

PONTIFÍCIA UNIVERSIDADE CATÓLICA DO RIO GRANDE DO SUL
PRÓ-REITORIA DE PESQUISA E PÓS-GRADUAÇÃO
FACULDADE DE ODONTOLOGIA
MESTRADO EM ODONTOLOGIA
ÁREA DE CONCENTRAÇÃO EM ORTODONTIA E ORTOPEDIA FACIAL

PATRICIA PICOLLI

**DIMENSÃO VOLUMÉTRICA NA REGIÃO ALVEOLAR
DA FISSURA LABIOPALATINA OBTIDA PELA ANÁLISE
DA IMAGEM TOMOGRÁFICA COMPUTADORIZADA
COM O *SOFTWARE IMAGE J***

Dissertação de Mestrado

Porto Alegre, 2008

Livros Grátis

<http://www.livrosgratis.com.br>

Milhares de livros grátis para download.

PATRICIA PICOLLI

**DIMENSÃO VOLUMÉTRICA NA REGIÃO ALVEOLAR
DA FISSURA LABIOPALATINA OBTIDA PELA ANÁLISE
DA IMAGEM TOMOGRÁFICA COMPUTADORIZADA
COM O *SOFTWARE IMAGE J***

Dissertação apresentada ao Programa de Pós-Graduação, como parte dos requisitos para a obtenção do título de Mestre em Odontologia, área de concentração em Ortodontia e Ortopedia Facial, da Faculdade de Odontologia, Pontifícia Universidade Católica do Rio Grande do Sul.

Orientadora: Profa. Dra. Márcia Rejane Brücker

Porto Alegre

2008

Dados Internacionais de Catalogação na Publicação (CIP)

P598d Picolli, Patricia

Dimensão volumétrica na região alveolar da fissura labiopalatina obtida pela análise da imagem tomográfica computadorizada com o *software ImageJ*. / Patricia Picolli. – Porto Alegre, 2008.
81 f.

Diss. (Mestrado em Odontologia) – Fac. de Odontologia, PUCRS.

Orientadora: Profa. Dra. Márcia Rejane Brücker

1. Odontologia. 2. Fissura Labial. 3. Fissura Palatina. 4. Tomografia Computadorizada. 5. Ortopedia Facial. I. Brücker, Márcia Rejane. II. Título.

CDD 617.52

Bibliotecária Responsável: Salete Maria Sartori, CRB 10/1363

PATRICIA PICOLLI

**DIMENSÃO VOLUMÉTRICA NA REGIÃO ALVEOLAR
DA FISSURA LABIOPALATINA OBTIDA PELA ANÁLISE
DA IMAGEM TOMOGRÁFICA COMPUTADORIZADA
COM O *SOFTWARE IMAGE J***

Dissertação apresentada ao Programa de Pós-Graduação, como parte dos requisitos para a obtenção do título de Mestre em Odontologia, área de concentração em Ortodontia e Ortopedia Facial, da Faculdade de Odontologia, Pontifícia Universidade Católica do Rio Grande do Sul.

Aprovada em 18 de dezembro de 2008.

BANCA EXAMINADORA:

Prof. Dr. José Renato Prietsch

Profa. Dra. Luciane Macedo de Menezes

Profa. Dra. Márcia Rejane Brücker

Ao meu colega e amado esposo
ALEXANDRE PICOLLI,
minha fonte inspiradora na busca de
conhecimento e dedicação profissional.

Aos meus amados filhos,
VICTOR E NATHALIA,
crianças ainda pequenas que demonstraram um
comportamento nobre, nestes dois anos de
minhas freqüentes ausências.

AGRADECIMENTOS

A Deus, por nos iluminar e nos proteger.

À Coordenadora do Mestrado em Ortodontia e Ortopedia Facial, Profa. Dra. Luciane Macedo de Menezes, pela postura competente na condução do curso, por sua exemplar dedicação à pesquisa científica e em especial, por ter-me concedido acesso à amostra que foi o objeto de estudo do presente trabalho.

À Profa. Dra. Márcia Rejane Brücker, por sua inestimável atenção durante a orientação da presente pesquisa e por sua disponibilidade em se deslocar até o *TecnoPUC* nas consultorias com o *software IMAGE J*, que foram decisivas na escolha da metodologia deste estudo.

À Profa. Dra. Helena Wilhelm de Oliveira, coordenadora do CERLAP, por disponibilizar o contato com o NiMED, por vezes se deslocando até lá, por sua gentil e competente atenção em responder questões técnicas pertinentes aos dados da aquisição da amostra.

Ao Prof. Dr. Ernani Menezes Marchioro, pela honra de ter compartilhado com seus inovadores ensinamentos, especialmente durante o segundo ano do curso.

À Profa. Susana Maria Deon Rizzato, pelos ensinamentos transmitidos, por sua reconhecida dedicação ao ensino em todas as esferas do curso e em especial à atenção aos pacientes portadores de fissuras labiopalatinas, atendidos no CERLAP.

Ao Prof.Dr. Eduardo Martinelli Santayana de Lima, agradeço pelos conhecimentos transmitidos, e pelo excelente convívio.

À Profa. Dra. Daniela do Nascimento Silva, pela disponibilidade em nos acompanhar ao TecnoPUC quando buscávamos definir a metodologia a ser utilizada no trabalho, por sua atenção e por sua dedicação ao ensino.

Ao Prof. Dr. Rogério Belle de Oliveira, coordenador do Programa de Pós-Graduação em Cirurgia e Traumatologia Bucomaxilofacial da PUCRS, pelo agradável convívio nas manhãs dos seminários de cirurgia, por sua didática esclarecedora e por sua dedicação ao ensino.

Ao NiMED, *Núcleo de Imagens Médicas do Centro de P&D em Física do TecnoPUC*, representado pela pessoa de Fábio Maeda, pela consultoria com o software biomédico *IMAGE J*.

À Faculdade de Odontologia da PUCRS, na pessoa do seu diretor, Prof. Marcos Túlio M. Carvalho, pelo sucesso na direção desta renomada instituição.

À Pontifícia Universidade Católica do Rio Grande do Sul, na pessoa do seu Magnífico Reitor, Joaquim Clotet, por ser este um centro de referência do ensino universitário e um centro de referência em pesquisa científica.

À CAPES, pelo apoio financeiro disponibilizado através de bolsa de estudo, durante a realização do curso de Mestrado.

Aos meus colegas de turma de Mestrado em Ortodontia e Ortopedia Facial, André Weissheimer, Daniela Marchiori Dias, Janise Porto, Maurício Mezzomo e Stefan Cardon, agradeço pelos bons momentos de convívio e amizade.

Aos colegas radiologistas do curso de extensão em Tomografia Computadorizada realizado pela Fundect/USP, Alexandre Hadaya, André Piastrelli, Antonio F. Costa, Ana Paula Domingos Gusmán, Guilherme de Paiva Nery, Julia M. Marcos Monari, Juliana Melgaço Silveira, Luiz Fernando Jardim, Luiz Fernando Agostini, Marcio Reinaldo Clare Rosa, Marcello Mota Matos, Moacir Forti Júnior, Marcelo Yokoyama, Márcia Gleide de M. Rocha, Marina Martins Terrin, Maura Ito, Omar Hadaya, Patricia Pereira Cândida, Renata Búrigo Rovaris e Virginia Melgaço Silveira pela amizade e carinho com que me receberam durante os meses do curso em São Paulo. Em especial, ao Prof. Dr. Marcelo Gusmão Paraíso Cavalcanti, coordenador do curso, pela atenção dispensada, pela competência e comprometimento na transmissão de seus exímios conhecimentos.

À Profa. Daniela Benzano, pela execução da análise estatística do presente estudo.

Finalmente, agradeço ao meu estimado Professor Dr. Hiroshi Maruo, da Pontifícia Universidade Católica do Paraná, pelo incentivo na minha formação acadêmica desde os tempos da graduação em Odontologia e da especialização em Ortodontia e Ortopedia Facial.

RESUMO

A Tomografia Computadorizada (TC) tem ocupado lugar de destaque em trabalhos científicos que demonstram sua utilização clínica, qualidade superior de imagem e precisão em medidas relativas aos ossos da face. No entanto, a utilidade da TC na avaliação de anomalias craniofaciais não depende apenas da precisão do método, mas também da sua reprodutibilidade entre diferentes observadores. A presente pesquisa analisa a capacidade de um *software* biomédico de domínio público em delimitar o defeito ósseo alveolar inerente à fissura labiopalatina e mensurá-lo volumetricamente. A amostra foi constituída de imagens tomográficas computadorizadas de vinte e um pacientes portadores de fissura labiopalatina transforame incisivo, sendo treze do gênero masculino e oito do gênero feminino, com média de idade de dez anos e cinco meses. Os arquivos DICOM foram acessados a partir de CD-R através do *software IMAGE J 1.38*, instalado em computador pessoal. Após a devida importação da seqüência de imagens tomográficas, visualização e estudo de todos os cortes, foram selecionados aqueles correspondentes à região de interesse para cada paciente. Procederam-se os delineamentos e suas respectivas mensurações. Os resultados demonstraram um volume médio do defeito ósseo alveolar inerente à fissura de $0,77 \pm 0,17 \text{ cm}^3$. Na avaliação do método, a concordância intra e inter-observadores foi de 95,2% e 90,5%, respectivamente. A partir da metodologia empregada e dos resultados obtidos, concluiu-se que é possível por meio do *software Image J 1.38* a delimitação nas imagens tomográficas, de regiões de interesse de estruturas anatômicas faciais e o cálculo volumétrico da área delimitada.

Descritores¹: Fissura labial. Fissura palatina. Tomografia computadorizada.

¹ BIREME: Centro Latino-Americano e do Caribe de Informações em Ciências da Saúde. DECS: Descritores em ciência da saúde. Disponível em: <<http://decs.bvs.br>>. Acesso em: 15 out. 2008.

ABSTRACT

Computed tomography (CT) scan has been evidenced, in scientific works, that show its clinical use, superior quality of image and accuracy in measurements of facial bones. However, its utility in the evaluation of craniofacial anomalies does not depend only on the accuracy of the method, but also on its reproducibility between different raters. This study evaluated the capacity of a public domain biomedical software in delimiting the inherent defect to the alveolar clefts and measure its initial volume. The sample consisted of CT scans of twenty one patients with complete clefts (lip, alveolus and palate), being thirteen boys and eight girls, with a mean age of ten years and five months. DICOM archives were accessed from CD-R by means of *software IMAGE J 1.38* downloaded in a personal computer. After the importation of images sequence, all those slices which corresponded to the region of interest for each patient were selected. The delineations and its respective measurements were done. The results demonstrated the mean cleft volume of the sample was 0.77 ± 0.17 cm³. In the evaluation of the method intrarater and interrater reliability, 95.2% and 90.5% of agreement, respectively, were achieved. It was verified that the delimitation of the alveolar clefts is possible in computed tomography images by means of software Image J 1.38, as well as the volumetric calculation of the delimited area.

Keywords²: Cleft lip. Cleft palate. Computed tomography.

² BIREME: Centro Latino-Americano e do Caribe de Informações em Ciências da Saúde. DECS: Descritores em ciência da saúde. Disponível em: <<http://decs.bvs.br>>. Acesso em: 15 out. 2008.

LISTA DE FIGURAS

FIGURA		PÁGINA
1	Paciente portadora de fissura labiopalatina transforame incisivo unilateral direita.	23
2	Comandos da barra de ferramentas do <i>software IMAGE J 1.38</i> .	32
3	Comandos da barra de ferramentas do <i>software IMAGE J 1.38</i> .	33
4	Técnica de delineamento do defeito ósseo na região alveolar.	36
5	Reconstruções tridimensionais na literatura: A (área do defeito inicial). B (enxerto ósseo remanescente após um ano).	37
6	Delineamentos da região de interesse nos cortes tomográficos axiais na literatura: DEFEITO ÓSSEO INICIAL.	40
7	Delineamentos da região de interesse nos cortes tomográficos axiais na literatura: ENXERTO ÓSSEO REMANESCENTE APÓS DOIS ANOS.	40
8	Reconstruções tridimensionais na literatura: A (área do defeito ósseo inicial).	41
9	Reconstruções tridimensionais na literatura: B (enxerto ósseo remanescente após dois anos).	41
10	Comandos da barra de ferramentas do <i>software IMAGE J 1.38</i> .	46
11	Exemplo de seleção de cortes tomográficos por meio do <i>software IMAGE J 1.38</i> .	47

FIGURA		PÁGINA
12	Exemplo de delineamento do defeito ósseo inerente à fissura pelo <i>software IMAGE J 1.38</i> .	48
13	Sequência de mensurações pelo <i>software IMAGE J 1.38</i> : Cortes 11 e 12.	49
14	Sequência de mensurações pelo <i>software IMAGE J 1.38</i> : Cortes 11 a 13.	50
15	Sequência de mensurações pelo <i>software IMAGE J 1.38</i> : Cortes 11 a 14.	50
16	Sequência de mensurações pelo <i>software IMAGE J 1.38</i> : Cortes 11 a 15.	51
17	Sequência de mensurações pelo <i>software IMAGE J 1.38</i> : Cortes 11 a 17.	51
18	Sequência de mensurações pelo <i>software IMAGE J 1.38</i> : Cortes 11 a 18.	52
19	Sequência de mensurações pelo <i>software IMAGE J 1.38</i> : Cortes 11 a 19.	52
20	Sequência de mensurações pelo <i>software IMAGE J 1.38</i> : Cortes 11 a 20.	53

LISTA DE QUADROS, TABELAS e GRÁFICOS

		PÁGINA
Quadro 1	Caracterização da amostra quanto ao gênero, correlacionando com a média de idade e a localização da fissura labiopalatina.	44
Quadro 2	Caracterização da amostra quanto ao protocolo de aquisição das imagens tomográficas.	45
Tabela 1	Caracterização da amostra quanto à idade, gênero e tipo de fissura e o volume do defeito ósseo medido pelo mesmo observador em dois tempos (1A e 2A) e por um segundo observador (1B).	55
Tabela 2	Médias das medidas dos volumes do defeito alveolar inerente à fissura, obtidas pelo mesmo observador em dois tempos (1A e 2A) e por um segundo observador (1B) quanto às faixas etárias.	56
Tabela 3	Médias das medidas dos volumes do defeito alveolar inerente à fissura, obtidas pelo mesmo observador em dois tempos (1A e 2A) e por um segundo observador (1B) quanto ao gênero.	56
Tabela 4	Médias das medidas dos volumes do defeito alveolar inerente à fissura, obtidas pelo mesmo observador em dois tempos (1A e 2A) e por um segundo observador (1B) quanto ao tipo de fissura.	57
Tabela 5	Comparação dos volumes entre as variáveis estudadas.	57
Tabela 6	Avaliação da concordância intra-observador e inter-observadores entre as medições do volume total da amostra.	58
Gráfico 1	Avaliação da concordância intra-observador através do método de Bland-Altman.	59
Gráfico 2	Avaliação da concordância inter-observadores através do método de Bland-Altman.	59

LISTA DE SIGLAS E SÍMBOLOS

2D	Imagem bidimensional
3D	Imagem tridimensional
CERLAP	Centro de Reabilitação de Fissura Labiopalatina
CD-R	<i>Compact Disc Recordable</i> -disco compacto gravável
CD-RW	<i>Compact Disc Rewritable</i> -disco compacto regravável
cm ³	Unidade de medida de volume
CT	Computed Tomography-Tomografia Computadorizada
FO	Faculdade de Odontologia
FOV	<i>Fiel of View</i> - campo de visão
GB	<i>Gigabytes</i>
HRAC	Hospital de Reabilitação de Anomalias Craniofaciais
HU	<i>Hounsfield Unit</i> - número para cada tom de cinza correspondente à densidade do tecido
mm ²	Unidade de medida de área
PC	Personal Computer-computador pessoal
PUCRS	Pontifícia Universidade Católica do Rio Grande do Sul
SPSS	<i>Statistical Package for Social Sciences</i> - software estatístico
TC	Tomografia Computadorizada
TM	Trade Mark – marca registrada
VR	Volume Rendering – representação em volume

SUMÁRIO

1 INTRODUÇÃO	15
2 REVISÃO DE LITERATURA	17
2.1 FISSURAS LABIOPALATINAS	17
2.1.1 Embriologia	17
2.1.2 Fatores Etiológicos	19
2.1.3 Cirurgias Reparadoras	20
2.1.4 Aspectos Faciais e Dentários Inerentes ao Portador de Fissura Labiopalatina e sua Abordagem Ortodôntico-Ortopédica	21
2.1.5 Enxerto Ósseo	24
2.2 TOMOGRAFIA COMPUTADORIZADA ESPIRAL	25
2.2.1 Conceitos Básicos	25
2.2.2 Aquisição da Imagem Tomográfica	26
2.2.3 A Imagem Digital	27
2.2.4 Formação da Imagem Original e Reconstrução em TC	27
2.2.5 Influenciadores da Qualidade da Imagem	28
2.2.5.1 Espessura do corte tomográfico e intervalo de reconstrução	28
2.2.5.2 Inclinação do <i>gantry</i>	29
2.2.5.3 Dimensão da matriz	29
2.2.5.4 FOV (<i>field of view</i>)	29
2.2.6 Armazenamento de Dados em TC	30
2.2.7 O formato DICOM (Digital Imaging and Communication in Medicine)	30
2.2.8 A Manipulação da Imagem Tomográfica	31
2.2.9 Softwares Biomédicos	31
2.3 O DEFEITO ÓSSEO INERENTE À FISSURA LABIOPALATINA AVALIADO PELA TOMOGRAFIA COMPUTADORIZADA	33
3 PROPOSIÇÃO	43
4 METODOLOGIA	44
4.1 AMOSTRA	44

4.2 DADOS DA AQUISIÇÃO	45
4.3 IMPORTAÇÃO DAS IMAGENS	46
4.4 DELINEAMENTO DA REGIÃO DE INTERESSE	47
4.5 MENSURAÇÃO DA REGIÃO DE INTERESSE	49
4.6 ANÁLISE ESTATÍSTICA	53
5 RESULTADOS ESTATÍSTICOS	55
6 DISCUSSÃO	60
7 CONCLUSÕES	66
REFERÊNCIAS	67
GLOSSÁRIO	76
APÊNDICE A - Autorização de uso de imagem em Dissertação de Mestrado ..	77
ANEXO A - Protocolo de aprovação do projeto de dissertação pela Comissão Científica e de Ética da Faculdade de Odontologia da PUCRS.....	78
ANEXO B - Protocolo de aprovação do projeto de dissertação pelo Comitê de Ética em Pesquisa da PUCRS	79

1 INTRODUÇÃO

A incidência da fissura labiopalatina no Brasil, má-formação congênita que mais afeta a face e a cavidade bucal, situa-se ao redor de um paciente para 650 nascidos vivos (MAZZOTTINI, FREITAS, SILVA FILHO, 1999). Em estudos epidemiológicos no Centro de Reabilitação de Fissura Labiopalatina (CERLAP) da Faculdade de Odontologia da PUCRS, a prevalência de fissuras labiais com envolvimento do palato foi de 68,21%, apresentando-se em todas as classes de diagnóstico das fissuras (FURLANETO, PRETTO, 2000).

A abordagem do defeito ósseo que caracteriza a fissura, tem sido motivo de controvérsia na literatura. Especialmente nos anos 60, a osteoplastia primária era preconizada. Mas, no início da década de 70, publicações científicas demonstraram os efeitos deletérios resultantes desta técnica quanto à deficiência de crescimento maxilar e à pobre morfologia alveolar na região da fissura. Surge no ano de 1972, a proposta de Boyne e Sands acerca do **enxerto ósseo alveolar secundário**, que consiste na reconstrução do defeito alveolar com osso autógeno. Este método se torna o padrão-ouro na década de 80 e tem sido adotado com resultados favoráveis há mais de trinta anos (FEICHTINGER et al., 2008). Sua importância refere-se ao fechamento da fístula oronasal remanescente da cirurgia primária e à melhor morfologia da base alar pelo aumento do volume ósseo, além de facilitar a higiene oral na área da fissura. No entanto, a mais relevante contribuição na fase das dentições decídua e mista consiste na habilidade de induzir o irrompimento do incisivo lateral e/ou do canino no osso alveolar recém formado (OSAWA et al., 2007). Do ponto de vista ortodôntico, os maiores benefícios do enxerto ósseo secundário são restituir a integridade alveolar induzindo a migração espontânea do canino adjacente à fissura (SILVA FILHO et al., 2000) e permitir quando possível, através da abordagem ortodôntica, o fechamento do espaço residual sem a necessidade de prótese ou implante. Entretanto, apesar de ser considerado como um procedimento essencial no manejo do paciente fissurado, o tipo de defeito ósseo pode interferir nos resultados do enxerto secundário. Alguns estudos apontam maior

morbidade dos enxertos ósseos nos pacientes portadores de fissura labiopalatina bilateral (JIA, FU, MA, 2006).

A aquisição de imagens por exames de tomografia computadorizada (TC) é uma ferramenta inovadora tanto para o diagnóstico quanto para o planejamento terapêutico das fissuras labiopalatinas. Os avanços tecnológicos ligados à TC vieram contribuir valiosamente para a representação virtual da anatomia craniofacial proporcionando melhor visualização dos defeitos ósseos, sendo um excelente método para quantificar estruturas craniofaciais e áreas dentoalveolares (SURI et al., 2008). As radiografias convencionais, embora permitam o acesso a medidas acuradas em 2D, fracassam no que se refere ao volume, morfologia e arquitetura óssea da fissura no plano vestibulopalatino (FEICHTINGER, MOSSBOCK, KARCHER, 2006; GADELHA et al., 2007; KAWAMATA, ARIJI, LANGLAIS, 2000; KIM, KIM, BAEK, 2008).

As imagens tomográficas podem ser manipuladas nas *workstations* (estações de trabalho ligadas ao tomógrafo) ou em computadores pessoais. Com um módulo de exportação de dados em formato DICOM instalado nos equipamentos, os softwares de análise de imagens podem importar estes dados e criar modelos virtuais tridimensionais de estruturas anatômicas permitindo sua visualização, análise e segmentação, que consiste na delimitação de estruturas de interesse das demais estruturas adjacentes (ALMEIDA, 1998; CAVALCANTI, 2000, 2007, 2008; FARMAN, 2005; MEURER, 2002; SILVA, 2004).

A complexidade anatômica da região craniomaxilofacial e a impossibilidade de delimitação tridimensional da fissura labiopalatina através de métodos radiográficos convencionais, justificam investigar a aplicabilidade clínica de um *software* de análise de imagens tomográficas na avaliação da dimensão volumétrica da região alveolar acometida pela fissura.

2 REVISÃO DE LITERATURA

2.1 FISSURAS LABIOPALATINAS

2.1.1 Embriologia

Ao final da 4^a semana de desenvolvimento humano, inicia-se a formação do centro da face, com o surgimento dos placóides nasais de cada lado da parte inferior do processo frontonasal. A proliferação do ectomesênquima em ambos os lados de cada placóide resulta na formação dos processos nasais (medianos e laterais). Entre cada par de processos há uma depressão ou fossa nasal, que corresponde à narina primitiva. Durante a 6^a e 7^a semanas de desenvolvimento forma-se o lábio superior, proveniente da união dos processos maxilares com os processos nasais medianos. Desta forma, a parte média do lábio superior deriva-se dos processos nasais medianos e as partes laterais, dos processos maxilares. Os processos nasais laterais não são envolvidos na formação do lábio superior, mas dão origem às asas do nariz (CAVALCANTI, PERRELLA, SANTOS, 2008). A fusão dos dois processos nasais medianos com o processo frontonasal resulta na formação da maxila primitiva ou pré-maxila. A formação do palato secundário que acontece entre a 7^a e a 8^a semana de desenvolvimento, resulta da expansão dos processos palatinos, provenientes de cada processo maxilar. No início, os processos palatinos são direcionados para baixo e para cada lado da língua. Ainda neste período de desenvolvimento, a língua se retrai, permitindo que os processos palatinos se elevem e ocorra a união entre eles com o palato primário (AVERY, 2001; KATCHBURIAN, ARANA, 1999) e com o septo nasal, iniciando essa fusão na região anterior do palato e progredindo em direção posterior, até a finalização que ocorrerá aproximadamente na décima semana de desenvolvimento. Os processos maxilares do primeiro arco branquial formarão o palato secundário, que constitui noventa por cento dos palatos duro e mole (CAVALCANTI, PERRELLA, SANTOS, 2008). A sutura intermaxilar é o remanescente embrionário da linha de união dos processos

palatinos presentes entre a 6^a e a 12^a semanas de desenvolvimento (MOORE, 1994).

As fissuras labiopalatinas são resultantes da ausência de fusão entre os processos faciais embrionários e entre os processos palatinos no primeiro trimestre de vida intra-uterina (AIELLO, SILVA FILHO, FREITAS, 2000; AVERY, 2001; MOORE, 1994; MENEGUZZI, 2007; REGO et al., 2003; SILVA FILHO, FREITAS, OKADA, 2000) sendo que, as fissuras labiais resultam da falta de fusão dos processos frontonasal e maxilar por volta da sexta semana de vida intra-uterina (THORNTON, NIMER, HOWARD, 1996). As fissuras palatinas resultam da falta de fusão das placas palatinas do processo maxilar em um período crítico de desenvolvimento do palato, compreendido entre o fim da sexta e o começo da nona semana de vida intra-uterina. A falha na união dos processos palatinos ocorre devido a um desenvolvimento insuficiente e falta de horizontalização destes processos em um estágio que antecede a sua aproximação e fusionamento ao longo da linha mediana (AIELLO, SILVA FILHO, FREITAS, 2000; KATCHBURIAN, ARANA, 1999).

O Hospital de Reabilitações das Anomalias Craniofaciais (HRAC) da Universidade de São Paulo, considera o padrão embriológico de fusão dos processos faciais para a classificação das fissuras labiopalatinas, além do forame incisivo, como referência anatômica. Mais especificamente, as fissuras labiopalatinas são classificadas em quatro grupos e seus respectivos subgrupos: **fissura pré-forame incisivo** (unilateral, bilateral ou mediana e completas ou incompletas), **fissura transforame incisivo** (unilateral, bilateral ou mediana e completas ou incompletas), **fissura pós-forame incisivo** (completa ou incompleta) e **fissuras raras da face** (SILVA FILHO et al., 1992).

As **fissuras pré-forame incisivo** acometem o lábio e o rebordo alveolar, não se estendendo além do forame incisivo. De acordo com a localização, este tipo de fissura pode ser unilateral, bilateral ou mediana. São completas quando envolvem toda a extensão do lábio e o processo alveolar atingindo a região da pré-maxila até alcançar o forame incisivo. Portanto, neste grupo, encontram-se apenas as fissuras derivadas do palato primário. São resultantes do fusionamento deficiente entre os processos maxilares e os processos nasais medianos, podendo acometer apenas

um ou ambos os lados (AVERY, 2001; MENEGUZZI, 2007; MOORE, 1994; SILVA FILHO et al., 1998; SILVA FILHO, FREITAS, OKADA, 2000).

As **fissuras transforame incisivo** acometem a maxila em toda a sua extensão, podendo ser unilateral ou bilateral. São resultantes da falha na união dos processos palatinos com o palato primário e com o septo nasal, estando relacionadas à formação do palato primário e do palato secundário. A maxila encontra-se dividida em dois segmentos distintos, afastados entre si: o segmento maior ou não fissurado e o segmento menor ou fissurado (AIELLO, SILVA FILHO, FREITAS, 2000; AVERY, 2001; MENEGUZZI, 2007; MOORE, 1994; SILVA FILHO, FREITAS, OKADA, 2000). Além de menor, o segmento fissurado apresenta-se deslocado pela rotação e translação da parede lateral da abertura piriforme (ZEMANN, SANTLER, KARCHER, 2002).

As **fissuras pós-forame incisivo** são derivadas do palato secundário. Sua complexidade aumenta da úvula em direção ao palato. Resultam da falta de união dos processos palatinos entre si e com o septo nasal (AIELLO, SILVA FILHO, FREITAS, 2000; MENEGUZZI, 2007; MOORE, 1994; SILVA FILHO, FREITAS, OKADA, 2000).

Quanto às **fissuras raras da face**, é a fissura facial oblíqua a malformação mais encontrada, que se estende do lábio superior até a órbita. Resultam da falta de fusão dos processos maxilares com os processos nasais laterais e medianos e ocasionalmente estão associadas a síndromes (AVERY, 2001; MENEGUZZI, 2007; MOORE, 1994).

2.1.2 Fatores Etiológicos

As fissuras labiopalatinas acometem todos os grupos raciais e étnicos, independente de sexo e de classe econômica (VIEIRA, 2006). Etiologicamente, uma combinação de fatores ambientais e genéticos estão presentes. A genética, mediante a herança e alterações cromossômicas, refere-se a apenas 30% dos casos, com predominância de transmissão pelo gene masculino, constituindo uma

herança ligada ao sexo (MOORE, 1994). Os 70% dos casos restantes são atribuídos a todo fator adverso ao meio uterino durante o período embrionário (AIELLO, SILVA FILHO, FREITAS, 2000). Dentre os fatores ambientais relacionados às fissuras labiopalatinas estão: deficiência nutricional, diabetes, gripe, malária, pneumonia, rubéola, sífilis, fumo, alcoolismo, drogas anticonvulsivantes, benzodiazepínicos, esteróides e estresse emocional (THORNTON, NIMER, HOWARD, 1996). Quando a fissura labiopalatina for de origem genética e associada a síndromes como de Van der Woude, de Apert ou de Crouzon, sua etiologia provavelmente será identificada, salvo se algum fator teratogênico específico tenha atuado no primeiro trimestre de gestação (AIELLO, SILVA FILHO, FREITAS, 2000; AVERY, 2001; MENEGUZZI, 2007).

2.1.3 Cirurgias Reparadoras

A cirurgia plástica, através das cirurgias primárias queiloplastia e palatoplastia traz, logo nos primeiros meses de vida, benefícios estéticos com repercussão positiva no aspecto psicológico dos familiares dos portadores de fissuras labiopalatinas (ALBUQUERQUE et al., 1998). As cirurgias primárias realizadas no HRAC_USP incluem apenas a manipulação de tecido mole, não se realizando o enxerto primário, o que significa que após as cirurgias plásticas reconstrutoras, persiste a descontinuidade óssea no processo alveolar, na região do incisivo lateral superior. O protocolo de reabilitação envolve a reconstrução do lábio (queiloplastia) para as fissuras pré-forame incisivo, a reconstrução do palato (palatoplastia) para as fissuras pós-forame incisivo e a reconstrução do lábio e do palato para as fissuras transforame incisivo (SILVA FILHO, FREITAS, OKADA, 2000). A queiloplastia deve ser realizada a partir do 3º mês de vida; a palatoplastia, a partir do 12º mês. No entanto, após as cirurgias primárias, o crescimento facial destes pacientes pode sofrer influências negativas provenientes das mesmas, como as restrições do crescimento maxilar nos sentidos ântero-posterior, transversal e vertical. A cinta muscular resultante da queiloplastia contribui diretamente na deficiência sagital da maxila, que determina a retrognatia maxilar e a diminuição do terço médio da face,

além de influenciar a atresia transversal da arcada dentária superior. A palatoplastia diminui a largura das regiões média e posterior do arco superior (AIELLO, SILVA FILHO, FREITAS, 2000; CAPELOZZA FILHO, SILVA FILHO, 1992; DIBIASE et al., 2002; FREITAS et al., 1995; HEIDBUCHER et al., 1998; ISHIKAWA et al., 2000; MENEGUZZI, 2007; REGO et al., 2003; SEMB, 1991; SCHULTES, GAGGL, KÄRCHER, 2000). A amplitude do efeito restritivo das cirurgias primárias depende da extensão da fissura, do grau de projeção inicial da pré-maxila, da qualidade, do número e da época de realização destes procedimentos cirúrgicos, além do padrão de crescimento do paciente, bem como da habilidade do cirurgião (SILVA FILHO et al., 1998; REGO et al., 2003).

As cirurgias secundárias de lábio e/ou palato e o alongamento de columela nos casos de fissura de lábio bilateral devem ser realizadas em época pré-escolar, a partir dos 4 anos de idade (CAPELOZZA FILHO, SILVA FILHO, 1992).

2.1.4 Aspectos Faciais e Dentários Inerentes ao Portador de Fissura Labiopalatina e sua Abordagem Ortodôntico-Ortopédica

Os indivíduos portadores de fissuras labiopalatinas demonstram um padrão esquelético de Classe III ou deficiência do terço médio da face resultante da própria deformação e agravado pelo efeito negativo das cirurgias primárias (CHANG et al., 2005; FREITAS et al., 1995; SEMB, 1991; SILVA FILHO et al., 1998). Embora se observe um padrão de retrusão maxilar após o reparo do lábio, o crescimento e a postura da mandíbula não são afetados (Figura 1). Frequentemente os portadores de fissuras apresentam maloclusão de Classe III com mordida cruzada anterior e/ou posterior, além de ausências dentárias (AIELLO, SILVA FILHO, FREITAS, 2000; ROCHA, TELLES, 1990).

A localização e a extensão anatômica da fissura estabelecem o protocolo terapêutico, bem como o tempo e o prognóstico de tratamento (MENEGUZZI, 2007; VIEIRA, 2006). A abordagem ortodôntico-ortopédica dos pacientes portadores de fissura labiopalatina consiste na expansão rápida dos segmentos maxilares

colapsados (ERM) seguida de protração maxilar, através do uso da máscara facial (ISHIKAWA et al., 2000). Aparelhos disjuntores de Haas são consagrados na literatura para a realização da ERM, com protocolos que variam entre $\frac{1}{4}$ de volta por dia, $\frac{2}{4}$ de volta por dia, $\frac{3}{4}$ de volta por dia, 1 volta por dia e $\frac{1}{4}$ de volta em dias alternados. Para a protração maxilar, há uma variação entre a opinião dos autores na frequência de 11,12,14,16,24,12-14,12-16 e 18-22 horas de uso diário, com forças de 200 a 1000 gramas e por um período de 2 a 12 meses (MENEGUZZI, 2007; VIEIRA, 2006).

O Centro de Reabilitação de Fissura Labiopalatina (CERLAP) da Faculdade de Odontologia da Pontifícia Universidade Católica do Rio Grande do Sul (PUCRS) adota o seguinte protocolo de tratamento para os pacientes portadores de fissura labiopalatina (MENEGUZZI, 2007; VIEIRA, 2006):

- a) cirurgias primárias na infância (queiloplastia e palatoplastia);
- b) tratamento ortopédico e ortodôntico na dentição mista (preparo do arco dentário superior para receber enxerto ósseo, alinhamento dos incisivos quando necessário, expansão ortopédica com o intuito de reposicionar os segmentos palatinos quando há problemas transversais e tração reversa da maxila nos casos de deficiência sagital;
- c) enxerto ósseo secundário no final da dentição mista;
- d) tratamento ortodôntico corretivo total.

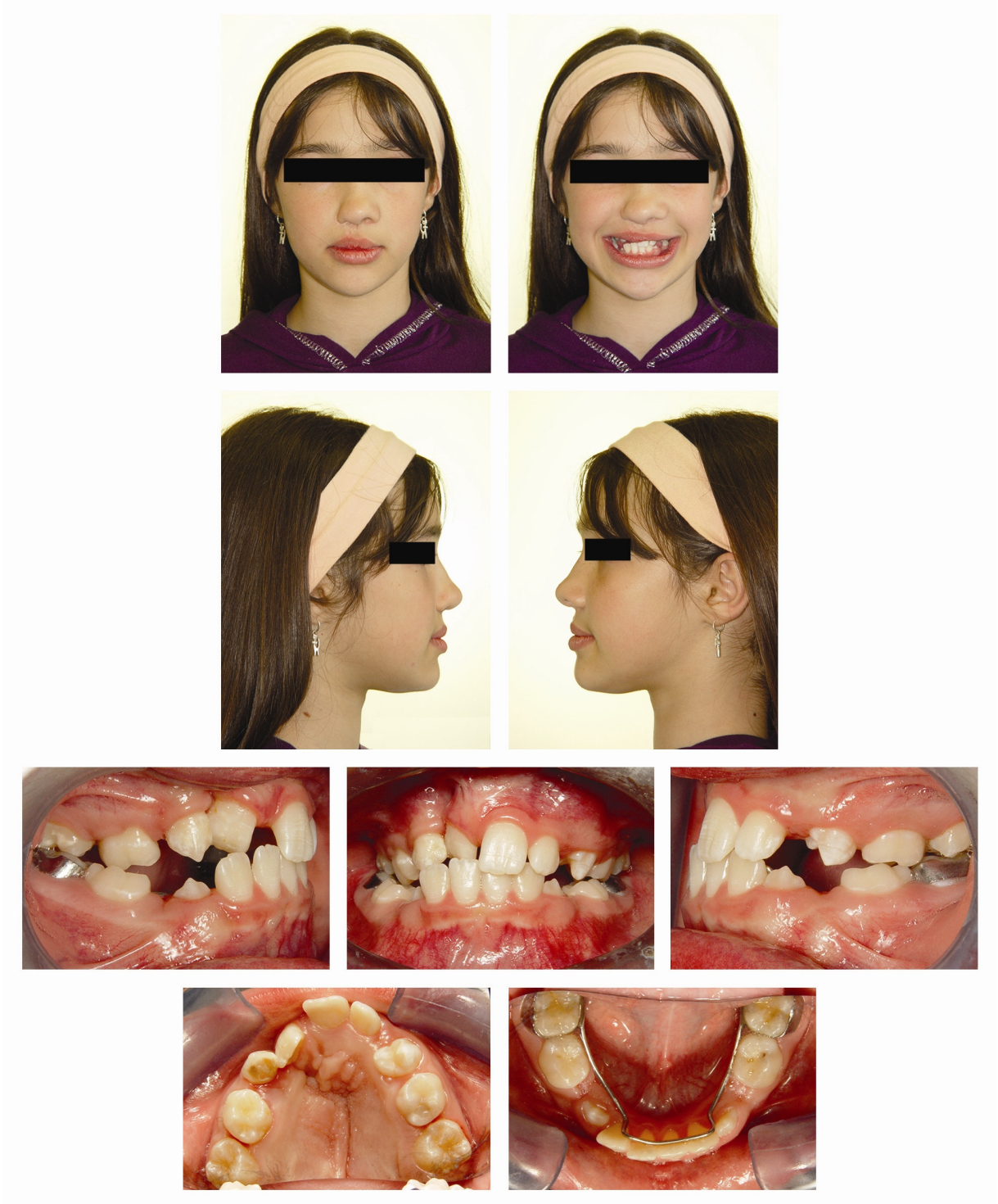


FIGURA 1: Paciente portadora de fissura labiopalatina transforame incisivo unilateral direita.
FONTE: Dados da pesquisa, PUCRS, 2008.

2.1.5 Enxerto Ósseo

Um aspecto que se verifica com o crescimento e desenvolvimento facial dos pacientes fissurados, decorre da descontinuidade óssea na região do rebordo alveolar (ALBUQUERQUE et al., 1998; NEWLANDS, 2000) que representa um limite anatômico para a abordagem ortopédica e ortodôntica. A técnica de reconstrução óssea alveolar que intenciona preencher o defeito no rebordo mediante a colocação de osso medular esponjoso é chamada de enxerto ósseo, o qual será classificado em primário, secundário ou terciário dependendo da época de sua realização (AIELLO, SILVA FILHO, FREITAS, 2000; DEMPF et al., 2002; SILVA FILHO et al., 1998). Denomina-se enxerto ósseo primário, quando o procedimento for realizado na mesma época das cirurgias primárias, na primeira infância (CAVASSAN, ALBUQUERQUE, CAPELOZZA FILHO, 2004). Esse procedimento é condenável na atualidade, devido ao seu efeito deletério sobre o crescimento do terço médio da face, resultando em retroinclinação dentoalveolar da maxila e *overjet* negativo, redução da altura facial anteroinferior e inibição do crescimento anterior da maxila. O enxerto ósseo terciário ou tardio é aquele realizado após a irrupção do canino superior. Busca-se com o procedimento, a reabilitação protética pela utilização de implantes ósseo-integrados na área enxertada (AIELLO, SILVA FILHO, FREITAS, 2000). O enxerto ósseo terciário não pode reparar a perda óssea dos dentes adjacentes à fissura. Ocasionalmente, pode gerar uma reabsorção radicular progressiva no terço cervical destes dentes, especialmente dos caninos (MENEGUZZI, 2007; SILVA FILHO et al., 2000).

O enxerto ósseo secundário, atualmente a técnica de eleição na literatura na abordagem do defeito alveolar, traz relevante contribuição na fase da dentição mista pela habilidade de induzir o irrompimento do incisivo lateral e/ou do canino no osso alveolar recém formado (OSAWA et al., 2007). O enxerto ósseo secundário fornece um volume de osso adequado para permitir a movimentação dentária e conseqüente fechamento do espaço referente à área da fissura (FEICHTINGER, MOSSBÖCK, KÄRCHER, 2006). Além dos benefícios reconhecidos na construção de um leito ósseo para a erupção dentária, promove a eliminação da fístula oronasal, a melhora

da higiene bucal pela separação das cavidades bucal e nasal, a reconstrução da abertura piriforme e do suporte nasal, além da estabilização do arco maxilar (CHANG et al., 2005).

Em torno de 3 meses, o enxerto está integrado à área (HONMA et al., 1999) sendo difícil a distinção radiográfica entre os limites da fissura e do osso enxertado (AUROUZE et al., LINO et al., 2005; 2000; NIGTHINGALE et al., 2003; SILVA FILHO, FREITAS, OKADA, 2000). Para a avaliação da dimensão do defeito ósseo e da dimensão do osso enxertado, bem como sua estabilidade a longo prazo, a literatura destaca a aplicabilidade da tomografia computadorizada. Por meio desse exame, torna-se possível mensurar o volume ósseo na região de interesse (CAVALCANTI, 2008; CAVALCANTI et al., 1999; FEICHTINGER, MOSSBÖCK, KÄRCHER, 2006, 2007; FEICHTINGER et al., 2008; OSAWA et al., 2007).

2.2 TOMOGRAFIA COMPUTADORIZADA ESPIRAL

2.2.1 Conceitos Básicos

Basicamente o sistema de tomografia computadorizada é composto de três partes: o sistema de obtenção de dados (*gantry*, mesa e detectores), o sistema de processamento de dados e reconstruções de imagens (*hardware* e *software* que recebem e processam as informações necessárias para a reconstrução da imagem gerada de forma multiplanar e em 3D) e o sistema de visualização e armazenagem dos dados (HATCHER, ABOUDARA, 2004; RINO NETO et al., 2006).

A tomografia computadorizada espiral *multislice* é baseada no uso de múltiplos anéis detectores que escaneiam mais de dois cortes tomográficos por rotação da ampola, o que possibilita um rápido escaneamento em poucas dezenas de milissegundos e a reconstrução da imagem de alta resolução em tempo real (HU, 1999; VANNIER, 2003). As imagens obtidas são adquiridas por meio de um feixe de raios X que rotaciona em trajetória espiral, enquanto que o indivíduo é movido pelo tomógrafo. Atualmente, há sistemas que adquirem 4, 8, 16, 32, 64 ou 256 cortes

simultâneos em uma única aquisição de 0.4 segundo, o que significa que uma imagem da face pode ser obtida em aproximadamente 4 segundos, diminuindo drasticamente a presença de artefatos (CAVALCANTI, 2008).

2.2.2 Aquisição da Imagem Tomográfica

No console de comando do tomógrafo, o operador seleciona os parâmetros de escaneamento como quilovoltagem pico (KVp), miliamperagem (mA), tempo de exposição aos raios X, número e espessura dos cortes tomográficos, bem com o intervalo entre os cortes, dependendo do protocolo clínico a ser utilizado. Na dinâmica do escaneamento, a mesa movimenta-se em direção e através da abertura do *gantry*, que consiste no portal que contém o tubo de raios X. Desta forma, simultaneamente ao deslizamento horizontal do paciente, o tubo de raios X executa um movimento rotacional contínuo ao redor do mesmo, desenhando uma trajetória helicoidal. Em oposição a esta fonte, os detectores transformam a radiação em sinal elétrico, o qual é convertido em imagem digital (HATCHER, ABOUDARA, 2004; PARKS, 2000). As imagens podem ser monitoradas em tempo real, ou seja, as reconstruções são obtidas ao mesmo tempo em que o paciente é escaneado (CAVALCANTI, 2007). Um termo associado à técnica espiral (também chamada de helicoidal) é o *pitch*, que descreve a relação entre o movimento da mesa, a revolução do tubo de raios X e a largura de colimação. Quanto maior for o *pitch*, maior será a velocidade do processo de escaneamento. Porém, valores altos de *pitch* produzem imagens com perda de informação. A redução do *pitch* implica em melhoria na qualidade da imagem como resultado da sobreposição dos cortes ou *slices* (IBRAHIM, 2006; MEURER, 2002; PARKS, 2000; SILVA, 2004).

2.2.3 A Imagem Digital

Após a conversão do sinal elétrico para o formato digital, a informação é armazenada como um conjunto de números que vão determinar a localização e o tom de cinza de elementos denominados pixels. O **pixel** é a menor unidade gráfica de uma imagem digital, apresentando duas dimensões: largura ou eixo X e altura, ou eixo Y. *Pixels* são representações em segunda dimensão de valores de tons de cinza de tecidos que foram escaneados. A representação do pixel em profundidade resultará no elemento de volume, denominado **voxel**, que possui o eixo Z correspondente à espessura do corte tomográfico (HOUNSFIELD, 1973; HU, 1999). Uma das características mais desejadas para os voxels é a isotropia, condição na qual as dimensões são iguais para os eixos X, Y e Z, a qualidade da imagem é excelente e permite a perfeita visualização das estruturas com correspondência dimensional real. Os tomógrafos *multislice* possuem esta característica, que aliada à técnica de aquisição, explica a melhor resolução da imagem final (CAVALCANTI, 2008). Os *pixels* que compõem a imagem digital são dispostos em linhas e colunas, formando a **matriz**. Uma imagem constituída por 512 linhas e 512 colunas de *pixels* possui uma matriz de 512 x 512 *pixels* (SILVA, 2004). Mais recentemente, imagens digitais têm sido compostas por matrizes de 768 x 768 pixels e 1024 x 1024 pixels (YUSHKEVICH et al., 2006).

2.2.4 Formação da Imagem Original e Reconstrução em TC

A formação da imagem original pode ser axial ou coronal, dependendo da região de interesse. Primeiramente, o paciente é posicionado no tomógrafo onde é obtido o *scout* ou topograma. Após a seleção dos parâmetros e protocolos para cada caso, as imagens originais são obtidas (CAVALCANTI, 2008). No momento da aquisição, os feixes de raios X que vão em direção aos detectores, atravessam ou são absorvidos pelos tecidos. Conforme seu poder de penetração, a densidade, o número atômico e a espessura dos tecidos podem atenuar os feixes dos raios X,

fenômeno conhecido como **atenuação do feixe de raios X**. O conjunto dos perfis de atenuação obtido pelos detectores de raios X formam os dados brutos (*raw data*). O processo para obtenção da imagem a partir dos dados brutos é chamado **reconstrução** (MEURER, 2002; SILVA, 2004). Cada estrutura tem a sua atenuação média expressa em tons de cinza, a qual é expressa em unidades *Hounsfield (HU)*. Em TC, a escala de HU varia de -1000 (ar) a +1000 (osso). Os músculos apresentam a atenuação média de +40 e o osso trabecular de +500 (HOUNSFIELD, 1973). Desta forma torna-se possível a individualização de estruturas ósseas, originando as janelas de tecido ósseo ou mole de acordo com a necessidade de visualização do operador (CAVALCANTI, 2007). A visualização da imagem obtida no tomógrafo só é possível devido a um cálculo matemático denominado de algoritmo, que transforma os dados em imagem. Os tomógrafos atuais possibilitam a escolha de variados algoritmos, dependendo do tipo de tecido, para a reconstituição de ótimas imagens (IBRAHIM, 2006).

A reconstrução da imagem a partir da tomografia computadorizada é denominada de reconstrução multiplanar (RMP) nos planos coronal, sagital e parassagital ou reconstrução em 3D (técnica de superfície ou *surface rendering* e técnica de volume ou *volume rendering*) advindas, ou da imagem original axial ou da imagem original coronal (CAVALCANTI, 2000, 2007; ENCISO, MAH, 2003; KAWAMATA, ARIJI, LANGLAIS, 2000; YUNE, 1993).

2.2.5 Influenciadores da Qualidade da Imagem

2.2.5.1 Espessura do corte tomográfico e intervalo de reconstrução

A espessura do *slice* ou corte tomográfico é de vital importância na qualidade da imagem em TC e deve ser ajustada de acordo com a estrutura anatômica a ser estudada (SILVA, 2004). O protocolo para a região da face, incluindo exames para o diagnóstico de trauma, lesões ósseas e anomalias do desenvolvimento craniofacial, pode ser de 0,5 mm de espessura de corte por 0,25 mm de intervalo de

reconstrução (CAVALCANTI, 2007; FUHRMANN et al., 1995). Cortes espessos, por sua vez, podem ser responsáveis pela perda de informações na imagem, favorecendo a presença de tecidos heterogêneos num mesmo voxel, com o tom de cinza do pixel não representando nenhuma estrutura específica, o que resulta no efeito de volume parcial (ROMANS, 1995). O intervalo de reconstrução consiste no espaçamento virtual entre os cortes tomográficos, onde através de cálculos matemáticos são calculadas as densidades médias dos voxels adjacentes e inseridas como dados adicionais para o refinamento da imagem (CAVALCANTI, 2008).

2.2.5.2 Inclinação do *gantry*

Para escanear as estruturas cranianas, o *gantry*, que consiste no portal do tomógrafo que contém o tubo de raios X deve estar ajustado na posição 0° (zero grau) com o *laser*-guia coincidindo com o Plano Horizontal de Frankfurt do paciente (SILVA, 2004). A inclinação incorreta do *gantry* causará infidelidade nas reconstruções em 3D (WINDER, BIBB, 2005) e afetará mensurações lineares (ALDER, DEAHL, MATTESON, 1995).

2.2.5.3 Dimensão da matriz

A **matriz**, que consiste num arranjo de linhas e colunas onde os *pixels* estão dispostos é diretamente proporcional à resolução espacial da imagem digital. Uma imagem composta por 1024 linhas e 1024 colunas de pixels, terá maior resolução do que as de 512 linhas e 512 colunas pixels, já que quanto maior o número de pixels menor será seu tamanho individual e maior será a qualidade da resolução (CAVALCANTI, VANNIER, 1998; ROMANS, 1995; SILVA, 2004; YUSHKEVICH et al., 2006).

2.2.5.4 FOV (*field of view*)

Trata-se do campo visual a ser estudado e será colimado conforme a área a ser escaneada. Exames que intencionam a visualização de regiões como o complexo facial, têm um FOV médio de 14 cm (CAVALCANTI, 2008). Juntamente com o tamanho da matriz, o FOV determina o tamanho do pixel: um FOV pequeno reduz o tamanho do pixel e aumenta a resolução da imagem, o que é particularmente indicado para o estudo de estruturas da região maxilofacial. Selecionar o FOV adequado vai potencializar o diagnóstico de anormalidades presentes na estrutura anatômica escaneada (ROMANS, 1995; SILVA, 2004).

2.2.6 Armazenamento de Dados em TC

Os dados adquiridos através da tomografia computadorizada podem ser arquivados em mídia que possua a capacidade de armazenar um grande volume de dados. Atualmente, uma das formas mais comuns de armazenamento consiste na utilização de *CD-R* (graváveis). Os *CDs* do tipo *CD-RW* (regraváveis) não são recomendados, uma vez que alguns softwares de manipulação de imagens tomográficas não os leem (IBRAHIM, 2006; CAVALCANTI, 2007).

2.2.7 O formato DICOM (Digital Imaging and Communication in Medicine)

Padrão tecnológico global que permite a interoperabilidade dos sistemas utilizados para a produção, o armazenamento, a visualização, o processamento, o envio e a impressão de imagens médicas (FARMAN, 2005). A partir do formato DICOM, as imagens adquiridas de qualquer tomógrafo, independente do processo de aquisição, podem ser lidas por *softwares* de pós-processamento em ambientes

domésticos obtidos por meio de *download* da Internet ou ainda por *softwares* mais complexos, os quais processam imagens de volume extenso. O formato de arquivo DICOM torna os dados obtidos nos exames tomográficos intercambiáveis, entre as plataformas de estações de trabalho (*hardwares*) e diversos sistemas operacionais, entre eles *Windows XP* e *Windows Vista* (CAVALCANTI, 2008).

2.2.8 A Manipulação da Imagem Tomográfica

As ferramentas de manipulação da imagem tomográfica são disponíveis nos tomógrafos e estão incorporadas nos *softwares* biomédicos. Dependendo da intencionalidade do exame, as imagens serão manipuladas através delas. As mais comumente utilizadas são: as ferramentas *level* e *window* e a ferramenta *segmentação*. O nível da janela (*level*) será determinado de acordo com a estrutura a ser estudada, osso ou tecido mole. A largura da janela (*window*) vai identificar diferentes tons de cinza e permitir a análise de estruturas de interesse que tenham densidades semelhantes. A ferramenta *segmentação* confere ao processo de manipulação da imagem, a delimitação dos elementos de interesse para sua respectiva visualização e análise. A limiarização, um método de *segmentação* amplamente utilizado, consiste em determinar o intervalo máximo e mínimo dos tons de cinza aos quais as estruturas pertencem possibilitando delimitar os tecidos de interesse. A ferramenta de *segmentação* deste método é denominada *threshold* (IBRAHIM, 2006; SILVA, 2004).

2.2.9 Softwares Biomédicos

InVesalius 2.0 é um *software* biomédico livre e gratuito, desenvolvido pelo Centro de Pesquisas Renato Archer (CenPRA) como uma ferramenta simples e multiplataforma (executável em Windows e Linux) com comandos em português e de fácil manuseio (SANTA BARBARA, 2006).

ITK-SNAP 1.6 é um *software* de acesso aberto (em domínio público) desenvolvido para facilitar as segmentações de imagens tomográficas realizadas por traçados manuais *slice* por *slice*, por meio de ferramentas ativas de delineamento ósseo (YUSHKEVICH et al., 2006).

Osirix é um *software* biomédico de acesso aberto (em domínio público) para o diagnóstico por imagens, desenvolvido exclusivamente para o sistema operacional Mac OS X (Apple) pelos Drs. Antoine Rosset e Osman Ratib do departamento de radiologia e computação médica de *Genève, Switzerland* (JALBERT, PAOLI, 2008).

IMAGE J é um *software* de domínio público que utiliza linguagem *Java* e é compatível com diferentes sistemas operacionais, inclusive *Windows*. Imagens no formato DICOM podem ser visualizadas, analisadas e editadas (BARBORIAK et al., 2005). Através deste *software*, distâncias lineares, ângulos e áreas delimitadas são passíveis de serem calculados com medidas dimensionais reais, em unidades como milímetros. Densidades tomográficas ou escalas de tons de cinza também podem ser obtidas (ABRAMOFF, MAGALHAES, RAM, 2004).

As imagens podem ser ampliadas em até 32:1 ou diminuídas em 1:32, sendo as análises mantidas constantes em qualquer fator de ampliação. O *software* disponibiliza na sua barra de ferramentas (Figuras 2 e 3) recursos auxiliares na identificação de estruturas, como o efeito LUT. Com este efeito, a delimitação de áreas de interesse é facilitada pela inferência de inúmeras combinações de cores.

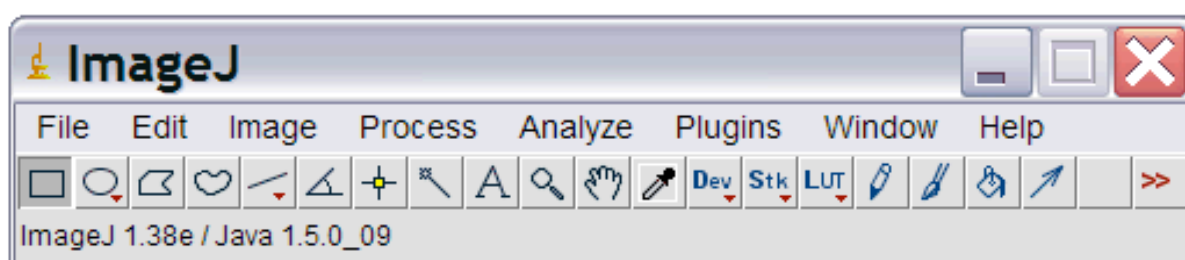


FIGURA 2: Comandos da barra de ferramentas do *software IMAGE J 1.38*
FONTE: modificada de Wayne Rasband, National Institutes of Health, USA

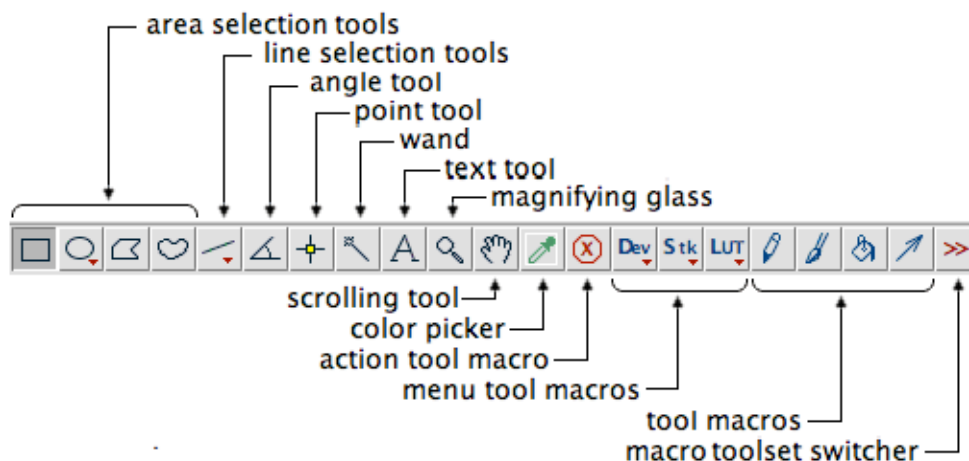


FIGURA 3: Comandos da barra de ferramentas do *software IMAGE J 1.38*
 FONTE: modificada de Wayne Rasband, National Institutes of Health, USA

2.3 O DEFEITO ÓSSEO INERENTE À FISSURA LABIOPALATINA AVALIADO PELA TOMOGRAFIA COMPUTADORIZADA

A Tomografia Computadorizada (TC), método de última geração em imagenologia, veio contribuir para o estudo das alterações do complexo craniofacial (CAVALCANTI, VANNIER, 1998; CAVALCANTI et al., 2000; DANFORTH, DUS, MAH, 2003; SURI et al., 2008). A acurácia de suas medidas antropométricas foi comprovada por Waitzman et al. (1992) em estudo direcionado para comparar se as medidas do esqueleto craniofacial representavam realmente a região óssea escaneada. Da mesma forma, Cavalcanti et al. (1999) e Cavalcanti, Rocha e Vannier (2004), compararam mensurações das imagens tomográficas de cadáveres com aquelas obtidas diretamente nos modelos ósseos (padrão-ouro), e não encontraram diferenças estatisticamente significantes intra e inter-observadores.

A mensuração do defeito ósseo inicial na região alveolar da fissura labiopalatina é o ponto de referência para a avaliação longitudinal da estabilidade de enxertos alveolares, havendo uma preferência clara na literatura pela utilização da Tomografia Computadorizada (HONMA et al., 1999; KIM, KIM, BAEK, 2008; KITA et

al., 2004; PERRELLA et al., 2004; OZAWA et al., 2007; TAI, SUTHERLAND, MCFADDEN, 2000).

Comparações de volume de osso enxertado entre o período de três meses e um ano foram relatadas por Honma et al. (1999). De um volume médio inicial correspondente à fissura de $1,1 \pm 0,3 \text{ cm}^3$ com oscilação entre 0,6 a $1,8 \text{ cm}^3$, constataram o volume de $1,2 \pm 0,6 \text{ cm}^3$ com oscilação de 0,5 a $2,5 \text{ cm}^3$ em três meses e $1,1 \pm 0,5 \text{ cm}^3$, com oscilação em 0,3 a $2,0 \text{ cm}^3$ em um ano. A proporção do ganho ósseo em três meses comparada ao defeito inicial foi de 45 a 199%, com média de 115%, e de 30 a 185%, com média de 99% em um ano. Em três meses, pontes ósseas se igualaram ou excederam o volume do defeito inicial em nove dos quinze casos enxertados. Em três deles, o volume do osso neoformado ficou aquém do defeito inicial com oscilação de 0,1 a $0,2 \text{ cm}^3$. A avaliação de um ano demonstrou que o volume ósseo foi praticamente o mesmo ou excedeu o volume da fissura em nove de quinze pacientes. Em termos de comparação entre os volumes ósseos remanescentes em três meses e um ano com o volume inerente à fissura antes dos enxertos, não houve diferenças estatisticamente significantes. Porém, as comparações volumétricas entre os dois períodos pós-cirúrgicos avaliados, evidenciaram perda óssea com diferença estatisticamente significativa em nível de 0,5%.

De um defeito ósseo inicial da fissura de $2,07 \pm 0,67 \text{ cm}^3$, com um volume médio de $2,10 \text{ cm}^3$, Tai, Sutherland e Mcfadden (2000), relataram uma perda óssea de aproximadamente 53.4%, um ano pós-cirúrgico. Seus trabalhos foram desenvolvidos com delineamento prospectivo para a avaliação imediata da dimensão do enxerto ósseo na fissura alveolar e um ano após a cirurgia. A amostra constou de 14 pacientes, 4 do sexo feminino e 10 do sexo masculino, 11 com fissuras unilaterais e 3 com fissuras bilaterais. Das unilaterais, 7 estavam localizadas do lado esquerdo e 4 do lado direito. Os cortes axiais e coronais apresentavam 2,0 mm de espessura, adquiridos da cavidade nasal ao plano oclusal e da espinha nasal anterior a posterior da maxila. O *software* calculou a área de cada corte e a somatória foi multiplicada pela espessura de corte de cada *slice*. Os autores salientaram não haver distinção entre a cortical adjacente à fissura e a ponte óssea, após um ano do enxerto.

Van der Meij et al. (2001) estudando quarenta e dois pacientes portadores de fissura transforame unilateral e oito com fissura transforame bilateral, por meio do escaneamento com TC imediato pós-cirúrgico e um ano após o enxerto alveolar secundário, avaliaram a quantidade de osso remanescente na direção vestibulopalatina. Os resultados demonstraram 70% de osso remanescente no grupo de fissuras unilaterais e somente 45%, nas fissuras bilaterais. A falta de estresse funcional pela ausência dentária ou a influência da dimensão do defeito ósseo inerente à fissura foram citados como fatores negativos ao irrompimento do canino permanente no osso neoformado. A relação entre a dimensão do defeito ósseo da fissura e a estabilidade pós-cirúrgica do enxerto foi avaliada por Van der Meij et al., em 2003. As análises de regressão de seu estudo indicaram que existia uma correlação positiva: as fissuras maiores teriam maior propensão a terem os seus enxertos reabsorvidos.

Kawakami et al. (2003), avaliaram longitudinalmente o enxerto ósseo alveolar secundário, através de TC em quatro tempos (um mês e meio, três, seis e doze meses após). Embora o volume do enxerto não tenha sido o foco de seus estudos, os autores observaram que a cortical óssea adjacente à fissura torna-se indistinguível do osso proveniente do enxerto secundário em um ano.

Lino et al. (2005), compararam as avaliações realizadas em radiografias convencionais e TC com relação à altura óssea interdentária e o osso circundante à região alveolar um ano pós-cirúrgico, de 29 pacientes portadores de fissura alveolar unilateral. Todos os casos demonstraram osso circundante suficiente na região alveolar próxima à cavidade nasal quando avaliado por radiografias, o que não foi confirmado pelos achados tomográficos. Desta forma, os autores afirmam que as avaliações realizadas através de radiografias convencionais superestimam em 40% os seus resultados quando comparados aos obtidos por TC.

Arctander et al. (2005), se referiram à dimensão óssea na direção vestibulopalatina e à presença do incisivo lateral como fatores influentes no irrompimento do canino. Com o objetivo de estimar a condição clínica e a quantidade de osso remanescente após vinte anos da realização de enxerto secundário, foram comparadas as tomografias computadorizadas de dezoito pacientes portadores de fissura labiopalatina unilateral que na época tinham entre sete e onze anos de idade,

com as TC obtidas no momento do estudo. Os resultados obtidos demonstraram uma área de 97 mm² no lado do rebordo alveolar enxertado e 157 mm² no lado onde não havia a fissura. A quantidade de osso remanescente foi significativamente menor ($p < 0,001$), mas os resultados funcionais foram satisfatórios em todos os pacientes.

Estudos como os de Feichtinger, Mossböck e Kärcher, de 2006, avaliaram o defeito ósseo pré-cirúrgico e após a realização de enxerto ósseo secundário em cortes axiais de 1.5 mm de espessura, do assoalho da cavidade nasal ao plano oclusal, em 16 pacientes com idades entre 9 e 14 anos, portadores de fissuras labiopalatinas transforame incisivo unilateral. O defeito ósseo inicial foi delineado em cada corte axial (Figura 4) e mensurado para ser determinada a dimensão real da região de interesse.

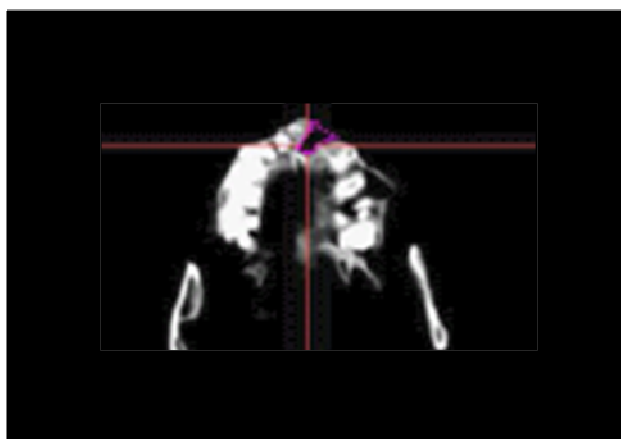


FIGURA 4: Técnica de delineamento do defeito ósseo na região alveolar
FONTE: Modificada de Feichtinger, Mossböck e Kärcher, 2006.

O método foi repetido nos cortes tomográficos adquiridos um ano após a realização dos enxertos autógenos provenientes da crista ilíaca. Os resultados demonstraram que o volume médio do defeito inicial correspondente à região alveolar da fissura foi de $1,2 \pm 0,34$ cm³, com uma variação de 0,7 a 1,7 cm³ (Figura 5A). A quantidade de osso enxertado remanescente um ano pós-cirúrgico, foi de $0,4 \pm 0,32$ cm³ com uma variação de 0,0 a 1,4 cm³ (Figura 5B). Ou seja, a porcentagem entre o volume ósseo residual e o defeito ósseo inicial oscilou de 0% a 88%, com uma média de 36% um ano após o enxerto.

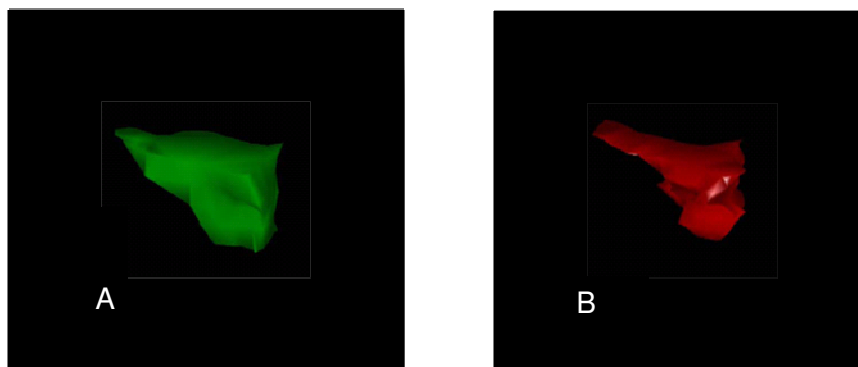


FIGURA 5: Reconstruções tridimensionais:
 A (área do defeito inicial) - B (enxerto ósseo remanescente após um ano)
 FONTE: Modificada de Feichtinger, Mossböck e Kärcher, 2006.

Em 2007, Feichtinger, Mossböck e Kärcher investigam a quantidade exata de perda óssea e sua localização em um período de três anos após a realização de enxerto alveolar secundário, através de tomografia computadorizada. A amostra consistiu de 24 pacientes (12 meninos e 12 meninas) com idades entre 8 e 15 anos, sendo 17 portadores de fissura labiopalatina unilateral esquerda e 7 portadores de fissura labiopalatina unilateral direita. As aquisições tomográficas foram realizadas previamente (defeito ósseo inicial da fissura), um ano, dois anos e três anos após a cirurgia. O protocolo consistiu de cortes axiais originais com espessura de 1.5 mm paralelos ao plano oclusal. Todos os dados foram transferidos para a *Workstation*, que continha o sistema de navegação *STN- Zeiss-Navigation System* (Aalen-Germany), através do formato DICOM. Em todos os pacientes, o defeito ósseo alveolar correspondente à fissura foi delimitado pelas ferramentas de desenho do *software*, assim como as pontes ósseas correspondentes aos enxertos. A região de interesse foi então analisada volumetricamente. Como o *software* somente calculou a área de cada corte tomográfico, o volume foi então calculado pela seguinte fórmula:

$$V = [A1 \times T] + [A2 \times T] + \dots + [An \times T]$$

Sendo V= volume; A1, A2,... An = área delimitada em cada corte tomográfico; T= espessura do corte axial (neste caso 1,5 mm) e n o número de cortes. A média do volume inicial da região alveolar da fissura foi de $1,17 \pm 0,31 \text{ cm}^3$ com uma variação de 0,7 a $1,7 \text{ cm}^3$. A média do volume residual após um ano foi de $0,59 \pm$

0,39 cm³ com variação de 0,0 a 1,4 cm³. Em dois, e três anos após a cirurgia, os volumes foram de 0,57±0,41 cm³, oscilando entre 0,0 e 1,3 cm³ e 0,56± 0,41 cm³ com variação de 0,0 a 1,3 cm³, respectivamente. Os resultados evidenciaram que o índice de sucesso após três anos do enxerto ósseo secundário com crista ilíaca, é consideravelmente menor quando comparados com os estudos baseados em métodos radiográficos convencionais, como os que Rosenstein et al. já haviam demonstrado em 1997. Foram observadas perdas ósseas médias de 49,5% no primeiro ano após o enxerto e de 52% em todos os casos analisados no terceiro ano.

Osawa et al. (2007) encontraram um volume ósseo remanescente, após 6 meses do enxerto, de 0,64 a 0,24 mL, sendo que o volume inicial médio era de 1,37 a 0,51 mL, oscilando entre 0,44 e 2,49 mL. Sua amostra consistiu de 35 fissuras alveolares, em 25 casos. Destes, 15 eram portadores de fissura alveolar unilateral e 10 casos, de fissura alveolar bilateral. Quatorze eram meninos e onze, meninas com idades entre 5 e 10 anos. Todos apresentavam um germe de canino na área da fissura. O defeito alveolar foi escaneado imediatamente e após 6 meses do enxerto, em cortes tomográficos de 1,0 mm, paralelos ao plano oclusal, do assoalho da cavidade nasal até o nível dentário. A precisa delimitação do defeito alveolar da fissura que foi observada nos cortes tomográficos previamente ao enxerto, não se tornou mais evidente em virtude da maturação óssea e da união com o osso circundante. Entretanto, o osso neoformado pode ser distinto do osso cortical adjacente por conta de sua baixa hipodensidade, tornando o traçado de sua morfologia relativamente fácil. Concluem que as mensurações óssea e dentária, através da TC, evidenciam mais precisamente as alterações pós-cirúrgicas na região da fissura labiopalatina. Sugerem a realização do enxerto alveolar secundário, quando os germes dos incisivos laterais estão presentes, em torno de 5 a 7 anos de idade precedendo o irrompimento do canino e consideram futuras investigações acerca da influência do tipo de defeito alveolar inicial e da posição dos germes do incisivo lateral na estabilidade dos enxertos.

Kim, Kim e Baek (2008) seguem na mesma linha de investigações longitudinais sobre a estabilidade do enxerto ósseo alveolar de crista ilíaca, por meio de tomografia computadorizada. Em estudo com quinze pacientes fissurados,

compararam cortes tomográficos obtidos um mês pré-cirúrgico, três e doze meses pós-cirúrgicos, medindo a altura e a espessura vestibulopalatina e o volume do osso enxertado. Observaram perda de volume ósseo significativo entre os períodos de três meses e um ano. Não encontraram correlação entre a largura do defeito ósseo inicial inerente à fissura e as alterações na altura e no volume do osso remanescente.

Feichtinger et al., no presente ano de 2008, buscaram informações acerca do exato volume ósseo remanescente após um período de dois anos do enxerto secundário. Consideraram essas informações cruciais por se tratar do período, no qual o canino permanente irá irromper na área enxertada. Estudaram as tomografias computadorizadas de vinte pacientes com fissura labiopalatina unilateral completa, sendo quatorze do lado esquerdo e seis do lado direito. Eles eram nove meninas e onze meninos, com idades entre 9 e 15 anos. Todos receberam enxerto ósseo secundário proveniente da área doadora crista íliaca realizados, com idade média da amostra de 11 anos, especificamente quando dois terços da raiz do canino permanente era visível na radiografia panorâmica. Abordagem ortodôntica foi executada previamente à cirurgia de enxerto nos casos que demonstravam irregularidades na posição dos incisivos centrais superiores, para regularizar e estabilizar segmentos ósseos deslocados e fornecer ao cirurgião melhor acesso para a inserção do enxerto e fechamento do tecido mole. Os cortes tomográficos foram adquiridos do assoalho nasal ao plano oclusal, com espessura de corte de 1,5 mm e com incremento de 1,0 mm, resultando em aproximadamente quinze *slices*. Todos os dados foram transferidos para a *workstation*, que continha o sistema de navegação *STN- Zeiss-Navigation System*(Aalen-Germany), através do formato DICOM. Em todos os pacientes, o defeito ósseo alveolar correspondente à fissura foi delimitado pelas ferramentas de desenho do *software*, assim como as pontes ósseas correspondentes aos enxertos (Figuras 6 e 7).

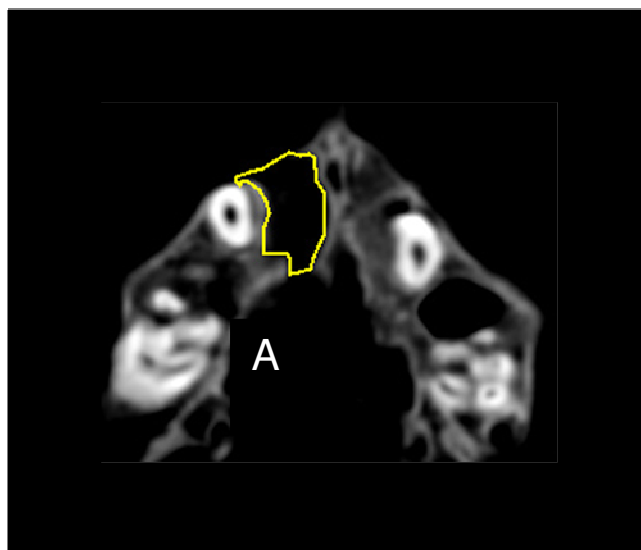


FIGURA 6: Delineamento da região de interesse nos cortes tomográficos axiais
DEFEITO ÓSSEO INICIAL
FONTE: Modificada de Feichtinger et al., 2008.

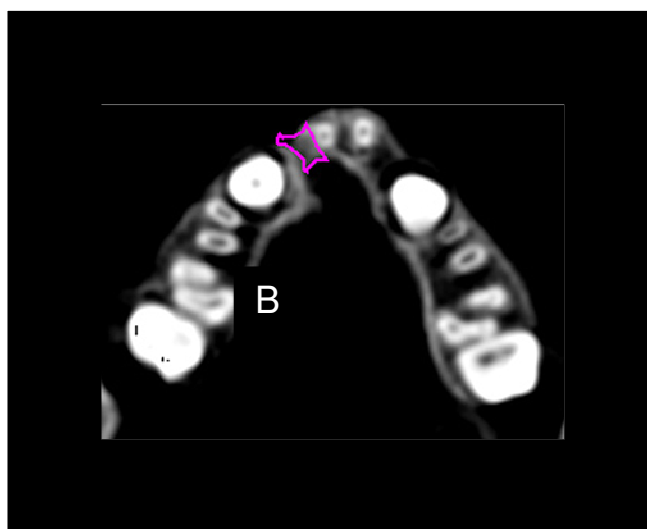


FIGURA 7: Delineamento da região de interesse nos cortes tomográficos axiais
ENXERTO ÓSSEO REMANESCENTE APÓS DOIS ANOS
FONTE: Modificada de Feichtinger et al., 2008.

Segundo os autores, este método é extremamente preciso e suas medidas acuradas. A média do volume inicial da região alveolar da fissura foi de $1,2 \pm 0,3 \text{ cm}^3$ com uma variação de $0,7$ a $1,7 \text{ cm}^3$ (Figura 8).

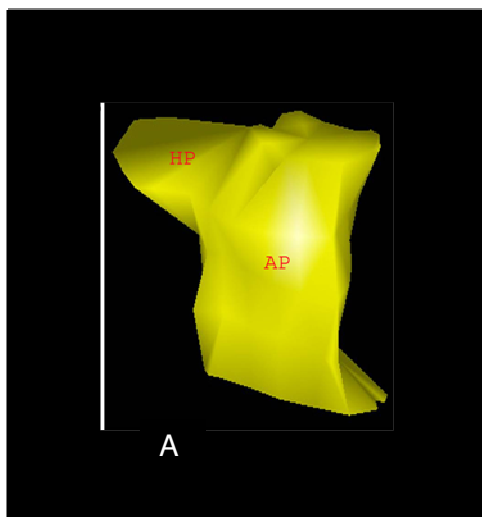


FIGURA 8: Reconstruções tridimensionais. A (área do defeito ósseo inicial).
 HP- Palato Duro. AP- Parte Alveolar
 FONTE: Modificada de Feichtinger et al., 2008.

A média do volume residual após um ano foi de $0,6 \pm 0,4 \text{ cm}^3$ com variação de $0,0$ a $1,4 \text{ cm}^3$ (Figura 9).

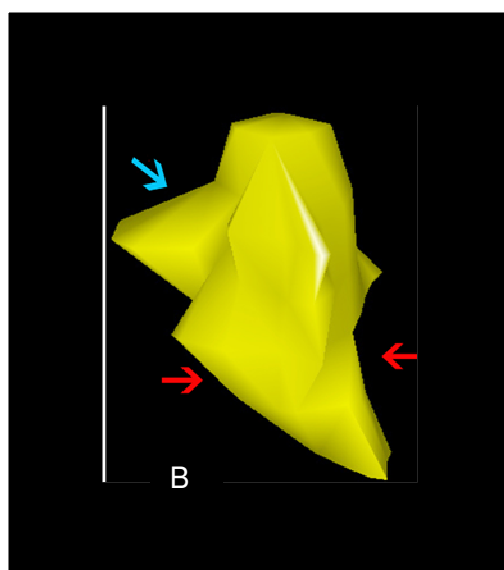


FIGURA 9: Reconstruções tridimensionais. B (enxerto ósseo remanescente após dois anos).
 Perda óssea na região voltada ao palato duro (Seta azul). Perda óssea na direção vestibulopalatina (Setas vermelhas)
 FONTE: Modificada de Feichtinger et al., 2008.

Em dois anos após a cirurgia, o volume foi de $0,6 \pm 0,4 \text{ cm}^3$, oscilando entre $0,0$ e $1,3 \text{ cm}^3$. A porcentagem entre o volume ósseo residual e o defeito ósseo inicial foi

de 51% após um ano e de 50% após dois anos do enxerto. Em onze dos vinte pacientes, o osso residual depois de um ano do enxerto apresentava dimensão menor do que a metade do defeito ósseo inicial. Em seis, o volume da ponte óssea era igual ou menor do que um quarto do volume inicial da fissura. Após dois anos, o volume ósseo de oito pacientes não excedia um quarto do volume do defeito original e em outros dois, a perda do volume de osso enxertado foi completa. A explicação para essa ocorrência seria que, em ambos, houve perda do incisivo lateral e o canino permanente não irrompeu. Por outro lado, em dois dos vinte pacientes, o volume da ponte óssea excedeu o volume do defeito inicial da fissura um ano após o enxerto. Nesses casos, os dentes adjacentes à fissura (incisivo lateral e canino) estavam irrompendo na área enxertada, expandindo-a. Outros dois pacientes tiveram o volume de seus enxertos aumentados, após dois anos da cirurgia, quando comparado ao volume do enxerto no primeiro ano. Esse fato foi relacionado ao alinhamento do incisivo lateral ou do canino e ao irrompimento dos dentes adjacentes à região enxertada da fissura. Os autores salientam que diversos fatores estão envolvidos diretamente na estabilidade do enxerto ósseo alveolar secundário, entre eles: higiene oral e infecções periodontais, a largura do defeito ósseo inicial e a origem do enxerto. Entretanto, o mais influente fator é a ausência de estresse fisiológico. Para ser evitada a reabsorção, recomendam que o tratamento ortodôntico seja prontamente continuado, especialmente nos casos que não apresentarem a irrupção fisiológica do canino na região do enxerto, devendo-se proceder ao seu tracionamento ortodôntico. Finalmente, nos casos com ausências dentárias adjacentes à fissura, orientam que implantes devem ser posicionados no intuito de ser evitada a necessidade de nova cirurgia.

3 PROPOSIÇÃO

Especificamente, buscou-se com o presente estudo:

- a) mensurar o volume médio correspondente ao defeito ósseo alveolar da fissura labiopalatina, em imagens tomográficas computadorizadas;
- b) analisar a aplicabilidade clínica do *software IMAGE J 1.38* na obtenção das medidas volumétricas da região alveolar acometida pela fissura;
- c) analisar a reprodutibilidade do método, por meio de concordâncias intra e inter-observadores.

4 METODOLOGIA

O presente estudo integra-se à linha de pesquisa **Deformidades Faciais**, vinculada ao Programa de Pós-Graduação em Odontologia da FO/PUCRS. Foi desenvolvido, após apreciação e aprovação de seu projeto pela Comissão Científica e de Ética da Faculdade de Odontologia da PUCRS, protocolado sob o número 0001/08 (ANEXO A) e pelo Comitê de Ética em Pesquisa da PUCRS, protocolado sob o número CEP 08/04364 (ANEXO B) dentro do paradigma tradicional quantitativo, tendo como referência um estudo descritivo comparativo (FEICHTINGER, MOSSBÖCK, KÄRCHER, 2006).

4.1 AMOSTRA

Amostra retrospectiva obtida nos arquivos do Centro de Reabilitação de Fissura Labiopalatina (CERLAP) da Faculdade de Odontologia da PUCRS, contendo imagens tomográficas computadorizadas de vinte e um pacientes de ambos os sexos, com idades entre 7 e 14 anos, portadores de fissuras labiopalatinas transforame incisivo realizadas no ano de 2005.

Quadro 1 – Caracterização da amostra quanto ao gênero, correlacionando com a média de idade e a localização da fissura labiopalatina.

Características	n=21
Idade (anos) – Média ± DP	10,5 ± 2,56
Gênero – n(%)	
Masculino	13 (61,9)
Feminino	8 (38,1)
Tipo de fissura – n(%)	
Esquerdo	8 (38,1)
Direito	12 (57,1)
Bilateral	1 (4,8)

FONTE: Dados da pesquisa, PUCRS, 2008.

4.2 DADOS DA AQUISIÇÃO

Quadro 2 – Caracterização da amostra quanto ao protocolo de aquisição das imagens tomográficas.

AMOSTRA	ESPESSURA DE CORTE (mm)	ESPAÇAMENTO ENTRE CORTES	CORTES IMPORTADOS (1006 cortes)	CORTES DE INTERESSE (180 cortes)
1	0,5	50,9	51	11
2	0,5	43,9	44	8
3	0,5	50,9	51	8
4	0,5	50,9	51	9
5	0,5	41,9	42	9
6	0,5	51,9	52	8
7	0,5	50,9	51	7
8	0,5	35,9	37	8
9	0,5	46,9	47	7
10	0,5	37,9	38	7
11	0,5	50,9	51	8
12	0,5	51,9	52	7
13	0,5	38,9	39	10
14	0,5	51,9	52	11
15	0,5	44,9	45	8
16	0,5	50,9	51	10
17	0,5	50,9	49	10
18	0,5	50,9	51	10
19	0,5	49,9	50	9
20	0,5	50,9	51	7
21	0,5	50,9	51	8

FONTE: Dados da pesquisa, PUCRS, 2008.

As imagens tomográficas foram obtidas através de um tomógrafo computadorizado espiral marca *Elscint*, a partir do formato DICOMatic 1.7. Os parâmetros de aquisição selecionados no console de comando do tomógrafo foram:

gantry zero grau, com o *laser*-guia coincidindo com o Plano Horizontal de Frankfurt do paciente, matriz de 512x512 *pixels*, FOV médio de 14 cm. O protocolo de aquisição consistiu de cortes axiais da maxila, região de interesse da cavidade nasal ao plano oclusal, com 0,5 mm de espessura de corte e espaçamento entre os cortes com variações individuais, conforme dados representados no Quadro 2. Os dados da TC, no formato DICOM, foram armazenados em CD-R (*Compact Disc Recordable*) o que os tornou intercambiáveis entre a *workstation* e o seu respectivo sistema operacional.

4.3 IMPORTAÇÃO DAS IMAGENS

Os arquivos DICOM foram acessados no CD-R, através do *software IMAGE J 1.38* instalado em computador pessoal³.

A importação da seqüência de imagens tomográficas foi realizada a partir do acionamento do comando *File* da barra de ferramentas do *software* (Figura 10). Procedeu-se então, a padronização em milímetros da unidade de mensuração na escala do comando *Analyze*. Neste mesmo comando, estabeleceram-se os fatores a serem analisados em todos os cortes: área delimitada, desvio-padrão e casas decimais das unidades de medidas. Após a devida visualização e estudo de todos os cortes tomográficos (Quadro 2), foram selecionados aqueles correspondentes à região de interesse para cada paciente (Figura 11).

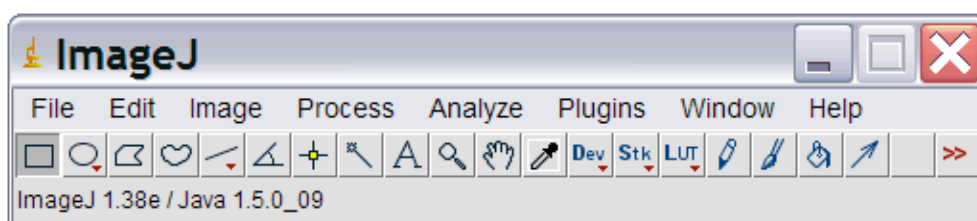


FIGURA 10: Comandos da barra de ferramenta do *software IMAGE J 1.38*
 FONTE: Modificada de Wayne Rasband, National Institutes of Health, USA.

³ Fabricante *Dell Corporation, USA*, modelo *Inspiron M1330*, processador *Intel® Core™ 2 Duo*, CPU *T5250 1,50GHz*, 1,99 GB de memória RAM, sistema operacional *Windows Vista™ Ultimate* e monitor de 13,3 polegadas.

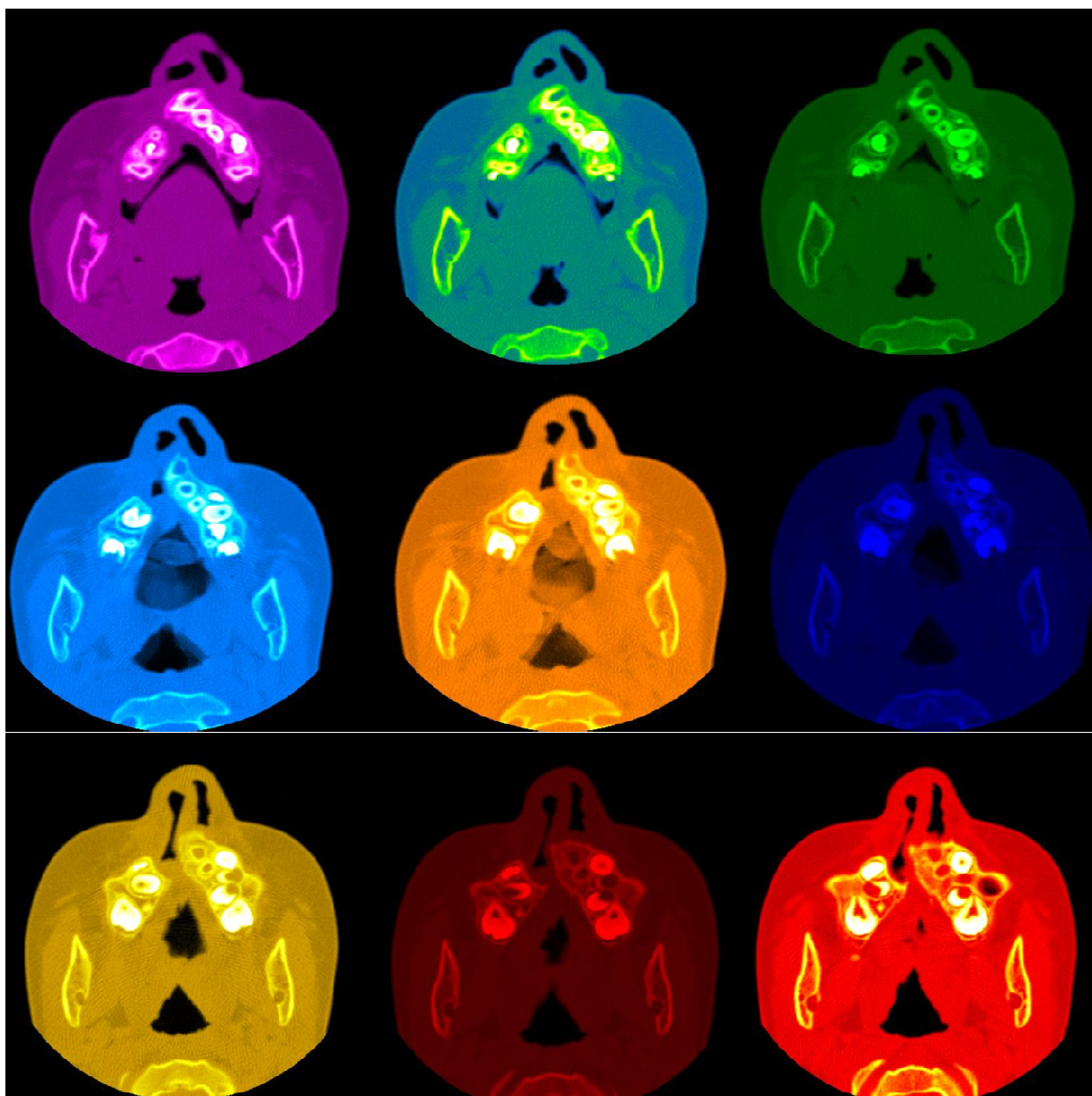


FIGURA 11: Exemplo de seleção de cortes tomográficos pelo *software IMAGE J 1.38*
FONTE: Dados da pesquisa, PUCRS, 2008.

4.4 DELINEAMENTO DA REGIÃO DE INTERESSE

Baseando-se no método de delineamento do defeito ósseo inerente à fissura já previamente validado em estudos na literatura (FEICHTINGER, MOSSBÖCK, KÄRCHER, 2006; FEICHTINGER et al., 2008), na presente pesquisa, o delineamento foi executado através da seleção de áreas acionadas na barra de ferramentas do *software IMAGE J 1.38* (Figura 12). Foram pontualmente delineadas

as imagens das bordas ósseas alveolares circundantes ao defeito em cada corte tomográfico. O primeiro corte que permitisse a visualização do rebordo alveolar circundante à fissura consistia no limite inferior, seguindo-se com a delimitação em todos os cortes até que a imagem do assoalho da fossa nasal fosse identificada (limite superior).

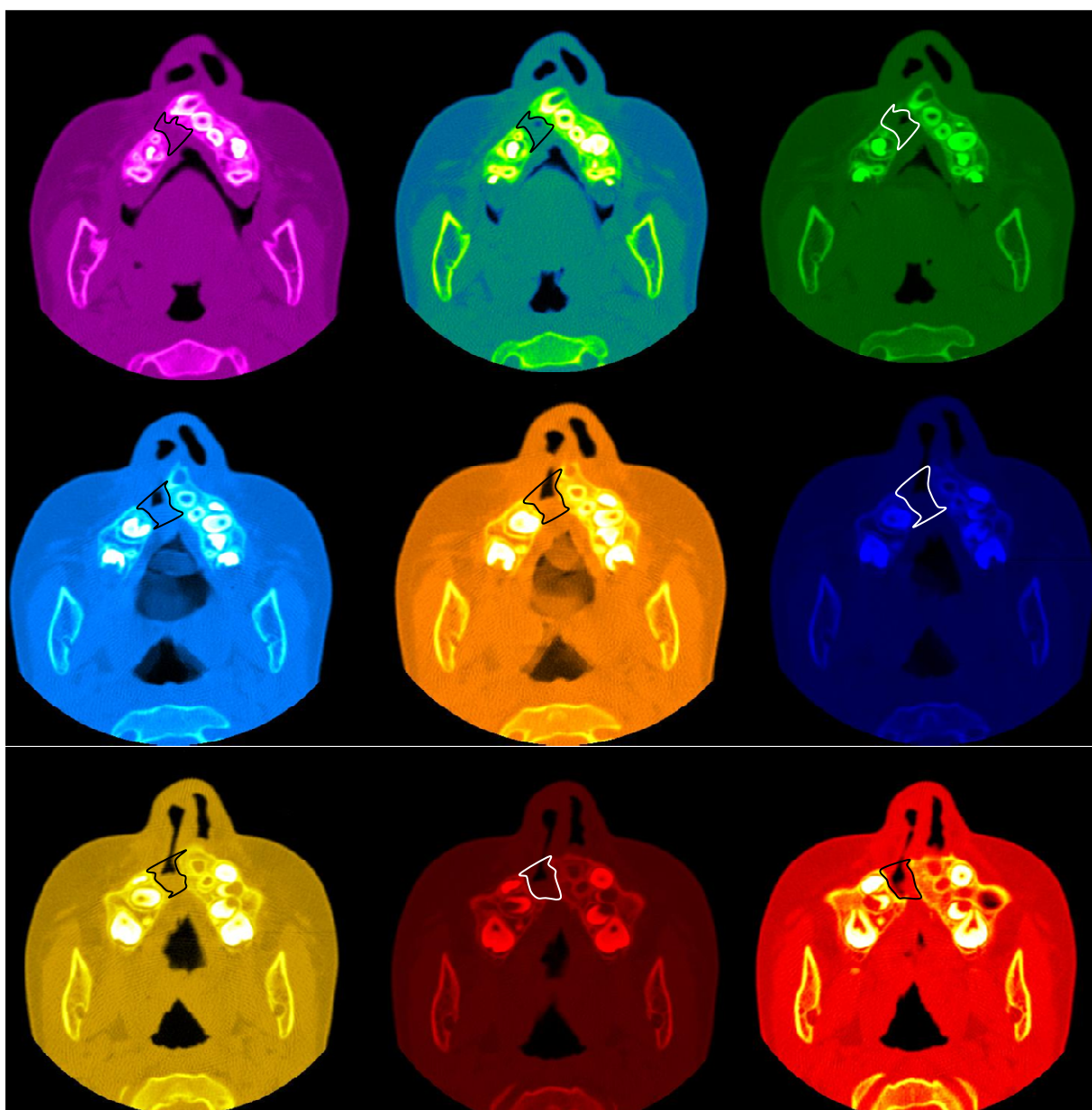


FIGURA 12: Exemplo de delineamento do defeito ósseo inerente à fissura pelo *software IMAGE J 1.38*

FONTE: Dados da pesquisa, PUCRS, 2008.

4.5 MENSURAÇÃO DA REGIÃO DE INTERESSE

Através do comando *Analyze (Measure)*, a mensuração da área delimitada em cada corte produziu uma seqüência de medidas individualizadas (Figuras 13 a 20). A somatória destas medidas compôs a área total do defeito ósseo. A região de interesse foi então analisada volumetricamente, de acordo com o método preconizado por Feichtinger, Mossböck e Kärcher (2007) considerando-se a espessura do corte axial (0,5 mm), o número de cortes e o espaçamento entre eles, já que houve variação individual no momento da aquisição (Quadro 2).

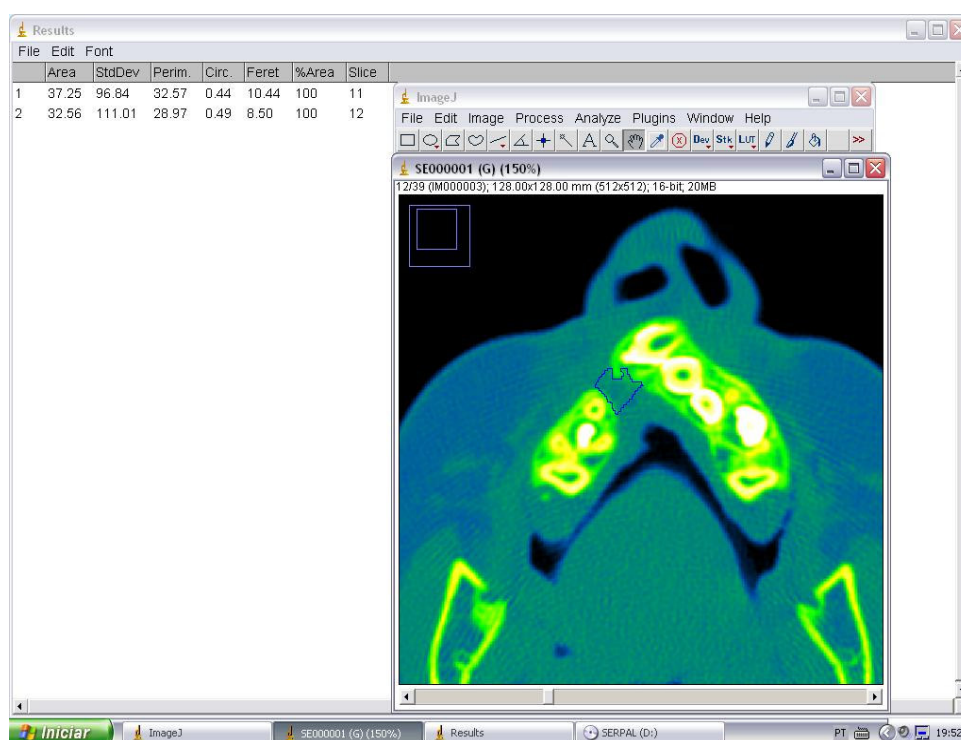


FIGURA 13: Exemplo de uma seqüência de mensurações da região de interesse, cortes axiais 11 e 12 pelo *software IMAGE J 1.38*.

FONTE: Dados da pesquisa, PUCRS, 2008.

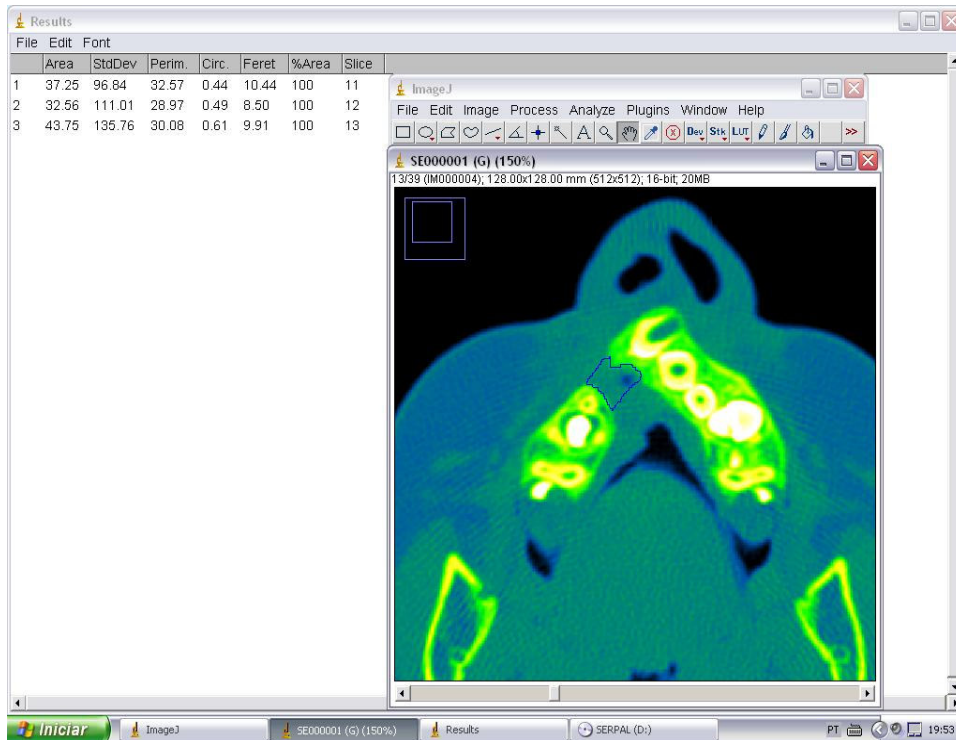


FIGURA 14: Exemplo de uma seqüência de mensurações da região de interesse, cortes axiais 11 a 13 pelo *software IMAGE J 1.38*.
FONTE: Dados da pesquisa, PUCRS, 2008.

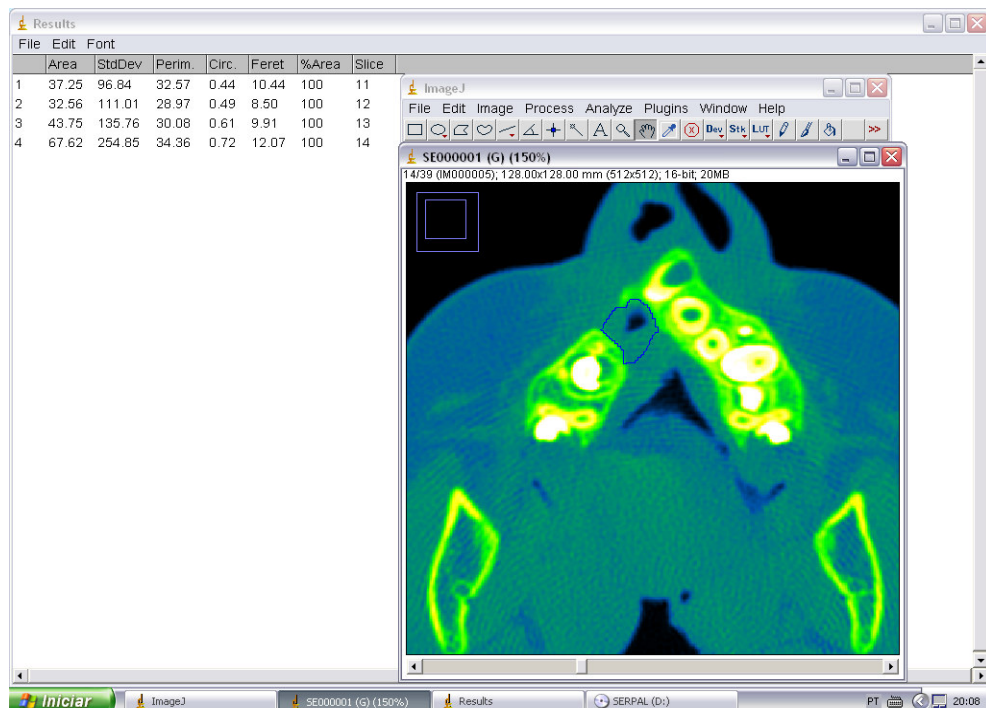


FIGURA 15: Exemplo de uma seqüência de mensurações da região de interesse, cortes axiais 11 a 14 pelo *software IMAGE J 1.38*.
FONTE: Dados da pesquisa, PUCRS, 2008.

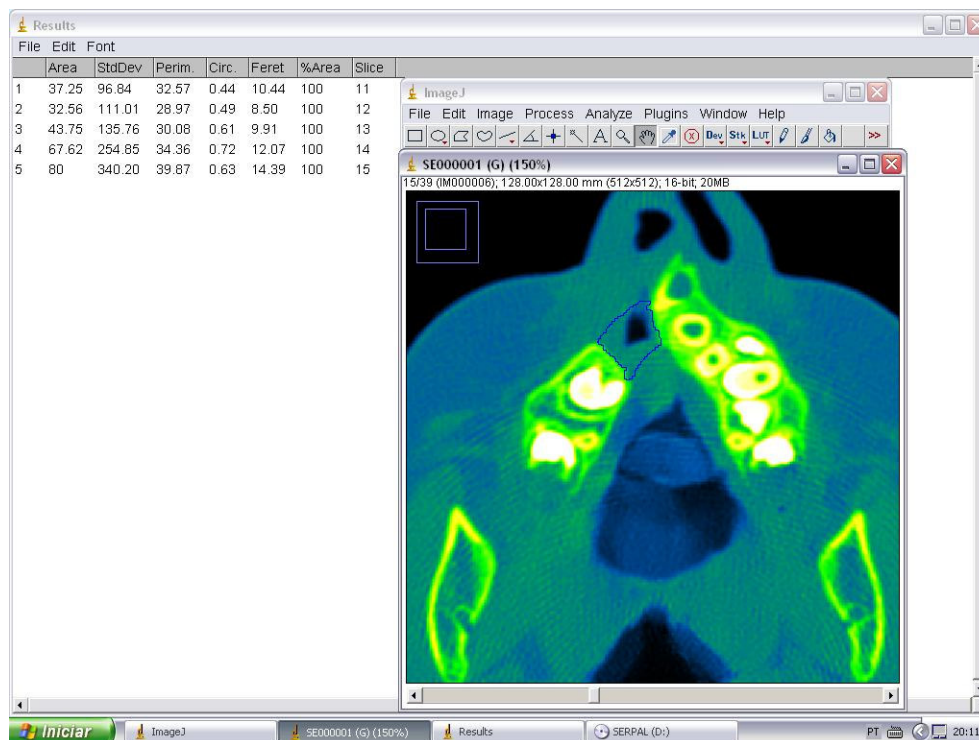


FIGURA 16: Exemplo de uma seqüência de mensurações da região de interesse, cortes axiais 11 a 15 pelo *software* *IMAGE J* 1.38.
FONTE: Dados da pesquisa, PUCRS, 2008.

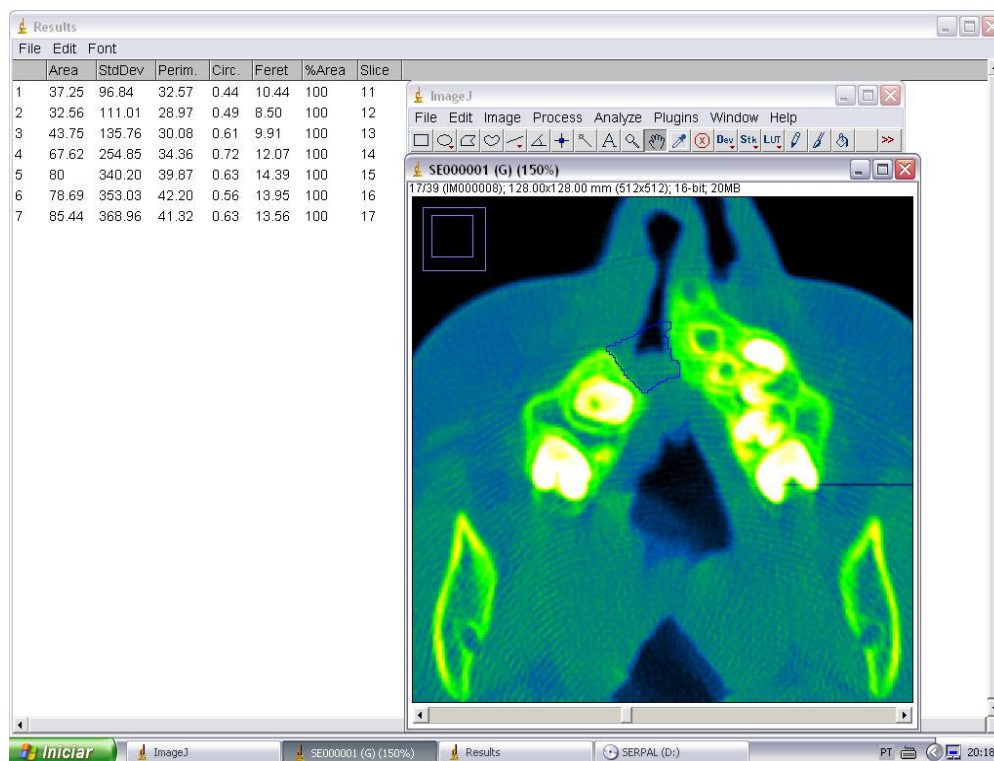


FIGURA 17: Exemplo de uma seqüência de mensurações da região de interesse, cortes axiais 11 a 17 pelo *software* *IMAGE J* 1.38.
FONTE: Dados da pesquisa, PUCRS, 2008.

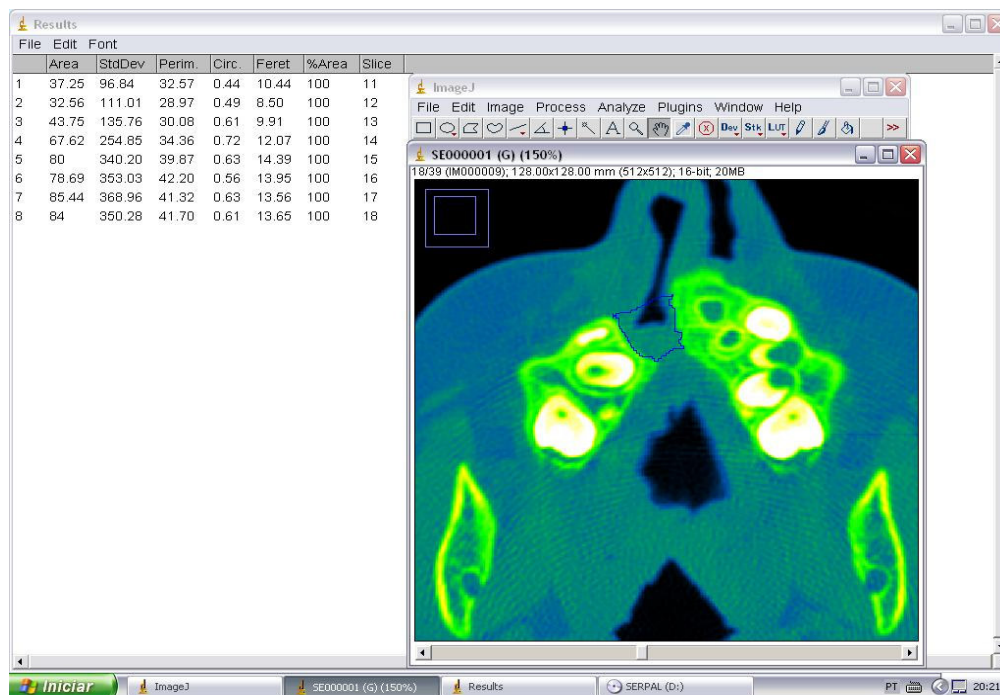


FIGURA 18: Exemplo de uma seqüência de mensurações da região de interesse, cortes axiais 11 a 18 pelo *software* *IMAGE J* 1.38.
FONTE: Dados da pesquisa, PUCRS, 2008.

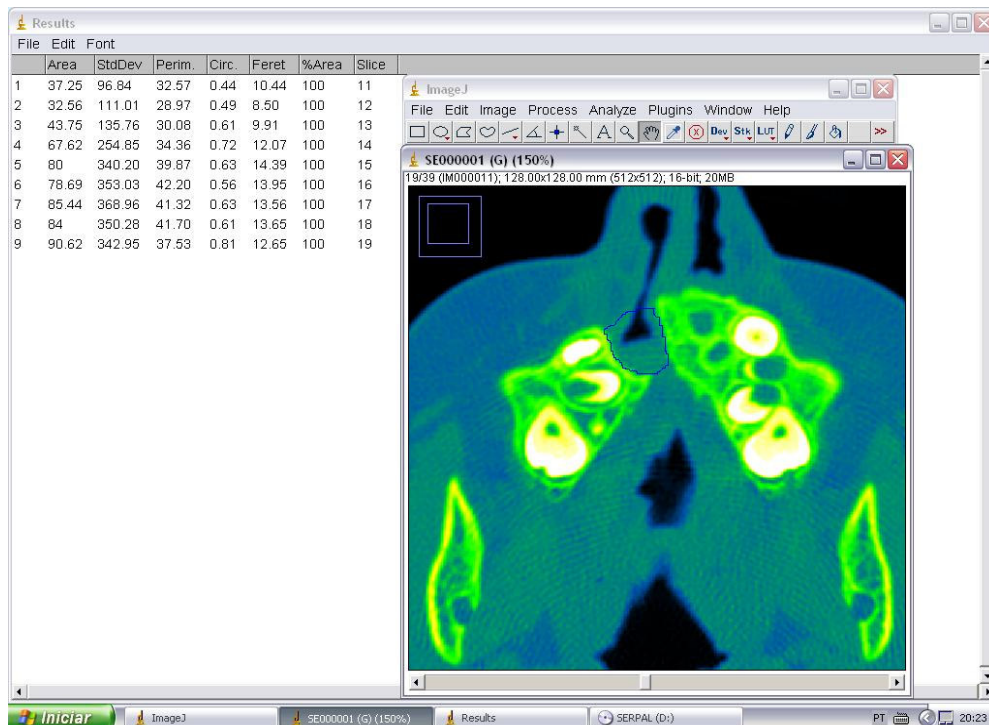


FIGURA 19: Exemplo de uma seqüência de mensurações da região de interesse, cortes axiais 11 a 19 pelo *software* *IMAGE J* 1.38.
FONTE: Dados da pesquisa, PUCRS, 2008.

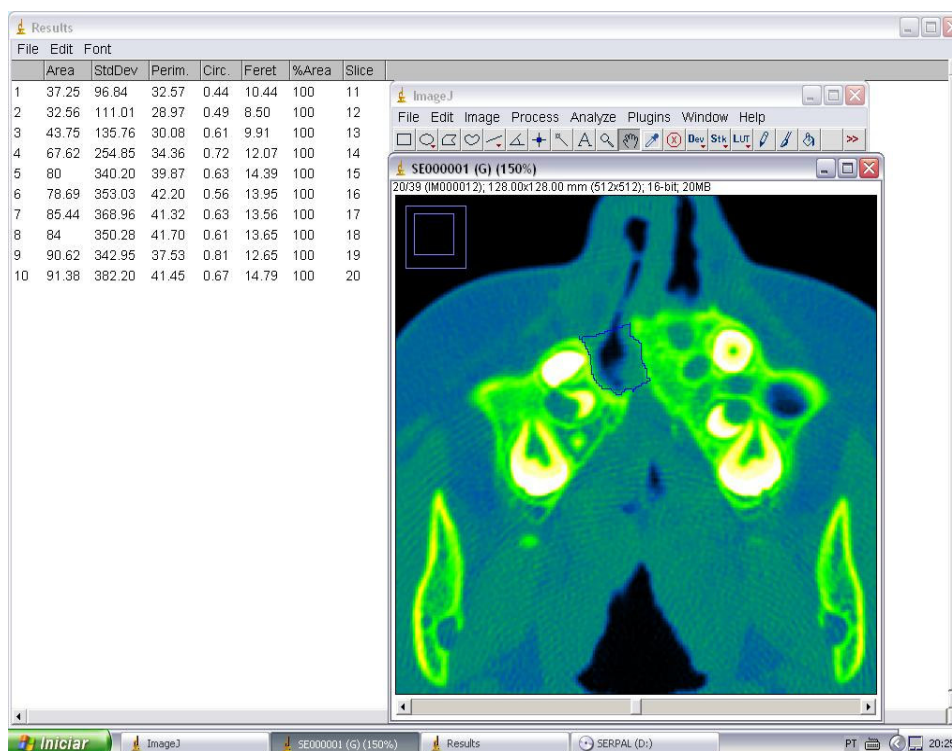


FIGURA 20: Exemplo de uma seqüência de mensurações da região de interesse, cortes axiais 11 a 20 pelo *software* IMAGE J 1.38
 FONTE: Dados da pesquisa, PUCRS, 2008.

Todos os procedimentos de mensuração foram executados em dois tempos pelo mesmo examinador (T1) e (T2), com intervalo mínimo de trinta dias entre eles, e por um segundo examinador para avaliar as diferenças entre as medições intra e inter-examinadores.

4.6 ANÁLISE ESTATÍSTICA

A análise estatística do presente estudo foi realizada através de tabelas, gráficos, estatística descritiva (média e desvio-padrão) e o teste de comparações *t-Student* para amostras pareadas.

As variáveis quantitativas (idade e volumes) foram descritas através de média e desvio padrão, enquanto que as categóricas (gênero e tipos de fissura) foram descritas através de números absolutos (n) e freqüências relativas (%).

Para comparar o volume entre os gêneros e as faixas etárias, o teste t-*Student* para amostras independentes foi aplicado. Na comparação entre os tipos de fissura, a Análise de Variância (ANOVA) *one-way* foi utilizada.

Para avaliar as diferenças entre as medições intra e inter-observadores, o teste t-*Student* para amostras pareadas foi aplicado. Este teste permitiu a comparação de dados resultantes de uma mesma amostra (dependentes) em momentos distintos.

Na avaliação das concordâncias intra e inter-observadores, o método de Bland-Altman foi empregado. Este método avaliou a concordância entre dois métodos quantitativos (ALTMAN, 1999; BLAND, ALTMAN, 1986). Os limites de 95% foram utilizados para avaliar o percentual de concordância entre as avaliações. Também foram calculados os coeficientes de correlação de Pearson para avaliar a força da associação entre as medições.

O nível de significância adotado foi de 5% e as análises foram realizadas no *software estatístico* SPSS⁴.

⁴ Statistical Package for the Social Sciences, versão 13.0.

5 RESULTADOS ESTATÍSTICOS

Tabela 1: Caracterização da amostra quanto à idade, gênero e tipo de fissura e o volume do defeito ósseo medido (cm³) pelo mesmo observador em dois tempos (1A e 2A) e por um segundo observador (1B).

AMOSTRA	IDADE	GÊNERO	TIPO DE FISSURA	VOLUME 1A	VOLUME 2A	VOLUME 1B	MÉDIA
1	13	M	1	0,77	0,75	0,79	0,77
2	8	M	2	0,48	0,54	0,50	0,50
3	13	M	1	0,72	0,74	0,71	0,72
4	14	M	3	1,10	1,17	0,96	1,07
5	8	F	2	0,81	0,81	0,80	0,80
6	12	F	2	0,89	1,01	0,89	0,93
7	14	F	2	0,58	0,55	0,57	0,56
8	11	M	2	0,72	0,70	0,72	0,71
9	8	M	1	0,63	0,66	0,62	0,63
10	7	M	2	0,59	0,65	0,60	0,61
11	7	M	2	0,45	0,47	0,51	0,47
12	10	F	1	0,81	0,86	0,87	0,84
13	7	F	2	0,88	0,97	0,89	0,91
14	13	M	2	0,97	1,00	0,97	0,98
15	11	F	2	0,85	0,80	0,84	0,83
16	14	F	1	1,00	1,00	1,06	1,02
17	13	M	2	0,83	0,84	0,89	0,85
18	9	F	2	0,75	0,75	0,76	0,75
19	8	M	1	0,72	0,74	0,75	0,73
20	9	M	1	0,73	0,71	0,68	0,70
21	11	M	1	0,62	0,63	0,61	0,62

FONTE: Dados da pesquisa, PUCRS, 2008.

Verificou-se, através dos resultados do teste *t-Student* para amostras independentes que houve diferença estatisticamente significativa entre as faixas etárias quanto ao volume médio (Tabela 2), sendo mais elevado na faixa etária igual ou acima de 10 anos ($p=0,048$).

Tabela 2: Médias das medidas dos volumes (cm^3) do defeito alveolar inerente à fissura, obtidas pelo mesmo observador em dois tempos (1A e 2A) e por um segundo observador (1B) quanto às faixas etárias.

	<10 n=9	≥10 n=12	p
Volumes 1A	0,67±0,15	0,82± 0,15	0, 035*
Volumes 2A	0,70± 0,15	0,84± 0,18	0, 077
Volumes 1B	0,68± 0,13	0,82± 0,15	0, 032*

*t-Student para amostras independentes.

Fonte: Dados da pesquisa, PUCRS, 2008.

Quanto ao gênero, não foram observadas diferenças estatisticamente significativas (Tabela 3) entre as medições:

Tabela 3: Médias das medidas dos volumes (cm^3) do defeito alveolar inerente à fissura obtidas pelo mesmo observador em dois tempos (1A e 2A) e por um segundo observador (1B) quanto ao gênero.

	MASCULINO n=13	FEMININO n=8	p
Volumes 1A	0,72± 0,18	0,82± 0,12	0,168
Volumes 2A	0,74± 0,18	0,84± 0,15	0,192
Volumes 1B	0,72± 0,15	0,84± 0,14	0,091

*t-Student para amostras independentes.

Fonte: Dados da pesquisa, PUCRS, 2008.

Aplicando a Análise de Variância (ANOVA) *one-way*, também não se observou diferença estatisticamente significativa entre os tipos de fissura (Tabela 4), porém, vale ressaltar que a bilateral foi a que apresentou o maior volume médio, o que não pôde ser comprovado estatisticamente devido ao pequeno tamanho do grupo.

Tabela 4: Médias das medidas dos volumes (cm³) do defeito alveolar inerente à fissura obtidas pelo mesmo observador em dois tempos (1A e 2A) e por um segundo observador (1B) quanto ao tipo de fissura.

	UNILATERAL ESQUERDA	UNILATERAL DIREITA	BILATERAL	p
Volumes 1A	0,75±0,12	0,73±0,17	1,10±0,00	0,096
Volumes 2A	0,76± 0,12	0,76± 0,18	1,17± 0,00	0,069
Volumes 1B	0,76± 0,15	0,75± 0,16	0,96± 0,00	0,441

**Análise de Variância (ANOVA) *one-way*.

FONTE: Dados da pesquisa, PUCRS, 2008.

Tabela 5: Comparação dos volumes entre as variáveis estudadas.

AMOSTRA	n	VOLUME MÉDIO (cm ³) Média ± DP	p
Faixa etária			
< 10 anos	9	0,69 ± 0,14	0,048*
≥ 10 anos	12	0,84 ± 0,17	
Gênero			
Masculino	13	0,73 ± 0,18	0,153*
Feminino	8	0,84 ± 0,15	
Tipo de fissura			
Esquerdo	8	0,76 ± 0,12	0,096**
Direito	12	0,75 ± 0,18	
Bilateral	1	1,14 ± 0,00	

* teste t-*Student* para amostras independentes

** Análise de Variância (ANOVA) *one-way*

FONTE: Dados da pesquisa, PUCRS, 2008.

A partir dos resultados do teste *t-Student* para amostras pareadas, verificou-se que não existiu diferença significativa nas comparações intra e inter-observadores entre as medições do volume do defeito alveolar da fissura labiopalatina. Os altos valores dos coeficientes de correlação de Pearson apontam para a forte associação que existiu entre as medições (Tabela 6).

Tabela 6: Avaliação da concordância intra-observador e inter-observadores entre as medições do volume total da amostra.

Comparações	Intra-observador	Inter-observadores
Medição 1 – Média ± DP	0,76 ± 0,17	0,76 ± 0,17
Medição 2 – Média ± DP	0,78 ± 0,18	0,76 ± 0,16
Diferença (IC 95%)	-0,015 (-0,031 a 0,002)	0,002 (-0,022 a 0,027)
p*	0,077	0,842
Coeficiente de correlação (r)	0,98	0,95

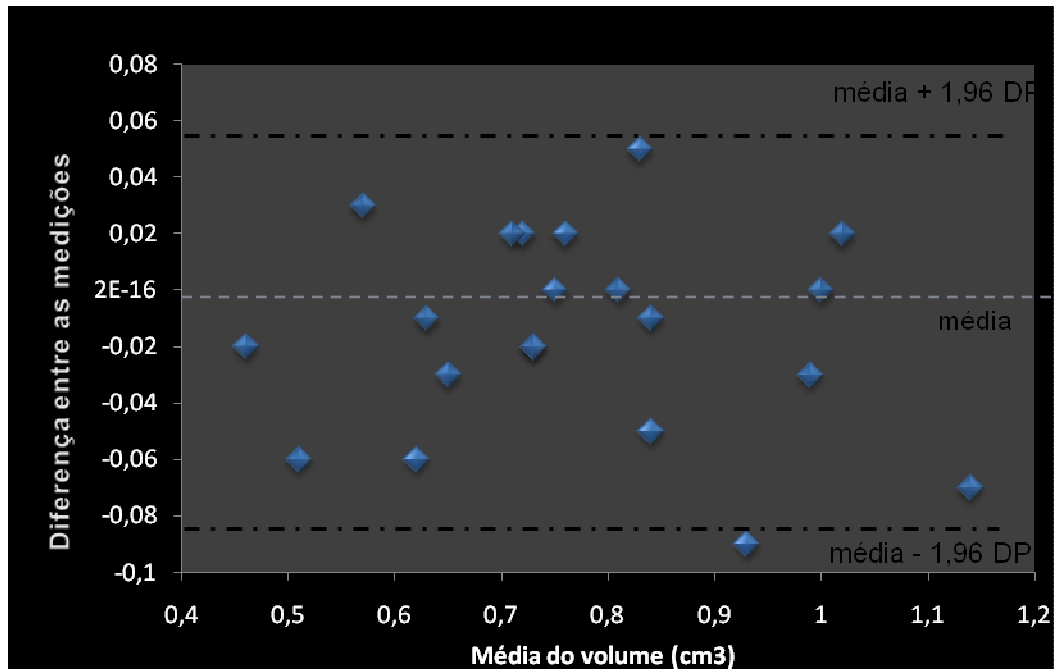
* teste *t-Student* para amostras pareadas

FONTE: Dados da pesquisa, PUCRS, 2008.

Na avaliação da concordância intra-observador através do método de Bland-Altman, o Gráfico 1 ilustra que houve 95,2% (20 de 21 medidas) de concordância entre as medições realizadas em dois tempos.

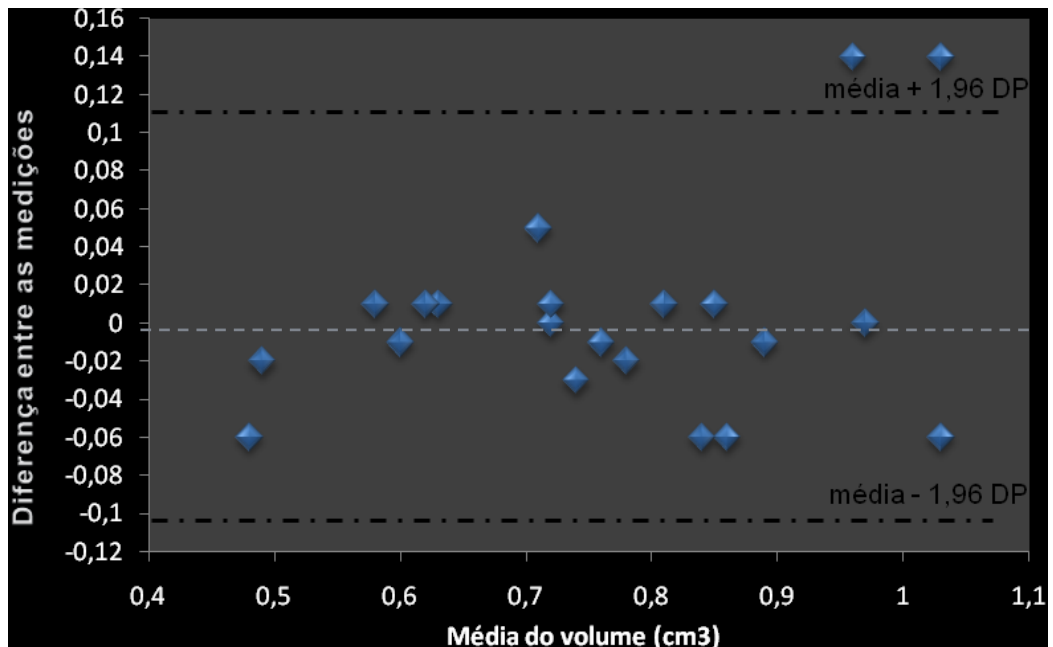
Na ponderação entre as avaliações de dois observadores diferentes pelo mesmo método, houve 90,5% (19 de 21 medidas) de concordância, conforme explana o gráfico 2. As linhas da média em ambos os gráficos representam a média das diferenças e as linhas superior e inferior representam os limites de 95% de concordância calculados através da média $\pm 1,96$ * (Desvio Padrão da diferença).

GRÁFICO 1: Avaliação da concordância intra-observador através do método de Bland-Altman.



FONTE: Dados da pesquisa, PUCRS, 2008.

GRÁFICO 2: Avaliação da concordância inter-observadores através do método de Bland-Altman.



FONTE: Dados da pesquisa, PUCRS, 2008.

6 DISCUSSÃO

A proposta deste estudo foi fundamentada pelos trabalhos de Feichtinger, Mossböck e Kärcher (2006), os quais apresentaram um método de delineamento do defeito ósseo alveolar inerente à fissura labiopalatina em cortes tomográficos computadorizados e sua posterior avaliação volumétrica, através de um *software* biomédico. Frente à dificuldade de acesso aos *softwares* instalados nas *workstations* conectadas diretamente aos tomógrafos e em decorrência da crescente popularização da TC como meio auxiliar de diagnóstico em Odontologia, tornou-se oportuno avaliar a aplicabilidade clínica de um *software* de acesso aberto (em domínio público), que fosse compatível com os mais populares sistemas operacionais de computadores pessoais (*Windows XP* ou *Windows Vista*) e que possuísse a propriedade de reconhecer o formato DICOM. Além disso, o *software* deveria reproduzir o método de delineamento do defeito ósseo alveolar preconizado pelo estudo de referência acima citado e permitir a mensuração da área da fissura para seu posterior cálculo volumétrico.

Atualmente, uma variedade de *softwares* biomédicos de domínio público encontra-se disponível para o estudo do complexo maxilofacial, por meio de imagens tomográficas. Considerando-se as vantagens e desvantagens de alguns que foram cogitados para serem avaliados na presente pesquisa, as seguintes restrições explicam a exclusão dos *softwares InVesalius 2.0*, *ITK-SNAP 1.6* e *Osirix*:

- a) o *software InVesalius 2.0* (SANTA BARBARA, 2006) além de não permitir a reprodução exata do método de delineamento do defeito ósseo da fissura para as mensurações, encontrava-se em versão instável;
- b) o *software ITK-SNAP 1.6* (YUSHKEVICH et al., 2006) não demonstrou uma “interface operacional amigável”, ou seja, seus comandos exigiam conhecimentos operacionais avançados;
- c) O *software Osirix* (JALBERT, PAOLI, 2008) não possuía compatibilidade com os sistemas operacionais da *Microsoft* que são, na atualidade, os mais amplamente utilizados por usuários de computadores no Brasil,

sendo sua instalação exclusiva para um menor público que utiliza computadores *Apple*.

A opção de executar a metodologia por meio do *software IMAGE J 1.38* fundamentou-se na adequação das suas propriedades aos pré-requisitos da pesquisa e por ser recomendado pelo Núcleo de Imagens Médicas (Nimed) do Centro de Pesquisa e Desenvolvimento em Física do TecnoPUCRS. Além disso, a reprodutibilidade do método validado pelos autores, em 2006, era exequível através das ferramentas de delimitação de áreas de interesse disponibilizadas pelo *software IMAGE J* (ABRAMOFF, MAGALHAES, RAM, 2004; BARBORIAK et al., 2005; RASBAND, 1997-2008). Dentre as facilidades operacionais encontradas, cabe ressaltar:

- a) a total estabilidade da versão 1.38;
- b) a diversidade de comandos da barra de ferramentas que permitiram importações rápidas das imagens;
- c) o *layout* das janelas de importação que apresentavam o número do corte que estava sendo avaliado;
- d) a possibilidade das imagens serem ampliadas em até 32:1, sendo as análises mantidas constantes em qualquer fator de ampliação;
- e) a barra de ferramentas disponibilizar recursos auxiliares na identificação de estruturas, como o efeito LUT, por meio do qual a delimitação de áreas de interesse era evidenciada pela inferência de cores padronizadas;
- f) a possibilidade de calibração prévia nas unidades de mensuração (calibradas em milímetros, no presente estudo).

No que se refere aos recursos a serem aprimorados em novas versões de alguns dos *softwares* utilizados pelos autores estudados e também do *software IMAGE J* para agilizar a execução da metodologia adotada nesta pesquisa, os mais esperados devem incluir a possibilidade de cálculo volumétrico automático após o reconhecimento do *software* à área delimitada e a sua reconstrução tridimensional e a incorporação de ferramentas ativas de delineamento ósseo, substituindo os traçados com o *mouse* em cada corte das imagens tomográficas.

Diante da carência na literatura sobre a aplicabilidade específica do *software IMAGE J 1.38* na mensuração do defeito ósseo alveolar da fissura labiopalatina, intencionou-se avaliar a reprodutibilidade intra e inter-observadores do método (ALTMAN, 1999). Os resultados obtidos demonstraram uma sólida concordância entre as medições realizadas.

A intenção de se avaliar imagens tomográficas nos remete aos critérios de sua aquisição. Os protocolos de aquisição das imagens são soberanos para a resolução e a qualidade final dos cortes (ROMANS, 1995). Os erros da etapa de aquisição podem advir da técnica utilizada (IBRAHIM, 2006; PARKS, 2000). Na amostra do presente estudo, embora retrospectiva, cabe ressaltar que os parâmetros de aquisição selecionados no console de comando do tomógrafo, já descritos na metodologia, estavam apropriados para o escaneamento da região maxilofacial (CAVALCANTI, 2000). Além da espessura dos cortes tomográficos, o espaçamento entre eles foi considerado para que o volume calculado de cada corte incluísse as densidades da interface ar/osso (WINDER, BIBB, 2005). A seleção de uma matriz de 512 x 512 pixels considerada adequada para o FOV utilizado, justificou-se pela obtenção de arquivos com tamanhos compatíveis para serem trabalhados em computadores pessoais (MEURER, 2002). O posicionamento do *gantry*, se não estivesse estabelecido em zero grau, iria influenciar a interpretação dos dados obtidos pela TC (WAITZMAN et al., 1992).

A importação da seqüência das imagens tomográficas pelo *software IMAGE J 1.38* somente foi possível por ser este um programa biomédico, ou seja, possuir compatibilidade com o formato DICOM (FARMAN, 2005; RASBAND, 2008). As ferramentas de manipulação foram utilizadas de acordo com a intencionalidade do exame. Neste estudo, o nível da janela (*level*) foi determinado de acordo com a estrutura estudada, ou seja, janela para tecido ósseo (CAVALCANTI, 2007).

Por meio da ferramenta de delimitação selecionaram-se as maiores distâncias mesiodistais e vestibulopalatinas inerentes à descontinuidade do processo alveolar em todos os cortes de interesse, as quais foram medidas em milímetros quadrados, imediatamente após o reconhecimento do *software* à área de delimitação. A somatória das áreas e sua multiplicação pelas espessuras de cada corte, considerando o espaçamento entre eles (FEICHTINGER, MOSSBÖCK, KÄRCHER,

2007; TAI, SUTHERLAND, MCFADDEN, 2000) permitiu a obtenção da dimensão volumétrica em milímetros cúbicos. Com o intuito de facilitar as comparações com os achados na literatura, as unidades foram convertidas para centímetros cúbicos.

O volume médio correspondente ao defeito alveolar inicial da fissura obtido no presente trabalho foi de $0,77 \pm 0,17 \text{ cm}^3$, com oscilação de 0,4 a $1,17 \text{ cm}^3$. O volume médio encontrado por diferentes autores pesquisados foi descrito como: $1,1 \pm 0,3 \text{ cm}^3$ com oscilação entre 0,6 a $1,8 \text{ cm}^3$ (HONMA et al., 1999); $1,17 \pm 0,31 \text{ cm}^3$ com oscilação entre 0,7 a $1,7 \text{ cm}^3$ (FEICHTINGER, MOSSBÖCK, KÄRCHER, 2007); $1,2 \pm 0,34 \text{ cm}^3$ com uma variação de 0,7 a $1,7 \text{ cm}^3$ (FEICHTINGER, MOSSBÖCK, KÄRCHER, 2006); $1,2 \pm 0,3 \text{ cm}^3$ com uma variação de 0,7 a $1,7 \text{ cm}^3$ (FEICHTINGER et al., 2008); 1,37 a 0,51 mL (OZAWA et al., 2007); $2,07 \pm 0,67 \text{ cm}^3$, com um volume médio de $2,10 \text{ cm}^3$ (TAI, SUTHERLAND, MCFADDEN, 2000).

A predominância de transmissão da ocorrência de fissura labiopalatina pelo gene masculino, constituindo uma herança ligada ao sexo como relatado por Moore, em 1994, motivou a comparação dos gêneros da amostra acerca das diferenças entre os volumes médios dos defeitos ósseos alveolares. Os portadores de fissura do gênero masculino demonstraram um volume médio menor ($0,73 \pm 0,18 \text{ cm}^3$) do que o gênero feminino ($0,84 \pm 0,15 \text{ cm}^3$) sem haver diferença estatisticamente significativa entre eles.

Na comparação dos volumes médios do defeito alveolar em diferentes faixas etárias, observou-se que houve diferença estatisticamente significativa entre eles, sendo mais elevados na faixa igual ou acima de 10 anos de idade. Estes resultados eram previstos, uma vez que o volume da fissura sofre influência do crescimento maxilofacial (SEMB, 1991; SCHULTES, GAGGL, KÄRCHER, 2000).

Embora não tenha sido o objeto de estudo do presente trabalho, a avaliação volumétrica do osso enxertado esteve incondicionalmente ligada à metodologia de mensuração do defeito ósseo alveolar inicial inerente à fissura (ARCTANDER et al., 2005; FEICHTINGER, MOSSBÖCK, KÄRCHER, 2006, 2007; FEICHTINGER et al., 2008; HONMA et al., 1999; KAWAKAMI et al., 2003; KIM, KIM, BAEK, 2008; LINO et al., 2005; OZAWA et al., 2007; TAI, SUTHERLAND, MCFADDEN, 2000; VAN DER MEIJ et al., 2001, 2003).

Em imagens tomográficas obtidas após o enxerto ósseo alveolar, o volume médio do osso remanescente relatado por diferentes autores, evidenciou perdas extensas quando comparado ao volume do defeito ósseo inicial pré-cirúrgico. Sendo assim, de um defeito ósseo inicial da fissura de $2,07 \pm 0,67 \text{ cm}^3$ com um volume médio de $2,10 \text{ cm}^3$, Tai, Sutherland, Mcfadden, em 2000, relataram uma perda óssea de aproximadamente 53.4%, um ano pós-cirúrgico; Van der Meij et al. (2001) observaram 70% de osso remanescente no grupo de fissuras unilaterais e somente 45%, nas fissuras bilaterais; Arctander et al., em 2005, encontraram quantidades de osso remanescente significativamente menores ($p < 0.001$), após vinte anos da realização de enxerto secundário; para Feichtinger, Mossböck e Kärcher (2006), de um volume médio do defeito inicial correspondente à região alveolar da fissura de $1,2 \pm 0,34 \text{ cm}^3$, a quantidade de osso enxertado remanescente um ano pós-cirúrgico, foi de $0,4 \pm 0,32 \text{ cm}^3$ com uma variação de 0,0 a $1,4 \text{ cm}^3$. Ou seja, a porcentagem entre o volume ósseo residual e o defeito ósseo inicial oscilou de 0% a 88%, com uma média de 36% um ano após o enxerto; em 2007, os mesmos autores relataram perdas ósseas médias de 49,5% no primeiro ano após o enxerto e de 52% em todos os casos analisados no terceiro ano; Osawa et al. (2007) encontraram um volume ósseo remanescente, após 6 meses do enxerto, de 0,64 a 0,24 mL, sendo que o volume inicial médio era de 1,37 a 0,51 mL; Kim, Kim e Baek (2008) observaram perda de volume ósseo significativa entre os períodos de três meses e um ano após o enxerto, assim como os estudos de Feichtinger et al, neste mesmo ano, demonstraram que a porcentagem entre o volume ósseo residual e o defeito ósseo inicial foi de 51% após um ano e de 50% após dois anos do enxerto. Em seis pacientes estudados, o volume da ponte óssea era igual ou menor do que um quarto do volume inicial da fissura. Após dois anos, o volume ósseo de oito pacientes não excedia um quarto do volume do defeito original e em outros dois, a perda do volume de osso enxertado foi completa.

A relação entre a dimensão inicial do defeito ósseo da fissura e a estabilidade pós-cirúrgica do enxerto ósseo alveolar secundário, foi motivo de especulação na literatura. As análises de regressão do trabalho de Van der Meij et al. (2003) indicaram que existia uma correlação positiva: as fissuras maiores teriam maior propensão a terem os seus enxertos reabsorvidos. Na presente pesquisa, buscou-se identificar se existia diferença entre as dimensões do defeito alveolar nos

diferentes tipos de fissura da amostra (JIA, FU, MA, 2006), não ocorrendo diferença estatisticamente significativa entre os volumes médios das fissuras unilaterais. A bilateral apesar de apresentar o maior volume, não pôde ser comparada estatisticamente devido à pequena proporção do grupo.

A cortical óssea observada nos cortes tomográficos, que circunda o defeito alveolar inicial da fissura e que torna possível seu delineamento, não se torna mais evidente um ano após o enxerto alveolar secundário, em virtude da maturação do osso enxertado (KAWAKAMI et al., 2003; TAI, SUTHERLAND, MCFADDEN, 2000). Porém, a delimitação e o controle dimensional do osso remanescente têm sido orientados por conta de sua baixa hipodensidade, tornando o traçado da sua morfologia relativamente fácil, através da tomografia computadorizada (KIM, KIM, BAEK, 2008; OZAWA et al., 2007).

A finalidade da presente pesquisa foi avaliar uma metodologia de mensuração do volume do defeito alveolar inerente à fissura, que pudesse ser utilizada em estudos que intencionem averiguar alterações longitudinais decorrentes do enxerto alveolar secundário, por meio de tomografia computadorizada.

7 CONCLUSÕES

Diante dos objetivos propostos, da metodologia adotada e dos resultados obtidos, conclui-se que:

- a) é possível mensurar o volume médio correspondente ao defeito ósseo alveolar da fissura labiopalatina, em imagens tomográficas computadorizadas;
- b) o *software Image J 1.38* é previsível na delimitação de estruturas anatômicas de interesse em uma seqüência de imagens tomográficas importadas em computador pessoal, e possibilita o cálculo volumétrico da área delimitada;
- c) o método demonstrou ser reproduzível pela sólida associação que ocorreu entre as medições, verificada pela concordância intra e inter-observadores.

REFERÊNCIAS⁵

ABRAMOFF, M. D.; MAGALHAES, P. J.; RAM, S. J. Image Processing with Image J. **Biophot Intern**, Pittsfield, v. 11, n. 7, p. 36-42, 2004.

AIELLO, C. A.; SILVA FILHO, O. G.; FREITAS, J. A. S. Fissuras labiopalatais: uma visão contemporânea do processo reabilitador. In: **Pacientes portadores de necessidades especiais: manual de Odontologia e saúde oral**. São Paulo: Pancast, 2000. p. 111-139.

ALBUQUERQUE, M. A. et al. É possível a expansão rápida da maxila após o enxerto ósseo alveolar secundário? In: **Encontro Científico da Pós-Graduação do Hospital da Reabilitação das Anomalias Craniofaciais**, Universidade de São Paulo, Bauru, 76 p. 1998. p. 47.

ALDER, M. E.; DEAHL, T.; MATTESON, S. R. Clinical usefulness of two-dimensional reformatted and three-dimensionally rendered computerized tomographic images: literature review and a survey of surgeons' opinions. **J Oral Maxillofac Surg**, Philadelphia, v. 53, n. 4, p. 375-386, 1995.

ALMEIDA, A. B. Usando o computador para o processamento de imagens médicas. **Informática Médica**, Campinas, v.1, n.6, 1998. Disponível em: <<http://www.informaticamedica.org.br/informaticamedica/n0106/imagens.htm>>. Acesso em: 25 ago. 2007.

ALTMAN, D. G. **Practical statistics for medical research**: [S.l.]: Chapman & Hall, 1999. 396 p.

ARCTANDER, K. et al. Computed tomography of alveolar bone grafts 20 years after repair of unilateral cleft lip and palate. **Scand J Plast Reconstr Surg Hand Surg**, Stockholm, v. 39, p. 11-14, 2005.

AUROUZE, C. et al. The presurgical status of the alveolar cleft and success of secondary bone grafting. **Cleft Palate Craniofac J**, Pittsburgh, v. 37, p. 179-184, 2000.

⁵ Referências elaboradas de acordo com a Associação Brasileira de Normas Técnicas (ABNT). **NBR6023**: Informação e documentação: referências: elaboração. Rio de Janeiro, 2002.

EVERY, J. K. **Fundamentos de histologia e embriologia bucal**: uma abordagem clínica. 2. ed. Rio de Janeiro: Guanabara Koogan, 2001. 200 p.

BARBORIAK, D. et al. Creation of DICOM-aware applications using Image J. **J Digit Imaging**, Philadelphia, v. 18, n. 2, p. 91-99, 2005.

BLAND, J. M.; ALTMAN, D. G. Statistical methods for assessing agreement between two methods of clinical measurement. **Lancet**, London, v. 10, n. 1, p. 307-310, 1986.

BOYNE, P. J.; SANDS, N. R. Secondary bone grafting of residual alveolar and palatal clefts. **J Oral Surg**, Chicago, v. 30, n. 2, p. 87-92, 1972.

CAPELOZZA FILHO, L.; SILVA FILHO, O. G. Fissuras lábio-palatais. In: PETRELLI, E. **Ortodontia para fonoaudiologia**. Curitiba: Lovise, 1992.

CAVALCANTI, M. G. P. **Diagnóstico por imagem da face**. São Paulo: Santos, 2008. 392 p.

_____. **Tomografia computadorizada na odontologia**: conhecer, indicar e interpretar. São Paulo, 2007. Disponível em: <<http://www.fo.usp.br/labi3d>>. Acesso em: set. 2007.

_____. Tomografia computadorizada: reconstruções em 2D e em 3D. In: FREITAS, A.; ROSA, J. E.; SOUZA, I. F. **Radiologia odontológica**. 5. ed. São Paulo: Artes Médicas, 2000. p. 681-726.

CAVALCANTI, M. G. P.; ROCHA, S. S.; VANNIER, M. W. Craniofacial measurements based on 3D-CT volume rendering: implications for clinical applications. **Dentomaxillofac Radiol**, Tokyo, v. 33, p. 170-176, 2004.

CAVALCANTI, M. G. P.; PERRELLA, A.; SANTOS, D. T. Odontologia para pacientes com necessidades especiais (anomalias craniofaciais de desenvolvimento). In: CAVALCANTI, M. G. P. **Diagnóstico por imagem da face**. São Paulo: Santos, 2008. p. 273-290.

CAVALCANTI, M. G. P.; VANNIER, M. W. Quantitative analyses of spiral computed tomography for craniofacial application. **Dentomaxillofac Radiol**, Tokyo, v. 27, n. 6, p. 344-350, 1998.

CAVALCANTI, M. G. P. et al. Measurement of the volume of oral tumors by three-dimensional spiral computed tomography. **Dentomaxillofac Radiol**, Tokyo, v. 29, n. 1, p. 35-40, Jan. 2000.

_____. Accurate linear measurements in the anterior of maxilla using orthoradially reformatted spiral computed tomography. **Dentomaxillofac Radiol**, Tokyo, v. 28, p. 137-140, 1999.

CAVASSAN, A. O.; ALBUQUERQUE, M. D.; CAPELOZZA FILHO, L. Rapid maxillary expansion after secondary alveolar bone graft in a patient with bilateral cleft lip and palate. **Cleft Palate Craniofac J**, Pittsburgh, v. 41, p. 332-339, 2004.

CHANG, H. C. et al. Maxillofacial growth in children with unilateral cleft lip and palate following secondary alveolar bone grafting: an interim evaluation. **Plast Reconstr Surg**, Baltimore, v. 115, n. 3, p. 687-695, Mar. 2005.

DANFORTH R. A.; DUS, I.; MAH, J. 3-D volume imaging for dentistry: a new dimension. **J Calif Dent Assoc**, Sacramento, v. 31, p. 817-23, 2003.

DEMPF, R. et al. Alveolar bone grafting in patients with complete clefts: a comparative study between secondary and tertiary bone grafting. **Cleft Palate Craniofac J**, Chapel Hill, v. 39, n. 1, p. 18-25, Jan. 2002.

DIBIASE, A. T. et al. The relationship between arch dimensions and the 5-year index in the primary dentition of patients with complete UCLP. **Cleft Palate Craniofac J**, Chapel Hill, v. 39, n. 6, p. 635-639, June 2002.

ENCISO R, M. A., MAH, J. Three-dimensional visualization of the craniofacial patient: volume segmentation, data integration and animation. **Orthod Craniofac Res**, Oxford, v. 6, p. 66-71, 2003.

FARMAN, A. G. Raising standards: digital interoperability and DICOM. **Oral Surg Oral Med Oral Pathol Oral Radiol Endod**, St. Louis, v. 99, n. 5, p. 525-526, 2005.

FEICHTINGER, M. et al. Three-dimensional evaluation of secondary alveolar bone grafting using a 3D-navigation system based on computed tomography: a two-year follow-up. **Brit J Oral Maxillofac Surg**, Edinburgh, v. 46, p. 278-282, Mar. 2008.

FEICHTINGER, M.; MOSSBÖCK, R.; KÄRCHER, H. Assessment of bone resorption after secondary alveolar bone grafting using three-dimensional computed

tomography: a three-year study. **Cleft Palate Craniofac J**, Pittsburgh, v. 44, n. 2, p.142-148, Mar. 2007.

_____. Evaluation of bone volume following bone grafting in patients with unilateral clefts of lip, alveolus and palate using a CT-guided three-dimensional navigation system. **J Cranio Maxillofac Surg**, Stuttgart, v. 34, n. 3, p. 144-149, Apr. 2006.

FREITAS, J. A. S. et al. Avaliação das alterações do arco dentário superior em indivíduos portadores de fissura transforame incisivo unilateral. **Ortodontia**, São Paulo, v. 28, n. 1, p. 18-26, jan./abr. 1995.

FUHRMANN, R. A. W. et al. Assessment of the dentate alveolar process with high resolution computed tomography. **Dentomaxillofac Radiol**, Tokyo, v. 24, n. 1, p. 50-54, 1995.

FURLANETO, E. C.; PRETTO, S. M. Estudo epidemiológico dos pacientes atendidos no Serviço de Defeitos da Face da PUCRS. **Odonto Ciência**, Porto Alegre, v. 15, n. 29, p. 39-56, jan./abr. 2000.

GADELHA, F. P. et al. A aplicabilidade da tomografia computadorizada em ortodontia. **Ortodontia**, São Paulo, v. 40, n. 2, p. 143-148, abr./jun. 2007.

HATCHER, D. C.; ABOUDARA, C. L. Diagnosis goes digital. **Am J Orthod Dentofacial Orthop**, St. Louis, v. 125, n. 4, p. 512-515, Apr. 2004.

HEIDBUCHEL, K. L. W. M. et al. Maxillary arch dimensions in bilateral cleft lip and palate from birth until four years of age in boys. **Cleft Palate Craniofac J**, Chapel Hill, v. 35, n. 3, p. 233-239, Mar. 1998.

HONMA, K. et al. Computed tomographic evaluation of bone formation after secondary bone grafting of alveolar clefts. **J Oral Maxillofac Surg**, Philadelphia, v. 57, p. 1209-1213, 1999.

HOUNSFIELD, G. N. Computerized transverse axial scanning (tomography): Part I: Description of system. **Br J Radiol**, London, v. 46, n. 552, p.1016-1022, 1973.

HU, H. Multi-slice helical CT: scan and reconstruction. **Med Phys**, Oxford, v. 26, p. 5-18, 1999.

IBRAHIM, D. **Análise dimensional dos biomodelos de sinterização seletiva a laser, impressão tridimensional e polyjet, na reprodução da anatomia mandibular.** 2006. Dissertação (Mestrado em Odontologia) - Faculdade de Odontologia, Pontifícia Universidade Católica do Rio Grande do Sul, Porto Alegre, 2006.

ISHIKAWA, H. et al. Effects of maxillary protraction combined with chin-cap therapy in unilateral cleft lip and palate patients. **Cleft Palate Craniofac J**, Chapel Hill, v. 37, n. 1, p. 92-97, Jan. 2000.

JALBERT, F.; PAOLI, J. R. Osirix: free and open-source software for medical imagery. **Rev Stomatol Chir Maxillofac**, Paris, v. 109, n. 1, p. 53-55, Feb. 2008.

JIA, Y. L.; FU, M. K.; MA, L. Long-term of secondary alveolar bone grafting in patients with various types of cleft. **Br J Oral Maxillofac Surg**, Edinburgh, v. 44, n. 4, p. 308-312, Aug. 2006.

KATCHBURIAN, E.; ARANA, V. **Histologia e embriologia oral.** Rio de Janeiro: Guanabara Koogan, 1999. 381 p.

KAWAKAMI, S. et al. Longitudinal evaluation of secondary bone grafting into the alveolar cleft. **Cleft Palate Craniofac J**, Pittsburgh, v. 40, n. 6, p. 569-576, 2003.

KAWAMATA, A.; ARIJI, Y.; LANGLAIS, R. P. Three-dimensional computed tomography imaging in dentistry. **Dent Clin North Am**, Philadelphia, v. 44, n. 2, p. 395-409, 2000.

KIM, K.; KIM, S.; BAEK, S. Change in grafted secondary alveolar bone in patients with UCLP and UCLA .A three-dimensional computed tomography study. **Angle Orthod**, Appleton, v. 78, n. 4, p. 631-640, 2008.

KITA, H. et al. Alveolar notching as a predictor for secondary bone grafting in incomplete alveolar clefts. **Cleft Palate Craniofac J**, Pittsburgh, v. 41, n. 1, p. 36-41, 2004.

LINO, M. et al. Comparison of intraoral radiography and computed tomography in evaluation of formation of bone after grafting for repair of residual alveolar defects in patients with cleft lip and palate. **Scand J Plast Reconstr Surg Hand Surg**, Stockholm, v. 39, n. 1, p. 15-21, 2005.

MAZZOTTINI, R.; FREITAS, J. A. S.; SILVA FILHO, O. G. A cirurgia ortognática no protocolo de tratamento das fissuras labiopalatais. In: ARAÚJO, A. **Cirurgia ortognática**. São Paulo: Santos, 1999. p. 309-337.

MEURER, E. **As tecnologias CAD-CAM em cirurgia e traumatologia bucomaxilofacial**. 2002. Tese (Doutorado em Odontologia) - Faculdade de Odontologia, Pontifícia Universidade Católica do Rio Grande do Sul, Porto Alegre, 2002.

MENEGUZZI, R. D. **Avaliação da protração maxilar em pacientes portadores de fissura labiopalatina por meio de dois protocolos de expansão rápida maxilar**. Dissertação (Mestrado em Odontologia) - Faculdade de Odontologia, Pontifícia Universidade Católica do Rio Grande do Sul, Porto Alegre, 2007.

MOORE, K. L. **Embriologia clínica**. 5. ed. Rio de Janeiro: Guanabara Koogan, 1994. 448 p.

NEWLANDS, L. C. Secondary alveolar bone grafting in cleft lip and palate patients. **Br J Oral Maxillofac Surg**, Edinburgh, v. 38, n. 5, p. 488-491, Oct. 2000.

NIGHTINGALE, C. et al. Comparative reproducibility of three methods of radiographic assessment of alveolar bone grafting. **Eur J Orthod**, Oxford, v. 25, p. 35-41, 2003.

OZAWA, T. et al. Factors influencing secondary alveolar bone grafting in cleft lip and palate patients: prospective analysis using CT image analyser. **Cleft Palate Craniofac J**, Pittsburgh, v. 44, n. 3, p. 286-291, May 2007.

PARKS, E. T. Computed tomography applications for dentistry. **Dent Clin North Am**, Philadelphia, v. 44, n. 2, p. 371-394, Apr. 2000.

PERRELLA, A. et al. Volumetric and linear assessment of maxillary sinuses using computed tomography. **Bull Group Intern Rech Scient Stomatol Odontol**, Bruxelles, v. 46, p. 8-14, 2004.

RASBAND, W. S. Image J, U. S. National Institutes of Health, Bethesda. 1997-2008. Disponível em: <<http://rsb.info.nih.gov/ij,1997-2008>> Acesso: 16 ago. 2008.

RINO NETO, J. et al. Imagens craniofaciais em ortodontia: o estágio atual de desenvolvimento da documentação ortodôntica tridimensional. **Ortodontia**, São Paulo, v. 39, p. 144-153, 2006.

REGO, M. V. N. N. et al. Fissura bilateral completa de lábio e palato: alterações morfológicas encontradas. **Odonto Ciência**, Porto Alegre, v. 18, n. 42, p. 309-322, out./dez. 2003.

ROCHA, R.; TELLES, C. S. O problema das fissuras lábio-palatais (diagnóstico e aspectos clínicos). **Rev SOB**, São Paulo, v. 1, n. 6, p. 178-192, jul./set. 1990.

ROMANS, L. E. **Introduction to computed tomography**. Philadelphia: Williams Wilkins, 1995. p. 3-67.

ROSENSTEIN, S. W.; LONG JUNIOR, R. E.; DADO, D. V.; VINSON, B.; ALDER, M. E. Comparison of 2-D calculations from periapical and occlusal radiographs versus 3-D calculations from CAT scans in determining bone support for cleft-adjacent teeth following early alveolar bone grafts. **Cleft Palate Craniofac J**, Chapel Hill, v. 34, p. 199-205, 1997.

SANTA BARBARA, A. **Processamento de imagens médicas tomográficas para modelagem virtual e física**: o software In Vesalius. 2006. Tese (Doutorado em Engenharia Mecânica, área de concentração Materiais e Processos de Fabricação) - Faculdade de Engenharia Mecânica, Universidade Estadual de Campinas, Campinas, 2006.

SCHULTES, G.; GAGGL, A.; KÄRCHER, H. A comparison of growth impairment and orthodontic results in adult patients with clefts of palate and unilateral clefts of lip, palate and alveolus. **Br J Oral Maxillofac Surg**, Edinburgh, v. 38, n. 1, p. 26-32, Feb. 2000.

SEMB, G. A study of facial growth in patients with bilateral cleft lip and palate treated by the Oslo CLP team. **Cleft Palate Craniofac J**, Chapel Hill, v. 28, n. 1, p. 22-39, Jan. 1991.

SILVA, D. N. **Análise do erro dimensional dos biomodelos de sinterização seletiva a laser (SLS) e de impressão tridimensional (3DP), a partir de imagens da tomografia computadorizada, na reprodução da anatomia craniomaxilar: estudo in vitro**. 2004. Tese (Doutorado em Odontologia) - Faculdade de Odontologia, Pontifícia Universidade Católica do Rio Grande do Sul, Porto Alegre, 2004.

SILVA FILHO, O. G. et al. Classificação das fissuras lábio-palatais: breve histórico, considerações clínicas e sugestão de modificação. **Rev Bras Cir**, Rio de Janeiro, v. 82, n. 2, p. 59-65, mar./abr. 1992.

_____. Abordagem ortodôntica ao paciente com fissura unilateral completa de lábio e palato. **Ortodontia**, São Paulo, v. 31, n. 3, p. 32-44, set./dez. 1998.

SILVA FILHO, O. G.; FREITAS, J. A. S.; OKADA, T. Fissuras labiopalatais: diagnóstico e uma filosofia interdisciplinar de tratamento. In: PINTO, V. G. **Saúde Bucal Coletiva**. 4. ed. São Paulo: Livraria Santos, 2000.

SILVA FILHO, O. G. et al. Secondary bone graft and eruption of the permanent canine in patients with alveolar clefts: literature review and case report. **Angle Orthod**, Appleton, v. 70, n. 2, p. 174- 178, Feb. 2000.

SURI, S. et al. Craniofacial computerized tomography analysis of the midface of patients with repaired complete unilateral cleft lip and palate. **Am J Orthod Dentofacial Orthop**, St. Louis, v. 134, n. 3, p. 418-429, Sept. 2008.

TAI, C. E.; SUTHERLAND, I. S.; MCFADDEN, L. Prospective analysis of secondary alveolar bone grafting using computed tomography. **J Oral Maxillofac Surg**, Philadelphia, v. 58, p. 1241-1249, 2000.

THORNTON, J. B.; NIMER, S.; HOWARD, P. S. The incidence, classification, etiology and embryology of oral clefts. **Semin Orthod**, Orlando, v. 2, n. 4, p. 162-168, Dec. 1996.

VAN DER MEIJ, A. J. W. et al. Bone volume after secondary bone grafting in unilateral and bilateral clefts determined by computed tomography scans. **Oral Surg Oral Med Oral Pathol Oral Radiol Endod**, St. Louis, v. 92, p. 136-141, 2001.

_____. Outcome of bone grafting in relation to cleft width in unilateral cleft lip and palate patients. **Oral Surg Oral Med Oral Pathol Oral Radiol Endod**, St. Louis, v. 96, n.1, p.19-25, July 2003.

VANNIER, M. Craniofacial computed tomography scanning: technology, applications and future trends. **Orthod Craniofac Res**, Oxford, v. 6, n. 1, p. 23-30, 2003.

VIEIRA, G. L. **Comparação da protração maxilar em pacientes portadores de fissura lábio-palatal por meio de dois protocolos de expansão rápida maxilar.**

2006. Dissertação (Mestrado em Odontologia) - Faculdade de Odontologia, Pontifícia Universidade Católica do Rio Grande do Sul, Porto Alegre, 2006.

WAITZMAN, A. A. et al. Craniofacial skeletal measurements based on computed tomography: Part I. accuracy and reproducibility. **Cleft Palate Craniofac J**, Pittsburgh, v. 29, n. 2, p. 112-117, 1992.

WINDER, J.; BIBB, R. Medical rapid prototyping technologies: state of the art and current limitations for applications in oral and maxillofacial surgery. **J Oral Maxillofac Surg**, Stuttgart, v. 63, p. 1006-1015, 2005.

YUNE, H. Y. Two-dimensional_three-dimensional reconstruction computed tomography techniques. **Dent Clin North Am**, Philadelphia, v. 37, n. 4, p. 613-627, Oct. 1993.

YUSHKEVICH, P. A. et al. User-guided 3D active contour segmentation of anatomical structures: significantly improved efficiency and reliability. **NeuroImage**, Orlando, v. 31, n. 3, p. 1116-1128, July 2006.

ZEMANN, G. W.; SANTLER, G.; KARCHER, H. Analysis of midface asymmetry in patients with cleft lip, alveolus and palate at the age of 3 months using 3D: cosmus measuring system. **J Craniomaxillofac Surg**, Stuttgart, v. 30, p. 148-152, 2002.

GLOSSÁRIO

APPLE	<i>Apple Inc., USA.</i>
DELL	<i>Dell Corp., USA.</i>
DICOM	<i>Digital Imaging Communications in Medicine – Comunicação de Imagens Digitais em Medicina</i>
IMAGE J 1.38	<i>Software de análise de imagens tomográficas computadorizadas versão 1.38</i>
IN VESALIUS 2.0	<i>Software de análise de imagens tomográficas computadorizadas versão 2.0</i>
ITK-SNAP 1.6	<i>Software de análise de imagens tomográficas computadorizadas versão 1.6</i>
LINUX	Sistema Operacional- <i>Microsoft Inc., USA</i>
Mac OS X	Sistema Operacional- <i>Apple Inc., USA</i>
OSIRIX	<i>Software de análise de imagens tomográficas computadorizadas</i>
pixel	Menor unidade gráfica de uma imagem digital
SISTEMA OPERACIONAL	Conjunto de programas que servem de interface entre o computador e o usuário
voxel	Representação do <i>pixel</i> em profundidade- elemento de volume
WINDOWS XP	Sistema Operacional- <i>Microsoft Inc., USA</i>
WINDOWS VISTA	Sistema Operacional- <i>Microsoft Inc., USA</i>
WORKSTATIONS	Estações de trabalho conectadas ao tomógrafo

APÊNDICE A- Autorização de uso de imagem em Dissertação de Mestrado

Data: 12 / 11 / 2008

Eu, Benta Roldão Baltazar, responsável legal pela menor M. B., autorizo a utilização de suas imagens para fins de ilustração científica em Dissertação de Mestrado de Patricia Picolli, do curso de Odontologia, área de concentração Ortodontia e Ortopedia Facial pela FO/PUCRS, intitulada **Dimensão Volumétrica na Região Alveolar da Fissura Labiopalatina Obtida por Meio da Imagem Tomográfica Computadorizada**, sob orientação da Profa. Dra. Márcia Rejane Brucker.

Benta Roldão Baltazar

Responsável Legal

ANEXO A - Protocolo de aprovação do projeto de dissertação pela Comissão Científica e de Ética da Faculdade de Odontologia da PUCRS



*Comissão Científica e de Ética
Faculdade da Odontologia da PUCRS*

Porto Alegre 07 de julho de 2008

O Projeto de: Dissertação

Protocolado sob n°: 0001/08

Intitulado: Dimensão volumétrica na região alveolar da fissura palatina obtida por reformatação da imagem tomográfica computadorizada espiral

Pesquisador Responsável: Profa. Dra. Márcia Rejane Brucker

Pesquisadores Associados Patrícia Picolli

Nível: Mestrado

Foi **aprovado** pela Comissão Científica e de Ética da Faculdade de Odontologia da PUCRS em 23 de janeiro de 2008.

Prof. Dr. Eraldo Luiz Batista Júnior
Presidente da Comissão Científica e de Ética da
Faculdade de Odontologia da PUCRS

Av. Ipiranga, 6681, Prédio 06 sala 209
Porto Alegre /RS – Brasil – Cx. Postal:1429
90619-900

Fone/Fax: (51) 3320-3538
e-mail: odontologia-pg@pucrs.br

ANEXO B - Protocolo de aprovação do projeto de dissertação pelo Comitê Científico e de Ética da PUCRS



Pontifícia Universidade Católica do Rio Grande do Sul
PRÓ-REITORIA DE PESQUISA E PÓS-GRADUAÇÃO
COMITÊ DE ÉTICA EM PESQUISA

OF.CEP-1176/08

Porto Alegre, 27 de outubro de 2008.


Senhora Pesquisadora,

O Comitê de Ética em Pesquisa da PUCRS apreciou e aprovou seu protocolo de pesquisa registro CEP 08/04364 intitulado: **"Dimensão volumétrica na região alveolar da fissura palatina obtida por reformatação da imagem tomográfica computadorizada espiral"**.

Salientamos que seu estudo pode ser iniciado a partir desta data.

Os relatórios parciais e final deverão ser encaminhados a este CEP.

Atenciosamente,


Prof. Dr. José Roberto Goldim
Coordenador CEP-PUCRS

Ilma. Sra.
Profa. Marcia Rejane Brücker
Faculdade de Odontologia
N/Universidade

PUCRS

Campus Central
Av. Ipiranga, 6690 - 3º andar - CEP: 90610-000
Sala 314 - Fone Fax: (51) 3320-3345
E-mail: cep@pucrs.br
www.pucrs.br/prppg/cep

Livros Grátis

(<http://www.livrosgratis.com.br>)

Milhares de Livros para Download:

[Baixar livros de Administração](#)

[Baixar livros de Agronomia](#)

[Baixar livros de Arquitetura](#)

[Baixar livros de Artes](#)

[Baixar livros de Astronomia](#)

[Baixar livros de Biologia Geral](#)

[Baixar livros de Ciência da Computação](#)

[Baixar livros de Ciência da Informação](#)

[Baixar livros de Ciência Política](#)

[Baixar livros de Ciências da Saúde](#)

[Baixar livros de Comunicação](#)

[Baixar livros do Conselho Nacional de Educação - CNE](#)

[Baixar livros de Defesa civil](#)

[Baixar livros de Direito](#)

[Baixar livros de Direitos humanos](#)

[Baixar livros de Economia](#)

[Baixar livros de Economia Doméstica](#)

[Baixar livros de Educação](#)

[Baixar livros de Educação - Trânsito](#)

[Baixar livros de Educação Física](#)

[Baixar livros de Engenharia Aeroespacial](#)

[Baixar livros de Farmácia](#)

[Baixar livros de Filosofia](#)

[Baixar livros de Física](#)

[Baixar livros de Geociências](#)

[Baixar livros de Geografia](#)

[Baixar livros de História](#)

[Baixar livros de Línguas](#)

[Baixar livros de Literatura](#)
[Baixar livros de Literatura de Cordel](#)
[Baixar livros de Literatura Infantil](#)
[Baixar livros de Matemática](#)
[Baixar livros de Medicina](#)
[Baixar livros de Medicina Veterinária](#)
[Baixar livros de Meio Ambiente](#)
[Baixar livros de Meteorologia](#)
[Baixar Monografias e TCC](#)
[Baixar livros Multidisciplinar](#)
[Baixar livros de Música](#)
[Baixar livros de Psicologia](#)
[Baixar livros de Química](#)
[Baixar livros de Saúde Coletiva](#)
[Baixar livros de Serviço Social](#)
[Baixar livros de Sociologia](#)
[Baixar livros de Teologia](#)
[Baixar livros de Trabalho](#)
[Baixar livros de Turismo](#)