

LUÍS HENRIQUE PEROCCO BRAGA

**GENITOPLASTIA FEMINIZANTE, PELA TÉCNICA
DE MOBILIZAÇÃO DO SEIO UROGENITAL, EM
MENINAS COM HIPERPLASIA ADRENAL
CONGÊNITA**

UNIVERSIDADE FEDERAL DE MINAS GERAIS

Belo Horizonte

2008

Livros Grátis

<http://www.livrosgratis.com.br>

Milhares de livros grátis para download.

LUÍS HENRIQUE PEROCCO BRAGA

**GENITOPLASTIA FEMINIZANTE, PELA TÉCNICA
DE MOBILIZAÇÃO DO SEIO UROGENITAL, EM
MENINAS COM HIPERPLASIA ADRENAL
CONGÊNITA**

Tese apresentada ao Programa de Pós-Graduação em Ciências Aplicadas à Cirurgia e à Oftalmologia da Faculdade de Medicina da Universidade Federal de Minas Gerais, como requisito parcial para a obtenção do grau de Doutor em Medicina.

Área de concentração: -
Linha de Pesquisa: Projeto isolado

Orientador: Prof. Dr. Edson Samesima Tatsuo

Co-orientadora: Prof^a. Dr^a. Ivani Novato Silva

Belo Horizonte

2008

B813g Braga, Luís Henrique Perocco.
Genitoplastia feminizante, pela técnica de mobilização do seio urogenital, em meninas com hiperplasia adrenal congênita [manuscrito]. / Luís Henrique Perocco Braga. - - Belo Horizonte: 2008.
111 f.: il.
Orientador: Edson Samesima Tatsuo.
Co-orientadora: Ivani Novato Silva.
Área de concentração: Cirurgia.

Tese (doutorado): Universidade Federal de Minas Gerais, Faculdade de Medicina.

1. Hiperplasia Supra-Renal Congênita. 2. Sistema Urogenital /cirurgia. 3. Pseudo-Hermafroditismo. 4. Dissertações acadêmicas. I. Tatsuo, Edson Samesima. II. Silva, Ivani Novato. III. Universidade Federal de Minas Gerais, Faculdade de Medicina. IV. Título

NLM: WK 700

UNIVERSIDADE FEDERAL DE MINAS GERAIS

Reitor: Prof. Dr. Ronaldo Tadêu Pena

Vice-Reitora: Prof^ª. Dr^ª. Heloísa Maria Murgel Starling

Pró-Reitor de Pós-Graduação: Prof. Dr. Jaime Arturo Ramirez

Pró-Reitor de Pesquisa: Prof. Dr. Carlos Alberto Pereira Tavares

Faculdade de Medicina

Diretor: Prof. Dr. Francisco José Penna

Vice-Diretor: Prof. Dr. Tarcizo Afonso Nunes

Coordenador do Centro de Pós-Graduação: Prof. Dr. Carlos Faria Santos
Amaral

Subcoordenador do Centro de Pós-Graduação: Prof. Dr. João Lúcio dos
Santos Júnior

Colegiado do Programa de Pós-Graduação em Ciências Aplicadas à Cirurgia e à Oftalmologia

Prof. Dr. Edson Samesima Tatsuo - **Coordenador**

Prof. Dr. Marcelo Dias Sanches - **Subcoordenador**

Prof. Dr. Alcino Lázaro da Silva

Prof. Dr. Márcio Bittar Nehemy

Prof. Dr. Marco Aurélio Lana Peixoto

Prof. Dr. Tarcizo Afonso Nunes

Denny Fabrício Magalhães Veloso – **Representante discente**



FACULDADE DE MEDICINA
CENTRO DE PÓS-GRADUAÇÃO

Av. Prof. Alfredo Balena 190 / sala 533
Belo Horizonte - MG - CEP 30.130-100
Fone: (031) 3409.9641 FAX: (31) 3409.9640
cpg@medicina.ufmg.br



DECLARAÇÃO

A Comissão Examinadora abaixo assinada, composta pelos Professores Doutores: Edson Samesima Tatsuo, Ivani Novato Silva, Tarcizo Afonso Nunes, Clécio Piçarro, João Luiz Pippi Salle, José Luiz Martins, aprovou a defesa da tese intitulada: **“GENITOPLASTIA FEMINIZANTE, PELA TÉCNICA DE MOBILIZAÇÃO DO SEIO UROGENITAL, EM MENINAS COM HIPERPLASIA ADRENAL CONGÊNITA”**, apresentada pelo doutorando **LUÍS HENRIQUE PEROCCO BRAGA** para obtenção do título de doutor em Medicina, pelo Programa de Pós-Graduação em Cirurgia da Faculdade de Medicina da Universidade Federal de Minas Gerais, realizada em 17 de outubro de 2008.

Prof. Edson Samesima Tatsuo
Orientador

Profa. Ivani Novato Silva
Co-orientadora

Prof. Tarcizo Afonso Nunes

Prof. Clécio Piçarro

Prof. João Luiz Pippi Salle

Prof. José Luiz Martins



FACULDADE DE MEDICINA
CENTRO DE PÓS-GRADUAÇÃO

Av. Prof. Alfredo Balena 190 / sala 533
Belo Horizonte - MG - CEP 30.130-100
Fone: (031) 3409.9641 FAX: (31) 3409.9640
cpg@medicina.ufmg.br



UFMG

ATA DA NONAGÉSIMA SEXTA DEFESA DE TESE DE DOUTORADO, de **LUÍS HENRIQUE PEROCCO BRAGA**, nº de registro 2004209032. Às oito horas e trinta minutos do dia **dezessete de outubro de dois mil e oito**, reuniu-se na Faculdade de Medicina da UFMG a Comissão Examinadora de tese indicada pelo Colegiado do Programa, para julgar, em exame final, o trabalho intitulado: **“GENITOPLASTIA FEMINIZANTE, PELA TÉCNICA DE MOBILIZAÇÃO DO SEIO UROGENITAL, EM MENINAS COM HIPERPLASIA ADRENAL CONGÊNITA”**, requisito final para a obtenção do grau de Doutor em Medicina, pelo Programa de Pós-Graduação em Cirurgia. Abrindo a sessão, o presidente da comissão, Prof. Edson Samesima Tatsuo, após dar a conhecer aos presentes o teor das normas regulamentares do trabalho final passou a palavra ao candidato para apresentação de seu trabalho. Seguiu-se a argüição pelos examinadores, com a respectiva defesa do candidato. Logo após, a Comissão se reuniu sem a presença do candidato e do público para julgamento e expedição do resultado final. Foram atribuídas as seguintes indicações:

Prof. Edson Samesima Tatsuo/Orientador	Instituição: UFMG	Indicação: <u>A</u>
Prof. Ivani Novato Silva/Co-orientadora	Instituição: UFMG	Indicação: <u>A</u>
Prof. João Luiz Pippi Salle	Instituição: Universidade de Toronto	Indicação: <u>A</u>
Prof. José Luiz Martins	Instituição: UNIFESP	Indicação: <u>A</u>
Prof. Tarcizo Afonso Nunes	Instituição: UFMG	Indicação: <u>Aprov</u>
Prof. Clécio Piçarro	Instituição: IPSEMG	Indicação: <u>A</u>

Pelas indicações, o candidato foi considerado Aprovado.

O resultado final foi comunicado publicamente ao candidato pelo presidente da comissão. Nada mais havendo a tratar o presidente encerrou a reunião e lavrou a presente ATA, que será assinada por todos os membros participantes da comissão examinadora. Belo Horizonte, 17 de outubro de 2008.

Prof. Edson Samesima Tatsuo/Orientador _____ *Tatsuo*

Prof. Ivani Novato Silva/Co-orientadora _____ *Ivani Novato Silva*

Prof. João Luiz Pippi Salle _____ *João Luiz Pippi Salle*

Prof. José Luiz Martins _____ *José Luiz Martins*

Prof. Tarcizo Afonso Nunes _____ *Tarcizo Afonso Nunes*

Prof. Clécio Piçarro _____ *Clécio Piçarro*

Prof. Edson Samesima Tatsuo/Coordenador _____ *Tatsuo*

Ao meu pai, Walter,
pela incondicional ajuda,
sem a qual este trabalho não teria sido possível.

À minha mãe, Martha, e ao meu irmão, Bruno,
por sempre acreditarem em mim.

À minha esposa, Manoela,
pelo apoio nos momentos difíceis.

À minha filha, Julia,
pela felicidade.

AGRADECIMENTOS

A todos os que, de alguma forma, colaboraram na execução deste trabalho e contribuíram para a minha formação profissional, meu respeito e gratidão.

E especialmente,

Ao Prof. Dr. Edson Samesima Tatsuo, Professor Associado do Departamento de Cirurgia da Faculdade de Medicina da UFMG, Chefe do Serviço de Cirurgia Pediátrica do Hospital das Clínicas da UFMG, pela orientação desta pesquisa e pelo incentivo à carreira universitária.

À Prof^a. Dr^a. Ivani Novato Silva, Professora Associada do Departamento de Pediatria da Faculdade de Medicina da UFMG, Chefe da Divisão de Endocrinologia Pediátrica do Hospital das Clínicas da UFMG, pela orientação e apoio em conduzir este trabalho.

Ao Prof. Dr. João Luiz Pippi Salle, Professor Titular, Chefe da Divisão de Urologia, Departamento de Cirurgia, *The Hospital for Sick Children*, Universidade de Toronto, pela minha formação em Urologia Pediátrica, apoio constante e incentivo na carreira acadêmica.

Aos Profs. Drs. José Carlos Brandão Duarte Lanna e Marcelo Eller Miranda e aos Profs. José Teixeira Guimarães e Ricardo de Mattos Paixão, do Departamento de

Cirurgia da Faculdade de Medicina da UFMG, pela minha formação em Cirurgia Pediátrica.

Ao Prof. Lúcio de Oliveira Quites, do Departamento de Cirurgia da Faculdade de Medicina da UFMG, Chefe do Serviço de Anestesiologia do Hospital das Clínicas da UFMG, pela paciência e incansáveis horas dedicadas aos procedimentos cirúrgicos realizados nas crianças que compõem a casuística deste trabalho.

Ao Dr. Clécio Piçarro e ao Prof. Dr. Luiz Ronaldo Alberti, Professor do Departamento de Cirurgia da Faculdade de Medicina da UFMG, aos colegas Carlos Renato Oliveira Teixeira, Paulo Custódio Furtado Cruzeiro, Andrey Kaliff Pontes, Bernardo Almeida Campos, membros do Serviço de Cirurgia Pediátrica do Hospital das Clínicas da UFMG, e à colega Regina Maria Pereira, ex-residente do Serviço de Cirurgia Pediátrica do Hospital das Clínicas da UFMG, pela amizade e ajuda no tratamento dos pacientes participantes desta pesquisa.

Aos colegas da Divisão de Endocrinologia Pediátrica do Hospital das Clínicas da UFMG, professores e residentes, pela valiosa colaboração no atendimento aos pacientes cirúrgicos pediátricos.

À Sra. Patrícia Viana Santos, secretária do Serviço de Cirurgia Pediátrica do Hospital das Clínicas da UFMG, pelo agendamento cirúrgico das crianças envolvidas neste estudo.

Às pacientes e seus pais, pela colaboração.

“Vivendo se aprende; mas o que se aprende mais, é só a fazer outras maiores perguntas”.

Guimarães Rosa

RESUMO

Objetivo: avaliar os resultados da genitoplastia feminizante, por meio da mobilização do seio urogenital, em meninas com hiperplasia adrenal congênita.

Pacientes e Método: o estudo foi desenvolvido em duas etapas: a primeira incluiu 10 pacientes operadas pela técnica da mobilização total do seio urogenital. A idade, por ocasião do tratamento cirúrgico, variou de 11 a 78 meses (média = 32 meses) e o seguimento pós-operatório, de 15 a 36 meses (média = 26 meses). Na segunda etapa, foram avaliadas, prospectivamente, 24 meninas operadas pela técnica de mobilização parcial do seio urogenital, com preservação dos ligamentos pubouretrais. A idade das pacientes, por ocasião da operação, variou de um mês a 16 anos (mediana = 28,5 meses), com seguimento médio de 25 meses (oito a 47 meses). Antes da reconstrução cirúrgica, foram determinados o comprimento do seio urogenital, por cistoscopia, e o grau de virilização da genitália externa, segundo Prader. De acordo com a classificação de Prader, três pacientes tinham genitália externa tipo III (12,5%), 16 tipo IV (66,7%) e cinco tipo V (20,8%). No seguimento pós-operatório, elas foram examinadas, sob sedação, para avaliação do aspecto estético da genitália externa, posição do intróito e calibre vaginal. A continência urinária e o esvaziamento vesical foram avaliados, clinicamente, nas pacientes com controle esfinteriano, pelo diário miccional e pela ultra-sonografia dinâmica com medida da capacidade vesical e do volume residual pós-miccional. **Resultados:** no primeiro estudo, o aspecto estético foi considerado bom em sete pacientes, com uretra e vagina bem exteriorizados no vestíbulo, e satisfatório em três. No segundo, os resultados estéticos da genitália externa foram bons em 21 pacientes (87,5%) e satisfatórios em três (12,5%). Os orifícios vaginal e uretral estavam separados na superfície do vestíbulo em 21 meninas. O calibre vaginal era adequado em 23 (95,8%). Nenhuma das 20 meninas com idade de controle miccional apresentava incontinência ou infecção urinária recorrente. O esvaziamento vesical era normal em 18 e havia volume residual em duas (10%). **Conclusões:** tanto a mobilização total do seio urogenital quanto a parcial promoveram bom aspecto estético e preservaram a continência urinária na maioria das pacientes com hiperplasia adrenal congênita e anomalia do seio urogenital.

Palavras-chave: Cirurgia urogenital. Hiperplasia adrenal congênita. Uretra. Vagina. Pseudo-hermafroditismo.

ABSTRACT

Purpose: To evaluate the outcomes of feminizing genitoplasty using urogenital sinus mobilization for congenital adrenal hyperplasia, with particular attention to genital appearance and urinary continence. **Patients and Method:** This study was made in two stages: in the first one, 10 patients were treated with total urogenital sinus mobilization. Patient age at operation ranged from 11 to 78 months (mean = 32 months) and the follow-up from 15 to 36 months (mean = 26 months). In the second stage, we conducted a prospective evaluation of 24 girls who underwent feminizing genitoplasty using partial urogenital sinus mobilization with preservation of the pubourethral ligaments during a 4-year period. Patient age at operation ranged from 1 month to 16 years (median 28.5 months), with a mean followup of 25 months (8 a 47 months). Urogenital sinus length determined by cystoscopy and degree of external genitalia virilization, defined according to Prader classification, were evaluated before reconstruction. Degree of virilization was Prader type III in 3 children (12.5%), type IV in 16 (66.7%) and type V in 5 (20.8%). At follow-up patients were examined while under sedation for evaluation of overall external genitalia cosmesis and calibration of the vagina. Urinary continence status and voiding efficiency were assessed clinically in toilet trained patients by voiding diary, and measurement of bladder capacity and post-void residual by ultrasound. **Results:** In the first study, cosmetics results were good in 7 patients with vaginal and urethral openings separated at the surface of the vestibule, and satisfactory in 3. All girls had urinary continence. In the second, cosmetic results were good in 21 patients (87.5%) and satisfactory in 3 (12.5%). The vaginal and urethral openings were separate and identified at the surface of the vestibule in 21 girls. Adequate caliber of the mobilized vagina was achieved in 23 patients (95.8%). None of the 20 toilet trained patients had urinary incontinence or recurrent urinary tract infections, with normal bladder emptying in 18 and post-void residual in 2 (10%). **Conclusions:** Both total and partial urogenital sinus mobilization resulted in good cosmetic appearance and preserved urinary continence in most girls with congenital adrenal hyperplasia and urogenital sinus anomaly.

Key words: Urogenital surgery. Congenital adrenal hyperplasia. Urethra. Vagina. Pseudohermaphroditism.

LISTA DE ABREVIATURAS

ACTH	Hormônio adrenocorticotrófico
CYP21	Gene da enzima 21-hidroxilase
CYP21P	Pseudogene da enzima 21-hidroxilase
DNA	Ácido desoxirribonucléico
F	Fortunoff
HAC	Hiperplasia adrenal congênita
MUP	Mobilização parcial do seio urogenital
MV	Mucosa do vestíbulo vaginal
MUT	Mobilização total do seio urogenital
P, PG	Passerini-Glazel
SUG	Seio urogenital
UFMG	Universidade Federal de Minas Gerais

ÍNDICE

1 INTRODUÇÃO	15
2 REVISÃO DA LITERATURA	18
3 ARTIGOS	50
3.1 Mobilização total do seio urogenital para tratamento da genitália ambígua em crianças com hiperplasia adrenal congênita	50
3.2 Avaliação prospectiva da genitoplastia feminizante, por meio da mobilização parcial do seio urogenital, na hiperplasia adrenal congênita	70
4 CONSIDERAÇÕES FINAIS	89
APÊNDICES	91
Apêndice A - Termo de consentimento livre e esclarecido	91
Apêndice B - Cópia da publicação do artigo: Mobilização total do seio urogenital para tratamento da genitália ambígua em crianças com hiperplasia adrenal congênita	93
Apêndice C - Cópia da publicação do artigo: <i>Prospective evaluation of feminizing genitoplasty using partial urogenital sinus mobilization for congenital adrenal hyperplasia</i>	102
Apêndice D - Tabela 2	109
Apêndice E - Tabela 3	110
ANEXO – Parecer do Comitê de Ética em Pesquisa da UFMG	111

1 INTRODUÇÃO

A hiperplasia adrenal congênita (HAC) é a causa mais freqüente de genitália ambígua. A correção cirúrgica dessa anomalia é controversa e complexa, especialmente nos casos de confluência uretrovaginal alta. Existem controvérsias tanto na definição do momento e tipo de intervenção cirúrgica, como na avaliação dos resultados em longo prazo. Esses estudos, na maioria, são retrospectivos e comparam procedimentos cirúrgicos diversos e ultrapassados.

Avanços da técnica cirúrgica contribuíram para novas perspectivas na reconstrução das formas mais complexas da genitália ambígua, em tempo único, na infância.

Em 1997, Peña descreveu a mobilização do seio urogenital (SUG), em bloco, sem divisão da uretra e da vagina, o que denominou de mobilização total do seio urogenital (MUT), para o tratamento da cloaca.¹

No mesmo ano, Rink *et al.*, pela via de acesso perineal posterior e sem divisão do reto, descreveram a reconstrução do SUG alto em crianças com genitália ambígua e HAC, e obtiveram menos complicações e melhor resultado estético, em menor tempo cirúrgico.²

O objetivo do presente estudo foi avaliar os resultados da genitoplastia feminizante, pela técnica de mobilização do SUG, em meninas com HAC atendidas no Serviço de Cirurgia Pediátrica do Hospital das Clínicas da UFMG, entre 2001 e 2005. Ele foi desenvolvido em duas etapas:

A primeira incluiu 10 pacientes submetidas à genitoplastia, pela técnica de MUT. Foram avaliadas a aparência da genitália e a continência urinária.

A segunda, de natureza prospectiva, com 24 pacientes, foi estruturada a partir da experiência inicial com a mobilização do SUG e teve o objetivo de avaliar aparência da genitália, continência vesical, posição do intróito e calibre vaginal.

Depois das primeiras operações, já se fazia uma mobilização menos ampla do SUG, com o intuito de preservar o ligamento pubouretral. Quando, em 2005, Rink *et al.* introduziram o conceito de mobilização parcial do seio urogenital (MUP) para significar a dissecação do SUG limitada até a sínfise púbica, sem divisão do ligamento pubouretral e com menos riscos de lesão do esfíncter urinário,³ adotou-se a denominação de MUP para a técnica de mobilização do SUG na segunda etapa deste estudo.

Esta tese é apresentada em novo modelo, na forma de artigo científico, aprovado pelo Colegiado de Pós-Graduação em Ciências Aplicadas à Cirurgia e à Oftalmologia, que foi recentemente reestruturado, com a finalidade de facilitar a divulgação e a publicação das pesquisas científicas.

Este estudo seguiu essa orientação e foi formatado conforme as normas editoriais dos respectivos periódicos.

O primeiro artigo relata a experiência inicial com a técnica de MUT e foi publicado nos Arquivos Brasileiros de Endocrinologia e Metabologia (2005; 49:908-15).

O segundo é um estudo prospectivo, longitudinal, com utilização da técnica de MUP, em 24 meninas. Foi publicado no periódico *The Journal of Urology* (2006; 176:2199-2204) e teve a colaboração, na análise dos resultados e discussão, dos Drs. Armando J. Lorenzo e João L. Pippi Salle, do *Hospital for Sick Children*, Universidade de Toronto, Canadá.

Para suprir a limitação de referências bibliográficas nos artigos, usualmente determinada pelas normas editoriais dos periódicos, foi incluída uma revisão sistemática da literatura.

2 REVISÃO DA LITERATURA

A HAC é uma doença autossômica recessiva provocada por defeitos enzimáticos na síntese do cortisol. Entre eles, a deficiência da 21-hidroxilase é responsável por aproximadamente 95% dos casos⁴⁻⁶ e resulta de mutações do gene da enzima 21-hidroxilase (CYP21), que a codifica. Mais de 90% dessas mutações ocorrem por recombinações entre o CYP21 e seu homólogo, inativo, o pseudogene da 21-hidroxilase (CYP21P).⁷ A 21-hidroxilase possibilita a conversão de 17-OH progesterona em 11-desoxicortisol, um precursor do cortisol, e a conversão de progesterona em desoxicorticosterona, precursora da aldosterona.

Como resultado da deficiência da 21-hidroxilase, há redução da secreção de cortisol e conseqüente aumento do hormônio adrenocorticotrófico (ACTH) que, por sua vez, leva à hiperplasia das adrenais e estimula a síntese de precursores de cortisol e de andrógenos. Os níveis elevados de andrógenos provocam virilização pré-natal e crescimento acelerado, em ambos os gêneros. Em 75% dos casos, há associação com deficiência de aldosterona e conseqüente síndrome perdedora de sal.^{4,5,7,8} Em 5% dos casos de HAC, há deficiências de outras enzimas como 11 β -hidroxilase, 3 β -hidroxiesteróide desidrogenase e 17 α -hidroxilase.

A apresentação clínica da deficiência de 21-hidroxilase depende do sexo genético e da intensidade do defeito enzimático. Assim, quando a deficiência é grave, a HAC é classificada em forma clássica, que pode manifestar-se como

virilizante simples, em que não há déficit aparente de aldosterona, ou como perdedora de sal, quando existe deficiência associada de aldosterona. A forma clássica da deficiência de 21-hidroxilase incide em aproximadamente um para 15.000 nascimentos, na maioria das populações, mas pode ser mais elevada, como no Brasil, onde ocorre em torno de um para 7.500.⁶

Quando a deficiência enzimática é discreta, a forma é chamada de não clássica, que pode ser assintomática ou associada a sinais de hiperandrogenismo na infância, adolescência ou na fase adulta. A prevalência da forma não clássica é da ordem de 0,2% na população geral, podendo chegar a 1% ou 2% em determinados grupos populacionais.⁵

A exposição dos recém-nascidos 46XX, forma clássica de HAC, a níveis elevados de andrógenos, desde a sétima semana de gestação, causa graus variados de virilização da genitália externa,^{7,9} classificados de I a V, por Prader,¹⁰ como mostram as FIG. 1 a 5.

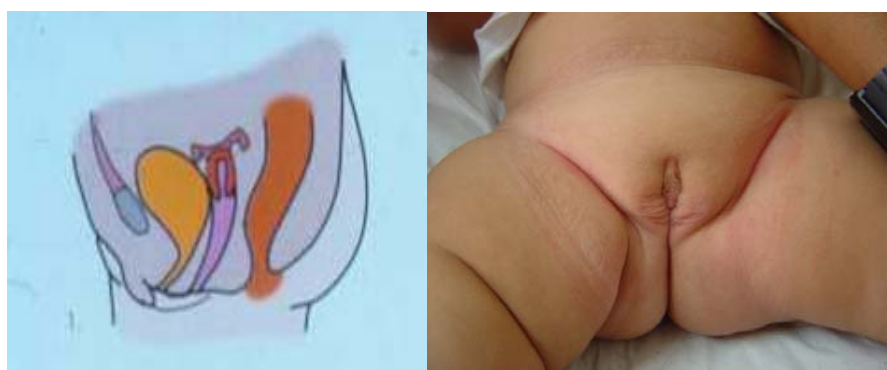

FIGURA 1 – Prader I: representação esquemática (esquerda); aspecto da genitália (direita).

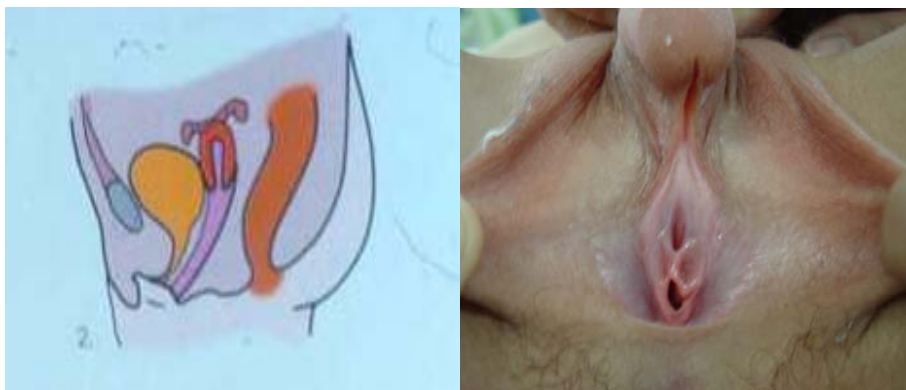


FIGURA 2 – Prader II: representação esquemática (esquerda) e aspecto da genitália (direita).

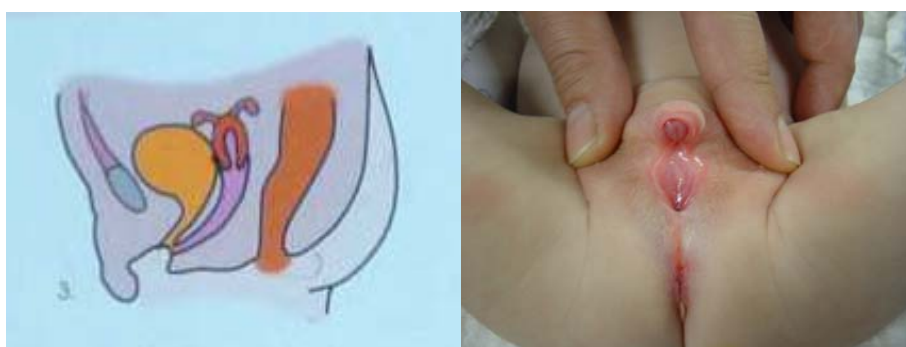

FIGURA 3 – Prader III: representação esquemática (esquerda) e aspecto da genitália (direita).

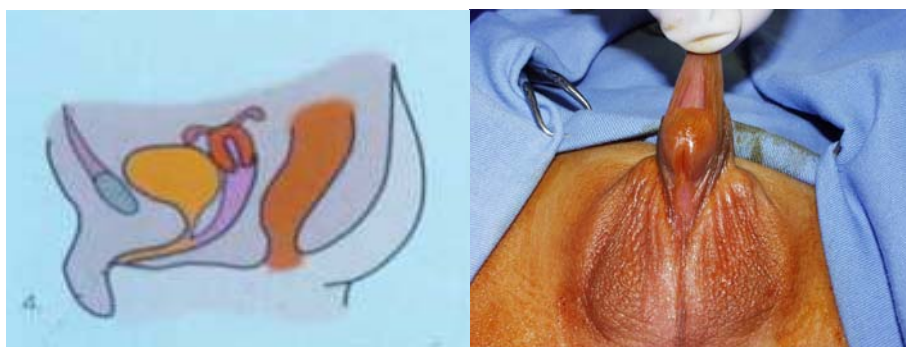


FIGURA 4 – Prader IV: representação esquemática (esquerda) e aspecto da genitália (direita).

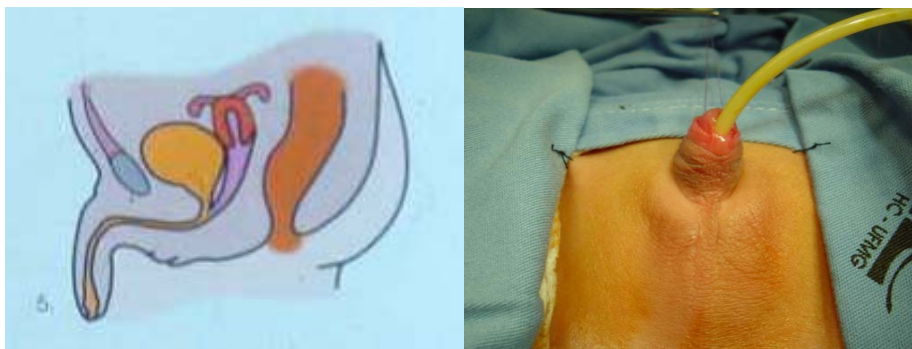


FIGURA 5 – Prader V: representação esquemática (esquerda) e aspecto da genitália (direita).

O fenótipo das meninas com a forma clássica de HAC é, frequentemente, denominado de intersexo ou pseudo-hermafroditismo feminino, mas um consenso recente, considerando que esses termos são pejorativos e podem causar confusão e constrangimento, propôs mudar a denominação para distúrbio do desenvolvimento sexual 46XX.¹¹

Os recém-nascidos do gênero masculino com HAC, como não apresentam alterações evidentes da genitália, raramente são diagnosticados e, portanto, estão mais sujeitos ao óbito decorrente da falta de reposição de corticosteróides no tratamento das crises perdedoras de sal. Isto poderia explicar a maior prevalência da HAC no gênero feminino sobre o masculino, em quase todos os estudos.⁴

O diagnóstico da HAC deve ser precoce para possibilitar a definição do gênero, a reposição de corticosteróides e o início do processo de decisão sobre a correção cirúrgica da genitália ambígua.¹²⁻¹⁴ A avaliação inicial de um recém-nascido com genitália ambígua configura uma urgência médica^{12,15} e inclui, necessariamente, cuidadoso exame clínico, ultra-sonografia para a investigação da genitália interna, cariótipo e dosagem de 17-hidroxiprogesterona.^{4,13}

A principal característica bioquímica da deficiência da 21-hidroxilase é a elevação da 17-hidroxiprogesterona. Na forma clássica, os níveis séricos, medidos por radioimunoensaio, podem ultrapassar 10.000 ng/dL, enquanto os normais não passam de 100 ng/dL.^{5,7} Essa diferença torna possível o rastreamento de recém-nascidos com a colheita de sangue em papel de filtro (teste do pezinho) e contribui para o diagnóstico precoce, principalmente em meninos, reduzindo a morbidade e mortalidade da crise adrenal.⁵ Cerca de 10% dos recém-nascidos a termo com a forma clássica da doença apresentam níveis iniciais baixos de 17-hidroxiprogesterona e resultados falso-positivos podem ser encontrados em recém-nascidos prematuros ou doentes.⁵ Para melhorar a sua acurácia, alguns programas de rastreamento relacionam os níveis de 17-hidroxiprogesterona com o peso e a idade gestacional^{5,6} ou utilizam a imunofluorometria para melhorar a sensibilidade e a especificidade do exame.⁵ O teste de estímulo com corticotrofina (0,25 mg) é recomendado quando os níveis de 17-hidroxiprogesterona forem muito próximos do valor de referência. Em alguns casos, a análise genética pode ser necessária para a confirmação diagnóstica.⁶

O diagnóstico pré-natal inclui o aconselhamento genético pré-concepcional, a genotipagem dos pais e análise do ácido desoxirribonucléico (DNA) do gene CYP21 fetal, por meio de biópsia de vilosidades coriônicas, entre a nona e a 11ª semana de gestação.^{9,13}

O tratamento das pacientes com a forma clássica de HAC consiste em reposição de corticosteróides e conseqüente supressão do excesso de andrógenos, e na correção cirúrgica da genitália ambígua. Nas crianças, a medicação de escolha é a hidrocortisona, na dose de 10 a 18 mg/m², dividida em

três doses ao dia.^{5,16} A fludocortisona deve ser administrada nas pacientes com a forma perdedora de sal e também na virilizante simples em que, mesmo sendo mínima a deficiência de mineralocorticóide, a sua reposição suprime a atividade de renina plasmática e reduz a dose de glicorticóide necessária para suprimir o ACTH e os andrógenos adrenais.^{4,7}

O tratamento pré-natal, ainda controverso, se faz com a administração de dexametasona à gestante (20 µg/Kg/dia, divididos em três doses) e deve ser iniciado até a oitava semana de gestação para prevenir a virilização. Como resultado, 70% das meninas acometidas nascem normais ou ligeiramente virilizadas.^{7,16}

A correção cirúrgica da genitália ambígua, ou seja, a genitoplastia feminizante nas meninas com a forma clássica de HAC, é controversa e complexa. A decisão deve ser tomada pelos pais e, quando possível, com a participação da própria paciente, a partir de todas as informações providas pela equipe multidisciplinar responsável pelo seu acompanhamento.^{13,14} Essa equipe deve incluir as seguintes especialidades: neonatologia, endocrinologia pediátrica, genética, urologia pediátrica¹⁵ e, ainda, psicologia, enfermagem e assistência social.¹⁷ Diante da complexidade dos casos de ambigüidade genital, vários centros criaram clínicas multidisciplinares que se reúnem, periodicamente, para a sua discussão.¹⁷

A genitoplastia feminizante consiste em clitoroplastia, labioplastia e vaginoplastia. De acordo com o consenso formulado pela Sociedade de Endocrinologia Pediátrica *Lawson Wilkins* e pela Sociedade Européia de Endocrinologia Pediátrica, a intervenção cirúrgica deve ser realizada em centros de experiência comprovada, em tempo único, entre dois e seis meses de idade,

após o consentimento informado dos pais. Seus objetivos são tornar feminina a aparência genitália, manter o esvaziamento vesical adequado, sem incontinência e infecções, e promover condições para atividade sexual e reprodutiva na vida adulta.¹³

Entretanto, há controvérsias sobre a técnica e a época mais conveniente para a genitoplastia: precoce, em tempo único, ou em dois tempos, com clitoroplastia na infância e vaginoplastia tardia. Há os que advogam que todo o procedimento deve ser adiado até que a própria paciente tenha condições de participar da decisão.¹⁸⁻²⁰

Historicamente, a genitoplastia era realizada em dois tempos: no período neonatal se fazia a intervenção no clitóris e, mais tarde, a vaginoplastia.^{15,21-23}

O primeiro relato de operação do clitóris para a correção de genitália ambígua foi realizado por Young, no século passado, ao final dos anos 30.²⁴ Até os anos 70, a conduta era a amputação do clitóris, o qual, durante muito tempo, foi considerado desnecessário para a função sexual normal.^{25,26}

Com o maior conhecimento do papel fundamental do clitóris na função sexual feminina, a clitorectomia deu lugar às práticas mais conservadoras como ocultação e redução do mesmo.^{15,27} A técnica de ocultação, por exemplo, fixava o clitóris sob o púbis, com a preservação de todas as suas estruturas.^{22,28,29} Embora o resultado estético fosse satisfatório, verificou-se, mais tarde, que o ingurgitamento decorrente da estimulação sexual provocava dor.^{22,27} Para evitar esse desconforto, foi desenvolvida a técnica de ressecção subtotal do corpo com preservação da glândula,³⁰ seguida de modificações para preservar a sua vascularização e inervação.³¹

Em 1983, Kogan *et al.* descreveram a clitoroplastia redutora com preservação da glândula e do feixe vasculonervoso dorsal, na qual a vascularização era mantida a partir da fásia de Buck e da túnica albugínea.³²

Baskin *et al.*, em 1999, aprofundaram o conhecimento sobre a anatomia do clitóris e sugeriram que a incisão ventral preservaria, não apenas o principal feixe neurovascular dorsal, mas, também, os ramos nervosos que se abriam em leque, lateralmente.³³

Entretanto, apesar dos avanços cirúrgicos que procuravam evitar resultados desastrosos de técnicas diversas que não mais se utilizavam, como os relatados por Minto *et al.*,²⁴ persistiam controvérsias sobre a sensibilidade e viabilidade do clitóris após a clitoroplastia redutora. Não obstante o maior conhecimento da anatomia e da função do clitóris, os resultados das novas técnicas de clitoroplastia sobre a função sexual, na vida adulta, ainda não foram determinados com clareza.³⁴

Em 2007, Poppas *et al.* descreveram uma modificação da técnica de clitoroplastia ventral para otimizar a preservação dos nervos dorsais e manter a função erétil e sensorial. O procedimento cirúrgico consistia em duas incisões paralelas, lateralmente à linha média, na parte ventral do corpo do clitóris e permitia que a dissecação e a remoção de parte do corpo cavernoso (clitoroplastia redutora) fossem feitas abaixo da túnica albugínea, sem lesão das ramificações nervosas entre essa túnica e a fásia de Buck.³⁵ Foram comparadas 27 pacientes, operadas por essa técnica, com duas mulheres adultas, normais e verificou-se que a referida intervenção preservava a maioria das fibras nervosas do clitóris.^{35,36} O mesmo grupo de pesquisadores observou, ainda, que foram

preservadas a sensibilidade e viabilidade do clitóris após a clitoroplastia redutora.³⁴

Outros estudos realizados durante a clitoroplastia redutora também demonstraram a preservação de resposta à condução nervosa do feixe neurovascular dorsal do clitóris, o que não significava, necessariamente, que a função sexual adulta seria normal.³⁷

Em suma, a clitoroplastia redutora, atualmente, é a forma mais aceita e utilizada para a reconstrução do clitóris. No entanto, há relatos de perdas na sensação e função sexual e, até mesmo, de necrose da glândula.^{27,38,39}

Em decorrência disso e com base nas recomendações de um consenso sobre distúrbios do desenvolvimento sexual,¹¹ foram adotadas práticas mais conservadoras em relação à clitoroplastia, principalmente nas formas leves de clitoromegalia (Prader I e II).

De acordo com essa tendência, Pippi Salle *et al.* descreveram, recentemente, uma técnica de clitoroplastia conservadora em que os corpos do clitóris eram desmembrados e alojados, um de cada lado, nos grandes lábios. O aspecto estético era semelhante ao das técnicas tradicionais e a operação apresentaria a vantagem potencial de poder ser revertida, mais tarde, se este viesse a ser o desejo da paciente.⁴⁰

Ao longo do tempo, a reconstrução cirúrgica da vagina passou por modificações para atender melhor aos aspectos estéticos e funcionais. Inicialmente, consistia em incisão da pele perineal sobre o SUG e sutura com a mucosa para a formação da vagina.⁴¹

Fortunoff *et al.*, em 1964, passaram a utilizar um retalho posterior do períneo, tipo “U” invertido, para a formação da vagina.⁴²

Em 1969, Hendren e Crawford reconheceram que a anatomia do SUG era variada, ou seja, apresentava confluência uretrovaginal baixa quando se encontrava abaixo do esfíncter uretral externo, ou alta, quando estava próxima do colo vesical e acima do esfíncter externo, e que isso era fundamental para a reconstrução da vagina.⁴³

Na FIG. 6 estão representadas as confluências uretrovaginal alta e baixa.⁴⁴

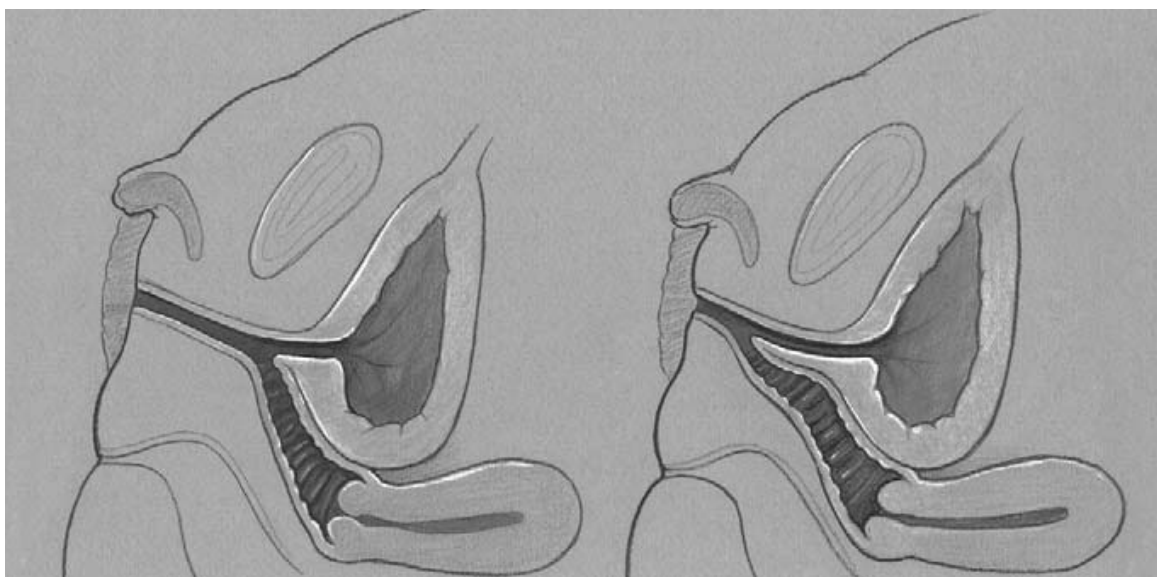


FIGURA 6 - Representação da confluência uretrovaginal alta (esquerda) e baixa (direita).⁴⁴

Esses autores consideraram que, em casos de fusão labial, incisão vertical simples e sutura transversa criavam um intróito satisfatório. Na confluência uretrovaginal baixa, com intervenção precoce, utilizaram a técnica de retalho posterior para a construção da vagina e realizaram, ao mesmo tempo, a clitorectomia. Quando a confluência era alta, havia dificuldade de acesso e a separação entre a vagina e a uretra era bastante complexa.⁴³ Por esse motivo e

com o risco de estenose vaginal, alguns autores recomendaram que a vaginoplastia fosse realizada quando a criança estivesse maior.^{21,22,43,45}

Com modificações da técnica cirúrgica e a superação de muitos desafios, diversos autores, como se verá a seguir, passaram a realizar a clitoroplastia e a vaginoplastia precocemente, em tempo único, também nos casos de confluência uretrovaginal alta.

Desse modo, em 1989, Passerini-Glazel descreveu o uso do SUG e da pele prepucial para construir um retalho tubular que era anastomosado na parte proximal da vagina.⁴⁶

Esse procedimento sofreu algumas modificações que, segundo seus autores, tornaram o ato cirúrgico mais fácil e o resultado estético melhor, mas a estenose vaginal – que necessitou de correção cirúrgica –, ainda ocorreu em 35% das pacientes, após seguimento médio de cinco anos.⁴⁷

Diferentes técnicas de genitoplastia feminizante, em tempo único, foram descritas, como a de Gonzalez e Fernandes que, sem a separação uretrovaginal, usaram a pele do prepúcio para a formação da parede vaginal anterior e do vestibulo.⁴⁸

Técnicas de retalhos cutâneos foram desenvolvidas e associadas aos procedimentos clássicos para a ampliação da vagina, na tentativa de reduzir a incidência de estenose vaginal.^{12,49,50}

Em 1995, Powell *et al.*, com a finalidade de definir a melhor estratégia cirúrgica, propuseram uma classificação das anomalias vaginais em quatro categorias: fusão labial, confluência uretrovaginal baixa (ou distal), confluência uretrovaginal alta (ou proximal) e atresia vaginal.⁵¹

Peña descreveu, em 1997, o abaixamento da uretra e da vagina, em bloco, via sagital posterior, para o tratamento da cloaca, o que denominou de MUT. Com esse procedimento, que representou grande avanço na abordagem das formas complexas de genitália ambígua, Peña obteve redução do tempo operatório, melhor resultado estético, mais baixo risco de fístula e de estenose vaginal, uma vez que não realizava a separação entre a uretra e a vagina.¹

No mesmo ano, Rink *et al.*, pela via de acesso perineal posterior e sem divisão do reto, em tempo único e precoce, descreveram a reconstrução do SUG alto, em menor tempo cirúrgico e com melhor resultado estético.²

Ainda em 1997, Di Benedetto *et al.* descreveram um acesso via perineal anterior ao SUG, através do reto. Essa abordagem cirúrgica proporcionava ótima exposição da confluência uretrovaginal alta e facilitava a separação entre a vagina e o SUG.⁵²

Pouco depois, Dòmini *et al.* também propuseram um acesso anterior sagital transretal, que eles denominaram de ASTRA, para facilitar a exposição e a abordagem do SUG de confluência alta.⁵³

Em 1998, Rink e Adams sistematizaram os procedimentos da genitoplastia feminizante de acordo com as diferentes apresentações da genitália virilizada, ou seja, levaram em conta um espectro anatômico e não apenas as alternativas de SUG baixo ou alto, e observaram que a endoscopia era fundamental para a definição da anatomia do SUG.¹⁵

Posteriormente, Rink *et al.*, tendo em vista o planejamento cirúrgico, elaboraram uma classificação que associava a de Prader com o tamanho do falo e com a distância da confluência vaginal em relação ao colo vesical e ao meato

perineal. Para eles, era mais importante, do ponto de vista cirúrgico, a distância do colo vesical à confluência uretrovaginal do que o comprimento do SUG.⁵⁴

Outros, todavia, tomaram como referência o comprimento do SUG até 3 cm, a partir da superfície perineal, para o planejamento da MUT.^{55,56}

Ganesan *et al.* contribuíram para a controvérsia quando utilizaram imagens obtidas com uretrocistografia ou genitografia e observaram que a virilização não alterava a distância do colo vesical até a confluência uretrovaginal, mas aumentava o comprimento do SUG e diminuía o canal vaginal. A partir desses dados, sugeriram que não seriam necessários procedimentos extremamente complexos e de alto risco para o abaixamento vaginal.⁵⁷

A reconstrução vaginal, por meio da mobilização do SUG, passou por diversas modificações desde o trabalho original de Peña. Em diversas publicações, Rink *et al.* descreveram a técnica de mobilização do SUG, em que aproveitaram, além da pele prepucial, o tecido do seio para a reconstrução vaginal, em vez de descartá-lo, como descrito originalmente.^{44,58,59} A MUT é, muitas vezes, considerada um tipo de vaginoplastia, mas, na verdade, é uma técnica que permite que a vagina atinja o períneo sem a necessidade de separação da uretra.⁵⁹ Entretanto, quando a confluência era extremamente alta, havia necessidade de separação entre a vagina e a uretra, já que não se conseguia o abaixamento da confluência até o intróito vaginal.^{44,58,59}

Rink *et al.* ressaltaram que, na MUT, a dissecação proximal ao seio - ou seja, acima do ligamento pubouretral, sobre o esfíncter urinário -, é delicada porque mobiliza uma região fundamental para a continência urinária. Com o objetivo de simplificar o procedimento cirúrgico e minimizar potenciais riscos sobre o esfíncter urinário, eles propuseram, então, limitar a dissecação à parte

distal do ligamento pubouretral, ao que deram o nome de MUP.^{3,58} Mas acrescentaram que, se a mobilização parcial não oferecesse a mobilidade suficiente para a reconstrução, não se deveria hesitar em ampliá-la para total.^{3,58} Consideraram a mobilização total tecnicamente favorável, com ótimos resultados, em curto prazo, mas eles mesmos questionaram se, em longo prazo, ela seria benéfica às pacientes. A resposta conclusiva virá, naturalmente, com o tempo.⁵⁸

A TAB. 1 relaciona os estudos em que a mobilização do SUG foi utilizada na genitoplastia, em tempo único, em pacientes 46XX com HAC.

TABELA 1 - Estudos sobre mobilização do SUG no tratamento cirúrgico da genitália ambígua em meninas com HAC

Estudo	Ano	n	Período (anos)	Mobilização do SUG	Seguimento (meses)
Rink <i>et al.</i> ²	1997	3	5	total	6-60
Ludwikowski <i>et al.</i> ⁵⁵	1999	2	...	total	12 (média)
Farkas <i>et al.</i> ³⁸	2001	44	8	total	56 (média)
Jenak <i>et al.</i> ⁵⁶	2001	4	...	total	1-9
Hanza <i>et al.</i> ⁶⁰	2001	6	...	total	6-24
Gozalbez <i>et al.</i> ⁶¹	2005	7	7	total	3-60
Braga <i>et al.</i> ⁶²	2005	10	1,5	total	15-36
Rink <i>et al.</i> ⁵⁸	2006	13	5	parcial	8-47
Braga <i>et al.</i> ⁶³	2006	24	4	parcial	25 (média)
Roll <i>et al.</i> ⁶⁴	2006	16	32	...	6-384
Pippi Salle <i>et al.</i> ⁴⁰	2007	5	2	parcial	6-12
Savanelli <i>et al.</i> ⁶⁵	2008	14	8	parcial	12-96

n = número de pacientes; SUG = seio urogenital.

A genitoplastia, em tempo único, possibilitaria a utilização do tecido redundante da pele prepucial para a reconstrução vulvovaginal, o que contribuiria para melhorar o aspecto estético e prevenir a estenose vaginal. Esse excelente material seria perdido caso a operação fosse realizada em dois tempos.^{2,12,15,23,38,39,44,46,48,58,59,66} A sua realização, nos primeiros meses de vida, seria favorecida pela maior mobilidade dos tecidos^{2,12,13,15,23,38,39,67,68} e pela hipertrofia relativa da genitália interna e externa, em decorrência do estímulo de estrógenos maternos e placentários.⁶⁷⁻⁶⁹ Além disso, evitaria as complicações potenciais da comunicação entre o trato urinário e o peritônio, pelas tubas uterinas.¹¹

Os melhores resultados anatômicos e estéticos foram obtidos quando a genitoplastia foi realizada em tempo único, por cirurgião especializado e em centros de referência.^{70,71} Ao promover a adequação precoce da genitália ao sexo genético, a genitoplastia contribuiria para reduzir a ansiedade dos pais e permitiria à criança crescer mais segura de sua feminilidade.^{8,12,13,43,66,67,69,72-75}

Alguns autores sugeriram a reconstrução definitiva, na puberdade ou mais tarde, especialmente nos casos de confluência uretrovaginal alta, porque a intervenção cirúrgica tradicional, precoce, era causa de elevada incidência de estenose vaginal.⁷⁶⁻⁷⁹ Outros, diante de resultados estéticos e funcionais insatisfatórios, consideraram que a intervenção deveria ser adiada até que a paciente pudesse participar da decisão.^{24,80} Entretanto, a operação tardia não seria mais fácil nem a cicatrização, melhor.^{66,81}

Eroglu *et al.* encontraram 3,4% (1/29) de estenose vaginal nas pacientes operadas em tempo único, precocemente, e 43,8% (3/7) nas que se submeteram à vaginoplastia após a puberdade.⁸²

Por causa de complicações, Hoepffner *et al.*, preferiram operar as pacientes mais virilizadas, Prader IV e V, em dois tempos, isto é, clitoroplastia na infância e vaginoplastia na puberdade.⁸³

Por outro lado, Roll *et al.*, realizaram genitoplastia em 19 pacientes, entre 1972 e 2004, em tempo único, na infância, com bons resultados.⁶⁴

Ampliando a controvérsia, Creighton enumerou uma série de argumentos contra a genitoplastia precoce: falta de evidências de que a reconstrução da genitália na infância pudesse significar a definição mais segura da feminilidade; construção de vagina que não teria função na infância; necessidade de reoperações na adolescência; melhores resultados com a operação na adolescência, quando a vagina estaria sob efeito estrogênico completo; e, acima de tudo, a operação precoce impossibilitaria que a paciente fosse informada e tomasse a sua própria decisão.²⁰

Embora algumas pacientes optem por mudança de gênero mais tarde, essa atitude teria baixa incidência e, por si só, não justificaria retardar a genitoplastia feminizante.⁸⁴

Com base em pesquisas na metade do século passado, considerou-se que as crianças seriam psicosssexualmente neutras, ao nascimento, e se estabeleceu o conceito de que o desenvolvimento do gênero era, sobretudo, o resultado do ambiente pós-natal e que o gênero de criação deveria ser definido até os 18 meses de idade.⁸⁵

Atualmente, tem-se considerado que a identidade sexual é um processo complexo e multifatorial, que depende de fatores pré-natais, como a exposição hormonal intra-uterina e o ambiente hormonal e psicossocial pós-natal.⁸⁶ Tornou-se claro que o cérebro é o órgão dominante na orientação sexual^{87,88} e que o

critério de definição do gênero é fortemente influenciado pela cultura local.^{7,88} Assim, nas culturas que valorizam mais o gênero masculino, os pais resistem em considerar como feminino o gênero de criação de uma menina com genitália ambígua, muito virilizada e, muitas vezes, meninas intensamente virilizadas são criadas como se fossem do gênero masculino.^{7,88}

Segundo Creighton e Creighton *et al.*, a importância relativa da aparência da genitália externa no processo de definição do gênero é desconhecida, mas pode ser mínima e não há boas evidências de que a genitoplastia precoce possa proporcionar, em longo prazo, melhores resultados do que a intervenção tardia, incluindo o desenvolvimento ou a estabilidade da identidade de gênero em conformidade com a intervenção cirúrgica.^{20,89-91}

Em oito pacientes, Stikkelbroeck *et al.* observaram, após 20 anos da realização da genitoplastia, em tempo único, na infância, que, não obstante os maus resultados iniciais e a necessidade de reoperação na puberdade, houve adequado desenvolvimento sexual; e que a satisfação com a altura, aspecto da genitália, interesse e fantasias sexuais não diferiram do grupo controle.⁹²

Gupta *et al.* avaliaram os aspectos anatômicos, estéticos e adaptação psicossocial, em longo prazo, numa série de 50 pacientes submetidas à genitoplastia, inclusive casos de confluência alta e vaginoplastia tardia, e consideraram que a maioria obteve resultados satisfatórios.⁹³

Gastaud *et al.* estudaram 35 pacientes adultas com HAC, não observaram dúvidas sobre a definição de gênero, mas constataram maior incidência de disfunção sexual, especialmente nas mais masculinizadas, em relação ao grupo controle.⁹⁴

Lesma *et al.* avaliaram a sensação térmica e vibratória no clitóris, vagina e grandes lábios de 15 pacientes com HAC, maiores de 18 anos, submetidas à genitoplastia feminizante na infância e notaram que a sensação vibratória estava preservada, mas a térmica, diminuída.⁹⁵

Em 24 pacientes com HAC submetidas à genitoplastia feminizante, Crouch *et al.* verificaram redução de sensibilidade genital, em relação a controles normais. No entanto, só foram obtidas informações sobre o tipo de operação em 15 pacientes, 11 das quais submetidas à clitorectomia.⁹⁶

O desenvolvimento psicossocial de pacientes acima de 18 anos e com HAC foi avaliado por Zucker *et al.*, que não encontraram diferenças de estado civil e disforia de gênero, na idade adulta, em relação ao grupo controle. Relataram que as pacientes com a forma perdedora de sal foram mais propensas a comportamentos masculinos, na infância, tiveram menos experiências com homens e se casaram menos em relação àquelas portadoras da forma virilizante simples.⁹⁷

Meyer-Bahlburg *et al.* compararam quatro pacientes adultas com HAC, uma não operada e três operadas tardiamente, que apresentavam virilização progressiva, uso irregular de glicocorticóides e identidade de gênero atípica, com 12 pacientes da forma perdedora de sal e identidade feminina. Concluíram que, para reduzir o risco da mudança do gênero feminino para masculino nas pacientes com HAC, seriam necessários o diagnóstico precoce, a correção precoce da genitália e a reposição constante de glicocorticóides.⁹⁸

Por outro lado, Berenbaum e Bailey avaliaram a aparência da genitália e a identidade de gênero em 43 pacientes com HAC, de três a 18 anos, submetidas à genitoplastia feminizante na infância e encontraram resultados

semelhantes aos do grupo controle, constituído de 29 irmãs normais. A identidade de gênero não estava relacionada com o grau de virilização nem com a idade em que foi realizada a genitoplastia.⁹⁹

Berenbaum *et al.* compararam 72 pacientes femininas com idades de três a 31 anos, portadoras de HAC, com parentes não afetadas pela doença e verificaram que aquelas submetidas à genitoplastia precoce e criadas no gênero feminino não apresentaram comprometimento da adaptação psicológica e que essa adaptação não dependia das características da doença ou do seu tratamento.¹⁰⁰

Um estudo de 62 pacientes com HAC, idades de 18 a 63 anos, 49 operadas (clitoroplastia e/ou vaginoplastia) e 13 não, observou que a qualidade de vida foi afetada pelo tipo de mutação e pelo tipo de procedimento cirúrgico. As intervenções cirúrgicas foram realizadas nas últimas quatro décadas, por diferentes cirurgiões, em diferentes departamentos e as pacientes, operadas ou não, eram menos satisfeitas com a função e a aparência da genitália, em relação ao grupo controle.¹⁰¹

Alguns autores e grupos de apoio argumentaram que a definição do gênero em pacientes com genitália ambígua deveria ser adiada até que a própria pessoa pudesse fazer a escolha e determinar como desejaria a reconstrução genital. Ressaltaram que havia poucos estudos, de longo prazo, sobre a identidade de gênero dos indivíduos com genitália ambígua.^{18,20,80,89,102} Contudo, não havia qualquer estudo que comprovasse os benefícios de retardar a definição ou o tratamento dessas crianças.^{66,81} Portanto, não se deveria negar a essas crianças o tratamento padrão, ou seja, a genitoplastia feminizante, precoce.^{11,84}

Seria extremamente difícil mudar o gênero de pacientes 46XX com HAC, depois de 30 meses de idade.¹⁰³ O adiamento da genitoplastia e da atribuição do gênero de criação causaria situações de constrangimento, tanto para os pais como para a própria criança, em diversas situações do cotidiano.^{11,13,72,74,75,81} A criança teria direito à designação do gênero¹¹ e ela e seus pais não poderiam ficar no limbo.¹⁰⁴ Como os pais responderiam à simples pergunta sobre a criança: menino ou menina? De que maneira a criança deveria vestir-se? Como seria freqüentar a escola, o convívio com os colegas e quais os efeitos sobre o desenvolvimento psicossocial, principalmente na adolescência, quando a imagem corporal é difícil, mesmo para as pessoas com desenvolvimento sexual normal?⁸¹

Sircilli *et al.* reforçaram esses questionamentos quando verificaram que as pacientes submetidas à genitoplastia tardia apresentaram mais distúrbios psicológicos e não tiveram melhores resultados estéticos e funcionais em relação àquelas operadas precocemente.²⁷

Segundo Wisniewski *et al.*, na avaliação dos resultados psicosssexuais e cirúrgicos de 41 mulheres com HAC, acima de 21 anos, a maioria das pacientes afirmou que, se pudesse ter escolhido, optaria pela operação precoce, na infância. Observaram, também, que as portadoras da forma virilizante simples estavam mais satisfeitas do que as perdedoras de sal, em relação aos aspectos cirúrgicos e psicosssexuais.¹⁰⁵

Nos últimos anos, surgiram muitas críticas e dúvidas sobre o direito de os pais, movidos por boas intenções, mas plenos de ansiedade, decidirem sobre o gênero de criação e a correção cirúrgica precoce da genitália ambígua em pacientes com HAC, e se a decisão teria sido tomada diante de informação

ampla, incluindo complicações e possíveis conseqüências sobre a atividade sexual futura, e de todas as opções, até de não intervenção.^{20,90,91,102,106-108}

Dayner *et al.* observaram que, entre 21 pais de 17 crianças 46XX com HAC, a maioria afirmava ter sido bem informada na época da decisão sobre a genitoplastia e considerava que suas filhas estavam bem ajustadas. Quando questionados se eles teriam autorizado a operação, mesmo se ela implicasse alteração da resposta sexual, 95% deles responderam afirmativamente e nenhum teria concordado em adiá-la até que a criança pudesse consentir.¹⁰⁹ Resultados semelhantes foram relatados por Lesma *et al.*¹¹⁰

Na avaliação de Lee e Witchel, nos últimos 50 anos, com mais informação dos pais, houve tendência a menos intervenção cirúrgica, especialmente nos casos menos virilizados.¹⁰⁷

A despeito de todos os questionamentos sobre a genitoplastia feminizante, não havia evidências que justificassem a mudança da conduta predominante de intervenção cirúrgica precoce, em tempo único, para o tratamento das crianças 46XX com HAC e genitália ambígua.^{6,12,13,38,39,59,64,66,74}

Segundo Eugster, enquanto não se realizasse um estudo comparativo da função psicosexual entre as pacientes que foram e as que não foram submetidas à genitoplastia precoce, só duas conclusões poderiam ser feitas:¹¹¹

a) a decisão sobre a intervenção precoce deveria ser tomada pelos pais, com toda a assistência, após o conhecimento de todas as opções e dentro do seu contexto cultural;

b) se a decisão fosse a genitoplastia precoce, ela deveria ser realizada em centro de excelência, por cirurgião especialmente treinado.¹¹¹

Os benefícios da intervenção precoce, conforme Graziano *et al.*, superariam os riscos.¹¹²

De acordo com o último consenso sobre distúrbios do desenvolvimento sexual, a ênfase da genitoplastia deveria ser no resultado funcional e não no aspecto estritamente cosmético.¹¹ De toda forma, haveria necessidade de estudos de longo prazo sobre os resultados das novas técnicas cirúrgicas. Os existentes são baseados em técnicas cirúrgicas antigas que não se utilizam atualmente.⁵⁹

Para a avaliação dos resultados estéticos da genitoplastia feminizante, Creighton *et al.* introduziram critérios que incluíam: simetria e proporções da genitália, distribuição dos pêlos pubianos, forma e proeminência da glândula e do corpo do clitóris, posição e proporções dos lábios, posição e aparência do intróito vaginal e aspecto da pele da genitália. Os resultados seriam considerados bons, se o aspecto fosse normal; satisfatórios, quando estivessem presentes até duas anormalidades das características referidas; ruins, quando houvesse três ou mais anormalidades.⁸⁰

Embora um dos objetivos para a realização da genitoplastia feminizante fosse manter adequada função vesical, sem infecções,^{13,38,39} surgiram poucos estudos a esse respeito.

Miranda *et al.* operaram 11 meninas com média de idade de 29 meses, em tempo único, e associaram um retalho labioescrotal, em ilha, para a ampliação vaginal. Observaram infecção urinária em 81,8% delas antes da cirurgia e nenhum caso durante o seguimento pós-operatório médio de 4,2 anos.⁵⁰

Em contrapartida, Nabhan *et al.* compararam, retrospectivamente, a incidência de infecção do trato urinário em pacientes com HAC, submetidas ou

não à genitoplastia e não encontraram diferenças em relação à população geral.¹¹³

Kryger e Gonzalez avaliaram 13 pacientes submetidas à MUT, entre as quais nove com HAC, com período médio de acompanhamento de 40 meses e concluíram que esse procedimento preservava a continência urinária naquelas que eram continentas antes da intervenção e parecia não interferir no desenvolvimento normal da continência nas operadas antes da idade de continência.¹¹⁴

Um estudo com 19 pacientes com HAC, 16 das quais submetidas à genitoplastia feminizante na infância, demonstrou que elas apresentavam mais sintomas de urgência miccional do que as do grupo controle. Não havia informações sobre o tipo de operação realizada nem a época em que ela ocorreu e, para os autores, não ficou claro se os sintomas seriam consequência da intervenção cirúrgica ou da própria HAC.¹¹⁵

Já um estudo urodinâmico de 12 pacientes com HAC mostrou redução da capacidade vesical, assintomática, em 86%. Os autores sugeriram que seria um efeito hormonal e não o resultado da genitoplastia sobre a função vesical.¹¹⁶

Entretanto, a avaliação urodinâmica em crianças seria passível de erros,^{117,118} especialmente pela presença de cateter transuretral e pelo ritmo de infusão de líquido, que poderiam estimular as contrações vesicais.¹¹⁹ Como alternativa não invasiva para a avaliação da função vesical em crianças, Filgueiras *et al.* demonstraram a acurácia da ultra-sonografia dinâmica,¹²⁰ o que a qualificaria para o seguimento das pacientes submetidas à genitoplastia feminizante.

REFERÊNCIAS

1. Peña A. Total urogenital mobilization – an easier way to repair cloacas. *J Pediatr Surg* 1997;32:263-8.
2. Rink RC, Pope JC, Kropp BP, Smith Jr ER, Keating MA, Adams MC. Reconstruction of the high urogenital sinus: early perineal prone approach without division of the rectum. *J Urol* 1997;158:1293-7.
3. Rink RC, Metcalfe P, Cain M, Kaefer M, Casale A, Meldrum K. Partial urogenital mobilization: the advantages without the risks. *J Pediatr Urol* 2005;1:232-3.
4. Miller WL. Genetics, diagnosis, and management of 21-hydroxylase deficiency. *J Clin Endocrinol Metab* 1994;78:241-6.
5. Speiser PW, White PC. Congenital adrenal hyperplasia. *N Engl J Med* 2003;349:776-88.
6. Merke DP, Bornstein SR. Congenital adrenal hyperplasia. *Lancet* 2005;365:2125-36.
7. White PC, Speiser PW. Congenital adrenal hyperplasia due to 21-hydroxylase deficiency. *Endocr Rev* 2000;21:245-91.
8. Warne GL, Zajac JD. Disorders of sexual differentiation. *Endocrinol Metab Clin North Am* 1998;4:945-66.
9. New MI, Carlson A, Obeid J, Marshall I, Cabrera MS, Goseco A, et al. Prenatal diagnosis for congenital adrenal hyperplasia in 532 pregnancies. *J Clin Endocrinol Metab* 2001;86:5651-7.
10. Prader A. Der genitalbefund beim pseudohermaphroditismus femininus des kongenitalen adrenogenitalen syndroms: morphologia, hausfigkeit, entwicklung und verebung der verscheidenen genitalformen. *Helv Paediatr Acta* 1954; 9:231-48.
11. Consensus statement on management of intersex disorders from the Lawson Wilkins Pediatric Endocrine Society and the European Society for Paediatric Endocrinology. *Pediatrics* 2006;118:488-500.
12. Schnitzer JJ, Donahoe PK. Surgical treatment of congenital adrenal hyperplasia. *Endocrinol Metab Clin North Am* 2001;30:121-35.
13. Clayton PE, Miller WL, Oberfield SE, Ritzén EM, Sippell WG, Speiser PW. Consensus statement on 21-hydroxylase deficiency from the Lawson Wilkins Pediatric Endocrine Society and the European Society for Paediatric Endocrinology. *J Clin Endocrinol Metab* 2002;87:4048-53.

14. Conselho Federal de Medicina, Resolução CFM N° 1.664/2003. Dispõe sobre as normas necessárias para o tratamento de pacientes portadores de anomalias de diferenciação sexual. Brasília; 2003.
15. Rink RC, Adams MC. Feminizing genitoplasty: state of the art. *World J Urol* 1998;16:212-8.
16. Bachega TASS, Madureira G, Brenha EML, Ueti RC, Inácio M, Denis FT et al. Tratamento da hiperplasia supra-renal congênita por deficiência da 21-hidroxilase. *Arq Bras Endocrinol Metab* 2001; 45:64-72.
17. Parisi MA, Ramsdell LA, Burns MW, Carr MC, Grady RE, Gunther DF et al. A gender assessment team: experience with 250 patients over a period of 25 years. *Genet Med* 2007;9:348-57.
18. Diamond M, Sigmundson HK. Management of intersexuality: guidelines for dealing with persons with ambiguous genitalia. *Arch Pediatr Adolesc Med* 1997;151:1046-50.
19. Frader J, Alderson P, Arch A, Aspinall C, Davis D, Dreger A, et al. Health care professionals and intersex conditions. *Arch Pediatr Adolesc Med* 2004;158:426-8.
20. Creighton SM. Feminizing genital surgery: what should be done and when ? *J Pediatr Adolesc Gynecol* 2005;18:63-9.
21. Hendren WH, Donahoe PK. Correction of congenital abnormalities of the vagina and perineum. *J Pediatr Surg* 1980;15:751-63.
22. Snyder III HM, Retik AB, Bauer SB, Colodny AH. Feminizing genitoplasty: a synthesis. *J Urol* 1983;129:1024-6.
23. Donahoe PK, Gustafson ML. Early one-stage surgical reconstruction of the extremely high vagina in patients with congenital adrenal hyperplasia. *J Pediatr Surg* 1994;29:352-8.
24. Minto CL, Liao LM, Woodhouse CRJ, Ransley PG, Creighton SM. The effect of clitoral surgery on sexual outcome in individuals who have intersex conditions with ambiguous genitalia: a cross-sectional study. *Lancet* 2003;361:1252-7.
25. Hampson JG. Hermaphroditic genital appearance, rearing and eroticism in hyperadrenocorticism. *Bull Johns Hopkins Hosp* 1955;96:265-73.
26. Gross RE, Randolph J, Crigler Jr JF. Clitorectomy for sexual abnormalities: indications and technique. *Surgery* 1966;59:300-8.
27. Sircilli MHP, Mendonça BB, Denes FT, Madureira G, Bachega TASS, Queiroz e Silva FA. Anatomical and functional outcomes of feminizing genitoplasty for ambiguous genitalia in patients with virilizing congenital adrenal hyperplasia. *Clinics* 2006; 61:209-14.

28. Lattimer JK. Relocation and recession of the enlarged clitoris with preservation of the glans: an alternative to amputation. *J Urol* 1961;86:113-6.
29. Newman K, Randolph J, Anderson K. The surgical management of infants and children with ambiguous genitalia. *Ann Surg* 1992;215:644-53.
30. Spence HM, Allen TD. Genital reconstruction in the female with the adrenogenital syndrome. *Br J Urol* 1973;45:126-30.
31. Mollard P, Juskiewski S, Sarkissian J. Clitoroplasty in intersex: a new technique. *Br J Urol* 1981;53:371-3.
32. Kogan SJ, Smey P, Levitt SB. Subtunical total reduction clitoroplasty: a safe modification of existing techniques. *J Urol* 1983;130:746-8.
33. Baskin LS, Erol A, Li YW, Liu WH, Kurzrock E, Cunha GR. Anatomical studies of the human clitoris. *J Urol* 1999;162:1015-20.
34. Yang J, Felsen D, Poppas DP. Nerve sparing ventral clitoroplasty: analysis of clitoral sensitivity and viability. *J Urol* 2007;178:1598-601.
35. Poppas DP, Hochsztein AA, Baergen RN, Loyd E, Chen J, Felsen D. Nerve sparing ventral clitoroplasty preserves dorsal nerves in congenital adrenal hyperplasia. *J Urol* 2007;178:1802-6.
36. Hochsztein A, Baergen R, Loyd E, Chen J, Felsen D, Poppas DP. Dorsal nerve preservation in modified reduction clitoroplasty in congenital adrenal hyperplasia (CAH). *J Urol* 2007; Suppl 4:307.
37. Gearhart JP, Burnett A, Owen JH. Measurement of pudendal evoked potentials during feminizing genitoplasty: technique and applications. *J Urol* 1995;153:486-7.
38. Farkas A, Chertin B, Hadas-Halpren I. 1-stage feminizing genitoplasty: 8 years of experience with 49 cases. *J Urol* 2001;165:2341-6.
39. Farkas A, Chertin B. Feminizing genitoplasty in patients with 46XX congenital adrenal hyperplasia. *J Pediatr Endocrinol Metab* 2001;14:713-22.
40. Pippi Salle JL, Braga LP, Macedo N, Nicolino R, Bagli D. Corporeal sparing dismembered clitoroplasty: an alternative technique for feminizing genitoplasty. *J Urol* 2007;178:1796-801.
41. Jones HW, Jones GES. The gynecological aspects of adrenal hyperplasia and allied disorders. *Am J Obstet Gynecol* 1954;68:1330-65.
42. Fortunoff S, Lattimer JK, Edson M. Vaginoplasty technique for female pseudohermaphrodites. *Surg Gynecol Obstet* 1964;118:545-8.

43. Hendren WH, Crawford JD. Adrenogenital syndrome: the anatomy of the anomaly and its repair. Some new concepts. *J Pediatr Surg* 1969;4:49-58.
44. Rink RC, Metcalfe PD, Cain MP, Meldrum KK, Kaefer MA, Casale AJ. Use of the mobilized sinus with total urogenital mobilization. *J Urol* 2006;176:2205-11.
45. Miranda ML, Oliveira Filho AG, Lemos-Marini SHV, Bustorff-Silva JM, Guerra-Junior G. Genitoplastia feminizante e hiperplasia congênita das adrenais: análise dos resultados anatômicos. *Arq Bras Endocrinol Metab* 2005;49:138-44.
46. Passerini-Glazel G. A new 1-stage procedure for clitorovaginoplasty in severely masculinized female pseudohermaphrodites. *J Urol* 1989;142:565-8.
47. Lesma A, Bocciardi A, Montorsi F, Rigatti P, Passerini-Gazel. Feminizing genitoplasty: modifications in 17 years of experience with 82 cases. *Eur Urol* 2007;52:1638-44.
48. Gonzalez R, Fernandes ET. Single-stage feminization genitoplasty. *J Urol* 1990;143:776-8.
49. Freitas Filho LG, Carnevale J, Melo CER, Laks M, Calcagno Silva M. A posterior-based omega-shaped flap vaginoplasty in girls with congenital adrenal hyperplasia caused by 21-hydroxylase deficiency. *BJU Int* 2003;91:263-7.
50. Miranda ML, Oliveira Filho AG, Lemos-Marini SHV, Guerra Jr G, Bustorff-Silva JM. Labioscrotal island flap in feminizing genitoplasty. *J Pediatr Surg* 2004;39:1030-3.
51. Powell DM, Newman KD, Randolph J. A proposed classification of vaginal anomalies and their surgical correction. *J Pediatr Surg* 1995;30:271-6.
52. Di Benedetto V, Gioviale M, Bagnara V, Cacciaguerra S, Di Benedetto A. The anterior sagittal transanorectal approach: a modified approach to 1-stage clitoral vaginoplasty in severely masculinized female pseudohermaphrodites—preliminary results. *J Urol* 1997;157:330-2.
53. Dòmini R, Rossi F, Ceccarelli PL, De Castro R. Anterior sagittal transanorectal approach to the urogenital sinus in adrenogenital syndrome: preliminary report. *J Pediatr Surg* 1997;32:714-6.
54. Rink RC, Adams MC, Misseri R. A new classification for genital ambiguity and urogenital sinus anomalies. *BJU Int* 2005;95:638-42.
55. Ludwikowski B, Hayward IO, González R. Total urogenital sinus mobilization: expanded applications. *BJU Int* 1999;83:820-2.

56. Jenak R, Ludwikowski B, González R. Total urogenital sinus mobilization: a modified perineal approach for feminizing genitoplasty and urogenital sinus repair. *J Urol* 2001;165:2347-9.
57. Ganesan A, Smith GHH, Broome K, Steinberg A. Congenital adrenal hyperplasia: preliminary observations of the urethra in 9 cases. *J Urol* 2002;167:275-9.
58. Rink RC, Metcalfe PD, Kaefer MA, Casale AJ, Meldrum KK, Cain MP. Partial urogenital mobilization: a limited proximal dissection. *J Pediatr Urol* 2006;2:351-6.
59. Rink R, Kaefer M. Surgical management of intersexuality, cloacal malformation, and other abnormalities of the genitalia in girls. In: Kavoussi LR, Novick AC, Partin AW, Peters CA, Wein AJ, editors. *Campbell – Walsh Urology*. 9th ed. Philadelphia: Saunder-Elsevier; 2007. p. 3830-69.
60. Hanza AF, Soliman HA, Abdel Hay SA, Kabesh AA, Elbeherly MM. Total urogenital sinus mobilization in the repair of cloacal anomalies and congenital adrenal hyperplasia. *J Pediatr Surg* 2001;36:1656-8.
61. Gozalbez R, Castellan M, Ibrahim E, DiSandro M, Labbie A. New concepts in feminizing genitoplasty – is the Fortunoff flap obsolete? *J Urol* 2005;174:2350-3.
62. Braga LHP, Silva IN, Tatsuo ES. Mobilização total do seio urogenital para tratamento da genitália ambígua em crianças com hiperplasia adrenal congênita. *Arq Bras Endocrinol Metab* 2005;49:908-15.
63. Braga LHP, Lorenzo AJ, Tatsuo ES, Silva IN, Pippi Salle JL. Prospective evaluation of feminizing genitoplasty using partial urogenital sinus mobilization for congenital adrenal hyperplasia. *J Urol* 2006;176:2199-2204.
64. Roll MF, Kneppo C, Roth H, Bettendorf M, Waag KL, Holland-Kunz S. Feminizing genitoplasty: one-stage genital reconstruction in congenital adrenal hyperplasia: 30 years' experience. *Eur J Pediatr Surg* 2006;16:329-33.
65. Savanelli A, Alicchio F, Esposito C, De Marco M, Settini A. A modified approach for feminizing genitoplasty. *World J Urol* 2008. Disponível: <http://www.springerlink.com.w1036.dotlib.com.br/content/q22362j07748q5r5/fulltext.pdf>. Acesso em: 31 jul. 2008.
66. Farhat WA. Early intervention of CAH surgical management. *J Pediatr Adolesc Gynecol* 2005;18:66-9.
67. De Jong TPVM, Boemers TML. Neonatal management of female intersex by clitorovaginoplasty. *J Urol* 1995;154:830-2.

68. Passerini-Glazel G. Feminizing genitoplasty [editorial]. *J Urol* 1999;161:1592-3.
69. Bocciardi A, Lesma A, Montorsi F, Rigatti P. Passerini-Glazel feminizing genitoplasty: a long-term followup study. *J Urol* 2005;174:284-8.
70. Lobe TE, Woodall DL, Richards GE, Cavallo A, Meyer WJ. The complications of surgery for intersex: changing patterns over two decades. *J Pediatr Surg* 1987;22:651-2.
71. Lean WL, Deshpande A, Hutson J, Grover SR. Cosmetic and anatomic outcomes after surgery for ambiguous genitalia. *J Pediatr Surg* 2005; 40:1856-60.
72. Gearhart JP [editorial comment]. *BJU Int* 2000;86:258-9.
73. American Academy of Pediatrics, Committee on Genetics. Evaluation of the newborn with developmental anomalies of the external genitalia. *Pediatrics* 2000;106:138-42.
74. Miller WI, Oberfield SE, Speiser PW, Baskin LS, Donahoe PK, N-Fékété C, et al. Regarding the consensus statement on 21-hydroxylase deficiency from the Lawson Wilkins Pediatric Endocrine Society and the European Society for Paediatric Endocrinology [letter]. *J Clin Endocrinol Metab* 2003;88:3456.
75. Nihoul-Fékété C. Surgical management of the intersex patient: an overview in 2003 [lecture]. *J Pediatr Surg* 2004;39:144-5.
76. Sotiropoulos A, Morishima A, Homsy Y, Lattimer JK. Long-term assessment of genital reconstruction in female pseudohermaphrodites. *J Urol* 1976;115:599-601.
77. Alizai NK, Thomas DFM, Lilford RJ, Batchelor AGG, Johnson N. Feminizing genitoplasty for congenital adrenal hyperplasia: what happens at puberty? *J Urol* 1999;161:1588-91.
78. Krege S, Walz KH, Hauffa BP, Körner I, Rübber H. Long-term follow-up of female patients with congenital adrenal hyperplasia from 21-hydroxylase deficiency, with special emphasis on the results of vaginoplasty. *BJU Int* 2000;86:253-9.
79. Göllü G, Yildiz RV, Bingol-Kologlu M, Yagmurlu A, Senyücel MF, Aktug T, et al. Ambiguous genitalia: an overview of 17 years' experience. *J Pediatr Surg* 2007;42:840-4.
80. Creighton SM, Minto CL, Steele SJ. Objective cosmetic and anatomical outcomes at adolescence of feminizing surgery for ambiguous genitalia done in childhood [letter]. *Lancet* 2001;358:124-5.

81. Glassberg KI. Gender assignment and the pediatric urologist [editorial]. *J Urol* 1999;161:1308-10.
82. Eroglu E, Tekant G, Gündogdu G, Emir H, Ercan O, Söylet Y, et al. Feminizing surgical management of intersex patients. *Pediatr Sug Int* 2004;20:543-7.
83. Hoepffner W, Rothe K, Bennek J. Feminizing reconstructive surgery for ambiguous genitalia: the Leipzig experience. *J Urol* 2006;175:981-4.
84. Rangecroft L. Surgical management of ambiguous genitalia. *Arch Dis Child* 2003;88:799-801.
85. Money J, Hampson JG, Hampson JL. Hermaphroditism: recommendations concerning assignment of sex, change of sex, and psychologic management. *Bull Johns Hopkins Hosp* 1955;97:284-300.
86. Zucker KJ. Intersexuality and gender differentiation. *J Pediatr Adolesc Gynecol* 2002;15:3-13.
87. Reiner WG. Sex assignment in the neonate with intersex or inadequate genitalia. *Arch Pediatr Adolesc Med* 1997;151:1044-5.
88. Woodhouse CRJ. Intersex surgery in the adult. *BJU Int* 2004;93 Suppl 3:57-65.
89. Creighton SM, Ransley P, Duffy P, Wilcox D, Mushtaq I, Cuckow P, et al. Regarding the consensus statement on 21-hydroxylase deficiency from the Lawson Wilkins Pediatric Endocrine Society and the European Society for Paediatric Endocrinology [letter]. *J Clin Endocrinol Metab* 2003;88:3455.
90. Creighton SM. Long-term outcome of feminization surgery: the London experience. *BJU Int* 2004; 93 Suppl 3:44-6.
91. Creighton SM, Liao LM. Changing attitudes to sex assignment in intersex. *BJU Int* 2004;93:659-64.
92. Stikkelbroeck NMML, Beerendonk CCM, Willemsen WNP, Schreuders-Bais CA, Feitz WFJ, Rieu PNMA, et al. The long term outcome of feminizing genital surgery for congenital adrenal hyperplasia: anatomical, functional and cosmetic outcomes, psychosexual development, and satisfaction in adult female patients. *J Pediatr Adolesc Gynecol* 2003;16:289-96.
93. Gupta DK, Shilpa S, Amini AC, Gupta M, Aggarwal G, Deepika G, et al. Congenital adrenal hyperplasia: long-term evaluation of feminizing genitoplasty and psychosocial aspects. *Pediatr Surg Int* 2006;22:905-9.
94. Gastaud F, Bouvattier C, Duranteau L, Braumer R, Thibaud E, Kutten F, et al. Impaired sexual and reproductive outcomes in women with classical forms of congenital adrenal hyperplasia. *J Clin Endocrinol Metab* 2007;92:1391-6.

95. Lesma A, Benedusi F, Briganti A, Suardi N, Sacca A, Salonia A et al. Feminizing genitoplasty: genital sensation in adult life. *J Urol* 2007;177 Suppl 4:307.
96. Crouch NS, Liao LM, Woodhouse CRJ, Conway GS. Sexual function and genital sensitivity following feminizing genitoplasty for congenital adrenal hyperplasia. *J Urol* 2008;179:634-8.
97. Zucker KJ, Bradley SJ, Oliver G, Blake J, Fleming S, Hood J. Psychosexual development of women with congenital adrenal hyperplasia. *Horm Behav* 1996;30:300-18.
98. Meyer-Bahlburg HFL, Gruen RS, New MI, Bell JJ, Morishima A, Shimshi M, et al. Gender change from female to male in classical congenital adrenal hyperplasia. *Horm Behav* 1996;30:319-32.
99. Berenbaum SA, Bailey M. Effects on gender identity of prenatal androgens and genital appearance: evidence from girls with congenital adrenal hyperplasia. *J Clin Endocrinol Metab* 2003;88:1102-6.
100. Berenbaum AS, Bryk KK, Duck SC, Resnick SM. Psychological adjustment in children and adults with congenital adrenal hyperplasia. *J Pediatr* 2004;144:741-6.
101. Nordenskjöld A, Holmdahl G, Frisé L, Falhammar H, Filipsson H, Thorén M, et al. Type of mutation and surgical procedure affect long-term quality of life for women with congenital adrenal hyperplasia. *J Clin Endocrinol Metab* 2008;93:380-5.
102. Consortium on the management of disorders of sex development. Clinical guidelines for the management of disorders of sex development in childhood. Intersex Society of North America; 2006. Disponível: <http://www.dsdguidelines.org/htdocs/clinical/index.html>. Acesso em: 15 dez. 2007.
103. Özbey H, Darendeliler F, Kayserili H, Korkmazlar Ü, Salman T. Gender assignment in female congenital adrenal hyperplasia: a difficult experience. *BJU Int* 2004;94:388-91.
104. Meyer-Bahlburg HFL. Gender and sexuality in classical congenital adrenal hyperplasia. *Endocrinol Metab Clin North Am* 2001;30:155-71.
105. Wisniewski AB, Migeon CJ, Malouf MA, Gearhart JP. Psychosexual outcome in women affected by congenital adrenal hyperplasia due to 21-hydroxylase deficiency. *J Urol* 2004;171:2497-501.
106. Daaboul J, Frader J. Ethics and the management of the patient with intersex: a middle way. *J Pediatr Endocrinol Metab* 2001;14:1575-83.

107. Lee PA, Witchel SF. Genital surgery among females with congenital adrenal hyperplasia: changes over the past five decades. *J Pediatr Endocrinol Metab* 2002;15:1473-7.
108. Maharaj NR, Dhali A, Wiersma R, Moodley J. Intersex conditions in children and adolescents: surgical, ethical, and legal considerations. *J Pediatr Adolesc Gynecol*. 2005;18:399-402.
109. Dayner JE, Lee PA, Houk CP. Medical treatment of intersex: parenteral perspectives. *J Urol* 2004;172:1762-5.
110. Lesma A, Maccagnano C, Briganti A, Galina A, Zanni G, Bocciardi AM, et al. The importance of parenteral perspectives in patients treated by feminizing genitoplasty. *J Urol* 2007;177 Suppl 4:308.
111. Eugster EA. Reality vs recommendations in the care of infants with intersex conditions. *Arch Pediatr Adolesc Med* 2004;158:428-9
112. Graziano K, Teitelbaum DH, Hirschl RB, Coran AG. Vaginal reconstruction for ambiguous genitalia and congenital absence of the vagina: a 27-year experience. *J Pediatr Surg* 2002;37:955-60.
113. Nabhan ZM, Rink RC, Eugster EA. Urinary tract infections in children with congenital adrenal hyperplasia. *J Pediatr Endocrinol Metab* 2006;19:815-20.
114. Kryger JV, González R. Urinary continence is well preserved after total urogenital mobilization. *J Urol* 2004;172:2384-6.
115. Davies MC, Crouch NS, Woodhouse CRJ, Creighton SM. Congenital adrenal hyperplasia and lower tract symptoms. *BJU Int* 2005;95:1263-6.
116. Celayir S, İlçe Z, Danismend N. Effects of male sex hormones on urodynamics in childhood: intersex patients are a natural model. *Pediatr Surg Int* 2000;16:502-4.
117. Hjalmas K. Urodynamics in normal infants and children. *Scand J Urol Nephrol* 1988;114(Suppl):20-7.
118. Wen JG, Tong EC. Cystometry in infants and children with no apparent voiding symptoms. *Br J Urol* 1998;81:468-73.
119. Nijman RJM. Pitfalls in urodynamic investigations in children. *Acta Urol Bel* 1995;63:99-103.
120. Filgueiras MFTF, Lima EM, Sanchez TM, Goulart EMA, Menezes AC, Pires CR. Bladder dysfunction: diagnosis with dynamic us. *Radiology* 2003;227:340-4.

3 ARTIGOS

3.1 Mobilização total do seio urogenital para tratamento da genitália ambígua em crianças com hiperplasia adrenal congênita

Luís Henrique P. Braga

Ivani Novato Silva

Edson Samesima Tatsuo

Serviço de Cirurgia Pediátrica e Divisão de Endocrinologia Pediátrica, Hospital das Clínicas da Universidade Federal de Minas Gerais, Belo Horizonte, MG.

RESUMO

A abordagem cirúrgica das pacientes com hiperplasia adrenal congênita é um desafio e apresenta muitas controvérsias. O objetivo deste estudo foi avaliar os resultados da correção da genitália em 10 crianças 46XX com hiperplasia adrenal congênita, pela técnica de mobilização total do seio urogenital, em tempo único. A idade, por ocasião do tratamento cirúrgico, variou de 11 a 78 meses (média = 32 meses) e o seguimento pós-operatório de 15 a 36 meses (média = 26 meses). O aspecto estético foi considerado bom em sete, com uretra e vagina bem exteriorizadas no vestíbulo, e satisfatório em três. Após acompanhamento médio de 26 meses, a técnica de mobilização total do seio urogenital, por via de acesso perineal, sem divisão do reto, demonstrou ser eficaz para o tratamento da genitália ambígua em crianças com hiperplasia adrenal congênita.

Palavras-chave: Criança. Genitália ambígua. Hiperplasia adrenal congênita. Seio urogenital. Vaginoplastia.

ABSTRACT

The surgical approach to patients with congenital adrenal hyperplasia has been a challenge and it is still controversial. The aim of this study was to review 10 children with 46XX congenital adrenal hyperplasia who underwent one-stage total urogenital sinus mobilization. Age at operation ranged from 11 to 78 months (mean = 32 months) and the follow-up from 15 to 36 months (mean = 26 months). Cosmetics results were good in 7 patients and satisfactory in 3. After a mean follow-up of 26 months, our results showed that total urogenital sinus mobilization was a good option to repair ambiguous genitalia in children with congenital adrenal hyperplasia.

Key words: Children. Ambiguous genitalia. Congenital adrenal hyperplasia. Urogenital sinus. Vaginoplasty.

INTRODUÇÃO

A hiperplasia adrenal congênita (HAC) é a causa mais freqüente de genitália ambígua. O diagnóstico deve ser precoce para possibilitar adequada reposição de corticóides, definição do gênero e correção cirúrgica da genitália. O tratamento cirúrgico das crianças 46XX com HAC e genitália ambígua visa a tornar feminina a aparência da genitália, manter o esvaziamento vesical normal, sem incontinência e infecção e promover condições para atividade sexual e reprodutiva na vida adulta.^{1,2} A reconstrução da genitália na criança com HAC é difícil, especialmente quando a confluência uretrovaginal é alta. A intervenção cirúrgica em dois tempos ou tardia vem sendo usada há anos e é defendida por diversos autores.³⁻⁸ No entanto, depois que Peña⁹ descreveu o abaixamento da uretra e da vagina, em bloco, para o tratamento da cloaca, o que denominou de mobilização total do seio urogenital ou mobilização urogenital total (MUT), Rink *et al.*^{10,11} e Rink¹² utilizaram este procedimento para correção da genitália, em tempo único, precoce, em crianças com HAC. Eles modificaram a técnica original e conseguiram reduzir o tempo cirúrgico e melhorar os resultados da genitoplastia. Como é uma operação relativamente recente, as séries publicadas são pequenas e o tempo de seguimento, curto. O presente estudo se refere ao tratamento cirúrgico da genitália ambígua em 10 crianças com HAC, pela técnica de MUT, e à avaliação dos resultados, do ponto de vista estético e da continência urinária.

PACIENTES E MÉTODO

Este estudo incluiu 10 pacientes com HAC por deficiência de 21-hidroxilase, acompanhadas na Divisão de Endocrinologia Pediátrica do Hospital das Clínicas da UFMG, submetidas à correção cirúrgica do seio urogenital (SUG)

por meio da técnica de MUT, no período de novembro de 2001 a março de 2003 (FIG. 1).

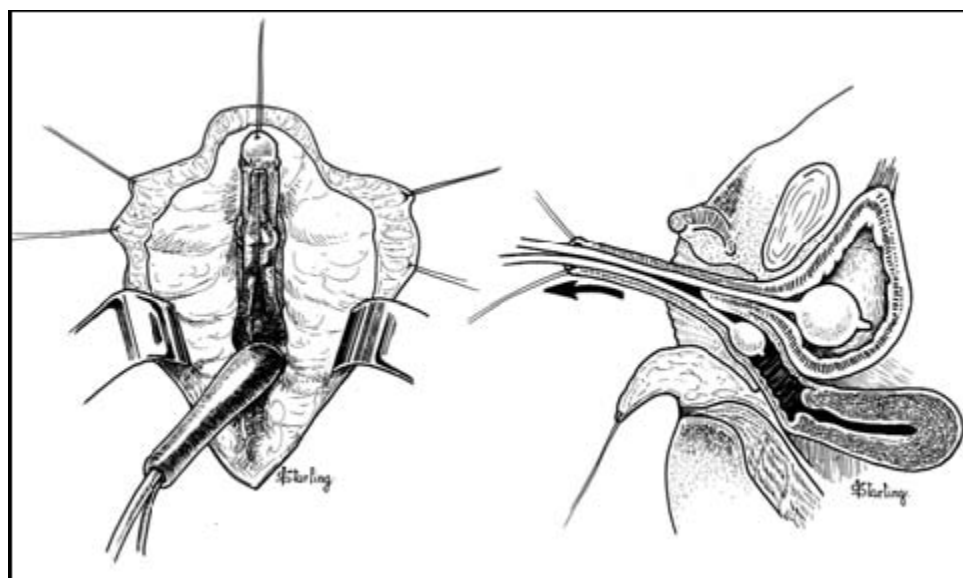


FIGURA 1 - Desenho esquemático da técnica cirúrgica da mobilização total do seio urogenital.

As crianças foram distribuídas em grupos de acordo com o grau de virilização da genitália externa, segundo a classificação de Prader:¹³

I- aumento isolado do clitóris;

II- aumento do clitóris associado a intróito vaginal em forma de funil, podendo ser visualizadas aberturas uretral e vaginal distintas;

III- aumento do clitóris associado a intróito profundo, em forma de funil, com uretra abrindo-se na vagina, como pseudo-seio urogenital, e vários graus de fusão labioescrotal;

IV- clitóris fálico com abertura urogenital, em forma de fenda, na base do falo;

V- fusão labioescrotal completa e uretra peniana.

Assim, duas crianças eram do tipo III (FIG. 2), seis do IV (FIG. 3) e duas do V (FIG. 4).

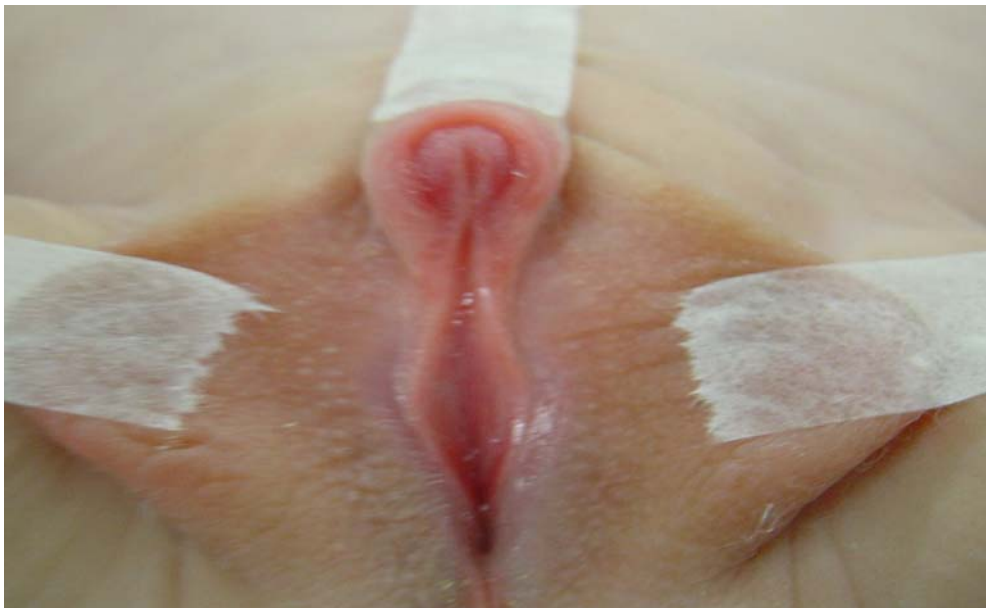

FIGURA 2 - Tipo III da classificação de Prader: hipertrofia do clitóris, intróito vaginal em funil, com pseudo-seio urogenital e certo grau de fusão labioescrotal.

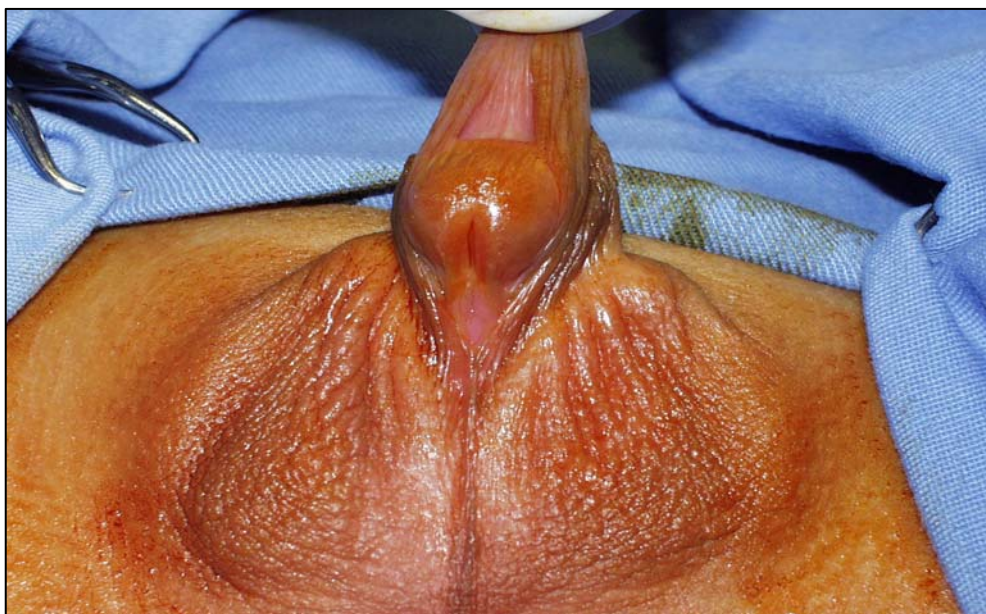

FIGURA 3 - Tipo IV da classificação de Prader: aumento significativo do clitóris, abertura do seio urogenital na base do falo e aspecto escrotal dos grandes lábios.

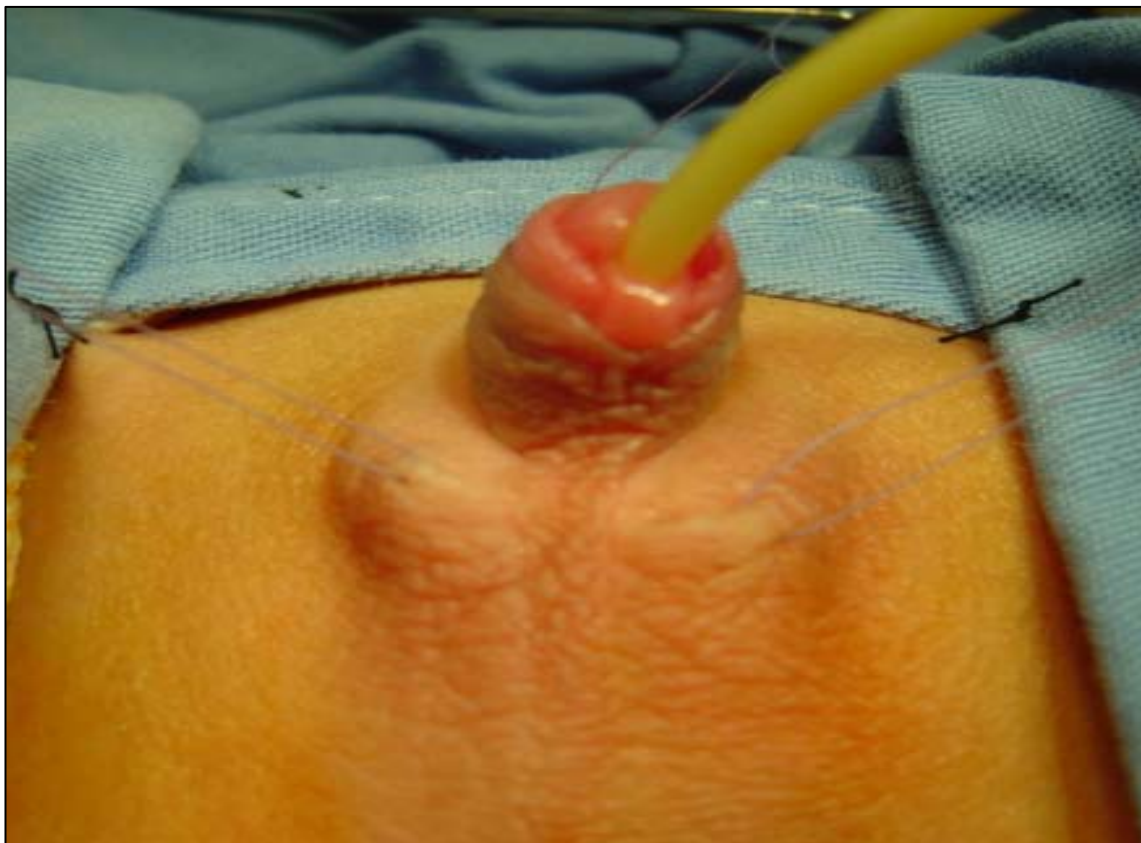


FIGURA 4 - Tipo V da classificação de Prader: clitóris muito virilizado, abertura do seio urogenital na extremidade do falo (uretra peniana) e fusão lábio-escrotal completa.

A cistoscopia foi feita em todas as pacientes, no pré-operatório imediato. O comprimento do SUG foi menor que 3 cm em cinco crianças e maior ou igual a 3 cm nas demais, sendo que, numa destas, a vagina estava situada acima do esfíncter urinário. Nas meninas com SUG \geq 3 cm, foi utilizado o cateter de Fogarty intravaginal. A posição de litotomia foi adotada em nove casos e a laparotomia foi necessária numa criança com vagina hipoplásica.

As características gerais das crianças com HAC submetidas à genitoplastia estão na TAB. 1.

TABELA 1 - Características das crianças com HAC

Paciente	Idade cirúrgica (meses)	Diag. pré- natal	Classificação Prader	Comprimento SUG	Vaginoplastia
1	18	N	IV	3 cm	MUT / PG
2	44	N	V	>3 cm (colo vesical)	abaixamento cólon sigmóide
3	46	N	III	< 3 cm	MUT
4	78	N	IV	>3 cm	MUT / PG
5	59	N	IV	< 3 cm	MUT
6	35	N	III	< 3 cm	MUT
7	45	N	IV	< 3 cm	MUT
8	11	S	V	>3 cm	MUT / PG
9	32	N	IV	> 3 cm	MUT / PG
10	14	N	IV	< 3 cm	MUT

SUG= seio urogenital; N= não; S= sim; MUT= mobilização urogenital total; PG= Passerini-Glazel

O procedimento foi iniciado com uma incisão circular em torno do orifício do SUG, que se prolongou longitudinalmente, em direção ao ânus. Essa incisão terminava no vértice de outra incisão semicircular, isto é, ela se fundia com o retalho em “U” invertido que havia sido confeccionado. A mobilização do SUG iniciou-se com a colocação de vários pontos de reparo com fios cirúrgicos de vicryl® 5-0 na borda do seio. A dissecação avançou em profundidade, primeiramente no plano posterior, anteriormente ao reto. Em alguns casos, foi necessário introduzir a vela de Hegar no reto, para melhor identificá-lo e evitar lesão de sua parede. No plano anterior, a dissecação estendeu-se até o espaço

retropúbico. Nesse momento, o SUG estava amplamente mobilizado e o complexo esfinteriano foi identificado. Em nove casos, foi necessária a mobilização do SUG, em torno de 2,5 cm a 3,5 cm, para se atingir a confluência uretrovaginal. Em três crianças com HAC tipo IV e em uma com tipo V, a dissecação prosseguiu até que o balonete do cateter de Fogarty fosse palpado posteriormente. A parede vaginal posterior foi, então, aberta, permitindo a entrada de um afastador maleável, como na técnica de Rink.¹²

Nas cinco meninas com comprimento do SUG até 3 cm (duas tipo III e três tipo IV), conseguiu-se mobilizar a confluência uretrovaginal até a superfície do vestíbulo, sem dificuldade. Não houve necessidade de separar a vagina da uretra. Os dois orifícios ficaram exteriorizados no períneo. A extremidade do SUG, em excesso, pôde ser aberta posteriormente, permitindo que sua parte anterior fosse usada na formação do vestíbulo recoberto de mucosa.

Em quatro pacientes com SUG \geq 3 cm (três tipo IV e uma tipo V), o SUG foi dividido anteriormente e sua porção posterior foi usada para construir a parede anterior da vagina (Passerini-Glazel).¹⁴

Em nove dos 10 casos, a parede vaginal posterior foi incisada e o retalho em “U” invertido foi suturado, o que proporcionou ampla abertura do canal vaginal.

Em uma criança com Prader tipo V, foi necessária laparotomia para confecção de vaginoplastia com cólon sigmóide, pois a vagina hipoplásica desembocava no colo vesical.

A clitoroplastia foi feita, em todos os casos, de acordo com a técnica de Kogan *et al.*,¹⁵ isto é, corporoplastia redutora, preservando-se o feixe vasculonervoso, seguida de anastomose da glândula ao corpo cavernoso, próximo da sua bifurcação. A pele prepucial do falo foi incisada dorsalmente e mobilizada

inferiormente, para formar os pequenos lábios e a parede lateral da vagina. A placa uretral não permaneceu unida à glândula porque foi seccionada durante a mobilização do SUG. Os grandes lábios foram reconstruídos a partir das incisões iniciais em Y-V, seguindo-se a pele do escroto. O cateter de Foley foi mantido por uma semana e não se utilizou molde vaginal. Todas as crianças foram submetidas a exame físico, sob sedação, entre um e dois meses de pós-operatório.

O aspecto estético da genitália, no pós-operatório, foi avaliado de acordo com critérios adaptados de Creighton *et al.*:³

- simetria e proporção genital – pequenos lábios simétricos e cobertos pelos grandes lábios;
- proeminência e forma da glândula do clitóris – glândula pequena, coberta pelos grandes lábios, exposta somente após o afastamento dos mesmos;
- proeminência e forma do corpo do clitóris – tamanho do clitóris não ultrapassa a superfície dos pequenos lábios, mesmo em ereção;
- posição e aparência do intróito vaginal – abertura vaginal situada na superfície do vestíbulo, com parede comum ou separada da uretra; o intróito vaginal é visível durante a inspeção da vulva;
- qualidade da pele genital – ausência de rugosidade, pigmentação ou fibrose.

Com base nesses critérios, o aspecto da genitália operada foi classificado em:

B (bom): genitália sem anormalidades;

St (satisfatório): presença de até duas alterações nos critérios referidos;

R (ruim): presença de três ou mais alterações.

A avaliação da continência urinária foi feita, ao final do acompanhamento, por meio da observação da micção, durante o exame clínico, e informação dos pais sobre uso de fraldas ou perda involuntária de urina pela criança. As três crianças mais novas, operadas com 11, 14 e 18 meses, estavam com 43, 40 e 40 meses, respectivamente, ao término do seguimento. Portanto, elas já estavam acima da idade em que se adquire o controle do esfíncter urinário e, portanto, puderam ser avaliadas quanto à continência urinária.

RESULTADOS

O diagnóstico pré-natal foi feito em apenas uma paciente. A idade, à época da correção cirúrgica, variou de 11 a 78 meses (média = 32 meses). O seguimento pós-operatório foi de 15 a 36 meses (média = 26 meses). O aspecto estético foi considerado bom em sete casos (FIG. 5) e satisfatório em três.

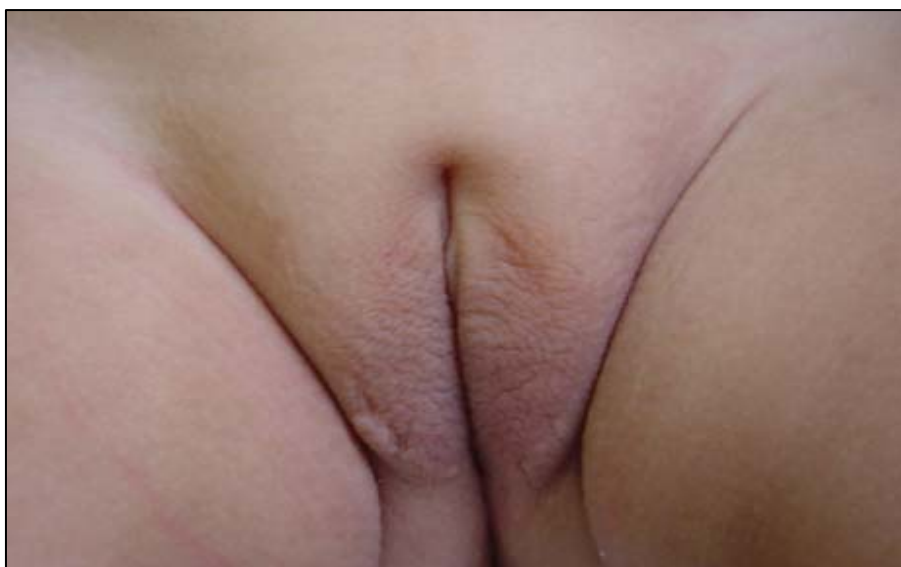

FIGURA 5 - Bom aspecto estético da genitoplastia feminizante, em criança com sete meses de pós-operatório.

Dos sete casos com boa aparência, dois foram submetidos à retirada do excesso de pele nos pequenos e grandes lábios. Todas as crianças operadas, após 26 meses de acompanhamento, em média, apresentavam continência urinária clinicamente, uma vez que já haviam ultrapassado a idade de controle esfinteriano. O exame da genitália, sob sedação, com um a dois meses de pós-operatório, evidenciou orifício vaginal estreito e afundado no vestibulo, em três pacientes. Nas outras sete, a vagina estava bem exteriorizada e permitia a introdução de vela de Hegar de calibre nº 10 ou 11. Não houve complicação de fístula uretrovaginal. Três crianças tiveram pequena deiscência de sutura de pele, nos pequenos lábios, resolvida clinicamente. Houve um caso de recidiva da clitoromegalia, por não adesão ao tratamento clínico. Os dados estão na TAB. 2.

TABELA 2 - Resultados da técnica de MUT em 10 crianças com HAC

Paciente	Dois orif. vestibulo	Incont. urinária	Estenose vaginal	Dilatação vaginal	Deiscência	Fístula	Reop	Asp. estét.	Seg. meses
1	S	N	N	N	N	N	N	B	22
2	N	N	N	N	S	N	S	St	27
3	S	N	N	N	N	N	N	B	26
4	S	N	N	N	N	N	S	B	32
5	S	N	S	S	N	N	N	St	16
6	S	N	N	N	N	N	N	B	30
7	N	N	S	S	N	N	N	St	15
8	S	N	N	N	S	N	N	B	32
9	S	N	S	S	S	N	N	B	36
10	N	N	N	N	N	N	N	B	26

S = sim; N = não; B = bom; St = satisfatório

DISCUSSÃO

As crianças com HAC, 46XX, podem apresentar fenótipos variáveis, dependendo do grau de virilização da genitália, segundo a classificação de Prader.¹³ O procedimento cirúrgico apropriado para tornar a genitália esteticamente feminina deve ser escolhido para cada caso, mas, geralmente, consiste em clitoroplastia, vaginoplastia, uretroplastia e labioplastia. Para a vaginoplastia, freqüentemente empregam-se duas técnicas. A mais usada é aquela em que se faz um retalho perineal posterior. Ela é utilizada tanto nos casos de fusão labial, quanto naqueles com confluência urogenital baixa ou distal. Nos casos de confluência alta, deve-se fazer o abaixamento vaginal (*pull-through*). A escolha entre esses dois procedimentos é muito importante e tem implicações técnicas que irão refletir no resultado estético final. A vaginoplastia com retalho posterior não deve ser usada nos casos de SUG alto porque apenas aumentaria o comprimento do seio urogenital e manteria a confluência uretrovaginal no mesmo local. Isso faria com que os dois orifícios (uretra e vagina) ficassem mais interiorizados no vestíbulo, aumentaria o risco de estase de urina na vagina e, conseqüentemente, de infecção urinária. A cistoscopia é fundamental para se decidir entre a vaginoplastia com uso de retalho perineal e o abaixamento vaginal completo (*pull-through*). A clitoroplastia foi realizada com a preservação do feixe vasculonervoso, segundo Kogan *et al.*¹⁵

Várias técnicas foram descritas para o tratamento cirúrgico do SUG, com a finalidade de conseguir-se satisfatório abaixamento vaginal.^{9,16,17} Quando empregadas em anomalias com confluência uretrovaginal intermediária ou alta, isto é, maior que 2,5 cm, a separação uretrovaginal era dificultada pela localização profunda da vagina, pelo campo operatório limitado e pela estreita

relação com o esfíncter urinário. Havia o risco de incontinência urinária, por lesão do esfíncter, durante a abertura longitudinal do SUG, na tentativa de se encontrar o orifício vaginal. Os resultados estéticos também deixavam a desejar porque a vagina não ficava bem exteriorizada no vestíbulo.

A descrição da mobilização urogenital total, por via de acesso sagital posterior, realizada por Peña,⁹ em 1997, surgiu na tentativa de facilitar esse procedimento cirúrgico tão complexo, melhorar os resultados em longo prazo e evitar as complicações já mencionadas. Posteriormente, Rink *et al.*^{10,11} e Rink¹² aplicaram a MUT, para o tratamento do seio urogenital, em crianças com HAC, porém utilizaram a via de acesso perineal. Isso proporcionou diminuição do tempo operatório, mais facilidade na reconstrução da uretra e vagina e bom resultado estético. Por meio dessa técnica, conseguiu-se mobilizar a confluência uretrovaginal, em bloco e colocá-la na superfície do períneo. O risco de lesão do esfíncter urinário diminuía com a dissecação no plano mediano e com afastamento cuidadoso dos tecidos. Contribuía, ainda, para a preservação da continência urinária, a manutenção da distância entre o colo vesical e a abertura da vagina. Dessa forma, preservava-se a integridade do colo vesical, que se constitui num dos principais mecanismos de controle urinário.

Utilizou-se essa técnica em 10 meninas com HAC e genitálias tipos III (dois casos), IV (seis casos) e V (dois casos), segundo a classificação de Prader.¹³ Uma das crianças tipo V apresentava hipoplasia vaginal, com desembocadura da mesma no colo vesical. A cistoscopia foi feita em todas as pacientes, no pré-operatório imediato, etapa importante para a definição da técnica cirúrgica a ser empregada. A colocação do cateter de Fogarty intravaginal durante a cistoscopia facilitou muito a identificação da parede vaginal posterior, no momento da

mobilização do seio urogenital. Em duas crianças com tipo III e três com tipo IV, a MUT associada ao retalho cutaneoperineal foi suficiente para exteriorizar uretra e vagina no vestíbulo. Em três casos do tipo IV e um do tipo V (hipoplasia vaginal), foi necessário, além da MUT, usar o retalho de Passerini-Glazel¹⁴ para conseguir-se boa exteriorização das aberturas uretral e vaginal no períneo. Com essa técnica, foram preservadas a anatomia da região e as estruturas esfínterianas. A exposição foi adequada, o tempo cirúrgico durou, em média, 3,5 horas e transformou-se um procedimento cirúrgico de grande porte e complexo em ato operatório menos extenso e plenamente exeqüível.

Segundo Ganesan *et al.*,¹⁸ que mediram o comprimento uretral em nove crianças com HAC, a distância do colo vesical até a confluência uretrovaginal não se alterou com a virilização. Esses autores observaram que a abertura da vagina nunca se situava acima do esfíncter urinário. Porém, os comprimentos do seio urogenital e do canal vaginal se modificavam. O primeiro crescia e o segundo diminuía na medida em que a virilização aumentava. Ainda, de acordo com esses achados, a vaginoplastia poderia ser feita em todas as pacientes com HAC e genitália ambígua por meio da técnica de MUT, sem a necessidade de separação da vagina e da uretra. Procedimentos mais complexos e de mais risco para o abaixamento vaginal^{4,8,16,17} não seriam mais necessários.¹⁸

Em todas as crianças, a MUT foi associada à corporoplastia redutora do clitóris, com preservação do seu feixe vasculonervoso, e à reconstrução dos pequenos e grandes lábios, em tempo único.

As pacientes foram examinadas, sob sedação, entre um e dois meses de pós-operatório, para avaliar-se a posição da uretra e da vagina no vestíbulo. Nos três primeiros casos, a dilatação vaginal foi feita, de rotina, com um, dois e quatro

meses de pós-operatório. Nas outras pacientes, não se realizou dilatação em virtude dos resultados satisfatórios do calibre vaginal, observados à ectoscopia e, assim, seriam evitados possíveis traumas psicológicos futuros para as pacientes.

Ainda existem, na literatura, controvérsias quanto à melhor época para a realização da correção cirúrgica da genitália ambígua. Além dos aspectos cirúrgicos, sociais e psicológicos, surgiram questionamentos de grupos ou associações de suporte às pessoas com distúrbios do desenvolvimento sexual, sobre as implicações da operação e a sexualidade das pacientes.^{2,5-7,19}

Especialmente nas pacientes com SUGs maiores que 2,5 cm, alguns autores sugeriam retardar a reconstrução vaginal até a puberdade, quando as estruturas do SUG estariam sob maior ação hormonal, o que facilitaria a operação e reduziria a incidência de estenose vaginal.⁷ Por outro lado, numa operação em dois tempos, com clitoroplastia na infância e vaginoplastia na adolescência, não se disporia da pele do falo para a confecção de retalhos e a reconstrução vaginal.^{10,14,16,20,21} No procedimento cirúrgico em tempo único, precoce, mesmo que ocorresse estenose vaginal, a reoperação, na puberdade, seria mais simples do que fazer toda a operação de abaixamento vaginal (*pull-through*) na adolescência, uma vez que a distância do SUG até o períneo aumentaria com o crescimento da criança.^{21,22}

Na casuística deste trabalho, a paciente mais nova foi operada com 11 meses de idade. A exposição do campo operatório foi muito boa e o procedimento foi realizado com facilidade.

Donahoe *et al.*¹⁶ relataram a reconstrução do SUG alto, em tempo único, em lactentes de oito a 12 meses. De Jong *et al.*²³ realizaram genitoplastia, em tempo único, em quatro crianças, com idades de uma a três semanas. Esses

autores atribuíram aos estrógenos maternos a presença de melhor plano de clivagem e aumento do calibre da vagina, o que facilitaria o procedimento.

A clitoroplastia com redução do clitóris foi realizada segundo a técnica de Kogan *et al.*,¹⁵ para preservar a sensibilidade e a capacidade de ereção, mas, ainda assim, é ponto de controvérsia sobre eventual e futura inadequação sexual.^{3,5-7,21}

Embora a casuística seja pequena, foram observadas algumas vantagens da correção precoce da genitália em tempo único. Notou-se que, quanto mais nova a criança, mais curta é a distância entre o períneo e o colo vesical (pelve rasa), favorecendo a exposição e a dissecação. Outros facilitadores na correção da genitália, nas crianças de baixa idade, seriam a maior mobilidade e disponibilidade dos tecidos adjacentes para a vaginoplastia. A TAB. 3 relaciona estudos em que foi utilizada a técnica de MUT precoce, em tempo único.^{10,20,24}

TABELA 3 - MUT no tratamento cirúrgico de crianças com HAC

Autores	Ano	n	Período (anos)	Seguimento (meses)
Rink <i>et al.</i> ¹⁰	1997	5	5	6-60
Jenak <i>et al.</i> ²⁰	2001	4	...	1-9
Hamza <i>et al.</i> ²⁴	2001	6	...	6-24
Braga <i>et al.</i>	2005	10	1,5	15-36

n = número de pacientes.

Alguns autores,^{25,26} baseados na ação dos andrógenos sobre o cérebro, no período neonatal, e a sua possível influência no comportamento sexual, sugeriram

que a decisão sobre o sexo social deveria ser tomada mais tarde, com a participação da paciente. Creighton *et al.*,^{3,5} Creighton⁶ e Minto *et al.*,⁷ avaliaram adolescentes e adultas submetidas, na infância, a técnicas cirúrgicas antigas de genitoplastia feminizante e encontraram resultados estéticos insatisfatórios e inadequação sexual. Estes dados reforçam grupos ou associações de suporte que defendem o direito de as pacientes opinarem sobre a definição do seu gênero^{5,19} e, portanto, o adiamento da correção cirúrgica da genitália. No entanto, Berenbaun e Bailey,²⁷ avaliaram a aparência da genitália e a identidade sexual de 43 pacientes com HAC, de três a 18 anos, submetidas à genitoplastia feminizante na infância, e observaram que 88% expressaram dados de identidade sexual semelhantes ao grupo controle, constituído de 29 irmãs, normais. Recentemente, Wisniewski *et al.*,²⁸ estudaram pacientes com HAC e relataram que, se elas pudessem ter escolhido, optariam pela operação precoce, na infância. O adiamento da correção da genitália ambígua pode provocar constrangimento, tanto para os pais como para a própria criança, em diversas situações do cotidiano.^{2,19,22,29-31}

Segundo um consenso internacional recente, a correção cirúrgica da genitália nas crianças com HAC deveria ser realizada, de preferência, antes dos seis meses de idade, em centro de referência, com experiência, após cuidadosa avaliação multidisciplinar e consentimento esclarecido dos pais.² A adequação precoce da genitália ao sexo genético diminuiria a ansiedade dos pais e permitiria à criança crescer mais segura de sua feminilidade.^{2,21-23,29,30,32,33} Apesar das controvérsias, considerou-se que os benefícios da intervenção precoce superariam os eventuais riscos.³⁴

Entretanto, são necessários estudos de longo prazo, com número maior de casos, para avaliação mais completa dos resultados estéticos, funcionais e repercussões psicosssexuais da genitoplastia feminizante, em pacientes com HAC submetidas ao tratamento cirúrgico, pela técnica de MUT, em tempo único, em idade precoce.

CONCLUSÕES

Após o acompanhamento médio de 26 meses, a técnica de MUT, por via perineal, sem divisão do reto, foi eficaz para a correção cirúrgica da genitália ambígua de crianças com HAC. O resultado estético foi bom e a função vesical preservada.

REFERÊNCIAS

1. Farkas A, Chertin B. Feminizing genitoplasty in patients with 46XX congenital adrenal hyperplasia. *J Pediatr Endocrinol Metab* 2001;14:713-22.
2. Clayton PE, Miller WL, Oberfield SE, Ritzén EM, Sippell WG, Speiser PW. Consensus statement on 21-hydroxylase deficiency from the Lawson Wilkins Pediatric Endocrine Society and the European Society for Pediatric Endocrinology. *J Clin Endocrinol Metab* 2002;87:4048-53.
3. Creighton SM, Minto CL, Steele SJ. Objective cosmetic and anatomical outcomes at adolescence of feminizing surgery for ambiguous genitalia done in childhood [letter]. *Lancet* 2001;358:124-5.
4. Krege S, Walz KH, Hauffa BP, Körner I, Rübber H. Long-term follow-up of female patients with congenital adrenal hyperplasia from 21-hydroxylase deficiency, with special emphasis on the results of vaginoplasty. *BJU Int* 2000;86:253-9.
5. Creighton SM, Ransley P, Duffy P, Wilcox D, Mushtaq I, Cuckow P et al. Regarding the consensus statement on 21-hydroxylase deficiency from the Lawson Wilkins Pediatric Endocrine Society and the European Society for Pediatric Endocrinology [letter]. *J Clin Endocrinol Metab* 2003;88:3455.
6. Creighton SM. Long-term outcome of feminization surgery: the London experience. *BJU Intl* 2004;93(Suppl 3):44-6.

7. Minto CL, Liao LM, Woodhouse CRJ, Ransley PG, Creighton SM. The effect of clitoral surgery on sexual outcome in individuals who have intersex conditions with ambiguous genitalia: a cross-sectional study. *Lancet* 2003;361:1252-7.
8. Woodhouse CRJ. Intersex surgery in the adult. *BJU Intl* 2004;93(Suppl 3):57-65.
9. Peña A. Total urogenital mobilization – an easier way to repair cloacas. *J Pediatr Surg* 1997; 32:263-7.
10. Rink RC, Pope JC, Kropp BP, Smith Jr. ER, Keating MA, Adams MC. Reconstruction of the high urogenital sinus: early perineal prone approach without division of the rectum. *J Urol* 1997;158:1293-7.
11. Rink RC, Casale AJ, Cin MP. Total urogenital mobilization: use of the mobilized sinus. Proceedings of the Annual Meeting of the American Academy of Pediatrics; 2000 Oct Chicago, USA.
12. Rink RC. Total urogenital mobilization (TUM). *Dial Pediatr Urol* 2000;23:2-4.
13. Prader A. Der genitalbefund beim pseudohermaphroditismus femininus des kongenitalen adrenogenitalen syndroms: morphologie, hausfigkeit, entwicklung und verebung der verscheidenen genitalformen. *Helv Pediatr Acta* 1954;9:231-48.
14. Passerini-Glazel G. A new 1-stage procedure for clitorovaginoplasty in severely masculinized female pseudohermaphrodites. *J Urol* 1989;142:565-8.
15. Kogan SJ, Smey P, Levitt SB. Subtunical total reduction clitoroplasty: a safe modification of existing techniques. *J Urol* 1983;130:746-8.
16. Donahoe PK, Gustafson ML. Early one-stage surgical reconstruction of the extremely high vagina in patients with congenital adrenal hyperplasia. *J Pediatr Surg* 1994;29:352-4.
17. Hendren WH, Donahoe PK. Correction of congenital abnormalities of the vagina and perineum. *J Pediatr Surg* 1980;15:751-63.
18. Ganesan A, Smith GHH, Broome K, Steinberg A. Congenital Adrenal Hyperplasia: Preliminary observations of the urethra in 9 cases. *J Urol* 2002;167:275-9.
19. Glassberg KI. Gender assignment and the pediatric urologist [editorial]. *J Urol* 1999;161:1308-10.
20. Jenak R, Ludwikowski B, González R. Total urogenital sinus mobilization: a modified perineal approach for feminizing genitoplasty and urogenital sinus repair. *J Urol* 2001;165:2347-9.

21. Schnitzer JJ, Donahoe PK. Surgical treatment of congenital adrenal hyperplasia. *Endocrinol Metab Clin North Am* 2001;30:121-35.
22. Nihoul-Fékété C. Surgical management of the intersex patient: an overview in 2003 [lecture]. *J Pediatr Surg* 2004;39:144-5.
23. De Jong TPVM, Boemers TML. Neonatal management of female intersex by clitorovaginoplasty. *J Urol* 1995;154:830-2.
24. Hamza AF, Soliman HA, Hay SAA, Kabesh AA, Elbehery MM. Total urogenital sinus mobilization in the repair of cloacal anomalies and congenital adrenal hyperplasia. *J Pediatr Surg* 2001;36:1656-8.
25. Diamond M, Sigmundson HK. Management of intersexuality; guidelines for dealing with persons with ambiguous genitalia. *Arch Pediatr Adolesc Med* 1997;151:1046-50.
26. Reiner WG. Sex assignment in the neonate with intersex or inadequate genitalia [commentary]. *Arch Pediatr Adolesc Med* 1997;151:1044-5.
27. Berenbaum AS, Bailey JM. Effects on gender identity of prenatal androgens and genital appearance: evidence from girls with congenital adrenal hyperplasia. *J Clin Endocrinol Metab* 2003;88:1102-6.
28. Wisniewski AB, Migeon CJ, Malouf MA, Gearhart JP. Psychosexual outcome in woman affected by congenital adrenal hyperplasia due to 21-hydroxylase deficiency. *J Urol* 2004; 171:2497-2501.
29. Miller W, Oberfield SE, Speiser PW, Baskin LS, Donahoe PK, Nihoul-Fékété et al. Regarding the consensus statement on 21-hydroxylase deficiency from the Lawson Wilkins Pediatric Endocrine Society and the European Society for Pediatric Endocrinology [letter]. *J Clin Endocrinol Metab* 2003;88:3456.
30. Gearhart JP. [editorial comment]. *BJU Int* 2000;86:258-9.
31. Dayner EJ, Lee PA, Houk CP. Medical treatment of intersex: parenteral perspectives. *J Urol* 2004;172:1762-5.
32. Warne GL, Zajac JD. Disorders of sexual differentiation. *Endocrinol Metab Clin North Am* 1998;4:945-66.
33. Rangecroft L. Surgical management of ambiguous genitalia. *Arch Dis Child* 2003;88:799-801.
34. Graziano K, Teitelbaun DH, Hirschl RB, Coran AG. Vaginal reconstruction for ambiguous genitalia and congenital absence of the vagina: a 27 year experience. *J Pediatr Surg* 2002;37:955-60.

3.2 Avaliação prospectiva da genitoplastia feminizante, por meio da mobilização parcial do seio urogenital, na hiperplasia adrenal congênita

Luís H. P. Braga

Armando J. Lorenzo

Edson S. Tatsuo

Ivani N. Silva

João L. Pippi Salle

Divisão de Urologia Pediátrica (LHPB, AJL, JLPS), *Hospital for Sick Children*, Toronto, Ontário, Canadá e Divisão de Endocrinologia Pediátrica (INS) e Serviço de Cirurgia Pediátrica (EST), Hospital das Clínicas, Universidade Federal de Minas Gerais, Belo Horizonte, Brasil.

RESUMO

Objetivos: avaliar, prospectivamente, os resultados da mobilização parcial do seio urogenital em meninas com hiperplasia adrenal congênita, com ênfase no calibre vaginal, posição do intróito, continência urinária e aparência da genitália.

Pacientes e Método: o estudo foi constituído de 24 meninas com hiperplasia adrenal congênita, submetidas à genitoplastia feminizante, pela mobilização do seio urogenital, com preservação dos ligamentos pubouretrais. A idade das pacientes, por ocasião da operação, variou de um mês a 16 anos (mediana de 28,5 meses), com seguimento médio de 25 meses (oito a 47 meses). Antes da reconstrução cirúrgica, foram determinados o comprimento do seio urogenital, por cistoscopia, e o grau de virilização da genitália externa, segundo a classificação de Prader. O comprimento do seio urogenital era de 2,5 cm, ou menos, em 17 pacientes. De acordo com a classificação de Prader, três pacientes tinham genitália externa tipo III (12,5%), 16 tipo IV (66,7%) e cinco tipo V (20,8%). No seguimento pós-operatório, elas foram examinadas, sob sedação, para avaliação do aspecto estético da genitália externa, posição do intróito e calibre vaginal. A continência urinária e o esvaziamento vesical foram avaliados, clinicamente, nas pacientes com controle esfinteriano, pelo diário miccional e pela ultra-sonografia dinâmica com medida da capacidade vesical e do volume residual pós-miccional.

Resultados: os resultados estéticos da genitália externa foram bons em 21 pacientes (87,5%) e satisfatórios em três (12,5%). Os orifícios vaginal e uretral estavam separados na superfície do vestíbulo em 21 meninas. O calibre vaginal era adequado em 23 (95,8%). Nenhuma das 20 meninas com idade de controle miccional apresentava incontinência ou infecção urinária recorrente. O esvaziamento vesical era normal em 18 e havia volume residual em duas (10%).

Conclusões: a mobilização parcial do seio urogenital preservou a continência urinária e promoveu bom aspecto estético, com calibre vaginal relacionado à idade e adequada exteriorização das aberturas vaginal e uretral, na maioria das crianças com hiperplasia adrenal congênita e anomalia do seio urogenital.

Palavras-chave: Cirurgia urogenital. Hiperplasia adrenal congênita. Uretra. Vagina. Pseudo-hermafroditismo.

ABSTRACT

Purpose: We present our experience with partial urogenital sinus mobilization in girls with congenital adrenal hyperplasia, with particular attention to vaginal caliber, introitus position, urinary continence and genital appearance. **Patients and Method:** We present data on a prospective evaluation of 24 girls with congenital adrenal hyperplasia who underwent feminizing genitoplasty using urogenital sinus mobilization with preservation of the pubourethral ligaments during a 4-year period. Patient age at operation ranged from 1 month to 16 years (median 28.5 months), with a mean followup of 25 months (8 to 47 months). Urogenital sinus length determined by cystoscopy and degree of external genitalia virilization, defined according to Prader classification, were evaluated before reconstruction. Urogenital sinus length was 2.5 cm or less in 17 children. Degree of virilization was Prader type III in 3 children (12.5%), type IV in 16 (66.7%) and type V in 5 (20.8%). At followup patients were examined while under sedation for evaluation of overall external genitalia cosmesis and calibration of the vagina. Urinary continence status and voiding efficiency were assessed clinically in toilet trained patients by voiding diary, and measurement of bladder capacity and post-void residual by ultrasound. **Results:** Cosmetic results were good in 21 patients (87.5%) and satisfactory in 3 (12.5%). The vaginal and urethral openings were separate and identified at the surface of the vestibule in 21 girls. Adequate caliber of the mobilized vagina was achieved in 23 patients (95.8%). None of the 20 toilet trained children had urinary incontinence or recurrent urinary tract infections, with normal bladder emptying in 18 and small post-void residual in 2 (10%). **Conclusions:** Urinary continence and good cosmetic appearance with adequate vaginal caliber and exteriorization of the vaginal and urethral openings can be achieved in most children with urogenital sinus anomaly treated with partial urogenital sinus mobilization.

Key Words: urogenital surgical procedures; adrenal hyperplasia, congenital; urethra; vagina; pseudohermaphroditism

INTRODUÇÃO

A hiperplasia adrenal congênita (HAC) é a causa mais freqüente de genitália ambígua. A correção cirúrgica da genitália e do seio urogenital (SUG), em meninas com HAC, tem como objetivos tornar normal a aparência da genitália externa, preservar a função vesical e promover condições para a atividade sexual normal e reprodutiva na vida adulta.¹ Atingir esses objetivos pode ser tecnicamente difícil nas crianças muito virilizadas e que apresentam confluência uretrovaginal alta.

Recentes avanços da técnica cirúrgica permitiram a reconstrução precoce da genitália ambígua, em tempo único, com a realização simultânea de clitoroplastia e vaginoplastia.^{2,3} Após a descrição de Peña⁴ sobre a mobilização total do seio urogenital (MUT) para o tratamento da cloaca, Rink *et al.*⁵ aplicaram esse conceito para a reconstrução das anomalias do SUG nas crianças com HAC. Dessa forma, eles conseguiram bons resultados estéticos e menor índice de complicações como fístulas uretrovaginais. No entanto, permanecia o risco de alterações do mecanismo de continência urinária decorrente da dissecação mais ampla e da mobilização do colo vesical e da uretra proximal. Por essa razão, Rink *et al.* desenvolveram o conceito de mobilização parcial do seio urogenital (MUP).⁶ Essa modificação consiste, principalmente, em preservar os ligamentos pubouretrais, evitando a mobilização ampla do SUG ao nível da borda inferior do púbis. Contudo, os resultados obtidos com essa modificação, atualmente, são limitados. Apresenta-se um estudo prospectivo de uma coorte de pacientes do gênero feminino, tratadas com MUP, com ênfase na avaliação do calibre vaginal, posição do intróito, continência urinária e aparência da genitália.

PACIENTES E MÉTODO

Pacientes

Este estudo foi aprovado pelo Comitê de Ética em Pesquisa da UFMG. Após a obtenção do termo de consentimento livre e esclarecido dos pais, avaliaram-se, prospectivamente, no período de quatro anos, 24 meninas com HAC por deficiência de 21-hidroxilase, submetidas à MUP. O tratamento médico e a monitorização foram realizados sob a supervisão de uma endocrinologista pediátrica (INS), na Divisão de Endocrinologia Pediátrica do Hospital das Clínicas da Universidade Federal de Minas Gerais. O tratamento cirúrgico foi realizado pelo mesmo cirurgião (LHPB), no Serviço de Cirurgia Pediátrica do Hospital das Clínicas da UFMG. Todas as crianças, exceto uma, apresentavam a forma perdedora de sal. O grau de virilização da genitália foi determinado de acordo com a classificação de Prader. Três casos de HAC (12,5%) foram classificados como Prader tipo III, 16 (66,7%) como tipo IV e cinco (20,8%), tipo V (FIG. 1).

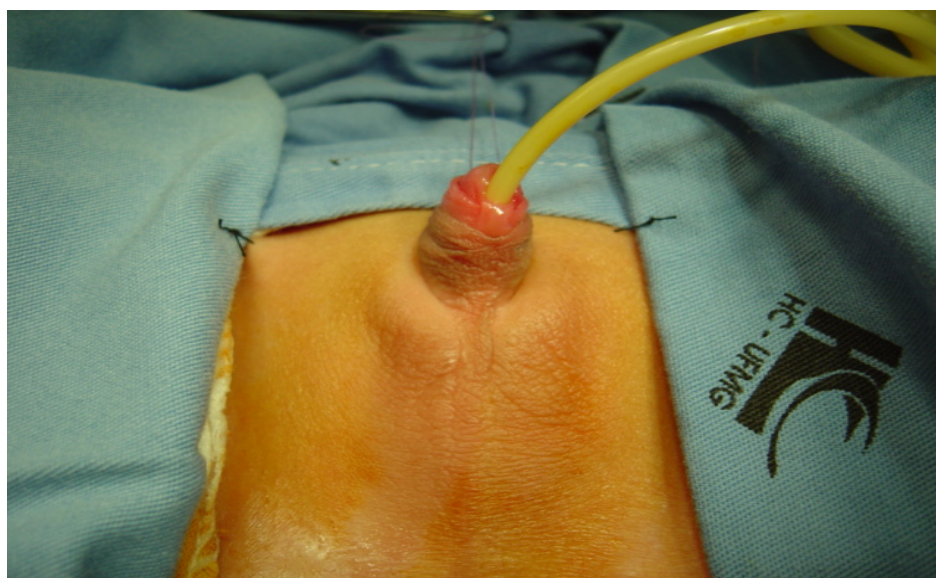


FIGURA 1 – Prader V: aspecto pré-operatório.

Na TAB. 1 estão os dados referentes às pacientes do estudo.

TABELA 1 - Características das pacientes e procedimento cirúrgico

Paciente- idade à cirurgia (meses)	Classifica- ção de Prader	Compri- mento do SUG (cm)	Vaginoplastia	Seguimento (meses)
1-38	V	3,0	MUP+P+F	8
2-32	IV	2,0	MUP+P+F	38
3-11	V	3,0	MUP+P+F	30
4-1	III	1,5	MUP+MV	20
5-72	IV	2,5	MUP+MV+F	35
6-32	IV	3,0	MUP+MV+F	31
7-35	IV	3,0	MUP+MV+F	42
8-45	IV	2,5	MUP+MV+F	47
9-144	III	2,0	MUP+MV	29
10-21	IV	2,5	MUP+MV+F	27
11-5	IV	2,0	MUP+MV+F	17
12-11	V	2,5	MUP+P+F	10
13-54	IV	2,5	MUP+P+F	8
14-192	IV	2,0	MUP+MV+F	16
15-59	V	3,0	MUP+MV+F	43
16-31	V	3,0	MUP+MV+F	14
17-19	IV	2,0	MUP+MV+F	21
18-32	IV	2,0	MUP+MV+F	31
19-2	IV	1,5	MUP+P+F	30
20-22	IV	2,5	MUP+MV+F	27
(1) 21-11	IV	3,5	MUP+P+F	13
(1) 22-24	IV	2,0	MUP+MV+F	18
23-13	IV	2,0	MUP+MV+F	36
24-29	III	1,0	MUP+MV	9

(1) = Óbito por pneumonia; SUG = seio urogenital; MUP = mobilização parcial do seio urogenital; P = Passerini-Glazel; F = Fortunoff; MV = mucosa do vestíbulo vaginal.

O diagnóstico pré-natal foi feito em apenas uma paciente com HAC, tipo IV de Prader. Entre as 24 meninas avaliadas por cistoscopia, a distância da confluência uretrovaginal até a superfície perineal foi menor que 2,0 cm em três delas, igual a 2,0 cm em seis, igual a 2,5 cm em oito e maior ou igual a 3,0 cm em sete. A idade das pacientes, por ocasião da cirurgia, variou de um mês a 16 anos (média de 41,4 meses, mediana de 28,5 meses).

Procedimento cirúrgico

Antes do procedimento cirúrgico, todas as pacientes foram submetidas à cistoscopia para determinação do comprimento do SUG e do nível da confluência uretrovaginal. Um cateter de Fogarty foi introduzido na vagina, nos casos em que o comprimento do SUG era maior que 2 cm, para facilitar a identificação das estruturas durante a dissecação. Em todas as operações, fez-se a via de acesso perineal, com a paciente em posição de litotomia dorsal. Em síntese, após incisão circular em torno do seio urogenital, uma faixa de 2 cm de extensão de mucosa foi demarcada e preservada abaixo do clitóris. A incisão foi, então, estendida longitudinalmente (em direção ao ânus) até o ápice de uma incisão perineal, em “U” invertido.

A seguir, a dissecação circular foi iniciada na parte posterior do SUG, anteriormente ao reto. Na parte anterior, a dissecação se estendia até a borda inferior do púbis, com preservação dos ligamentos pubouretrais e limitação da dissecação lateral acima dos músculos elevadores do ânus (FIG. 2).

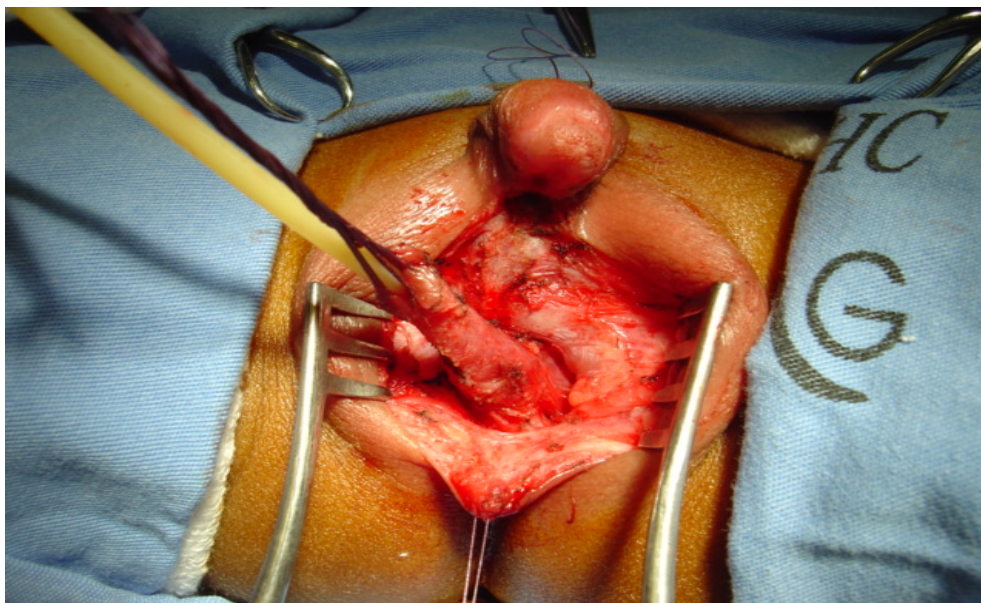


FIGURA 2 – MUP com dissecção limitada à margem inferior do púbis.

A extensão da dissecção para se atingir a confluência uretrovaginal variou de 2 cm a 3,5 cm em 21 das 24 pacientes (16 tipo IV e cinco tipo V). Prosseguiu-se a dissecção até que o cateter de Fogarty fosse palpado posteriormente. Nesse ponto, uma incisão de 1 cm a 1,5 cm era feita na parede posterior da vagina até identificar-se um tecido bem vascularizado com aspecto de vagina normal. Em seguida, a parede posterior da vagina era dissecada do reto, permitindo que o orifício vaginal atingisse o períneo, sem tensão. Finalmente, um amplo intróito vaginal era confeccionado, suturando-o ao retalho de Fortunoff (21 casos).⁷

Nos casos de SUG baixo (menor do que 2,5 cm), o canal comum era dissecado e mobilizado até que a confluência uretrovaginal atingisse o períneo. Então, sua parte distal era seccionada ventralmente, o que possibilitava criar um vestibulo recoberto de mucosa (17 pacientes). Quando o SUG era alto (maior do que 2,5 cm), a vagina era separada da uretra, com a dissecção limitada na sua parte distal para permitir o fechamento do SUG (que, posteriormente, se torna parte da uretra). Essa tática operatória proporcionava, também, uma borda de

tecido vaginal para ser anastomosada à mucosa do retalho construído com a parte distal do SUG. Esse retalho era formado pela abertura do SUG na posição de “12 horas”, invertendo-se a sua mucosa até que o comprimento fosse suficiente para a construção da parede distal anterior da vagina (retalho de Passerini-Glazel, 7 casos).⁸ A parede posterior da vagina era aberta, amplamente, na linha média, para evitar-se estenose vaginal. O retalho perineal em “U” invertido era, então, suturado ao ápice da incisão vaginal posterior (retalho de Fortunoff).⁷ Esse procedimento criava um intróito amplo que, potencialmente, evitaria retração e estenose vaginal.

A clitoroplastia foi realizada, em todos os casos, de acordo com a técnica de Kogan *et al.*,⁹ com preservação do feixe neurovascular e recolocação anatômica da glândula do clitóris, por anastomose, aos cotos dos corpos cavernosos. A redução da glândula foi realizada em 50% das pacientes pela remoção, em cunha, da porção central da mesma. A pele prepucial dorsal do falo foi utilizada para construir os pequenos lábios. Os grandes lábios foram formados a partir das incisões Y-V, seguindo-se as pregas do escroto para a reconstrução do vestíbulo com aparência normal.

Seguimento

Todas as pacientes foram examinadas, sob sedação, num tempo médio de seguimento de 25 meses. Os resultados estéticos foram avaliados a partir da simetria geral e proporção da genitália, forma e proeminência do clitóris, posição e aparência do intróito vaginal e qualidade da pele genital (segundo critérios modificados de Creighton *et al.*¹⁰). Com base nesses parâmetros, consideraram-

se os resultados bons quando todos os critérios foram alcançados; satisfatórios, se duas alterações estavam presentes nos padrões descritos; e ruins, quando estavam presentes três ou mais alterações. O diâmetro vaginal foi avaliado, após a inspeção perineal, pela introdução, delicada, da vela de Hegar. Não foi feita dilatação da vagina, apenas calibragem com a vela de Hegar, com o maior diâmetro possível que permitisse o seu avanço, sem resistência. A avaliação da continência urinária foi feita pelo diário miccional e pela ultra-sonografia, com medida do resíduo pós-miccional e da capacidade vesical, em pacientes com controle do esfíncter urinário. O tratamento estatístico dos dados foi realizado com um programa comercialmente disponível (SPSS®, versão 11.0).

RESULTADOS

Com média de seguimento de 25 meses, o aspecto da genitália foi considerado bom em 21 pacientes (87,5%) e satisfatório em três (12,5%) (FIG.3).

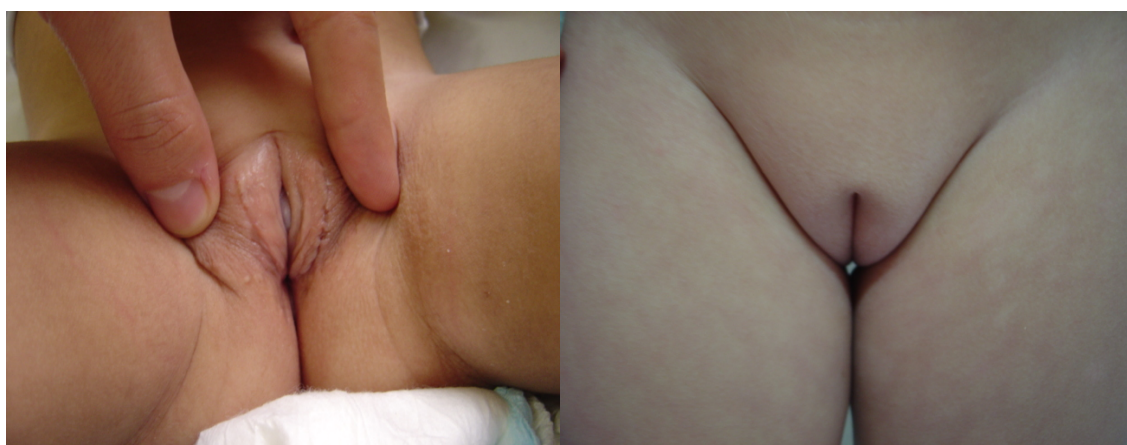

FIGURA 3 – Aspecto pós-operatório recente (esquerda) e após 24 meses (direita).

Das 21 pacientes com bom resultado estético, duas (9,5%) foram submetidas à retirada do excesso de pele nos grandes lábios. Foram avaliadas 20 (83,3%) para continência urinária. Foram excluídas três que ainda não apresentavam controle esfinteriano e uma que faleceu de pneumonia, após 18 meses de seguimento pós-operatório. Dessas 20 pacientes, 18 (90%) apresentavam esvaziamento vesical normal à ultra-sonografia dinâmica. Nenhuma delas desenvolveu infecção do trato urinário. Os dados da ultra-sonografia encontram-se na TAB. 2, Apêndice D.

Na inspeção perineal, durante o exame físico, sob sedação, o orifício vaginal estava situado na superfície do vestíbulo, em 21 das 23 pacientes (91,3%). Duas destas (8,7%) apresentavam o orifício vaginal profundo, no períneo, ambas do tipo IV de Prader e com SUG alto. A vagina mobilizada foi calibrada com sucesso em 22 pacientes (95%), com velas de Hegar calibres de números 7 a 16 (média 10) (FIG. 4). A calibração não foi possível em uma criança, devido à estenose vaginal.

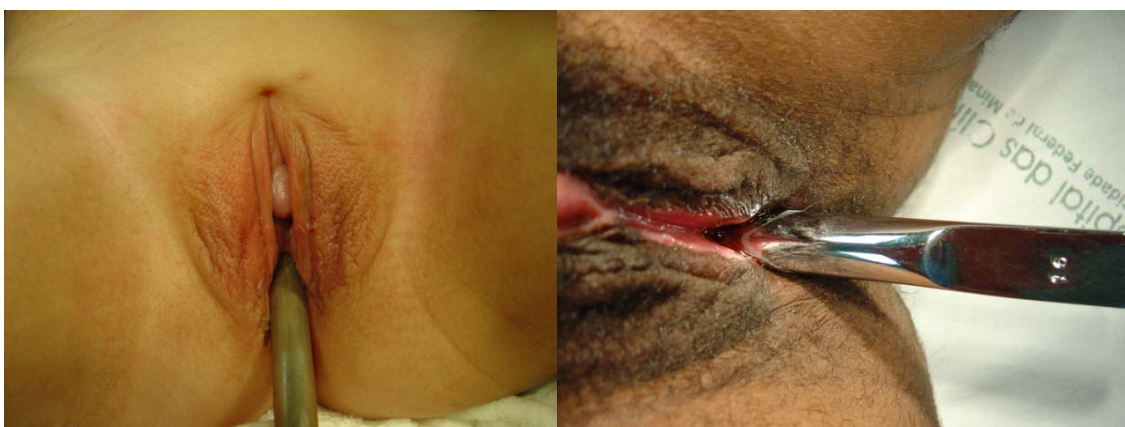

FIGURA 4 – Calibração vaginal com a paciente sob sedação: introdução da Vela de Hegar n° 10, em menina com três anos de idade, com 18 meses de seguimento (esquerda); calibração com vela de Hegar n° 16, em menina com 13 anos de idade (direita).

A FIG. 5 é uma representação gráfica da correlação entre idade, diâmetro vaginal medido pela vela de Hegar e o comprimento do SUG, após seguimento das pacientes, por dois anos, em média. As medidas do calibre vaginal e do SUG, aqui plotadas, estão na TAB. 3, Apêndice E.

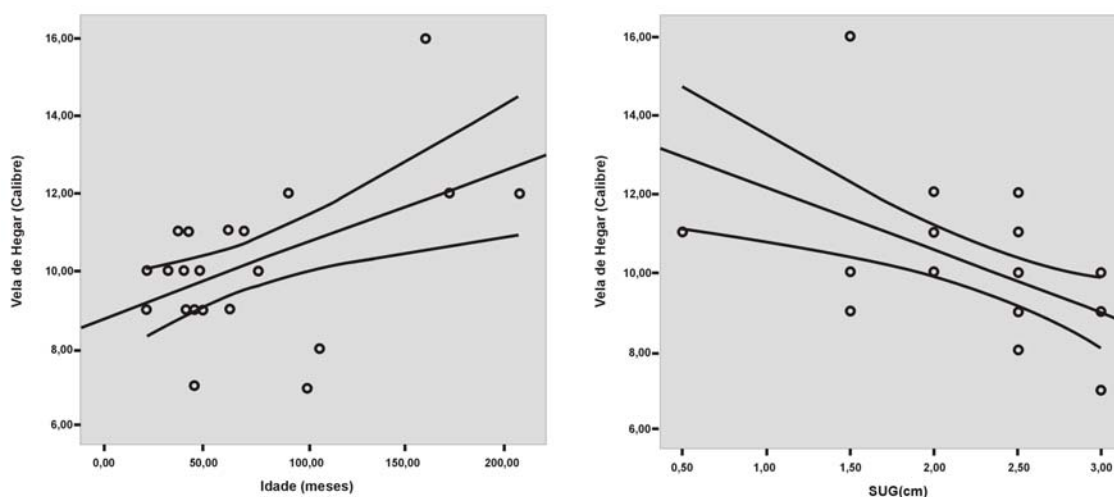


FIGURA 5 – Plotagem da correlação do calibre da vela de Hegar com a idade da paciente, examinada sob sedação (esquerda) e com o comprimento do canal comum do SUG (direita).

Não houve fístulas uretrovaginais. Duas das 24 pacientes (8,3%) tiveram deiscência mínima da pele, nos pequenos lábios, que regrediu sem intervenção cirúrgica. Houve um caso de recidiva da clitoromegalia por não adesão ao tratamento clínico. Embora duas pacientes tenham falecido de pneumonia após 13 e 18 meses de seguimento, uma delas havia sido avaliada após o procedimento cirúrgico.

DISCUSSÃO

As meninas com HAC apresentam fenótipos variados e diferentes graus de virilização da genitália externa.¹ O procedimento cirúrgico apropriado deve ser

individualizado para cada paciente, mas, em geral, consiste em clitoroplastia, labioplastia, uretroplastia e vaginoplastia.

O maior desafio nessa operação é a separação entre a uretra e a vagina, especialmente nos casos de confluência alta, ou seja, quando o SUG é maior que 3 cm de extensão.^{3,11,12} Além da dificuldade técnica, há riscos de complicações como incontinência urinária, fístula uretrovaginal e estenose vaginal ou uretral. Com objetivos de facilitar a reconstrução e reduzir o risco de complicações como a fístula uretrovaginal, a mobilização total do SUG foi inicialmente descrita para a correção de cloacas.⁴ Rink *et al.*,⁵ subseqüentemente, aplicaram esta técnica em crianças com HAC, por meio da via de acesso perineal posterior. Essa modificação resultou na redução do tempo operatório e tornou mais fácil a reconstrução da uretra e da vagina. Ela permitiu, ainda, a mobilização, em bloco, da confluência uretrovaginal e o reposicionamento dos orifícios uretral e vaginal, separados, em posição ortotópica.

Embora o risco de lesão do esfíncter urinário seja reduzido, a possibilidade de ruptura do ligamento pubouretral, durante a mobilização completa, aumentou as preocupações em relação à incontinência urinária pós-operatória. Tal possibilidade não tem confirmação clínica relevante diante dos dados disponíveis e limitados de seguimento em longo prazo. Por exemplo, Kryger e Gonzalez observaram que a continência urinária foi preservada em nove crianças com HAC, após a mobilização total do seio urogenital.¹³ Entretanto, o potencial de problemas em longo prazo não foi completamente avaliado. Se os resultados cirúrgicos não são comprometidos, prefere-se preservar o ligamento pubouretral, pois há concordância com os achados de Farkas *et al.*³ e Passerini-Glazel⁸ de que é

tecnicamente possível conseguir-se ótima reconstrução da genitália sem interferência no mecanismo esfinteriano, não obstante o nível de dissecção.

Como se demonstrou na presente série, a confluência entre a uretra e a vagina foi mobilizada até o períneo, em 17 pacientes, usando-se a MUP e um retalho perineal, em “U” invertido, se necessário. Em sete pacientes, foi necessário separar a vagina da uretra, fechar a fístula uretrovaginal e o retalho de Passerini⁸ foi usado para criar a parede anterior da vagina. Desse modo, preservou-se o ligamento pubouretral e evitou-se a mobilização anterior mais ampla.

Neste estudo, a MUP foi realizada no mesmo tempo cirúrgico da clitoroplastia, com preservação do feixe neurovascular e reconstrução dos lábios genitais. A clitoroplastia foi meticulosamente feita, segundo a técnica de Kogan *et al.*⁹, para maximizar as possibilidades de função normal do clitóris. Embora existam muitas controvérsias a respeito dos efeitos tardios da clitoroplastia, especialmente os relacionados à sensibilidade, acredita-se que, nas meninas com clitoromegalia, a clitoroplastia cuidadosa, com a preservação dos nervos, é preferível do que a conduta contemplativa.^{14,15} Esta é uma recomendação subjetiva, pois, em longo prazo, são desconhecidas as conseqüências psicológicas para uma menina crescer com clitoromegalia.

Uma característica marcante desta série é que todas as pacientes foram examinadas, sob sedação, após o período médio de seguimento de 25 meses. Até o momento, ocorreu estenose vaginal em apenas uma criança. Os resultados definitivos da vaginoplastia serão conhecidos, integralmente, somente após as pacientes passarem pelo intercurso sexual e pelo parto. Acredita-se que o orifício vaginal profundo observado, precocemente, neste trabalho (dois casos) ocorreu

devido à dissecação e abertura incompletas da parede vaginal. Depreende-se, a partir desta observação, que a região de poucos centímetros distais da vagina pode evoluir para fibrose e estreitamento e, se ela não for aberta amplamente e suturada ao retalho cutâneo no vestíbulo, o resultado será um intróito vaginal profundo e estenosado.

Quando a distância da confluência uretrovaginal até a superfície perineal era maior que 2 cm, alguns autores sugeriam retardar a vaginoplastia até a puberdade, ocasião em que o nível elevado de hormônios poderia reduzir a incidência de estenose vaginal.^{14,15} Uma desvantagem dessa conduta seria que a clitoroplastia na infância e a vaginoplastia tardia, após a adolescência, limitariam as opções técnicas, pois a pele labial e fálica teria sido mobilizada e não estaria mais disponível. Além disso, não seria possível usar partes do seio urogenital, previamente ressecadas, para a reconstrução vaginal.^{3,5,12,16} Mesmo se ocorresse estenose vaginal após a intervenção, em tempo único, a área estreitada seria, geralmente, pequena e a revisão depois da puberdade seria tecnicamente mais fácil do que realizar, nessa ocasião, a vaginoplastia completa com separação e abaixamento uretrovaginal.^{3,5,17}

Houve mais dificuldades na operação de duas pacientes pós-púberes (com 12 anos e 16 anos) do que nas crianças mais novas. A dissecação foi mais trabalhosa devido à profundidade da pelve, à exposição limitada e à vascularização aumentada dos tecidos. Somente nos casos em que a vagina fosse muito hipoplásica e, provavelmente, existisse a necessidade de substituí-la por tecido não vaginal, seria prudente adiar a vaginoplastia até o período pós-puberal. Relatou-se que a vagina hipoplásica poderia desenvolver-se em resposta

ao estímulo hormonal da puberdade e à dilatação fisiológica menstrual, o que evitaria o uso de tecido não vaginal.¹⁸

Nesta série, a criança mais nova tinha um mês de idade quando foi operada e o procedimento foi facilmente realizado, com excelente exposição. Os resultados obtidos em seis pacientes operadas antes de um ano de idade indicam vantagens da clitoroplastia e da vaginoplastia precoces, em todos os casos, exceto naqueles muito raros, em que a vagina é alta e atrésica. Além das vantagens observadas de exposição e dissecação, favorecidas pelas alterações transitórias nos tecidos genitais, induzidas pelos altos níveis de estrógenos maternos, a reconstrução precoce parece ser facilitada pela maior mobilidade das estruturas e pela maior disponibilidade de tecidos.^{2,19}

É sempre difícil a decisão sobre quando e em quais pacientes se deve fazer a genitoplastia feminizante. Publicações recentes contribuíram para aumentar as preocupações quanto às conseqüências potenciais, em longo prazo, da genitoplastia feminizante, pois demonstraram, ocasionalmente, disforia de gênero, assim como resultados estéticos ruins, em mulheres submetidas a esse procedimento, na infância.^{14,15} Baseados nesses dados, alguns autores recomendaram retardar o tratamento cirúrgico até que a paciente manifestasse interesse em ter a sua genitália reconstruída.

É correto adiar o tratamento de todas as crianças com base nesse estado de incerteza? Retardar a reconstrução da genitália ambígua poderia ter conseqüências tão ruins, senão piores, do que a operação precoce, como descrito por Clayton *et al.*¹ A definição precoce do gênero poderia reduzir a ansiedade dos pais e permitir à criança crescer com mais auto-estima e mais segura de sua feminilidade.¹ Além disso, estudos indicaram que as mulheres com HAC

prefeririam a operação precoce, na infância, se elas tivessem a capacidade de decidir naquela ocasião.²⁰ Na falta de estudos prospectivos recentes, parece melhor fazer a correção cirúrgica nas crianças com genitália ambígua, antes dos seis meses de idade, em centros de referência, após avaliação multidisciplinar e consentimento informado, conforme estabelecido pelo consenso da Sociedade de Endocrinologia Pediátrica *Lawson Wilkins* e Sociedade Européia de Endocrinologia Pediátrica, em 2002.¹

CONCLUSÕES

A genitoplastia feminizante com a MUP, por via de acesso perineal, é uma opção segura para o tratamento de crianças com HAC e genitália ambígua. Na maioria dos casos, podem ser obtidos bom aspecto estético da genitália, intróito e calibre vaginal adequados e preservação da continência urinária.

REFERÊNCIAS

1. Clayton, P. E., Miller, W. L., Oberfield, S. E., Ritzen, E. M., Sippell, W. G. and Speiser, P. W.: Consensus statement on 21-hydroxylase deficiency from the Lawson Wilkins Pediatric Endocrine Society and the European Society for Pediatric Endocrinology. *J Clin Endocrinol Metab*, 87: 4048, 2002.
2. Donahoe, P. K. and Gustafson, M. L.: Early one-stage surgical reconstruction of the extremely high vagina in patients with congenital adrenal hyperplasia. *J Pediatr Surg*, 29: 352, 1994.
3. Farkas, A., Chertin, B. and Hadas-Halpren, I.: 1-stage feminizing genitoplasty: 8 years of experience with 49 cases. *J Urol*, 165: 2341, 2001.
4. Pena, A.: Total urogenital mobilization—an easier way to repair cloacas. *J Pediatr Surg*, 32: 263, 1997.

5. Rink, R. C., Pope, J. C., Kropp, B. P., Smith, E. R., Jr., Keating, M. A. and Adams, M. C.: Reconstruction of the high urogenital sinus: early perineal prone approach without division of the rectum. *J Urol*, 158: 1293, 1997.
6. Rink, R. C., Metcalfe, P., Cain, M., Kaefer, M., Casale, A. and Meldrum, K.: Partial urogenital mobilization: the advantages without the risks. *J Pediatr Urol*, 1: 232, 2005.
7. Fortunoff, S., Lattimer, J. K. and Edson, M.: Vaginoplasty technique for female pseudohermaphrodites. *Surg Gynecol Obstet*, 118: 545, 1964.
8. Passerini-Glazel, G.: A new 1-stage procedure for clitorovaginoplasty in severely masculinized female pseudohermaphrodites. *J Urol*, 142: 565, 1989.
9. Kogan, S. J., Smey, P. and Levitt, S. B.: Subtunical total reduction clitoroplasty: a safe modification of existing techniques. *J Urol*, 130: 746, 1983.
10. Creighton, S. M., Minto, C. L. and Steele, S. J.: Objective cosmetic and anatomical outcomes at adolescence of feminizing surgery for ambiguous genitalia done in childhood (letter to the editor). *Lancet*, 358: 124, 2001.
11. Hamza, A. F., Soliman, H. A., Hay, S. A., Kabesh, A. A. and Elbeherly, M. M.: Total urogenital sinus mobilization in the repair of cloacal anomalies and congenital adrenal hyperplasia. *J Pediatr Surg*, 36: 1656, 2001.
12. Jenak, R., Ludwikowski, B. and Gonzalez, R.: Total urogenital sinus mobilization: a modified perineal approach for feminizing genitoplasty and urogenital sinus repair. *J Urol*, 165: 2347, 2001.
13. Kryger, J. V. and Gonzalez, R.: Urinary continence is well preserved after total urogenital mobilization. *J Urol*, 172: 2384, 2004.
14. Minto, C. L., Liao, L. M., Woodhouse, C. R., Ransley, P. G. and Creighton, S. M.: The effect of clitoral surgery on sexual outcome in individuals who have intersex conditions with ambiguous genitalia: a cross-sectional study. *Lancet*, 361: 1252, 2003.
15. Creighton, S. M.: Long-term outcome of feminization surgery: the London experience. *BJU Int*, suppl., 93: 44, 2004.
16. Gonzalez, R. and Fernandes, E. T.: Single stage feminizing genitoplasty. *J Urol*, 143: 776, 1990.
17. Krege, S., Walz, K. H., Hauffa, B. P., Korner, I. and Rubben, H.: Long-term follow-up of female patients with congenital adrenal hyperplasia from 21-hydroxylase deficiency, with special emphasis on the results of vaginoplasty. *BJU Int*, 86: 253, 2000.
18. Hendren, W. H. and Donahoe, P. K.: Correction of congenital abnormalities of the vagina and perineum. *J Pediatr Surg*, 15: 751, 1980.

19. De Jong, T. P. and Boemers, T. M.: Neonatal management of female intersex by clitorovaginoplasty. *J Urol*, 154: 830, 1995.
20. Wisniewski, A. B., Migeon, C. J., Malouf, M. A. and Gearhart, J. P.: Psychosexual outcome in woman affected by congenital adrenal hyperplasia due to 21-hydroxylase deficiency. *J Urol*, 171: 2497, 2004.

4 CONSIDERAÇÕES FINAIS

Na elaboração dos artigos para publicação, a necessidade de síntese ocasionou a exclusão de algumas tabelas de resultados do estudo. A alternativa foi incluí-las como Apêndices.

Assim, os resultados da ultra-sonografia dinâmica, resumidos no artigo, estão discriminados na TAB. 2, Apêndice D. A escolha da ultra-sonografia para avaliação da função vesical ocorreu por ser um método não invasivo, validado, disponível no Hospital das Clínicas da UFMG e todos os exames foram realizados pela Dr^a. Maria Francisca Tereza Freire Figueiras, de comprovada experiência.^{1,2}

Na TAB. 3, Apêndice E, estão as medidas do calibre vaginal das pacientes submetidas à genitoplastia. No artigo, foram plotadas em relação às idades das pacientes e ao comprimento do SUG. Não há, na literatura, referência de valores normais de calibre vaginal para comparação com as pacientes deste estudo.

No presente estudo, a MUT e a MUP foram técnicas eficazes para a correção cirúrgica da genitália ambígua nas meninas com HAC. Contudo, a opção pela mobilização parcial, com preservação dos ligamentos pubouretrais, na segunda etapa do estudo, foi fundamentada em bases anatômicas mais seguras, em relação à preservação da função vesical. Eventuais diferenças na evolução entre os dois grupos de pacientes vão depender de mais tempo de observação.

Em todo caso, a avaliação completa dos resultados da genitoplastia feminizante, realizada na infância, pelas suas implicações, só poderá ser estabelecida na puberdade e na idade adulta.

As pacientes do estudo continuam em acompanhamento na Divisão de Endocrinologia Pediátrica e no Serviço de Cirurgia Pediátrica do Hospital das Clínicas da UFMG.

Futuros projetos incluem o intercâmbio com centros de referência e o seguimento desse grupo de pacientes, em médio (10 anos) e longo prazos (20 anos), para avaliação dos resultados em relação ao calibre vaginal e sensibilidade do clitóris.

Finalmente, será realizado um estudo comparativo entre a vaginoplastia na infância (presente grupo), com uma coorte de pacientes submetidas à reconstrução vaginal na adolescência.

REFERÊNCIAS

1. Filgueiras MFTF, Lima EM, Sanchez TM, Goulart EMA, Menezes AC, Pires CR. Badder dysfunction: diagnosis with dynamic us. *Radiology* 2003;227:340-4.
2. Koff AS. Estimating bladder capacity in children. *Urology* 1983;21:248.

APÊNDICES

APÊNDICE A – Termo de consentimento livre e esclarecido

AVALIAÇÃO URODINÂMICA DE CRIANÇAS COM HIPERPLASIA ADRENAL CONGÊNITA SUBMETIDAS À MOBILIZAÇÃO TOTAL DO SEIO UROGENITAL

TERMO DE CONSENTIMENTO LIVRE E ESCLARECIDO

Prezados pais/responsáveis

Sua filha
tem o sexo genético feminino e os órgãos sexuais internos (útero, ovários) femininos, mas nasceu com uma doença, chamada hiperplasia adrenal congênita, que alterou os órgãos sexuais externos, tornando-os, de certa forma, parecidos com os de um menino. Para controlar a doença, ela precisa tomar remédio (corticóide) todos os dias. Para tornar os órgãos genitais com aspecto feminino, o mais aproximado possível, manter bom funcionamento da bexiga e criar condições futuras para atividade sexual e reprodutiva, há necessidade de realizar exames especializados e tratamento cirúrgico.

Sua filha, aqui representada por vocês, foi selecionada para participar de um projeto de assistência e pesquisa chamado “Avaliação urodinâmica das crianças com hiperplasia adrenal congênita submetidas à mobilização total do seio urogenital”, no Serviço de Cirurgia Pediátrica do Hospital das Clínicas da UFMG.

As propostas deste estudo, após o tratamento cirúrgico, incluem:

- avaliação do aspecto estético dos órgãos genitais da criança, por meio de exame clínico, sob sedação;
- ultra-sonografia dinâmica, isto é, avaliação do funcionamento da bexiga e da eliminação de urina.

A finalidade desses exames é avaliar o resultado da operação e se existe algum aspecto que precisa ser corrigido.

A participação da criança neste estudo é voluntária. Vocês podem recusar ou abandonar o estudo, a qualquer momento, sem que isso cause qualquer prejuízo no tratamento ou no acompanhamento da criança. Todas as consultas, exames e operações são gratuitos e seguirão, rigorosamente, os critérios já estabelecidos para essa doença.

Se vocês concordarem com o atendimento pela equipe de pesquisadores e com a colaboração voluntária neste estudo, sua filha será submetida, depois da operação, a exame clínico, sob sedação, e à ultra-sonografia dinâmica da região

urogenital. Para qualquer esclarecimento, entrem em contato com o Dr. Luis Henrique Perocco Braga, às quintas-feiras, de manhã, 1^o andar do Hospital São Vicente, ou pelos telefones 31-3222.6488, 31-3284.2775, 31-9633.3310. Vocês poderão, ainda, obter informações sobre este projeto no Comitê de Ética em Pesquisa da UFMG.

Nós,.....

.....,

declaramos que fomos informados, de maneira clara, dos objetivos da pesquisa intitulada "Avaliação urodinâmica de crianças com hiperplasia adrenal congênita submetidas à mobilização total do seio urogenital".

Após os esclarecimentos sobre este projeto de pesquisa e a leitura deste termo, concordamos com a participação neste projeto.

ADENDO

Além dos pais ou responsáveis, a paciente voluntária, maior de sete anos de idade, foi esclarecida, de maneira clara, resumida acima, sobre a doença, o tratamento e os procedimentos propostos e, se estiver de acordo, também assina este termo de consentimento.

Belo Horizonte,.....de.....de 200...

Pais ou responsáveis pela paciente.....

.....

Paciente.....

Pesquisador: Dr. Luís Henrique Perocco Braga.....

APÊNDICE B – Cópia da publicação do artigo: Mobilização total do seio urogenital para tratamento da genitália ambígua em crianças com hiperplasia adrenal congênita (Arq Bras Endocrinol Metab 2005; 49:908-15). Disponível em: <
<http://www.scielo.com.br/pdf/abem/v49n6/27391.pdf>>. Acesso em: 30 set. 2008.

APÊNDICE C – Cópia da publicação do artigo: *Prospective evaluation of feminizing genitoplasty using partial sinus mobilization for congenital adrenal hyperplasia* (J Urol 2006;176:2199-2204). Disponível em: <<http://sciencedirect.com/science/journal/00225347>>. Acesso em: 30 set. 2008.

APÊNDICE D

TABELA 2 – Resultados da ultra-sonografia dinâmica após a genitoplastia nas pacientes com HAC

Paciente	Idade ao exame (meses)	Capacidade vesical (ml)	Resíduo pós-miccional (ml)	Perda urinária
1	46	185	1	N
2	62	220	(3) 24	N
3	45	154	2	N
(1) 4
5	89	374	5	N
6	70	240	5	N
7	73	239	2	N
8	73	280	6	N
9	168	406	5	N
10	39	142	0	N
(1) 11
(1) 12
13	58	159	3	N
14	208	328	5	N
15	105	405	6	N
16	35	166	1	N
17	40	152	4	N
18	52	176	1	N
19	32	44	(3) 25	N
20	52	181	3	N
(2) 21
(2) 22
23	49	172	4	N
24	34	155	3	N

(1) = Abaixo da idade de controle miccional; (2) = óbito por pneumonia;
 (3) = resíduo pós-miccional > 10% da capacidade vesical; N = não.

APÊNDICE E

TABELA 3 – Idade, calibre vaginal (medido pela vela de Hegar) e comprimento do SUG das meninas com HAC, após seguimento médio de dois anos.

Paciente	Idade à avaliação (meses)	Vela de Hegar (n°)	SUG (cm)
1	46	7	3,0
2	68	11	2,0
3	41	...	3,0
4	21	9	1,5
5	108	8	2,5
6	63	9	3,0
7	72	10	3,0
8	85	12	2,5
9	173	12	2,0
10	48	10	2,5
11	22	10	2,0
12	15	10	2,5
13	62	11	2,5
14	208	12	2,0
15	102	16	3,0
16	45	9	3,0
17	40	10	2,0
18	63	11	2,0
19	32	9	1,5
20	49	10	2,5
(1) 21	24	...	3,5
(1) 22	42	7	2,0
23	49	9	2,0
24	38	11	1,0

SUG = seio urogenital; (1) = óbito por pneumonia.

ANEXO – Parecer do Comitê de Ética em Pesquisa da UFMG

UFMG

Universidade Federal de Minas Gerais
Comitê de Ética em Pesquisa da UFMG - COEP**Parecer nº. ETIC 362/04****Interessado Prof. Dr. Edson Samesina Tatsuo
Depto de Clínica Médica - Fac. De Medicina - UFMG****DECISÃO**

O Comitê de Ética em Pesquisa da UFMG – COEP, aprovou no dia 16 de fevereiro de 2005, após cumprimento das solicitações de diligência, o projeto de pesquisa intitulado « **Mobilização Total do Seio Urogenital no Tratamento Cirúrgico de Crianças com Hiperplasia Adrenal Congênita** » bem como o Termo de Consentimento Livre e Esclarecido do referido projeto.

O relatório final ou parcial deverá ser encaminhado ao COEP um ano após o início do projeto.

P/ Henrique Pimenta Barros Magalhães
Profa. Dra. Maria Elena de Lima Perez Garcia
Presidente do COEP/UFMG

Livros Grátis

(<http://www.livrosgratis.com.br>)

Milhares de Livros para Download:

[Baixar livros de Administração](#)

[Baixar livros de Agronomia](#)

[Baixar livros de Arquitetura](#)

[Baixar livros de Artes](#)

[Baixar livros de Astronomia](#)

[Baixar livros de Biologia Geral](#)

[Baixar livros de Ciência da Computação](#)

[Baixar livros de Ciência da Informação](#)

[Baixar livros de Ciência Política](#)

[Baixar livros de Ciências da Saúde](#)

[Baixar livros de Comunicação](#)

[Baixar livros do Conselho Nacional de Educação - CNE](#)

[Baixar livros de Defesa civil](#)

[Baixar livros de Direito](#)

[Baixar livros de Direitos humanos](#)

[Baixar livros de Economia](#)

[Baixar livros de Economia Doméstica](#)

[Baixar livros de Educação](#)

[Baixar livros de Educação - Trânsito](#)

[Baixar livros de Educação Física](#)

[Baixar livros de Engenharia Aeroespacial](#)

[Baixar livros de Farmácia](#)

[Baixar livros de Filosofia](#)

[Baixar livros de Física](#)

[Baixar livros de Geociências](#)

[Baixar livros de Geografia](#)

[Baixar livros de História](#)

[Baixar livros de Línguas](#)

[Baixar livros de Literatura](#)
[Baixar livros de Literatura de Cordel](#)
[Baixar livros de Literatura Infantil](#)
[Baixar livros de Matemática](#)
[Baixar livros de Medicina](#)
[Baixar livros de Medicina Veterinária](#)
[Baixar livros de Meio Ambiente](#)
[Baixar livros de Meteorologia](#)
[Baixar Monografias e TCC](#)
[Baixar livros Multidisciplinar](#)
[Baixar livros de Música](#)
[Baixar livros de Psicologia](#)
[Baixar livros de Química](#)
[Baixar livros de Saúde Coletiva](#)
[Baixar livros de Serviço Social](#)
[Baixar livros de Sociologia](#)
[Baixar livros de Teologia](#)
[Baixar livros de Trabalho](#)
[Baixar livros de Turismo](#)