MÁRCIA PANSERA GALEGO

Estudo comparativo das estruturas do segmento anterior de olhos de cães com catarata, portadores e não portadores de Diabetes mellitus, avaliadas por biomicroscopia ultra-sônica.

Dissertação apresentada ao Programa de Pós-graduação em Clínica Cirúrgica Veterinária da Faculdade de Medicina Veterinária e Zootecnia da Universidade de São Paulo para obtenção do título de Mestre em Medicina Veterinária

Departamento:
Cirurgia

Área de concentração:
Clínica Cirúrgica Veterinária

Orientador:
Prof. Dr. Paulo Sergio de Moraes Barros

São Paulo
2008

Livros Grátis

http://www.livrosgratis.com.br

Milhares de livros grátis para download.

Autorizo a reprodução parcial ou total desta obra, para fins acadêmicos, desde que citada a fonte.

DADOS INTERNACIONAIS DE CATALOGAÇÃO-NA-PUBLICAÇÃO

(Biblioteca Virginie Buff D'Ápice da Faculdade de Medicina Veterinária e Zootecnia da Universidade de São Paulo)

T.2060
FMVZ

Galego, Márcia Pansera
Estudo comparativo das estruturas do segmento anterior de olhos de cães com catarata, portadores e não portadores de Diabetes mellitus, avaliadas por biomicroscopia ultra-sônica / Márcia Pansera Galego. – São Paulo : M. P. Galego, 2008.
101 f. : il.

Dissertação (mestrado) - Universidade de São Paulo. Faculdade de Medicina Veterinária e Zootecnia. Departamento de Cirurgia, 2008.

Programa de Pós-Graduação: Clínica Cirúrgica Veterinária.
Área de concentração: Clínica Cirúrgica Veterinária.

Orientador: Prof. Dr. Paulo Sergio de Moraes Barros.

1. Biomicroscopia ultra-sônica. 2. Cães. 3. Catarata. 4. Diabetes mellitus. I. Título.

FACULDADE DE MEDICINA VETERINÁRIA E ZOOTECN
Comissão Bioética

CERTIFICADO

Certificamos que o Projeto intitulado "Estudo comparativo das estruturas do segmento anterior de olhos de cães com catarata, portadores e não portadores de diabetes mellitus, avaliados por biomicroscopia ultra-sônica", protocolado sob o nº1319/2008, utilizando 40 (quarenta) cães, sob a responsabilidade do Prof. Dr. Paulo Sergio de Moraes Barros, está de acordo com os princípios éticos de experimentação animal da Comissão de Bioética da Faculdade de Medicina Veterinária e Zootecnia da Universidade de São Paulo e foi aprovado na reunião do dia 23 de abril de 2008.

We certify that the Research "Comparison of anterior segment structures in dogs with diabetic or no diabetic cataract, by ultrasound biomicroscopy", utilizing 40 (forty) dogs, protocol number 1319/2008, under the responsibility Prof. Dr. Paulo Sergio de Moraes Barros, agree with Ethical Principles in Animal Research adopted by Bioethic Commission of the School of Veterinary Medicine and Animal Science of University of São Paulo and was approved in the meeting of day 04/23/08.

São Paulo, 23 de abril de 2008

Prof. Dr. José Luiz Bernardino Merusse
Presidente da Comissão de Bioética
FMVZ/USP

Av. Prof. Dr. Orlando Marques de Paiva, nº87 Fone/Fax: +55 11 3032-2224 / 3091-77

FOLHA DE AVALIAÇÃO

Nome: Galego, Márcia Pansera

Título: Estudo comparativo das estruturas do segmento anterior de olhos de cães com catarata, portadores e não portadores de Diabetes mellitus, avaliadas por biomicroscopia ultra-sônica

Dissertação apresentada ao Programa de Pós-graduação em Clínica Cirúrgica Veterinária da Faculdade de Medicina Veterinária e Zootecnia da Universidade de São Paulo para obtenção do título de Mestre em Medicina Veterinária

Data: ____/____/____

Banca Examinadora

Prof. Dr. _____ Instituição: _____
Assinatura: _____ Julgamento: _____

Prof. Dr. _____ Instituição: _____
Assinatura: _____ Julgamento: _____

Prof. Dr. _____ Instituição: _____
Assinatura: _____ Julgamento: _____

Ao meu marido **Sidnei**, meu companheiro de todos estes anos, por estar sempre ao meu lado, por todo seu amor e dedicação.

À minha querida filhinha **Rafaella,** por encher minha vida de alegria.

Aos meus pais **Domingos** e **Aparecida**, pelos sacrifícios que fizeram por mim e por seu amor e dedicação.

Aos meus irmãos **Dermival** e **Angela**, pela amizade e pelos muitos momentos de alegria.

À **Dra. Angelica de Mendonça Vaz Safatle**, grande amiga que tanto me ensinou e incentivou, muito obrigada.

Ao **Prof. Dr. Paulo Sergio de Moraes Barros** pelos ensinamentos e pela confiança para a realização deste trabalho.

AGRADECIMENTOS

À Dra Vera Regina Castanheira pelos ensinamentos e pelo exemplo como profissional.

Às colegas de pós-graduação, Adriana Lustosa, Graziele Massae Shimamura, Milena Helzel e Renata Squarzoni, amigas queridas e que tanto me ajudaram.

À Dra Denise Otsuki pela amizade e pela realização da análise estatística deste trabalho.

Aos queridos colegas da Oftalmologia, Ana Paula Hvenegaard, Daniela Castro, Eduardo Perlmann e Luiz Felipe Barros, pela amizade, apoio e pela agradável convivência.

Aos amigos Archivaldo Reche Júnior, Débora Gomes, Maria Alessandra e Lilia Wang pela amizade e companheirismo.

Às anestesistas Márcia Kahvegian e Teresinha Martins pela realização dos procedimentos anestésicos.

Aos secretários do departamento de Cirurgia, Alessandra Sousa e Belarmino Ney Pereira, e às secretária do HOVET, Janilda Costa e Regiane Guimarães, pela colaboração.

Às funcionárias da Biblioteca Virginie Buff D'Ápice da FMVZ/USP, Elza Faquim e Maria Fátima dos Santos, pela gentileza e disposição em ajudar na revisão deste trabalho.

À Faculdade de Medicina Veterinária e Zootecnia que me deu condições para a realização deste trabalho.

Aos cães, amigos que me acompanham desde a infância, pelas lições de humildade e amor incondicional, todo meu carinho e respeito.

A todos que me incentivaram e colaboraram na realização deste trabalho.

RESUMO

GALEGO, M. P. **Estudo comparativo das estruturas do segmento anterior de olhos de cães com catarata, portadores e não portadores de Diabetes mellitus, avaliadas por biomicroscopia ultra-sônica.** [Comparison of anterior ocular segment structures in dogs with diabetic or no diabetic cataract, by ultrasound biomicroscopy]. 2008. 101 f. Dissertação (Mestrado em Medicina Veterinária) – Faculdade de Medicina Veterinária e Zootecnia, Universidade de São Paulo, São Paulo, 2008.

A catarata, opacidade do cristalino ou da sua cápsula, representa uma das principais causas de cegueira em cães. A causa mais comum de catarata em cães é a alteração hereditária no metabolismo protéico da lente e a segunda, alterações metabólicas provocadas pelo Diabetes mellitus (DM). Esta é uma das endocrinopatias mais prevalentes em cães, caracterizada pela absoluta ou relativa deficiência de insulina. Altera o equilíbrio osmótico no interior da lente levando à catarata bilateral, simétrica e aguda, a qual a espécie canina é particularmente suscetível. A biomicroscopia ultra-sônica (UBM) é um método ultra-sonográfico de alta freqüência (50MHz) que permite a obtenção de imagens do modo B de qualidade microscópica. A resolução axial de 37μm, dez vezes maior que o ultra-som convencional, e a penetração limitada de cerca de 5 mm tornam o método adequado para exame das estruturas do segmento anterior ocular mesmo na presença de opacidade dos meios. Córnea, câmara anterior e ângulo iridocorneal podem ser avaliados em tempo real. Este estudo objetivou, por meio do uso da UBM, comparar as estruturas do segmento anterior de olhos de cães com catarata, diabética e não-diabética, para verificar possíveis alterações decorrentes do DM, considerando as particularidades da catarata diabética no cão. Os parâmetros avaliados foram espessura da córnea, profundidade da câmara anterior, aumento de celularidade no interior da câmara anterior e medida do ângulo iridocorneal. Foram realizados exames de 87 olhos de 47 animais da espécie canina (*canis familiaris*), 19 machos e 28 fêmeas de raças variadas e idade entre 02 e 14 anos, divididos em 3 grupos: grupo controle (GCO), grupo dos diabéticos (GDM) e o grupo de portadores de catarata não-diabéticos (GCAT). Os resultados revelam que o grupo dos diabéticos apresentou maiores espessuras de córnea que os demais grupos, com

diferença estatisticamente significante na comparação com GCO e com GCAT. O grupo controle apresenta maiores câmaras anteriores e há diferença estatisticamente significante entre GCO e GCAT. Quando analisadas as medidas do ângulo iridocorneal, não houve diferença estatisticamente significante entre os 3 grupos. No grupo controle não houve registro da presença de ecos puntiformes, indicativos de aumento de celularidade na câmara anterior, que foram encontrados em 34,2% dos cães com catarata não diabética e em 29% dos cães diabéticos. Há, portanto, diferença estatisticamente significante entre o GCO e o GCAT e entre o GCO e GDM. Com base no que foi aferido, permite-se concluir que olhos de cães diabéticos com catarata apresentam maior espessura de córnea central que olhos de cães com catarata de outras etiologias e de cães normais, que há diminuição da câmara anterior em olhos de cães com catarata, quando comparados a cães normais e que não há diferença na medida do ângulo iridocorneal em olhos de cães com catarata, diabética ou não, e de cães normais.

Palavras-chave: Biomicroscopia ultra-sônica. Cães. Catarata. Diabetes mellitus.

ABSTRACT

GALEGO M. P. **Comparison of anterior ocular segment structures in dogs with diabetic or no diabetic cataract, by ultrasound biomicroscopy** [Estudo comparativo das estruturas do segmento anterior de olhos de cães com catarata, portadores e não portadores de Diabetes mellitus, avaliadas por biomicroscopia ultra-sônica]. 2008. 101 f. Dissertação (Mestrado em Medicina Veterinária) – Faculdade de Medicina Veterinária e Zootecnia, Universidade de São Paulo, São Paulo, 2008.

Cataracts is the opacity of the lens or its capsule and represent the leading cause of blindness in dogs. The most common cause of cataract in dogs is a result of inherited alteration of the lens protein metabolism, metabolic alterations caused by Diabetes mellitus (DM) are the second most common cause. This is one of the most prevalent endocrinopathy in dogs and results from an absolute or relative deficiency of insulin. It changes the osmotic balance inside the lens causing bilateral, symmetric and acute cataracts, which the dog is particularly susceptible to. Ultrasound biomicroscopy (UBM) is a high-frequency (50MHz) ultrasonographic method that produces B mode images of microscopic quality. With a 37µm image axial resolution, which is ten times higher than conventional ultrasound, and penetration restricted to about 5mm, it comprises an adequate method for the examination of structures of the ocular anterior segment, even in cases of opacities. The cornea, the anterior chamber and the iridocorneal angle can be real time evaluated. The objective of this study was, by means of UBM use, to compare the anterior segment' structures of the canine eyes, both with diabetic and non-diabetic cataract, in order to detect changes caused by DM, bearing in mind the peculiarities of diabetic cataract in dogs. The parameters evaluated were: cornea thickness, anterior chamber's depth, increased cellularity inside the anterior chamber, and iridocorneal angle measurement. Eighty-seven eyes of 47 animals of the canine family (*canis familiaris)* were examined. Nineteen were males and 28 females of several breeds, from 2 to 14 years of age, divided into three groups: control- without any ocular alteration (GCO), diabetic (GDM), and non-diabetic cataract (GCAT). The results showed that the diabetic group presented a statistically significant higher cornea thickness than the other groups. The control group showed deeper anterior chambers and also a statistically significant difference between GCO and GCAT. When the iridocorneal angle measurements were

analyzed, it was found that there were no statistically significant differences between the three groups. The control group showed no punctiform echoes - those are suggestive of the increase in cellularity in the anterior chamber – these echoes, however, were found in 34,2% of the dogs with non-diabetic cataract and in 29% of the diabetic ones. There is, therefore, a statistically meaningful difference between the CGO and the other two groups (GCTA and GDM). Based on theses results, we can conclude that: the eyes of diabetic dogs with cataract showed a central cornea higher thickness compared to the eyes of dogs with cataract of different etiologies, and to dogs with normal eyes; there is a decrease of the anterior chamber depth in the eyes of dogs with cataract compared to normal eyes, there is no significant difference between the iridocorneal angle measurement in the eyes of dogs with cataract, diabetic or not, and normal dogs.

Key words: Ultrasound biomicroscopy. Dogs. Cataract. Diabetes mellitus.

LISTA DE FIGURAS

Figura 1 – Catarata incipiente 29
Figura 2 – Catarata imatura 29
Figura 3 – Catarata madura 30
Figura 4 – Catarata hipermadura 30
Figura 5 – Catarata diabética (madura bilateral) 33
Figura 6 – UBM 43
Figura 7 – Adaptação do eye cup à fenda palpebral 44
Figura 8 – Transdutor da UBM 44
Figura 9 – Aspecto da córnea central na UBM 46
Figura 10 – Aspecto da câmara anterior na UBM 47
Figura 11 – Esquema da medida do ângulo iridocorneal 47
Figura 12 – Imagem da câmara anterior com pontos hiperecóicos em seu interior 48

LISTA DE GRÁFICOS

Gráfico 1 – Representação gráfica da idade nos grupos controle (GCO), grupo de animais não diabéticos com catarata (GCAT) e grupo de animais com catarata diabética (GDM) 65

Gráfico 2 – Representação gráfica do peso nos grupos controle (GCO), grupo de animais não diabéticos com catarata (GCAT) e grupo de animais com catarata diabética (GDM) 66

Gráfico 3– Representação gráfica da correlação entre espessura da córnea e estágio da catarata no grupo catarata diabética (GDM)..... 67

Gráfico 4 – Representação gráfica da correlação entre tamanho da câmara anterior e estágio da catarata no grupo catarata diabética (GDM) 68

Gráfico 5 – Representação gráfica da correlação entre ângulo iridocorneal e estágio da catarata no grupo catarata diabética (GDM)..... 69

Gráfico 6 – Representação gráfica da correlação entre presença de células na câmara anterior e estágio da catarata no grupo catarata diabética (GDM) 70

Gráfico 7 – Representação gráfica da correlação entre espessura da córnea e estágio da catarata no grupo catarata não-diabética (GCAT)..... 71

Gráfico 8 – Representação gráfica da correlação entre tamanho da câmara anterior e estágio da catarata no grupo catarata não-diabética (GCAT)..... 72

Gráfico 9 – Representação gráfica da correlação entre o ângulo iridocorneal e estágio da catarata no grupo catarata não-diabética (GCAT)..... 73

Gráfico 10 –Representação gráfica da correlação entre presença de células na câmara anterior e estágio da catarata no grupo catarata não-diabética (GCAT)..... 74

Gráfico 11 –Representação gráfica da correlação entre presença de células na câmara anterior e estágio da catarata nos grupos catarata não-diabética (GCAT) e catarata diabética (GDM)..... 75

Gráfico 12 – Representação gráfica da espessura de córnea nos grupos controle (GCO), grupo de animais não diabéticos com catarata (GCAT) e grupo de animais com catarata diabética (GDM) 76

Gráfico 13 – Representação gráfica da profundidade de câmara anterior nos grupos controle (GCO), grupo de animais não diabéticos com catarata (GCAT) e grupo de animais com catarata diabética (GDM) 77

Gráfico 14 – Representação gráfica da medida do ângulo iridocorneal nos grupos controle (GCO), grupo de animais não diabéticos com catarata (GCAT) e grupo de animais com catarata diabética (GDM) 78

Gráfico 15 – Representação gráfica da presença de células na câmara anterior nos grupos controle (GCO), grupo de animais não diabéticos com catarata (GCAT) e grupo de animais com catarata diabética (GDM) 79

LISTA DE TABELAS

Tabela 1 – Sexo, idade, peso e raça dos animais do grupo controle (GCO) 53

Tabela 2 – Sexo, idade, peso e raça dos animais do grupo diabéticos (GDM) 54

Tabela 3 – Sexo, idade, peso e raça dos animais do grupo com catarata não diabéticos (GCAT) 55

Tabela 4 – Classificação do estágio da catarata dos animais do grupo dos cães diabéticos (GDM) 56

Tabela 5 – Classificação do estágio da catarata nos animais do grupo com catarata não diabéticos (GCAT) 57

Tabela 6 – Valores de espessura de córnea nos grupos controle (GCO), grupo de animais não diabéticos com catarata (GCAT) e grupo de animais com catarata diabética (GDM) ..... .58

Tabela 7 – Valores de profundidade de câmara anterior nos grupos controle (GCO), grupo de animais não diabéticos com catarata (GCAT) e grupo de animais com catarata diabética (GDM) 60

Tabela 8 – Valores de medida do ângulo iridocorneal nos grupos controle (GCO), grupo de animais não diabéticos com catarata (GCAT) e grupo de animais com catarata diabética (GDM)... 62

Tabela 9 – Presença de células em câmara anterior, nos grupos controle (GCO), grupo de animais não diabéticos com catarata (GCAT) e grupo de animais com catarata diabética (GDM) 64

LISTA DE ABREVIATURAS E SIGLAS

ANG D	ângulo iridocorneal olho direito
ANG E	ângulo iridocorneal olho esquerdo
AOD	distância de abertura do ângulo
CA	câmara anterior
Ca D	câmara anterior olho direito
Ca E	câmara anterior olho esquerdo
C D	células em câmara anterior do olho direito
C E	células em câmara anterior do olho esquerdo
CO D	córnea olho direito
CO E	córnea olho esquerdo
dB	decibel
DM	Diabetes mellitus
DP	desvio padrão
ERG	eletrorretinograma de campo total
F	fêmea
GCO	grupo controle
GCAT	grupo catarata não diabética
GDM	grupo Diabetes mellitus
H	hipermadura
IM	imatura
IN	incipiente
Kg	quilograma
LIO	lente intraocular
m	metro
m/s	metro por segundo
M	macho
MD	madura
Máx.	máxima
MHz	megahertz
mg	miligrama
mg/dl	miligrama por decilitro

ml	mililitro
n	tamanho da amostra
N	ausente
p	nível de significância
PIO	pressão intra-ocular
PVDF	difluoreto de polivinilideno
RD	retinopatia diabética
s	segundo
S	presente
SRD	sem raça definida
UBM	biomicroscopia ultra-sônica

LISTA DE SÍMBOLOS

β	beta
µ	micro
µm	micrômetro
%	porcento
>	maior
<	menor
=	igual
+/-	mais ou menos
°	grau

SUMÁRIO

1 INTRODUÇÃO 22

2 REVISÃO DE LITERATURA 24

2.1 Diabetes mellitus 24

2.2 Catarata 28

2.3 Biomicroscopia ultra-sônica 34

3 OBJETIVO 40

4 MATERIAL E MÉTODO 41

4.1 Animais 41

4.2 Sedação 42

4.3 Biomicroscopia ultra-sônica 42

4.3.1 *Parâmetros analisados* 46

4.4 Análise Estatística 48

5 RESULTADOS 50

6 DISCUSSÃO 80

7 CONCLUSÕES 87

REFERÊNCIAS 88

APÊNDICES 98

1 INTRODUÇÂO

A catarata pode ser conceituada como a opacidade do cristalino ou da sua cápsula e representa uma das principais causas de cegueira em cães. Pode ter origem congênita, hereditária ou secundária a doença sistêmica, toxicidade, trauma ou idade. A causa mais comum de catarata em cães é alteração hereditária no metabolismo protéico da lente, em segundo, as alterações metabólicas provocadas pelo Diabetes mellitus (GLOVER; CONSTANTINESCU, 1997).

O Diabetes mellitus (DM) é uma das endocrinopatias mais prevalentes em cães, caracterizada pela absoluta ou relativa deficiência de insulina. Altera o equilíbrio osmótico no interior da lente levando à catarata bilateral, simétrica e aguda. A espécie canina é particularmente suscetível ao desenvolvimento da catarata na vigência desta doença (BASHER; ROBERTS, 1995). Verificou-se que 80% dos cães diabéticos apresentam catarata aos 16 meses de diagnóstico (BEAM; CORREA; DAVIDSON; 1999). A catarata diabética canina progride de forma rápida e osmoticamente ativa resultando em intumescência da lente e uveíte facolítica. Rupturas espontâneas da cápsula e subseqüentes graus de uveíte facoclástica também são verificados (WILKIE et al., 2006; DAVIDSON; NELMS, 2007). O DM no cão pode levar ao aparecimento de outras alterações oculares concomitantes, como a retinopatia diabética (LANDRY; HERRING; PANCIERA, 2004; SAFATLE, 2008), alterações ceratoconjuntivais (CULLEN et al., 2005) e endoteliais (YEE et al., 1985).

A biomicroscopia ultra-sônica (UBM) é um método ultra-sonográfico de alta freqüência (50MHz) que permite a obtenção de imagens do modo B de qualidade microscópica. A resolução axial de 37μm, dez vezes maior que o ultra-som convencional, e a penetração limitada de cerca de 5 mm tornam o método adequado para exame das estruturas do segmento anterior mesmo na presença de opacidade dos meios. Córnea, câmara anterior, ângulo iridocorneal, íris, câmara posterior, zônula, corpo ciliar, esclera e coróide, assim como cápsula anterior e parte do equador do cristalino na sua porção anterior, podem ser avaliadas em tempo real (PAVLIN et al.,1991; LIEBMANN; RITCH, 1996; CASTANHEIRA, 2003).

A UBM é um instrumento não invasivo, importante no diagnóstico e na escolha do tratamento de diversas enfermidades oculares na medicina humana, como as doenças da córnea, conjuntiva e esclera, lesões inflamatórias, traumáticas ou neoplásicas do segmento anterior, além de permitir melhor compreensão da fisiopatologia de alguns tipos de glaucoma. Também é utilizada para avaliação pós-cirúrgica nas ceratectomias, iridotomias, trabeculoplastias e verificação do posicionamento da lente intra-ocular (CASTANHEIRA, 2003).

No diagnóstico das doenças oculares que afetam os cães, a UBM tem se mostrado útil para análise da conformação do ângulo íridocorneal no glaucoma (GIBSON et al., 1998; BROOKS, 1999; GARCIÁ-SANCHEZ et al., 2006) e de alterações do segmento anterior após facoemulsificação (MAIA, 2003; ROSE et al., 2008).

Este estudo buscou, por meio do uso da UBM, comparar as estruturas do segmento anterior de olhos de cães com catarata, diabética e não-diabética, para verificar possíveis alterações decorrentes do DM, considerando as particularidades da catarata diabética no cão e o estresse metabólico a que os tecidos oculares são submetidos na vigência desta afecção.

2 REVISÃO DE LITERATURA

A revisão de literatura foi divida em tópicos a fim de facilitar sua compreensão.

2.1 Diabetes mellitus

Diabetes mellitus (DM) é caracterizado por desequilíbrio no metabolismo de carboidratos, no qual os açúcares não são apropriadamente oxidados para a produção de energia, devido à falta de insulina ou a resistência a ela. Ocorre, então, hiperglicemia em decorrência da falha na utilização de glicose e do aumento da gliconeogênese e da glicogenólise hepática. Quando o aumento da concentração plasmática de glicose atinge 180 a 220 mg/dl no cão, excede a capacidade das células tubulares renais em absorver glicose do filtrado glomerular, resultando em glicosúria. Esta causa diurese osmótica e conseqüente poliúria com polidipsia compensatória. Na ausência relativa ou absoluta de insulina, a glicose não penetra nas células do centro de saciedade, inibindo-o, assim, o indivíduo se torna polifágico a despeito da hiperglicemia (NGUYEN et al.,1998; FELDMAN; NELSON, 2004).

O metabolismo protéico também é afetado pela deficiência de insulina. Como a insulina é hormônio anabólico, sua falta leva ao catabolismo protéico, contribuindo para os sinais clínicos de perda de peso e massa muscular. Uma das alterações mais importantes observadas no estado diabético é decorrente de alterações no metabolismo de lipídeos. Com a deficiência de insulina, o sistema lipase hormônio-sensível, normalmente suprimido pela insulina, torna-se ativado. Como conseqüência desse aumento de atividade da lipase, o tecido adiposo é degradado, em taxa elevada, a ácidos graxos não esterificados. Esses ácidos graxos são levados ao fígado e convertidos em cetonas, que são lançadas novamente na circulação (NELSON, 1995).

Em decorrência destas alterações metabólicas aparecem os sintomas do DM no cão, ou seja, poliúria, polidipsia, polifagia e perda de peso (FELDMAN; NELSON, 2004).

Diabetes mellitus espontâneo é relatado na maioria das raças de cães e nos mestiços e é classificado como insulino-dependente ou não-insulino dependente. Em seres humanos se classifica o DM tipo como I ou tipo II. DM tipo I é caracterizado por deficiência de insulina resultante da destruição ou perda das células β das ilhotas de Langerhans e, DM tipo II, por resistência ou produção e/ou secreção inadequada de insulina (FELDMAN; NELSON, 2004). Diferentemente do DM tipo I humano, o DM em cães se manifesta tardiamente, a maioria dos animais afetados têm entre 04 e 14 anos de idade (GUPTILL; GLICKMAN; GLICKMAN, 2003). Estudos sugerem que o DM em cães adultos progrida através de vários estágios de intolerância a glicose, seguidos por estágio não-dependente de insulina, como no DM tipo II dos humanos, até atingir a fase insulina-dependente, comparável ao DM tipo I (FELDMAN; NELSON, 2004).

A principal lesão encontrada em seres humanos e felinos diabéticos é a amiloidose das ilhotas de Langerhans (O'BRIEN, 1993). A substância amiloide é um polipeptídio secretado juntamente com a insulina. Apesar dos cães produzirem substância amiloide de forma similar aos humanos e felinos, não se identifica amiloidose das ilhotas, pois, na maioria dos cães diabéticos, já há destruição dessas ilhotas no momento do diagnóstico. A hiperglicemia aparece quando aproximadamente 75% das células β são destruídas (PORTE JR, 1991).

A etiologia do DM no cão é multifatorial, incluindo-se obesidade, dieta, exposição a toxinas ou fármacos que aumentem a resistência à insulina e destruição das células β das ilhotas de Langerhans, imuno-mediada ou causada por pancreatite. Embora fatores genéticos provavelmente estejam envolvidos na susceptibilidade a esta doença, genes específicos e padrões de herança não foram identificados na maioria das raças (GUPTILL; GLICKMAN; GLICKMAN, 2003).

Ao menos 50% dos cães diabéticos apresentam evidência de destruição imuno-mediada das células β, de maneira similar a DM tipo I em humanos (HOENING; DAWE, 1995; CATCHPOLE, 2005). Danos extensos ao pâncreas, como os causados por pancreatite crônica, aparecem em cerca de 28% dos diabéticos (ALEJANDRO et al., 1998).

As fêmeas apresentam risco duas vezes maior que machos de desenvolverem esta afecção (MARMOR et al.,1982; FELDMAN; NELSON, 2004). DM diagnosticada

durante o estro ou prenhez pode ser comparada ao diabete gestacional humano. A influência periódica da resistência à insulina associada ao diestro pode contribuir ao risco mais alto enfrentado pelas fêmeas caninas de desenvolver esta doença (RAND et al., 2004).

A prevalência desta afecção nos cães varia entre 1 em 100 a 1 em 500 indivíduos (FELDMAN; NELSON, 2004). Um estudo mostra que os cães têm sido acometidos por DM de maneira crescente: nos anos 70, atingia 19 em cada 10.000 cães levados aos hospitais de ensino veterinário nos EUA e, em 1999, este número passou a 64 em cada 10.000, sendo que a prevalência se mostrou mais alta em animais idosos (10-15 anos) e de pequeno e médio porte (< 22,7 kg) (GUPTILL; GLICKMAN; GLICKMAN, 2003).

O olho responde à doença sistêmica metabólica e suas estruturas e anexos são afetados. Nos humanos a causa mais freqüente de cegueira associada ao DM é a retinopatia diabética, enquanto nos cães é a catarata, podendo esta ser um dos primeiros sintomas da doença (LANDRY; HERRING; PANCIERA, 2004).

Além das alterações metabólicas, a expressão clínica do Diabetes mellitus se caracteriza por alterações neuropáticas e vasculares, estas responsáveis pela microangiopatia, que afeta principalmente a retina, causando a retinopatia diabética. Nesta afecção há o comprometimento de arteríolas, vênulas e vasos de maior calibre. É mais freqüente no DM tipo I e pode se apresentar de forma não-proliferativa, pré-proliferativa e proliferativa (NASRI, 2002; LANDRY; HERRING; PANCIERA, 2004).

No cão, a retinopatia diabética se manifesta na doença espontânea e no modelo experimental induzido por galactosemia. Há, inicialmente, microaneurismas, que se desenvolvem entre 3 a 5 anos do Diabetes mellitus, período em que quase invariavelmente há o aparecimento da catarata, que impossibilita a fundoscopia. No modelo experimental, os microaneurismas se desenvolvem aos 27 meses. A forma não-proliferativa se caracteriza pelos seguintes eventos: adelgaçamento da membrana basal dos capilares retinianos, dilatação venosa, perda dos pericitos, microaneurismas, áreas de não-perfusão capilar, hemorragia retiniana, perda de fibras nervosas e resíduos edematosos. A perda dos pericitos é responsável pelo desenvolvimento dos aneurismas. A forma proliferativa, devastadora para a visão do humano, pode ser

induzida experimentalmente em 74 a 80 meses. Hemorragias pré-retinianas são notadas aos 56 meses e exudatos moles aos 60. A neovascularização se limita à área da papila. As descrições de retinopatia diabética são, geralmente, achados pós-morte (CULLEN; WEBB, 2007).

As alterações decorrente do DM no segmento anterior são menos descritas que aquelas relacionadas a retinopatia diabética (BARTOW, 2004). Entre elas se incluem microaneurismas conjuntivais e pregas na membrana de Descemet (HENKIND; WISE, 1961). Lesões corneais extensas foram descritas, além de deposição de pigmento no endotélio corneal, superfície da íris e trabeculado escleral (ARMALY; BALOGLOU,1967). Em 1974, Schartz descreveu diminuição significante na sensibilidade corneal nos humanos diabéticos. Hyndiuk et al. (1977) relataram úlceras estéreis neurotróficas em pacientes diabéticos. O interesse pelo estudo da córnea do diabético cresceu com os problemas de cicatrização após o advento da vitrectomia (MANDELCORN; BLANKENSHIP; MACHEMER, 1976).

Na cirurgia de catarata em humanos, pacientes diabéticos apresentam maior ocorrência de complicações relacionadas à inflamação e sangramento. As complicações pós-operatórias mais comuns nestes, são a ceratopatia, uveíte anterior serosa e uveíte anterior fibrinosa com formação de sinéquias posteriores e opacificação da cápsula posterior (IVANIC et al., 2005). O DM também é considerado fator de risco para contração da abertura capsular anterior, após capsulorrexis circular contínua empregada na facectomia por facoemulsificação (KATO et al, .2001).

Características ceratoconjuntivais, como a diminuição da produção e do tempo de quebra do filme lacrimal, diminuição da sensibilidade corneal, aumento na concentração de glicose na lágrima e presença de infiltrado inflamatório na submucosa conjuntival, são encontradas em cães diabéticos (CULLEN et al., 2005; CULLEN; WEBB, 2007). Ao exame de microscopia especular, o endotélio corneal dos cães afetados por DM, apresenta perda de células endoteliais, polimegatismo e pleomorfismo (YEE et al.,1985; BARTOW, 2004).

Na fundoscopia após facectomia por facoemulsificação em cães diabéticos, encontrou-se hemorragias retinianas e microaneurismas (LANDRY; HERRING; PANCIERA, 2004).

2.2 Catarata

O termo catarata compreende um grupo de oftalmopatias caracterizadas pela opacidade lenticular, que podem exibir diferentes padrões morfológicos em virtude de sua etiologia. É uma das causas mais freqüentes de perda de visão no cão (GLOVER; CONSTANTINESCU, 1997; LAUS et al., 2008).

A transparência do cristalino é mantida por diversos fatores, incluindo baixa densidade do citoplasma graças à falta de organelas intracelulares e núcleo celular nas fibras do cristalino; pouca flutuação do índice refrativo do citoplasma e fibras celulares altamente organizadas. Estes fatores são influenciados pela hidratação citoplasmática, força iônica e outras funções metabólicas especializadas. Os eventos que iniciam a cataratogênese são causados por alterações em um ou mais desses fatores, levando à perda de transparência da lente (DAVIDSON; NELMS, 2007).

Quando a catarata evidencia-se clinicamente, já ocorreram alterações irreversíveis no metabolismo do cristalino devido a uma série de eventos relacionados ao conteúdo protéico da lente, bombas metabólicas, concentrações iônicas e atividade antioxidante. A catarata está associada ao aumento de proteínas insolúveis de alto peso molecular (albuminóides), com diminuição na quantidade relativa de proteínas solúveis do cristalino (DAVIDSON; NELMS, 2007).

A catarata pode ser classificada segundo sua etiologia em hereditária ou adquirida; segundo a idade de ocorrência em embrionária, congênita, juvenil e senil; por localização da opacidade em capsular, subcapsular, zonular, cortical, nuclear, sutural ou equatorial e, de acordo com seu aspecto e estágio de desenvolvimento, em incipientes, imaturas, maduras ou hipermaduras, sendo esta a classificação mais comumente empregada na oftalmologia veterinária (LAUS et al., 2008).

O termo catarata incipiente refere-se aos estágios iniciais de aparecimento clínico da catarata, com opacidade focal e sem déficit visual, comprometendo menos de 10 a 15% do volume do cristalino. Comumente envolve o córtex, a área subcapsular ou a região de sutura “Y”, e, dependendo da causa, pode ou não progredir (Figura 1).

Fonte: Laboratório de Investigação de Oftalmologia Comparada USP (2008)

Figura 1 - Catarata Incipiente

A catarata imatura varia muito em sua aparência e pode afetar apenas uma pequena porção do córtex a quase toda lente. É definida pela presença de áreas com opacidade menos densa ou áreas com fibras lenticulares normais, de tal sorte que parte do reflexo tapetal seja aparente (Figura 2).

Fonte: Laboratório de Investigação de Oftalmologia Comparada USP (2008)

Figura 2 - Catarata imatura

A catarata madura envolve toda a lente, como uma opacidade branca e sólida, obscurecendo o reflexo de fundo e levando a perda da visão (figura 3).

Fonte: Laboratório de Investigação de Oftalmologia Comparada USP (2008)

Figura 3: Catarata madura

No último estágio de progressão da doença, a catarata hipermadura, enzimas são liberadas de fibras lenticulares degeneradas ou rompidas, provocando proteólise em áreas do cristalino, geralmente corticais. Essas proteínas lenticulares lisadas, juntamente com água, podem atravessar a cápsula intacta, causando redução no tamanho do cristalino, aumento da profundidade da câmara anterior e enrugamento e irregularidade na superfície da cápsula anterior (Figura 4). Nesta fase, inflamação associada às proteínas do cristalino é freqüente. Com a reabsorção, passa-se a observar o reflexo tapetal e, dependo da área, a visão pode ser restabelecida (DAVIDSON; NELMS, 2007; LAUS et al., 2008).

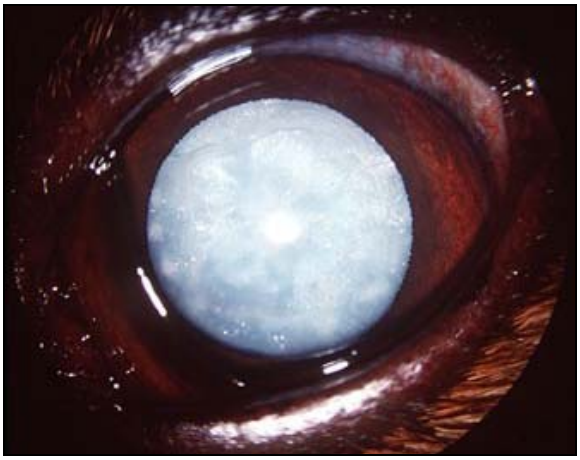

Fonte: Laboratório de Investigação de Oftalmologia Comparada USP (2008)

Figura 4: Catarata hipermadura com reabsorção

A catarata, muitas vezes, tem base hereditária ou presumidamente hereditária e ocorre em cães de raça pura, em animais jovens ou de meia-idade. É o tipo de catarata mais comumente vista pelo médico veterinário. Apenas em algumas raças, tais como Poodle Standard e Keeshond a base hereditária e o modo de transmissão foram definidos como autossômico recessivo (RUBIN; FLOWERS, 1972; BARNETT; STARTUP, 1985; KRAMER et al., 1988). Entretanto, a localização anatômica, a aparência das opacidades do cristalino nos estágios iniciais, as características de progressão, a natureza bilateral e a ausência de outras doenças oculares que podem causar catarata sugerem que, na maioria das outras raças, a catarata também apresente base hereditária. A expressão fenotípica no cão, principalmente na idade do início e progressão da catarata hereditária, pode variar de acordo com a raça, e ser influenciada por outros genes ou fatores ambientais (DAVIDSON; NELMS, 2007).

A catarata senil acomete cães com mais de 8 anos. Comumente, é precedida por esclerose nuclear densa. Inicialmente observam-se opacidades puntiformes ou lineares no núcleo do cristalino. Alterações corticais também podem ocorrer em extensões variáveis, com linhas de opacificação em direção ao eixo visual em forma de cunha ou roda. A progressão da catarata senil geralmente é lenta, demorando meses ou anos até ocasionar perda de visão (LAUS et al., 2008).

Quando a catarata apresenta-se em cães de 6 a 10 anos, de raças de risco para catarata hereditária, a sua classificação em senil ou hereditária é problemática. Por causa da predileção racial, pode-se supor que existe alteração genética no metabolismo do cristalino e que as alterações no cristalino relacionadas à idade causam a expressão fenotípica ou exacerbação da catarata. Outra alternativa é que esses animais apresentem simplesmente catarata hereditária sem participação do componente ambiental, com início atípico ou tardio. A causa da catarata senil é desconhecida. Existe muita especulação a respeito da patogênese da catarata senescente em humanos relacionada à lesão fotooxidativa do cristalino, conseqüência de décadas de exposição à radiação solar ultravioleta. Em cães, cuja média de expectativa de vida é aproximadamente 1/5 da do ser humano, tais mecanismos de lesão fotooxidativa são apenas especulações (DAVIDSON; NELMS, 2007).

O aparecimento da catarata pode ser secundário a outras oftalmopatias, tais como traumas, uveítes, luxações do cristalino e a atrofia progressiva da retina, observada comumente em Poodles miniatura, Cocker Spaniel e Schnauzer miniatura (DAVIDSON; NELMS, 2007; LAUS et al., 2008).

Algumas medicações, como diazoxida, fenilpiperacina (agentes anti-hipertensivos), os inibidores de hidroximetilglutarilcoenzima-A (substância redutora do colesterol), a pefloxacina (quinolona), o dinitrofenol (agente anti-helmíntico), o DMCA ou 2,3-dicloro-4-mitroanilina (fungicida), os contraceptivos orais a base de progesterona, o cetoconazol e o DMSO (dimetilsulfóxido) são potencialmente capazes de causar catarata. Substâncias tóxicas, como metais pesados, também podem ocasionar a formação de catarata. Porém, catarata subcapsular, como observada em humanos, associada ao uso sistêmico ou tópico de corticosteróides e orgafosfatos tópicos, não foi relatada na espécie canina (DAVIDSON; NELMS, 2007).

A catarata pode se apresentar em animais com deficiências nutricionais graves, a partir da terceira semana de vida (DAVIDSON; NELMS, 2007).

A origem da catarata pode ser metabólica, como na presença de hipocalcemia, resultante de falha renal ou hipoparatireoidismo. Neste caso, apresenta-se como bilateral e simétrica, com opacidade puntiforme ou linear na região subcapsular anterior ou posterior (LAUS et al., 2008). Também a galactosemia e hipercupremia podem originar catarata (DAVIDSON; NELMS, 2007; GRAHN; PEIFFER, 2007).

Entre as causas metabólicas de catarata, o Diabetes mellitus é a mais comum na espécie canina. A ruptura do movimento normal de entrada e saída de água da lente leva a sua formação aguda. A glicose contida no humor aquoso penetra no cristalino por difusão. Em condições normais, esta é convertida em ácido lático pela via anaeróbia (hexoquinase), entretanto, a elevação de sua concentração causa saturação enzimática e ativação da via alternativa (aldose redutase). Esta enzima converte aldeído em sorbitol, que por sua vez se converte em frutose. Sorbitol e frutose não permeiam a membrana celular e são potentes hidrofílicos. Por osmose, a água do humor aquoso é absorvida, levando a aumento de volume, ruptura e desorganização das fibras lenticulares, com formação de vacúolos e catarata (GLOVER; CONSTANTINESCU, 1997; DAVIDSON; NELMS, 2007; LAUS et al., 2008).

Adicionalmente, concentrações eletrolíticas alteradas, levam a mudanças bioquímicas com redução de ATP, aminoácidos, glutationa e mioinositol, além da redução da atividade da ATP-ase. Não está claro se estas alterações bioquímicas indicam o envolvimento de outros mecanismos patogênicos (alterações na permeabilidade celular, forças oxidativas e glicosilação não enzimática) ou se são apenas secundárias a cataratogênese osmótica (DAVIDSON; NELMS, 2007).

A catarata diabética do cão progride de forma rápida e osmoticamente ativa resultando em intumescência da lente e uveíte facolítica (figura 5). Rupturas espontâneas da cápsula e subseqüentes graus de uveíte facoclástica também são verificados (WILKIE et al., 2006; DAVIDSON; NELMS, 2007).

Fonte: Laboratório de Investigação de Oftalmologia Comparada USP (2008)

Figura 5 - Catarata diabética madura bilateral

A espécie canina é particularmente suscetível ao desenvolvimento da catarata na vigência desta doença (BASHER; ROBERTS, 1995). Verificou-se que 80% dos cães diabéticos apresentam catarata aos 16 meses de diagnóstico (BEAM; CORREA; DAVIDSON; 1999).

2.3 Biomicroscopia ultra-sônica

A ecografia ou ultra-sonografia é um procedimento não invasivo que permite avaliar quantitativa e qualitativamente várias anormalidades intra-oculares e orbitárias (EISENBERG, 1985). No transdutor, um cristal piezoelétrico responde a um estímulo elétrico com deformação mecânica e emissão de ondas sonoras que se propagam através dos tecidos e são refletidas pelas interfaces formadas entre diferentes densidades e níveis de impedância acústica. Estes ecos são filtrados e amplificados, resultando em sinais dispostos numa tela (BROOKS, 1991; DIETRICH, 2007).

A ultra-sonografia ocular difere dos demais métodos de imagem pelo íntimo envolvimento do examinador em, simultaneamente, produzir e interpretar as imagens, fazendo, continuamente, ajustes finos que mostrem as alterações de forma clara (PAVLIN; FOSTER, 1995).

A ultra-sonografia tem sido utilizada no diagnóstico de doenças oculares em humanos desde 1956 (MATTOON et al., 1956). Rubin e Koch (1968) descreveram pela primeira vez seu uso na oftalmologia veterinária, ainda utilizando apenas o modo-A (modulação de amplitude). A utilização da ultra-sonografia bidimensional em tempo real (modo-B) no diagnóstico de doenças oculares foi relatada em Medicina Veterinária inicialmente em 1980 (JONSTON; FEENEY, 1980).

É uma valiosa ferramenta diagnóstica, porque permite avaliar as estruturas intra-oculares quando a visão direta não é possível, seja por sua localização, seja pela presença de afecção que cause opacidade ocular (MATOON; NYLAND, 2002). As freqüências utilizadas em oftalmologia usualmente variam entre 7 e 10 MHz com penetração de 4 a 5 cm (PAVLIN; FOSTER,1995). Nestas freqüências, as imagens só se tornam bem definidas a partir de 12 mm da superfície do transdutor, permitindo a avaliação das estruturas oculares a partir da face posterior do cristalino até o segmento retrobulbar (ALLEMANN, 1995). As imagens de estruturas próximas ao transdutor, córnea, câmara anterior e íris, sofrem interferência de artefatos de reverberação (DIETRICH, 2007).

Transdutores ultra-sônicos de alta freqüência, entre 20 e 35 MHz (ultra-som de alta freqüência) e entre 50 e 100 MHz (biomicroscopia ultra-sônica ou UBM) têm sido desenvolvidos nos últimos anos. A capacidade de penetração destes transdutores é limitada em cerca de 5 a 10 mm (PAVLIN; SHERAR; FOSTER, 1990; BENTLEY; MILLER; DIEHL, 2003). Freqüências mais altas permitem melhor resolução e medidas mais precisas, porém com menor penetração nos tecidos. (PAVLIN; SHERAR; FOSTER, 1990). Esta técnica é similar a ultra-sonografia convencional em modo-B, permitindo a observação em tempo real de seções bidimensionais (PAVLIN; FOSTER, 1995).

A pesquisa para o desenvolvimento de ultra-som de freqüências muito altas iniciou-se em 1979, com o desenvolvimento de transdutores que utilizam polímeros de difluoreto de polivinilideno (PVDF). As primeiras pesquisas em microscopia ultra-sônica de alta freqüência em tecidos vivos foram feitas por membros do departamento de Biofísica Médica da Universidade de Toronto, mostrando imagens da estrutura interna de esferóides tumorais (SHERAR; NOSS; FOSTER, 1987).

A biomicroscopia ultra-sônica (UBM), é um meio diagnóstico ultra-sonográfico que produz imagens de tecidos vivos com definição microscópica (PAVLIN; FOSTER, 1998).

O modelo de UBM comercialmente disponível em nosso meio possui um transdutor de 50 MHz, com velocidade do som de 1540 m/s, penetração tecidual de 5 mm e resolução de 37 μm. Necessita, para o exame, da interposição de meio visco-elástico (metilcelulose 2%), associado a soro fisiológico, entre a córnea e a superfície do transdutor, acondicionado em um cone acrílico (*eye cup*) que é adaptado à fenda palpebral. A sonda não é recoberta e executa movimento de vai e vem (ALLEMANN, 2000). As imagens são armazenadas na memória do próprio computador e podem ser impressas. Dispõe de função *caliper* que permite medir as distâncias entre as interfaces acústicas em milímetros ou graus com precisão de 0,04mm (PAVLIN; FOSTER, 1995; CASTANHEIRA, 2003).

Quando analisado quanto à reprodutibilidade da morfometria do segmento anterior, o método se mostra satisfatório intra-observador, porém apresenta pequena

reprodutibilidade interobservador (TELLO et al.,1994; URBAK, 1998; URBAK; PEDERSEN; THORSEN, 1998; SOUZA FILHO et al., 2005).

Esta técnica se mostrou particularmente apropriada para o exame do bulbo ocular já que estruturas de grande interesse se localizam a pouca profundidade, dentro dos seus limites de penetração (PAVLIN; SHERAR; FOSTER, 1990). Seu emprego permite o exame da córnea, câmara anterior, ângulo iridocorneal, íris, câmara posterior, zônula, corpo ciliar, porção anterior da esclera e coróide, retina periférica, cápsula anterior do cristalino e parte do seu equador (PAVLIN; FOSTER, 1995; CASTANHEIRA, 2003).

Pavlin et al. publicaram o primeiro artigo sobre o uso *in vitro* deste método em 1990. Com uso de transdutor de 100MHz, produziram imagens de qualidade microscópica do ângulo da câmara anterior, córnea e retina em olhos intactos enucleados imersos em solução salina, propondo seu desenvolvimento para uso clínico na oftalmologia.

Em 1991, os resultados de 14 casos clínicos foram publicados demonstrando seu potencial como instrumento diagnóstico na oftalmologia. A UBM mostrou-se capaz de fornecer imagens que não poderiam ser obtidas por outra técnica devido à disposição anatômica das estruturas (PAVLIN et al.,1991).

No ano seguinte, realizaram-se medidas das estruturas do segmento anterior de olhos de voluntários normais e as compararam com olhos glaucomatosos (PAVLIN; HARASIEWICZ; FOSTER,1992).

Desde então, a UBM tem se prestado para o exame de ampla gama de entidades patológicas com sede no segmento anterior e anexos oculares, incluindo glaucoma, tumores, problemas relacionados a lentes intra-oculares (LIO), trauma, doenças da esclera e anexos (PAVLIN; FOSTER, 2004).

A capacidade da biomicroscopia ultra-sônica de permitir observar a relação entre íris, câmara posterior, zônula, corpo ciliar e lente, possibilitou melhor compreensão dos mecanismos do fechamento angular e outros tipos de glaucoma (PAVLIN, 1995).

A UBM esclareceu os mecanismos da síndrome da íris em “plateau”, na qual os processos ciliares se encontram anteriorizados, projetando a raiz da íris em direção ao seio camerular, com conseqüente bloqueio angular. Esta observação demonstrou a

ineficiência da iridotomia nesta afecção (PAVLIN; RITCH; FOSTER, 1992; CASTANHEIRA, 2003).

Com o advento da UBM, mudanças dinâmicas nas relações das estruturas de interesse passaram a ser observadas durante o exame, assim, ao se submeter olhos com ângulo da câmara anterior estreito a teste provocativo de escuro, tornou-se possível verificar se há formação de bloqueio pupilar, o que orienta a indicação de intervenção cirúrgica preventiva (PAVLIN; HARASIEWICZ ; FOSTER, 1995).

No glaucoma pigmentar, a biomicroscopia ultra-sônica ajudou a compreender os fatores que produzem a concavidade da íris, fazendo com que sua face posterior toque a zônula durante esforço acomodativo e demonstrou a contribuição da iridotomia no tratamento desta afecção (PAVLIN; HARASIEWICZ; FOSTER, 1994 a; CASTANHEIRA, 2003).

Este exame também tem sido útil na avaliação dos tratamentos cirúrgicos do glaucoma, como as iridotomias e trabeculoplastias (PAVLIN; FOSTER, 1992; YAMAMOTO; SAKUMA; KITAZAWA, 1995; CASTANHEIRA, 2003).

A biomicroscopia ultra-sônica é importante ferramenta no controle de tumores do segmento anterior, contribuindo para determinação do prognóstico e a indicação do tratamento. Esta técnica permite a diferenciação entre cistos e tumores sólidos, a mensuração precisa da profundidade dos tumores da íris e do corpo ciliar e seu acompanhamento, além de possibilitar a diferenciação entre tumores apenas da íris e aqueles que também comprometem o corpo ciliar (PAVLIN; FOSTER, 1992; RILEY et al., 1994).

Nas doenças da esclera anterior, a UBM permite avaliar as alterações locais e o comprometimento coroidal, retinal e alterações vítreas porventura concomitantes, colaborando no diagnóstico diferencial e permitindo a monitorização da progressão escleral (PAVLIN et al, 1993).

A UBM é superior aos demais métodos na avaliação trauma ocular, permitindo aferir o estatus zonular, recesso angular, ciclodiálise e detectar pequenos corpos estranhos na câmara anterior. A observação da periferia da lente e o suporte zonular permitem que o grau e extensão de subluxação possam ser aferidos no pré-operatório,

orientando a escolha do protocolo cirúrgico (PAVLIN; BUYS; PATHMANATHAN, 1998; MC WHAE; CRICHTON; RINKE, 2003; OZDAL; MANSOUR; DESCHÊNES, 2003).

No pós-cirurgico de catarata, a UBM permite verificar o posicionamento das lentes intra-oculares e seus hápticos (PAVLIN; HARASIEWICZ; FOSTER, 1994 b; VIANNA FILHO et al., 1996; VIANNA FILHO et al., 2000).

A biomicroscopia ultra-sônica se presta à avaliação da espessura, refletividade e irregularidades presentes nas afecções da córnea. Também é empregada no pós-operatório das cirurgias refrativas e, ao possibilitar a mensuração de sua profundidade, auxilia na escolha do tratamento cirúrgico das alterações distróficas e leucomais (MCWHAE et al., 1994; PAVLIN; HARASIEWICZ; FOSTER, 1994c; CASTANHEIRA, 2003).

Na presença das uveítes, a UBM pode evidenciar ecos puntiformes ou membranáceos na câmara anterior, no seio camerular, na câmara posterior e na base vítrea, além de variações de espessura e ecogenicidade do corpo ciliar (CASTANHEIRA, 2003).

Na medicina veterinária, a UBM tem sido utilizada de maneira crescente, embora a necessidade de sedação ou anestesia para garantir um posicionamento adequado e o alto custo do aparelho sejam limitantes para seu emprego (DIETRICH, 2007).

Em 1997, realizaram-se medidas dos bulbos oculares enucleados de 25 porcos adultos, mostrando que a UBM permite a visualização de estruturas *ex vivo* intra-oculares sem as distorções atribuídas a fixação histológica (BARTHOLOMEW et al., 1997).

Gibson et al. (1998) realizaram estudo comparando os achados da gonioscopia e da UBM na avaliação do ângulo írido-corneal em 22 cães da raça Cocker Spaniel, concluindo que esta era mais sensível ao identificar anormalidades angulares que a gonioscopia.

Brooks (1999) cita dados não publicados de Burgesser sobre a utilização da UBM no estudo de vários tipos de glaucoma em cães, no carcinoma de células escamosas em córnea e limbo de eqüinos, no seqüestro corneal e nos melanomas de íris em felinos.

O desenvolvimento pós-natal da curvatura central e da espessura da córnea de gatos foi acompanhado com a realização de exames seriados de ceratometria e UBM em 6 animais desta espécie, desde 09 até 50 semanas de idade (MOODIE et al., 2001).

Maia em 2003 comparou, por meio da biomicroscopia ultra-sônica, as alterações do segmento anterior de 12 cães submetidos a facoemulsificação bilateral, com e sem implante de lente intra-ocular (LIO).

Buscando estabelecer parâmetros comparativos, Aubin et al. (2003) realizaram UBM em 26 olhos enucleados de gatos. A área da superfície ocular e a espessura da esclera foram medida com o uso do UBM em olhos de cães e cavalos, obtidos após a eutanásia (GILGER et al., 2005).

Garciá-Sanches et al. (2006) relataram caso de implante de válvula de Ahmed num cão que desenvolveu glaucoma após facoemulsificação e implante de lente intra-ocular, no qual a UBM foi utilizada para mensurar o ângulo iridocorneal.

O ângulo íridocorneal foi mensurado em 102 olhos caninos com catarata, antes e após a facectomia, e comparado a 46 olhos de cães normais, buscando associação entre as medidas obtidas e o desenvolvimento de hipertensão ocular no pós-operatório (HOP). Concluiu-se que, aqueles com maiores ângulos iridocorneais e maiores distâncias de abertura angular no pré-operatório, apresentam maior risco de desenvolver esta afecção (ROSE et al., 2008).

3 OBJETIVO

Comparar, por meio da biomicroscopia ultra-sônica, as alterações na espessura da córnea, profundidade da câmara anterior, ângulo da câmara anterior e presença de células em seu interior, em cães com catarata, portadores e não portadores de Diabetes mellitus.

4 MATERIAL E MÉTODO

Os animais foram submetidos ao exame no Laboratório de Investigação em Oftalmologia Comparada do Departamento de Cirurgia da Faculdade de Medicina Veterinária e Zootecnia da Universidade de São Paulo. O protocolo recebeu aprovação da Comissão de Bioética da Faculdade de Medicina Veterinária e Zootecnia da Universidade de São Paulo – Protocolo nº 1319/2008.

4.1 Animais

Foram realizados exames de 87 olhos de 47 animais da espécie canina (*canis familiaris*), 19 machos e 28 fêmeas de raças variadas e idade entre 02 e 14 anos. encaminhados ao Serviço de Oftalmologia do Hospital Veterinário da Faculdade de Medicina Veterinária e Zootecnia da Universidade de São Paulo, divididos em 3 grupos:

- O grupo controle (GCO), composto 10 cães hígidos, sem catarata e sem Diabetes mellitus, sendo 04 machos e 06 fêmeas, com idades entre 02 e 14 anos. Deste grupo foram utilizados no estudo os exames de 18 olhos, 08 direitos e 10 esquerdos.
- O grupo dos diabéticos (GDM), composto 17 animais com catarata, portadores de Diabetes mellitus, sendo 06 machos e 11 fêmeas, com idades entre 07 e 14 anos. Utilizaram-se os exames de 15 olhos direitos e 16 olhos esquerdos, totalizando 31 olhos.
- O terceiro grupo (GCAT), com 20 animais portadores de catarata não-diabéticos, composto por 09 machos e 11 fêmeas, com idades entre 02 e 12 anos. Foram incluídos no estudo exames de 38 olhos, 19 esquerdos e 19 direitos.

Todos os animais foram submetidos a exames físico, laboratoriais e oftalmológico completo antes de serem incluídos no estudo, inclusive tonometria e oftalmoscopia

indireta, quando possível. Aqueles que apresentaram outras oftalmopatias foram excluídos do estudo.

O estágio da catarata foi estabelecido com base nos achados do exame oftalmológico. Classificaram-se as cataratas da seguinte forma:

- Incipiente: opacidade focal, sem comprometimento significante da visão.
- Imatura: opacidade incompleta da lente, visibilização do reflexo tapetal e diminuição de visão.
- Madura: lente completamente opaca, impedindo a visibilização do fundo de olho à oftalmoscopia.
- Hipermadura: lente com áreas cintilantes e evidências de reabsorção da lente.

4.2 Sedação

Para contenção foi administrada atropina (0,044 mg/kg) por via subcutânea e, após 15 minutos, xilazina (0,5 mg/kg) e butorfanol (0,2 mg/kg) por via intramuscular.

Em todos os animais foi mantida uma via vascular de acesso, colocando-se catetér na veia cefálica de um dos membros anteriores e gotejando-se solução fisiológica ou ringer lactato.

Instilou-se colírio de tropicamida 1%, seguido de colírio de fenilefrina 10% com intervalo de 5 minutos entre eles em todos os olhos. Imediatamente antes da colocação do *eye-cup*, instilou-se colírio de proparacaína 0,5%.

4.3 Biomicroscopia ultra-sônica

A UBM foi realizada em aparelho “Paradigm Ultrasound Biomicroscope” modelo P40, equipado com transdutor de 50MHz, com velocidade de onda de 1540m/s,

penetração efetiva de aproximadamente 4mm, o campo de 5,5 x 5,5mm e resolução de 50 μm (Figura 6).

Fonte: Laboratório de Investigação de Oftalmologia Comparada USP (2008)

Figura 6 – Aparelho Paradigm Ultrasound Biomicroscope modelo P40

Todos os animais foram submetidos ao eletrorretinograma (ERG) anteriormente a UBM, motivo pelo qual se encontravam em midríase medicamentosa.

Os animais foram posicionados em decúbito lateral. O olho a ser examinado recebeu colírio anestésico (cloridrato de proximetacaína) e um cone acrílico transparente (eye cup) que, uma vez adaptado à fenda palpebral, foi preenchido com cerca de 3ml de solução viscoelástica (metilcelulose 2%) e solução fisiológica a 0,9%, evitando-se bolhas de ar na mistura (Figura.7)

Fonte: Laboratório de Investigação de Oftalmologia Comparada USP (2008)

Figura 7 - Adaptação do eye cup à fenda palpebral

O transdutor do aparelho foi mantido a cerca de 1 mm da córnea a ser examinada, perpendicularmente ao bulbo, parcialmente imerso na solução viscoelástica na qual se movimentava produzindo imagens de vídeo da área de interesse, passível de armazenamento e/ou impressão (figura 8).

Fonte: Laboratório de Investigação de Oftalmologia Comparada USP (2008)

Figura 8 - Transdutor da UBM

Para a espessura da córnea e profundidade da câmara anterior, utilizou-se o modo A, mensurando-se a distância entre os picos referentes aos ecos da superfície anterior e posterior da estrutura analisada.

As estruturas de interesse foram avaliadas com ganho de 80 dB, exceto a córnea, para qual se utilizou ganho de 60 dB.

As imagens do ângulo iridocorneal foram obtidas no quadrante temporal-superior, correspondente a 12 a 3 horas nos olhos esquerdos e a 9 a 12 horas nos olhos direitos. As medidas foram obtidas pela função caliper do aparelho em graus.

As medidas da córnea correspondem à distância entre os picos ecogênicos produzidos pelas interfaces acústicas do epitélio, externamente, e do endotélio, internamente, pela função caliper no modo A em milímetros.

Do mesmo modo, a profundidade da câmara anterior foi obtida pela distância dos picos dos ecos correspondentes ao endotélio corneano em sua região central e ao centro da superfície anterior da lente, utilizando a função caliper no modo A em milímetros.

A presença de ecos puntiformes na câmara anterior, indicativa do aumento de celularidade no interior da mesma, foi avaliada qualitativamente como presente ou ausente.

4.3.1 *Parâmetros analisados*

Foram estudadas, nos olhos dos cães da amostra, as seguintes variáveis:

- Espessura central da córnea

Determinada pela distância entre epitélio corneano e o endotélio, na região central (Figura 9).

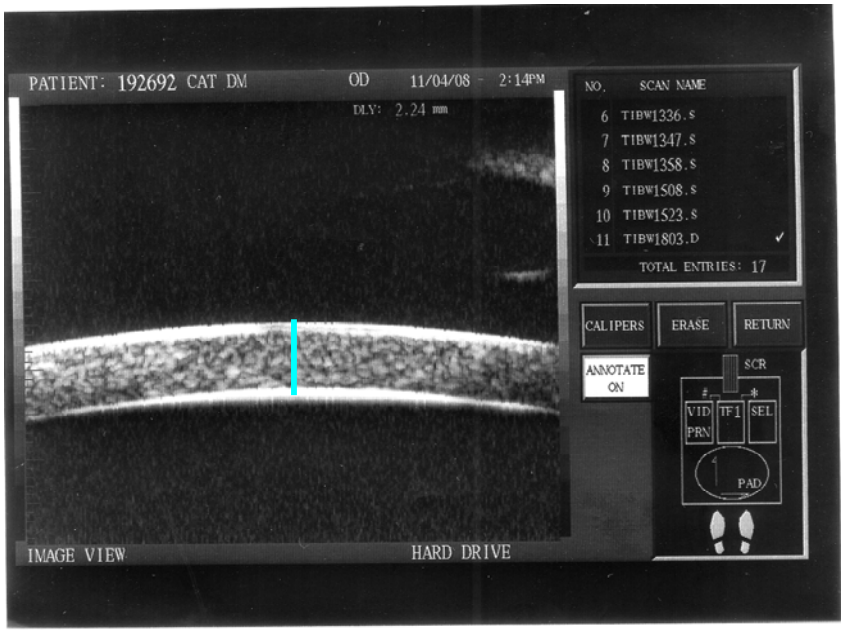

Fonte: Laboratório de Investigação de Oftalmologia Comparada USP (2008)

Figura 9: Aspecto da córnea central na UBM, a linha azul ilustra a distância do epitélio ao endotélio

- Profundidade da câmara anterior dos olhos

Distância entre o endotélio corneano e a cápsula anterior do cristalino, na região central pupilar (Figura 10).

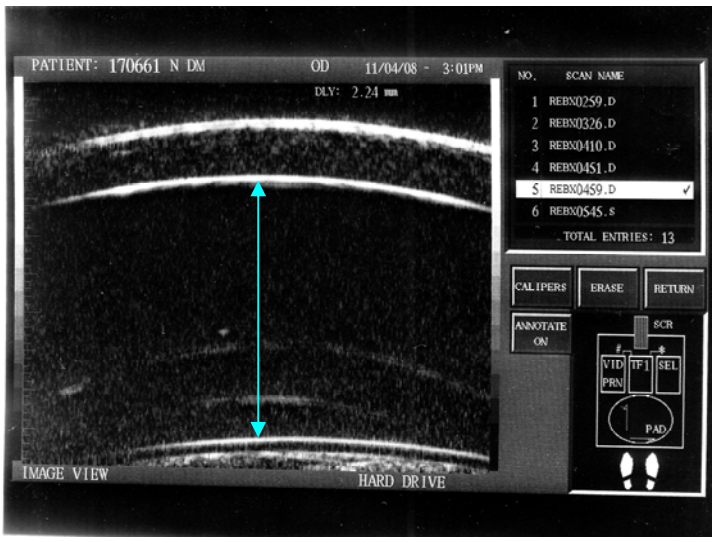

Fonte: Laboratório de Investigação de Oftalmologia Comparada USP (2008)

Figura 10: Aspecto da câmara anterior na UBM, a seta ilustra a distância do endotélio à cápsula anterior.

- Ângulo iridocorneal

Ângulo formado entre a porção interna da córnea e esclera e a porção superior da raiz da íris. O ápice da medida foi colocado na junção da íris, trabeculado córneo-escleral e esclera, com seus braços passando pela superfície interna da esclera e face superior da íris (Figura 11).

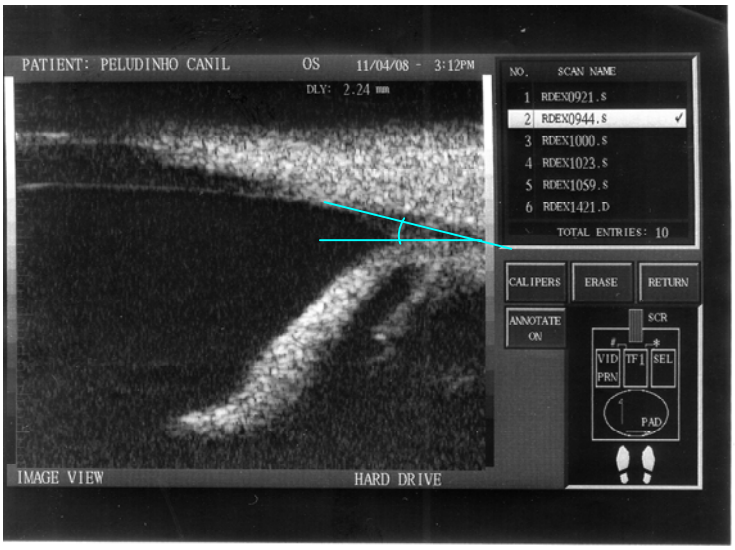

Fonte: Laboratório de Investigação de Oftalmologia Comparada USP (2008)

Figura 11 - Esquema da medida do ângulo iridocorneal.

- Presença de células da câmara anterior dos olhos

Pesquisa de pontos hiperecóicos em câmara anterior, indicativos de celularidade em seu interior, de forma qualitativa, como presentes ou ausentes (Figura 12).

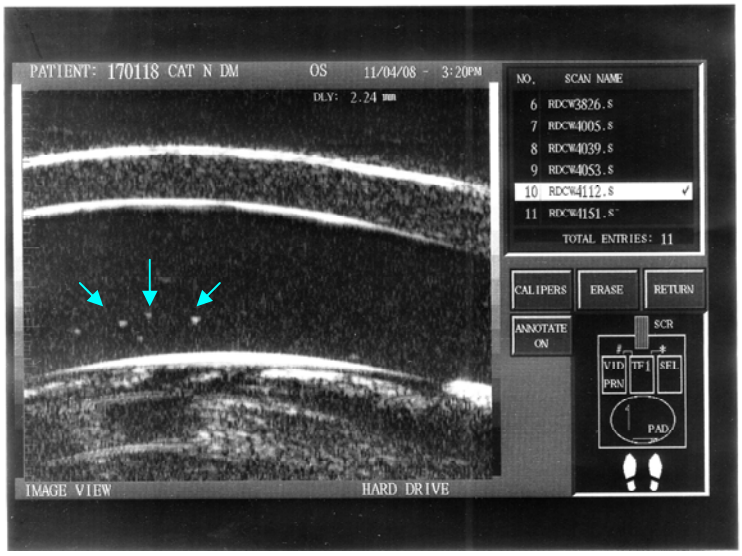

Fonte: Galego, M. P. (2008).

Figura 12: Imagem da câmara anterior com presença de pontos hiperecóicos em seu interior (setas).

4.4 Análise estatística

Inicialmente foram realizadas comparações dos parâmetros de UBM entre os olhos direito e esquerdo por meio do teste t de Student, não sendo observada diferença estatística entre os olhos. Optou-se, dessa forma, em considerar os olhos individualmente, não os cães.

Os parâmetros foram avaliados com análise de variância (ANOVA), seguido de teste de Tukey-Kramer de múltiplas comparações. Quando as variáveis não apresentavam distribuição normal, foi realizado teste de Kruskal-Wallis (Anova não paramétrica), seguido de teste de Dunn de múltiplas comparações. A hipótese básica (H0) testada foi: os perfis de médias são coincidentes, ou seja, não existe diferença de médias entre os grupos e H1, os perfis de médias não são coincidentes.

Os gráficos em “boxplot” ou diagrama em caixas representam a distribuição dos dados. A linha horizontal dentro da caixa é o valor da mediana e os limites inferior e superior da caixa mostram respectivamente o percentil 25 e o percentil 75. Os limites inferior e superior, simbolizados pelas linhas verticais, representam o valor mínimo ou máximo não “outliers”. Valores “outliers” são os pontos localizados fora do intervalo formado pelo percentil 75 mais 1,5 vez o intervalo interquartílico e pelo percentil 25 menos 1,5 vez o intervalo interquartílico. Valores “outliers” acima de 3 vezes o intervalo interquartílico foram chamados de valores extremos.

A associação entre presença de celularidade e qrupos foi avaliada por meio do teste de qui-quadrado. O teste exato de Fisher foi utilizado para comparar a celularidade entre os grupos, dois a dois.

O nível de significância estabelecido foi de 5% ($p<0,05$).

Os cálculos estatísticos foram realizados por meio do programa estatístico SPSS (versão 16.0 para Windows, SPSS Inc.), Instat (versão 3.01 para Windows, GraphPad Software, San Diego, EUA) e Excel (Office 2003, Microsoft).

5 RESULTADOS

Os resultados obtidos nos três grupos: GCO – grupo controle (cães normais sem catarata e sem Diabetes mellitus), GDM - cães com catarata e Diabetes mellitus e GCAT - cães com catarata sem DM, estão apresentados nas tabelas de 1 a 9 e ilustrados pelos gráficos de 1 a 15.

A idade dos animais do estudo variou entre 2 e 14 anos. A média de idade no GCO era de 5,6 anos com desvio padrão (DP) de 3,8 anos e mediana de 5 anos; no grupo diabético (GDM) era de 10,2 anos com DP de 2 anos e mediana de 10 anos; no GCAT, a média foi de 8,1, com DP de 2,6 anos e mediana de 8 anos. O gráfico 1 mostra que o grupo dos diabéticos exibiu idade superior aos outros dois grupos, com diferença estatisticamente significante quando comparado a GCO e a GCAT (Tabelas 1, 2 e 3).

Os animais apresentaram peso entre 3,5 Kg e 44 Kg. No grupo controle, a média foi de 14 Kg, com desvio padrão de 5 Kg e mediana de 12,5 Kg; no GCAT, média de 8,02 Kg com DP de 5 Kg e mediana de 5,75; no GDM, média de 17,2 Kg com DP de 12,4 Kg e mediana de 12,5 Kg. Houve diferença estatisticamente significante ao compararmos GCO e GDM ao GCAT, pois este apresentou valores inferiores para este parâmetro. Os valores estão apresentados nas tabelas 1, 2 e 3 e ilustrados pelo gráfico 2.

Quanto ao estágio da catarata, no grupo dos cães diabéticos (GDM) 71% apresentou catarata hipermadura e 29%, madura. No grupo de cães com catarata não diabéticos (GCAT), 13% apresentou catarata incipiente, 18,5% catarata imatura, 18,5% madura e 50% hipermadura (Tabelas 4 e 5). Houve baixa correlação entre o estágio da catarata e a espessura da córnea, tanto para GDM quanto para GCAT conforme ilustrado, respectivamente, nos gráficos 3 e 7. O mesmo aconteceu quando se analisou a correlação entre o estágio da catarata e tamanho da câmara anterior, respectivamente, gráficos 4 e 8. Aos gráficos 5 e 9, ilustram que não se encontrou correlação entre o estágio da catarata e o ângulo iridocorneal, pra os grupos GDM e GCAT. Quando se analisa a correlação estágio da catarata e a presença de células em

câmara anterior, parece haver uma tendência de aumento da presença de celularidade em olhos com cataratas hipermaturas, tanto quando a correlação é feita para o GDM (Gráfico 6), quanto para GCAT (Gráfico 10). O mesmo acontece ao se correlacionar estes parâmetros à presença de catarata, independente de sua etiologia, ou seja, GDM e GCAT (Gráfico 11). Entretanto, não há, estatisticamente, associação entre os parâmetros analisados.

Os valores obtidos nos três grupos, quando mensurada a espessura da córnea, estão apresentados na tabela 6. Os valores encontrados para este parâmetro variaram de 0,405mm a 0,764mm. No GCO a média dos valores obtidos para este parâmetro foi 0,565mm, com DP de 0,045mm e mediana de 0,573 mm; no GCAT, média de 570mm, com DP de 0,08mm e mediana de 0,564mm; no GDM, média de 0,615, com DP de 0,067 e mediana de 0,613. Os resultados demonstrados no gráfico 12 revelam que o grupo dos diabéticos apresentou maiores espessuras de córnea que os demais grupos, com diferença estatisticamente significante na comparação com GCO e com GCAT.

Quanto à profundidade de câmara anterior, os valores se encontram entre 1,887mm e 4,716mm. O grupo controle (GCO) apresenta média de 3,863mm com DP de 0,188mm e mediana de 3,866mm; o GCAT possui média de 3,467, DP de 0,475 e mediana de 3,377mm; no GDM média foi de 3,456mm, DP de 0,810 e mediana de 3,49mm (Tabela 7). O grupo controle apresenta maiores câmaras anteriores e há diferença estatisticamente significante entre GCO e GCAT, conforme demonstrado no gráfico 13.

Os valores obtidos na mensuração do ângulo iridocorneal se situam entre 14,25° e 45,48°. O gráfico 14 mostra que não houve diferença estatisticamente significante entre os 3 grupos. A média dos valores obtidos para GCO foi 28,87° com DP de 6,55° e mediana de 27,44°; para GCAT, média 27,24°, DP de 5,64° e mediana de 28,19°; para GDM, média 26,08° e DP de 6,28° e mediana de 25,78°, conforme apresentado na tabela 8.

O gráfico 15 ilustra a presença de ecos puntiformes, indicativos de celularidade em câmara anterior. Não houve registro da presença de células no grupo controle, porém, estas foram encontradas em 34,2% dos cães com catarata não diabética e em

29% dos cães diabéticos. Havendo diferença estatisticamente significante entre o GCO e o GCAT e entre o GCO e GDM (Tabela 9).

Tabela 1 – Sexo, idade (em anos) peso (em quilogramas), e raça dos animais do grupo controle (GCO) – São Paulo – 2008

Cão	**Sexo**	**Idade**	**Peso**	**Raça**
01	feminino	3	10	SRD
02	masculino	3	10	SRD
03	masculino	3	10	SRD
04	masculino	14	15	Cocker Spaniel
05	masculino	7	12	SRD
06	feminino	7	13	SRD
07	feminino	2	10	SRD
08	feminino	8	15	SRD
09	feminino	7	20	SRD
10	feminino	2	25	Boxer
Média		5,6	14	
DP		3,8	5	
Mediana		5	12,5	
Mínimo		2	10	
Máximo		14	25	

DP= desvio padrão, **SRD=** Sem raça definida

Tabela 2 – Sexo, idade (em anos) peso (em quilogramas), e raça dos animais do grupo diabéticos (GDM) - São Paulo – 2008

Cão	**Sexo**	**Idade**	**Peso**	**Raça**
11	feminino	10	28,5	Pastor branco
12	masculino	9	14	SRD
13	feminino	12	9	SRD
14	feminino	11	9,5	SRD
15	feminino	13	3,5	Fox Paulistinha
16	feminino	8	44	Labrador
17	feminino	13	13	SRD
18	masculino	10	8	Fox Paulistinha
19	masculino	8	37,7	Rottweiler
20	feminino	9	6,5	Dachshund
21	feminino	10	7,5	Lhasa Apso
22	feminino	12	12,5	Poodle
23	masculino	10	7,4	Dachshund
24	feminino	7	23	SRD
25	feminino	10	21	SRD
26	masculino	14	12	Poodle
27	masculino	8	36	Labrador
Média		10,2	17,2	
DP		2,0	12,4	
Mediana		10	12,5	
Mínimo		7	3,5	
Máximo		4	44	

DP= desvio padrão, **SRD=** Sem raça definida

Tabela 3 – Sexo, idade (em anos) peso (em quilogramas), e raça dos animais do grupo com catarata não diabéticos (GCAT) – São Paulo – 2008

Cão	Sexo	Idade	Peso	Raça
28	masculino	7	15	Cocker Spaniel
29	masculino	8	15	Cocker Spaniel
30	masculino	2	3,5	Yorkshire
31	masculino	8	15	Cocker Spaniel
32	feminino	8	9	SRD
33	feminino	9	9,7	SRD
34	feminino	6	3,5	Yorkshire
35	masculino	12	4	Poodle
36	feminino	6	3,9	Poodle
37	feminino	10	5	Bichon Friseé
38	feminino	7	20	SRD
39	feminino	10	7,5	Poodle
40	masculino	5	9	Poodle
41	masculino	9	13	Cocker Spaniel
42	feminino	6	5,2	Poodle
43	feminino	5	5,5	Bichon Friseé
44	feminino	11	3,3	Pinscher
45	masculino	10	3,3	Pinscher
46	masculino	10	6	Poodle
47	feminino	12	4	Poodle
Média		8,1	8	
DP		2,6	5	
Mediana		8	5,75	
Mínimo		2	3,3	
Máximo		12	20	

DP= desvio padrão, **SRD=** Sem raça definida.

Tabela 4 – Classificação do estágio da catarata dos animais do grupo dos cães diabéticos (GDM) - São Paulo - 2008

Cão	**Lente Direita**	**Lente Esquerda**
11	Hipermadura	-
12	Madura	Madura
13	Hipermadura	Hipermadura
14	Hipermadura	Hipermadura
15	Hipermadura	Hipermadura
16	Hipermadura	Hipermadura
17	Madura	Madura
18	Madura	Madura
19	Hipermadura	Hipermadura
20	Hipermadura	Hipermadura
21	-	Hipermadura
22	Madura	Madura
23	Hipermadura	Hipermadura
24	Hipermadura	Hipermadura
25	-	Madura
26	Hipermadura	Hipermadura
27	Hipermadura	Hipermadura
Madura	9	29%
Hipermadura	22	71%
Total	31	100%

Tabela 5 – Classificação do estágio da catarata nos animais do grupo com catarata não diabéticos (GCAT) - São Paulo – 2008

Cão	Lente Direita	Lente Esquerda
28	Hipermadura	Hipermadura
29	Hipermadura	Hipermadura
30	Incipiente	Imatura
31	Hipermadura	Hipermadura
32	Imatura	Madura
33	Madura	Hipermadura
34	Incipiente	Madura
35	Hipermadura	Hipermadura
36	-	Incipiente
37	Hipermadura	Imatura
38	Hipermadura	-
39	Hipermadura	Imatura
40	Hipermadura	Hipermadura
41	Madura	Madura
42	Imatura	Imatura
43	Madura	Madura
44	Hipermadura	Hipermadura
45	Hipermadura	Incipiente
46	Hipermadura	Hipermadura
47	Imatura	Incipiente
Incipiente	5	13%
Imatura	7	18,5%
Madura	7	18,5%
Hipermadura	19	50%
Total	38	100%

Tabela 6 – Valores de espessura de córnea nos grupos controle (GCO), grupo de animais não diabéticos com catarata (GCAT) e grupo de animais com catarata diabética (GDM), em milímetros (mm) - São Paulo - 2008

Continua

Olho	Grupo		
	GCO	GCAT	GDM
01	0,503	0,625	0,579
02	0,48	0,723	0,567
03	0,619	0,561	0,567
04	0,654	0,683	0,631
05	0,579	0,517	0,694
06	0,561	0,631	0,579
07	0,573	0,515	0,671
08	0,59	0,527	0,567
09	0,503	0,561	0,619
10	0,498	0,579	0,463
11	0,573	0,544	0,625
12	0,613	0,596	0,55
13	0,556	0,625	0,764
14	0,573	0,561	0,59
15	0,567	0,422	0,747
16	0,584	0,492	0,59
17	0,561	0,48	0,683
18	0,584	0,654	0,625
19	-	0,498	0,683
20	-	0,625	0,584
21	-	0,642	0,59
22	-	0,723	0,625
23	-	0,556	0,66
24	-	0,712	0,492
25	-	0,544	0,642
26	-	0,677	0,613
27	-	0,59	0,602
28	-	0,538	0,654
29	-	0,596	0,706
30	-	0,584	0,544
31	-	0,532	0,55
32	-	0,567	-
33	-	0,619	-
34	-	0,567	-
35	-	0,428	-

Tabela 6 – Valores de espessura de córnea nos grupos controle (GCO), grupo de animais não diabéticos com catarata (GCAT) e grupo de animais com catarata diabética (GDM), em milímetros (mm) - São Paulo - 2008

Conclusão

Olho	Grupo		
	GCO	**GCAT**	**GDM**
36	-	0,457	-
37	-	0,497	-
38	-	0,428	-
Média	0,565	0,570	0,615
DP	0,045	0,08	0,067
Mediana	0,573	0,564	0,613
Mínimo	0,48	0,405	0,463
Máximo	0,654	0,723	0,764

DP= desvio padrão; **GCO=** grupo controle; **GCAT=** grupo catarata não-diabética; **GDM=** grupo catarata diabética.

Tabela 7 - Valores de profundidade de câmara anterior nos grupos controle (GCO), grupo de animais não diabéticos com catarata (GCAT) e grupo de animais com catarata diabética (GDM), em milímetros (mm) - São Paulo - 2008

Continua

Olho	Grupo		
	GCO	GCAT	GDM
01	3,623	3,8	3,015
02	3,652	3,356	4,329
03	4,126	3,744	4,716
04	3,883	3,356	1,944
05	3,733	4,346	2,65
06	4,034	3,206	4,485
07	3,721	3,056	2,801
08	3,715	2,975	3,49
09	3,773	3,443	4,387
10	3,692	4,63	3,166
11	3,912	3,229	2,35
12	3,86	3,449	3,212
13	4,039	3,941	4,352
14	4,132	2,795	3,779
15	3,872	3,397	3,808
16	3,594	3,75	4,358
17	3,97	3,166	4,091
18	4,196	3,374	1,887
19	-	3,241	2,818
20	-	2,02	4,617
21	-	3,356	2,969
22	-	4,086	3,003
23	-	3,86	4,392
24	-	4,253	3,964
25	-	2,946	3,611
26	-	3,438	2,957
27	-	3,304	3,466
28	-	3,49	3,547
29	-	2,998	2,234
30	-	3,519	2,789
31	-	3,38	3,935
32	-	3,374	-
33	-	3,27	-
34	-	3,328	-

Tabela 7 - Valores de profundidade de câmara anterior nos grupos controle (GCO), grupo de animais não diabéticos com catarata (GCAT) e grupo de animais com catarata diabética (GDM), em milímetros (mm) - São Paulo – 2008

conclusão

Olho	Grupo		
	GCO	GCAT	GDM
35	-	3,935	-
36	-	3,762	-
37	-	3,166	-
38	-	4,016	-
Média	3,863	3,467	4,456
DP	0,188	0,475	0,810
Mediana	3,866	3,377	3,49
Mínimo	3,594	2,02	1,887
Máximo	4,196	4,63	4,716

DP= desvio padrão; **GCO=** grupo controle; **GCAT=** grupo catarata não-diabética; **GDM=** grupo catarata diabética.

Tabela 8 – Valores de medida do ângulo iridocorneal nos grupos controle (GCO), grupo de animais não diabéticos com catarata (GCAT) e grupo de animais com catarata diabética (GDM), em graus - São Paulo – 2008

Continua

Olho	Grupo		
	GCO	GCAT	GDM
01	41,07	30,48	32,69
02	26,49	26,29	25,68
03	33,92	31,58	40,16
04	35,71	18,58	25,78
05	32,11	27,74	28,31
06	24,5	32,74	31,08
07	21,39	23,2	20,7
08	22,1	29,37	24,86
09	39,6	31,27	27,85
10	25,24	31,09	28,52
11	33	23,19	23,01
12	32,39	29,52	17,1
13	33,69	29,76	29,18
14	28,03	29,09	27,87
15	19,13	33	22,21
16	26,85	26,32	28,84
17	23,33	19,59	45,48
18	21,09	31,83	23,63
19	-	28,64	28,75
20	-	31,44	30,91
21	-	19,77	28,28
22	-	32,72	20,94
23	-	18,89	19,8
24	-	37	21,67
25	-	37,88	20,32
26	-	24,14	18,99
27	-	20,81	23,96
28	-	31,31	27,3
29	-	19	14,25
30	-	33,69	27,43
31	-	20,85	22,85
32	-	26,57	-
33	-	19,65	-
34	-	25,27	-
35	-	23,36	-

Tabela 8 – Valores de medida do ângulo iridocorneal nos grupos controle (GCO), grupo de animais não diabéticos com catarata (GCAT) e grupo de animais com catarata diabética (GDM), em graus - São Paulo – 2008

Conclusão

OLHO	GRUPO		
	GCO	GCAT	GDM
36	-	20,62	-
37	-	36,88	-
38	-	22,03	-
Média	28,87	27,24	26,08
DP	6,55	5,64	6,28
Mediana	27,44	28,19	25,78
Mínimo	19,13	18,58	14,25
Máximo	41,07	37,88	45,48

DP= desvio padrão; **GCO=** grupo controle; **GCAT=** grupo catarata não-diabética; **GDM=** grupo catarata diabética.

Tabela 9 - Presença de células em câmara anterior, nos grupos controle (GCO), grupo de animais não diabéticos com catarata (GCAT) e grupo de animais com catarata diabética (GDM) - São Paulo – 2008

Grupo	Células		
	Presentes n (%)	Ausentes n (%)	Total
GCO	0 (0)	18 (100)	18
GCAT	13 (34,2)	25 (65,8)	38
GDM	9 (29)	22 (71)	31

GCO= grupo controle; **GCAT=** grupo catarata não-diabética; **GDM=** grupo catarata diabética, **n** = número de olhos.

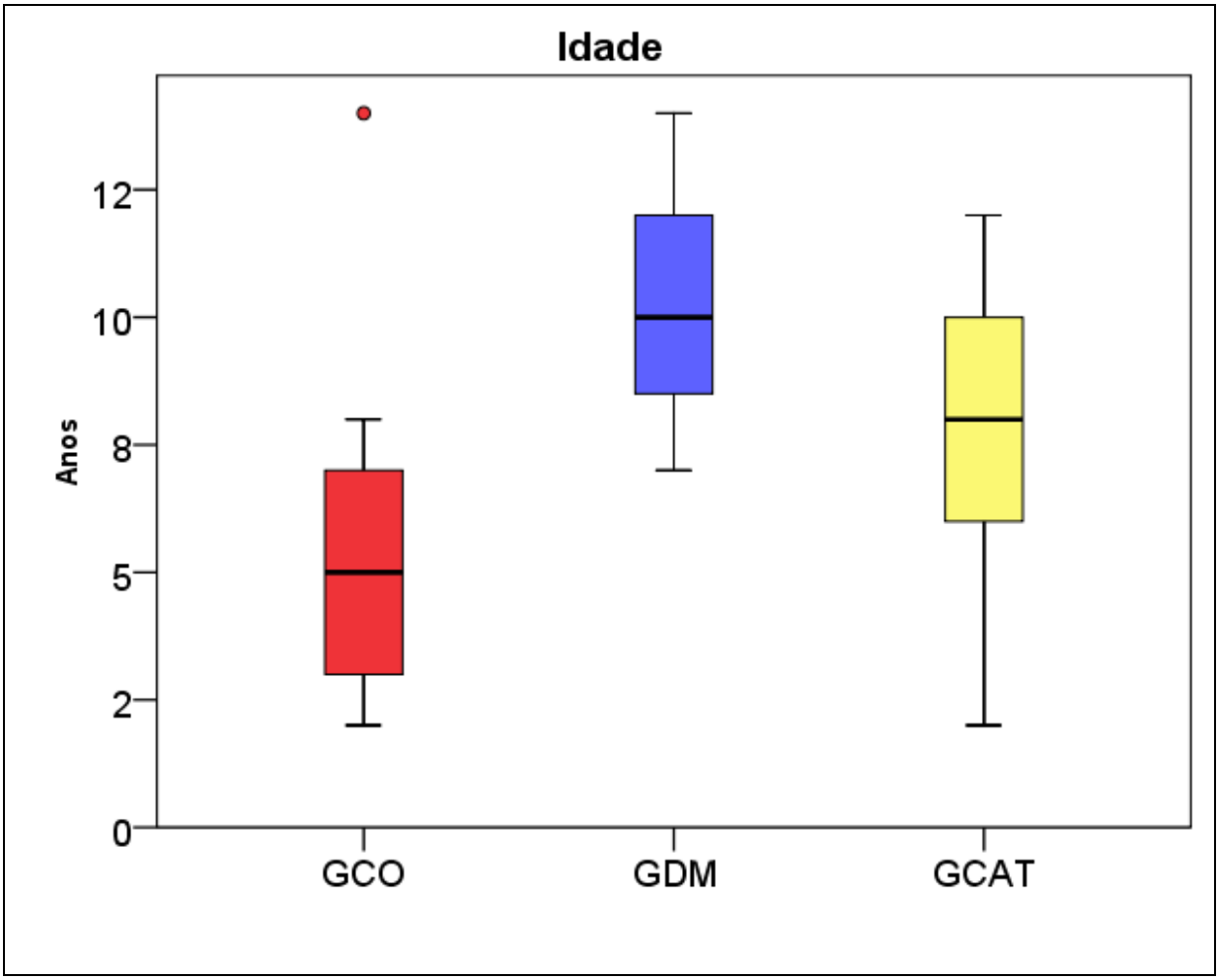

Anova	p <0,001	Post teste Tukey	GCO vs GCAT	p = 0,06
			GCO vs GDM	**p <0,001**
			GCAT vs GDM	**p = 0,047**

Gráfico 1 - Representação gráfica da idade nos grupos controle (GCO), grupo de animais não diabéticos com catarata (GCAT) e grupo de animais com catarata diabética (GDM)

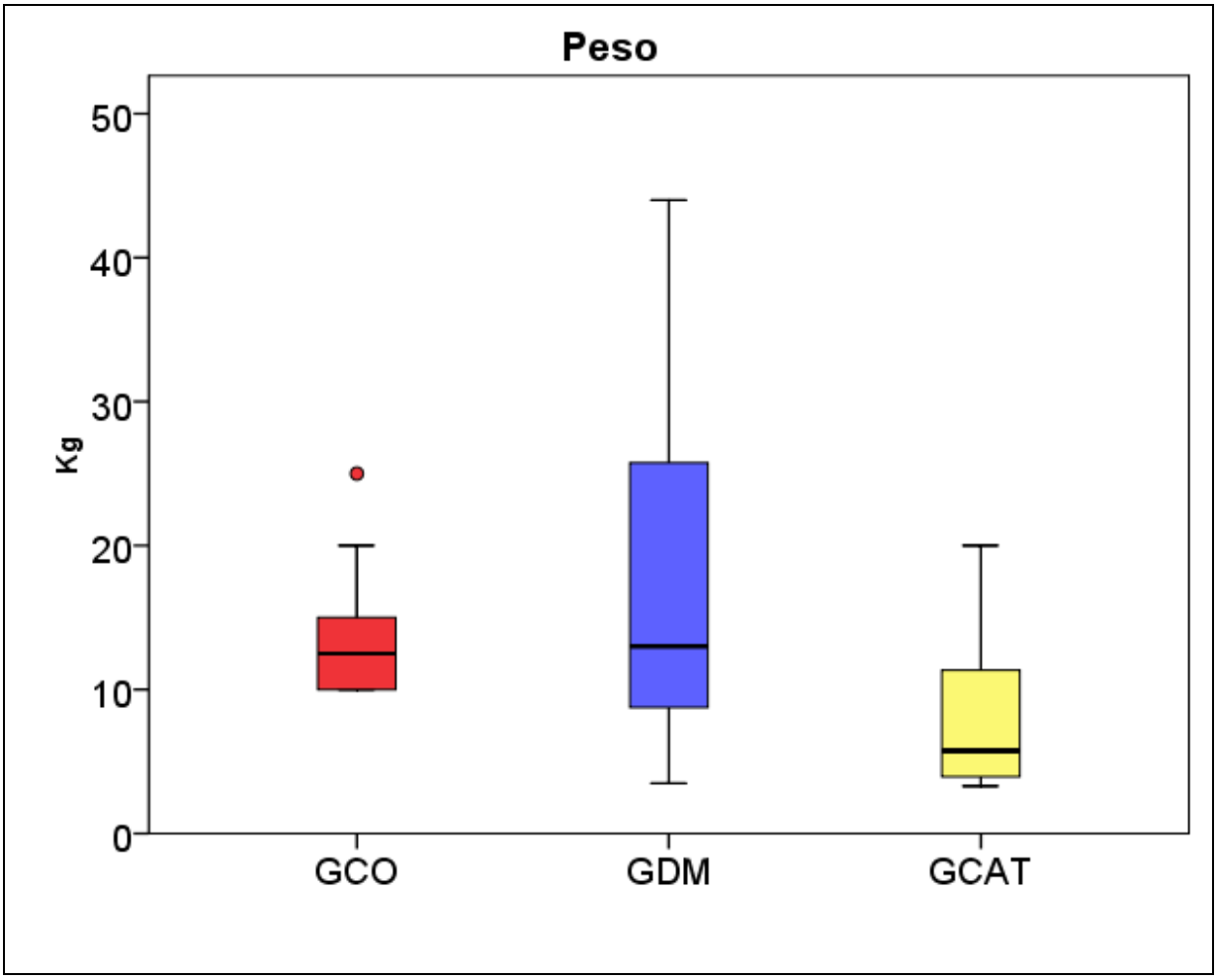

Kruskal-Wallis	p =0,006	Post teste Dunn	**GCO vs GCAT**	**p < 0,05**
			GCO vs GDM	p > 0,05
			GCAT vs GDM	**p < 0,05**

Gráfico 2 - Representação gráfica do peso nos grupos controle (GCO), grupo de animais não diabéticos com catarata (GCAT) e grupo de animais com catarata diabética (GDM).

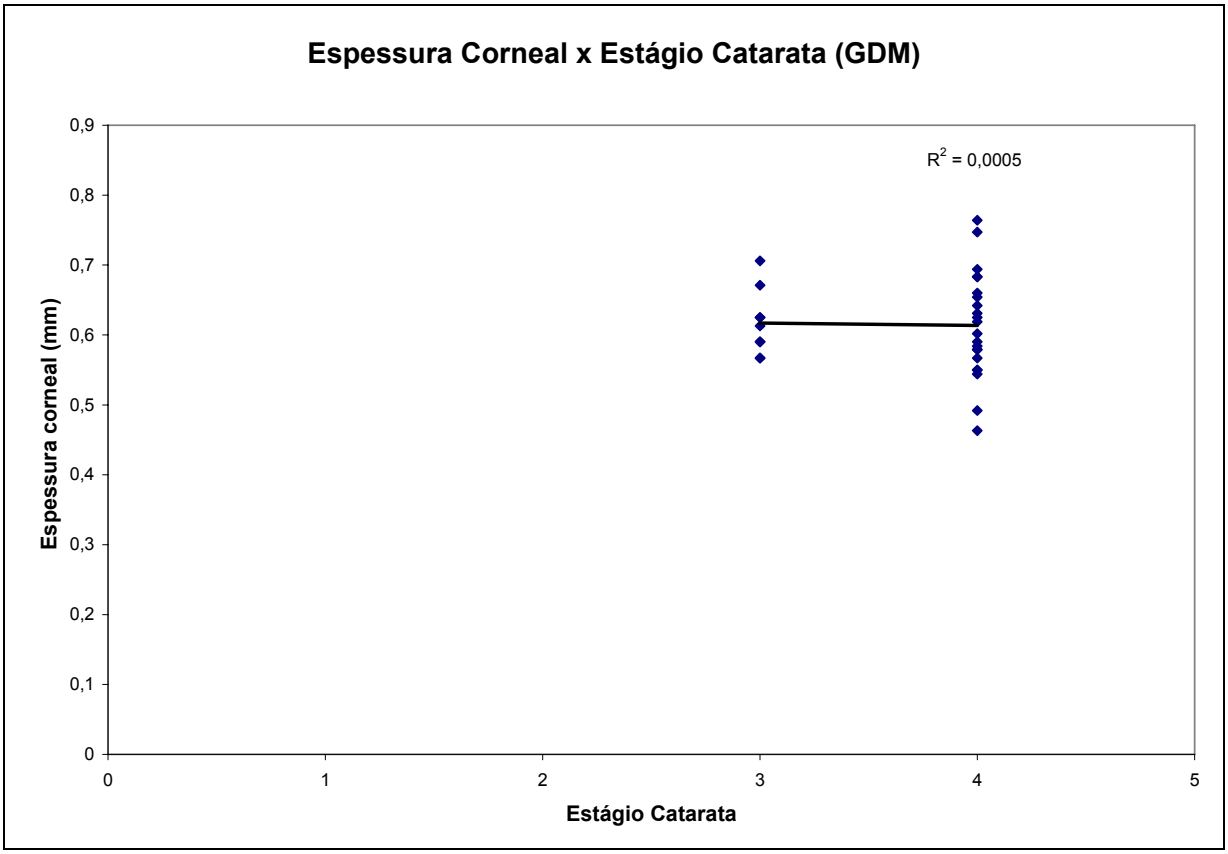

Estágio da Catarata:
1 = incipiente
2 = imatura
3 = madura
4 = hipermadura

Gráfico 3 - Representação gráfica da correlação entre espessura da córnea e estágio da catarata no grupo catarata diabética (GDM)

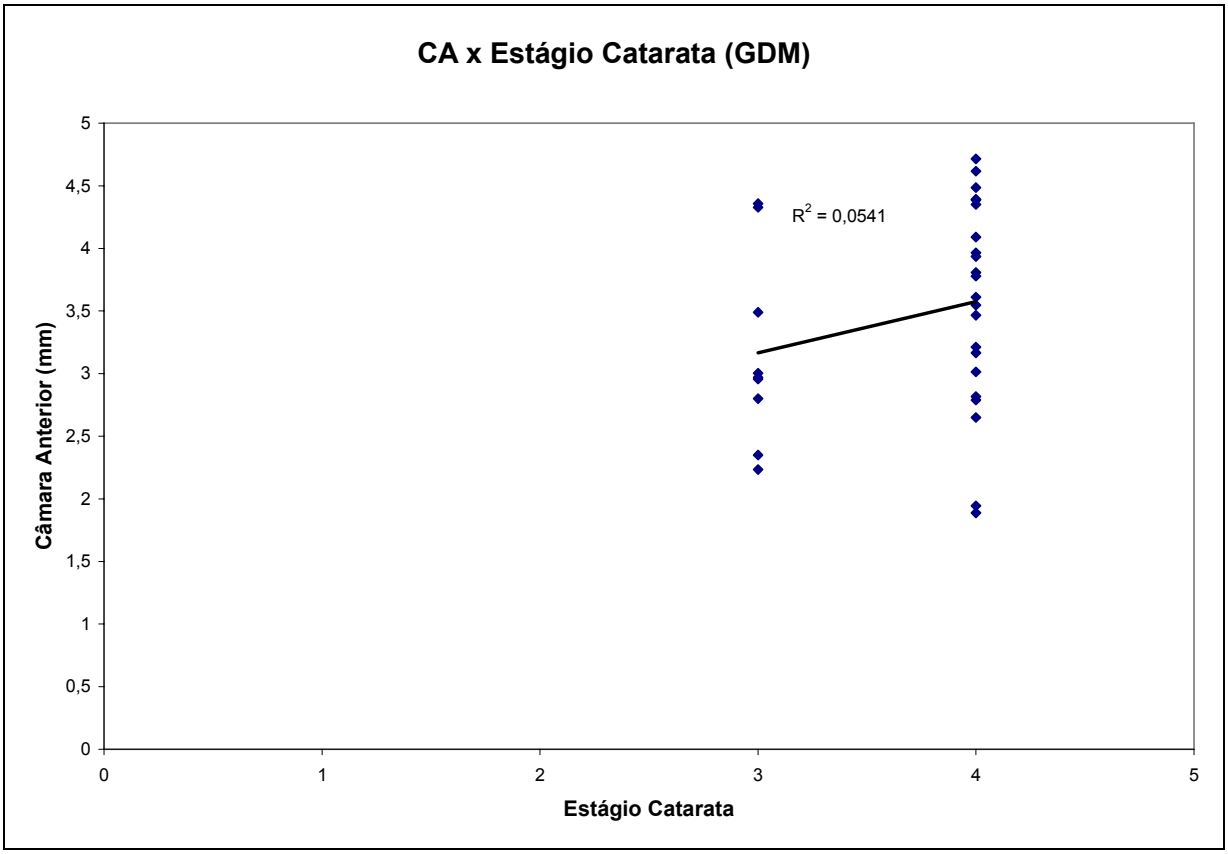

Estágio da Catarata:
1 = incipiente
2 = imatura
3 = madura
4 = hipermadura

Gráfico 4 - Representação gráfica da correlação entre tamanho da câmara anterior e estágio da catarata no grupo catarata diabética (GDM)

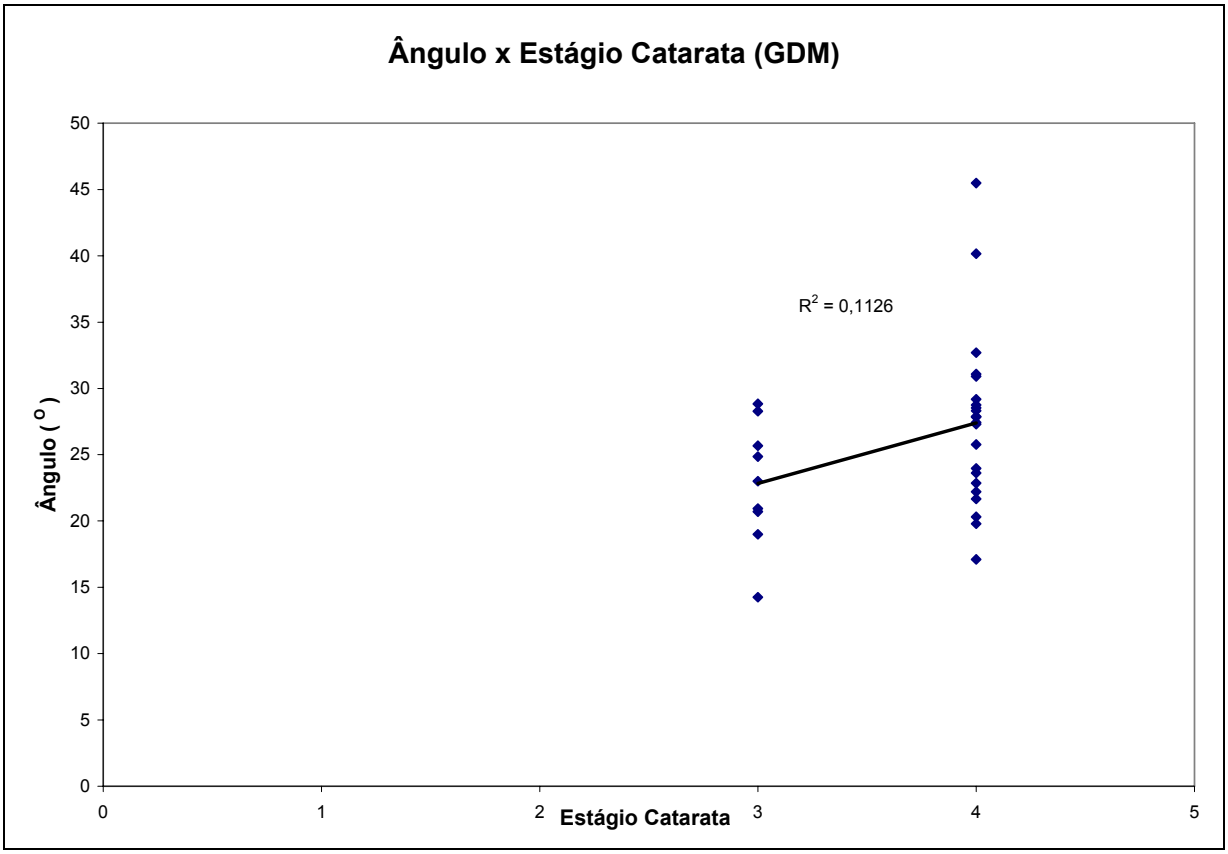

Estágio da Catarata:
1 = incipiente
2 = imatura
3 = madura
4 = hipermadura

Gráfico 5 - Representação gráfica da correlação entre ângulo iridocorneal e estágio da catarata no grupo catarata diabética (GDM)

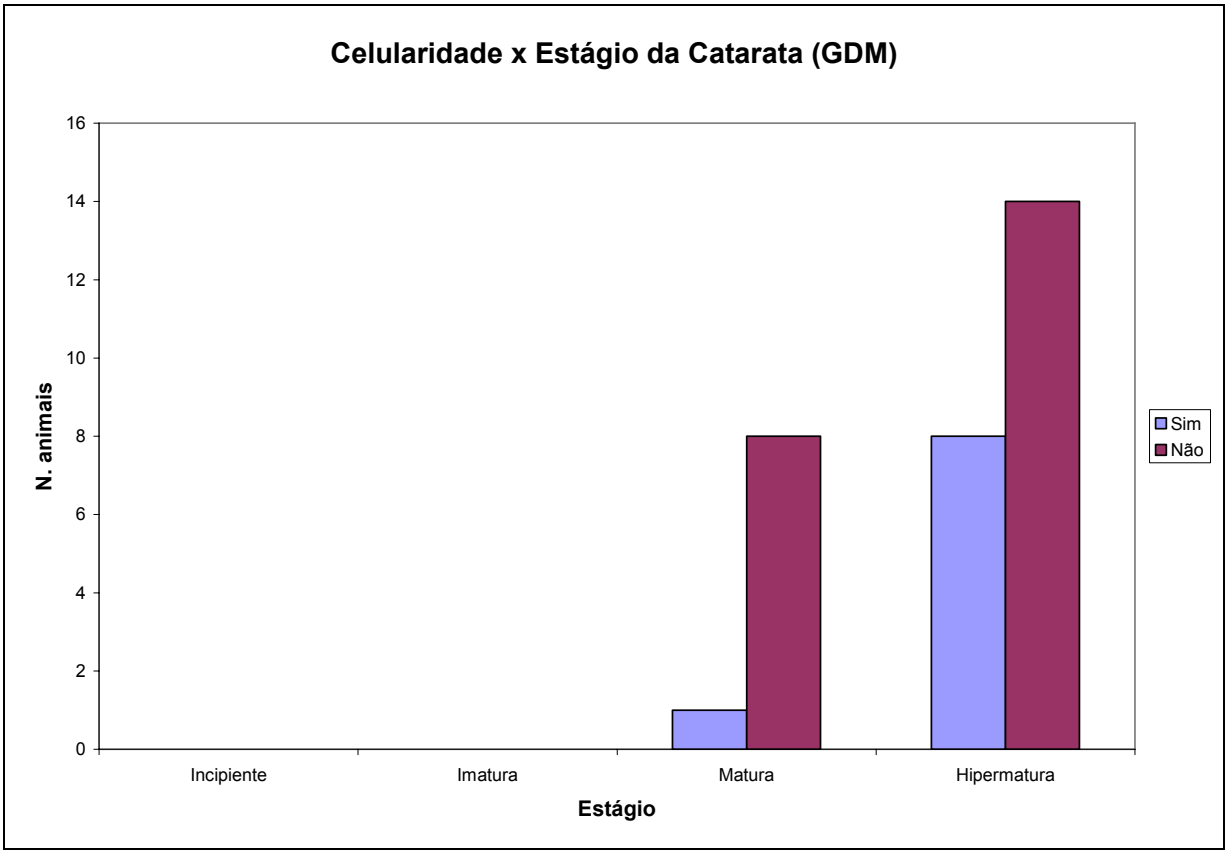

Teste exato de Fisher: p = 0,220

Gráfico 6 - Representação gráfica da correlação entre presença de células na câmara anterior e estágio da catarata no grupo catarata diabética (GDM)

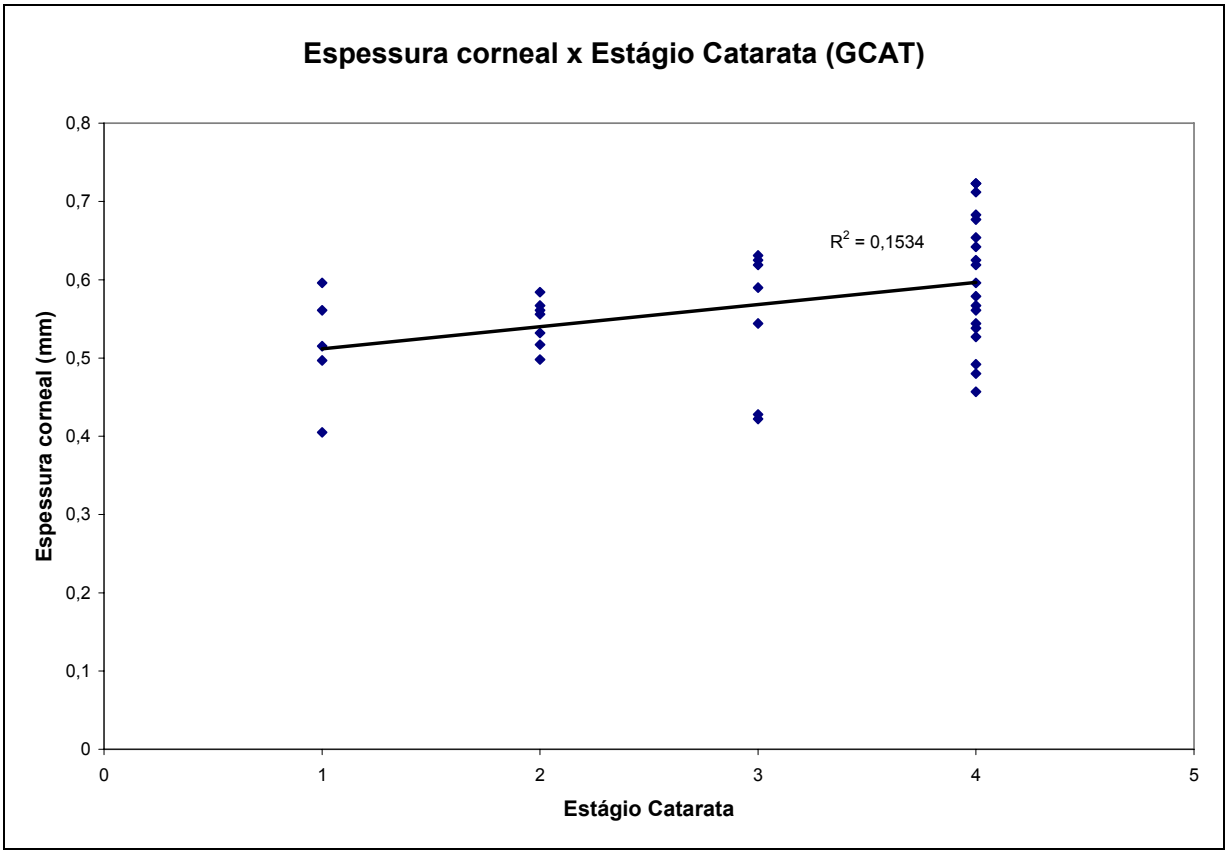

Estágio da Catarata:
1 = incipiente
2 = imatura
3 = madura
4 = hipermadura

Gráfico 7 - Representação gráfica da correlação entre espessura da córnea e estágio da catarata no grupo catarata não-diabética (GCAT)

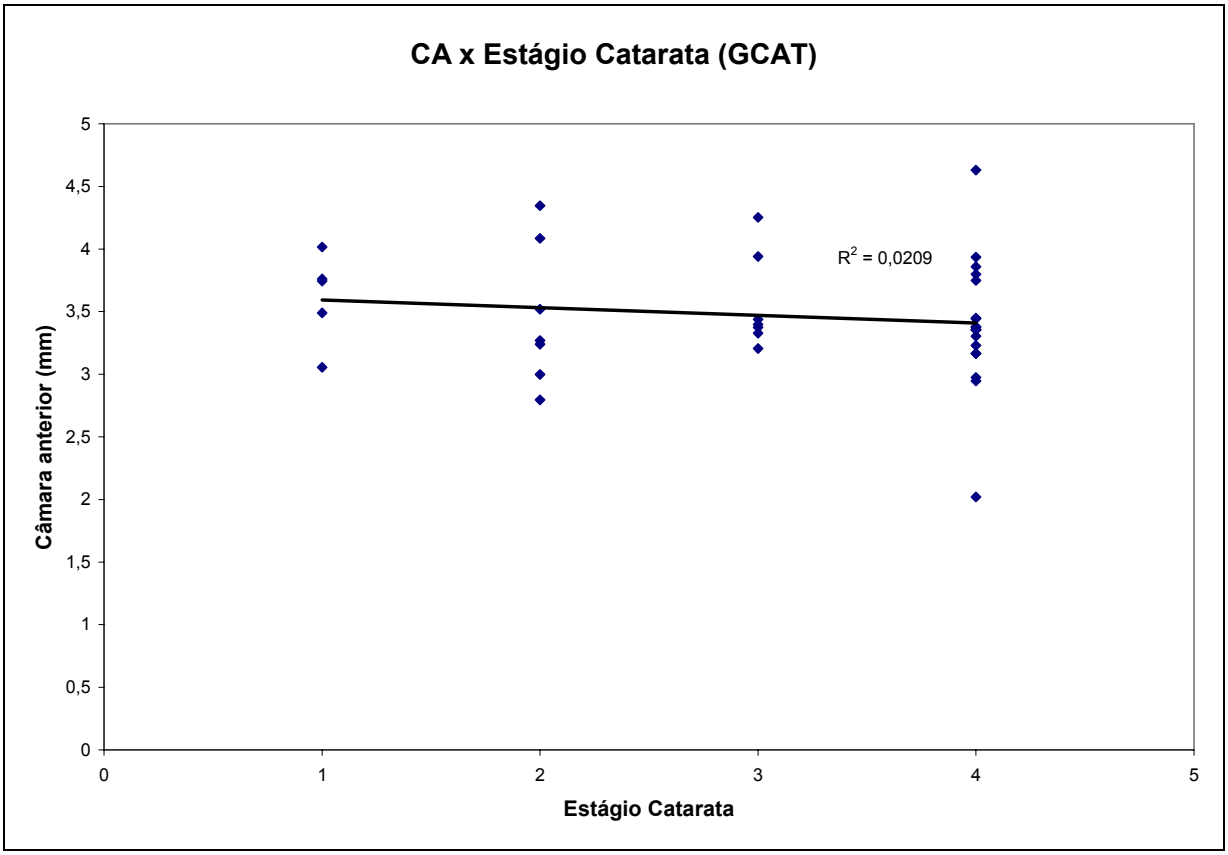

Estágio da Catarata:
1 = incipiente
2 = imatura
3 = madura
4 = hipermadura

Gráfico 8 - Representação gráfica da correlação entre câmara anterior e estágio da catarata no grupo catarata não diabética (GCAT)

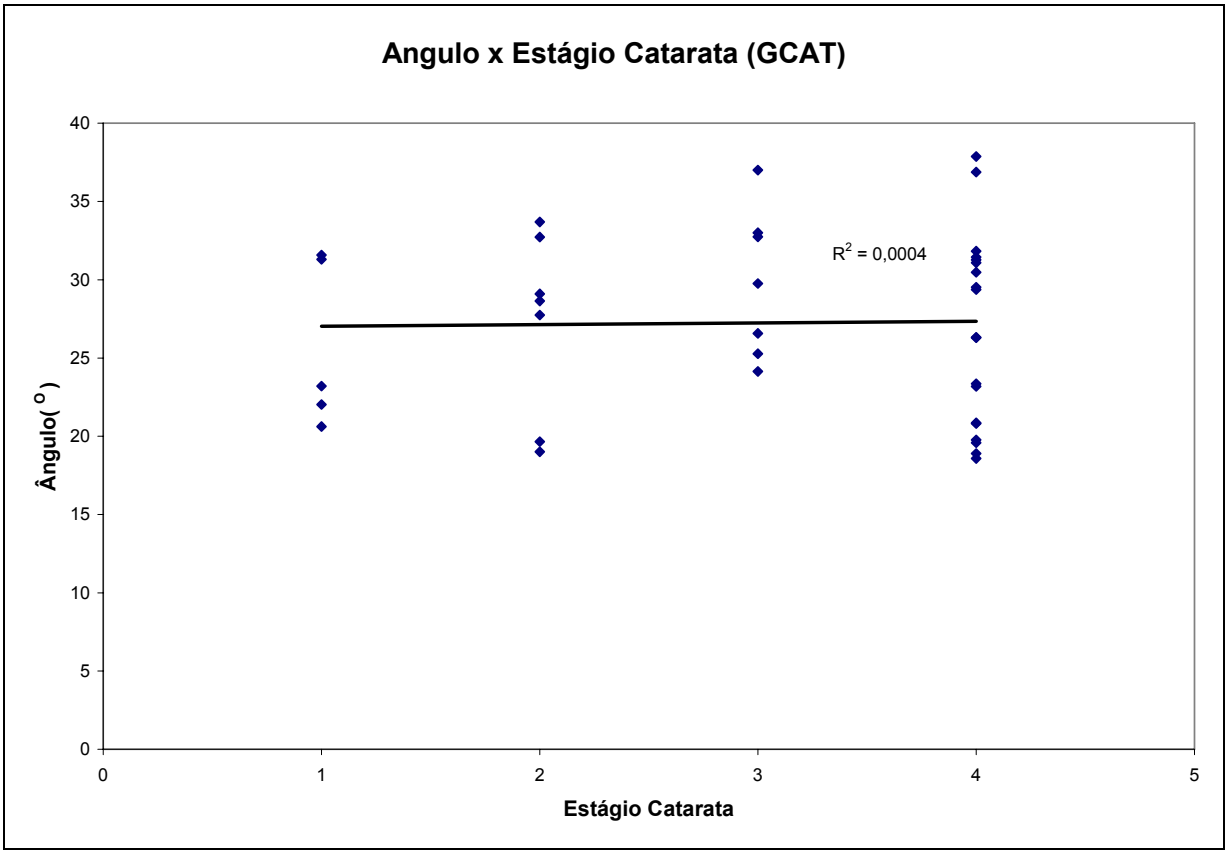

Estágio da Catarata:
1 = incipiente
2 = imatura
3 = madura
4 = hipermadura

Gráfico 9 - Representação gráfica da correlação entre o ângulo iridocorneal e estágio da catarata no grupo catarata não-diabética (GCAT).

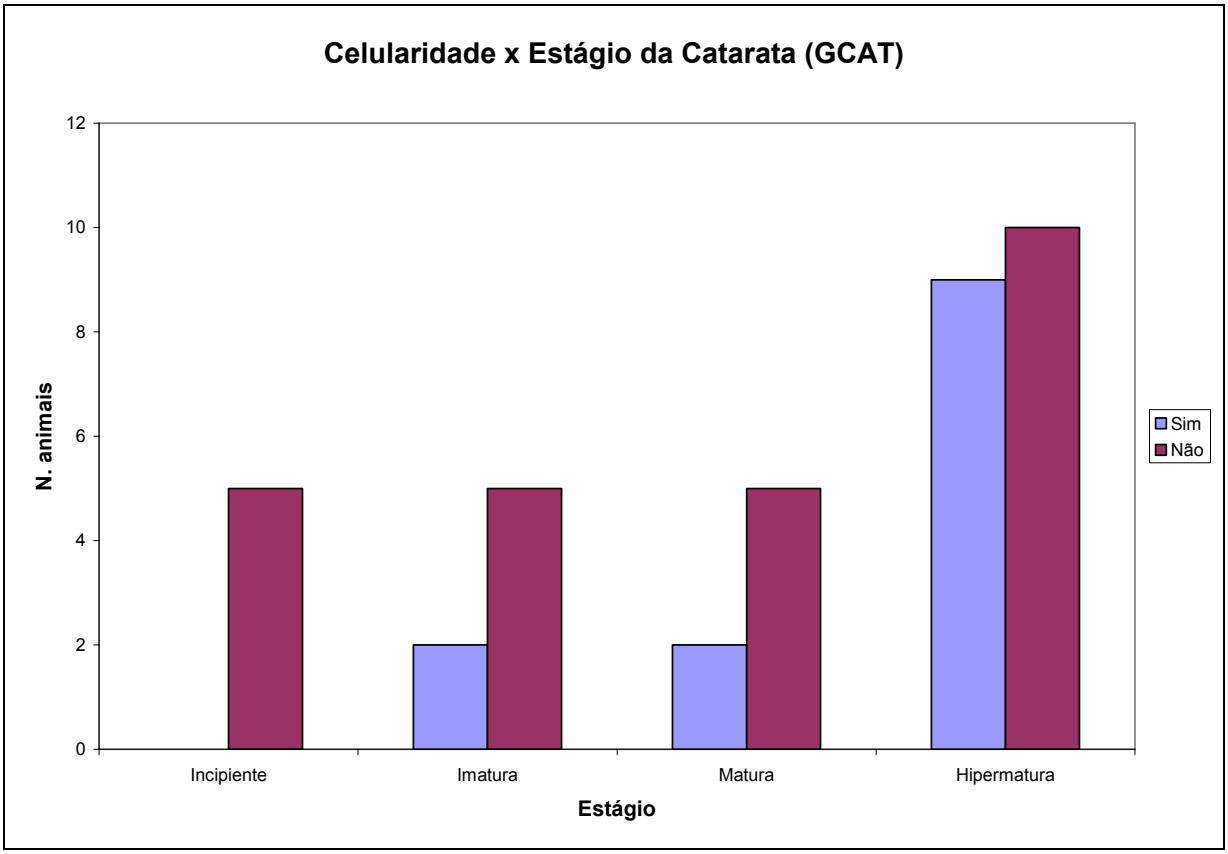

Qui-quadrado = 4,259 com 3 graus de liberdade (P=0,235)

Gráfico 10 - Representação gráfica da correlação entre presença de células na câmara anterior e estágio da catarata no grupo catarata não-diabética (GCAT)

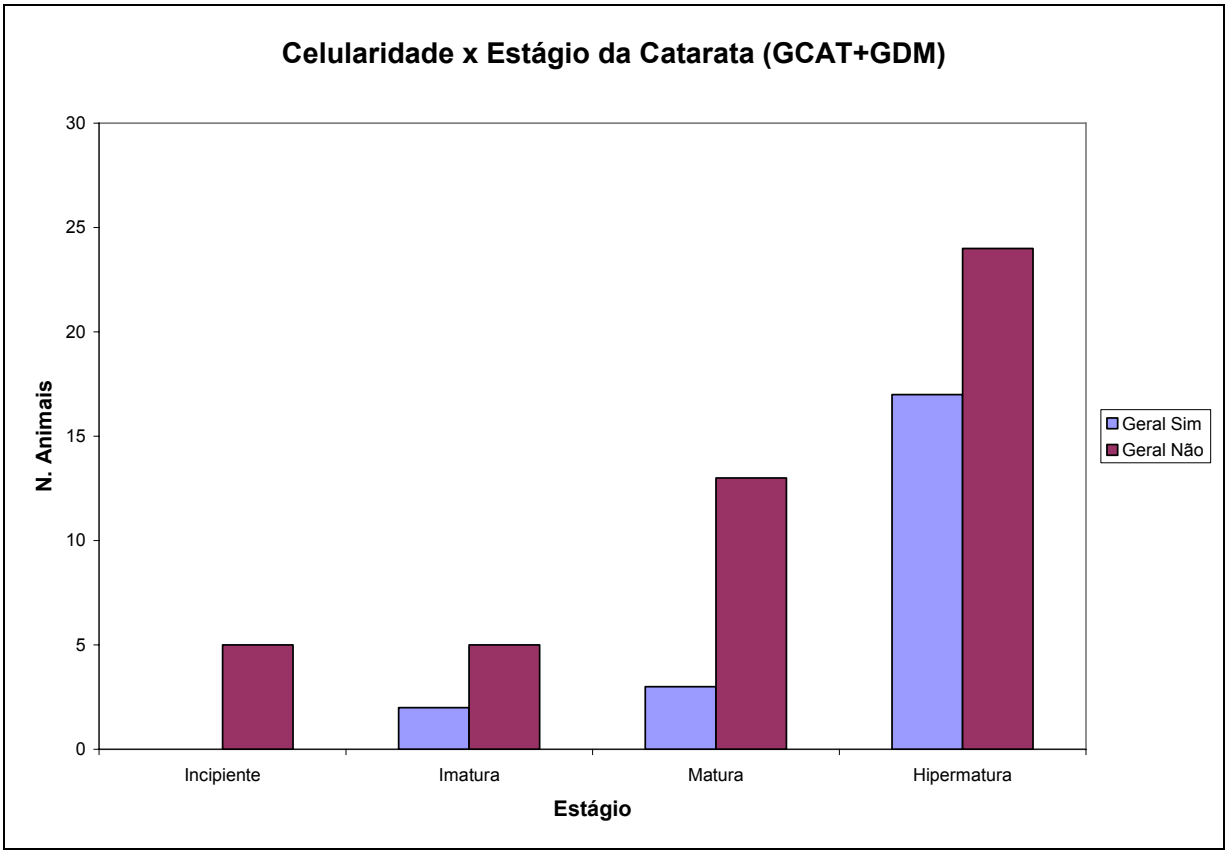

Qui-quadrado = 5,379 com 3 graus de liberdade (P=0,146).

Gráfico 11 - Representação gráfica da correlação entre presença de células na câmara anterior e estágio da catarata nos grupos catarata não-diabética (GCAT) e catarata diabética (GDM)

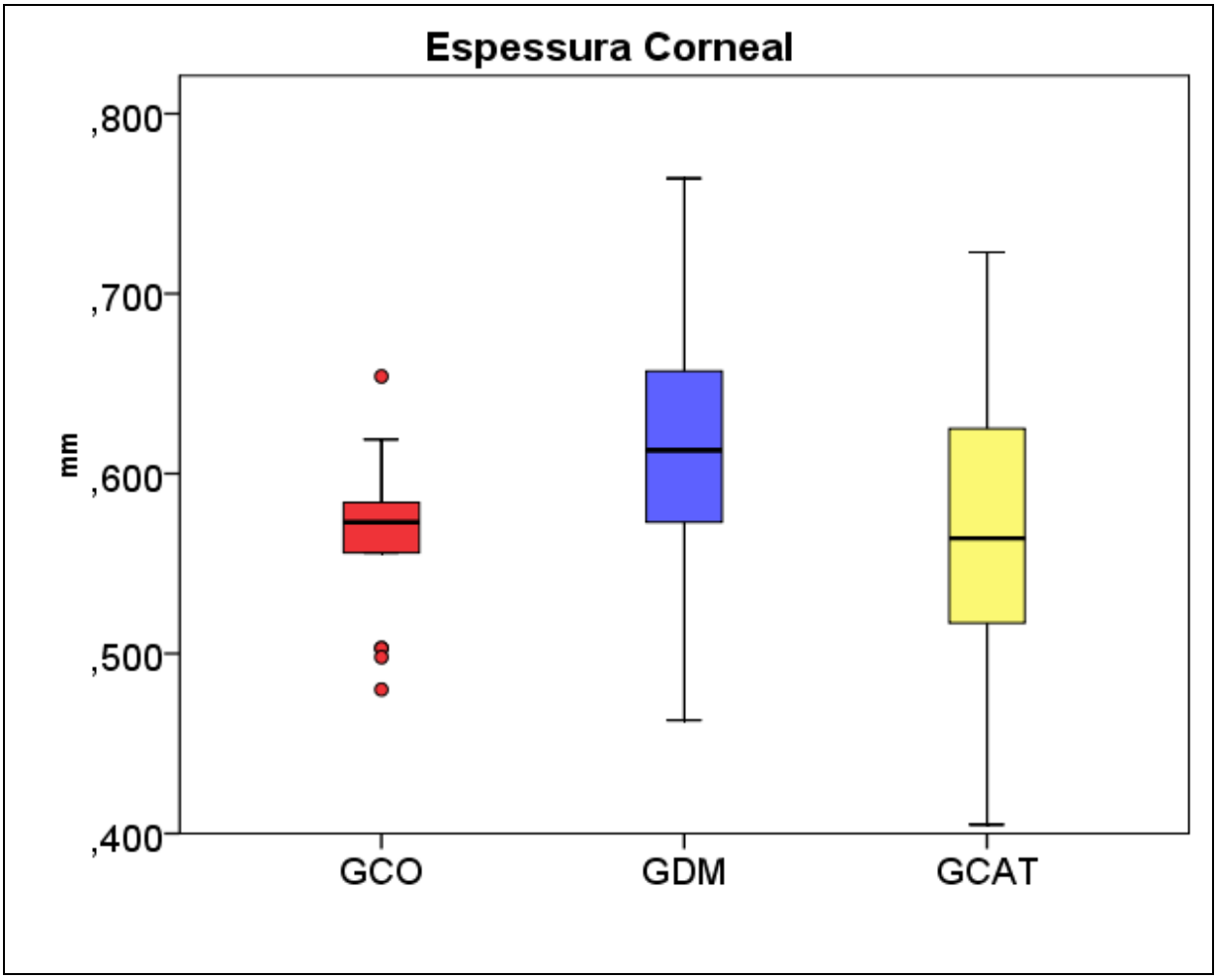

Anova	p =0,014	Post teste Tukey	GCO vs GCAT	p = 971
			GCO vs GDM	**p = 0,048**
			GCAT vs GDM	**p = 0,025**

Gráfico 12 - Representação gráfica da espessura de córnea nos grupos controle (GCO), grupo de animais não diabéticos com catarata (GCAT) e grupo de animais com catarata diabética (GDM)

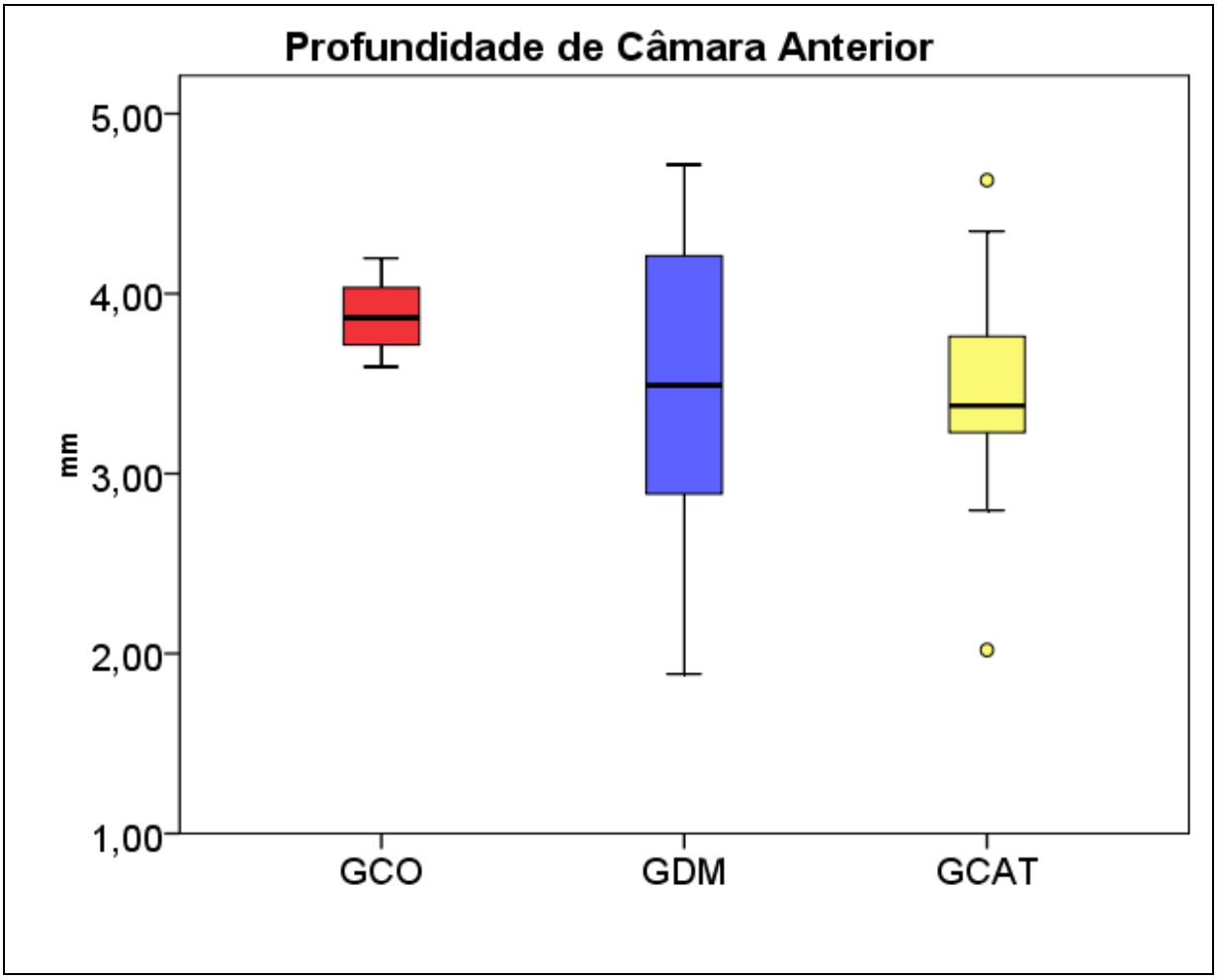

Kruskal-Wallis	p =0,013	Post teste Dunn	**GCO vs GCAT**	**p <0,05**
			GCO vs GDM	p >0,05
			GCAT vs GDM	p >0,05

Gráfico 13 - Representação gráfica da profundidade de câmara anterior nos grupos controle (GCO), grupo de animais não diabéticos com catarata (GCAT) e grupo de animais com catarata diabética (GDM)

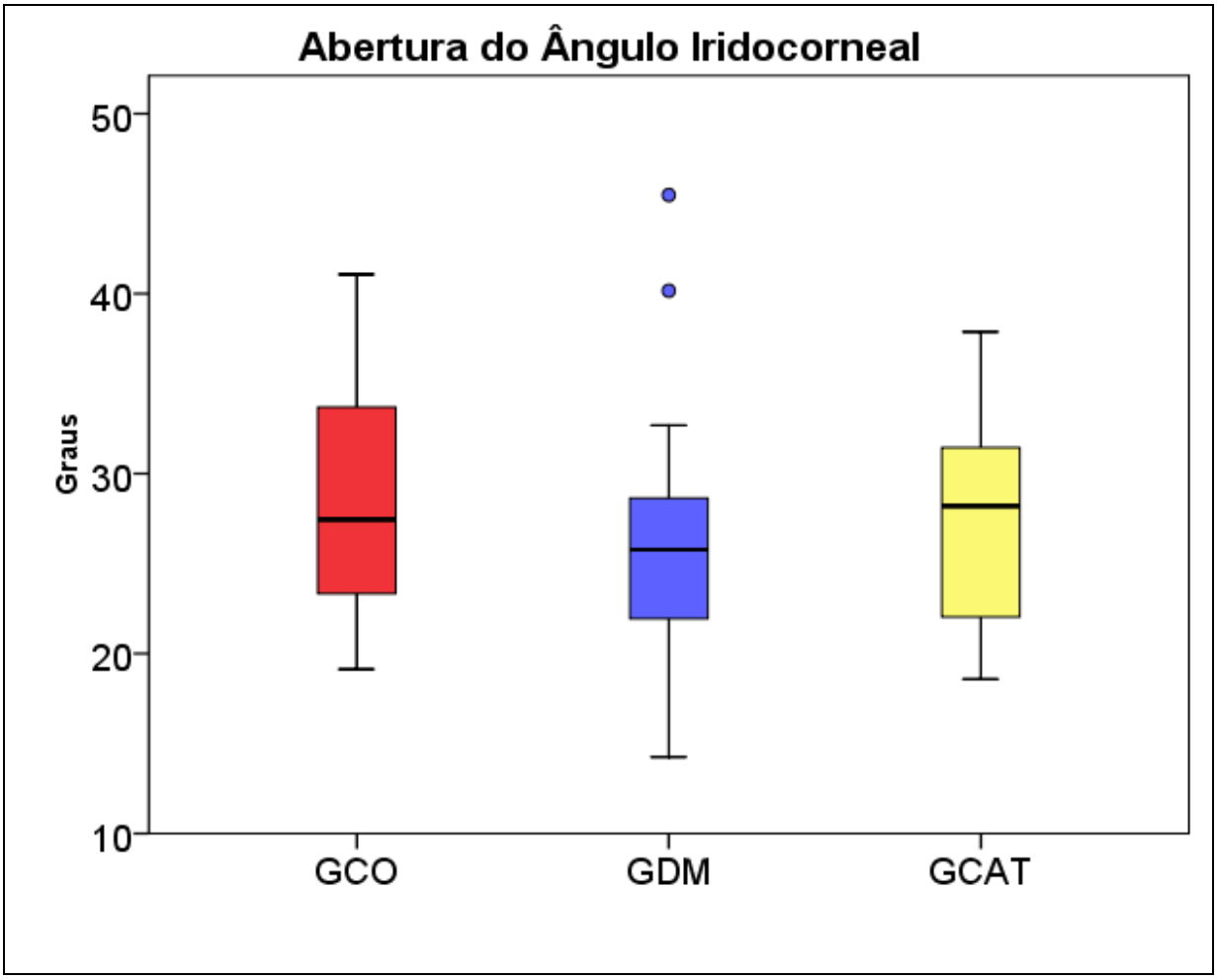

Anova	p =0,302

Gráfico 14 - Representação gráfica da medida do ângulo iridocorneal nos grupos controle (GCO), grupo de animais não diabéticos com catarata (GCAT) e grupo de animais com catarata diabética (GDM)

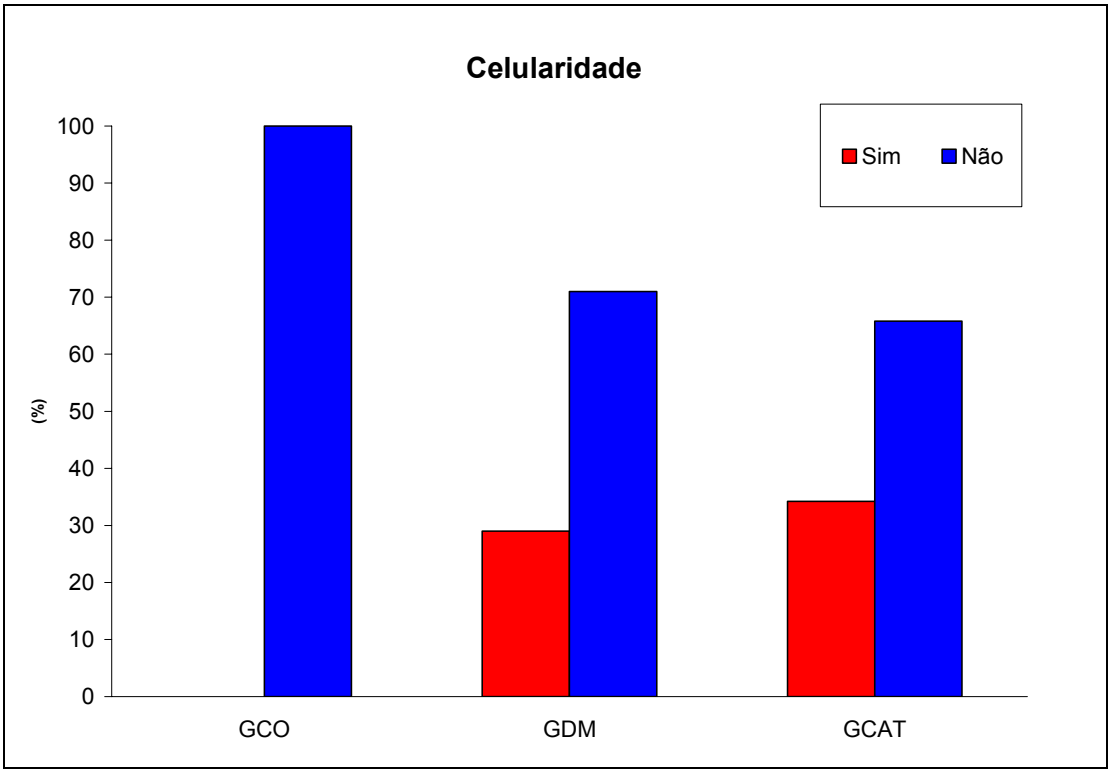

Qui-quadrado=7,924 2 graus de liberdade; p=0,019

Teste exato de Fisher:
GCO x GCAT: p=0,005
GCO x GDM: p=0,018
GCAT x GDM: p=0,796.

Gráfico 15 - Representação gráfica da presença de células na câmara anterior nos grupos controle (GCO), grupo de animais não diabéticos com catarata (GCAT) e grupo de animais com catarata diabética (GDM)

6 DISCUSSÃO

A crescente importância dos animais de companhia, especialmente os cães, gera uma demanda por constantes avanços da medicina veterinária que garantam, não apenas maior sobrevida, mas sobretudo, melhora da qualidade de vida dos pacientes. É neste cenário que a oftalmologia veterinária tem se desenvolvido, buscando preservar ou restabelecer a visão nestes animais.

A catarata é a principal causa de perda de visão no cão e, anualmente, mais de 4.000 cirurgias de catarata são realizadas nos Estados Unidos da América. As alterações hereditárias do metabolismo protéico da lente figuram como a causa mais comum de catarata em cães, seguida pelo Diabetes mellitus (GLOVER; CONSTATINESCU, 1997).

O Diabetes mellitus (DM) é uma desordem metabólica com alta prevalência nos cães e leva, quase que invariavelmente, ao desenvolvimento da catarata, além de outras oftalmopatias, como a retinopatia diabética, e de alterações no segmento anterior do olho, sejam elas endoteliais, ceratoconjuntivais ou do filme lacrimal (CULLEN; WEBB, 2007).

Objetivando estabelecer quais as alterações morfométricas do segmento anterior dos olhos de cães portadores de catarata e se estas se correlacionam à etiologia diabética ou não, empregou-se a biomicroscopia ultra-sônica (UBM) que permite a obtenção de imagens das estruturas de interesse do olho intacto, com qualidade microscópica e em tempo real (PAVLIN et al.,1991).

A UBM não é um procedimento doloroso e é realizado, rotineiramente, em pacientes humanos, apenas com a instilação de colírio anestésico. Porém, para sua realização, a cooperação do paciente é necessária, sendo que a falta de entendimento, seja por idade precoce, retardo mental ou senilidade, constitui contra-indicação ao exame (ALLEMANN, 2000).

Em animais é necessária a contenção para permitir o posicionamento do paciente, sua imobilização e diminuir seu estresse. Para tanto, pode-se empregar anestesia geral ou sedação. Embora o uso da anestesia geral permita melhor

manipulação, a sedação apresenta menores riscos e menos rejeição por parte dos proprietários.

Uma vez que não há estímulo doloroso durante a execução do exame, optou-se pela sedação que promove grau moderado de depressão do sistema nervoso central, mantendo o animal acordado, porém calmo, de tal forma que, mediante a estímulo, este pudesse ser despertado desse estado (FANTONI; CORTOPASSI, 2002).

Os cães que participaram do estudo eram submetidos anteriormente ao ERG, assim, foi preciso considerar a adoção de um protocolo que atendesse as exigências de segurança, conforto e manipulação do paciente, sem alterar a resposta eletrorretinográfica (SAFATLE, 2008).

Utilizou-se a xilazina, um sedativo clássico α-2 agonista, que promove boa sedação e relaxamento muscular, associado ao butorfanol, agente opióide agonista-antagonista, com grande efeito sedativo em cães e gatos e menor capacidade de depressão respiratória quando comparado a outros opióides. A atropina, agente anticolinérgico, foi empregada para prevenir a bradicardia causada pela xilazina (FANTONI; CORTOPASSI, 2002). Não houve registros de intercorrências durante a realização dos exames ou na recuperação pós-anestésica. Todos os animais foram submetidos ao mesmo protocolo, evitando-se que alterações decorrentes do emprego de diferentes agentes interferissem nos resultados.

Este protocolo evita a rotação do bulbo ocular que normalmente ocorre sob anestesia geral. Na anestesia, a centralização é obtida pelo uso de bloqueio neuromuscular ou planos anestésicos mais profundos, o que aumenta o risco e a complexidade do procedimento (BECHARA, 2002).

Outra vantagem na utilização deste protocolo foi que a recuperação se deu de forma rápida, tranqüila e segura, sem que os pacientes apresentassem agitação e tremores, comuns na recuperação pós-anestésica.

O uso da anestesia geral se justifica em trabalhos experimentais, nos quais não há a envolvimento do proprietário ou quando o exame acompanha um procedimento cirúrgico. Maia (2003), em trabalho experimental com 12 cães, realizou a biomicroscopia ultra-sônica em diferentes tempos, empregando a anestesia geral e bloqueio neuromuscular repetidas vezes. A anestesia geral, com diferentes protocolos,

também foi empregada para avaliação do ângulo, antes e após a facoemulsificação com implante de LIO em 56 cães com catarata e em 23 cães normais (ROSE et al., 2008). Gibson et al. (1998), para avaliação do ângulo da câmara anterior por UBM em 22 cães da raça Cocker Spaniel, pertencentes a um criador, utilizaram sedação combinando o uso de butorfanol, acepromazina (fenotiazínico) e glicopirrolato (anticolinérgico). Garciá-Sanchez et al. (2005) refere o uso de UBM na mensuração do ângulo de um animal com elevação de PIO, dez semanas após a facoemulsificação e implante de LIO, porém não descreve a forma de contenção para o exame.

O posicionamento do animal em decúbito lateral foi adotado por Maia (2003) e Gibson (1998). Apenas Rose (2008) descreve que os animais foram examinados sentados. No presente estudo, os cães também foram posicionados em decúbito lateral, porém, a intervenção de um auxiliar foi necessária em vários momentos para posicionar a cabeça do paciente e permitir a avaliação das diferentes estruturas, uma vez que não há colaboração do mesmo.

A adaptação do cone acrílico (eye cup) à fenda palpebral é fator limitante nas diferentes espécies. Nos humanos, afecções que prejudiquem a abertura palpebral, como simbléfaro, tumores palpebrais e blefarospasmo se constituem em contra-indicações para a UBM (ALLEMANN, 2000). Nos cães, especialmente os dolicocefáficos de pequeno porte, a abertura da fenda palpebral por vezes é insuficiente, aumentando a dificuldade ou mesmo impossibilitando a realização do exame (GIBSON et al., 1998). Aubin et al. (2003) sugere o desenvolvimento de cones menores ou o uso de um meio viscoelástico sem o cone para o exame em felinos. Rose et al. (2008) descreve que o transdutor foi colocado diretamente sobre o globo, sem alusão à cuba de imersão. Na execução dos exames deste estudo, a adaptação do eye cup em alguns cães foi bastante difícil, especialmente naqueles com menores fendas palpebrais, já que estes foram desenvolvidos para uso humano. O desenvolvimento de diferentes cubas de imersão ou de técnicas que as dispensasse aumentaria a aplicabilidade da UBM na medicina veterinária.

Em humanos, a restrição ao movimento do bulbo e a falta de cooperação do paciente prejudicam o exame, impedindo a pesquisa em todos os meridianos (ALLEMANN, 2000). Nos cães, a proximidade da rima palpebral e terceira pálpebra

dificultam a obtenção de imagens nos quadrantes inferior e nasal (GIBSON et al.,1998). Ainda que sob anestesia geral, Maia (2003) refere não ter obtido imagens muito periféricas dos aspectos ventral, nasal e temporal dos olhos examinados. Rose et al. (2008) realizaram o corte ultra-sonográfico apenas na altura do limbo dorsal. Encontrou-se limitação no exame das porções nasal e inferior, tanto pela conformação anatômica das pálpebras quanto pela impossibilidade de movimentação do olho, assim, padronizou-se, neste estudo, realizar as medidas no quadrante temporal-superior.

O exame de UBM pode ser alterado pelo uso de midriáticos, inclusive quando associados a alguns anestésicos tópicos, modificando a anatomia das estruturas e as respostas a estímulos (CASTANHEIRA, 2003). Mishima et al. (1996) estudaram as alterações observadas na biomicroscopia de olhos humanos, com o uso tópico da pilocarpina, ciclopentolato hidroclorido e um análogo de prostaglandina F-2α (PhXA41), concluindo que a pilocarpina aumenta a espessura do corpo ciliar, enquanto os outros dois fármacos a diminuem.

Silva, Allemann e Mello (2000) compararam a profundidade da câmara anterior, o contato írido-cristaliniano e a distância entre a íris e zônula em olhos humanos, normais e glaucomatosos antes e após a instilação de tropicamida 1% sozinha e associada a fenilefrina 10%, os mesmos fármacos empregados neste estudo. Não encontraram diferenças entre os grupos após a utilização dos midriáticos e ciclopégicos, embora em ambos os grupos as variáveis estudadas tenham apresentado diferença entre os exames, antes e após a administração dos fármacos. Houve aumento da profundidade da câmara anterior e diminuição do contato írido-cristaliniano e da distância entre íris e zônula.

Rose et al. (2008) compararam por UBM as medidas de ângulo em olhos de cães, portadores ou não de catarata, antes e após a dilatação pupilar, não encontrando diferenças estatisticamente significantes na comparação entre os grupos. Nos olhos com catarata não houve diferença significante antes e após a midríase; entretanto, nos olhos sem catarata, as medidas do ângulo foram significativamente menores após a dilatação.

Isto posto, acredita-se que o exame realizado em midríase medicamentosa não interfira na comparação entre os grupos, já que todos os exames foram realizados

rigorosamente sob as mesmas condições, embora os valores obtidos para a morfometria devam ser considerados como relativos.

No presente estudo, a idade dos animais diabéticos mostrou-se superior aos demais grupos, com diferença estatisticamente significante. Este fato era esperado e se explica pelo fato do DM ser uma doença que se manifesta em cães de meia-idade e idosos, com pico de prevalência entre 7 a 10 anos (FELDMAN; NELSON, 2004).

Não foi possível estabelecer, neste estudo, uma correlação direta entre os estágios da catarata e os parâmetros analisados, especialmente tamanho de câmara anterior. É possível que a explicação para este fato resida no grande número de cataratas hipermaduras em diferentes fases de reabsorção que fizeram parte do trabalho. Quando se considera a associação entre o estágio da catarata e a celularidade, há uma tendência de que esta ocorra mais em cataratas hipermaturas, embora não seja estatisticamente significativa. Este resultado deve ser considerado com cautela devido ao tamanho da amostra.

Embora tenham sido obtidos valores para média e mediana que indicam que a câmara anterior seja menor nos olhos com catarata e catarata diabética que em olhos sem catarata, só se encontrou diferença estatisticamente significante entre GCO e GCAT. Williams (2004), determinou por ultra-sonografia modo-B que cães com catarata diabética possuem maior espessura axial da lente e menor profundidade da câmara anterior. Não se encontrou trabalho com uso de UBM que comparasse a profundidade da câmara anterior em olhos com catarata e catarata diabética na espécie canina. Maia (2003) realizou medida da câmara anterior em olhos de cães sem catarata antes e após a facoemulsificação com implante de LIO, encontrando como valor médio no pré-operatório 3,83 mm com DP 0,32 mm. Estes valores são próximos aos obtidos neste estudo nos olhos do GCO, em que a média foi de 3,86 mm com DP 0,188 mm.

A mensuração do ângulo da câmara anterior em humanos, por UBM, é feita à partir de um ponto na parede interna ocular, a 500 µm do esporão escleral, do qual se estende um segmento de reta perpendicularmente até a íris. Esta medida é chamada de distancia de abertura do ângulo (AOD). A medida em graus é feita colocando o ápice no sulco iriano, um segmento de reta passando a 500 µm do esporão escleral e outro no ponto perpendicularmente oposto sobre a íris. Para olhos normais, consideram-se

valores de 30°+/- 11°. Como a abertura do ângulo pode variar de acordo com o estatus de dilatação pupilar, a reprodutibilidade depende da documentação precisa da posição radial (usualmente em horas) em que foi realizada a medida e o controle de variáveis como a dilatação pupilar (PAVLIN; FOSTER, 1995).

O cão não possui esporão escleral e ainda não se padronizou a forma de medir o ângulo por UBM nesta espécie, o que dificulta, ou até mesmo impede, a comparação dos resultados entre os diferentes trabalhos. No presente trabalho determinamos que a medida do ângulo em graus seria obtida de maneira análoga à dos humanos, de tal forma que o ápice foi colocado no sulco iriano com um segmento de reta passando pela face interna da esclera e outro pela face superior da íris. Para o GCO, o valor médio obtido foi 28,87°+/- 6,5°, próximo ao encontrado por Gibson et al. (1998), em cães da raça Cocker Spaniel sem catarata, com média de 26,2°+/- 4,5°. Rose et al. (2008), em cães sem catarata, referem o valor médio do ângulo como 10,4°+/- 5,0 °, antes da dilatação pupilar, e 12,6°+/- 5,3°, após a dilatação. Garciá-Sanchez et al. (2005) mediram em 30° o ângulo da CA em um animal com elevação de PIO, o qual foi classificado como estreito. Maia (2003) não realizou medidas dos ângulos, apenas os classificou como abertos ou, em 2 dos 12 pacientes, estreitos no meridiano da incisão cirúrgica.

Em olhos com catarata, Rose et al. (2008) encontram o valor médio de 13,6°+/- 6,4° antes e 12,8°+/- 5,8°, após a midríase. Esses valores diferem bastante dos obtidos no presente estudo, tanto no GCAT, cuja média foi de 27,24°+/- 5,64°, quanto no GDM, com média de 26,08°+/- 6,28°.

O grupo de catarata diabética (GDM) apresentou maiores espessuras de córnea central, com diferença estatisticamente significante, quando comparado aos demais grupos. O resultado é consistente com a constatação de que o endotélio do cão diabético apresenta anormalidades como polimegatismo e pleomorfismo, diretamente correspondente ao nível de controle glicêmico (YEE et al.,1985). Embora o mecanismo de lesão endotelial não esteja elucidado, é possível que a aldose redutase interfira no metabolismo das células endoteliais causando a lesão (DATILES et al., 1990).

Lynch e Brinkis (2006) mediram por paquimetria ultra-sônica, a espessura da córnea central de 43 cães, antes e após a facoemulsificação, concluindo que o grupo

de diabéticos apresentava maiores valores, em todos os tempos de mensuração, quando comparado aos não-diabéticos. Acredita-se que a uveíte, que freqüentemente acompanha o rápido aparecimento da catarata diabética no cão, também desempenha papel importante no aumento de espessura da córnea, provocando edema, ainda que subclínico.

Os valores encontrados para espessura da córnea central no GCO (média de 0,565 mm com DP de 0,045 mm) são próximos aos obtidos por Maia (2003), 0,550 +/- 0,33 mm.

7 CONCLUSÕES

Com base no que foi exposto, podemos concluir que:

- Pode-se realizar o exame de biomicroscopia ultra-sônica no cão sob sedação.

- Olhos de cães diabéticos com catarata apresentam maior espessura de córnea central que olhos de cães com catarata de outras etiologias e de cães normais.

- Há diminuição da câmara anterior em olhos de cães com catarata não diabética, quando comparados a cães normais.

- Não há diferença na medida do ângulo iridocorneal em olhos de cães com catarata, diabética ou não, e de cães normais.

REFERÊNCIAS

ALEJANDRO, R.; FELDMAN, E.; SHIENVOLD, F. L.; MINTZ, D. H. Advances in canine Diabetes mellitus research: etiopathology and results of islet transplantation. **Journal of American Veterinary Medical Association**, n. 193, p. 1050-1055, 1988.

ALLEMANN, N. Biomicroscopia ultra-sônica. **Arquivos Brasileiros de Oftalmologia**, v. 58, n. 4, p. 283-285, 1995.

ALLEMANN, N. Biomicroscopia ultra-sônica (UBM) ou ultra-sonografia de alta freqüência. **Páginas de Actualización en Oftalmologia**, n. 2, 2000. Disponível em: <http://www.oftalmologos.org.ar/publicaciones/alleman.html>. Acesso em: 25/set./2008.

ARMALY, M. F.; BALOGLOU, P. J. Diabetes mellitus and the eye I. Changes in the anterior segment. **Archives of Ophthalmology**, v. 77, p. 485-492, 1967.

AUBIN, M. L.; POWELL, C. C.; GIONFRIDDO, J. R.; FAILS, A. D. Ultrasound biomicroscopy of the feline anterior segment. **Veterinary Ophthalmology**, v. 6, n. 1, p. 15-17, 2003.

BARNETT, K. C.; STARTUP, F. G. Hereditary cataratact in the standard poodle. **Veterinary Records**, v. 117, n. 1, p. 15-16, 1985.

BARTHOLOMEW, L. R.; PANG, X.; SAM, D. A.; CAVENDER, J. C. Ultrasound microscopy of globes from young adult pigs. **American Journal of Veterinary Research**, v. 58, n. 9, p. 942-948, 1997.

BARTOW, R. Endocrine disease and cornea. In: KRACHMER J. H; MANNIS, M. J.; HOLLAND E. J. **Cornea: fundamentals, diagnosis and management**. 2nd ed. Philadelphia: Elsevier Health Sciences, 2004, p. 299-308.

BASHER, A. W.; ROBERTS, S. M. Ocular manifestation of Diabetes mellitus: diabetic cataract in dogs. **Veterinary Clinics of North American: Small Animal Practice**, v. 25, n. 3, p. 661-676, 1995.

BEAM, S.; CORREA, M. T.; DAVIDSON, M. G. A retrospective-cohort study on the development of cataracts in dogs with Diabetes mellitus: 200 cases. **American College of Veterinary Ophthalmogists**, v. 2, p. 169-172, 1999.

BECHARA, J. N. Anestesia em oftalmologia. In: FANTONI, D.T.; CORTOPASSI, S.G. **Anestesia em cães e gatos** 1ª ed. São Paulo: Roca, 2002. p. 271-279.

BENTLEY, E.; MILLER, P. E.; DIEHL, K. A. Use of high-resolution ultrasound as a diagnostic tool in veterinary ophthalmology. **Journal of American Veterinary Medical Association**, v. 223, p. 1617-1622, 2003.

BOSCO, A.; LERÁRIO, A. C.; SORIANO, D.; SANTOS, R. F.; MASSOTE, P.; GALVÃO, D.; FRANCO, A . C. H. M.; PURISH, S.; FERREIRA, A. R. Retinopatia diabética. **Arquivos Brasileiros de Endocrinologia & Metabologia,** v. 49, n. 2, p. 217-227, 2005.

BROOKS, D. E. Ocular imaging In: GELATT K.N. **Veterinary ophthalmology** - 3 th ed. Philadelphia: Lippincott Wilkins, 1999. p. 467-482.

CASTANHEIRA, V. R. C. Biomicroscopia ultra-sônica. In: BETINJANE, A. J.; CARANI, J. C. E. **Ecografia ocular e orbitária**. 1ª ed. São Paulo: Roca, 2003; p. 183-208.

CATCHPOLE, B.; RISTIC, J. M.; FLEEMAN, L. M.; DAVISON, L. J. Canine Diabetes mellitus: can old dogs teach us new tricks? **Diabetologia**, v. 48, p. 1948-1956, 2005.

CULLEN, C. L.; IHLE, S. L.; WEBB, A. A.; MCCARVILLE, C. Keratoconjuntival effects of Diabetes mellitus in dogs. **Veterinary ophthalmology,** v. 8, n. 4, p. 215-224, 2005.

CULLEN, C. L.; WEBB, A. A. Ocular manifestations of systemic disease. Part 1: the dog. In: GELATT, K. N. **Veterinary ophthalmology**. 4th ed. Iowa: Blackwell Publishing, 2007. p. 1470-1537.

DAVIDSON, M. G.; NELMS, S. R. Diseases of the canine lens and cataract formation. In: GELATT K. N. **Veterinary ophthalmology**. 4 th ed. Iowa: Blackwell Publishing, 2007. p. 859-931.

DATILES, M. B.; KADOR, P. F.; KASHIMA, K.; KINOSHITA, J. H.; SINHA, A. The effects of sorbinil, an aldose reductase inhibitor, on the corneal endothelium in galactosemic dogs. **Investigative ophthalmology and visual science**, v. 31, n. 11, p. 2201-2204, 1990.

DIETRICH, U. M. Ophthalmic examination and diagnostics. In: GELATT, K. N. **Veterinary ophthalmology**. 4 th ed. Iowa: Blackwell Publishing, 2007. p. 507-519.

EISENBERG, H. M. Ultrasonography of the eye and orbit. **Veterinary Clinics of North American: Small Animal Practice,** v. 15, p. 1263-1274, 1985.

FANTONI, D. T.; CORTOPASSI, S. G. Medicação pré-anestésica. In: _____.**Anestesia em cães e gatos**. São Paulo: Roca, 2002. p. 151-158.

FELDMAN**,** E. C.; NELSON, R. W. Diabetes mellitus. In: _____. **Canine and feline endocrinology and reproduction**. Philadelphia: W. B. Saunders, 1987. p. 261-294.

FELDMAN E. C.; NELSON R. W. Canine Diabetes mellitus. In: _____**Canine and feline endocrinology and reproduction.** 3rd ed. Saint Louis: Elsevier Science, 2004. p. 486-538.

GARCIÁ-SANCHEZ, G. A.; WHITLEY, R. D.; BROOKS, D. E.; TRIGO, F.; PIÑÓN, A. Ahmed valve implantation to control intractable glaucoma after phacoemulsification and intraocular lens implantation in a dog. **Veterinary Ophthalmology**, v. 8, n. 2, p. 139-144, 2005.

GIBSON, T. E.; ROBERTS, S. M.; SEVERIN, G. A.; STEYN, P. F.; WRIGLEY, R. H. Comparison of gonioscopy and ultrasound biomicroscopy for evaluating the iridocorneal angle in dogs. **Journal of American Veterinary Medical Association**, v. 213, n. 5, p. 635-638, 1998.

GILGER, B. C.; REEVES; K. A.; SALMON, J. H. Ocular parameters related to drug delivery in the canine and equine eye: aqueous and vitreous humor volume and scleral surface area and thickness. **Veterinary ophthalmology,** v. 8, n. 4, p. 265-269, 2005.

GLOVER, T. D.; CONSTANTINESCU, G. M. Surgery for cataracts. **Veterinary Clinics of North American: Small Animal Practice**, v. 27, n. 5, p. 1143-1173, 1997.

GRAHN, B. H.; PEIFFER, R. L. Fundamentals of veterinary ophthalmic pathology. In: GELATT K. N. **Veterinary ophthalmology**. 4 th ed. Iowa: Blackwell Publishing, 2007. p. 355-437.

GUPTILL, L.; GLICKMAN, L.; GLICKMAN, N. Time trend risk factors for Diabetes mellitus in dogs: analysis of veterinary medical data base records (1970-1999). **The Veterinary Journal**, v. 165, p. 240-247, 2003.

HENKIND, P.; WISE, G. N. Descemet's wrinkles in diabetes. **American Journal of Ophthalmology**, v. 52, p. 371-374, 1961.

HYNDIUK, R. A.; KAZARIAN, E. L.; SCHULTZ, R. O.; SEIDEMAN, S. Neurotrophic corneal ulcers in Diabetes mellitus. **Archives of Ophthalmology**, v. 95, p. 2193-2196, 1977.

HOENIG, M.; DAWE, D. L. A qualitative assay for beta cell antibodies: preliminary results in dogs with Diabetes mellitus. **Veterinary Immunology and Immunopathology**, v. 32, p. 195-203, 1995.

IVANIC, D.; MANDIC, Z.; BARAC, J.; KOPIC, M. Cataract surgery and postoperative complications in diabetic patients. **Collegium Antropulogicum**, v. 29, p. 55-58, 2005.

JONSTON, G. R.; FEENEY, D. A. Radiology in ophthalmics diagnosis. **Veterinary Clinics of North American: Small Animal Practice**, v. 10, p. 317-337, 1980.

KATO, S.; OSHIKA, T.; NUMAGA, J.; HAYASHI, Y.; OSHIRO, M.; YUGUCHI, T.; KAIYA, T. Anterior capsular contraction after cataract surgery in eyes of diabetic patients. **British Journal of Ophthalmology**, v. 85, n. 1, p. 21-23, 2001.

KRAMER, J. W.; KLAASSEN, J. K.; BASKIN, D. G.; PRIEUR, D. J.; RANTANEN, N. W.; ROBINATTE, J. D.; GRABER, W. R.; RASHTI, L. Inheritance of Diabetes mellitus in Keeshond dogs. **American Journal of Veterinary Research**, v. 49, n. 3, p. 428-431,1988.

LANDRY, M. P.; HERRING, I. P.; PANCIERA, D. L. Fundoscopic findings following cataract extraction by means of phacoemulsification in diabetic dogs: 52 cases (1993-

2003). **Journal of American Veterinary Medical Association**, v. 225, n. 5, p. 709-716, 2004.

LAUS, J. L.; TORRECILHAS, A.; BRUNELLI, J.; ORIÁ, A. P.; ALMEIDA, D. E.; TALIERI, I. C. Afecções da lente. In: HERRERA, D. **Oftalmologia clínica em animais de companhia** .1ª ed. São Paulo: MedVet Livros, 2008. p.141-154.

LIEBMANN, J. M.; RITCH, R. Ultrasound biomicroscopy of the anterior segment. **Journal of American Optometric Association**, v. 67, n. 8, p. 469-479, 1996.

LYNCH, G. L.; BRINKIS, J. L. The effect of elective phacofragmentation on central corneal thickness in dog. **Veterinary Ophthalmology**, v. 9, n. 5, p. 303-310, 2006.

MAIA, F. B. N. **Biomicroscopia ultra-sônica (UBM) do segmento anterior ocular em cães submetidos a facoemulsificação experimental com e sem implante de lente intra-ocular (LIO)**. 2003. 86 f. Dissertação (Mestrado em Medicina Veterinária) - Faculdade de Medicina Veterinária e Zootecnia, Universidade de São Paulo, São Paulo, 2003.

MANDELCORN, M. S.; BLANKENSHIP, G. W.; MACHEMER, R. Pars plana vitrectomy for the management of severe diabetic retinopathy. **American Journal of Ophthalmology**, v. 81, p. 561-570, 1976.

MATOON, J. S.; NYLAND, T. G. Eye. In: NYLAND, T. G.; MATTOON, J. S. **Small Animals diagnostic ultrasound**. 2nd ed. Philadelphia: W. B Saunders Company, 2002. p. 305-324.

MARMOR, M.; WILLEBERG, P.; GLIKMAN, L. T.; PRIESTER, W. A.; CYPESS, R. H.; HURVITZ, A. I. Epizootiologic patters of Diabetes mellitus in dogs. **American Journal of Veterinary Research**, v. 43 p. 465-470, 1982.

MCWHAE, J. A.; CRICHTON, A.C.; RINKE, M. Ultrasound biomicroscopy for the assessment of zonules after ocular trauma. **Ophthalmology**, v. 110, n. 7, p. 1340-1343, 2003.

MCWHAE, J.A.; WILLERSCHEIDT, A.; GIMBEL, H.; FREEZE, M. Ultrasound biomicroscopy in refractive surgery. **Journal of Cataract and Refractive Surgery**, v. 20, n. 5, p. 493-497, 1994.

MISHIMA, H. K.; SHOGE, K.; TAKAMATSU, M.; KIUCHI, Y.; TANAKA, J. Ultrasound biomicroscopic study of ciliary body thickness after topical application of pharmacologic agents. **American Journal of Ophthalmology**, v. 121, n. 3, p.319-321, 1996.

MOODIE, K. L.; HASHIZUME, N.; HOUSTON, D. L.; HOOPES, P. J.; DEMIDENKO, E.; TREMBLY, B. S.; DAVIDSON, M. G. Postnatal development of corneal curvature and thickness in the cat. **Veterinary Ophthalmology**, v. 4, n. 4, p. 267-272, 2001.

NASRI, F. Diabetes mellitus no idoso. In: FREITAS, E. V.; PY, L.; NERI ,L.; CANÇADO, F. A. X.; GORZONI, .M.; ROCHA, S. M. **Tratado de geriatria e gerontologia**. Rio de janeiro: Guanabara Koogan, 2002. p. 496-501.

NELSON, R. W. Diabetes mellitus. In: ETTINGER, S. J.; FELDMAN, E. C. (Ed.). **Textbook of veterinary internal medicine**. 4 th ed. Philadelphia: WB Saunders, 1995. p. 1510-1537.

NGUYEN, P.; DUMOND, H.;BIOURGE, V.; POUTACE, E. Measurement of postprandial incremental glucose and insulin changes in health dogs: influence of food adaptation and length of time of blood sampling. **Journal of Nutrition**, v. 128, n. 12, p. 2659s-2662s, 1998.

O'BRIEN, T. D.; BUTLER, P. C.; WESTERMARK, P.; JOHNSON, K. H. Islet amyloid polypeptide: a review of its biology and potential roles in the pathogenesis of Diabetes mellitus. **Veterinary Pathology**, v. 30, n. 4, p. 317-332, 1993.

OZDAL, M. P.; MANSOUR, M.; DESCHÊNES, J. Ultrasound biomicroscopy evaluation for traumatized eyes. **Eye**, v. 17, n. 4, p. 467-472, 2003.

PAVLIN, C. J. Practical application of ultrasound biomicroscopy. **Canadian Journal of Ophthalmology**, v. 30, n. 4, p. 225-229, 1995.

PAVLIN, C. J.; BUYS, Y. M.; PATHMANATHAN, T. Imaging zonular abnormalities using ultrasound biomicroscopy. **Archives of Ophthalmology**, v. 116, n. 7, p. 854-857, 1998.

PAVLIN, C. J.; EASTERBROOK, M.; HURWITZ, J. J.; HARASIEWICZ, K.; FOSTER, F. S. Ultrasound biomicroscopy in the assessment of anterior scleral disease. **American**

Journal of Ophthalmology, v. 116, p. 628-635, 1993

PAVLIN, C. J.; FOSTER, F. S. Ultrasound biomicroscopy in glaucoma. **Acta ophthalmologica**, n. 204, p. 7-9, 1992.

PAVLIN, C. J.; FOSTER, F. S. **Ultrasound biomicroscopy of the eye**. 1st ed. New York: Springer-Verlag, 1995. 208 p.

PAVLIN, C. J.; FOSTER, F. S. High frequency ultrasound biomicroscopy. Imaging the eye at microscopic resolution. **Radiologic Clinics of North America**, v. 36, n. 6, p. 1047-1058, 1998.

PAVLIN, C. J.; FOSTER, F. S. High resolution ultrasound. In: KRACHMER J. H.;MANNIS M. J.; HOLLAND E. J. **Cornea: Fundamentals, Diagnosis and Management**. 2nd ed. Philadelphia: Elsevier Health Sciencies, 2004, p. 299-308.

PAVLIN, C. J.; HARASIEWICZ, K.; FOSTER, F. S. Ultrasound biomicroscopy of anterior segments structures in normal and glaucomatous eyes. **American Journal of Ophthalmology**, v. 113, p. 381-389, 1992.

PAVLIN, C. J.; HARASIEWICZ, K.; FOSTER, F. S. Posterior iris bowing in pigmentary dispersion syndrome caused by accommodation. **American Journal of Ophthalmology**, v. 118, p. 114-118, 1994a.

PAVLIN, C. J.; HARASIEWICZ, K.; FOSTER, F. S. Ultrasound biomicroscopy analysis of haptic position in late-onset, recurrent hiphema after posterior chamber lens implantation. **Journal of Cataract and Refractive Surgery**, v. 20, n. 2, p. 182-185, 1994b.

PAVLIN, C. J.; HARASIEWICZ, K.; FOSTER, F. S. Ultrasound biomicroscopy assessment of the cornea following excimer laser photokeratectomy. **Journal of Cataract and Refractive Surgery**, v. 20, p. 206-211, 1994c.

PAVLIN, C. J.; HARASIEWICZ, K.; FOSTER, F. S. Ultrasound biomicroscopy darkroom provocative test. **Ophthalmic Surgery**, v. 26, n. 3, p. 253-255, 1995.

PAVLIN, C.J.; HARASIEWICZ, K.; SHERAR, M. D.; FOSTER, F. S. Clinical use of ultrasound microscopic. **Ophthalmology**, v. 98, n. 3, p. 287-295, 1991.

PAVLIN, C. J.; RITCH, R.; FOSTER, F. S. Ultrasound microscopy in plateau iris syndrome. **American Journal of Ophthalmology**, v. 113, n. 4, p. 390-395, 1992.

PAVLIN, C. J.; SHERAR, M. D.; FOSTER, F. S. Subsurface ultrasound microscopic imaging of the intact eye. **Ophthalmology**, v. 97, n. 2, p. 244-250, 1990.

PORTE, J. R. D. B-cells in type II Diabetes mellitus. **Diabetes**, v. 40, p. 166-180, 1991.

RAND, J. S.; FLEEMAN, L. M.; FARROW, H. A.; APPLETON, D. J.; LEDERER, R. Canine and feline Diabetes mellitus: nature or nurture? **Journal Nutrition**, n. 134, p. 2072-2080, 2004. Supplement.

RILEY, S. F.; NAIRN, J. P.; MAESTRE, F. A.; SMITH, T. J. Analyses of the anterior chamber angle by gonioscopy and by ultrasound biomicroscopy. **International Ophthalmologic Clinics**, v. 34, n. 3, p. 271-282, 1994.

ROSE, M. D.; MATTOON, J. S.; GEMENSKY-METZLER, A. J.; WILKIE, D. A.; RAJALA-SCHULTZ, P. J. Ultrasound biomicroscopy of the iridocorneal angle of the eye before and after phacoemulsification and intraocular lens implantation in dogs. **American Journal of Veterinary Research**, v. 69, n. 2, p. 279-288, 2008.

RUBIN, L. F.; FLOWERS, R. D. Inherited cataract in a family of standard poodles. **Journal of American Animal Hospital Association**, v. 161, n. 2, p. 207-208, 1972.

RUBIN, L. F.; KOCH, S. A. Ocular diagnostic ultrasonography. **Journal of American Veterinary Medical Association,** v. 153, p.1706-1716, 1968.

SAFATLE, A. M. V. **Eletrorretinograma de campo total em cães diabéticos com catarata**. 2008. 129 f.Tese (Doutorado em Medicina Veterinária) - Faculdade de Medicina Veterinária e Zootecnia, Universidade de São Paulo, São Paulo, 2008.

SCHWARTZ, D. E. Corneal sensitivity in diabetics. **Archives of Ophthalmology,** v. 91, p. 174-178, 1974.

SHERAR, M. D.; NOSS, M. B.; FOSTER, F. S. Ultrasound backscatter microscopy images the internal structure of living tumour spheroids. **Nature,** v. 330, p. 493-495, 1987.

SILVA, D. B. M.; ALLEMANN, N.; MELLO, P. A. A. Effect of mydriatic and cicloplegic drugs in glaucomatous eyes using ultrasound biomicroscopy. **Arquivos Brasileiros de Oftalmologia,** v. 63, n. 4, p. 323-327, 2000.

SOUZA FILHO, E. C.; MARIGO, F. A.; OLIVEIRA, C.; CRONEMBERGER, S.; CALIXTO, N. Reprodutibilidade intra-observador de medidas morfométricas do segmento anterior em olhos normais pela biomicroscopia ultra-sônica (UBM). **Arquivos Brasileiros de Oftalmologia**, v. 68, n. 2, p. 177-183, 2005.

TELLO, C.; LIEBMANN, J.; POTASH, S. D.; COHEN, H.; RITCH, R. Measurement of ultrasound biomicroscopy images: intraobserver and interobserver reability. **Investigative Ophthalmology and Visual Science**, v. 35, n. 9, p. 3549-3552, 1994.

URBAK, S. F. Ultrasound biomicroscopy. I. Precision of measurements. **Acta Ophthalmologica Scandinavica,** v. 76, n. 4, p. 447-455, 1998.

URBAK, S. F.; PEDERSEN J. K.; THORSEN T. T. Ultrasound biomicroscopy. II. Intraobserver and interobserver reproducibility of measurements. **Acta Ophthalmologica Scandinavica,** v. 76, n. 5, p. 546-549, 1998.

VIANNA FILHO, R. C.; FREITAS, L.; ALLEMANN, N.; LIMA, A. L. H. Biomicroscopia ultra-sônica na avaliação da posição das lentes intra-oculares em uma técnica de fixação escleral. **Arquivos Brasileiros de Oftalmologia**, v. 63, n. 5, p. 349-354, 2000.

VIANNA FILHO, R. C.; MORI, R. C.; ALLEMANN, N.; AGMONT, W.; ARAUJO FILHO, A. Avaliação do posicionamento das alças de lentes intra-oculares após fixação trans-escleral através de biomicroscopia ultra-sônica. **Arquivos Brasileiros de Oftalmologia**, v. 59, p. 307-310, 1996.

WILKIE, D. A.; GEMENSKY-METZLER, A. J.; COLITZ, C. M. H.; BRAS, I. D.; KUONEN, V. J.; NORRIS, K. N.; BASHAM, C. R. Canine cataracts, Diabetes mellitus and spontaneous lens capsule rupture: a retrospective study of 18 dogs. **Veterinary Ophthalmology**, v. 9, n. 5, p. 328-334, 2006.

WILLIAMS, D. L. Lens morphometry determined by B-mode ultrasonografy of the normal and cataractous canine lens. **Veterinary Ophthalmology**, v. 7, n. 2, p. 91-95, 2004.

YAMAMOTO, T.;SAKUMA, T.; KITAZAWA, Y. An ultrasound biomicroscopic study of filtering blebs after mitomycin C trabeculectomy. **Ophthalmology,** v. 102, n. 12, p. 1770-1776, 1995.

YEE, R.W.; MATSUDA, M.; KERN, T. M.; ENGERMAN, R. L.; EDELHAUSER, H. F. Corneal endothelial changes in diabetics dogs. **Current Eye Research**, v. 4, n. 7, p. 759-766, 1985.

APÊNDICES

APÊNDICE A - Valores obtidos ao exame de UBM no grupo controle (GCO)

CÃO	SEXO	IDADE (anos)	PESO (Kg)	RAÇA	CÓ D (mm)	CO E (mm)	CA D (mm)	CA E (mm)	ANG D (graus)	ÂNG E (graus)	C. D	C. E	Cat D	Cat E
1	F	3	10	SRD	0,503	0,503	3,623	3,773	41,07	39,6	N	N	-	-
2	M	3	10	SRD	0,48	0,498	3,652	3,692	26,49	25,24	N	N	-	-
3	M	3	10	SRD	0,619	0,573	4,126	3,912	33,92	33	N	N	-	-
4	M	14	15	Cocker	0,654	0,613	3,883	3,86	35,71	32,39	N	N	-	-
5	M	7	12	SRD	0,579	0,556	3,733	4,039	32,11	33,69	N	N	-	-
6	F	7	13	SRD	0,561	0,573	4,034	4,132	24,5	28,03	N	N	-	-
7	F	2	10	SRD	0,573	0,567	3,721	3,872	21,39	19,13	N	N	-	-
8	F	8	15	SRD	0,59	0,584	3,715	3,594	22,1	26,85	N	N	-	-
9	F	7	20	SRD		0,561		3,97		23,33		N		-
10	F	2	25	Boxer		0,584		4,196		21,09		N		-
Média		5,6	14		0,565		3,863		28,87					
DP	M=4	3,8	5,0		0,045		0,188		6,55		S=0			
Mediana	F=6	5	12,5		0,573		3,866		27,44		N=18 (100%)			
Mínimo		2	10		0,48		3,594		19,13					
Máximo		14	25		0,654		4,196		41,07					

F= fêmea; **M**= macho; **CO D**= córnea direita; **CO E**= córnea esquerda; **CA D**= câmara anterior direita; **CA E**= câmara anterior esquerda; **ANG D**= ângulo olho direito; **ANG E**= ângulo olho esquerdo; **CD**= células em olho direito; **CE**= células em olho esquerdo; **Cat D**= catarata olho direito; **Cat E**= catarata olho esquerdo; **S**= presentes; **N**= ausentes; **MD**= madura; **H**= hipermadura.

Apêndice B - Valores obtidos ao exame de UBM no grupo diabéticos (GDM)

CÃO	SEXO	IDADE (anos)	PESO (Kg)	RAÇA	CÓ D (mm)	CO E (mm)	CA D (mm)	CA E (mm)	ANG D (graus)	ÂNG E (graus)	C. D	C. E	Cat D	Cat E
11	F	10	28,5	Pastor Branco	0,579		3,015		32,69		S		H	
12	M	09	14	SRD	0,567	0,59	4,329	4,358	25,68	28,84	N	N	MD	MD
13	F	12	9	SRD	0,567	0,683	4,716	4,091	40,16	45,48	N	S	H	H
14	F	11	9,5	SRD	0,631	0,625	1,944	1,887	25,78	23,63	N	N	H	H
15	F	13	3,5	Fox Paulistinha	0,694	0,683	2,65	2,818	28,31	28,75	N	N	H	H
16	F	08	44	Labrador	0,579	0,584	4,485	4,617	31,08	30,91	N	N	H	H
17	F	13	13	SRD	0,671	0,59	2,801	2,969	20,7	28,28	N	N	MD	MD
18	M	10	08	Fox Paulistinha	0,567	0,625	3,49	3,003	24,86	20,94	N	N	MD	MD
19	M	08	37,7	Rottweiler	0,619	0,66	4,387	4,392	27,85	19,8	S	N	H	H
20	F	09	6,5	Dachsund	0,463	0,492	3,166	3,964	28,52	21,67	N	N	H	H
21	F	10	7,5	Lhasa Apso		0,642		3,611		20,32		S		H
22	F	12	12,5	Poodle	0,625	0,613	2,35	2,957	23,01	18,99	N	N	MD	MD
23	M	10	7,4	Dachsund	0,55	0,602	3,212	3,466	17,1	23,96	N	S	H	H
24	F	7	23	SRD	0,764	0,654	4,352	3,547	29,18	27,3	S	S	H	H
25	F	10	21	SRD		0,706		2,234		14,25		S		MD
26	M	14	12	Poodle	0,59	0,544	3,779	2,789	27,87	27,43	S	N	H	H
27	M	8	36	Labrador	0,747	0,55	3,808	3,935	22,21	22,85	N	N	H	H
Média		8,1	8,02		0,615		3,456		26,08					
DP	M=6	2,6	5		0,067		0,810		6,28		S=9 (29%)		MD=9 (29%)	
Mediana	F=11	8	5,75		0,613		3,49		25,78		N=22 (71%)		H=22 (71%)	
Mínimo		2	3,3		0,463		1,887		14,25					
Máximo		12	20		0,764		4,716		45,48					

F= fêmea; **M**= macho; **CO D**= córnea direita; **CO E**= córnea esquerda; **CA D**= câmara anterior direita; **CA E**= câmara anterior esquerda; **ANG D**= ângulo olho direito; **ANG E**= ângulo olho esquerdo; **CD**= células em olho direito; **CE**= células em olho esquerdo; **Cat D**= catarata olho direito; **Cat E**= catarata olho esquerdo; **S**= presentes; **N**= ausentes; **MD**= madura; **H**= hipermadura.

Apêndice C - Valores obtidos ao exame de UBM no grupo catarata não diabética (GCAT)

CÃO	SEXO	IDADE (anos)	PESO (Kg)	RAÇA	CÓ D (mm)	CO E (mm)	CA D (mm)	CA E (mm)	ANG D (graus)	ÂNG E (graus)	C. D	C. E	Cat D	Cat E
28	M	7	15	Cocker	0,625	0,642	3,8	2,02	30,48	31,44	S	S	H	H
29	M	8	15	Cocker	0,723	0,723	3,356	3,356	26,29	19,77	N	N	H	H
30	M	2	3,5	Yorkshire	0,561	0,556	3,744	4,086	31,58	32,72	N	N	INC	IMAT
31	M	8	15	Cocker	0,683	0,712	3,356	3,86	18,58	18,89	S	S	H	H
32	F	8	9	SRD	0,517	0,544	4,346	4,253	27,74	37	N	N	IMAT	MD
33	F	9	9,7	SRD	0,631	0,677	3,206	2,946	32,74	37,88	N	N	MD	H
34	F	6	3,5	Yorkshire	0,515	0,59	3,056	3,438	23,2	24,14	N	N	INC	MD
35	M	12	4	Poodle	0,527	0,538	2,975	3,304	29,37	20,81	S	N	H	H
36	F	6	3,9	Poodle		0,596		3,49		31,31		N		INC
37	F	10	5	Bichon Friseé	0,561	0,584	3,443	2,998	31,27	19	S	N	H	IMAT
38	F	7	20	SRD	0,579		4,63		31,09		N	N	H	
39	F	10	7,5	Poodle	0,544	0,532	3,229	3,519	23,19	33,69	N	S	H	IMAT
40	M	5	9	Poodle	0,596	0,567	3,449	3,38	29,52	20,85	N	S	H	H
41	M	9	13	Cocker	0,625	0,619	3,941	3,374	29,76	26,57	S	S	MD	MD
42	F	6	5,2	Poodle	0,561	0,567	2,795	3,27	29,09	19,65	N	N	IMAT	IMAT
43	F	5	5,5	Bichon Friseé	0,422	0,428	3,397	3,328	33	25,27	N	N	MD	MD
44	F	11	3,3	Pinscher	0,492	0,457	3,75	3,935	26,32	23,36	S	S	H	H
45	M	10	3,3	Pinscher	0,48	0,497	3,166	3,762	19,59	20,62	N	N	H	INC
46	M	10	6	Poodle	0,654	0,619	3,374	3,166	31,83	36,88	N	N	H	H
47	F	12	4	Poodle	0,498	0,405	3,241	4,016	28,64	22,03	S	N	IMAT	INC
Média		8,1	8,02		0,570		3,467		27,24				INC=5 (13%)	
DP		2,6	5		0,080		0,475		5,64		S=13 (34,2%)		IMAT=7 (18,5%)	
Mediana		8	5,75		0,564		3,377		28,19		N=25 (65,8%)		MD=7 (18,5%)	
Mínimo		2	3,3		0,405		2,02		18,58					
Máximo		12	20		0,723		4,63		37,88				H=19 (50%)	

F= fêmea; **M**= macho; **CO D**= córnea direita; **CO E**= córnea esquerda; **CA D**= câmara anterior direita; **CA E**= câmara anterior esquerda; **ANG D**= ângulo olho direito; **ANG E**= ângulo olho esquerdo; **CD**= células em olho direito; **CE**= células em olho esquerdo; **Cat D**= catarata olho direito; **Cat E**= catarata olho esquerdo; **S**= presentes; **N**= ausentes; **MD**= madura; **H**= hipermadura, **INC**= incipiente; **IMAT**= imatura.

Livros Grátis

(http://www.livrosgratis.com.br)

Milhares de Livros para Download:

Baixar livros de Administração
Baixar livros de Agronomia
Baixar livros de Arquitetura
Baixar livros de Artes
Baixar livros de Astronomia
Baixar livros de Biologia Geral
Baixar livros de Ciência da Computação
Baixar livros de Ciência da Informação
Baixar livros de Ciência Política
Baixar livros de Ciências da Saúde
Baixar livros de Comunicação
Baixar livros do Conselho Nacional de Educação - CNE
Baixar livros de Defesa civil
Baixar livros de Direito
Baixar livros de Direitos humanos
Baixar livros de Economia
Baixar livros de Economia Doméstica
Baixar livros de Educação
Baixar livros de Educação - Trânsito
Baixar livros de Educação Física
Baixar livros de Engenharia Aeroespacial
Baixar livros de Farmácia
Baixar livros de Filosofia
Baixar livros de Física
Baixar livros de Geociências
Baixar livros de Geografia
Baixar livros de História
Baixar livros de Línguas

Baixar livros de Literatura
Baixar livros de Literatura de Cordel
Baixar livros de Literatura Infantil
Baixar livros de Matemática
Baixar livros de Medicina
Baixar livros de Medicina Veterinária
Baixar livros de Meio Ambiente
Baixar livros de Meteorologia
Baixar Monografias e TCC
Baixar livros Multidisciplinar
Baixar livros de Música
Baixar livros de Psicologia
Baixar livros de Química
Baixar livros de Saúde Coletiva
Baixar livros de Serviço Social
Baixar livros de Sociologia
Baixar livros de Teologia
Baixar livros de Trabalho
Baixar livros de Turismo