

**UNIVERSIDADE FEDERAL FLUMINENSE
PROGRAMA DE PÓS-GRADUAÇÃO EM MEDICINA VETERINÁRIA**

RENATA FALCÃO RABELLO DA COSTA

**CARACTERIZAÇÃO DAS LESÕES IMPUTADAS AO *Cysticercus bovis*, NA
INSPEÇÃO *POST MORTEM* DE BOVINOS, PELOS EXAMES MACROSCÓPICO,
HISTOPATOLÓGICO E PELA REAÇÃO EM CADEIA DA POLIMERASE (PCR).**

Orientador: Prof. Dr. IACIR FRANCISCO DOS SANTOS

Co-orientadores: Prof. Dr. ELMIRO ROSENDO DO NASCIMENTO

Prof. Dr. ROGERIO TORTELLY

**Niterói
2008**

Livros Grátis

<http://www.livrosgratis.com.br>

Milhares de livros grátis para download.

RENATA FALCÃO RABELLO DA COSTA

CARACTERIZAÇÃO DAS LESÕES IMPUTADAS AO *Cysticercus bovis*, NA INSPEÇÃO *POST MORTEM* DE BOVINOS, PELOS EXAMES MACROSCÓPICO, HISTOPATOLÓGICO E PELA REAÇÃO EM CADEIA DA POLIMERASE (PCR).

Tese apresentada ao Programa de Pós-Graduação em Medicina Veterinária da Universidade Federal Fluminense, como requisito parcial para a obtenção do Grau de Doutor. Área de Concentração: Higiene Veterinária e Processamento Tecnológico de Produtos de Origem Animal.

Orientador: Prof. Dr. IACIR FRANCISCO DOS SANTOS
Co-orientadores: Prof. Dr. ELMIRO ROSENDO DO NASCIMENTO
Prof. Dr. ROGERIO TORTELLY

Niterói
2008

C 837 Costa, Renata Falcão Rabello da

Caracterização das lesões imputadas ao *Cysticercus bovis*, na inspeção *post mortem* de bovinos, pelos exames macroscópico, histopatológico e pela reação em cadeia da polimerase (PCR)./ Renata Falcão Rabello da Costa. – Niterói, 2008.

87 f.

Tese (Doutorado em Higiene Veterinária e Processamento Tecnológico de Produtos de Origem Animal) – Universidade Federal Fluminense, 2008.

Orientador: Iacir Francisco dos Santos.

1. Carne bovina – Inspeção sanitária. 2. Cisticercose bovina. 3. Inflamação. 4. Reação em cadeia da polimerase. 5. Histopatologia. I. Título.

CDD 614.31

RENATA FALCÃO RABELLO DA COSTA

CARACTERIZAÇÃO DAS LESÕES IMPUTADAS AO *Cysticercus bovis*, NA INSPEÇÃO *POST MORTEM* DE BOVINOS, PELOS EXAMES MACROSCÓPICO, HISTOPATOLÓGICO E PELA REAÇÃO EM CADEIA DA POLIMERASE (PCR).

Tese apresentada ao Programa de Pós-Graduação em Medicina Veterinária da Universidade Federal Fluminense, como requisito parcial para a obtenção do Grau de Doutor. Área de Concentração: Higiene Veterinária e Processamento Tecnológico de Produtos de Origem Animal.

Aprovada em Março de 2008.

BANCA EXAMINADORA

Prof. Dr. IACIR FRANCISCO DOS SANTOS - Orientador
Universidade Federal Fluminense

Prof. Dr. ELMIRO ROSENDO DO NASCIMENTO
Universidade Federal Fluminense

Prof. Dr. ROGERIO TORTELLY
Universidade Federal Fluminense

Prof. Dr. EULÓGIO CARLOS QUEIROZ DE CARVALHO
Universidade Estadual do Norte Fluminense

Dr. RODRIGO CALDAS MENEZES
IPEC – Instituto de Pesquisa Clínica Evandro Chagas - FIOCRUZ

Dedico à minha mãe Heliene, a perseverança, o incentivo e a garra; ao meu pai Aristides, o apoio e o companheirismo; à minha avó Maria Aparecida, o carinho, a admiração; ao meu avô Helio (*in memoriam*), a ética, a competência, a honestidade, o conhecimento.

AGRADECIMENTOS

Quero externar meus profundos agradecimentos:

A Deus que tornou possível realizar esta pesquisa;

Ao meu orientador e admirável amigo Iacir Francisco dos Santos, pelos ensinamentos preciosos, principalmente na área da Higiene Veterinária;

Ao apoio e carinho do professor, co-orientador e amigo de sempre Rogério Tortelly;

À boa vontade do professor e co-orientador Elmiro Rosendo do Nascimento;

Ao carinho e à gentileza dos Fiscais Federais Agropecuários Rubens Toshio Fukuda e Hugo Verardino;

À amizade da Lucimeire e do corpo técnico do Serviço de Inspeção Federal (SIF 421), da Indústria e Comércio de Carnes Minerva Ltda;

À Professora Ângela Patrícia Santana, pela boa vontade, pelo incentivo, pela amizade, pela orientação e pelo acesso ao Laboratório de Biologia Molecular da UnB, tornando possível a realização de parte desta pesquisa;

À colega Camila pela amizade, pelo apoio e dedicação junto ao Laboratório de Biologia Molecular da UnB;

Aos professores e amigos Beatriz Brener e Rodrigo Caldas Menezes, que intercederam por mim tornando possível o acesso à FIOCRUZ;

Ao corpo administrativo do Programa de Pós-Graduação da Faculdade de Veterinária da UFF;

A todos aqueles que direta ou indiretamente contribuíram para a realização deste trabalho.

EPÍGRAFE

“Nenhum animal tem sido responsável por mais hipóteses, discussões e erros que os cestóides”.

C. Davaine, 1860

RESUMO

Considerando a necessidade de aperfeiçoamento dos métodos de diagnóstico da cisticercose bovina, objetivou-se verificar a ocorrência do *Cysticercus bovis* nos diversos locais anatômicos examinados pelo Serviço de Inspeção Federal, a saber: cabeça, coração, esôfago, diafragma, língua, fígado e carcaça, caracterizando as lesões do ponto de vista anatomopatológico, além de identificar o metacestóide pela técnica da PCR usando a fervura no protocolo de extração de DNA. De 22043 animais abatidos, 713 (3,23%) estavam infectados. O coração foi o sítio anatômico mais afetado, com 1,90% (420/22043), seguido da cabeça, 1,11% (245/22043), do esôfago, 0,08% (18/22043), da carcaça, 0,07% (15/22043), do diafragma, 0,03% (7/22043), do fígado, 0,02% (5/22043) e da língua, 0,01% (3/22043). A quantidade de cistos mortos, 58,35% (416/713), foi maior que a de vivos, 41,65% (297/713). Foram analisadas 253 amostras de lesões nodulares firmes, brancacentas, com material amarelado, por vezes com aspecto calcário, no interior, as quais foram reportadas como cistos mortos. O exame microscópico revelou granulomas comumente representados por centro necrótico e/ou mineralizado, envolto por histiócitos dispostos em paliçada, células gigantes multinucleadas, infiltrado misto, predominantemente de mononucleares, e fibrose. Por vezes, a periferia das lesões tinha características de tecido de granulação e mineralização em forma de lâminas lineares. Os restos parasitários foram identificados como um material hialino acelular, contendo elementos ovais e circulares, basofílicos, acidófilos e incolores, denominados corpúsculos calcários. Em algumas lesões foram observados raros corpúsculos, soltos em meio à reação inflamatória. Nódulos fibrosos, ricos em infiltrado linfóide ou crônico ativos, foram frequentemente visualizados. Foi comprovado que a extração de DNA de cisticercos vivos, por fervura, é um método exequível, com bons resultados, uma vez que dos 20 cistos analisados pela técnica da PCR, oriundos de localizações variadas, 13 (65%) foram identificados como *C. bovis*, confirmando o diagnóstico ambulatorial. Em virtude da positividade observada para *C. bovis* nos exames histopatológico e da PCR, particularmente em fígado e esôfago, sugere-se que seja reformulado o artigo 176 do Regulamento de Inspeção Industrial e Sanitária de Produtos de Origem Animal, incluindo estes locais na rotina de inspeção nos matadouros.

Palavras-chave: *Cysticercus bovis*. *Taenia saginata*. Bovino. Cisticercose. Inspeção Sanitária. Histopatologia. PCR.

ABSTRACT

Considering the importance of improving methods for diagnosis of bovine Cysticercosis, this work aimed to verify *Cysticercus bovis* occurrence in different anatomical sites examined by inspection service as, head, heart, esophagus, diaphragm, tongue, liver and carcass, characterizing the lesions by anatomopathologic exam and identifying the metacestode by PCR, using boiling in the DNA extraction protocol. Of 22043 slaughtered animals, 713 (3,23%) were infected. The heart was most affected with 1,90% (420/22043), followed by head, 1,11% (245/22043), esophagus, 0,08% (18/22043), carcass, 0,07% (15/22043), diaphragm, 0,03% (7/22043), liver, 0,02% (5/22043) and tongue, 0,01% (3/22043). The totality of dead cysts was 58,35% (416/713), being greater than live ones 41,65% (297/713). There were examined 253 samples of nodular firm whitish lesions, containing yellowish material, some times in calcareous aspect, in which they were designated as dead cysts. The histological exams of these cysts revealed granulomatous lesions, whose centers were characterized by caseous and/or calcareous material, multinucleate giant cells, histiocytes in palisade and infiltrate composed predominantly by lymphoid cells, wrapped up by fibrosis. Some times the periphery had characteristics of granulation tissue and mineralized areas, like linear blade. The parasite debris were like a hyaline, non cellular material with spherical and ovoid, basophilic, eosinophilic and colorless calcareous corpuscles. These corpuscles were seen rarely, some times, among inflammatory reaction. Fibrous nodules, rich in lymphoid or mixed infiltrates, were frequently seen. It was proved that DNA extraction by boiling is achievable, with good results, since of 20 cysticerci analyzed by PCR, from different locations, 13 (65%) were identified like *C. bovis*, confirming ambulatory diagnostic. Due to microscopic and PCR diagnostic exams of *C. bovis*, mainly in the liver and esophagus, it is suggested reformulations of the regulatory inspection, including these sites in the routine inspection.

Key words: *Cysticercus bovis*. *Taenia saginata*. Bovine. Cysticercosis. Sanitary Inspection. Histopathology. PCR.

SUMÁRIO

1 INTRODUÇÃO, p. 14

2 REVISÃO DE LITERATURA, p. 17

2.1 OCORRÊNCIA DA CISTICERCOSE BOVINA, p. 17

2.2 OCORRÊNCIA DAS TENÍASES, p.21

2.2.1. *Taenia asiatica* Eom e Rim, 1993, p. 22

2.3 OCORRÊNCIA DA CISTICERCOSE EM HOSPEDEIROS NÃO HABITUAIS, p. 23

2.3.1 A CISTICERCOSE HUMANA, p.25

2.4 IMPLICAÇÕES EM SAÚDE PÚBLICA, p. 26

2.5 DIAGNÓSTICO DA CISTICERCOSE BOVINA, p. 27

2.5.1 A DETECÇÃO DO *C. bovis* EM MATADOUROS (DIAGNÓSTICO AMBULATORIAL), p. 27

2.5.2 LOCALIZAÇÃO E CONDIÇÃO (CARACTERÍSTICA) MORFOLÓGICA DOS CISTICERCOS, p. 28

2.5.3 CARACTERIZAÇÃO DAS LESÕES, p. 32

2.5.3.1 Aspectos macroscópicos do *C. bovis*, p. 32

2.5.3.2 Aspectos microscópicos das lesões por migração de larvas de helmintos, p. 33

2.5.3.3 Reação tecidual frente à infecção por *C. bovis* e identificação microscópica do cisticerco, p. 34

2.5.3.3.1 *Os corpúsculos calcários*, p. 36

2.5.4 DIAGNÓSTICO DO COMPLEXO TENÍASE-CISTICERCOSE PELA TÉCNICA DA REAÇÃO EM CADEIA DA POLIMERASE (PCR), p. 37

3 MATERIAL E MÉTODOS, p. 40

3. 1 MATERIAL, p. 40

3.1.1 ANIMAIS, p. 40

3.2 METODOLOGIA, p. 40

3.2.1 OBTENÇÃO DAS AMOSTRAS E REGISTRO DOS CASOS, p. 40

3.2.2 ANÁLISES, p. 41

3.2.2.1 Ambulatorial (Macroscópica), p. 41

3.2.2.2 Histopatológica, p. 41

3.2.2.3 Técnica da PCR, p. 41

3.2.2.3.1 *Extração de DNA*, p. 42

3.2.2.3.2 *Amplificação do DNA*, p. 43

3.2.2.3.3 *Protocolos da PCR*, p. 43

3.2.2.3.3.1 *Primers*, p. 43

3.2.2.4 Estatística, p. 44

4. RESULTADOS E DISCUSSÃO, p. 45

5. CONCLUSÕES, p. 75

6. SUGESTÕES, p. 76

7. OBRAS CITADAS, p. 77

8. APÊNDICE, p. 86

8.1 CARACTERÍSTICAS DAS ESPÉCIES DE TÊNIAS HUMANAS, p. 87

LISTA DE ILUSTRAÇÕES

- Tab. 1 Ocorrência de cisticercose em sítios anatômicos de bovinos abatidos e inspecionados na Indústria e Comércio de Carnes Minerva LTDA (S.I.F. n. 421), em Barretos/SP, durante o mês de outubro de 2004, f. 45
- Tab. 2 Localização e condição morfológica dos casos de cisticercose detectados em bovinos abatidos e inspecionados na Indústria e Comércio de Carnes Minerva LTDA (S.I.F. n. 421) em Barretos/SP, durante o mês de outubro de 2004, f. 49
- Quadro 1 Diferenças morfológicas entre as espécies de tênias humanas, f. 87

LISTA DE FIGURAS

- FIGURA 1 Exemplar de *Cysticercus* sp. vivo imerso em solução de glicerol e salina tamponada fosfatada (PBS) a 50%, f. 42
- FIGURA 2 Bovino. Cisticerco vivo no músculo masseter, f. 50
- FIGURA 3 Bovino. Cisticerco vivo na carcaça, f. 51
- FIGURA 4 Bovino. Cisticerco vivo sob a cápsula hepática, f. 51
- FIGURA 5 Bovino. Cisticerco vivo no parênquima hepático, f. 52
- FIGURA 6 Bovino. Cisticerco vivo no esôfago, f. 52
- FIGURA 7 Bovino. Cisticerco no músculo masseter. Aspecto calcário, f. 53
- FIGURA 8 Bovino. Fígado. Lesão nodular no parênquima. Aspecto calcário, f. 53
- FIGURA 9 Bovino. Miocárdio. Lesão nodular centralizada por mineralização, f. 54
- FIGURA 10 Bovino. Esôfago. Cisticerco morto. Lesão nodular brancacenta, f. 54
- FIGURA 11 Bovino. Esôfago. Lesão nodular centralizada por material mineralizado, f. 55
- FIGURA 12 Bovino. Coração. Necrose caseosa envolta por histiócitos em paliçada, infiltrado linfocitário e cápsula fibrosa. HE. Obj 4x, f. 55

- FIGURA 13 Bovino. Coração. Granuloma centralizado por material caseocalcário, envolto por macrófagos e tecido fibroso. HE. Obj. 10x, f. 56
- FIGURA 14 Bovino. Coração. Restos celulares (**R**) circundados por histiócitos em paliçada (**H**), parede de células gigantes multinucleadas (**G**) e infiltrado inflamatório crônico. HE. Obj. 20x, f. 56
- FIGURA 15 Bovino. Coração. Granuloma centralizado por material calcário (difuso e linear), envolvido por macrófagos, raras células gigantes multinucleadas e cápsula fibrosa com marcante mineralização linear. HE. Obj. 10x, f. 57
- FIGURA 16 Bovino. Fígado. Migração de larvas de helmintos. Material caseoso (**C**) circundado por infiltrado inflamatório crônico e fibrose. Mineralização em forma de placas na área de transição entre a necrose e a cápsula conjuntiva. HE. Obj. 10x, f. 57
- FIGURA 17 Bovino. Coração. Miocardite nodular crônica ativa, rica em eosinófilos. Mineralização linear na cápsula conjuntiva. HE. Obj. 20x, f. 58
- FIGURA 18 Bovino. Coração. Granuloma centralizado por restos celulares e parasitários (membrana hialina acelular), envolvidos por barreira de histiócitos. HE. Obj. 10x, f. 58
- FIGURA 19 Bovino. Coração. Maior detalhe da figura anterior. Barreira de histiócitos (**H**). HE. Obj. 20x, f. 59
- FIGURA 20 Bovino. Coração. Cisticercose. Necrose circundando material levemente acidófilo com corpúsculos calcários basofílicos. HE. Obj. 10x, f. 59
- FIGURA 21 Bovino. Coração. Maior detalhe dos restos parasitários da figura anterior. HE. Obj. 20x, f. 60
- FIGURA 22 Bovino. Fígado. Restos de larva de cestóide representado por material hialino acelular, com grupo de corpúsculos calcários ovais e esféricos basofílicos (**P**), adjacente à nódulo linfóide com células epitelióides, células gigantes do tipo Langhans (seta) e de corpo estranho (cabeça de seta) e mineralização. HE. Obj. 10x, f. 60
- FIGURA 23 Bovino. Fígado. Maior detalhe dos corpúsculos calcários (**CC**) da figura anterior. HE. Obj. 20x, f. 61
- FIGURA 24 Bovino. Coração. Lesão nodular com ninho de corpúsculos calcários (seta) e mineralização em região central e periferia. HE. Obj. 20x, f. 61
- FIGURA 25 Bovino. Coração. Maior detalhe dos corpúsculos calcários basofílicos da figura anterior. Predomínio das formas ovais. HE. Obj. 20x, f. 62

- FIGURA 26 Bovino. Coração. Corpúsculos calcários levemente basofílicos e incolores (à esquerda) e mineralização envolta por parede de células gigantes multinucleadas (à direita) em meio a infiltrado crônico. HE. Obj. 20x, f. 62
- FIGURA 27 Bovino. Coração. Maior detalhe dos corpúsculos incolores e levemente acidófilos, da figura anterior. HE. Obj. 40x, f. 63
- FIGURA 28 Bovino. Coração. Granuloma inespecífico, com escassas células gigantes multinucleadas e discreta mineralização. HE. Obj. 10x, f. 63
- FIGURA 29 Bovino. Coração. Maior detalhe da figura anterior. Células gigantes multinucleadas fagocitando a mineralização (seta). HE. Obj. 40x, f. 64
- FIGURA 30 Bovino. Miocardite granulomatosa, difusa, crônica ativa, inclusive com células gigantes multinucleadas. HE. Obj. 10x, f. 64
- FIGURA 31 Bovino. Coração. Maior detalhe das células gigantes multinucleadas do tipo corpo estranho, em meio ao infiltrado inflamatório misto, da figura anterior. HE. Obj. 40x, f. 65
- FIGURA 32 Bovino. Diafragma. Miosite nodular crônica ativa, rica em eosinófilos e tecido conjuntivo, dissociando as miofibras. HE. Obj 10x, f. 65
- FIGURA 33 Bovino. Fígado. Granuloma inespecífico acompanhado de fibrose e mineralização em placas. HE. Obj. 20x, f. 66
- FIGURA 34 Bovino. Fígado. Migração inespecífica de larvas de helmintos. Maior detalhe da mineralização em forma de lâminas da figura anterior. HE. Obj. 40x, f. 66
- FIGURA 35 Eletroforese em gel de agarose a 1,5%, corado com brometo de etídio 0,02%, com produtos de PCR resultantes da amplificação de 2,5uL de gDNA de *Cysticercus* sp., através do HDP2F1R1-PCR. (M) Marcador de DNA de 100 pb. (A) e (B) amostras em teste. (C) gDNA de *T. saginata* (controle), f. 71

1. INTRODUÇÃO

A cisticercose é uma zoonose cosmopolita, cuja distribuição e prevalência são muito variáveis nas diferentes áreas geográficas do mundo (ACHA e SZYFRES, 1986). A Organização Pan-Americana de Saúde (OPAS) e a Organização Mundial de Saúde (OMS) estabelecem como endemicidade de cisticercose animal, o percentual de 5%. Com base nos dados nosográficos, obtidos dos registros dos Serviços de Inspeção Sanitária, pode-se afirmar que, no Brasil, é a parasitose de maior ocorrência no exame *post mortem* de bovinos (BARRA e FERREIRA, 1984; JORDÃO, 1984; SANTOS, 1993). De fato, Santos (1996) salientou que as ocorrências regionais, em nosso país, registraram percentuais de 4% a 45% nas propriedades rurais, com alguns lotes chegando próximo a 100%. Este autor ressaltou, ainda, que prevalências acima de 10% são extremamente comuns e que a ocorrência no Brasil é tão elevada quanto a mais elevada do mundo. Assim, fica evidente seu caráter enzoótico e, por vezes, epizoótico em determinadas regiões, o que a torna um grave problema sócio-econômico e de Saúde Pública. A carne com o *Cysticercus bovis*, larva da *Taenia saginata* (sin. *Taeniarhynchus saginatus*), é a fonte de infecção humana, se ingerida crua ou insuficientemente cozida. Ao se desenvolverem, tais cistos alcançam a maturidade no trato intestinal humano (teníase), perpetuando o ciclo quando os animais ingerem alimentos e água contaminados com os ovos desse cestóide.

Outrossim, vários autores, dentre eles Costa e Brant (1964), Abdussalam (1974), Dewhrist (1974) e Fukuda (2003) fazem menção aos prejuízos econômicos com o tratamento e as condenações de carnes infectadas com *C.bovis*, além dos gastos com o diagnóstico e o tratamento da teníase e da cisticercose humana (DEWHIRST, 1974)

Sendo a carne a fonte de infecção humana, muitos pesquisadores destacam a importância da inspeção sanitária na busca dos cistos parasitários em carcaças, órgãos e vísceras, aliada ao aprimoramento e a padronização das técnicas usadas neste diagnóstico e a definição da maior distribuição dos cisticercos no corpo do animal (locais de predileção).

Não há dificuldade para o diagnóstico macroscópico do *C. bovis* no seu estágio larval vivo. Todavia, o diagnóstico macroscópico da cisticercose pode ser dificultado nos casos em que os metacestóides estejam mortos (em lesões abscedadas e mineralizadas). Nestas circunstâncias, o apoio do exame histopatológico pode ser de grande valia na diferenciação de patologias assemelhadas (COSTA et al., 2006), como por exemplo, lesões provocadas pela migração de larvas de helmintos, que não o cisticerco, e até mesmo a tuberculose (MONLUX e MONLUX, 1972; KELLY, 1997).

Além do apoio anatomopatológico, o uso da técnica de reação em cadeia da polimerase (PCR), a partir de *primers* espécie-específicos, torna possível a identificação rápida e específica de helmintos em geral (GONZÁLEZ et al., 2000).

González et al. (2002 a) e González et al. (2002 b) afirmaram que a PCR pode ter aplicação potencial no diagnóstico e na diferenciação entre a *T. saginata* e a *T. solium*, em casos de cistos duvidosos, lesões suspeitas ou cistos residuais, em animais de açougue em matadouros. Esta técnica é útil ao julgamento do inspetor e, conseqüentemente, para o tratamento apropriado de carcaças e controle dessas parasitoses.

A identificação correta dos cisticercos é importante para os estudos epidemiológicos, tendo em vista a descoberta de uma nova tênia, a *Taenia asiatica* (BOWLES e McMANUS, 1994; McMANUS e BOWLES, 1994; GALÁN-PUCHADES e MAS-COMA, 1996), que é morfologicamente semelhante à *T. saginata* (FAN et al., 1995), além de espécies em hospedeiros não habituais (FAN et al., 1990; EOM; RIM e GEERTS, 1992; LOGT e GOTTSTEIN, 2000; GUSSO et al., 2000).

Considerando a necessidade de aperfeiçoamento dos métodos de diagnóstico da cisticercose bovina, objetivou-se verificar a ocorrência do *Cysticercus bovis* nos diversos locais anatômicos examinados pelo Serviço de Inspeção, caracterizando as lesões do ponto de

vista anatomopatológico e identificar a espécie do metacestóide pela técnica da PCR usando a fervura no protocolo de extração de DNA.

2. REVISÃO DE LITERATURA

2.1 OCORRÊNCIA DA CISTICERCOSE BOVINA

A ocorrência da cisticercose bovina pode ser conhecida através dos informes nosográficos divulgados pelos Serviços de Inspeção Sanitária que permitem não só o conhecimento da intensidade da infecção, mas também os locais onde existem focos enzoóticos, pelo rastreamento dos animais abatidos.

Dada (1980), preocupado com a fidedignidade epidemiológica dos registros de prevalências nos matadouros, pesquisou, através do acompanhamento dos procedimentos de rotina de inspeção, as prevalências de cisticercose bovina em algumas regiões da Nigéria, encontrando percentuais que variaram de 1,9% a 4,0%.

Acha e Szyfres (1986) comentaram que algumas áreas da Europa Ocidental registram taxas de prevalência de até 10 % e que na Europa Oriental há focos enzoóticos, onde os percentuais são muito mais altos.

Bundza; Finley e Easton (1988) descreveram um surto de cisticercose bovina oriunda de animais de confinamento em Ontário, em 1986. De 630 animais abatidos, 271 foram suspeitos de estarem infectados. Do total, 233 (37%) foram confirmados positivos (233/630) através da microscopia

Pugh e Chambers (1989), estudando o *C. bovis*, detectaram, em 102.087 carcaças bovinas inspecionadas em Matabeleland (Zimbabwe), um percentual de 2,16%.

Ungar e Germano (1992) observaram uma prevalência de 5,5% de cisticercose no Estado de São Paulo, em 1986, a partir de dados obtidos em matadouros sob inspeção federal.

Santos (1993) estudou as prevalências dessa zoonose durante 5 anos (1988 a 1992), a partir de 520.973 animais oriundos do Brasil Central pecuário, inspecionados com procedimentos padronizados. As taxas de ocorrência encontradas foram de 4,19%, 4,68%, 4,97%, 3,54% e 3,24%, para os anos de 1988, 1989, 1990, 1991 e 1992, respectivamente. Segundo ele, a situação do complexo teníase-cisticercose parece ser pouco conhecida no Brasil, em virtude, possivelmente, da escassa ou falha na divulgação dos dados obtidos, tanto pelos serviços de inspeção, como pelos laboratórios de saúde coletiva, contribuindo, também a ausência de um programa de controle. Ele admite, ainda, que a ocorrência da cisticercose no país é superior aos dados publicados.

Manhoso (1996), com base na avaliação de dados de abate de um matadouro-frigorífico do Estado de São Paulo sob inspeção federal, referentes aos anos de 1992 e 1993, encontrou percentuais de 12,5% e 10,7%, respectivamente.

Reis et al. (1996) analisaram a ocorrência de cisticercose bovina entre os anos de 1979 a 1993, a partir de dados obtidos do serviço de inspeção federal (SIF), junto ao frigorífico Triângulo, em Uberlândia (MG). Dos 336.723 animais, 6.314 ou 1,87% estavam infectados com *C. bovis*. Estes autores observaram, ainda, uma variação total de ocorrência de 0,35% a 4,07%.

Freitas e Palermo (1996) fizeram um estudo retrospectivo a respeito da situação do complexo teníase-cisticercose no Estado do Pará, tendo encontrado taxas de prevalência de 0,0097% para a cisticercose bovina e, 0,0333%, para a suína, com tendência de queda em relação à primeira.

Carmo et al. (1997) mencionaram a prevalência e a distribuição geográfica da cisticercose bovina em 93,5% dos municípios do Estado da Mato Grosso do Sul, durante os anos de 1986 a 1993, a partir de dados coligidos do SIF. Os dados revelaram uma prevalência total de 1,04%, com variação mínima de 0,13%, no município de Ladário (Pantanal) e, máxima, de 12,74%, em Rio Brilhante (Dourados).

Corrêa et al. (1997), observando o abate de 7.611 bovinos num estabelecimento com Inspeção Estadual em Santo Antônio das Missões, RS, verificaram uma prevalência de 4,63%, entre o período de janeiro a dezembro de 1996.

Souza; Antunes e Guatimosin (1997) coligiram dados do SIF a respeito de 144.683 animais provenientes de 157 Municípios do Estado de Minas Gerais, no período compreendido entre janeiro de 1990 a dezembro de 1994, tendo encontrado uma porcentagem de 4,15%.

Fukuda; Santos e Andrade (1998) observaram num matadouro sob SIF, no Estado de São Paulo, uma prevalência de cisticercose de 9,69% em 90.333 bovinos abatidos no período de junho de 1993 a maio de 1995.

Em seu estudo, Alves (2000) observou, a partir dos relatórios do Serviço de Inspeção Municipal entre 1998 e 1999, que a prevalência total da cisticercose bovina em Camboriú (SC) foi de 14,76%, alta e alarmante, pois a frequência no Estado é de 1,16%. Por sua vez, a taxa de ocorrência da cisticercose suína foi zero, estando aparentemente controlada quando comparada à de Santa Catarina que é de 0,08% (dados fornecidos pelo Serviço de Inspeção Estadual). Segundo a autora, não deve ser descartada a possibilidade de que possa persistir em abates clandestinos.

Reis e Raghianti (2000) investigaram a prevalência e a tendência da cisticercose bovina, no período de 1994 a 1998, fundamentando-se nos dados obtidos nos arquivos do SIF de um matadouro frigorífico de Uberlândia (MG), tendo constatado um percentual de 3,20% e uma tendência de crescimento da zoonose.

Abreu et al. (2001) estudaram a ocorrência de cisticercos em carnes de bovinos e suínos comercializadas em estabelecimentos varejistas e avulsos (ambulantes e feirantes) no município de Seropédica/RJ e não encontraram casos positivos.

Fernandez e Rezende (2001) estudaram a ocorrência de cisticercose em 60 bovinos abatidos clandestinamente, no município de Silva Jardim-RJ, encontrando um percentual de 21,67 % de carcaças infectadas.

Fonseca et al. (2001) desenvolveram um estudo no matadouro frigorífico do município de Três Rios (R.J), com o intuito de calcular a prevalência de *C. bovis* em bovinos abatidos naquele estabelecimento. Foram inspecionados 3840 bovinos, tendo sido encontrado 14 animais infectados, com uma prevalência de 0,36%. Dos 14 bovinos infectados, três eram do Município de Barra Mansa, quatro de Valença, um de Rio Bonito, dois de Petrópolis, três de Três Rios e um do Município de Xiador (Minas Gerais).

Moreira et al. (2001), junto aos serviços de inspeção, encontraram uma prevalência de cisticercose de 6,9% em 13.205 animais provenientes de dois matadouros em Uberlândia (MG), um com serviço de inspeção estadual e, o outro, com federal, no período de agosto a outubro de 1999. Os resultados de casos positivos revelaram prevalência de 10%, para o estabelecimento com inspeção municipal, e 4%, para aquele com inspeção federal.

Moreira et al. (2002) investigaram a ocorrência da cisticercose em 60.830 bovinos, a partir dos registros de um matadouro municipal de Uberlândia (MG), no período de janeiro de 1997 a dezembro de 1999, encontrando uma prevalência geral de 7%. Segundo eles, os municípios com maior prevalência foram Uberlândia (24,5%), Prata (20,8%), Monte Alegre (7,8%) e Indianópolis (4,8%).

Santos; Santos e Bonisson (2003), com a intenção de estabelecer um levantamento da ocorrência da cisticercose no Estado do Rio de Janeiro, estudaram 430 bovinos utilizando técnicas de exame *post mortem* padronizadas por Santos (1982), Santos (1984) e Santos (1993) em matadouros sob Inspeção Estadual das cidades de Três Rios e Cantagalo. Do total de animais, 25 apresentaram cisticercos, correspondendo a uma prevalência de 5,81%. Com a adoção de tais técnicas, estes autores obtiveram a eficiência de 763,16% sobre os dados registrados pelo Serviço de Inspeção do Estado do Rio de Janeiro.

Fukuda (2003) realizou um estudo epidemiológico retrospectivo, no período de 1980 a 2001, demonstrando que a prevalência média anual de cisticercose bovina, em estabelecimentos com Inspeção Federal no Estado de São Paulo, foi de 4,28%. Comparativamente, este autor caracterizou a evolução das prevalências mensais e anuais, para os anos de 1999 a 2001, em animais abatidos num frigorífico na região de Barretos, tendo encontrado percentuais médios de 5,80%, 5,02% e 1,88%, respectivamente, em bovinos provenientes dos Estados São Paulo, Minas Gerais e Goiás.

A prevalência de cisticercose foi estudada por Schein et al. (2004) em 468.946 bovinos abatidos em matadouros-frigoríficos sob S.I.F., do Estado do Mato Grosso, entre 1996 a 2000. Os resultados revelaram um percentual de 0,69%.

Flavigna-Guilherme et al. (2006) realizaram um estudo observacional num matadouro de bovinos e suínos sob SIF, em Sabáudia (PR), no período de Janeiro a Dezembro de 2004, com fins de verificar a ocorrência da cisticercose nesses animais. Dos 1046 suínos abatidos, nenhum apresentou cisticercos. Porém, em relação aos bovinos, 39 (9,3%) de 389 estavam infectados.

Quintas e Calil (2006) estudaram a prevalência da cisticercose em bovinos, a partir de dados compilados dos mapas de ocorrência no sistema integrado de estatística animal, do Serviço de Inspeção da Superintendência Federal de Agricultura de São Paulo, no período de 2001 a 2003. Os dados analisados permitiram aos autores inferir que o percentual encontrado foi de 3,27%

Pereira, Schwanz e Barbosa (2006) encontraram uma frequência média de 1,95% (9.656) referente ao abate de 494.620 bovinos, oriundos de 38 municípios do Estado do Rio de Janeiro, entre 1997 e 2003. O Município de Duas Barras apresentou o maior percentual (4,29%) de animais infectados.

2.2 OCORRÊNCIA DAS TENÍASES

Segundo estimativas da Organização Mundial de Saúde (OMS), há pelo menos 2,5 milhões de pessoas com teníase no mundo, distribuídas principalmente na América Latina, antiga União Soviética, extremo Oriente, incluindo a Índia e o continente Africano. Dentre as espécies de tênias, observa-se na literatura que a *T. saginata* é a predominante.

Rim et al. (1980) avaliaram a prevalência da teníase e a distribuição da *T. solium* entre os Coreanos, durante o período compreendido entre 1977 a 1980, tendo encontrado em 1.946 amostras fecais analisadas, 40 pessoas infectadas, correspondendo ao percentual de 2,1%. Do total das espécies, 36,7% foram de *T. solium*, 55,8% de *T. saginata* e 7,5% não foram identificadas.

Dias et al. (1991) examinando os relatórios da Seção de Enteroparasitoses do Laboratório Central do Instituto Adolfo Lutz, São Paulo (entre o período de 1960 a 1989), observaram que de 1.519.730 exames protoparasitológicos, 7.663 (0,5%) apontaram a presença de ovos de *Taenia* sp. nas fezes e que de 355 proglotes enviadas para a identificação, 311 estavam em condições de serem especificadas de forma que, destas, 273 (87,80%) eram de *T.saginata* e 38 (12,22%), de *T. solium*.

Derylo e Szilman (1995) observaram que a maioria dos casos de teníase (318), estudados no Distrito de Katowice, Polônia, eram por *T. saginata* (84,8%), sendo mais freqüentes nas populações urbanas (255 casos – 68%) que nas rurais (63 casos – 16,8%), em indivíduos do sexo masculino (171 casos - 46,67%) e pessoas entre 30 e 39 anos (89 casos – 23,73%).

Freitas e Palermo (1996), analisando os dados dos registros do Setor de Estatística da SUCAM/MS do Pará, perceberam uma prevalência de 0,1131% para *T. solium* e 0,0365% para *T. saginata*

Um inquérito epidemiológico sobre teníase em 100.144 indivíduos do programa saúde família em Uberaba, MG, identificou 185 (0,2%) com antecedentes de teníase. Destes, 112 (60,5%) receberam tratamento com praziquantel e em 97 casos (86,6%) foram eliminadas proglotes, correspondendo 37,1% (36) à *T. saginata*, 4,1% (quatro) à *T. solium* (ESTEVEZ; SILVA-VERGARA e CARVALHO, 2005).

2.2.1 *Taenia asiatica* (Eom e Rim 1993)

A *Taenia solium* (Linnaeus 1758) e a *Taenia saginata* (Goeze 1782) são parasitas humanos bem conhecidos. Entretanto, uma terceira espécie de tênia foi identificada em aborígenes Taiwaneses, tendo sido, desde então, descrita em vários países Asiáticos, tais como: Coréia, Tailândia, Filipinas, Indonésia, Malásia e China (BOWLES e McMANUS, 1994).

Inicialmente, tal cestóide fora denominado *T. saginata-like*, *T. saginata asiatica*, devido a sua semelhança macroscópica com a *T. saginata*. Evidências morfológicas (EOM e

RIM, 1993; FAN et al., 1995) e genéticas (BOWLES e McMANUS, 1994) muito próximas, porém distintas, da clássica *T. saginata* acarretaram divergências taxonômicas quanto ao parasita ser uma espécie ou subespécie (McMANUS e BOWLES, 1994; GALÁN-PUCHADES e MAS-COMA, 1996). Estudos recentes, por conseguinte, tendem a considerar esse tenídeo como uma espécie denominada *T. asiatica*, conforme proposto por Eom e Rim (1993). As diferenças morfológicas entre as espécies de tênia humanas estão consignadas no quadro 1 do apêndice.

Pesquisas sobre a ocorrência das teníases (*T.saginata versus T.solium*) em regiões dos países asiáticos apontavam uma sobrepujança relacionada à tênia desarmada. Porém, permanecia uma inconsistência epidemiológica relacionada à prevalência dessas espécies e ao hábito alimentar da população. Em áreas endêmicas verificava-se uma maior ocorrência de *T. saginata*, mas o consumo de suínos (vísceras cruas) era bem superior ao de bovinos.

Eom e Rim (1992a) observaram a infecção natural dos metacestóides de *T. asiatica* (*Cysticercus viscerotropica*) em suínos, a partir de fígados inspecionados. Em adição, Eom; Rim e Geerts (1992) demonstraram, experimentalmente, que além do fígado, principal local de ocorrência, os cistos puderam ser verificados em localizações extra-hepáticas, tais como: omento, pulmão e serosa, tendo, ainda, provado a infectividade desses metacestóides para os humanos (EOM e RIM, 1992b). Em 2001, esses autores fizeram uma revisão sobre o tema para esclarecer a questão da inconsistência epidemiológica supra citada, admitindo que as altas prevalências de tênia desarmada eram devido à existência da *T. asiatica*.

2.3 OCORRÊNCIA DA CISTICERCOSE EM HOSPEDEIROS NÃO HABITUAIS

Bovídeos domésticos (*Bos taurus*, *Bos indicus*, *Bos bufellus*) (PAWLOWSKI e SCHULTZ, 1972) e suídeos (suínos domésticos e javalis) (ACHA e SZYFRES, 1986) são os hospedeiros intermediários naturais da larva da *T. saginata* e da *T solium*, respectivamente. Os animais infectam-se ao ingerir alimentos e água contaminados com os ovos dessas tênia. Contudo, existem trabalhos que relatam a possibilidade da ocorrência da cisticercose em hospedeiros não habituais.

Pawlowski e Schultz (1972), em sua excelente revisão, mencionaram achados de cisticercos, reputados como larva da *T. saginata*, em renas (*Rangifer tarandus*), gazelas (*Gazella* sp.) e vários outros ruminantes selvagens. Segundo estes autores, a larva deste tenídeo é menos espécie-específica que o adulto, tendo, portanto, uma lista de hospedeiros intermediários considerável e em expansão.

Em sua publicação, Fortes (1987) citou que raramente ovinos e caprinos são hospedeiros intermediários da *T. saginata*. Este autor comentou, ainda, que a larva da *T. solium* pode evoluir em hospedeiros anormais como o cão, o gato e o macaco.

Fan et al. (1990) infectaram oito suínos e dois bovinos com ovos da “*T. saginata-like*”, provenientes de pacientes Tailandeses. Num período entre 12 a 76 dias pós-infecção, foram recuperados 16 cistos vivos do fígado de 6 suínos e 13 degenerados e/ou calcificados do fígado dos bovinos. Os cisticercos não foram observados em musculatura ou outros órgãos.

Eom; Rim e Geerts (1992) demonstraram experimentalmente a infecção de 16 suínos (4 dias a 4 meses de idade) e 2 bovinos (4 a 7 dias de idade) com ovos da *T. saginata asiatica*, através da observação hepática e extra-hepática dos cistos. Foram recolhidos e estudados 1540 cisticercos (1535 calcificados e 5 vivos) de 8 suínos. O tropismo visceral foi marcante. Nos suínos, a maioria dos cistos vivos estava no fígado (70,7%). Quanto à localização extrahepática, observaram 19,2% no omento, 8,1% nos pulmões e 2% na serosa do cólon. Nos bovinos, todos os cistos estavam calcificados e localizados apenas no fígado.

Em relatos na literatura especializada autores citam, ainda, que o *Cysticercus viscerotropica*, larva da *T. asiatica* (Eom e Rim, 1993) é capaz de infectar experimentalmente caprinos e macacos.

Fan et al. (1992) demonstraram em cinco suínos e um bovino, inoculados com ovos da *T. saginata*, taxas de infecção de 80% e 100%, respectivamente.

Gusso et al. (2000) comprovaram, num estudo experimental, a possibilidade de bovinos participarem do ciclo da *T. solium*. Três bovinos (entre 3 e 18 meses) foram infectados com ovos da referida tênia e após um intervalo de 160 e 570 dias, 44 cisticercos foram obtidos, tendo sido 18 (40,9%) vivos e 26 (59,1%) calcificados. Do total, 19 (43,2%) foram encontrados na musculatura e 25 (56,8%) nos órgãos, distribuídos de seguinte forma:

10,5% na cabeça, 36,8% nos membros anteriores, 10,5% no diafragma, 42,1% nos membros posteriores, 8% na língua, 8% no coração, 4% nos rins e 80% no fígado.

Na Suíça, cisticercos com características atípicas, segundo o critério do Serviço de Inspeção Sanitária, detectados em 43 bovinos, foram submetidos ao exame da PCR para que fosse determinada a etiologia dos mesmos. Dos 29 cistos calcificados, 17 revelaram amplificação para *T. saginata* e nove para *Echinococcus multilocularis*. Todos os degenerados, num total de oito, foram positivos para *T. saginata*. Dos cistos viáveis, três foram identificados como larva da *T. saginata* e três tiveram ampliações de um agente etiológico não identificado, de 1078 pares de bases (pb). Estudos semelhantes na Nova Zelândia foram realizados com cisticercos obtidos de 44 carcaças infectadas, diagnosticadas na rotina de inspeção. De 38 cistos testados, 34 evidenciaram positividade para amplificação de 1078 pb (LOGT e GOTTSTEIN, 2000).

Silva et al (2004) relataram um caso natural de cisticercose generalizada em cão que fora necropsiado para estudo de anatomia na FIPLAC (Faculdades Integradas do Planalto Central). Todos os órgãos viscerais e musculares tinham lesões, à exceção dos rins, encéfalo e suas meninges. O exame microscópico evidenciou estrutura parasitária composta por quatro ventosas e uma coroa dupla de ganchos, compatível com o escólex do *Cysticercus cellulosae*.

2.3.1 A CISTICERCOSE HUMANA

O homem também pode adquirir a cisticercose pela ingestão de ovos da *Taenia* sp. A água e os produtos hortifrutigranjeiros contaminados, bem como os maus hábitos de higiene são os principais fatores envolvidos na infecção.

Os cistos podem atingir qualquer tecido, mas a maioria das conseqüências dessa infecção está relacionada à localização dos mesmos no Sistema Nervoso Central (neurocisticercose) ou no globo ocular (AGAPEJEV, 1996).

A neurocisticercose é considerada a mais freqüente e grave das infecções parasitárias do sistema nervoso do homem, resultando em morte (letalidade de 4,8% a 25,9%) (ibid¹) ou

¹ AGAPEJEV, 1996

incapacitação severa. Constitui um sério problema de saúde pública na Ásia, África e, particularmente na América Latina, onde é altamente endêmica em áreas rurais, notadamente do México, da Guatemala, de El Salvador, de Honduras, da Colômbia, do Equador, do Peru, da Bolívia e do Brasil. A OMS estima que ocorram 50.000 óbitos por ano. Os pacientes sobreviventes ficam permanentemente incapacitados por ataques convulsivos recorrentes ou outros danos neurológicos (OPAS, 1997).

No Brasil, estudos revelaram que essa doença é endêmica nos Estados de São Paulo (MACHADO et al., 1988; TAKAYANAGUI e LEITE, 2001), Espírito Santo, Minas Gerais, Paraná, Goiás (AGAPEJEV, 1996) e Rio de Janeiro (AGAPEJEV, 1996; MENDES et al., 2005), uma vez que os autores têm encontrado frequências acima da máxima tolerada em uma comunidade, estabelecida pela OPAS e pelo Ministério da Saúde, que é de 0,1%.

Em sua revisão, Agapejev (1996) verificou que a prevalência da cisticercose humana em necropsias variou de 0,12 a 9%; A frequência nas casuísticas clínicas foi de 0,03 a 7,5% e nos estudos soropidemiológicos, de 0,68 a 5,2%. Compreendeu, ainda, 0,08 a 2,5% das internações em hospitais gerais.

2.4. IMPLICAÇÕES EM SAÚDE PÚBLICA

As infecções parasitárias representam importante problema de Saúde Pública por serem de elevada prevalência e pelos altos custos sócio-econômicos que acarretam. O complexo teníase-cisticercose se destaca pela longevidade e gravidade das infecções que causam no homem, particularmente nas regiões onde as condições sanitárias são precárias e em países que recebem imigrantes de regiões onde a infecção é endêmica.

As teníases, adquiridas pela ingestão de carne crua ou mal cozida infectada com o *Cysticercus* sp., podem causar debilidade e diminuição da capacidade de trabalho dos indivíduos afetados (PAWLOWSKI e SCHULTZ, 1972; ABDUSSALAM, 1974; SOULSBY, 1974), visto que o parasita adulto, indubitavelmente, priva o hospedeiro de importantes elementos nutricionais (DEWHIRST, 1974).

Além de ser o hospedeiro definitivo das três teníases, o homem pode participar como hospedeiro intermediário do ciclo da *T. solium*, albergando, em seus tecidos, o *Cysticercus*

cellulosae (ACHA e SZYFRES, 1986; FORTES, 1987). Como já mencionado, a gravidade das manifestações clínicas, da cisticercose humana, dependem da localização dos metacestóides.

Acha e Szyfres (1986) comentaram que a cisticercose humana por ingestão de ovos da *T. saginata* não ocorre ou é extremamente rara.

Fortes (1987) também citou que, excepcionalmente, o homem pode ser o hospedeiro intermediário da larva da *T. saginata*.

Santos (1996), por sua vez, questionou a raridade da infecção humana por *C. bovis*, admitindo esta possibilidade. Com efeito, Galán-Puchades e Fuentes (2000a) tiveram o mesmo pensamento que o autor previamente citado, afirmando que o homem poderia ser introduzido como hospedeiro intermediário no ciclo de muitos cestóides (a maioria tenídeos), principalmente aqueles que se desenvolvem em mamíferos estritamente relacionados à humanidade. Exemplificando, citaram a *T. solium*, *T. crassiceps*, *Echinococcus granulosus*, *Echinococcus multilocularis*, *Multiceps multiceps*, entre outros.

Pardi et al. (2001) fizeram menção a vários autores que relataram a presença de *C. bovis* no homem.

Hipóteses sobre a possibilidade da *T. asiatica* estar envolvida em casos de cisticercose humana foram levantadas por Ito (1992), Galán-Puchades e Mas-Coma (1996) Galán-Puchades e Fuentes (2000a), Galán-Puchades e Fuentes (2000b) e Galán-Puchades e Fuentes (2001).

2.5. DIAGNÓSTICO DA CISTICERCOSE BOVINA

2.5.1 A DETECÇÃO DO *C. bovis* EM MATADOUROS (DIAGNÓSTICO AMBULATORIAL)

Vários autores têm expressado opiniões diferentes sobre os melhores meios para o controle da cisticercose. Contudo, sabe-se que uma intervenção bem sucedida depende de uma multiplicidade de medidas que devem ser dirigidas às etapas do ciclo de vida do parasita,

já que a *T. saginata* só se desenvolverá se o homem ingerir carne infectada com *C. bovis*. Nesse contexto, Ginsberg (1960) ressalta a importância da inspeção de carnes na busca dos cistos parasitários em carcaças, órgãos e vísceras, bem como o aprimoramento das técnicas usadas nesse diagnóstico.

Não obstante ao reconhecimento da importância da inspeção, Abdussalam (1974) registrou que cerca de 40 a 50% dos animais infectados podem passar pelo exame de rotina sem serem detectados, principalmente quando a infecção é leve.

Segundo McCool (1979), na prática observa-se que infecções intensas por *C. bovis* raramente ocorrem na rotina de inspeção, sendo mais frequentemente encontrados um ou dois cisticercos.

Santos (1984) declarou que a maioria dos casos é devido a infecções leves e, dentre elas, cerca de 96% são de animais monocisticercósicos, isto é, um só cisticerco encontrado nos locais de predileção, por ocasião do exame *post mortem*. Deste modo, alguns cisticercos podem escapar aos olhos do inspetor, principalmente pela impossibilidade da realização de grande número de incisões nas carcaças e órgãos.

A falta de uniformidade nos procedimentos de exame *post mortem* e a dificuldade de se atingir, na prática, uma homogeneidade relacionada à habilidade pessoal e ao critério do inspetor veterinário são fatores que também influenciam o diagnóstico da cisticercose (COSTA et al., 2005).

2.5.2 LOCALIZAÇÃO E CONDIÇÃO (CARACTERÍSTICA) MORFOLÓGICA DOS CISTICERCOS

Ao compulsar-se a literatura especializada, depara-se com a preocupação constante dos pesquisadores na definição dos locais de predileção dos cisticercos em carcaças, órgãos e vísceras, sempre com o objetivo de aumentar a detecção do *C. bovis* que possa escapar ao exame rotineiro em matadouros.

Mann e Mann (1947) estudaram a distribuição do *C. bovis* em carcaças de bovinos africanos, a fim de verificar quais seriam os melhores locais para ser inspecionados. Os

músculos do traseiro e do dianteiro apresentaram os maiores percentuais. No coração, eles observaram uma prevalência de 5,35%.

Silvermann (1956), avaliando as carcaças de seis bovinos infectados experimentalmente, concluiu que: não necessariamente os músculos masseteres e a cabeça são os primeiros locais de eleição do parasita; em carcaças com cisticercose generalizada, os cisticercos distribuem-se em toda a musculatura e a existência de cistos degenerados em uma parte da carcaça não é indicativo do mesmo estado em outra área. Com efeito, Daubney² apud Froyd (1964) relatou que nem todos os parasitas que alcançam a musculatura do bovino se desenvolvem plenamente. Segundo ele, alguns podem morrer e degenerar em estágios muito iniciais de desenvolvimento.

Ginsberg e Grieve (1959) citaram que no Kenya, onde a prevalência da cisticercose é alta, o percentual de fígados afetados observados foi de 1,2%.

Fewster (1967) ressaltou a importância de uma padronização dos procedimentos utilizados em matadouros da Austrália, defendendo a inspeção rotineira dos sítios de predileção do parasita, enfatizando o exame da cabeça e, principalmente, do coração, como forma de aumentar a detecção de lesões, pois encontrou, em 1.015 casos positivos de *C. bovis*, 766 (73,5%) no coração; 191 (18,8%), nos músculos mastigatórios e 44 (4,3%) na língua.

Belino (1975) relatou dois casos de cisticercose maciça, em que os cistos estavam localizados apenas no fígado.

McCool (1979) procedeu ao fatiamento de 67 carcaças bovinas, oriundas de áreas enzoóticas, encontrando 47 infectadas (70%). Contudo, somente 23 (49%) acusaram cisticercose nos sítios de predileção e apenas 19,8% (484) de todos os cisticercos encontrados estavam nestes tecidos. Os demais cistos estavam distribuídos em outras porções musculares, principalmente o membro posterior. Apesar disto, o autor reconhece o masseter como sítio de predileção.

² DAUBNEY, R. Measles of cattle and pigs and the allied tapeworms of man. *Dept. of Agric. Bull*, Govt. Printer, Nairobi, Kenya, 1936.

Van Veen (1979) descreveu cinco casos de infecção maciça em fígados de bovinos que não apresentaram cisticercose muscular, na Nigéria. Todos os cistos estavam viáveis e tinham características de *C. bovis*.

Walther e Koske (1980) compararam as técnicas rotineiras de inspeção, conforme os requerimentos do Meat Control Act of Kenya (África), com a dessecção e o fatimento das carcaças bovinas, obtendo um percentual de 75,9% de positividade. Desse total, somente 38,3% foram detectados na rotina de inspeção. A maioria dos animais apresentou cisticercos no membro posterior (76,79%) e anterior (70,0%). As percentagens para o coração, língua, músculos mastigatórios e esôfago foram, respectivamente, 25%, 21,7%, 13,3% e 5%.

Villanueva e Peraza (1981) inspecionaram, rigorosamente, 183.516 bovinos, destacando o coração, seguido da cabeça, como os órgãos mais frequentemente e intensamente infectados, registrando percentuais de 66% e 33,6%, respectivamente.

Mello e Carvalho (1981) traçaram a localização dos cisticercos e suas respectivas porcentagens, em bovinos abatidos no matadouro de Paracambi (RJ), entre os anos de 1979 e 1980, tendo encontrado um total de 25,23% no coração; 21,88% nos músculos da cabeça e 20,36% na língua.

Santos (1982), através de sua técnica de exame de coração, verificou um aumento crescente do número de cisticercos com localização neste órgão, passando de 0,31% em 1966 a 1,36% em 1975. Por força da nova técnica, passou a prevalecer a localização do cisticercos no coração em vez dos músculos mastigatórios.

Bundza; Finley e Easton (1988) mencionaram que os cisticercos observados em sua pesquisa ocorreram mais frequentemente no coração. Dos 271 animais analisados, 233 confirmaram, à microscopia, positividade relacionada à cisticercose. Destes, 19 (8,2%) tiveram cistos viáveis; 87 (37,3%), cistos degenerados; 77 (33,0%), cistos mineralizados e 50 (21,5%), granulomas linfóides.

Pugh e Chambers (1989) verificaram em carcaças levemente infectadas, que a cabeça foi o local mais afetado (68,4%), seguido da paleta (28,27%) e do coração (10,1%).

Rodrigues (1993) pesquisou a existência de cisticercose em cortes cárneos de traseiro bovino, a partir de carcaças afetadas com um cisticercos degenerado na cabeça ou no coração. Das 16 carcaças utilizadas, cinco (31,25%) acusaram o cisticercos em um de seus cortes nobres fatiados, sendo que duas delas (12,5%) os cisticercos eram vivos e, em três (18,75%), eram calcificados.

Santos (1993), usando um procedimento padronizado de inspeção *post mortem* para a detecção de *C. bovis* em 520.973 animais monocisticercósicos, concluiu que os locais de predileção de cisticercos são os seguintes em ordem decrescente de importância: o coração, os músculos mastigatórios, os pilares diafragmáticos, o esôfago, o diafragma e a língua. Os respectivos percentuais encontrados foram, em média, 62,44%, 30,30%, 3,97%, 2,31%, 1,64%, 0,23%.

Manhoso (1996) concluiu que a cabeça e o coração são as regiões anatômicas mais frequentemente afetadas pelos cisticercos, uma vez que encontrou uma prevalência de aproximadamente 98% nestes locais. Porém, segundo seus resultados, o coração apresentou o maior percentual (63,68% em média). Quanto ao total de casos de cisticercose bovina, relacionados à viabilidade dos cisticercos, o autor observou percentuais médios de 10,3% e 1,3%, respectivamente, para a cisticercose calcificada e para a viva.

Fernandez e Rezende (2001) observaram em bovinos abatidos clandestinamente, que os locais preferenciais dos cisticercos foram os músculos mastigatórios (20,00 %), seguidos do coração (6,67 %), do esôfago (1,67 %), da língua (1,67 %) e do diafragma (1,67 %). Segundo os autores, a grande maioria dos cistos (94,73%) estava viável.

Moreira et al. (2001) traçaram a localização preferencial dos cisticercos em carcaças bovinas, concluindo que a cabeça (52,0%) e o coração (42,6 %) são os locais de maior ocorrência, seguidos da língua (2,0%) e diafragma (1,0%).

Santos et al. (2001) estudaram a localização do *C. bovis* em 3.613 corações de bovinos, inspecionados pela técnica de Santos (1982), oriundos de animais considerados monocisticercósicos. Os autores concluíram que no coração esquerdo (73,2%) a ocorrência de cisticercose foi maior estatisticamente que no direito (26,7%); que a ocorrência de cisticercos

mortos (83,5%) superou a de vivos (16,5%), assim como a localização interna (70,6%) dos parasitas, em relação à externa (29,4%).

Moreira et al. (2002) observaram as localizações preferenciais dos cistos vivos e mortos, a saber: cabeça (61,5%), coração (27,2%), carcaça (6,4%), língua (2,2%), diafragma (2,2%) e fígado (0,5%) nos casos de cisticercose viva e coração (63,7%), cabeça (32,4%), diafragma (1,9%), carcaça (1,0%), língua (0,6%) e fígado (0,2%), nos de cisticercose degenerada. Relataram que o coração foi o órgão mais afetado, com uma frequência superior a 50% dos casos de cisticercose calcificada e de 50% para o total encontrado. Na cisticercose viva a cabeça foi o órgão mais afetado em mais de 50% dos casos, seguida do coração.

Santos; Santos e Bonisson (2003) registraram percentuais de 3,26%, 1,63%, 0,46% e 0,46%, nos músculos mastigatórios, no coração, na língua e no diafragma, respectivamente. A prevalência de cisticercos vivos foi de 1,39% e a de cisticercos degenerados foi de 4,42%.

Souza et al. (2007), no período compreendido entre Julho a Dezembro de 2000, examinaram 26.633 bovinos abatidos num matadouro-frigorífico sob S.I.F em São José dos Pinhais/PR. Os resultados revelaram taxas de ocorrência de 57,77% para os músculos mastigatórios e 39,65% para o músculo cardíaco. A quantidade de metacestóides mortos foi maior (66,97%) que a de vivos (33,02%). Do total de carcaças infectadas com *C. bovis*, 94% tinham apenas um cisto detectado.

2.5.3 CARACTERIZAÇÃO DAS LESÕES

2.5.3.1 Aspectos macroscópicos do *C. bovis*

No seu estágio larval vivo, os metacestóides se apresentam como cistos branco-acinzentados, translúcidos, esféricos ou ovóides, frequentemente alongados no sentido das fibras musculares. Contêm um líquido transparente, às vezes rosado, e o escólex do parasita que é visualizado como um ponto esbranquiçado, nitidamente visível (SANTOS, 1984).

Quando estão mortos, os cistos são mais volumosos, opacos, com o grande eixo orientado no sentido das fibras musculares. Ao serem seccionados exibem material

amarelado, que pode ter aspecto purulento ou arenoso (ibid.³). Assim, são denominadas lesões abscedadas e mineralizadas.

As terminologias universais, tais como “viável”, “vivo” “íntegro” ou “inviável”, “degenerado”, “calcificado”, “mineralizado”, “morto” são usadas para avaliar as características morfológicas macroscópicas dos cisticercos, observadas no exame *post mortem* de rotina da Inspeção Sanitária. Tais características obedecem a procedimentos padronizados, constantes no Regulamento da Inspeção Industrial e Sanitária de Produtos de Origem Animal – RIISPOA (BRASIL, 1997), reportando-se à viabilidade infecciosa do parasita relacionada à resposta à interação parasita-hospedeiro.

2.5.3.2 Aspectos microscópicos das lesões por migração de larvas de helmintos

As lesões abscedadas e mineralizadas podem ter o diagnóstico etiológico (diferencial) dificultado em virtude da reação do hospedeiro.

Monlux e Monlux (1972), referindo-se às doenças parasitárias crônicas, como por exemplo, a cisticercose, a oncocercose e a pentastomíase, citam a ocorrência de processo inflamatório agudo, com neutrófilos e eosinófilos ao redor do parasita, por ocasião da invasão do mesmo no tecido. Posteriormente, a reação se torna crônica, com predominância de linfócitos, macrófagos e, até mesmo, células gigantes no exsudato que pode caseificar e calcificar. Eles comentam que algumas lesões podem simular, inclusive, alterações imputadas à tuberculose. No caso da cisticercose, relatam que pode haver infiltração maciça de eosinófilos tanto em torno quanto na rota de migração do parasita.

Barriga (1985), numa revisão bibliográfica a respeito dos eosinófilos em infecções parasitárias, afirmou que eosinofilia local e periférica é uma característica comum em muitas infecções helmínticas que apresentam superfícies parasitárias grandes, não fagocitáveis pelo sistema imune. Ele explica que o estágio inicial da infecção causa uma inflamação inespecífica, rica em macrófagos, linfócitos e neutrófilos que antecedem o estágio de uma resposta imunológica subsequente, cujos elementos predominantes são anti-corpos anafiláticos, mastócitos e eosinófilos. Os mastócitos produzem quimiotaxia para os eosinófilos e concentram anticorpos e fatores de complemento ao redor do parasita. Assim, há

³ SANTOS, 1984

liberação de radicais de oxigênio, que alteram as moléculas da superfície parasitária, e/ou proteínas, que rompem o tegumento ou a cutícula.

Kelly (1997) descreveu lesões abscedantes, contendo numerosos eosinófilos, associadas à migração e ao encistamento de algumas larvas de helmintos. Segundo este autor tais abscessos podem caseificar, tornando-se semelhantes a tubérculos, muitos dos quais são fortemente mineralizados.

2.5.3.3 Reação tecidual frente à infecção por *C. bovis* e identificação microscópica do cisticerco

Sabendo que a morte do cisticerco é muito comum, sendo esta condição amiúde na rotina de inspeção, e da dificuldade que o inspetor possa ter perante esses casos, já que macroscopicamente não há nada que indique que a lesão contenha estruturas de um cestóide, Gibson (1959) realizou um estudo de identificação do *C. bovis*, com ênfase nos cisticercos degenerados (mortos), determinando a sua frequência e o quanto o exame histológico poderia ser útil nessa identificação. Das 100 estruturas consideradas como *C. bovis* na rotina de inspeção, 71% apresentaram-se caseosas ou calcificadas. Apenas 25% estavam viáveis e 4% não eram *C. bovis*. A microscopia do cisto degenerado revelou uma lesão abscedante, com centro necrótico, circundado por tecido de granulação e intenso infiltrado de polimorfos e eosinófilos.

Sterba e Dyková (1978a) estudaram as reações teciduais provocadas pelo *C. bovis* na musculatura esquelética, considerando que os resultados seriam úteis ao diagnóstico, à prevenção e ao controle da cisticercose, bem como poderiam contribuir para um melhor entendimento da patogenecidade do agente em questão. Segundo eles, típicos das reações são uma borda de tecido pseudoepitelial e uma zona de tecido de granulação maduro na periferia, onde amiotrofia (pelo crescimento do metacestóide) pode ser observada. Numa fase mais avançada começam as alterações necróticas no cisticerco. A partir daí, segue-se nova reação inflamatória acompanhada de exsudato (sobretudo eosinófilos) que também entra em necrose. Histiócitos organizam-se em paliçada ao redor dos focos necróticos, que são sítios de subsequente calcificação distrófica, e células gigantes multinucleadas começam a circundar tais focos. Neste ponto, há maciça infiltração de elementos linfóides. A cicatrização acompanha a reabsorção do parasita e do exsudato. É interessante mencionar que estes autores

ressaltam dois tipos de necrose focais: um com calcificação de fibras colágenas, originada no tecido conectivo maduro circunjacente à reação e observada principalmente no coração e fígado, e, o outro, do exsudato, também com calcificação distrófica. Eles salientam, ainda, que os focos necróticos observados na margem inflamatória são típicos da reação ao *C. bovis*.

Em fígados de bovinos, Sterba e Dyková (1978b) demonstraram a natureza granulomatosa da reação frente ao *C. bovis*, enfatizando a intensidade da resposta do hospedeiro.

A partir de estudos comparativos, Sterba; Dyková e Machnicka (1979) também estudaram as reações teciduais ao *C. bovis* no coração, tendo observado maior intensidade na seqüência dos eventos inflamatórios, principalmente no miocárdio, em relação à musculatura esquelética.

Bundza; Finley e Easton (1988) fizeram menção ao infiltrado inflamatório misto e às áreas de necrose circundando os restos parasitários, em lesões de cisticercos degenerados.

McGavin (1998) e Jones; Hunt e King (2000) citaram que, via de regra, a principal alteração tecidual provocada pelo cisticerco vivo é o deslocamento das miofibras. Pode haver discreta miosite, com alguns linfócitos e macrófagos.

Santos et al. (2001) caracterizaram os cisticercos degenerados em seções histológicas de coração bovino, descrevendo um processo inflamatório granulomatoso, com células gigantes e histiócitos em paliçada envolvendo grande quantidade de polimorfonucleares, predominantemente eosinófilos. Centralizando tal processo, notaram estruturas comparáveis à vilosidades, levemente eosinofílicas, que seriam os restos de parasitas, bem como corpúsculos calcários. Focos de mineralização também foram observados.

Costa et al. (2006) caracterizaram as lesões inflamatórias em corações de bovinos comercializados em açougues da cidade de Nova Friburgo/RJ, tendo observado lesões por *C. bovis*. Esses autores identificaram nas lesões reportadas como cisticerco morto, os restos parasitários representados por material hialino acelular, contendo elementos ovóides basofílicos, acidófilos e incolores: os corpúsculos calcários.

2.5.3.3.1 *Os corpúsculos calcários*

Os corpúsculos calcários são concreções concêntricas que aparecem no parênquima de muitas espécies de cestóides, dentre elas a *T. saginata* (CHOWDHURY; DASGUPTA e RAY, 1962), e consistem em uma base orgânica (RNA, DNA, proteínas, glicogênio, mucopolissacarídeos e fosfatase alcalina) ligada a materiais inorgânicos, principalmente o cálcio, além do magnésio, fósforo, dióxido de carbono e traços de alguns elementos metálicos (CHENG, 1986).

Segundo Santos (1984), os corpúsculos calcários são típicos dos tecidos dos cestóides e, especialmente nos metacestóides, podem fornecer a única evidência de que o espécime envolvido é um cestóide, particularmente nos casos em que estejam degenerados, uma vez que é possível identifica-los na massa de detritos, representando os restos do parasito.

Pawlowski; Yap e Thompson (1988) ao estudarem a possível origem, formação e estrutura dos corpúsculos calcários nos cestóides, observaram uma seqüência de eventos que acreditaram ser provenientes de células mesenquimais que originariam tipos morfológicos distintos (I, II e III), conforme sua maturação. Em linhas gerais, as estruturas se formariam a partir de células vacuoladas, onde o material calcário se depositaria no citoplasma. Gradualmente, tal deposição continuaria periféricamente, em camadas concêntricas. Esses autores fazem menção, ainda, às várias formas e tamanhos dos corpúsculos.

Vagas-Parada et al. (1999) pesquisaram a formação dos corpúsculos calcários no cisticercos da *T. solium*, descrevendo a sua formação no lúmen de seus canais excretórios. Verificaram estruturas irregularmente esféricas ou ovais, inclusive com camadas compostas por densidades diferentes, identificando dois tipos morfológicos e sugerindo mecanismos distintos de formação.

Quanto às características de coloração, Tortelly (2003) admitiu que em razão de seus constituintes, tais corpúsculos possam se apresentar incolores, acidófilos e basófilos, pela predominância de sais de cálcio nos últimos e da base orgânica nos primeiros.

2.5.4 DIAGNÓSTICO DO COMPLEXO TENÍASE-CISTICERCOSE PELA TÉCNICA DE REAÇÃO EM CADEIA DA POLIMERASE (PCR)

A evolução dos métodos moleculares de detecção, diferenciação e diagnóstico de infecções parasitárias permitiu o melhoramento da sensibilidade e da especificidade dos ensaios e interpretação morfológica e biológica de dados. O uso da técnica de reação em cadeia da polimerase (PCR), a partir de *primers* espécie-específicos, tem tido impacto substancial em avanços nas áreas de sistemática parasitária, de epidemiologia, de imunologia, de estudos das interações parasita-hospedeiro, de desenvolvimento de vacinas de DNA recombinante e, mais recentemente, em análises de todo genoma parasitário, independente do estágio de desenvolvimento (ZARLENGA e HIGGINS, 2001).

Muitos protocolos de identificação e diferenciação entre tênias, ao nível genético, têm sido desenvolvidos, com resultados muito favoráveis.

González et al. (2000) desenvolveram dois testes de PCR, específicos e sensíveis, que permitiram detectar o DNA genômico (gDNA) da *T.saginata*, da *T. solium* e do *Echinococcus granulosus*, a partir de oligonucleotídeos espécie-específicos, oriundos dos fragmentos HDP1 e HDP2 de *T. saginata*. O HDP1 é uma seqüência repetitiva de DNA, extremamente conservada, com monômeros de 53 pares de bases (pb) que se repetem 24 vezes ao longo de um fragmento de 1272pb. O HDP2 é uma seqüência não repetitiva, de um fragmento de 3954pb. O HDP1-PCR é um teste específico para *T. saginata*, ao passo que o HDP2-PCR, é um multiplex que amplifica, específica e simultaneamente, a *T.saginata* (600pb e 170pb), a *T. solium* (170pb) e o *Echinococcus granulosus* (900pb e 550pb). Foi destacada a especificidade dos primers PTs7S35F1- PTs7S35R1, para a *T. saginata*, e PTs7S35F2- PTs7S35R1, para *T.saginata* e *T. solium*.

Logt e Gottstein (2000) ressaltaram a importância de melhorar os padrões tradicionais da Higiene de Carnes, através do emprego do teste da PCR, alegando que o exame histológico poderia acarretar conclusões equivocadas. Estes autores comentaram, ainda, que amostras de cistos viáveis, degenerados e calcificados poderiam ser prontamente testadas pelo método molecular, com a ressalva de que nos calcificados, devido à sua degradação, o DNA parasitário poderia não ser demonstrado pela PCR.

González et al. (2002a) investigaram a validade da aplicação do HDP2- PCR e do PCR-RFLP, em espécies de tênias (*T.saginata* e a *T. solium*) de diferentes áreas geográficas (Espanha, México e Quênia). Esses autores concluíram que ambos os métodos moleculares evidenciaram diferença bem definida entre as espécies. Contudo, em relação à PCR-RFLP, observaram diferença intra-específica para *T. saginata*, entre o isolado do Quênia e as amostras do México e da Espanha, o que não ocorreu com a *T. solium*.

González et al. (2002b) ratificaram os estudos de González et al. (2000), ressaltando a rapidez e a facilidade do diagnóstico diferencial simultâneo, específico e sensível, entre a *T. saginata*, a *T. solium* e o *Echinococcus granulosus*, pela técnica da PCR multiplex, usando o HDP2, a partir de 10 picogramas (pg) de material genético. Em relação ao teste com o HDP1, evidenciaram a sua especificidade e alta sensibilidade para amplificar até 1 (um) pg de gDNA da *T. saginata*, atribuindo esta característica à natureza repetitiva da seqüência de seus oligonucleotídeos e ao poder de amplificação da PCR.

Yamasaki et al (2002) utilizaram o teste BESS T-base (*base excision sequence scanning thymine-base*), tendo como alvo os genes do citocromo *c* oxidase subunidade 1 e citocromo *b*, para caracterizar a *T. saginata*, a *T. asiatica* e os dois genótipos de *T. solium* (Asiático e Americano/Africano), sem a necessidade de ter um sequenciamento de DNA.

González et al. (2004) desenvolveram uma PCR multiplex e uma PCR-RFLP derivadas da seqüência de DNA HDP2 da *T. saginata* (*GenBank*=AJ133740) para diferenciação simultânea entre a *T. saginata* e a *T. saginata asiatica*.

Yamasaki et al (2004) testaram o método de diagnóstico entre a *T. saginata*, a *T. asiatica* e os dois genótipos de *T. solium* (Asiático e Americano/Africano), usando um PCR multiplex a partir de amostras de proglotes, cisticercos e ovos desses tênídeos.

Jardim et al. (2006), objetivando a padronização de protocolos, produziram *primers* espécie-específicos (TBR-3; TBR-4 e TBR-6) para a diferenciação simultânea entre a *T.saginata* e a *T. solium*, a partir da recuperação de seqüências depositadas no *GenBank* referentes ao gene da subunidade maior do ribossomo LSU RNAr de tênídeos.

Jardim (2006) utilizou a PCR para identificar cisticercos de bovinos inspecionados pelo S.I.F., num frigorífico de Goiás. Este autor classificou as lesões suspeitas em diferentes etapas do processo de interação parasita-hospedeiro, a saber: etapa vesicular (EV), etapa vesicular coloidal (EVC), etapa granular nodular (EGN) e etapa nodular calcificada (ENC). Seus resultados apontaram para maior positividade nas amostras referentes às duas primeiras etapas (EV e EVC), apesar de ter conseguido identificar o *C. bovis* em todas, indicando que mesmo em estágios evolutivos avançados, caracterizados por alterações histológicas mais intensas, relacionadas aos mecanismos imunológicos concernentes à interação parasita-hospedeiro, é possível a identificação desse metacestóide. Foi verificado, ainda, que houve maior percentual de negatividade para as amostras classificadas na etapa EGN, em corações, quando comparado aos músculos mastigatórios na mesma etapa.

Nunes et al. (2006), com o intuito de utilizar a PCR como método de diagnóstico diferencial da teníase humana, avaliaram alguns protocolos de preparação e extração de DNA de ovos da *T. saginata* presentes em amostras fecais. Estes autores concluíram que o DNA obtido após a extração com fenol-clorofórmio-álcool isoamílico e precipitação com etanol ou pelo reagente DNAzol[®] teve que ser purificado para que fosse obtida a amplificação por meio do HDP2-PCR. Quando usaram o *kit* QIAmp DNA stool mini kit, foi desnecessária tal purificação.

3. MATERIAL E MÉTODOS

3.1 MATERIAL

3.1.1 ANIMAIS

Durante o mês de outubro de 2004, foram examinados pelo Serviço de Inspeção Federal da Indústria e Comércio de Carnes Minerva LTDA (S.I.F. nº. 421), em Barretos/SP, 22.043 bovinos machos e fêmeas, de grupo etário variando entre dois a cinco anos, procedentes de várias regiões dos Estados de São Paulo, Minas Gerais e Goiás.

3.2 METODOLOGIA

3.2.1 OBTENÇÃO DAS AMOSTRAS E REGISTRO DOS CASOS

Foram colhidas, aleatoriamente, amostras de lesões císticas e nodulares, compatíveis com cisticercose, para cada local examinado, a saber: cabeça, coração, esôfago, diafragma, língua, fígado e carcaça, conforme a positividade relacionada à execução do exame *post mortem* de rotina, baseado na legislação vigente (BRASIL, 1971; BRASIL, 1997) e nas técnicas desenvolvidas por Santos (1982) e (1984) de exame de coração e de esôfago e diafragma, respectivamente.

No Departamento de Inspeção Final (D.I.F.) os fragmentos foram separados de acordo com o tipo de análise, condição morfológica dos cistos (viáveis e inviáveis) e localização.

3.2.2 ANÁLISES

3.2.2.1 Ambulatorial (Macroscópica)

Foram considerados como cisticercos viáveis, as lesões císticas com parede translúcida ou levemente opaca, contendo líquido claro e um ponto esbranquiçado no interior (escólex).

As lesões nodulares foram reputadas como cisticercos inviáveis (mortos), caracterizando-se por ter cápsula fibrosa aderente ao tecido circunvizinho contendo material amarelado caseoso e/ou calcário.

3.2.2.2 Histopatológica

Para análise histopatológica, 253 lesões nodulares foram fixadas em solução de formol a 10%, remetidas ao Serviço de Anatomia Patológica Veterinária Professor Jefferson Andrade dos Santos, da Universidade Federal Fluminense, para processamento habitual de inclusão em parafina, coloração pela hematoxilina-eosina (HE) e exame em microscopia óptica.

Do total das amostras colhidas, 39 foram provenientes da cabeça, 158 do coração, quatro do esôfago, uma do diafragma, uma de carcaça, duas de língua e 48 de fígado.

3.2.2.3 Técnica da PCR

Para a realização da técnica da PCR, 20 lesões císticas (nove localizadas em cabeça, sendo seis em músculo masseter e três em músculo pterigóide; oito em coração, uma em esôfago, uma em fígado e uma em carcaça) foram dissecadas, colocadas em frascos com solução de glicerol em salina tamponada fosfatada (PBS), pH 7.4, a 50% (Figura 1) e armazenadas em freezer (- 20°C), por três anos, no Laboratório de Epidemiologia Molecular do Departamento de Saúde Coletiva Veterinária e Saúde Pública da UFF.

Os frascos foram transportados em bolsa térmica com gelo reciclável até o Laboratório de Biologia Molecular da Universidade de Brasília (UnB) para processamento das amostras.



Figura 1: Exemplar de *Cysticercus* sp. vivo imerso em solução de glicerol e salina tamponada fosfatada (PBS) a 50%.

O controle positivo (amostra de DNA genômico (gDNA) de *T.saginata*) foi cedido gentilmente pelo professor Guido Fontgalland Coelho Linhares, da Escola de Veterinária da Universidade Federal de Goiás.

3.2.1.3.1 *Extração de DNA*

Foi feita por fervura, após a lavagem dos cistos, para a eliminação do conservante, seguida da sua abertura, retirada e maceração do seu conteúdo (escólex), conforme descrito a seguir:

Os cistos foram retirados de seus frascos e colocados, individualmente, em tubos *Eppendorf* de 1,5mL com água destilada, a fim de serem lavados. Foram feitas cinco lavagens, usando o *Vortex*, em cada. Na seqüência, as estruturas císticas foram postas em placas de Petri plásticas, para serem abertas com lâminas de bisturi e pinças. Seu conteúdo foi retirado e acondicionado em outro tubo de *Eppendorf* de 1,5mL, identificado, contendo 100 uL de água Milli Q, para ser macerado com bastão metálico. Após a maceração, os tubos foram colocados em um suporte flutuador e submetidos à fervura em água, por um tempo que

variou de 20 a 55 minutos. Findado este tempo, receberam um choque térmico em gelo, onde ficaram aguardando as próximas etapas de processamento.

3.2.2.3.2 *Amplificação do DNA*

Realizada através da execução do HDP2-PCR, a partir de *primers* previamente descritos por González et al. (2000), sintetizados por Integrated DNA Technologies, Inc. (IDT) / U.S.A. – PRODIMOL BIOTECNOLOGIA S/A – Brasil.

Os amplicons foram separados num gel de agarose a 1,5% e visualizados sob luz ultravioleta com brometo de etídio 0,02%.

3.2.2.3.3 *Protocolos da PCR*

3.2.2.3.3.1 *Primers*

a) HDP2F1R1- PCR – gera um amplicon de 600 pares de bases (pb) para *Taenia saginata*.

F1 (5'- CAGTGGCATAGCAGAGGAGGAA- 3')

R1 (5'- GGACGAAGAATGGAGTTGAAGGT- 3')

As amostras de DNA obtidas após a extração foram amplificadas a partir de um volume de 25uL contendo 2,5uL de dNTP (2mM), 2,5uL de tampão 10X (1X), 2,0uL de MgCl₂ (4mM), 0,5uL do *primer* F1 (10pmol/uL), 0,5uL do *primer* R1 (10pmol/uL), 1,0uL de *Taq* DNA-polimerase (2U/uL) e DNA (*template*) em volumes de 2,5uL, 4,0uL e 6,0uL. As ampliações foram realizadas em termociclador, obedecendo às seguintes condições: desnaturação inicial por 2 minutos a 95°C, seguida de 29 ciclos a 94°C por 1 minuto, 57°C por 1 minuto, 72°C por 2,5 minutos e 72°C por 5 minutos (extração final).

3.2.1.4. Estatística

Os dados foram obtidos com base na população de animais abatidos no mês de outubro de 2004, na Indústria e Comércio de Carnes Minerva LTDA (S.I.F. n. 421), em Barretos/SP. A prevalência por sítio anatômico e a frequência por condição morfológica foram analisadas pelo teste de Qui-quadrado (χ^2) com nível de significância de 95% (MARTIN; MEEK e WILLEBERG, 1994).

4. RESULTADOS E DISCUSSÃO

Os resultados da prevalência da cisticercose bovina, bem como da localização e característica morfológica dos cistos em 22.043 bovinos inspecionados pelo SIF 421 estão consignados nas tabelas 1 e 2.

Tabela 1: Ocorrência de cisticercose em sítios anatômicos de bovinos monocisticercósicos, abatidos e inspecionados na Indústria e Comércio de Carnes Minerva LTDA (S.I.F. n. 421), em Barretos/SP, durante o mês de outubro de 2004*.

SÍTIOS ANATÔMICOS	PREVALÊNCIA EM 22.043 ANIMAIS ABATIDOS	DISTRIBUIÇÃO DE CASOS
Coração	1,90%	420
Músculos mastigatórios	1,11%	245
Esôfago	0,08%	18
Carcaça	0,07%	15
Diafragma	0,03%	07
Fígado	0,02%	05
Língua	0,01%	03
Total	3,23%	713

* χ^2 para independência (p<0,05).

A prevalência da cisticercose observada foi de 3,23% (713/22043), bem inferior aos resultados encontrados por Fukuda; Santos e Andrade (1998), em matadouro situado em Ipuã, SP, que observaram porcentagens de 17,14% e 8,90%, respectivamente, em outubro de 1993 e 1994.

O coração foi o sítio anatômico mais afetado, com 1,90% (420/22.043), seguido da cabeça, 1,11% (245/22043), do esôfago, 0,08% (18/22043), da carcaça 0,07% (15/22043), do diafragma 0,03% (7/22043), do fígado 0,02% (5/22043) e da língua 0,01% (3/22043). Pelo teste de Qui-quadrado, houve diferença significativa ($p < 0,05$), relacionada à distribuição dos casos por sítios anatômicos, indicando que as diferenças de prevalência são reais e não devidas ao acaso (Tabela 1).

A porcentagem de cisticercos (1,90%) detectada no coração, referente ao total de animais, pelo emprego da técnica descrita por Santos (1982), sobrepujou as prevalências de 1%, 1,54% e 1,63% obtidas, respectivamente, por Santos (1982), Santos (1984) e Santos; Santos e Bonisson (2003). Porém foi inferior à de Santos (1993) e Costa et al. (2005) que encontraram percentuais de 2,36% e 3,76%

Santos (1982), Santos (1984), Bundza; Finley e Easton (1988), Santos (1993), Manhoso (1996) e Costa et al. (2005) consideram o coração o local mais frequentemente infectado. Contudo, constata-se, na literatura, que existem divergências entre autores quanto à localização mais freqüente dos cisticercos. Mas, para a maioria deles, os metacestóides são encontrados principalmente nos músculos melhor irrigados, notadamente no coração, 58,91% (420/713), e na cabeça, 34,36% (245/713), como demonstrado neste estudo (93,27%).

Slais⁴ (1969) e Kearney⁵ (1970) apud Santos *et al.* (2001) acreditam que a distribuição dos cisticercos possa ser explicada pelas características anatômicas do sistema circulatório.

⁴ SLAIS, J. The location of the parasites in muscle cisticercosis. *Folia Parasitol.*, Praha, v.26, n. 1, p. 27-33, 1979.

⁵ KEARNEY, A. *Cysticercus bovis* some factors which may influence cyst distribution. *J. Parasit.*, v. 56, p. 183, 1970.

Quanto ao esôfago, o resultado observado, de 2,52% (18/713), também foi superior ao de Santos (1993) (2,31%), Santos (1984) (1,23%) e Santos; Santos e Bonisson (2003) (0,46%). Walther e Koske (1980), por sua vez, verificaram uma porcentagem de 5%.

Apesar da técnica de exame do diafragma ter sido a mesma utilizada por Santos (1984), Santos (1993), Fukuda; Santos e Andrade (1998) e Santos; Santos e Bonisson (2003) os resultados mostraram-se bem diferentes. Em relação ao número de casos positivos, o primeiro autor registrou percentual de 1,74%. Em seqüência, os demais observaram porcentagens de 1,64%, 14,33% e 8%, resultados estes muito superiores ao deste estudo (0,08%). O valor que mais se aproximou foi o de Moreira et al. (2001) que citaram, neste sítio anatômico, o percentual de 1%.

Moreira et al. (2002) verificaram uma taxa de ocorrência de cisticercos no fígado de 0,3%, superior à do presente trabalho (0,02%).

As diferentes taxas de ocorrência da cisticercose, por vezes discrepantes, numa população ou em localizações anatômicas específicas, observadas nas publicações científicas, não devem ser comparadas de forma simplória. Vários fatores importantes são atribuídos às divergências, tais como: a procedência dos animais a partir de áreas com elevadas taxas de infecção, a técnica de exame *post mortem* utilizada e o fator individual (habilidade pessoal e o critério do inspetor).

É indispensável que a pesquisa sistemática da cisticercose em bovinos seja realizada com atenção particular não só para os locais consagrados como de eleição dos cisticercos. O exame do fígado, por exemplo, normalmente não é realizado com a finalidade de detectar *C. bovis*, nas linhas de inspeção *post mortem* de bovinos. Contudo, alguns trabalhos fazem menção a sua ocorrência nesse órgão (BELINO, 1975; VAN VEEN, 1979; SANTOS, 1984; BUNDZA; FINLEY e EASTON, 1988; COSTA et al., 2002; TORTELLY, 2003). De fato, neste estudo foram observados cisticercos vivos tanto na superfície, sob a cápsula de Glisson, quanto no parênquima hepático.

Além do exame do fígado, o do esôfago, do diafragma e de seus pilares não fazem parte da rotina de inspeção da maioria dos matadouros de bovinos, pois não constam nas exigências

regulamentares. Observa-se, ainda, a falta de uniformidade nos procedimentos de inspeção *post mortem* e a inadequabilidade de técnicas. Isto é preocupante, uma vez que uma quantidade considerável de carcaças infectadas pode não ser detectada durante o exame *post mortem*. Segundo Abdussalam (1974), cerca de 40 a 50% dos animais infectados podem escapar aos olhos do inspetor, principalmente quando a infecção é leve e é sabido que a maioria dos casos é devido a infecções leves (McCOOL, 1979; SANTOS, 1984). Considerando os fatores supracitados, ratifica-se a assertiva de Santos (1993) no tocante ao risco de Saúde Pública quando o esôfago, o fígado, o diafragma e seus pilares são utilizados como matéria prima de produtos de salsicharia frescas ou na preparação de pratos crus, sem que sejam previamente inspecionados ou devidamente cozidos.

A quantidade de cisticercos mortos, 58,35% (416/713), foi maior que a de vivos, 41,65% (297/713), particularmente no coração: 75,96% (316/416). O predomínio da primeira condição está em consonância com os relatos da literatura especializada, sendo averiguada por vários autores, tais como: Santos (1984), Bundza; Finley e Easton (1988), Manhoso (1996), Santos; Santos e Bonisson (2003), Fukuda (2003), Costa et al. (2005). O teste de Qui-quadrado mostrou associação entre a presença dos cistos (vivos ou mortos) e o sítio de predileção considerado no diagnóstico. Mais ainda, houve diferença significativa ($p < 0,05$) entre as frequências encontradas, referentes à condição morfológica e aos sítios anatômicos (Tabela 2).

De acordo com Pawlowski e Schultz (1972), a longevidade do *C. bovis* depende do tipo de tecido invadido e não é uniforme no mesmo animal. A esse respeito, o predomínio da condição degenerada no coração está em consonância com os relatos de Mann e Mann (1947) que verificaram que este é um dos sítios anatômicos onde os cisticercos se calcificam mais rapidamente. Sterba; Dyková e Machnicka (1979) admitiram que a rapidez e a intensidade consideráveis, das reações teciduais ao *C. bovis* no coração, pudessem influenciar o seu desenvolvimento.

Por sua vez, Sterba e Dyková (1978b) comentaram que uma influência semelhante ocorreria em relação ao desenvolvimento do *C. bovis* no fígado. Porém, ao contrário desta assertiva, neste estudo observou-se maior número de cistos vivos neste sítio anatômico (4:1). Entretanto, sabendo-se que a morte do cisticerco é muito comum, sendo esta condição

encontrada amiúde na rotina de inspeção, e da dificuldade de realizar um diagnóstico com exatidão por parte do inspetor, nestes casos, admite-se que este resultado esteja subestimado. Mais comentários sobre este assunto serão tecidos a frente.

Tabela 2: Localização e condição morfológica dos casos de cisticercose detectados em bovinos monocisticercóticos, abatidos e inspecionados na Indústria e Comércio de Carnes Minerva LTDA (S.I.F. n. 421), em Barretos/SP, durante o mês de outubro de 2004*.

LOCALIZAÇÃO \ CONDIÇÃO MORFOLÓGICA	CISTICERCO MORTO		CISTICERCO VIVO	
	N	%	N	%
Coração	316	75,96	104	35,01
Músculos mastigatórios	80	19,23	165	55,55
Esôfago	11	2,64	07	2,35
Diafragma	05	1,20	02	0,67
Carcaça	02	0,48	13	4,37
Fígado	01	0,24	04	1,34
Língua	01	0,24	02	0,67
Total	416	100	297	100

* χ^2 para independência ($p < 0,05$).

Segundo Santos (1984), não há dificuldade para o diagnóstico macroscópico do *C. bovis* vivo: o cisto é branco-acinzentado, às vezes rosado, frequentemente alongado no sentido das fibras musculares, com líquido e um escólex nitidamente visível, que pode ser deslocado dentro do cisto, quando pressionado. De fato, o diagnóstico ambulatorial foi realizado com base nessas características (Figuras 2, 3, 4, 5 e 6). Contudo, este diagnóstico pode ser

dificultado nos casos em que os cisticercos estejam mortos, ou seja, em lesões abscedadas e mineralizadas, caracterizadas, neste trabalho, como nódulos firmes, brancacentos, com material amarelado no interior (Figuras 7, 8, 9, 10 e 11). Algumas vezes foram também observados nódulos firmes e brancacentos, sem o material amarelado.

O exame microscópico dos nódulos caseosos e/ou calcários, presentes nos diversos sítios anatômicos de bovinos, revelou granulomas comumente representados por centro necrótico e/ou mineralizado, envolto por histiócitos dispostos em paliçada, células gigantes multinucleadas, infiltrado misto, predominantemente de mononucleares, e fibrose (Figuras 12, 13 e 14). Por vezes, a periferia da lesão tinha características de tecido de granulação e mineralização em forma de lâminas lineares (Figuras 15, 16 e 17). Os restos parasitários foram identificados como um material hialino acelular (Figuras 18 e 19), contendo elementos ovais e circulares, basofílicos, acidófilos e incolores, denominados corpúsculos calcários (Figuras 20, 21, 22, 23, 24, 25, 26 e 27). Nódulos ricos em tecido fibroso e infiltrado linfóide ou crônico ativo (Figuras 28, 29, 30, 31, 32, 33 e 34) representaram, microscopicamente, as lesões firmes e brancacentas. Bundza; Finley e Easton (1988) citaram que lesões semelhantes seriam “granulomas antigos da larva da *T. saginata*”.

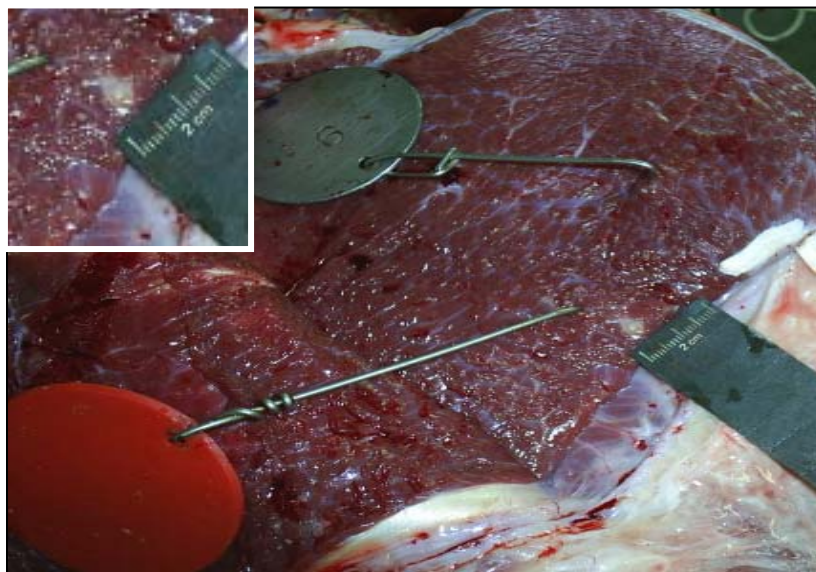


Figura 2: Bovino. Cisticerco vivo no músculo masseter.

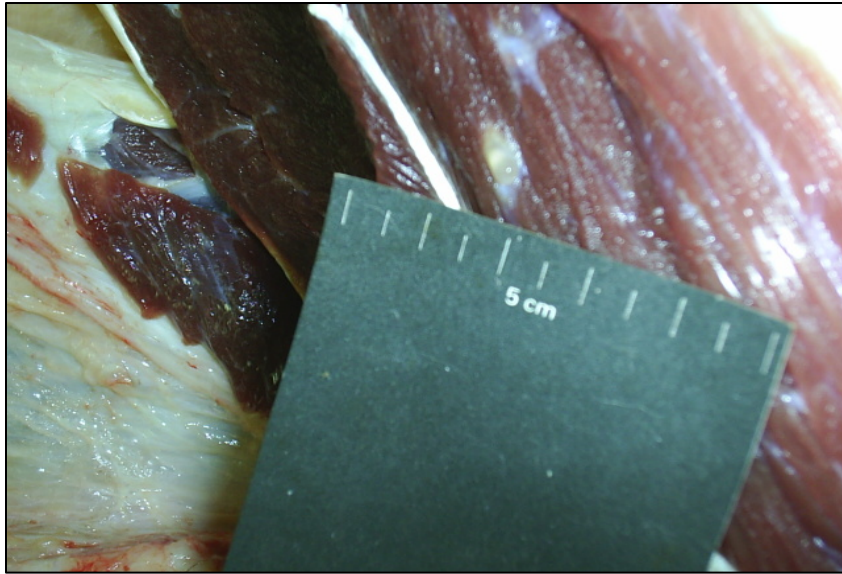


Figura 3: Bovino. Cisticerco vivo na carcaça.



Figura 4: Bovino. Cisticerco vivo sob a cápsula hepática.

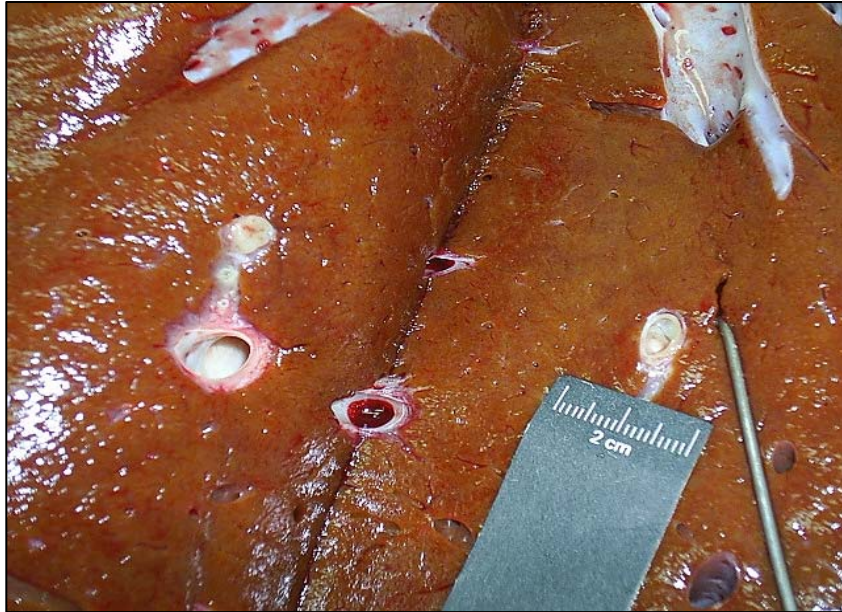

Figura 5: Bovino. Cisticerco vivo no parênquima hepático.

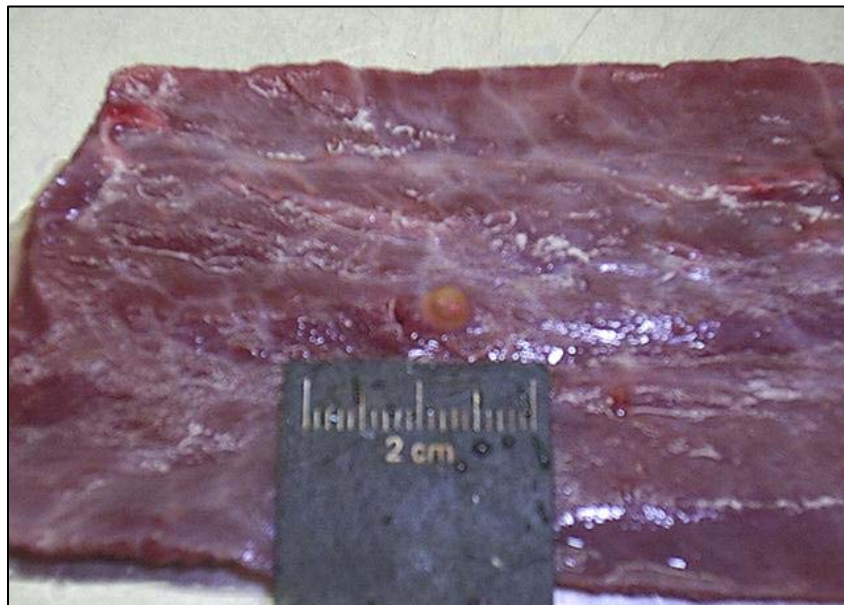


Figura 6: Bovino. Cisticerco vivo no esôfago.

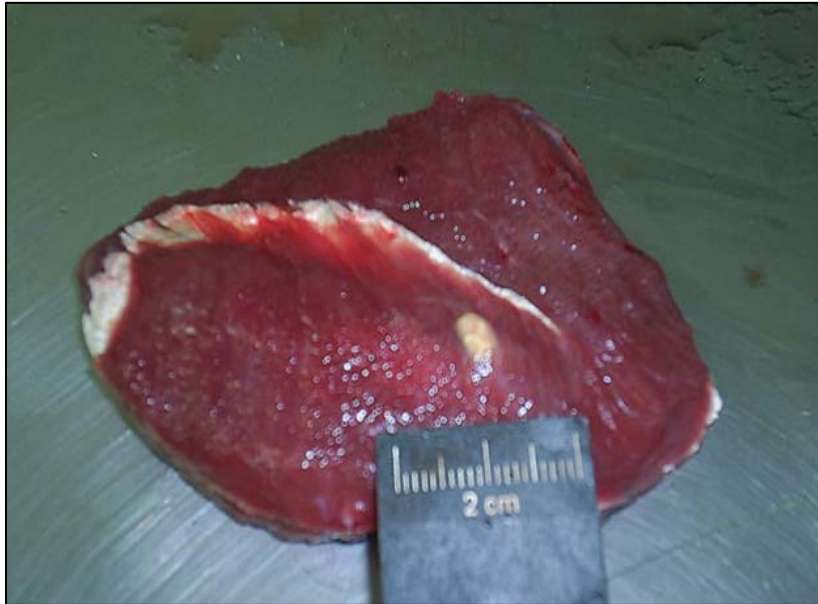


Figura 7: Bovino. Cisticerco no músculo masseter. Aspecto calcário.

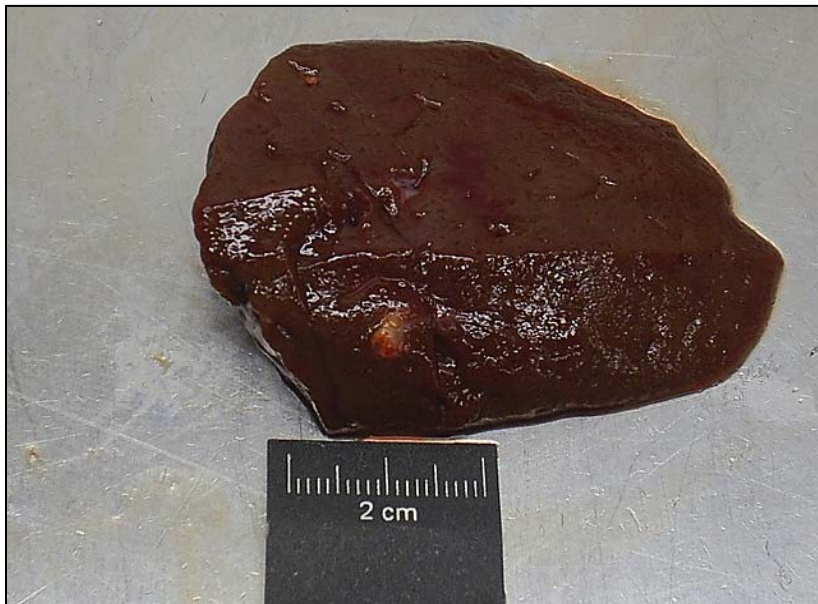

Figura 8: Bovino. Fígado. Lesão nodular no parênquima. Aspecto calcário.

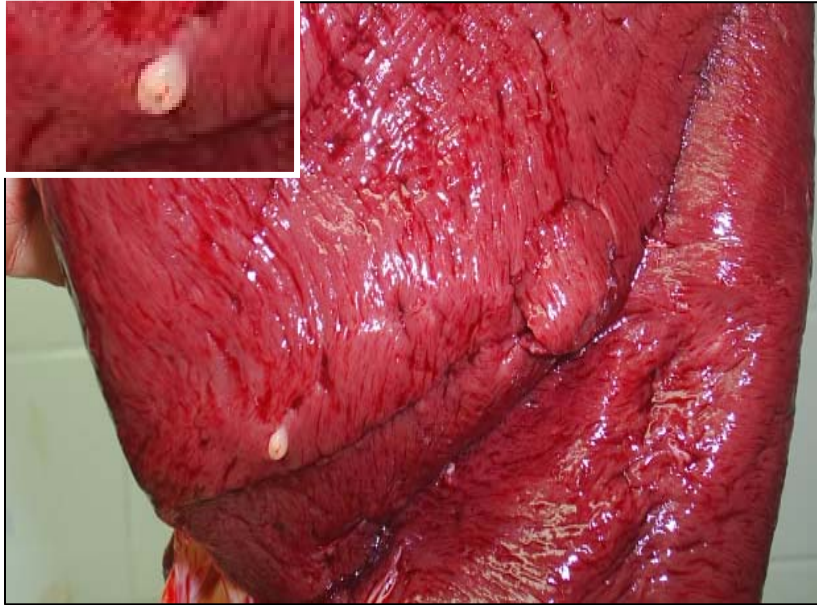


Figura 9: Bovino. Miocárdio. Lesão nodular centralizada por mineralização.

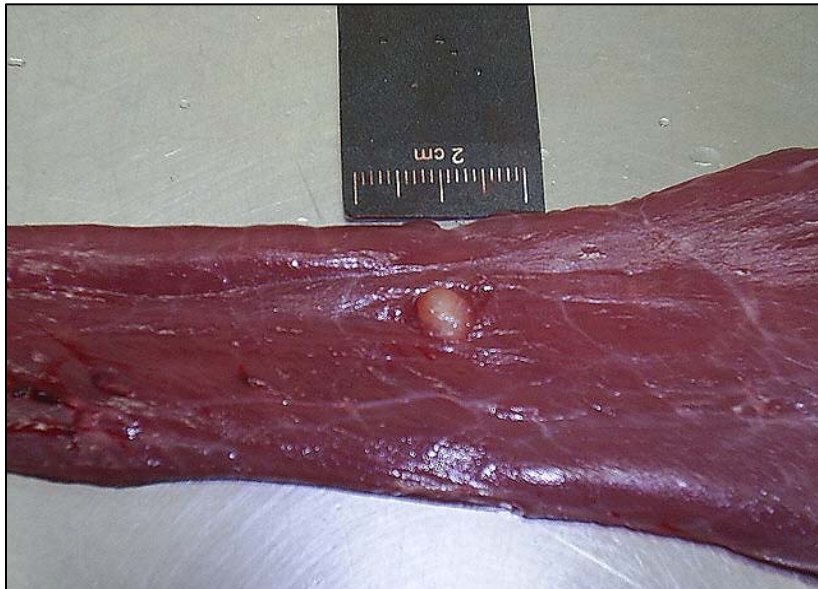


Figura 10: Bovino. Esôfago. Cisticerco morto. Lesão nodular brancacenta.

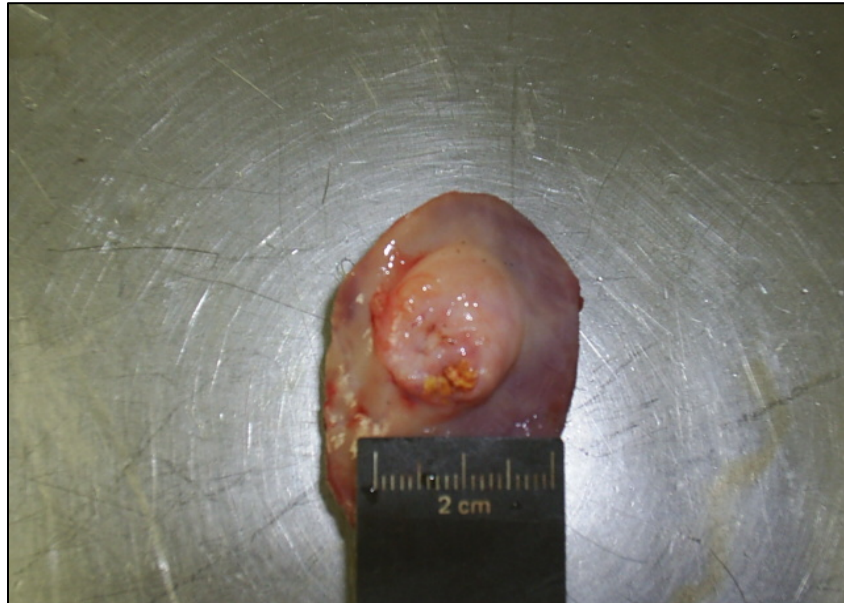


Figura 11: Bovino. Esôfago. Lesão nodular centralizada por material mineralizado.

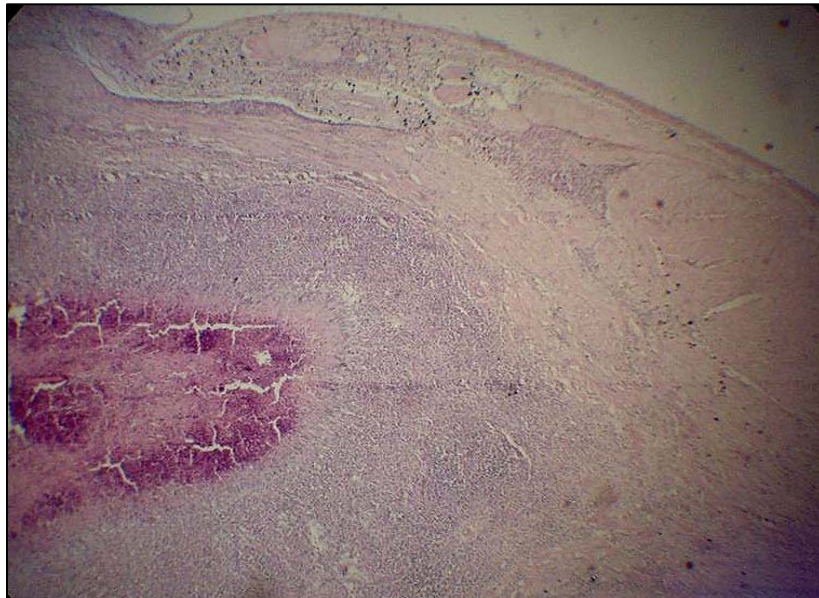


Figura12: Bovino. Coração. Necrose caseosa envolta por histiócitos em paliçada, infiltrado linfocitário e cápsula fibrosa. HE. Obj 4x.

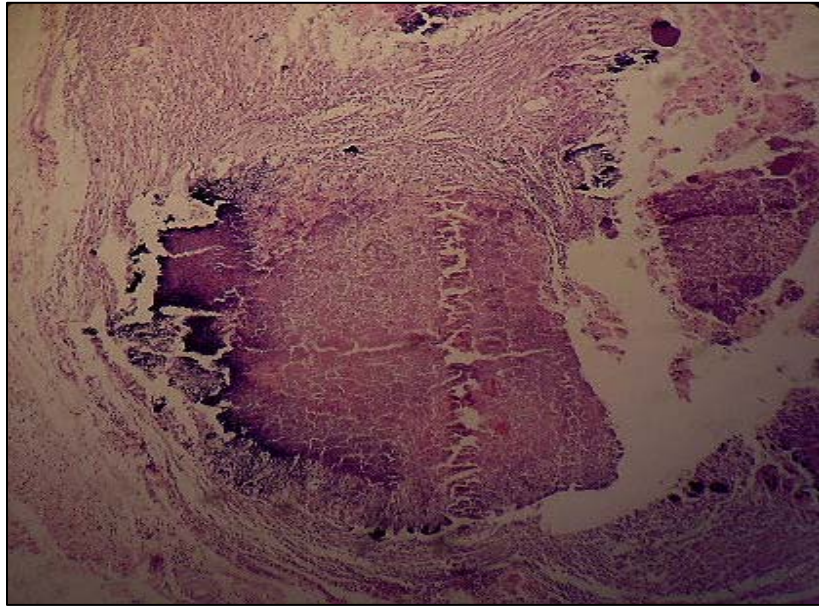


Figura 13: Bovino. Coração. Granuloma centralizado por material caseocálcario, envolto por macrófagos e tecido fibroso. HE. Obj. 10x.

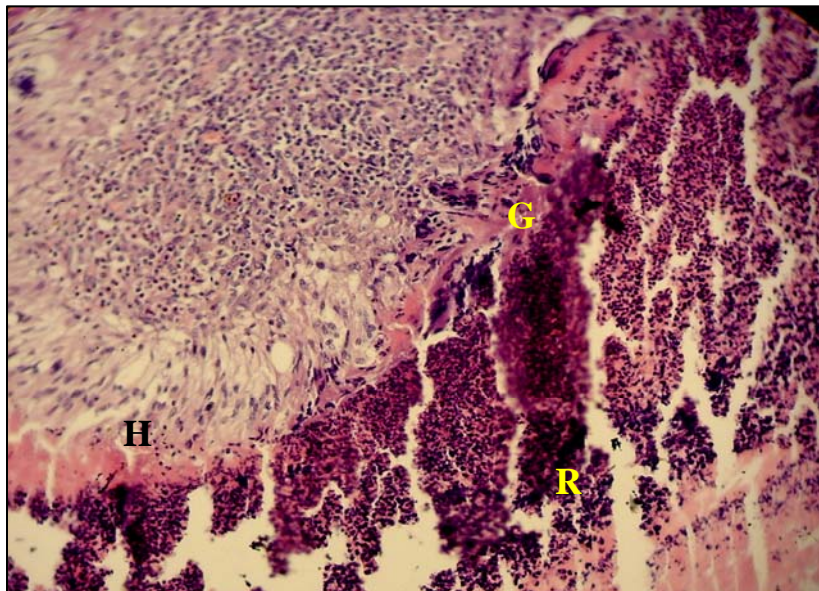


Figura 14: Bovino. Coração. Restos celulares (**R**) circundados por histiócitos em paliçada (**H**), parede de células gigantes multinucleadas (**G**) e infiltrado inflamatório crônico. HE. Obj. 20x.

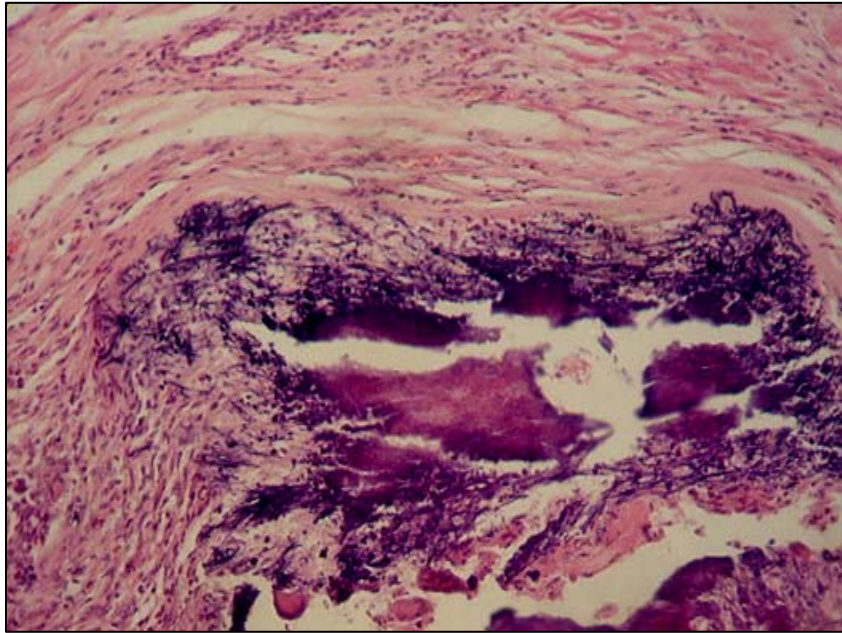


Figura15: Bovino. Coração. Granuloma centralizado por material calcário (difuso e linear), envolvido por macrófagos, raras células gigantes multinucleadas e cápsula fibrosa com marcante mineralização linear. HE. Obj 10x.

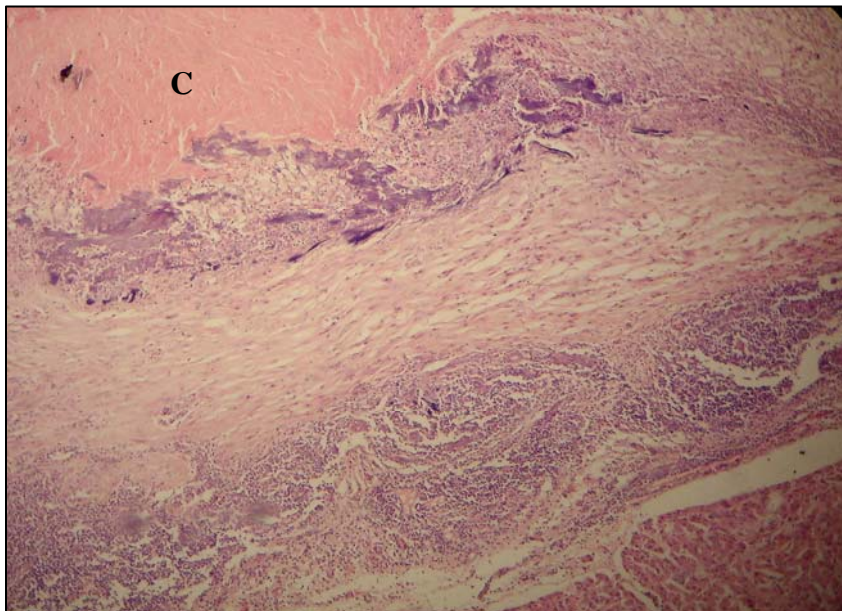


Figura 16: Bovino. Fígado. Migração de larvas de helmintos. Material caseoso (C) circundado por infiltrado inflamatório crônico e fibrose. Mineralização em forma de placas na área de transição entre a necrose e a cápsula conjuntiva. HE. Obj. 10x.

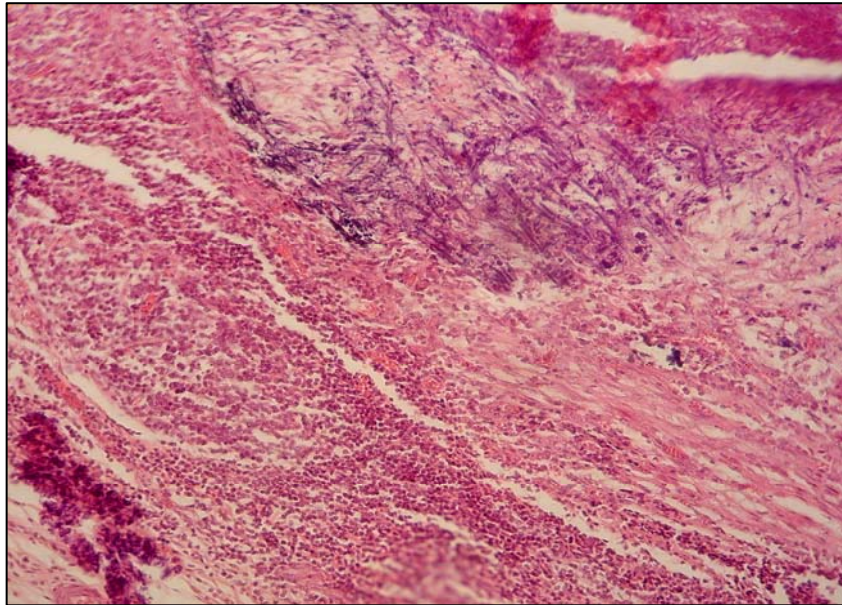


Figura 17: Bovino. Coração. Miocardite nodular crônica ativa, rica em eosinófilos. Mineralização linear na cápsula conjuntiva. HE. Obj. 20x.

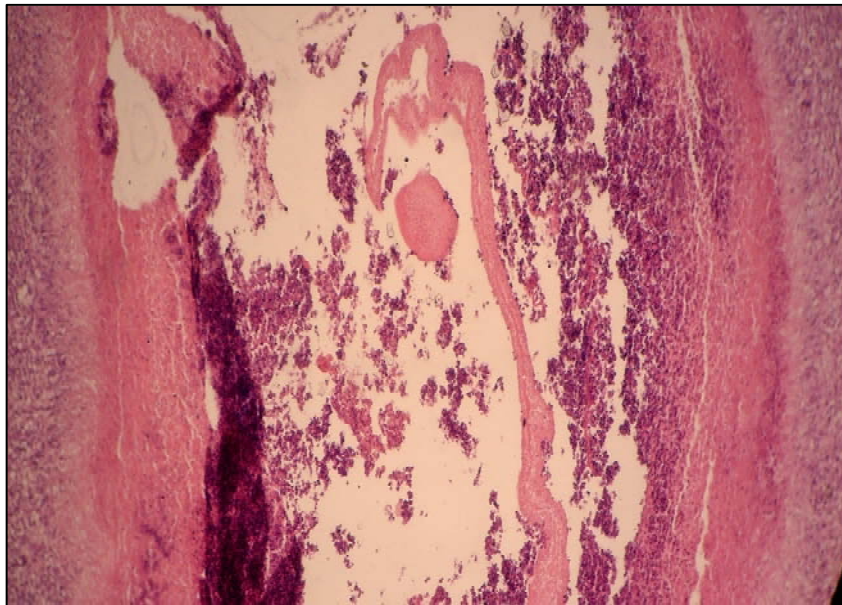


Figura 18: Bovino. Coração. Granuloma centralizado por restos celulares e parasitários (membrana hialina acelular), envolvidos por barreira de histiócitos. HE. Obj 10x.

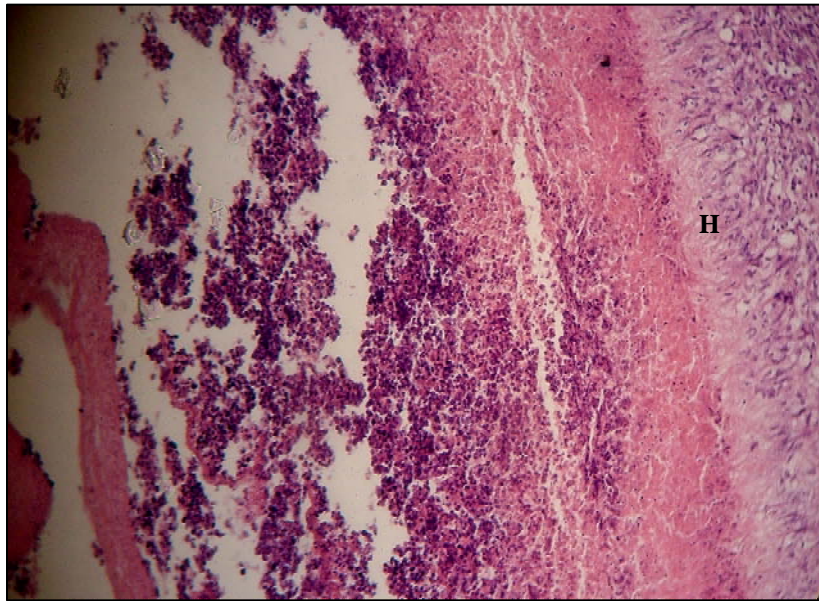


Figura 19: Bovino. Coração. Maior detalhe da figura anterior. Barreira de histiócitos (H). HE. Obj 20x.

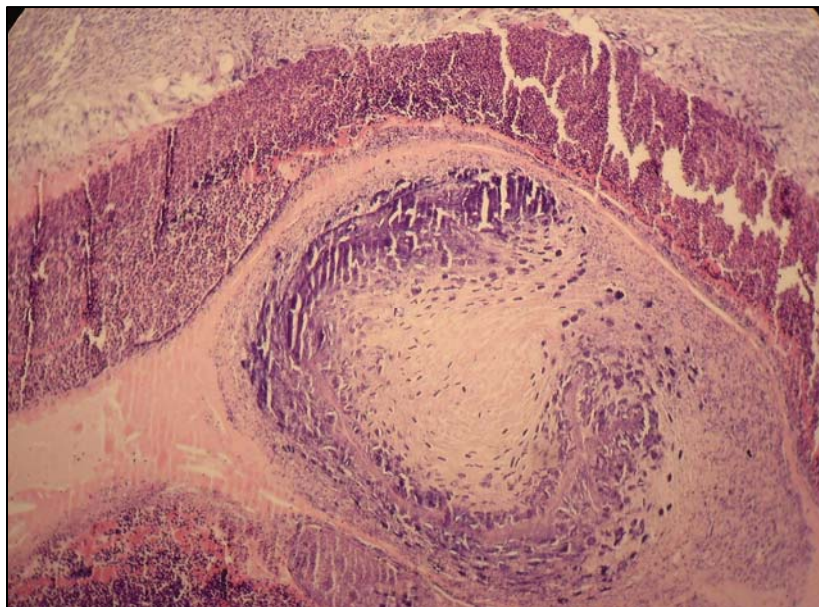


Figura 20: Bovino. Coração. Cisticercose. Necrose circundando material levemente acidófilo com corpúsculos calcários basofílicos. HE. Obj. 10x.

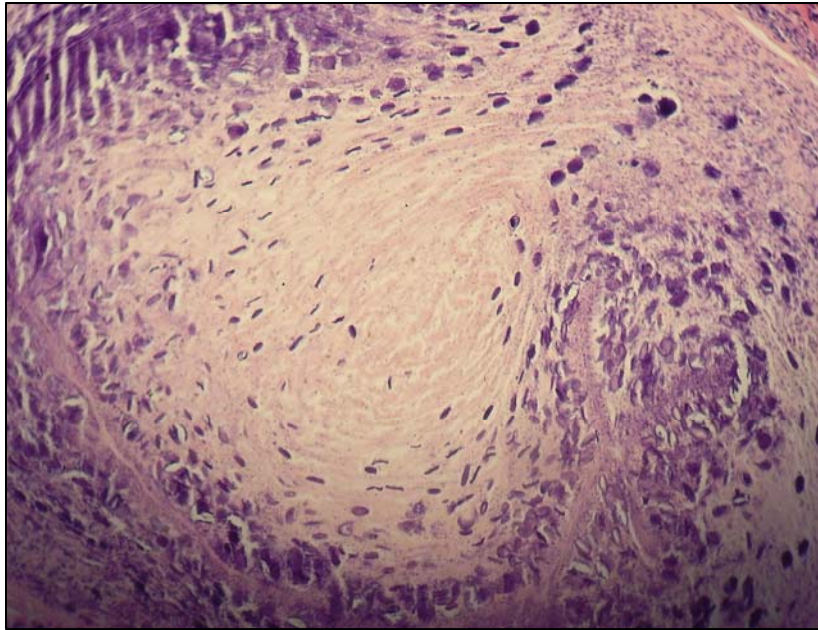


Figura 21: Bovino. Coração. Maior detalhe dos restos parasitários da figura anterior. HE. Obj. 20x.

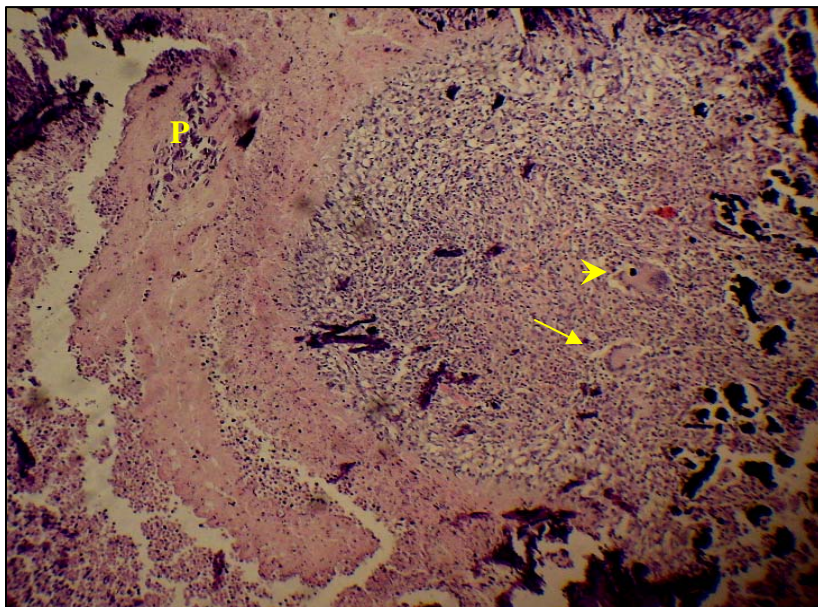


Figura 22: Bovino. Fígado. Restos de larva de cestóide representado por material hialino acelular, com grupo de corpúsculos calcários ovais e esféricos basofílicos (P), adjacente à nódulo linfóide com células epitelióides, células gigantes do tipo Langhans (seta) e de corpo estranho (cabeça de seta) e mineralização. HE. Obj. 10x.

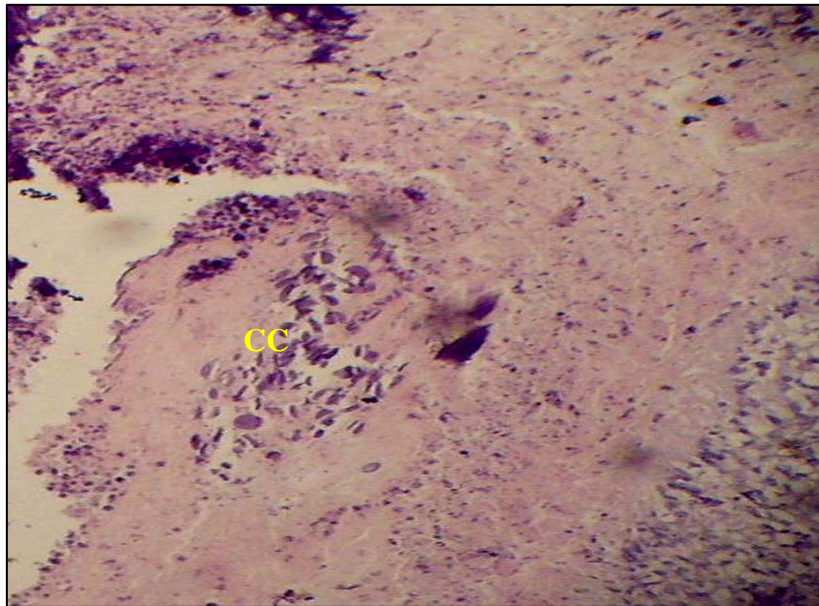


Figura 23: Bovino. Fígado. Maior detalhe dos corpúsculos calcários (CC) da figura anterior. HE. Obj. 20x.

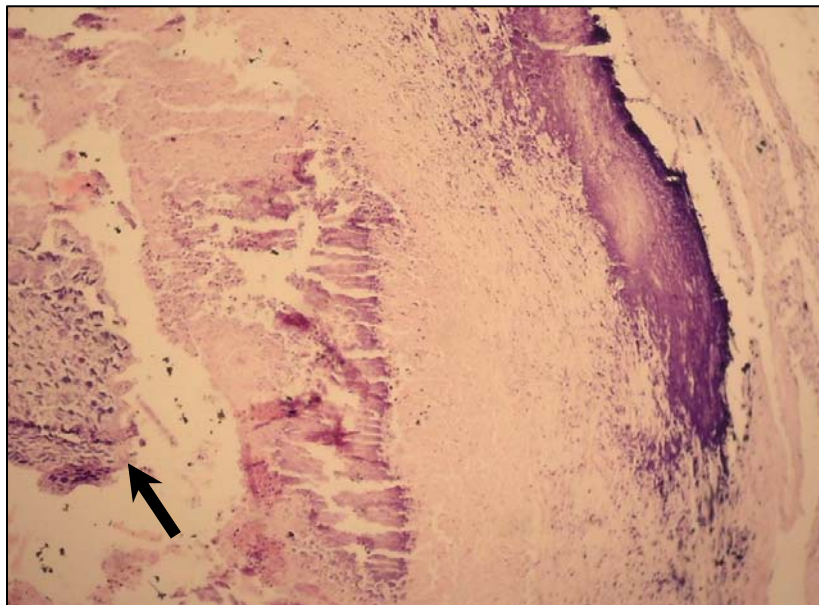


Figura 24: Bovino. Coração. Lesão nodular com ninho de corpúsculos calcários (seta) e mineralização em região central e periferia. HE. Obj. 20x.

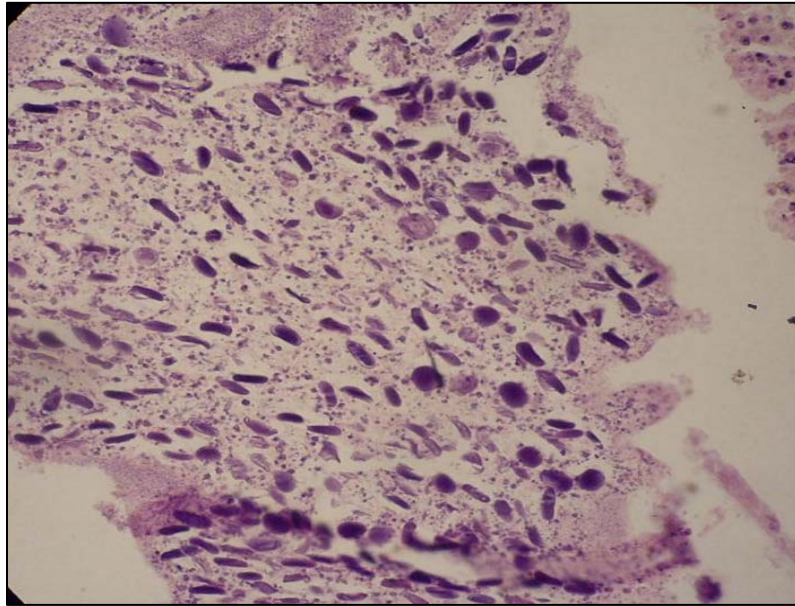


Figura 25: Bovino. Coração. Maior detalhe dos corpúsculos calcários basofílicos da figura anterior. Predomínio das formas ovais. HE. Obj. 20x.

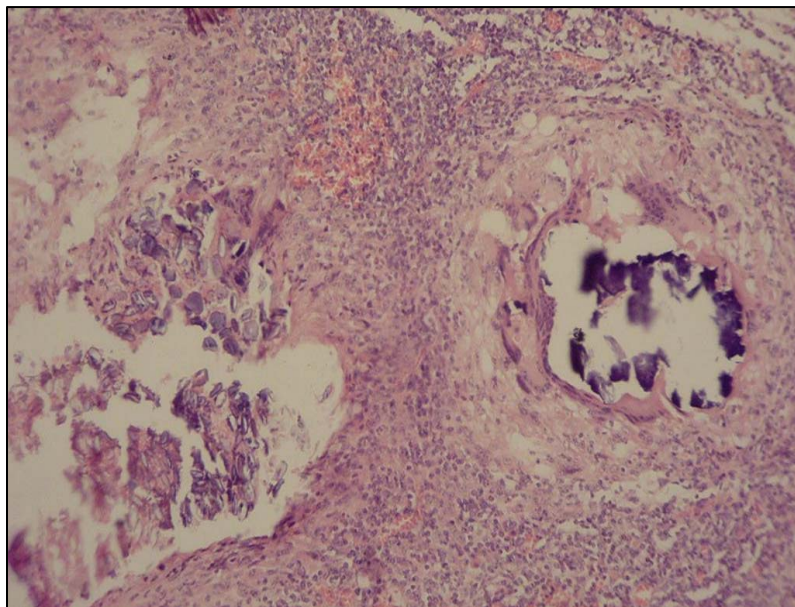


Figura 26: Bovino. Coração. Corpúsculos calcários levemente basofílicos e incolores (à esquerda) e mineralização envolta por parede de células gigantes multinucleadas (à direita) em meio a infiltrado crônico. HE. Obj. 20x.

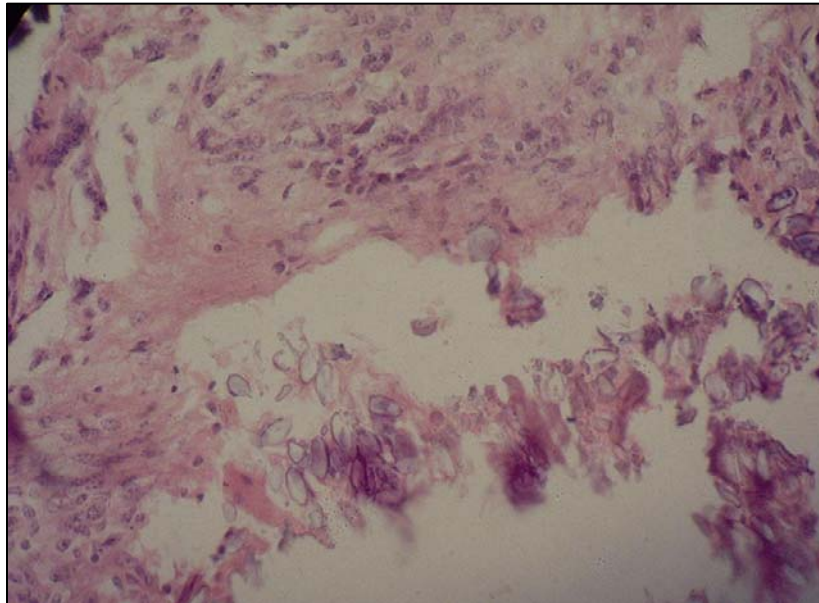


Figura 27: Bovino. Coração. Maior detalhe dos corpúsculos incolores e levemente acidófilos, da figura anterior. HE. Obj. 40x

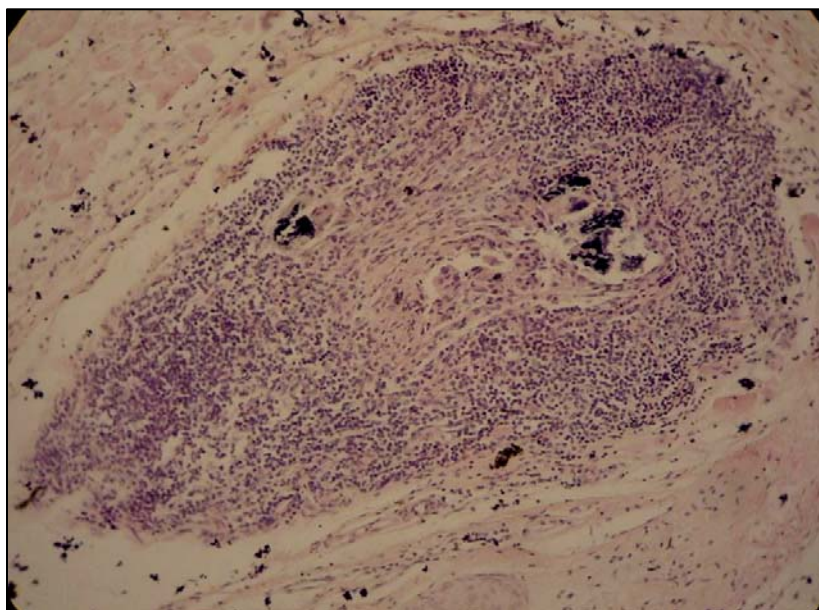


Figura 28: Bovino. Coração. Granuloma inespecífico, com escassas células gigantes multinucleadas e discreta mineralização. HE. Obj. 10x.

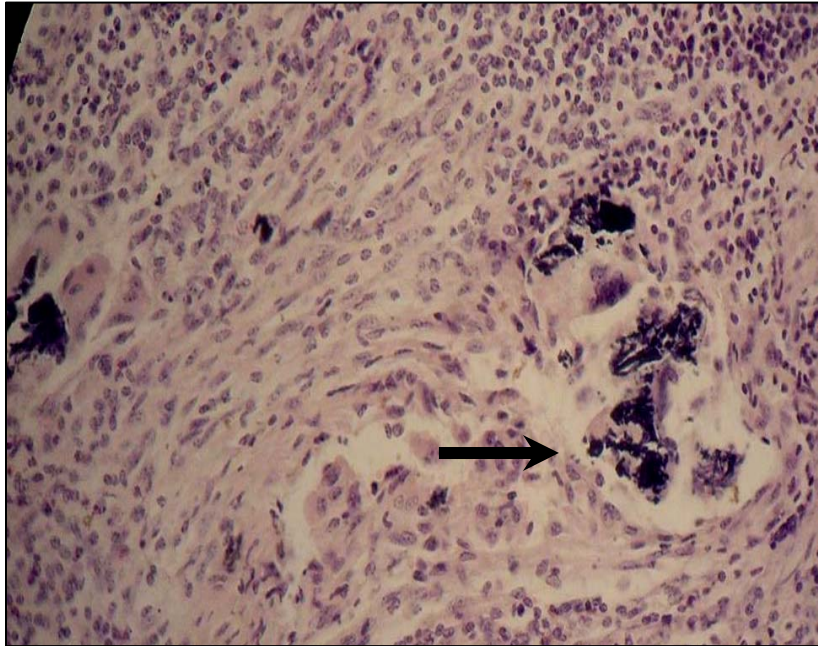


Figura 29: Bovino. Coração. Maior detalhe da figura anterior. Células gigantes multinucleadas fagocitando a mineralização (seta). HE. Obj. 40x.

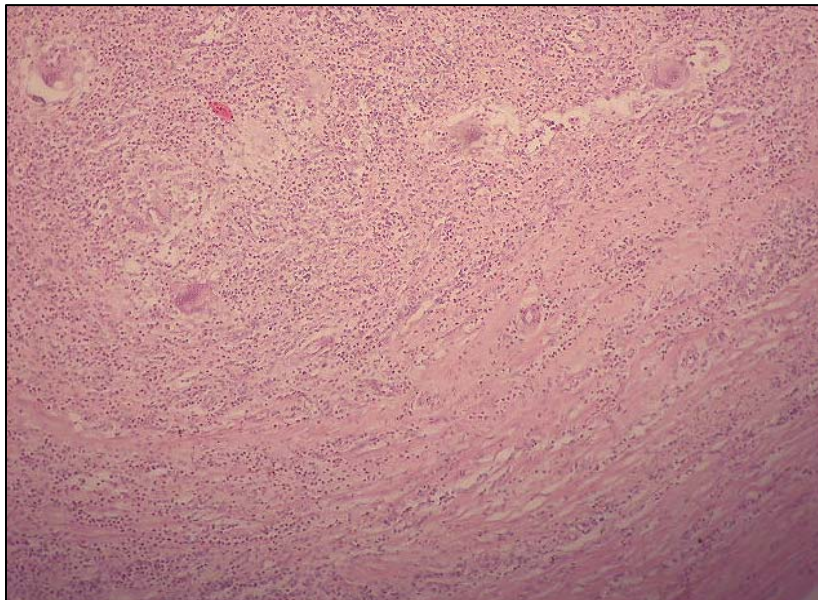


Figura 30: Bovino. Miocardite granulomatosa, difusa, crônica ativa, inclusive com células gigantes multinucleadas. HE. Obj. 10x

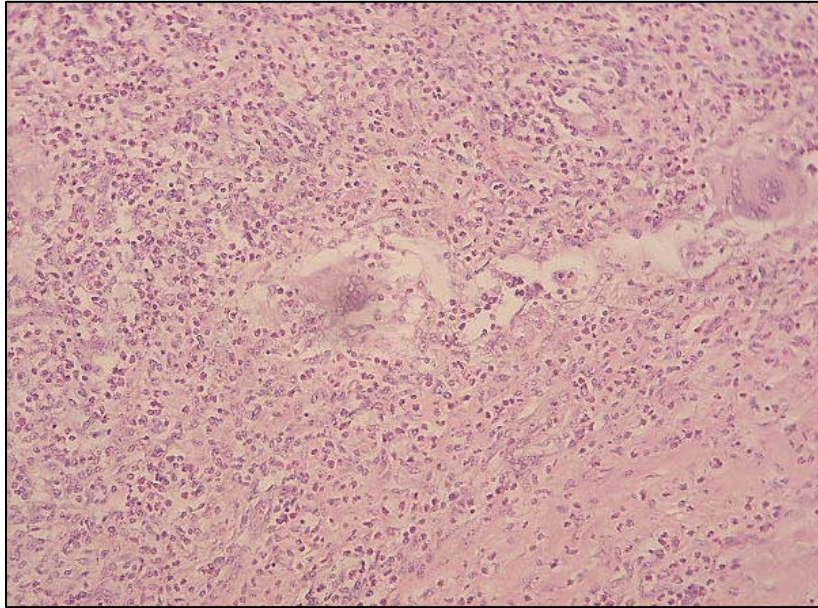


Figura 31: Bovino. Coração. Maior detalhe das células gigantes multinucleadas do tipo corpo estranho, em meio ao infiltrado inflamatório misto, da figura anterior. HE. Obj. 40x.

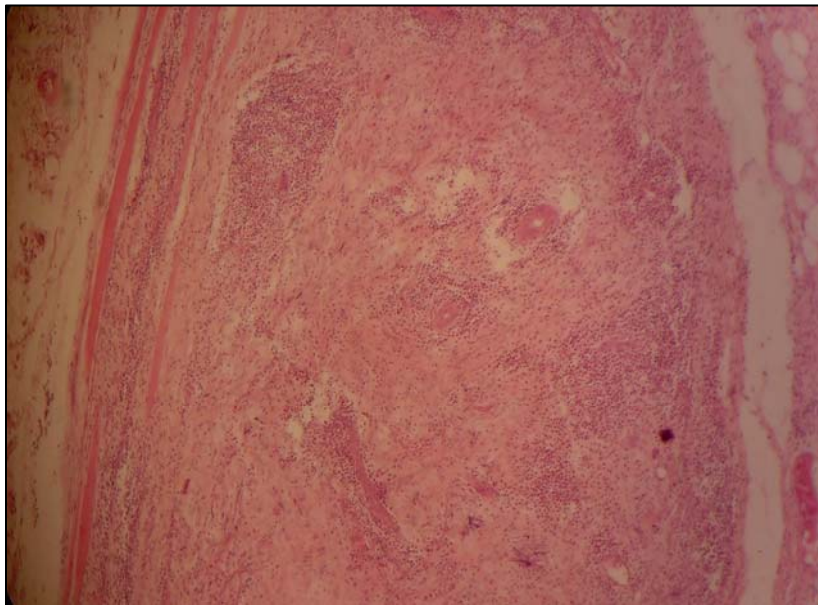


Figura 32: Bovino. Diafragma. Miosite nodular crônica ativa, rica em eosinófilos e tecido conjuntivo, dissociando as miofibras. HE. Obj 10x.

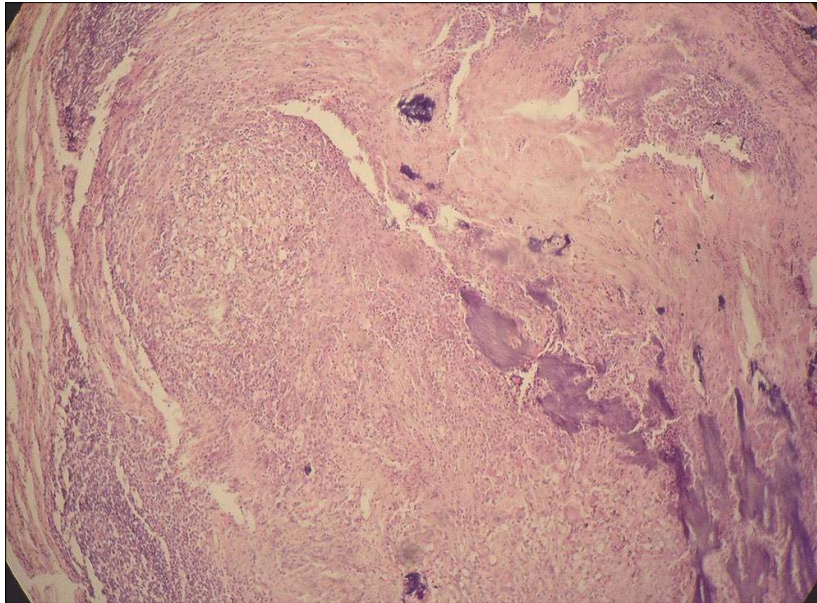


Figura 33: Bovino. Fígado. Granuloma inespecífico acompanhado de fibrose e mineralização em placas. HE. Obj. 20x.

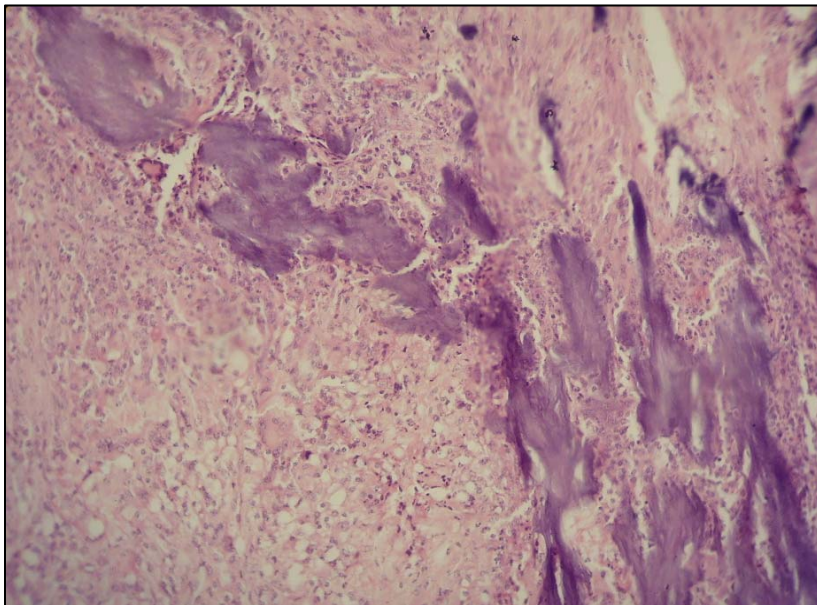


Figura 34: Bovino. Fígado. Migração inespecífica de larvas de helmintos. Maior detalhe da mineralização em forma de lâminas da figura anterior. HE. Obj. 40x.

As características microscópicas das lesões observadas neste trabalho são comparáveis às descrições de Gibson (1959), Monlux e Monlux (1972), Sterba e Dyková (1978a), Sterba e Dyková (1978b), Sterba; Dyková e Machnicka (1979), Kelly (1997) e Tortelly (2003).

Indubitavelmente a reação tecidual frente ao *C. bovis* é uma lesão progressiva, granulomatosa, em que há inflamação e reparação. É sempre crônica, apesar de poder conter todos os tipos de células inflamatórias. De fato, neste estudo ficou evidente o caráter crônico das lesões, posto que foi freqüente e preponderante a observação tanto de elementos mononucleares, tais como linfócitos, macrófagos e células gigantes multinucleadas, como de mineralização e de fibrose, inclusive com substituição da área lesada por tecido conjuntivo (fibroplasia). Exsudatos crônico ativos, com riqueza em eosinófilos, algumas vezes foram visualizados. Estes polimorfonucleares, de acordo com Barriga (1995), são característicos em muitas infecções helmínticas, particularmente naquelas em que o parasita mantém uma estreita relação com os tecidos do hospedeiro.

Apesar da similaridade microscópica do processo inflamatório crônico concernente a outros helmintos, o conhecimento de suas distribuições anatômicas (especificidade de local), de seu hospedeiro e de sua taxa de ocorrência podem ser subsídios úteis à diferenciação. Em adição, conforme afirmou Santos (1984), nas seções histológicas de cisticercos mortos, apesar da grande alteração dos resquícios parasitários, é possível identificar, na massa de detritos, estruturas ovóides denominadas corpúsculos calcários, em meio à intensa reação inflamatória granulomatosa.

Na presente pesquisa, a observação desses corpúsculos está em consonância com a assertiva do autor supracitado quanto a sua observação em casos de lesões por cestóides em que haja a destruição do parasita. Puderam ser vistos em lesões em músculo mastigatório, coração, fígado e esôfago sendo, por vezes, escassos. Acredita-se que a observação dos elementos característicos esteja vinculada ao estágio de evolução do cisticerco, pois, segundo Monlux e Monlux (1972), Sterba e Dyková (1978a) e Sterba; Dyková e Machnicka (1979), com a morte do parasita haveria a fagocitose de seus restos por macrófagos, com subsequente fibroplasia. Isso pode explicar a ausência dos corpúsculos calcários na maioria das lesões e, inclusive, a característica granulomatosa inespecífica, rica em tecido fibroso, em muitas delas.

Pelo exposto, ressalta-se a importância da realização do exame histopatológico de forma minuciosa e cuidadosa.

Considerando a escassez dos corpúsculos calcários percebida em algumas lesões, deve-se atentar, principalmente, para aqueles basofílicos de forma circular, pois alguns tinham características psamomatosas que poderiam ser confundidas com pontos de mineralização distrófica. Por sua vez, os corpúsculos incolores poderiam passar despercebidos.

Sterba e Dyková (1978a) e Sterba; Dyková e Machnicka (1979) identificaram, participando da reação tecidual ao *C. bovis*, dois tipos de necrose com subsequente mineralização, a saber: um do exsudato e, o outro, de fibras colágenas e seus grupos.

Tortelly (2003) e Costa et al. (2006) descreveram uma mineralização concêntrica, em forma de placas e lâminas lineares, em áreas da cápsula fibrosa de lesões comparáveis, atribuindo seu aspecto linear à morfologia do tecido conjuntivo. O primeiro autor menciona, ainda, a referida mineralização nas imediações da área de transição com a cápsula fibrosa. As lesões calcárias deste trabalho são semelhantes às citadas por estes autores, aparecendo tanto em áreas centrais, ou seja, no exsudato, de forma difusa ou linear, quanto na periferia, nas imediações ou na cápsula fibrosa, de forma concêntrica, linear em placas ou lâminas.

De uma forma geral, foi constante a presença de uma espessa cápsula fibrosa. Tortelly (2003) fez menção a esta característica no fígado.

Histiócitos dispostos em paliçada foram observados circundando a área necrótica do exsudato, da mesma maneira que Sterba e Dyková (1978a), Sterba; Dyková e Machnicka (1979), Tortelly (2003) e Costa et al. (2006). Adjacente a estas células, houve um marcante infiltrado linfocitário, onde se notaram, muitas vezes, células gigantes multinucleadas, com variações em forma e número de núcleos que se organizavam ora em forma de anel (tipo Langhans) ora em amontoados (tipo corpo estranho) no citoplasma.

Monlux e Monlux (1972) disseram que as lesões por larvas de helmintos poderiam simular as alterações imputadas à tuberculose, enfermidade com características

granulomatosas. Todavia, a mineralização linear, bem como os histiócitos em paliçada não são descritos em tal moléstia.

Tortelly (2003) sugeriu que a mineralização em forma linear, em lesões granulomatosas, fosse considerada como uma das características da migração de larvas de helmintos, ao lado dos eosinófilos.

Nesta oportunidade cabe ressaltar e emitir algumas considerações a respeito do diagnóstico das lesões abscedadas e calcificadas no fígado. Na etiopatogenia das lesões hepáticas, observa-se que é comum a migração ou mesmo o encistamento de larvas de helmintos. Nesse contexto, pode-se notar que é atribuída à “hidatidose calcificada” a principal enfermidade implicada quando esse tipo de lesão ocorre em matadouros. Neste trabalho foi verificada a ocorrência dos corpúsculos calcários em fígados. Ora, sabendo que tais corpúsculos são típicos dos cestóides, poderia ser questionado o diagnóstico da cisticercose, uma vez que o agente da hidatidose também é um cestóide. Contudo, este último apresenta uma membrana espessa e laminada característica, a membrana anista, que é observada nas lesões, sendo um elemento diferencial com outras enfermidades helmínticas, inclusive com a cisticercose. A esse respeito, Tortelly (2003) estudou, em fígados de bovinos, 183 lesões nodulares e 37 císticas suspeitas de hidatidose, remetidas por fiscais federais agropecuários para fins histológicos. A análise microscópica das lesões nodulares confirmou apenas dois casos da referida parasitose. Em sete casos foram observados os corpúsculos calcários e os demais foram reputados como migração de larvas de helmintos inespecíficas. Todas as lesões císticas eram cistos congênitos.

Como a cisticercose, a prevalência da hidatidose no país é conhecida através dos dados registrados pelos Serviços de Inspeção Sanitária. Sendo assim, o diagnóstico indiscriminado de hidatidose, como vem sendo feito nos matadouros, pode superestimar tal zoonose numa dada região, acarretando uma falsa idéia de enzootia. Macroscopicamente, é possível diagnosticar a hidatidose em lesões císticas, através da observação da membrana característica. Não obstante, o diagnóstico macroscópico preciso das lesões nodulares hepáticas (abscedadas e calcificadas), de acordo com o autor supracitado, “é praticamente impossível de ser realizado, em virtude da intensa reação inflamatória”.

Nesta situação o exame histopatológico pode esclarecer dúvidas quanto à natureza e a etiologia dessas lesões, pela visualização de estruturas características: membrana anista na hidatidose e corpúsculos calcários na cisticercose. Entretanto, pode haver, mais uma vez, limitações diagnósticas, pela evolução do processo de interação parasita-hospedeiro culminando com a não evidenciação dos elementos diferenciais.

Todas as lesões nodulares que não apresentaram os corpos calcários ou a membrana anista, observadas por Tortelly (2003), foram consideradas como migração de larvas de helmintos inespecíficas. Em seu trabalho, este autor admitiu, ainda, que os aspectos observados por Sterba e Dyková (1978b) em lesões granulomatosas de um estudo experimental com *C. bovis*, com ausência dos corpúsculos calcários, não são específicos da agressão deste agente. Dificuldades a parte, destaca-se, aqui, a necessidade de se realizar mais pesquisas sobre este assunto.

Visando suplantiar as limitações dos métodos tradicionais de identificação dos cestóides, que são baseados nas características anatomopatológicas dos mesmos, muitos protocolos de identificação e diferenciação genética, entre tênias, têm sido desenvolvidos com resultados muito favoráveis (GONZÁLEZ et al., 2000; GONZÁLEZ et al., 2002a; GONZÁLEZ et al., 2002b; YAMASAKI et al., 2002; GONZÁLEZ et al., 2004; YAMASAKI et al., 2004, NUNES et al., 2006; JARDIM et al., 2006). As técnicas biomoleculares têm sido validadas independente do estágio evolutivo do parasita, seja através de ovos em amostras fecais humanas, proglotes ou cistos. Contudo, é importante ter em mente que a preparação da amostra e a extração de DNA influenciam sobremaneira o êxito dos testes.

Dos 297 cistos viáveis encontrados, 20 foram selecionados, ao acaso, de sítios anatômicos variados, tais como: cabeça, coração, carcaça, fígado e esôfago, para confirmar o diagnóstico do S.I.F., através da técnica da PCR. Com o HDP2F1R1-PCR obteve-se a amplificação desejada (600pb) do material genômico, tanto do controle como das amostras examinadas, em todos os volumes de *template* testados (2,5uL, 4uL e 6uL), obtendo-se 65% (13/20) de positividade para *C. bovis*. Considerando que as amostras trabalhadas foram conservadas por longo tempo, admite-se que foi um bom resultado (Figura 35).

Quanto à extração de DNA do cestóide em questão, foi unânime a observação, na literatura, de procedimentos baseados em métodos químicos (convencionais), notadamente relacionados à extração por fenol-clorofórmio-álcool isoamílico e precipitação por etanol ou por meio de *kits* comerciais. Em contrapartida, neste trabalho foi possível demonstrar que a extração de DNA de cisticercos viáveis, por fervura, é um método exequível, com resultados satisfatórios. Não há dúvidas que a extração por fenol-clorofórmio-álcool isoamílico e precipitação por etanol (GONZÁLES et al., 2000; GONZÁLES et al., 2002b; GONZÁLES et al., 2004; JARDIM, 2006; NUNES et al., 2006) ou por meio de *kits* comerciais (YAMASAKI, 2004; JARDIM et al., 2006; NUNES et al., 2006) produzem resultados convenientes, porém são métodos caros, podem demandar tempo, além dos riscos à saúde do manipulador e para o meio ambiente que alguns reagentes (solventes orgânicos) usados nos métodos convencionais possuem: a toxicidade; conseqüentemente, requerem equipamentos de segurança (mais custos). Pode-se acrescentar, ainda, que a exigência, por tais métodos, de várias lavagens e centrifugações aumenta o risco de contaminação das amostras e perda de DNA. A fervura, por sua vez, é simples, barata, rápida e eficaz na identificação de *C. bovis* viáveis.

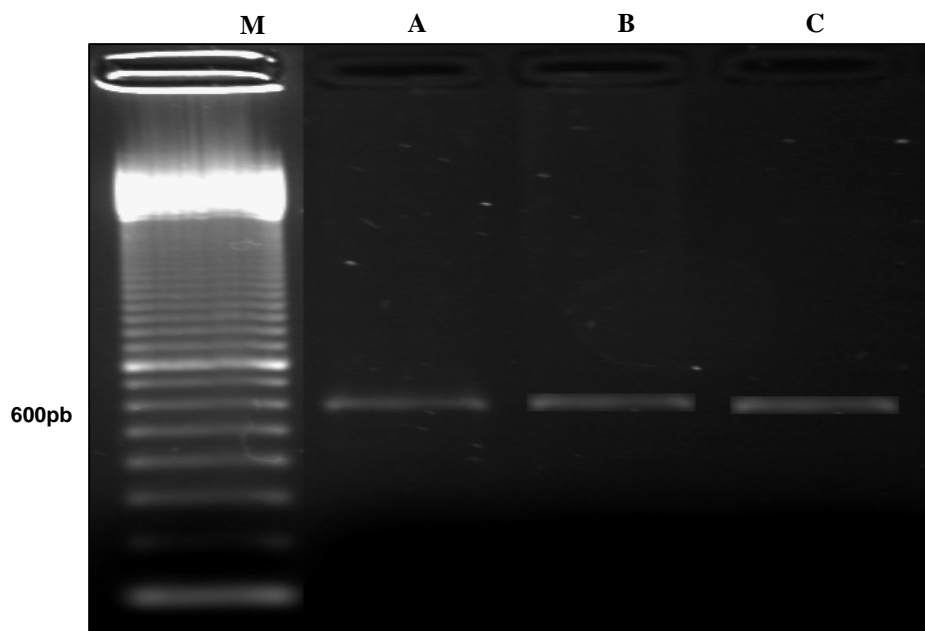


Figura 35: Eletroforese em gel de agarose a 1,5%, corado com brometo de etídio 0,02%, com produtos de PCR resultantes da amplificação de 2,5uL de gDNA de *Cysticercus* sp., através do HDP2F1R1-PCR. (M) Marcador de DNA de 100 pb. (A) e (B) amostras em teste. (C) gDNA de *T. saginata* (controle).

Ao contrário de Logt e Gottstein (2000) e Jardim (2006), o exame pela PCR, neste estudo, não foi realizado para o diagnóstico da cisticercose em cistos mortos. Nesse sentido, tendo em vista a problemática do diagnóstico de lesões abscedadas e calcificadas, com ausência dos elementos diferenciais, particularmente no fígado, conforme mencionado anteriormente, acredita-se que este exame também pudesse ser realizado com vistas ao diagnóstico diferencial entre a cisticercose e a hidatidose, uma vez que o HDP2-PCR multiplex, identifica os três tenídeos: a *T. saginata*, a *T. solium* e o *Echinococcus granulosus*.

Na tese de Jardim (2006) não foram observados os corpúsculos calcários à microscopia e, mesmo assim, este autor fez menção a uma porcentagem média de 77,5% de positividade para *C. bovis* nas lesões de músculos mastigatórios e coração, classificadas por ele, de acordo com a etapa de interação parasita-hospedeiro, como “granular nodular” e “nodular calcificada”, que corresponderiam às lesões abscedadas e calcificadas referidas na presente pesquisa.

Em relação aos resultados negativos (quatro amostras de músculos mastigatórios e três de coração), muitos fatores podem ter interferido, tais como: o conservante glicerol (poderia ser um inibidor), o tempo de estocagem (por três anos em solução de glicerol e PBS a 50%, em temperatura de congelamento), a maceração inadequada do escólex (liberação insuficiente de gDNA), ou mesmo a ausência do DNA alvo, porque o *C. bovis* não era o agente etiológico presente nas lesões.

Yamasaki et al. (2004) admitiram que a sensibilidade da técnica da PCR pudesse ficar reduzida, dependendo das condições e do tempo de armazenamento e também da quantidade de amostra usada, uma vez que, em seu estudo, materiais fecais de voluntários infectados, armazenados entre -20°C a -30°C por 12 anos ou usados em pequenos volumes, resultaram na negatividade do teste.

Considerando a maior prevalência de teníase por *T. saginata* (DIAS et al., 1991; ESTEVES et al., 2005), bem como a similaridade morfológica entre a *T. saginata* e a *T. asiatica* (EOM e RIM, 1993; FAN et al., 1995), aliadas à endemicidade de cisticercose humana em muitos estados brasileiros (MACHADO et al., 1988; AGAPEJEV, 1996; TAKAYANAGUI e LEITE, 2001; MENDES et al., 2005) e às baixas taxas de ocorrência da

cisticercose suína (ALVES, 2000; FLAVIGNA-GUILHERME et al., 2006), ao contrário do que se observa em bovinos, torna-se imperiosa a necessidade de aprofundar as análises moleculares, com vistas ao esclarecimento de muitos pontos controversos que permanecem no universo científico, a começar com a possibilidade dos ovos da *T. saginata* causarem cisticercose no homem, conforme admitiram Santos (1996) e outros autores citados por Pardi et al. (2001). Nesse contexto, a literatura não apresenta argumentos científicos que comprovem, efetivamente, a impossibilidade ou a raridade da infecção humana por tais ovos, seja por auto ou hetero-infecção, a exemplo do que ocorre com os ovos da *T. solium*, cujo hospedeiro intermediário é o suíno, uma vez que são tênias homólogas de ciclo biológico semelhante. Mais questionamentos passíveis de investigação são: se a *T. asiatica* é exótica no país (considerar os imigrantes e o turismo asiáticos); se seus ovos também causam a cisticercose humana e se ocorre a infecção natural de larvas desses tenídeos em hospedeiros não habituais.

Quanto à identificação do *C. bovis* nos diversos sítios anatômicos previamente citados, mais uma vez destaca-se a importância de se tornar rotina nos matadouros, os exames de esôfago e fígado, pois os resultados encontrados na PCR confirmaram o diagnóstico ambulatorial feito nessas localizações, além da cabeça (músculos mastigatórios) e do coração.

Outro ponto interessante da aplicação da metodologia desenvolvida por González et al (2000) e González et al (2002a), nesta pesquisa, foi a identificação relacionada à *T. saginata* (*C. bovis*) em material genômico isolado de bovinos do Brasil. É importante enfatizar que a similaridade genética demonstrada pelo HDP2-PCR sugere que região de DNA amplificada por esse ensaio é muito conservada entre os isolados dessa tênia das diversas áreas geográficas do mundo. Além disso, sua aplicabilidade pode ser útil em áreas endêmicas, onde a *T. saginata*, a *T. solium*, ou mesmo a *T. asiatica* (GONZÁLEZ et al., 2004) coexistam.

Em adição, ratifica-se a assertiva de Logt e Gottstein (2000) sobre a necessidade de verificar, por técnicas avançadas, a presença (comportamento epidemiológico) de enfermidades tradicionalmente consideradas endêmicas em certas áreas geográficas.

Pelo exposto, fica evidente que o controle epidemiológico desta fascinante parasitose, que transcende ao tempo e ao espaço, representa um importante desafio para as autoridades

sanitárias e políticas, notadamente em regiões com intensa atividade agropecuária e precárias condições de saneamento básico e educação sanitária.

5. CONCLUSÕES

O diagnóstico ambulatorial da cisticercose, nos diversos sítios anatômicos de bovinos inspecionados foi confirmado tanto pelo exame histopatológico como pela técnica da PCR.

Os exames do fígado e do esôfago devem ser incluídos na rotina de inspeção, uma vez que são sítios de ocorrência do *C. bovis*.

O exame histopatológico das lesões nodulares abscedadas e calcificadas, com vistas à observação dos corpúsculos calcários, deve ser realizado de forma minuciosa em face da escassez de tais estruturas, em virtude da evolução do processo de interação parasita-hospedeiro.

O HDP2F1R1-PCR pode ser utilizado como método auxiliar de diagnóstico do *C. bovis*.

A extração de DNA do *C. bovis* vivo, pela fervura em água, é um método exeqüível, com bons resultados.

Houve diferença significativa ($p < 0,05$) entre as frequências encontradas tanto em relação à condição morfológica, quanto aos sítios anatômicos pesquisados, indicando que os valores observados não são devidos ao acaso.

6. SUGESTÕES

Sugere-se que seja reformulado o artigo 176 do RIISPOA (BRASIL, 1997) ou utilizado qualquer outro dispositivo legal, obrigando que se proceda ao exame do esôfago e do fígado como rotina de inspeção *post mortem* em bovinos, tendo como base as publicações sobre a ocorrência e o aperfeiçoamento das técnicas de detecção do agente nessas localizações, aliados à identificação molecular do *C. bovis* em esôfago e fígado, conforme observado neste trabalho.

7. OBRAS CITADAS

ABDUSSALAM, M. El problema de la teniasis y la cisticercosis. In: REUNIÃO INTERAMERICANA A NÍVEL MINISTERIAL SOBRE EL CONTROL DE LA FIBRE AFTOSA Y OTRAS ZOONOSIS, 7. 1974, Trinidad. *Anais...* Trinidad: OPAS/OMS, 1974.

ABREU, R. L.; SOUSA, M. R. P.; CORREIA, P. G.; MATHIAS, S. P.; LEITE, F. Ocorrência de *Cysticercus sp* em carnes comercializadas no município de Seropédica- RJ. *Higiene Alimentar*, São Paulo, v.15, n.84, p. 21-24, maio, 2001.

ACHA, P. N.; SZYFRES, B. Zoonosis y enfermedades transmisibles comunes al hombre y a los animales. 4. ed. Washington: OPAS, 2003.

AGAPEJEV, S. Epidemiology of neurocysticercosis in Brazil. *Revista do Instituto de Medicina Tropical de São Paulo*, São Paulo, v. 38, n. 3, p. 207-216, mai./jun., 1996.

ALVES, T. A. G. *Prevalência da cisticercose em bovinos e suínos no Município de Camboriú 2000*. Monografia (Especialização em Sanidade Animal) – Centro de Ciências Agroveterinárias, Universidade do Estado de Santa Catarina, Lages. 2000. Disponível em: <[http://www.cidasc.sc.gov.br/Artigo Taisa.htm](http://www.cidasc.sc.gov.br/Artigo_Taisa.htm)>. Acesso em: 20 de janeiro de 2005.

BARRA, A. J.; FERREIRA, C. E. Doenças de bovinos constatadas a nível de matadouro. *Higiene Alimentar*, São Paulo, v. 3, n.2, p. 84-86, jun. 1984.

BARRIGA, O. O. The eosinophils in parasitic infections. *Parasitol al Dia*, v. 19, p. 44-56, 1995.

BELINO, E. D. Some observations on *Taenia saginata* cysticercosis in slaughter cattle in Nigeria. *International Journal of Zoonoses*, Taipei, v.2, p.92-99, 1975.

BOWLES, J.; McMANUS, D. P. Genetic characterization of the asian *taenia*, a newly described taeniid cestode of humans. *Am. J. Trop. Med. Hyg.*, v. 50, n. 1, p.33-44, 1994.

BRASIL. Ministério da Agricultura Pecuária e Abastecimento. Lei 1283 de 18/12/1950, Padronização de Técnicas, Instalações e Equipamentos. I – Bovinos. Brasília, 1971. 240p.

BRASIL. Ministério da Agricultura. Lei 1283 de 18/12/1950, regulamentada pelo decreto 30691 de 20/03/1952 e alterado pelo decreto 1255 de 25/06/1962. Regulamento de Inspeção Industrial e Sanitária de Produtos de Origem Animal. RIISPOA,1997.

BUNDZA, A.; FINLEY, G. G.; EASTON, K. L. An outbreak of cisticercosis in feedlot cattle. *Canadian Veterinary Journal*, v. 29, p. 993-996, 1988.

CARMO, R. G.; OLIVEIRA, J. V ; BANDINI, O. R.; CARVALHO, J. O.; LIMA, H. W.; REIS, S. Prevalência de cisticercose bovina no Estado do Mato Grosso do Sul. *Higiene Alimentar*, São Paulo, v.11, n.50, p. 45-50, jul./ago. 1997.

CHENG, T. C. *General Parasitology*. 2.ed. Florida : Academic Press. 1986.

CHOWDHURY, A. B.; DASGUPTA, B.; RAY, H. N. On the nature and structure of the calcareous corpuscles in *Taenia saginata*. *Parasitology*, v. 52, p.152-157, 1962.

CORRÊA, G. L. B.; ADAMS, N. A.; ANGNES, F. A.; GRIGOLETTO, D. S. Prevalência de cisticercose em bovinos abatidos em Santo Antônio das Missões, RS, Brasil. *Rev. Fac. Zootec Vet. Agro.*, Uruguaiana, v. 4, n. 1, p. 43-45, jan./dez., 1997.

COSTA, A. S.; BRANT, P. C. Aspecto econômico da cisticercose bovina. *Arq. Esc. Vet.*, v. 16, p.361-371, 1964.

COSTA, R. F. R.; SANTOS, I. F.; TORTELLY, R. Cisticercose hepática bovina. In: XXIX CONGRESSO BRASILEIRO DE MEDICINA VETERINÁRIA, XV CONGRESSO ESTADUAL DE MEDICINA VETERINÁRIA, IV CONGRESSO DE MEDICINA VETERINÁRIA DO CONESUL E I CONGRESSO ESTADUAL DA ANCLIVEPA, 2002, Gramado/RS. *Anais...* Gramado: Sociedade Brasileira de Medicina Veterinária/Sociedade de Veterinária do Rio Grande do Sul, 2002, p.57

COSTA, R.F. R; SANTOS, I. F.; NASCIMENTO, E. R.; TORTELLY, R. Pesquisa de cisticercose em corações de bovinos comercializados na cidade de Nova Friburgo/RJ, inspecionados pelas técnicas de Santos e do fatiamento. *Higiene Alimentar*, São Paulo, v.19, n.129, p. 82-87, 2005.

COSTA, R. F. R.; SANTOS, I. F.; NASCIMENTO, E. R.; TORTELLY, R. Caracterização das reações inflamatórias em corações de bovinos comercializados na cidade de Nova Friburgo/RJ. *Revista Brasileira de Ciência Veterinária*, Niterói, v.13, n. 2, p. 76-79, mai./ago., 2006.

DADA, B. J. O. Taeniasis, cysticercosis and echinococcosis/hydatidosis in Nigeria: III – prevalence of bovine and porcine cysticercosis and hydatid cyst infection based on joint examination of slaughtered food animals. *Journal of Helminthology*. n 54 p. 293-297, 1980.

DERYLO, A.; SZILMAN, P. Ocurrence of human taeniasis and cysticercosis in pigs and cattle in the Katowice district. *Wiad Parazytol*, v. 41, n. 4, p. 443-454, 1995.

DEWHIRST, L. W. Aspectos parasitologicos y economicos de la cisticercosis em las Americas. In: REUNIÃO INTERAMERICANA A NÍVEL MINISTERIAL SOBRE EL

CONTROL DE LA FIBRE AFTOSA Y OTRAS ZONOSIS, 7. 1974, Trinidad. *Anais...* Trinidad: OPAS/OMS, 1974.

DIAS, R. M. D. S.; SILVA, M. I. P. G.; MANGINI, A. C. S.; VELLOSA, S. A. G.; TORRES, D. M. A. G. V.; SILVA, R. M.; VAZ, A. J. Ocorrência de *Taenia* sp. na população atendida no Laboratório Central Adolfo Lutz, São Paulo, SP, Brasil (1960/1989). *Rev. Inst. Med. Trop. São Paulo*, v. 33, n.2, p. 147-151, mar./abr., 1991.

EOM, K. S.; RIM, H. J. Natural infections of Asian *Taenia saginata* metacestodes in the livers of Korean domestic pigs. *The Korean Journal of Parasitology*, v. 30, n. 1, p. 15-20, mar., 1992a.

EOM, K. S.; RIM, H. J.; GEERTS, S. Experimental infection of pigs and cattle with eggs of Asian *Taenia saginata* with special reference to its extrahepatic viscerotropism. *The Korean Journal of Parasitology*, v. 30, n. 4, p. 269-275, 1992b.

EOM, K. S.; RIM, H. J. Experimental human infection with Asian *Taenia saginata* metacestodes obtained from naturally infected Korean domestic pigs. *The Korean Journal of Parasitology*, v. 30, n. 1, p. 21-24, 1992c.

EOM, K. S.; RIM, H. J. Morphologic descriptions of *Taenia asiatica* sp. n. *The Korean Journal of Parasitology*, v. 31, n. 1, p. 1-6, mar., 1993.

ESTEVEZ, F. M.; SILVA-VERGARA, M. L.; CARVALHO, A. C. F. B. Inquérito epidemiológico sobre teníase em população do Programa Saúde Família no Município de Uberaba, MG. *Revista da Sociedade Brasileira de Medicina Tropical*, v. 38, n. 6, p. 530-531, nov./dez., 2005.

FAN, P. C.; CHUNG, W. C.; LIN, C. Y.; WU, C. C. Experimental infection of Thailand *Taenia* (Chiengmai strain) in domestic animals. *International Journal for Parasitology*. V. 20, n. 1, p.121-123, 1990.

FAN, P. C.; CHUNG, W. C.; LIN, C. Y.; PAWLOWSKI, Z. S. Experimental infection with *Taenia saginata* (Poland strain) in Taiwanese pigs. *Journal of Helminthology*, v. 66, p. 198-204, 1992.

FAN, P. C.; LIN, C. Y.; CHEN, C. C.; CHUNG, W. C. Morphological description of *Taenia saginata asiatica* (Cyclophyllidae:Taeniidae) from man in Asia. *Journal of Helminthology*, v. 69, p.299-303, 1995.

FERNANDEZ, A. T.; REZENDE, R. C. ocorrência de cisticercose em bovinos abatidos clandestinamente no município de Silva Jardim-RJ. In: CONGRESSO ESTADUAL DE SAÚDE PÚBLICA E ALIMENTOS, 4. 2001, Nova Friburgo. *Anais...* Disponível em: <<http://www.crmvrj.com.br/IVCong/IVCong.htm>> Acesso em: 07 de Março de 2002.

FEWSTER, G. E. The incidence of *Cysticercus bovis* in cattle in Victoria and Tasmania. *Australian Veterinary Journal*. V. 43, p. 450-454,1967.

- FLAVIGNA-GUILHERME, A. L.; SILVA, K.; ARAÚJO, S. M; TOBIAS, M. L; FLAVIGNA, D. L. M. Cisticercose em animais abatidos em Sabáudia, Estado do Paraná. *Arq. Brás. Méd. Vet. Zootec.*, v. 58, n. 5, p. 950-951, 2006.
- FONSECA, M. A.; DUARTE, L.S.; AMORIM, M; SERRA-FREIRE, N. M. Cisticercose bovina em animais inspecionados em matadouro frigorífico, no município de Três Rios, Rio de Janeiro. In: CONGRESSO ESTADUAL DE SAÚDE PÚBLICA E ALIMENTOS, 4. 2001, Nova Friburgo. *Anais...* Disponível em: <<http://www.crmvrj.com.br/IVCong/IVCong.htm>> Acesso em: 07 de Março de 2002.
- FORTES, E. *Parasitologia Veterinária*. Porto Alegre: Sulina, 1987. 453p.
- FREITAS, J. A.; PALERMO, E. N. Complexo teníase-cisticercose. Avaliação parcial do Estado do Pará. *Braz. Vet. Res. Anim. Sci.* São Paulo, v.33, supl., p. 267-272, 1996.
- FROYD, G. The longevity of *Cysticercus bovis* in bovine tissues. *Brit. Vet. J.* v, 120, n. 5, p. 205-211, 1964.
- FUKUDA, R. T.; SANTOS, I. F.; ANDRADE, C. R. Estudo comparativo entre técnicas de inspeção do diafragma para o diagnóstico da cisticercose bovina. *Higiene Alimentar*, São Paulo, v.12, n.55, p. 51-62, mai/jun. 1998.
- FUKUDA, R. T. *Contribuição ao estudo da epidemiologia da cisticercose bovina na região administrativa de Barretos*. Aspectos ambientais e econômicos. 2003. 127f. Tese (Doutorado em Medicina Veterinária) – Faculdade de Ciências Agrárias e Veterinárias, Universidade Estadual Paulista, Jaboticabal. 2003.
- GALÁN-PUCHADES, M. T.; FUENTES, M. V The Asian *Taenia* and the possibility of cisticercosis. *The Korean Journal of Parasitology*, v. 38, n. 1, p. 1-7, 2000a.
- GALÁN-PUCHADES, M. T.; FUENTES, M. V. Human Cysticercosis and larval tropism of *Taenia asiatica*. *Parasitology Today*, v.16, n. 4, p. 174, 2000b.
- GALÁN-PUCHADES, M. T.; FUENTES, M. V. Neurocysticercosis, *Taenia asiatica* and Cheju Island in Korea. *Trends in Parasitology*, v.17, n. 10, p. 469-470, 2001.
- GALÁN-PUCHADES, M. T.; MAS-COMA, S. Considering *Taenia asiatica* at species level. *Parasitology Today*, v.12, n. 3, p. 123, 1996.
- GIBSON, T. E. The identification of *Cysticercus bovis*, with special reference to degenerate cysticerci. *Ann. Trop. Med. Parasit.*, v. 53, p. 25-26, 1959.
- GINSBERG, A. The detection of *Cysticercus bovis* in the abattoir. *The Veterinary Record*, v. 72, n. 16, p. 310, 1960.
- GINSBERG, A.; GRIEVE, I. M. Two unusual cases of liver cysticercosis. *The Veterinary Record*, London, v.71, n.30, p.618, 1959

GONZÁLEZ, L. M. ; ESTRELLA, M.; HARRISON, L.J. S.; PARKHOUSE, R. M. E.; GARATE, T. Differential diagnosis of *Taenia saginata* and *Taenia solium* infection by PCR. *Journal of Clinical Microbiology*. v. 38, n. 2, p. 737-744, 2000.

GONZÁLEZ, L. M. ; ESTRELLA, M.; PUENTE, S.; LÓPEZ-VELEZ, R.; HERNÁNDEZ, M.; SCIUTTO, E.; HARRISON, L.J. S.; PARKHOUSE, R. M. E. PCR tools for the differential diagnosis of *Taenia saginata* and *Taenia solium* taeniasis/cysticercosis from different geographical locations. *Diagnostic Microbiology and Infectious disease*. v. 42, p. 243-249, 2002 a.

GONZÁLEZ, L. M. ; ESTRELLA, M.; SCIUTTO, E.; HARRISON, L. J. S.; PARKHOUSE, R. M. E.; GARATE, T. Differential diagnosis of *Taenia saginata* and *Taenia solium* infections:from DNA probes to polymerase chain reaction. *Transactions of the Royal Society of Tropical Medicine and Higiene*. V. 96, p. 243-250, 2002 b. Supplement 1 S1.

GONZÁLEZ, L. M. ; ESTRELLA, M.; MORAKOTE, N.; PUENTE, S.; DE TUESTA, J. L. D.; SERRA, T.; LÓPEZ-VELEZ, R.; McMANUS, D. P.; HARRISON, L.J. S.; PARKHOUSE, R. M. E.; GARATE, T. Differential diagnosis of *Taenia saginata* and *Taenia saginata asiatica* taeniasis through PCR. *Diagnostic Microbiology and Infectious disease*. v. 49, p. 183-188, 2004.

GUSSO, R. L. F.; MONOZZO, J. C.; THOMAZ-SOCCOL, V.; CAMARGO, N. J.; LOPES, C. M. Experimental infection of cattle with eggs of *Taenia solium*. *Archives of Veterinary Science*. V. 5, p. 23-27, 2000.

ITO, A.; Cysticercosis in Asian Pacific Regions. *Parasitology Today*, v. 8, n. 6, p. 182-183, 1992.

JARDIM, E. A. G. V. *Anátomo-histopatologia e PCR na identificação de cisticercos de bovinos*. Goiânia, 2006. 79f. Tese (Doutorado em Ciência Animal) – Escola de Veterinária da Universidade Federal de Goiás. Goiânia, 2006.

JARDIM, E. A. G.V.; LINHARES, G. F. C.; TORRES, F. A. G.; ARAÚJO, J. L. B; Diferenciação específica entre *Taenia saginata* e *Taenia solium* por ensaio de PCR e duplex-PCR. *Ciência Rural*, Santa Maria, v.36, n. 1, p.166-172, jan./fev., 2006.

JONES, T. C.; HUNT, R. D.; KING, N. W. *Veterinary Patology*, 6.ed. Estados Unidos: Williams and Wilkins: A Waverly Company. 1996.

JORDÃO, E. Causas de apreensão e destino de carcaças de boi com diferentes idades abatidos em matadouros do Estado de São Paulo. *Higiene Alimentar*, São Paulo, v.3, n.1, p. 44 -58, mar., 1984.

KELLY, W. R. The Liver and Biliary Sistem: helminthic infections of liver and bile ducts In: JUBB, K. V. F.; KENNEDY, P. C. and PALMER, N. *Pathology of Domestic Animals*. 4. ed. San Diego, Cal.: Academic Press, 1997. V.2, Cap.2, 747 p.

LOGT, P. B.; GOTTSTEIN, B. Unidentified parasitic cysts in cattle. *The Veterinary Record*, v. 146, p. 610-612, 2000.

- MACHADO, A. B. B.; PIALARISI, C. S. M.; VAZ, A. J. Cisticercose humana diagnosticada em hospital geral, São Paulo, SP (Brasil). *Rev. Saúde Pública*, São Paulo, vol. 22, n.3, p. 240-244, Jun., 1988
- MANHOSO, F. F. R. Prevalência de cisticercose bovina em animais abatidos no município de Tupã, SP (1992-1993). *Higiene Alimentar*, São Paulo, v.10, n.45, p. 44-47, set./out. 1996.
- MANN, I.; MANN, E. The distribution of measles (*Cysticercus bovis*) in African bovine carcasses. *Vet. J.*, v. 105, p. 239-251, 1947.
- MARTIN, S. W.; MEEK, A. H.; WILLEBERG, P. *Veterinary epidemiology: principles and methods*. Ames, Iowa: Iowa State University Press, 1987. 343 p.
- McCOOL, C. J. Distribution os *Cysticercus bovis* in lightly infected young cattle. *Australian Veterinary Journal*. v. 55, p.214-216, may, 1979
- McGAVIN, M. D. Músculos. In: CARLTON, W. W.; McGAVIN, M. D. *Patologia Veterinária Especial de Thomson*. 2.ed. Porto Alegre: ArtMed, 1998. 672 p.
- McMANUS, D. P.; BOWLES, J. Asian (Taiwan) *taenia*: species or strain? *Parasitology today*, v.10, n. 7, p.273-275, 1994.
- MELLO, M. R.; CARVALHO, J. B. Cisticercose em bovinos abatidos no matadouro de Paracambi, Estado do Rio de Janeiro. *Revista Brasileira de Medicina Veterinária*. V. 4, n. 2, p.35-37, abr./jun. 1981.
- MENDES, E. C.; SILVA, S. S.; FONSECA, E. A. L.; SOUZA, H. R.R.; CARVALHO, R. W. A neurocisticercose humana na Baixada Fluminense, Estado do Rio de Janeiro, Brasil. *Arquivos de Neuropsiquiatria*, v. 63, n. 4, p. 1058-1062, 2005.
- MONLUX, S. W.; MONLUX, A. W. *Atlas of meat inspection pathology*. Washington: United States Department of Agriculture, May, 1972.
- MOREIRA, M. D.; REIS, D. O .; ALMEIDA, L. A .;SANTOS, W. L. M. Zoonoses reemergentes: a cisticercose bovina em matadouros de Uberlândia, MG. *Higiene Alimentar*, São Paulo, v.15, n.85, p. 16-19, jun. 2001.
- MOREIRA, M. D.; ALMEIDA, L. P.; REIS, D. O.; SANTOS, W. L. M. Cisticercose bovina: um estudo com bovinos abatidos em matadouro municipal de Uberlândia, MG. *Higiene Alimentar*, São Paulo, v.16, n.100, p. 37-41, set. 2002.
- ORGANIZAÇÃO PAN-AMERICANA DA SAÚDE. Relatório de uma Reunião de Consulta da OPAS/OMS sobre o complexo teníase-cisticercose, Brasília, Brasil, de 13 a 25 de agosto de 1995. Wasington D. C.: OPAS, 1997.
- PARDI, M. C.; SANTOS, I. F.; SOUZA, E. R.; PARDI, H. S. *Ciência, Higiene e Tecnologia da Carne*. 2.ed. Goiânia: Ed. da U.F.G., 2001. V.1, 623p.

PAWLOWSKI, Z.; SCHULTZ, M. G.; Taeniasis and Cisticercosis (*Taenia saginata*). *Advances in Parasitology*, v. 10, p.269-343, 1972.

PAWLOWSKI, I.D.; YAP, K.W.; THOMPSON, R.C.A.Observations on the possible origin, formation and stucture of corpuscles in taeniid cestodes. *Parasitology Research.*, n. 74, p.293-296, 1988.

PEREIRA , M.A.V. C.; SCHWANZ , V. S.; BARBOSA, C.G. Prevalência da cisticercose em carcaças de bovinos abatidos em matadouros-frigoríficos do Estado do Rio de Janeiro, submetidos ao controle do serviço de inspeção federal (SIF-RJ), no período de 1997 a 2003. *Arquivos do Instituto Biológico*, São Paulo, v.73, n.1, p.83-87, jan./mar., 2006.

PUGH, K. E.; CHAMBERS, P. G. Observations on *Cysticercus bovis* in slaughter cattle in the Matabeleland province of Zimbabwe. *The Veterinary Record*, v. 125, p. 480-484, 1989.

QUINTAS, S. B.; CALIL, R. M. Prevalência de cisticercose em bovinos, nos abatedouros com inspeção federal, no período de 2001-2003 no Estado de São Paulo. *Higiene Alimentar*, São Paulo, v. 21, n. 140, p. 60-63, abr., 2006.

REIS, D. O.; MUNDIM, M. J. S.; CABRAL, D. D.; COSTA-CRUZ, J. M. Cisticercose bovina: 15 anos de ocorrência em animais abatidos em Uberlândia, Minas Gerais, Brasil. – 1979 a 1993. *Higiene Alimentar*, São Paulo, v.10, n.43, p. 33-35, mai./jun. 1996.

REIS, D. O.; RAGHIANTE, F. Cisticercose bovina: tendência da doença em animais abatidos em um frigorífico de Uberlândia, MG, sob inspeção federal, 1994-1998. *Higiene Alimentar*, São Paulo, v.14, n.70, p. 20-22, março, 2000

RIM, H. J.; SONG, K. W.; JOO, K. H.; LEE, J. S.; KIM, J. J. An epidemiological note on the Taeniasis in Korea. *The Korean Journal of Parasitology*, v. 18, n. 2, p. 235-240, 1980.

RODRIGUES, L. V. C. Inspeção sanitária e critério de julgamento da cisticercose bovina calcificada. Infecção leve. *Ciência Rural*, Santa Maria, v. 23, n. 3, p. 339 – 344, 1993.

SANTOS, I. F. *Nova técnica de exame do coração na rotina de inspeção da cisticercose bovina*. *Higiene Alimentar*, São Paulo, v.1, n.2, p. 90-103, 1982.

_____. *Diagnóstico da cisticercose bovina em matadouros: novas técnicas de exame de esôfago e diafragma*. 1984. 127 f. Tese (Doutorado em Medicina Veterinária) – Faculdade de Veterinária, Universidade Federal Fluminense, Niterói. 1984.

_____. *Um modelo de inspeção para a detecção da cisticercose muscular bovina em matadouros*. 1993. 73 f. Tese (Concurso para Professor Titular) – Departamento de Tecnologia de Alimentos, Universidade Federal Fluminense, Niterói. 1993

_____. *O Cysticercus bovis (forma larvar da Taenia saginata) pode infectar o homem ?* *Higiene Alimentar*, São Paulo, v.10, n.44, p. 13-14, 1996.

- SANTOS, I. F.; MANO, S. B.; TORTELLY, R.; SANTOS, M. L. S.; SILVA, D. A. S. Estudo da localização do *Cysticercus bovis* em corações de bovinos abatidos sob inspeção. *Higiene Alimentar*, São Paulo, v.15, n.89, p. 37-44, 2001.
- SANTOS, R. E. V.; SNATOS, I. F.; BONISSON, J. C. Estudo comparativo entre a técnica *post mortem* de Santos e a do serviço de inspeção estadual para detecção de *Cysticercus bovis* em matadouros no Estado do Rio de Janeiro, Brasil. *Revista Brasileira de Ciência Veterinária*, v. 10. n. 3, p. 175-181, set./dez., 2003.
- SCHEIN, F. B.; SANTOS, M. D.; NETO, G. J. M.; FREITAS, S. H.; SIMÕES, M. J.; MARTINS, E. B. P.; CAMARGO, L. M. Prevalência de cisticercose em bovinos abatidos em frigoríficos com inspeção federal, no Estado de Mato Grosso. *Arquivos do Instituto Biológico*, São Paulo, v.71, Supl., p.1-749, 2004.
- SILVA, A. C.; SILVEIRA, L. S.; SANTOS, A. S. O.; LEMOS, L. S.; MATOS, W. R.; MOREIRA, L.; CARVALHO, E. C. Q. Cisticercose (*Cysticercus cellulosae*) canina generalizada. *Ciência Animal Brasileira*, v. 5, n. 4, p. 195-198, out./dez., 2004.
- SILVERMAN, P. H. "Predilection sites" for *Cysticercus bovis* in cattle. *Transactions of The Royal Society of Tropical Medicine and Hygiene*. V.50, n.1, p.7, jan. 1956.
- SOULSBY, E. J. L. Teniasis y cisticercosis: el problema em el viejo mundo. In: REUNIÃO INTERAMERICANA A NÍVEL MINISTERIAL SOBRE EL CONTROL DE LA FIBRE AFTOSA Y OTRAS ZOONOSIS, 7. 1974, Trinidad. *Anais...* Trinidad: OPAS/OMS, 1974.
- SOUZA, R. M.; ANTUNES, C. F.; GUATIMOSIM, C. B. et al. A importância do serviço de inspeção federal na vigilância sanitária de alimentos – cisticercose bovina. *Higiene Alimentar*, São Paulo, v.11, n.48, p. 19-21, 1997.
- SOUZA, V. K.; PESSÔA-SILVA, M. C.; KOWALCZUK, M.; MARTY, S.; THOMAZ-SOCCOL, V. Anatomic regions of major occurrence of *Cysticercus bovis* in bovines under federal inspection at slaughterhouse in the municipality of São José do Pinhais, State of Paraná from July to December, 2000. *Rev. Bras.Parasitol Vet.*, v. 16, n. 2, p. 92-96, 2007.
- STERBA, J.; DYKOVÁ, I. Tissue reaction of the skeletal muscles of cattle both to a spontaneous and experimental infection with *Cysticercus bovis*. *Folia Parasitologica (Praha)*, v. 25, p. 347-354, 1978a.
- STERBA, J.; DYKOVÁ, I. Tissue reaction of the liver of cattle to an artificial or natural infection with *Cysticercus bovis*. *Folia Parasitologica (Praha)*, v. 25, p. 143-146, 1978b.
- STERBA, J.; DYKOVÁ, I.; MACHNICKA, B. Tissue reaction in the heart of cattle with a spontaneous and artificial *Cysticercus bovis* infection. *Folia Parasitologica (Praha)*, v. 26, p. 27-33, 1979.
- TAKAYANAGUI, O. M.; LEITE, J. P. Neurocisticercose. *Revista da Sociedade Brasileira de Medicina Tropical*, v. 34, n. 3, p. 283-290, mai./jun., 2001.

TORTELLY, R. *Lesões em fígados de bovinos sob Inspeção Sanitária e sua importância em Saúde Pública*. 2003.95 f. Tese (*Philosophiae Doctor* em Ciências Veterinárias) Instituto de Veterinária – Universidade Federal Rural do Rio de Janeiro, Seropédica. 2003.

UNGAR, M. L.; GERMANO, P. M. L. Prevalência da cisticercose bovina no Estado de São Paulo (Brasil). *Rev. Saúde Públ.*, São Paulo, v. 26, n. 3, p. 167 – 172, 1992.

VAN VEEN, T.W.S. The occurrence of *Cysticercus bovis* in cattle livers. *The Veterinary Record*, London, v.4, n.16, p.370, 1979.

VARGAS-PARDA, L.; MERCHANT, M. T.; LACLETTE, J. P. Formation of calcareous corpuscles in the lumen of excretory canals of *Taenia solium* cysticerci. *Parasitology Research*, Berlin, v. 85, n. 2, p. 88-92, 1999.

VILLANUEVA, J. H.; PERAZA, J. H. Incidencia y localizacion de *Cysticercus* em bovinos sacrificados. *Cienc. Tec. Agric. Veterinaria*, v.3, n. 2, p.55-66, septiembre, 1981.

WALTHER, M.; KOSKE, J. K. *Taenia saginata* cysticercosis: a comparison of routine meat inspection and carcass dissection results in calves. *The Veterinary Record*, v.106, n. 17, p.401-402, mai., 1980.

YAMASAKI, H.; NAKAO, M.; SAKO, Y.; NAKAYA, K.; SATO, M. O.; MAMUTI, W.; OKAMOTO, M.; ITO, A. DNA differential diagnosis of human taeniid cestodes by base excision sequence scanning thymine-base reader analysis with mitochondrial genes. *Journal of Clinical Microbiology*, v.40, n.10, p. 3818-3821, out., 2002.

YAMASAKI, H.; ALLAN, J. C.; SATO, M. O.; NAKAO, M.; SAKO, Y.; NAKAYA, K.; QIU, D.; MAMUTI, W.; CRAIG, P. S.; ITO, A. DNA differential diagnosis of taeniasis and cysticercosis by multiplex PCR. *Journal of Clinical Microbiology*. v. 42, n. 2, p. 548-553, 2004.

ZARLENGA, D. S.; HIGGINS, J. PCR as a diagnostic and quantitative technique in veterinary parasitology. *Veterinary Parasitology*. V. 101, p. 215-230, 2001.

8. APÊNDICE

8. 1 CARACTERÍSTICAS DAS ESPÉCIES DE TÊNIAS HUMANAS

Quadro 1: Diferenças morfológicas entre as espécies de tênia humanas:

Espécies Características	<i>Taenia saginata</i>	<i>Taenia solium</i>	<i>Taenia asiatica</i>
Rostelo	Ausente	Presente	Presente, às vezes interiorizado
Acúleos	Ausentes	Bm desenvolvidos	Rudimentares, nem sempre presentes
Comprimento do estróbilo	3 a 12 metros	2 a 8 metros	Em torno de 4 metros
Ovário	Bilobulado	Bilobulado, com lobo acessório	Bilobulado
Protuberância posterior em proglotes grávidas	Discreta, nem sempre presente	SI*	Presente
Útero do segmento grávido	15 a 20 ramos laterais dicotômicos	7 a 10 ramos laterais dendríticos	12 a 26 ramos laterais com numerosos brotos (mais que 57 em cada lado)
Larva/Tamanho	<i>Cysticercus bovis</i> 4 a 6mm de comprimento por 3 a 5mm de largura	<i>Cysticercus cellulosae</i> 6 a 20mm de comprimento por 5 a 10 mm de largura	<i>Cysticercus viscerotropica</i> Aproximadamente 2mm
Hospedeiro intermediário	Bovídeos domésticos	Suídeos (suínos domésticos e javalis)	Suínos

Fonte: PAVLOWSKY e SCHULTZ (1972); ACHA e SZYFRES (1986); FORTES (1987); EOM e RIM (1993); FAN et al. (1995).

* SI – Sem informação.

Livros Grátis

(<http://www.livrosgratis.com.br>)

Milhares de Livros para Download:

[Baixar livros de Administração](#)

[Baixar livros de Agronomia](#)

[Baixar livros de Arquitetura](#)

[Baixar livros de Artes](#)

[Baixar livros de Astronomia](#)

[Baixar livros de Biologia Geral](#)

[Baixar livros de Ciência da Computação](#)

[Baixar livros de Ciência da Informação](#)

[Baixar livros de Ciência Política](#)

[Baixar livros de Ciências da Saúde](#)

[Baixar livros de Comunicação](#)

[Baixar livros do Conselho Nacional de Educação - CNE](#)

[Baixar livros de Defesa civil](#)

[Baixar livros de Direito](#)

[Baixar livros de Direitos humanos](#)

[Baixar livros de Economia](#)

[Baixar livros de Economia Doméstica](#)

[Baixar livros de Educação](#)

[Baixar livros de Educação - Trânsito](#)

[Baixar livros de Educação Física](#)

[Baixar livros de Engenharia Aeroespacial](#)

[Baixar livros de Farmácia](#)

[Baixar livros de Filosofia](#)

[Baixar livros de Física](#)

[Baixar livros de Geociências](#)

[Baixar livros de Geografia](#)

[Baixar livros de História](#)

[Baixar livros de Línguas](#)

[Baixar livros de Literatura](#)
[Baixar livros de Literatura de Cordel](#)
[Baixar livros de Literatura Infantil](#)
[Baixar livros de Matemática](#)
[Baixar livros de Medicina](#)
[Baixar livros de Medicina Veterinária](#)
[Baixar livros de Meio Ambiente](#)
[Baixar livros de Meteorologia](#)
[Baixar Monografias e TCC](#)
[Baixar livros Multidisciplinar](#)
[Baixar livros de Música](#)
[Baixar livros de Psicologia](#)
[Baixar livros de Química](#)
[Baixar livros de Saúde Coletiva](#)
[Baixar livros de Serviço Social](#)
[Baixar livros de Sociologia](#)
[Baixar livros de Teologia](#)
[Baixar livros de Trabalho](#)
[Baixar livros de Turismo](#)