Pontifícia Universidade Católica de Minas Gerais
Faculdade de Odontologia

PRECISÃO DE MEDIDAS LINEARES EM IMPLANTODONTIA UTILIZANDO TOMOGRAFIA COMPUTADORIZADA DE FEIXE CÔNICO

MARCO ANTÔNIO DE OLIVEIRA MONTEIRO

Belo Horizonte
2009

Livros Grátis

http://www.livrosgratis.com.br

Milhares de livros grátis para download.

Marco Antônio de Oliveira Monteiro

PRECISÃO DE MEDIDAS LINEARES EM IMPLANTODONTIA UTILIZANDO TOMOGRAFIA COMPUTADORIZADA DE FEIXE CÔNICO

Dissertação apresentada ao Programa de Mestrado em Odontologia da Pontifícia Universidade Católica de Minas Gerais, como parte dos requisitos para a obtenção do título de Mestre em Odontologia, área de concentração: Implantodontia.

Orientador: Prof. Dr. Flávio Ricardo Manzi

Belo Horizonte

2009

FICHA CATALOGRÁFICA
Elaborada pela Biblioteca da Pontifícia Universidade Católica de Minas Gerais

Monteiro, Marco Antônio de Oliveira
M775a Precisão de medidas lineares em implantodontia utilizando tomografia computadorizada de feixe cônico / Marco Antônio de Oliveira Monteiro. Belo Horizonte, 2009.
52f. : Il.

Orientador: Flávio Ricardo Manzi
Dissertação (Mestrado) - Pontifícia Universidade Católica de Minas Gerais. Programa de Pós-Graduação em Odontologia.

1. Tomografia computadorizada de feixe cônico. 2. Implante dentário. 3. Mandíbula. I. Manzi, Flávio Ricardo. II. Pontifícia Universidade Católica de Minas Gerais. Programa de Pós-Graduação em Odontologia. III. Título.

CDU: 616.314-089

FOLHA DE APROVAÇÃO

A minha esposa Regina e filhas Thaís e Danielle pelo carinho, dedicação e compreensão em todos os momentos de minha vida.

A meus pais, Agenor e Dora por acompanharem todos os passos da minha vida, apoiando em todos os momentos.

AGRADECIMENTOS

Ao Professor Doutor Flávio Ricardo Manzi, meu orientador, pela orientação, disponibilidade, paciência, amizade sincera e pela valiosa contribuição para o desenvolvimento deste trabalho.

Ao Professor Doutor Antônio Luís Neto Custódio, que sem seu apoio este trabalho não teria sido realizado.

Ao amigo Doutor Ronaldo Rettore Júnior, pela orientação, compreensão e amizade durante as nossas aulas de Cirurgia e Implantodontia ministradas na UNINCOR – Universidade Vale do Rio Verde – Campus Betim.

Ao amigo Vinícius de Carvalho Machado, que tanto nos ajudou e se dispôs a fazer as imagens e posteriormente mensurá-las, sempre solícito.

À UNINCOR, na pessoa de seu Coordenador, Professor Arnaldo de Almeida Garrocho, atual presidente eleito do CRO-MG, pelo apoio para a realização do Curso de Mestrado e pelas oportunidades e confiança depositadas em mim.

Ao Professor Doutor Roberval de Almeida Cruz, Coordenador Geral dos Programas de Mestrado em Odontologia da PUC Minas, pela forma rígida, mas necessária, com que conduz os cursos de pós-graduação, cobrando e obtendo resultados positivos.

A todos os professores do curso de implantodontia, que me ensinaram com tamanha dedicação, em especial os professores Peterson Dutra, Marcos Dias Lanza, José Alfredo de Mendonça, Maurício Cosso, Paulo Nascimento, Martinho Horta, Antônio Henrique Rodrigues.

Ao Professor Doutor Elton Zenóbio, Coordenador do Programa de Mestrado em Implantodontia da PUC Minas, pela confiança depositadas em mim e pela “carta branca” que me deu, orientando-me para fazer matérias isoladas.

Aos Professores da Faculdade de Odontologia da PUC, Mário Sérgio Fonseca, Cláudia Valéria Penido e Peter Reher, pelo incentivo, pelas cartas de apresentação e pela amizade.

A todos os meus colegas: Branca, Breno (*in memoriam*), Bruno, Davidson, Francisco, Guilherme, Leonardo, Juliana, Mariana, Marília, Rodrigo, por terem sido tão receptivos durante o curso, sendo grandes amigos em todos os momentos, principalmente a Branca Fraga de Resende Chaves e o Bruno José de Oliveira.

Às Secretárias do Programa de Pós Graduação da PUC Minas, Maria Angélica Paradizi Rodrigues e Silvania Martins Ferreira, que sempre que precisei demonstraram paciência, competência, carinho e amizade.

Ao meu cunhado Rodrigo Marcandier pelos equipamentos e apoio prestados e ao meu sogro Ercílio Marcandier pelo apoio, levando a Thaís para escolinha.

A todos os funcionários, faxineiras, atendentes e funcionários das secretarias, em especial, Luzia, Cida, Marli, Lú, Cristina, Camila, Toninha, Mariângela e Ana Paula.

A Deus e a Meu Anjo da Guarda, pois sem eles ao meu lado, eu não teria conseguido nada do que já consegui em minha vida.

LISTA DE ARTIGOS

Esta dissertação gerou as seguintes propostas de artigo:

I - O que usar no planejamento de implantes: radiografias ou tomografias?

II - Precisão de medidas lineares em implantodontia utilizando tomografia computadorizada de feixe cônico.

RESUMO

O conhecimento da espessura e altura do rebordo alveolar é decisivo na escolha e no planejamento dos implantes. Vários são os métodos clínicos e por imagem para a avaliação do rebordo, sendo a tomografia computadorizada a mais precisa. Atualmente, foi desenvolvida uma nova tecnologia para os tomógrafos, baseado na aquisição de imagens por um feixe cônico de raios X, denominado de Tomografia Computadoriza Cone-Beam. Este trabalho teve como objetivo avaliar a precisão das medidas lineares em implantodontia utilizando o feixe cônico de raios X. Para isso, em uma amostra constituída de seis mandíbulas humanas secas, foram selecionados oito sítios correspondentes às regiões de molares, caninos e incisivos, bilateralmente, e com a finalidade de guia tomográfico, placas de acetato com 2 mm de espessura foram incrustadas com fios ortodônticos de 5mm de comprimento nas regiões do rebordo superior e vestibular das mandíbulas, exatamente nestes oito sítios demarcados. Foram realizadas tomografias computadorizadas Cone-Beam e as mandíbulas foram então seccionadas exatamente nas regiões demarcadas. As imagens tomográficas foram comparadas com as fatias mandibulares por dois examinadores previamente calibrados, realizando-se medidas de altura e largura. Foi observado que não houve diferença estatisticamente significante entre as medidas reais e tomográficos das alturas e larguras dos rebordos alveolares em todos os sítios avaliados ($p<0,05$). Tais resultados permitem concluir que a tomografia Cone-Beam permite obtenção segura de medidas verticais e horizontais, podendo ser indicada como exame complementar no planejamento de implantes osseointegráveis.

Palavras-chave: Tomografia computadorizada de feixe cônico. Implante dentário. Mandíbula.

ABSTRACT

Several factors are relevant for the success of the treatment of oral rehabilitation, with the utilization of osseointegrated dental implants, as the preoperatory evaluation of the place that will receive the implant. The knowledge of thickness and height of the alveolar ridge is decisive in the implant choice. The clinical methods and for image are several for the ridge evaluation, the computerized tomography been the most precise. A new technology, for the tomography scanners, was developed, currently, it based in the acquisition of images through a conical bundle of x-ray, named of Cone-Beam Computerized Tomography. This work had as objective of to evaluate the precision of the linear measures in implantodonty, using this new technology. For this, eight sites, corresponding, bilaterally, to the molar, premolar, canine and incisive regions, were selected in a sample constituted for six dry human mandibules. With the finality of tomographic guide, plates of acetate, with thickness of 2mm were incrusted with orthodontic wires with length of 5mm, on the upper ridge and vestibular regions of the mandibules, in these eight demarcated sites exactly. The computerized tomographies Cone-Beam were carried out and, the mandibules were sectioned on the demarcated regions, exactly. The tomographic images were compared with the mandibular slices by two examiners calibrated previously, realizing measurements of height and thickness. It was observed that there was no difference, statistically significant, between the real and tomographic measurements of alveolar ridges' height and thickness, in all of the evaluated sites ($p<0,05$). Such results allow to conclude that the Cone-Beam tomography allow the secure obtainment of vertical and horizontal measurements, it been able to be indicated as complementary exam on the planning of the osseointegrated implants.

SUMÁRIO

1 INTRODUÇÃO GERAL 10

2 OBJETIVOS DO ESTUDO 13

2.1 Objetivos Gerais 13

2.2 Objetivos Específicos 13

REFERÊNCIAS 14

ARTIGO I 15

ARTIGO II 34

ANEXOS 52

1 INTRODUÇÃO GERAL

As próteses fixas e removíveis são utilizadas para promover o restabelecimento da função mastigatória em pacientes parcialmente ou totalmente desdentados. No entanto, com o advento dos implantes dentários osseointegrados é cada vez maior a sua utilização na clínica odontológica para substituição de um ou vários elementos dentários perdidos e reabilitação de pacientes.

Entretanto, para o sucesso desse tratamento, diversos fatores são relevantes, como a avaliação pré-operatória do local receptor do implante. A avaliação da região a receber o implante pode ser realizada por inspeção visual, palpação e exames radiográficos e tomográficos. A simples observação clínica e a palpação, apesar de serem procedimentos não invasivos, são inadequados para a avaliação do sítio do implante, uma vez que não é conhecida a espessura dos tecidos moles que recobrem as estruturas ósseas da maxila e mandíbula, além de não fornecerem informações sobre a altura óssea, qualidade do osso, localização de estruturas anatômicas nobres e defeitos ósseos que possam comprometer o procedimento cirúrgico e o futuro do implante e da prótese sobre o mesmo. Desta forma, para a avaliação da região do implante são solicitados exames por imagens específicos que devem fornecer ao clínico: inclinação correta do processo alveolar e a relação espacial com as estruturas anatômicas, realização de medidas próximas às medidas reais, a avaliação da densidade óssea, além da localização espacial em relação às estruturas adjacentes. Sempre que possível tais exames devem apresentar, ainda, baixa dose de radiação e o menor custo possível ao paciente. As tomografias computadorizadas são os exames que apresentam os resultados mais fidedignos quanto às mensurações dos rebordos alveolares, na avaliação espacial e da qualidade óssea do mesmo.

Neste contexto, entre os métodos de imagens disponíveis no mercado, encontram-se as radiografias intra-bucais (periapicais e oclusais), extra-bucais (panorâmica e telerradiografia lateral), tomografia convencional de movimento simples ou complexo, tomografia computadorizada e ressonância magnética. Com o objetivo de normatizar, padronizar e assegurar um planejamento cirúrgico adequado na colocação de implantes, a Academia Americana de Radiologia Oral e Maxilo-Facial indica o uso da radiografia panorâmica para obtenção de imagens mésio-distais da região, com a recomendação de que a avaliação pré-operatória inclua imagens seccionais das arcadas na região de interesse, o que são obtidas com técnicas tomográficas convencionais ou computadorizadas (TYNDALL; BROOKS, 2000).

O termo tomografia linear é devido ao movimento simultâneo do tubo de raios x e do filme em direções opostas de forma linear, podendo ser no sentido vertical ou horizontal, baseados sempre em um ângulo que produzirá um plano de corte ou fulcro na região de interesse, onde as estruturas situadas neste fulcro terão suas imagens com maior nitidez enquanto as estruturas localizadas fora do plano de corte irão projetar uma imagem "borrada".

O tipo mais simples de movimento tomográfico é o linear, existindo também movimentos mais complexos como circular, elíptico, espiral e hipocicloidal, que geram um borramento mais uniforme e uma melhora na qualidade da imagem, sendo estes aparelhos conhecidos como tomógrafos multidirecionais, devido à complexidade de seus movimentos. (GUEDES, 2000). Para todos estes tomógrafos citados é utilizado o termo tomografia convencional.

A tomografia computadorizada possui um princípio de formação de imagem diferente das tomografias convencionais, uma vez que o tubo de raios X gira ao redor do paciente e as informações obtidas são captadas por sensores. Estas informações são transferidas a um computador, e por meio de *softwares,* reconstruídas de diversas formas, podendo gerar imagens de alta resolução com 1mm de espessura e até mesmo imagens tridimensionais. Na odontologia, a tomografia computadorizada foi introduzida com o programa Dental que fornece imagens multiplanares da maxila e da mandíbula, assim como a possibilidade de avaliar a qualidade óssea da região de interesse, aumentando as informações necessárias para o melhor planejamento do implante. As imagens obtidas podem ser do tipo diretas dos arcos dentários, reformatadas multiplanares, sendo estas as mais utilizadas, ou tridimensionais (GUEDES, 2000).

Atualmente, uma nova modalidade de tomografia computadorizada apresenta-se disponível no mercado, baseado na aquisição volumétrica com feixe cônico de raios X, denominada Tomografia Computadorizada Cone-Beam ou CBCT. Uma das vantagens das CBCT é o menor custo do aparelho em relação aos tomógrafos multislice, além de utilizar menor dose de radiação. Para Ludlow (2006), a tomografia computadorizada Cone-Beam (CBCT) possui uma dose mais baixa de radiação e menor custo de aparelhagem que a tomografia computadorizada multislice. Esta nova tecnologia promete revolucionar a prática de radiologia Dentomaxilo-Facial. As aplicações de CBCT envolvem as áreas de endodontia, cirurgia oral, periodontia, patologia oral, dentística restauradora e ortodontia.

Sakakura (2003), realizou um questionário dirigido a cirurgiões-dentistas em um congresso de implantodontia em São Paulo, onde mais de 50% dos entrevistados se intitularam implantodontistas. Os exames solicitados para planejamento de implantes

dentários ficaram assim distribuídos: 68% pediam somente radiografias panorâmicas; 18,8% solicitavam panorâmicas e periapicais; 7,2% utilizavam tomografias e 10,1% utilizavam tomografias e outros métodos. As razões pelas quais os implantodontistas pediam os referidos exames foram: 37,7% por ampla cobertura dos maxilares, 14,5% por precisão nas mensurações, 13% devido ao custo, 5% devido à disponibilidade do exame e 1,4% devido à dosagem de radiação.

Miles e Van Dis, em 1993, já haviam esclarecido as limitações de várias modalidades de imagens aplicadas na implantodontia. As radiografias panorâmicas apresentam erros freqüentes de posicionamento e necessitam de um operador bem treinado, além de apresentar apenas duas dimensões. As radiografias periapicais, além de possuir duas dimensões, não mostrando larguras ósseas, são difíceis de posicionar o filme na boca. Quanto às tomografias computadorizadas, os autores afirmam que são os métodos mais confiáveis para a prática da Implantodontia.

Segundo Beason e Brooks (2001), 95% dos dentistas solicitam panorâmica em pelo menos 80% dos pacientes. Mais de 90% nunca solicitaram tomografia convencional, 65% nunca usaram tomografia computadorizada, apesar da AAOMR (American Academy of Oral and Maxillofacial Radiology) recomendar explicitamente tomografias computadorizadas ou convencionais para o planejamento de implantes.

Dentro dos conceitos e práticas utilizados, assim como a existência de pequeno número de trabalhos de precisão linear com CBCT, este estudo avaliou a precisão desta nova modalidade de diagnóstico por imagens.

2 OBJETIVOS DO ESTUDO

2.1 Objetivos Gerais

Este estudo tem como objetivo avaliar a precisão de medidas lineares dos cortes tomográficos em mandíbulas secas utilizando tomografia Cone-Beam.

2.2 Objetivos Específicos

Por meio de cortes tomográficos:

Avaliar as discrepâncias de medidas lineares realizadas nas imagens tomográficas corrigidas no tomógrafo Cone-Beam i-Cat, quando comparadas às mensurações reais nos segmentos ósseos.

REFERÊNCIAS

BEASON, R.C.; BROOKS, S.L. Preoperative implant site assessment in southeast Michigan. **Journal of Dental Research**, v.80, p.137, 2001.

GUEDES, A.M.L.; FARIA, M.D.B.; MONTEBELO FILHO, A. Imagem multiplanar dos maxilares para o planejamento de implantes osteointegrados. **Revista Brasileira de Odontologia**, v.57, n.3, p.192-194, 2000.

LUDLOW, J.B. *et al*. Dosimetry of 3 CBCT devices for oral and maxillofacial radiology: CB Mercuray, NewTom 3G and i-CAT. **Dentomaxillofacial Radiology**, v.35, p.219-226, 2006.

MILES, D.A.; VAN DIS, M.L. Implant radiology. **Dental Clinics of North America**. v.37, n.4, p.645-68, 1993.

SAKAKURA, C.E. *et al.* Survey of radiographic prescription in dental implant assessment. **Dentomaxillofacial Radiology**, v.32, p.397-400, 2003.

TYNDALL, D.A.; BROOKS, S.L. Selection criteria for dental implant site imaging: a position paper of the American Academy of Oral and Maxillofacial Radiology. **Oral Surgery, Oral Medicine, Oral Pathology and Oral Radiology and Endodontics,** v.89, n.5, p.630-637, 2000.

ARTIGO I - Artigo a ser submetido à Revista ImplantNews

O que usar no planejamento de implantes: Radiografias ou Tomografias?

What to use in the planning of dental implants: radiography or Tomography?

Marco Antônio de Oliveira Monteiro
Mestrando em Implantodontia da PUC Minas

Vinícius de Carvalho Machado
Aluno da Especialização em Radiologia Odontológica da São Leopoldo Mandic

Antônio Luís Neto Custódio
Professor Doutor Adjunto de Implantodontia da PUC-Minas.

Flávio Ricardo Manzi
Professor Doutor Adjunto de Radiologia da PUC-Minas.

Endereço para correspondência
Prof. Dr. Flávio Ricardo Manzi
Av. Dom José Gaspar 500, Prédio 45 – Clínica de Radiologia
Coração Eucarístico – Belo Horizonte - MG
manzi@pucminas.br

O que usar no planejamento de implantes: Radiografias ou Tomografias?

What to use in the planning of dental implants: radiography or Tomography?

Resumo – É de senso comum a utilização de apenas radiografias convencionais para planejar implantes osseointegráveis. Sabe-se que as radiografias são imagens bidimensionais de estruturas tridimensionais, o que impede a visualização da espessura dos ossos alveolares. Esta característica pode proporcionar mudança de conduta ou até a impossibilidade de instalar o implante no trans-operatório, devido a um rebordo alveolar muito reabsorvido, tanto na maxila quanto na mandíbula. Diante disso, realizou-se uma revista da literatura sobre os métodos de imagens que são utilizados, auxiliando na obtenção de informações para que os implantodontistas possam entender as vantagens e limitações de cada método.

Palavras-chave: Tomografia computadorizada. Implante dentário. Tomografia convencional. Radiografia

INTRODUÇÃO

As próteses fixas e removíveis são responsáveis por promover o restabelecimento da função mastigatória em pacientes parcialmente ou totalmente desdentados. Com o advento dos implantes dentários osseointegrados, é cada vez maior a sua utilização na clínica odontológica para substituição de um ou vários elementos dentários perdidos.

Entretanto, para o sucesso desse tratamento, diversos fatores são relevantes, como a avaliação pré-operatória do local que irá receber o implante. A avaliação da região a receber o implante pode ser realizada por inspeção visual, palpação e exames radiográficos e tomográficos. A simples observação clínica e a palpação, apesar de serem procedimentos não invasivos, são inadequadas para a avaliação do sítio do implante, uma vez que não é conhecida a espessura dos tecidos moles que recobrem as estruturas ósseas da maxila e mandíbula, além de não fornecerem informações sobre a altura óssea, qualidade do osso, localização de estruturas anatômicas nobres e defeitos ósseos que possam comprometer o procedimento cirúrgico e o futuro do implante e da prótese sobre o mesmo. Para a avaliação da região do implante são solicitados exames por imagens específicos que devem fornecer ao clínico: inclinação correta do processo alveolar e a relação espacial com as estruturas anatômicas, permitir a realização de medidas próximas das medidas reais, a avaliação da densidade óssea, além da localização espacial em relação às estruturas adjacentes. Sempre que possível, tais exames devem apresentar, ainda, baixa dose de radiação e o menor custo

possível ao paciente. As tomografias computadorizadas são os exames que apresentam os resultados mais fidedignos quanto às mensurações dos rebordos alveolares, na avaliação espacial e da qualidade óssea do mesmo. Assim, entre os métodos de imagens disponíveis no mercado, encontram-se as radiografias intra-bucais (periapicais e oclusais), extra-bucais (panorâmica e telerradiografia lateral), tomografia convencional de movimento simples ou complexo, tomografia computadorizada e ressonância magnética.

Atualmente, uma nova modalidade de tomografia computadorizada apresenta-se disponível no mercado, baseado na aquisição volumétrica com feixe cônico de raios X, denominada Tomografia Computadorizada Cone-Beam ou CBCT. Uma das vantagens das CBCT é o menor custo do aparelho em relação aos tomógrafos multislice, além de utilizar menor dose de radiação. Para Ludlow (2006), a tomografia computadorizada *Cone-Beam* (CBCT) possui uma dose mais baixa de radiação e menor custo de aparelhagem que a tomografia computadorizada multislice Esta nova tecnologia promete revolucionar a prática de radiologia Dentomaxilo-Facial. As aplicações de CBCT envolvem as áreas de endodontia, cirurgia oral, periodontia, patologia oral, dentística restauradora e ortodontia.

Sakakura (2003), realizou um questionário dirigido a cirurgiões-dentistas em um congresso de implantes em São Paulo, onde mais de 50% dos entrevistados se intitularam implantodontistas. Os exames solicitados para planejamento de implantes dentários ficaram assim distribuídos: 68% pediam somente radiografias panorâmicas; 18,8% solicitavam panorâmicas e periapicais; 7,2% utilizavam tomografias e 10,1% utilizavam tomografias e outros métodos. As razões pelas quais os implantodontistas pediam os referidos exames foram: 37,7% pela ampla visibilidade dos maxilares, 14,5% por precisão nas mensurações, 13% devido ao custo, 5% devido à disponibilidade do exame e 1,4% devido à dosagem de radiação.

Miles e Van Dis, em 1993, já haviam esclarecido as limitações de várias modalidades de imagens aplicadas na implantodontia. As radiografias panorâmicas apresentam erros freqüentes de posicionamento e necessitam de um operador bem treinado, além de apresentar apenas duas dimensões. As radiografias periapicais, além de limitadas pelo fato de possuírem duas dimensões, não mostrando larguras ósseas, são difíceis de obter o correto posicionamento do filme na boca. Quanto às tomografias computadorizadas, os autores afirmam que são os métodos mais confiáveis para a prática da Implantodontia.

Segundo Beason (2001), 95% dos dentistas solicitam panorâmica em pelo menos 80% dos pacientes. Mais de 90% nunca solicitaram tomografia convencional, 65% nunca usaram tomografia computadorizada, apesar da AAOMR (American Academy of Oral and

Maxillofacial Radiology) recomendar explicitamente tomografias computadorizadas ou convencionais para o planejamento de implantes.

Observa-se na literatura poucos trabalhos de precisão linear com CBCT. Assim, serão avaliados os diversos métodos de imagens para análise do local a ser implantado, expondo as vantagens e desvantagens de cada método.

REVISTA DA LITERATURA
Modalidades de diagnóstico por imagens em implantodontia

PLANEJAMENTO

Miles e Van Dis (1993), consideram que o planejamento para a colocação de implantes implica necessariamente na avaliação das imagens, as quais devem auxiliar na determinação da quantidade e qualidade do tecido ósseo presente nos sítios potenciais, bem como determinar a localização das estruturas anatômicas da região. Para os autores, os exames indicados são as radiografias periapicais, oclusal, panorâmica, tomografia convencional e tomografia computadorizada.

Para Frederiksen (1995), o sucesso da reabilitação através de implantes depende da criteriosa seleção de casos, preparo do paciente e planejamento, o qual se baseia nas informações dos exames clínicos e por imagens. Radiografias convencionais são úteis na fase inicial do planejamento. Após definidos os sítios potenciais para inserir as fixações, os mesmos devem ser avaliados por técnicas tomográficas, as quais resultam em imagens no sentido vestíbulo-lingual, que evidenciam a inclinação do processo alveolar e a relação espacial das estruturas anatômicas da região, permitindo a obtenção de medidas e a estimativa da qualidade do tecido ósseo remanescente.

Ekestubbe, Grõndhal e Grõndhal (1997), avaliaram a indicação de tomografia no planejamento pré-operatório da colocação de implantes, através de questionário enviado a clínicas de radiologia na Suécia e a implantodontistas de diversos países da Europa, Ásia e América do Norte. As respostas evidenciaram uma ampla variação no tipo de exame escolhido, opção que pode ser influenciada pela localização do sítio a ser examinado, nível de experiência do implantodontista, acesso a equipamentos, custo dos exames e dose de radiação recebida pelo paciente.

Almog, Torrado e Meitner (2001), abordam a importância do guia radiográfico utilizado nos exames tomográficos para o planejamento em implantodontia, visto que dados obtidos apenas do exame clínico, modelos de estudo e radiografia panorâmica podem levar a

resultados desfavoráveis, especialmente na fase protética, em que a angulação das fixações e a pouca distância entre as mesmas pode dificultar ou até mesmo impedir a colocação de coroas protéticas. Nesses guias, geralmente fabricados em resina acrílica, materiais radiopacos são colocados sobre a borda alveolar dos sítios potenciais, de maneira a permitir a transferência de informações do exame para os modelos de estudo e sítios cirúrgicos, favorecendo a avaliação de eventuais diferenças entre a inclinação da borda alveolar e das coroas protéticas planejadas.

Segundo Reiskin (1998), a escolha do método de imagem para avaliação óssea antes da instalação do implante deve ser realizada com cautela, pois esta decisão deve ser baseada no conhecimento de que o local proposto para este fim contenha tecido ósseo estruturalmente saudável que suporte o processo de osseointegração. Para isto é necessário conhecer as exatas dimensões do rebordo alveolar, as relações do osso e do futuro implante com os dentes adjacentes e antagonistas e a localização de estruturas anatômicas nobres em relação ao implante proposto.

Silverstein *et al.*, em 1994, relataram que para um planejamento preciso e previsível para colocação de implantes, especialmente na maxila e região posterior da mandíbula, os profissionais devem solicitar mais informações para o diagnóstico do que as fornecidas pelas radiografias panorâmicas e periapicais. Estas técnicas fornecem apenas duas dimensões não fornecendo a informação da espessura óssea ou a localização de estruturas no sentido vestíbulo-lingual. Para este fim, é necessário o uso de técnicas de imagens tomográficas podendo estas ser convencional ou computadorizada, permitindo precisamente mostrar o tamanho e localização vestíbulo-lingual do canal mandibular e incisivo, seios maxilares, a forma e densidade das cristas e corticais ósseas. Os locais de interesse para colocação de implantes visualizados em imagens panorâmicas e tomografias devem ser referenciados com marcas radiográficas e guias cirúrgicos, uma vez que elas permitem calcular a magnificação da imagem, e avaliar o local do implante. Desta forma, estas imagens podem ser traçadas e mensuradas obtendo-se precisão radiográfica essencial para o planejamento de implantes.

Segundo *a American Academy of Oral and Maxillofacial Radiology, a* tomografia convencional ou computadorizada é o método de escolha em implantodontia, independentemente do equipamento e do protocolo utilizado para o exame (Tyndall; Brooks, 2000).

TOMOGRAFIAS CONVENCIONAIS

Lee e Morgano, em 1994, afirmaram que o sucesso da colocação de implantes depende principalmente do planejamento e da técnica cirúrgica utilizada, modelo da prótese, quantidade e qualidade de osso e da proximidade com estruturas nobres. Os autores afirmaram ainda, que a radiografia panorâmica e periapical individual fornecem uma visão geral dos arcos dentários, porém com restrições por só possuírem duas dimensões, não sendo adequadas para colocação de implantes, sendo a tomografia convencional a técnica de escolha mais freqüente para pacientes edêntulos parciais, que necessitam de um ou dois implantes.

Em 2000, Tyndall e Brooks descreveram os critérios de seleção para imagens utilizadas no planejamento de implantes preconizados pela Academia Americana de Radiologia Oral e Maxilo-Facial (AAROM). Esta instituição assegurou que o sucesso de tratamentos com implantes é em parte, dependente da informação adequada sobre a estrutura óssea da região. Os autores afirmaram que a radiografia panorâmica, a radiografia cefalométrica e as radiografias intra-orais, quando utilizadas isoladamente, são inadequadas para avaliar a arquitetura óssea. Diante do exposto, a AAROM recomenda o uso da radiografia panorâmica para obtenção de imagens mésio-distais da região, podendo ser complementada com radiografias periapicais, quando a riqueza de detalhes é necessária, com a indicação de que a avaliação inclua imagens sagitais do local de interesse, o que é obtida com tomografia convencional ou computadorizada. Tyndall & Brooks defenderam a tomografia convencional sendo esta a mais indicada para esses planejamentos, uma vez que não exibe artefatos metálicos e que a tomografia computadorizada é a mais apropriada para pacientes que necessitam de um número superior a oito implantes, ou quando enxertos ou cirurgias para reconstrução são considerados.

Petrikowski *et al.*, em 1989, realizaram um estudo, onde foi utilizada uma mandíbula humana macerada totalmente edêntula, na qual foi posicionada uma placa de acrílico com esferas metálicas com 2,0 milímetros de diâmetro. Foram realizados cortes tomográficos nas regiões selecionadas com o aparelho Philips Polytome, e após a obtenção de todas as imagens tomográficas, mensurações da altura e espessura óssea foram realizadas e comparadas com as mesmas mensurações obtidas diretamente da peça. Os autores verificaram que as medidas da altura nas tomografias foram maiores do que as medidas reais, em média 0,49 milímetros e 0,35 milímetros respectivamente, e concluíram que o método mostrou-se eficaz, pois ambas as médias apresentaram diferenças menores que 1,0 milímetro.

Kassebaum *et al.*, em 1990, avaliaram em 20 pacientes a técnica tomográfica para imagens de áreas de implante, obtidas por meio de um tomógrafo linear equipado com um cefalostato ajustável e um sistema de luz por fibra ótica que indica a posição correta do corte. Os autores obtiveram em 16 casos uma imagem bem sucedida de acordo com critérios estabelecidos, e 4 casos não demonstraram uma crista alveolar bem definida ou boa localização do canal mandibular, concluindo que a tomografia fornece informações da característica da crista alveolar, visualização de estruturas anatômicas no sentido vestíbulolingual e dimensão vertical.

Kassebaum e Mcdowell (1993), descrevem o equipamento de tomografia convencional como constituído por uma fonte de raios X e um *chassi* conectado de forma rígida, de maneira que possam mover-se em direções opostas, de forma sincronizada, em relação a um fulcro, ou seja, o plano anatômico de interesse. Este permanece em foco, enquanto que as estruturas adjacentes aparecem borradas na imagem resultante, que é gerada diretamente no filme radiográfico. O movimento tomográfico pode ser simples (linear, circular) ou complexo (espiral, hipocicloidal) e está intrinsecamente relacionado à qualidade da imagem, pois movimentos complexos resultam em imagens com mais contraste e de mais fácil interpretação.

Frederiksen (1995), salienta que quanto maior o ângulo tomográfico (amplitude do movimento) menor a espessura de corte. Contudo, afirma que cortes muito finos (1mm) podem não resultar em imagens com contraste adequado para a visualização de estruturas delicadas, como é o caso das corticais que limitam o canal mandibular.

Ismail, Azarbal e Kapa (1995), descreveram um protocolo para a obtenção de tomografia convencional com guia radiográfico em acrílico, no qual marcas radiopacas são inseridas, sobre a borda alveolar, na região proposta. Os autores afirmam que o protocolo permite a avaliação precisa de sítios potenciais para implantes, sendo menos complexo e oneroso que a tomografia computadorizada.

Monaham e Furkart (1996), salientam que, no exame por tomografia convencional, deve-se incluir também cortes sagitais do processo alveolar. As informações obtidas desse tipo de imagem, associadas àquelas dos cortes ortorradiais, propiciam uma avaliação mais precisa de mudanças bruscas no trajeto do canal mandibular e do assoalho do seio maxilar.

Chen e Hollender (1994), compararam imagens tomográficas ortorradiais obtidas com equipamentos de movimento linear e hipocicloidal (Ortophos e Universal Philips Polytome, respectivamente) de 12 hemi-mandíbulas humanas dissecadas de cadáveres, edêntulas na região de primeiro molar inferior. Como padrão-ouro utilizaram imagens radiográficas das

secções desses sítios. Todas as imagens foram digitalizadas e tiveram sua freqüência espacial analisada. Os autores concluíram que as imagens de tomografia linear não apresentaram valor diagnóstico, visto que resultaram demasiadamente borradas, com alto ruído e baixo sinal.

Ismail *et al*., em 1995, desenvolveram um protocolo para rotina de diagnóstico da avaliação de locais de implantes osseointegrados baseado na avaliação das arcadas, modelos em gesso e avaliação radiográfica. Segundo o protocolo, para produzir a imagem tomográfica real, o paciente deverá estar usando os guias radiográficos, devendo-se orientar cada local de implante perpendicular ao filme. Em seguida deve-se ajustar a camada de corte tomográfico por meio de marcas vestíbulo-linguais dos locais dos implantes, e obter as imagens com um feixe colimado, sendo o equipamento utilizado para este trabalho o tomógrafo linear Quint Sectograph. Os autores descreveram a importância da determinação da magnificação da imagem sugerindo a seguinte fórmula para se determiná-la:

$$Fator\ de\ magnificação = \frac{DistânciaF - f}{DistânciaF - O}$$

Onde *F-f é* a distância do ponto focal ao filme, e *F-O* a distância do ponto focal ao objeto no local a ser radiografado. Com o fator de magnificação, determinam-se precisamente mensurações ou quantidade de osso na altura e largura disponíveis em uma região específica para colocação do implante.

Dixon *et al.*, em 2002, descreveram a técnica para determinação do diâmetro e comprimento do implante por meio da medida óssea radiográfica, ajustando a distorção das imagens tomográficas obtidas por meio de uma tomógrafo convencional espiral. Para isto os autores utilizaram a seguinte fórmula:

$$\frac{a}{b} = \frac{c}{x}$$

Onde (a) é a medida do guia na imagem radiográfica, (b) é a medida real do guia utilizado, (c) é a medida óssea na imagem radiográfica e (x) é a dimensão óssea real. Os autores consideram o uso da tomografia espiral um meio auxiliar valioso na fase de planejamento de implantes osseointegrados.

Aryatawong e Aryatawong (2000), avaliaram a visualização do canal mandibular em cortes ortorradiais de tomografia hipocicloidal (IS2000 COMM-CAT) de 119 sítios em 55 pacientes. Dois observadores classificaram as imagens em excelente, quando todo o contorno do canal era visível (45,4% dos casos); boa, quando somente parte desse contorno era visível (28,6% dos casos); razoável, quando o canal era identificado, mas suas paredes não eram visíveis (11,7% dos casos); e ruim, quando o canal não podia ser identificado (14,3% dos casos). A concordância interobservador, aferida pelo índice de Kappa, foi 0,78. A maior dificuldade de localização desse canal foi na região de terceiro molar, enquanto que o mesmo foi melhor identificado nas regiões de segundo pré-molar e primeiro molar.

Em 1995, Frederiksen estudou o diagnóstico por imagem na avaliação pré-operatória de implantes, avaliando a importância de algumas técnicas radiográficas, relatando que as radiografias periapicais para uma avaliação inicial dos pacientes fornecem imagens com grandes detalhes, podendo-se avaliar a qualidade óssea, porém a falta de paralelismo durante a realização da técnica nas áreas edêntulas, podem alterar a dimensão vertical do osso. As radiografias oclusais são capazes de demonstrar todo o processo alveolar dos arcos dentários, porém devido a sobreposição de estruturas da base da mandíbula, torna-se difícil obter informações a respeito das dimensões vestíbulo-lingual ou horizontal do processo alveolar. As radiografias panorâmicas tem sido extensamente utilizadas, pois permitem a determinação da dimensão vertical dos maxilares, porém devido a incidência ínfero-superior do feixe de raios x, ocorre uma ampliação diferente da imagem da maxila e mandíbula. Frederiksen descreveu que a tomografia linear tem sido bastante utilizada em pacientes que receberão implantes unitários ou múltiplos de um mesmo arco dentário, pois produz imagens oblíquo-sagitais das arcadas com cortes tomográficos com poucos milímetros de espessura e uma pequena ampliação da imagem. As imagens tomográficas fornecem informações que as radiografias intra-orais e panorâmicas não fornecem como: altura, largura e inclinação do processo alveolar, qualidade óssea e relação espacial com as estruturas anatômicas adjacentes ao local do implante. A tomografia computadorizada utiliza softwares para reformatação de imagens obtidas a partir de cortes realizados no plano axial, gerando novas imagens em diferentes planos, sem sobreposição de estruturas, e produzindo imagens seccionais de todo arco dentário em um menor tempo quando comparado com a tomografia convencional.

Exames por ressonância magnética também têm sido indicados para avaliar sítios potenciais para implantes, especialmente no caso de pacientes em que as técnicas tomográficas falham na identificação do canal mandibular (Gray, Redpath e Smith, 1998a; Gray, Redpath e Smith, 1998b; Nasel *et al.*, 1998; Gray *et al*., 2000).

TOMOGRAFIAS COMPUTADORIZADAS

Para Kraut (2001), a região posterior da mandíbula constitui um dos principais desafios em implantodontia, devido à possibilidade de injúria ao nervo mandibular e à qualidade do osso alveolar nessa região, que só pode ser adequadamente avaliada através de tomografia computadorizada.

Parks (2000), define a tomografia computadorizada como um exame no qual a atenuação da radiação, emitida em torno de um plano anatômico do paciente, é medida por um conjunto de detectores e processada por um computador. A imagem resultante é vista e pode ser ajustada no monitor, sendo então impressa em filmes e/ou armazenada em meio magnético. Dados numéricos de imagens contidos em cortes tomográficos adquiridos seqüencialmente, no plano axial, permitem a reconstrução da imagem em outros planos.

Kawamata, Ariji e Langlais (2000), descrevem a tecnologia helicoidal para tomografia computadorizada, na qual a rotação do conjunto fonte/detectores de raios X é constante e sincronizada ao movimento da mesa, sobre a qual apóia-se o paciente. Dessa forma o tempo de aquisição das imagens é reduzido, acarretando na diminuição da exposição do paciente aos raios X.

Abrahams (2001), descreve os programas para a reconstrução ortorradial de imagens dos maxilares, os quais estão disponíveis como acessórios da maioria dos equipamentos utilizados na atualidade. Sobre um dos cortes axiais, o examinador traça, com o auxílio do mouse, uma linha paralela às corticais vestibular e lingual do processo alveolar, eqüidistante das mesmas. Essa linha serve como referência para que o programa trace, automaticamente, linhas perpendiculares a ela, numeradas e eqüidistantes entre si, as quais representarão os planos de reconstrução da imagem, que por sua vez será representada em tamanho real e conterá o número correspondente. A distância mínima entre essas linhas é de 1 mm, podendo variar de acordo com as necessidades de cada caso.

Shimura *et al.*, em 1990, analisaram a forma padrão da maxila e mandíbula, no planejamento para implantes dentais em tomografia computadorizada com o programa de reformatação multiplanar (CT/MPR), sendo utilizado o tomógrafo G.E. 98000 com o software Denta Scan, e uma amostra de pacientes totalmente edêntulos. Os rebordos alveolares foram posicionados perpendiculares à mesa de trabalho do aparelho e obtido os corte axiais, e posterior reformatação das imagens panorâmicas e seccionais do rebordo alveolar pelo *software Denta Scan*. As imagens seccionais obtidas pelo CT/MPR foram numeradas, e a altura e largura da maxila e mandíbula de cada uma destas imagens também numeradas. Essa

técnica denominada de análise da configuração padrão da maxila/mandíbula (MPSA) cria um perfil da configuração da maxila e/ou mandíbula e realça o planejamento para colocação de implantes. Os autores concluíram que com a utilização da reformatação CT/MRP ocorreu uma diminuição no risco de lesões traumáticas nas estruturas anatômicas nobres durante as cirurgias de implantes osseointegráveis.

Cavalcanti *et al.*, em 1998, avaliaram a precisão de imagens reformatadas bidimensionais de exames de tomografia computadorizada espiral, utilizando uma área relacionada ao forame mentual. No estudo foram utilizadas oito cabeças de cadáveres submetidas a exames de tomografia computadorizada espiral, sendo escaneadas superiormente da região do vértex se estendendo inferiormente abaixo da mandíbula. As imagens axiais foram obtidas e transferidas para uma central de computador equipada com software ToothPix, responsável por gerar as imagens reformatadas volumétricas bidimensionais. Nas imagens ortorradiais foram realizadas medidas lineares por meio de um paquímetro, por dois radiologistas independentemente, da borda superior do forame mentual à crista do processo alveolar, e da borda inferior do forame mentual, bilateralmente. Os tecidos moles foram removidos subseqüentemente, e as mesmas medidas foram repetidas usando digitalizador 3 Space. Não encontraram diferenças estatisticamente significativas entre as medidas, para diferenças entre a crista alveolar e borda superior do forame mentual e para borda inferior do forame mentual a base da mandíbula, e concluíram que as imagens ortorradiais permitem mensurações de alta precisão para implantes dentários colocados próximo ao forame mentual.

Ekestubbe, Grondhal e Grondhal (1999), avaliaram a qualidade das imagens tomográficas convencionais com movimento espiral (Scanora) e em reconstruções ortorradiais de tomografia computadorizada helicoidal (GE Hispeed Advantage provido do programa DentaScan) obtidas de exames com protocolo normal e com redução da dose (mAs ± 2), na região de primeiro molar inferior de 17 pacientes. Todos os exames foram realizados com o paciente usando guia radiográfico, sobre o qual cones de *guta-percha* foram fixados no sítio proposto. Oito observadores (seis radiologistas e dois cirurgiões), em dois momentos distintos, avaliaram individualmente a qualidade das imagens, atribuindo-lhes escores de 0 (pior) a 10 (melhor), quanto a serem ou não aceitáveis para o planejamento. As diferenças entre o primeiro e o segundo exame não foram significativas. O exame tomográfico convencional com movimento espiral (n = 22) recebeu escores significativamente mais altos (5,9 ± 1,86), não se observando diferenças significativas entre os protocolos normais (3,5 ± 1,81) e para redução da dose (3,6 ± 2,07) de tomografia computadorizada (n = 22 e n = 20,

respectivamente). Dois observadores traçaram o contorno da mandíbula e do canal mandibular em todas as imagens, os quais foram visíveis em todas as imagens de tomografia convencional espiral.

Em 2000, Guedes *et al.*, apresentaram imagens de tomografia computadorizada de alta resolução com o programa Dental CT, viabilizando sua aplicação na implantodontia e outras especialidades. Foi realizado exame em um paciente com o tomógrafo Siemens Somatom HiQ com o software Dental CT. Seguindo os protocolos para obtenção de exame, foram realizados cortes axiais com posterior reconstrução multiplanar para-coronal e oblíquo-sagital. Foram mensuradas a altura e espessura do rebordo alveolar, obtendo-se ainda a qualidade óssea em Unidade Housfield e sua classificação de acordo com o Índice de Misch. Os autores concluíram que a tomografia computadorizada com o software Dental é a modalidade mais precisa para se avaliar o planejamento de implantes, e os exames realizados com o software Dental CT têm a capacidade de determinar a quantidade e a qualidade óssea das regiões de interesse, o que não ocorre com os exames convencionais.

TOMOGRAFIAS DE FEIXE CÔNICO OU CONE-BEAM (CBCT)

Atualmente têm-se utilizado um método novo para diagnósticos nas regiões de cabeça e pescoço, áreas de atuação da implantodontia, cirurgia buco-maxilo-facial, estomatologia, endodontia e outras especialidades da odontologia que é a tomografia computadorizada por Cone-Beam ou CBCT.

Para Ludlow (2006), a tomografia computadorizada Cone-Beam (CBCT) possui uma dose mais baixa de radiação, e um menor custo que a CT convencional. Promete revolucionar a prática de radiologia Maxilo-Facial. As aplicações de CBCT envolvem as disciplinas de endodontia, cirurgia oral, periodontia, patologia oral, dentística restauradora e ortodontia. Com a introdução de vários campos de imagem, houve uma onda de interesse no uso de CBCT como um substituto para a radiografia panorâmica convencional e imagens cefalométricas para planejamento de tratamento ortodôntico.

A tomografia volumétrica do Cone-Beam representa uma nova geração de tomografias aprovadas pela FDA (Foods and Drugs Administration) que geram significativamente menos radiação que CT médicos tradicionais.. Os feixes de radiação do CBCT são mais exatos que os feixes médicos convencionais de CT.

Uma característica original da tecnologia de CBCT é que os feixes de radiação varrem a maxila e a mandíbula ao mesmo tempo em uma única rotação do tubo de raios X em torno

da cabeça do paciente. O segredo está no maior contraste em comparação com os varredores médicos convencionais do CT, que adquirem uma única fatia por a rotação e podem tomar 16 ou mais fatias para obter a informação desejada (Winter, 2005).

A técnica de CBCT foi empregada inicialmente em radioterapia, para obter cortes transversais do paciente nas mesmas condições geométricas do tratamento. A técnica de CBCT também foi empregada em imagens vasculares e em micro-tomografias de pequenos espécimes para aplicações biomédicas e industriais. A técnica parece prometer muito devido a rapidez para aquisição de imagens volumétricas e pela alta eficiência em imagens radiográficas. Além disso, permite diminuir o custo de fabricação das máquinas. Potenciais desvantagens são a radiação que se espalhada e, artefatos truncados de imagens que também estão presentes. (Mozzo, 1998).

O primeiro CBCT a ser aprovado pelo FDA para uso odontológico nos Estados Unidos foi o NewTom fabricado em Verona, na Itália, no ano 2000. Cinco anos após, já havia cinco sistemas de CBCT aprovados e diversos outros prontos para entrarem no mercado. A penetração no mercado foi surpreendentemente rápida. As imagens são produzidas a custo relativamente baixo e com baixa dose de radiação, e não são usadas somente para diagnósticos, mas também para a orientação da imagem. (Arnheiter *et al*., 2006).

A idade média de pacientes enviados para exames usando Cone-Beam foi 45± 21 anos (número médio: 50 anos) com predominância das mulheres (62%). Os cirurgiões buco-maxilo-faciais (51%) e os periodontistas (17%) foram os especialistas que mais encaminharam pacientes. As razões listadas para indicações de CBCT foram o planejamento de implantes osseointegráveis (40%), suspeita de patologias (24%), e análise da articulação temporomandibular (ATM) (16%). Quase todas as indicações dos periodontistas e dos protesistas foram para o planejamento de implantes. O planejamento de implantes na maxila se deu em 37% dos casos, na mandíbula somente em 34%, e para ambos os maxilares em 29%. A maioria de varreduras no planejamento de implantes osseointegráveis foi feita em mulheres. As varreduras de ATM foram requisitadas principalmente para mulheres na segunda a quarta década. (Arnheiter *et al*., 2006)

Schulze *et al*., em 2004, mensuraram a exposição a radiação no complexo maxilo-facial usando tomografias computadorizadas (CT) de 4 e 16 cortes (multislice), tomografias computadorizadas Cone-Beam (CBCT) e radiografias convencionais. Para isso, utilizaram um Phantom com fluoreto de lítio termoluminescente que foi exposto a quatro radiografias convencionais (orbitária, Waters modificada, ortopantomografia e P.A. do crânio), dois tipos diferentes de CBCT (NewTom 9000 e Siremobil Isso-C 3D) e dois tipos de CT (Somatom

Volume Zoom e Somatom Sensation 16). O resultado da pesquisa demonstrou que as CT multislice apresentaram os mais altos valores de exposição a radiação. As CBCT apresentaram valores intermediários entre as CT e as radiografias convencionais. As doses de radiação para as CT de 16 cortes foram equivalentes as de 4 cortes, usando-se protocolos adaptados. Os autores concluíram que a seleção da imagem mais apropriada deve levar em consideração a dose de radiação, a qualidade da imagem e o tipo de informação necessária ao diagnóstico clínico.

Ludlow em 2003, pesquisou a dosimetria do Cone-Beam NewTom e da radiografia panorâmica do Orthophos Plus DS. Usou dosímetros termoluminescentes em 20 pontos diferentes do complexo maxilo-facial de um Phanton, combinando técnicas do Cone-Beam para maxila e mandíbula juntas, apenas para a maxila e apenas para a mandíbula. Fez 10 exposições para cada técnica para mensurar a dose média de radiação. Mensurou a exposição à radiação simulando a presença das glândulas salivares e simulando a ausência das glândulas salivares e encontrou os seguintes resultados: para maxila e mandíbula juntas sem as glândulas salivares 36,3 µSv e 77,9 µSv com as glândulas. Na maxila: 19,9 µSv e 41.5 µSv e na mandíbula: 34,7 µSv e 74,7 µSv respectivamente. Na panorâmica as doses encontradas foram 6,2 µSv sem e 22,0 µSv com as glândulas salivares. Os autores concluíram que a dose de 36,3 µSv é bem aceitável para o Cone-Beam NewTom em comparação com a dose publicada na literatura de 314 µSv para tomografias convencionais. As tomografias Cone-Beam apresentaram doses 3 a 7 vezes maiores (sem glândulas salivares) e 2 a 4 vezes maiores (com glândulas salivares) que as doses observadas em radiografias panorâmicas.

Suomalainen (2008), avaliou a precisão de medidas lineares usando tomografia computadorizada de feixe cônico (CBCT) e tomografia multislice, (MSCT) alterando a dose de radiação do multislice. Encontrou diferenças significativas nos erros de medida ($p = 0,022$) que foram de 4,7% para CBCT e 8,8% para MSCT na mandíbula seca e 2,2% e 6,6% para a mandíbula imersa em solução de sacarose e 5,4% diminuindo a dose de MSCT. Concluiu que a CBCT é uma ferramenta segura para se planejar implantes quando comparada a MSCT e a redução da dose de radiação não interferiu na precisão das medidas do MSCT.

Ylikontiola *et al.*, em 2002, compararam a radiografia panorâmica, tomografia convencional espiral e tomografia computadorizada, na habilidade de avaliar a localização vestíbulo-lingual do canal mandibular nas áreas onde será feita osteotomia. Foram avaliados 20 pacientes que realizaram exame de tomografia computadorizada na proporção de 1:1, e utilizando o software Denta Scan para reconstrução das imagens seccionais da região de interesse. Foram ainda realizados exames de tomografia convencional espiral com o aparelho

Scanora e radiografias panorâmicas. A tomografia computadorizada demonstrou melhor visualização do canal mandibular do que a imagem tomográfica do Scanora, e que a localização do canal mandibular não pode ser previsto em radiografias panorâmicas. Concluíram que é recomendável a utilização da tomografia computadorizada pré-operatória, sendo esta a técnica mais precisa para visualização do canal mandibular.

Iplikcioglu *et al.*, em 2002, descreveram que apesar das técnicas radiográficas convencionais possuírem problemas inerentes que restringem uma imagem com precisão, a maior desvantagem das radiografias panorâmicas e radiografias periapicais é a imagem bidimensional fornecida por elas. A tomografia computadorizada fornece imagens radiográficas seccionais que facilitam a correta avaliação do potencial do local para instalação do implante, pois a proposta básica das imagens de tomografia computadorizada é a determinação da qualidade e quantidade óssea, e avaliação do potencial do local para o implante por meio de guias radiográficos.

DISCUSSÃO:

Exames imaginológicos pré-cirúrgicos tem como objetivo avaliar a quantidade e qualidade óssea, localizar os reparos anatômicos em relação aos locais onde serão instalados os implantes, presença de lesões ósseas nessas regiões e uma precisa determinação do posicionamento e quantidade de implantes a serem instalados nessas regiões. São utilizadas com essas finalidades as técnicas radiográficas periapicais, panorâmicas e tomografias computadorizadas.

Já o exame radiográfico pós-cirúrgico tem como principais finalidades a verificação da posição e alinhamento dos implantes, adaptação dos pilares às fixações, avaliação da altura e densidade óssea ao redor dos implantes e fratura do parafuso de fixação dos implantes.

Grondahl (1991) e Naitoh (2004), atribuem à tomografia computadorizada convencional (linear) inúmeras vantagens como doses de radiação diminuída, facilidade no posicionamento do paciente e a redução de artefatos em pacientes parcialmente desdentados. A desvantagem está na ampliação da imagem que pode variar de 10 a 25%, apesar de alguns autores acreditarem que radiologistas experimentados são capazes de realizar mensurações com grande precisão.

Outros autores consideram as tomografias computadorizadas que contém programas como o Dental CT ou o Dentascan para reformatação das imagens gerando medidas na proporção de 1:1, o método de eleição para planejamento de implantes osseointegráveis,

devido à rápida execução e o fornecimento de resultados nítidos e compreensíveis em alta resolução. Porém, a principal desvantagem são as altas doses de radiação ionizantes que os pacientes são submetidos, pois há a necessidade de seccionamento da região em múltiplos cortes, mesmo quando se precisa mapear apenas uma pequena área. Outra desvantagem é que se o paciente movimentar-se durante a aquisição das imagens vai prejudicar a precisão da imagem.

O ideal parece ser a combinação de técnicas radiográficas convencionais com métodos recentes de diagnóstico por imagem como as tomografias de feixe cônico ou Cone-Beam que além de apresentarem doses menores de radiação, fornecem imagens reais na proporção de 1:1, não deixam haver sobreposições de estruturas e evidenciam profundidade, algo que os exames radiográficos convencionais não possuem.

CONCLUSÃO:

Inúmeros são os métodos de imagens que podem ser utilizados para o planejamento de implantes. O mais importante é que, ao escolher um método, o profissional saiba realizar corretamente as medidas necessárias e interpretar os resultados encontrados. Como as radiografias convencionais têm a limitação de não fornecerem a largura óssea e as tomografias convencionais dependem de profissionais com treinamento para interpretá-las, as tomografias computadorizadas são hoje o método auxiliar mais indicado para o planejamento cirúrgico de implantes osseointegráveis.

Abstract - Many dentists use only conventional radiographies to plan osseointegrated implants. It is known that the radiographies are two-dimensional images of three-dimensional structures, what obstructs the visualization of the thickness of the alveolar bones. This characteristic can provide conduct chance or until the impossibility of to installing the implant on trans-operatory, due to an alveolar ridge much reabsorbed, as on the maxilla as on the madibule. Then, it carried out a review of the literature about the methods of images, which are used; aiding on the obtaining of information for that the implantodontists can understand the advantages and limitations of each method.

Key-words: Implantodonty. Osseointegrated Implants. Tomographic Images.

Referências:

ABRAHAMS, J.J.; DENTAL, C.T. Imaging: a look at the jaw. *Radiology*, 2001; 219(2): 334-345.

ALMOG, D.M.; TORRADO, E.; MEITNER, S.W. Fabrication of imaging and surgical guides for dental implants. *J Prosthet Dent*. 2001; 85: 504-508.

ARNHEITER, C.; SCARFE, W.C.; FARMAN, A.G. Trends in maxillofacial cone-beam computed tomography usage. Oral Radiol. 2006; 22: 80-85.

ARYATAWONG, S.; ARYATAWONG, K. Evaluation of the inferior alveolar canal by cross-sectional hypocycloidal tomography. *Implant Dent*. 2000; 9: 339-345.

BEASON, R.C.; BROOKS, S.L. Preoperative implant site assessment in southeast Michigan. *J Dent Res* 2001; 80: 137.

CAVALCANTI, M.G.P.; YANG, J.; RUPRECHT, A.; VANNIER, M.W. Validation of spiral computed tomography for dental implants. *Dentomaxillofac Radiol*. 1998; 27(6): 329-333.

CHEN, S.K.; HOLLENDER, L. Frequency domain analysis of cross-sectional images of the posterior mandible. *Oral Surg. Oral Med. Oral Pathol*. 1994; 77(3): 290-295.

DIXON, D.R.; MORGAN, R.; HOLLENDER, L.G.; ROBERTS, F.A. and O´NEAL, R.B. Clinical Aplication of spiral tomography in anterior implant placement: case report. *J Periodontol*. 2002; 73(10): 1202-9.

EKESTUBBE, A.; GRONDAHL, K.; GRONDAHL, H.G. Quality of preimplant low-dose tomography. *Oral Surg Oral Med Oral Pathol Oral Radiol Endod*. 1999; 88(6): 738-44.

EKESTUBBE, A.; GRONDAHL, K.; GRONDAHL, H.G. The use of tomography for dental implant planning. *Dentomaxillofac Radiol* 1997; 26: 206-13.

FREDERIKSEN, N.L. Diagnostic imaging in dental implantology. *Oral Surg Oral Med Oral Pathol Oral Radiol Endod*. 1995; 80 (5): 540-54.

GRAY, C.F.; REDPATH, T.W.; SMITH, F.W. Low-field magnetic resonance imaging for implant dentistry. *Dentomaxillofac. Radiol*., 1998a; 27 (4): 225-229.

GRAY, C.F.; REDPATH, T.W.; SMITH, F.W. Magnetic resonance imaging: a useful tool for evaluation of bone prior to implant surgery. *Br. Dent. J*., 1998b, 184 (12); 603-607.

GRAY, C.F.; STAFF, R.T.; REDPATH, T.W.; NEEDHAM, G.; RENNY, N.M. Assessment of maxillary sinus volume for the sinus lift operation by three-dimensional magnetic resonance imaging. *Dentomaxillofac. Radiol*., 2000; 29 (3): 154-158.

GRONDAHL, K. *et al.* Reliability of hypocycloidal tomography for the evaluation of the distance from the alveolar crest to the mandibular canal. Dentomaxillofac. Radiol., Houndsmills, v. 20, no. 4, p. 200-204, Nov. 1991.

GUEDES, A.M.L.; FARIA, M.D.B.; MONTEBELO FILHO, A. Imagem multiplanar dos maxilares para o planejamento de implantes osteointegrados. *RBO*. 2000; 57(3): 192-4.

IPLIKÇIOGLU, H.; AKÇA, K.; ÇEHRELI, M.C. The use of computerized tomography for diagnosis and treatment planning in implant dentistry. *J Oral Implantol*. 2002; 38(1): 29-36.

ISMAIL, Y.; AZARBAL, M.; KAPA, S.F. Conventional linear tomography: protocol for assessing endosseous implant sites. *J Prosthet Dent*. 1995; 73(2): 153-7.

KASSEBAUM, D.K.; Mc DOWELL, J.D. Tomography. *Dental Clinics of North America*. 1993; 37(4): 567-74.

KASSEBAUM, D.K.; NUMMIKOSKI, P.V.; TRIPLETT, R.G.; LANGLAIS, R.P. Cross-seccional radiography for implant site assessment. *Oral Surg Oral Med Oral Pathol*. 1990; 70(5): 674-8.

KAWAMATA, A.; ARIJI, Y.; LANGLAIS, R.P. Three-dimensional computed tomography imaging in dentistry. *Dent. Clin. North Am*., 2000; 44 (2): 395-410.

KRAUT, R.A. A case for routine computed tomography imaging of the dental alveolus before implant placement. *J Oral Maxillofac Surg*. 2001; 59 (1): 64-7.

LEE, S.Y.; MORGANO, S.M. A diagnostic stent for endosseous implants to improve conventional tomographic radiographs. *J Prosthet Dent*. 1994; 71(5): 482-5.

LUDLOW, J.B. *et al*. Dosimetry of 3 CBCT devices for oral and maxillofacial radiology: CB Mercuray, NewTom 3G and i-CAT. *Dentomaxillofac. Radiol*., 2006; 35: 219-226.

LUDLOW, J.B.; DAVIES-LUDLOW, L.E. and BROOKS S.L. Dosimetry of two extraoral direct digital imaging devices: NewTom Cone-Beam CT and Orthophos Plus DS panoramic unit. *Dentomaxillofacial Radiol*., 2003; 32: 229-234.

MILES, D.A.; VAN DIS, M.L. Implant radiology. *Dental Clinics of North America*. 1993; 37(4): 645-68.

MONAHAN, R.; FURKART, A.J. Technical note. Sagittal tomography as an adjunct to cross-sectional evaluation of select implant sites. *Dentomaxillofac. Radiol*., 1996; 25 (5): 298-301.

MOZZO, P. *et al*. A new volumetric CT machine for dental imaging based on the cone-beam technique: preliminary results. Eur. Radiol. 8, 1558-1564 (1998).

NAITOH, M.; KATSUMATA, A.; NOHARA, E.; OHSAKI, C.; ARIJI, E. Measurement accuracy of reconstructed 2-D images obtained by multi-slice helical computed tomography. *Clin Oral Impl Res.* 2004; 15(5): 570-574.

NASEL, C. *et al.* Localization of the mandibular neurovascular bundle using dental magnetic resonance imaging. *Dentomaxillofac. Radiol.*, Houndsmills, v. 27, no. 5, p. 305-307, Sept. 1998.

PARKS, E.T. Computed tomography applications for dentistry. *Dent. Clin. North Am*., 2000; 44 (2): 371-394.

PETRIKOWSKI, C.G.; PHAROAH, M.J; SCHMITT, A. Presurgical radiographic assessment for implants. *J Prtosthet Dent*. 1989; 61(1): 59-64.

REISKIN, A.B. Implant imaging: status, controversies, and new developments. *Dental Clinics of North America*. 1998; 42(1): 47-56.

SAKAKURA, C.E.; JAND MORAIS, L.C.M.; LOUFREDO and G. SCAF. Survey of radiographic prescription in dental implant assessment. *Dentomaxillofacial Radiol*., 2003; 32: 397-400.

SCHULZE, D.; HEILAND, M.; THURMANN, H. and ADAM, G. Radiation exposure during midfacial imaging using 4- and 16-slice computed tomography, Cone-Beam computed tomography systems and conventional radiography. *Dentomaxillofacial Radiol*., 2004; 33: 83-86.

SHIMURA, M.; BABBUSH, C.A.; MAJIMA, H.; YANAGISAWA, S.; SAIRENJI, E. Presurgical evaluation for dental implants using a reformatting program of computed tomography: Maxilla/Mandible Shape Pattern Analysis (MSPA). *Int J Oral Maxillofac Implants*.1990; 5(2): 175-81.

SILVERSTEIN, L.H.; MELKONIAN, R.W.; KURTZMAN, D.; GARNICK, J.J.; LEFKOVE, M.D. Linear tomography in conjunction with pantomography in the assessment of dental implant recipient sites. *J Oral Implantol*. 1994; 20(2): 111-7.

SUOMALAINEN, A.; VEHMAS, T.; KORTESNIEMI, M.; ROBINSON, S.; PELTOLA, J. Accuracy of linear measurements using dental Cone-Beam and conventiona multislice computed tomography. *Dentomaxillofacial Radiol*., 2008; 37 (1): 10-17.

TYNDALL, D.A.; BROOKS, S.L. Selection criteria for dental implant site imaging: A position paper of the American Academy of Oral and Maxillofacial Radiology. *Oral Surg Oral Med Oral Pathol Oral Radiol Endod*. 2000; 89(5): 630-7.

WINTER, A.A. *et al*. Cone Beam volumetric tomography vs. medical CT scanners. N Y State Dent J; 71(4): 28-33, 2005 Jun-Jul.

YLIKONTIOLA, L.; MOBERG, K.; HUUMONEN, S.; SOIKKONEN, K.; OIKARINEN, K. Comparison of three radiographic methods used to locate the mandibular canal in the buccolingual direction before bilateral sagittal split. *Oral Surg Oral Med Oral Pathol Oral Radiol Endod*. 2002; 93(6): 736-42.

ARTIGO II – Artigo a ser submetido à Revista ImplantNews

Precisão de medidas lineares em implantodontia utilizando tomografia computadorizada de feixe cônico

Marco Antônio de Oliveira Monteiro
Mestrando em Implantodontia na PUC Minas

Vinícius de Carvalho Machado
Aluno da Especialização em Radiologia Odontológica na São Leopoldo Mandic

Antônio Luís Neto Custódio
Professor Doutor Adjunto de Implantodontia da PUC Minas.

Flávio Ricardo Manzi
Professor Doutor Adjunto de Radiologia da PUC Minas.

Endereço para correspondência
Prof. Dr. Flávio Ricardo Manzi
Av. Dom José Gaspar 500, Prédio 45 – Clínica de Radiologia
Coração Eucarístico – Belo Horizonte - MG
manzi@pucminas.br

Precisão de medidas lineares em implantodontia utilizando tomografia computadorizada de feixe cônico

Linear accuracy in dental implants using Cone-Beam tomographic images

Resumo: Para o sucesso do tratamento de reabilitação oral com utilização de implantes dentários osseointegrados, diversos fatores são relevantes, como a avaliação pré-operatória do local que irá receber o implante. Atualmente, foi desenvolvida uma nova tecnologia para os tomógrafos, baseado na aquisição de imagens por um feixe cônico de raios X, denominado de Tomografia Computadoriza Cone-Beam. Este estudo teve como objetivo avaliar a precisão das medidas lineares em implantodontia utilizando esta nova tecnologia. Para isso, em uma amostra constituída de seis mandíbulas humanas secas, foram selecionados oito sítios às regiões de molares, pré-molares, caninos e incisivos, bilateralmente. Com a finalidade de guia tomográfico, placas de acetato com 2 mm de espessura foram incrustadas com fios ortodônticos de 5mm de comprimento nas regiões do rebordo superior e vestibular das mandíbulas, exatamente nestes oito sítios demarcados. Foram realizadas tomografias computadorizadas Cone-Beam e as mandíbulas foram então seccionadas exatamente nas regiões demarcadas. As imagens tomográficas foram comparadas com as fatias mandibulares por dois examinadores previamente calibrados, realizando-se medidas de altura e largura. Foi observado que não houve diferença estatisticamente significante entre as medidas reais e tomográficos das alturas e larguras dos rebordos alveolares em todos os sítios avaliados ($p<0,05$). Tais resultados permitem concluir que a tomografia Cone-Beam permite obtenção segura de medidas verticais e horizontais, podendo ser indicada como exame complementar no planejamento de implantes osseointegráveis.

Palavras-chave: Tomografia computadorizada de feixe cônico. Implante dentário. Mandíbula.

1 INTRODUÇÃO

Dentre os métodos de imagens disponíveis no mercado, encontram-se as radiografias intra-bucais (periapicais e oclusais), extra-bucais (panorâmica e telerradiografia lateral), tomografia convencional de movimento simples ou complexo, tomografia computadorizada e ressonância magnética. Com o objetivo de normatizar, padronizar e assegurar um planejamento cirúrgico adequado na colocação de implantes, a Academia Americana de Radiologia Oral e Maxilo-Facial indica o uso da radiografia panorâmica para obtenção de imagens mésio-distais da região, com a recomendação de que a avaliação pré-operatória inclua imagens seccionais das arcadas na região de interesse, o que são obtidas com técnicas tomográficas convencionais ou computadorizadas (Tyndall, Brooks, 2000).

O termo tomografia linear é devido ao movimento simultâneo do tubo de raios x e o

filme em direções opostas de forma linear, podendo ser no sentido vertical ou horizontal, baseado sempre em um ângulo que produzirá um plano de corte ou fulcro na região de interesse, onde as estruturas situadas neste fulcro terão suas imagens com maior nitidez enquanto as estruturas localizadas fora do plano de corte, irão projetar uma imagem "borrada". O tipo mais simples de movimento tomográfico é o linear, existindo também movimentos mais complexos como circular, elíptico, espiral e hipocicloidal, que geram um borramento mais uniforme e uma melhora na qualidade da imagem, sendo estes aparelhos conhecidos como tomógrafos multidirecionais, devido à complexidade de seus movimentos. (Guedes, 2000). Para todos estes tomógrafos citados é utilizado o termo tomografia convencional.

A tomografia computadorizada possui um princípio de formação de imagem diferente das tomografias convencionais, uma vez que o tubo de raios x gira ao redor do paciente e as informações obtidas são captadas por sensores. Estas informações são transferidas a um computador, e por meio de softwares reconstruídas de diversas formas, podendo gerar imagens de alta resolução com um milímetro de espessura e até mesmo imagens tridimensionais. Na Odontologia, a tomografia computadorizada foi introduzida com o programa Dental que fornece imagens multiplanares da maxila e da mandíbula, assim como a possibilidade de avaliar a qualidade óssea da região de interesse, aumentando as informações necessárias para o melhor planejamento do implante. As imagens obtidas podem ser do tipo diretas dos arcos dentários, reformatadas multiplanares, sendo estas as mais utilizadas, ou tridimensionais (Guedes, 2000).

1.1 Introdução ao Cone-Beam

Atualmente têm-se utilizado um método novo para diagnósticos nas regiões de cabeça e pescoço, áreas de atuação da implantodontia, cirurgia buco-maxilo-facial, estomatologia, endodontia e outras especialidades da odontologia que é a tomografia computadorizada por Cone-Beam ou CBCT.

Para Ludlow (2006), a tomografia computadorizada Cone-Beam (CBCT) possui uma dose mais baixa de radiação e, um menor custo que a CT convencional. Promete revolucionar a prática de radiologia Maxilo-Facial. As aplicações de CBCT envolvem as disciplinas de endodontia, cirurgia oral, periodontia, patologia oral, dentística restauradora e ortodontia. Com a introdução de vários campos de imagem, houve uma onda de interesse no uso de CBCT como um substituto para a radiografia panorâmica convencional e imagens

cefalométricas para planejamento de tratamento ortodôntico.

Sakakura (2003), realizou um questionário dirigido a cirurgiões-dentistas em um congresso de implantes em São Paulo, onde mais de 50% dos entrevistados se intitularam implantodontistas. Os exames solicitados para planejamento de implantes dentários ficaram assim distribuídos: 68% pediam somente radiografias panorâmicas; 18,8% solicitavam panorâmicas e periapicais; 7,2% utilizavam tomografias e 10,1% utilizavam tomografias e outros métodos. As razões pelas quais os implantodontistas pediam os referidos exames foram: 37,7% por ampla cobertura da maxila e da mandíbula; 14,5% por precisão nas mensurações; 13% devido ao custo; 5% devido à disponibilidade do exame e 1,4% devido à dosagem de radiação.

Miles e Van Dis, em 1993, já haviam esclarecido as limitações de várias modalidades de imagens aplicadas na Implantodontia. As radiografias panorâmicas apresentam erros freqüentes de posicionamento e necessitam de um operador bem treinado, além de apresentarem apenas duas dimensões. As radiografias periapicais, além de possuírem duas dimensões, não mostrando larguras ósseas, o filme é difícil de ser corretamente posicionado na boca. Quanto às tomografias computadorizadas, os autores afirmam que são os métodos mais confiáveis para a prática da Implantodontia.

As radiografias panorâmicas são solicitadas por 95% dos dentistas para cerca de 80% dos pacientes, segundo Beason (2001), mas 90% nunca solicitaram tomografias convencionais e 65% nunca fizeram uso profissional de tomografias computadorizadas, apesar da AAOMR (American Academy of Oral and Maxillofacial Radiology) recomendar explicitamente tomografias para o planejamento de implantes dentários.

Não foram encontrados estudos na literatura avaliando a precisão linear com CBCT. Neste contexto, esta pesquisa avaliou a precisão da tomografia computadorizada de feixe cônico na determinação da altura e largura óssea de segmentos de mandíbulas secas.

2 MATERIAIS E MÉTODOS

Aprovado pelo Comitê de Ética da PUC Minas, protocolo nº - 0282.0.213.000-07.

2.1 Seleção das amostras

Foram utilizadas 48 cortes provenientes de seis mandíbulas humanas secas e edêntulas do acervo de peças anatômicas do Departamento de Radiologia da Pontifícia Universidade

Católica de Minas Gerais - PUC Minas. Estas mandíbulas foram posicionadas em um suporte de acrílico especialmente desenvolvido pela Disciplina de Radiologia para esta pesquisa. Este suporte apresenta dimensões de 15 x 15 centímetros de base e paredes ao redor da base de 5,0 centímetros de altura. Este suporte foi adaptado a um tripé fotográfico com a função de manter a estabilidade de todo conjunto e facilitar o posicionamento das mandíbulas nos aparelhos panorâmicos e CBCT. Após o posicionamento de cada mandíbula nos aparelhos, este suporte era preenchido com 750 milímetros de água, visando promover uma atenuação dos feixes de raios X e simular a presença de tecido mole (Butterfield *et al.*, 1997) (Figura 1).

Figura 1: Vista frontal mostrando a mandíbula posicionada na caixa de acrílico com água, com a placa de acetato e os marcadores fixos à placa.

As mandíbulas, juntamente com o suporte, foram posicionadas no aparelho panorâmico Digital Kodak 8000C (Eastman Kodak Company – Rochester, New York, USA) e obtidas radiografias panorâmicas prévias com o objetivo de avaliar a anatomia óssea, presença de afecções ou dentes inclusos. Foram utilizados, em média, os seguintes fatores de exposição: 65 kVp, 7 mA, 14 segundos de exposição.

2.2 Seleção das regiões

Em cada mandíbula foram selecionadas oito regiões para realização das tomografias, sendo utilizadas como pontos de referência à linha média de cada mandíbula e os forames mentonianos. Para determinação da linha média, a distância entre os forames mentuais foi

obtida por meio de um paquímetro digital, sendo na metade desta distância a demarcação da linha média como descrito por Shimura *et al.* (1990).

Foram selecionados locais em cada mandíbula correspondentes as regiões de molares, pré-molares, caninos e incisivos em ambos os lados. Para as regiões correspondentes as áreas de incisivos e caninos inferiores tomarão como referência a linha média mandibular, sendo selecionadas as regiões a 0,75 centímetros e 1,5 centímetros distais à linha média respectivamente Para seleção da região de pré-molares e molares inferiores foram selecionadas as regiões localizadas a um e a dois centímetros posteriores aos forames mentuais respectivamente, totalizando oito regiões para cada mandíbula (Figura 2).

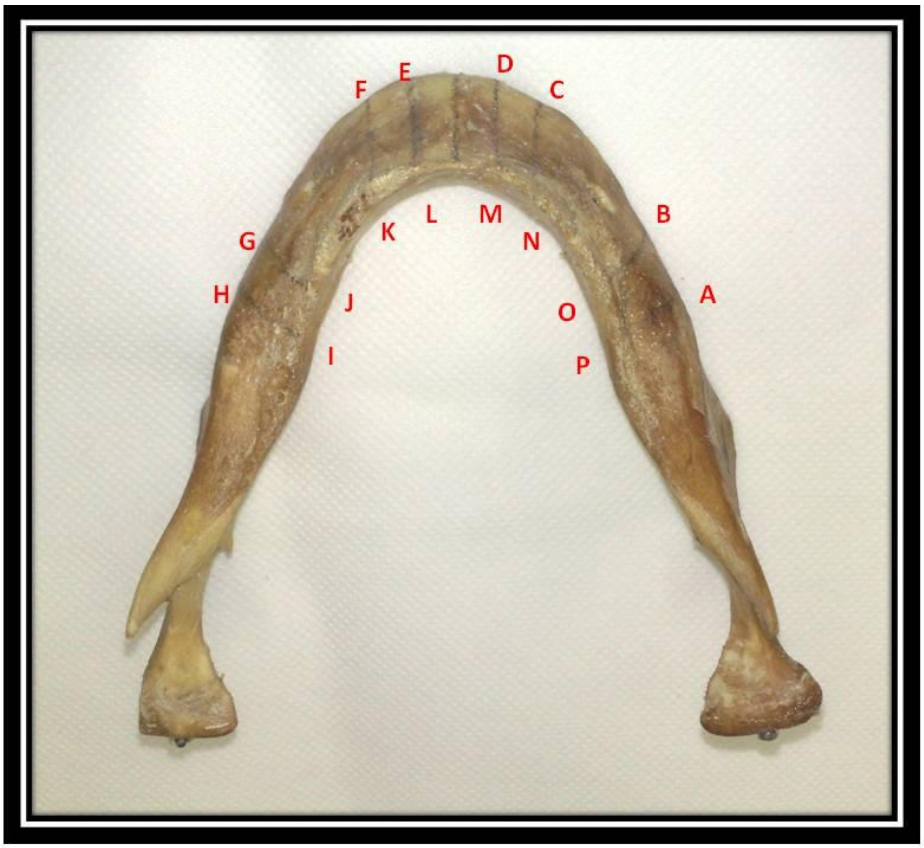

Figura 2: Regiões anteriores distais a linha média (EL, FK, DM,CN) e Regiões posteriores aos forames mentuais correspondentes a pré-molares e molares (AP, BO,GJ,HI)

Assim, as mandíbulas foram numeradas de 1 a 6 e cada região demarcada para receber o guia com os marcadores recebeu as seguintes letras AP e BO (região de pré-molares e molares do lado direito), CN e DM (região anterior do lado direito), EL e FK (região anterior do lado esquerdo) , GJ e HI (região de pré-molares e molares do lado esquerdo).

2.3 Confecção dos guias radiográficos

Para cada uma das seis mandíbulas utilizadas nesta pesquisa, foi confeccionado um guia radiográfico individual. Para isso, todas as mandíbulas foram moldadas com material hidrocolóide irreversível e, foram obtidas as reproduções em gesso.

Para confecção das bases dos guias foram utilizados placas de acetato com 2,0 milímetros de espessura, sendo estas levadas juntamente com as reproduções em gesso das mandíbulas a uma plastificadora a vácuo, obtendo-se desta forma uma adaptação perfeita das placas aos modelos de gesso e conseqüentemente as mandíbulas. As placas já adaptadas aos modelos foram recortadas, eliminando áreas retentivas de modo que facilite a colocação dos guias nas mandíbulas. Como marcadores radiopacos, foram utilizados fios ortodônticos de aço com 0,9 milímetros de diâmetro com 5,0 milímetros de comprimento, dando um aspecto cilíndrico como descrito por Lee & Morgano (1994) e Weingart & Düker (1993). Para cada região previamente selecionada, foram colocados dois marcadores radiopacos, um sobre a crista óssea e outro na região vestibular, com o objetivo de indicar o local correto para realização dos cortes tomográficos (Figura 3).

Figura 3: Confecção dos guias radiográficos e posicionados sobre a mandíbula correspondente.

2.4 Obtenção das tomografias por feixe cônico

Para esta pesquisa foi utilizada a tomografia computadorizada Cone-Beam, realizada com o aparelho I-CAT (Imaging Sciences International, PA, USA). Este sistema é conhecido como Tomografia Computadorizada Volumétrica de Feixe Cônico. Este tomógrafo utiliza um feixe cônico de radiação associado a um receptor de imagens bidimensionais. Nesta técnica, o conjunto fonte de raios X e receptores de imagens gira 360^0 uma única vez em torno da região de interesse. Durante este movimento, várias imagens bidimensionais em ângulos diferentes são obtidas e enviadas ao computador. Assim, as mandíbulas foram posicionadas com seus guias tomográficos no aparelho. Para a aquisição das imagens, foram selecionados os seguintes fatores de exposição: 12 de FOV, 7 mA, 20 segundos de exposição ao feixe de radiação e a dose é de 68 µSv. (Figura 4).



Figura 4: imagem de corte parassagital da mandíbula número 3. Observar os marcadores feitos com fios ortodônticos.

2.5 Mensurações nas imagens tomográficas.

Nas imagens tomográficas das regiões selecionadas de todas as mandíbulas, foram realizas mensurações lineares em cada uma das imagens, por 2 profissionais com experiência em tomografia computadorizada cone beam. Para isto, foi utilizado o *software* Dental Slice, o qual foi determinado o maior comprimento da região (altura óssea). Baseado nesta medida foi determinado à metade do comprimento, o qual se realizou a mensuração perpendicular, obtendo, assim, a espessura da região (Bou Serhal *et al.*, 2000).

Todas as mensurações foram realizadas duas vezes pelos avaliadores, com intervalo de 48 horas, para determinar o intervalo de confiança. Para medir este intervalo, foi calculado o Coeficiente de Correlação Intraclasse.

2.6 Obtenções das dimensões reais das regiões

Após a obtenção das tomografias, as regiões selecionadas de todas as mandíbulas foram seccionadas nos locais correspondentes onde se obteve as imagens tomográficas. Para cada região foram traçadas linhas paralelas à região central demarcando uma área com 4,0 milímetros de espessura. Após as demarcações, estas regiões foram seccionadas, exatamente nas marcas paralelas a região central, com o auxílio de um disco de aço de 11,5 centímetros de diâmetro e 0,7 milímetro de espessura, acoplado a um torno de mesa, obtendo, desta forma fatias ósseas de todas as regiões que foram identificadas e separadas de acordo com a mandíbula a qual pertenciam (Figura 5). Para determinação da altura e espessura real, as fatias ósseas foram medidas por meio de um paquímetro digital. A altura óssea real foi mensurada com o posicionamento do paquímetro no centro das fatias (Figura 6). A largura óssea foi mensurada tomando-se a metade da altura como ponto de referência e usando-se um paquímetro digital posicionado no centro das fatias ósseas (Figura 7). Estas mensurações foram repetidas cinco vezes com um intervalo de tempo de três dias. Estas repetições da altura e largura ósseas foram necessárias para verificação da padronização do avaliador.

Figura 5A: Secção das mandíbulas nas regiões demarcadas com o uso de um disco de aço de 0,7mm de espessura.



Figura 5B: Secção das 6 mandíbulas.

Figura 6: Mensuração da altura óssea, obtida através de um paquímetro, desde a crista do rebordo até a base da mandíbula.

Figura 7: Mensuração da largura óssea por meio de um paquímetro digital.

2.8 Metodologias estatísticas

As medidas dos segmentos ósseos foram tabuladas e a concordância intraobservador foi avaliada pelo Coeficiente de Correlação Intraclasse. Após esta análise foi obtida a média das cinco mensurações para cada altura e espessura óssea, sendo estes resultados adotados como os valores reais para aquelas determinadas medidas. A seguir as médias das medidas nos tomógrafos foram comparadas à média das medidas reais das fatias ósseas, utilizando-se o teste t de Student. Todas as análises estatísticas foram efetuadas utilizando-se o programa estatístico BIOSTAT 5. e o nível de significância de 5%.

3 RESULTADOS

A avaliação da concordância intra-examinador em relação às medidas reais referentes à altura e espessura óssea obtidas diretamente nos segmentos das mandíbulas, foi realizada pelo coeficiente de correlação intraclasse com r = 0,999 (p<0,0001) para altura e largura ósseas, o que indicou uma concordância bem próxima entre as mensurações.

As medidas lineares da altura óssea obtidas pelo tomógrafo foram tabuladas e analisadas pelo teste t de Student. Não foram observadas diferenças significativas entre estas medidas e a medida real dos segmentos (Figura 8). Assim, não houve diferença significante entre as imagens tomográficas e as medidas obtidas das mandíbulas (medidas reais) em todas as regiões estudadas (Molares, Pré-Molares e Anterior).

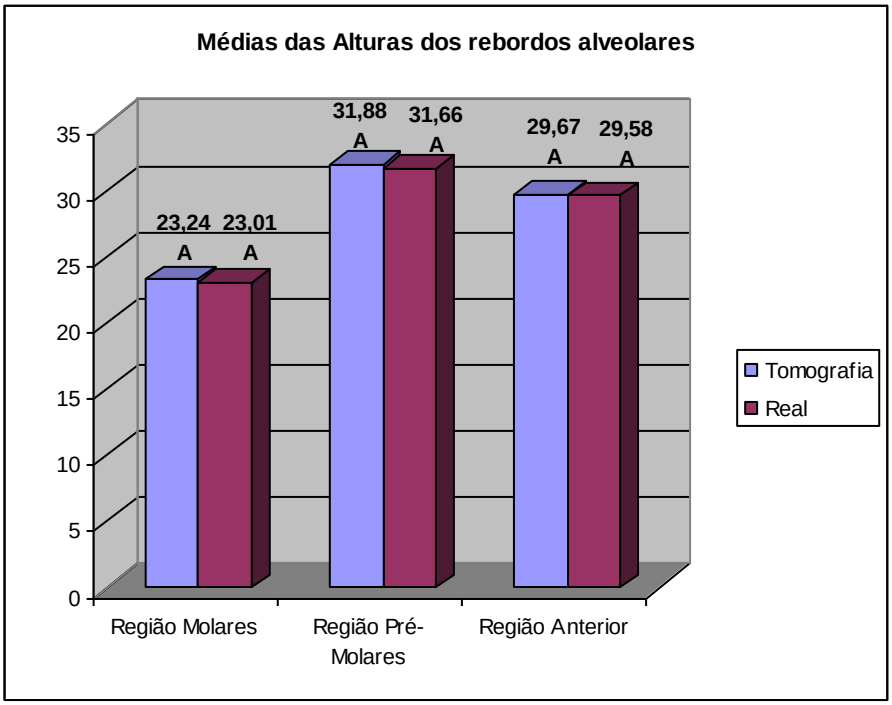

Figura 8: Comparação das médias das medidas em ALTURA pelo CTBC e paquímetro. Letras iguais indicam que o teste t de Student foi semelhante (p<0,05), não havendo diferenças estatisticamente significantes.

As medidas lineares da largura óssea obtidas pelo tomógrafo foram também tabuladas e analisadas pelo teste t de Student. E como nas medidas de alturas, não foram observadas diferenças significativas entre estas medidas e a medida real das mandíbulas em todas as regiões estudadas (Molares, Pré-Molares e Anterior) (Figura 9).

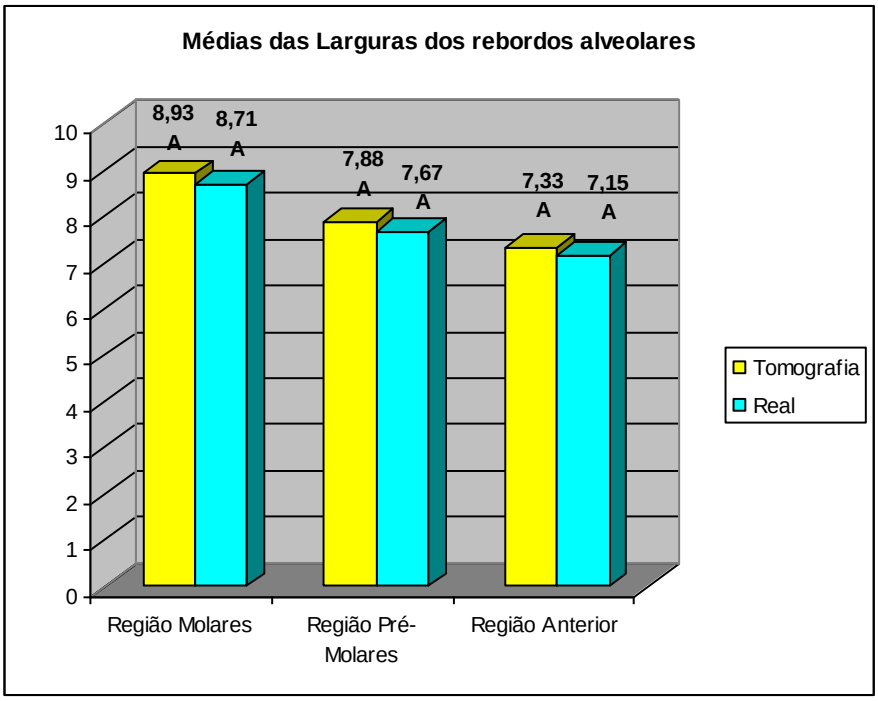

Figura 9 Comparação das médias das medidas em LARGURA pelo CTBC e paquímetro. Letras iguais indicam que o teste t de Student foi semelhante (p<0,05), não havendo diferenças estatisticamente significantes.

4 DISCUSSÃO

O planejamento é essencial para todos os implantodontistas que queiram executar trabalhos com excelência profissional. Visando esta excelência, este estudo avaliou a precisão de medidas lineares em tomografias computadorizadas de feixe cônico ou Cone-Beam que, conforme vários autores atestaram, é um dos exames complementares mais indicados para planejamento de implantes. Tyndall e Brooks (2000), Miles e Van Dis (1993), Frederiksen (1995), Ekestubbe, Grôndhal e Grôndhal (1997), Lee & Morgano (1994), Mozzo (1998), Kraut (2001), Crestani (2001), Iplikçoglu (2002), Sakakura (2003), Kobayashi (2004), Schulze (2004), Guedes (2005), Winter (2005), Araki (2006), Ludlow (2006), Pasini (2006), Pinsky (2006), Yajima (2006), Peck (2008).

Para este estudo foi escolhido mensurar todas as regiões que apresentam elementos dentários, uma vez que o profissional pode utilizar todas estas regiões para o planejamento, apesar de Kraut (2001) afirmar ser a região posterior da mandíbula a região que apresenta as maiores dificuldades para mensurações e constituir-se nos maiores desafios em implantodontia, devido à injúria ao nervo mandibular.

Para simulação da presença de tecidos moles, procedimento que permite a obtenção de imagens com densidade apropriada, as mandíbulas foram mergulhadas em água, de forma semelhante a Butterfield (1997). Chen e Hollender (1994) não simularam a presença de tecidos moles, o que leva as imagens a apresentarem maior contraste, dificultando a extrapolação dos resultados para estudos clínicos.

Três examinadores, sendo dois radiologistas e um implantodontista habituados à interpretação de imagens tomográficas de feixe cônico avaliaram as imagens, pois, de acordo com Grondhal *et al.* (1991), a experiência interfere estatisticamente na variabilidade das medidas obtidas sobre as imagens.

Se comparados aos resultados de Butterfield (1997), os quais observaram erro significativo entre medidas obtidas de tomografia linear (tomógrafo convencional) e sobre secções da mandíbula em 75% das comparações, e aos de Potter *et al.* (1997), no qual a tomografia linear superestimou as dimensões estudadas, os achados do presente estudo apontam para um melhor desempenho das tomografias computadorizadas de feixe cônico.

Os valores da altura e espessura ósseas obtidas com o software Dentalslice foram próximos aos valores reais, variando em média 0,18 milímetros para altura óssea e 0,20 milímetros entre as espessuras ósseas, o que se assemelham com os resultados encontrados por Naitoh *et al.* (2004) que encontraram uma diferença de 0,31 milímetros. Cavalcanti *et al.* (1998) não observou diferenças entre medidas realizadas em imagens de tomografia computadorizada por meio do software ToothPix e medidas diretas em pacientes, posteriormente Cavalcanti *et al.* (2002) encontraram diferenças de 0,1 milímetros em um estudo *in vitro* e diferenças inter e intraobservadores de 0,38 e 0,21 milímetros respectivamente em mensurações *in vivo.* Sonick *et al.* (1994) encontraram precisão superior a 0,5 milímetros quando compararam mensurações em tomografia computadorizada e medidas diretas nas mandíbulas. Tal *et al.* (1991) verificaram que a tomografia computadorizada foi mais precisa 0,01 milímetro quando comparada a radiografia panorâmica, Jacobs *et al.* (1999) realizaram a avaliação de 416 locais de implantes por meio de tomografia computadorizada, e verificaram que 395 implantes puderam ser colocados. Yang *et al.* (1999) verificaram uma diferença média de 1,20 milímetros entre medidas reformatadas e reais, considerando precisas suas mensurações. Vale salientar, que estes estudos foram realizados com tomógrafos médicos.

5 CONCLUSÕES

Os resultados desta pesquisa demonstram que as tomografias volumétricas cone beam realizadas com o i-Cat são confiáveis para se planejar cirurgias implantodônticas, não apresentando diferenças estatisticamente significantes ($p < 0,05$) pelo teste t de Student entre as imagens tomográficas e as medidas reais em nenhuma das regiões estudadas nas mandíbulas que foram as regiões de molares, pré-molares e região anterior, tanto em largura quanto em altura dos rebordos.

Abstract: Several factors are relevant for the success of the treatment of oral rehabilitation, with the utilization of osseointegrated dental implants, as the preoperatory evaluation of the place that will receive the implant. The knowledge of thickness and height of the alveolar ridge is decisive in the implant choice. The clinical methods and for image are several for the ridge evaluation, the computerized tomography been the most precise. A new technology, for the tomography scanners, was developed, currently, it based in the acquisition of images through a conical bundle of x-ray, named of Cone-Beam Computerized Tomography. This work had as objective of to evaluate the precision of the linear measures in implantodonty, using this new technology. For this, eight sites, corresponding, bilaterally, to the molar, premolar, canine and incisive regions, were selected in a sample constituted for six dry human mandibules. With the finality of tomographic guide, plates of acetate, with thickness of 2mm were incrusted with orthodontic wires with length of 5mm, on the upper ridge and vestibular regions of the mandibules, in these eight demarcated sites exactly. The computerized tomographies Cone-Beam were carried out and, the mandibules were sectioned on the demarcated regions, exactly. The tomographic images were compared with the mandibular slices by two examiners calibrated previously, realizing measurements of height and thickness. It was observed that there was no difference, statistically significant, between the real and tomographic measurements of alveolar ridges' height and thickness, in all of the evaluated sites ($p<0,05$). Such results allow to conclude that the Cone-Beam tomography allow the secure obtainment of vertical and horizontal measurements, it been able to be indicated as complementary exam on the planning of the osseointegrated implants.

Key-words:.Implantodonty. Osseointegrated Implants. Tomographic Images.

Referências:

ARAKI, M.; HASHIMOTO, K.; KAWASHIMA, S.; MATSUMOTO, K.; AKIYAMA, Y. Radiographic features of enostosis determined with limited cone-beam computed tomography in comparison with rotational panoramic radiography. Oral Radiol. 2006; 22: 27-33.

BEASON, R.C.; BROOKS, S.L. Preoperative implant site assessment in southeast Michigan. *J Dent Res* 2001; 80: 137.

BOU SERHAL, C.; JACOBS, R.; FLYGARE, L.; QUIRYNEN, M.; VAN STEENBERGHE, D. Perioperative validation of localization of the mental foramen. *Dentomaxillofac Radiol.* 2002; 31(1): 39-43.

BUTTERFIELD, K.J.; DAGENAIS, M.; CLOKIE, C. Linear tomography´s clinical accuracy and validity for presurgical dental implant analysis. *Oral Surg Oral Med Oral Pathol Oral Radiol Endod*. 1997; 84(2): 203-9.

CAVALCANTI, M.G.P.; YANG, J.; RUPRECHT, A.; VANNIER, M.W. Validation of spiral computed tomography for dental implants. *Dentomaxillofac Radiol*. 1998; 27(6): 329-333.

CAVALCANTI, M.G.P.; RUPRECHT, A.; VANNIER, M.W. 3D volume rendering using multislice CT for dental implants. *Dentomaxillofac Radiol.* 2002; 31(4): 218-23.

CHEN, S.K.; HOLLENDER, L. Frequency domain analysis of cross-sectional images of the posterior mandible. *Oral Surg. Oral Med. Oral Pathol*. 1994; 77(3): 290-295.

CRESTANI, M.B. Estudo tomográfico convencional e computadorizado da região posterior da mandíbula [Dissertação]. Rio Grande do Sul: UFRS; 2001.

EKESTUBBE, A.; GRONDAHL, K.; GRONDAHL, H.G. The use of tomography for dental implant planning. *Dentomaxillofac Radiol* 1997; 26:206-13

FREDERIKSEN, N.L. Diagnostic imaging in dental implantology. *Oral Surg Oral Med Oral Pathol Oral Radiol Endod*. 1995; 80 (5): 540-54.

GRONDAHL, K. *et al.* Reliability of hypocycloidal tomography for the evaluation of the distance from the alveolar crest to the mandibular canal. **Dentomaxillofac. Radiol.,** Houndsmills, v. 20, no. 4, p. 200-204, Nov. 1991.

GUEDES, A.M.L.; FARIA, M.D.B.; MONTEBELO FILHO, A. Imagem multiplanar dos maxilares para o planejamento de implantes osteointegrados. *RBO*. 2000; 57(3): 192-4.

GUEDES, F.R. Precisão de medidas lineares em imagens tomográficas [Dissertação]. Piracicaba: UNICAMP/FOP; 2005.

IPLIKÇIOGLU, H.; AKÇA, K.; ÇEHRELI, M.C. The use of computerized tomography for diagnosis and treatment planning in implant dentistry. *J Oral Implantol*. 2002; 38(1): 29-36.

JACOBS, R. *et al.* Predictability of reformatted computed tomography for pre-operative planning of endosseous implants. Dentomaxillofac. Radiol., Houndsmills, v. 28, no. 1, p. 37-41, Jan. 1999.

KOBAYASHI, K.; SHIMODA, S; NAKAGAWA, Y.; YAMAMOTO, A. Accuracy in measurement of distance using limited cone-beam computerized tomography. *Int J Oral Maxillofac Implants*. 2004; 19:228-231.

KRAUT, R.A. A case for routine computed tomography imaging of the dental alveolus before implant placement. *J Oral Maxillofac Surg*. 2001; 59 (1): 64-7.

LEE, S.Y.; MORGANO, S.M. A diagnostic stent for endosseous implants to improve conventional tomographic radiographs. *J Prosthet Dent*. 1994; 71(5): 482-5.

LUDLOW, J.B. *et al*. Dosimetry of 3 CBCT devices for oral and maxillofacial radiology: CB Mercuray, NewTom 3G and i-CAT. *Dentomaxillofac. Radiol*., 2006; 35: 219-226.

MILES, D.A.; VAN DIS, M.L. Implant radiology. *Dental Clinics of North America*. 1993; 37(4): 645-68.

MOZZO, P. *et al.* A new volumetric CT machine for dental imaging based on the cone-beam technique: preliminary results. *Eur. Radiol*., 1998; 8: 1558-1564.

NAITOH, M.; KATSUMATA, A.; NOHARA, E.; OHSAKI, C.; ARIJI, E. Measurement accuracy of reconstructed 2-D images obtained by multi-slice helical computed tomography. *Clin Oral Impl Res.* 2004; 15(5): 570-574.

PASINI, A.; CASALI, F.; BEANCONI, D.; ROSSI, A.; BONTEMPI, M. A new cone-beam computed tomography system for dental applications with innovative 3D software. *Int J Cars*., 2006; 1:389-402.

PECK, J.N.; CONTE, G.J. Radiologic techniques using CBCT and 3-D treatment planning for implant placement. CDA Journal. 2008; 36(4): 287-297.

PINSKY, H.M.; DYDA, S.; PINSKY, R.W.; MISCH, K.A.; SARMENT, D.P. Accuracy of three-dimensonal measurements using cone-beam CT. *Dentomaxillofacial Radiol.* 2006; 35: 410-416.

POTTER, B.J.; SHROUT, M.K.; RUSSELL, C.M.; SHARAWY, M. Implant site assessment using panoramis cross-sectional tomographic imaging. *Oral Surg Oral Med Oral Pathol Oral Radiol Endod.* 1997; 84(4): 436-42.

SAKAKURA, C.E.; JAND MORAIS, L.C.M.; LOUFREDO and G. SCAF. Survey of radiographic prescription in dental implant assessment. *Dentomaxillofacial Radiol*., 2003; 32: 397-400.

SCHULZE, D.; HEILAND, M.; THURMANN, H. and ADAM, G. Radiation exposure during midfacial imaging using 4- and 16-slice computed tomography, Cone-Beam computed tomography systems and conventional radiography. *Dentomaxillofacial Radiol*., 2004; 33: 83-86.

SHIMURA, M.; BABBUSH, C.A.; MAJIMA, H.; YANAGISAWA, S.; SAIRENJI, E. Presurgical evaluation for dental implants using a reformatting program of computed tomography: Maxilla/Mandible Shape Pattern Analysis (MSPA). *Int J Oral Maxillofac Implants*.1990; 5(2): 175-81.

SONICK, M.; ABRAHMS, J.; FAIELLA, R.A. A comparison of the accuracy of periapical, panoramic, and computerized tomographic radiographs in locating the mandibular canal. *Int Oral Maxillofac Implants.* 1994; 9: 455-60

TAL, H.; MOSES, O. A comparison of panoramic radiography with computed tomography in the planning of implant surgery. *Dentomaxillofac. Radiol.,* Houndsmills, v. 20, no. 1, p. 40-42, Feb. 1991.

TYNDALL, D.A.; BROOKS, S.L. Selection criteria for dental implant site imaging: A position paper of the American Academy of Oral and Maxillofacial Radiology. *Oral Surg Oral Med Oral Pathol Oral Radiol Endod*. 2000; 89(5): 630-7.

WEINGART, D.; DÜKER, J. A tomographic technique for the depiction of atrophied alveolar ridges prior to endosseous implant placement. *Dentomaxillofac Radiol*. 1993; 22(1): 38-40.

WINTER, A.A. *et al.* Cone-Beam volumetric tomography vs medical CT scanners *NYSDA Directory*. 2005: 28-33.

YAJIMA, *et al.* Cone-beam (CB Throne) applied to dentomaxillofacial region. *Bull Tokyo Dent Coll*. 2006; 47(3): 133-141.

YANG, J. *et al.* 2-D and 3-D reconstructions of spiral computed tomography in localization of the inferior alveolar canal for dental implants. *Oral Surg. Oral Med. Oral Pathol. Oral Radiol. Endod.,* St. Louis, v. 87, no. 3, p. 369-374, Mar. 1999.

ANEXOS

ANEXO A

CARTA DE APROVAÇÃO DO COMITÊ DE ÉTICA
Belo Horizonte, 18 de janeiro de 2008.

De: Profa. Maria Beatriz Rios Ricci
Coordenadora do Comitê de Ética em Pesquisa

Para: Marco Antonio de Oliveira Monteiro
Mestrado em Odontologia PUC Minas

Prezado(a) pesquisador(a),

O Projeto de Pesquisa CAAE - 0282.0.213.000-07 "*Avaliação da precisão de medidas lineares em implantodontia utilizando imagens tomográficas convencional e Cone-Beam"* foi aprovado no Comitê de Ética em Pesquisa da PUC Minas.

Atenciosamente,

Profa. Maria Beatriz Rios Ricci
Coordenadora do Comitê de Ética em Pesquisa – PUC Minas

Livros Grátis

(http://www.livrosgratis.com.br)

Milhares de Livros para Download:

Baixar livros de Administração
Baixar livros de Agronomia
Baixar livros de Arquitetura
Baixar livros de Artes
Baixar livros de Astronomia
Baixar livros de Biologia Geral
Baixar livros de Ciência da Computação
Baixar livros de Ciência da Informação
Baixar livros de Ciência Política
Baixar livros de Ciências da Saúde
Baixar livros de Comunicação
Baixar livros do Conselho Nacional de Educação - CNE
Baixar livros de Defesa civil
Baixar livros de Direito
Baixar livros de Direitos humanos
Baixar livros de Economia
Baixar livros de Economia Doméstica
Baixar livros de Educação
Baixar livros de Educação - Trânsito
Baixar livros de Educação Física
Baixar livros de Engenharia Aeroespacial
Baixar livros de Farmácia
Baixar livros de Filosofia
Baixar livros de Física
Baixar livros de Geociências
Baixar livros de Geografia
Baixar livros de História
Baixar livros de Línguas

Baixar livros de Literatura
Baixar livros de Literatura de Cordel
Baixar livros de Literatura Infantil
Baixar livros de Matemática
Baixar livros de Medicina
Baixar livros de Medicina Veterinária
Baixar livros de Meio Ambiente
Baixar livros de Meteorologia
Baixar Monografias e TCC
Baixar livros Multidisciplinar
Baixar livros de Música
Baixar livros de Psicologia
Baixar livros de Química
Baixar livros de Saúde Coletiva
Baixar livros de Serviço Social
Baixar livros de Sociologia
Baixar livros de Teologia
Baixar livros de Trabalho
Baixar livros de Turismo