


ANA PAULA CAVALCANTI DE SOUSA

**EFEITO DAS RADIAÇÕES LASER E LED
ASSOCIADAS OU NÃO NO REPARO DE FERIDAS
CUTÂNEAS EM DORSO DE RATOS: ESTUDO
HISTOLÓGICO.**



**PROGRAMA INTEGRADO DE PÓS-GRADUAÇÃO EM ODONTOLOGIA
UNIVERSIDADE FEDERAL DA BAHIA
UNIVERSIDADE FEDERAL DA PARAÍBA
Área de Concentração:
Laser em Odontologia**

**SALVADOR
2008**

Livros Grátis

<http://www.livrosgratis.com.br>

Milhares de livros grátis para download.

ANA PAULA CAVALCANTI DE SOUSA

**EFEITO DAS RADIAÇÕES LASER E LED
ASSOCIADAS OU NÃO NO REPARO DE FERIDAS
CUTÂNEAS EM DORSO DE RATOS: ESTUDO
HISTOLÓGICO.**

Tese apresentada ao Programa Integrado de Pós-Graduação em Odontologia, da Universidade Federal da Bahia e Universidade Federal da Paraíba em cumprimento às exigências para obtenção de título de Doutor em Odontologia. Área de concentração: Laser em Odontologia.

Orientador: Prof. Antônio Luiz Barbosa Pinheiro, PhD.

**SALVADOR
2008**

ANA PAULA CAVALCANTI DE SOUSA

**EFEITO DAS RADIAÇÕES LASER E LED ASSOCIADAS OU
NÃO NO REPARO DE FERIDAS CUTÂNEAS EM DORSO DE
RATOS: ESTUDO HISTOLÓGICO.**

Salvador, 16/12/2008

BANCA EXAMINADORA

Prof. Dr. Antônio Luiz Barbosa Pinheiro – Orientador - UFBA

Prof^a. Dr^a. Luciana Maria Pedreira Ramalho - UFBA

Prof^a. Dr^a. Maria Amália Ribeiro - UNIT

Prof. Dr. Aldo Brugnera Júnior – UNIVAP

Prof^a. Dr^a. Gyselle Cynthia Silva Meireles – UESB

AGRADECIMENTOS

A Deus, por sempre me guiar e abençoar a mim e à minha família.

Aos meus pais, irmão e tias, todo amor, dedicação, incentivo e pelos ensinamentos valiosos na minha vida.

Ao Professor Pinheiro, me orientador, meu mestre, por todos esses anos de convivência em que pude aprender com seu exemplo, a quem dedico profunda admiração e gratidão. Obrigada por me guiar desde os primeiros passos na iniciação científica e por todos os ensinamentos na ciência e na vida.

Aos grandes amigos Renata, Íris, Marival, Glória, Ísis, Aline, Michele, Sólon e Thiago pelo companheirismo e por compartilhar os momentos de alegria e dificuldades. Em especial a Renata, amiga na vida, na profissão e na ciência, que também colaborou com este trabalho.

Aos meus colegas do doutorado: Fernando Habib, Sabrina Gama, Marcio Lisboa, Cristina Nascimento, Márcio Marchionni, e em especial às amigas Carolina Montagn, Priscila Chagas e Nicole Ribeiro, por toda a união, apoio e companheirismo nos momentos mais difíceis ao longo destes anos.

Aos acadêmicos do Centro de Laser, pelo auxílio importante e pela convivência. Agradeço especialmente a Thaís Ramos, João Reis, Nara Silveira e Gardênia Matos.

A todos os professores deste programa, que colaboraram na construção dos conhecimentos necessários para a realização deste trabalho e para o início de minha vida acadêmica.

Ao Professor Doutor Jean Nunes dos Santos, pela atenção e auxílio de grande importância à realização deste trabalho e por todo o apoio.

À Professora Doutora Cristina Cangussú e pela valiosa colaboração.

À Professora Doutora Silvia Regina de Almeida Reis, à Doutora Estela de Souza Soares e à Professora Doutora Gyselle Cynthia Silva Meireles, pelas importantes contribuições que auxiliaram no aperfeiçoamento deste trabalho.

A Clarissa Gurgel, pelo importante auxílio que prestou com seu conhecimento, generosidade, solidariedade e amor à ciência.

A Adna Barros, pelo apoio e amizade.

Aos técnicos de laboratório e amigos José de Souza e Vanilson. Sou profundamente grata pelo auxílio e ensinamentos importantes.

A Dona Lurdes, pela contribuição de grande importância.

À Faculdade de Odontologia da Universidade Federal da Bahia.

À Faculdade de Odontologia da Universidade Federal da Paraíba.

SUMÁRIO

LISTA DE QUADROS E TABELAS

LISTA DE FIGURAS

LISTA DE ABREVIATURAS E SÍMBOLOS

RESUMO

ABSTRACT

1. INTRODUÇÃO.....	22
2. REVISÃO DE LITERATURA.....	24
2.1 Reparo Tecidual.....	24
2.2 Fototerapia Laser.....	27
2.3 Fototerapia LED.....	29
3. OBJETIVOS.....	38
3.1 Objetivo Geral.....	38
3.2 Objetivos Específicos.....	38
4. METODOLOGIA.....	39
4.1 Respaldo Ético da Pesquisa.....	39
4.2 Amostra.....	39
4.3 Critérios de Inclusão.....	40
4.4 Grupos.....	40
4.5 Indução da Ferida.....	42
4.6 Irradiação.....	44
4.7 Irradiação com Laser.....	44
4.8 Irradiação com LED.....	45
4.9 Irradiação com Laser e LED associados.....	45
4.10 Morte Animal e Processamento Histológico.....	51
4.11 Método de Avaliação Histológica.....	51
4.12 Análise Estatística.....	53
5 RESULTADOS.....	54
5.1 Resultados Histológicos.....	54
5.1.1 Grupo Controle.....	54
5.1.2 Grupo Experimental Laser λ 660nm	57

5.1.3 Grupo Experimental Laser λ 790nm.....	60
5.1.4 Grupo Experimental LED vermelho ($\sim\lambda$ 700nm) (15mw).....	63
5.1.5 Grupo Experimental LED vermelho ($\sim\lambda$ 700nm) associado ao laser λ 660nm.....	66
5.1.6 Grupo experimental LED vermelho ($\sim\lambda$ 700nm) (16mw).....	70
5.1.7 Grupo experimental LED vermelho ($\sim\lambda$ 700nm) associado ao laser λ 790nm.....	72
5.1.8 Grupo experimental LED verde ($\sim\lambda$ 530nm).....	76
5.1.9 Grupo experimental LED verde ($\sim\lambda$ 530nm) associado ao laser λ 790nm.....	78
5.1.10 Grupo experimental LED azul ($\sim\lambda$ 460nm).....	81
5.1.11 Grupo experimental LED azul ($\sim\lambda$ 460nm) associado ao laser λ 790nm.....	84
5.2 Análise Semiquantitativa.....	87
6 DISCUSSÃO.....	122
6.1 Do Modelo.....	122
6.2 Da Fototerapia.....	123
6.3 Análise Comparativa dos Resultados.....	126
6.3.1 Do Controle.....	126
6.3.2 Reepitelização.....	127
6.3.3 Resposta Inflamatória.....	127
6.3.4 Angiogênese.....	128
6.3.5 Tecido de Granulação.....	130
6.3.6 Fibroblastos.....	130
6.3.7 Fibras Colágenas.....	131
7 CONCLUSÃO.....	134
REFERÊNCIAS.....	135
ANEXO.....	141

LISTA DE QUADROS E TABELAS

Quadro 01	Distribuição do grupo controle e dos grupos experimentais. (UFPB-UFBA, 2008)	41
Quadro 02	Parâmetros utilizados nos grupos experimentais (UFPB-UFBA, 2008)	47
Quadro 03	Critério utilizado para análise histológica (MEIRELES, 2008 MODIFICADO)	52
Quadro 04	Resumo esquemático dos resultados das análises histológica e semiquantitativa. (UFPB-UFBA, 2008)	121
Tabela 01	Resultados da análise histológica do grupo controle (UFPB-UFBA, 2008)	55
Tabela 02	Resultados da análise histológica do grupo laser $\lambda 660\text{nm}$ (UFPB-UFBA, 2008)	58
Tabela 03	Resultados da análise histológica do grupo laser $\lambda 790\text{nm}$ (UFPB-UFBA, 2008)	61
Tabela 04	Resultados da análise histológica do grupo LED vermelho ($\sim\lambda 700\text{nm}$) (15mW) (UFPB-UFBA, 2008)	64
Tabela 05	Resultados da análise histológica do grupo LED vermelho ($\sim\lambda 700\text{nm}$) associado a laser $\lambda 660\text{nm}$. (UFPB-UFBA, 2008)	67
Tabela 06	Resultados da análise histológica do grupo LED vermelho ($\sim\lambda 700\text{nm}$) (16mW). (UFPB-UFBA, 2008)	70
Tabela 07	Resultados da análise histológica do grupo LED vermelho ($\sim\lambda 700\text{nm}$) associado a laser $\lambda 790\text{nm}$. (UFPB-UFBA, 2008)	73

Tabela 08	Resultados da análise histológica do grupo LED verde ($\sim\lambda 530\text{nm}$). (UFPB-UFBA, 2008)	76
Tabela 09	Resultados da análise histológica do grupo LED verde ($\sim\lambda 530\text{nm}$) associado a laser $\lambda 790\text{nm}$. (UFPB-UFBA, 2008)	79
Tabela 10	Resultados da análise histológica do grupo LED azul ($\sim\lambda 460\text{nm}$). (UFPB-UFBA, 2008)	82
Tabela 11	Resultados da análise histológica do grupo LED azul ($\sim\lambda 460\text{nm}$) associado a laser $\lambda 790\text{nm}$. (UFPB-UFBA, 2008)	85

LISTA DE FIGURAS

Figura 01	Instrumental de indução da ferida cutânea. (UFPB-UFBA, 2008)	43
Figura 02	Delimitação dos pontos correspondentes aos ângulos da ferida. (UFPB-UFBA, 2008)	43
Figura 03	Indução da ferida cutânea. (UFPB-UFBA, 2008)	43
Figura 04	Aspecto imediatamente após indução da ferida. (UFPB-UFBA, 2008)	43
Figura 05	Aparelho Laser e LED. (UFPB-UFBA, 2008)	48
Figura 06	Óculos de proteção. (UFPB-UFBA, 2008)	48
Figura 07	Pontos de irradiação com luz laser. (UFPB-UFBA, 2008)	49
Figura 08	Área de irradiação com luz LED. (UFPB-UFBA, 2008)	49
Figura 09	Pontos de irradiação com luz laser e área de irradiação com luz LED. (UFPB-UFBA, 2008)	49
Figura 10	Irradiação com LED de emissão vermelha. (UFPB-UFBA, 2008)	50
Figura 11	Irradiação com LED de emissão verde. (UFPB-UFBA, 2008)	50
Figura 12	Irradiação com LED de emissão azul. (UFPB-UFBA, 2008)	50
Figura 13	Fotomicrografia do grupo controle. Ferida completamente pavimentada por epitélio exibindo áreas de acantose. HE. (UFPB-UFBA, 2008)	56

Figura 14	Fotomicrografia do grupo controle. Feixes colagênicos maduros distribuídos por toda a derme. PICROSIRIUS. (UFPB-UFBA, 2008)	56
Figura 15	Fotomicrografia do grupo experimental Laser λ 660nm. Fibroblastos fusiformes dispostos paralelamente à superfície, permeado por discreto infiltrado inflamatório crônico. HE. (UFPB-UFBA, 2008)	59
Figura 16	Fotomicrografia do grupo experimental Laser λ 660nm. Fibras colágenas maduras irregularmente distribuídas abaixo da área de necrose fibrinóide. PICROSIRIUS. (UFPB-UFBA, 2008)	59
Figura 17	Fotomicrografia do grupo experimental Laser λ 790nm. Ferida completamente pavimentada por epitélio escamoso regular. Presença de fibroblastos fusiformes e infiltrado inflamatório crônico em derme. HE. (UFPB-UFBA, 2008)	62
Figura 18	Fotomicrografia do grupo experimental Laser λ 790nm. Grupamentos intercalados de fibras colágenas maduras na área da ferida. Comparar com a derme subjacente. PICROSIRIUS. (UFPB-UFBA, 2008)	62
Figura 19	Fotomicrografia do grupo experimental LED vermelho (15mW). Ferida revestida por epitélio escamoso cuja derme exibe fibroblastos jovens em meio a edema intersticial. HE. (UFPB-UFBA, 2008)	65
Figura 20	Fotomicrografia do grupo experimental LED vermelho (15mW). Quantidade moderada de feixes colagênicos delgados em maturação e intercalados. PICROSIRIUS. (UFPB-UFBA, 2008)	65

- Figura 21 Fotomicrografia do grupo experimental LED vermelho associado a Laser $\lambda 660\text{nm}$. Início de migração epitelial e tecido de granulação rico em vasos congestos e células leucocitárias. HE. (UFPB-UFBA, 2008) 68
- Figura 22 Fotomicrografia do grupo experimental LED vermelho associado a Laser $\lambda 660\text{nm}$. Discreta quantidade de fibras colágenas delgadas e intercaladas. Comparar com a derme subjacente. PICROSIRIUS. (UFPB-UFBA, 2008) 68
- Figura 23 Fotomicrografia do grupo experimental LED vermelho (16mW). Marcante tecido de granulação rico em vasos sanguíneos congestos, leucócitos mononucleares. Fibroblastos irregularmente dispersos permeiam a área da ferida. HE. (UFPB-UFBA, 2008) 71
- Figura 24 Fotomicrografia do grupo experimental LED vermelho (16mW). Estágio inicial de maturação e quantidade discreta de fibras colágenas delgadas. PICROSIRIUS. (UFPB-UFBA, 2008) 71
- Figura 25 Fotomicrografia do grupo experimental LED vermelho associado a Laser $\lambda 790\text{nm}$. Quantidade intensa de fibroblastos dispostos paralelamente à superfície e infiltrado inflamatório crônico moderado. HE. (UFPB-UFBA, 2008) 74
- Figura 26 Fotomicrografia do grupo experimental LED vermelho associado a Laser $\lambda 790\text{nm}$. Quantidade moderada a intensa de fibras colágenas maduras e em organização. PICROSIRIUS. (UFPB-UFBA, 2008) 74

Figura 27	Fotomicrografia do grupo experimental LED verde. Ferida totalmente recoberta por epitélio e discreto tecido de granulação subjacente. HE. (UFPB-UFBA, 2008)	77
Figura 28	Fotomicrografia do grupo experimental LED verde. Marcante matriz colagênica madura. PICROSIRIUS. (UFPB-UFBA, 2008)	77
Figura 29	Fotomicrografia do grupo experimental LED verde associado a Laser $\lambda 790\text{nm}$. Ferida totalmente recoberta por epitélio e discreto infiltrado inflamatório crônico subjacente. HE. (UFPB-UFBA, 2008)	80
Figura 30	Fotomicrografia do grupo experimental LED verde associado a Laser $\lambda 790\text{nm}$. Discreta matriz colagênica madura em organização. PICROSIRIUS. (UFPB-UFBA, 2008)	80
Figura 31	Fotomicrografia do grupo experimental LED azul. Marcante tecido de granulação permeado por vasos congestos e infiltrado inflamatório crônico. HE. (UFPB-UFBA, 2008)	83
Figura 32	Fotomicrografia do grupo experimental LED azul. Fibras colágenas em estágio inicial de maturação; quantidade moderada de colágeno. PICROSIRIUS. (UFPB-UFBA, 2008)	83
Figura 33	Fotomicrografia do grupo experimental LED azul + Laser $\lambda 790\text{nm}$. Presença de epitélio irregular recobrando toda a extensão da ferida subjacente observa-se tecido de granulação discreto na área da ferida. HE. (UFPB-UFBA, 2008)	86

Figura 34	Fotomicrografia do grupo experimental LED azul + Laser λ 790nm. Moderada quantidade de fibras colágenas maduras. PICROSIRIUS. (UFPB-UFBA, 2008)	86
Figura 35	Comparação entre os grupos controle e laser λ 660nm quanto à pavimentação epitelial. (UFPB-UFBA, 2008)	87
Figura 36	Comparação entre os grupos controle e laser λ 790nm quanto ao infiltrado inflamatório agudo. (UFPB-UFBA, 2008)	88
Figura 37	Comparação entre os grupos controle, laser λ 660nm e laser λ 790nm em relação à quantidade de fibroblastos. (UFPB-UFBA, 2008)	88
Figura 38	Comparação entre os grupos controle e laser λ 660nm em relação à maturação das fibras colágenas. (UFPB-UFBA, 2008)	89
Figura 39	Comparação entre os grupos controle, laser λ 660nm e laser λ 790nm em relação à angiogênese. (UFPB-UFBA, 2008)	89
Figura 40	Comparação entre o grupo controle e os grupos LED em relação à pavimentação epitelial. (UFPB-UFBA, 2008)	91
Figura 41	Comparação entre o grupo controle e os grupos LED em relação ao infiltrado inflamatório agudo. (UFPB-UFBA, 2008)	92
Figura 42	Comparação entre o grupo controle e os grupos LED em relação ao infiltrado inflamatório crônico. (UFPB-UFBA, 2008)	92

Figura 43	Comparação entre os grupos controle e LEDs em relação à quantidade de fibroblastos. (UFPB-UFBA, 2008)	93
Figura 44	Comparação entre os grupos controle e LEDs em relação à maturação das fibras colágenas. (UFPB-UFBA, 2008)	94
Figura 45	Comparação entre os grupos controle e LEDs em relação à angiogênese. (UFPB-UFBA, 2008)	94
Figura 46	Comparação entre os grupos controle e associações LED e laser em relação à pavimentação epitelial. (UFPB-UFBA, 2008)	95
Figura 47	Comparação entre os grupos controle e associações LED e laser em relação à quantidade de fibroblastos. (UFPB-UFBA, 2008)	96
Figura 48	Comparação entre os grupos controle e associações LED e laser em relação à maturação das fibras colágenas. (UFPB-UFBA, 2008)	96
Figura 49	Comparação entre os grupos controle e associações LED e laser em relação à angiogênese. (UFPB-UFBA, 2008)	97
Figura 50	Comparação entre os grupos controle e associações LED e laser em relação à quantidade de fibras colágenas. (UFPB-UFBA, 2008)	98
Figura 51	Comparação entre os grupos laser em relação à quantidade de fibroblastos. (UFPB-UFBA, 2008)	99

Figura 52	Comparação entre os grupos Laser $\lambda 660\text{nm}$ e grupos LED em relação à pavimentação epitelial. (UFPB-UFBA, 2008)	100
Figura 53	Comparação entre os grupos Laser $\lambda 660\text{nm}$ e grupos LED em relação à angiogênese. (UFPB-UFBA, 2008)	100
Figura 54	Comparação entre os grupos laser $\lambda 790\text{nm}$ e grupos LED em relação à pavimentação epitelial. (UFPB-UFBA, 2008)	101
Figura 55	Comparação entre os grupos laser $\lambda 790\text{nm}$ e grupos LED em relação ao infiltrado inflamatório agudo. (UFPB-UFBA, 2008)	102
Figura 56	Comparação entre os grupos Laser $\lambda 790\text{nm}$ e grupos LED em relação à maturação das fibras colágenas. (UFPB-UFBA, 2008)	102
Figura 57	Comparação entre os grupos Laser $\lambda 790\text{nm}$ e grupos LED em relação à angiogênese. (UFPB-UFBA, 2008)	103
Figura 58	Comparação entre os grupos laser $\lambda 660\text{nm}$ e grupos LED+Laser em relação à pavimentação epitelial. (UFPB-UFBA, 2008)	104
Figura 59	Comparação entre os grupos Laser $\lambda 660\text{nm}$ e grupos LED+Laser em relação à quantidade de fibroblastos. (UFPB-UFBA, 2008)	105
Figura 60	Comparação entre os grupos laser $\lambda 660\text{nm}$ e grupos LED+Laser em relação à maturação das fibras colágenas. (UFPB-UFBA, 2008)	106

Figura 61	Comparação entre os grupos laser $\lambda 660\text{nm}$ e grupos LED+Laser em relação à quantidade de fibras colágenas. (UFPB-UFBA, 2008)	107
Figura 62	Comparação entre os grupos laser $\lambda 790\text{nm}$ e grupos LED+laser em relação à pavimentação epitelial. (UFPB-UFBA, 2008)	108
Figura 63	Comparação entre os grupos LED em relação à pavimentação epitelial. (UFPB-UFBA, 2008)	110
Figura 64	Comparação entre os grupos LED em relação ao infiltrado inflamatório agudo. (UFPB-UFBA, 2008)	110
Figura 65	Comparação entre os grupos LED em relação ao infiltrado inflamatório agudo. (UFPB-UFBA, 2008)	111
Figura 66	Comparação entre os grupos LED em relação ao infiltrado inflamatório crônico. (UFPB-UFBA, 2008)	111
Figura 67	Comparação entre os grupos LED em relação à maturação das fibras colágenas. (UFPB-UFBA, 2008)	112
Figura 68	Comparação entre os grupos LED em relação à maturação das fibras colágenas. (UFPB-UFBA, 2008)	112
Figura 69	Comparação entre os grupos LED em relação à maturação das fibras colágenas. (UFPB-UFBA, 2008)	113
Figura 70	Comparação entre os grupos LED em relação à angiogênese. (UFPB-UFBA, 2008)	113

Figura 71	Comparação entre os grupos LED em relação à angiogênese. (UFPB-UFBA, 2008)	114
Figura 72	Comparação entre os grupos LED+laser em relação à pavimentação epitelial. (UFPB-UFBA, 2008)	115
Figura 73	Comparação entre os grupos LED+laser em relação à maturação das fibras colágenas. (UFPB-UFBA, 2008)	115
Figura 74	Comparação entre os grupos LED e LED+laser em relação à quantidade de fibroblastos. (UFPB-UFBA, 2008)	117
Figura 75	Comparação entre os grupos LED e LED+laser em relação à maturação das fibras colágenas. (UFPB-UFBA, 2008)	117
Figura 76	Comparação entre os grupos LED e LED+laser em relação à maturação das fibras colágenas. (UFPB-UFBA, 2008)	118
Figura 77	Comparação entre os grupos LED e LED+laser em relação à angiogênese. (UFPB-UFBA, 2008)	118
Figura 78	Comparação entre os grupos LED e LED+laser em relação à pavimentação epitelial. (UFPB-UFBA, 2008)	119
Figura 79	Comparação entre os grupos LED e LED+laser em relação ao infiltrado inflamatório crônico. (UFPB-UFBA, 2008)	119
Figura 80	Comparação entre os grupos LED e LED+laser em relação à quantidade de fibroblastos. (UFPB-UFBA, 2008)	120

LISTA DE ABREVIATURAS E SÍMBOLOS

AMPc	Adenosina Monofosfato cíclico
nm	nanômetro
mW	MiliWatt
FDA	<i>Food and Drug Administration</i>
J/cm ²	Joule por centímetro quadrado
βFGF	<i>Fibroblast Growth Factor β</i>
cm ²	centímetro quadrado
mW/cm ²	miliWatt por centímetro quadrado
λ	comprimento de onda
ADP	Adenosina Difosfato
ATP	Adenosina Trifosfato
AsGaAl	Arseneto de Gálio e Alumínio
HE	Hematoxilina & Eosina
CEEA	Comissão de Ética em Experimentação Animal
UFPB	Universidade Federal da Paraíba
UFBA	Universidade Federal da Bahia
mg/Kg	miligrama por quilograma
LED	<i>Light Emitting Diode</i>
VEGF	<i>Vascular Endothelial Growth Factor</i>
iNOS	<i>Inducible Nitric Oxide Sintase</i>
AsGa	Arseneto de Gálio
SAEF	<i>Spatial Average Energy Fluence</i>
IL-1β	Interleucina 1β
PDGF	<i>Plateleted Derivated Growth Factor</i>

RESUMO

O objetivo do presente estudo foi avaliar histologicamente o reparo de feridas cutâneas em dorso de ratos submetidos ao tratamento com Laser e/ou LED, utilizando laser de diodo AsGaAl nos comprimentos de onda de $\lambda 660\text{nm}$ e $\lambda 790\text{nm}$ e três tipos de LED. Foram utilizados 44 ratos da linhagem Wistar adultos jovens, machos, pesando entre 200 e 250 gramas cada um, os quais foram obtidos no Biotério Central da UFBA. Após a realização de uma ferida excisional no dorso, os animais foram distribuídos aleatoriamente em onze grupos de estudo, com quatro animais cada: G0- Controle; G1- Laser $\lambda 660\text{nm}$, $10\text{J}/\text{cm}^2$; G2- Laser $\lambda 790\text{nm}$, $10\text{J}/\text{cm}^2$; G3- LED $\sim\lambda 700\text{nm}$ (vermelho), 15mW , $10\text{J}/\text{cm}^2$; G4- Laser $\lambda 660\text{nm}$ + LED $\sim\lambda 700\text{nm}$ (vermelho), $10\text{J}/\text{cm}^2$; G5- LED $\sim\lambda 700\text{nm}$ (vermelho), 16mW , $10\text{J}/\text{cm}^2$; G6- Laser $\lambda 790\text{nm}$ + LED $\sim\lambda 700\text{nm}$ (vermelho), $10\text{J}/\text{cm}^2$; G7- LED $\sim\lambda 530\text{nm}$ (verde), $10\text{J}/\text{cm}^2$; G7- Laser $\lambda 790\text{nm}$ + LED $\sim\lambda 530\text{nm}$ (verde), $10\text{J}/\text{cm}^2$; G8 - LED $\sim\lambda 460\text{nm}$ (azul), $10\text{J}/\text{cm}^2$; G10- Laser $\lambda 790\text{nm}$ + LED $\sim\lambda 460\text{nm}$ (azul), $10\text{J}/\text{cm}^2$. As irradiações foram realizadas durante sete dias com intervalos de 48 horas, e a morte animal ocorreu no oitavo dia. As peças foram removidas, processadas histologicamente e coradas com HE e Picrosírius, e analisadas por microscopia óptica. Os resultados indicam que a associação LED verde com laser $\lambda 790\text{nm}$ apresentou, dentre todos os tratamentos, a maior ocorrência de efeitos positivos em relação aos negativos e o efeito positivo mais expressivo na deposição de colágeno. As radiações LED vermelha (15 e 16mW) e laser $\lambda 660\text{nm}$ exerceram o efeito mais expressivo na proliferação de fibroblastos e na angiogênese.

Descritores : Laser, LED, Reparo Tecidual.

ABSTRACT

The aim of the present study was to evaluate histologically the wound repair in dorsum of rats treated with Laser and/or LED, using diode Laser AsGaAl λ 660nm and λ 790nm and three types of LED. Forty-four male Wistar rats had been used, weighting between 200 and 250 grams each one, from Central Bioterio of the UFBA. After, an excisional wound was created in the rats's dorsum and the animals had been randomly distributed in eleven groups of study, with four animals each: G0- Control; G1- Laser λ 660nm, 10J/cm²; G2- Laser λ 790nm, 10J/cm²; G3- LED $\sim\lambda$ 700nm (red), 15mW, 10J/cm²; G4- Laser λ 660nm + LED $\sim\lambda$ 700nm (red), 10J/cm²; G5- LED $\sim\lambda$ 700nm (red), 16mW, 10J/cm²; G6- Laser λ 790nm + LED $\sim\lambda$ 700nm (red), 10J/cm²; G7- LED $\sim\lambda$ 530nm (green), 10J/cm²; G8- Laser λ 790nm + LED $\sim\lambda$ 530nm (green), 10J/cm²; G9 - LED $\sim\lambda$ 460nm (blue), 10J/cm²; G10- Laser λ 790nm + LED $\sim\lambda$ 460nm (blue), 10J/cm². The irradiations had been carried through during seven days with 48 hours intervals, and the death occurred in the eighth day. The specimens had been removed, histologically processed and stained with HE and Picrosírius, and analyzed through optic microscopy. The results indicated that association green LED with laser λ 790nm presented more positive effects compared to the negative ones and the most expressive positive effect in the collagen deposition. The red radiations LED (15 and 16mW) and laser λ 660nm had exerted the most expressive effect in the fibroblasts proliferation and angiogenesis.

Key Words: Laser, LED, Tissue Repair.

1. INTRODUÇÃO

O termo ferida tem sido definido como a disrupção da estrutura anatômica normal e, mais importante, da sua função (DIEGELMANN; EVANS, 2004). A reparação tecidual é a substituição do tecido perdido por tecido de granulação que amadurecerá, originando o tecido cicatricial (RUBIN; FABER, 1990; MONTENEGRO; FRANCO, 1999). Consiste na integração de processos interativos dinâmicos que envolvem mediadores solúveis, elementos figurados do sangue, produção de matriz extracelular e células parenquimatosas (KUMAR; ABBAS; FAUSTO, 2005).

O reparo de feridas deve ser considerado um dos mecanismos primários de sobrevivência a partir do nascimento. Qualquer solução de continuidade na pele pode ser chamada de ferida, cuja causa pode ser tanto eventos patológicos como traumáticos (PETERSON, 2005; COTRAN et al., 1999). Na cavidade oral são descritos com maior incidência periodontopatias, mucosites e estomatites, etc (CORREA, 1988).

O emprego da luz no reparo tecidual é uma modalidade terapêutica menos invasiva, mais barata e ocupa menos tempo do que muitas das outras modalidades, além de ser prática para se utilizar (VINCK et al. 2005). Há evidências de que a luz Laser exerce biomodulação positiva sobre a pele, acelerando o reparo de feridas e lesões mucosas (ABERGEL et al., 1987; KARU, 2003; ORON et al., 2001). Os Lasers não cirúrgicos ou não-ablativos possuem propriedades de biomodulação decorrentes do efeito fotoquímico, o qual consiste na ação da luz sobre os processos

moleculares e bioquímicos normalmente existentes nos tecidos. Um exemplo deste efeito fotoquímico é a aceleração da fase inflamatória que ocorre nos processos de reparos de tecidos moles (BRUGNERA JR; PINHEIRO, 1998). A biomodulação fornecida pelo laser é de natureza fotobiológica e envolve a cadeia respiratória mitocondrial, induzindo mudanças nos níveis do AMPc (Adenosina Monofosfato cíclico), um nucleotídeo cíclico que possui funções regulatórias em diversos processos metabólicos (KARÚ, 1987).

A fotoirradiação de baixa intensidade na faixa espectral do vermelho e infravermelho próximo (λ 630-1000nm) modula diversos processos biológicos *in vitro* e *in vivo* (ABERGEL et al., 1987; CONLAN, RAPPLEY, COBB, 1996; KARU, 1999; KARU, 2003; LUBART et al., 1992) Estão emergindo estudos sobre uma fonte de luz introduzida recentemente - o Diodo Emissor de Luz (LED) como fonte de fótons alternativa para o reparo de feridas, alívio da dor e outras condições patológicas (AL-WATBAN; ANDRES, 2006; WEISS et al., 2005).

Estudos recentes indicam que a fotobiomodulação LED exerce efeito não-térmico sobre a pele humana, sendo muito provavelmente mediada pela absorção da luz pelo citocromo mitocondrial. Ocorre o aumento da atividade metabólica da célula fotorreceptora, como o aumento da síntese de colágeno pelos fibroblastos (WEISS *et al.* 2005). Entretanto, sua eficácia continua carente de confirmação (AL-WATBAN; ANDRES, 2003; WEISS et al., 2005).

2. REVISTA DE LITERATURA

2.1 REPARO TECIDUAL

A reparação tecidual é considerada uma fase da reação inflamatória, de vez que não pode ser separada dos fenômenos vasculares e celulares que ocorrem em resposta a uma agressão. Em todos os tecidos o padrão da cicatrização é essencialmente idêntico; entretanto, dependendo dos numerosos fatores intrínsecos e extrínsecos, pode ser consideravelmente modificado (MCKAY; MILLER, 2003).

No processo de reparação, a regeneração e a cicatrização devem ser consideradas como eventos distintos; no entanto, ambos os processos estão entremeados, ocorrendo conjuntamente (BRASILEIRO FILHO et al., 2004). Feridas incisionais em que ocorre a perda de um número limitado de células do tecido epitelial e conjuntivo, bem como rompimento da continuidade da membrana basal epitelial, cicatrizam por primeira intenção (KUMAR, ABBAS, FAUSTO, 2005). Após a agressão sofrida pela derme ocorre uma vasoconstrição arterial fugaz - hemostasia - seguida de vasodilatação intensa de capilares e veias locais. Também ocorre a liberação de mediadores químicos e moléculas vasoativas, aumentando a permeabilidade vascular (DIEGELMANN; EVANS, 2004; RUBIN; FABER, 1990; MONTENEGRO; FRANCO, 1999). Ocorre a formação do coágulo de fibrina devido à saída de fibrinogênio dos vasos e sua transformação em fibrina (RUBIN; FABER, 1990; MONTENEGRO; FRANCO, 1999). Há liberação de fatores quimiotáticos que recrutam neutrófilos e monócitos e

estes produzem e liberam mais mediadores inflamatórios. Verifica-se aumento do fluxo sanguíneo, aumento da permeabilidade capilar e liberação de histamina pelos mastócitos. Clinicamente estes eventos vão resultar num aumento de volume local (edema) e aumento da temperatura na região. Está instalado o processo inflamatório agudo. Os monócitos são convertidos em macrófagos, que irão digerir patógenos e remover restos de tecidos necróticos, e secretam uma variedade de fatores quimiotáticos e de crescimento que irão estimular a migração e proliferação celulares, participando da transição da fase inflamatória para a fase proliferativa. Nesta fase também ocorre a contração, que é a redução mecânica na dimensão do ferimento, como resultado da ação de miofibroblastos. Estas células surgem de dois a três dias após a lesão e sua contração ativa reduz a dimensão do ferimento em até 70% (JUNQUEIRA; CARNEIRO, 2004; MCKAY; MILLER, 2003).

Por volta do terceiro dia após a agressão, as células leucocitárias, fibrina e neutrófilos dão lugar a um exudato rico em macrófagos, linfócitos, fibroblastos, correspondendo à fase proliferativa. A fase proliferativa é marcada pela formação de tecido de granulação, e sua duração depende do tamanho da ferida. Os fibroblastos depositam uma variedade de substâncias essenciais ao reparo de feridas, incluindo glicosaminoglicanos e colágeno, que irão constituir a matriz extracelular. À medida que os fibroblastos depositam colágeno, a matriz extracelular torna-se mais densa. Ao mesmo tempo, ocorre crescimento de novos vasos sanguíneos que irão prover os nutrientes necessários à reparação. Outro evento que caracteriza

esta fase é a reepitelização (MCKAY; MILLER, 2003; KUMAR; ABBAS; FAUSTO, 2005).

O epitélio lesado tem uma capacidade regenerativa que permite restabelecer sua integridade através de migração e um processo conhecido como "inibição por contato". Geralmente, uma borda livre de epitélio continua a migrar (por proliferação da camada de células germinativas do epitélio que empurra a margem livre à frente) até que ela entre em contato com outra borda livre, onde é então sinalizada para parar de crescer lateralmente. Feridas em que apenas a superfície do epitélio foi lesada (abrasões) cicatrizam pela migração do epitélio através do leito da ferida. Visto que o epitélio normalmente não contém vasos sanguíneos, o epitélio das feridas no qual o tecido subepitelial também é lesado migra através de qualquer camada de tecido vascularizado disponível, ficando abaixo da porção do coágulo superficial que resseca (forma uma crosta) até que alcance outra margem epitelial. Uma vez que a ferida esteja totalmente epitelizada, a crosta se desprende e é eliminada (KUMAR; ABBAS; FAUSTO, 2005; PETERSON, 2005).

Feridas em que há uma perda mais excessiva de células e tecido e apresentam margens separadas cicatrizam por segunda intenção. A cicatrização ocorre pelos mesmos processos básicos de inflamação, proliferação e remodelação de feridas, mas as etapas são mais longas e o processo reparativo é mais complicado. A reação inflamatória é mais intensa, quantidades muito maiores de tecido de granulação são formados e ocorre marcante contração da ferida, no intuito de diminuir o espaço entre

as margens dérmicas da ferida (DIEGELMANN; EVANS, 2004; KUMAR; ABBAS; FAUSTO, 2005; MCKAY; MILLER, 2003).

2.2 FOTOTERAPIA LASER

A efetividade da radiação laser como agente fotobiomodulador tem sido extensamente investigada em estudos *in vitro* e *in vivo* (CORTI et al., 2006; WOODRUFF et al., 2004) desde que Endre Mester demonstrou pela primeira vez, há mais de 30 anos, que pequenas quantidades de luz laser poderiam aliviar a dor e promover reparo tecidual. (ENWEMEKA et al., 2004).

Para muitos clínicos e cientistas, a idéia de que a luz laser de baixa intensidade (às vezes de intensidade tão baixa que alguns a comparam à luz solar branda) pode ser terapêutica suficiente para aliviar a dor e promover reparo tecidual parece ilógica. Adicionalmente, a existência de resultados contraditórios na literatura colabora para que o uso da laserterapia no reparo de feridas seja frequentemente visto com ceticismo (SMITH, 2005; WOODRUFF et al., 2004). Todavia, há diversos relatos indicando que estes lasers, cuja potência é menor ou igual a 500mW, promovem o processo de reparo de feridas de etiologias variadas e em diversos tipos de tecidos (WOODRUFF et al., 2004)

Enwemeka et al., (2004) em estudo de meta-análise concluíram que a fototerapia laser é uma modalidade altamente efetiva para o reparo tecidual e controle da dor e que o comprimento de onda pode influenciar o resultado do tratamento. A radiação de baixa intensidade na faixa espectral do vermelho e infravermelho próximo (λ 630-1000nm) modula diversos

processos biológicos *in vitro* e *in vivo* (CONLAN; RAPLEY; COBB, 1996; KARU, 1999; KARU, 2003; LUBART et al., 1992).

De acordo com Sommer et al., (2001) o efeito estimulatório da luz laser em tecidos biológicos depende de pelo menos quatro parâmetros, além do comprimento de onda: o limiar de potência luminosa, a seção transversal do feixe, o tempo total de irradiação, e a densidade de energia necessária para a ativação. A resposta para a terapia por laser de baixa intensidade também depende do organismo que recebe a irradiação e da natureza da lesão (GENOVESE, 2000). Estudos indicam que a luz apresenta possível efeito benéfico no caso de reparo tecidual comprometido (REDDY et al., 2001).

A luz laser deposita energia nos tecidos sob a forma de fótons, dos quais uma parte é repelida e outra é absorvida, gerando efeitos biológicos. Ocorre aumento da produção de ATP no interior das células, originando e provocando a aceleração da mitose; vasodilatação e aumento da permeabilidade vascular; controle da produção de substâncias liberadas nos fenômenos de dor e inflamação, como prostaglandinas (por interferir na atividade da ciclooxigenase, que intermedia a produção desta substância pelo ácido aracdônico) prostaciclina, histamina, serotonina, bradicinina, leucotrienos, etc; atua sobre a mobilidade iônica, normalizando o potencial da membrana de células nervosas (GENOVESE, 2000). A radiação laser também provoca o aumento da proliferação de fibroblastos, maior produção e organização das fibras colágenas (BAXTER, 1994; PINHEIRO, 1992; MESTER et al., 1985), além do aumento da circulação sanguínea dentro do tecido regenerado e o efeito supressivo nas reações imunes (MESTER et

al., 1985). Foi demonstrado que a laserterapia pode ainda estimular transformação de fibroblastos em miofibroblastos, proliferação de queratinócitos *in vitro*, repavimentação epitelial mais rápida, força tênsil aumentada e mais rápida cicatrização de queimaduras (LANGE et al., 2003).

2.3 FOTOTERAPIA LED

LED é a sigla em inglês para *Light Emitting Diode*. Em português, Diodo Emissor de Luz ou ainda Diodo Fotoemissor. De acordo com a *European Standard IEC 601*, um LED é “qualquer dispositivo semicondutor de junção p-n que pode ser feita para produzir radiação eletromagnética por recombinação radiativa no semicondutor na faixa de comprimento de onda de 180 nm a 1 mm, produzida primariamente pelo processo de emissão espontânea” .

O diodo é a união de semicondutores do tipo p e do tipo n, formando a junção p-n. Quando aplicada uma diferença de potencial elétrico positiva no lado p e negativa no lado n, o diodo passa ao estado polarizado. Ocorre a recombinação de elétrons e lacunas na região da junção, cujo resultado é a emissão espontânea de energia sob a forma de fótons (SEEGER, 1997).

Os semicondutores do tipo p e do tipo n contêm materiais dopantes (também chamados impurezas) na sua composição. Pode-se escolher adequadamente as impurezas para a confecção dos LEDs, de modo a emitirem luz na cor desejada (HECHT, 2002). De acordo com Tunér & Hode (2004) a luz emitida por um LED apresenta uma banda espectral relativamente estreita.

O LED que utiliza o Arseneto de Gálio emite radiações infravermelhas. Dopando-se com fósforo, a emissão pode ser vermelha ou amarela, de acordo com a concentração. Utilizando-se Fosfeto de Gálio com dopagem de nitrogênio, a luz emitida pode ser verde ou amarela. Atualmente, com o uso de outros materiais, consegue-se fabricar LEDs que emitem luz azul, revestidos com uma camada de fósforo do mesmo tipo usado nas lâmpadas fluorescentes, que absorve a luz azul e emite a branca (NAKAMURA; FASOL, 1997). Com o barateamento do preço, seu alto rendimento e sua grande durabilidade, esses LEDs tornam-se ótimos substitutos das lâmpadas comuns, e devem substituí-las a médio e longo prazo (SEEGER, 1997).

Os LEDs estão cada vez mais presentes no nosso cotidiano, compondo painéis de computadores, leitores e gravadores de CDs, controles remotos de televisão, telas de celulares, lanternas de bolso, sistema de iluminação de automóveis e semáforos (em algumas cidades) (HECHT, 2002; TUNER; HODE, 2004).

Dentre as características do LED constam longa durabilidade, baixo custo, circuitos eletrônicos mais simples e confiáveis, não geração de calor, dimensões reduzidas, temperatura de cor, alta eficiência energética, isto é, quase toda a energia fornecida para o LED é transformada em luz e apenas uma pequena fração é perdida na forma calor; o impacto ambiental é bastante reduzido (SEEGER, 1997).

Os diodos de GaAIs são utilizados tanto em lasers quanto nos LEDs; a diferença é que este último não apresenta o dispositivo ressonador responsável pela emissão estimulada de radiação e conseqüente

amplificação da luz, como ocorre nos lasers (KARU, 2003). Sendo assim, o LED emite luz através de emissão espontânea de radiação. Trata-se de uma fonte de luz monocromática, emitida em uma faixa espectral relativamente pequena, mas ainda é maior do que a do laser. É também não coerente, não colimada, menos concentrada que a radiação laser e mais concentrada que a luz comum (TUNER; HODE, 2004). A polarização, que pode ser obtida nos lasers, não é característica comum aos LEDs existentes no mercado. Contudo esse fator pode mudar com a recente criação de Schubert (2008) do LED capaz de emitir luz polarizada. Quanto ao modo de emissão, atualmente há equipamentos LED capazes de emitir luz não somente no modo contínuo, como também no modo pulsátil (WEISS *et al.* 2005).

A terapia com luz é um dos métodos terapêuticos mais antigos utilizados pelos humanos (historicamente, como terapia solar, depois como cromoterapia e terapia com ultravioleta). O uso de lasers e LEDs como fontes de luz viria a ser o próximo passo no desenvolvimento tecnológico da terapia com luz (KARU, 2003). Segundo Smith (2005), em fototerapia o importante é o comprimento de onda da luz, não a coerência ou a ausência da mesma. Entretanto, o significado clínico da coerência ainda é controverso. Inicialmente, se atribuía os efeitos do laser à coerência, mas foi mostrado que fontes não coerentes tinham também bons resultados (KARU, 1999).

Tem sido considerado válido investigar o valor e os benefícios dos Diodos Emissores de Luz como fonte de luz alternativa para a fototerapia (AL-WATBAN; ANDRES, 2006; VINCK *et al.*, 2005; WEISS *et al.*, 2005).

Whelan et al. (2001) afirmam que os LEDs desenvolvidos pela NASA foram utilizados inicialmente em experimentos com crescimento de plantas no espaço.

Os equipamentos LED podem ser projetados para emitir luz monocromática nos mesmos comprimentos de onda que se mostraram efetivos no tratamento de feridas com luz laser (WHELAN et al., 2002). Apesar do LED emitir luz em uma banda espectral maior do que o laser emite, Karu (1989) afirma que não é necessária alta monocromaticidade da luz, e sim que ela apresente uma largura de banda (de comprimento de onda) dentro da faixa de absorção da molécula fotorreceptora. Estudos têm demonstrado que a fotoirradiação de baixa intensidade na faixa espectral do vermelho e infravermelho próximo (λ 630-1000 nm), utilizando lasers ou LEDs, influencia diversos processos biológicos *in vitro* e *in vivo*, apresentando efeitos biomodulatórios positivos (KARU, 2003; LANZAFAME, 2004; WHELAN et al., 2002; SMITH, 2005).

Os diodos fotoemissores apresentam diversas vantagens sobre o laser para o uso clínico. Eles podem ser projetados para emitir uma combinação de comprimentos de onda ideais para reparo de feridas. Ao contrário dos lasers, podem ser dispostos em arranjos grandes e achatados permitindo a irradiação de uma superfície extensa e tridimensional, com relação homogênea entre a densidade de energia e a potência e a área do campo irradiado (SOMMER et al., 2001). Adicionalmente, o LED emite pouco calor, e em potências necessárias para obter maior penetração nos tecidos, há pouco risco de dano térmico ao tecido epitelial irradiado. Contudo, há menos evidência em relação ao efeito biomodulatório da luz

não-coerente (LED) (YOUNG, 1985). Devido ao risco não significativo da luz LED sobre os tecidos, incluindo a retina, o FDA (Food and Drug Administration) aprovou o uso dos LEDs para testes terapêuticos em humanos (WHELAN et al., 2002)

Al-Watban e Andres (2003) utilizaram luz LED policromática (a partir de um arranjo com 25 diodos emitindo em diversos comprimentos de onda, correspondentes ao verde, laranja, vermelho e infravermelho próximo, doses de 5, 10, 20 e 30J/cm² e potência de 272mW) no reparo de queimaduras em ratos diabéticos e não-diabéticos. Houve bioestimulação significativa nos ratos diabéticos. Nos ratos não diabéticos, as menores doses tenderam a estimular e as maiores doses tenderam a inibir o reparo. A luz LED policromática simulou a tendência a estimulação e inibição dose-dependente observada com os lasers terapêuticos.

Al-Watban e Andres (2006) empregaram metodologia similar para avaliar o reparo de feridas circulares excisionais. Nas doses de 5 e 10 J/cm² houve melhora do reparo nos animais diabéticos e nas doses de 20 e 30J/cm² houve significativa inibição deste processo.

Whelan et al., (2001), através de uma revisão dos seus estudos com LED *in vitro*, em animais e em humanos, concluíram que o LED terapêutico tem se mostrado uma alternativa segura, eficiente, de baixo peso e de menor custo para o tratamento de feridas cutâneas e mucosas.

Estudos mostram que o tratamento com luz influencia beneficemente a microcirculação (LANZAFAME et al., 2002; TACHIARA et al., 2002) De acordo com Tachiara et al. (2002) ambas as luzes coerente (laser) e não coerente (LED) induziram vasodilatação *in vivo*.

Corazza et al., (2007), compararam os efeitos das radiações laser de diodo ($\lambda 660\text{nm}$, 40 mW) e LED ($\lambda 635\text{nm} \pm 35 \text{ nm}$, 90 mW) sobre a angiogênese em feridas circulares induzidas em ratos, com densidades de energia de 5 e $20\text{J}/\text{cm}^2$, irradiações diárias e períodos de observação de 3, 7, 14 e 21 dias. A terapia com laser de baixa intensidade e a terapia com LED demonstraram resultados expressivos na angiogênese, não havendo diferença estatisticamente significativa entre elas. Os autores afirmam que a coerência não foi essencial para a angiogênese.

Huang et al. (2007), através de estudo *in vitro*, mostraram que a fotoirradiação LED vermelho ($\lambda 625\text{-}635\text{nm}$) manteve a viabilidade de fibroblastos humanos e aumentou a síntese de colágeno. Quando combinado à suplementação com peptídeo Cu-GHK, houve maior estímulo à viabilidade dos fibroblastos, secreção de bFGF e produção de procolágeno tipo I, sendo este estímulo dose-dependente.

Vinck et al. (2005) investigaram a viabilidade e a proliferação de fibroblastos embrionários de galinha *in vitro*, em meio hiperglicêmico, irradiados com LED verde ($\lambda 570\text{nm}$, 10mW). Foi demonstrada taxa de proliferação estatisticamente maior em todos os grupos experimentais quando comparados aos controles.

Em estudo preliminar, Vinck et al. (2003) já haviam demonstrado efeitos estimulatórios da luz LED verde nos mesmos parâmetros supracitados na proliferação de fibroblastos *in vitro* sob condições normais.

Desmet et al. (2006) em revisão de literatura concluíram que a fototerapia LED infravermelha próxima estimula o metabolismo oxidativo de

mitocôndrias *in vitro* e acelera o reparo celular e tecidual *in vivo*, representando uma nova modalidade para o tratamento de numerosas doenças relacionadas a disfunção mitocondrial.

Tem sido demonstrado que a fototerapia LED pode ser benéfica na prevenção e no tratamento da mucosite oral induzida por quimioterapia em pacientes oncológicos. Whelan et al. (2002) utilizaram LEDs de emissão infravermelha dispostos em um arranjo de 7.62 cm x 12.7 cm desenvolvido pela NASA, com densidade de potência $56\text{mW}/\text{cm}^2$, densidade de energia de $4\text{J}/\text{cm}^2$ e tempo de irradiação de 71 segundos, sendo as irradiações diárias durante 14 dias após a realização do transplante em 32 pacientes pediátricos submetidos a quimioterapia e transplante de medula óssea. A incidência de mucosite neste estudo foi menor do que a dos controles epidemiológicos históricos. Segundo Corti et al. (2006) o tratamento com LED é seguro e capaz de reduzir a duração de mucosite induzida por quimioterapia em pacientes oncológicos.

Sommer et al. (2003) observaram que as radiações LED $\lambda 670$, 728 e 880nm aumentaram a taxa de replicação de nanobactérias, e que há dependência em relação ao comprimento de onda da luz. Os LEDs $\lambda 670$ e $\lambda 728\text{nm}$ apresentaram aumento estatisticamente significativo, sendo a máxima replicação obtida com $\lambda 670\text{nm}$. As nanobactérias, quando estimuladas pela luz, produzem menos fatores de aderência envolvidos na formação de placa mineralizada frequentemente observada em casos de infarto do miocárdio (SOMMER et al. 2002).

Yeager et al. (2006) investigaram a ação da fototerapia LED $\lambda 670\text{nm}$ sobre a mortalidade de embriões de galinha induzida por dióxido de

carbono. Observaram que a terapia com LED ($4\text{J}/\text{cm}^2$) aumentou significativamente a sobrevivência dos embriões que tinham sido submetidos a dose letal de dióxido de carbono, porém nos grupos submetidos a doses sub-letais e nos controles a irradiação com LED aumentou a mortalidade dos embriões.

Whelan et al. (2003), relataram que a atividade de alguns genes envolvidos na regeneração de tecidos e no reparo da membrana basal foi regulada positivamente pelo tratamento de feridas com LED $\lambda 670\text{nm}$ em animais diabéticos.

Weiss et al. (2005) descrevem sua experiência ao longo de dois anos empregando a fotobiomodulação LED amarela $\lambda 590\text{nm}$ no rejuvenescimento facial. A fototerapia LED ajudou a melhorar os resultados de tratamentos de rejuvenescimento baseados no calor. Os autores afirmam que tal fato se deve à combinação dos componentes antiinflamatório e regulador celular da fotoirradiação LED. A utilização desta radiação em tratamentos estéticos também foi relatada por Alam et al. (2003) por estimular produção de colágeno, resultando em firmamento da pele e redução de rugas.

Há evidências de que a luz produzida por LEDs nos mesmos comprimentos de onda bioestimulatórios de estudos anteriores com laser têm efeitos bioquímicos similares (WHELAN et al., 2002). Acredita-se que os mecanismos básicos da fotobiomodulação LED envolvem a ativação dos mecanismos energéticos na mitocôndria. Os citocromos, em particular a citocromo oxidase presente na membrana mitocondrial, seriam os responsáveis pela absorção da luz (AI-WATBAN; ANDRES, 2003; WEISS,

2005). Os citocromos absorvem os comprimentos de onda da luz de λ 562 a 660nm, provocando alterações na conformação de moléculas localizadas na membrana mitocondrial. A passagem de prótons inicia uma bomba que em última instância acarreta na produção de energia pela conversão de ADP em ATP (WEISS, 2005). Young et al. (1989) sugerem que a ativação de macrófagos seja o primeiro alvo das fototerapias não-coerentes λ 660nm.

Também parece haver mecanismos que resultam na modulação da expressão da atividade genômica, produzindo sua regulação estimulatória ou inibitória, e ordenando as cascatas de sinalização celular (WEISS, 2005; WHELAN, 2003). A escolha pelos parâmetros da fotobiomodulação exerce papel vital na determinação de todo o padrão de regulação da atividade genômica (WEISS, 2005).

Ainda que a fototerapia LED tenha sido sugerida para melhorar o reparo de feridas (HUANG, 2007; YEAGER, 2006), seus benefícios no processo de reparo ainda são controversos (HUANG, 2007). São necessários mais trabalhos para se estabelecer a combinação ideal de comprimento de onda e densidade de energia mais eficazes, bem como estudos que atendam a questionamentos sobre os mecanismos do efeito da luz LED (AL-WATBAN; ANDRES, 2003). Corazza et al. (2007) sugerem a realização de estudos para investigar os efeitos fotobiomodulatórios da luz LED em relação à luz laser de baixa intensidade nos diversos tecidos biológicos.

3. OBJETIVOS

3.1 Objetivo geral

- Avaliar, através da análise histológica, o efeito das radiações Laser, LED e suas associações sobre o reparo tecidual em feridas cutâneas excisionais em ratos.

3.2 Objetivos específicos

- Descrever e comparar histologicamente, através das técnicas de coloração de HE e Picrosírius e da análise semiquantitativa dos espécimes, o reparo de feridas em dorso de ratos submetidos ao tratamento com as radiações Laser e/ou LED, utilizando Laser de Diodo AsGaAl de $\lambda 660\text{nm}$ e $\lambda 790\text{nm}$ e LEDs com emissões vermelha ($\sim\lambda 700\text{nm}$), verde ($\sim\lambda 530\text{nm}$) e azul ($\sim\lambda 460\text{nm}$).

4. METODOLOGIA

4.1 Respaldo Ético da Pesquisa

Nesta pesquisa foram respeitados os princípios éticos na experimentação animal, bem como as normas para a prática didático-científica da vivisseção dos mesmos, de acordo com a Lei 11.794 de 08 de outubro de 2008.

O protocolo de pesquisa foi submetido à avaliação pela Comissão de Ética em Experimentação Animal (CEEA) da Faculdade de Odontologia da Universidade Federal da Bahia, tendo parecer favorável (Anexo).

4.2 Amostra

Constou de 44 ratos albinos da espécie *Rattus norvegicus*, classe *Mammalia*, ordem *Roedentia*, da linhagem *Wistar*, adultos jovens, machos, com idade aproximada de dois meses, pesando entre 200 e 250 gramas cada um, obtidos do Centro de Criação de animais da Faculdade de Medicina Veterinária da Universidade Federal da Bahia. Os animais foram mantidos no Laboratório de Experimentação Animal da Faculdade de Odontologia da Universidade Federal da Bahia em gaiolas individuais forradas com maravalha trocada diariamente, a temperatura controlada de 22°C e luminosidade ambiente. Foram alimentados com a ração Labina® (Purina, São Paulo, Brasil) e água *ad libidum*.

4.3 Critérios de Inclusão

Para que os animais fossem incluídos nos experimentos foi necessário:

- Serem da raça proposta;
- Não apresentarem problemas de saúde adicionais que trouxessem desconforto ao animal durante o período de realização do experimento.

4.4 Grupos

Os animais foram divididos aleatoriamente em 11 grupos representados no quadro 01, todos com períodos de observação de oito dias.

Quadro 01. Distribuição do grupo controle e dos grupos experimentais. (UFPB-UFBA, 2008)

GRUPO	DESCRIÇÃO	QUANTIDADE DE ANIMAIS
G0	Controle	<u>04</u>
G1	Laser AsGaAl λ 660nm	<u>04</u>
G2	Laser AsGaAl λ 790nm	<u>04</u>
G3	LED $\sim\lambda$ 700nm (vermelho) (15 mW)	<u>04</u>
G4	LED $\sim\lambda$ 700nm (vermelho) + Laser AsGaAl λ 660nm	<u>04</u>
G5	LED $\sim\lambda$ 700nm (vermelho) (16 mW)	<u>04</u>
G6	LED $\sim\lambda$ 700nm (vermelho) + Laser AsGaAl λ 790nm	<u>04</u>
G7	LED $\sim\lambda$ 530nm (verde)	<u>04</u>
G8	LED $\sim\lambda$ 530nm (verde) + Laser AsGaAl λ 790nm	<u>04</u>
G9	LED $\sim\lambda$ 460nm (azul)	<u>04</u>
G10	LED $\sim\lambda$ 460nm (azul) + Laser AsGaAl λ 790nm	<u>04</u>

Total: 44 animais

4.5 Indução da Ferida

Os animais foram submetidos à anestesia geral com injeção intraperitoneal de solução de Cloridrato de Quetamina (Vetaset®) administrado na posologia de 60mg/Kg e Xilazina (Coopazine®) administrado na posologia de 10mg/Kg. Após anestesia foi realizada tricotomia manual na região média do dorso e anti-sepsia com solução de Digluconato de Clorexidina a 2%. Em todos os animais foram induzidas feridas cutâneas padronizadas de 1x1cm com excisão do retalho obtido. A indução da ferida foi realizada com auxílio de instrumental previamente confeccionado para este fim. O instrumental consiste de dois cabos para bisturi unidos entre si por parafusos e buchas de forma a manter distância de 1cm entre as lâminas de bisturi e o exato paralelismo entre elas (Figs. 01, 02, 03 e 04).

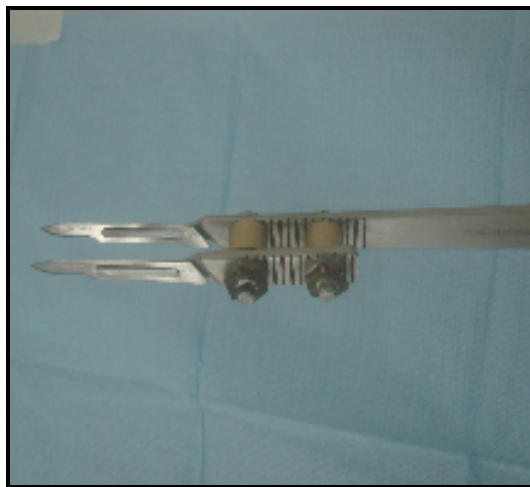


Fig. 01 Instrumental de indução da ferida cutânea. (UFPB-UFBA, 2008)

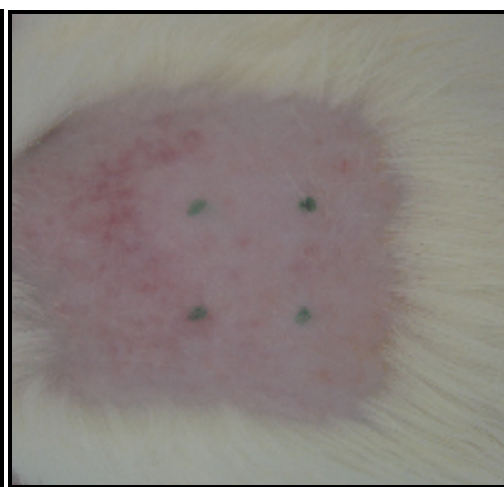


Fig. 02 Delimitação dos pontos correspondentes aos ângulos da ferida. (UFPB-UFBA, 2008)

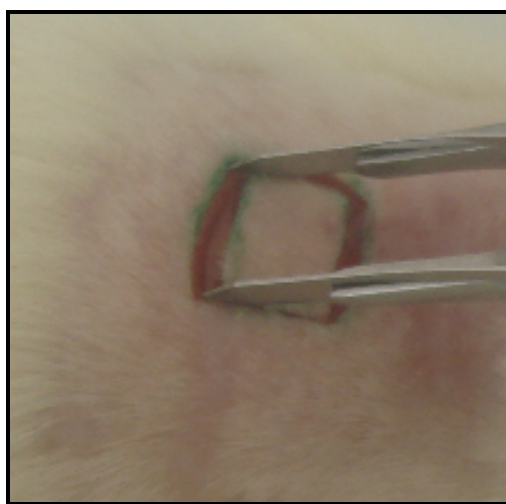


Fig. 03 Indução da ferida cutânea. (UFPB-UFBA, 2008)

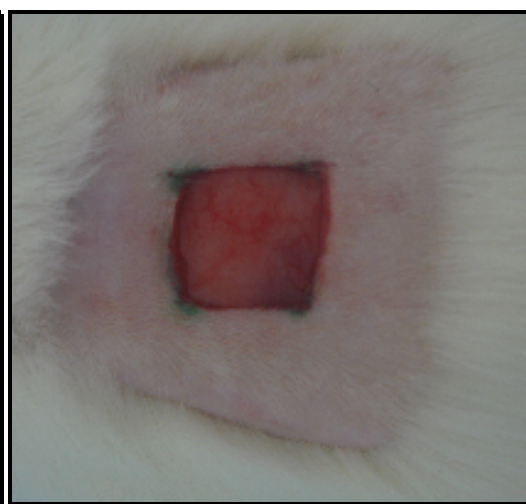

Fig. 04 Aspecto imediatamente após indução da ferida. (UFPB-UFBA, 2008)

4.6 Irradiação

Todos os animais dos grupos experimentais foram irradiados. Os animais do grupo controle, que não foram irradiados, foram manipulados de forma idêntica aos animais dos grupos experimentais no intuito de padronizar o nível de estresse provocado pela manipulação. Para as irradiações com Laser e/ou LED foram utilizados quatro equipamentos que podem emitir estas formas de luz separadamente ou associadas (Fig.05). Durante as irradiações o operador utilizou óculos de proteção adequado ao comprimento de onda emitido por cada equipamento (Fig. 06). O protocolo constou de uma irradiação imediatamente após a indução da ferida e irradiações subsequentes foram realizadas durante o período de sete dias com intervalos de 48 horas. Em todos os grupos a densidade de energia média espacial (SAEF) total por sessão foi de $10\text{J}/\text{cm}^2$, resultando em SAEF total de tratamento de $40\text{J}/\text{cm}^2$. Os parâmetros empregados estão representados no Quadro 02.

4.7 Irradiação com Laser

A irradiação com laser foi empregada de acordo com os grupos experimentais. Os animais correspondentes ao grupo G1 foram somente irradiados com laser de diodo $\lambda 660\text{nm}$, 60 mW, $\Phi=0,2\text{cm}$, enquanto nos animais correspondentes ao grupo G2 foi utilizado laser de diodo $\lambda 790\text{nm}$, 50 mW, $\Phi=0,2\text{cm}$. As irradiações foram aplicadas por contato, de forma pontual em quatro pontos coincidentes com os ângulos da ferida e em cada

ponto foi depositada SAEF de $2,5\text{J}/\text{cm}^2$ totalizando $10\text{J}/\text{cm}^2$ por sessão (Fig. 07)

4.8 Irradiação com LED

A irradiação com LED foi empregada de acordo com os grupos experimentais. Os animais correspondentes aos grupos G3, G5, G7 e G9 foram irradiados somente com LED, respectivamente: LED vermelho, 15mW , $\Phi 1,6\text{cm}$; LED vermelho 16mW , $\Phi 1,6\text{cm}$; LED verde 8mW , $\Phi 1,6\text{cm}$; e LED azul 22mW , $\Phi 1,6\text{cm}$. O protocolo de irradiação foi realizado no modo de contato, com irradiação em tempo único sobre a área da ferida, de acordo com as características de emissão destes equipamentos, cujo diâmetro da ponteira LED recobria toda a extensão da ferida. Foi depositada SAEF de $10\text{J}/\text{cm}^2$ por sessão (Figs. 08, 10, 11, 12).

4.9 Irradiação com Laser e LED associados

A irradiação com laser e LED associados foi empregada de acordo com os grupos experimentais. Os animais correspondentes aos grupos G4, G6, G8, G10 foram irradiados com laser e com LED. Nos dias de aplicação, foi padronizado que a irradiação com laser seria realizada imediatamente após a irradiação com LED. O protocolo empregado foi idêntico ao descrito nos grupos irradiados com laser ou LED separadamente, exceto pela SAEF. Em cada sessão foram depositados $5\text{J}/\text{cm}^2$ de radiação laser

(1,25J/cm² em cada ponto coincidente com os ângulos da ferida) e 5J/cm² de radiação LED, totalizando 10J/cm² por sessão (Fig. 09).

Quadro 02. Parâmetros utilizados nos grupos experimentais. (UFPB-UFBA, 2008)

GRUPOS \ PARÂMETROS	Comp. de onda (nm)	SAEF (J/cm ²)	Potência Output (mW)	Área de tecido irradiado (cm ²)	Área do spot (cm ²)	Densidade de potência (mW/cm ²)	Tempo de irradiação (por sessão)	Tempo de irradiação (tratamento)	SAEF (tratamento)
CONTROLE									
LASER V	660	10	60	1	0,314	127,38	2 min 48 seg	11 min 12 seg	40
LASER IR	790	10	50	1	0,314	159,23	3 min 20 seg	13 min 20 seg	40
LED VERMELHO	700 ± 20	10	15	1	2,0096	7,46	11 min 08 seg	44 min 32 seg	40
LED VERMELHO + LASER V	700 ± 20 660	5 5	15 60	1	2,0096 0,314	7,46 127,38	5 min 34 seg 1 min 24 seg	21 min 16 seg 5 min 36 seg	40
LED VERMELHO	700 ± 20	10	16	1	2,0096	7,96	10 min 26 seg	41 min 44 seg	40
LED VERMELHO + LASER IR	700 ± 20 790	5 5	16 50	1	2,0096 0,314	7,96 159,23	5 min 13 seg 1 min 40 seg	20 min 42 seg 6 min 40 seg	40
LED VERDE	530 ± 20	10	8	1	2,0096	3,98	20 min 50 seg	83 min 20 seg	40
LED VERDE + LASER IR	530 ± 20 790	5 5	8 50	1	2,0096 0,314	3,98 159,23	10 min 25 seg 1 min 40 seg	41 min 40 seg 6 min 40 seg	40
LED AZUL	460 ± 20	10	22	1	2,0096	10,94	7 min 36 seg	29 min 24 seg	40
LED AZUL + LASER IR	460 ± 20 790	5 5	22 50	1	2,0096 0,314	10,94 159,23	3 min 48 seg 1 min 40 seg	15 min 12 seg 6 min 40 seg	40

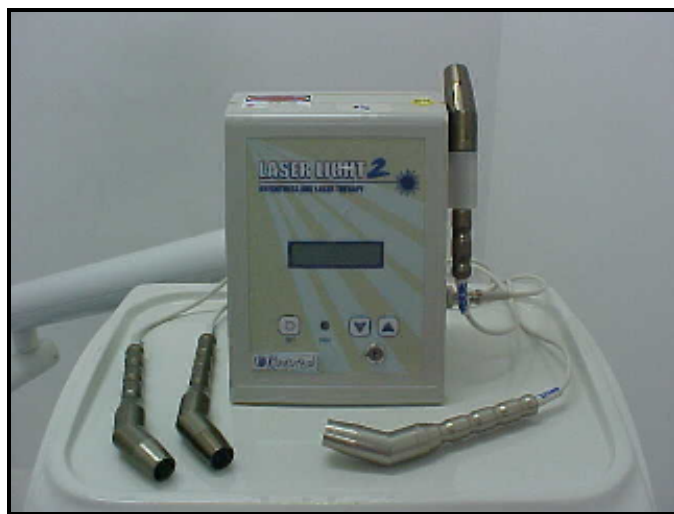

Fig. 05 Aparelho Laser e LED. (UFPB-UFBA, 2008)



Fig. 06 Óculos de proteção. (UFPB-UFBA, 2008)

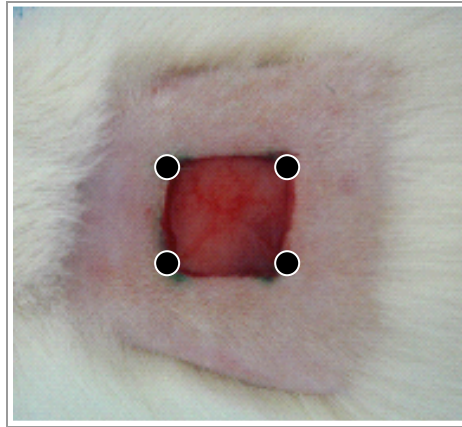


Fig. 07 Pontos de irradiação com luz laser. (UFPB-UFBA, 2008)

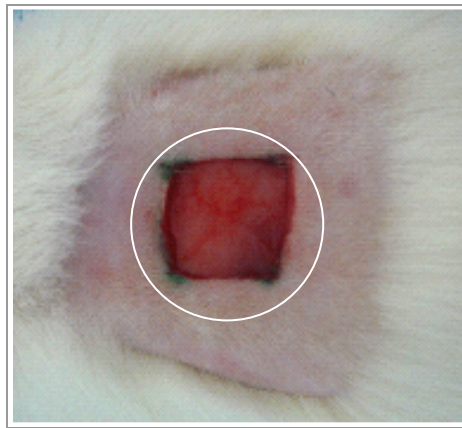


Fig. 08 Área de irradiação com luz LED. (UFPB-UFBA, 2008)

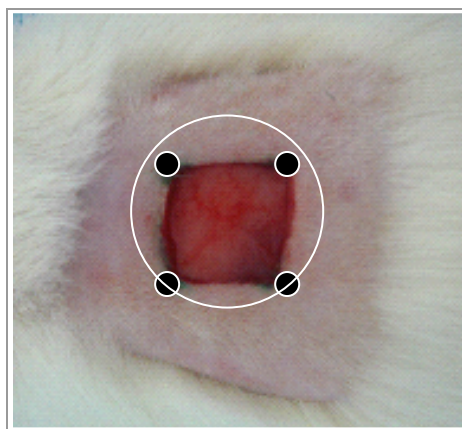


Fig.09 Pontos de irradiação com luz laser e área de irradiação com luz LED. (UFPB-UFBA, 2008)




Fig. 10 Irradiação com LED de emissão vermelha. (UFPB-UFBA, 2008)



Fig.11 Irradiação com LED de emissão verde. (UFPB-UFBA, 2008)




Fig. 12 Irradiação com LED de emissão azul. (UFPB-UFBA, 2008)

4.10 Morte animal e Processamento Histológico

Terminado o período experimental definido em oito dias os animais foram então submetidos à nova administração de anestésico em quantidade três vezes maior àquela utilizada para anestesia e depois de constatada a morte do animal através da cessação dos sinais vitais e opacificação da córnea foi realizada a remoção do espécime. A ferida foi excisada com margem de tecido de 0,5cm ao redor da mesma e acondicionada em frasco plástico contendo formol tamponado a 10% com volume aproximadamente igual a cinco vezes o volume da peça, onde permaneceu por um período de 24 horas. Após período de fixação a peça foi processada seguindo os métodos rotineiros para coloração com Hematoxilina-Eosina (HE) e Picrosírius, método este específico para coloração de fibras colágenas. As lâminas foram observadas através de microscopia de luz, onde foram analisadas de forma subjetiva a reepitelização, características da inflamação aguda e crônica, tecido de granulação depositado, organização e quantidade de fibras colágenas, presença de fibroblastos e angiogênese.

4.11 Método de Avaliação Histológica

A avaliação histológica foi realizada por patologista experiente em estudo cego de acordo com os critérios expostos no quadro 03.

Quadro 03. Critério utilizado para análise histológica. (MEIRELLES, 2008 MODIFICADO)

Critério	Classificação			
Reepitelização	Reepitelização Ausente		Reepitelização recobrimdo menos da metade da ferida	
			Reepitelização recobrimdo mais da metade da ferida	
			Reepitelização que cobre a ferida inteira, com espessura irregular.	
			Reepitelização que cobre a ferida inteira, com espessura regular.	
Inflamação aguda	DISCRETA Presença de neutrófilos em quantidade inferior a 25% dos tipos celulares existentes.		MODERADA Presença de neutrófilos em quantidade de 25% a 50% dos tipos existentes.	IINTENSA Presença de neutrófilos em quantidade superior a 50% dos tipos celulares existentes.
Inflamação crônica	DISCRETA Presença de células da inflamação crônica em quantidade inferior a 25% dos tipos celulares existentes.		MODERADA Presença de células da inflamação crônica em quantidade de 25% a 50% dos tipos celulares existentes.	INTENSA Presença de células da inflamação crônica em quantidade superior a 50% dos tipos celulares existentes.
Tecido de granulação	DISCRETO Presença discreta de fibroblastos, fibras colágenas e células inflamatórias.		MODERADO Presença moderada de fibroblastos, fibras colágenas e células inflamatórias.	INTENSO Presença marcante de fibroblastos, fibras colágenas e células inflamatórias.
Quantidade de fibroblastos	DISCRETA Presença de até 25% de tipos celulares jovens, pouco diferenciados, em meio aos outros tipos celulares do tecido.		MODERADA Presença de células jovens e células diferenciadas, de 25% a 50% em meio a outros tipos celulares.	INTENSA Presença superior a 50% de células jovens e células diferenciadas, em meio a outros tipos celulares.
Maturação das fibras colágenas	DISCRETA O tom do contra-corante predomina, sendo a cor do corante menos intensa do que o tecido sadio adjacente.		MODERADA Predomina a coloração do corante sobre o contra-corante, sendo a cor do corante próxima à do tecido sadio adjacente.	INTENSA A cor do corante é igual ao do tecido adjacente ou mais intenso que este.
Quantidade de fibras colágenas	0 a 25% da ferida preenchida por fibras colágenas	25% a 50% da ferida preenchida por fibras colágenas	50% a 75% da ferida preenchida por fibras colágenas	Mais de 75% da ferida preenchida por fibras colágenas
Angiogênese	DISCRETA Quantidade de vasos inferior ao tecido sadio adjacente.		MODERADA Quantidade de vasos equivalente ao do tecido sadio adjacente.	INTENSA Quantidade de vasos superior ao do tecido sadio adjacente.

4.12 Análise Estatística

Os dados obtidos foram tabulados utilizando o programa Microsoft Excel e analisados estatisticamente com auxílio do programa Minitab[®]. Para a comparação entre os grupos foi utilizado o teste não paramétrico de Kruskal-Wallis. Probabilidades de significância (p valor) menores que 0,05 indicaram diferença estatisticamente significativa.

5. RESULTADOS

5.1 Resultados Histológicos

5.1.1 Grupo controle

À observação macroscópica, os espécimes apresentaram crosta com poucos sinais de exudato subjacente e redução do tamanho da ferida. Em relação à reepitelização, foi verificado um padrão bem definido no grupo controle, no qual 100% dos casos da amostra apresentaram recobrimento total da ferida com epitélio de espessura irregular (Fig. 13). Ao observar a presença de infiltrado inflamatório agudo, este se mostrou predominantemente ausente no grupo controle - 75% da amostra. A maioria dos espécimes exibiu infiltrado inflamatório crônico discreto, com característica linfocitária, e um espécime mostrou infiltrado crônico intenso. Em relação à quantidade de fibroblastos, houve variação da amostra nas classificações discreta, moderada e intensa, predominando a quantidade discreta (50%). O mesmo foi verificado em relação à quantidade de tecido de granulação. A angiogênese apresentou variação de discreta a intensa; 50% dos casos mostraram angiogênese intensa. A maturação das fibras colágenas foi considerada moderada em todos os espécimes do grupo, e o preenchimento da ferida por fibras colágenas de 50 a 75% predominou (50% da amostra) (Fig. 14).

Tabela 01. Resultados da análise histológica do grupo controle. (UFPB-UFBA, 2008)

CRITÉRIO	CLASSIFICAÇÃO	PERCENTUAL DA AMOSTRA (%)
Reepitelização	Ausente	0
	Recobrimento menor que a metade da ferida	0
	Recobrimento maior que a metade da ferida	0
	Recobrimento completo da ferida com espessura irregular	100
	Recobrimento completo da ferida com espessura regular	0
Inflamação aguda	Ausente	75
	Discreta	25
	Moderada	0
	Intensa	0
Inflamação crônica	Ausente	0
	Discreta	75
	Moderada	0
	Intensa	25
Quantidade de fibroblastos	Discreta	50
	Moderada	25
	Intensa	25
Tecido de granulação	Discreto	50
	Moderado	25
	Intenso	25
Maturação das fibras colágenas	Discreta	0
	Moderada	100
	Intensa	0
Quantidade de fibras colágenas	0 a 25% da ferida preenchida	0
	25 a 50% da ferida preenchida	25
	50 a 75% ferida preenchida	50
	Maior que 75% preenchida	25
Angiogênese	Discreta	25
	Moderada	25
	Intensa	50

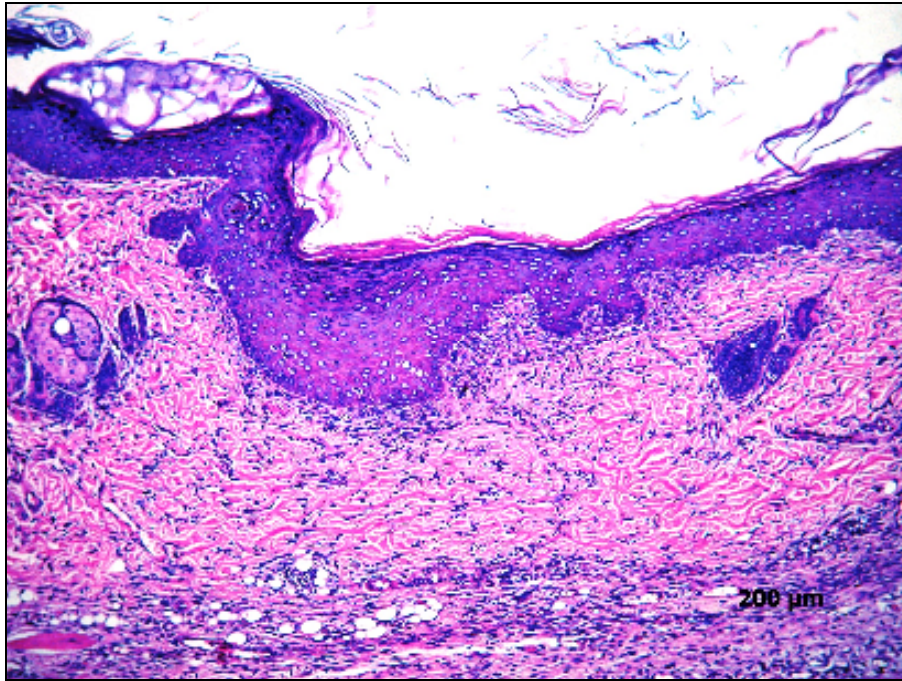


Fig. 13. Fotomicrografia do grupo controle. Ferida completamente pavimentada por epitélio exibindo áreas de acantose. Discreto infiltrado inflamatório. HE. (UFPB-UFBA, 2008)

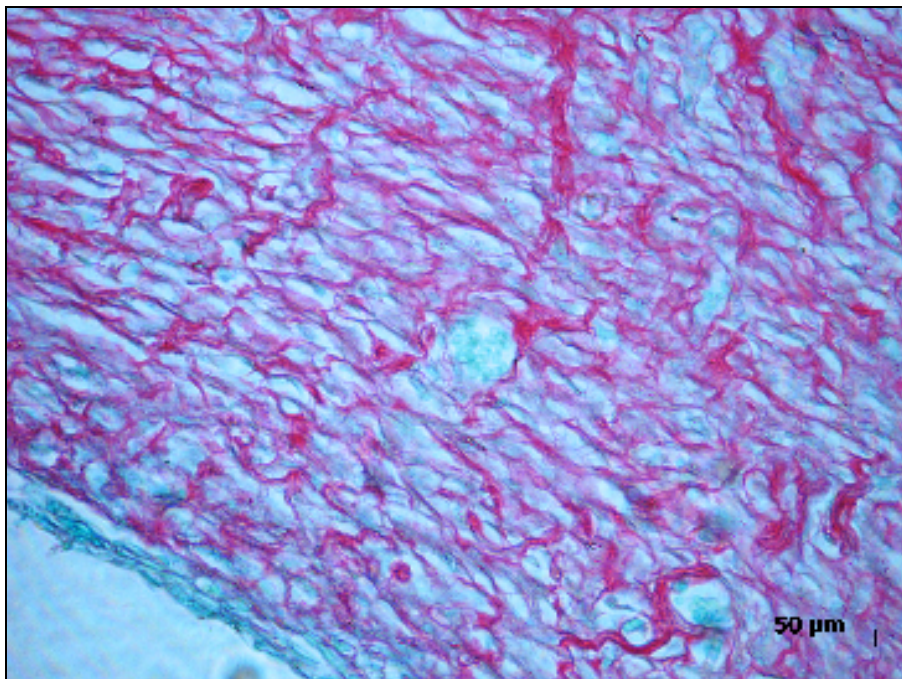


Fig. 14. Fotomicrografia do grupo controle. Feixes colagênicos maduros distribuídos por toda a derme. PICROSÍRIUS. (UFPB-UFBA, 2008)

5.1.2 Grupo experimental laser λ 660nm

Na macroscopia verificou-se presença de crosta em três espécimes após o período de oito dias. Foi observada pavimentação epitelial maior que a metade da ferida em três casos da amostra (75%) e pavimentação completa, com epitélio de espessura regular em um caso (25%). Em relação ao infiltrado inflamatório agudo, este se apresentou ausente a discreto, e o infiltrado crônico se mostrou discreto a moderado. Quanto ao tecido de granulação, houve variação dos espécimes nas classificações discreto, moderado e intenso, predominando a quantidade discreta (50%). A quantidade de fibroblastos e a angiogênese foram consideradas intensas na totalidade da amostra (Fig. 15). A maturação das fibras colágenas foi discreta a moderada. Observou-se 50 a 75% do tamanho da ferida preenchida por fibras colágenas em dois espécimes (50%) (Fig. 16).

Tabela 02. Resultados da análise histológica do grupo laser $\lambda 660\text{nm}$. (UFPB-UFBA, 2008).

CRITÉRIO	CLASSIFICAÇÃO	PERCENTUAL DA AMOSTRA (%)
Reepitelização	Ausente	0
	Recobrimento menor que a metade da ferida	0
	Recobrimento maior que a metade da ferida	75
	Recobrimento completo da ferida com espessura irregular	0
	Recobrimento completo da ferida com espessura regular	25
Inflamação aguda	Ausente	50
	Discreta	50
	Moderada	0
	Intensa	0
Inflamação crônica	Ausente	0
	Discreta	50
	Moderada	50
	Intensa	0
Quantidade de fibroblastos	Discreta	0
	Moderada	0
	Intensa	100
Tecido de granulação	Discreto	50
	Moderado	25
	Intenso	25
Maturação das fibras colágenas	Discreta	50
	Moderada	50
	Intensa	0
Quantidade de fibras colágenas	0 a 25% da ferida preenchida	0
	25 a 50% da ferida preenchida	25
	50 a 75% ferida preenchida	50
	Maior que 75% preenchida	25
Angiogênese	Discreta	0
	Moderada	0
	Intensa	100

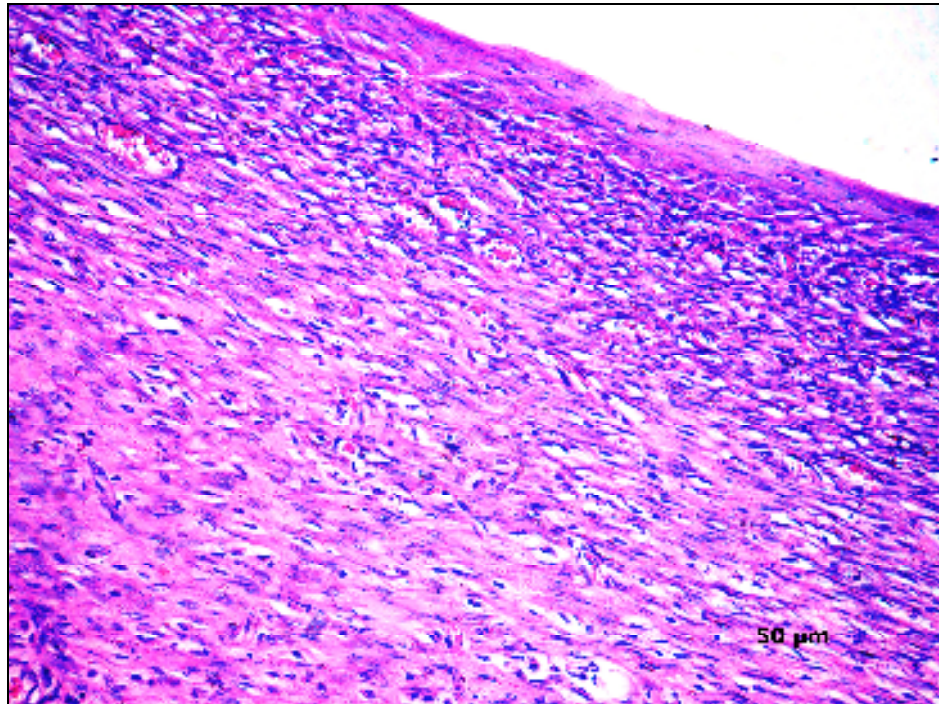


Fig. 15. Fotomicrografia do grupo experimental Laser $\lambda 660\text{nm}$. Fibroblastos fusiformes dispostos paralelamente à superfície, permeado por discreto infiltrado inflamatório crônico. HE. (UFPB-UFBA, 2008)

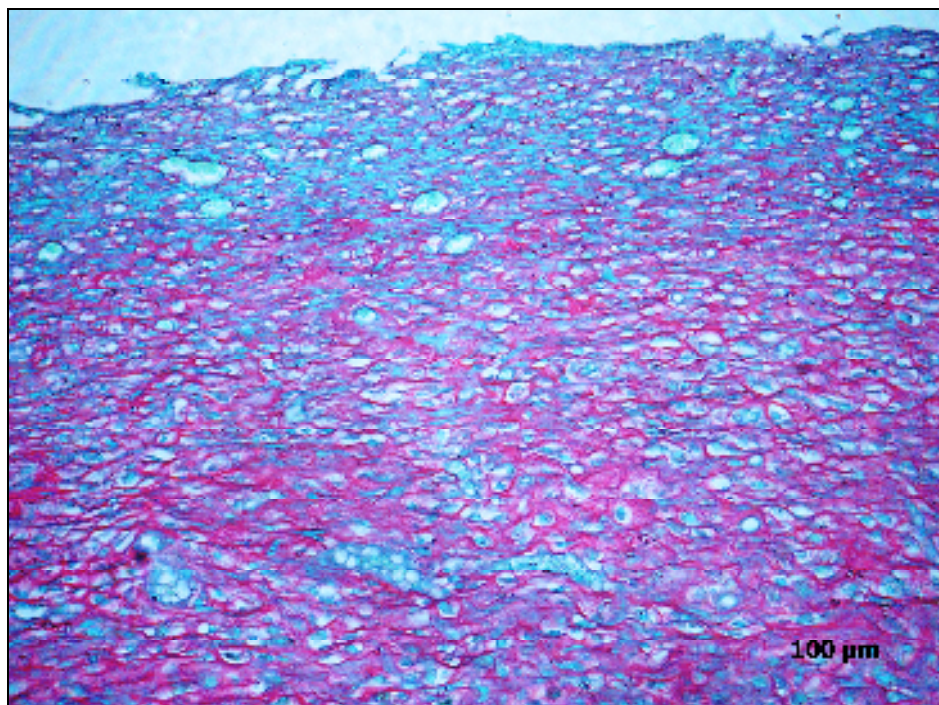


Fig. 16. Fotomicrografia do grupo experimental Laser $\lambda 660\text{nm}$. Fibras colágenas maduras irregularmente distribuídas abaixo da área de necrose fibrinóide. PICROSÍRIUS. (UFPB-UFBA, 2008)

5.1.3 Grupo experimental laser λ 790nm

Macroscopicamente, observou-se presença de crosta em três espécimes e ferida com tamanho reduzido. Os espécimes apresentaram tendência a maior pavimentação epitelial; todos exibiram epitélio recobrimo mais do que a metade da ferida ou recobrimento completo. O infiltrado agudo discreto foi observado em 75% da amostra. Quanto ao infiltrado crônico, este foi discreto em 75% dos casos e moderado em 25% dos casos. Em metade da amostra foi considerada quantidade de fibroblastos moderada e na outra metade quantidade intensa. Em relação à quantidade de tecido de granulação, predominou a quantidade discreta (75%) (Fig. 17). Houve uma tendência a maturação de fibras colágenas mais moderada (75% dos casos) do que discreta (25%). A quantidade de matriz colagênica observada preencheu mais que 75% da ferida em dois espécimes (50%) (Fig. 18). A angiogênese foi classificada como intensa em todos os espécimes.

Tabela 03. Resultados da análise histológica do grupo laser $\lambda 790\text{nm}$. (UFPB-UFBA, 2008)

CRITÉRIO	CLASSIFICAÇÃO	PERCENTUAL DA AMOSTRA (%)
Reepitelização	Ausente	0
	Recobrimento menor que a metade da ferida	0
	Recobrimento maior que a metade da ferida	50
	Recobrimento completo da ferida com espessura irregular	25
	Recobrimento completo da ferida com espessura regular	25
Inflamação aguda	Ausente	25
	Discreta	75
	Moderada	0
	Intensa	0
Inflamação crônica	Ausente	0
	Discreta	75
	Moderada	25
	Intensa	0
Quantidade de fibroblastos	Discreta	0
	Moderada	50
	Intensa	50
Tecido de granulação	Discreto	75
	Moderado	0
	Intenso	25
Maturação das fibras colágenas	Discreta	25
	Moderada	75
	Intensa	0
Quantidade de fibras colágenas	0 a 25% da ferida preenchida	25
	25 a 50% da ferida preenchida	0
	50 a 75% ferida preenchida	25
	Maior que 75% preenchida	50
Angiogênese	Discreta	0
	Moderada	0
	Intensa	100

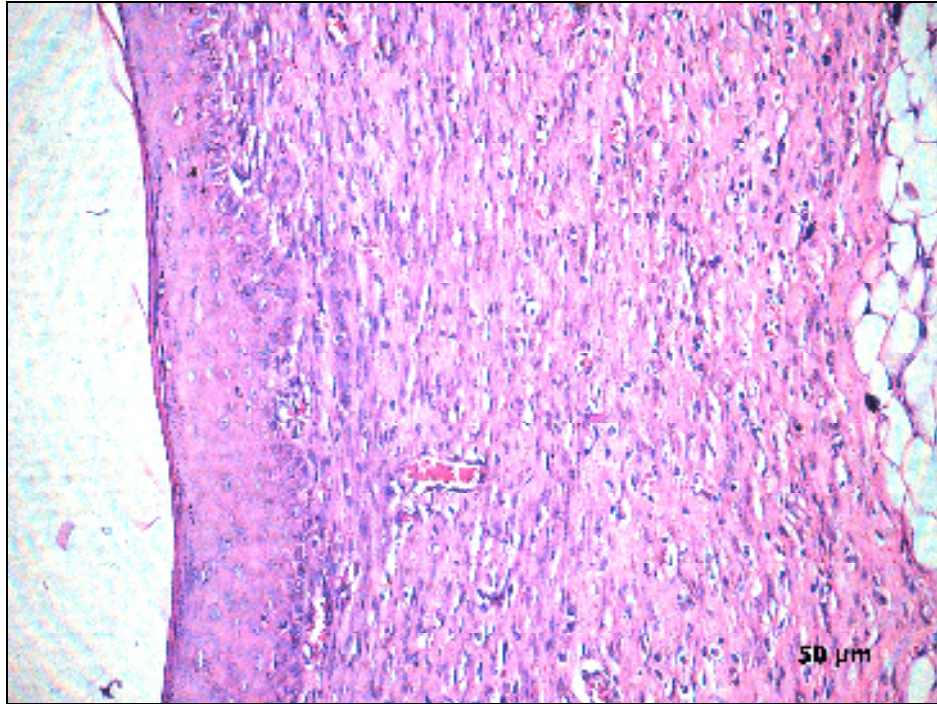


Fig. 17. Fotomicrografia do grupo experimental Laser λ 790nm. Ferida completamente pavimentada por epitélio escamoso regular. Presença de fibroblastos fusiformes e discreto infiltrado inflamatório crônico em derme. HE. (UFPB-UFBA, 2008)

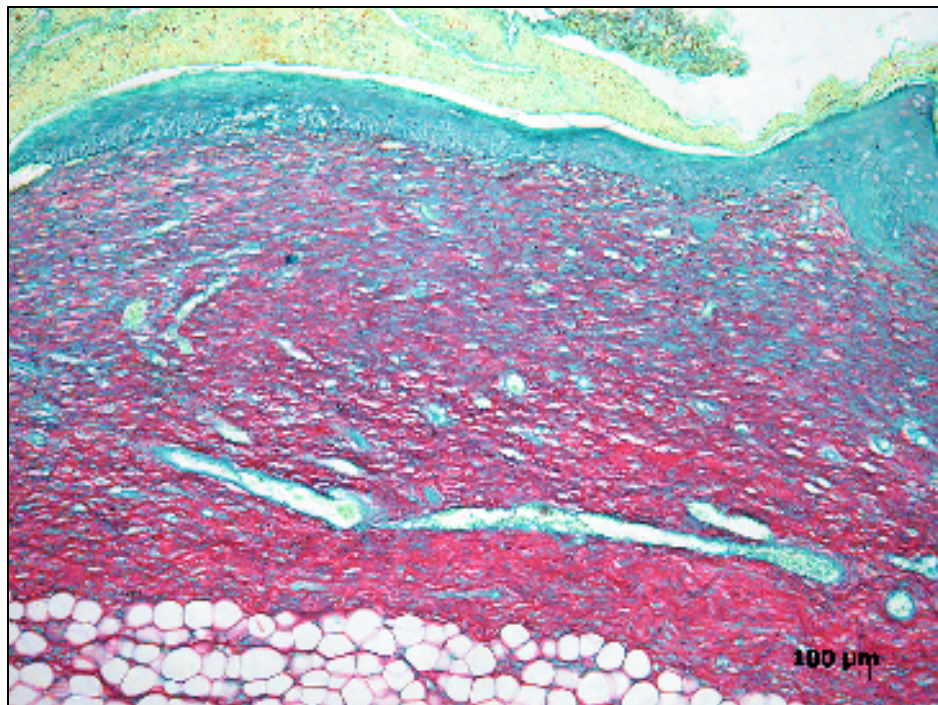

Fig. 18. Fotomicrografia do grupo experimental Laser λ 790nm. Grupamentos intercalados de fibras colágenas maduras na área da ferida. Comparar com a derme subjacente. PICROSÍRIUS. (UFPB-UFBA, 2008)

5.1.4 Grupo experimental LED vermelho (~λ700nm) (15mw)

Dentre os espécimes, três apresentaram crosta espessa e um não apresentou crosta aos oito dias. A redução do tamanho da ferida variou entre os espécimes. A amostra apresentou heterogeneidade na classificação da reepitelização. Verificou-se ausência de pavimentação em dois dos casos (50%), pavimentação menor que a metade da ferida em um caso (25%) e um caso com recobrimento completo com espessura epitelial regular. Também ocorreu heterogeneidade na intensidade do infiltrado inflamatório agudo, com espécimes apresentando desde infiltrado ausente até moderado. O infiltrado crônico foi predominantemente discreto, e um caso mostrou infiltrado intenso. A quantidade de tecido de granulação apresentou-se intensa em dois casos (50%), discreta em um caso (25%) e moderada em um caso (25%). A totalidade da amostra exibiu quantidade intensa de fibroblastos e angiogênese também intensa (Fig. 19). A maturação das fibras colágenas foi considerada moderada em 100% da amostra. Dois espécimes apresentaram 50 a 75% da ferida preenchida por fibras colágenas (Fig. 20).

Tabela 04. Resultados da análise histológica do grupo LED vermelho (~λ700nm) (15mW). (UFPB-UFBA, 2008)

CRITÉRIO	CLASSIFICAÇÃO	PERCENTUAL DA AMOSTRA (%)
Reepitelização	Ausente	50
	Recobrimento menor que a metade da ferida	25
	Recobrimento maior que a metade da ferida	0
	Recobrimento completo da ferida com espessura irregular	0
	Recobrimento completo da ferida com espessura regular	25
Inflamação aguda	Ausente	25
	Discreta	50
	Moderada	25
	Intensa	0
Inflamação crônica	Ausente	0
	Discreta	75
	Moderada	0
	Intensa	25
Quantidade de fibroblastos	Discreta	0
	Moderada	0
	Intensa	100
Tecido de granulação	Discreto	50
	Moderado	25
	Intenso	25
Maturação das fibras colágenas	Discreta	0
	Moderada	100
	Intensa	0
Quantidade de fibras colágenas	0 a 25% da ferida preenchida	0
	25 a 50% da ferida preenchida	0
	50 a 75% ferida preenchida	50
	Maior que 75% preenchida	50
Angiogênese	Discreta	0
	Moderada	0
	Intensa	100

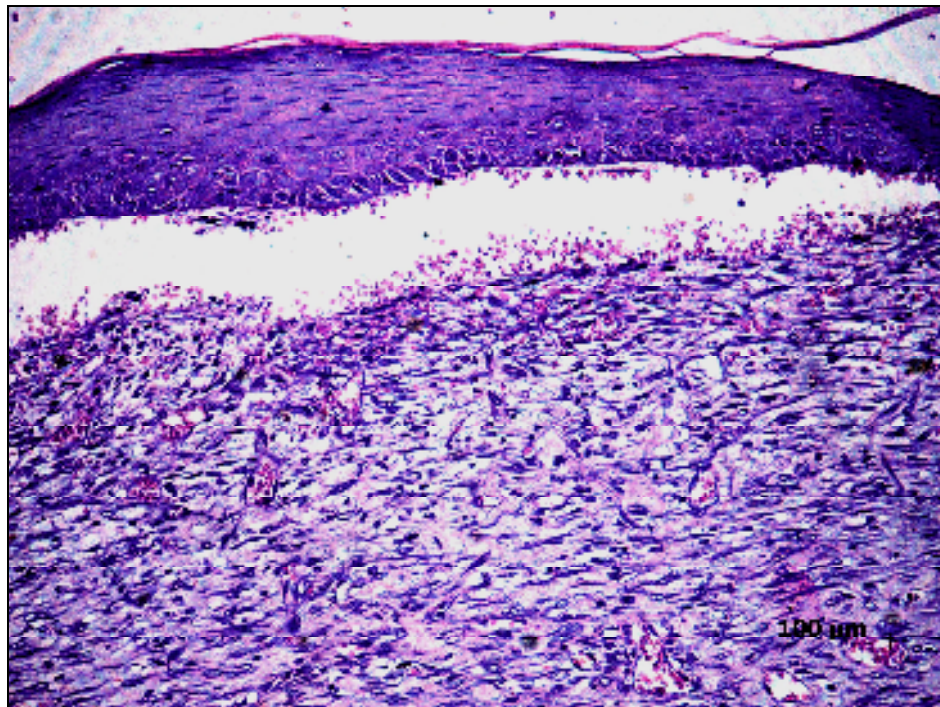


Fig. 19. Fotomicrografia do grupo experimental LED vermelho (15mW). Ferida revestida por epitélio escamoso cuja derme exibe fibroblastos jovens em meio a edema intersticial. HE. (UFPB-UFBA, 2008)

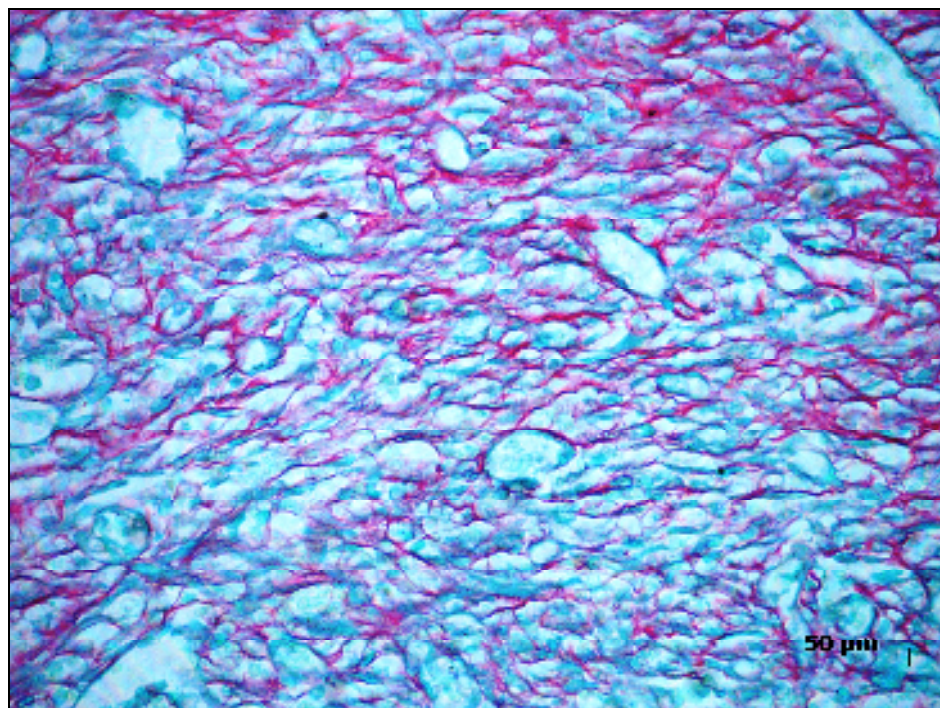


Fig.20. Fotomicrografia do grupo experimental LED vermelho (15mW). Quantidade moderada de feixes colagênicos delgados, em maturação e intercalados. PICROSÍRIUS. (UFPB-UFBA, 2008)

5.1.5 Grupo experimental LED vermelho (~ λ 700nm) associado ao laser λ 660nm

Na observação macroscópica, todos os espécimes apresentaram crosta e dois espécimes apresentaram considerável redução do tamanho da ferida. Quanto à reepitelização, três (75%) apresentaram recobrimento epitelial menor do que a metade da ferida e um (25%) apresentou recobrimento completo da ferida com epitélio irregular. O infiltrado inflamatório agudo variou de ausente a discreto e o infiltrado crônico discreto predominou (50%). A quantidade de tecido de granulação mostrou-se moderada em 50% dos casos, discreta em um caso (25%) e intensa em um caso (25%). A quantidade de fibroblastos variou entre discreta (50%) e intensa (50%). A angiogênese apresentou-se moderada a intensa (Fig. 21). A maturação das fibras colágenas foi discreta a moderada, e houve preenchimento maior que 75% da ferida em dois espécimes; dois espécimes apresentaram menos que 50% da ferida preenchida por colágeno (Fig. 22).

Tabela 05. Resultados da análise histológica do grupo LED vermelho ($\sim\lambda 700\text{nm}$) associado a laser $\lambda 660\text{nm}$. (UFPB-UFBA, 2008)

CRITÉRIO	CLASSIFICAÇÃO	PERCENTUAL DA AMOSTRA (%)
Reepitelização	Ausente	0
	Recobrimento menor que a metade da ferida	75
	Recobrimento maior que a metade da ferida	0
	Recobrimento completo da ferida com espessura irregular	25
	Recobrimento completo da ferida com espessura regular	0
Inflamação aguda	Ausente	50
	Discreta	50
	Moderada	0
	Intensa	0
Inflamação crônica	Ausente	25
	Discreta	50
	Moderada	25
	Intensa	0
Quantidade de fibroblastos	Discreta	50
	Moderada	0
	Intensa	50
Tecido de granulação	Discreto	25
	Moderado	50
	Intenso	25
Maturação das fibras colágenas	Discreta	50
	Moderada	50
	Intensa	0
Quantidade de fibras colágenas	0 a 25% da ferida preenchida	25
	25 a 50% da ferida preenchida	25
	50 a 75% ferida preenchida	0
	Maior que 75% preenchida	50
Angiogênese	Discreta	0
	Moderada	50
	Intensa	50

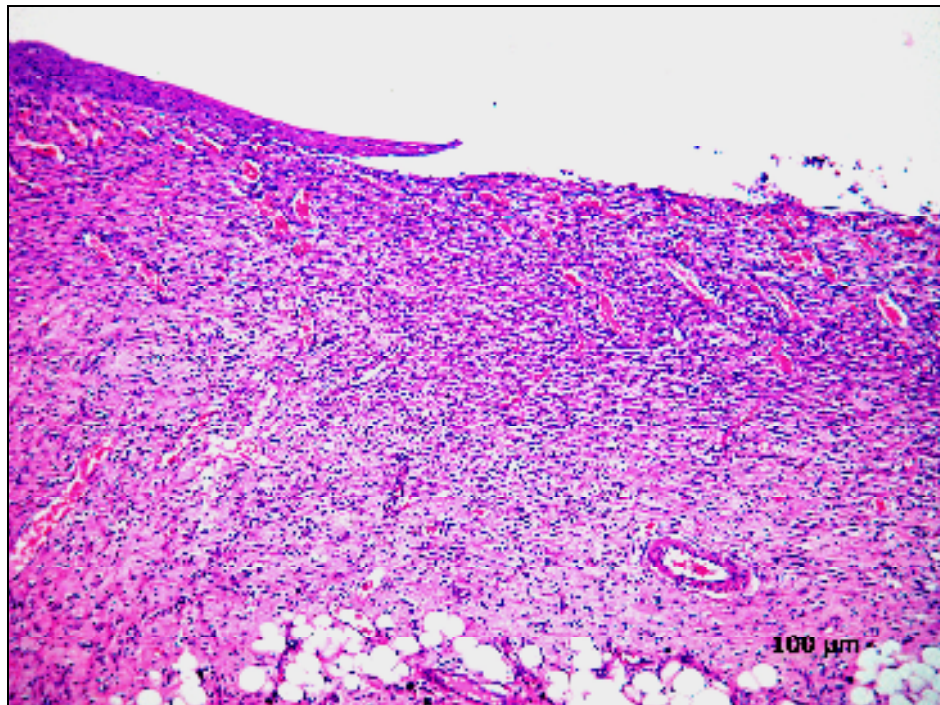


Fig. 21. Fotomicrografia do grupo experimental LED vermelho associado a Laser $\lambda 660\text{nm}$. Início de migração epitelial e tecido de granulação rico em vasos congestionados e células leucocitárias. HE. (UFPB-UFBA, 2008)

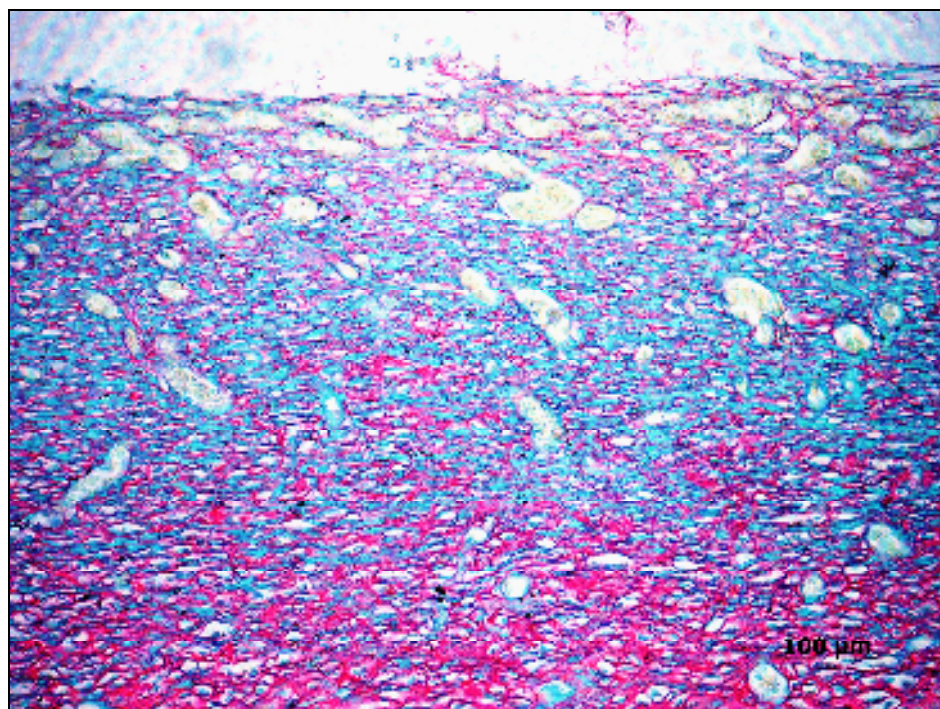


Fig. 22. Fotomicrografia do grupo experimental LED vermelho associado a Laser $\lambda 660\text{nm}$. Discreta quantidade de fibras colágenas delgadas e intercaladas. Comparar com a derme subjacente. PICROSÍRIUS. (UFPB-UFBA, 2008)

5.1.6 Grupo experimental LED vermelho (~ λ 700nm) (16mw)

Os espécimes apresentaram, macroscopicamente, crosta e redução da área da ferida. A classificação da amostra foi heterogênea em relação à pavimentação epitelial. Foi observado desde recobrimento menor que a metade da ferida (50% da amostra) a recobrimento completo da ferida (25% da amostra). Predominou presença discreta de infiltrado inflamatório agudo. Dentre os tipos celulares do infiltrado inflamatório crônico pôde-se visualizar basicamente linfócitos e, em alguns espécimes, também foram observados mastócitos. A intensidade do infiltrado inflamatório crônico dentro da amostra variou de discreta a intensa. Esta variação também foi observada em relação à quantidade de tecido de granulação. A maioria dos casos mostrou quantidade de fibroblastos intensa (75%). Todos os espécimes apresentaram angiogênese intensa (Fig. 23). Em relação à maturação das fibras colágenas, esta foi discreta em 75% da amostra e moderada em 25% dos casos (Fig. 24). Observou-se fibras colágenas preenchendo entre 50% e 75% da ferida em dois espécimes.

Tabela 06. Resultados da análise histológica do grupo LED vermelho (~λ700nm) (16mW). (UFPB-UFBA, 2008)

CRITÉRIO	CLASSIFICAÇÃO	PERCENTUAL DA AMOSTRA (%)
Reepitelização	Ausente	0
	Recobrimento menor que a metade da ferida	50
	Recobrimento maior que a metade da ferida	25
	Recobrimento completo da ferida com espessura irregular	25
	Recobrimento completo da ferida com espessura regular	0
Inflamação aguda	Ausente	25
	Discreta	75
	Moderada	0
	Intensa	0
Inflamação crônica	Ausente	0
	Discreta	25
	Moderada	50
	Intensa	25
Quantidade de fibroblastos	Discreta	0
	Moderada	25
	Intensa	75
Tecido de granulação	Discreto	25
	Moderado	25
	Intenso	50
Maturação das fibras colágenas	Discreta	75
	Moderada	25
	Intensa	0
Quantidade de fibras colágenas	0 a 25% da ferida preenchida	0
	25 a 50% da ferida preenchida	25
	50 a 75% ferida preenchida	50
	Maior que 75% preenchida	25
Angiogênese	Discreta	0
	Moderada	0
	Intensa	100

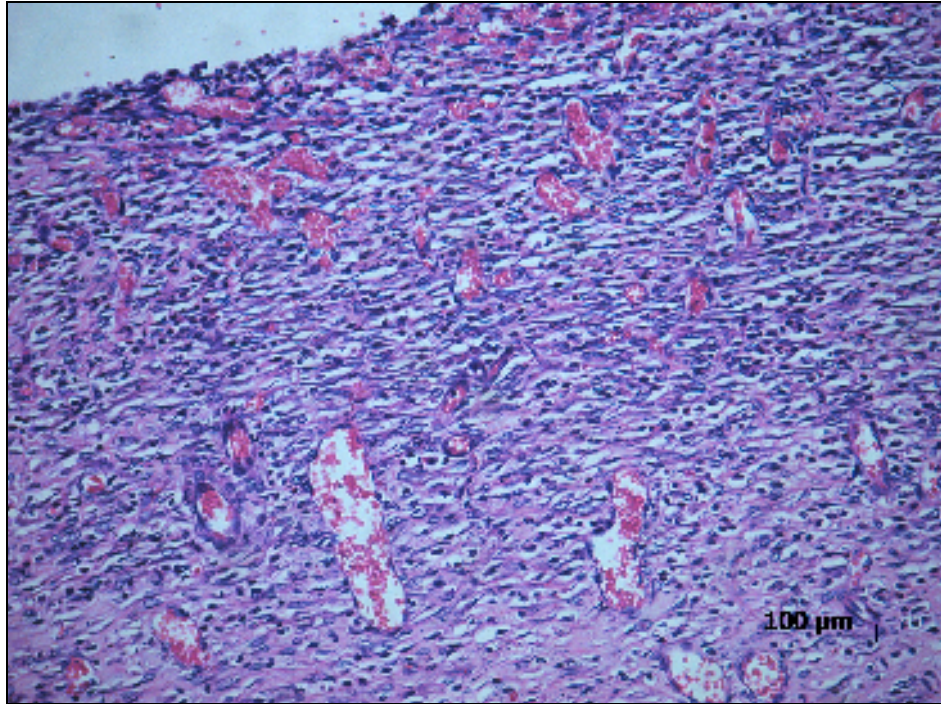


Fig. 23. Fotomicrografia do grupo experimental LED vermelho (16mW). Marcante tecido de granulação rico em vasos sanguíneos congestionados e leucócitos mononucleares. Fibroblastos irregularmente dispersos permeiam a área da ferida. HE. (UFPB-UFBA, 2008)

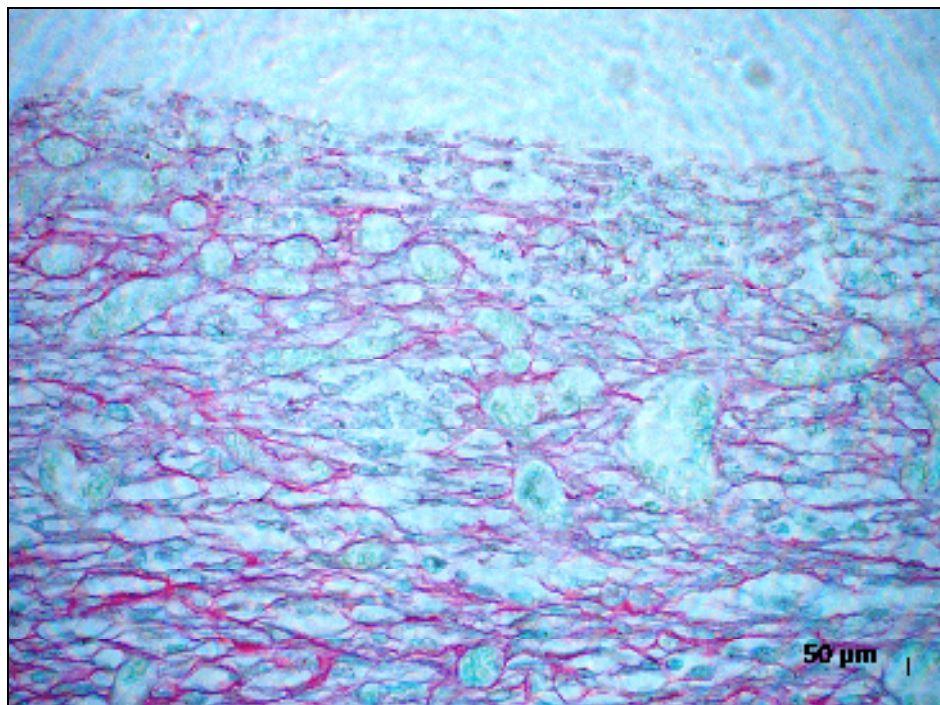


Fig. 24. Fotomicrografia do grupo experimental LED vermelho (16mW). Estágio inicial de maturação e quantidade discreta de fibras colágenas delgadas. PICROSÍRIUS. (UFPB-UFBA, 2008)

5.1.7 Grupo experimental LED vermelho (~ λ 700nm) associado ao laser λ 790nm

Todos os espécimes apresentaram, macroscopicamente, presença de crosta e considerável redução do tamanho da ferida. Em relação à pavimentação epitelial, houve variação dos casos de ausente a pavimentação completa com espessura regular. O infiltrado inflamatório agudo foi ausente (50%) a discreto (50%), e o infiltrado crônico foi discreto (50%) a moderado (50%). A quantidade de tecido de granulação variou entre discreta e intensa, com metade dos casos considerados de quantidade discreta, e metade dos casos classificados como quantidade intensa. O mesmo ocorreu em relação à quantidade de fibroblastos (Fig. 25). A maturação das fibras colágenas mostrou-se moderada em 100% da amostra. Mais do que 75% da área ferida apresentou-se preenchida por fibras colágenas em três espécimes (Fig. 26). A angiogênese foi moderada a intensa.

Tabela 07. Resultados da análise histológica do grupo LED vermelho ($\sim\lambda 700\text{nm}$) associado a laser $\lambda 790\text{nm}$. (UFPB-UFBA, 2008)

CRITÉRIO	CLASSIFICAÇÃO	PERCENTUAL DA AMOSTRA (%)
Reepitelização	Ausente	25
	Recobrimento menor que a metade da ferida	25
	Recobrimento maior que a metade da ferida	0
	Recobrimento completo da ferida com espessura irregular	25
	Recobrimento completo da ferida com espessura regular	25
Inflamação aguda	Ausente	50
	Discreta	50
	Moderada	0
	Intensa	0
Inflamação crônica	Ausente	0
	Discreta	50
	Moderada	50
	Intensa	0
Quantidade de fibroblastos	Discreta	50
	Moderada	0
	Intensa	50
Tecido de granulação	Discreto	50
	Moderado	0
	Intenso	50
Maturação das fibras colágenas	Discreta	0
	Moderada	100
	Intensa	0
Quantidade de fibras colágenas	0 a 25% da ferida preenchida	0
	25 a 50% da ferida preenchida	25
	50 a 75% ferida preenchida	0
	Maior que 75% preenchida	75
Angiogênese	Discreta	0
	Moderada	50
	Intensa	50

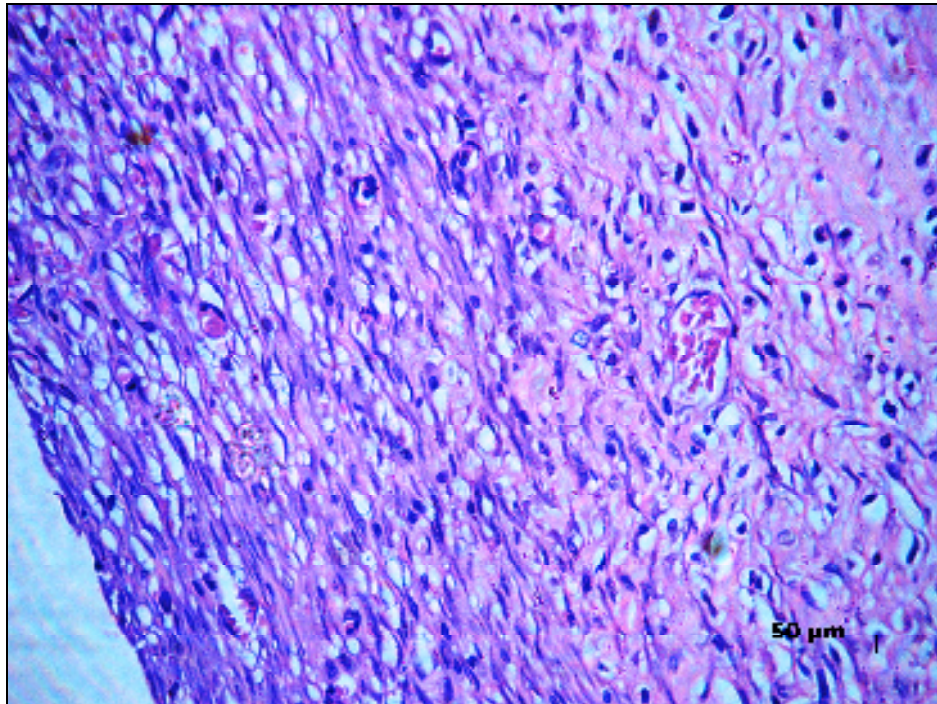


Fig. 25. Fotomicrografia do grupo experimental LED vermelho associado a Laser $\lambda 790\text{nm}$. Quantidade intensa de fibroblastos dispostos paralelamente à superfície e infiltrado inflamatório crônico moderado. HE. (UFPB-UFBA, 2008)

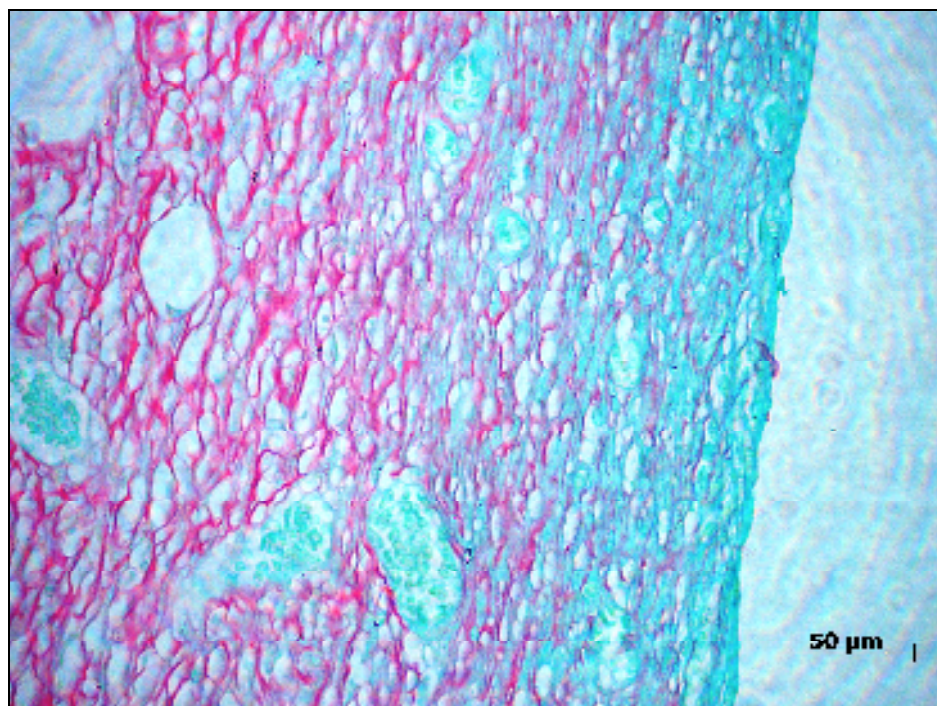


Fig. 26. Fotomicrografia do grupo experimental LED vermelho associado a Laser $\lambda 790\text{nm}$. Quantidade moderada a intensa de fibras colágenas maduras e em organização. PICROSÍRIUS. (UFPB-UFBA, 2008)

5.1.8 Grupo experimental LED verde (~ λ 530nm)

Os espécimes apresentaram crosta com pouca espessura e redução da tamanho da ferida. Apesar de não ter demonstrado uma classificação homogênea em relação à reepitelização, todos os espécimes exibiram epitélio recobrimdo mais do que a metade da ferida ou recobrimento completo (Fig. 27). Nos demais critérios foram observados resultados pouco marcantes. Verificou-se infiltrado inflamatório agudo ausente em 75% da amostra. O infiltrado crônico foi considerado discreto em 75% dos casos e moderado em 25%. A quantidade de fibroblastos se apresentou intensa em três espécimes (75%) e moderada em um espécime (25%). Em relação à quantidade de tecido de granulação, ocorreu variação da amostra, com 75% classificados como discreta e 25% intensa. Houve maturação de fibras colágenas moderada em 75% da amostra e discreta em 25% (Fig. 28). O preenchimento da ferida por fibras colágenas variou de 0 a 25% até mais que 75%. A angiogênese foi predominantemente moderada (75%).

Tabela 08. Resultados da análise histológica do grupo LED verde (~λ530nm). (UFPB-UFBA, 2008)

CRITÉRIO	CLASSIFICAÇÃO	PERCENTUAL DA AMOSTRA (%)
Reepitelização	Ausente	0
	Recobrimento menor que a metade da ferida	0
	Recobrimento maior que a metade da ferida	25
	Recobrimento completo da ferida com espessura irregular	50
	Recobrimento completo da ferida com espessura regular	25
Inflamação aguda	Ausente	75
	Discreta	25
	Moderada	0
	Intensa	0
Inflamação crônica	Ausente	0
	Discreta	75
	Moderada	25
	Intensa	0
Quantidade de fibroblastos	Discreta	0
	Moderada	25
	Intensa	75
Tecido de granulação	Discreto	75
	Moderado	0
	Intenso	25
Maturação das fibras colágenas	Discreta	25
	Moderada	75
	Intensa	0
Quantidade de fibras colágenas	0 a 25% da ferida preenchida	25
	25 a 50% da ferida preenchida	25
	50 a 75% ferida preenchida	25
	Maior que 75% preenchida	25
Angiogênese	Discreta	0
	Moderada	75
	Intensa	25

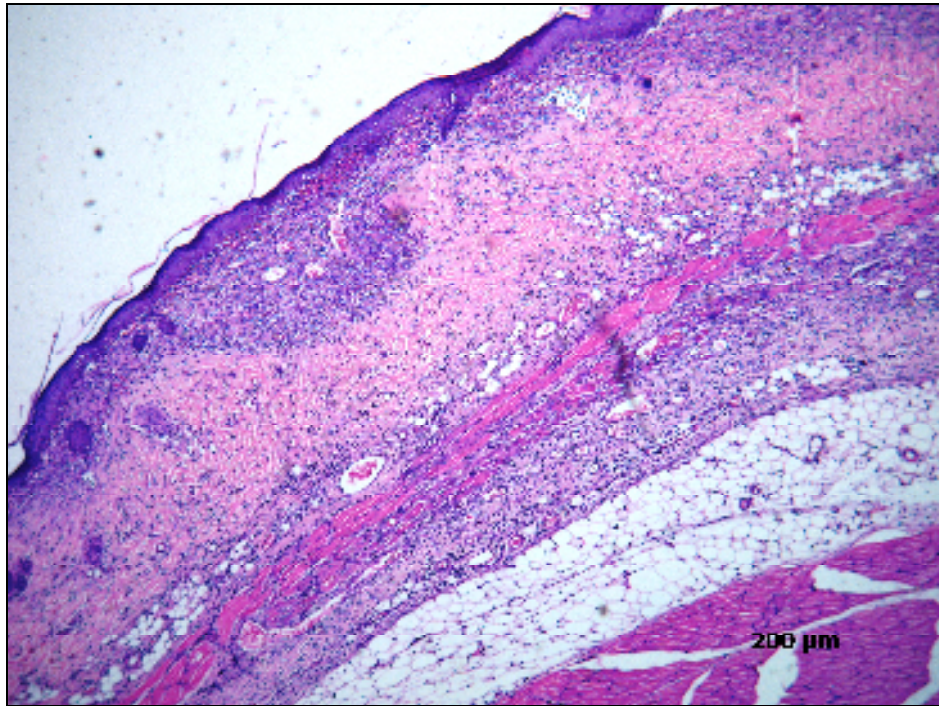


Fig. 27. Fotomicrografia do grupo experimental LED verde. Ferida totalmente recoberta por epitélio e discreto tecido de granulação subjacente. HE. (UFPB-UFBA, 2008)

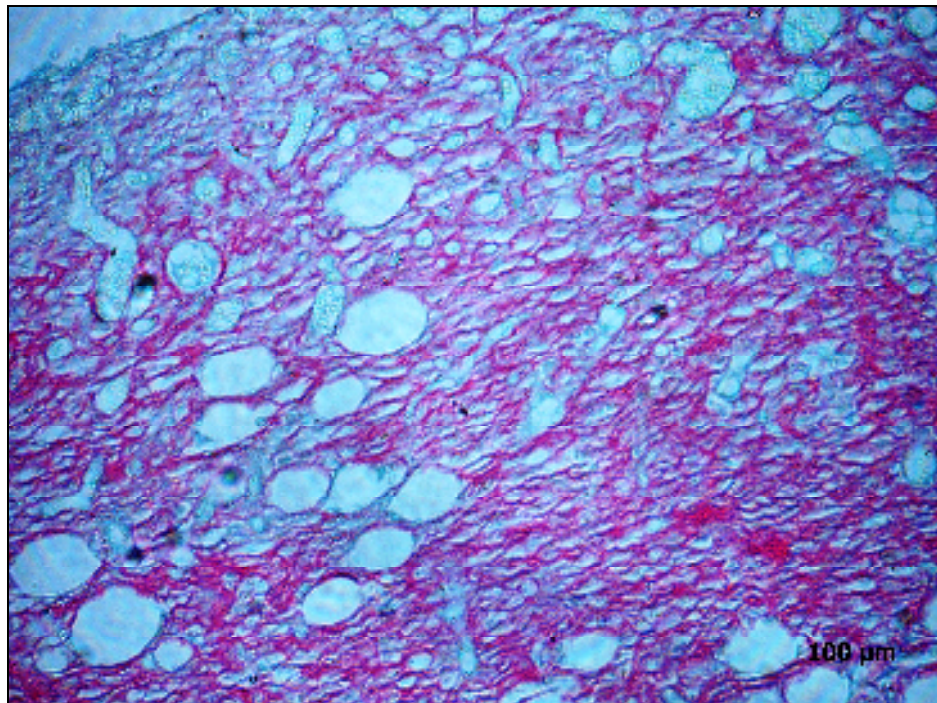


Fig. 28. Fotomicrografia do grupo experimental LED verde. Marcante matriz colagênica madura. PICROSÍRIUS. (UFPB-UFBA, 2008)

5.1.9 Grupo experimental LED verde ($\sim\lambda 530\text{nm}$) associado ao laser

$\lambda 790\text{nm}$

Macroscopicamente, dois espécimes apresentaram crosta e em dois espécimes a crosta havia se desprendido por completo. A área da ferida encontrou-se consideravelmente reduzida. Predominou o recobrimento completo da ferida (75% dos casos), e um caso apresentou recobrimento menor do que a metade da ferida. O infiltrado inflamatório agudo caracterizou-se como ausente ou discreto, enquanto o infiltrado crônico mostrou-se discreto em 100% da amostra (Fig. 29). A quantidade de tecido de granulação foi discreta em três espécimes e moderada em um espécime. Em relação à quantidade de fibroblastos, predominou a quantidade moderada (50%) e a maturação das fibras colágenas também foi considerada moderada em dois espécimes (50%); um espécime (25%) apresentou maturação intensa e em um espécime (25%) observou-se maturação discreta das fibras colágenas (Fig. 30). Três espécimes apresentaram mais que 75% da ferida preenchida por fibras colágenas. A totalidade da amostra exibiu angiogênese intensa.

Tabela 09. Resultados da análise histológica do grupo LED verde (~ λ 530nm) associado a laser λ 790nm. (UFPB-UFBA, 2008)

CRITÉRIO	CLASSIFICAÇÃO	PERCENTUAL DA AMOSTRA (%)
Reepitelização	Ausente	0
	Recobrimento menor que a metade da ferida	25
	Recobrimento maior que a metade da ferida	0
	Recobrimento completo da ferida com espessura irregular	50
	Recobrimento completo da ferida com espessura regular	25
Inflamação aguda	Ausente	50
	Discreta	50
	Moderada	0
	Intensa	0
Inflamação crônica	Ausente	0
	Discreta	100
	Moderada	0
	Intensa	0
Quantidade de fibroblastos	Discreta	25
	Moderada	50
	Intensa	25
Tecido de granulação	Discreto	75
	Moderado	25
	Intenso	0
Maturação das fibras colágenas	Discreta	25
	Moderada	50
	Intensa	25
Quantidade de fibras colágenas	0 a 25% da ferida preenchida	0
	25 a 50% da ferida preenchida	0
	50 a 75% ferida preenchida	25
	Maior que 75% preenchida	75
Angiogênese	Discreta	0
	Moderada	0
	Intensa	100

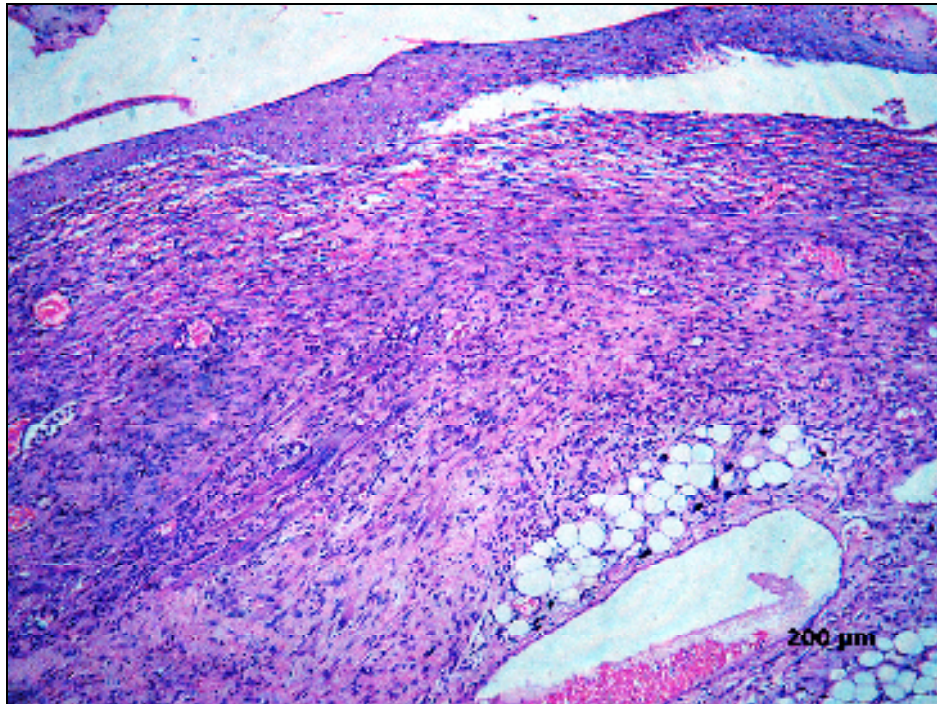


Fig. 29. Fotomicrografia do grupo experimental LED verde associado a Laser $\lambda 790\text{nm}$. Ferida totalmente recoberta por epitélio e discreto infiltrado inflamatório crônico subjacente. HE. (UFPB-UFBA, 2008)

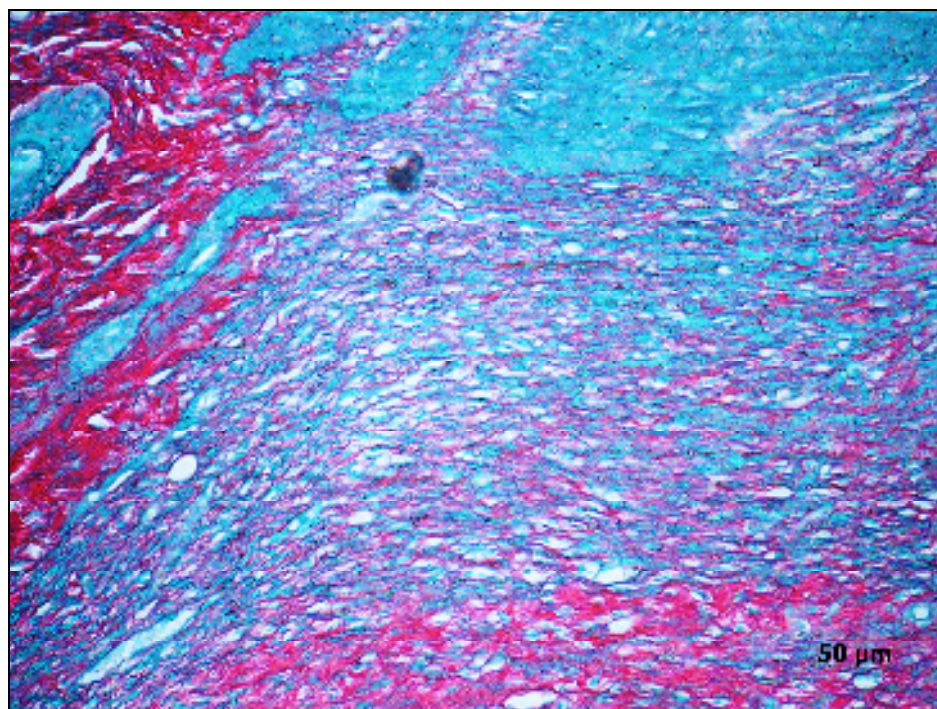


Fig. 30. Fotomicrografia do grupo experimental LED verde associado a Laser $\lambda 790\text{nm}$. Discreta matriz colagênica madura em organização. PICROSÍRIUS. (UFPB-UFBA, 2008)

5.1.10 Grupo experimental LED azul (~ λ 460nm)

Na análise macroscópica, verificou-se presença de crosta em 50% dos espécimes e todos apresentaram área da ferida reduzida. No critério reepitelização, houve variação dos casos da amostra em classificações extremas - 50% dos casos não apresentaram pavimentação e 50% mostraram pavimentação completa. O infiltrado inflamatório agudo variou de ausente a discreto. Quanto ao infiltrado crônico, predominou o infiltrado moderado (50%), com espécimes também classificados em ausente (25%) e discreto (25%). Em alguns espécimes foram visualizados, além de linfócitos, mastócitos. O tecido de granulação variou entre discreto (50%) e intenso (50%) (Fig. 31). Predominou a quantidade intensa de fibroblastos (50%). A maturação das fibras colágenas foi discreta (50%) a moderada (50%). Observou-se quantidade de fibras colágenas preenchendo 50 a 75% da ferida em dois espécimes e mais que 75% da ferida em dois espécimes (Fig. 32). A angiogênese foi considerada intensa em três espécimes (75%) e moderada em um espécime (25%).

Tabela 10. Resultados da análise histológica do grupo LED azul (~λ460nm). (UFPB-UFBA, 2008)

CRITÉRIO	CLASSIFICAÇÃO	PERCENTUAL DA AMOSTRA (%)
Reepitelização	Ausente	50
	Recobrimento menor que a metade da ferida	0
	Recobrimento maior que a metade da ferida	0
	Recobrimento completo da ferida com espessura irregular	25
	Recobrimento completo da ferida com espessura regular	25
Inflamação aguda	Ausente	50
	Discreta	50
	Moderada	0
	Intensa	0
Inflamação crônica	Ausente	25
	Discreta	25
	Moderada	50
	Intensa	0
Quantidade de fibroblastos	Discreta	25
	Moderada	25
	Intensa	50
Tecido de granulação	Discreto	50
	Moderado	0
	Intenso	50
Maturação das fibras colágenas	Discreta	50
	Moderada	50
	Intensa	0
Quantidade de fibras colágenas	0 a 25% da ferida preenchida	0
	25 a 50% da ferida preenchida	0
	50 a 75% ferida preenchida	50
	Maior que 75% preenchida	50
Angiogênese	Discreta	0
	Moderada	25
	Intensa	75

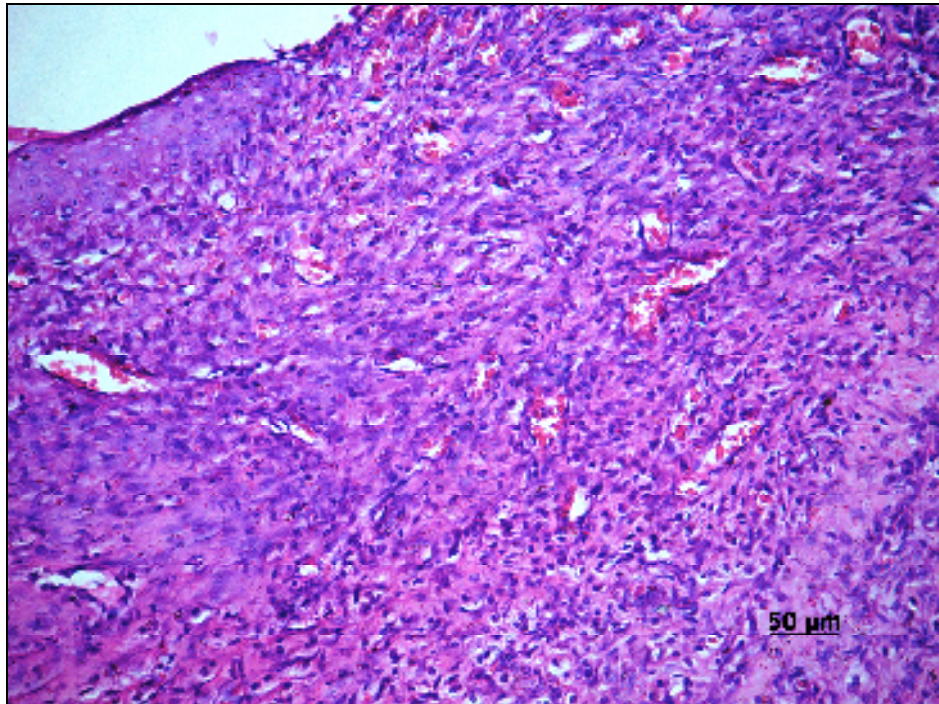


Fig. 31. Fotomicrografia do grupo experimental LED azul. Marcante tecido de granulação permeado por vasos congestionados e infiltrado inflamatório crônico. HE. (UFPB-UFBA, 2008)

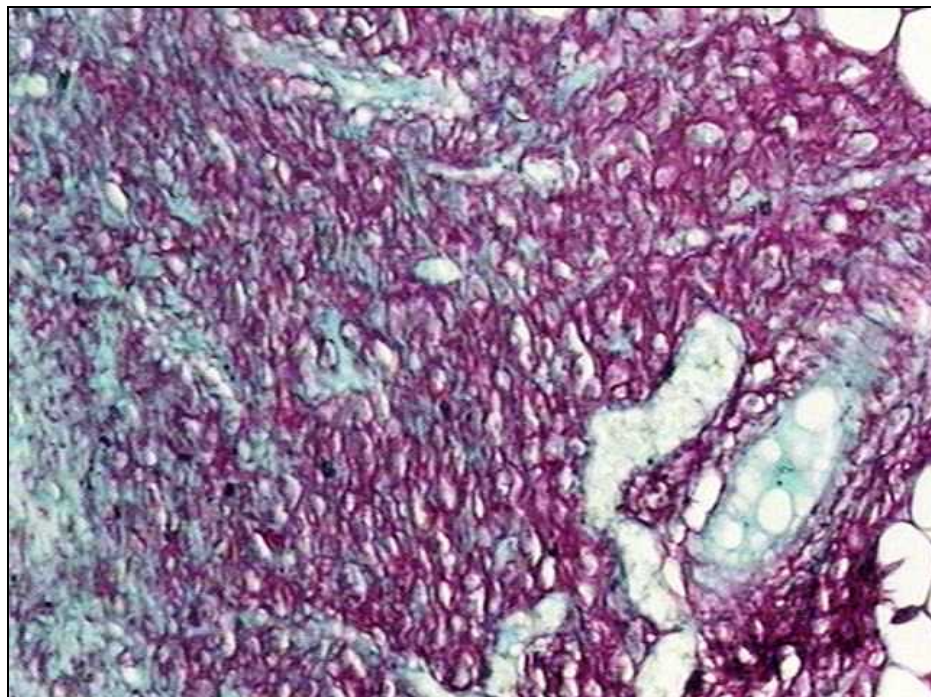


Fig. 32. Fotomicrografia do grupo experimental LED azul. Quantidade moderada de fibras colágenas em estágio inicial de maturação. PICROSÍRIUS. (UFPB-UFBA, 2008)

5.1.11 Grupo experimental LED azul (~ λ 460nm) associado ao laser

λ 790nm

A presença de crosta abundante foi observada em três espécimes, e houve redução do tamanho da ferida. Verificou-se uma tendência a reepitelização completa - 75% da amostra; um espécime (25%) que apresentou reepitelização menor que a metade da ferida (Fig. 33). O infiltrado inflamatório agudo foi ausente a discreto. O infiltrado crônico mostrou-se discreto em 75% da amostra e intenso em 25% da amostra. O infiltrado apresentou característica linfocitária e também foi observada presença de macrófagos em alguns espécimes. Em relação ao tecido de granulação, predominou a quantidade discreta (50%). A quantidade de fibroblastos mostrou predominância ao intenso (75%). A maturação das fibras colágenas foi considerada moderada em 75% da amostra e discreta em 25% (Fig. 34). Predominou a quantidade de 0 a 25% da ferida preenchida por fibras colágenas (dois espécimes). Houve tendência a angiogênese intensa - 75% dos espécimes.

Tabela 11. Resultados da análise histológica do grupo LED azul (~ λ 460nm) associado a laser λ 790nm. (UFPB-UFBA, 2008)

CRITÉRIO	CLASSIFICAÇÃO	PERCENTUAL DA AMOSTRA (%)
Reepitelização	Ausente	0
	Recobrimento menor que a metade da ferida	25
	Recobrimento maior que a metade da ferida	0
	Recobrimento completo da ferida com espessura irregular	50
	Recobrimento completo da ferida com espessura regular	25
Inflamação aguda	Ausente	50
	Discreta	50
	Moderada	0
	Intensa	0
Inflamação crônica	Ausente	0
	Discreta	75
	Moderada	0
	Intensa	25
Quantidade de fibroblastos	Discreta	0
	Moderada	25
	Intensa	75
Tecido de granulação	Discreto	50
	Moderado	25
	Intenso	25
Maturação das fibras colágenas	Discreta	25
	Moderada	75
	Intensa	0
Quantidade de fibras colágenas	0 a 25% da ferida preenchida	50
	25 a 50% da ferida preenchida	25
	50 a 75% ferida preenchida	0
	Maior que 75% preenchida	25
Angiogênese	Discreta	0
	Moderada	25
	Intensa	75

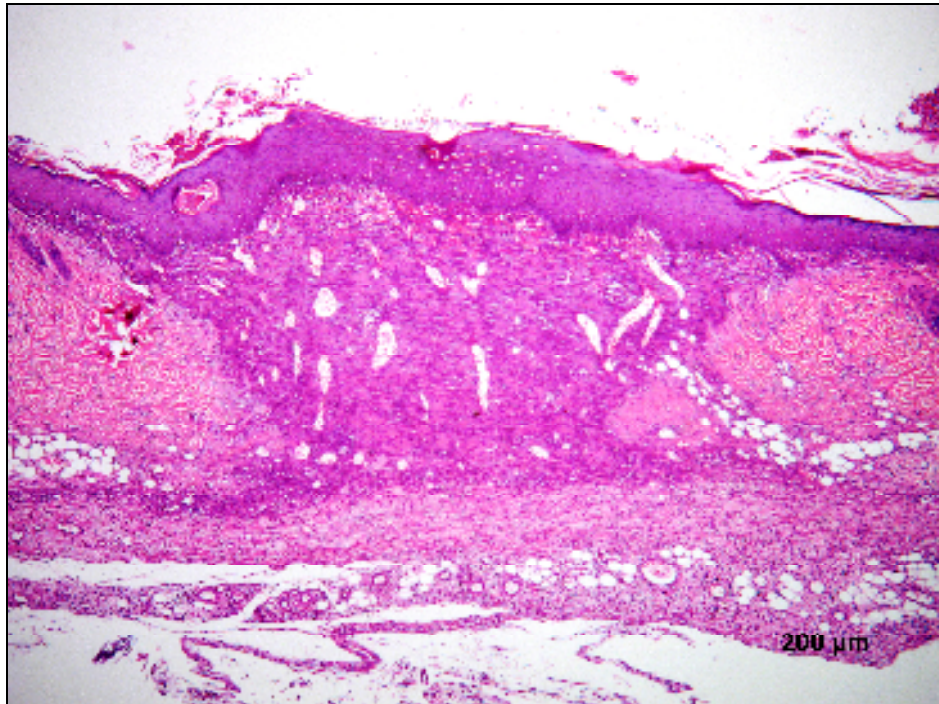


Fig. 33. Fotomicrografia do grupo experimental LED azul + Laser $\lambda 790\text{nm}$. Presença de epitélio irregular recobrimdo toda a extensão da ferida. Subjacente observa-se tecido de granulação discreto. HE. (UFPB-UFBA, 2008)

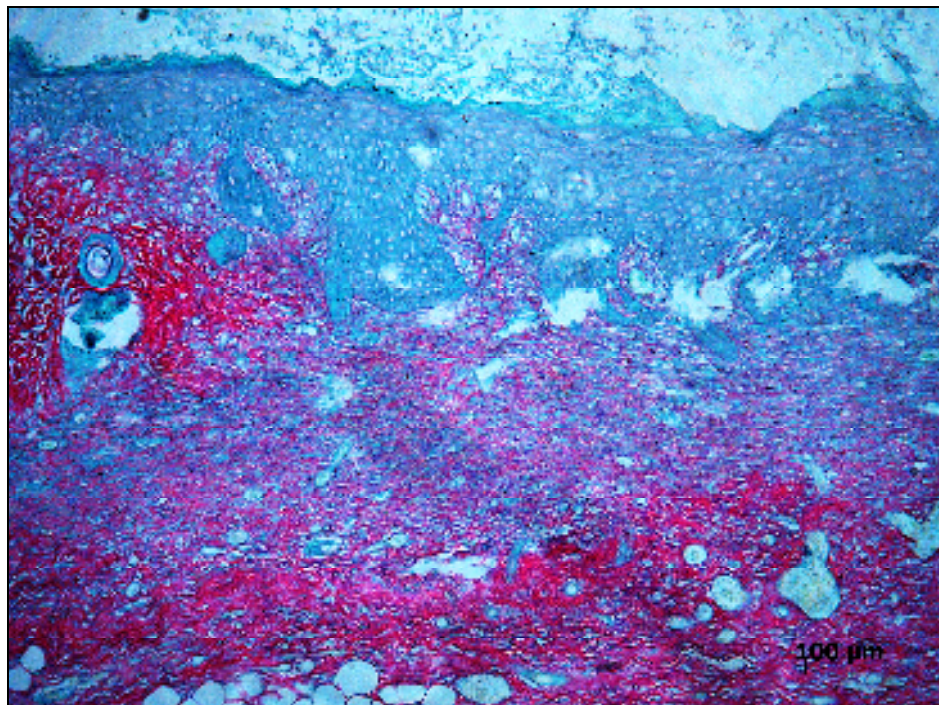


Fig. 34. Fotomicrografia do grupo experimental LED azul + Laser $\lambda 790\text{nm}$. Moderada quantidade de fibras colágenas maduras. PICROSÍRIUS. (UFPB-UFBA, 2008)

5.2 Análise semi-quantitativa

A análise comparativa entre os grupos controle e laser $\lambda 660\text{nm}$ mostrou que o grupo laser $\lambda 660\text{nm}$ apresentou menor pavimentação epitelial ($p=0,02$) (Fig. 35); maior quantidade de fibroblastos ($p<0,01$) (Fig. 37); menor maturação das fibras colágenas ($p=0,02$) (Fig. 38); e maior angiogênese ($p=0,02$) (Fig. 39).

A comparação entre o grupo controle e laser $\lambda 790\text{nm}$ mostrou que o grupo laser $\lambda 790\text{nm}$ apresentou um maior infiltrado inflamatório agudo ($p=0,04$) (Fig. 36); maior quantidade de fibroblastos ($p=0,02$) (Fig. 37); e maior angiogênese ($p=0,02$) (Fig. 39).

Figura 35. Comparação entre os grupos controle e laser $\lambda 660\text{nm}$ quanto à pavimentação epitelial. (UFPB-UFBA, 2008)

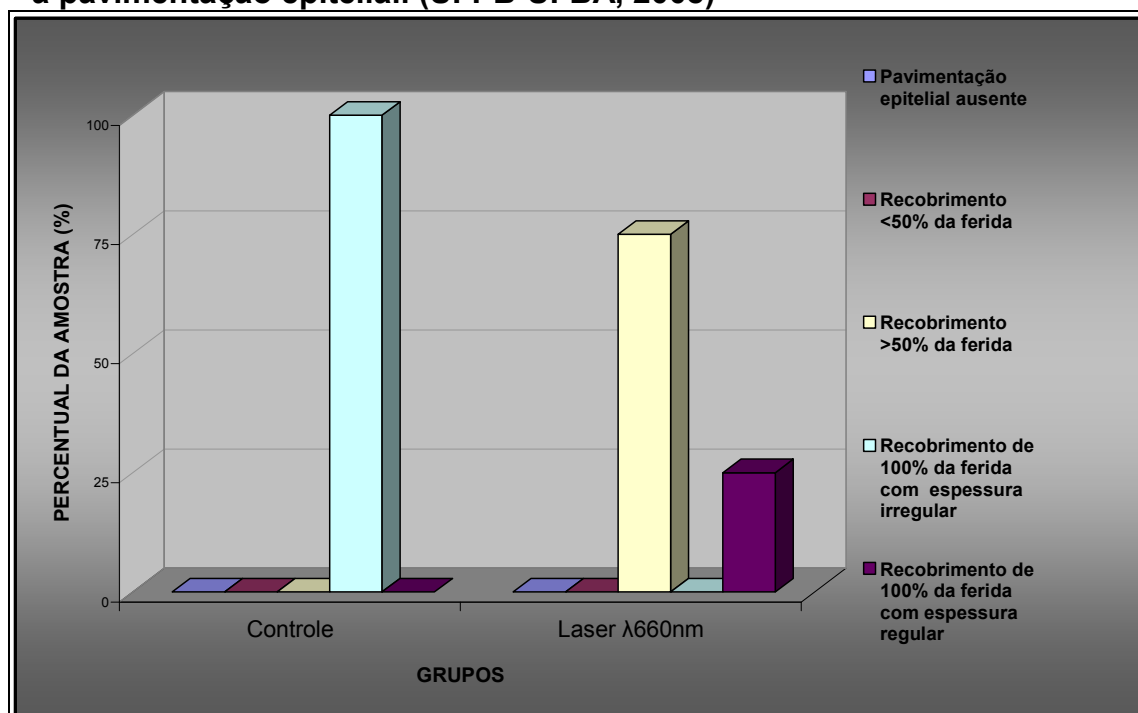


Figura 36. Comparação entre os grupos controle e laser λ 790nm quanto ao infiltrado inflamatório agudo. (UFPB-UFBA, 2008)

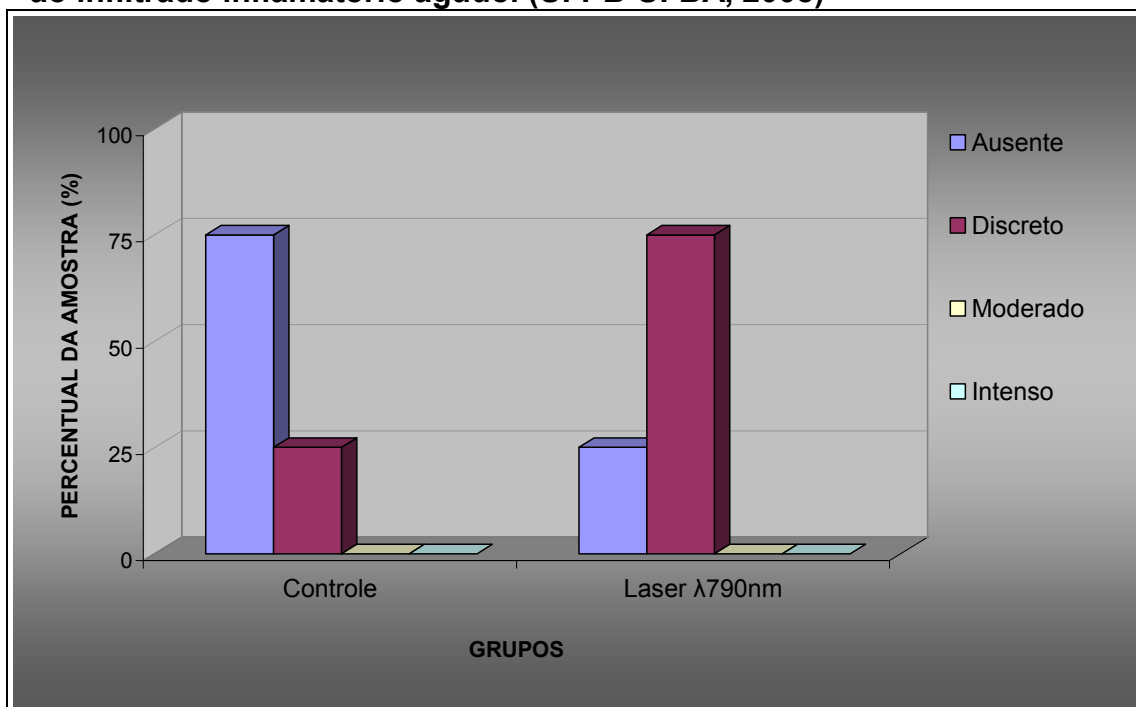


Figura 37. Comparação entre os grupos controle, laser λ 660nm e laser λ 790nm em relação à quantidade de fibroblastos. (UFPB-UFBA, 2008)

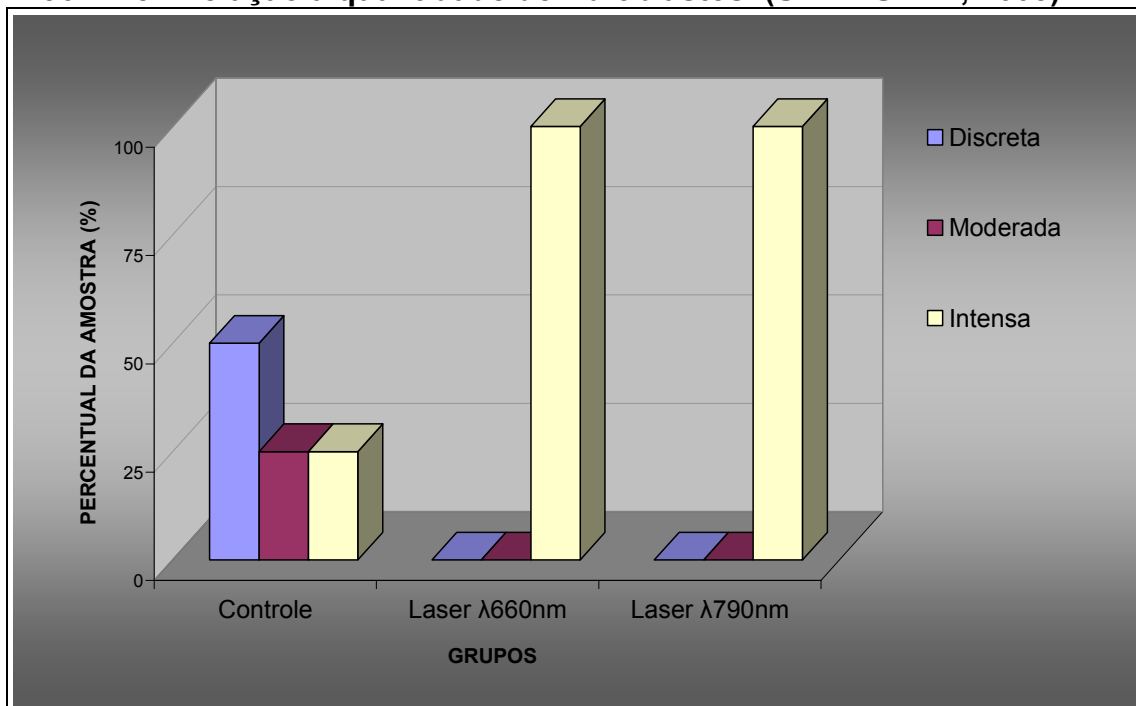


Figura 38. Comparação entre os grupos controle e laser λ 660nm em relação à maturação das fibras colágenas. (UFPB-UFBA, 2008)

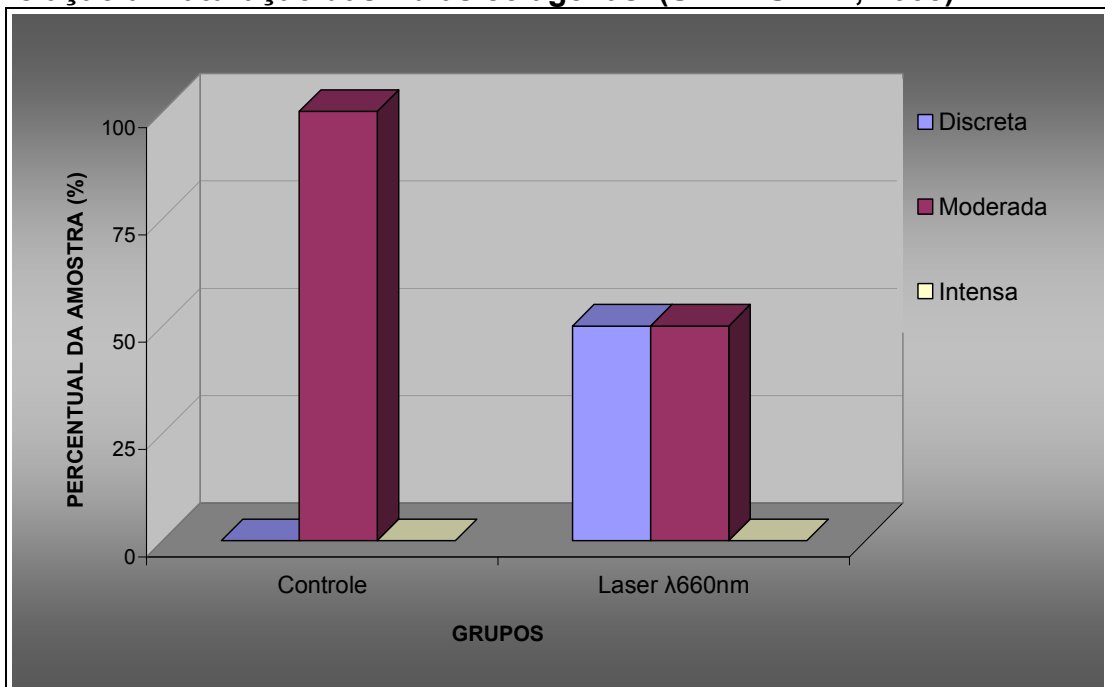
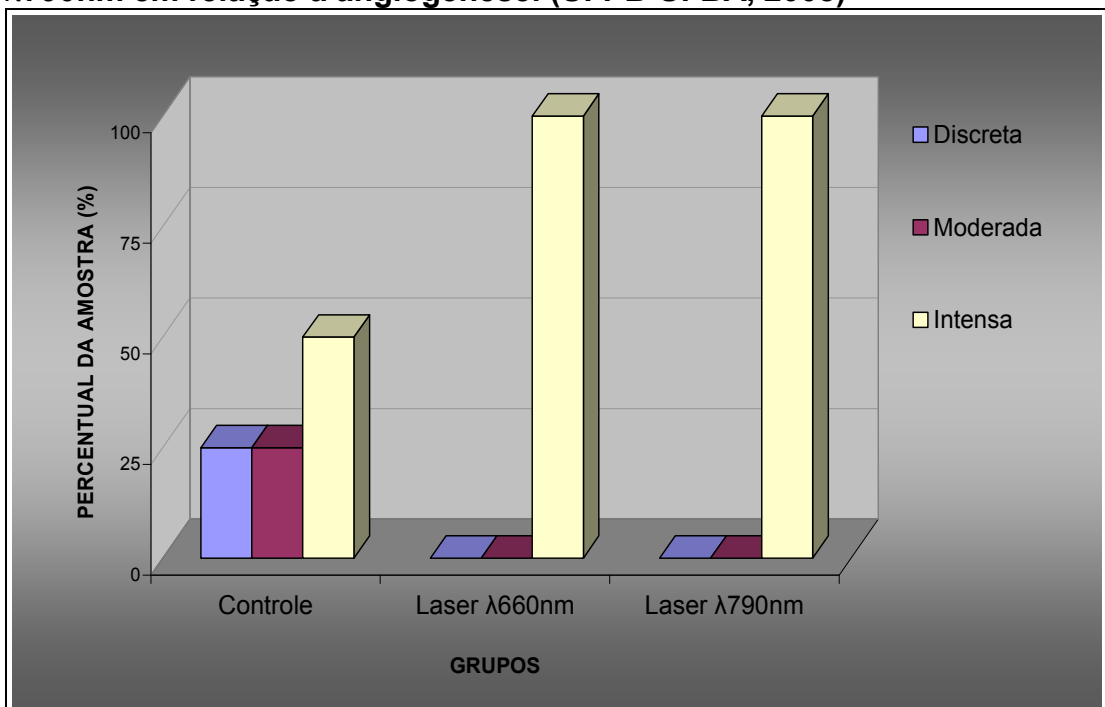


Figura 39. Comparação entre os grupos controle, laser λ 660nm e laser λ 790nm em relação à angiogênese. (UFPB-UFBA, 2008)



A análise comparativa entre os grupos controle e LED vermelho (15mW) mostrou que este apresentou menor pavimentação epitelial ($p < 0,01$)

(Fig. 40); maior infiltrado inflamatório agudo ($p=0,04$) (Fig. 41); maior quantidade de fibroblastos ($p<0,01$) (Fig. 43); e maior angiogênese ($p=0,02$) (Fig. 45).

Ao comparar os grupos controle e LED vermelho (16mW), observou-se que este apresentou menor pavimentação epitelial ($p=0,02$) (Fig. 40); maior infiltrado inflamatório agudo ($p=0,04$) (Fig. 41); maior infiltrado inflamatório crônico ($p=0,04$) (Fig. 42); maior quantidade de fibroblastos ($p=0,02$) (Fig. 43); menor maturação das fibras colágenas ($p<0,01$) (Fig. 44); e maior angiogênese ($p=0,02$) (Fig. 45).

Em comparação ao grupo controle, o grupo LED verde apresentou maior quantidade de fibroblastos ($p=0,02$) (Fig. 43).

A análise comparativa entre os grupos controle e LED azul mostrou que este apresentou menor pavimentação epitelial ($p=0,04$) (Fig. 40); e menor maturação das fibras colágenas ($p=0,02$) (Fig. 44).

Figura 40. Comparação entre o grupo controle e os grupos LED em relação à pavimentação epitelial. (UFPB-UFBA, 2008)

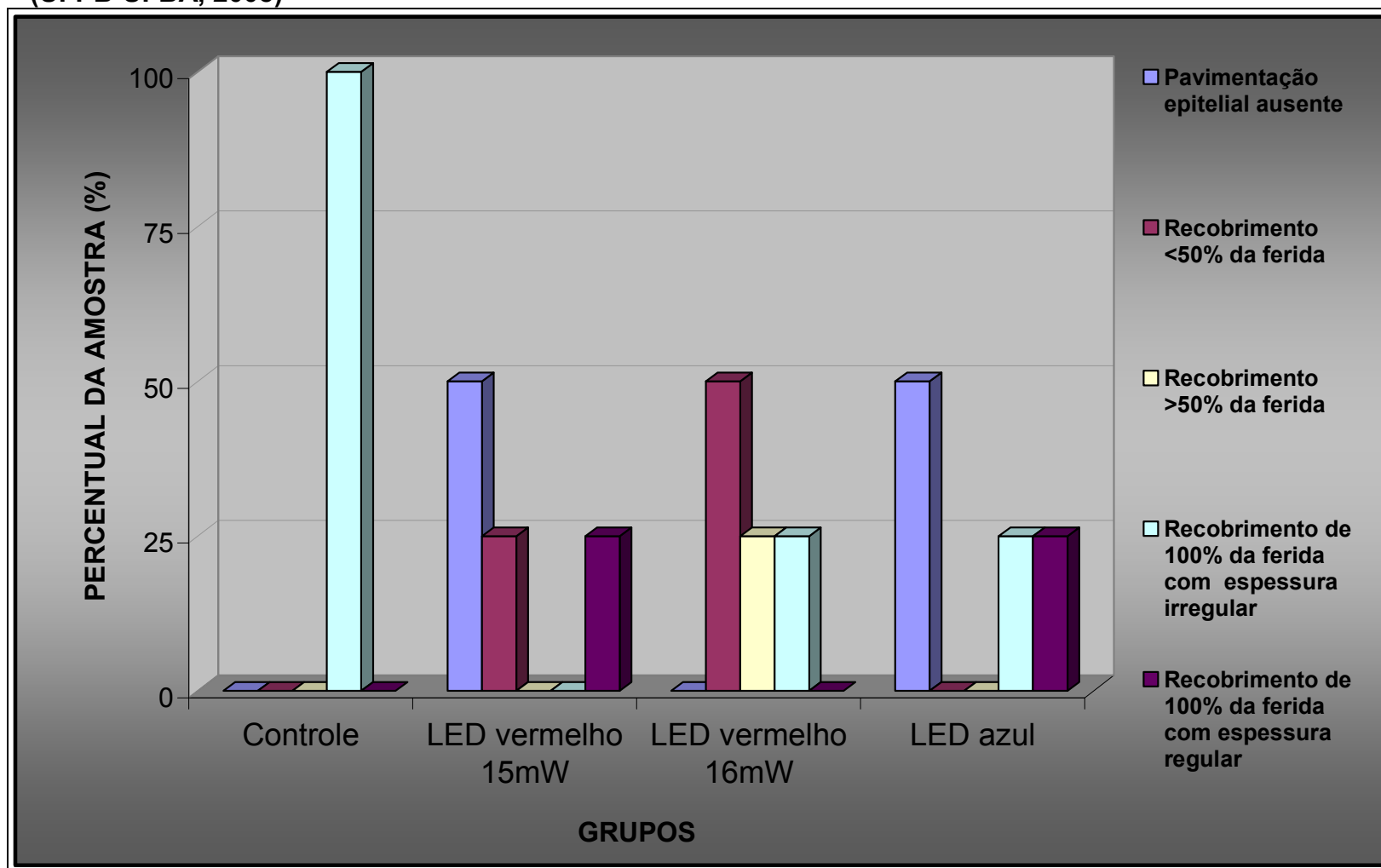


Figura 41. Comparação entre o grupo controle e os grupos LED em relação ao infiltrado inflamatório agudo. (UFPB-UFBA, 2008)

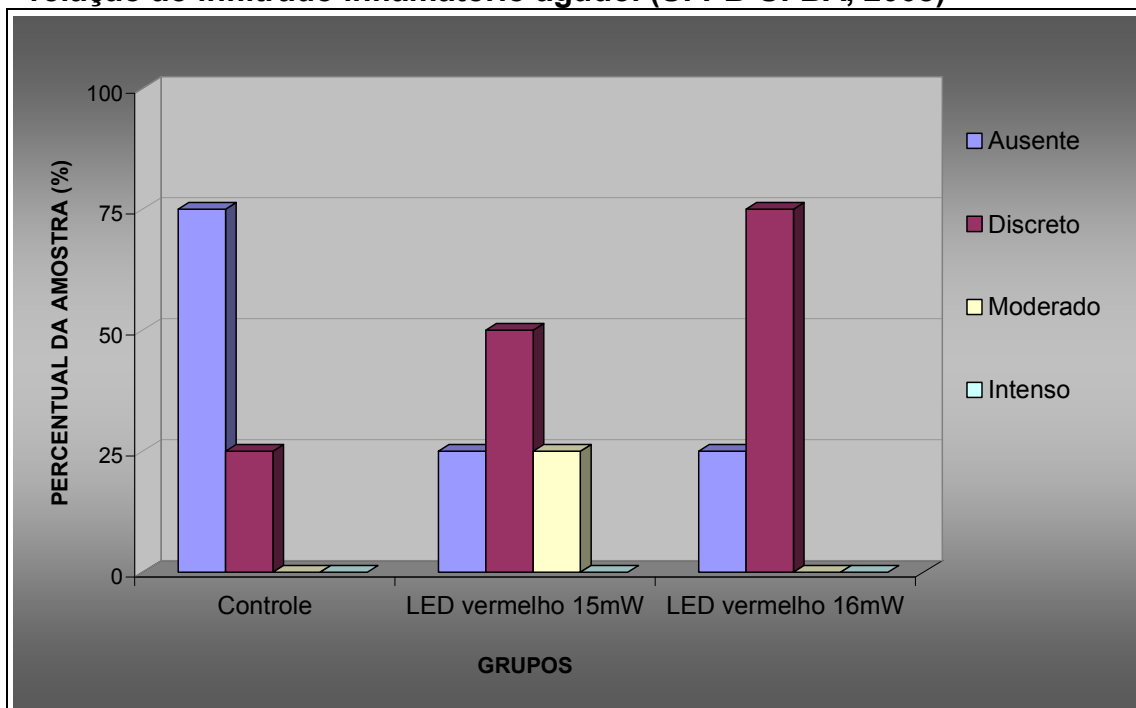


Figura 42. Comparação entre o grupo controle e os grupos LED em relação ao infiltrado inflamatório crônico. (UFPB-UFBA, 2008)

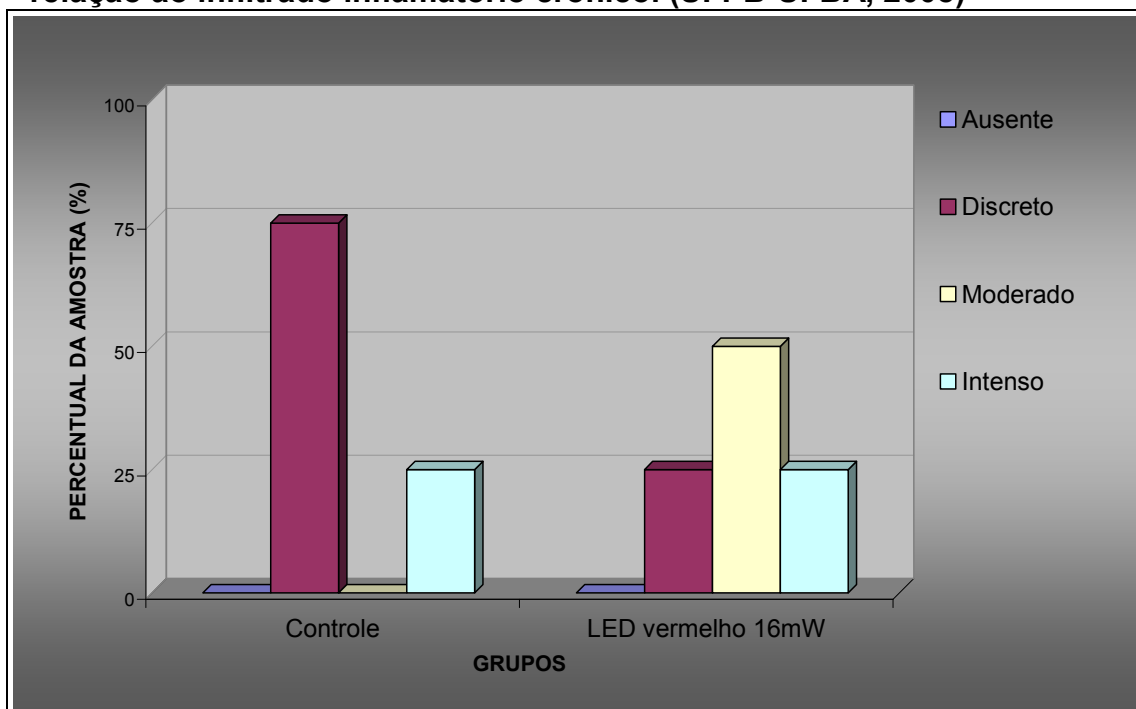


Figura 43. Comparação entre o grupo controle e os grupos LED em relação à quantidade de fibroblastos. (UFPB-UFBA, 2008)

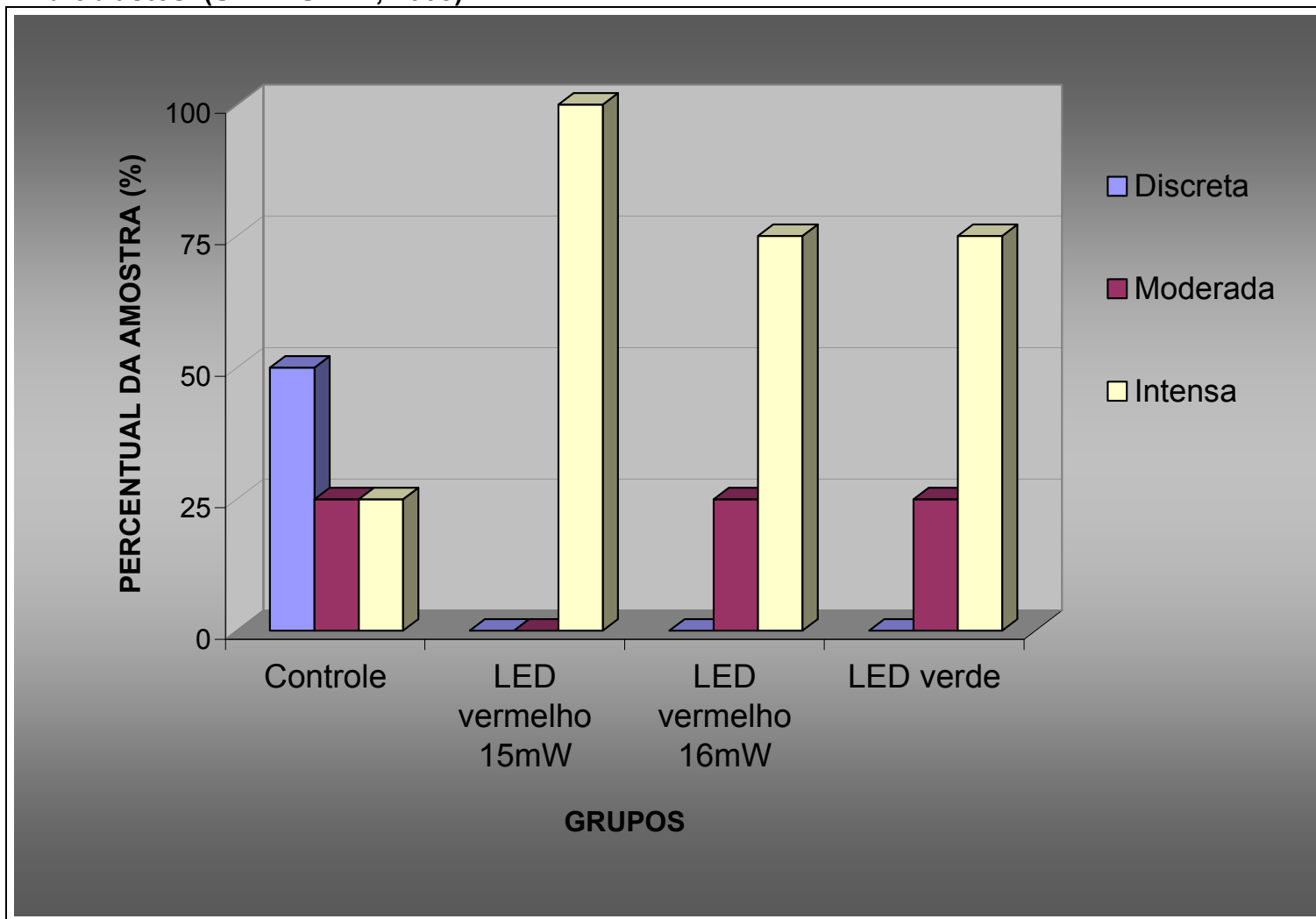


Figura 44. Comparação entre o grupo controle e grupos LED em relação à maturação das fibras colágenas. (UFPB-UFBA, 2008)

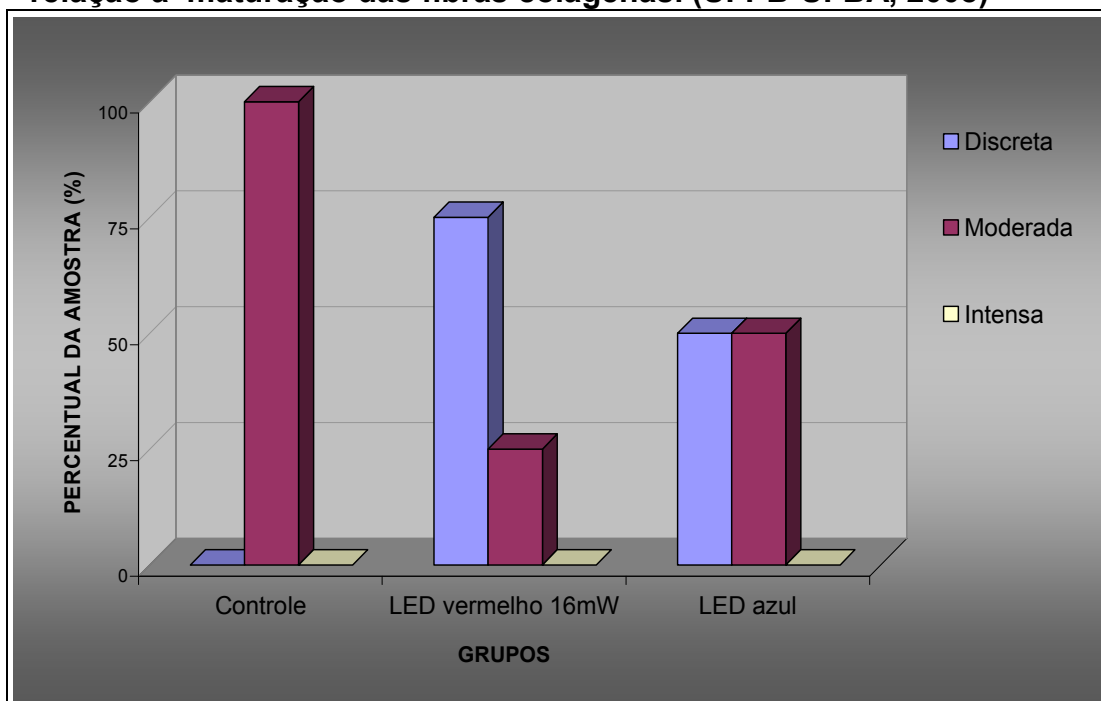
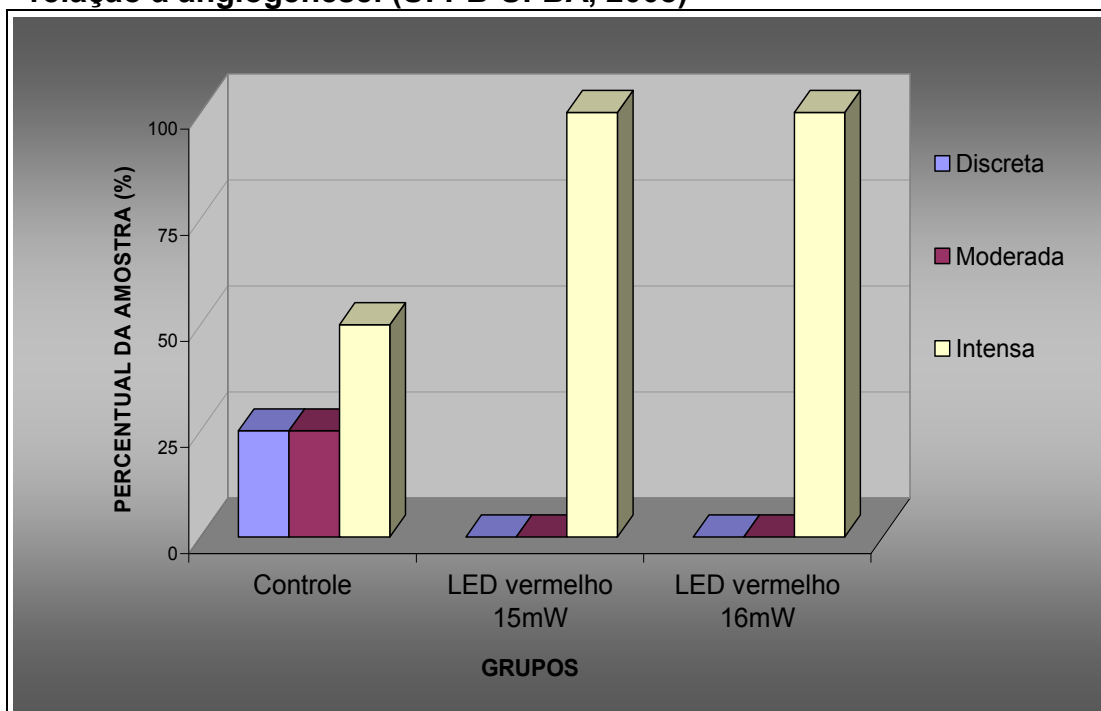


Figura 45. Comparação entre o grupo controle e grupos LED em relação à angiogênese. (UFPB-UFBA, 2008)



A análise comparativa entre controle e os grupos LED e laser associados mostrou que o grupo LED vermelho e laser $\lambda 660\text{nm}$ apresentou menor pavimentação epitelial ($p=0,02$) (Fig. 46); e menor maturação das fibras colágenas ($p=0,02$) (Fig. 48).

Quando comparado ao grupo controle, o grupo LED vermelho associado a laser $\lambda 790\text{nm}$ mostrou menor pavimentação epitelial ($p=0,02$) (Fig. 46); e maior quantidade de fibras colágenas ($p=0,04$) (Fig. 50).

O grupo LED verde associado a laser $\lambda 790\text{nm}$ apresentou maior quantidade de fibras colágenas ($p=0,02$) (Fig. 50); e maior angiogênese do que o controle ($p=0,02$) (Fig. 49).

Ao comparar o grupo controle ao grupo LED azul associado a laser $\lambda 790\text{nm}$, verificou-se que este apresentou maior quantidade de fibroblastos ($p=0,02$) (Fig. 47); e menor quantidade de colágeno ($p=0,02$) (Fig. 50).

Figura 46. Comparação entre os grupos controle e associações LED e laser em relação à pavimentação epitelial. (UFPB-UFBA, 2008)

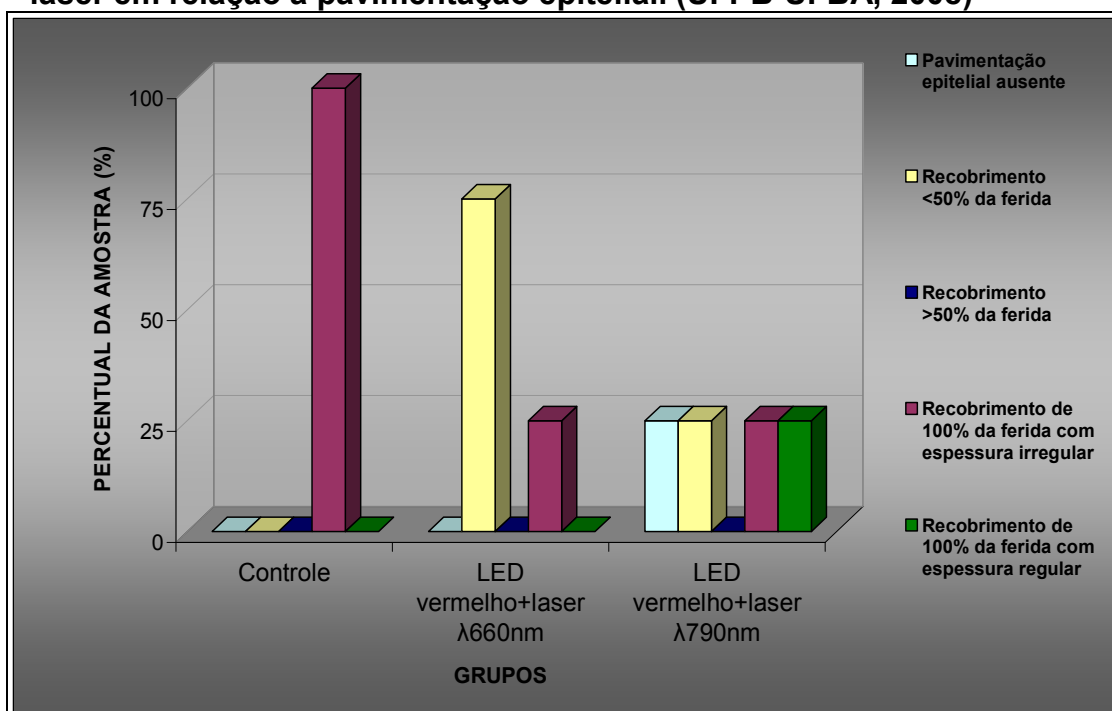


Figura 47. Comparação entre os grupos controle e associações LED e laser em relação à quantidade de fibroblastos. (UFPB-UFBA, 2008)

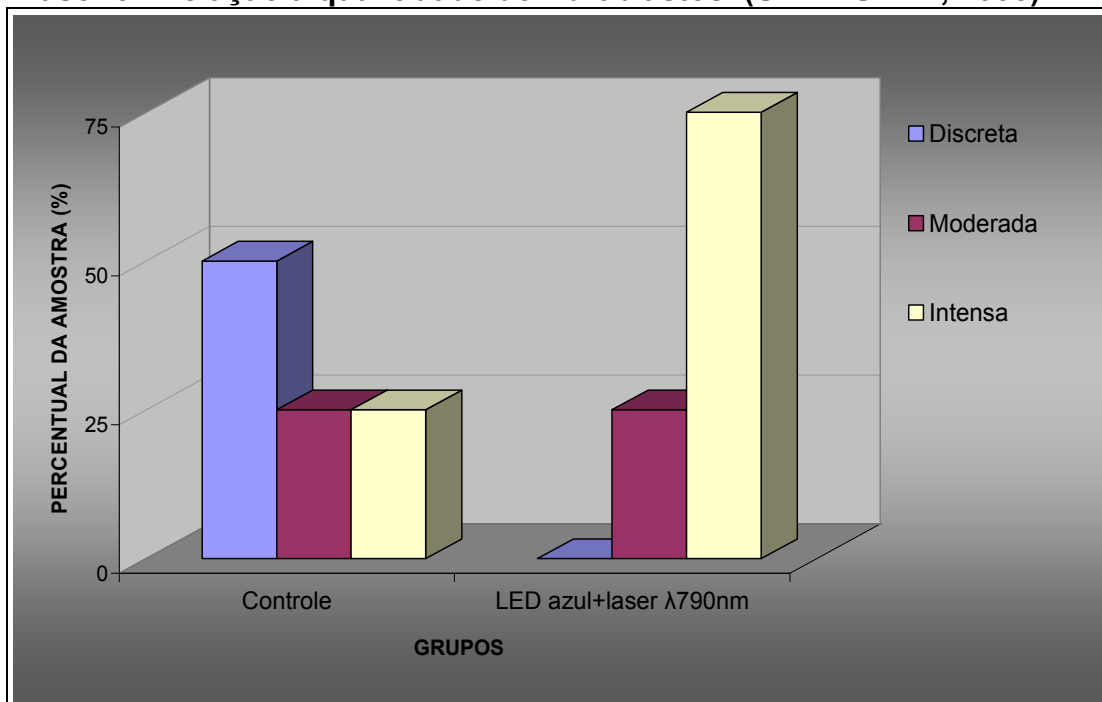


Figura 48. Comparação entre os grupos controle e associações LED e laser em relação à maturação das fibras colágenas. (UFPB-UFBA, 2008)

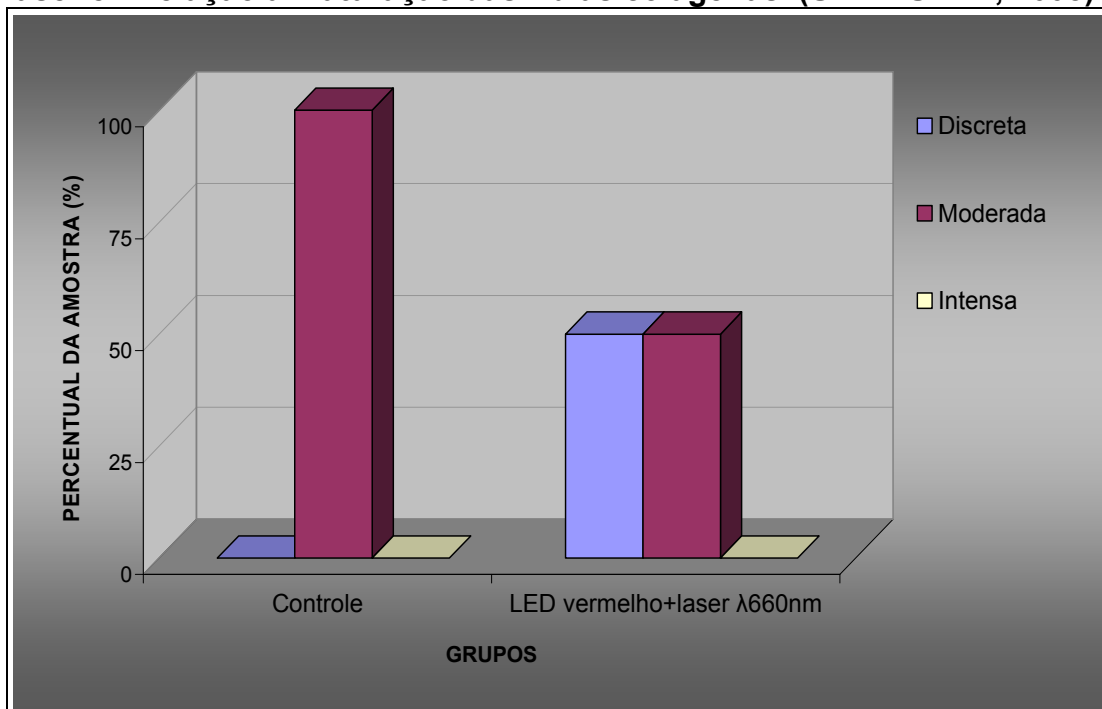


Figura 49. Comparação entre os grupos controle e associações LED e laser em relação à angiogênese. (UFPB-UFBA, 2008)

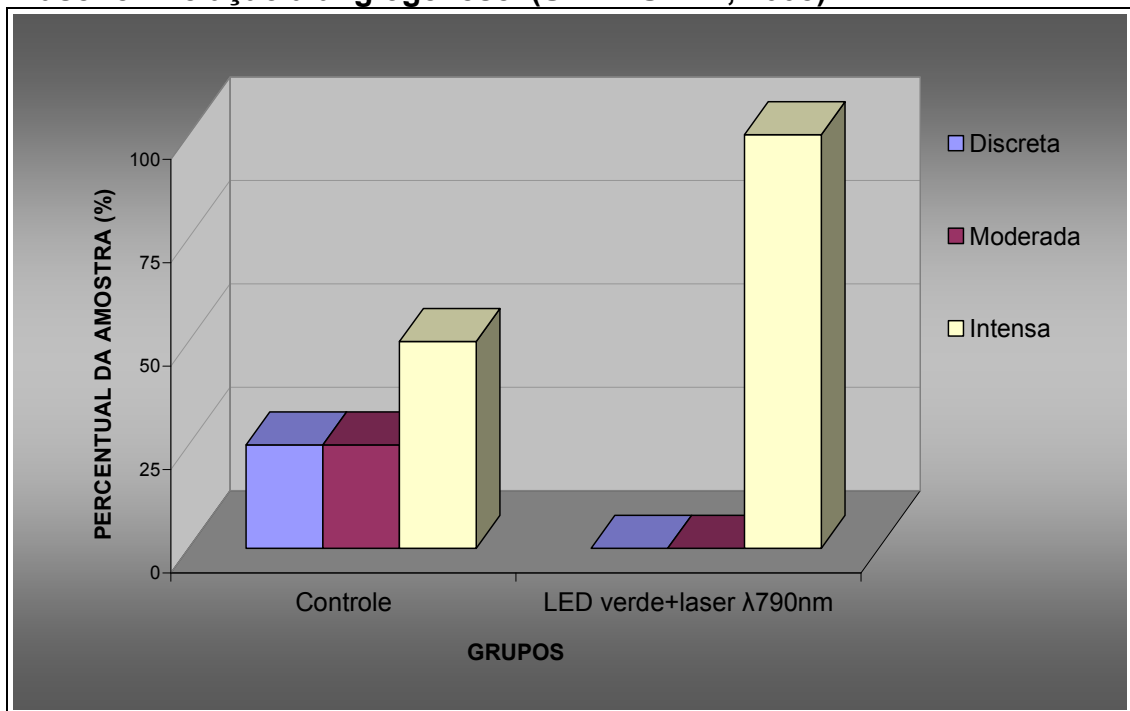
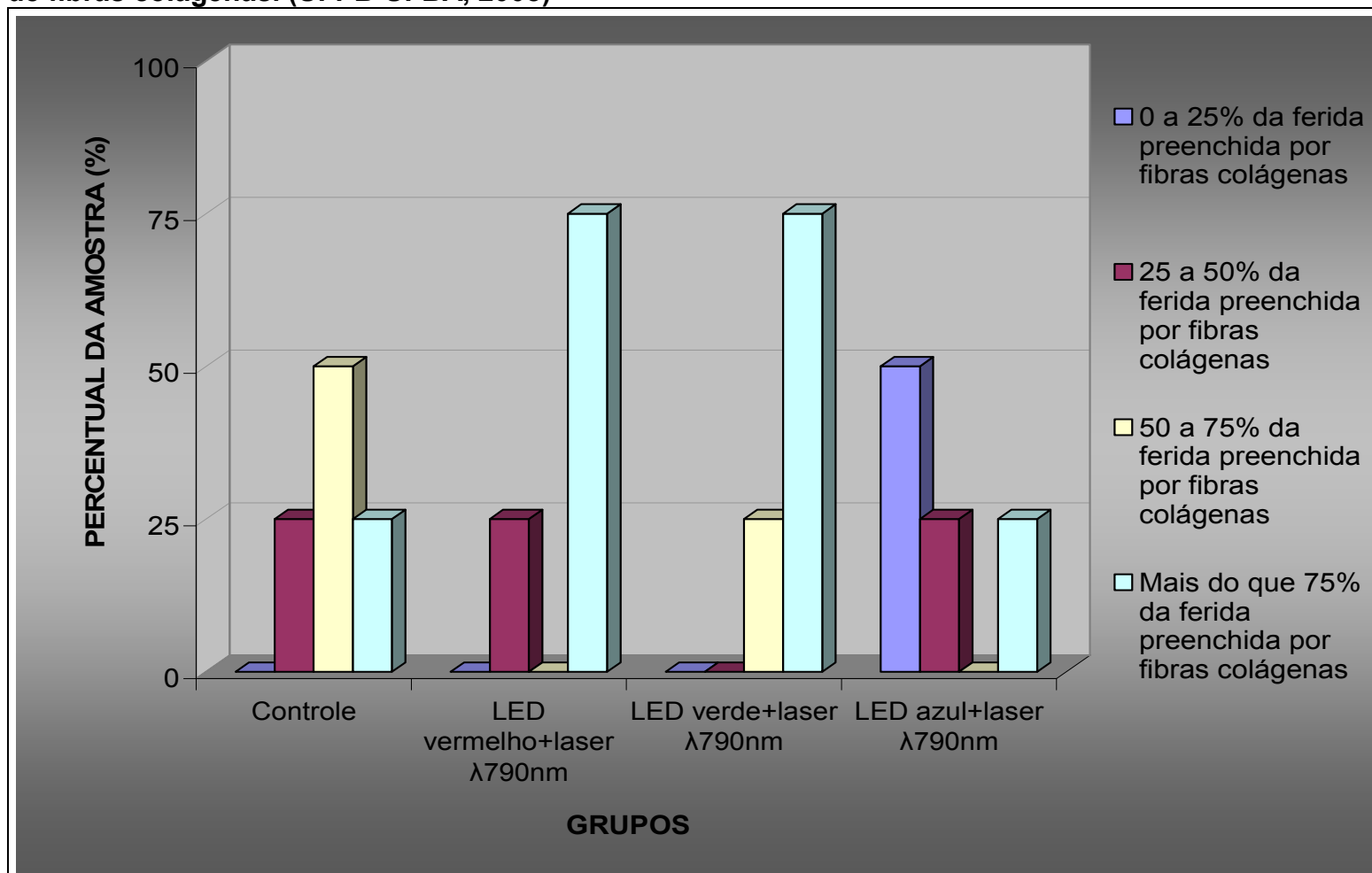
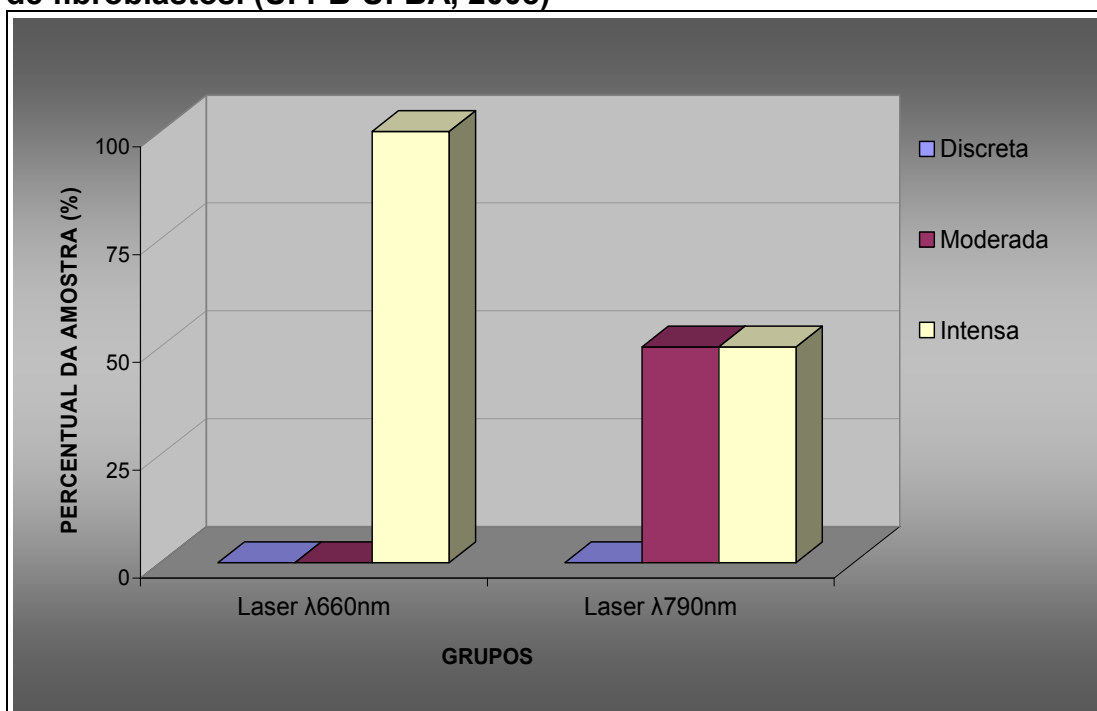


Figura 50. Comparação entre os grupos controle e associações LED e laser em relação à quantidade de fibras colágenas. (UFPB-UFBA, 2008)



A análise comparativa entre os grupos laser mostra que houve diferença significativa em relação à quantidade de fibroblastos. O grupo laser $\lambda 660\text{nm}$ apresentou maior quantidade de fibroblastos do que o grupo laser $\lambda 790\text{nm}$ ($p=0,04$) (Fig. 51).

Figura 51. Comparação entre os grupos laser em relação à quantidade de fibroblastos. (UFPB-UFBA, 2008)



Quando comparados os grupos laser $\lambda 660\text{nm}$ e LEDs, verificou-se que, em relação à pavimentação epitelial, houve diferenças significativas entre o grupo laser $\lambda 660\text{nm}$ e os grupos LED vermelho (16mW) e LED vermelho (15mW) ($p=0,002$). Ambos os grupos LED vermelho apresentaram menos reepitelização do que o grupo laser $\lambda 660\text{nm}$ (Fig. 52).

O grupo laser $\lambda 660\text{nm}$ apresentou maior angiogênese do que o grupo LED verde ($p=0,02$) (Fig. 53).

Figura 52. Comparação entre os grupos laser $\lambda 660\text{nm}$ e grupos LED em relação à pavimentação epitelial. (UFPB-UFBA, 2008)

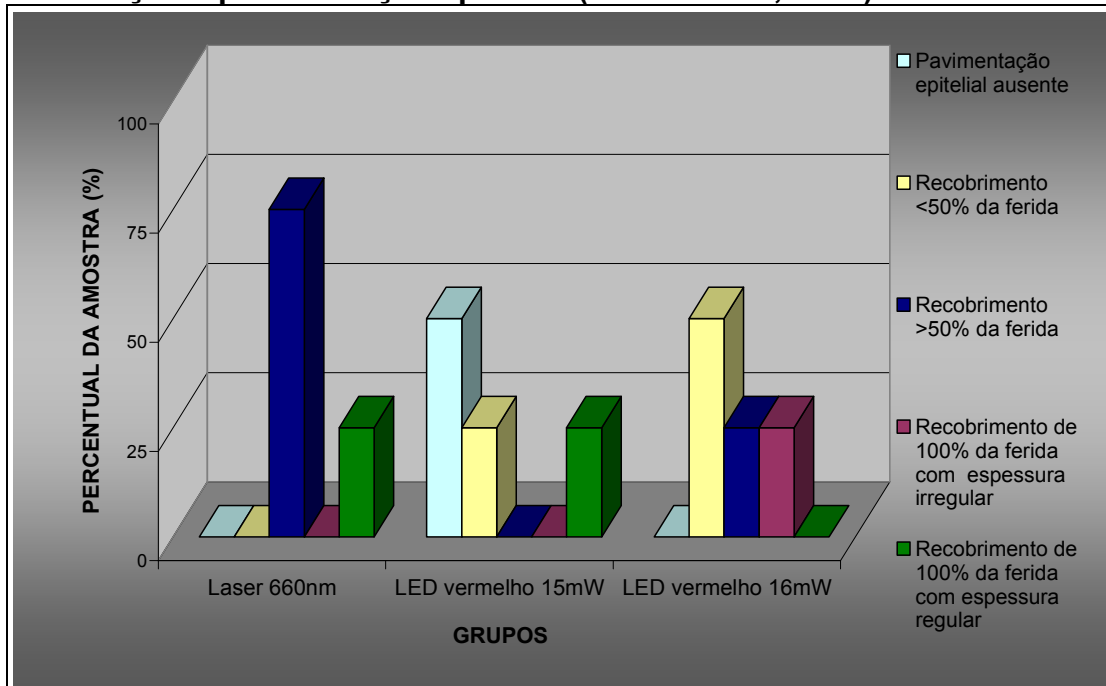
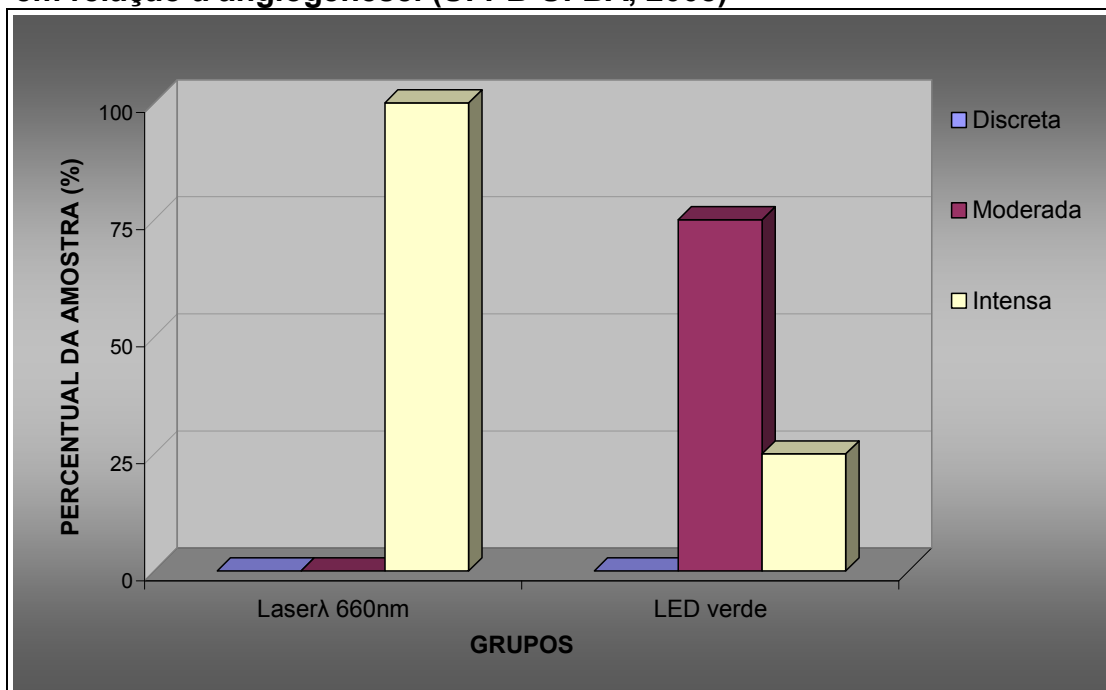


Figura 53. Comparação entre os grupos laser $\lambda 660\text{nm}$ e grupos LED em relação à angiogênese. (UFPB-UFBA, 2008)



A análise comparativa entre os grupos laser $\lambda 790\text{nm}$ e LEDs mostrou que o grupo laser $\lambda 790\text{nm}$ apresentou maior reepitelização do que o grupo LED vermelho (15 mW) ($p=0,02$) (Fig. 54).

O grupo LED verde apresentou menor infiltrado inflamatório agudo do que o grupo laser $\lambda 790\text{nm}$ ($p=0,04$) (Fig. 55).

O grupo laser $\lambda 790\text{nm}$ apresentou maior maturação das fibras colágenas do que o grupo LED vermelho (16 mW) ($p=0,04$) (Fig. 56).

O grupo laser $\lambda 790\text{nm}$ apresentou angiogênese significativamente maior do que o grupo LED verde ($p=0,02$) (Fig. 57).

Figura 54. Comparação entre os grupos laser $\lambda 790\text{nm}$ e grupos LED em relação à pavimentação epitelial. (UFPB-UFBA, 2008)

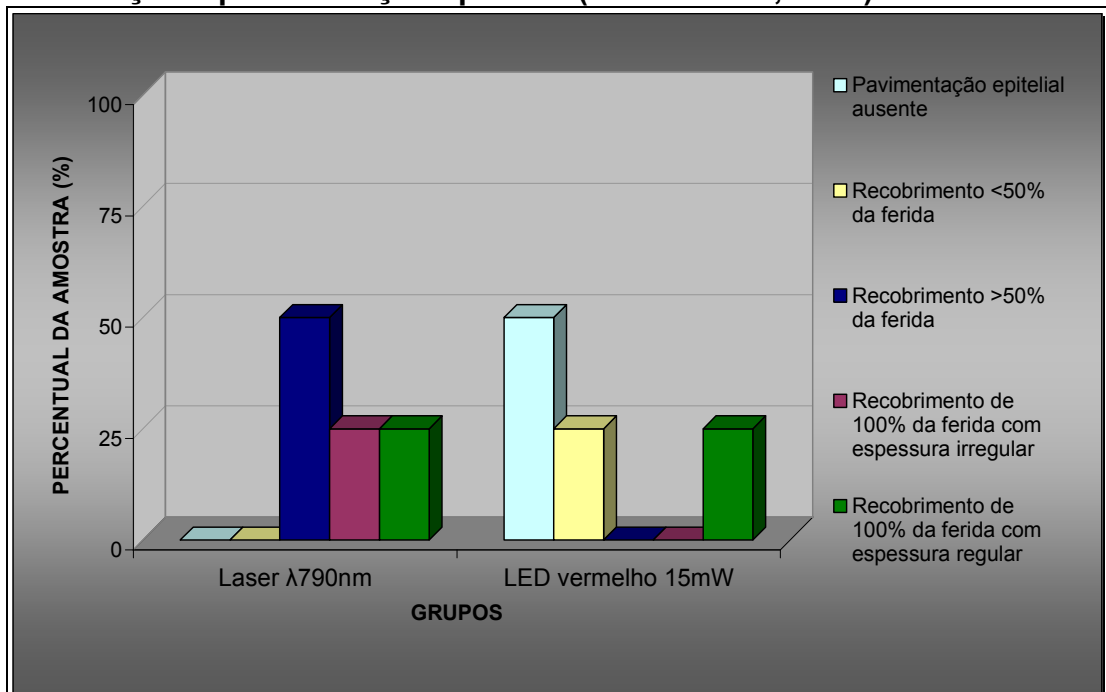


Figura 55. Comparação entre os grupos laser $\lambda 790\text{nm}$ e grupos LED em relação ao infiltrado inflamatório agudo. (UFPB-UFBA, 2008)

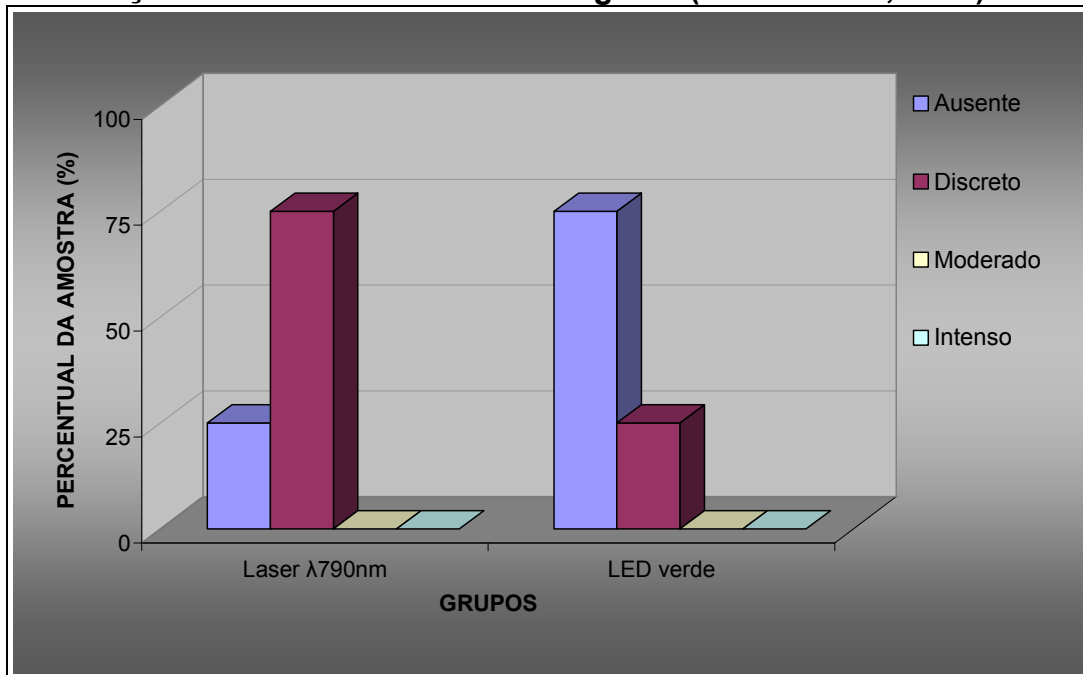


Figura 56. Comparação entre os grupos Laser $\lambda 790\text{nm}$ e grupos LED em relação à maturação das fibras colágenas. (UFPB-UFBA, 2008)

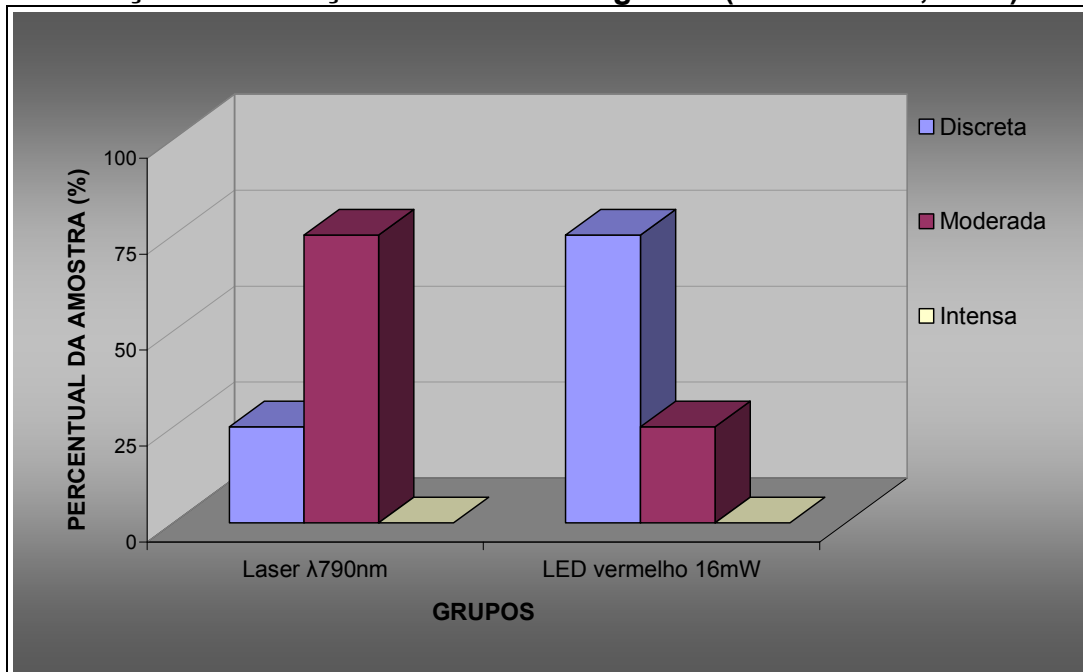
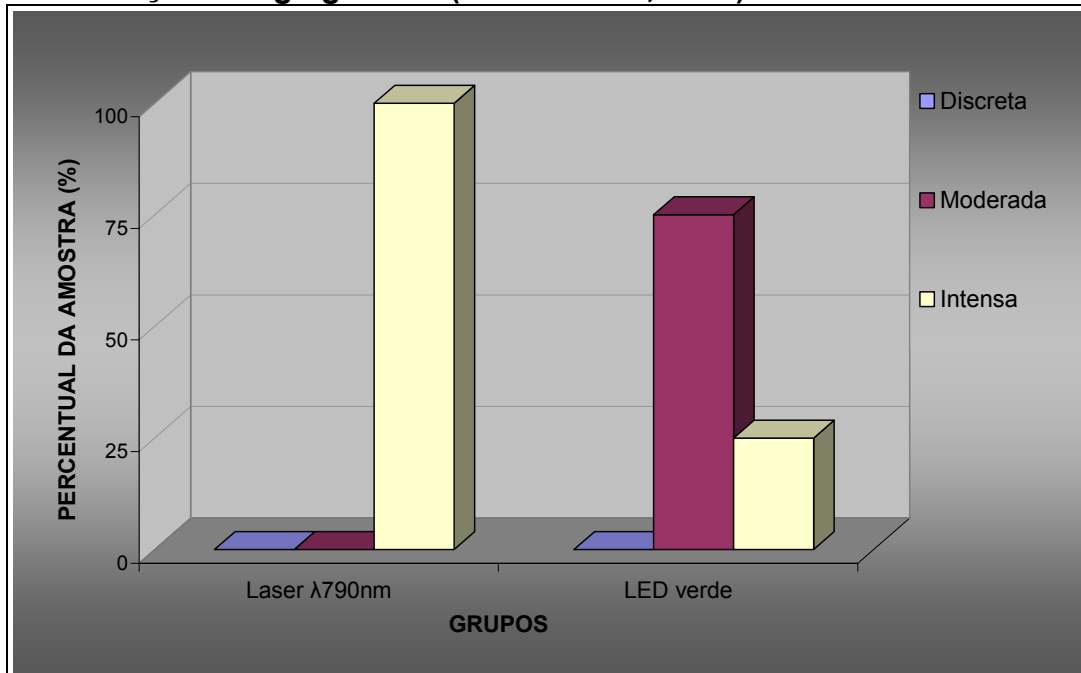


Figura 57. Comparação entre os grupos Laser λ 790nm e grupos LED em relação à angiogênese. (UFPB-UFBA, 2008)



Quando comparados os grupos laser λ 660nm e as associações LED e laser, observou-se que o grupo laser λ 660nm apresentou maior pavimentação epitelial do que o grupo LED vermelho associado a laser λ 660nm ($p=0,02$) (Fig. 58).

A quantidade de fibroblastos também foi significativamente maior no grupo laser λ 660nm do que nos grupos LED vermelho associado a laser λ 660nm, LED verde associado ao laser λ 790nm e LED vermelho associado a laser λ 790nm ($p=0,02$) (Fig. 59).

O grupo LED vermelho associado a laser λ 790nm mostrou maior maturação das fibras colágenas do que o grupo laser λ 660nm ($p=0,04$) (Fig. 60).

Os grupos LED vermelho associado a laser $\lambda 790\text{nm}$ e LED verde associado ao laser $\lambda 790\text{nm}$ apresentaram maior quantidade de fibras colágenas ($p=0,04$) e o grupo LED azul associado a laser $\lambda 790\text{nm}$ apresentou menor quantidade de fibras colágenas do que o grupo laser $\lambda 660\text{nm}$ ($p=0,02$) (Fig. 61).

Figura 58. Comparação entre os grupos laser $\lambda 660\text{nm}$ e grupos LED+laser em relação à pavimentação epitelial. (UFPB-UFBA, 2008)

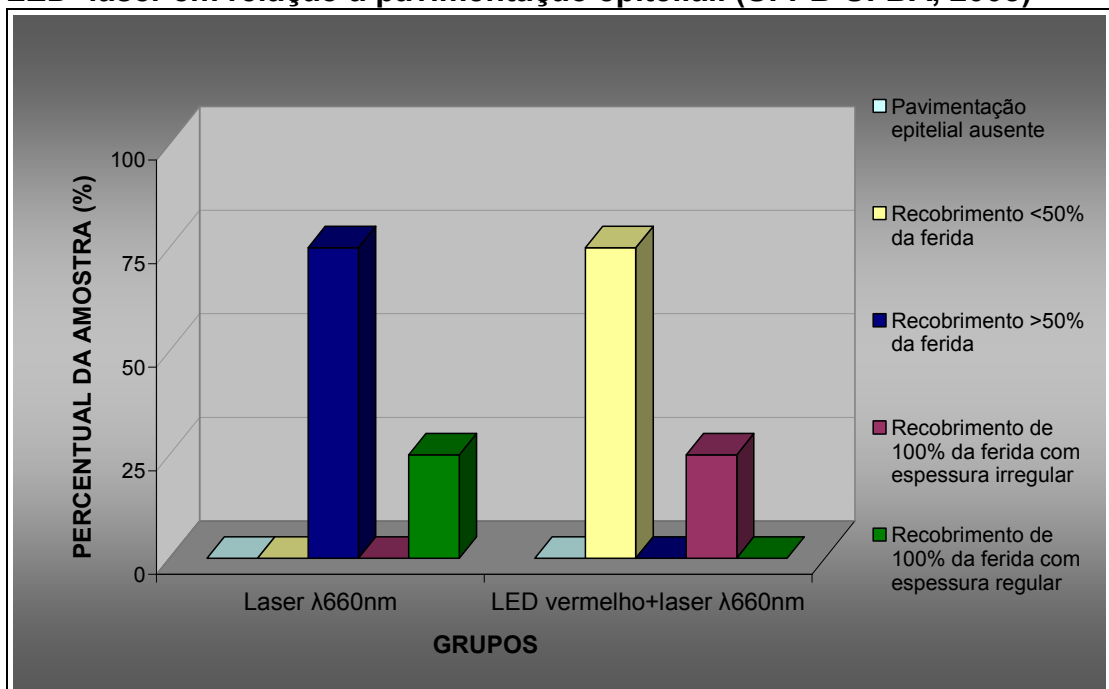


Figura 59. Comparação entre os grupos Laser $\lambda 660\text{nm}$ e grupos LED+Laser em relação à quantidade de fibroblastos. (UFPB-UFBA, 2008)

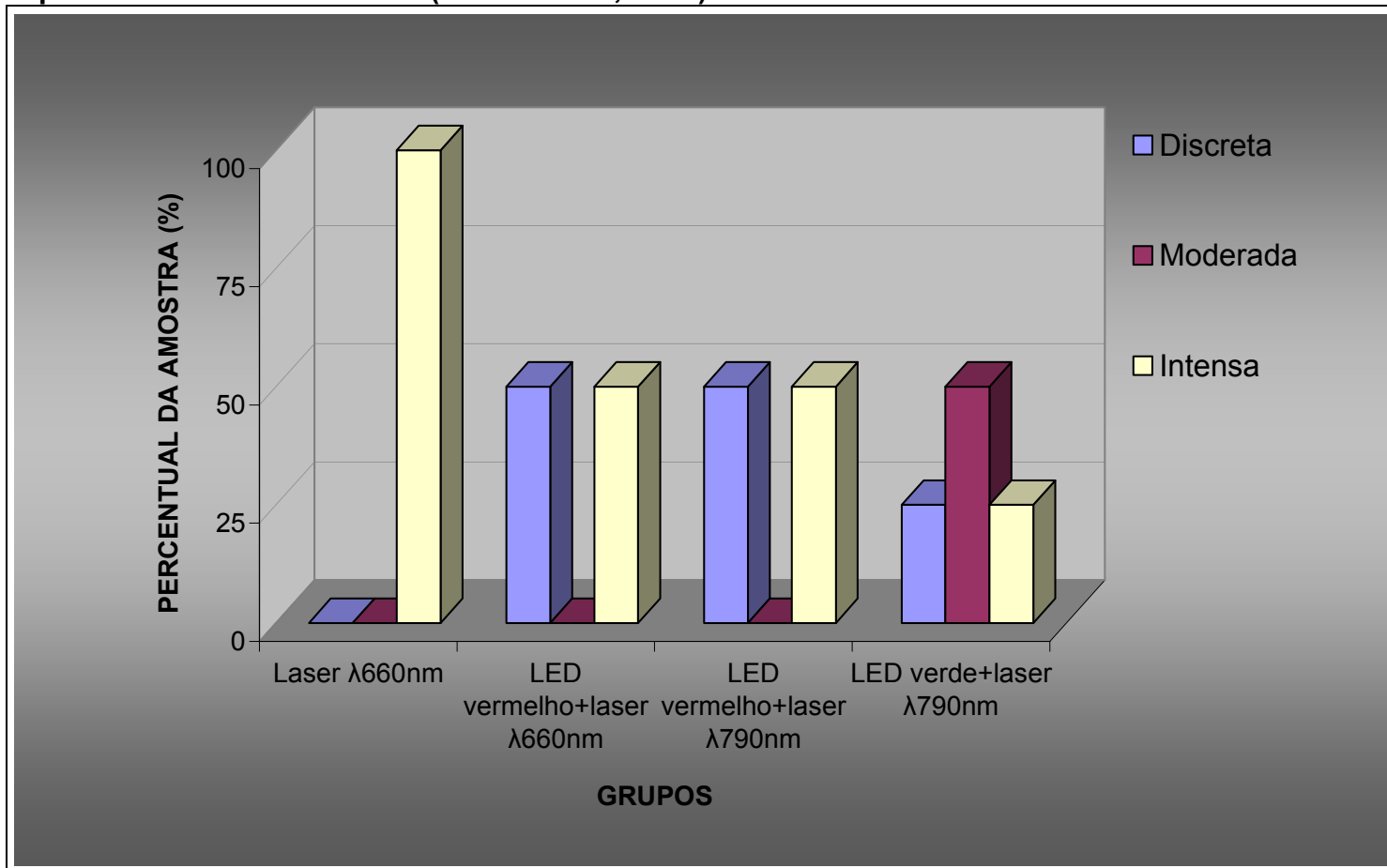


Figura 60. Comparação entre os grupos laser $\lambda 660\text{nm}$ e grupos LED+Laser em relação à maturação das fibras colágenas. (UFPB-UFBA, 2008)

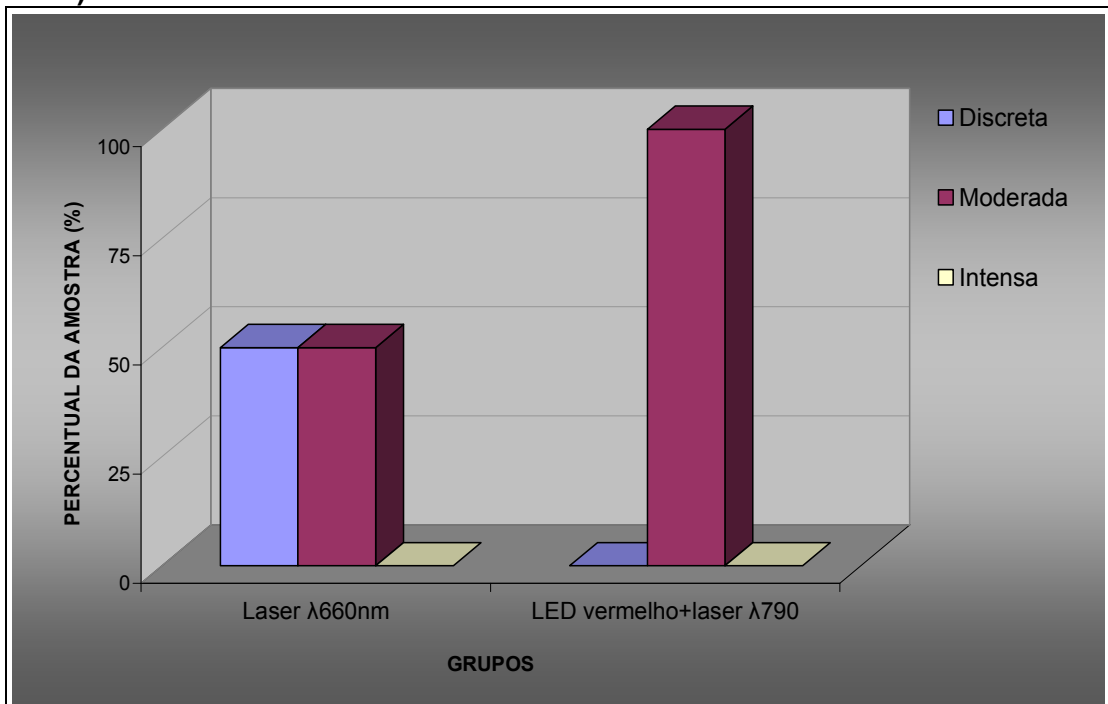
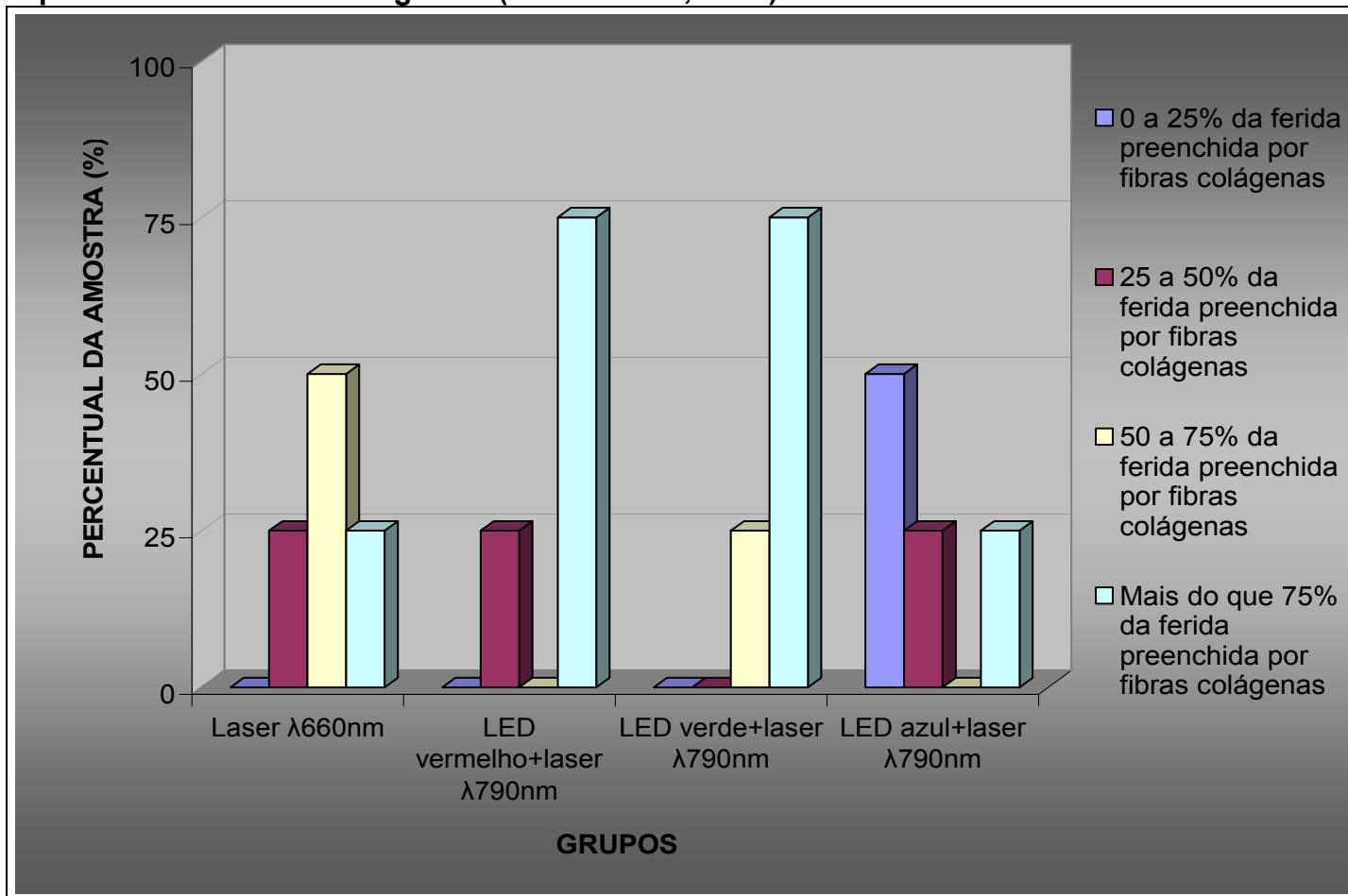
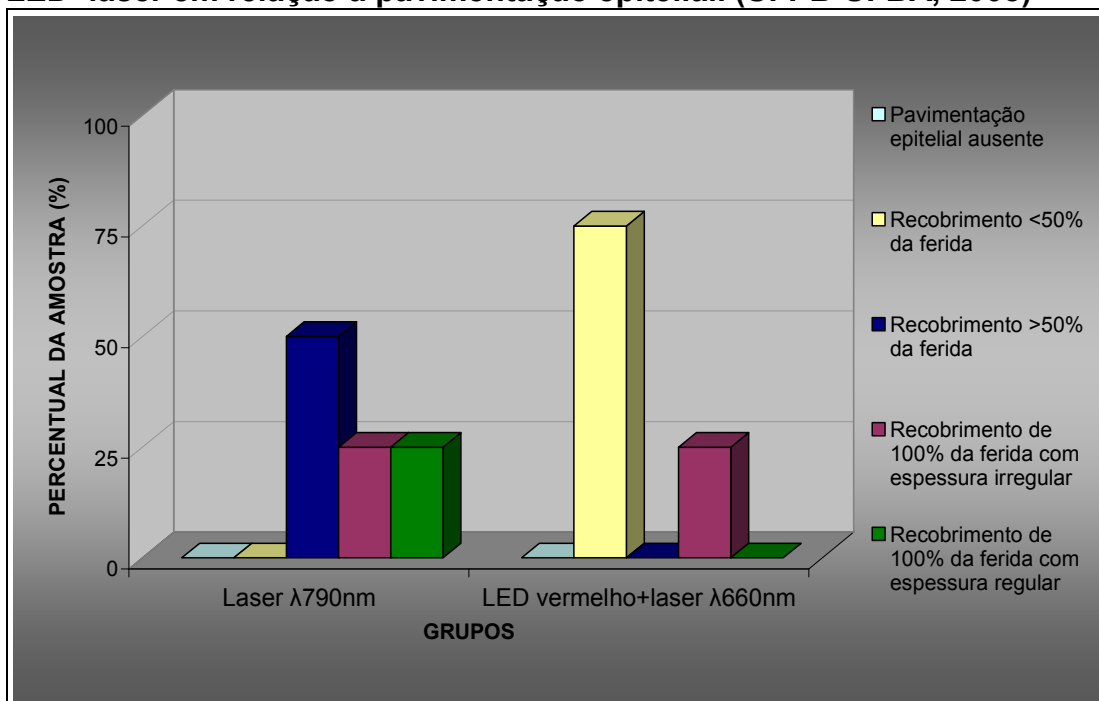


Figura 61. Comparação entre os grupos laser $\lambda 660\text{nm}$ e grupos LED+Laser em relação à quantidade de fibras colágenas. (UFPB-UFBA, 2008)



A análise comparativa entre os grupos laser $\lambda 790\text{nm}$ e as associações LED e laser mostrou que a reepitelização no grupo laser $\lambda 790\text{nm}$ foi significativamente maior do que a observada no grupo LED vermelho associado a laser $\lambda 660\text{nm}$ ($p=0,02$) (Fig. 62).

Figura 62. Comparação entre os grupos laser $\lambda 790\text{nm}$ e grupos LED+laser em relação à pavimentação epitelial. (UFPB-UFBA, 2008)



A comparação entre os grupos LED mostrou maior reepitelização no grupo LED verde do que o grupo irradiado com LED vermelho (15 ou 16 mW), mas a diferença foi estatisticamente significativa somente em relação ao LED vermelho (15 mW) ($p=0,02$) (Fig. 63).

O grupo LED verde apresentou menor infiltrado inflamatório agudo do que o grupo LED vermelho (16 mW) ($p=0,04$) (Fig. 64); e em relação ao grupo LED vermelho (15 mW) ($p=0,02$) (Fig. 65).

Houve diferença significativa entre os grupos LED vermelho nas duas potências, 15 e 16 mW, em relação ao infiltrado inflamatório crônico ($p=0,04$) (Fig.66); e à maturação das fibras colágenas ($p=0,02$) (Fig. 67).

O grupo LED verde apresentou fibras colágenas em maior grau de maturação do que o grupo LED vermelho (16 mW) ($p=0,04$) (Fig. 68).

O grupo LED azul apresentou menor maturação do colágeno do que o grupo LED vermelho (15 mW) ($p=0,04$) (Fig. 69).

Em relação à angiogênese, o grupo irradiado com LED vermelho nas duas potências apresentou maior formação de novos vasos sanguíneos do que o grupo irradiado com LED verde ($p=0,02$) (Fig. 70). Os grupos LED vermelho apresentaram resultados idênticos no critério angiogênese. O grupo LED azul apresentou maior angiogênese do que o grupo LED verde ($p=0,04$) (Fig. 71).

Figura 63. Comparação entre os grupos LED em relação à pavimentação epitelial. (UFPB-UFBA, 2008)

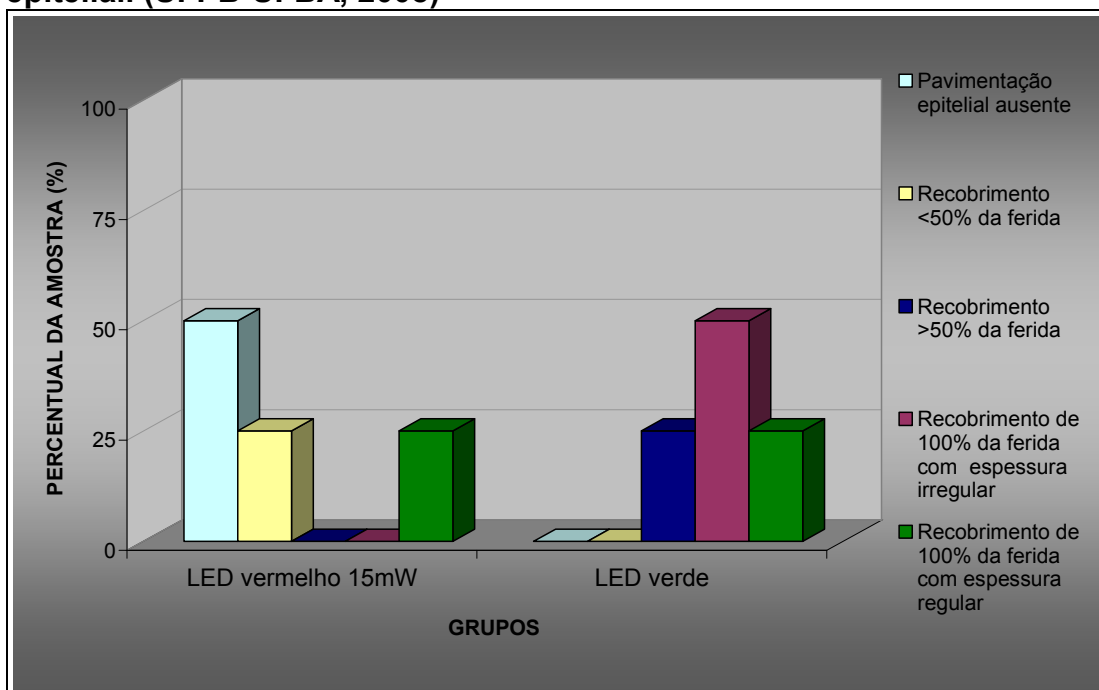


Figura 64. Comparação entre os grupos LED em relação ao infiltrado inflamatório agudo. (UFPB-UFBA, 2008)

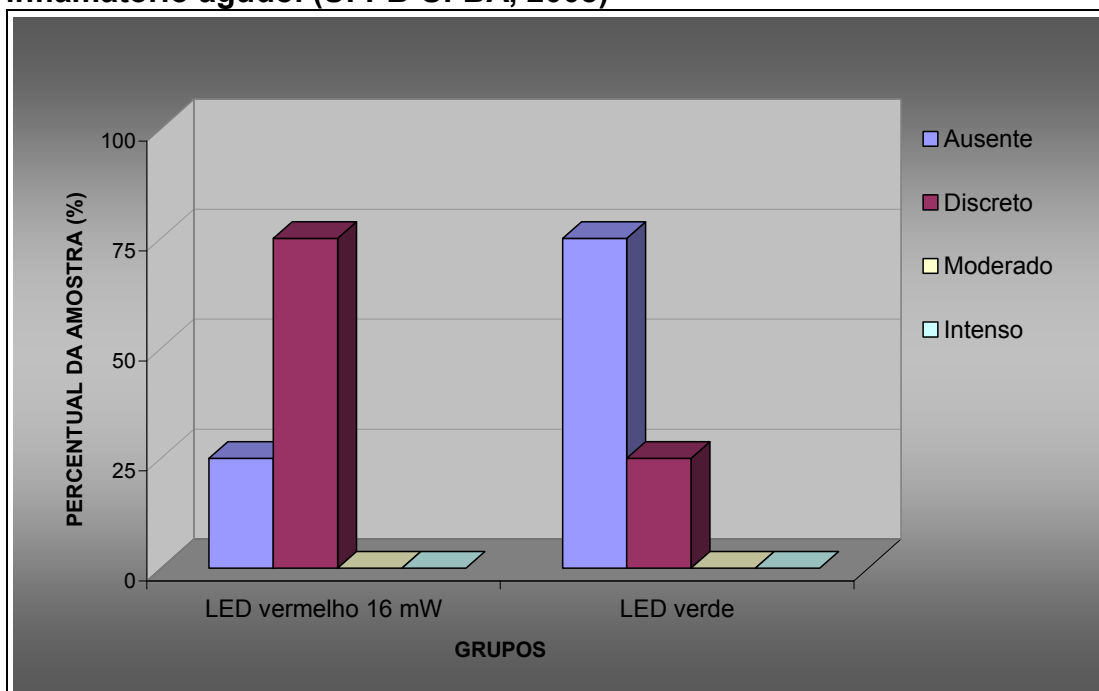


Figura 65. Comparação entre os grupos LED em relação ao infiltrado inflamatório agudo. (UFPB-UFBA, 2008)

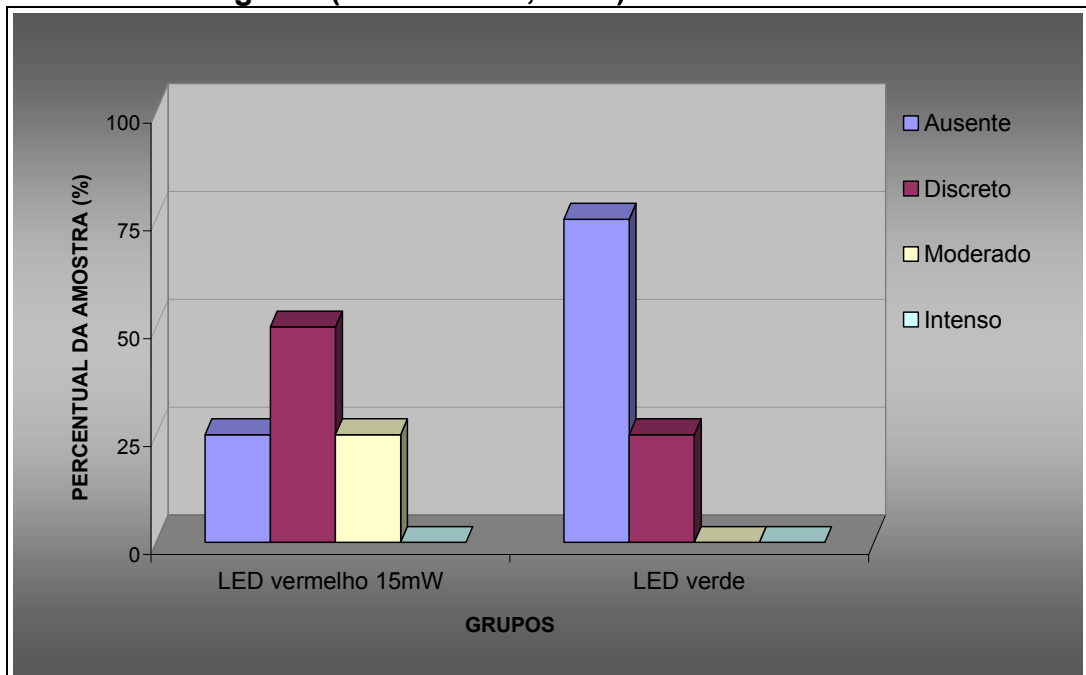


Figura 66. Comparação entre os grupos LED em relação ao infiltrado inflamatório crônico. (UFPB-UFBA, 2008)

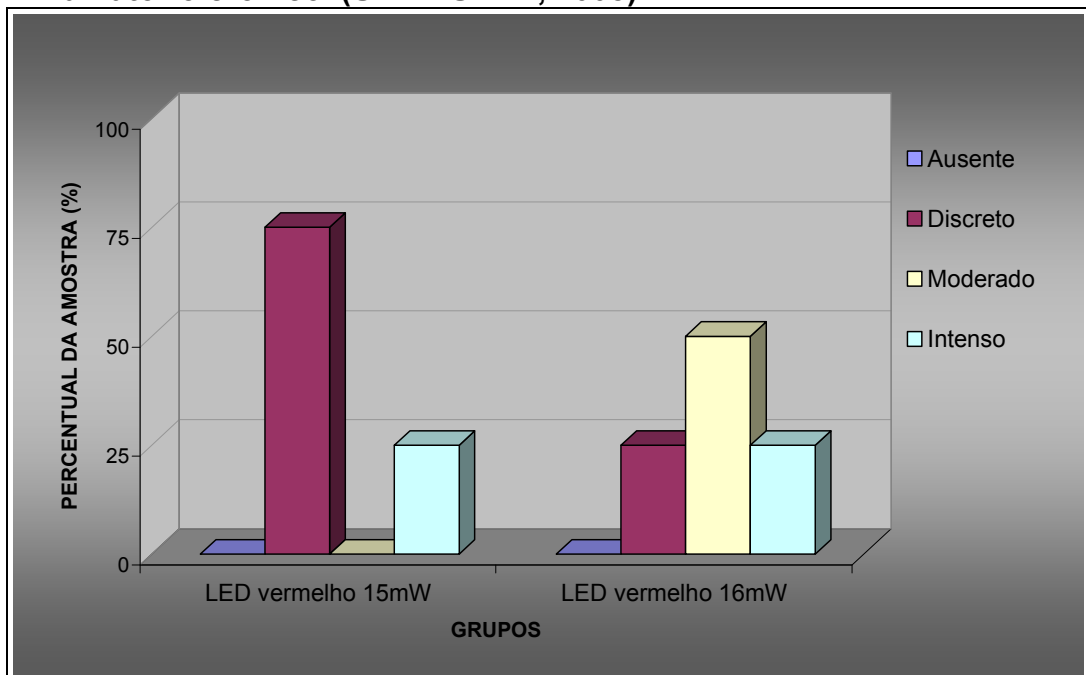


Figura 67. Comparação entre os grupos LED em relação à maturação das fibras colágenas. (UFPB-UFBA, 2008)

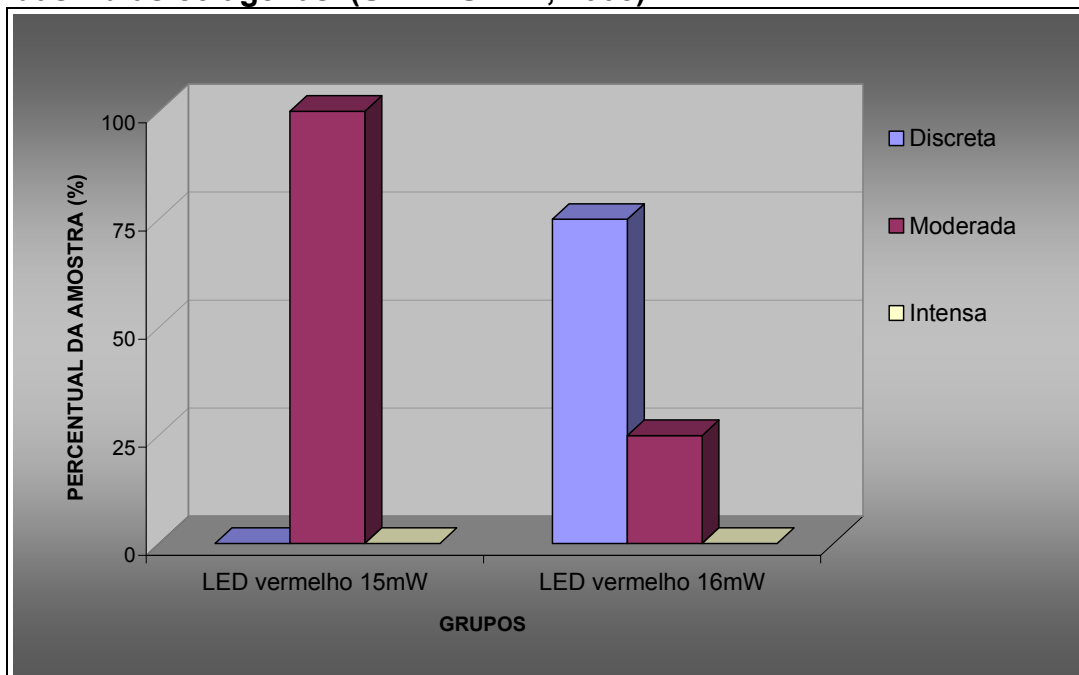


Figura 68. Comparação entre os grupos LED em relação à maturação das fibras colágenas. (UFPB-UFBA, 2008)

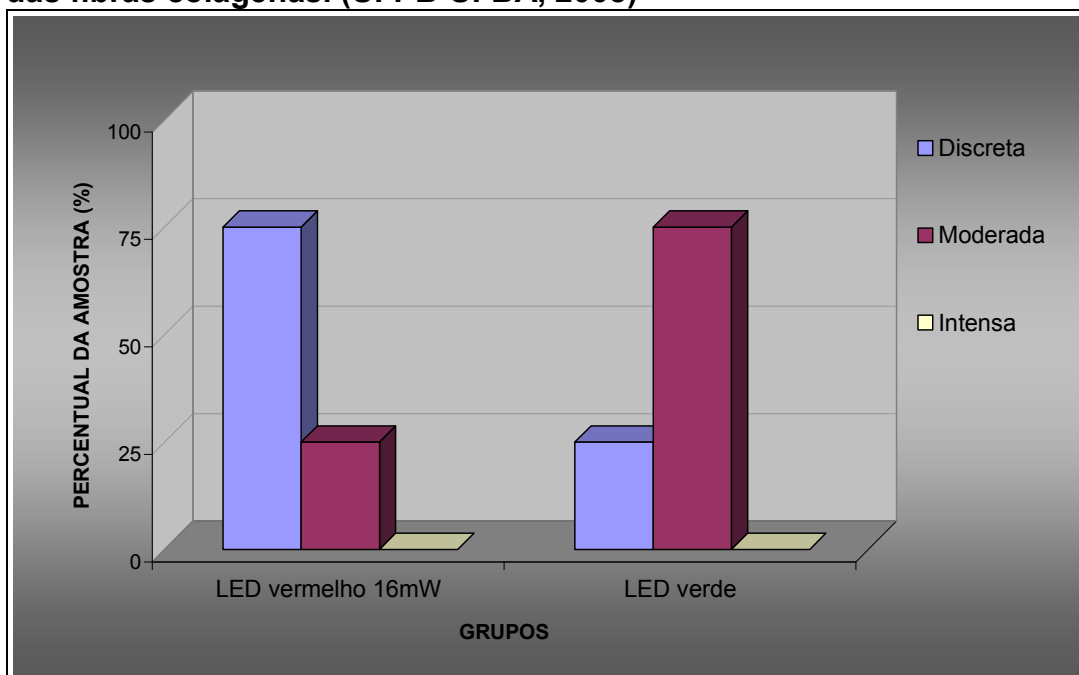


Figura 69. Comparação entre os grupos LED em relação à maturação das fibras colágenas. (UFPB-UFBA, 2008)

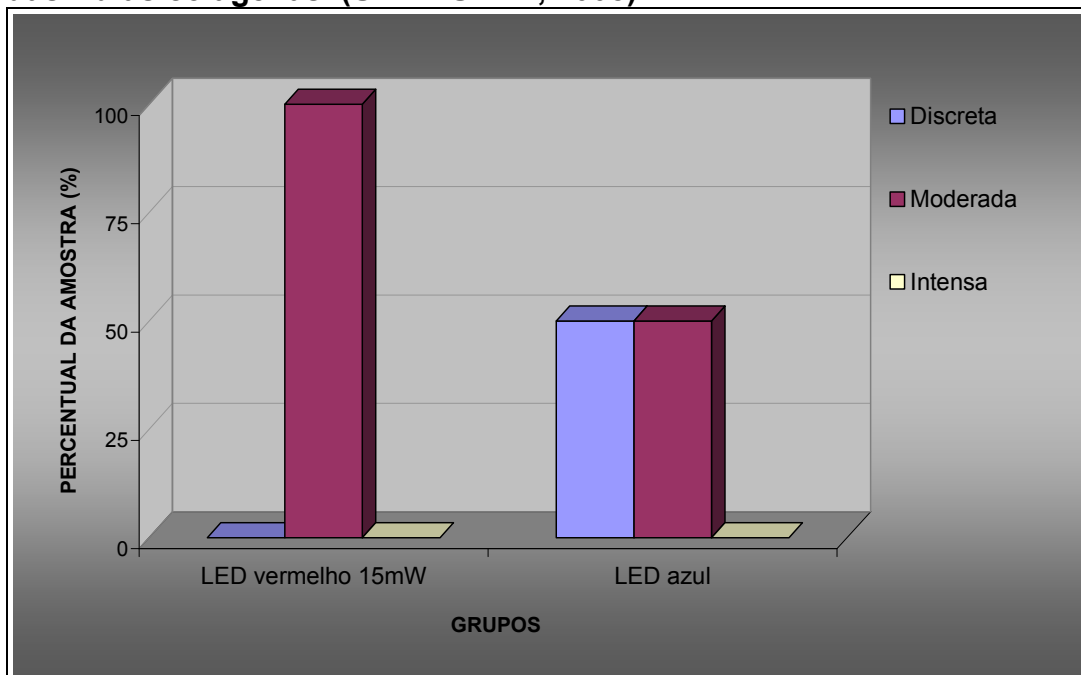


Figura 70. Comparação entre os grupos LED em relação à angiogênese. (UFPB-UFBA, 2008)

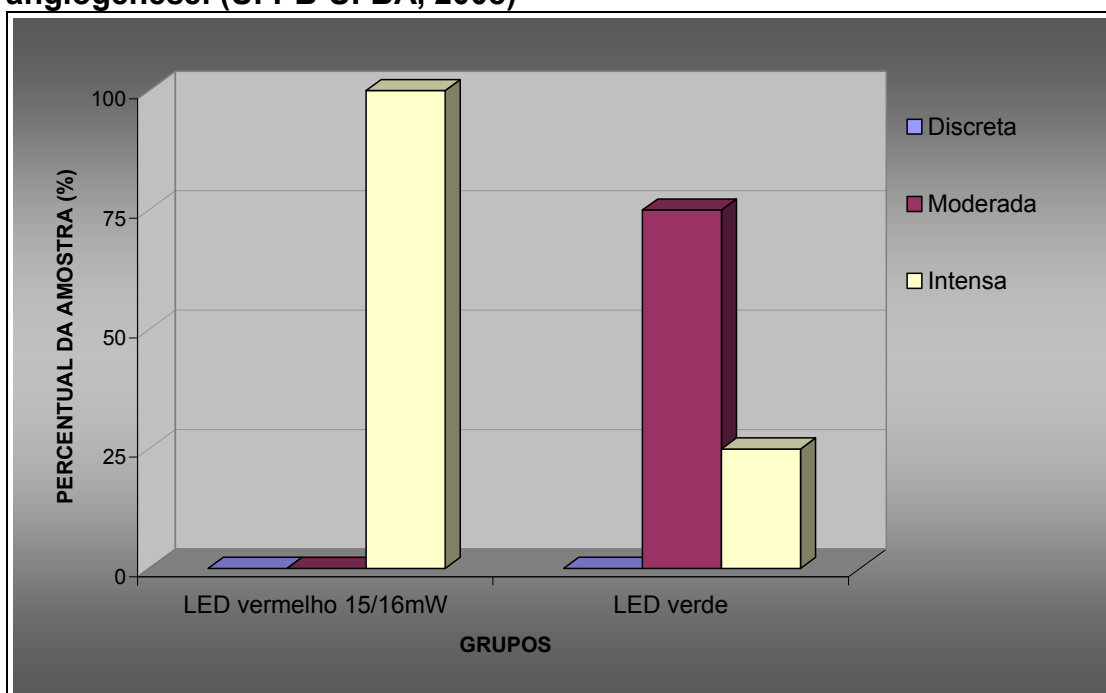
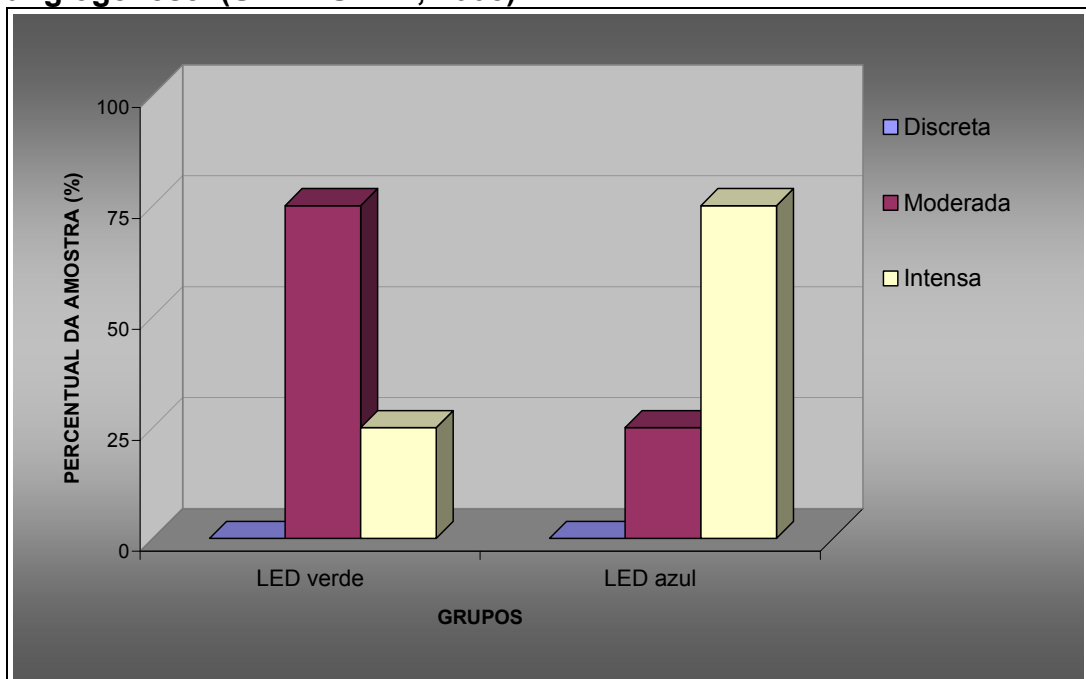


Figura 71. Comparação entre os grupos LED em relação à angiogênese. (UFPB-UFBA, 2008)



A análise comparativa entre os grupos das associações LED e laser mostrou que a reepitelização foi maior nos grupos LED verde associado a laser $\lambda 790\text{nm}$ e LED azul associado a laser $\lambda 790\text{nm}$ quando comparados com o grupo LED vermelho associado a laser $\lambda 660\text{nm}$ ($p=0,02$). O grupo LED azul associado a laser $\lambda 790\text{nm}$ foi idêntico ao LED verde associado a laser $\lambda 790\text{nm}$ (Fig. 72).

O grupo irradiado com LED vermelho associado a laser $\lambda 790\text{nm}$ mostrou maior maturação das fibras colágenas do que o grupo LED vermelho associado a laser $\lambda 660\text{nm}$ ($p=0,04$) (Fig. 73).

Figura 72. Comparação entre os grupos LED+laser em relação à pavimentação epitelial. (UFPB-UFBA, 2008)

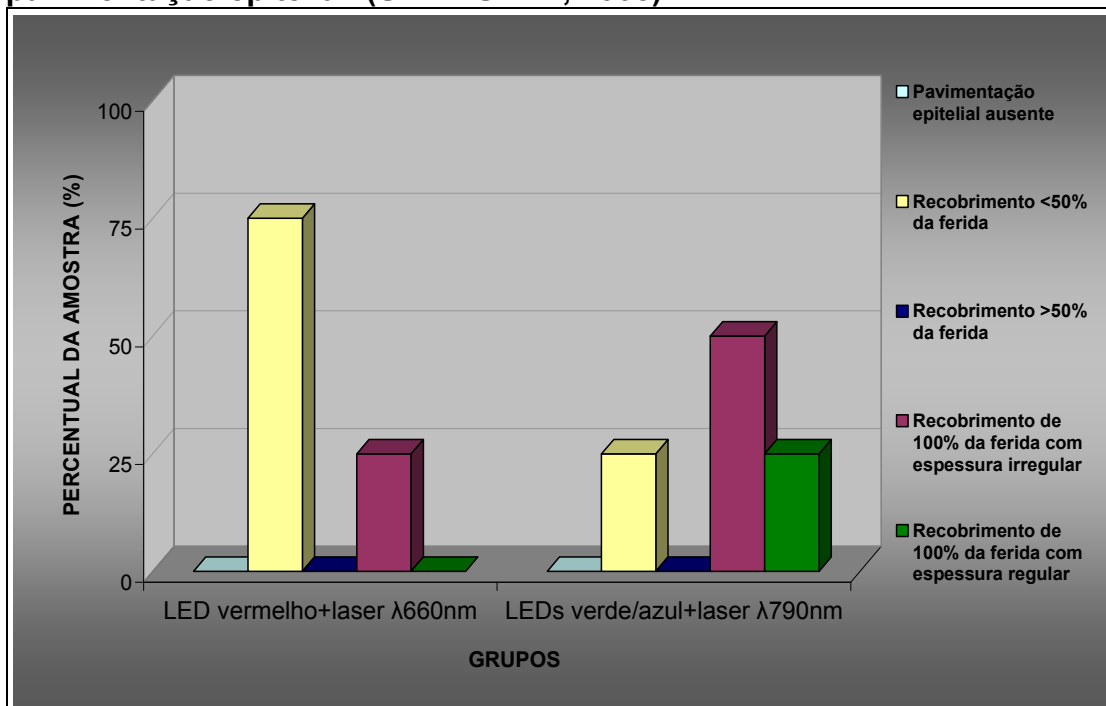
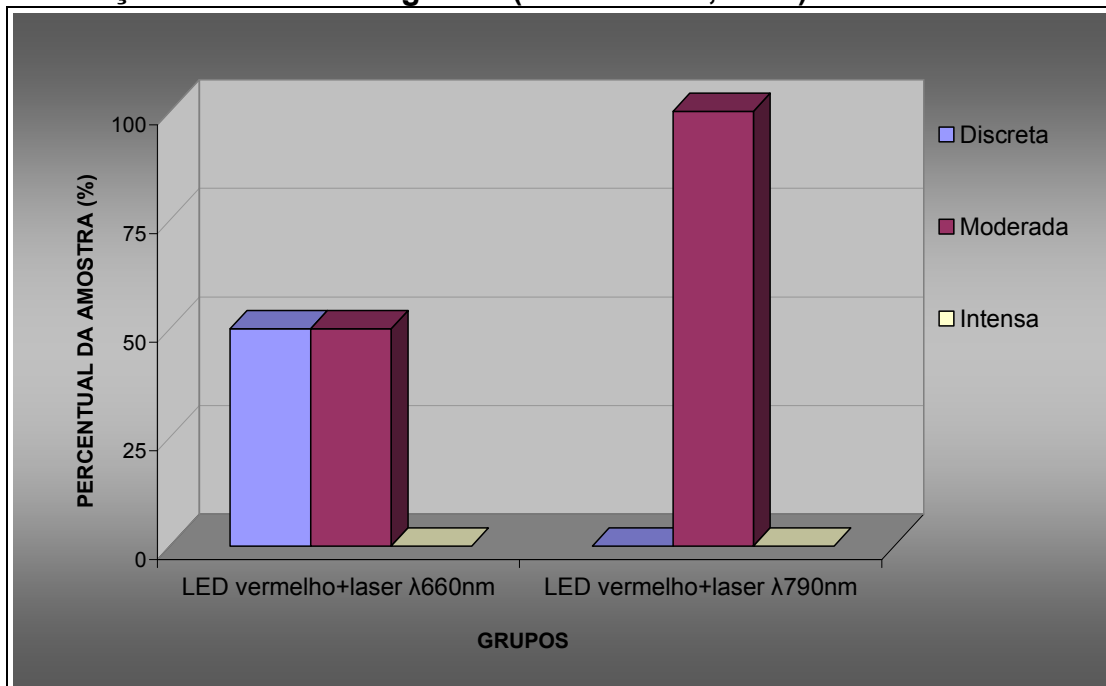


Figura 73. Comparação entre os grupos LED+laser em relação à maturação das fibras colágenas. (UFPB-UFBA, 2008)



A análise comparativa entre os grupos LED e grupos LED associado a laser mostrou que a irradiação com LED vermelho (15 mW) resultou em maior quantidade de fibroblastos do que a associação LED vermelho e laser $\lambda 660\text{nm}$ ($p=0,02$) (Fig. 74); e numa maior maturação das fibras colágenas ($p=0,04$) (Fig. 75).

Quando comparados os grupos LED vermelho (16 mW) e LED vermelho associado a laser $\lambda 790\text{nm}$, o primeiro apresentou menor maturação das fibras colágenas do que o segundo ($p=0,02$) (Fig. 76). O grupo LED verde associado a laser $\lambda 790\text{nm}$ mostrou maior angiogênese do que o grupo LED verde ($p=0,02$) (Fig. 77).

O grupo LED vermelho (15 mW) apresentou reepitelização significativamente menor do que os grupos LED verde e LED azul associados a laser $\lambda 790\text{nm}$ ($p=0,02$) (Fig. 78).

O grupo LED verde associado a laser $\lambda 790\text{nm}$ apresentou menor infiltrado inflamatório crônico do que o grupo LED vermelho (16 mW) ($p=0,02$) (Fig. 79).

O grupo LED vermelho (15 mW) apresentou quantidade de fibroblastos maior do que os grupos LED verde e LED vermelho associados a laser $\lambda 790\text{nm}$ ($p=0,02$) (Fig. 80).

Figura 74. Comparação entre os grupos LED e LED+laser em relação à quantidade de fibroblastos. (UFPB-UFBA, 2008)

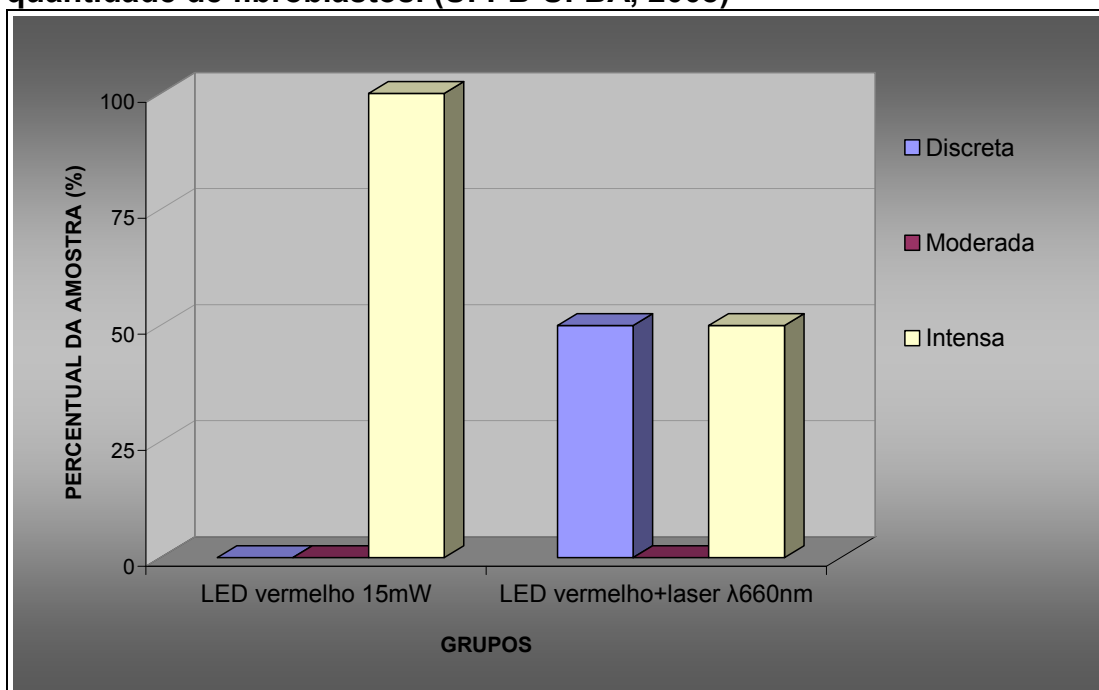


Figura 75. Comparação entre os grupos LED e LED+laser em relação à maturação das fibras colágenas. (UFPB-UFBA, 2008)

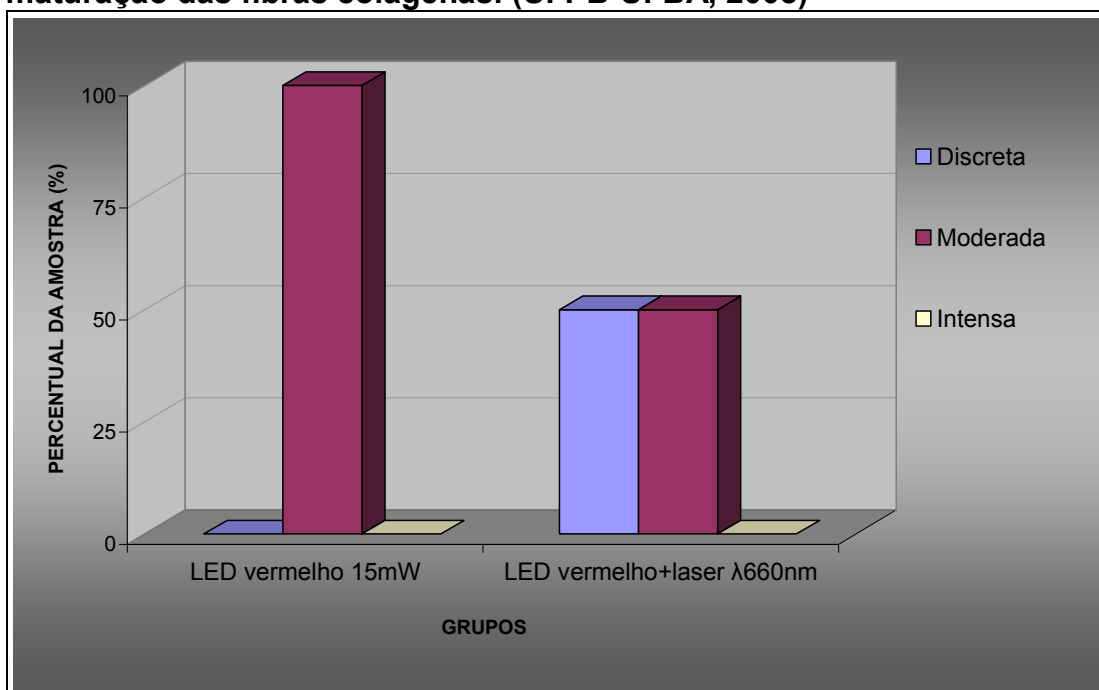


Figura 76. Comparação entre os grupos LED e LED+laser em relação à maturação das fibras colágenas. (UFPB-UFBA, 2008)

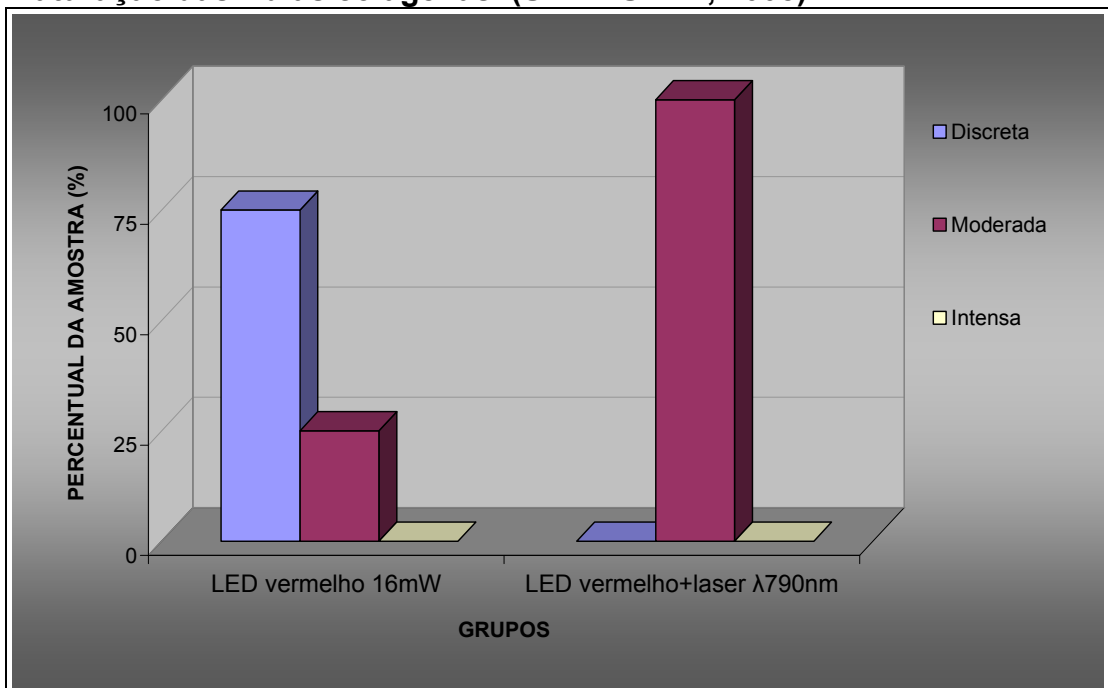


Figura 77. Comparação entre os grupos LED e LED+laser em relação à angiogênese. (UFPB-UFBA, 2008)

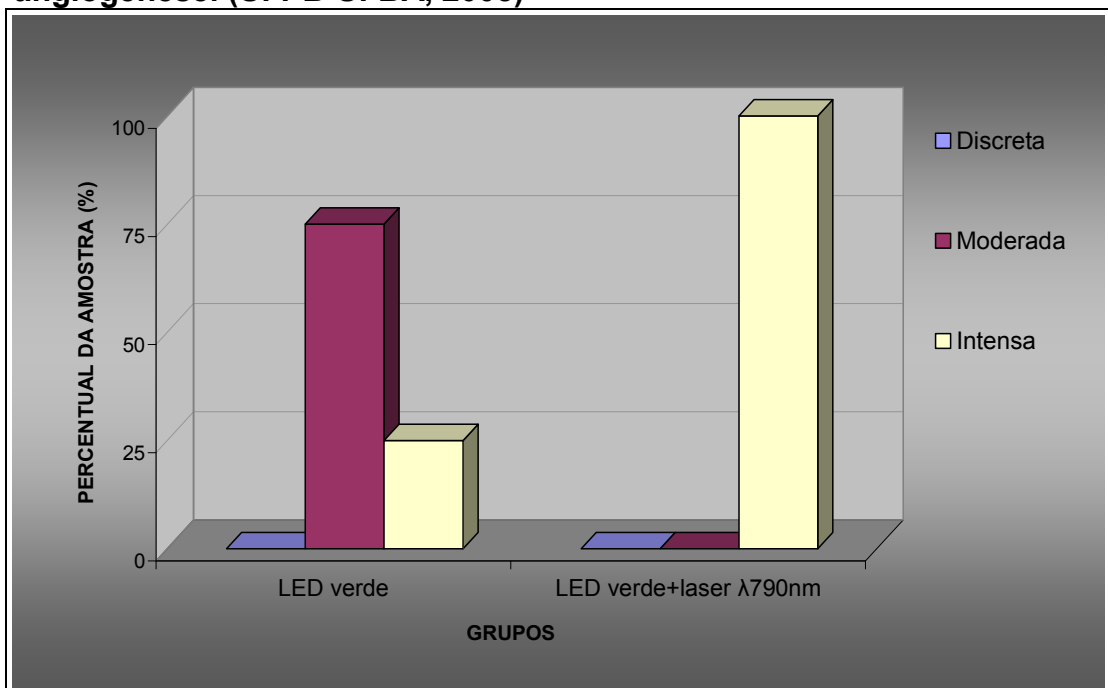


Figura 78. Comparação entre os grupos LED e LED+laser em relação à pavimentação epitelial. (UFPB-UFBA, 2008)

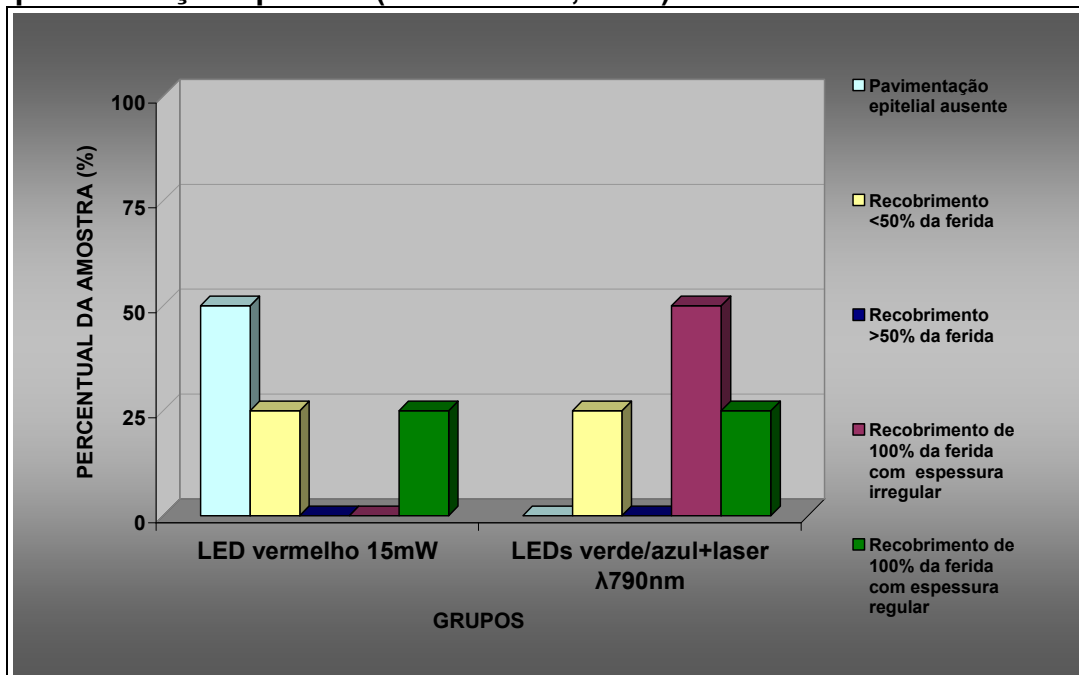


Figura 79. Comparação entre os grupos LED e LED+laser em relação ao infiltrado inflamatório crônico. (UFPB-UFBA, 2008)

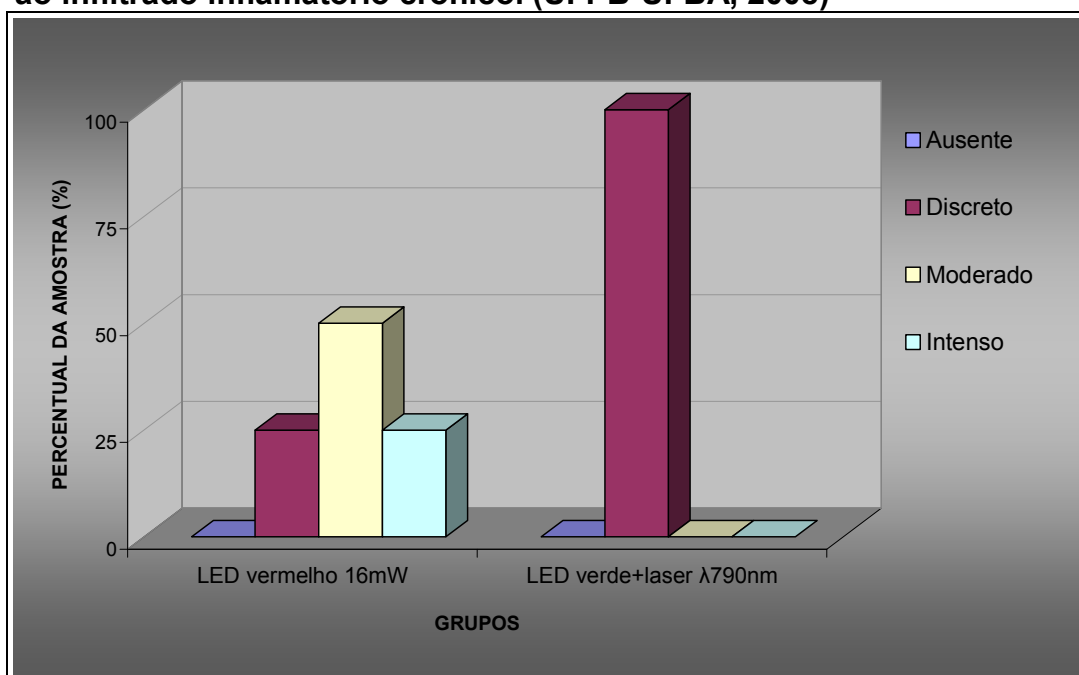
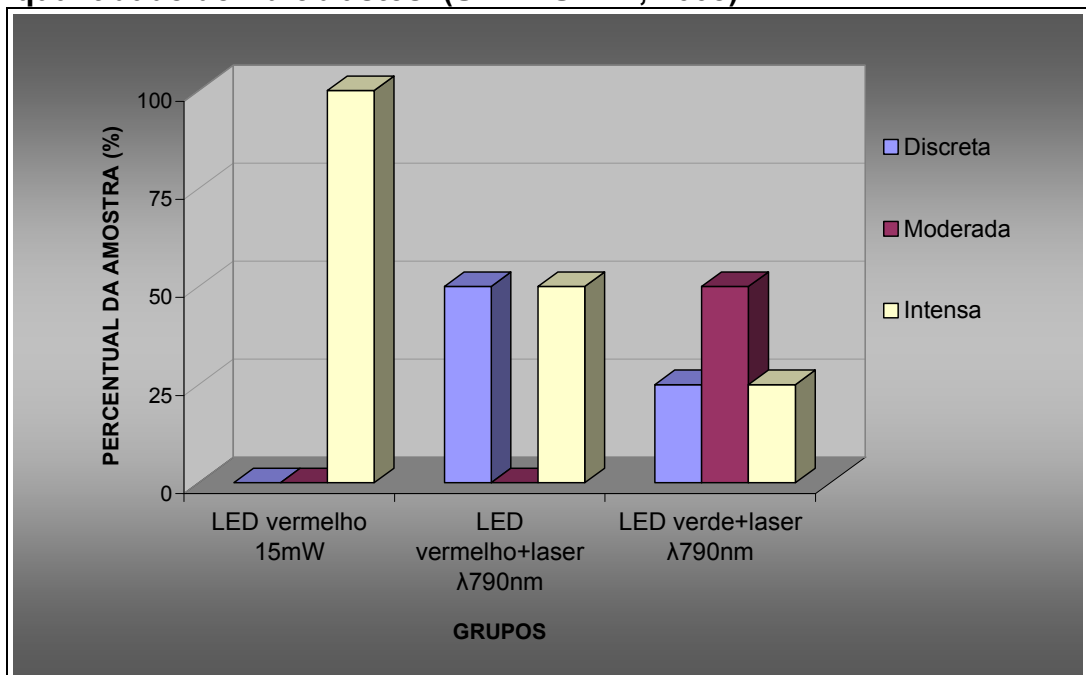


Figura 80. Comparação entre os grupos LED e LED+laser em relação à quantidade de fibroblastos. (UFPB-UFBA, 2008)



O quadro 04 mostra um esquema resumido dos resultados dos grupos experimentais em relação ao controle baseado nas análises histológica e semiquantitativa. As setas para cima indicam resposta favorável do grupo em questão. Considerou-se resposta favorável: maior pavimentação epitelial, menor infiltrado inflamatório, maior quantidade de fibroblastos, maior quantidade de tecido de granulação, maior maturação das fibras colágenas, maior quantidade de fibras colágenas e maior angiogênese. As setas para baixo indicam resposta desfavorável do grupo quando comparado ao controle no critério especificado.

Quadro 04. Resumo esquemático dos resultados das análises histológica e semiquantitativa. (UFPB-UFBA, 2008)

	Controle	Laser λ660nm	Laser λ790nm	LED vermelho 15mW	LED vermelho + laser λ660 nm	LED vermelho 16mW	LED vermelho + laser λ790nm	LED verde	LED verde + laser λ790nm	LED azul	LED azul + laser λ790nm
Pavimentação epitelial	100% completo com espessura irregular	↓	↓	↓	↓	↓	↓	=	=	↓	=
Infiltrado inflamatório agudo	75% ausente	↓	↓	↓	↓	↓	↓	=	↓	↓	↓
Infiltrado inflamatório crônico	75% discreto	=	=	=	=	↓	=	=	=	↓	=
Quantidade de fibroblastos	50% discreto	↑	↑	↑	↑	↑	↑	↑	↑	↑	↑
Quantidade de tecido de granulação	50% discreto	=	=	=	↑	↑	↑	=	=	↑	=
Maturação das fibras colágenas	100% moderada	↓	=	=	↓	↓	=	=	=	↓	=
Quantidade de fibras colágenas	50% 50 a 75% da ferida preenchida	=	↑	↑	↑	=	↑	↓	↑	↑	↓
Angiogênese	50% intensa	↑	↑	↑	=	↑	=	↓	↑	=	=

6. DISCUSSÃO

6.1 Do Modelo

O modelo de indução de ferida cutânea excisional com formato quadrangular tem sido o modelo de escolha de diversos estudos (MEIRELLES et al, 2008; PINHEIRO et al, 2006) embora também existam estudos onde se opta pela indução de feridas ovais através de uso de bisturi (AI-WATBAN et al, 2003 e 2007) e ainda estudos em que foram realizadas feridas excisionais de formato circular com bisturi (MAIYA et al, 2005) ou com o auxílio de um “punch” (CORAZZA et al, 2007; PESSOA et al, 2004; RABELO et al, 2006). Os autores defendem que este modelo de indução permite maior padronização devido ao uso do “punch”, instrumento cortante de formato circular fixo. Porém, a diferença nas formas geométricas das feridas pode resultar em padrões de cicatrização distintos. Comumente as feridas cutâneas que ocorrem nos indivíduos apresentam alguma angulação nas bordas. Neste trabalho considerou-se que o formato quadrangular, por apresentar angulações, representa mais fidedignamente o padrão de feridas cutâneas que mais ocorrem nos indivíduos, e portanto, este formato torna-se mais indicado no intuito de simular o padrão de cicatrização mais freqüente nas situações clínicas. A utilização do instrumental previamente confeccionado, composto de dois cabos de bisturi, garantiu a padronização do tamanho da ferida.

A excisão do retalho cutâneo gera um defeito tecidual maior do que nas feridas incisionais simulando situações clínicas freqüentes onde há ferimento com margens separadas e a cicatrização ocorrerá por segunda intenção. O processo reparativo é mais complicado do que na ferida incisional, a reação

inflamatória é mais intensa e a formação de tecido de granulação é mais abundante, surgindo a partir da margem para completar a reparação (KUMAR, ABBAS, FAUSTO, 2005). Em uma ferida incisional, o leito da ferida seria bem menor e a visualização do reparo seria bastante limitada.

6.2 Da Fototerapia

Diversos autores atentam para a capacidade da luz laser em acelerar o reparo tecidual particularmente nos casos de reparo tecidual comprometido por doenças sistêmicas como, por exemplo, diabetes e desnutrição (LANZAFAME et al., 2002; MAIYA et al., 2005; PINHEIRO et al., 2004; REDDY et al., 2001; SCHINDL et al., 2001) e feridas cujo reparo tecidual é mais complexo, como queimaduras (MEIRELLES et al., 2008).

Existe efeito benéfico no reparo tecidual normal, porém menos marcante do que o que ocorre no reparo tecidual comprometido, no qual existe um déficit energético celular que diminui a velocidade da proliferação celular. A fototerapia laser compensa o déficit energético existente e potencializa a produção celular de energia necessária a diversos processos biológicos como proliferação celular, síntese protéica, produção e liberação de citocinas (KARU, 2003; REDDY et al., 2001). Devido a isto o efeito biomodulatório da luz laser nestes casos é mais notório do que no reparo de tecidos de indivíduos saudáveis.

Tem sido sugerido que efeito semelhante possa ser atribuído à luz LED, desde que este apresente o mesmo comprimento de onda da luz laser. Neste estudo optou-se por investigar, preliminarmente a estudos futuros, o reparo tecidual em condições sistêmicas normais quando da irradiação com diferentes

comprimentos de onda de luz emitidos por diferentes equipamentos LED associados ou não ao laser.

A compreensão das propriedades relativas às radiações laser e LED é de fundamental importância para o delineamento de protocolos de pesquisa e interpretação dos resultados obtidos com o uso destas formas de luz. LEDs e lasers têm como propriedade comum a monocromaticidade das radiações que ambos emitem, mas diferem nas demais propriedades - coerência e unidirecionalidade são intrínsecos à luz laser (TUNER & HODE, 2004).

Há alguns pontos de conflito na comparação entre lasers e LEDs que, na realidade, são questionamentos feitos no meio científico antes mesmo de os primeiros LEDs da NASA terem sido utilizados em experimentos com crescimento de plantas (WHELAN, 2001), quando outras fontes de luz eram comparadas com a luz laser.

Inicialmente, se atribuía os efeitos da luz laser à propriedade da coerência. Com o decorrer do avanço científico verificou-se que os efeitos biológicos desencadeados pela radiação laser ocorrem graças à especificidade entre o comprimento de onda e a molécula fotoceptora que absorve o fóton. Acrescentado a isso, foi observado que a coerência da luz laser é perdida nas primeiras camadas de tecido (KARU, 1989).

Perante tais evidências, a monocromaticidade tem sido atribuída por muitos autores como a principal responsável pela biomodulação positiva da radiação laser sobre os tecidos, sobrepondo a coerência e a unidirecionalidade. Por conseguinte, tem sido proposto que a monocromaticidade confere os mesmos efeitos biomodulatórios também à luz LED - a despeito da sua faixa espectral ser maior que a do laser (HUANG et

al., 2007; WHELAN et al., 2001; WEISS et al., 2005). De acordo com Karu (1989), não é necessária alta monocromaticidade da luz, e sim que ela apresente uma largura de banda (de comprimento de onda) dentro da faixa de absorção da molécula fotorreceptora.

A fotoirradiação na faixa espectral do vermelho e infravermelho (λ 630 a 1000nm) é comumente referida pelos efeitos biomodulatórios positivos. Diversos autores relatam que a fotoirradiação na faixa de λ 400 a λ 500nm também pode promover efeitos bioestimulatórios através da sua absorção por um fotorreceptor primário específico para esta faixa espectral, as flavinas - que na cadeia respiratória são representadas pelas desidrogenases - diferentemente de faixas acima de λ 500 nm, cujo receptor primário mais aceito é a citocromo C oxidase (EICHLER et al., 2005; KARU, 1987; LALORAYA et al., 1994; LUBART et al., 2003).

Entretanto, as células parecem ser mais sensíveis à luz azul e à luz fluorescente, podendo ser estimuladas ou inibidas com pequenas diferenças de densidades de energia ou densidades de potência utilizadas. Efeitos positivos são encontrados com menores densidades de energia, e efeitos negativos são obtidos com doses um pouco maiores. Obter um efeito negativo com a luz vermelha é bem mais difícil (KARU, 1987). É bastante provável que os mecanismos citados em relação à fotoirradiação azul (utilizando lasers) sejam válidos também na absorção da luz azul produzida por LED.

A respeito da coerência, diversos autores consideram que a ausência desta propriedade da luz LED não é fator relevante para os efeitos bioestimulatórios nos tecidos, como alívio da dor e reparo tecidual, desde que sejam mantidos os mesmos comprimentos de onda, dose e intensidade

utilizados na fototerapia laser (ENWEMEKA, 2006; KARU, 1999; SMITH, 2005; WHELAN, 2002). Entretanto, ainda há controvérsias; alguns autores concordam que a monocromaticidade é fundamental para a resposta biológica, mas não excluem a possibilidade de haver algum papel da coerência. Tunér & Hode (2004) afirmam que apesar de fontes de luz não-coerentes serem úteis em fototerapia, ainda não há comprovação de que a luz não-coerente seja tão eficiente quanto a coerente (laser).

Corazza et al. (2007) ressaltam a importância de estudos que comparem o efeito terapêutico de fontes de luz diferentes mantendo níveis similares de densidade de energia e densidade de potência. Neste trabalho utilizou-se o SAEF (*spatial average energy fluence*) de $10\text{J}/\text{cm}^2$ no intuito de equalizar a densidade de energia das fototerapias laser e LED sobre a área de tecido irradiado, em observância às diferenças no modo de aplicação das duas fototerapias - a primeira em quatro pontos correspondentes aos ângulos da ferida, e a segunda em irradiação única e não colimada abrangendo toda a área da ferida.

6.3 Análise Comparativa dos Resultados

6.3.1 Do Controle

Neste estudo, os resultados mostrados pelo grupo controle em relação à pavimentação epitelial, ao tecido de granulação e à maturação das fibras colágenas estão em conformidade com a cronologia normal dos eventos que envolvem o reparo após oito dias (KUMAR; ABBAS; FAUSTO, 2005; MONTENEGRO; FRANCO, 1999).

6.3.2 Reepitelização

A reepitelização no grupo controle foi a mais homogênea dentre todos os grupos. Neste critério, os grupos que apresentaram diferença significativa em relação ao controle foram os que mostraram tendência a inibição da reepitelização. Não houve influência significativa na reepitelização nos grupos LED verde, LED verde + laser 790nm e LED azul + laser 790nm.

6.3.3 Resposta Inflamatória

Exceto o grupo LED verde, todos os grupos experimentais deste estudo apresentaram tendência a maior presença de células da inflamação aguda do que o controle, principalmente os grupos laser λ 790nm e os grupos LED vermelho (15 e 16 mW). O grupo LED vermelho 16mW exibiu maior presença de células da inflamação crônica, essencialmente linfócitos e, em alguns casos, também sendo visualizados mastócitos. Esses achados estão em consonância com Trelles et al. (1989) e Desmet (2006), que relatam o estímulo de mastócitos e linfócitos através do incremento do metabolismo energético mitocondrial quando da fototerapia laser λ 630-1000nm. Entretanto, considerando que neste estudo o período de observação foi de oito dias, a maior presença de infiltrado inflamatório agudo e crônico no grupo LED vermelho 16mW pode indicar estímulo excessivo sobre a atividade inflamatória. O mesmo pode ser sugerido em relação à maior presença de infiltrado agudo nos grupos LED vermelho 15mW e laser λ 790nm. De fato, esperava-se que os grupos LED e laser nos comprimentos de onda 660nm e 790nm apresentassem, após oito dias, menos infiltrado inflamatório, o que indicaria uma aceleração da fase inflamatória, como é relatado em relação à

fototerapia laser no comprimento de onda vermelho (BJORDAL, 2006; BOLTON et al., 1991).

Diversos autores demonstraram os efeitos biomodulatórios da fototerapia laser sobre citocinas pró-inflamatórias. A terapia com luz laser nos comprimentos de onda de 632.8 e 830nm pode inibir a expressão genômica de IL-1 β e de IFN- γ , citocinas pró-inflamatórias, indicando que estes podem ser alguns dos mecanismos responsáveis pela ação antiinflamatória da fototerapia laser (NOMURA et al., 2001; SAFAVI et al., 2008). Safavi et al. (2008) também verificaram aumento da expressão genômica de PDGF e TGF- β , fatores de crescimento importantes na diminuição da atividade inflamatória e promotores do reparo tecidual, indicando alguns dos mecanismos pelos quais a fototerapia laser bioestimula o reparo tecidual. São necessários estudos com períodos de observação de um, três e cinco dias para melhor avaliar o efeito das fotoirradiações LED e laser λ 660 e λ 790nm, associados ou não, sobre a fase inicial da inflamação.

6.3.4 Angiogênese

Todos os grupos experimentais apresentaram resultados similares ou superiores ao controle em relação à angiogênese, exceto o grupo LED verde. As fototerapias laser λ 660nm, λ 790nm e LED vermelho (15 e 16 mW) promoveram marcante estímulo à angiogênese, sendo a fototerapia LED vermelho comparável aos grupos laser λ 660nm e λ 790nm, indicando efeito positivo sobre o reparo tecidual. Os resultados mostram que a irradiação com LED verde associado ao laser λ 790nm nos parâmetros empregados também apresentou estímulo marcante à formação de novos vasos sanguíneos, assim

como os grupos laser $\lambda 660\text{nm}$ e $\lambda 790\text{nm}$ e LED vermelho (15 e 16mW). Os resultados permitem atribuir tal efeito à interação do laser infravermelho com o tecido, tendo em vista que a irradiação com LED verde isoladamente não estimulou a angiogênese.

Os achados deste estudo estão em concordância com autores que apontam os efeitos bioestimulatórios da fototerapia laser (IHSAN, 2005; TACHIARA et al., 2002) e da fotoirradiação LED (LANZAFAME et al., 2002; TACHIARA et al., 2002) sobre o aumento da vasodilatação e da microcirculação, eventos importantes para o aporte de nutrientes e células promotoras do reparo tecidual no local da injúria. Lindgard et al. (2007) também relataram os efeitos da fotoirradiação $\lambda 634\text{nm}$ gerada por radicais livres fotossensibilizados por LED em estimular a liberação de NO (óxido nítrico) pelos monócitos, importante no estímulo à vasodilatação e à microcirculação logo após a injúria tecidual.

Tuby et al. (2006) verificaram que a angiogênese é estimulada através da regulação positiva da expressão de VEGF e iNOS (óxido nítrico sintase). O primeiro é fator de crescimento e o segundo é uma proteína cardioprotetora que foram regulados positivamente após fototerapia laser $\lambda 804\text{nm}$ com uso de fibra ótica em corações de ratos infartados ou não. Corazza et al. (2007) compararam a angiogênese em feridas superficiais de ratos após irradiação com laser ou LED, ambos na faixa espectral do vermelho e com intensidades luminosas similares, e observaram que não houve diferença significativa entre as duas radiações, sugerindo que o efeito angiogênico é mais dependente do comprimento de onda e da densidade de energia do que da coerência. Os

resultados obtidos neste estudo também indicam que, provavelmente, a coerência não foi fator relevante para a bioestimulação à angiogênese.

É válido ressaltar que a irradiação ocorreu sobre feridas superficiais, portanto os resultados obtidos com as luzes laser e LED neste estudo não são necessariamente aplicáveis para feridas em tecidos mais profundos. Apesar de Karu (1999) afirmar que a coerência da luz laser é perdida nas primeiras camadas do tecido, Enwemeka (2006) relata que as luzes coerente e não-coerente têm diferenças em relação à penetração e distribuição nos tecidos, e que não há evidência científica de que este fato influencie ou não a resposta molecular.

6.3.5 Tecido de Granulação

Os achados deste estudo mostraram que os grupos experimentais apresentaram formação de tecido de granulação similar ou superior ao controle. Os grupos LED azul, LED vermelho (16mW), LED vermelho associado a laser $\lambda 660\text{nm}$ e LED vermelho associado a laser $\lambda 790\text{nm}$ apresentaram tendência a maior quantidade de tecido de granulação, indicando influência positiva destas fototerapias sobre a fase proliferativa do reparo.

6.3.6 Fibroblastos

Em todos os grupos experimentais foi observada maior quantidade de fibroblastos, dentre os quais se destacaram as fototerapias laser $\lambda 660\text{nm}$, LED vermelho (15 e 16mW) e LED verde. O resultado observado com a fototerapia LED verde confirma os achados *in vitro* de VINCK et al. (2003), que

demonstraram a proliferação de fibroblastos *in vitro* após a irradiação com LED verde ($0,1\text{J}/\text{cm}^2$, 10 mW, tempo de exposição de 3 minutos, intervalos de 24 horas durante três dias).

A irradiação LED verde associada a laser $\lambda 790\text{nm}$ não promoveu efeito estimulatório sobre a quantidade de fibroblastos observado quando da irradiação com LED verde isoladamente, sugerindo que a SAEF de $5\text{J}/\text{cm}^2$ pode ter sido insuficiente para gerar a bioestimulação no comprimento de onda correspondente à luz verde.

Já as irradiações com LED azul associado ao laser $\lambda 790\text{nm}$ - em que foi utilizada SAEF de $5\text{J}/\text{cm}^2$ para cada uma das radiações - parecem ter exercido estímulo à proliferação dos fibroblastos em relação ao controle ($p= 0,02$). Presume-se que neste grupo a radiação laser $\lambda 790\text{nm}$ tenha exercido maior influência pelo estímulo observado em relação à quantidade de fibroblastos, pois o grupo laser $\lambda 790\text{nm}$ isoladamente apresentou efeito mais marcante em promover a proliferação de fibroblastos do que o grupo LED azul isoladamente.

6.3.7 Fibras Colágenas

Quanto às fibras colágenas, os resultados mostraram, em todos os grupos, maturação similar ou mais discreta do que o controle, mas apresentaram deposição colagênica similar ou maior, com exceção do grupo LED azul associado a laser $\lambda 790\text{nm}$, que apresentou menor deposição de colágeno. Esses resultados condizem com os achados de Lanzafame et al (2002), que demonstraram aumento na produção de colágeno durante a primeira semana de reparo tecidual utilizando LED produzido pela NASA com a densidade de energia de $7\text{J}/\text{cm}^2$.

A maturação do colágeno observada no grupo laser $\lambda 660\text{nm}$ foi mais discreta do que o controle, e a deposição de fibras colágenas foi similar com SAEF de $10\text{J}/\text{cm}^2$. Al-Watban et al. (2007), ao comparar densidades de energia de 5, 10, 20 e 30 $10\text{J}/\text{cm}^2$ no reparo de feridas de ratos em condições sistêmicas normais, também obtiveram resultados pouco significantes utilizando laser $\lambda 660\text{nm}$.

As irradiações com laser $\lambda 790\text{nm}$ não apresentaram diferenças em relação à maturação das fibras colágenas, mas promoveram um determinado estímulo à deposição de fibras colágenas. A irradiação com LED vermelho (16 mW) apresentou a maior ocorrência de maturação discreta das fibras colágenas comparada ao controle e não houve diferença em relação à quantidade de colágeno. A terapia com LED vermelho (15mW) apresentou maturação similar ao controle e maior deposição de colágeno. Huang et al. (2007) relatou aumento da síntese de colágeno *in vitro* quando da irradiação com LED vermelho ($\lambda 625\text{-}635\text{nm}$).

O grupo LED vermelho e laser $\lambda 660\text{nm}$ apresentou maior quantidade de fibras colágenas e menor grau de maturação. As associações LED vermelho com laser $\lambda 790\text{nm}$ e LED verde com laser $\lambda 790\text{nm}$ apresentaram os resultados mais satisfatórios em relação às fibras colágenas, com maturação similar ao controle e quantidade de colágeno significativamente maior.

Apesar de o grupo LED verde ter apresentado maior quantidade de fibroblastos do que o controle, não foram observadas diferenças em relação à maturação e à quantidade de fibras colágenas. As irradiações com LED azul associado ao laser $\lambda 790\text{nm}$ também apresentaram maior quantidade de fibroblastos, mas observou-se maturação das fibras similar ao controle e

menor deposição de matriz colagênica. Ao contrário, o grupo LED azul isoladamente apresentou tendência a menor maturação e maior deposição de colágeno do que o controle. Estudos futuros com períodos de observação de três e cinco dias devem analisar a proliferação de fibroblastos e sua inter-relação com a deposição de colágeno.

Sommer et al. (2001) demonstram a relação entre a densidade de energia, o tempo total de irradiação e a densidade de potência, e que esta última deve ser maior do que o limiar mínimo da densidade de potência necessária para a bioestimulação com fototerapia laser. Os autores também presumem que o limiar de densidade de potência seja comprimento de onda-dependente. Estudos futuros devem estabelecer as janelas bioestimulatórias da densidade de potência e da densidade de energia para a fototerapia LED em cada comprimento de onda.

A possibilidade de utilizar a fototerapia LED com resultados comparáveis à fototerapia laser representa maior acesso dos profissionais de saúde e dos pacientes ao uso da fototerapia nas diversas situações clínicas, haja vista o baixo custo do equipamento LED, alta durabilidade, ausência de efeitos deletérios e facilidade de manuseio. Adicionalmente, por se tratar de uma fonte de luz não colimada, o uso do LED pode ser mais prático no tratamento de feridas mais extensas.

7. CONCLUSÃO

- As radiações laser, LED e suas associações, dentro dos parâmetros especificados, exerceram, de maneira geral, biomodulação positiva sobre a proliferação de fibroblastos, a formação de tecido de granulação, a deposição de fibras colágenas e a angiogênese; e biomodulação negativa sobre a reepitelização e a resposta inflamatória. As radiações laser $\lambda 790\text{nm}$, LED vermelho ($\sim\lambda 700\text{nm}$)(15mW) e as associações LED vermelho com laser $\lambda 790\text{nm}$ e LED verde com laser $\lambda 790\text{nm}$ apresentaram mais efeitos positivos do que negativos sobre os eventos do reparo tecidual em feridas cutâneas excisionais em ratos. A associação LED verde com laser $\lambda 790\text{nm}$ resultou, dentre todos os tratamentos, a maior ocorrência de efeitos positivos em relação aos negativos e o efeito positivo mais expressivo na deposição de colágeno. As radiações LED vermelha (15 e 16mW) e laser $\lambda 660\text{nm}$ exerceram o efeito mais expressivo na proliferação de fibroblastos e na angiogênese.

REFERÊNCIAS

ABERGEL, R.P.; LYONS, R.F.; CASTEL, J.C.; et al. Biostimulation of Wound Healing by Lasers: Experimental Approaches in Animal Models and in Fibroblast Cultures. **J. Dermatol. Surg. Oncol**, v. 13, p. 127-133, 1987.

ALAM, M., HSU, T., DOVER, J.S., et al. Nonablative laser and light treatments: Histology and tissue effects - A review. **Lasers Surg Med**, v. 33, p. 30-39, 2003.

AL-WATBAN F.A.; ANDRES B. L. Polychromatic LED Therapy in Burn Healing of Non-diabetic and Diabetic Rats. **J Clin Laser Med Surg**, v. 21, n. 5, p. 249-58, 2003.

AL-WATBAN F.A.; ANDRES B. L. Polychromatic LED in Oval Full-Thickness Wound Healing in Non-diabetic and Diabetic Rats. **Photomedicine and Laser Surgery**, v. 24, n. 1, p. 10-16, 2006.

BAXTER, G. D. **Therapeutic Lasers - Theory and Praticce**. London: Churchill Livingstone, 1994.

BJORDAL, J. M.; JOHNSON, M. I.; IVERSEN, V.; et al. Low-Level Laser Therapy in Acute Pain: A Systematic Review of Possible Mechanisms of Action and Clinical Effects in Randomized Placebo-Controlled Trials. **Photomedicine and Laser Surgery**, v.24, n.2, p. 158–168, 2006.

BOLTON, P.; YOUNG, S.; DYSON, M. Macrophage responsiveness to light therapy with varying power and energy densities. **Low Level Laser Therapy**, v.3, p.105–111, 1991.

BRASILEIRO FILHO, G. B. **Patologia Geral**. 3 ed. Rio de Janeiro: Guanabara Koogan, 2004.

BRUGNERA Jr., A; PINHEIRO, A.L.B. **Lasers na Odontologia Moderna**. São Paulo: Editora Pancast, 1998. 356p.

COTRAN, R.; KUMAR, V.; ROBBINS, S. **Patologia Estrutural e Funcional**. 4 ed. Rio de Janeiro: Guanabara Koogan, 1999.

CORTI, L.; CHIARION-SILENI, V.; AVERSA, S.; et al. Treatment of Chemotherapy-Induced Oral Mucositis with Light Emitting Diode. **Photomedicine and Laser Surgery**, v. 24, n. 2, p. 207-213, 2006.

CONLAN, M.J.; RAPLEY, J.W.; COBB, C.M. Biostimulation of wound healing by low-energy laser irradiation. **J. Clin. Periodon.**, v. 23, p. 492-496, 1996.

CORAZZA, A.V.; JORGE, J.; KURACHI, C.; et al. Photobiomodulation on the Angiogenesis of Skin Wounds in Rats Using Different Light Sources. **Photomedicine and Laser Surgery**, v. 25, n. 2, p. 102-106, 2007.

CORRÊA, M. S. N. P. **Alterações induzidas pelo diabetes insulino-dependente na glândula submandibular do rato**. 1988. Tese (Doutorado em Odontologia) - Faculdade de Odontologia, Universidade de São Paulo, São Paulo.

DESMET, K. D.; PAZ, D. A.; CORRY, J. J.; et al. Clinical and Experimental Applications of NIR-LED Photobiomodulation. **Photomedicine and Laser Surgery**, v. 24, n. 2, p. 121-128, 2006.

DIEGELMANN, R. F.; EVANS, M. C. Wound Healing: an Overview of Acute, Fibrotic and Delayed Healing. **Frontiers in Bioscience**, v.9, p.283-289, jan. 2004.

EICHLER, M., LAVI, R., SHAINBERG, A. Flavins are source of visible-light-induced free radical formation in cells. **Lasers Surg Med.** v.37, p.314–319, 2005.

ENWEMECA, C. S. The Place of Coherence in Light Induced Tissue Repair and Pain Modulation. **Photomedicine and Laser Surgery**, v. 24, n. 4, p. 457, 2006.

ENWEMECA, C.S.; PARKER, J.C.; DOWDY, D.S.; et al. The Efficacy of Low Power Lasers in Tissue Repair and Pain Control: A Meta Analysis Study. **Photomedicine and Laser Surgery**, v. 22, n. 4, p. 323-329, 2004.

GENOVESE, W. J. **Laser de Baixa Intensidade – Aplicações Terapêuticas na Odontologia**. São Paulo: Lovise, 2000.

GOLDIM, J. R. **Pesq. Saúde: normas leis diretr.** 2. ed. Porto Alegre: HCPA, 1995. 85 p.

HECHT, E. **Óptica**. 2 ed. Lisboa: Fundação Calouste Gulbenkian, 2002.

HUANG, P.; HUANG, Y.; SU, M.; et al. *In Vitro* Observations on the Influence of Copper Peptide Aids for the LED Photoirradiation of Fibroblast Collagen Synthesis. **Photomedicine and Laser Surgery**, v. 25, n. 3, p. 183-190, 2007.

IHSAN, F.R. M. Low-Level Laser Therapy Accelerates Collateral Circulation and Enhances Microcirculation. **Photomedicine and Laser Surgery**, v.23, n.3, p.289–294, 2005.

JUNQUEIRA, L.C.; CARNEIRO, J. **Histologia Básica**. 10 ed. Rio de Janeiro: Guanabara Koogan, 2004, 434 p.

KARU, T. I. Low-Power Laser Therapy. In: FRAME, J.W. **Biomedical Photonics Handbook**. Boca Raton: CRC Press, 2003. Cap. 48.

KARU, T. **The Science of Low-Power Laser Therapy**. Amsterdam: Gordon and Breach, 1998. 320 p.

KARU, T. I. Primary and secondary mechanisms of action of visible to near-IR radiation on cells. **J. Photochem. Photobiol.**, v. 49, p.1-17, 1999.

KARU, T. I. Photobiology of low-power laser effects. **Health Physics**, v. 56, p. 691-704, 1989.

KARU, T. I. Photobiological fundamentals of low level laser therapy. **IEEE Journal Quantum Electronics**, v.10, p.1703-17, 1987.

KUMAR, M.B.B.S.; ABBAS, A. K.; FAUSTO, N. **Patologia - Bases Patológicas das Doenças**. 7 ed. Rio de Janeiro: Elsevier, 2005, p.92-119.

LALORAYA, M.M.; PRADEEP, K.G.; LALORAYA, M. Photochemical reaction sequences of blue light activated flavins: sensory transduction through free radical messengers. **Biochem. Mol. Biol. Int.**, v.33, p.543–551, 1994.

LANGE, F.; KROTH, A.; STEFFANI, J. A.; et al. Influência da Laserterapia no processo cicatricial de queimaduras de terceiro grau. **Fisiot. Brás**, v. 4, n. 5, p. 335-340, 2003.

LANZAFAME, R.J. Revolutions and Revelations. **J Clin Laser Med Surg**, v. 22, n. 1, p. 1-2, 2004.

LANZAFAME, R.J.; STADLER, I.; WHELAN, H.T. NASA LED photoradiation influences nitric oxide and collagen production in wounded rats. **Lasers Surg. Med.** v. 30, p.12, 2002.

LINDGÅRD, A. et al. Irradiation at $\lambda 634\text{nm}$ releases nitric oxide from human monocytes. **Lasers Med Sci**, v.22, p.30–36, 2007.

LUBART, R.; WOLLMAN, Y.; FRIEDMAN, H.; et al. Effects of visible and near-infrared lasers on cell cultures. **J. Photochem. Photobiol.**, v. 12, p. 305-310, 1992.

MACKAY, D.; MILLER, A. L. Nutritional Support for Wound Healing. **Alternative Medicine Review**, v.8, n.4, p.359-363, 2003.

MAIYA, G. A.; KUMAR, P.; RAO, L. Effect of Low Intensity Helium-Neon (He-Ne) Laser Irradiation on Diabetic Wound Healing Dynamics. **Photomedicine and Laser Surgery**, v.23, n.2, p.187–190, 2005.

MEIRELLES, G. C. S.; SANTOS, J. N.; OLIVEIRA, P. C.; et al. A Comparative Study of the Effects of Laser Photobiomodulation on the Healing of Third-

Degree Burns: A Histological Study in Rats. **Photomedicine and Laser Surgery**. v.26, n.2, p.159-166, 2008.

MESTER, E. et al. The Biomedical Effect of Laser Application. **Laser Surg. Med.**, New York, v.5, n.1, p.31-9, 1985.

MONTENEGRO, M. R.; FRANCO, M. **Patologia - Processos Gerais**. São Paulo: Atheneu, 1999. cap. 8, p 135-151.

NAKAMURA, S.; FASOL, G. **The Blue Laser Diode**. Berlim: Springer, 1997.

NOMURA, K.; YAMAGUCHI, M.; ABIKO, Y. Inhibition of interleukin-1beta production and gene expression in human gingival fibroblasts by low-energy laser irradiation. **Lasers Med Sci**, v.16, n.3, p.218–223, 2001.

ORON, U.; YAAKOBI, T.; ORON, A., et al. Low-energy laser irradiation reduces formation of scar tissue after myocardial infarction in rats and dogs. **Circulation**, v. 103, p. 296-301, 2001.

PESSOA, E. S. et al. A Histologic Assessment of the Influence of Low-Intensity Laser Therapy on Wound Healing in Steroid-Treated Animals. **Photomedicine and Laser Surgery**, v.22, n.3, p.199–204, 2004.

PETERSON, L.J.; ELLIS E.; HUPP J. R.; et al. **Cirurgia Oral e Maxilofacial Contemporânea**. 4 ed. Rio de Janeiro: Guanabara Koogan, 2005, 702 p.

PINHEIRO, A. L. B.; FRAME, J.W. An audit of CO₂ laser surgery in the mouth . **Lasers Surg. Med.**, v. 23, n. 4, 1992. Suplemento.

PINHEIRO, A. L. B.; MEIRELLES, G.C.S.; VIEIRA, A.L.B.; et al. Phototherapy improves healing of cutaneous wounds in nourished and undernourished Wistar rats. **Brazilian Dental Journal**, v.15, p.21-28, 2004.

RABELO, S. B.; VILLAVERDE, A. B.; NICOLAU, R. A.; et al. Comparison between Wound Healing in Induced Diabetic and Nondiabetic Rats after Low-Level Laser Therapy. **Photomedicine and Laser Surgery**, v.24, n.4, p.474–479, 2006.

REDDY, K.; STEHNO-BITTEL, L.; ENWEMEKA, C. Laser photostimulation accelerates wound healing in diabetic rats. **Wound Repair Regen.**, v. 9, n. 3, p. 248-255, 2001.

RUBIN, E.; FABER, J. L. **Patologia**. Rio de Janeiro: Interlivros, 1990. p. 70-86.

SAFAVI, S. M.; KAZEMI, M.; ESMAEILI, M.; et al. Effects of low-level He–Ne laser irradiation on the gene expression of IL-1 β , TNF- α , IFN- γ , TGF- β , bFGF, and PDGF in rat's gingival. **Lasers Med Sci**, v.23, p.331–335, 2008.

SCHINDL, A.; SCHINDL, M.; PERNERSTORFER-SCHÖN, H.; SCHINDL, L. Low intensity laser therapy in wound healing – a review with special respect to diabetic angiopathies. **Acta Chir. Austr.**, v.33, n. 3, p. 132-137, 2001.

SEEGER, K. **Semiconductor Physics – An Introduction**. 6 ed. Austria: Springer, 1997, cap. 13.

SHAFER, W.G., HINE M.K., LEVY B.W. **Tratado de Patologia Bucal**. 4 ed. Rio de Janeiro: Guanabara Koogan, 1987. p. 549.

SIMUNOVIC, Z.; IVANKOVICH, A.D.; DEPOLO, A. Wound healing of animal and human body sport and traffic accident injuries using low-level laser therapy treatment: a randomized clinical study of seventy-four patients with control group. **J Clin Laser Med Surg**, v. 18, p. 67-73, 2000.

SMITH, K. C. Laser (and LED) Therapy Is Phototherapy. **Photomedicine and Laser Surgery**, v. 23, n. 1, p.78-80, 2005.

SKINNER, S.M.; GAGE, J.P.; WILCE, P.A.; SHAW, R.M. A preliminary study of the effects of laser radiation on collagen metabolism in cell culture. **Aust. Dent. J.**, v. 41, n. 3, p. 188-192, 1996.

SOMMER, A.P.; HASSINEN, H.I.; KAJANDER, E.O. Light induced replication of nanobacteria – a preliminary report. **J Clin Laser Med Surg**, v. 20, p. 241-244, 2002.

SOMMER, A.P.; ORON, U.; PRETORIUS, A.M.; *et al.* A Preliminary Investigation into Light-Modulated Replication of Nanobacteria and Heart Disease. **J Clin Laser Med Surg**, v. 21, n. 4, p.231-235, 2003.

SOMMER, A.P.; PINHEIRO, A.L.B; MESTER, A.R.; *et al.* Biostimulatory Windows in Low-Intensity Laser Activation: Lasers, Scanners, and NASA's Light Emitting Diode Array System. **J Clin Laser Med Surg**, v. 19, n. 1, p.29-33, 2001.

TACHIARA, R.; FARINELLI, W.A.; ROX ANDERSON, R. Low intensity light-induced vasodilation *in vivo*. **Lasers Surg. Med.**, v. 30, p.11, 2002. Suplemento.

TRELLES, M. A. *et al.* The action of low-reactive level laser therapy (LLLT) on Mast Cells: a possible pain relief mechanism examined. **Laser Therapy**, v.1, n.1, p.27-30, 1989.

TUBY, H.; MALTZ, L.; ORON, U. Modulations of VEGF and iNOS in the Rat Heart by Low Level Laser Therapy are Associated With Cardioprotection and Enhanced Angiogenesis. **Lasers in Surgery and Medicine**, v.38, p.682–688, 2006.

TUNÉR, J.; HODE, L. **Laser Therapy - Handbook**. Sweeden: Prima, 2004. 589p.

VINCK, E.; CAGNIE, B.; CORNELISSEN, M.; et al. Increased fibroblast proliferation induced by light emitting diode and low power laser irradiation. **Lasers Med. Sci.**, v. 18, p. 95-99, 2003.

VINCK, E.M.; CAGNIE, B.J.; CORNELISSEN, M.J. et al. Green Light Emitting Diode Irradiation Enhances Fibroblast Growth Impaired by High Glucose Level. **Photomedicine and Laser Surgery**, v. 23, n. 2, p. 167-171, 2005.

WEISS, R.A.; McDANIEL, D.H.; GERONEMUS, R.G.; et al. Clinical Experience with Light Emitting Diode (LED) Photomodulation. **Dermatol Surg**, v. 31, p. 1199-1205, 2005.

WHELAN, H.T.; CONNELLY, M.D.; HODGSON, B.D.; et al. NASA Light Emitting Diodes for the Prevention of Oral Mucositis in Pediatric Bone Marrow Transplant Patients. **J Clin Laser Med Surg**, v. 20, n. 6, p.319-324, 2002.

WHELAN, H. T.; SMITS, R. L.; BUCHMAN, E. V.; et al. Effect of NASA Light-Emitting Diode Irradiation on Wound Healing. **J Clin Laser Med Surg**, v. 19, n. 6, p.305-314, 2001.

WHELAN, H.T.; BUCHMANN, E.V.; DHOKALIA, A.; et al. Effect of NASA Light Emitting Diode Irradiation on Molecular Changes for Wound Healing in Diabetic Mice. **J Clin Laser Med Surg**, v. 21, n. 2, p. 67-74, 2003.

WOODRUFF, L.D.; BOUNKEO, J.M.; BRANNON, W.M.; et al. The Efficacy of Laser Therapy in Wound Repair: A Meta-Analysis of the Literature. **Photomedicine and Laser Surgery**, v. 22, n. 3, p. 241-247, 2004

WONG-RILEY, M. T. T.; BAI, X.; BUCHMANN, E.; et al. Light-emitting diode treatment reverses the effect of TTX on cytochrome oxidase in neurons. **Neuroreport.**, v. 12, n. 14, p.3033, 2001.

YARIV, A. **Optical Electronics**. 4 ed. San Francisco: Saunders College Publishing, 199 1.

YEAGER, R.L.; FRANZOSA, J.A.; MILLSAP, D.S.; et al. Survivoship and Mortality Implications of Developmental 670-nm Phototherapy: Dioxin Co-exposure. **Photomedicine and Laser Surgery**, v. 24, n. 1, p. 29-32, 2006.

YOUNG, S.; BOLTON, P.; DYSON, M.; et al. Macrophage responsiveness to light therapy. **Lasers Surg. Med.**, v. 9, p. 497-505, 1989.



UNIVERSIDADE FEDERAL DA BAHIA
FACULDADE DE ODONTOLOGIA
Comissão de Ética na Experimentação Animal

UFBA - Faculdade de Odontologia - Av. Araújo Pinho, 62 - Caixa
CEP: 40.140-110 - Salvador - BA - Tel: (71) 336-5976
Home-page: www.ufba.br

CERTIFICADO

Certificamos que o Projeto de Pesquisa **"EFEITOS DAS RADIAÇÕES LASER E LED NO REPARO CUTÂNEAS EM DORSO DE RATOS: ESTUDO HISTOLÓGICO – 029/06"** de autoria de **ANTONIO LUIZ B PINHEIRO**, foi analisado pela Comissão de Ética na Experimentação Animal e considerado **APROVADO** em reunião ordinária realizada nesta data.

Salvador, 23 de DEZEMBRO de 2006

Prof. Antonio Luiz B. Pinheiro

Prof. Antonio Luiz B. Pinheiro
Presidente

LACERANDO TAMEN CONSTRUO

ANEXO

Livros Grátis

(<http://www.livrosgratis.com.br>)

Milhares de Livros para Download:

[Baixar livros de Administração](#)

[Baixar livros de Agronomia](#)

[Baixar livros de Arquitetura](#)

[Baixar livros de Artes](#)

[Baixar livros de Astronomia](#)

[Baixar livros de Biologia Geral](#)

[Baixar livros de Ciência da Computação](#)

[Baixar livros de Ciência da Informação](#)

[Baixar livros de Ciência Política](#)

[Baixar livros de Ciências da Saúde](#)

[Baixar livros de Comunicação](#)

[Baixar livros do Conselho Nacional de Educação - CNE](#)

[Baixar livros de Defesa civil](#)

[Baixar livros de Direito](#)

[Baixar livros de Direitos humanos](#)

[Baixar livros de Economia](#)

[Baixar livros de Economia Doméstica](#)

[Baixar livros de Educação](#)

[Baixar livros de Educação - Trânsito](#)

[Baixar livros de Educação Física](#)

[Baixar livros de Engenharia Aeroespacial](#)

[Baixar livros de Farmácia](#)

[Baixar livros de Filosofia](#)

[Baixar livros de Física](#)

[Baixar livros de Geociências](#)

[Baixar livros de Geografia](#)

[Baixar livros de História](#)

[Baixar livros de Línguas](#)

[Baixar livros de Literatura](#)
[Baixar livros de Literatura de Cordel](#)
[Baixar livros de Literatura Infantil](#)
[Baixar livros de Matemática](#)
[Baixar livros de Medicina](#)
[Baixar livros de Medicina Veterinária](#)
[Baixar livros de Meio Ambiente](#)
[Baixar livros de Meteorologia](#)
[Baixar Monografias e TCC](#)
[Baixar livros Multidisciplinar](#)
[Baixar livros de Música](#)
[Baixar livros de Psicologia](#)
[Baixar livros de Química](#)
[Baixar livros de Saúde Coletiva](#)
[Baixar livros de Serviço Social](#)
[Baixar livros de Sociologia](#)
[Baixar livros de Teologia](#)
[Baixar livros de Trabalho](#)
[Baixar livros de Turismo](#)