UNIVERSIDADE FEDERAL DO RIO GRANDE DO SUL
FACULDADE DE VETERINÁRIA
PROGRAMA DE PÓS-GRADUAÇÃO EM CIÊNCIAS VETERINÁRIAS

Lesões intestinais em suínos naturalmente infectados por circovírus suíno tipo 2 (PCV2) e detecção de agentes intestinais que causam diarréia

Priscila Zlotowski

PORTO ALEGRE
2009

Livros Grátis

http://www.livrosgratis.com.br

Milhares de livros grátis para download.

UNIVERSIDADE FEDERAL DO RIO GRANDE DO SUL
FACULDADE DE VETERINÁRIA
PROGRAMA DE PÓS-GRADUAÇÃO EM CIÊNCIAS VETERINÁRIAS

Lesões intestinais em suínos naturalmente infectados por circovírus suíno tipo 2 (PCV2) e detecção de agentes intestinais que causam diarréia

Autora: Priscila Zlotowski
Orientador: David Driemeier
Co-orientador: David Emilio Santos Neves de Barcellos

Tese apresentada como requisito para obtenção do grau de Doutor em Ciências Veterinárias, na área de concentração em Patologia Veterinária, na Universidade Federal do Rio Grande do Sul.

PORTO ALEGRE
2009

Z82l Zlotowski, Priscila

Lesões intestinais em suínos naturalmente infectados por circovírus suíno tipo 2 (PCV2) e detecção de agentes intestinais que causam diarréia./ Priscila Zlotowski. – Porto Alegre: UFRGS, 2009.

69 f.; il. – Tese (Doutorado) – Universidade Federal do Rio Grande do Sul, Faculdade de Veterinária, Programa de Pós-graduação em Ciências Veterinárias, Porto Alegre, RS-BR, 2009. David Driemeier, Orient.

1. Doenças infecciosas dos animais: suínos 2. Enterite suína

Catalogação na fonte: Biblioteca da Faculdade de Veterinária da UFRGS

AGRADECIMENTOS

A CAPES pelo financiamento da bolsa de doutorado e complementação da mesma no período de doutorado sanduíche realizado na Alemanha.

Aos colegas do setor de patologia veterinária da UFRGS pela convivência ao longo desses anos. Ao meu orientador, professor Dr. David Driemeier pela dedicação profissional que serve de inspiração para realização e concretização de nossos sonhos. A amiga de muitos anos e agora colega de trabalho Luiza Amaral de Castro pela grande ajuda na interpretação dos resultados de biologia molecular e análise dos dados estatísticos.

Ao professor Dr. David Emilio Santos Neves de Barcellos pela agradável convivência e ensinamentos preciosos da suinocultura e aos colegas do setor de suínos da UFRGS.

A todos os profissionais que auxiliaram com a realização de exames complementares fundamentais para o desenvolvimento da tese: Dr. Severo Sales de Barros pela realização da microscopia eletrônica, Dr. Amauri Alfieri pela análise dos calicivírus entéricos e rotavírus, Dr. Anilton Vasconcellos pela realização da técnica de TUNEL e Priscila Koerich pela realização da técnica de PCR em tempo real.

Aos professores Dr. Manfred Reinacher e Jens Teifke do instituto de patologia veterinária da universidade de Giessen e do Friedrich-Loeffler-Institut que me receberam nos respectivos centros de diagnóstico e pesquisa veterinária na Alemanha.

Aos meus pais pelo amor e carinho sempre dedicados.

Lesões intestinais em suínos naturalmente infectados por circovírus suíno tipo 2 (PCV2) e detecção de agentes intestinais que causam diarréia

Autora: Priscila Zlotowski

Orientador: David Driemeier

Co-orientador: David Emilio Santos Neves de Barcellos

RESUMO

O resultado deste estudo foi dois artigos relacionados às lesões intestinais encontradas e presença de agentes associados a infecção por PCV2 e um terceiro artigo sobre a associação entre a presença de lesões histopatológicas em diferentes porções do trato intestinal e a carga viral presente nestas regiões e nas fezes. O primeiro artigo apresenta as lesões macroscópicas e microscópicas encontradas em 79 animais da fase de crescimento. As principais lesões macroscópicas foram: aumento de tamanho dos linfonodos mesentéricos (56), enterite necrótica (24), edema mesentérico (20), linfangectasia (15) e espessamento da parede do íleo (5). Marcação IHQ anti-PCV2 foi associada com depleção de células caliciformes (24), atrofia e fusão de vilosidades do íleo (18) e dilatação de vasos linfáticos (11). Foi observada a presença de co-infecções por *Escherichia coli* (5) *Lawsonia intracellularis* (1), *Brachyspira* spp.(4), *Salmonella* spp. (17)**,** rotavírus (6) e calicivírus entérico (6). O segundo artigo avaliou 63 casos de enterite necrótica, nos quais o cólon foi o principal local onde foi observada necrose, aparecendo em 55 casos. Em 24 casos observou-se co-infecção de PCV2 e *Salmonella* spp. As alterações descritas: depleção de células caliciformes, índice apoptótico elevado em enterócitos do cólon, e marcação de IHQ positiva no citoplasma de enterócitos sugerem o envolvimento de PCV2 nos casos de enterocolite necrótica. A carga viral de PCV2 no trato intestinal, fezes e sangue de suínos, avaliada pela técnica de PCR em tempo real, associada com lesões histológicas e marcação de IHQ, bem como a interpretação destes resultados foi detalhadamente descrita no terceiro artigo.

Palavras-chaves: Enterite, PCV2, suínos.

Intestinal lesions in swine naturally infected with porcine circovirus type 2 (PCV2) and detection of intestinal agents that causes diarrhea

Author: Priscila Zlotowski

Adviser: David Driemeier

Co-adviser: David Emilio Santos Neves de Barcellos

ABSTRACT

The result of this study are presented in two articles describing intestinal lesions and the presence of associated agents with PCV2 and a third article that describes the association between the presence of histopathological lesions in different areas of the intestinal tract and viral load present in those areas and in the feces. The first report showed macroscopical and microscopical lesions in samples collected from 79 growing pigs. The main macroscopical lesions were: enlargement of mesenteric lymph-nodes (56), necrotic enteritis (24), mesenteric edema (20), limphangectasy (15) and thickening of the ileal wall (5). Immunohistochemistry (IHC) staining anti-PCV2 was associated with depletion of goblet cells (24), villous fusion and atrophy of the ileum (18) and dilatation of lymphatic vessels (11). It was observed the presence of co-infections with *Escherichia coli* (5) *Lawsonia intracellularis* (1), *Brachyspira* spp. (4), *Salmonella* spp. (17), rotavirus (6) and enteric caliciviruses (6). The second article evaluated 63 cases of necrotic enteritis, in which the colon was the main target of necrotic lesions, observed in 55 cases. In 24 cases co-infection with PCV2 and *Salmonella* spp. was observed. The main findings described: depletion of goblet cells, high apoptotic rate in colon enterocites and positive anti-PCV2 IHC staining in cytoplasm of enterocites suggests the involvement of PCV2 in cases of necrotic enterocolitis. The viral load of PCV2 in intestinal tract, feces and blood of swine, associated with histological lesions and IHC staining, evaluated by Real time PCR technique, as well as the interpretation of these results were described in details in the third article.

Keywords: enteritis, PCV2, swine

SUMÁRIO

INTRODUÇÃO **7**

2. REVISÃO BIBLIOGRÁFICA **10**

2.1. ETIOLOGIA 10

2.2. EPIDEMIOLOGIA 11

2.3. PATOGENIA 12

2.4. SINAIS CLÍNICOS, LESÕES MACROSCÓPICAS E LESÕES MICROSCÓPICAS 14

2.5. DIAGNÓSTICO 17

2.6. CONTROLE E PROFILAXIA 18

2.6.1. Soroterapia ***18***

2.6.2. Vacina autógena ***19***

2.6.3. Vacinas comerciais ***19***

2.6.4. Limpeza e Desinfecção ***20***

3. ARTIGO I **22**

4. ARTIGO II **28**

5. ARTIGO III **44**

6. DISCUSSÃO **55**

7. CONCLUSÕES **61**

8. REFERÊNCIAS BIBLIOGRÁFICAS **64**

INTRODUÇÃO

As doenças entéricas representam um problema importante na suinocultura comercial mundial devido às grandes perdas econômicas associadas com as mesmas. As perdas decorrentes das diarréias em suínos são conseqüência dos gastos com medicamentos, aumento da mão de obra para cuidado com os animais doentes, e conversão alimentar inadequada (Holland, 1990). O conhecimento da patogenia das diarréias em suínos e dos patógenos responsáveis pelas alterações encontradas é uma importante ferramenta para o diagnóstico destas doenças. Desta forma, medidas de tratamento e controle podem ser tomadas, minimizando as perdas econômicas decorrentes dos problemas entéricos.

Circovírus suíno tipo 2 (PCV2), foi associado com a síndrome multisistêmica do definhamento do leitão (SMDL) em 1991 (Clark, 1997) e tem sido desde então descrito mundialmente associado com esta síndrome. No entanto, PCV2 também pode estar associado com outras doenças, que foram denominadas doenças associadas ao PCV2 (PCVAD). Entre estas, estão descritas enterite, doença respiratória, falhas reprodutivas e síndrome da dermatite nefropatia suína (SDNS) (Opriessnig, Meng, Harbur, 2007).

No Brasil, SMDL foi primeiro descrito por Zanella e Morés em 2001, no estado de Santa Catarina, e tem sido relatada em outros estados brasileiros. O prejuízo estimado para as perdas decorrentes desta infecção foi acima de 33 milhões de reais em 2004, somente numa integração do Sul do Brasil. Apesar de ter sido relatada pela primeira vez em 2000, a circovirose suína foi diagnosticada em materiais de arquivo de 1988 através da amplificação de DNA de PCV2 por nested-PCR e identificação de lesões histopatológicas, sugerindo que a infecção já estava presente no Brasil desde aquela época (Zanella, 2005). Acredita-se que a intensificação da indústria de criação suína, práticas de manejo e desmame utilizadas e agentes infecciosos desencadeantes (como Parvovírus suíno – PPV) tenham contribuído para e emergência das doenças associadas ao PCV2 em suínos (McIntosh et al, 2006).

PCV2 pode ser encontrado tanto em animais saudáveis com em animais doentes. Desta forma, o diagnóstico de PCVAD deve ser feito pela demonstração de lesões características associado com a presença de antígeno viral (imuno-histoquímica) ou do

ácido nucléico (hibridização *in situ*) nos respectivos órgãos (Segalés, Allan, Domingo, 2005; Sorden, 2000). Imuno-histoquímica e hibridização *in situ* são considerados testes de eleição para detecção de PCV2 como parte do diagnóstico de PCVAD (Opriessnig, Zhou, Yoon, 2006; Chae 2004). A alta prevalência de PCV2 nos rebanhos mundiais tem sido confirmada com o uso de PCR em amostras de sangue ou soro, demonstrando que a maioria, quando não todos os animais se infectam em algum ponto da creche ou crescimento, sem desenvolver necessariamente a doença clínica (Zanella 2007). Por este motivo, têm sido utilizadas ferramentas moleculares quantitativas, como o PCR em tempo real, com o objetivo de quantificar a presença do vírus em sangue e vísceras. Estudos utilizando estas técnicas demonstraram que animais com doença clínica de SMDL possuíam maior carga viral no soro e em tecidos se comparados com animais infectados com PCV2, mas sem sintomatologia clínica da doença (Brunborg et al, 2004, Olvera et al, 2004, Rovira et al, 2002, Segalés et al, 2005).

A transmissão de PCV2 pode ocorrer pela forma horizontal e vertical (Ghebremariam et al., 2005). A transmissão fecal-oral (detecção do agente nas fezes) foi relatada (Yang et al., 2003). Não há tratamento específico contra infecção por PCV2. Medidas de controle, que incluem o sistema de limpeza todos dentro/todos fora, programas de higiene, diminuição do estresse e um bom manejo alimentar são considerados essenciais para o controle da disseminação da doença e minimização dos efeitos desta na economia da granja. Uma forma importante para reduzir as perdas associadas com infecção pelo PCV2 é identificar e minimizar os efeitos de infecções secundárias (Ghebremariam et al., 2005).

Entre as doenças clínicas associadas com infecção pelo PCV2, as enteropatias representam um importante problema mundial no sistema moderno de produção de suínos (Kim et al., 2004). Possíveis causas de diarréia em suínos da fase de crescimento têm sido relatadas associada com alguns patógenos, por exemplo, *Lawsonia intracellularis*, *Brachyspira hyodysenteriae, Brachyspira pilosicoli, Salmonella* spp., enterotoxinas de *Escherichia coli*, Coronavirus, Rotavirus (Jacobson et al., 2003). Alguns destes agentes não são usualmente encontrados em suínos das fases de desmame e crescimento, mas com a presença da infecção por PCV2 em um rebanho, a apresentação clínica de algumas doenças pode ser alterada em conseqüência da imunodepressão que pode estar presente em suínos infectados por PCV2 (Segalés et al., 2004).

Os objetivos deste estudo foram: 1) avaliar a participação do PCV2 em quadros de enterite em suínos naturalmente infectados pelo PCV2, descrevendo as principais alterações macroscópicas e microscópicas encontradas e 2) a detecção de agentes causadores de diarréia associados ao PCV2 através das técnicas histopatológicas, de imunodiagnóstico e microbiológicas.

2. REVISÃO BIBLIOGRÁFICA

2.1. Etiologia

Circovírus suíno tipo 2 é um vírus da família Circoviridae, pequeno (17nm), icosaédrico, não envelopado com um genoma de DNA circular de fita simples (Tischer et al, 1982). Os circovírus são os menores vírus capazes de replicação autônoma em células de mamíferos. Esta replicação ocorre na fase S do ciclo celular e necessita da participação de outras proteínas das células hospedeiras, devido a sua simplicidade genômica e estrutural (Zanella, 2007).

No genoma de PCV2 existem pelo menos 3 sequências abertas de leitura (ORFs) funcionais já estudadas: ORF1, ORF2 e ORF3. A ORF1 codifica uma proteína essencial para a replicação do DNA viral, a proteína Rep. A ORF2 codifica a proteína do capsídeo viral, chamada Cap (Nawagitgul et al, 2000) enquanto que a ORF3 é uma proteína não essencial para replicação, mas com importante participação na indução de apoptose (Karuppannan et al, 2008; Liu, Chen, Kwang, 2005). Em comparação realizada entra as 3 ORFs para identificação de regiões de imunoreatividade foram encontradas 5 áreas, sendo que 4 delas foram observadas na ORF2 e podem apresentar variabilidade entre diferentes amostras virais analisadas. Estes resultados indicam a possibilidade de uso da ORF2 para elaboração de testes diagnósticos bem como a diferenciação entre amostras virais (Mahe et al., 2000). Estudos recentes demonstraram que a ORF3 tem envolvimento com a patogênese do vírus *in vivo*, servindo como um fator de ajuda na disseminação viral (Lyu et al., 2006; Karuppannan et al, 2008). A interação da ORF3 com a proteína do hospedeiro denominada pPirh2 causa uma diminuição na degradação do supressor tumoral p53, levando a acumulação deste, e consequentemente apoptose nas células infectadas pelo vírus (Karuppannan et al, 2008).

Análises do genoma de diversos isolados de PCV2 na Europa, América do Norte, Ásia e Brasil demonstraram uma grande semelhança entre si com homologia de 96% entre os isolados (Zanella, 2007). Estudos recentes demonstraram que PCV2 pode ser dividido em dois grupos distintos, PCV2 sub-grupo 1 (PCV2b) e PCV2 sub-grupo 2 (PCV2a). Apesar desta divisão, os dois grupos apresentam uma homologia genotípica muito grande entre eles. Estes grupos foram subdivididos em 3 clusters (1A-1C) e em 5 clusters (2A-2E),

respectivamente. Análise de amostras de PCV2 provenientes da Holanda, Tailândia e Reino Unido foram incluídas no grupo 1. Já isolados de PCV2 provenientes do Japão, Canadá, Espanha, Taiwan e África do Sul foram caracterizadas como pertencentes ao grupo 2. Isolados de amostras da Coréia, França, Hungria, Áustria, Alemanha, Brasil e Estados Unidos da América pertenciam a ambos os grupos (Dong-Jun et al, 2007). PCV2b é atualmente, a amostra de distribuição mundial dominante (Opriessnig, 2008).

Ambos os grupos de PCV2 foram observados em isolados envolvidos com doença sistêmica associada ao PCV2, síndrome da dermatite nefropatia suína, assim como de animais infectados por PCV2 sem desenvolvimento de doença clínica (Dong-Jun et al, 2007). Até o momento não foi estabelecida uma relação de virulência entre os diferentes genótipos de PCV2 descritos (Olvera et al, 2007).

2.2. Epidemiologia

PCV2 pode ser transmitido pelas formas horizontal e vertical. Sendo a horizontal a principal forma de transmissão, através do contato direto entre os animais infectados com os não infectados pelas rotas oral-nasal e oral-fecal. Transmissão vertical tem sido relatada em porcas com infecção natural e experimental por PCV2. Os leitões nascidos dessas fêmeas apresentam-se virêmicos ou persistentemente infectado (Madec et al, 2008).

A infecção por PCV2 tem sido descrita em todos os tipos de granjas incluindo ciclo-completo e granjas multi-sítios. Morbidade e mortalidade são variáveis e dependem do tipo de granja, práticas de reprodução e de manejo e co-infecções presentes. Níveis esperados de morbidade são em torno de 4-30% e mortalidade varia de 4-20%. Tem sido relatado que animais com baixo peso ao nascimento e desmame e aqueles mais leves no começo da engorda tendem a desenvolver SMDL com maior freqüência (Segalés, 2006). Estudos sorológicos no Brasil e em outros países indicaram que anticorpos contra PCV2 estão presentes na maioria dos rebanhos suínos e a maior parte dos animais se infecta ao redor da terceira e quarta semanas após o desmame (Zanella 2007).

Inoculação experimental de PCV2 resultou na detecção do vírus, pela técnica de PCR, em suabes de mucosa nasal, orofaringeal e em fezes um dia após a inoculação. Estas mesmas amostras, com exceção do suabe orofaringeal, foram positivas por mais de 70 dias

após a infecção. Estudos utilizando a técnica de PCR em tempo real em animais com e sem doença sistêmica associada ao PCV2 indicaram que em todos os animais houve excreção de PCV2 em secreções respiratórias, orais, urina e fezes, sendo encontrada carga viral maior nos animais afetados com PCVAD (Segalés et al., 2005). A análise de tecido intestinal de animais com e sem doença entérica apresentou resultados positivos para detecção de DNA viral em fezes (Yang et al., 2003). Estes resultados confirmam a importância da transmissão de PCV2 pelas vias oral-nasal e fecal. O sêmen também pode conter PCV2 (McIntosh et al, 2006b), mas ainda não foi detectada presença de infectividade nessa secreção e confirmação de transmissão via inseminação artificial (Opriessnig, Meng, Harbur, 2007).

PCV2 é muito resistente às condições ambientais, permanecendo estável em temperaturas maiores do que 40°C e em pH inferior a 3. Por esse motivo o contato direto ou indireto com animais infectados, instalações e equipamentos contaminados representam importante forma de transmissão do agente. O uso de um desinfetante adequado associado com práticas de manejo tem sido uma importante ferramenta no controle de infecção por PCV2 e no desenvolvimento de doenças associadas (Opriessnig, Meng, Harbur, 2007). Estudo realizado avaliando a eficácia de nove desinfetantes comerciais demonstrou que os desinfetantes a base de monopersulfato de potássio e ácido peracético com peróxido de hidrogênio mostraram-se eficazes na diminuição da carga viral de PCV2 utilizando a concentração de uso duas vezes maior ou igual à indicada (Martin, Le Potier, Maris, 2008)

2.3. Patogenia

A patogênese da infecção por PCV2 e o tipo celular principal onde ocorre replicação viral não são ainda completamente conhecidos. O vírus infecta macrófagos, linfócitos e células dendríticas (Darwich et al, 2004) e possui capacidade de replicação em diversos tipos celulares, principalmente em células com divisão ativa (Steiner et al, 2008). Acredita-se que o linfonodo próximo ao local de infecção sirva como local para replicação primária do vírus e posterior persistência no animal portador (Yu, et al, 2007).

A morte de linfócitos e falta de reposição de células linfóides leva a um quadro de imunodepressão, responsável pela predisposição às infecções secundárias (Segalés et al., 2004). Macrófagos e células dendríticas substituem linfócitos nos tecidos linfóides afetados

e apresentam grande quantidade de antígeno ou DNA viral no citoplasma (Allan & Ellis, 2000). Replicação de PCV2 pode variar entre diferentes tecidos no mesmo animal. Linfócitos mostraram-se capazes de permitir replicação viral enquanto que monócitos podem ser um local de persistência viral no animal (Yu et al, 2007). É ainda desconhecido o mecanismo pelo qual há redução do número de linfócitos em suínos afetados por PCVAD. Acredita-se que fatores como redução da produção de linfócitos na medula óssea, proliferação reduzida em tecidos linfóides secundários ou aumento da perda na medula óssea, sangue periférico ou secundário a necrose ou apotose dos tecidos linfóides induzidos pelo vírus possam causar redução no número de linfócitos (Opriessnig, Meng, Harbur, 2007).

Após infecção por PCV2 e disseminação do vírus no organismo há uma parcela de animais que não irão desenvolver doença clínica. Atribui-se à presença de co-fatores infecciosos e não-infecciosos responsáveis pelo aumento dos níveis de replicação do PCV2 (Zanella 2007). A herança genética individual do animal, herança imunológica e capacidade de responder à infecções compõem o efeito individual. O efeito da leitegada está relacionado com o papel da matriz transferindo anticorpos maternos aos leitões ou como reservatório do vírus. Os efeitos do manejo são muito importantes, pois evitam a exposição dos animais a fatores estressantes como densidade elevada, baixa qualidade de ar, água e ração, ambiente inadequado, misturas de leitões de origens variadas e falhas na limpeza e desinfecção sem a realização de vazio sanitário. O desenvolvimento de lesões clínicas associadas à infecção por PCV2 parece ser uma soma de fatores como a presença de co-infecções com agentes virais e bacterianos, o status imunitário do animal, imunoestimulantes (adjuvantes vacinais). Acredita-se que não há apenas um fator associado ao desenvolvimento de doenças associadas ao PCV2, mas sim diversos patógenos conhecidos, que podem variar de acordo com a região produtora analisada, e são capazes de desencadear a progressão de infecção por PCV2 a PCVAD (figura 1) (Opriessnig, Meng, Harbur, 2007).

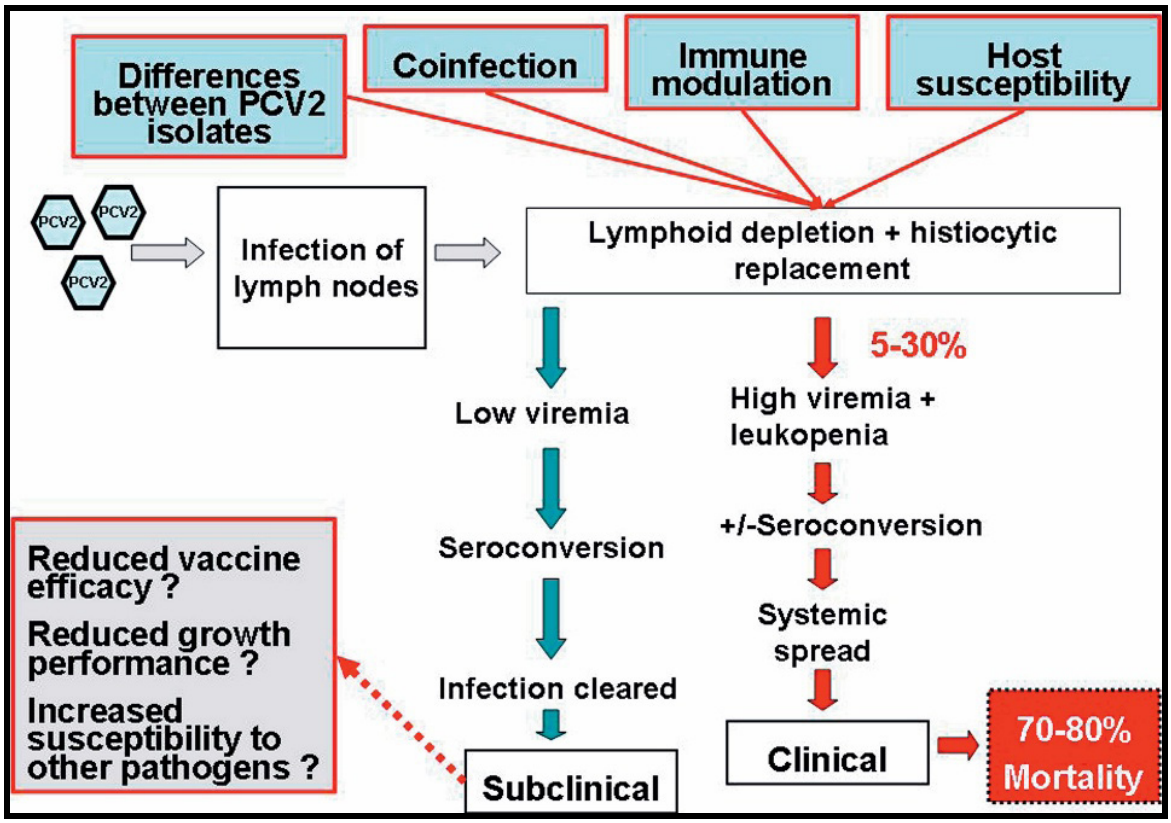

Figura 1. Modelo criado para o entendimento da progressão das lesões associadas ao PCV2 Extraído de Opriessnig et al, 2007.

2.4. Sinais Clínicos, Lesões Macroscópicas e Lesões Microscópicas

Sinais clínicos, alterações macroscópicas e microscópicas podem ser muito variáveis. Esta variação ocorre pela presença de agentes de infecção secundária que podem aparecer junto com PCV2 ou pelas diferentes formas de apresentação da infecção por PCV2, que pode ser sistêmica ou associada a um sistema específico (entérico, respiratório, reprodutivo) ou ainda síndrome da dermatite nefropatia suína (SDNS). Para a distinção destas diferentes formas de apresentação de PCVAD é importante a avaliação de intestinos, pulmão e tecido linfóide por IHQ para a presença de antígeno de PCV2 (Opriessnig, Meng, Harbur, 2007).

Nos casos de infecção sistêmica por PCV2 os sinais clínicos incluem perda de peso ou diminuição na taxa de ganho de peso, palidez, icterícia, anemia, além de dificuldade respiratória, tosse e diarréia. As lesões macroscópicas incluem aumento de tamanho dos

linfonodos, pulmões não colabados de coloração marron escuro e pontos brancos multifocais na superfície capsular dos rins. Ulceração gástrica também pode ser observada e em casos de lesão severa ser responsável pela morte súbita do animal devido a grande perda de sangue (Segalés, Rossel, Domingo, 2004; Allan & Ellis, 2000).

Infecção subclínica por PCV2 ocorre quando há a presença do vírus em quantidades pequenas, não associada com lesão. Neste caso, a infecção por PCV2 e lesões associadas pode estar presente em um ou dois linfonodos sem causar problema clínico aparente (Opriessnig, Meng, Harbur, 2007). Foi demonstrado experimentalmente que infecção subclínica pode estar associada com diminuição de eficácia vacinal. Linfadenite necrotizante associada com PCV2 foi descrita em animais clinicamente saudáveis. Nestes casos, a principal lesão observada foi necrose de centro folicular restrita a 1 ou 2 linfonodos (Kim & Chae 2005). Até o momento, o significado de infecção sub-clínica tem sido relacionado com condenações de carcaças no abatedouro em casos que há aumento acentuado de linfonodos e as amostras são enviadas para laboratórios de diagnóstico e confirmadas como linfadenite necrotizante (Opriessnig, Meng, Harbur, 2007).

Diarréia tem sido um sinal clínico frequentemente associado com infecção por PCV2 (Chae, 2005, Segalés 2004) observada em animais entre 8 e 16 semanas de idade (Opriessnig, Meng, Harbur, 2007). Enterite granulomatosa associada á infecção por PCV2 é caracterizada por diarréia inicialmente amarelada que progride para preta com retardo de crescimento e não responde ao tratamento com antibioticoterapia (Kim & Chae 2005). Os linfonodos mesentéricos apresentam-se aumentados de tamanho. A mucosa intestinal pode estar espessada, semelhante ao observado em casos de infecção por *Lawsonia intracellularis* (Jensen et al., 2006). Microscopicamente é caracterizada por inflamação granulomatosa, com células epitelióides e células gigantes, no intestino delgado e grosso e depleção linfóide das placas de Peyer. No infiltrado granulomatoso é encontrada grande quantidade viral com marcação positiva na imuno-histoquímica, O diagnóstico de enterite granulomatosa associada a PCV2 deve seguir três critérios: presença de diarréia, lesões microscópicas características nas placas de Peyer, mas não nos linfonodos, e a presença de PCV2 nessas lesões (Kim & Chae, 2005).

Complexo de doença respiratória suína (PRDC) é observado em animais de 8 a 26 semanas de idade e é associado com diversos patógenos como o vírus da síndrome

reprodutiva e respiratória suína (PRRSV), vírus da Influenza suína (SIV), *Mycoplasma hyopneumoniae* (Thacker, 2001) e recentemente PCV2 (Opriessnig, Meng, Harbur, 2007). PRDC é caracterizada por crescimento retardado, redução na eficiência alimentar, anorexia, tosse e dispnéia não responsivas a tratamento com antibioticoterapia. Pneumonia bronco-intersticial com fibrose peri-bronquiolar e peri-bronquial são as principais alterações microscópicas. Os septos alveolares podem estar espessados pela presença de infiltrado de macrófagos, linfócitos e plasmócitos. O diagnóstico de PRDC associado ao PCV2 deve seguir quatro critérios: presença de sintomatologia respiratória, como dispnéia, prolongada não responsiva ao tratamento com antibióticos, lesões microscópicas pulmonares características, presença de antígeno de PCV2 ou DNA viral nessas lesões e ausência de lesões microscópicas características de SMDL em tecido linfóide. (Chae, 2005).

A SDNS afeta suínos mais velhos, em torno de 12 a 14 semanas de idade, já tendo sido descrita em animais de terminação e porcas de reposição. As lesões de pele são os primeiros sinais clínicos observados, apresentam distribuição multifocal, são bem circunscritas, levemente elevadas, de coloração vermelho escuro e formato circular a irregular. Estas lesões podem estar distribuídas na região entre os membros posteriores, períneo, e em casos mais severos, flanco, tórax e orelhas. Os rins aparecem aumentados de tamanho com petéquias na superfície capsular. Vasculite necrotizante severa e generalizada e glomerulonefrite firbrino-necrótica são as alterações microscópicas principais (Chae, 2005). Reação de hipersensibilidade tipo III, caracterizada pela deposição de complexo antígeno-anticorpo, parece ser o mecanismo responsável pela vasculite observada nos casos de SDNS.

Grau variado de depleção linfóide com perda de arquitetura folicular aparece em quase todos os animais infectados por PCV2 que desenvolveram doença clínica (Segalés et al, 2004). Células gigantes, quando presentes em linfonodos, placas de Peyer e lâmina própria das vilosidades intestinais, são sugestivas de infecção por PCV2. Corpúsculos de inclusão intracitoplasmáticos também são comuns de ocorrer em macrófagos de tecidos linfóides afetados. As inclusões são esféricas, basofílicas e bem demarcadas, podendo ser encontradas únicas e grandes ou menores e múltiplas. No caso de infecção sistêmica o infiltrado linfo-histocítico a granulomatoso é encontrado em tecidos linfóides (linfonodos, baço e tonsila) e em demais órgãos como fígado, rim, e intestinos. Opriesning et al, 2007

sugerem que para o diagnóstico de infecção sistêmica por PCV2 é necessário que antígeno de PCV2 seja demonstrado em mais de um tecido linfóide (linfonodo, baço e tonsila).

2.5. Diagnóstico

PCV2 é um vírus de distribuição mundial que está presente na maior parte dos rebanhos suínos, podendo ser detectado em animais com e sem sintomatologia clínica associada (Brunborg et al, 2004, Olvera et al, 2004, Rovira et al, 2002, Segalés et al, 2005). Por esse motivo, a detecção de antígenos de PCV2 ou DNA viral e anticorpos no soro não implica no diagnóstico de doença associada ao PCV2. O diagnóstico de PCVAD deve ser realizado com base na avaliação das lesões microscópicas que incluem depleção de folículos linfóides com substituição por infiltrado histiocítico a granulomatoso e a associação de PCV2 (pela técnica de imuno-histoquímica ou hibridização *in situ*) com estas lesões, além da observação de sinais clínicos (Segalés, 2005; Sorden, 2000).

Entre os testes disponíveis para detecção de anticorpos específicos anti PCV2, ELISA é um método automatizado (Opriessnig, 2006) que permite o processamento de um grande número de amostras. Alguns destes testes de ELISA são baseados na proteína de capsídeo viral (ORF2). Análise de amostras de inoculação experimental detectaram anticorpos anti-PCV2 IgG a partir de 14 dias pós inoculação (Nawagitgul et al, 2002). Testes comerciais recentemente introduzidos no mercado avaliam IgG e IgM, que é de grande utilidade para determinar o tempo de infecção. Valores de IgM maiores ou iguais a valores de IgG está relacionada com infecção recente ativa (21 dias pós infecção), valores de IgM menores do que IgG, infecção ativa (20-50 dias pós–infecção), valores de IgG altos acompanhados de valores negativos de IgM infecção tardia em resolução ou convalescente (cerca de 2 meses depois da infecção) (Opriessnig, Zhou, Yoon, 2006)

A técnica de imuno-histoquímica (IHQ) permite a localização do antígeno viral em um tecido. É utilizado anticorpo monoclonal ou policlonal em amostra de tecido fixada em formalina e embebida em parafina histológica. Para ser possível a visualização do antígeno de PCV2 é necessária uma quantidade viral mínima de 10^8 genomas em 500ng de DNA (Brunborg 2004). Hibridização *in situ* (ISH) assim como a técnica de IHQ permite a localização do vírus no tecido, mas é um método mais laborioso e com a utilização de

reagentes mais caros do que a IHQ (Chae, 2004). ISH é mais específica do que a técnica de IHQ realizada com anticorpo policlonal (Kim & Chae, 2004). No entanto, devido à facilidade e menor custo de realização da técnica de IHQ, esta é mais utilizada nos principais laboratórios de diagnóstico em doenças de suínos (Opriessnig, Zhou, Yoon, 2006).

Isolamento viral pode ser realizado em células de cultivo disponíveis no mercado. No entanto, é necessário o tratamento dessas células com substâncias indutoras do ciclo celular, que vão permitir a replicação do agente. Como PCV2 não possui efeito citopático, a detecção de antígenos virais em células de cultivo celular ocorre com a utilização de anticorpos monoclonais específicos para PCV2 e PCV1, por imunofluorescência (IFA) ou imunoperoxidase (IPX) (Zanella, 2007).

Foram descritos diversos protocolos de detecção de PCV2, em tecido fresco e fixado em formalina, utilizando a técnica de PCR qualitativo (Kim & Chae, 2003). No entanto, esta técnica não permite a diferenciação entre infecção ou doença clínica associada ao PCV2. Com o avanço e aperfeiçoamento das técnicas de diagnóstico surgiu o PCR em tempo real, permitindo a quantificação do vírus presente em uma amostra, sendo uma importante ferramenta no diagnóstico ante–mortem de infecção por PCV2. Estudos realizados utilizando esta técnica demonstraram que animais com PCVAD possuíam carga viral maior em tecido e soro se comparado com animais infectados com PCV2, mas sem sintomatologia clínica da doença (Brunborg, Moldal, Jonassen, 2004; Olvera et al, 2004, Rovira et al, 2002, Segalés et al, 2005). Sugere-se que uma carga viral de PCV2 acima de 10^7 genomas/ml de soro é indicativa da presença de lesões associadas ao PCV2 (Olvera et al, 2004). Atualmente, com a descoberta de diferentes genótipos de PCV2 novos métodos eficientes na quantificação de múltiplos isolados virais estão sendo desenvolvidos (Mc Intosh et al, 2009).

2.6. Controle e Profilaxia

2.6.1. Soroterapia

Antes da disponibilidade de vacinas comerciais, a soroterapia foi amplamente utilizada em rebanhos europeus para controle de PCVAD (Opriessnig, 2008). Esta prática

consiste na inoculação subcutânea ou intramuscular de soro de animais doentes (fase de convalescência) em animais saudáveis. Em rebanhos que utilizaram esta técnica foi observada significante redução de doença clínica e níveis de mortalidade do rebanho. A eficácia do uso de soroterapia foi avaliada comparando a inoculação de soro de animais na fase aguda da infecção, convalescentes e com aumento nos níveis de anticorpos passivos de PCV2. Os resultados experimentais não demonstraram diferença entre animais tratados e não tratados (Thomas et al, 2007).

2.6.2. Vacina autógena

Vacina autógena, preparada com tecido linfóide obtido de animais com lesões de PCVAD, inativadas com formoldeído 2% foi muito utilizada por alguns veterinários clínicos com o objetivo de diminuir as grandes perdas decorrentes de PCVAD. A vacina autógena foi uma ferramenta encontrada para a redução dos grandes prejuízos causados pelas doenças associadas ao PCV2 quando o fornecimento das vacinas comerciais era limitado. O uso dessa vacina resultou na redução de mortalidade em torno de 3% a 20% sem a presença de efeitos colaterais. Em condições experimentais testando 3 vacinas autógenas PCV2 não foi suficientemente inativado pelo tratamento com formalina (Opriessnig,2008).

2.6.3. Vacinas comerciais

Atualmente, as vacinas contra PCV2 estão entre as vacinas mais comumente utilizadas na produção de suínos. Estão disponíveis no mercado 4 vacinas comerciais, produzidas com vírus inativado. As vacinas comerciais foram primeiro disponíveis na Europa (2004), seguida pela América do Norte (2006) e recentemente introduzidas no Brasil (2008) (Opriessnig, 2008). Os candidatos à produção de vacina que tem se mostrado mais eficazes são aqueles que induzem resposta imune contra a ORF2, que tem sido identificada como o principal antígeno imunogênico de PCV2 induzindo resposta de proteção de anticorpos (Nawagitgul et al, 2000). Todas as vacinas comerciais são baseadas no genótipo PCV2a e têm se mostrado eficientes na prevenção de lesões e doenças associadas com PCV2a ou PCV2b.

O objetivo do uso de vacinação contra PCV2 é a proteção do rebanho contra manifestações clinicas de PCVAD e diminuição da excreção viral no ambiente pelas vias fecais, ou de secreção nasal, oral e sêmen e dos efeitos da infecção subclínica. Têm sido atribuídos os seguintes resultados com o uso de vacina contra PCV2 em condições experimentais: diminuição da viremia no soro após desafio com PCV2, diminuição das lesões linfóides associadas, da quantidade de antígeno viral nos tecidos, da excreção nasal e fecal e da indução de anticorpos anti PCV2. Em condições de campo foi observada melhora no ganho de peso diário e conversão alimentar, diminuição das taxas de mortalidade e gastos com medicação e aumento do número de animais terminados e de nascidos vivos (Kixmöller, Ritzmann, Eddicks, 2008).

O momento de administração para melhor eficácia da vacina contra PCV2 é um período de pelo menos 3 a 4 semanas antes da fase de exposição ao vírus no ambiente da granja. Anticorpos maternais são observados em animais com 1 semana de idade e apresentam queda gradual até alcançarem níveis mínimos ao redor das 6-7 semanas de idade (Grau-Roma et al., 2008). Dessa forma, em granjas onde PCVAD ocorrem na creche a vacina deve ser administrada em animais com 2 a 3 semanas de idade (Opriessnig, 2008). Imunidade passiva para PCV2, adquirida através da ingestão de colostro, não interfere com a eficácia de vacina contra PCV2. Opriessnig et al em 2008(b) avaliaram a eficácia de uma vacina comercial contra PCV2 e observaram redução da viremia e lesões microscópicas consistentes com infecção por PCV2 mesmo quando usada em animais com anticorpos adquiridos por imunidade passiva no momento da vacinação.

2.6.4. Limpeza e Desinfecção

Embora o uso de vacinas comerciais tenha representado um grande avanço no controle das perdas decorrentes de infecções associadas ao PCV2, as boas práticas de manejo e produção não devem ser esquecidas. Estas medidas minimizam fatores estressantes aos animais, ajudando a eliminar co-infecções e potencias fatores desencadeantes que podem levar a progressão da infecção por PCV2 às PCVAD (Opriessnig, Meng, Halbur, 2007).

O uso de desinfetantes em prédios e veículos de transporte de animais tem se demonstrado eficaz contra PCV2 (Royer, 2001). A eficiência dos desinfetantes comerciais

em granjas comerciais não foi ainda testada. No entanto, o protocolo utilizado nas instalações de pesquisa da universidade de IOWA tem se mostrado eficaz na desinfecção de instalações que abrigam animais infectados através da observação da falta de transmissão aos grupos subseqüentes alojados nas mesmas instalações (Opriessnig, Meng, Halbur, 2007). O protocolo utilizado consiste na retirada dos animais das instalações e aplicação de um produto com detergente e desengordurante em uma diluição de 1:64 durante 10 minutos. Após, o produto é lavado com jato de pressão de água quente. A descontaminação ocorre pela aplicação de monopersulfato de potássio em diluição de 1:30, deixado em contato com as instalações por 10 minutos, lavado com água quente e aspergido com clorito de sódio a uma diluição de 1:51 e deixado para secar. Para evitar corrosão a sala é lavada com água de 6 a 12 horas depois da aspersão e deixada para secar novamente antes da entrada dos animais (Opriessnig, Meng, Halbur, 2007).

3. ARTIGO I

Cópia original do artigo publicado na revista Pesquisa Veterinária Brasileira

ISSN 0100-736X

Pesq. Vet. Bras. 28(6):313-318, junho 2008

Intestinal lesions in pigs affected with postweaning multisystemic wasting syndrome[1]

Priscila Zlotowski[2], André M.R. Corrêa[2], David E.S.N. Barcellos[3], Cláudio E.F. Cruz[2], William Asanome[3], Aline Fernandes Barry[4], Amauri Alcindo Alfieri[4] and David Driemeier[2]*

ABSTRACT.- Zlotowski P., Corrêa A.M.R., Barcellos D.E.S., Cruz C.E.F., Asanome W., Barry A.F., Alfieri A.A. & Driemeier D. 2008. **Intestinal lesions in pigs affected with postweaning multisystemic wasting syndrome.** *Pesquisa Veterinária Brasileira 28(6):313-318.* Departamento de Patologia Clinica Veterinária, Faculdade de Medicina Veterinária, Universidade Federal do Rio Grande do Sul, Av. Bento Gonçalves 9090, Porto Alegre, RS 91540-000, Brazil. E-mail: davetpat@ufrgs.br

Samples of mesenteric lymph nodes and intestines from 79 unthrifty 3- to 5-month-old postweaning pigs, confirmed as naturally affected with postweaning multisystemic wasting syndrome (PMWS), were studied. Pigs originated from 12 farms in southern Brazil and were selected on the basis of clinical signs and/or gross lesions suggestive of enteric disorder. Lymphohistiocytic infiltrates of varying intensity were associated with anti-porcine circovirus type 2 (anti-PCV2) immunostaining (IS) in samples of intestines and mesenteric lymph nodes from all pigs. Although most findings were similar to those described in PCV2-associated enteritis, anti-PCV2 IS in association with depletion of the goblet cell mucin stores (24 pigs), diffuse ileal villous atrophy and fusion (18 pigs), and dilatation of the lymphatic vessels (11 pigs) combined or not with lymphangitis were also observed. PCV2 antigen was immunohistochemically demonstrated in the cytoplasm and nuclei from intralesional epithelial cells, histiocytes, and endothelial-like cells in intestinal tissues. Together these findings imply an association with PCV2. The presence of co-infections by *Lawsonia intracellularis*, *Brachyspira* spp., *Mycobacterium* spp., *Salmonella* spp., rotavirus, parvovirus, coronavirus and enteric calicivirus with PCV2 in the intestinal lesions was investigated.

INDEX TERMS: Circovirus, co-infections, enteric lesions, PCV2, PMWS.

RESUMO.- [**Lesões entéricas em suínos afetados por síndrome multissistêmica do definhamento dos suínos**.] Amostras de linfonodos mesentéricos e intestinos de 79 leitões desmamados refugos, entre 3 e 5 meses de idade e confirmados como naturalmente afetados pela síndrome multissistêmica do definhamento foram estudadas. Os suínos eram oriundos de 12 criações no sul do país e foram selecionados em função dos sinais clínicos e/ou lesões macroscópicas sugestivos de doença entérica. Infiltrados linfoistiocíticos de intensidades variáveis foram associados com marcação positiva anti-circovirus suíno tipo 2 (anti-PCV2) em amostras de intestinos e linfonodos mesentéricos de todos os 79 animais. Embora a maioria dos achados fossem semelhantes aos descritos em enterite associada com PCV2, marcação imuno-histoquímica anti-PCV2 foi associada com depleção de células caliciformes (24 suínos), atrofia e fusão de vilosidades do íleo (18 suínos) e dilatação de vasos linfáticos (11 suínos) combinada ou não com linfangite. Antígenos de PCV2 foram demonstrados por imuno-histoquímica no citoplasma e núcleo de células epiteliais intralesionais, histiócitos e células tipo endotelial

[1] Received on February 21, 2008.
Accepted for publication on April 4, 2008.

[2] Departamento de Patologia Clínica Veterinária, Faculdade de Medicina Veterinária, Universidade Federal do Rio Grande do Sul (UFRGS), Av. Bento Gonçalves 9090, Porto Alegre, RS 91540-000, Brazil. *Corresponding author: davetpat@ufrgs.br

[3] Departamento de Medicina Animal - Suínos, Faculdade de Medicina Veterinária, UFRGS. E-mail: setorsuinos@yahoo.com.br

[4] Laboratório de Virologia Animal, Departamento de Medicina Veterinária Preventiva, Universidade Estadual de Londrina, Cx. Postal 6001, Londrina, PR 86051-990, Brazil. E-mail: alfieri@uel.br

Fig.1. Pig naturally affected by PMWS. Intestine with mesenteric edema and enlarged mesenteric lymph nodes.

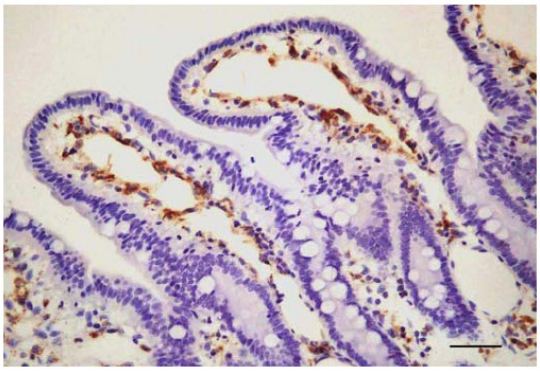

Fig.2. Pig naturally affected by PMWS. Small intestine. Dilatated lymphatic vessel (central lacteal) associated with PCV2-immunolabelling in endothelial-like cells. Streptavidin-biotin immunoperoxidase. Bar: 40µm

Table 2. Summary of the microscopic intestinal lesions observed in 79 PMWS-affected pigs

Lesion	Small intestine		Large intestine	
	Frequency	%	Frequency	%
Lymphohistiocytic infiltrate (PP)	64	81.0	NA	-
Lymphoid depletion (PP)	26	32.9	NA	-
Giant cells (PP)	12	15.2	NA	-
Intracytoplasmic inclusion bodies (PP)	19	24.1	NA	-
Centrofolicular necrosis (PP)	10	12.6	NA	-
Lymphohistiocytic infiltrate in mucosa	45	56.9	41	51.9
Intracytoplasmic inclusion bodies in mucosa	3	3.8	4	5.1
Depletion of goblet cells mucin stores	32	40.5	NA	-
Villous atrophy	27	34.2	NA	-
Lymphatic vessel dilatation	25	31.6	12	15.2
Lymphangitis	14	17.7	7	8.9
Edema in mucosa and submucosa	17	21.5	39	49.4
Giant cells in mucosa	16	20.2	4	5.1
Dilatation and abscesses in crypts	8	10.1	28	35.4
Mucosal necrosis	7	8.9	29	36.7

PP: Peyer's patches, NA: not analyzed.

with severe mononuclear infiltration. Anti-PCV2 immunostained histiocytes were also seen in association or not with mononuclear infiltration in the lumen of dilated lymphatic vessels. Multiple intracytoplasmic inclusions bodies were observed mostly in the Peyer´s patches, but also in the mucosa of a few cases. Lymphohistiocytic infiltrate (79/79), lymphoid depletion (25/79), lymphangiectasy (26/79), lymphangitis (12/79), giant cells (10/79), multifocal necrosis (12/79), and intracytoplasmic inclusion

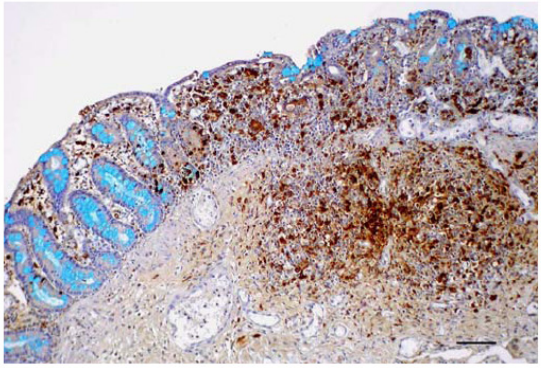

Fig.3. Naturally PMWS affected pig. Small intestines. Villous atrophy and focal depletion of acid mucin stores in goblet cells associated with PCV2 immunoreactivity within histiocytes and epithelial cells of the mucosa, and in the Peyer's patche. Streptavidin biotin immunoperoxidase counterstained with Alcian blue and hematoxylin. Bar: 60µm

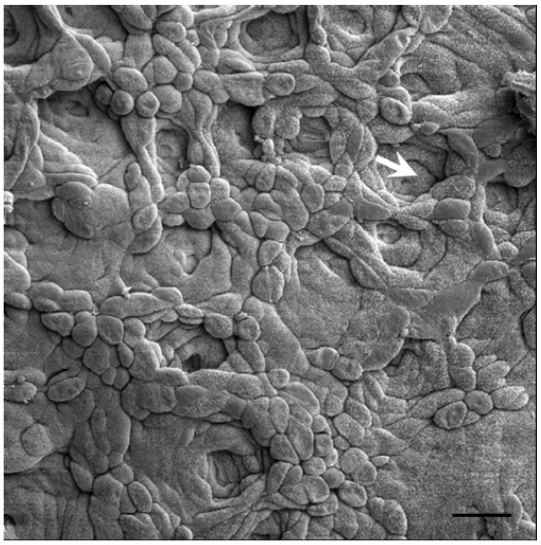

Fig.4. Electron micrography of the ileal mucosa of a naturally PMWS-affected pig. Villous atrophy and shallow crypts (arrow). Bar: 40µm

bodies (8/79) were seen in the mesenteric lymph nodes. The main microscopic findings observed in intestinal samples are presented in Table 2.

All the 79 pigs had microscopic changes and anti-PCV2 IS in samples of both intestines and mesenteric lymph nodes. Anti-PCV2 IS was seen in Peyer's patches (53/79), histiocytes (lamina propria) within the ileal (33/79) and colonic (29/79) mucosa, in epithelial cells from ileal (6/79) and colonic (15/79) crypts and endothelial-like cells of the ileal (11/79) and colonic (5/79) lymphatic vessels. *Lawsonia intracellularis* IS was observed in the apical cytoplasm of epithelial cells from ileal crypts in 1 out of 32 cases with depletion of mucin stores. Anti-*Brachyspira* spp. IS was seen bordering colonic crypts close to focal areas of necrosis in 2 out of 29 samples with necrotic changes. Anti-*Salmonella* spp. IS was observed in 17 of the 29 samples of necrotizing colitis. In contrast, *Salmonella* spp. was cultured from samples of 7 of these 29 with necrotic changes. Imunostaining against *Mycobacterium* spp., porcine parvovirus (PPV), and porcine coronavirus resulted negative in 20 (with giant cells), 7 (with necrosis in ileal mucosa), and 27 (with villous atrophy) intestinal samples, respectively. Double IS anti-PCV2 and cytokeratin confirmed the presence of PCV2 within epithelial cells in ileal and colonic samples. Anti-PCV2 IS counterstained with Alcian blue demonstrated the PCV2 antigens in association with evident depletion of the goblet cells acid mucin stores (Fig. 3) in samples from 24 pigs. Controls for the intestinal mucin stores were ileal sections from pigs confirmed as free from both PCV2 and *Lawsonia intracellularis* infections. Scanning electron microscopy detailedly illustrated the shallow crypts (Fig. 4) and



Fig.5. Electron micrography of the ileal mucosa of a naturally PMWS-affected pig. Severe villous atrophy. Observe flattened, fused, and widened villi. Bar: 10µm

Table 3. Bacterial isolates in intestinal samples from 79 PMWS-affected pigs

Bacteria	Frequency	%
Escherichia coli	5	6.3
Brachyspira spp.	4	5.1
Salmonella spp.	7	11.4

Table 4. Detection of enteric rota- and calicivirus in fecal samples of 12 PMWS-affected pigs with diffuse ileal villous atrophy and fusion by PCR (RT-PCR; SN-PCR) techniques

Sample	Rotavirus group			Calicivirus	
	A	B	C	Sapovirus	Norovirus
1	-	-	-	+	-
2	-	-	-	-	-
3	-	-	-	-	-
4	-	-	+	+	-
5	-	-	-	+	-
6	-	-	+	-	-
7	-	-	+	-	-
8	-	-	-	-	-
9	+	-	+	-	-
10	-	-	-	+	-
11	-	+	-	+	-
12	+	-	+	+	-

atrophied and fused villi (Fig. 5). Table 3 includes the results of bacteriological examinations and Table 4 shows PCR results on rotavirus and enteric calicivirus detected in fecal samples from 12 out of 27 pigs with villous atrophy.

DISCUSSION

Although an unspecific sign of enteric dysfunction, diarrhea has been a common feature in PMWS and was present in 34 pigs. Lymphohistiocytic enteritis and anti-PCV2 IS were observed in intestinal samples from all 79 pigs. Most of the PCV2-associated enteric lesions described here were similar to those reported previously (Kim et al. 2004, Segalés & Domingo 2004, Jensen et al. 2006); however, this report includes additional features in PCV2-associated intestinal changes in PMWS naturally affected pigs. A number of diseases have been associated with swine enteritis. Porcine proliferative enteropathy (PPE), swine dysentery and porcine colonic spirochetosis caused by *Brachyspira* spp., colibacillosis, and porcine salmonellosis are some of the most common bacterial diarrheal diseases of growing to finishing pigs (Moxley & Duhamel 2004).

PPE caused by *Lawsonia intracellularis* is also associated with unthriftness, retarded growth, wasting, and diarrhoea in pigs, but it was detected in only one pig. The absence in most sections of *L. Intracellularis* infection, an initial suspicion and a plausible explanation for the decreased goblet cell mucin stores (Lawson & Gebhart 2000, Driemeier et al. 2002) motivated further investigation. Depletion of goblet cell acid mucin stores were demonstrated in association with consistent PCV2 immunolabelling in intestinal samples from 24 pigs by the combination of anti-

PCV2 immunostaining with Alcian blue counterstaining. Combined staining methods have been reported as useful for studying simultaneously pathogenic agents and the microscopic changes induced by them (Genta et al. 1994, Driemeier et al. 2002). The cause of the decreasing of the goblet cell mucin stores reported here is unknown. The possibility that some of these cases with depletion of mucin stores in goblet cells were previously chronically infected with *Lawsonia intracellularis* can not be excluded. Physiological responses of goblet cells to intestinal insults are poorly defined; however, it has been suggested that intestinal microbes may affect goblet cell dynamics directly via the local release of bioactive factors or indirectly via activation of host immune cells (Deplancke & Gaskins 2001). Intestinal parasites were not observed in this study.

Rota- and coronavirus are worldwide causes of neonatal gastrenteric disease of pigs (Herbst et al. 1989, Paul & Stevenson 1999). Villous atrophy has commonly been linked to coronavirus infection (Barker et al. 1993), which usually occurs at a younger age. Areas with atrophied and fused villi were observed in samples from 27 pigs, most of which also correlated with anti-PCV2 IS; however, anti-coronavirus labelling was not seen and rotavirus was detected by PCR in fecal samples of 4 between 12 from these 27 pigs. Serogroups of rotavirus have been detected isolately and as mixed infections in pigs with and without clinical signs of enteric disorder (Alfieri et al. 1999, Barry et al. 2008). Similar situations have been reported on porcine enteric caliciviruses (Kim et al. 2006, Martinéz et al. 2006). Again, the participation of these agents in association or not with PCV2 in some cases described here can not be ruled out. The role of such co-infections in pigs as well as its association with intestinal lesions and diarrhea in infected pigs is still not clear (Wang et al., 2006).

Shallow crypts and flattened, fused, and widened villi were evidenced by electron microscopy and were probably associated with edema, lymphatic distension and lymphohistiocytic infiltrate. Lymphangiectasy, which has already been associated with PMWS (Clark 1997), was observed in intestinal samples from 25 pigs and correlated with anti-PCV2 IS in samples from 11 pigs. The cause of lymphatic dilatation is often unknown, but it is assumed to be subsequent to drainage difficulties, which might be linked to the lymphangitis seen in these cases, similarly as it may occur in Johne's disease. Granulomatous lymphadenitis and enteritis caused by *Mycobacterium* spp. were diagnostic possibilities excluded by negative results in Ziehl-Neelsen and anti-*Mycobacterium* IS methods. In addition, pigs in this study originated from herds previously tested negative for antibodies against classical swine fever.

Brachyspira spp., which may cause diffuse catarrhal and hemorrhagic or fibrinonecrotic colitis (Moxley & Duhamel 1999) was bacteriologically detected as concurrent infection in 4 cases of PCV2-associated enteritis, 2 of which also showed anti-*Brachyspira* IS in samples with focal areas of necrosis. Varying degrees of necrotizing enteritis were seen in samples from 29 PMWS-affected pigs, of which 17 were immunohistochemically confirmed as co-infected with *Salmonella* spp. Necrotizing enteritis has typically been linked to swine salmonellosis (Schwartz 1999), but also has been described in PCV2 infection (Kim & Chae 2004, Segalés et al. 2004, Jensen et al. 2006). Necrotizing enteritis has also been linked to porcine parvovirus (Duhamel et al. 1991), but anti-PPV IS was not observed. When present, lesions in swine enteric colibacillosis may be somewhat mild and unspecific, and may include coliform bacteria adhered to the villous epithelium and mucosal neutrophilic infiltration (Moxley & Duhamel 1999). Although especially the former of these changes was not seen, *E. coli* was detected co-infecting with PCV2 the intestines from 5 pigs. Concurrent infections have frequently been associated with PCV2-enteritis (Carrasco et al. 2000, Segalés et al. 2001, Ha et al. 2005, Jensen et al. 2006). In total, bacterial and viral co-infections with PCV2 were identified respectively in samples from 27 and 8 out of the 79 pigs, confirming that concurrent infections are expected in PMWS.

Except for the reasonable hypothesis that necrotizing colitis may be caused by *Salmonella* spp. (Schwartz 1999), PCV2 (Segalés et al. 2004, Jensen et al. 2006), or both together, the extent to which the lesions described above might be attributed to the bacteria studied, or even to others organinsms not included here remains unknown. The same applies to the viruses studied and the other changes described here. Moreover, it cannot be ruled out that the presence of PCV2 and the aforementioned changes were independent. However, the consistent PCV2 immunolabelling associated with characteristic (Clark 1997, Kim et al. 2004, Segalés et al. 2004, Jensen et al. 2006), and additional microscopic lesions was indicative that PCV2 may be involved in the pathogenesis of the intestinal lesions described here. Lesions such as villous atrophy, lymphangiectasy, and lymphohistiocytic infiltrates in intestinal tissues could comprehensively be associated with low rates of assimilation and digestion, which may certainly lead animals to the retarded growth and desnutrition usually seen in PMWS-affected pigs.

Acknowledgements.- This work was supported by grants from the Coordenação de Aperfeiçoamento de Pessoal de Nível Superior (CAPES) and Conselho Nacional de Desenvolvimento Científico e Tecnológico (CNPq), Brazil. Authors are also grateful to Dr. Severo Sales de Barros, from the Department of Veterinary Pathology, UFPel, for technical assistance.

REFERENCES

Alfieri A.A., Leite J. P.G., Alfirei A.F., Jiang B., Glass R.I. & Gentsch J.R. 1999. Detection of field isolates of human and animal group C rotavirus by reverse transcription-polymerase chain reaction and digoxigenin-labeled oligonucleotide probes. J. Virol. Meth. 83:35-43.

Alfieri A.A., Parazzi M.E., Takiuchi E., Médici K.C. & Alfieri A.F. 2006. Frequency of group A rotavirus in diarrhoeic calves in Brazilian cattle herds, 1998-2002. Trop. Anim. Health Prod. 38:521-526.

Allan G.M. & Ellis J.A. 2000. Porcine circoviruses: a review. J. Vet. Diag. Invest. 12:3-14.

Barker I.K., Van Dreumel A.A. & Palmer N. 1993. Enteric coronavirus

infection, p.184-190. In: Jubb K.V.F., Kennedy P.C. & Palmer N. (ed.), Pathology of Domestic Animals. Academic Press, San Diego, CA.

Barry A.F., Alfieri A.F. & Alfieri A.A. 2008. Detection and phylogenetic analysis of porcine enteric calicivirus, genetically related to the Cowden strain of sapovirus genogroup III, in Brazilian swine herds. Braz. J. Vet. Res. Anim. Sci. 28:82-86.

Barrow G.I. & Feltham R.K.A. 1993. Cowan and Steel's Manual for the Identification of Medical Bacteria. 3rd ed. Cambridge University Press, New York.

Carrasco L., Segalés J., Bautista M.J., Gómez-Villamandos J.C., Rosell C., Ruiz-Villamor E. & Sierra M.A. 2000. Intestinal chlamydial infection concurrent with postweaning multisystemic wasting syndrome in pigs. Vet. Rec. 146:21-23.

Carter G.R., Chengapa M.M. & Roberts A.W. 1995. Essentials of Veterinary Microbiology. 5th ed. Williams and Wilkins, Philadelphia.

Clark E.G. 1997. Post-Weaning Multisystemic Wasting Syndrome. Proc. Annu. Meet. Am. Assoc. Swine Practioners, p.499-501.

Deplancke B. & Gaskins H.R. 2001. Microbial modulation of innate defense: goblet cells and the intestinal mucus layer[1–3]. Am. J. Clin. Nutr. 73:1131-1141.

Driemeier D., Faccini G.S., Oliveira R.T., Colodel E.M., Traverso S.D. & Cattani C. 2002. Silver staining combined with alcian blue and hematoxylin-eosin for the detection of *Lawsonia intracellularis* in swine proliferative enteropathy. Acta Histochem 104:285-287.

Duhamel G.E., Bargar T.W., Schmitt B.J., Molitor T.W. & Lu W. 1991. Identification of parvovirus–like virus particles in intestinal crypt epithelial cells of pigs with diarrhea. J. Vet. Diag. Invest. 3:96-98.

Gaffney E. 1992. Carbohydrates, p.149-174. In: Prophet E.B., Mills B., Arrington J.B. & Sobin L.H. (ed.), Laboratory Methods in Histotechnology. American Registry of Pathology, Washington, DC.

Genta R.M., Robason G.O. & Graham D.Y. 1994. Simultaneous visualisation of *Helicobacter pylori* and gastric morphology: A new stain. Hum. Pathol. 25:221-226.

Gentsch J.R., Glass R.I., Woods P., Gouvea V., Gorziglia M., Flores J., Das B.K. & Bhan M.K. 1992. Identification of Group A Rotavirus Gene 4 Types by Polymerase Chain Reaction. J. Clin. Microbiol. 30:1365-1373.

Gouvea V., Glass R.I., Woods P., Taniguchi K., Clark H.F., Forrester B. & Fang Z.Y. 1990. Polymerase Chain Reaction amplification and typing of Rotavirus nucleic acid from stool specimens. J. Clin. Microbiol. 28:276-282.

Gouvea V., Allen J.R., Glass R.I., Fang Z.Y., Bremont M., Cohen J., McCrae M.A., Saif L.J., Sinarachatanant P. & Caul O. 1991. Detection of Group B and C Rotaviruses by Polymerase Chain Reaction. J. Clin. Microbiol. 29:519-523.

Guedes R.M.C., Gebhart C.J., Winkelman N.L., Mackie-Nuss R.A., Marsteller T.A. & Deen J. 2002. Comparison of different methods for diagnosis of porcine proliferative enteropathy. Can. J. Vet. Res. 66:99-107.

Ha Y., Jung K., Choi C. & Chae C. 2005. Outbreak of salmonellosis in pigs with postweaning multisystemic wasting syndrome. Vet. Rec. 156:583-584.

Hampson D.J. & Trott D.J. 1999. Spirochetal diarrhea / porcine intestinal spirochetosis, p.553-562. In: Leman A.D., Straw B.E., Mengeling W.L., D'Allaire S. & Taylor D.J. (ed.), Diseases of Swine, Iowa State University Press, Ames.

Herbst W., Lange H., Danner K., Krauss H. & Schliesser T. 1989. Electron microscopic virus detection in fecal samples from swine with enteric diseases between 1981 and 1987. Dtsch. Tierärztl. Wochenschr. 96:294-296.

Jensen T.K., Vigre H., Svensmark B. & Bille-Hansen V. 2006. Distinction between porcine circovirus type 2 enteritis and porcine proliferative enteropathy caused by *Lawsonia intracellularis*. J. Comp. Pathol. 135:176-182.

Jiang X., Huang P.W., Zhong W.M., Farkas T., Cubitt D.W. & Matson D.O. 1999. Design and evaluation of a primer pair that detects both Norwalk- and Sapporo-like caliciviruses by RT-PCR. J. Virol. Methods 83:145-154.

Kim J. & Chae C.A. 2004. A comparison of virus isolation, polymerase chain reaction, immunohistochemistry and in situ hybridization for the detection of porcine circovirus 2 and porcine parvovirus in experimentally and naturally co-infected pigs. J. Vet. Diag. Invest. 16:45-50.

Kim J., Ha Y., Jung K., Choi C. & Chae C. 2004. Enteritis associated with porcine circovirus 2 in pigs. Can. J. Vet. Res. 68:218-221.

Kim H.J., Cho H.S., Cho K.O. & Park N.Y. 2006. Detection and molecular characterization of porcine enteric caliciviruses in Korea genetically related to Sapovirus. J. Vet. Med. B. 53:155-159.

Lawson G.H. & Gebhart C.J. 2000, Proliferative enteropathy. J. Comp. Pathol. 122:77-100.

Martinéz M.A., Alcalá A.C., Carruyo G., Botero L., Liprandi F. & Ludert J.E. 2006. Molecular detection of porcine enteric caliciviruses in Venezuelan farms. Vet. Microbiol. 116:77-84.

Moxley R.A. & Duhamel G.E. 1999. Comparative pathology of bacterial enteric diseases of swine. Adv. Exp. Med. Biol. 473:83-101.

Opriessnig T., Janke H. & Halbur P.G. 2006. Cardiovascular lesions in pigs naturally or experimentally infected with porcine circovirus type 2. J. Comp. Pathol. 134:105-110.

Paul P.S. & Stevenson G.W. 1999. Rotavirus and Reovirus. p.255-275. In: Leman A.D., Straw B.E., Mengeling W.L., D'Allaire S. & Taylor D.J. (ed.), Diseases of Swine. Iowa State University Press, Ames.

Paulovich F., Borowski S.M., Prates A.B.H., Driemeier D., Razia L.E., Pescador C.A., Corrêa A.M.R., Coutinho T.A. & Barcellos D.E.S.N. 2004, Avaliação da patogenicidade de amostras de *Brachyspira pilosicoli* através de técnicas histopatológicas convencionais e por imuno-histoquímica. Pesq. Vet. Bras. 24:144-148.

Radhakrishnan V.V., Mathai A., Radhakrishnan N.S., Rout D. & Sehgal S. 1991. Immunohistochemical demonstration of mycobacterial antigens in intracranial tuberculoma. Indian J. Exp. Biol. 29:641-644.

Rosell C., Segalés J., Plana-Durán J., Balasch M., Rodriguez-Arrioja G.M., Kennedy S., Allan G.M., McNeilly F., Latimer K.S. & Domingo M. 1999. Pathological, immunohistochemical, and in-situ hybridization studies of natural cases of postweaning multisystemic wasting syndrome (PMWS) in pigs. J. Comp. Pathol. 120:59-78.

Schauser K., Olsen J.E., Larsson L.I. 2004. Immunocytochemical studies of Salmonella Typhimurium invasion of porcine jejunal epithelial cells. J. Med. Microbiol. 53:691-695.

Schwartz K.J. 1999. Salmonellosis. p.535-551. In: Leman A.D., Straw B.E., Mengeling W.L., D'Allaire S. & Taylor D.J. (ed.), Diseases of Swine. Iowa State University Press, Ames.

Segalés J., Fernandez-Salguero J.M., Fructuoso G., Quintana J., Rosell C., Pozo J., De Arriba M. L., Rubio P. & Domingo M. 2001. Granulomatous enteritis and lymphadenitis in Iberian pigs naturally infected with *Lawsonia intracellularis*. Vet. Pathol. 38:343-346.

Segalés J. & Domingo M. 2002. Postweaning multisystemic wasting syndrome (PMWS) in pigs: A review. Vet. Q. 24:109-124.

Segalés J., Rosell C. & Domingo M. 2004. Pathological findings associated with naturally acquired porcine circovirus type 2 associated disease. Vet. Microbiol. 98:137-149.

Sorden S.D., Harms P.A., Nawagitgul P., Cavanaugh D. & Paul P.S. 1999. Development of a polyclonal-antibody-based immunohistochemical method for the detection of type 2 porcine circovirus in formalin-fixed, paraffin-embedded tissue. J. Vet. Diag. Invest. 11:528-530.

Sorden S.D. 2000. Update on porcine circovirus and postweaning multisystemic wasting syndrome (PMWS). Swine Health Prod. 8:133-136.

Wang Q., Constantini V. & Saif L.J. 2007. Porcine enteric caliciviruses: Genetic and antigenic relatedness to human caliciviruses, diagnosis and epidemiology. Vaccine 25:5453-5466.

4. ARTIGO II

Cópia do trabalho submetido para publicação na revista Ciência Rural na forma de artigo científico

Necrotic enterocolitis in pigs naturally infected with porcine circovirus type 2

Enterocolite necrótica em suínos naturalmente infectados por circovírus suíno tipo 2

P. Zlotowski[I]; A.M.R Corrêa.[I]; D.E.S.N Barcellos[II]; Marisa Ribeiro de Itapema Cardoso[III]; Anilton Cesar Vasconcelos[IV]; D. Driemeier[1*]

ABSTRACT

Samples of intestine with necrotic enteritis from 63 pigs naturally infected with porcine circovirus type 2 (PCV2) were studied. Colon was the main target of PCV2 associated necrotic enteritis in 55 cases. Immunohistological investigations were carried out to detect the presence of PCV2 in necrotic lesions and to identify the type of cells infected by the virus. Crypt epithelial cells had positive labelling for PCV2 in 17 cases. Depletion of goblet cells occurred in 10 cases. In 24 cases of necrotic enteritis, co-infection of PCV2 and ***Salmonella*** *was seen. An increased rate of apoptosis in the crypt epithelial cells of the large intestine from PCV2 naturally infected pigs was observed. Immunohistochemical findings confirmed the presence of PCV 2 within cells from necrotic intestinal tissue, suggesting that PCV2 may play a role in the development of those lesions. Diagnosis of necrotic enteritis associated with PCV2 should be based on the*

[1] Faculdade de Medicina Veterinária, Departamento de Patologia Clinica Veterinária, Universidade Federal do Rio Grande do Sul (UFRGS). [II] Setor de Suínos UFRGS. [III] Departamento de Medicina Veterinária Preventiva, UFRGS. [IV] Departamento de Patologia Geral, Instituto de Ciências Biológicas da UFMG.*Correspondence addresse: Av. Bento Gonçalves 9090, Cx Postal 15094, CEP 91540-000, Porto Alegre, Rio Grande do Sul, Brasil. E-mail: davetpat@ufrgs.br

detection of PCV2 antigen or DNA in the necrotizing lesions. However, bacteriological examination should be performed to rule out the presence of bacterial agents, since co-infections are likely to occur in PCV2 affected pigs.

Keywords: ***necrotic enterocolitis, PCV2 infection, swine.***

RESUMO

Foram selecionadas amostras intestinais com enterite necrótica de 63 suínos naturalmente infectados pelo circovírus suíno tipo 2 (PCV2). Enterite necrótica associada com PCV2 ocorreu principalmente no cólon, em 55 casos. Análise imunoistoquímica foi realizada para identificar a presença de PCV2 em lesões necróticas e o tipo de células infectadas pelo vírus. Células epiteliais das criptas apresentaram marcação positiva para PCV2 em 17 casos. Depleção de células caliciformes ocorreu em 10 casos. Em 24 casos de enterite necrótica, observou-se co-infecção por PCV2 e ***Salmonella****. Foi observado um aumento no índice de apoptose nas células das criptas do intestino grosso de suínos naturalmente infectados com PCV2. Os achados imunohistoquímicos e histopatológicos sugerem que a presença de PCV2 nas células do tecido intestinal pode ocasionar enterite necrótica. O diagnóstico de enterite necrótica associada com PCV2 deve ser baseado na detecção do antígeno ou do DNA viral nas lesões necróticas. Contudo, análise bacteriológica deve ser realizada para descartar a presença de agente bacteriano, já que co-infecções são comuns.*

Palavras-chave: *enterocolite necrótica, infecção por PCV2, suíno.*

INTRODUCTION

Porcine circovirus type 2 (PCV2) has been associated with several clinical diseases in pig herds worldwide. Postweaning multisystemic wasting syndrome (PMWS) was the first syndrome associated with PCV2 and is characterized by wasting, weight loss, and respiratory or intestinal problems (CLARK et al, 1997; SEGALÉS et al., 2005).

However, PCV2 has also been associated with respiratory and enteric disease, reproductive failure and dermatitis and nephropathy syndrome, (OPRIESSNIG et al, 2007), between other disorders.

In general, diseases affecting the intestinal tract are among the most important economic problems in pig production. The prevalence and dynamic of enteric pathogens within a herd can be variable with several enteric infectious agents occurring concurrently, giving rise to complex clinical patterns making difficult to define successful control measures (THOMSON, 2006). The study of pathogens associated with enteric disorders and the possible interaction between them may provide important tools for the diagnosis and control of these diseases.

PCV2 infection has been associated with granulomatous enteritis (KIM et al., 2004). Moreover, the virus has been identified within enterocytes (JENSEN et al., 2006) as well as in feces (YANG et al., 2003), suggesting its participation in the development of diarrhea in PMWS affected pigs and the possibility of transmission of PCV2 through contaminated feces. Mild to severe lymphohistiocytic enteritis is the main intestinal lesion described in PMWS pigs, but a study showed that 3% of these animals also had necrotic colitis (SEGALÉS et al., 2004). Lymphocytes, plasma cells, eosinophils, giant cells and intracytoplasmic inclusions bodies in macrophages can be found in intestinal lesions with variable intensity and distribution. In some cases of PCV2 associated enteritis, varying degrees of mucosal necrosis have been associated with the presence of PCV2 antigen in a variety of cell types within the mucosa of the intestine, including crypt cells, histiocytes, giant cells, and lymphatic endothelial cells. However, the role of PCV2 in intestinal lesions remains unclear as only a few reports described necrotic

enteritis in PMWS affected pigs (CLARK, 1997; SEGALÉS et al., 2004; JENSEN et al., 2006). The objective of the present study was to evaluate cases of necrotic enteritis in PMWS affected pigs and to investigate the potential role of PCV2 in the development of this condition.

MATERIAL AND METHODS

Intestinal segments of 63 naturally occurring PMWS cases submitted to diagnostic purposes between 2005 and 2006 were analysed. The affected animals were 45 to 120 days old and originated from swine herds with history of wasting and diarrhea. Farms were located in the states of Rio Grande do Sul and Santa Catarina. The diagnosis of PMWS was performed according to the methodology described by Sorden (2000). The samples were selected based on gross and/or microscopic diagnosis of necrotic enteritis, The herds were serologically negative for Aujeszky disease and classical swine fever. Samples of intestine of 10 slaughtered pigs were used as negative control.

Immunohistochemistry (IHC) staining for PCV2 was performed on formalin fixed paraffin embedded tissues with a rabbit polyclonal antibody (SORDEN et al., 1999) in a 1:1000 dilution, using the streptavidin-biotin immunoperoxidase (Dako, Carpinteria,CA) technique and diaminobenzidine (Dako, Carpinteria, CA) as chromogen.

Cecal and colonic samples of 38 cases were submitted for bacteriological examinations using standard procedures, which included isolation of ***Salmonella*** spp. (MICHAEL et al., 2003), ***Escherichia coli*** (BARROW & FELTHAM, 1993), and ***Brachyspira*** spp. (HAMPSON & TROTT, 1999).

Immunohistochemistry against ***Lawsonia intracellularis*** (GUEDES et al., 2002; GUEDES & GEBHART, 2003) and ***Brachyspira*** spp. (PAULOVICH et al., 2004) was performed. Double IHC for simultaneous demonstration of PCV2 and cytokeratin (DAKO-pancytokeratin, 1:200 dilution) was applied with diaminobenzidine and alkaline phosphatase as chromogens, respectively. Additionally, selected IHC-labelled sections of intestine of PCV2 infected pigs and negative control animals were counterstained, with Alcian blue pH 2.5 and hematoxylin (GAFFNEY, 1992). The counterstaining was applied to provide a comparison between the quantity of goblet cells in samples from PCV2 infected and non-infected pigs. Goblet cells were quantified under an optical microscope. Ten colonic crypts were analyzed per field adjacent to necrotic areas and compared with equal number of crypts of negative controls pigs.

Sections of colon, in which PCV2 was the only pathogen observed and PCV2 antigen was detected in epithelial crypt epithelial cells, as well as in sections of colon of PCV2 negative control pigs, were processed for terminal deoxynucleotidyl transferase-mediated dUTP-biotin nick end labelling (TUNEL) to detect DNA strand breaks, that are known to precede apoptosis and cell elimination (GAVRIELI et al., 1992; POTTEN et al., 1997). The rate of apoptosis was determined by dividing the number of TUNEL positive cells to the total number of crypt epithelial cells. To perform morphometric analysis, images of cross-sections from 20 fields per slide (8,533 μm^2/field) were obtained with a planapochromatic objective 40x in light microscopy (final magnification =1000 x). The images were digitized through a JVC TK-1270/JGB microcamera and transferred to an analyzer (Media Cybernetics Image Pro Plus, version 4.50.29 for Windows).

Results of apoptosis and goblet cells depletion were expressed as means±SD. Comparisons between groups were made using one-way analysis of variance (ANOVA). Statistical analysis was performed using Graph-Pad Prism 2.01. Differences between means were considered significant when p values were < 0.05.

RESULTS

Grossly, multifocal to locally extensive reddening of the intestinal mucosa with necrosis, often located in the colon (Figure 1), was observed in 43 cases. In 3 cases, necrotic enteritis was grossly observed only in the ileum. Additional gross findings included mesenteric edema (18/63) and thickening of the ileum wall (7/63).

Microscopically, mucosal necrosis ranged from erosion covered with fibrin exudate (14/63) to full-thickness coagulative necrosis of the mucosa (49/63). Mucosal necrosis was observed in 55 samples of the colon and 8 samples of small intestine. In 3 cases, necrotic enteritis was observed microscopically only in the ileum. Mixed infiltrate with histiocytic predominance and variable amounts of neutrophils was present within the mucosa. In severe cases, inflammatory infiltrates were also observed in the submucosa and muscular layer. Giant cells (4/63) and histiocytic intracytoplasmic inclusion bodies (11/63) were located predominantly in the Peyer´s patches in the small intestine. In the large intestinal mucosa, histiocytic intracytoplasmic inclusion bodies were observed in one case and giant cells in 2 cases. Epithelial necrosis with cryptal dilatation and accumulation of necrotic debris within the crypt lumen occurred in the large intestine from 17 cases and in the small intestine from 4 cases.

Except for the control cases, all animals of this study had positive staining for PCV2 by IHC in sections of intestine. In severe cases of coagulative mucosal necrosis, PCV2 staining appeared as multifocal spots in the necrotic debris within the mucosa. In moderate and mild cases of PCV2 infection, antigen was observed mainly in histiocytes in the mucosa and in lymphoid follicles. Epithelial cells in the cryptal lumen and cellular debris were also positively stained in 17 cases.

Salmonella spp was observed in 24 samples, ***Brachyspira*** spp, and ***Lawsonia intracellularis*** in 2 and 1, respectively, and ***Escherichia coli*** in 1 sample. ***Salmonella*** typification was performed in 7 samples and ***Salmonella typhimurium*** was identified in 6 and ***S. enterica*** subsp. ***enterica*** in 1 case.

Depletion of intestinal goblet cells was observed in 10 cases of PCV2 IHC-stained sections of colon counterstained with Alcian blue. PCV2 positive cases had a statistically significant decreased rate of goblets cells with 15,87±0,95 labelled cells and in control cases a rate of 30,99±6,59 labelled cells.

Apoptotic crypt cells were detected as presenting brownish to blackish nuclear granules in the TUNEL assay (Figure 2). Both PCV2 positive and negative samples had apoptotic cells, but there was a statistically significant increase in the number of labelled cells in PCV2 positive samples (PCV2 positive: 47.07±3.501 labelled cells; PCV2 Negative: 12.26 ±4.378 labelled cells).

DISCUSSION AND CONCLUSION

Clinico-pathological findings observed here suggest that PCV2 is an important causal agent of necrotic enterocolitis in growing pigs. The main affected segment of

intestine in the herein reported cases of PCV2 associated necrotic enteritis appeared to be the colon, although the ileum was also affected in some cases.

There were 24 cases of PCV2 and ***Salmonella*** co-infection, with ***S***. ***typhimurium*** being the most common serovar identified**.** This serotype is frequently isolated as a sequel to other enteric or debilitating enterocolitic diseases. Known predisposing causes for ***Salmonella*** infection include disruption of normal microbiota or increased ease of ***Salmonella*** replication due to impairment of normal intestinal defenses (GRIFFITH et al, 2006). An enhanced susceptibility to salmonellosis has been previously reported in PMWS affected pigs (HA et al, 2005).

In our studies, depletion of goblet cells was observed in colon of PCV2 infected pigs. Goblet cells secrete mucin, which together with enterocytes form a physical barrier present in the intestinal tract. A likely contributing cause for inflammation in the intestinal mucosa is the damage to the epithelium that may affect the protective properties offered by the secretory products of the goblet cells. Van der Sluis et al. (2006) demonstrated an association between the deficiency of the gene MUC2 (the main gene responsible for mucin secretion in rat, mice, and humans) with formation of crypt abscesses and colonic inflammation. The failure of intestinal defenses due to deficient mucin production by depletion of goblet cells may play a role in the development of mucosal necrosis in necrotic enterocolitis associated with PCV2. In addition, PCV2 has been shown to induce an increase in pro-inflammatory cytokines such as IL-1β and IL-8 in peripheral blood mononuclear cells (DARWICH et al, 2003). Thus, the cytokines production stimulated by PCV2 infection of enterocytes may potentially stimulate the

recruitment of inflammatory cells to the intestinal tract, facilitating inflammation in the intestine and the formation of necrosis.

Apoptosis is a form of cellular death, which is important for tissue morphogenesis and homeostasis. This programmed cell death occurs spontaneously in the normal intestine, as part of the cell turnover mechanism. Apoptosis can also be induced in several tissues by cytotoxic agents (RAMACHANDRAN et al., 2000). In the large intestine, spontaneous and damage-induced apoptosis occurs throughout the crypt (POTTEN et al., 1997).

Apoptosis was reported in the liver of pigs naturally infected with PCV2 on the basis of histopathological changes (ROSSEL et al., 2000). Additional studies confirmed the presence of apoptosis, through the activation of caspases 8 and 3, in spleen, lymph nodes and Peyer's patches of mice experimentally infected with PCV2 (KIUPEL et al., 2005). Recent studies demonstrated that PCV2 has an open read frame 3 (ORF3) that causes apoptosis in PCV2 infected cells (LIU et al., 2005) and plays a role in the pathogenesis of PCV2 infection (KARUPPANNAN et al., 2008). We found an increased rate of apoptosis in the crypt cells of the large intestine of PCV2 infected pigs, suggesting that the virus may interfere with the epithelial turnover increasing the apoptosis rate in infected cells.

Diagnosis of necrotic enterocolitis associated with PCV2 should be based on the detection of PCV2 antigen or DNA in necrotic areas, since giant cells and intracytoplasmic inclusion bodies (typical of PCV2 infection) may not be present in microscopical lesions. Moreover, bacteriological examination remains important to further determine the etiologic diagnosis, since co-infections with bacteria are likely to occur in PCV2 infected pigs.

ACKNOWLEDGEMENTS

Authors are grateful to Alessandra Blacene Sella for technical assistance in bacteriological procedures and to CAPES and CNPq for financial support.

REFERENCES

BARROW, G.I.; FELTHAM, R.K.A. **Cowan and Steel's Manual for the Identification of Medical Bacteria**, 3rd ed. Cambridge University Press, New York, 1993.

CLARK, E.G. Post-weaning multisystemic wasting syndrome. **Proc 28th Ann Meet Am Assoc Swine Pract**, 499-501, 1997.

DARWICH, L. et al. Cytokine profiles of peripheral blood mononuclear cells from pigs with postweaning multisystemic wasting syndrome in response to mitogen, superantigen or recall viral antigens. **Journal of General Virology**, 84:3453–3457, 2003

GAFFNEY, E. Carbohydrates, p.149-174. In: Prophet E.B., Mills B., Arrington J.B. & Sobin L.H. (ed.), **Laboratory Methods in Histotechnology**. American Registry of Pathology, Washington, DC, 1992.

GAVRIELI, Y. et al. Identification of programmed cell death in situ via specific labeling of nuclear DNA fragmentation. **The Journal of Cell Biology**, 119, 493-501, 1992

GRIFFITH, R. W. et al. Salmonella. In: Leman A.D., Straw B.E., Mengeling W.L., D'Allaire S. & Taylor D.J. (ed.), **Diseases of Swine**, Iowa State University Press, Ames. 9th edition, p.739-754. 2006.

GUEDES, R.M.C. et al. Comparison of different methods for diagnosis of porcine proliferative enteropathy. **Canadian Journal of Veterinary Research**, 66: 99- 107, 2002.

GUEDES, R.M.C. & GEBHART, C.J. Preparation and characterization of polyclonal and monoclonal antibodies against Lawsonia intracellularis. **Journal of Veterinary Diagnostic Investigation**, 15: 438-448, 2003.

HA, Y. et al. Outbreak of salmonellosis in pigs with postweaning multisystemic wasting syndrome. **Veterinary Record***,* 156: 583-584, 2005.

HAMPSON, D.J. & TROTT, D.J. Spirochetal diarrhea/porcine intestinal spirochetosis, p.553-562. In: Leman A.D., Straw B.E., Mengeling W.L., D'Allaire S. & Taylor D.J. (ed.), **Diseases of Swine**, Iowa State University Press, Ames. 1999.

JENSEN, T. K. et al. Distinction between Porcine Circovirus Type 2 Enteritis and Porcine Proliferative Enteropathy caused by *Lawsonia intracellularis*. **Journal of Comparative Pathology,** 135:176-182, 2006.

KARUPPANNAN, A. K. et al. Attenuation of porcine circovirus 2 in SPF piglets by abrogation of ORF3 function. **Virology.** Article in press, 2008.

KIM, J. et al. Enteritis associated with porcine circovirus 2 in pigs. **Canadian Journal of Veterinary Research,** 68:218-221, 2004.

KIUPEL, M. et al. Porcine Circovirus type 2 (PCV2) causes apoptosis in experimentally inoculated BALB/c mice. **BioMed Central Veterinary Research**, 1:7, 2005.

LIU, J., et al. Characterization of a previously unidentified viral protein in Porcine Circovirus Type 2-infected cells and its role in virus-induced apoptosis. **Journal of Virology**, 79:8262-8274, 2005.

MICHAEL, G.B. et al. Comparison of different selective enrichment steps to isolate *Salmonella* sp. from feces of finishing swine. **Brazilian Journal Microbiology**, 34:138-142, 2003.

OPRIESSNIG, T., et al. Porcine circovirus type 2-associated disease: Update on current terminology, clinical manifestations, pathogenesis, diagnosis, and intervention strategies. **Journal of Veterinary Diagnostic Investigation,** 19:591-615, 2007.

PAULOVICH, F. et al. Avaliação da patogenicidade de amostras de *Brachyspira pilosicoli* através de técnicas histopatológicas convencionais e por imuno-histoquímica. **Pesquisa Veterinária Brasileira**, 24:144-148, 2004.

POTTEN, C.S. et al. Regulation and Significance of Apoptosis in the Stem Cells of the Gastrointestinal Epithelium. **Stem Cells**, 15:82-93, 1997.

RAMACHANDRAN, A. et al. Apoptosis in the intestinal epithelium: Its relevance in normal and pathophysiological conditions**. Journal of Gastroenterology and Hepatology,** 15: 109–120, 2000.

ROSSEL, C. et al. Hepatitis and Staging of Hepatic Damage in Pigs Naturally Infected with Porcine Circovirus Type 2. **Veterinary Pathology,** 37**: 687-692, 2000.**

SEGALÉS, J. et al. Pathological findings associated with naturally acquired porcine circovirus type 2 associated disease. **Veterinary Microbiology**, 98:137-149, 2004.

SEGALÉS, J. et al. Porcine circovirus diseases. **Animal Health Research Reviews**, 6(2): 119-142, 2005.

SORDEN, S.D. et al. Development of a polyclonal-antibody-based immunohistochemical method for the detection of type 2 porcine circovirus in formalin-fixed, paraffin-embedded tissues. **Journal of Veterinary Diagnostic Investigation**, 11(6) 528-530, 1999.

SORDEN, S.D. Update on porcine circovirus and postweaning multisystemic wasting syndrome. **Swine Health Production**, 8, 133–136, 2000.

THOMSON, J. R. Diseases of the digestive system. In: Leman A.D., Straw B.E., Mengeling W.L., D'Allaire S. & Taylor D.J. (ed.), **Diseases of Swine**, Iowa State University Press, Ames. 9th edition, p.37-55, 2006.

VAN DER SLUIS, M. et al. Muc2-deficient mice spontaneously develop colitis, indicating that Muc2 is critical for colonic protection. **Gastroenterology**, 131:117–129, 2006.

YANG, J. S. et al. Detection of porcine circovirus type 2 in feces of pigs with or without enteric disease by polymerase chain reaction. **Journal of Veterinary Diagnostic Investigation,** 15:369-373, 2003.

Figure 1 – Swine naturally infected with PCV2. Colon showing extensive mucosal necrosis with reddening of the serosal surface and mesenteric edema.

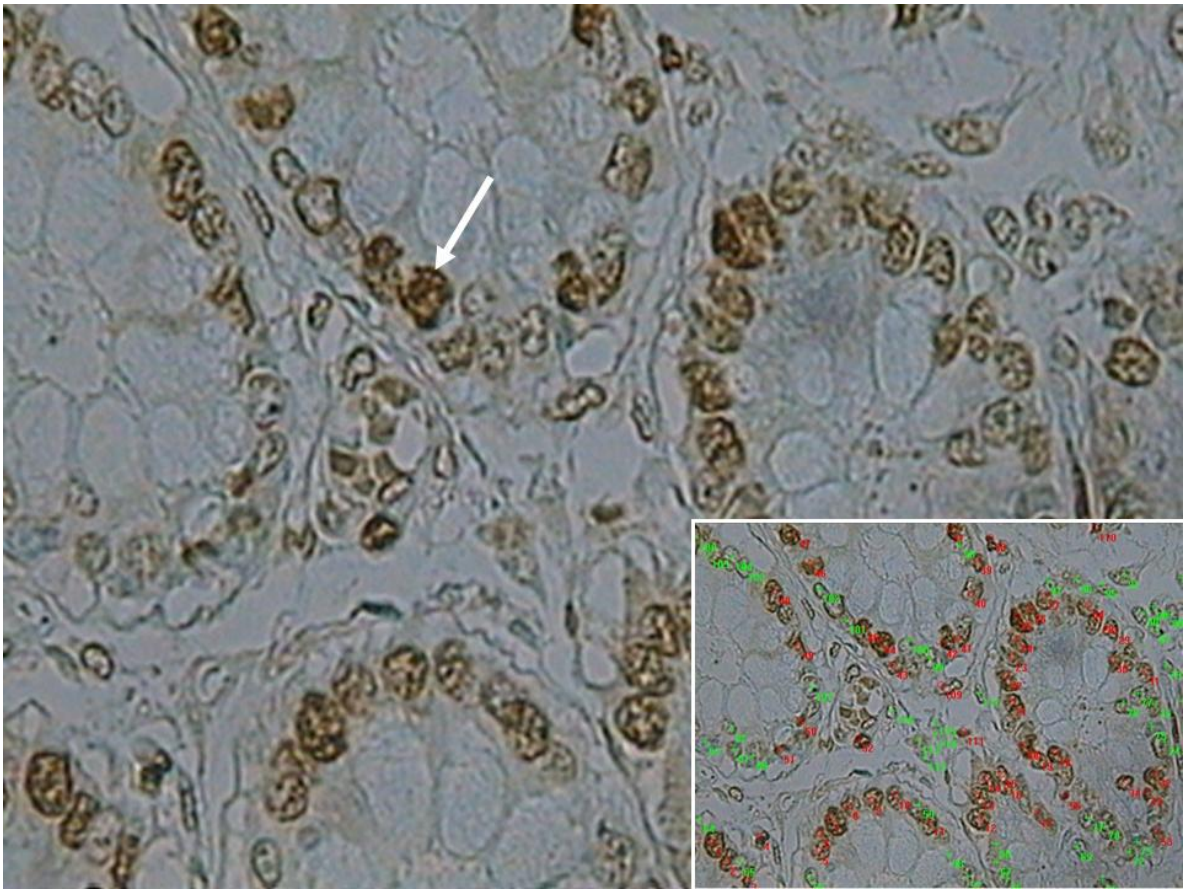

Figure 2 – Swine naturally infected with PCV2 associated enterocolitis. Section of colon showing brownish to darkish labelled nuclear granules within cryptal epithelial cells (arrow), TUNEL staining. Inset: apoptotic (red) and no apoptotic cells (green), Media Cybernetics Image Pro Plus, version 4.50.29 for Windows analyzer. Obj. 40X.

5. ARTIGO III

Dados preliminares de trabalho em fase de conclusão para submissão na forma de “Short communication” em periódico científico

Porcine circovirus type 2 (PCV2) viral load in the intestinal tract and feces of growing pigs

Priscila Zlotowski, André M. R. Corrêa, Luiza Amaral de Castro, David. E. S. Neves de Barcellos, Priscila Koerich, David Driemeier

Introduction

Infection with porcine circovirus type 2 (PCV2) has been since 1996 associated with postweaning multisystemic wasting syndrome (PMWS) (Clark, 1997). However, PCV2 infection has also been associated with a number of disease syndromes designed as porcine circovirus associated disease (PCVAD) (Opriessnig *et al,* 2007). PCV2 was described worldwide and it is now endemic in many swine producing countries, resulting in substantial economical looses (Allan & Ellis*.,* 2000). Intestinal and respiratory disorders are common findings in PCV2 affected pigs (Allan & Ellis, 2000; Chae, 2005). Diagnosis of PCVAD in an individual pig is based in the presence of microscopic lesions associated with a moderate to abundant amount of PCV2 antigen by immunohistochemistry (Segalés et al, 2004; Sorden, 2000).

PCV2 was described present in intestinal enterocites associated with granulomatous and necrotic enteritis (Segalés et al., 2004; Jensen et al., 2006). Additionally, PCV2 was also observed in feces of pigs with and without enteric disease (Yang et al., 2003), suggesting the fecal-oral as a possible route of infection. Additional studies were performed in rectal swabs, quantifying PCV2 load in pigs with and without PMWS, supporting this hypothesis (Segalés et al., 2005).

PCV2 is widespread in swine population, with a high percentage of clinically healthy pigs infected (Opriessnig *et al,* 2007). The conspicuous distribution of PCV2 in the

herds makes the diagnosis by conventional PCR for PCVAD not suited (Brunborg et al., 2004). However, the load of PCV2 in tissues is closely related to PMWS and in the development of clinical signs what makes important quantify viral DNA for diagnosing PCV2 in suspected pig. PCV2 quantification was previously performed by quantitative Real-time PCR (Liu *et al*., 2000; Olvera *et al*., 2004; Rovira *et al*., 2002; Yang et al, 2007; Brunborg *et al*., 2004) in serum samples and tissues.

The possibility of fecal-oral transmission of PCV2 suggests that feces can be a fast available sample to detect PCV2 affected pigs by means of real-time PCR. The objective of this study is to compare PCV2 DNA load in intestinal tract of growing pigs with immunohistochemistry findings and fecal load of PCV2.

Materials and Methods

This study was performed in 3 finishing herds (herds A, B and C) in the state of Rio Grande do Sul, south Brazil that had previously history of PMWS and diarrhea was observed. Necropsy was performed in 9 animals, 1 in herd A, 6 in B, 2 in herd C, identified as number 1 to 9. The animals were 108, 70 and 80 days old, and came from growing houses stall with 350, 500 and 550 animals respectively. Fragments from tonsil, stomach (cardia, fundus and pylorus), duodenum, jejunum, ileum, cecum, colon, rectum, mesenteric lymph node, spleen, liver, kidney and brain were collected and fixed in 10% neutral buffered formalin, processed routinely for histological investigation and stained with haematoxilin and eosin. Additionally, fragments from gastro-intestinal tract, tonsil, mesenteric lymph node, feces and serum were previously collected in sterile centrifuge tube to detect and quantify PCV2 using real-time PCR technique. Real-time PCR was also

performed in paraffin embedded samples in the same tissues that were fresh collected, allowing a comparation of the results between fresh and embedded tissues.

Immunohistochemistry anti-PCV2 was performed in paraffin embedded samples from tonsil, duodenum, jejunum, ileum, cecum, colon, rectum and mesenteric lymph node using a streptavidin-biotin technique and pre-treatment with protease. A polyclonal rabbit anti-PCV2 antiserum was used at a dilution 1:1000 (Sorden et al, 1999). Immunohistochemistry results were grouped according to the intensity of staining: no stained cells (-), slight (+), moderate (++) and accentuated (+++) (Chianini et al, 2003). Similar criteria were used to classify intensity of lymphoid depletion and histiocytic infiltrate, microscopical lesions associated with PCV2 infection, in the haematoxilin and eosin staining.

Tissues samples were splited into small pieces and homogenized in phosphate buffered saline (PBS). Nucleic acids were extracted according to the protocol developed by Boom *et al*. (1990). 100 uL of PBS sample was add in 400 uL of lysis buffer (5M guanidine thiocyanate, 0.5 M EDTA, 0.1 M Tris-HCl [pH 6.4], 0.65% Triton X-100) and incubated at 60 °C for 10 min. After centrifugation, the supernatant was transferred to a clean tube containing 20 uL silica suspension. After vortex and centrifugation, the pellet was washed once with 150 uL GuSCN-Tris buffer (5 M guanidine thiocyanate, 0.1 M Tris-HCl [pH 6.4], once with 80% ethanol and once with 96% ethanol. The silica suspension was dried and DNA was eluted with 50 uL of elution buffer (10 mM Tris-HCl [pH 8.0], 1 mM EDTA). GenBank entry AF465211 was used for primer and probe design. The Cap gene region was chosen for primer and probe design: primers forward denominated PCV2F (5'-ccaggagggcgttgtgact-3'), reverse PCV2R (5'-cgctaccgttggagaaggaa-3') (Nawagitgul et

al., 2000; Cheung, 2003). The probe sequence, described in same work (5'–aatggcatcttcaacacccgcctct-3´) was labeled with the fluorescent dye 6-carboxyfluorescein (FAM; reporter dye) on the 5' end and 6-carboxytetramethylrhodamine (TAMRA; quencher dye) on the 3' end.

The real-time PCR analysis was performed using a PE Applied Biosystems 7500 Sequence Detector System with the following program: 3 min at 95°C, and 45 cycles of 15 s at 95 °C and 1 min at 60 °C. PCR amplifications were carried out in 1X PCR buffer with 5-carboxy-Xrhodamine [ROX] as passive reference dye; 10 mM Tris HCl [pH 8.0]; 1.5 mM MgCl2; 0.25 mM each deoxynucleoside triphosphate, 0.5 µM primers; 0,125 µM probe; 2 U of thermostable DNA polymerase (Taq DNA polymerase; Cenbiot, Brazil) and 2µl of DNA template, in a final volume of 30µL. The amplification and product reporting system was based on the 5' nuclease assay well-known Taqman assay (Holland *et al*., 1991).

Results of PCV2 viral load were expressed as means±SD. Comparisons between different groups and tissues were made using one-way analysis of variance (ANOVA).

Results

Weight loss, ill thrift and gauntness were observed in all euthanized pigs ranging from mild to slight. Diarrhea was observed in 4 animals with aqueous rectal content and presence of pastry feces in perineal area. In the intestinal tract, mucosal congestion (5/9) and thickening of the small intestinal wall (2/9) were the main findings. Additionally, enlargement of mesenteric lymph nodes (6/9), gastric ulcers in the aglandular zone of the stomach (3/9) and white spots in the capsular surface of the kidney (1/9) were also found.

Microscopically, linfohistyocitic infiltrate was observed in the mucosa of small (8/9) and large intestine (5/9) and in mesenteric lymph node (9/9) in variable amounts. In small intestines, Peyer patches depletion (5/9), giant cells (1/9) and mucosal lymphatic dilatation (2/9) were also observed. PCV2 antigen was observed in 5 of the 9 pigs analyzed. In 4 animals immunohistochemistry anti-PCV2 was negative, although slight to moderated lymphoid depletion with histiocytic infiltrate, commonly found in PCV2 affected pigs, were observed.

PCV2 DNA was detected in all samples tested, with a wide range of PCV2 load. PCV2 load was related with the different PCV2 infection lesions categories, observed high in pigs with severe lesions compared to the group of moderate lesions (figure 1). Fecal viral load showed a statistically significant correlation with tissues samples (figure 2). PCV2 load in paraffin embedded tissues showed similar results when compared with fresh tissues (figure 3).

Discussion

Our findings were similar with previous reports that suggested a threshold of 10^7 PCV2 DNA copies per milliliter in tissues in animals with clinical disease associated with PCV2 infection (Olvera et al, 2004).

The amount of PCV2 DNA detected by real-time PCR in feces from naturally infected pigs increase with the severity of clinical disease and was related with the viral load observed in tissues along the intestinal tract. This result confirms previously reports about the presence of PCV2 in the intestinal tract of PCV2 infected animals (Kim et al, 2004, Jensen et al, 2006). However, to the authors knowledge it is the first report

comparing the quantification of viral load along the intestinal tract in fresh tissues and feces.

DNA extraction is a critical process for the development of the PCR technique that is influenced for several factors, including tissues fixation (Sambrook & Russell, 2001). Formalin solution used for tissue fixation may interfere in the DNA extraction process, what can result in lower or negative results when compared with fresh tissue. We observed similar results of PCV2 load in fresh and embedded tissues, suggesting that real-time PCR may be used to perform prospective studies in long–therm storaged samples. However, further studies in a large number of samples are needed to better characterize the correlation between these two kinds of samples.

All animals tested negative in the IHC showed at least one tissue with viral load equal or slight higher than 10^7. That difference could be explained by the higher sensitivity of PCR technique compared with the IHC (Calsamiglia et al, 2002). Real time PCR showed to be an efficient tool to perform an *ante-mortem* diagnosis of PCV2 associated diseases (Olvera et al, 2004), and our results suggests that feces is a possible tissue to be collected that makes the sampling faster and easier compared with serum.

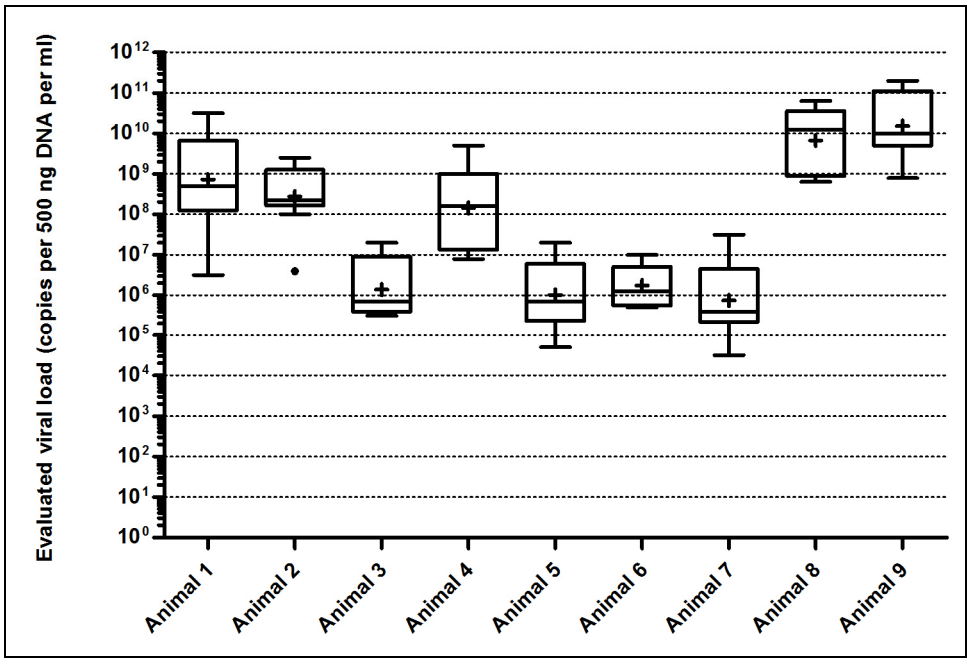

Figure 1 – PCV2 load in different tissues, serum and feces.

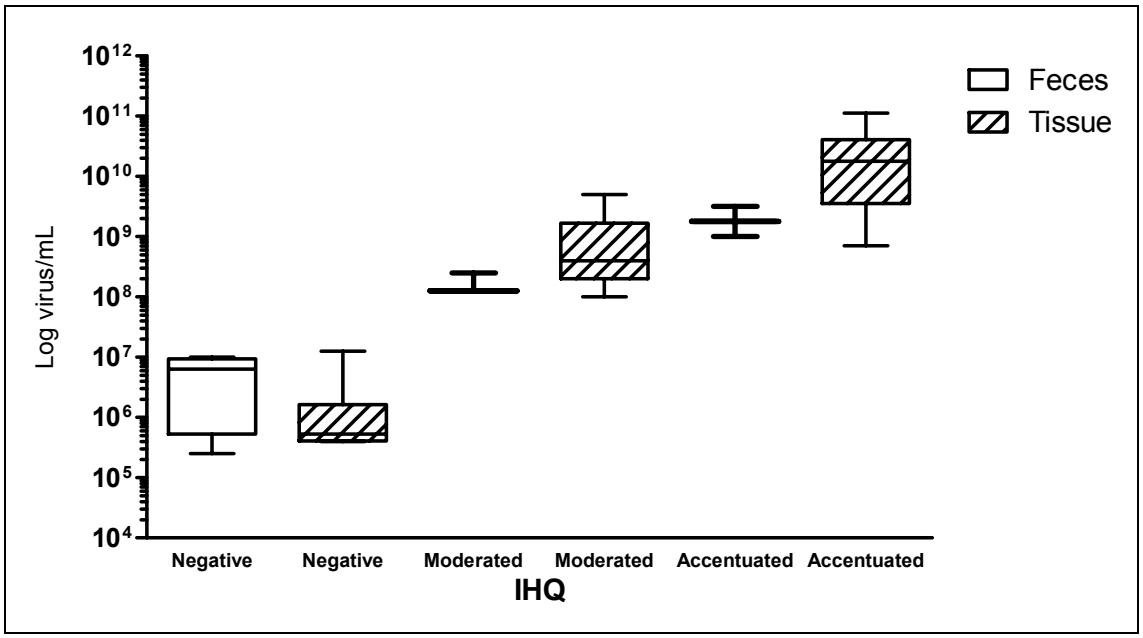

Figure 2 - PCV2 viral load in feces and fresh tissues from the intestinal tract, tonsils and mesenteric lymph-node from animals negative and positive (moderated/accentuated staining) in the IHC.

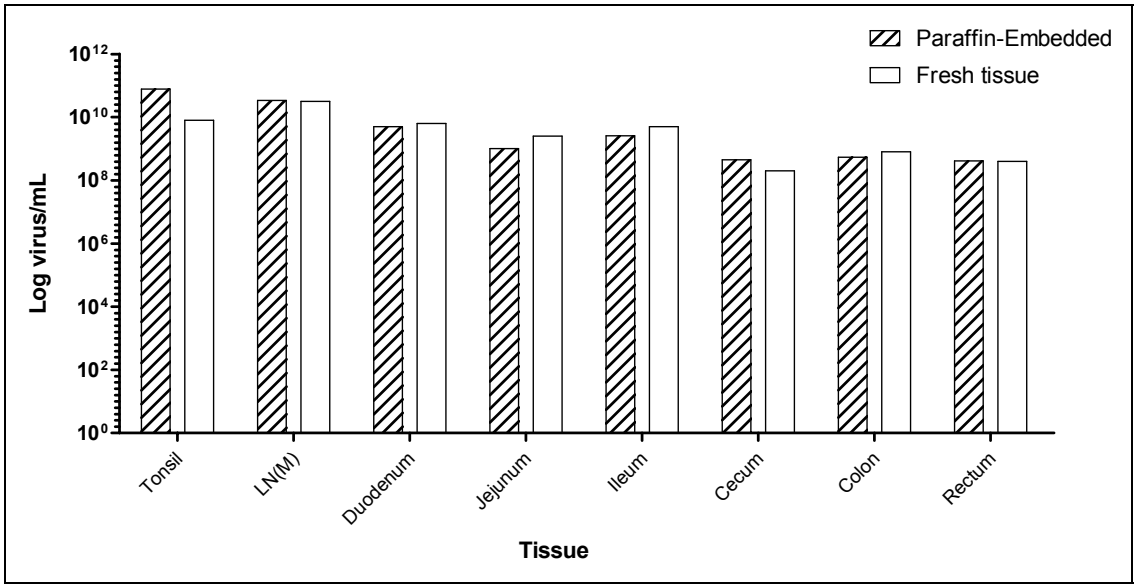

Figure 3 - Comparison of PCV2 viral load in different tissues performed in fresh and paraffin embedded samples using the real time PCR technique.

References

Boom R., Sol C. J, Salimans M. M, Jansen C. L, Wertheim-van Dillen P. M and Van der Noordaa J. Rapid and simple method for purification of nucleic acids. 1990. **J Clin Microbiol.** 28(3): 495-503.

Brunborg, I. M., Moldal, T., Jonassen, C. M. 2004. Quantification of porcine circovirus type 2 isolated from serum/plasma and tissues samples of healthy pigs and pigs with postweaning multisystemic wasting syndrome using a TaqMan-based real-time PCR**. J. Virological Methods** 122, 171-178.

Calsamiglia, M; Segalés, J; Quintana, J; Rossel, C; Domingo, M.. 2002. Detection of porcine circovirus types 1 and 2 in serum and tissues samples of pigs with and without postweaning multisystemic wasting syndrome. **J. Clin. Microbiol**., 40, 1848-1850.

Cheung A. K. Transcriptional Analysis of Porcine Circovirus Type 2. 2003. **Virology** 305, 168–180.

Chianini F, Majo N, Segales, J. Dominguez J and Domingo M. 2003. Immunohistochemical characterization of PCV2 associated lesions in lymphoid and non-lymphoid tissues of pigs with natural postweaning multisystemic wasting syndrome (PMWS), **Vet. Immunol. Immunopathol**. 94, pp. 63–75.

Gordon M. Allan, John A. Ellis J. 2000. Porcine circoviruses: a review. **J. Vet Diagn Invest**, 12:3–14.

Jensen, T. K. et al. Distinction between Porcine Circovirus Type 2 Enteritis and Porcine Proliferative Enteropathy caused by Lawsonia intracellularis, **J. Comp. Path.** 135:176-182, 2006.

KIM, J. et al. Enteritis associated with porcine circovirus 2 in pigs. **Canadian Journal of Veterinary Research,** 68:218-221, 2004.

McIntosh, K, A., Tumber, A; Harding J, C, S. Krakowa S., Ellis J, A, Hill J. E. 2009. Development and validation of a SYBR green real-time PCR for the quantification of porcine circovirus type 2 in serum, buffy coat, feces and multiple tissues. **Vet. Microbiology**, 133, 23-33.

Nawagitgul P, Morozov I, Bolin S. R, Harms P.A., Sorden S.D and Paul P.S. 2000. Open reading frame 2 of porcine circovirus type 2 encodes a major capsid protein. **J. Gen. Virol,** 81, pp. 2281–2287.

Olvera, A., Sibila, M., Calsamiglia, M., Segalés, J., Domingo, M. 2004. Comparison of porcine circovirus type 2 in serum quantified by a real time PCR in postweaning multisystemic wasting syndrome and porcine dermatitis and nephropathy syndrome naturally affected pigs. **J. Virological Methods** 1117, 75-80.

Opriessnig T., Meng X-J., Halbur P. G. 2007. Porcine circovirus type-2 associated disease: Update on current terminology, clinical manifestations, pathogenesis, diagnosis, and intervention strategies. **J. Vet. Diagn. Invest** 19:591-615.

Sambrook, J.; Russell, D. W. **Molecular Cloning***: A Laboratory Manual*, the third edition, Cold Spring Harbor Laboratory Press, Cold Spring Harbor, New York, 2001.

Segalés J, Calsamiglia M., Olvera A., Sibila, M., Badiella, L., Domingo, M. Quantification of porcine circovirus type 2 (PCV2) DNA in serum and tonsillar, nasal, tracheo-bronchial, urinary and faecal swabs of pigs with and without postweaning multisystemic wasting syndrome (PMWS). **Vet. Microbiology**, 111:223-229, 2005.

Segalés, J.; Rossel, C.; Domingo, M. Pathological findings associated with naturally acquired porcine circovirus type 2 associated disease. **Veterinary Microbiology,** v**.** 98, p. 137-149, 2004.

Sorden S.D., Harms P.A., Nawagitgul P., Cavanaugh D. & Paul P.S. Development of a polyclonal-antibody-based immunohistochemical method for the detection of type 2 porcine circovirus in formalin-fixed, paraffin-embedded tissue. **J. Vet. Diag. Invest.** 11:528-530, 1999.

Sorden, S.D. Update on porcine circovirus and postweaning multisystemic wasting syndrome. **Swine Health Production**, 8, 133–136, 2000.

Yang Zong-zhao, Habib Mudasser, Shuai Jiang-bing, Fang Wei-huan. Detection of PCV2 DNA by SYBR Green I-based quantitative PCR. **J Zhejiang Univ Sci B** 8(3):162-169, 2007.

Yang, J. S. et al. Detection of porcine circovirus type 2 in feces of pigs with or without enteric disease by polymerase chain reaction. **J. Vet. Diagn. Invest.** 15:369-373, 2003.

6. DISCUSSÃO

PCV2 tem sido associado com enterite granulomatosa (Kim et al., 2004) e necrótica (Jensen et al., 2006) em suínos das fases de crescimento e terminação e descrito presente em enterócitos e fezes (Yang et al, 2003). O achado histológico principal em casos de enterite associada com PCV2 é infiltrado linfo-histiocitário de intensidade variável na mucosa intestinal. Tem sido descrita a presença de plasmócitos, eosinófilos, células gigantes e corpúsculo de inclusão intracitoplasmáticos (Clark, 1997; Segalés et al., 2004; Jensen et al., 2006). Neste estudo foi observado infiltrado mononuclear misto e linfo-histiocitário na mucosa com enterocolite necrótica e presença de células gigantes e corpúsculos de inclusão intracitoplasmáticos predominantes nas placas de Peyer, de acordo com o descrito anteriormente (Clark, 1997; Segalés et al., 2004; Jensen et al., 2006). No entanto, encurtamento de vilosidades (figura 2), dilatação de vasos linfáticos, linfangite (figura 3) e depleção de células caliciformes em criptas do intestino delgado (ID) e intestino grosso (IG) foram achados adicionais.

O encurtamento das vilosidades é uma alteração histopatológica relatada em conseqüência de outros patógenos virais como coronavírus e rotavírus suíno, resultando em diarréia mal-absortiva. Mal-absorção ocorre quando há atrofia de vilosidades, devido à diminuição da área de absorção na mucosa intestinal, resultando em redução da absorção de eletrólitos e água. Água e solutos não absorvidos pelo ID com vilosidades atróficas passam para o IG resultando em diarréia (Brown, 2007).

Em casos de inflamação da lâmina própria da mucosa e linfangectasia (dilatação de vasos linfáticos) pode ocorrer efusão, havendo aumento da permeabilidade vascular, edema e perda de proteínas plasmáticas entéricas. Lesões epiteliais na mucosa, como esfoliações excessivas e micro-erosões, podem servir de locais para que ocorra a efusão e passagem de fluido intersticial para a luz intestinal e ocorrência de diarréia. Linfangectasia pode ser ocasionada por obstrução linfática, podendo ser adquirida devido a infiltrado granulomatoso obstruindo o fluxo aos linfonodos mesentéricos (Brown, 2007). No presente trabalho foi observado linfangectasia que pode estar relacionada com o infiltrado granulomatoso associado ao PCV2 nos linfonodos mesentéricos. Além da obstrução linfática, infiltrado granulomatoso também pode ser um fator causador de diarréia nesses animais. Isto ocorre porque a redução na área de superfície do cólon, devido a grande

quantidade de infiltrado na lâmina própria da mucosa (figura 4), observada em casos de colite granulomatosa, resulta no decréscimo da absorção de íons e água (Argenzio, 1980).

Neste estudo, edema de mesentério foi uma alteração macroscópica observada com freqüência. Edema mesentérico pode ser conseqüência de obstrução linfática e linfangectasia causada por inflamação histiocítica nos linfonodos mesentéricos e linfangite com presença deste tipo de infiltrado na luz dos vasos linfáticos.

Excesso da quantidade de nutrientes não absorvidos pelo ID, principalmente carboidratos, causa sobrecarga no sistema da absorção do IG pelo excesso da produção de ácidos graxos voláteis (AGV) pela microbiota anaeróbia do ceco e cólon. Excesso de AGV resulta em acidificação do pH do cólon, favorecendo a produção de organismos produtores de ácido lático, que é absorvido em menor velocidade do que AGV. A acidificação (queda do pH) do IG causa inflamação e aumento da permeabilidade da mucosa e, com isso, convergência de água e solutos dos tecidos à luz intestinal, podendo ser associado com o aumento da pressão osmótica (Brown, 2007). A diarréia do cólon é caracterizada pela passagem freqüente de pequenas quantidades de fezes fluidas, podendo conter muco e sangue não digerido. Alterações na microbiota do IG afetam a produção de AGV, responsáveis pelo aumento da absorção de sódio e água no IG. Os AGV são produtos finais da fermentação microbiana no trato gastrointestinal e sua concentração no IG depende da microbiota presente, do substrato disponível e da taxa de remoção por absorção (Hetty, 1998). Redução na produção ou absorção de AGV pode estar relacionada com casos de diarréia em que não são observadas lesões histológicas na mucosa (Brown, 2007).

Sugere-se que a diarréia ocasionada pelo PCV2 possa ocorrer por mais de um dos mecanismos descritos: mal-absorção, efusão e redução da capacidade absortiva do cólon.

Diarréia é um sinal clínico frequentemente relatado em casos de SMDL (Clark, 1997; Segalés et al., 2004; Jensen et al., 2006) devido as lesões no trato intestinal. No entanto, pode haver casos em que há a infecção por PCV2 no trato intestinal e a diarréia não está presente. A função primordial do ID é a absorção de fluidos derivados da ingesta. Os fluidos são absorvidos no ID pelos enterócitos de maneira que o volume que sai do íleo e entra no cólon seja uma pequena fração do fluido total que passa pelo ID (Brown, 2007). O cólon tem função fermentativa e é responsável pela diminuição das perdas fecais de eletrólitos e água. No entanto, a capacidade de absorção do IG é finita e se esta é excedida

pela quantidade de líquidos provenientes do ID ocorre diarréia. Isto é importante em diarréias do ID, onde a lesão ocorre nessa área. Diarréias do IG resultam numa redução da capacidade do cólon em absorver até mesmo volumes normais de fluidos vindos do ID (Hetty, 1998). Desta forma, em casos em que há infecção moderada/discreta por PCV2 no ID sem envolvimento do IG, diarréia pode não ser observada. Deve ser ressaltado, que nesses casos mesmo sem a apresentação clínica de diarréia, a absorção de eletrólitos da ingesta no intestino delgado pode estar prejudicada, podendo representar uma forma pela qual esses animais apresentam atraso de crescimento.

Diminuição do número de células caliciformes foi observada no ID e IG. Este achado pode ser uma causa que contribui para a inflamação na mucosa intestinal, pois a secreção de mucina pelas células caliciformes forma uma barreira física de proteção nos enterócitos. Estudos demonstraram a associação entre a deficiência de um gene responsável pela secreção de mucina e a formação de abscessos de cripta e inflamação no cólon de camundongos (Van DER Sluis et al.,2006).

Os enterócitos sofrem renovações periódicas, ocorrendo migração destas células das criptas para a extremidade das vilosidades de 2 a 4 dias, em suínos com mais de 3 semanas de idade. Em animais mais jovens, com idades entre 2 a 3 semanas, esse tempo de renovação é maior, sendo de 7 a 10 dias no jejuno e íleo (Cook, 1996). Apoptose é uma forma de morte celular importante para a manutenção da homeostase e estrutura anatômica do tecido intestinal e como parte do mecanismo de renovação celular fisiológico. Agentes citotóxicos podem induzir apoptose em diversos tecidos (Ramachandran et al., 2000).

Apoptose foi relatada no fígado de suínos com base em análise histológica (Rossel et al., 2000), sendo realizados estudos adicionais que confirmaram a presença de apoptose (pela ativação das caspases 8 e 3) em linfonodos, baço e placas de Peyer em camundongo experimentalmente infectados com PCV2 (Kiupel et al., 2005). Recentemente, foi sugerida a participação da ORF3 (Karuppannan et al, 2008; Liu et al, 2006) na patogênese da infecção por PCV2, já que esta proteína é capaz de induzir apoptose em células infectadas (Karuppannan et al., 2008).

Entre os agentes entéricos bacterianos associados ao PCV2 foram encontrados neste estudo *Salmonella* spp (24 casos), *Escherichia coli* (6 casos), *Brachyspira sp.* (4 casos) e *Lawsonia intracellularis* (1 caso). Estudos anteriores (Ha et al., 2005; Kim et al., 2004)

observaram a associação de patógenos bacterianos entéricos como *Salmonella* spp e E. *coli* em animais com PCVAD. Door e colaboradores (2007) observaram o oposto, com maior prevalência destes patógenos bacterianos em animais PCV2 negativo do que em animais PCV2 positivo com doença clínica associada.

Salmonella spp apareceu envolvida nos casos de enterocolite necrótica em que foi observada a presença de PCV2 pela técnica de IHQ. Os casos de enterocolite necrótica eram caracterizados por necrose extensa da mucosa com envolvimento da submucosa ou como erosão com descamação superficial do epitélio. Necrose e descamação do epitélio para a luz das criptas foi frequentemente observado, associado com a presença de antígeno de PCV2 no citoplasma de histiócitos e nos restos necróticos na luz das criptas (figura 5). O envolvimento de *Salmonella* spp como agente primário causador dos casos de enterite necrótica não pode ser confirmado, uma vez que PCV2 estava presente em todos esses casos. Além disso, aumento da taxa de apoptose nas criptas do intestino grosso e depleção de células caliciformes observados no nosso estudo sugerem que PCV2 pode levar a alterações que ocasionam a necrose.

L. *intracellularis* é um dos agentes bacterianos entéricos mais prevalentes em suínos da fase de crescimento (Jacobson et al., 2003), que corresponde a idade de animais analisadas neste estudo, no entanto, foi observado apenas um caso de infecção concorrente de *L. intracellularis* e PCV2. Estes resultados estão de acordo com o publicado por Jensen e colaboradores em 2006, onde foi relatado um antagonismos entre os dois agentes, mas foi descrita a possibilidade da ocorrência de ambos no citoplasma do mesmo histiócito.

Norovírus e Sapovírus são patógenos entéricos emergentes, membros da família Caliciviridae, que causam diarréia em humanos (Glass et al., 2000) e animais. A caracterização molecular de calicivírus entéricos isolados de suínos indica que estes vírus possuem relação genética com as amostras de humanos. A epidemiologia e prevalência de calicivírus entéricos não são bem conhecidas. Calicivírus entérico foi detectado em suínos de todas as fases do sistema de criação (Wang et al., 2006). Em suínos foi descrita a replicação de norovírus (Cheetham et al., 2006) e sapovírus causando diarréia em infecção experimental (Kim et al., 2006). Amostras de sapovírus também foram

detectadas em animais com e sem diarréia em igual prevalência, não sendo possível a associação entre infecção e doença clínica (Martinéz et al. 2006).

Foram encontrados 3 casos de infecção mista com rotavírus e calicivírus entérico. Embora atrofia de vilosidades seja a alteração histológica principal de infecção por rotavírus, nos casos em que esse agente foi detectado em fezes, PCV2 também estava presente nas amostras intestinais. Estes resultados sugerem que rotavírus pode estar presente em associação com PCV2, mas não esclarecem o agente principal envolvido nas lesões observadas. Em humanos foram relatados casos de co-infecções entre calicivírus e outros vírus intestinais (Wang et al., 2006). Sapovírus foi detectado em amostras fecais de 6 animais com marcação de PCV2 positiva na imuno-histoquímica e atrofia de vilosidades na análise histológica. No entanto, a associação de sapovírus com as lesões histológicas observadas não pode ser confirmada. Se os calicivírus entéricos estão presentes em suínos em co-infecções com outros patógenos conhecidos e se tais infecções mistas exacerbam a severidade clínica da diarréia precisam ser mais bem estudados (Wang et al., 2006).

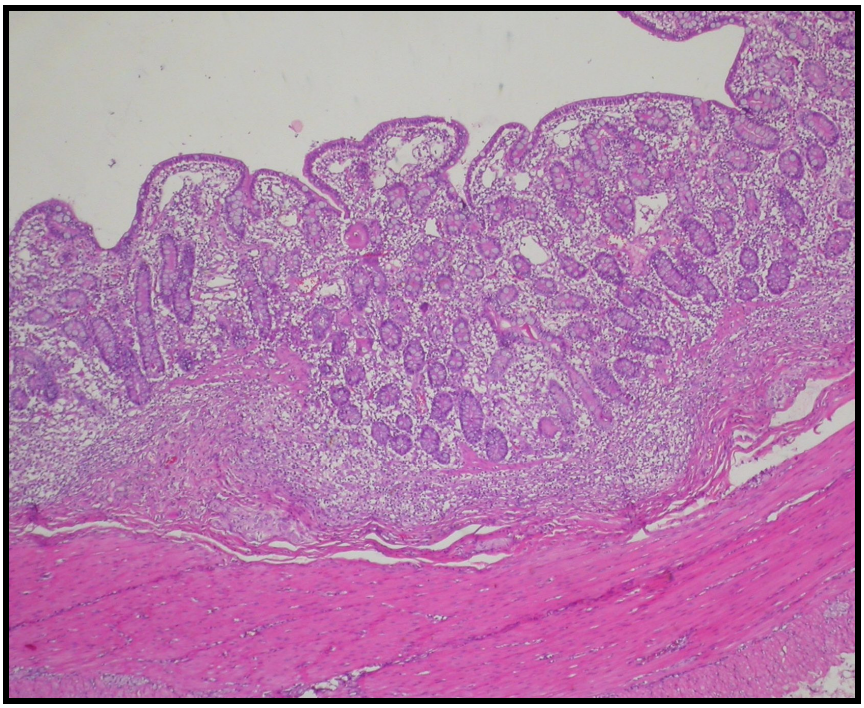

Figura 2: Íleo de suíno naturalmente infectado por PCV2. Atrofia das vilosidades. Coloração de Hematoxilina & Eosina. Obj. 20X.

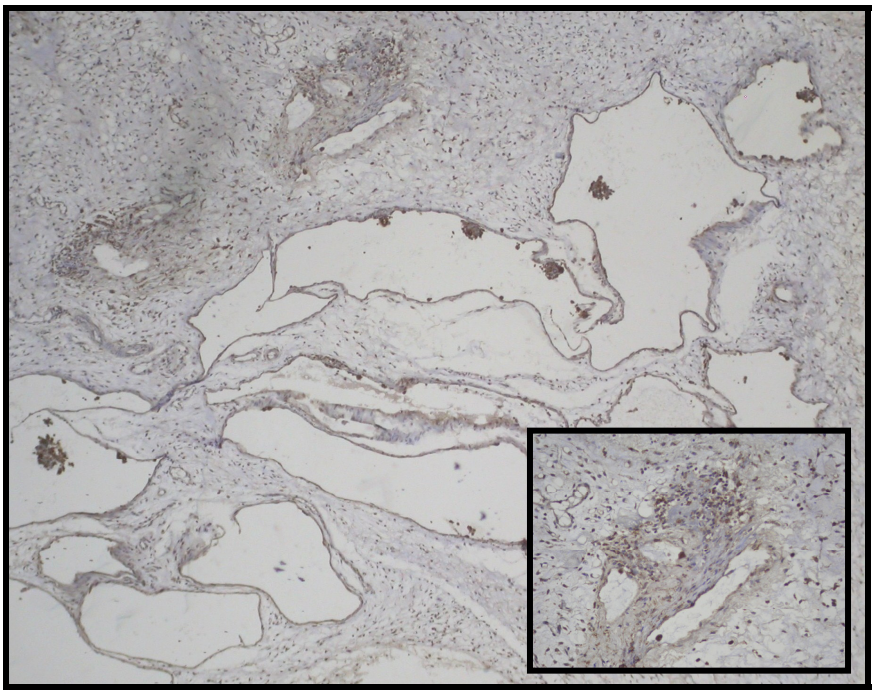

Figura 3: Mesentério de suíno naturalmente infectado por PCV2. Dilatação de vasos linfáticos e linfangite (detalhe). Técnica de imuno-histoquímica, cromógeno, DAB. Obj. 10X.

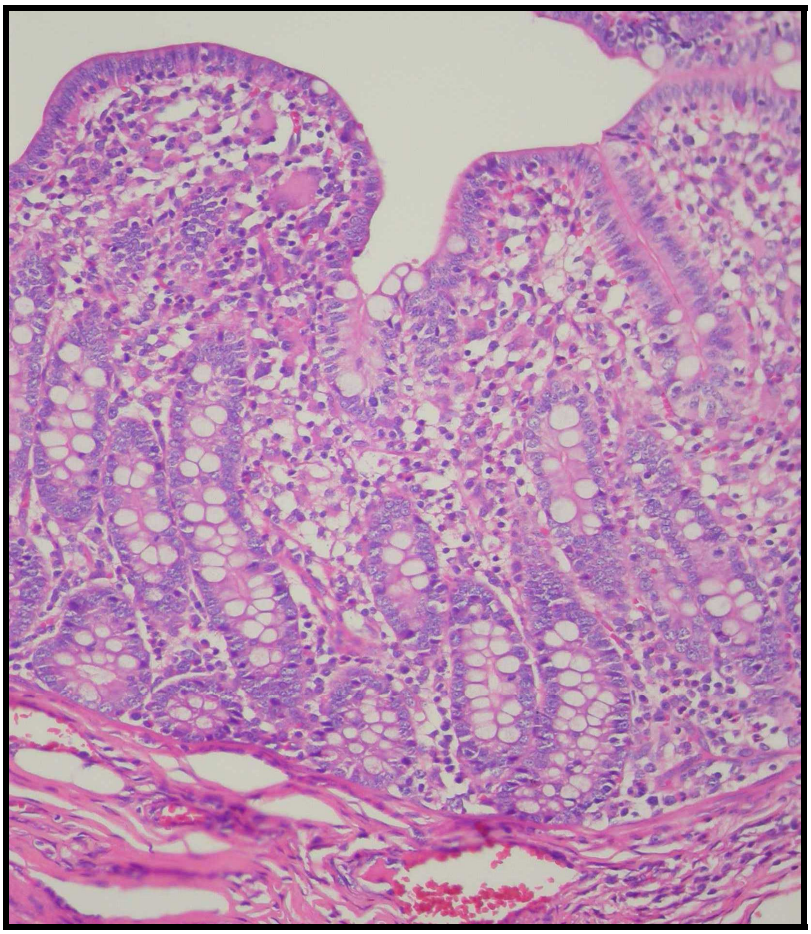

Figura 4: Cólon de suíno naturalmente infectado por PCV2. Presença de grande quantidade de infiltrado granulomatoso com célula gigante na mucosa. Coloração de Hematoxilina & Eosina. Obj, 10X.

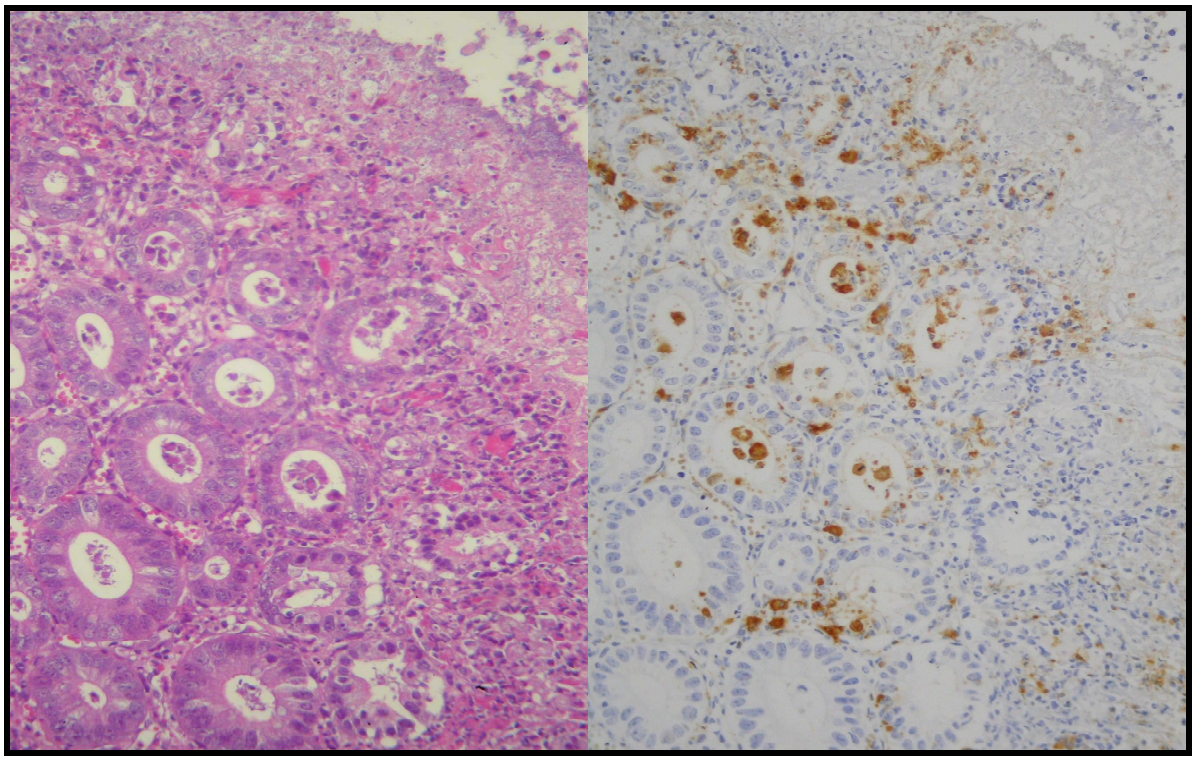

Figura 5: Cólon de suíno naturalmente infectado por PCV2. **(A)** Erosão da superfície mucosa e restos necróticos no interior das criptas, coloração de Hematoxilina & Eosina. **(B)** Técnica de imuno-histoquímica com marcação positiva para PCV2 no citoplasma de histiócitos na mucosa e em restos necróticos na luz das criptas, cromógeno, DAB. Obj, 20.

7. CONCLUSÕES

Os resultados obtidos nesse estudo permitem concluir que PCV2 é um importante patógeno com envolvimento entérico em suínos das fases de crescimento e terminação. Foi observada a presença de PCV2 em diferentes tipos celulares no intestino delgado e intestino grosso, assim como nas fezes. A marcação de imunoistoquímica positiva nas amostras intestinais, evidenciando histiócitos, células epiteliais de criptas e de endotélio de vasos linfáticos, sugere o envolvimento de PCV2 nas lesões encontradas. Encurtamento de vilosidades, linfangectasia e presença de infiltrado linfo-histiocítico na mucosa intestinal são alterações morfológicas que podem estar envolvidas com a ineficiência na assimilação e digestão de nutrientes. Portanto, essas lesões entéricas causadas pelo PCV2 também devem ser consideradas como um dos mecanismos que levam os animais infectados pelo PCV2 a apresentarem refugagem e atraso de desenvolvimento. Além da participação de PCV2 em casos de diarréia também pode ser observada a possibilidade das fezes atuarem como importante fonte de transmissão do vírus na forma fecal-oral.

Salmonella sp foi o agente bacteriano mais frequentemente associado com PCV2 nos casos de enterocolite necrótica. *Escherichia coli* foi o segundo agente bacteriano mais encontrado nos casos de enterite associado com PCV2. A associação entre PCV2 e agentes virais entéricos não foi significativa. Embora Rotavírus e Sapovírus tenham sido encontrados em algumas amostras, a participação desses agentes não pode ser relacionada com o desenvolvimento de lesões microscópicas.

Resumidamente podemos concluir que:

1) PCV2 está relacionado com casos de diarréia e dificuldade absortiva intestinal em suínos das fases de crescimento e terminação;

2) O vírus pode causar diarréia por mais de um mecanismo patogênico;

3) Há a necessidade de esclarecimento do envolvimento de agentes bacterianos e virais associados.

8. REFERÊNCIAS BIBLIOGRÁFICAS

ALLAN, G.M.; ELLIS, J.A. Porcine circoviruses: a review. **Journal of Veterinary Diagnostic Investigation**, v. 12, p.3-14, 2000.

ARGENZIO, R.A.; WHIPP, S.C. Pathophysiology of Diarrhea. In:___**Veterinary Gastroenterology,** Lea & Febiger Ed., Neil V. Anderson Ed., Philadelphia, p, 220-231, 1980.

BROWN, C; BAKER, D.C; BARKER, I.K.. Alimentary system. In:___ **Pathology of Domestic Animals**, vol.2, 5 ed. p.3-296, 2007.

BRUNBORG, I. M.; MOLDAL, T.; JONASSEN, C.M. Quantification of porcine circovirus type 2 isolated from serum/plasma and tissues samples of healthy pigs and pigs with postweaning multisystemic wasting syndrome using a TaqMan-based real-time PCR. **Journal of Virological Methods,** v. 122, p.171-178, 2004.

CHAE, C. A review of porcine circovirus 2-associated syndromes and diseases. **The Veterinary Journal**, v. 169, p. 326-336, 2005.

CHAE, C. Postweaning multisystemic wasting syndrome: a review of aetiology, diagnosis and pathology. **The Veterinary Journal**, v. 168, p. 41-49, 2004.

CHEETHAM, S. Pathogenesis of a genogroup II human noroviruses in gnotobiotic pigs. **Journal of Veterinary Virology**, v.80, p. 10372-10381, 2006.

CLARK E.G. Post-weaning multisystemic wasting syndrome. **Proc 28th Ann Meet Am Assoc Swine Pract,** 499-501, 1997.

COOK, R.W. Small Intestine, In:___**Pathology of The Pig: a diagnostic guide**. Australia, p.57-88, 1996.

DONG-JUN A.; IN-SOON R.; DAE-SUB S. et al. Phylogenetic characterization of porcine circovirus type 2 in PMWS and PDNS Korean pigs between 1999 and 2006. **Virus Research**, v. 129, p. 115–122, 2007.

DORR, P.M.; BAKER, R.B; ALMOND, G.W. et al. Epidemiologic assessment of porcine circovirus type 2 coinfection with other pathogens in swine. **Journal of American Veterinary Medical Association**, v. 230, p. 244-250.

GHEBREMARIAM, M.K.; GRUYS, E. 2005. Postweaning Multisystemic Wasting Syndrome (PMWS) in pigs with particular emphasis on the causative agent, the mode

of transmission, the diagnostic tools and the control measures. A review. **Veterinary Quarterly** 27(3): 105-116.

GLASS, S.R.I.; NOEL, J.; ANDO, T., et al. The epidemiology of enteric caliciviruses from humans: A reassesment using new diagnostics. **The Journal of Infectious disesase**, v. 181, p. 254-61, 2000.

GRAU-ROMA, L; HJUISAGER, C.K.; SIBILA, M. et al. Infection, excretion and seroconversion dynamics of porcine circovirus type 2 (PCV2) in pigs from post weaning multisystemic wasting syndrome (PMWS) affected farms in Spain and Denmark. **Veterinary Microbiology**. Article in Press, 2008.

HETTY, M.G.; van BERRS-SCHREURS; NABUURS, M.J..A. et al. Role of the large intestine in the pathogenesis of diarrhea in weaned pigs. **American Journal of Veterinary Research,** vol.59, n.6, 1998.

HOLLAND, R.E. Some infectious causes of diarrhea in young farm animals. **Clinical Microbiology Reviews**, v. 3, p. 345–375, 1990.

JACOBSON M., SEGERSTAD C.H., GUNNARSSON A., et al. Diarrhoea in the growing pig – a comparison of clinical, morphological and microbial findings between animals from good and poor performance herds. **Research in Veterinary Science, v.** 74, p. 163-169, 2003.

JENSEN T.K.; VIGRE H.; SVENSMARK B.; BILLE-HANSEN, V. Distinction between porcine circovirus type 2 enteritis and porcine proliferative enteropathy caused by *Lawsonia intracellularis*. **Journal of Comparative Pathology**, v. 135, p. 176-182, 2006.

KARUPPANNAN, A. K.; JONG, M. H.; LEE, S-H et al. Attenuation of porcine circovirus 2 in SPF piglets by abrogation of ORF3 function. **Virology,** Article in Press, 2008.

KIM, H. J.; CHO, H. S.; CHO, K.O, et al. Detection and molecular characterization of porcine enteric caliciviruses in Korea genetically related to Sapovirus. **Journal** of **Veterinary Medicine B**, v. 53, p. 155-159, 2006.

KIM, J.; CHAE, C. Necrotising lymphadenitis associated with porcine circovirus type 2 in pigs. **Veterinary Record**. V. 156, p. 177-178, 2005.

KIM, J.; CHAE, C. A comparison of virus isolation, polymerase chain reaction, immunohistochemistry and in situ hybridization for the detection of porcine circovirus 2 and porcine parvovirus in experimentally and naturally coinfected pigs. **Journal of Veterinary Diagnostic Investigation**, v. 16, p. 45-50, 2004.

KIM, J. HA, Y; JUNG, K, et al. Enteritis associated with porcine circovirus 2 in pigs. **Canadian Journal of Veterinary Research,** v. 68, p. 218-221, 2004.

KIM, J.; CHAE, C. Multiplex nested PCR compared with in situ hybridization for the differentation of porcine circoviruses and porcine parvovirus from pigs with postweaning multisystemic wasting syndrome. **Canadian Journal of Veterinary Research,** v. 67, p. 133-137, 2003.

KIXMÖLLER, M.; RITZMANN, M.; EDDICKS, M. Reduction of PMWS-associated clinical signs and co-infections by vaccination against PCV2. **Vaccine**, v. 26, p. 3443-3451, 2008.

LIU, J.; CHEN, I.; KWANG, J. Characterization of a previously unidentified viral protein in Porcine Circovirus Type 2-infected cells and its role in virus-induced apoptosis. **Journal of Virology**, v. 79, p. 8262-8274, 2005.

LIU, J.; CHEN, I.; DU, Q. et al. The ORF3 protein of porcine circovirus type 2 is involved in viral pathogenesis in vivo. **The Journal of Virology,** v. 80, p. 5065–5073, 2006.

MADEC, F.; ROSE, N.; GRASLAND, B.; et al. Post-Weaning Multisystemic Wasting Syndrome and Other PCV2-Related Problems in Pigs: a 12-Year Experience. **Transboundary and Emerging Diseases**. 55 273–283 273, 2008.

MAHE, D.; BLANCHARD, P.; TRUONG, C., et al. Differential recognition of ORF2 protein from type 1 and type 2 porcine circoviruses and identification of immunorelevant epitopes. **Journal of General Virology**, v. 81, p. 1815–1824, 2000.

MARTIN, H.; LE POTIER M-F.; MARIS, P. Virucidal efficacy of nine commercial disinfectants against porcine circovirus type 2. **The Veterinary Journal**, v. 177, p. 388–393, 2008.

MARTINÉZ, M. A.; ALCALÁ, A. C.; CARRUYO, G. L., et al. Molecular detection of porcine enteric caliciviruses in Venezuelan farms. **Veterinary Microbiology**, v. 116, p. 77-84, 2006.

MCINTOSH, K.A.; TUMBER, A.; HARDING J.C.S., et al Development and validation of a SYBR green real-time PCR for the quantification of porcine circovirus type 2 in serum, buffy coat, feces and multiple tissues. **Veterinary Microbiology**, v. 133, p. 23-33, 2009.

MCINTOSH, K. A.; HARDING, J.C.S.; ELLIS, J. A., et al. Detection of Porcine circovirus type 2 viremia and seroconversion in naturally infected pigs in a Farrow-to-finish barn. **The Canadian Journal of Veterinary Research**, v. 70, p. 58-61, 2006.

McINTOSH K.A; HARDING, J.C; PARKER, S, et al. Nested polymerase chain reaction detection and duration of porcine circovirus type 2 in semen with sperm morphological analysis from naturally infected boars. **Journal of Veterinary Diagnostic Investigation,** v. 18, p. 380–384, 2006b.

NAWAGITGUL, P.; MOROZOV, I.; BOLIN, S.R., et al. Open reading frame 2 of porcine circovirus type 2 encodes a major capsid protein. **Journal of General Virology**, 81, 2281–2287, 2000.

NAWAGITGUL, P., HARMS P. A., MOROZOV, I., et al. (2002). Modified indirect porcine circovirus (PCV) type 2-based and recombinant capsid protein (ORF)-based enzyme linked immunossorbent assays for detection of antibodies to PCV. **Clinical and Diagnostic Laboratory Immunology**, 9:33-40.

OLVERA A., SIBILA M., CALSAMIGLIA M., et al Comparison of porcine circovirus type 2 load in serum quantified by a real time PCR in postweaning multisystemic wasting syndrome and porcine dermatitis and nephropathy syndrome naturally affected pigs. **Journal of Virological Methods,** v. 117, p. 75-80, 2004.

OPRIESSNIG, T. Current knowledge and future research needed on PCV2 vaccines. In: **Allen D. Leman Swine Conference**. v. 35, College of Veterinary Medicine, University of Minessota, 2008.

OPRIESSNIG, T; MENG, X-J; HALBUR, P.G. Porcine circovirus type 2-associated disease: Update on current terminology, clinical manifestations, pathogenesis, diagnosis, and intervention strategies. **Journal of Veterinary Diagnostic Investigation**, v. 19, p. 591-615, 2007.

OPRIESSNIG, T; ZHOU, E.M; YOON, K-J. Effectively using diagnostic tools for PCV2-associated diseases. **Proceedings 37 AASV seminar Annual Meeting**. 9-19, 2006.

ROYER, R.L.; NAWAGITGUL, P.; HALBUR, P.G., et al. Susceptibility of porcine circovirus type 2 to commercial and laboratory desinfectants. **Journal of Swine Health and Production**, v. 9, p. 281–284, 2001.

SAMBROOK, J.; RUSSELL, D. W. **Molecular Cloning***: A Laboratory Manual*, the third edition, Cold Spring Harbor Laboratory Press, Cold Spring Harbor, New York, 2001.

SEGALÉS, J. Clinico-pathological features in PMWS: PMWS herd and individual case definitions. **Proceedings 37 AASV seminar Annual Meeting**. 1-7, 2006.

SEGALÉS, J.; ALLAN, G. M.; DOMINGO, M. Porcine circovirus diseases. **Animal Health Research Reviews**, v. 6, p. 119-42, 2005.

SEGALÉS, J; CALSAMIGLIA, M.; OLVERA, A. et al. Quantification of porcine circovirus type 2 (PCV2) DNA in serum and tonsilar, nasal, tracheo-bronchial, urinary and faecal swabs of pigs with and without postweaning multisystemic wasting syndrome (PMWS). **Veterinary Microbiology**. v. 111, p. 223-229, 2005.

SEGALÉS, J.; ROSSEL, C.; DOMINGO, M. Pathological findings associated with naturally acquired porcine circovirus type 2 associated disease. **Veterinary Microbiology,** v**.** 98, p. 137-149, 2004.

SEGALÉS, J.; DOMINGO, M.; CHIANINI, F., et al. Immunosuppression in postweaning multisystemic wasting syndrome affected pigs. **Veterinary Microbiology,** v. 98, p. 151–158, 2004.

STEINER, E.; BALMELLI, C.; HERRMANN, B., et al. Porcine circovirus type 2 displays pluripotency in cell targeting. **Virology**, v. 378, p. 311-322, 2008.

SORDEN, S.D. (2000). Update on porcine circovirus and postweaning multisystemic wasting syndrome. **Swine Health Production**, 8, 133–136.

THACKER, E.L. (2001). Porcine respiratory disease complex – what is it and why does it remains a problem? **The pig journal**, 48:66-70.

THOMAS, P. J.; OPRIESSNIG, T.; JUHAN, N.M. et al. Planned exposure to porcine circovirus type 2 by serum injection is not effective at preventing porcine circovirus associated disease. **Journal of Swine Health and Production,** v. 6, p. 330-338. 2007.

TISCHER, I., GELDERBLOM, H., VETTERMANN, W. et al (1982). A very small porcine virus with circular single-stranded DNA. **Nature** 295:64–66.

WANG, Q.; SOUZA, M.; FUNK, J.A., et al. Prevalence of Noroviruses and Sapoviruses in swine of various ages determined by reverse transcription-PCR and Microwell hybridization assays. **Journal of Clinical Microbiology**, v. 44, 2057-2062, 2006.

YANG, Z-Z; HABIB, M.; SHUAI, J-B. et al. Detection of PCV2 DNA by SYBR Green I-based quantitative PCR. **Journal of Zhejiang University SCIENCE B**, v. 3, p. 162-169, 2007.

YANG, J. S; SONG, D. S.; KIM, S.Y. et al.: (2003). Detection of porcine circovirus type 2 in feces of pigs with or without enteric disease by polymerase chain reaction. **Journal of Veterinary Diagnostic Investigation** 15:369–373.

YU, S.; OPRIESSNIG, T.; KITIKOON, P. et al. Porcine circovirus type 2 (PCV2) distribution and replication in tissues and immune cells in early infected pigs. **Veterinary Immunology and Immunopathology,** v. 115, p. 261–272, 2007.

ZANELLA J.R.C. Circoviridae. In:___**Virologia Veterinária**, Ed.FLORES Eduardo, pp. 363-374. Editora da Universidade Federal de Santa Maria, Santa Maria, 2007.

ZANELLA, J.R.C. **VII Simpósio Goiano de Avicultura e II Simpósio Goiano de Suinocultura** – Avesui Centro-Oeste Seminários Técnicos de Suinocultura 13, 14 e 15 de setembro de 2005 – Goiânia – GO CIRCOVIROSE SUÍNA – REFLEXOS E AÇÕES, 2005.

ZANELLA, J.R.C., MORES, N. 2001. Diagnóstico da síndrome multissistêmica do definhamento do leitão desmamado (SMDLD) no Brasil causada pelo circovírus suíno tipo 2. Concórdia: **EMBRAPA (Circular Técnica 270)**, p. 1-3.

Livros Grátis

(http://www.livrosgratis.com.br)

Milhares de Livros para Download:

Baixar livros de Administração
Baixar livros de Agronomia
Baixar livros de Arquitetura
Baixar livros de Artes
Baixar livros de Astronomia
Baixar livros de Biologia Geral
Baixar livros de Ciência da Computação
Baixar livros de Ciência da Informação
Baixar livros de Ciência Política
Baixar livros de Ciências da Saúde
Baixar livros de Comunicação
Baixar livros do Conselho Nacional de Educação - CNE
Baixar livros de Defesa civil
Baixar livros de Direito
Baixar livros de Direitos humanos
Baixar livros de Economia
Baixar livros de Economia Doméstica
Baixar livros de Educação
Baixar livros de Educação - Trânsito
Baixar livros de Educação Física
Baixar livros de Engenharia Aeroespacial
Baixar livros de Farmácia
Baixar livros de Filosofia
Baixar livros de Física
Baixar livros de Geociências
Baixar livros de Geografia
Baixar livros de História
Baixar livros de Línguas

Baixar livros de Literatura
Baixar livros de Literatura de Cordel
Baixar livros de Literatura Infantil
Baixar livros de Matemática
Baixar livros de Medicina
Baixar livros de Medicina Veterinária
Baixar livros de Meio Ambiente
Baixar livros de Meteorologia
Baixar Monografias e TCC
Baixar livros Multidisciplinar
Baixar livros de Música
Baixar livros de Psicologia
Baixar livros de Química
Baixar livros de Saúde Coletiva
Baixar livros de Serviço Social
Baixar livros de Sociologia
Baixar livros de Teologia
Baixar livros de Trabalho
Baixar livros de Turismo