

UNIVERSIDADE ESTADUAL PAULISTA
FACULDADE DE MEDICINA VETERINÁRIA E ZOOTECNIA

*LENTE DE CONTATO BIOSSINTÉTICA COM
LIBERAÇÃO GRADUAL DE OFLOXACINA
PARA TRATAMENTO DE CERATITE
EXPERIMENTAL POR Staphylococcus aureus
EM CÃES.*

DANIELA NOGUEIRA CREMONINI

Botucatu – SP

Fevereiro 2008

Livros Grátis

<http://www.livrosgratis.com.br>

Milhares de livros grátis para download.

UNIVERSIDADE ESTADUAL PAULISTA
FACULDADE DE MEDICINA VETERINÁRIA E ZOOTECNIA

LENTE DE CONTATO BISSINTÉTICA COM LIBERAÇÃO
GRADUAL DE OFLOXACINA PARA TRATAMENTO DE CERATITE
EXPERIMENTAL POR *Staphylococcus aureus* EM CÃES.

DANIELA NOGUEIRA CREMONINI

Tese apresentada junto ao Programa de
Pós-graduação em Medicina Veterinária
para obtenção do título de Doutor

Orientador: Prof. Dr. José Joaquim Tilton
Ranzani

Nome do autor: Daniela Nogueira Cremonini

Título: LENTE DE CONTATO BIOSSINTÉTICA COM LIBERAÇÃO GRADUAL DE OFLOXACINA PARA TRATAMENTO DE CERATITE EXPERIMENTAL POR *Staphylococcus aureus* EM CÃES.

COMISSÃO EXAMINADORA

Prof. Ass. Dr. José Joaquim Tilton Ranzani
Presidente e Orientador
Departamento de Cirurgia e Anestesiologia Veterinária
Faculdade de Medicina Veterinária e Zootecnia – UNESP – Botucatu

Profa. Ass. Dra. Cláudia Valéria Seullner Brandão
Membro
Departamento de Cirurgia e Anestesiologia Veterinária
Faculdade de Medicina Veterinária e Zootecnia – UNESP – Botucatu

Prof. Dr. José Luiz Laus
Membro
Departamento de Clínica e Cirurgia Veterinária
Faculdade de Ciências Agrárias e Veterinária – UNESP – Jaboticabal

Prof. Dr. Antônio Felipe Paulino Figueiredo Wouk
Membro
Departamento de Medicina Veterinária
Universidade Federal do Paraná

Dr. Antônio Carlos Lotelli Rodrigues
Membro
Departamento de Oftalmologia, Otorrinolaringologia e Cirurgia de Cabeça e Pescoço
Faculdade de Medicina de Botucatu

Data da Defesa: 28 de fevereiro de 2008

Dedico este trabalho a minha família,
pelo amor incondicional que sempre recebi

E ao meu marido, João Leandro,
pela vida linda que conquistamos juntos...

AGRADECIMENTOS

Ao Prof. Dr. José Joaquim Tilton Ranzani, professor, orientador e “pai adotivo” por todos os anos que passamos juntos, pelo amor à profissão e à vida, sempre ensinando e aconselhando nas horas certas.

À Fundação de Amparo à Pesquisa do Estado de São Paulo (FAPESP), por concretizar este trabalho através da concessão da bolsa, processo nº 04/06736-0.

Aos Profs. Sílvana Artioli Schellini, Antônio Carlos Lottelli Rodrigues e Cláudia Valéria Seullner Brandão, pelos ensinamentos valiosos na oftalmologia humana e veterinária, além da amizade conquistada durante todos estes anos.

Ao Prof. Younes Messadeq, ao químico Waldemar Thomazini Neto e equipe, do Depto. Química Inorgânica - Instituto de Química da UNESP de Araraquara-SP, pela confecção da lente de contato biossintética.

À Profa. Dra. Cláudia Helena Pellizzon, do Depto. Morfologia do Instituto de Biociências de Botucatu - UNESP, pela análise morfológica.

À Profa. Dra. Maria de Lourdes Ribeiro de Souza da Cunha, do Depto. Microbiologia e Imunologia do Instituto de Biociências de Botucatu - UNESP, pela análise microbiológica.

Ao químico Fernando Gustavo Tonin, da Fundação de Estudos e Pesquisas Agrícolas e Florestais (FEPAF), pela análise farmacológica.

Aos Profs. Carlos Roberto Padovani e Luciano Barbosa, do Depto. Bioestatística do Instituto de Biociências de Botucatu - UNESP, pela execução da análise estatística.

À Dra. Geórgia Nadalini Rodrigues, amiga, irmã e “co-orientadora”, sempre ao meu lado desde o dia que nos conhecemos.

Ao Prof. Dr. José Luiz Laus e Prof. Dr. Felipe Wouk, membros da banca, que sempre foram exemplos de profissionalismo para mim e prontamente atenderam ao convite, colaborando com a conclusão deste trabalho.

Aos amigos e membros da família oftalmo, Tiago Peixoto, Luciana Mobrícchi e, às “filhas” Guadalupe Sereno, Geovana Angélico, Nívea Vieira e Giuliana Brasil (agregada...), pelo trabalho conjunto, amizade e tantos momentos de riso.

A empresa Total Alimentos, pela doação de ração ao canil da Faculdade de Medicina Veterinária e Zootecnia.

A Fort Dodge pela doação de vacinas para os cães utilizados neste experimento.

A empresa Ouro Fino pela doação de medicamentos fornecidos aos cães do canil da Faculdade de Medicina Veterinária e Zootecnia.

À Andréa Camhaji e família, por me acompanharem e me apoiarem durante todos estes anos de formação e pela amizade sincera com que me acolheram.

Aos amigos Amanda Keller, Ana Carolina Mortari, Juliany Quitzan, Tatiana Sacchi, Gilberto Marcos Jr., Andréa “Teca”, Andréa Lordelo, Daniel Romeiro, Cassiano Mobrící, Khadije Hette, Paulo Cunha, Celso Rodrigues, Nelson Marra e Fabiane Missima, pela amizade e momentos de descontração.

À Sônia Ranzani e à D. Lourdes Moreno, minhas “mães botucudas”, pelo carinho e amizade que sempre me acompanharam e que nunca perderemos.

À Denise Fioravante Garcia, José Roberto de Lalla Jr., Maria Aparecida Dias de Almeida e Vanessa Vidotto Bassetto, pela disposição com que auxiliaram o desenvolvimento acadêmico deste trabalho.

À minha nova família Chiurciu, Nelson, Ivani, Renata, José Carlos, Miriam, Neuza, Sílvio, Guilherme, Henrique, Luiza, Carol, André, Fernando, e todos que me acolheram com tanto carinho.

Aos meus queridos cães do canil do Hospital Veterinário, que sempre colaboraram e tiveram carinho por mim, mesmo servindo ao estudo.

A todas as pessoas que direta ou indiretamente colaboraram para a realização deste trabalho.

A Deus, por tudo de bom que conquistei até hoje e por tudo que há de vir.

O ontem é apenas um sonho
E o amanhã é só uma visão
O hoje, porém, bem vivido,
Transforma todo ontem em um sonho de felicidade
E todo amanhã em uma visão de esperança

Portanto, cuide bem do dia de hoje.

PROVÉRBIO SÂNSCRITO

LISTA DE TABELAS

	Página
Tabela 1 - Médias dos raios de curvatura das córneas avaliadas e média geral das mensurações.....	29
Tabela 2 - Escores de blefarospasmo observados nos olhos dos diferentes grupos no primeiro (M1), terceiro (M3) e sétimo (M7) dias de avaliação.....	41
Tabela 3 - Escores de secreção ocular observados nos olhos dos diferentes grupos no primeiro (M1), terceiro (M3) e sétimo (M7) dias de avaliação.....	42
Tabela 4 - Escores de hiperemia conjuntival observados nos olhos dos diferentes grupos no primeiro (M1), terceiro (M3) e sétimo (M7) dias de avaliação.....	43
Tabela 5 - Escores de quemose observados nos olhos dos diferentes grupos no primeiro (M1), terceiro (M3) e sétimo (M7) dias de avaliação.....	44
Tabela 6 - Escores de ceratite bacteriana observados nos olhos dos diferentes grupos no primeiro (M1), terceiro (M3) e sétimo (M7) dias de avaliação.....	45
Tabela 7 - Escores de opacidade corneana observados nos olhos dos diferentes grupos no primeiro (M1), terceiro (M3) e sétimo (M7) dias de avaliação.....	46
Tabela 8 - Escores de neovascularização observados nos olhos dos diferentes grupos no primeiro (M1), terceiro (M3) e sétimo (M7) dias de avaliação.....	47
Tabela 9 - Médias da espessura da camada epitelial (μm) da córnea dos olhos avaliados nos diferentes grupos aos sete dias de pós-operatório.....	50
Tabela 10 - Médias das contagens de células estromais dos olhos avaliados nos diferentes grupos aos sete dias de pós-operatório.....	51
Tabela 11 - Contagem de unidades formadoras de colônias (UFC) nas placas de agar sangue, semeadas no primeiro (D1), segundo (D2), terceiro (D3) e quarto (D4) dias, com secreção dos olhos referentes ao grupo ceratite e lente (GrCL).....	52
Tabela 12 - Contagem de unidades formadoras de colônias (UFC) nas placas de agar sangue, semeadas no primeiro (D1), segundo (D2), terceiro (D3) e quarto (D4) dias, com secreção dos olhos referentes ao grupo ceratite (GrC).....	53

Tabela 13 - Contagem de unidades formadoras de colônias (UFC) nas placas de agar sangue, semeadas no primeiro (D1), segundo (D2), terceiro (D3) e quarto (D4) dias, com secreção dos olhos referentes ao grupo lente (GrL).....	53
Tabela 14 - Contagem de unidades formadoras de colônias (UFC) nas placas de agar sangue, semeadas no primeiro (D1), segundo (D2), terceiro (D3) e quarto (D4) dias, com secreção dos olhos referentes ao grupo controle (GrN).....	53
Tabela 15 - Valores de concentração da ofloxacina no humor aquoso, nos olhos segundo grupos e momentos, ao terceiro (M3) e sétimo (M7) dias.....	55
Tabela 16 - Mediana e valores mínimos e máximos de blefarospasmo segundo grupos e momentos.....	56
Tabela 17 - Mediana e valores mínimos e máximos de secreção ocular segundo grupos e momentos.....	56
Tabela 18 - Mediana e valores mínimos e máximos de hiperemia conjuntival segundo grupos e momentos.....	57
Tabela 19 - Mediana e valores mínimos e máximos de quemose conjuntival segundo grupos e momentos.....	57
Tabela 20 - Mediana e valores mínimos e máximos de ceratite segundo grupos e momentos.....	57
Tabela 21 - Mediana e valores mínimos e máximos de opacidade corneana segundo grupos e momentos.....	58
Tabela 22 - Mediana e valores mínimos e máximos de neovascularização corneana segundo grupos e momentos.....	58
Tabela 23 - Mediana e valores mínimos e máximos das espessuras das camadas epiteliais segundo grupos.....	59
Tabela 24 - Mediana e valores mínimos e máximos das contagens de células estromais segundo grupos.....	59
Tabela 25 - Mediana e valores mínimos e máximos de contagem de colônias (UFC) segundo grupos e dias (D).....	59
Tabela 26 - Mediana e valores mínimos e máximos da concentração de ofloxacina no humor aquoso no terceiro dia, segundo grupos..	60
Tabela 27 - Mediana e valores mínimos e máximos da concentração de ofloxacina no humor aquoso no sétimo dia, segundo grupos...	60

LISTA DE FIGURAS

	Página
Figura 1 - Esquema das medidas do molde da lente de contato; área em azul representando o formato da lente.....	29
Figura 2 - Imagens fotográficas do procedimento cirúrgico de indução do abscesso corneano por inoculação intraestromal de <i>Staphylococcus aureus</i> em cão. A : incisão com bisturi de profundidade limitada de 0,5mm; B : formação de túnel lamelar com bisturi crescente angulado; C : inoculação da suspensão bacteriana contendo 10^8 UFC em 0,1ml.....	35
Figura 3 - Imagens fotográficas do procedimento cirúrgico de colheita de biópsia de córnea e humor aquoso caninos, aos sete dias, para análise histopatológica e farmacológica, respectivamente. A : mensuração com compasso cirúrgico de área de 5x5 mm; B : incisão com bisturi de profundidade limitada para marcação dos limites da biópsia; C : excisão do tecido corneano com bisturi crescente angulado; D : punção de câmara anterior para colheita de humor aquoso.....	36
Figura 4 - Representação gráfica das medianas dos escores de blefarospasmo, dos grupos em cada momento de avaliação, no primeiro (M1), terceiro (M3) e sétimo (M7) dias.....	41
Figura 5 - Representação gráfica das medianas dos escores de secreção ocular, dos grupos em cada momento de avaliação, no primeiro (M1), terceiro (M3) e sétimo (M7) dias.....	42
Figura 6 - Representação gráfica das medianas dos escores de hiperemia conjuntival, dos grupos em cada momento de avaliação, no primeiro (M1), terceiro (M3) e sétimo (M7) dias..	43
Figura 7 - Representação gráfica das medianas dos escores de quemose, dos grupos em cada momento de avaliação, no primeiro (M1), terceiro (M3) e sétimo (M7) dias.....	44
Figura 8 - Representação gráfica das medianas dos escores de ceratite bacteriana, dos grupos em cada momento de avaliação, no primeiro (M1), terceiro (M3) e sétimo (M7) dias.....	45
Figura 9 - Representação gráfica das medianas dos escores de opacidade corneana, dos grupos em cada momento de avaliação, no primeiro (M1), terceiro (M3) e sétimo (M7) dias..	46
Figura 10 - Representação gráfica das medianas dos escores de neovascularização, dos grupos em cada momento de avaliação, no primeiro (M1), terceiro (M3) e sétimo (M7) dias..	47

- Figura 11 - Representação gráfica das médias da espessura da camada epitelial (μm) da córnea dos olhos avaliados nos diferentes grupos aos sete dias de pós-operatório..... 50
- Figura 12 - Representação gráfica das médias do número de células estromais dos olhos avaliados nos diferentes grupos aos sete dias de pós-operatório..... 51
- Figura 13 - Representação gráfica da concentração de ofloxacina no humor aquoso, nos olhos segundo grupos e momentos, ao terceiro (M3) e sétimo (M7) dias..... 55
- Figura 14 - Imagens fotográficas de um olho de cão, referente ao GrCL, no primeiro (A) e terceiro (B) dias de avaliação após a indução da ceratite. **A**: nota-se secreção mucopurulenta e lesão corneana com opacidade mais acentuada ao redor (seta); **B**: persistência da secreção e da hiperemia ocular, a lente apresenta-se posicionada adequadamente..... 61
- Figura 15 - Imagem fotográfica e fotomicrografia do mesmo olho do cão da figura anterior, no sétimo dia de avaliação após a indução da ceratite. **A**: após remoção da lente, observa-se a lesão central profunda, acompanhada de opacidade corneana generalizada e injeção ciliar ao redor do limbo; **B**: no corte histológico nota-se edema intenso na camada epitelial basal, neovasos e leucócitos na camada estromal (seta) (HE, 400x)..... 61
- Figura 16 - Imagens fotográficas de um olho de cão, referente ao GrC, no primeiro (A) e terceiro (B) dias de avaliação após a indução da ceratite. **A**: nota-se exposição da terceira pálpebra devido à dor, hiperemia conjuntival e lesão corneana (seta); **B**: houve redução da opacidade na área da ceratite bacteriana..... 62
- Figura 17 - Imagem fotográfica e fotomicrografia do mesmo olho do cão da figura anterior, no sétimo dia de avaliação após a indução da ceratite. **A**: nota-se apenas opacidade na área da lesão (seta), além de ausência de hiperemia e neovascularização; **B**: no exame morfológico observam-se células epiteliais basais edemaciadas e espessamento de membrana basal (seta), caracterizando um epitélio jovem, além de poucas células inflamatórias estromais (HE, 400x)..... 62
- Figura 18 - Imagem fotográfica e fotomicrografia de um olho do GrL no sétimo dia de avaliação após a colocação da lente. **A**: observa-se a delimitação da borda da lente na superfície corneana, acompanhada de edema e neovasos; **B**: na camada epitelial nota-se afinamento e presença de microcistos (seta) (HE, 400x)..... 63

- Figura 19 - Imagem fotográfica e fotomicrografia de um olho de cão do GrL no sétimo dia de avaliação após a colocação da le. **A**: a córnea mostra-se com intenso edema e aspecto colagenolítico, além de injeção ciliar **B**: a histopatologia correspondente demonstra ausência de camada epitelial e intenso acúmulo de leucócitos no estroma (HE, 400x)..... 63
- Figura 20 - Fotomicrografia de luz (**A**) e eletrônica de varredura (**B**), demonstrando a presença de células inflamatórias e debris celulares aderidos à superfície da lente de contato, após sua remoção da superfície corneana no sétimo dia de avaliação (HE, 400x); (SEM, 814x)..... 64
- Figura 21 - Fotomicrografia eletrônica de varredura visibilizando-se a presença de cristais na superfície da lente (**A**), após a remoção da superfície corneana no sétimo dia de avaliação e a organização microfibrilar da celulose (**B**) (SEM 106x; 18500x)..... 64

LISTA DE ABREVIações E SÍMBOLOS

- ✓ Kg - quilograma
- ✓ mm - milímetro
- ✓ % - porcentagem
- ✓ ° C - graus celsius
- ✓ ml - mililitro
- ✓ mg/kg - miligramas por quilograma
- ✓ ° - grau
- ✓ µm - micrômetro
- ✓ UFC - unidade formadora de colônia
- ✓ µg/ml - microgramas por mililitro
- ✓ IM - intramuscular
- ✓ IV - intravenoso
- ✓ ® - marca registrada
- ✓ SEM - microscopia eletrônica de varredura
- ✓ LCT - lente de contato terapêutica
- ✓ HPLC - cromatografia líquida de alto rendimento

SUMÁRIO

	Página
RESUMO.....	1
ABSTRACT.....	2
1 INTRODUÇÃO.....	3
2 REVISÃO DA LITERATURA.....	6
2.1 Embriologia e anatomia da córnea.....	7
2.2 Metabolismo e hidratação corneanos.....	9
2.3 Mecanismos de defesa da superfície ocular.....	9
2.4 Processo de reparação da córnea.....	10
2.5 Ceratites ulcerativas.....	12
2.6 Ceratites bacterianas.....	13
2.7 Lentes de contato terapêuticas (LCT).....	16
2.7.1 Indicações para o uso das LCT.....	18
2.7.2 Contra-indicações das LCT.....	20
2.7.3 Manutenção das LCT.....	20
2.7.4 Complicações associadas ao uso de LCT.....	21
2.7.5 Utilização das lentes de contato terapêutica em medicina veterinária	22
2.8 Membrana de celulose biossintética.....	23
3 OBJETIVOS.....	25
4 MATERIAL E MÉTODOS.....	27
4.1 Aspectos éticos.....	38
4.2 Animais.....	28
4.3 Preparo do material utilizado no experimento.....	28
4.3.1 Lentes de contato biossintéticas.....	28
4.3.2 Inóculo bacteriano.....	30
4.4 Delineamento experimental.....	30
4.4.1 Grupos experimentais.....	30
4.4.2 Indução do abscesso corneano.....	31
4.4.3 Colheita de secreção conjuntival para cultivo microbiológico.....	32
4.4.4 Colheita de humor aquoso para análise farmacológica.....	32
4.4.5 Biópsia das córneas para avaliação histopatológica.....	32

4.5	Avaliação dos resultados.....	33
4.5.1	Clínica.....	33
4.5.2	Microbiológica.....	33
4.5.3	Morfológica.....	33
4.5.4	Farmacológica.....	34
4.6	Análise estatística.....	34
5	RESULTADOS.....	37
5.1	Avaliação clínica.....	38
5.1.1	Blefaroespasma.....	38
5.1.2	Secreção ocular.....	38
5.1.3	Hiperemia conjuntival.....	39
5.1.4	Quemose.....	39
5.1.5	Abscesso corneano.....	40
5.1.6	Opacidade corneana.....	40
5.1.7	Neovascularização.....	41
5.2	Avaliação Morfológica.....	48
5.2.1	Epitélio corneano.....	48
5.2.2	Estroma corneano.....	48
5.3	Avaliação microbiológica.....	51
5.4	Avaliação farmacológica.....	53
5.5	Análise estatística.....	55
5.5.1	Avaliação clínica.....	55
5.5.2	Avaliação morfológica.....	58
5.5.3	Avaliação microbiológica.....	58
5.5.4	Avaliação farmacológica.....	59
6	DISCUSSÃO.....	65
6.1	Metodologia.....	66
6.2	Resultados clínicos e morfológicos.....	68
6.3	Resultados microbiológicos e farmacológicos.....	72
6.4	Lente de contato bio sintética.....	73
7	CONCLUSÕES.....	75
8	BIBLIOGRAFIA.....	77
9	TRABALHO CIENTÍFICO.....	96

CREMONINI, D.N. **Lente de contato bio sintética com liberação gradual de ofloxacina para tratamento de ceratite experimental por *Staphylococcus aureus* em cães.** Botucatu, 2008. 95p. Tese (Doutorado) – Faculdade de Medicina Veterinária e Zootecnia, Campus de Botucatu, Universidade Estadual Paulista.

Resumo

O contato da córnea com o meio externo torna-a a estrutura ocular mais passível de traumas e lesões, que podem acarretar em formação de intensa cicatriz ou até de perfuração, prejudicando a visão do animal. A utilização de lente de contato terapêutica em medicina veterinária é pouco difundida, devido à dificuldade de adaptação à superfície corneana. Avaliou-se um novo material para tratamento das afecções corneanas a partir de uma membrana de celulose microfibrilar bio sintética, utilizada em lesões cutâneas graves. Induziu-se ceratite bacteriana experimental, comparando-se o tratamento com a lente de contato bio sintética (LC), impregnada com ofloxacina, à terapia tópica convencional. Realizaram-se avaliações clínicas e morfológicas, além do controle microbiológico e da dosagem de ofloxacina no humor aquoso através do método de cromatografia líquida de alto rendimento (HPLC). Os olhos que receberam a LC desenvolveram reação inflamatória severa, associada à neovascularização profunda, opacidade corneana, secreção, quemose e hiperemia ocular. O exame histopatológico revelou afinamento epitelial com formação de microcistos, edema corneano e infiltrado inflamatório. Estas alterações foram possivelmente causadas pela hipóxia tecidual associada ao inadequado posicionamento da lente. O biomaterial, impregnado com ofloxacina, promoveu liberação gradual, dosada pelo método de HPLC, durante o período de avaliação, entretanto os valores obtidos pela análise foram inferiores aos olhos tratados com colírio, mas suficientes para controlar a infecção por *Staphylococcus aureus*. Concluiu-se que o material não foi adequado para auxiliar a reparação tecidual corneana, necessitando aprimorar suas características para tal finalidade.

Palavras-chave: Ceratite bacteriana; Córnea; Ofloxacina; Membrana bio sintética; *Staphylococcus aureus*.

CREMONINI, D.N. **Biosynthetic contact lens with gradual release of ofloxacin to treatment of experimental keratitis by *Staphylococcus aureus* in dogs.** Botucatu, 2008. 95p. Tese (Doutorado) – Faculdade de Medicina Veterinária e Zootecnia, Campus de Botucatu, Universidade Estadual Paulista.

Abstract

The contact of the cornea with the external way become it to the ocular structure more likely of traumas and injuries, that can cause formation of intense scar or until perforation, harming the vision of the animal. The use of contact lens therapy in veterinary medicine is not very widespread, due to the difficulty of adjusting to the corneal surface. It was intended to study a new material for treatment of the corneal diseases from a cellulose membrane to microfibrillar biosynthetic, used in serious cutaneous injuries. Experimental bacterial keratitis was induced, comparing the treatment with the biosynthetic contact lens (CL) impregnated with ofloxacin, to the Conventional topical therapy. Clinical and morphological evaluations were performed, beyond the microbiologic control and dosage of ofloxacin in the aqueous humor by the high performance liquid chromatography method (HPLC). The eyes that received the CL developed severe inflammatory reaction, associated with neovascularization deep, corneal opacity, secretion, chemosis and ocular hyperemia. The histopathologic examination revealed epithelial thinning with training of microcysts, corneal edema, and inflammatory infiltrate. These alterations are possibly induced due tissue hypoxia associated to the inadequate positioning of the contact lens. The biomaterial, impregnated with ofloxacin, promoted gradual release, measured by HPLC method, during the assessment period, however the values obtained by the analysis were lower in the eyes treated with eye drops, but enough to control the infection by *Staphylococcus aureus*. It was concluded that the material was not appropriate for help the corneal tissue repair, requiring improvement of their characteristics for this purpose.

Key words: Bacterial keratitis; Cornea; Ofloxacin; Biosynthetic membrane; *Staphylococcus aureus*.

INTRODUÇÃO

1 INTRODUÇÃO

A córnea apresenta muitos mecanismos de defesa, imunológicos e não imunológicos, que a protegem contra agentes infecciosos, visto que esta se apresenta em contato constante com microorganismos presentes no filme lacrimal. A lágrima lubrifica e remove microorganismos, além de conter substâncias antimicrobianas como enzimas e imunoglobulinas, assim, associada ao epitélio corneano intacto, forma uma barreira à entrada destes agentes. A maioria das infecções corneanas ocorre após traumatismo corneano ou em casos de alterações dos mecanismos de defesa local ou sistêmica (LIMA e BELFORT Jr., 1997). A ceratite ulcerativa, ou úlcera de córnea, é caracterizada por processos erosivos superficiais ou profundos, com perda de epitélio e exposição do estroma. São passíveis de causar lesões corneanas os traumas, defeitos palpebrais, deficiência lacrimal, além de agentes infecciosos (GELATT, 1999, SLATTER, 2005). Diagnóstico precoce e terapia antimicrobiana são essenciais para o tratamento adequado das ceratites ulcerativas bacterianas, evitando formação de extensa cicatriz que pode causar perda da visão. Associadas ao tratamento clínico, condutas cirúrgicas podem ser empregadas de acordo com as características das úlceras. Entre as ceratites infecciosas, a ceratite bacteriana é a mais freqüente, sendo, em algumas situações, difícil distingui-la de outras doenças inflamatórias e infecciosas da córnea. O tratamento visa a eliminar rapidamente os microorganismos, reduzir a resposta inflamatória, prevenir o dano estrutural e a promover a cicatrização corneana (ALVES et al., 2006).

As lentes de contato terapêuticas são utilizadas para auxiliar o processo de reparação corneana, incluindo alívio da dor, manutenção da aposição do epitélio cicatrizado ao estroma, proteção ao crescimento do novo epitélio, proteção corneana em casos de alterações palpebrais, auxílio à visão em irregularidades corneanas, além de permitir melhor hidratação corneana em lagofthalmia ou ceratite parálitica e adesão das bordas em casos de laceração ou perfuração corneana (DABEZIES JR, 1984; HOLDEN e MERTZ, 1984; HOLDEN et al., 1985; REIDY et al., 2000; KANPOLAT e UÇAKHAN, 2003). As lentes de contato de hidrogel são também utilizadas como vetor de liberação de

diversas substâncias na superfície ocular, aumentando o tempo de permanência e a concentração do medicamento tópico (WAJS e MESLARD, 1986).

Estudada desde a década de 60, a bactéria gram-negativa *Acetobacter xylinum*, possui a característica de sintetizar um material semelhante à celulose, porém de origem animal (CARSON et al, 1967). Este material possui características biossintéticas que a tornam inerte, atóxica e seletivamente permeável, agindo como uma barreira aos microorganismos (DE PAOLA e SOUZA, 1987; GATTAZ SOBRINHO, 1989); possui estrutura semelhante à derme, possibilitando seu uso como substituto a ela em diversas lesões, reduzindo a dor e auxiliando a reparação cicatricial (REBELLO et al., 1987; FONTANA et al., 1990). A membrana é bem aceita pelo organismo, em face das suas características pouco indutivas de reação tecidual, protege e auxiliando a cicatrização de áreas lesadas, além de impedir a contaminação de microorganismos, por permeabilidade seletiva, podendo, ainda, ser impregnada com antimicrobiano para liberação gradual. Frente a estas características, propôs-se o estudo da aplicabilidade desse material, em lesões corneanas, na busca de um procedimento alternativo, ainda não estudado, correlacionando as funções de proteção e terapêutica.

REVISÃO DA LITERATURA

2 REVISÃO DA LITERATURA

2.1 EMBRIOLOGIA E ANATOMIA DA CÓRNEA

O olho desenvolve-se a partir da contribuição de dois folhetos embrionários, o ectoderma e o mesoderma. O epitélio corneano deriva do ectoderma superficial, enquanto que o estroma, a membrana de Descemet e o endotélio originam-se do mesoderma escleral (PUTZ, 2001). O estroma forma-se a partir da secreção de fibrilas de colágeno tipo I e de fibronectina pelos ceratócitos em desenvolvimento. A membrana de Descemet é formada a partir do endotélio. A córnea apresenta relativa transparência ao final da gestação no cão (COOK, 1999). A túnica fibrosa é composta pela esclera, limbo e córnea, formando uma estrutura semi-rígida, visando à função tectônica do bulbo ocular, a fim de proteger os componentes intra-oculares, principalmente a camada sensorial. A córnea é a porção transparente e avascular, constituindo, assim sua função de refração e transmissão da luz (PUTZ, 2001).

A córnea possui forma elíptica, é convexa na superfície anterior e côncava na posterior. Apresenta diâmetro horizontal maior que o vertical, sendo que em cães e gatos esta diferença é pequena, aparentando ser praticamente circular. Sua espessura varia entre espécies, raças e indivíduos; sendo, no cão, entre 0,45 e 0,55mm centralmente e 0,5 a 0,65mm na periferia (SAMUELSON, 1999). A curvatura da córnea também sofre interferência entre indivíduos, podendo variar entre 37 e 43 dioptrias (SAMPAIO et al., 2002). Ela é ricamente suprida por nervos sensoriais, originados a partir de ramos do nervo trigêmeo e por fibras simpáticas do gânglio cervical. Além da função sensorial, os nervos corneanos têm função trófica, sendo que, uma vez lesados, tem-se a formação de erosões epiteliais e úlceras. Os ramos ciliares curtos e longos, lacrimal e nasociliar formam um plexo pericorneano e penetram na córnea pela porção média e anterior do estroma, deslocando-se radialmente em direção ao centro e formam outro plexo subepitelial, para a inervação das células epiteliais (POWER e NEVES, 1997; PUTZ, 2001).

A córnea dos cães é composta por quatro camadas, sendo estas, epitélio anterior, estroma, membrana de Descemet e endotélio. O epitélio anterior da córnea é classificado como estratificado, escamoso e não

queratinizado, apresenta de 25 a 40 μm de espessura e é composto por uma camada de células colunares, aderidas à membrana basal, duas a três camadas de células poliédricas e duas a três camadas de células pavimentosas. A camada de células basais está firmemente aderida por hemidesmossomos à membrana basal, sendo esta composta por fibrilas de colágeno tipo IV, VI e VII, além de laminina, fibronectina e hialuronato. As células superficiais do epitélio apresentam microvilos compostos por glicocálice, o qual emite filamentos que entram em contato com a mucina, promovendo maior aderência e estabilidade ao filme lacrimal (BANKS, 1991; SAMUELSON, 1999; PUTZ, 2001). O estroma compõe 90% da espessura total da córnea, sua matriz extracelular é formada por glicosaminoglicanos (sulfato de condroitina, sulfato de dermatan e sulfato de ceratina) e fibrilas de colágeno (tipo I, III, V, e XII), organizadas em lamelas paralelas à superfície, os quais se entrelaçam ao queratócitos e às fibras nervosas amielínicas. Colágeno não-fibrilar, incluindo os tipos IV, VI e VII também compõe a córnea, presente na lâmina basal e entre as fibrilas de colágeno. A membrana limitante caudal (membrana de Descemet) separa a camada estromal do endotélio, é acelular e composta por fibrilas de colágeno arranjadas de forma ordenada. A face posterior da córnea é revestida pelo endotélio, constituído por células pavimentosas, em sua maioria hexagonais, que formam um revestimento celular estreitamente interdigitado, separando-a do humor aquoso presente na câmara anterior (POWER e NEVES, 1997; PUTZ, 2001). O filme lacrimal pode ser descrito como a quinta camada da córnea, pois proporciona uma interface relativa para a córnea preenchendo depressões causadas pelos microvilos da membrana celular das células epiteliais. A lágrima é composta por três camadas, compreendidas por uma fina porção lipídica anterior, derivada da secreção meibomiana, uma interface espessa, aquosa, formada pelas glândulas lacrimais e uma camada interna de mucina formada pelas células caliciformes conjuntivais (POWER e NEVES, 1997; PUTZ, 2001).

A transparência da córnea deve-se à ausência de vasos sangüíneos e pigmentos, epitélio não queratinizado, arranjo ordenado das fibrilas de colágeno, dispostas em lâminas paralelas e fibras nervosas amielínicas, além de seu grau de hidratação (BANKS, 1991; COOK, 1999; SLATTER, 2005).

2.2 METABOLISMO E HIDRATAÇÃO CORNEANOS

As células da córnea são metabolicamente ativas e requerem nutrientes para sua atividade. Dentre estes, os mais requeridos são glicose, oxigênio, vitaminas e aminoácidos. Noventa por cento dos nutrientes são oriundos do humor aquoso e o restante provém dos vasos límbicos e da lágrima. A demanda por oxigênio, entretanto, que é consumido principalmente pelo epitélio e pelo endotélio, é suprida, na maior parte, por difusão a partir do filme lacrimal, que o absorve da atmosfera, pois a tensão do oxigênio no humor aquoso é insuficiente para suprir as necessidades metabólicas do epitélio. Quando as pálpebras estão fechadas, o oxigênio permeia a lágrima apenas por difusão a partir dos vasos conjuntivais (ARFFA, 1991; GUM et al., 1999; PUTZ, 2001).

O controle da hidratação estromal é essencial para a transparência corneana; apesar de a água compor 78% de sua estrutura, este tecido é mantido em estado de deturgescência, onde diversos mecanismos estão envolvidos para a sua rigorosa manutenção, na qual qualquer variação causaria edema e perda da transparência. Para tal controle, os mecanismos envolvidos são: barreira intercelular do epitélio e endotélio aos íons e à água para dentro do estroma; afinidade dos glicosaminoglicanos presentes no estroma à água; transporte iônico ativo das células endoteliais e epiteliais; pressão intra-ocular e evaporação de água da superfície corneana (ARFFA, 1991; POWER e NEVES, 1997; GUM et al., 1999; PUTZ, 2001).

2.3 MECANISMOS DE DEFESA DA SUPERFÍCIE OCULAR

Muitos são os mecanismos de defesa, imunológicos e não imunológicos, que protegem a córnea contra agentes infecciosos. As pálpebras constituem a primeira defesa, protegendo contra agressões por corpos estranhos e pequenos traumas, seguida do filme lacrimal que umedece e protege a superfície ocular. Compete à lágrima dificultar a aderência de microorganismos e carrear componentes imunológicos como globulinas, lisozima, β -lisina, lactoferrina e sistema complemento. A anatomia da superfície corneoconjuntival é responsável por mecanismos de defesa intrínsecos. A córnea é intensamente innervada, que ajuda a evitar traumas e a desencadear lacrimejamento reflexo. A conjuntiva dispõe de tecido linfóide subepitelial

(tecido linfóide associado à conjuntiva - CALT) onde estão concentrados os linfócitos, antígenos são processados e transportados aos linfonodos regionais onde dão origem a plasmócitos, que seguem pela corrente sanguínea até o tecido glandular submuconasal onde produzem IgA, que age prevenindo a aderência bacteriana às células epiteliais, aprisionando o agente invasor na superfície da camada de mucina do filme lacrimal. A presença de IgG na lágrima neutraliza toxinas, vírus e bactérias. As células de Langerhans estão presentes no limbo e na conjuntiva, processam antígenos fagocitados, interagem com linfócitos T e secretam substâncias mediadoras de inflamação (ALVES e KARA-JOSÉ, 1997a)

2.4 PROCESSO DE REPARAÇÃO DA CÓRNEA

O epitélio corneano apresenta-se em estado de regeneração constante, onde as células superficiais, permanentemente liberadas no filme lacrimal, são simultaneamente substituídas por novas células vindas das camadas basais que, por sua vez, são repostas por outras células que migram a partir do limbo. A intensidade deste processo de descamação deve ser equivalente à proliferação de novas células, para que a camada epitelial mantenha-se estável (THOFT & FRIEND, 1983). Após uma agressão, ocorre intensificação da regeneração fisiológica, sob influência de proteínas da matriz extracelular e fatores de crescimento (DUA et al., 1994). A lesão recompõe-se por migração, mitose e adesão epitelial. As células epiteliais basais são o pivô do processo de mitose e o epitélio basal do limbo é o reservatório das células germinativas do epitélio da córnea (DUA et al., 1994; DUA e AZUARA-BLANCO, 2000). Inicialmente, as células vizinhas à área lesada retraem-se, perdem seus microvilos superficiais e suas junções do tipo *tight*, emitem expansões para a área acometida e deslizam recobrando-a. As células basais distantes da lesão entram em mitose para preencher a área lesada formando um tampão. Em seis a 14 dias, quando o tampão epitelial desaparece, o epitélio apresenta espessura normal mas ainda é fraca a adesão à membrana basal. Após três a quatro semanas o epitélio tem aparência normal, a camada basal está completa e o número de hemidesmossomos aumenta até o 41º dia após o traumatismo (ALVES e KARA-JOSÉ, 1997b). Inicialmente, a camada epitelial é

mais fina que a normal, mas por divisão mitótica, esta retorna à espessura original.

A camada estromal responde inicialmente com a formação de edema e secreção de fibrina, fibrinogênio e fibronectina; neutrófilos migram para a lesão e hidrolisam restos celulares carregados, principalmente, via lágrima, além dos vasos perilímbicos e do humor aquoso; mononucleares chegam após um período de 12 a 24 horas. Os ceratócitos na área acometida morrem e os adjacentes formam fibroblastos, produzindo colágeno e glicosaminoglicanos. Macrófagos invadem a lesão, 48 horas após a injúria, promovendo a remoção de debris celulares e transformando-se em ceratócitos. As fibrilas de colágeno que se formam no estroma em regeneração são irregulares e diminuem a transparência corneana. Quando a membrana de Descemet é acometida, esta é recomposta pelo endotélio em algumas semanas. Por volta de sete dias após a injúria, a celularidade corneana diminui e as células e fibrilas reordenam-se, aproximando do normal e formando uma discreta cicatriz (PEIFFER et al., 1999; SLATTER, 2005).

A manutenção e a reparação da matriz extracelular estromal requerem um balanço coordenado entre síntese, degradação e remodelamento, sendo que as enzimas proteolíticas exercem importantes funções. Há inibidores de proteinase presentes naturalmente no filme lacrimal e na córnea, produzidos simultaneamente às proteinases, prevenindo a excessiva degradação do tecido corneano saudável. Metaloproteinases são sintetizadas pelos ceratócitos, células epiteliais e neutrófilos, em consequência à cicatrização corneana, precedendo à remodelação e à degradação do colágeno estromal (BROOKS e OLLIVIER, 2004; OLLIVIER et al., 2007)

O processo cicatricial corneano é normalmente avascular, porém, uma reparação com neovascularização pode ocorrer em lesões destrutivas, quando há grande perda tecidual ou infecção. A área lesada é invadida por vasos sangüíneos originados a partir do limbo, transportando pigmentos, células inflamatórias e anticorpos (SLATTER, 2005). A vascularização límbica contém conexão em anastomose entre os vasos conjuntivais e os vasos profundos são contínuos à vascularização da íris (circulação episcleral-ciliar). Tecido de granulação deposita-se, formando cicatriz mais densa que a reparação avascular. Após a cicatrização, os vasos sangüíneos colabam, mas não

desaparecem, sendo chamados de “vasos fantasmas” (SPENCER, 1985; SLATTER, 2005).

Abrasões epiteliais corneanas estimulam resposta proliferativa da conjuntiva perilímbica, porém, em condições normais, o epitélio límbico exerce estímulo inibitório à migração do epitélio conjuntival sobre a córnea. Quando um defeito epitelial envolve o limbo, a barreira é removida e o epitélio conjuntival invade a córnea, acompanhado de células calciformes. Este processo, conhecido como conjuntivalização, é associado à epitelização irregular e formação de defeitos epiteliais recorrentes ou persistentes, neovascularização superficial e pigmentação (GOMES et al., 2002).

2.5 CERATITES ULCERATIVAS

A ceratite ulcerativa, ou úlcera de córnea, é caracterizada por processos erosivos superficiais ou profundos na córnea, com perda de epitélio e exposição do estroma. Os agentes comumente relacionados são os traumas, defeitos palpebrais, deficiência qualitativa ou quantitativa da lágrima, além de infecções por fungos, bactérias ou vírus. Pode ser classificada de acordo com a profundidade, em superficial, estromal profunda ou descemetocelose, ou ainda, quanto à evolução, em ceratite livre de complicação, progressiva ou refratária. Os sinais mais evidentes são blefarospasmo, fotofobia, epífora, edema, secreção ocular e vascularização (WHITLEY e GILGER, 1999; SLATTER, 2005; KEAY et al., 2006). Úlceras corneanas não são, com frequência, visíveis claramente, mesmo com iluminação direta, por esta razão todos os olhos vermelhos ou dolorosos devem ser corados com fluoresceína para se visibilizarem possíveis soluções de continuidade na superfície corneana (SLATTER, 2005).

A conduta terapêutica inicia-se com a identificação e a eliminação da causa, além da restauração e da preservação da córnea. Úlceras superficiais não complicadas podem ser resolvidas com a utilização de medicações tópicas como antimicrobiano e atropina 1% para controle da dor associada ao espasmo da musculatura ciliar. Quando a lesão corneana não regride em dois a seis dias, outros procedimentos devem ser utilizados. Em casos de úlceras recorrentes ou refratárias e ceratites progressivas crônicas, podem-se empregar outros medicamentos tópicos como lubrificantes oculares, inibidores

de proteinases (EDTA, acetilcisteína e doxiciclina), fibronectina, agentes moduladores, como fator de crescimento epidermal (EGF), fator de crescimento transformador (TGF β), neurotrofinas, fibronectina e hialuronan, além do uso de lente de contato terapêutica (KERN, 1990; BENTLEY e MURPHY, 2004; BROOKS e OLLIVIER, 2004). O soro sanguíneo é utilizado como adjuvante no tratamento de úlceras de córnea e ceratoconjuntivite seca, pois apresenta fatores de crescimento, vitaminas, imunoglobulinas, substâncias anticolagenolíticas e bacteriostáticas que propiciam um fator epiteliotrópico para a superfície ocular (GEERLING et al., 2004; NOBLE et al., 2004). O sulfato de condroitina também é descrito para tratamento de úlceras indolentes, pela ação anticolagenolítica e antiinflamatória (MILLER, 1996; RANZANI, 2004). Os antiinflamatórios esteróides e não-esteróides tópicos ou subconjuntivais reduzem a infiltração inflamatória, contudo, podem retardar a cicatrização da lesão corneana (ALVES e KARA-JOSÉ, 1997a). Os corticosteróides podem, ainda, complicar infecções por diminuir as defesas imunológicas da superfície ocular e potencializar a ação das proteinases (LIMA e BELFORT Jr., 1997).

Os tratamentos cirúrgicos empregados variam de acordo com as características das úlceras a serem tratadas. Nas úlceras recorrentes ou refratárias, indica-se debridamento do epitélio não aderido, associado à técnica de ceratotomia ponteadada ou em grade para expor o estroma e estimular o crescimento de novo epitélio (GILGER e WHITLEY, 1999). Nas úlceras profundas podem ser associadas técnicas cirúrgicas tais como tarsorrafia, recobrimento de terceira pálpebra, enxerto de conjuntiva, transposição corneoescleral ou ceratoplastia (KERN, 1990; NASISSE, 1996; GILGER e WHITLEY, 1999; SLATTER, 2005). Adesivos biológicos como cianoacrilato ou cola de fibrina, podem ser empregados para tamponar pequenas perfurações (CHAN e BOISJOLY, 2004; WATTE et al., 2004; SAMPAIO e RANZANI, 2005). A aplicação de membranas biológicas, como peritônio (GARCIA et al., 1996), pericárdio (BARROS et al., 1997), cápsula renal (ANDRADE et al., 1999), túnica vaginal (GALERA et al., 2000), ou membrana amniótica (BARROS et al., 2005; SAMPAIO et al., 2006; CREMONINI et al., 2007), também são utilizadas para reconstruir a superfície ocular em diversas afecções.

2.6 CERATITES BACTERIANAS

A córnea está em contato constante com microorganismos presentes no filme lacrimal. A lágrima lubrifica e remove microorganismos, contém substâncias antimicrobianas como enzimas e imunoglobulinas, que, associadas ao epitélio corneano intacto, formam uma barreira à entrada de microorganismos. A maioria das infecções corneanas ocorre após traumatismo corneano ou em casos de alterações do mecanismo de defesa local ou sistêmica (LIMA e BELFORT Jr., 1997). Entre as ceratites infecciosas, a ceratite bacteriana é a mais freqüente, sendo em algumas situações difícil distingui-la de outras doenças inflamatórias e infecciosas da córnea. A entrada dos microorganismos ocorre geralmente por sua aderência ao epitélio ou ao estroma corneano após trauma penetrante ou lesões superficiais, entretanto, bactérias como *Neisseria gonorrhoeae*, *Corynebacterium diphtheriae*, *Hemophilus* e *Listeria* podem penetrar o epitélio corneano íntegro. Após um período de 12 a 24 horas a superfície ulcerada é preenchida por bactérias nela aderidas. A maioria das bactérias patogênicas secreta enzimas proteolíticas como proteases e colagenases capazes de liquefazer o colágeno presente no estroma corneano. Mesmo após a morte dos microorganismos, seus resíduos podem causar danos corneanos pelas endotoxinas liberadas que também atuam como potente fator quimiotático, aumentando a resposta inflamatória, atraindo fagócitos e estimulando a resposta humoral, que contribuem à destruição das bactérias mas têm efeito nocivo à córnea (ALVES e KARA-JOSÉ, 1997a; ALVES et al., 2006).

Sinais clínicos incluem edema palpebral, secreção purulenta, dor, fotofobia, hiperemia e edema conjuntival, além de ulceração corneana com infiltrado estromal focal e difuso no estroma adjacente. Presença de depósitos na câmara anterior como hipópio e hifema, sinais de iridociclite, glaucoma, sinéquias, catarata e opacidades vítreas também podem estar associados (LIMA e BELFORT Jr., 1997). Dentre os agentes mais comumente envolvidos estão *Staphylococcus aureus*, *S. epidermidis*, *Streptococcus pneumoniae* e *Pseudomonas aeruginosa* (MUTTON et al., 1997; BOURCIER et al., 2003; PRADO, 2005; ALVES et al., 2006).

Diagnóstico precoce e terapia antimicrobiana são essenciais para um tratamento adequado das ceratites ulcerativas bacterianas, evitando formação

de extensa cicatriz que pode causar perda da visão. O tratamento visa a eliminar rapidamente os microorganismos, reduzir a resposta inflamatória, prevenir o dano estrutural e promover a cicatrização corneana. Antimicrobianos de largo espectro são utilizados, preferencialmente orientados pelo exame bacteriológico. A coleta de material para cultura microbiológica é indicado para orientar a conduta terapêutica, assim a coleta é realizada antes de começar a terapia antimicrobiana, mas esta deve ser iniciada até que se tenha o resultado do cultivo, que pode indicar a substituição do antimicrobiano em casos de bactérias resistentes ao protocolo utilizado inicialmente ou resposta clínica não favorável (LIMA e BELFORT Jr., 1997).

Administrações sistêmicas de antimicrobianos não possibilitam efetuar seu objetivo quando a área afetada é pobremente irrigada, como os tecidos oculares, sendo nestes, mais indicada a utilização de medicações tópicas ou subconjuntivais (REDDY e GANESAN, 1996; ROBERT e TASSY, 2000). Entretanto administração intra-ocular e sistêmica é indicada em casos de endoftalmite (LIMA e BELFORT Jr., 1997). Diversas classes de antimicrobianos são eficazes contra os agentes comumente encontrados nesta enfermidade, como aminoglicosídeos, cefalosporinas e fluorquinolonas. A freqüência de instilação do antimicrobiano deve ser de, no mínimo, quatro vezes ao dia, para evitar a indução de bactérias resistentes. A redução e suspensão do tratamento devem acompanhar a melhora clínica evidente com reepitelização e ausência de infiltrado (MUTTON, et al., 1997; DOWLING e GRAHN, 1998).

Dentre os antimicrobianos tópicos utilizados comercialmente em oftalmologia, as fluorquinolonas são ativas contra bacilos aeróbicos gram negativos e cocos gram positivos, entre eles, os *Staphylococcus sp* e *Pseudomonas aeruginosa* (BARROS et al., 1996; RAO et al., 2000; PRAJNA et al., 2001). São comumente utilizadas as fluorquinolonas de segunda geração, como ciprofloxacina, norfloxacina e ofloxacina, terceira geração, como a levofloxacina e, em casos de bactérias multirresistentes, as fluorquinolonas de quarta geração, como a gatifloxacina e a moxifloxacina (MAH, 2003; KERN, 2004). Possuem boa penetração na superfície ocular na presença de um defeito epitelial, além disso, a ofloxacina também penetra o epitélio corneano intacto e atinge alta concentração no humor aquoso. A penetração transcorneana ocorre primariamente por difusão passiva, além de solubilidade

aquosa e lipídica (GHAZI-NOURI et al., 2003; HEALY et al., 2004; YU-SPEIGHT et al., 2005).

2.7 LENTES DE CONTATO TERAPÊUTICAS (LCT)

As lentes de contato gelatinosas para uso terapêutico na medicina, foram descritas inicialmente na década de 1960, mas sua utilização tornou-se consagrada na década de 1970, com a introdução das lentes compostas por polihidroetilmacrilato, um polímero hidrofílico (MOBILIA et al., 1977); eram indicadas para auxiliar no tratamento de úlceras indolentes (LEIBOWITZ e ROSENTAL, 1971), ceratopatia bolhosa (LERMAN e SAPP, 1970), entre outras enfermidades inflamatórias da córnea (GASSET e KAUFMAN, 1970; WALTMAN e KAUFMAN, 1970). Atualmente, as lentes de contato hidrofílicas são compostas por 2-hidroxietil metacrilato, como único polímero, ou associado ao ácido metacrílico ou ao silicone, que aumentam a permeabilidade ao oxigênio, ou à fosforilcolina, que aumenta a biocompatibilidade. Uma vasta variedade de lentes hidrofílicas, com graus de hidratação variando de 39 a 79% e espessuras de 0.035 a 0.45mm têm sido utilizadas com sucesso como lentes de contato terapêuticas (LCT).

As lentes de contato hidrofílicas são classificadas em quatro categorias: lentes com superfície não ionizada com alta (maior que 50%) ou baixa (menor que 50%) concentração de água e lentes com superfície ionizada com alta (maior que 50%) ou baixa (menor que 50%) concentração de água. A concentração de água, a composição do polímero e a espessura da lente determinam a permeabilidade ao oxigênio. A passagem do oxigênio à córnea na presença da lente de contato ocorre pela difusão de três vias: vasos límbicos, material da lente e camada lacrimal depositada sob a lente. Importantes parâmetros da lente incluem tipo de polímero, espessura e diâmetro da lente, base de curvatura e grau de hidratação. A permeabilidade ao oxigênio (Dk) do polímero hidrogel é determinada por um coeficiente de difusão do oxigênio (D) e pela solubilidade ao oxigênio (k). A transmissibilidade de oxigênio das lentes (Dk/L) é diretamente proporcional à permeabilidade de oxigênio (Dk) e inversamente proporcional à espessura da lente (L) (HOLDEN e MERTZ, 1984; McDERMOTT e CHANDLER, 1989). A característica iônica da superfície determina a compatibilidade com medicações tópicas, soluções de

limpeza e afinidade por deposição de proteínas e de lipídeos. As características físicas da lente permitem, ainda, determinar o potencial de troca lacrimal ao piscar, além da possibilidade de aderência ou formação de dobras sobre a córnea, permitindo a compactação da lente sobre a superfície corneana (SHAH et al., 2003). Geralmente, lentes espessas, com baixa concentração de água, curvatura menor e com tendência a pouca movimentação são menos permeáveis ao oxigênio e induzem maior edema corneano. Segundo Sundmacher et al. (1977) menor edema corneano foi induzido com a utilização de LCT com 72% de hidratação comparada a outra com 38% de hidratação.

As LCT são também utilizadas como vetor de liberação de diversas substâncias na superfície ocular, aumentando o tempo de permanência e a concentração do medicamento tópico (WAJS e MESLARD, 1986). Há três vias de incorporação dos fármacos nas lentes de hidrogel, por meio da saturação do compartimento aquoso da lente, que necessita que o fármaco apresente-se em sua forma solúvel em água; incorporar uma pró-droga hidrossolúvel que difunda no hidrogel e degrade em sua forma ativa no contato com a superfície ocular; ou que as moléculas do fármaco estejam ligadas à estrutura do polímero, rompendo estas ligações quando em contato com os tecidos oculares (THOFT e MOBILIA, 1981). A partir destes princípios, diversos estudos relataram a liberação de fármacos através do hidrogel, como fluoresceína (WALTMAN e KAUFMAN, 1970), fenilefrina (KAUFMAN et al., 1971), pilocarpina (PODOS et al., 1972; RUBIN e WATKINS, 1975), prednisolona (HULL et al., 1974), tetraciclina (PRAUS et al., 1972), bacitracina (BRETTSCHEIDER et al., 1975), cloreto de benzalcônio (LEMP, 1978), carbenicilina, cloranfenicol, gentamicina (JAIN e LAL, 1983) e acetazolamida (FRIEDMAN et al., 1985). Entretanto, estes relatos indicam um tempo de liberação, em média, de até quatro horas. Embora as LC tenham uma boa biocompatibilidade, a capacidade de armazenar estes fármacos nas lentes convencionais é relativamente baixa e, conseqüentemente, há dificuldade em atingir uma concentração terapêutica adequada no olho (WAJS e MESLARD, 1986). As lentes de contato de hidrogel, com impressão molecular, possuem maior capacidade de armazenamento de fármacos que as lentes tradicionais pois possuem maior capacidade de adsorção na malha do polímero. Esta liberação prolongada no filme pré-corneano pode aumentar significativamente a

disponibilidade do fármaco na superfície ocular e, portanto, reduzir a frequência de administração do medicamento. Podem, ainda, aumentar a segurança da terapia tópica pela minimização de perda pela drenagem da medicação. Tal técnica foi demonstrada com a utilização de lentes embebidas com timolol (HIRATANI et al., 2005) e norfloxacina (ALVAREZ-LORENZO et al., 2006).

Atualmente, o uso de LCT na medicina inclui alívio da dor, manutenção da posição do epitélio cicatrizado ao estroma, proteção ao crescimento do novo epitélio, proteção às alterações palpebrais; auxílio à visão em irregularidades corneanas, além de permitir melhor hidratação em lagofthalmia ou ceratite parálitica e adesão das bordas nas lacerações ou perfurações (DABEZIES JR, 1984; HOLDEN e MERTZ, 1984; HOLDEN et al., 1985; REIDY et al., 2000; KANPOLAT e UÇAKHAN, 2003).

2.7.1 Indicações para o uso das LCT

A. Defeitos epiteliais persistentes e erosões recorrentes

São ocasionadas por deficiência de adesão da membrana basal do epitélio, edema epitelial basal focal e substituição alterada das células epiteliais (WILIAMS e BUCKLEY, 1985). A LCT, associada aos lubrificantes oculares, reduz o trauma ao epitélio frágil ocasionado pelo constante movimento palpebral e auxilia na adequada distribuição do filme lacrimal. Promove também redução da dor devido à proteção das terminações nervosas (McDERMOTT e CHANDLER, 1989; LIU e BUCKLEY, 1996).

B. Ceratopatas bolhosas e ceratites filamentosas

Ceratopatas que apresentam alterações estruturais e bioquímicas da camada estromal são tratadas, principalmente, com ceratoplastia penetrante, mas podem se beneficiar com a utilização de ceratotomia ponteada (CORMIER et al., 1996). A associação de LCT reduz a sensibilidade dolorosa pela proteção das terminações nervosas, aumenta a acuidade visual por melhorar a superfície de refração e corrigir o astigmatismo, além de retardar a necessidade de ceratoplastia (HOVDING, 1984; McDERMOTT e CHANDLER, 1989; SMIDDY et al., 1990).

C. Úlceras corneanas indolentes

Caracterizada pela ausência de cicatrização, a lesão envolve o epitélio, membrana basal e lamela estromal anterior; a LCT age como suporte para o

crescimento epitelial em contato com sua superfície interna que, quando removida, o epitélio permanece intacto, permitindo a restauração da camada estromal (LEIBOWITZ e ROSENTHAL, 1971; EVANS et al., 2005).

D. Irregularidade da superfície corneana

A LCT pode causar significativo alívio da dor e do desconforto em condições onde a superfície da córnea esteja irregular ou elevada (SMIDDY et al., 1990).

E. Úlceras de córnea

A LCT pode ser utilizada no tratamento de úlceras infecciosas e auto-imunes, proporcionando proteção à frágil cicatrização do epitélio corneano, enquanto mantém a liberação efetiva de antimicrobianos e de outras substâncias, por mecanismo de deposição (HIRATANI et al., 2005). Diversos autores comprovam que os antimicrobianos penetram na lente de contato e permanecem mais tempo em contato com a superfície corneana por seu acúmulo no material hidrofílico (MATOBA e MCCULLEY, 1985; ALVAREZ-LORENZO et al., 2006).

F. Ceratoconjuntivite seca

O uso de LCT para auxiliar a cicatrização nas deficiências lacrimais é controverso. O objetivo da terapia é maximizar a lubrificação e a função lacrimal enquanto mantém a integridade da superfície ocular (SMIDDY et al., 1990), apesar de a lente hidrofílica proteger os epitélios corneano e conjuntival da exposição ao traumatismo palpebral, pode predispor a superfície ocular a infecções onde as defesas contra microorganismos habituais da lágrima estão reduzidas (SHAH et al., 2003). Além disso, alguns hidrogéis podem piorar o estado de olho seco pela desidratação da conjuntiva adjacente, pois necessitam manter a concentração hídrica e a permeabilidade ao oxigênio (MACKIE, 1985). Hidratação intensa, entretanto, associada a antimicrobianos profiláticos e acompanhamento cuidadoso podem suprir esta deficiência lacrimal (SHAH et al., 2003). Lentes de silicone, que não necessitam de hidratação, são mais indicadas para afecções relacionadas a deficiências lacrimais, porque não desidratam a superfície ocular (SMIDDY et al., 1990).

G. Associadas ao período pós-operatório

As LCT podem ser úteis em cirurgias após a remoção do tecido epitelial, ceratectomias, ceratoplastias ou cirurgias refrativas a laser, protegendo o

epitélio, além de reduzir a dor no período pós-operatório (THOFT, 1983; THOFT, 1986; LIM-BOM-SIONG et al., 1998). Podem, ainda, ser utilizadas após a utilização de adesivo de cianoacrilato em perfurações corneanas (WEISS et al., 1983).

2.7.2 Contra-indicações das LCT

Se ocorrer uma significativa redução da sensibilidade corneana ao contato, o olho pode não tolerar a LCT e pode desenvolver intensa inflamação e infiltração corneana. Há também contra-indicação na presença de lagofalmia ou de anomalias palpebrais. Uma dessecação localizada da lente pode desencadear irritação mecânica e abrasão da superfície ocular, com conseqüente reação dolorosa (SHAH et al., 2003).

2.7.3 Manutenção das LCT

As lentes de contato podem alterar a superfície ocular normal, de forma significativa. O polímero de hidrogel pode causar desidratação da superfície, dependendo da concentração de água contida na lente. Desta forma, lubrificantes oculares podem ser necessários para manter a estabilidade do filme lacrimal assim como a hidratação adequada da córnea. Outro fator controverso é a possível alteração da microbiota normal da conjuntiva. Embora alguns estudos indiquem que a lente de contato não altera a microbiota de forma significativa, outros apontam a ocorrência de alterações quantitativas importantes (LARKIN e LEEMING, 1991). Devido ao risco de desenvolvimento de ceratites infecciosas relacionadas ao uso de LCT, a associação de antimicrobianos profiláticos é indicada quando há utilização de LCT (BROWN et al., 1974). Em condições de uso prolongado da LCT, sua remoção para limpeza e desinfecção é indicada, visto que acúmulo de depósitos pode causar significativa irritação e desconforto. A LCT pode ser removida semanal ou mensalmente para limpeza e desinfecção, sendo recolocada até total reepitelização (SMIDDY et al., 1990; SHAH et al., 2003).

2.7.4 Complicações associadas ao uso de LCT

Dentre as possíveis complicações relacionadas ao uso crônico das LCT, há uma preocupação com a interação do material e a superfície ocular,

avaliando-se sua permeabilidade à água, oxigênio e medicamentos, além de sua influência sobre a dinâmica da lágrima e da reparação corneana (SUGITA et al., 2000; FOULKS et al., 2003; FORNASIERO et al., 2005). Estudos demonstram que ocorre um aumento nos níveis de mediadores inflamatórios e redução da camada de mucina no filme lacrimal de usuários de lente de contato (CHANG e CHANG, 2002; YASUEDA et al., 2005).

As lentes de hidrogel podem causar significativa hipoxia, hipercapnia, alteração da barreira epitelial e acidose do tecido corneano (HOLDEN e MERTZ, 1984; McNAMARA et al., 1998), além de trauma mecânico crônico ao epitélio e alterar a distribuição do filme lacrimal (THOFT, 1986; BRUCE et al., 2001). Dependendo do polímero, da hidratação e do formato, as lentes podem aumentar ou reduzir o edema corneano e conjuntival. Alterações epiteliais incluem edema, formação de microcistos, redução da sensibilidade, alterações na adesão intercelular e *pannus* (HOLDEN et al., 1985; McNAMARA et al., 1998; KANPOLAT e UÇAKHAN, 2003).

Alterações como dobras estromais, formação de bolhas endoteliais e polimegatismo também foram documentadas com o uso prolongado de LCT (WHITE e MILLER, 1981). Edema e estimulação de neovascularização tendem a ser uma consequência ao uso crônico, além destes, conjuntivite papilar gigante, inflamação de origem alérgica (DONSHIK e PORAZINSKI, 1999; CHANG e CHANG, 2002), infiltrados corneanos periféricos (BAUM e DABEZIES, 2000) e, raramente, inflamação intra-ocular severa (PLOTNIK, et al., 1991) também podem estar associados.

O biomaterial das lentes de contato interfere também na distribuição do filme lacrimal, agindo como um anteparo entre a pálpebra e a córnea, dificultando a remoção de debris e muco da superfície corneana (McNAMARA et al., 1998; BRENNAN e COLES, 2000; BRUCE et al., 2001; VENTOCILLA e STAMLER, 2006).

Usuários de lente de contato por mais de quatro anos podem desenvolver astigmatismo irregular desencadeado pela alteração na curvatura da córnea, gerada pelo contato prolongado da curvatura da lente sobre a superfície corneana (WILSON et al., 1990).

Infecções da superfície ocular são passíveis de ocorrer concomitante ao uso de LCT, variando com o tipo de polímero e tempo de utilização (POGGIO

et al., 1989; NILSSON e MONTANA, 1994). A LCT, quando posicionada no olho, rapidamente acumula proteínas, glicoproteínas e lipídeos do filme lacrimal em sua superfície. Bactérias aderem-se a estes componentes, colonizando a superfície da lente e do epitélio subjacente (LIESEGANG, 1997; CHENG et al., 1999; WILLCOX et al., 2001). As bactérias gram-positivas são as mais comumente isoladas, incluindo *Staphylococcus* coagulase negativa, *Propionibacterium* sp. e *Corynebacterium* sp. Dentre as gram-negativas, incluem-se a *Pseudomonas* sp., *Stenotrophomonas* sp. e *Acinetobacter* sp (WILLCOX et al., 2001).

2.7.5 Utilização das lentes de contato terapêuticas em medicina veterinária

Seu uso começou a ser relatado no final da década de 1970 em cães (SCHMIDT et al., 1977) e início da década de 1980 em eqüinos (TAMMEUS et al., 1983), onde a escolha da lente era baseada na permanência desta na superfície da córnea por um período superior a 24 horas. Segundo relatos, 73% a 95% das úlceras corneanas refratárias em cães cicatrizaram com a aplicação de LCT (MORGAN et al., 1984; DICE e COOLEY, 1988). Com o intuito de se obter melhor adaptação à curvatura e ao diâmetro da córnea animal, diversas lentes de uso humano foram testadas (DICE e COOLEY, 1988). Estudos realizados em cães com lentes de hidrogel revelaram que as lentes se mantiveram em 70% dos animais, durante sete dias (SCHMIDT et al., 1977) e em 75% dos casos durante oito dias, em média (MORGAN et al., 1984), entretanto a maioria dos animais não utilizou colar elisabetano. A principal complicação está associada ao inadequado posicionamento da lente, visto a variação na curvatura encontrada entre as diferentes raças (SAMPAIO et al., 2002). Lentes de contato com posicionamento inadequado causam desconforto, edema corneano, neovascularização, infecções secundárias e seu desprendimento (KERN, 1990). Quanto ao tempo de permanência, uma cantorrafia lateral temporária poderia prolongar sua retenção (GILGER e WHITLEY, 1999).

As LCT podem ser utilizadas com sucesso em enfermidades relacionadas a erosões corneanas recorrentes ou persistentes, descemetoceloses, traumas e úlceras crônicas. Podem ainda ser utilizadas

associadas a outras condutas como ceratotomia ponteadada ou em grade ou ainda à ceratectomia superficial (GILGER e WHITLEY, 1999). Sua utilização em alterações palpebrais, como entrópio e lagoftalmia, é controversa devido ao ressecamento e deslocamento da lente, assim como em ceratoconjuntivite seca (SCHMIDT et al., 1977; MORGAN et al., 1984). Comparada à técnica de recobrimento com terceira pálpebra, a LCT oferece vantagens por não obrigar a utilização de anestesia geral e de não restringir a visão do animal, além de permitir o acompanhamento da lesão corneana (SCHMIDT et al., 1977; MORGAN et al., 1984).

2.8 MEMBRANA DE CELULOSE BIOSINTÉTICA

Estudada desde a década de 1960, a bactéria gram-negativa, *Acetobacter xylinum*, possui a característica de sintetizar um material semelhante à celulose, porém de origem animal, diferindo-se da celulose vegetal pela arquitetura da parede celular (CARSON et al, 1967; WEBB e COLVIN, 1967). Na década de 1980, entretanto, desenvolveu-se uma película de celulose pura microfibrilar biossintética, obtida por um processo de fermentação da bactéria. O material foi desenvolvido no LQBB - Laboratório de quimio/biotecnologia de biomassa da Universidade Federal do Paraná (UFPR), para utilização como substituto temporário da pele (Biofill®), curativo para cirurgias periodontais (Gengiflex®), reconstrução vascular, entre outros. Passou então a ser utilizado em diferentes tipos de lesão de pele em Medicina, a partir de 1987 (ROSS et al, 1991; GEYER et al., 1994; KLEMM et al., 2001).

Esta membrana possui estrutura semelhante à derme, é semitransparente e parcialmente flexível, possibilitando seu uso como substituto a ela em casos de queimaduras severas, dermoabrasões, úlceras, cobertura de incisões cirúrgicas, lesões traumáticas e escoriações, reduzindo a dor e auxiliando na reparação cicatricial (REBELLO et al., 1987; FONTANA et al., 1990; FONTANA et al., 1991; MARQUES et al., 1996; MAYALL et al., 1990; WOUK e SOUZA, 1996). Em grandes queimaduras verificou-se a facilidade com que a película se aderiu ao leito da ferida e o desprendimento espontâneo da mesma após a reepitelização, evitando a invasão bacteriana e diminuindo a perda de proteínas e eletrólitos. Apresentou assim, características de biocompatibilidade sendo biodegradável, inerte, atóxica e seletivamente

permeável, agindo como uma barreira aos microorganismos (DE PAOLA e SOUZA, 1987; GATTAZ SOBRINHO, 1989). Em dermoabrasões revelou efeito hemostático e em diversos tipos de úlceras, limitou a formação de tecidos exuberantes pela orientação da formação cicatricial (PITANGUY et al., 1988; MAYALL et al., 1990). As primeiras descrições do uso da membrana em veterinária foram de Wouk e Michelotto (1989) e de Wouk e Souza (1996) que constataram a eficácia desta no tratamento de feridas em cavalos. Relato de Marques et al., (1996) também demonstrou sua utilização em feridas mamárias em vacas, no qual relatou uma diminuição no período de cicatrização e ausência de necessidade de trocas diárias de curativos. Evidências histopatológicas demonstraram a ocorrência de deposição precoce de fibrina no leito da ferida, proporcionando aderência ao tecido, seguida de desprendimento espontâneo após a reepitelização (WOUK et al., 1998).

Realizaram-se estudos da ação da membrana de celulose sobre o tecido corneano, em ceratoplastias lamelares, com a aplicação de uma bandagem da membrana, com ou sem sutura, sobre a córnea de coelhos. Notou-se auxiliar a cicatrização deste tecido em um período de 12 horas (BRIK, 1991; SCHOENAU, 1993).

Além das características protetoras e cicatrizantes, segundo Markman et al. (1995), a membrana pode ainda ser impregnada com antimicrobiano. Demonstrou a liberação gradual de tetraciclina, em concentrações decrescentes durante 12 dias, após o implante de discos embebidos no peritônio de camundongos.

OBJETIVOS

3 OBJETIVOS

Após indução de ceratite bacteriana experimental por *Staphylococcus aureus* em cães, propôs-se avaliar a utilização de lente de contato bio sintética, com liberação gradual de ofloxacina, considerando-se:

- ☞ Os sinais clínicos oculares relacionados ao uso deste biomaterial
- ☞ As alterações morfológicas da córnea e a influência da lente sobre a reparação do tecido corneano;
- ☞ A liberação gradual de ofloxacina, a partir do biomaterial, detectando-se sua presença no humor aquoso, com análise por cromatografia líquida de alto rendimento (HPLC);
- ☞ O efeito deste antimicrobiano sobre o crescimento bacteriano, por análise microbiológica;
- ☞ A análise estrutural do biomaterial quando utilizado na superfície ocular.

MATERIAL E MÉTODOS

4 MATERIAL E MÉTODOS

4.1 ASPECTOS ÉTICOS

Todos os critérios utilizados seguiram as normas para experimentação animal e foram aprovados pela Câmara de Ética em Experimentação Animal da Faculdade de Medicina Veterinária e Zootecnia – UNESP – Campus Botucatu.

4.2 ANIMAIS

Foram utilizados 32 olhos de 20 cães hípidos, sem raça definida, adultos, machos e fêmeas, com peso entre 10 e 20 Kg, fornecidos pelo Biotério Central do Campus de Botucatu - UNESP. Todos foram submetidos a exame oftalmológico individual, avaliando-se a integridade da córnea com iluminação artificial direta¹, sendo então identificados e mantidos em canis individuais, onde receberam ração e água *ad libitum*.

4.3 PREPARO DO MATERIAL UTILIZADO NO EXPERIMENTO

4.3.1 Lentes de contato biossintéticas

As lentes foram confeccionadas a partir de uma membrana de celulose bacteriana², produzida em meio enriquecido para crescimento, mantido durante 72 horas até obter-se uma manta de 10 mm de espessura. A celulose foi embebida em solução tampão, para atingir pH 7. Após secagem em estufa, obteve-se uma membrana desidratada de 0,5 mm de espessura. O raio de curvatura e diâmetro das lentes foi padronizado de acordo com dados obtidos da ceratometria³ dos animais. Foram realizadas três mensurações em cada olho, obtendo-se valor médio dos raios de curvatura de 8,5 mm, em 16 olhos avaliados (Tabela 1). Quanto ao diâmetro das lentes, obteve-se um valor médio aproximado de 16 mm de limbo a limbo, mensurado com compasso cirúrgico Castroviejo diretamente sobre as córneas destes animais. A membrana foi prensada em forma de teflon, obtendo-se a curvatura padronizada previamente. A lente foi cortada passando a apresentar diâmetro de 16 mm e as bordas foram polidas para eliminar possíveis ranhuras que pudessem irritar

¹ Lanterna halógena - Welch Allin

² Fibrocel Produtos Biotecnológicos - Brasil

³ Autoceratômetro Nidek modelo KM 500 - Japan

a superfície ocular. Após a sua confecção, ela foi esterilizada por radiação gama. Este método de esterilização foi eleito por não alterar a composição física da membrana de celulose. O processamento das lentes foi efetuado no Departamento de Química Inorgânica do Instituto de Química da UNESP – Campus Araraquara.

Após este processo, as lentes foram embebidas em solução de ofloxacina a 0,3%⁴, durante 24 horas, para impregnação com o antibiótico, atingindo espessura média de 0,7mm.

TABELA 1: Médias dos raios de curvatura das córneas avaliadas e média geral das mensurações

OLHO	raio (mm)
1	8,3
2	8,5
3	8,6
4	8,7
5	8,3
6	8,5
7	8,3
8	8,6
9	8,6
10	8,6
11	8,6
12	8,5
13	8,7
14	8,3
15	8,4
16	8,5
Média geral	8,5

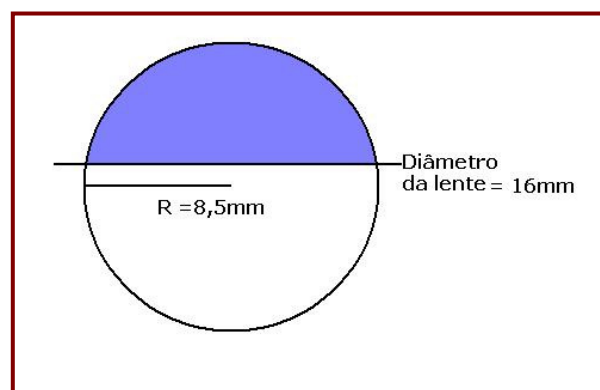


FIGURA 1: Esquema das medidas do molde da lente de contato; área em azul representando o formato da lente

⁴ Ofloxacina - Alcon - Brasil

4.3.2 Inóculo bacteriano

A. Bactéria

Foi utilizada uma linhagem com padrão internacional de *Staphylococcus aureus* ATCC 25923 previamente descrita como causadora de ceratite em coelhos e analisada em tratamento experimental de ceratite bacteriana (MOREAU et al., 2002).

B. Padronização do inóculo

O cultivo bacteriano foi realizado no Departamento de Microbiologia do Instituto de Biociências da UNESP - Campus Botucatu. Para verificação da pureza da amostra de *Staphylococcus aureus* ATCC 25923, esta foi semeada em placa de agar sangue por 24 horas a 37°C. Para o preparo do inóculo, colônias de *S. aureus* foram semeadas em caldo Infusão de Cérebro e Coração (BHI) e, após incubação por 24 horas a 37°C, a turvação foi ajustada de acordo com a escala 0,5 de McFarland, utilizando solução salina (0,85%) como diluente. A turbidez é correlacionada com uma contagem de 10^8 UFC/ml (KOWALSKI et al., 2001).

4.4 DELINEAMENTO EXPERIMENTAL

4.4.1 Grupos experimentais

Utilizaram-se 32 olhos distribuídos em quatro grupos experimentais:

- I. GrCL: oito olhos com ceratite bacteriana experimental, tratados durante sete dias com lente de contato terapêutica biossintética embebida em ofloxacina 0,3%.
- II. GrC: oito olhos com ceratite bacteriana experimental, tratados durante sete dias com colírio de ofloxacina 0,3%, quatro vezes ao dia.
- III. GrL: oito olhos sem lesão mantidos com lente de contato terapêutica biossintética embebida em ofloxacina 0,3% durante sete dias.
- IV. GrN: oito olhos normais, sem lesão e sem lente de contato, para controle.

4.4.2 Indução do abscesso corneano

Os animais do GrCL e do GrC foram tranqüilizados com 0,1mg/kg de acepromazina⁵ e 1mg/kg de cloridrato de tramadol⁶, via intramuscular e, após 10 minutos, anestesiados com 15mg/kg de cetamina⁷ associada a 2mg/kg de xilazina⁸ e 1mg/kg de diazepam⁹, via intravenosa. Procedeu-se à anti-sepsia da superfície ocular com solução de iodo povidine a 5%, diluído em solução fisiológica. A córnea foi dessensibilizada com colírio de proximetacaína¹⁰ 0,5%, a abertura das pálpebras foi realizada com blefarostato Barraquer¹¹ e o posicionamento do bulbo ocular com pinças Halsted¹² sobre a conjuntiva bulbar para visualização ao microscópico estereoscópico cirúrgico¹³. Realizou-se uma incisão de 0,5mm de profundidade e 2 mm de comprimento com bisturi 15° de profundidade limitada de 0,5mm¹⁴ na região central da córnea; em seguida, a camada estromal média foi incisada, paralela às lamelas, com bisturi crescente angulado¹⁵, de modo a formar um túnel, onde foi inoculado 0,1 ml de cultivo bacteriano com 10⁸ unidades formadoras de colônia (UFC) de *Staphylococcus aureus* ATCC25923. Ambos os tratamentos foram iniciados 24 horas após a indução da ceratite e mantidos durante sete dias. Nos olhos pertencentes ao grupo tratado com a lente de contato, esta foi posicionada instilando-se colírio de proparacaína para dessensibilização da córnea. Nos olhos referentes ao grupo tratado com colírio, instilou-se ofloxacina 0,3%¹⁶, quatro vezes ao dia. Em todos os animais tratados foi instilado colírio de atropina 1%¹⁷ a cada 24 horas durante sete dias, para controle do espasmo da musculatura ciliar e alívio da dor.

⁵ Acepran - Univet - Brasil

⁶ Tramal - Searle - Brasil

⁷ Dopalen - Agribands - Brasil

⁸ Dopaser - Calier - Espanha

⁹ Diazepam - União Química - Brasil

¹⁰ Anestalcon - Alcon - Brasil

¹¹ Steel Inox - Brasil

¹² Steel Inox - Brasil

¹³ Modelo SOM 62 Standard, Karl Kaps, Alemanha

¹⁴ Micro Feather - Feather Safety Razor - Japan

¹⁵ Crescent bevel up - Feather Safety Razor - Japan

¹⁶ Ofloxacina - Alcon - Brasil

¹⁷ Atropina 1% colírio - Allergan-Frumtost - Brasil

4.4.3 Colheita de secreção conjuntival para cultivo microbiológico

Utilizou-se *swab* estéril¹⁸, previamente embebido em solução salina estéril, mantido durante 10 segundos em contato com a conjuntiva palpebral inferior e acondicionado em frasco estéril até o momento da semeadura em placa de agar sangue. A colheita foi realizada em todos os animais avaliados.

4.4.4 Colheita de humor aquoso para análise farmacológica

Todos os animais foram anestesiados com 10 mg/kg via intravenosa da associação de tiletamina e zolazepam¹⁹, e com proparacaína tópica, para punção de câmara anterior e colheita 0,2 ml de humor aquoso, com agulha²⁰ de 13x0,45 mm e seringa²¹ de 1 ml; após aspiração, introduziu-se uma bolha de ar, de mesmo volume, para manter a pressão da câmara anterior. O humor aquoso foi acondicionado em microtubo estéril e mantido em congelador a -80 °C até a realização da análise farmacológica.

4.4.5 Biópsia das córneas para avaliação histopatológica

Todos os animais foram tranqüilizados com 0,1mg/kg de acepromazina²² e 1mg/kg de cloridrato de tramadol²³, via intramuscular e, após 10 minutos, anestesiados com 15mg/kg de cetamina²⁴ associada a 2mg/kg de xilazina²⁵ e 1mg/kg de diazepam²⁶, via intravenosa. Foram realizadas duas biópsias em todos os olhos avaliados, delimitando-se 5 mm de largura com compasso cirúrgico Castroviejo e profundidade de 0,5 mm com bisturi de profundidade limitada. O tecido delimitado foi removido com auxílio de bisturi crescente angulado. Uma amostra do tecido corneano foi fixada em formol a 10% tamponado e a outra em Carnoy, composto por formaldeído, clorofórmio e álcool 70%, durante 24 horas e ambas mantidas em álcool 70%, para inclusão em parafina. Foram realizados cortes histológicos de quatro micrômetros,

¹⁸ Sterile Swab - IVD - Italy

¹⁹ Zoletil - Virbac - Brasil

²⁰ Agulha descartável estéril - BD - Brasil

²¹ Seringa descartável estéril - Plascalp - Brasil

²² Acepran - Univet - Brasil

²³ Tramal - Searle - Brasil

²⁴ Dopalen - Agribands - Brasil

²⁵ Dopaser - Calier - Espanha

²⁶ Diazepam - União química - Brasil

corados pelo método de Hematoxilina-Eosina (HE) para análises morfológicas em microscopia de luz.

4.5 AVALIAÇÃO DOS RESULTADOS

4.5.1 Clínica

Os animais foram avaliados diariamente, considerando-se o primeiro, terceiro e sétimo dias de cada período, para análise estatística, com auxílio de iluminação artificial direta²⁷, para observação da evolução clínica dos sinais de blefarospasmo, secreção ocular, hiperemia conjuntival, quemose, opacidade e neovascularização corneana. Acompanhou-se também a evolução do abscesso corneano. Estas alterações foram quantificadas de forma subjetiva em: 0 – ausente; 1 – leve; 2 – moderado; 3 – intenso (MUNGER, 2002). A lente de contato foi analisada em relação à sua presença e integridade, sendo removida ao final do período de observação.

4.5.2 Microbiológica

No momento imediatamente anterior ao início do tratamento e posteriormente, em intervalos de 24 horas, realizou-se coleta de secreção conjuntival com *swab* em todos os olhos observados no experimento, até a cultura apresentar-se negativa. O *swab* conjuntival foi semeado, para cultivo microbiológico, em placa de agar sangue e caldo BHI, em incubação a 37^o C, para se observar crescimento de colônias e turvação, respectivamente, sendo avaliado a cada 24 h. O cultivo bacteriano foi realizado no laboratório do Departamento de Microbiologia do Instituto de Biociências da UNESP - Botucatu.

4.5.3 Morfológica

No final de cada período de observação, ou seja, ao sétimo dia, foi realizada coleta de tecido corneano para avaliação histopatológica. Ao exame microscópico de luz foram avaliados parâmetros morfométricos referentes à espessura da camada epitelial e número de células do tecido estromal (fibrócitos e leucócitos). As imagens foram capturas pelo sistema digital

²⁷ Welch Allin - EUA

acoplado ao microscópio²⁸ associado a uma câmera digital de mesma marca. Para a análise epitelial, foram realizadas cinco mensurações, através do *software* Leica Qwin²⁹ considerando-se a distância da membrana basal até a superfície do epitélio. Para contagem automática das células estromais utilizou-se o *software* AVSoft BioView³⁰, considerando-se cinco campos da área estromal, delimitando-se 34,5% da área total digitalizada. As lentes de contato bio sintéticas removidas dos olhos, após os períodos de avaliação, foram fixadas em formol 10% tamponado, para análise em microscopia de luz e em glutaraldeído, para análise por microscopia eletrônica de varredura³¹. Estas avaliações foram realizadas junto ao Departamento de Morfologia do Instituto de Biociências da UNESP – Campus Botucatu.

4.5.4 Farmacológica

Realizou-se a colheita de humor aquoso no terceiro e sétimo dias após início do tratamento. A liberação do antibiótico presente na lente de contato utilizada neste experimento foi analisada de forma quantitativa, pelo Sistema Shimadzu³² de cromatografia líquida de alto rendimento (HPLC) e *software* para aquisição e tratamento de dados LC Solution versão 1.22 SP1. O processamento do material foi realizado na Fundação de Estudos e Pesquisas Agrícolas e Florestais (FEPAF).

4.6 ANÁLISE ESTATÍSTICA

Foram utilizados os testes não paramétricos de Kruskal-Wallis para comparação entre grupos, em cada momento de avaliação e o teste de Friedman para comparação entre os momentos. Os testes, para todas as variáveis relativas às observações clínicas e histopatológicas, foram realizados a 5% de significância ($p < 0,05$) (ZAR, 1999).

²⁸ Leica - Inglaterra

²⁹ Leica - Inglaterra

³⁰ AVSoft - Brasil

³¹ Quanta 200 - FEI Europe BV - Tchechoslovakia

³² Shimadzu - Japan

RESULTADOS

5 RESULTADOS

5.1 AVALIAÇÃO CLÍNICA

5.1.1 Blefarospasmo

Após a indução da ceratite, os animais apresentaram blefarospasmo moderado ou intenso no primeiro dia, sendo que no GrC este sintoma regrediu para leve ou moderado no terceiro dia, tornando-se discreto em quatro olhos e ausente nos demais, aos sete dias. Quanto aos olhos do GrCL, houve regressão ao terceiro dia, mas não houve melhora até o final do período de observação. No GrL, os animais desenvolveram blefarospasmo leve no primeiro dia após a colocação da lente, tornando-se moderado ou intenso no final do período em cinco olhos e leve nos demais. O grupo controle (GrN) não apresentou blefarospasmo nos momentos avaliados. Os valores individuais e as medianas estão representados na Tabela 2 e na Figura 4, respectivamente.

5.1.2 Secreção ocular

Secreção ocular mucopurulenta formou-se nos olhos que sofreram indução da ceratite de forma moderada ou intensa no primeiro dia, reduzindo para ausente ou leve no GrC e para leve ou moderado no GrCL, com exceção de um olho deste grupo que apresentou secreção mucosa intensa durante todo o período de avaliação. No GrL observou-se presença de secreção mucosa leve ou moderada no terceiro dia, evoluindo para leve a intensa no sétimo dia. O grupo controle (GrN) não apresentou secreção ocular nos momentos avaliados. Os valores individuais e as medianas estão representados na Tabela 3 e na Figura 5, respectivamente.

5.1.3 Hiperemia conjuntival

Observou-se hiperemia conjuntival moderada ou intensa nos olhos que apresentavam ceratite induzida, sendo que, no GrC, houve regressão deste sintoma para leve ou moderado ao terceiro dia e para ausente ou leve ao sétimo dia. No GrCL, ao terceiro dia, este sinal regrediu em quatro olhos e manteve-se nos demais; ao sétimo dia apresentou-se leve em três e moderado em cinco olhos. O GrL demonstrou sinais leves no primeiro dia, evoluindo para leve ou moderado ao terceiro dia e para leve a intenso ao sétimo dia. O grupo controle (GrN) não apresentou hiperemia conjuntival nos momentos avaliados. Os valores individuais e as medianas estão representados na Tabela 4 e na Figura 6, respectivamente.

5.1.4 Quemose

Após a indução da ceratite, os olhos do GrCL apresentaram quemose moderada a intensa no primeiro dia, reduzindo para ausente a moderada no terceiro dia; em seguida houve pouca redução deste sinal até o sétimo dia em cinco olhos, ausência em dois olhos e em um olho manteve-se moderada em todo o período. No GrC observou-se quemose leve a moderada no primeiro dia e ausente nos demais momentos. O GrL apresentou sintoma leve no terceiro dia em três olhos e, no sétimo dia, leve em seis olhos e moderado ou intenso nos outros dois. O grupo controle (GrN) não apresentou quemose nos momentos observados. Os valores individuais e as medianas estão representados na Tabela 5 e na Figura 7, respectivamente.

5.1.5 Abscesso corneano

O abscesso induzido foi avaliado em todos os olhos apenas pelas características observadas pelo exame direto da córnea. Os olhos do GrCL apresentavam o abscesso no primeiro dia de avaliação, no terceiro dia não foi observado devido à presença da lente de contato, no sétimo dia, após a remoção desta, observou-se que a lesão persistiu em seis e houve piora em dois olhos. No GrC a lesão manteve-se inalterada no terceiro dia em três olhos e reduziu para ausente ou leve nos demais, no sétimo dia estava ausente em todo o grupo. O GrL e o GrN não desenvolveram, em qualquer dos momentos, lesão corneana semelhante à induzida inicialmente nos demais grupos. Os valores individuais e as medianas estão representados na Tabela 6 e na Figura 8, respectivamente.

5.1.6 Opacidade corneana

Avaliou-se a opacidade desenvolvida ao redor da lesão induzida, associada à opacidade generalizada eventualmente observada. Os olhos que continham a lesão apresentaram opacidade moderada no primeiro momento, sendo que no GrC esta reduziu para leve em sete deles e para moderada em um, no terceiro dia e para ausente em todos, no último dia de avaliação. Entretanto, no GrCL este sinal mostrou-se moderado no início, reduzindo em apenas dois olhos e piorando em outros dois, do terceiro ao sétimo dia e mantendo-se inalterado nos demais, durante todo o período. O GrL não apresentou opacidade no primeiro momento, mas três olhos a desenvolveram de forma leve no terceiro dia e todos a exibiram, variando de leve a intensa, no sétimo dia. O grupo controle (GrN) não desenvolveu opacidade corneana nos momentos avaliados. Os valores individuais e as medianas estão representados na Tabela 7 e na Figura 9, respectivamente.

5.1.7 Neovascularização

Todos os olhos observados no GrCL desenvolveram neovascularização no sétimo dia de avaliação, de forma leve a intensa, assim como no GrL, de forma leve a moderada. No GrC apenas três olhos desenvolveram este sinal, de modo leve a moderado, no terceiro dia, mantendo-se até o final do período. O grupo controle (GrN) não manifestou sinais de neovascularização nos momentos avaliados. Os valores individuais e as medianas estão representados na Tabela 8 e na Figura 10, respectivamente.

TABELA 2 - Escores de blefarospasmo observados nos olhos dos diferentes grupos no primeiro (M1), terceiro (M3) e sétimo (M7) dias de avaliação

Grupo	GrCL			GrC			GrL			GrN		
	M1	M3	M7	M1	M3	M7	M1	M3	M7	M1	M3	M7
1	3	1	2	2	1	1	1	1	1	0	0	0
2	2	1	1	2	1	1	1	1	1	0	0	0
3	2	1	1	3	1	0	1	1	1	0	0	0
4	3	1	1	3	2	1	1	2	2	0	0	0
5	2	1	2	3	2	1	1	1	2	0	0	0
6	2	2	2	3	2	0	1	2	3	0	0	0
7	3	2	2	3	2	0	1	2	3	0	0	0
8	3	2	2	2	2	0	1	1	2	0	0	0

GrCL: grupo ceratite+lente; GrC: grupo ceratite; GrL: grupo lente; GrN: grupo normal

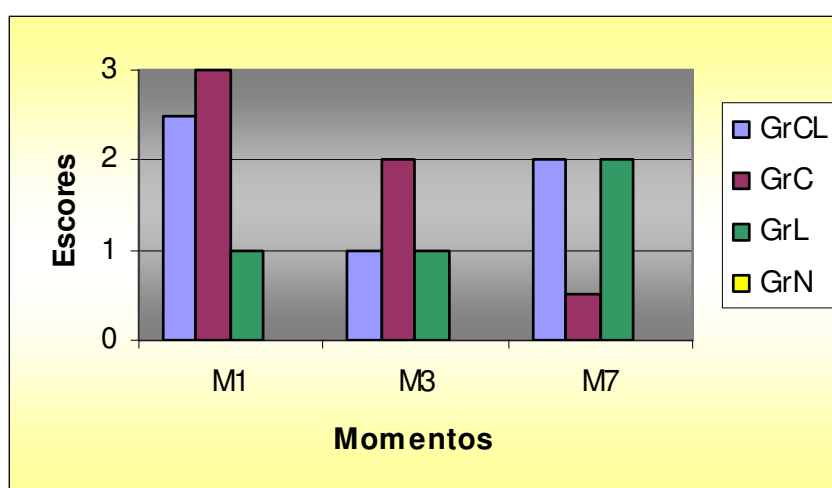


Figura 4: Representação gráfica das medianas dos escores de blefarospasmo, dos grupos em cada momento de avaliação, no primeiro (M1), terceiro (M3) e sétimo (M7) dias

TABELA 3 - Escores de secreção ocular observados nos olhos dos diferentes grupos no primeiro (M1), terceiro (M3) e sétimo (M7) dias de avaliação

Grupo	GrCL			GrC			GrL			GrN		
	M1	M3	M7	M1	M3	M7	M1	M3	M7	M1	M3	M7
1	3	2	1	3	1	1	0	1	1	0	0	0
2	3	2	1	3	2	1	0	1	1	0	0	0
3	3	1	1	3	1	0	0	2	1	0	0	0
4	3	1	1	3	2	1	0	2	2	0	0	0
5	3	3	3	3	2	1	0	1	2	0	0	0
6	3	2	2	3	1	0	0	2	3	0	0	0
7	3	3	2	2	1	0	0	2	3	0	0	0
8	3	3	2	2	1	0	0	1	2	0	0	0

GrCL: grupo ceratite+lente; GrC: grupo ceratite; GrL: grupo lente; GrN: grupo normal

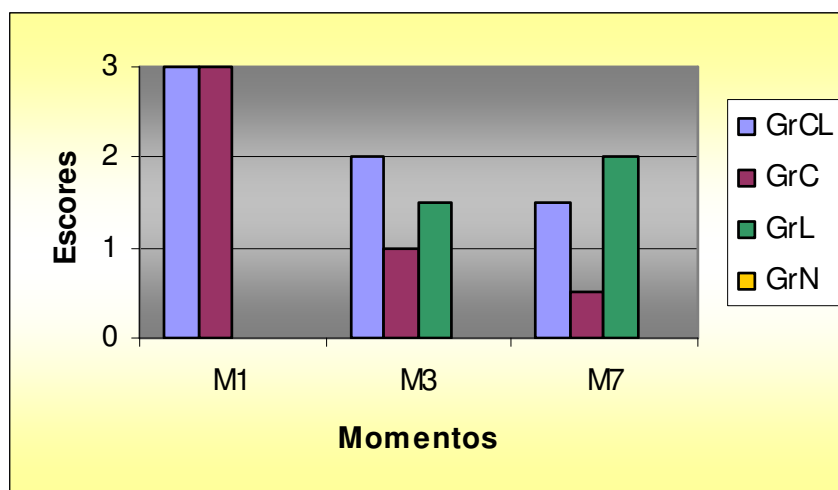


Figura 5: Representação gráfica das medianas dos escores de secreção ocular, dos grupos em cada momento de avaliação, no primeiro (M1), terceiro (M3) e sétimo (M7) dias

TABELA 4 - Escores de hiperemia conjuntival observados nos olhos dos diferentes grupos no primeiro (M1), terceiro (M3) e sétimo (M7) dias de avaliação

Grupo	GrCL			GrC			GrL			GrN		
	M1	M3	M7	M1	M3	M7	M1	M3	M7	M1	M3	M7
1	3	3	1	2	1	0	1	2	2	0	0	0
2	3	1	1	3	2	1	1	1	1	0	0	0
3	3	1	2	3	2	1	1	2	1	0	0	0
4	3	1	1	3	2	1	1	2	2	0	0	0
5	3	3	2	3	2	1	1	2	2	0	0	0
6	3	2	2	3	2	1	1	2	3	0	0	0
7	3	3	2	2	2	1	1	1	3	0	0	0
8	3	3	2	2	2	1	1	1	2	0	0	0

GrCL: grupo ceratite+lente; GrC: grupo ceratite; GrL: grupo lente; GrN: grupo normal

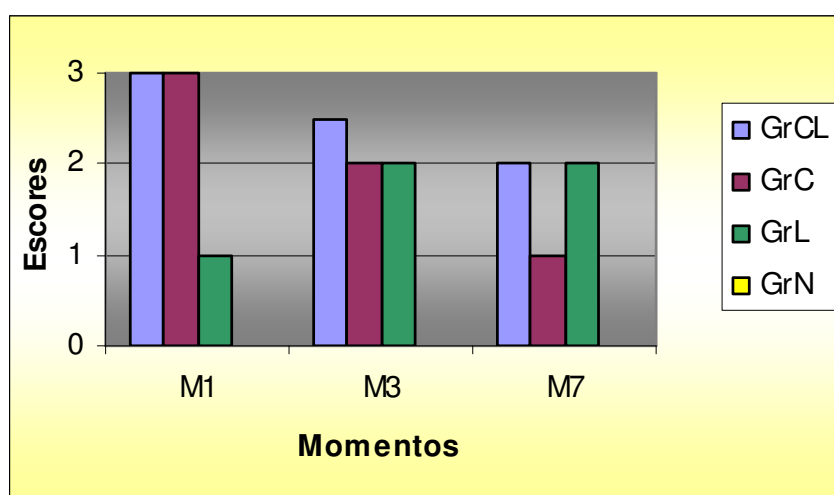


Figura 6: Representação gráfica das medianas dos escores de hiperemia conjuntival, dos grupos em cada momento de avaliação, no primeiro (M1), terceiro (M3) e sétimo (M7) dias

TABELA 5 - Escores de quemose observados nos olhos dos diferentes grupos no primeiro (M1), terceiro (M3) e sétimo (M7) dias de avaliação

Grupo	GrCL			GrC			GrL			GrN		
	M1	M3	M7	M1	M3	M7	M1	M3	M7	M1	M3	M7
1	2	0	0	1	0	0	0	0	1	0	0	0
2	2	1	1	2	0	0	0	0	1	0	0	0
3	2	1	0	2	0	0	0	0	1	0	0	0
4	2	1	1	2	0	0	0	1	1	0	0	0
5	2	2	1	2	0	0	0	1	1	0	0	0
6	2	2	2	2	0	0	0	1	3	0	0	0
7	3	2	1	1	0	0	0	0	2	0	0	0
8	3	2	1	1	0	0	0	0	1	0	0	0

GrCL: grupo ceratite+lente; GrC: grupo ceratite; GrL: grupo lente; GrN: grupo normal

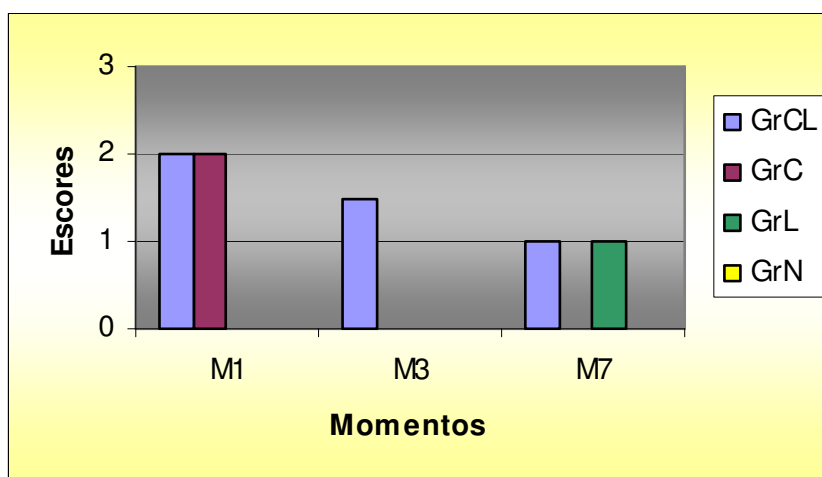


Figura 7: Representação gráfica das medianas dos escores de quemose, dos grupos em cada momento de avaliação, no primeiro (M1), terceiro (M3) e sétimo (M7) dias

TABELA 6 - Escores de abscesso corneano observados nos olhos dos diferentes grupos no primeiro (M1), terceiro (M3) e sétimo (M7) dias de avaliação

Grupo	GrCL			GrC			GrL			GrN		
	M1	M3	M7	M1	M3	M7	M1	M3	M7	M1	M3	M7
1	2	*	3	2	2	0	0	0	0	0	0	0
2	2	*	2	2	2	0	0	0	0	0	0	0
3	2	*	2	2	1	0	0	0	0	0	0	0
4	2	*	2	2	2	0	0	0	0	0	0	0
5	2	*	2	2	1	0	0	0	0	0	0	0
6	2	*	3	2	0	0	0	0	0	0	0	0
7	2	*	2	2	0	0	0	0	0	0	0	0
8	2	*	2	2	0	0	0	0	0	0	0	0

GrCL: grupo ceratite+lente; GrC: grupo ceratite; GrL: grupo lente; GrN: grupo normal

* momento não avaliado devido à presença da lente

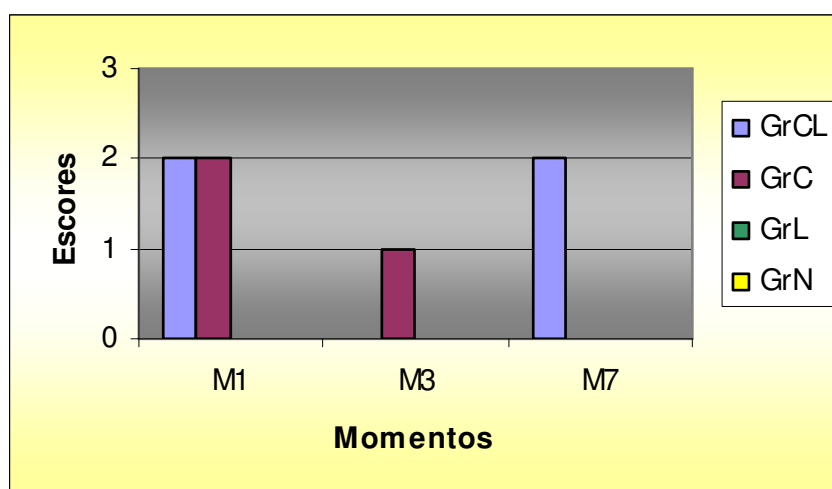


Figura 8: Representação gráfica das medianas dos escores de abscesso corneano, dos grupos em cada momento de avaliação, no primeiro (M1), terceiro (M3) e sétimo (M7) dias

TABELA 7 - Escores de opacidade corneana observados nos olhos dos diferentes grupos no primeiro (M1), terceiro (M3) e sétimo (M7) dias de avaliação

Grupo	GrCL			GrC			GrL			GrN		
	M1	M3	M7	M1	M3	M7	M1	M3	M7	M1	M3	M7
1	2	2	3	2	1	0	0	0	1	0	0	0
2	2	2	2	2	1	0	0	0	1	0	0	0
3	2	1	1	2	1	0	0	0	1	0	0	0
4	2	2	2	2	2	1	0	0	3	0	0	0
5	2	1	1	2	1	1	0	0	2	0	0	0
6	2	2	3	2	1	0	0	1	3	0	0	0
7	2	2	2	2	1	0	0	1	3	0	0	0
8	2	2	2	2	1	0	0	1	1	0	0	0

GrCL: grupo ceratite+lente; GrC: grupo ceratite; GrL: grupo lente; GrN: grupo normal

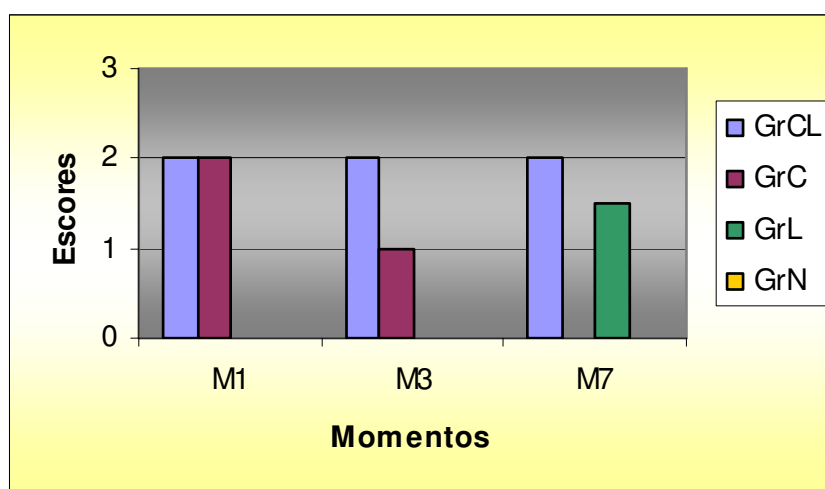


Figura 9: Representação gráfica das medianas dos escores de opacidade corneana, dos grupos em cada momento de avaliação, no primeiro (M1), terceiro (M3) e sétimo (M7) dias

TABELA 8 - Escores de neovascularização observados nos olhos dos diferentes grupos no primeiro (M1), terceiro (M3) e sétimo (M7) dias de avaliação

Grupo	GrCL			GrC			GrL			GrN		
	M1	M3	M7	M1	M3	M7	M1	M3	M7	M1	M3	M7
1	0	0	2	0	0	0	0	0	1	0	0	0
2	0	0	1	0	1	1	0	0	1	0	0	0
3	0	0	2	0	0	0	0	0	1	0	0	0
4	0	0	1	0	2	2	0	0	1	0	0	0
5	0	0	2	0	1	1	0	0	2	0	0	0
6	0	0	3	0	0	0	0	0	1	0	0	0
7	0	0	1	0	0	0	0	0	1	0	0	0
8	0	0	2	0	0	0	0	0	1	0	0	0

GrCL: grupo ceratite+lente; GrC: grupo ceratite; GrL: grupo lente; GrN: grupo normal

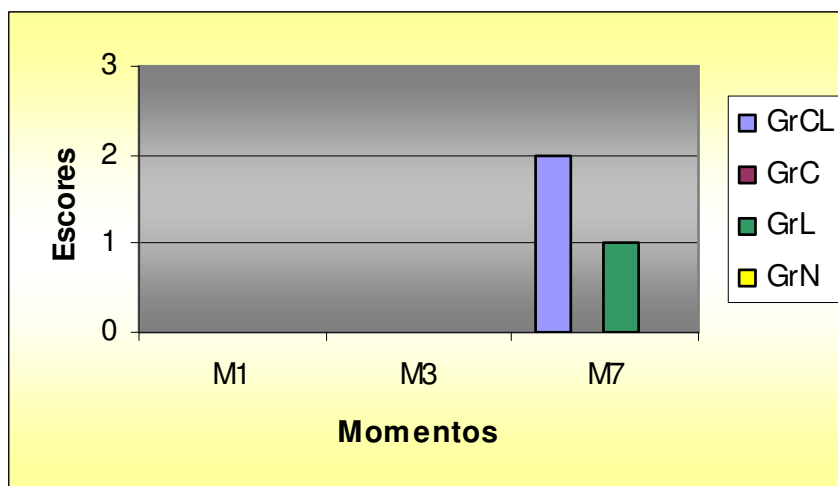


Figura 10: Representação gráfica das medianas dos escores de neovascularização, dos grupos em cada momento de avaliação, no primeiro (M1), terceiro (M3) e sétimo (M7) dias

5.2 AVALIAÇÃO MORFOLÓGICA

A avaliação histológica da lente de contato bio sintética detectou, na microscopia de luz, presença de células inflamatórias e, na microscopia eletrônica de varredura, presença de muco e de debris celulares, aderidos às fibrilas da lente (Figuras 20 e 21).

5.2.1 Epitélio corneano

Observou-se epitélio pavimentoso estratificado não queratinizado; nos cortes histológicos do GrCL, GrL e GrC a camada epitelial continha número reduzido de células comparada aos olhos do grupo controle (GrN). As células epiteliais basais desenvolveram espongiose (edema intraepitelial), caracterizando um epitélio jovem e em fase inflamatória. No GrCL, em um olho observou-se espessamento da membrana basal e dois formaram cistos intraepiteliais. No GrL três olhos não possuíam camada epitelial no corte histológico e outros três olhos continham cistos epiteliais. No GrC dois cortes histológicos apresentaram espessamento de membrana basal. Não se notou alterações quanto à espessura e à morfologia epitelial nos olhos do GrN. As mensurações da espessura da camada epitelial são representadas na Tabela 9 e na Figura 11.

5.2.2 Estroma corneano

A camada estromal presente nos cortes histológicos do GrCL caracterizou-se pelo desarranjo das lamelas e redução da eosinofilia, resultantes do edema intra-estromal, sendo mais intenso na porção anterior próximo à membrana basal do epitélio. O estroma continha ceratócitos, fibrócitos e leucócitos mono e polimorfonucleares, predominando linfócitos e monócitos, sendo moderado em seis olhos e intenso nos outros dois. Em um corte histológico observou-se formação de neovasos. No GrC edema estromal leve a moderado estava presente em todos os olhos, de forma menos intensa, comparada ao GrCL. A região estromal continha poucos leucócitos e apenas um olho continha neovaso. No GrL leucócitos equivaleram-se em quantidade ao GrCL, sendo que os três olhos com exposição estromal continham grande quantidade de mononucleares. Assim como no GrCL, o GrL também

demonstrou desarranjo das lamelas estromais, de forma mais evidente que nos olhos do GrC. Os olhos do GrN mostraram estroma regular, baixa celularidade e raros leucócitos. A contagem das células estromais está representada na Tabela 10 e na Figura 12. Não se detectaram bactérias nos cortes histológicos avaliados.

TABELA 9 - Médias da espessura da camada epitelial (μm) da córnea dos olhos avaliados nos diferentes grupos aos sete dias de pós-operatório

Grupos Olhos	GrCL	GrC	GrL	GrN
1	28,04	32,33	24,79	60,33
2	73,9	61,56	15,4	62,84
3	42,84	48,44	82,65	76,61
4	30,43	35,15	14,56	87,95
5	20,93	40,89	38,45	92,72
6	17,94	48,22	0	79,01
7	11,06	41,87	0	74,38
8	33,37	56,09	35,72	54,63

GrCL: grupo ceratite+lente; GrC: grupo ceratite; GrL: grupo lente; GrN: grupo normal

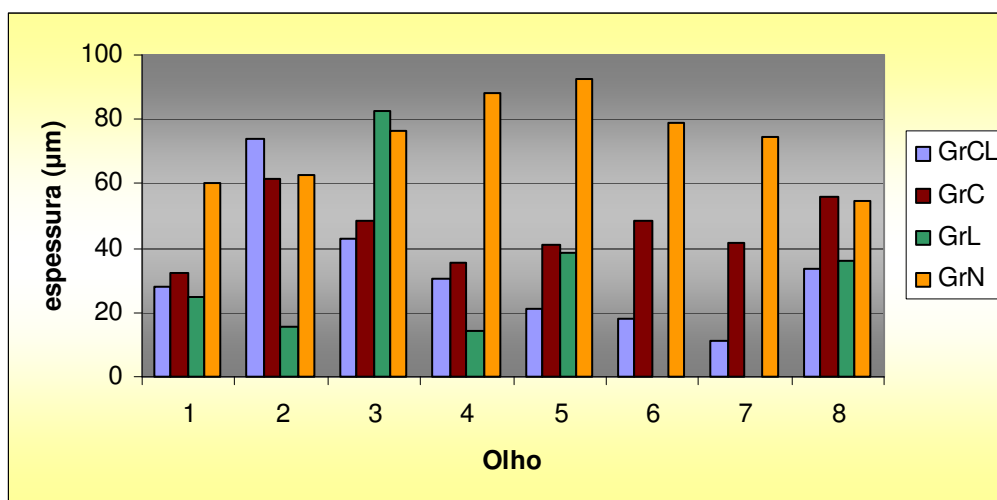


Figura 11: Representação gráfica das médias da espessura da camada epitelial (μm) da córnea dos olhos avaliados nos diferentes grupos aos sete dias de pós-operatório

TABELA 10 - Médias das contagens de células estromais dos olhos avaliados nos diferentes grupos aos sete dias de pós-operatório

Grupos Olhos	GrCL	GrC	GrL	GrN
1	74,6	72,6	96,8	22,6
2	101,8	111,6	61,4	47,8
3	135,6	82,6	89	34,2
4	97,4	125	279	38,4
5	57,8	120,4	151,6	33,6
6	74,8	49,4	190,4	53,4
7	159,4	68	30,6	45,4
8	197,4	56,6	50,8	44,6

GrCL: grupo ceratite+lente; GrC: grupo ceratite; GrL: grupo lente; GrN: grupo normal

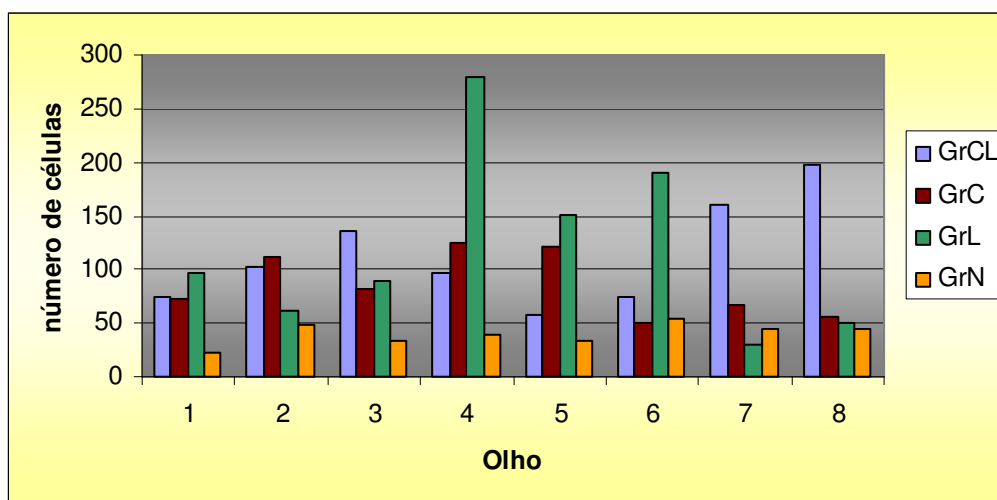


Figura 12: Representação gráfica das médias do número de células estromais dos olhos avaliados nos diferentes grupos aos sete dias de pós-operatório

5.3 AVALIAÇÃO MICROBIOLÓGICA

No GrCL, na secreção conjuntival de apenas um olho não houve crescimento bacteriano na placa semeada, no primeiro dia de coleta; quatro resultaram em alta quantidade de colônias (acima de 300 UFC) e três tiveram crescimento limitado. No segundo dia, houve redução na contagem de colônias em seis olhos e aumento em um, a coleta posterior apresentou crescimento baixo em apenas duas placas e negativo nas demais bem como em todas as coletas ao quarto dia (Tabela 11).

Nos olhos pertencentes ao GrC, houve maior crescimento bacteriano nas placas semeadas no primeiro dia em cinco olhos, caracterizado pela alta contagem de colônias típicas de *S. aureus*; os demais apresentaram baixa contagem. Nos dias subseqüentes, o crescimento bacteriano foi muito reduzido (Tabela 12).

Nas culturas referentes ao GrL, houve pouco crescimento em apenas dois olhos no primeiro dia e apenas um olho apresentou crescimento nas placas, até o quarto dia (Tabela 13).

Quanto ao GrN, houve baixa contagem de UFC no primeiro dia em apenas três olhos e em quatro no segundo dia. Os demais não demonstraram crescimento bacteriano (Tabela 14).

TABELA 11 - Contagem de unidades formadoras de colônias (UFC) nas placas de agar sangue, semeadas no primeiro (M1), segundo (M2), terceiro (M3) e quarto (M4) dias, com secreção dos olhos referentes ao grupo ceratite e lente (GrCL)

GrCL	M1	M2	M3	M4
1	300	70	0	0
2	300	3	3	0
3	300	0	0	0
4	0	0	0	0
5	26	1	0	0
6	300	2	0	0
7	1	4	0	0
8	36	109	18	0

TABELA 12 - Contagem de unidades formadoras de colônias (UFC) nas placas de agar sangue, semeadas no primeiro (M1), segundo (M2), terceiro (M3) e quarto (M4) dias, com secreção dos olhos referentes ao grupo ceratite (GrC)

GrC	M1	M2	M3	M4
1	300	0	0	0
2	300	0	0	0
3	300	1	0	0
4	4	0	0	0
5	300	0	0	0
6	15	1	0	0
7	243	1	0	0
8	1	0	0	0

TABELA 13 - Contagem de unidades formadoras de colônias (UFC) nas placas de agar sangue, semeadas no primeiro (M1), segundo (M2), terceiro (M3) e quarto (M4) dias, com secreção dos olhos referentes ao grupo lente (GrL)

GrL	M1	M2	M3	M4
1	0	0	0	0
2	0	0	0	0
3	0	0	0	0
4	0	0	0	0
5	0	0	0	0
6	8	100	9	71
7	5	0	0	0
8	0	0	0	0

TABELA 14 - Contagem de unidades formadoras de colônias (UFC) nas placas de agar sangue, semeadas no primeiro (M1), segundo (M2), terceiro (M3) e quarto (M4) dias, com secreção dos olhos referentes ao grupo controle (GrN)

GrN	M1	M2	M3	M4
1	0	0	0	0
2	0	2	0	0
3	1	4	0	0
4	1	1	0	0
5	0	0	0	0
6	1	0	0	0
7	0	0	0	0
8	0	5	0	0

5.4 AVALIAÇÃO FARMACOLÓGICA

As amostras de humor aquoso foram analisadas pelo método de cromatografia líquida de alto rendimento e obtiveram-se os valores descritos na Tabela 15 e na Figura 15. Algumas amostras apresentaram-se com alta densidade devido à presença de fibrina e não foi possível o processamento destas pelo aparelho. Os resultados avaliados no GrC foram maiores, comparados ao GrCL, no terceiro dia, em todos os olhos. No sétimo dia, as amostras do GrC demonstraram valores menores, comparados à leitura anterior e, no GrCL, apenas dois resultaram positivos. As dosagens dos olhos do GrCL foram maiores que as do GrL, detectadas em apenas duas amostras. As análises do GrN não mostraram a presença de ofloxacina, tanto no terceiro quanto no sétimo dias.

TABELA 15 – Valores de concentração da ofloxacina no humor aquoso ($\mu\text{g/ml}$), nos olhos segundo grupos e momentos, ao terceiro (M3) e sétimo (M7) dias

Grupo	GrCL		GrC		GrL		GrN	
	M3	M7	M3	M7	M3	M7	M3	M7
1	1,69	0	18,93	6,16	0	0	0	0
2	3,18	0	*	6,32	0	0	0	0
3	3,72	0	31,62	7,83	0	0	0	0
4	4,81	0	159,74	15,18	0	0	0	0
5	1,87	0	49,56	7,17	0	0	0	0
6	*	0	63,71	6,06	*	2,54	0	0
7	4,88	5,35	59,17	6,65	*	*	0	0
8	11,76	3,96	37,51	4,06	0	4,2	0	0

GrCL: grupo ceratite+lente; GrC: grupo ceratite; GrL: grupo lente; GrN: grupo normal

* material não avaliado devido à presença de fibrina

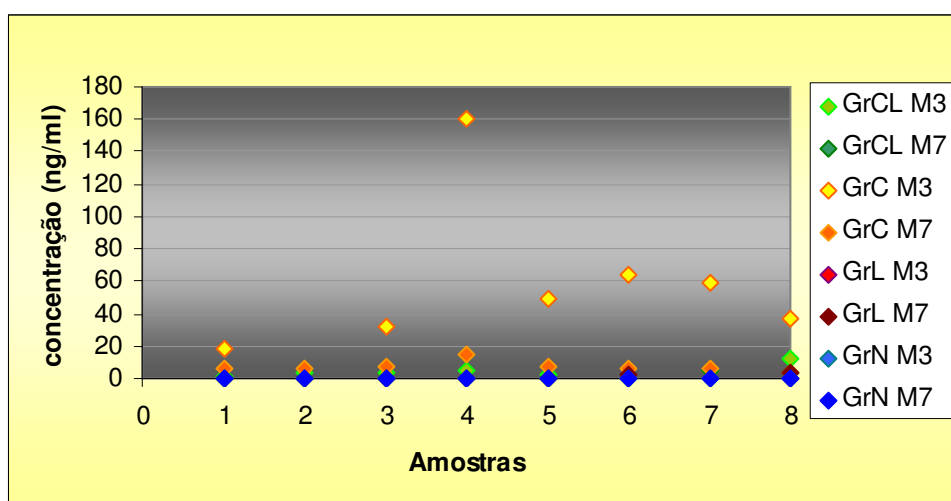


Figura 13: Representação gráfica da concentração de ofloxacina no humor aquoso ($\mu\text{g/ml}$), nos olhos segundo grupos e momentos, ao terceiro (M3) e sétimo (M7) dias

5.5 ANÁLISE ESTATÍSTICA

As Tabelas 16 a 27 representam as medianas e referentes valores mínimos e máximos das variáveis analisadas nos momentos de observação de cada grupo. Para a indicação dos resultados do teste de comparações múltiplas foram utilizadas letras minúsculas e maiúsculas colocadas ao lado das estatísticas descritivas [mediana (valor mínimo - valor máximo)]. As letras minúsculas comparam os grupos em cada momento. Letras maiúsculas comparam os momentos dentro de cada grupo. Letras iguais indicam diferenças não significativas ($P > 0,05$).

5.5.1 Avaliação clínica

Tabela 16 - Mediana e valores mínimos e máximos de blefarospasmo segundo grupos e momentos

Grupo	Momentos de Avaliação		
	M1	M3	M7
GrCL	2,5Ba (2-3)	1Aa (1-2)	2Aa (1-2)
GrC	3Ca (2-3)	2Ba (1-2)	0,5Ab (0-1)
GrL	1Ab (1-1)	1Aa (1-2)	2Aa (1-3)
GrN	0Ac (0-0)	0Ab (0-0)	0Ac (0-0)

Houve diferença de GrCL e GrC em relação ao GrL e ao GrN e entre estes, mas não houve diferença entre GrCL e GrC, no primeiro momento. Em M3 houve diferença entre GrN e os demais e, em M7, não se observou entre GrCL e GrL, mas entre estes e GrC e GrN. Detectou-se ainda, diferença, em M7, entre GrC e GrN. Os momentos mostraram diferença estatística em GrC e GrCL.

Tabela 17 - Mediana e valores mínimos e máximos de secreção ocular segundo grupos e momentos

Grupo	Momentos de Avaliação		
	M1	M3	M7
GrCL	3Ba (3-3)	2Aa (1-3)	1,5Aa (1-3)
GrC	3Ca (2-3)	1Ba (1-2)	0,5Ab (0-1)
GrL	0Ab (0-0)	1,5Ba (1-2)	2Aa (1-3)
GrN	0Ab (0-0)	0Ab (0-0)	0Ac (0-0)

Houve diferença de GrCL e GrC em relação a GrL e GrN, mas não entre eles, em M1; em M3 houve diferença de GrCL, GrC e GrL comparados a GrN e em M7 de GrCL e GrL em relação a GrC e GrN e ainda, entre estes. Os momentos mostraram diferença estatística em GrC, GrL e GrCL.

Tabela 18 - Mediana e valores mínimos e máximos de hiperemia conjuntival segundo grupos e momentos

Grupo	Momentos de Avaliação		
	M1	M3	M7
GrCL	3Ba (3-3)	2,5Aa (1-3)	2Aa (1-2)
GrC	3Ca (2-3)	2Ba (1-2)	1Ab (0-1)
GrL	1Bb (1-1)	2Ba (1-2)	2Ba (1-3)
GrN	0Ac (0-0)	0Ab (0-0)	0Ac (0-0)

Observou-se diferença, no M1 de GrCL e GrC em relação a GrL e GrN e ainda, entre estes. No M3, houve diferença de GrCL, GrC e GrL comparados a GrN e no M7, de GrCL e GrL em relação a GrC e GrN e ainda, entre estes. Os momentos amostraram diferença estatística em GrC e GrCL.

Tabela 19 - Mediana e valores mínimos e máximos de quemose conjuntival segundo grupos e momentos

Grupo	Momentos de Avaliação		
	M1	M3	M7
GrCL	2Ba (2-3)	1,5Aa (0-2)	1Aa (0-2)
GrC	2Ba (1-2)	0Ab (0-0)	0Ab (0-0)
GrL	0Ab (0-0)	0Ab (0-1)	1Ba (1-3)
GrN	0Ab (0-0)	0Ab (0-0)	0Ab (0-0)

Em M1 houve diferença de GrCL e GrC comparados a GrL e GrN, mas não houve entre eles. Em M3, houve apenas diferença entre GrCL e os demais. Em M7, ocorreu diferença de GrCL e GrL, comparados a GrC e GrN. Houve diferença entre M1 e M3 no GrCL e no GrC e, ainda, de M1 e M3 em relação a M7 no GrL.

Tabela 20 - Mediana e valores mínimos e máximos de abscesso segundo grupos e momentos

Grupo	Momentos de Avaliação		
	M1	M3	M7
GrCL	2Aa (2-2)	#	2Aa (2-3)
GrC	2Ca (2-2)	1Ba (0-2)	0Ab (0-0)
GrL	0Ab (0-0)	0Ab (0-0)	0Ab (0-0)
GrN	0Ab (0-0)	0Ab (0-0)	0Ab (0-0)

momento não avaliado devido à presença da lente de contato

Observou-se diferença de GrCL e GrC em relação a GrL e GrN, mas não houve entre eles, no M1. No M3 houve diferença de GrC em relação a GrL e GrN. No M7, ocorreu apenas entre GrCL comparado aos demais. Houve diferença entre momentos no GrC.

Tabela 21 - Mediana e valores mínimos e máximos de opacidade corneana segundo grupos e momentos

Grupo	Momentos de Avaliação		
	M1	M3	M7
GrCL	2Aa (2-2)	2Aa (1-2)	2Aa (1-3)
GrC	2Ca (2-2)	1Bb (1-2)	0Ab (0-1)
GrL	0Ab (0-0)	0Ac (0-1)	1,5Ba (1-3)
GrN	0Ab (0-0)	0Ad (0-0)	0Ab (0-0)

Ocorreu diferença entre GrCL e GrC comparados a GrL e GrN, mas não entre eles, no M1. No M3, houve diferença entre todos os grupos e no M7, entre GrCL e GrL, comparados a GrC e GrN. Houve diferença entre momentos em GrC e GrL

Tabela 22 - Mediana e valores mínimos e máximos de neovascularização corneana segundo grupos e momentos

Grupo	Momentos de Avaliação		
	M1	M3	M7
GrCL	0Aa (0-0)	0Aa (0-0)	2Ba (1-3)
GrC	0Aa (0-0)	0Aa (0-2)	0Ac (0-2)
GrL	0Aa (0-0)	0Aa (0-0)	1Bb (1-2)
GrN	0Aa (0-0)	0Aa (0-0)	0Ad (0-0)

Não se observou diferença entre grupos em M1 e M3. Entretanto, em M7, houve diferença em todos os grupos entre si. Houve diferença de M1 e M3 em relação a M7 no GrCL e no GrL.

5.5.2 Avaliação morfológica

TABELA 23 - Mediana e valores mínimos e máximos das espessuras (μm) das camadas epiteliais segundo grupos

GrCL	GrC	GrL	GrN
29,24a (11,06-73,9)	45,05a (32,33-61,56)	20,1a (0-82,65)	75,5b (54,63-92,72)

Houve diferença estatística de GrCL, GrC e GrL comparados ao GrN, mas não entre eles.

TABELA 24 - Mediana e valores mínimos e máximos das contagens de células estromais segundo grupos

GrCL	GrC	GrL	GrN
99,6a (57,8-197,4)	77,6a (49,4-125)	92,9a (30,6-279)	41,5b (22,6-53,4)

Houve diferença estatística do GrN em relação aos demais, mas não entre GrCL, GrC e GrL.

5.5.3 Avaliação microbiológica

TABELA 25 - Mediana e valores mínimos e máximos de contagem de colônias (UFC) segundo grupos e dias (M)

Grupo	Dias de Avaliação			
	M1	M2	M3	M4
GrCL	168Ba (0-300)	2,5ABa (0-109)	0Aa (0-18)	0Aa (0-0)
GrC	271Bb (1-300)	0Aa (0-1)	0Aa (0-0)	0Aa (0-0)
GrL	0Ab (0-8)	0Aa (0-100)	0Aa (0-9)	0Aa (0-71)
GrN	0Ab (0-1)	0,5Aa (0-5)	0Aa (0-0)	0Aa (0-0)

Houve diferença estatística entre os grupos com ceratite (GrCL e GrC) e os grupos sem indução da lesão (GrL e GrC), no primeiro dia de avaliação. Não

houve diferença entre grupos nos demais dias. Houve diferença entre os momentos M1 e M2 no GrCL e no GrC.

5.5.4 Avaliação farmacológica

TABELA 26 - Mediana e valores mínimos e máximos da concentração de ofloxacina no humor aquoso ($\mu\text{g/ml}$) no terceiro dia, segundo grupos

GrCL	GrC	GrL	GrN
3,72b (1,69 -11,76)	49,56a (18,93 -159,74)	0c (0-0)	0c (0-0)

Ocorreu diferença estatística entre o GrC o GrCL e entre estes comparados aos demais. Não houve diferença entre GrL e GrN.

TABELA 27 - Mediana e valores mínimos e máximos da concentração de ofloxacina no humor aquoso ($\mu\text{g/ml}$) no sétimo dia, segundo grupos

GrCL	GrC	GrL	GrN
0b (3,96-5,35)	6,49a (4,06 - 5,18)	0b (2,54 - 4,02)	0b (0-0)

Ocorreu diferença estatística apenas entre o GrC e os demais. Não houve diferença entre GrCL, GrL e GrN.

DISCUSSÃO

6 DISCUSSÃO

6.1 Metodologia

O contato da córnea com o meio externo torna-a a estrutura ocular mais passível de traumas e lesões. Assim, as enfermidades corneanas são as mais comumente observadas na rotina oftalmológica. Lesões crônicas ou severas podem acarretar formação de intensa cicatriz ou até perfuração, prejudicando sensivelmente a visão do animal. Assim, estudos desenvolvidos nesta área são importantes para minimizar estas conseqüências e para recuperar a visão destes animais. Objetivou-se, com este estudo, fornecer à prática clínica, novo método de tratamento das afecções corneanas. A escolha do cão como modelo experimental visou à correlacionar a efetividade do tratamento à espécie animal mais difundida dentro da área veterinária.

A utilização de lente de contato terapêutica em medicina veterinária é pouco difundida, devido à dificuldade de adaptação em relação à variação de curvatura da córnea, dificultando seu ajuste à superfície corneana, além da movimentação da terceira pálpebra e da necessidade em manter o animal com colar tipo elisabetano (SCHMIDT et al., 1977; MORGAN et al., 1984). Assim, avaliou-se, neste trabalho, um novo material para lentes de contato terapêuticas visando, além da proteção mecânica, auxílio à cicatrização, pela extrapolação dos resultados obtidos mediante seu uso em feridas cutâneas, onde a membrana de biocelulose auxiliou a cicatrização e protegeu o leito da ferida contra infecções (REBELLO et al., 1987; FONTANA et al., 1990; MAYALL et al., 1990; FONTANA et al., 1991; MARQUES et al., 1996; WOUK e SOUZA, 1996).

O protocolo anestésico adotado, utilizando-se acepromazina associada ao cloridrato de tramadol, via intramuscular, para tranquilização e a associação de benzodiazepínico e anestésico dissociativo para a analgesia e a hipnose foram eficazes quanto ao tempo necessário para os procedimentos, além de manter parcialmente a centralização do bulbo ocular, que auxiliou no posicionamento do olho para a visibilização ao microscópio cirúrgico. A complementação da analgesia com colírio de proximetacaína 0,5% foi importante para complementar a manutenção anestésica. Para a coleta de

humor aquoso, procedimento de curta duração, optou-se por outro protocolo, utilizando-se apenas a associação de tiletamina e zolazepam, proporcionando recuperação mais rápida dos animais (PAWSON e FORSYTH, 2004).

Dentre os agentes envolvidos nas ceratites bacterianas, o *Staphylococcus aureus* é a bactéria mais comumente encontrada nesta afecção (MUTTON et al., 1997; BOURCIER et al., 2003; PRADO, 2005; ALVES et al., 2006). O modelo experimental utilizado para indução de ceratite bacteriana baseou-se nos protocolos publicados na literatura para inoculação intra-estromal de *S. aureus* em coelhos. A concentração de bactérias no inóculo, assim como o tempo de avaliação antes e durante o tratamento variou relativamente aos estudos consultados (DAJCS et al., 2001; KOWALSKI et al., 2001; MOREAU et al., 2002; HOLZER et al., 2003; TUNGSIRIPAT et al., 2003; BAREQUET et al., 2004), assim, optou-se por padronizar o experimento de modo a estabelecer um método adequado aos objetivos pretendidos. A concentração de bactérias utilizada no inóculo e o intervalo de início do tratamento foram adequados para a indução da ceratite bacteriana, visto que entre os 16 olhos avaliados, 15 apresentaram crescimento bacteriano 24 horas após a indução. A técnica de inoculação apresentada na literatura, foi descrita por diversos métodos, incluindo injeção direta do inóculo no leito estromal e formação de flap produzido com microcerátomo (MOREAU et al., 2002; TUNGSIRIPAT et al., 2003). Optou-se pela utilização de bisturi de profundidade limitada e tunelização lamelar com bisturi crescente angulado devido ao seu simples manuseio e custo reduzido em relação ao microcerátomo. A técnica proporcionou fácil aplicabilidade e proporcionou que se atingisse o objetivo.

As fluorquinolonas são potentes agentes antimicrobianos com amplo espectro de ação e intensa atividade contra organismos gram-negativos e gram-positivos. Ofloxacina e ciprofloxacina são duas das mais comumente utilizadas no tratamento de infecções oftálmicas (PRAJNA et al., 2001), além de a ofloxacina apresentar maior absorção intra-ocular, tanto no epitélio íntegro quanto lesado, indicando relevância em sua escolha como antibiótico adotado na terapia da ceratite bacteriana empregada neste estudo (HEALY et al., 2004; YU-SPEIGHT et al., 2005). Adotou-se a frequência de instilação do antibiótico de quatro vezes ao dia para evitar a indução de bactérias resistentes (MUTTON, et al., 1997; DOWLING e GRAHN, 1998). Optou-se, ainda, pela

associação da atropina 1% tópica devido à possibilidade de ocorrência de iridociclite reflexa, que acompanha as úlceras corneanas (KERN,1990).

As formas de avaliação utilizadas neste experimento, clínica, histopatológica, microbiológica e farmacológica, visaram a complementar-se dentro dos resultados obtidos. A avaliação clínica procurou seguir as alterações observadas em ceratites relacionadas a infecções bacterianas (LIMA e BELFORT Jr., 1997) e em usuários de lentes de contato (HOLDEN et al., 1985; McNAMARA et al., 1998). Optou-se pela não utilização da fluoresceína como marcador da lesão para não haver interferência na constituição do humor aquoso, visto que este seria utilizado posteriormente para análise química da dosagem do antibiótico. A biópsia de córnea foi adotada para possibilitar a avaliação histológica do tecido corneano, visto que a cultura bacteriana poderia mostrar-se negativa mesmo quando há bactérias, cujo crescimento seria suprimido pelo antibiótico e para observar o infiltrado corneano abaixo do epitélio, pois a citologia de córnea não detectaria tais alterações (ALEXANDRAKIS et al., 2000).

A dosagem da concentração de ofloxacina no humor aquoso após administração tópica, pelo método de cromatografia líquida de alto rendimento (HPLC) (GHAZI-NOURI et al., 2003; HEALY et al., 2004; YU-SPEIGHT et al., 2005), adequou-se aos resultados obtidos com os cultivos bacteriológicos.

6.2 Resultados clínicos e morfológicos

Todos os olhos que receberam a lente de contato demonstraram blefarospasmo, secreção ocular, hiperemia conjuntival e quemose leves a intensos durante todo o período de avaliação, com pouca variação entre momentos, diferente do GrC, que apresentou redução do primeiro ao sétimo dia, regredindo para forma leve ou ausente no último momento em todos os sintomas. Estes sinais indicam que os olhos com lente de contato sofreram estímulo inflamatório constante, devido à presença desta, desde o início, inclusive no grupo GrL, onde não havia ceratite. A secreção ocular mucopurulenta esteve presente no início do período de observação, nos grupos onde houve indução da ceratite bacteriana, confirmando a presença de infecção. No último momento de avaliação, o aspecto purulento foi substituído

por uma secreção mucosa persistente, nos olhos que estavam com a lente, indicando também estímulo inflamatório.

Quanto à ceratite induzida nos olhos do GrCL, não houve melhora clínica durante o período de observação e em dois olhos houve piora, com formação de depressão profunda no local da lesão. Entretanto, no GrC, houve cicatrização da lesão com leve opacidade, apenas na região lesada. Esta comparação indica que a lente não auxiliou a cicatrização da córnea, conforme observado na literatura referente à cicatrização de feridas cutâneas com a utilização da membrana de celulose (REBELLO et al., 1987; FONTANA et al., 1990; MAYALL et al., 1990; FONTANA et al., 1991; MARQUES et al., 1996; WOUK e SOUZA, 1996).

O epitélio corneano é do tipo escamoso, estratificado e não queratinizado; apresenta de 25 a 40 μm de espessura, composto por uma camada simples de células basais colunares, duas a três camadas de células poliédricas em forma de asas, e duas a três camadas de células escamosas (BANKS, 1991; SAMUELSON, 1999). A camada epitelial dos cortes histológicos apresentou epitélio escamoso, estratificado e não queratinizado, corroborando os dados da literatura. Entretanto, no GrN observou-se sete a nove camadas de células e espessura de 54 a 92 μm , indicando um epitélio mais espesso e composto por maior número de camadas de células poliédricas e escamosas, comparativamente à literatura.

Uma vez que as células epiteliais completam o processo de migração sobre o leito da ferida, estas proliferam e estratificam, restaurando a espessura normal do epitélio (DUA et al., 1994). Nos grupos tratados, a espessura apresentou-se menor comparada ao GrN, sendo que nos olhos que receberam a lente de contato, o epitélio mostrou-se mais fino que no GrC, além de dois olhos do GrL em que houve abrasão total da camada epitelial. Os tipos celulares eram, em sua maioria, de células basais e poliédricas, caracterizando um epitélio jovem e apresentavam espongirose, identificada pela palidez perinuclear, principalmente próximo à membrana basal e indicando processo inflamatório agudo (SPENCER, 1985).

Nos cortes histológicos do GrU, a camada epitelial apresentava-se íntegra, porém com espessura menor que o normal, sugerindo que o processo cicatricial ainda não havia se completado. Nos olhos com lente, entretanto,

acredita-se que o processo cicatricial foi prejudicado e houve maior afinamento corneano, além de três olhos que não continham camada epitelial, sugerindo que a lente provocou hipoxia, alteração da barreira epitelial e acidose do tecido corneano, além do trauma mecânico e da alteração da distribuição do filme lacrimal, conforme citado na literatura quanto às possíveis alterações provocadas pela LC (HOLDEN e MERTZ, 1984; THOFT, 1986; McNAMARA et al., 1998). Estas observações estão associadas ao uso crônico de LC mas, no presente estudo, ocorreram em um curto período de tempo, indicando intensa interferência da membrana de celulose sobre o tecido corneano. A hipóxia do tecido corneano leva ao edema epitelial, redução da atividade mitótica e formação de microcistos (VENTOCILLA e STAMLER, 2006), alterações estas também detectadas à histologia dos olhos que se mantiveram com a lente durante o período de observação.

A opacidade corneana foi observada aos sete dias, após a remoção da lente, em todos os olhos do GrCL e GrL, ou seja, mesmo sem indução de ceratite, variando de leve a intensa. Este resultado relacionou-se, na avaliação histológica, com edema epitelial e estromal, além de desarranjo das lamelas estromais, ocasionada pelo acúmulo de líquido e formação de cicatriz, entretanto, separação das lamelas pode ocorrer também como artefato de técnica. Infiltração de células inflamatórias, necrose estromal por destruição enzimática, vascularização e deposição de cálcio também estão relacionadas à perda de transparência (SPENCER, 1985; MARGO e GROSSNIKLAUS, 1991). A opacidade avaliada clinicamente não se correlacionou com as alterações histológicas em todos os casos, assim, os olhos que apresentaram opacidade mais intensa no GrCL não foram necessariamente os que resultaram em maior número de células estromais ou menor espessura de camada epitelial, corroborando o relato de HOLZER et al. (2003).

Quanto ao tipo celular leucocitário, predominaram, em todos os grupos, mononucleares, em sua maioria, linfócitos, plasmócitos, e histiócitos, corroborando as descrições de Spencer (1985), quanto ao tempo de evolução da inflamação, visto que os neutrófilos têm tempo médio de vida menor que os mononucleares, assim, não sendo observados em grande quantidade aos sete dias. Segundo HOLZER et al. (2003), após a indução de ceratite lamelar difusa,

também se constatou a presença de plasmócitos, eosinófilos e linfócitos, em concordância com as observações relacionadas a este estudo.

A reação vascular da inflamação ocular manifesta-se inicialmente pela hiperemia perilímbica, que pode se estender por toda periferia ou envolver apenas um setor. Vasos são estimulados pelo edema, infiltração celular e necrose tecidual; tendem a ser superficiais, quando há lesão epitelial e profundos, na lesão estromal (SPENCER, 1985). Neovascularização profunda esteve presente, como injeção ciliar, em todos os olhos que receberam a lente, avaliados aos sete dias, com exceção de um deles, que apresentou neovascularização superficial, observada nas avaliações clínica e histológica, ao sétimo dia. Estas análises indicam que a lente causou alterações da camada estromal nos olhos que a receberam, mesmo nos que não sofreram indução da ceratite. Edema e estimulação de neovascularização tendem a ser uma consequência ao uso crônico de LC (DONSHIK e PORAZINSKI, 1999; CHANG e CHANG, 2002), mas, neste experimento, estas alterações desenvolveram-se em um curto período de sua utilização, relacionando-se um estímulo severo da inflamação, provocado pela membrana de celulose. Segundo relato de WADA et al. (2000), a utilização de LCT em um cavalo também causou neovascularização corneana, entretanto a lente foi mantida por um período de 143 dias na superfície corneana. No GrC, três olhos desenvolveram neovasos superficiais, notados no terceiro e sétimo dias, mas constatados em apenas uma biópsia, referente ao olho com neovascularização moderada. Neste grupo os vasos foram induzidos pelo processo cicatricial relacionado à ceratite bacteriana, visto que a reparação com presença de neovascularização pode ocorrer em lesões destrutivas, quando há grande perda tecidual ou infecção (SALTTER, 2005).

6.3 Resultados microbiológicos e farmacológicos

Os olhos nos quais houve indução da ceratite bacteriana apresentaram alto crescimento de colônias nas placas semeadas com a secreção conjuntival no primeiro dia, reduzindo intensamente a contagem nos demais. Os *swabs* foram mantidos em caldo de enriquecimento, detectando-se turvação após 24 horas, fato que indica presença de bactérias no material colhido, porém em quantidade insuficiente para crescimento na placa semeada. Estes resultados demonstram a eficácia no tratamento das ceratites, tanto no grupo tratado com colírio quanto com a lente impregnada. Nos grupos sem ceratite houve baixa contagem em todas as colheitas, nas quais cresceram apenas bactérias presentes na microbiota normal, visto que o *S. aureus* pode estar presente de forma não patogênica (DAJCS, et al., 2001).

Quanto à concentração da ofloxacina detectada nas amostras de humor aquoso na primeira coleta, ao terceiro dia, ambos os grupos, GrC e GrCL obtiveram valores acima da concentração inibitória mínima de 0,57 µg/ml, para *S. aureus* (BAREQUET et al., 2004), embora as doses do GrCL tenham sido menores. Pela análise microbiológica, houve resposta favorável ao antibiótico, indicando, também que a liberação gradual, foi constante e suficiente para agir contra a infecção. Na segunda coleta, ao sétimo dia, apenas o GrC se diferenciou dos demais, mas com valores menores que a primeira coleta. Esta diferença ocorreu devido à ausência de lesão corneana, o que dificulta a passagem de substâncias quando a barreira epitelial está intacta (HEALY et al., 2004; YU-SPEIGHT et al., 2005). No GrL, tanto a primeira quanto a terceira coleta apresentaram baixos níveis de antibiótico, provavelmente devido à presença desta barreira, associada ao baixo nível de antibiótico ao sétimo dia. Em seres humanos, as LCT são contra-indicadas em infecções ativas, pois a infecção pode ser exacerbada, entretanto, nas avaliações relacionadas ao projeto, não ocorreu piora do quadro infeccioso, ao contrário, houve redução do crescimento bacteriano, conforme resultados obtidos nos cultivos microbiológicos (NILSSON e MONTANA, 1994).

6.4 Lente de contato bio sintética

Na histologia das lentes, tanto à microscopia de luz, quanto na eletrônica de varredura, observou-se a presença de células inflamatórias, muco e debris celulares aderidos a elas, na face interna e na externa. Este evento ocorre devido à lente agir como um anteparo entre a pálpebra e a córnea, interferindo com o mecanismo de limpeza do filme lacrimal pela movimentação palpebral, para a remoção de detritos, células e muco, conseqüentemente causando a aderência deste material a ela (McNAMARA et al., 1998; BRENNAN e COLES, 2000; BRUCE et al., 2001; VENTOCILLA e STAMLER, 2006). Este evento também propicia às lentes de contato uma superfície alternativa de colonização de bactérias à superfície ocular, mas esta é esporádica e o número de bactérias é relativamente baixo para induzir possíveis reações inflamatórias (WILLCOX et al., 2001). Não se detectaram bactérias no exame histológico das lentes, tampouco piora da infecção devido a sua presença.

O uso de lentes de contato hidrofílicas na oftalmologia veterinária é pouco difundido, principalmente devido à dificuldade de adaptação da curvatura da córnea à superfície da lente, visto que lentes de contato com ajuste inadequado podem causar desconforto, edema corneano, neovascularização, infecções secundárias e queda da mesma (KERN, 1990). Não houve perda da lente em qualquer dos olhos avaliados. Até o terceiro dia, tanto no GrCL quanto no GrL, a lente apresentou movimentação sobre a superfície ocular, entretanto ao final do período de avaliação, quando ela foi removida, observou-se a demarcação da sua borda sobre a superfície corneana, sugerindo que o material bio sintético sofreu deformação e redução do raio de curvatura, com compressão sobre a córnea. Esta alteração é descrita na literatura como síndrome da lente apertada, onde ocorre inflamação estromal difusa, com formação de ceratite ponteada e infiltrados no estroma anterior, causando dor, fotofobia, congestão conjuntival e lacrimejamento (VENTOCILLA e STAMLER, 2006). Outra hipótese sugere a desidratação da superfície corneana pela membrana de celulose, visto que lentes que contém alto grau de hidratação tendem a seqüestrar a água da superfície ocular, causando dessecação da córnea e aderência da lente à superfície ocular, podendo, ainda, reduzir a permeabilidade ao oxigênio (GOLDING et al., 1995; ARORA et al., 2004). Estas reações não foram observadas com a utilização de lentes de contato

hidrofílicas em cães, por período semelhante ao avaliado neste estudo (SCHMIDT et al., 1977; MORGAN et al., 1984).

As LC com Dk alto, ou seja, alta permeabilidade ao oxigênio, são preferíveis por facilitar a oxigenação da superfície corneana, visto que este tecido depende do filme lacrimal para suprir suas necessidades metabólicas (HOLDEN e MERTZ, 1984; McDERMOTT e CHANDLER, 1989; PUTZ, 2001). As alterações clínicas e histológicas encontradas neste trabalho não condizem com as descrições observadas pelos autores em relação à permeabilidade da membrana de celulose, na cicatrização de feridas cutâneas (DE PAOLA e SOUZA, 1987; GATTAZ SOBRINHO, 1989).

CONCLUSÕES

7 CONCLUSÕES

Considerando-se os resultados obtidos no presente estudo, sob a metodologia empregada, concluiu-se que:

☞ Os sinais clínicos observados indicaram que a lente de contato bioossintética posicionou-se adequadamente à superfície ocular.

☞ A lente de contato bioossintética prejudicou o processo cicatricial nos olhos analisados devido à compressão da lente sobre a córnea causando hipóxia e inflamação.

☞ O biomaterial promoveu liberação gradual de ofloxacina, em concentração adequada, até o terceiro dia de avaliação.

☞ O biomaterial apresentou efeito antimicrobiano, apesar da concentração do antibiótico ser menor que no grupo tratado com colírio.

☞ Sugerem-se estudos mais detalhados sobre a permeabilidade do oxigênio na membrana bioossintética, determinação do Dk, grau de hidratação e espessura ideal para tal evento, sem comprometer a estabilidade mecânica necessária para o adequado ajuste deste material à superfície corneana, possibilitando utilizá-la como uma lente de contato terapêutica.

BIBLIOGRAFIA

8 BIBLIOGRAFIA³³

ALEXANDRAKIS, G.; HAIMOVICI, R.; MILLER, D.; ALFONSO, E.C. Corneal biopsy in the management of progressive microbial keratitis. *Am. J. Ophthalmol.*, v.129, n.5, p.571-576, 2000.

ALVAREZ-LORENZO, C.; YAÑEZ, F.; BARREIRO-IGLESIAS, R.; CONCHEIRO, A. Imprinted soft contact lens as norfloxacin delivery systems. *J. Control. Release*, v.113, n.3, p.236-244, 2006

ALVES, M.R.; CRESTA, F.B.; ANDRADE, B.B.A.; LUI NETTO A. Alterações da superfície ocular por infecções. In: *Superfície ocular*. Rio de Janeiro: Cultura Médica. Cap. 12, 2006, p.167-202.

ALVES, M.R.; KARA-JOSÉ, N. Resposta corneana às infecções. In: BELFORT Jr., R.; KARA-JOSÉ, N. In: *Córnea clínica – cirúrgica*. São Paulo: Roca, 1997a. cap.16, p.163-172.

ALVES, M.R.; KARA-JOSÉ, N. Reepitelização. In: BELFORT Jr., R.; KARA-JOSÉ, N. In: *Córnea clínica - cirúrgica*. São Paulo: Roca, 1997b. cap.3, p.27-32.

ANDRADE, A.L.; LAUS, J.L.; FIGUEIREDO, F.; BATISTA, C.M. The use of preserved equine renal capsule to repair lamellar corneal lesions in normal dogs. *Vet. Ophthalmol.*, v.2, n.2, p.79-82, 1999.

ARFFA, R.C. *Grayson's diseases of the cornea*. 3.ed. St. Louis: Mosby Year Book, 1991. 725p.

³³ ASSOCIAÇÃO BRASILEIRA DE NORMAS TÉCNICAS. *NBR 6023: informação e documentação – Referências – Elaboração*. Rio de Janeiro, 2002. 24p.
BIOSIS. *Serial sources for the BIOSIS preview database*. Philadelphia, 1996. 468p.

ARORA, R.; JAIN, S.; MONGA, S.; NARAYANAN, R.; RAINA, UK; MEHTA, D.K. Efficacy of continuous wear PureVision contact lenses for therapeutic use. *Contact Lens Anter. Eye*, v. 27, n.1, p.39-43, 2004.

AZUARA-BLANCO, A.; PILLAI, C.T.; DUA, H.S. Amniotic membrane transplantation for ocular surface reconstruction. *Br. J. Ophthalmol.*, v.83, n.4, p.399-402, 1999.

BANKS, W.J. Olho e ouvido. In: _____. *Histologia veterinária aplicada*. São Paulo: Manole, 1991. p.589-617.

BAREQUET, I.S.; DENTON, P.; OSTERHOUT, G.J.; TULI, S.; O'BRIEN, T.P. Treatment of experimental bacterial keratitis with topical trovafloxacin. *Arch. Ophthalmol.*, v.122, n.1, p.65-69, 2004.

BARROS, E.; BITTENCOURT, H.; CARAMORI, M.L.; MACHADO, A. *Antimicrobianos*. Consulta rápida. 2.ed. Porto Alegre: Artes Médicas Sul, 1996. 250p.

BARROS, P.S.M.; SAFATLE, A.M.V.; FIGUEIRO, M. Uso do pericárdio eqüino conservado em glicerina como enxerto penetrante da córnea em cães. Estudo experimental. *Braz. J. Vet. Res. Anim. Sci.*, v.34, n.3, p.138-141, 1997.

BARROS, P.S.M.; SAFATLE, A.M.V.; GODOY, C.A.; SOUZA, M.S.B.; BARROS, L.F.M.; BROOKS, D.E. Amniotic membrane transplantation for the reconstruction of the ocular surface in three cases. *Vet. Ophthalmol.*, v.8, n.3, p.189-192, 2005.

BAUM, J.; DABEZIES, O.H. Pathogenesis and treatment of "sterile" midperipheral corneal infiltrates associated with soft contact lens use. *Cornea*, v.19, n.7, p.771-781, 2000.

BENTLEY, E.; MURPHY, C.J. Topical therapeutic agents that modulate corneal wound healing. *Vet.Clin.North Am.Small Anim.Pract.*, v.34,n.3,p.623-638, 2004.

BOURCIER, T.; THOMAS, F.; BORDERIE, V.; CHAUMEIL, C.; LAROCHE, L. Bacterial keratitis: predisposing factors, clinical and microbiological review of 300 cases. *Br. J. Ophthalmol.*, v.87, n.7, p.834-838, 2003.

BRENNAN, N.A.; COLES, M.L.C. Deposits and symptomatology with soft contact lens wear. *Int. Contact Lens Clin.*, v.27, n.3, p.75-100, 2000.

BRETTSCHEIDER, L.; PRAUSS, R.; KREJA, L.; HAVRANEK, M. Intraocular penetration of bacitracin and polymyxin B after administration by means of hydrophilic gel contact lenses. *Ophthalmol. Res.*, v.7, n.4, p.296, 1975.

BRIK, D. Aplicação de película de celulose em lesões epiteliais da córnea: estudo experimental comparativo. *Rev. Bras. Oftalmol.*, v.50, n.4, p.23-28, 1991.

BROOKS, D.E.; OLLIVIER, F.J. Matrix metalloproteinase inhibition in corneal ulceration. *Vet. Clin. North Am. Small Anim. Pract.*, v.34, n.3, p.611-622, 2004.

BROWN, S.I.; BLOOMFIELD, S.; PEARCE, D.B.; TRAGAKIS, M. Infections with the therapeutic soft contact lens. *Arch. Ophthalmol.*, v.91, n.4, p.275-279, 1974.

BRUCE, A.S.; MAINSTONE, J.C.; GOLDING, T.R. Analysis of tear film breakup on Etafilcon A hydrogel lenses. *Biomaterials*, v. 22, n., p. 3249–3256, 2001.

CARSON, J.H.; SOWDEN, L.C.; COLVIN, J.R. The induction of birefringence in pellicles of bacterial cellulose from *Acetobacter xylinum* by lipids. *Can. J. Microbiol.*, v.13, n.7, p.837-844, 1967.

CHAN, S.M.; BOISJOLY, H. Advances in the use of adhesives in ophthalmology. *Curr. Opin. Ophthalmol.* v.15, n.4, p.305-310, 2004.

CHANG, S.W.; CHANG, C.J. Delayed tear clearance in contact lens associated papillary conjunctivitis. *Curr. Eye Res.*, v.22, n.4, p.253-257, 2002.

CHAVKIN, M.J.; RIIS, R.C.; SCHERLIE, P.H. Management of persistent corneal erosion in a boxer dog. *Cornell Vet.*, v.80, n.4, p.347-356, 1990.

CHENG, K.H.; LEUNG, S.L.; HOEKMAN, H.W.; BEEKHUIS, W.H.; MULDER, P.G.; GEERARDS, A.J.; KIJLSTRA, A. Incidence of contact-lens associated microbial keratitis and its related morbidity. *Lancet*, v.354, n.2, p.181-185, 1999.

COOK, C.S. Ocular embryology and congenital malformations. In: GELATT, K.N. *Veterinary ophthalmology*. 3.ed. Baltimore: Lippincott Williams & Wilkins, 1999. chap.1, p.3-30.

CORMIER, G.; BRUNETTE, I.; BOISJOLY, H.; LEFRANCOIS, M.; ZHI, H.S.; GUERTIN, M.C. Anterior stromal punctures for bullous keratopathy. *Arch. Ophthalmol.*, v.114, n.6, p.654-658, 1996.

CREMONINI, D.N.; RANZANI, J.J.T.; MARQUES, M.E.A.; RODRIGUES, G.N.; BRANDÃO, C.V.S. Transplante de membrana amniótica criopreservada para cicatrização de córnea com deficiência de células límbicas. *Arq. Bras. Med. Vet. Zootec.*, v.59, n.6, p.1462-1468, 2007.

DABEZIES, O.H. *Contact lenses: the CLAO guide to basic science and clinical practice*. Orlando: Grune & Stratton, 1984. 55p.

DAJCS, J.J.; MOREAU, J.M.; THIBODEAUX, B.A.; TRAIDEJ, M.; AUSTIN, M.S.; MARQUART, M.E.; STROMAN, D.W.; O'CALLAGHAN, R.J. Effectiveness of ciprofloxacin and ofloxacin in a prophylaxis model of *Staphylococcus* keratitis. *Cornea*, v.20, n.8, p.878-880, 2001.

DE PAOLA, D.Q.; SOUZA, M.G.P.P. Película celulósica – novo curativo biológico para melhora de leito receptor para enxertia cutânea. *Rev. Bras. Cir.*, v.77, n.3, p.135-138, 1987.

DICE, P.F. Primary corneal disease in the dog and cat. *Vet. Clin. North Am. Small Anim. Pract.*, v.10, n.2, p.339-356, 1980.

DICE, P.F.; COOLEY, P.L. Use of contact lenses to treat corneal diseases in small animals. *Sem. Vet. Med. & Surg.*, v.3, n.1, p.46-51, 1988.

DONSHIK, P.C.; PORAZINSKI, A.D. Giant papillary conjunctivitis in frequent-replacement contact lens wearers: a retrospective study. *Trans. Am. Ophthalmol. Soc.*, v.97, p.205-216, 1999.

DOWLING, P.M.; GRAHN, B.H. Antimicrobial therapy of ocular infections. *Can. Vet. J.*, v.39, n.2, p.121-124, 1998.

DUA, H.S.; AZUARA-BLANCO, A. Limbal stem cells of the corneal epithelium. *Surv. Ophthalmol.*, v.44, n.5, p.415-425, 2000.

DUA, H.S.; GOMES, J.A.P.; SINGH, A. Corneal epithelial wound healing. *Br. J. Ophthalmol.*, v. 78, n.5, p.401-408, 1994.

EVANS, M.D.M.; McFARLAND, G.A.; TAYLOR, S.; WALBOOMERS, X.F. The response of healing corneal epithelium to grooved polymer surfaces. *Biomaterials*, v. 26, n., p. 1703–1711, 2005.

FONTANA, J.D.; DE SOUZA, A.M.; FONTANA, C.K.; TORRIANI, I.L.; MORESCHI, J.C.; GALLOTTI, B.J.; DE SOUZA, S.J.; NARCISCO, G.P.; BICHARA, J.A.; FARAH, L.F. Acetobacter cellulose pellicle as a temporary skin substitute. *Appl. Biochem. Biotechnol.*, v.24-25, p.253-264, 1990.

FONTANA, J.D.; FRANCO, V.C.; DE SOUZA, S.J.; LYRA, I.N.; DE SOUZA, A.M. Nature of plant stimulators in the production of *Acetobacter xylinum* ("tea fungus") biofilm used in skin therapy. *Appl. Biochem. Biotechnol.*, v.28-29, p.341-351, 1991.

FORNASIERO, F.; KRULL, F.; PRAUSNITZ, J.M.; RADKE, C.J. Steady-state diffusion of water through soft contact lens materials. *Biomaterials*, v.26, n.28, p.5704-5716, 2005.

FOULKES, G.N.; HARVEY, T.; RAJ, C.V. Therapeutic contact lenses: the role of high-DK lenses. *Ophthalmol. Clin. North Am.*, v.16, n.3, p.455-461, 2003.

FRIEDMAN, Z.; ALLEN, R.C.; RALPH, S.M. Topical acetazolamide and methazolamide delivered by contact lenses. *Arch. Ophthalmol.*, v.103, n.7, p.963-966, 1985.

GALERA, P.D.; LAUS, J.L.; FERREIRA, A.L. Use of fresh autogenous vaginal tunic in the experimental lamellar keratoplasty in dogs (*Canis familiaris*, Linnaeus, 1758). *Braz. J. Vet. Res. Anim. Sci.*, v.37, n.1/6, p.475-479, 2000.

GARCIA, J.A.; BARROS, P.S.M.; LAUS, J.L.; FERREIRA, A.L.; SAFATLE, A.M.V. Implante de peritônio homólogo conservado após ceratectomia lamelar em cães. *Braz. J. Vet. Res. Anim. Sci.*, v.33, supl., p.290-294, 1996.

GASSET, A.R.; KAUFMAN, H.E. Therapeutic uses of contact lenses. *Am. J. Ophthalmol.*, v.69, n.2, p.252-259, 1970.

GATTAZ SOBRINHO, A. Uma película celulósica no tratamento das queimaduras do II e III graus. *Rev. Bras. Cir.*, v.79, n.1, p.45-51, 1989.

GEERLING, G.; MACLENNAN, S.; HARTWIG, D. Autologous serum eye drops for ocular surface disorders. *Br. J. Ophthalmol.*, v.88, n.11, p.1467-1474, 2004.

GEYER, U.; HEINZE, T.; STEIN, A.; KLEMM, D.; MARSCH, S.; SCHUMANN, D.; SCHMAUDER, H.P. Formation, derivatization and applications of bacterial cellulose. *Int. J. Biol. Macromol.*, v.16, n.6, p.343-347, 1994.

GHAZI-NOURI, S.M.; LOCHHEAD, J.; MEARZA, A.A.; QURESHI, M.A.; THOMPSON, G.M.; COWDREY, G.; FIRTH, M.; MOSS, R.; KARIM, A.; FIRTH, G. Penetration of oral and topical ciprofloxacin into the aqueous humor. *Clin. Exp. Ophthalmol.*, v.31, n.1, p.40-43, 2003.

GOLDING, T.R.; HARRIS, M.G.; SMITH, R.C.; BRENNAN, N.A. Soft lens movement - effects of humidity and hypertonic saline on lens settling. *Acta Ophthalmol. Scand.*, v.73, n.2, p.139-144, 1995.

GOMES, J.A.P.; PIRES, R.T.F.; ALVES, M.R.; NETTO, A.L. *Doenças da superfície ocular: diagnóstico e tratamento*. Rio de Janeiro: Cultura Médica, 2002. 130p.

GUM, G.G.; GELATT, K.N.; OFRI, R. Physiology of the eye. In: GELATT, K.N. *Veterinary ophthalmology*. 3.ed. Baltimore: Lippincott Williams & Wilkins, 1999. chap.3, p.151-182.

HEALY, D.P.; HOLLAND, E.J.; NORDLUND, M.L.; DUNN, S.; CHOW, C.; LINDSTROM, R.L.; HARDTEN, D.; DAVIS, E. Concentrations of levofloxacin, ofloxacin and ciprofloxacin in human corneal stromal tissue and aqueous humor after topical administration. *Cornea*, v.23, n.3, p.255-263, 2004.

HIRATANI, H.; FUJIWARA, A.; TAMYIA, Y.; MIZUTANI, Y.; ALVAREZ-LORENZO, C. Ocular release of timolol from molecularly imprinted soft contact lenses. *Biomaterials*, v.26, n.11, p.1293-1298, 2005.

HOLDEN, B.A.; MERTZ, G.W. Critical oxygen levels to avoid corneal edema for daily and extended wear contact lenses. *Invest. Ophthalmol. Vis. Sci.*, v.25, n.10, p.1161-1167, 1984.

HOLDEN, B.A.; SWEENEY, D.F.; VANNAS, A.; NILSSON, K.T.; EFRON, N. Effects of long-term extended contact lenses wear on the human cornea. *Invest. Ophthalmol. Vis. Sci.*, v.26, n.11, p.1489-11501, 1985.

HOLZER, M.P.; SOLOMON, K.D.; VROMAN, D.T.; VARGAS, L.G.; SANDOVAL, H.P.; TERRANCE, K.J.; APPLE, D.J. Diffuse lamellar keratitis: evaluation of etiology, histopathologic findings and clinical implications in a experimental animal model. *J. Cataract Refract. Surg.*, v.29, n.3, p.542-549, 2003.

HOVDING, G. Hydrophilic contact lenses in corneal disorders. *Acta Ophthalmol.*, v.62, n.2, p.566-576, 1984.

HULL, D.S.; EDELHAUSER, H.F.; HYNDIUK, R.A. Ocular penetration of prednisolone and the hydrophilic contact lens. *Arch. Ophthalmol.*, v.92, n.5, p.413-416, 1974.

JAIN, M.R.; LAL, S. Intraocular penetration of carbenicillin, gentamicin and chloramphenicol with Sauflon 85 soft contact lenses. *Indian J. Ophthalmol.*, v.31, n.5, p.645-647, 1983.

KANPOLAT, A.; UÇAKHAN, O.O. Therapeutic use of Focus Night & Day contact lenses. *Cornea*, v.22, n.8, p.726-734, 2003.

KAUFMAN, H.E.; UOTILA, M.H.; GASSET, A.R.; WOOD, T.O.; ELLISON, E.D. The medical uses of soft contact lenses. *Trans. Am. Acad. Ophthalmol. Otolaryngol.*, v. 75, n.2, p.361-373, 1971.

KEAY, L.; EDWARDS, K.; NADUVILATH, T.; TAYLOR, H.R.; SNIBSON, G.R.; FORDE, K.; STAPLETON, F. Microbial keratitis. Predisposing factors and morbidity. *Ophthalmology*, v.113, n.1, p.109-116, 2006.

KERN, T.J. Ulcerative keratitis. *Vet. Clin. North Am. Small Anim. Pract.*, v.20, n.3, p.643-666, 1990.

KERN, T.J. Antibacterial agents for ocular therapeutics. *Vet. Clin. North Am. Small Anim. Pract.*, v.34, n.3, p.655-668, 2004.

KLEMM, D.; SCHUMANN, D.; UDHARDT, U.; MARSCH, S. Bacterial synthesized cellulose – artificial blood vessels for microsurgery. *Prog. Polym. Sci.*, v.26, n.9, p.1561-1603, 2001.

KOWALSKI, R.P.; ROMANOWSKI, E.G.; YATES, K.A.; GORDON, Y.J. Lomefloxacin is an effective treatment of experimental bacterial keratitis. *Cornea*, v.20, n.3, p.306-308, 2001.

LARKIN, D.F.P.; LEEMING, J.P. Quantitative alterations of the commensal eye bacteria in contact lens wear. *Eye*, v.5, n.1, p.70-74, 1991.

LEIBOWITZ, H.M.; ROSENTHAL, P. Hydrophilic contact lenses in corneal disease. *Arch. Ophthalmol.*, v.85, n.2, p.163-166, 1971.

LEMP, M.A. Bandage lenses and the topical solutions containing preservatives. *Ann. Ophthalmol.*, v.10, n.10, p.1319-1321, 1978.

LERMAN, S.; SAPP, G. The hydrophilic (Hydron) corneoscleral lens in the treatment of bullous keratopathy. *Ann. Ophthalmol.*, v.2, n.1, p.142-144, 1970.

LIESEGANG, T.J. Contact lens related microbial keratitis. Part I: epidemiology. *Cornea*, v.16, n.2, p.125-131, 1997.

LIM-BON-SIONG, R.; VALLURI, S.; GORDON, M.E.; PEPOSE, J.S. Efficacy and safety of the ProTek (Vifilcon A) therapeutic soft contact lens after photorefractive keratectomy. *Am. J. Ophthalmol.*, v.125, n.2, p.169-176, 1998.

LIMA, A.L.H.; BELFORT Jr., R. Ceratites bacterianas. In: BELFORT Jr., R.; KARA-JOSÉ, N. In: *Córnea clínica – cirúrgica*. São Paulo: Roca. cap.18, 1997, p.181-188.

LIU, C.; BUCKLEY, R. The role of the therapeutic contact lens in the management of recurrent corneal erosion: a review of treatment strategies. *CLAO J.*, v.22, n.1, p.79-82, 1996.

MACKIE, I.A. Contact lenses in dry eyes. *Trans. Ophthalmol. Soc. UK*, v.104, n.4, p.477-483, 1985.

MAH, F.S. New antibiotics for bacterial infections. *Ophthalmol. Clin. N. Am.*, v.16, n.1, p.11-27, 2003.

MARGO, C.E.; GROSSNIKLAUS, H.E. *Ocular histopathology: a guide to differential diagnosis*. Philadelphia: Saunders, 1991. 340p.

MARKMAN, C.; FRACALANZZA, S.E.L.; NOVAES Jr., A.B.; NOVAES, A.B. Slow release of tetracycline hydrochloride from a cellulose membrane used in guided tissue regeneration. *J. Periodontol.*, v.66, n.11, p.978-983, 1995.

MARQUES, J.A.; MORAES, J.R.E.; TEIXEIRA NETO, F.J. Tratamento alternativo de feridas de papilas mamárias de vacas através do emprego de membrana de membrana biológica (Biofill®). *Braz. J. Vet. Res. Anim. Scienc.*, v.33, n.2, p.102-106, 1996.

MATOBA, A.Y.; McCULLEY, J.P. The effect of therapeutic soft contact lenses on antibiotic delivery to the cornea. *Ophthalmology*, v.92, n.1, p.97-99, 1985.

MAYALL, R.C.; MAYALL, A.C.; MAYALL, L.C.; ROCHA, H.C.; MARQUES, L.C. Tratamento das úlceras tróficas dos membros com um novo substituto de pele. *Rev. Bras. Cir.*, v.80, n.4, p.257-283, 1990.

McDERMOTT, M.; CHANDLER, J.W. Therapeutic uses of contact lenses. *Surv. Ophthalmol.*, v.33, n.5, p.381-394, 1989.

McNAMARA, N.A.; POLSE, K.A.; FUKUNAGA, S.A.; MAEBORI, J.S.; SUZUKI, R.M. Soft lens extended wear affects epithelial barrier function. *Ophthalmology*, v.105, n.12, p.2330-2335, 1998.

MILLER, W.W. Using polysulfated glycosaminoglycan to treat persistent corneal erosions in dogs. *Vet. Med.*, v.91, n.10, p.916-922, 1996.

MOBILIA, E.; DOHLMAN, C.H.; HOLLY, F. A comparison of various soft contact lenses for therapeutic purposes. *Contact Intraocul. Lens Med. J.*, v.3, n.1, p.9-15, 1977.

MOREAU, J.M.; CONERLY, L.L.; HUME, E.B.H.; DAJCS, J.J.; GIRGIS, D.O.; CANNON, B.M.; THIBODEAUX, B.A.; STROMAN, D.W.; O'CALLAGHAN, R.J. Effectiveness of mupirocin and polymyxin B in experimental *Staphylococcus aureus*, *Pseudomonas aeruginosa* and *Serratia marcescens* keratitis. *Cornea*, v.21, n.8, p.807-811, 2002.

MORGAN, R.V.; BACHRACH Jr., A.; OGILVIE, G.K. An evaluation of soft contact lens usage in the dog and cat. *J. Am. Anim. Hosp. Assoc.*, v.20, n.6, p.885-888, 1984.

MUNGER, R.J. Veterinary ophthalmology in laboratory animal studies. *Vet. Ophthalmol.*, v.5, n.2, p.167-175, 2002.

MUTTON, F.L.; KAKINOWANA, E.; ALVES, M.R.; ARIETA, C.E.L.; KARA-JOSÉ, N. Considerações sobre o tratamento de úlceras corneanas presumivelmente bacterianas. *Arq. Bras. Oftal.*, v.60, n.3, p.258-261, 1997.

NASISSE, M.P. Canine ulcerative keratitis. In: GLAZE, M.B. *The compendium collection: ophthalmology in small animal practice*. 2.ed. New Jersey: Veterinary Learning Systems, 1996. p.45-57.

NILSSON, S.; MONTANA, P.G. The annualized incidence of contact lens induced keratitis in Sweden and its relation to lens type and wear schedule: results of a three-month prospective study. *CLAO J.*, v.20, n.4, p.225-230, 1994.

NOBLE, B.A.; LOH, R.S.K.; MACLENNAN, S.; PESUDOVS, K.; REYNOLDS, A.; BRIDGES, L.R.; BURR, J.; STEWART, O.; QUERESHI, S. Comparison of autologous serum eye drops with conventional therapy in a randomised controller crossover trial for ocular surface disease. *Br. J. Ophthalmol.*, v.88, n.5, p.647-652, 2004.

OLLIVIER, F.J.; GILGER, B.C.; BARRIE, K.P.; KALLBERG, M.E.; PLUMMER, C.E.; O'REILLY, S.; GELATT, K.N.; BROOKS, D.E. Proteinases of the cornea and precorneal tear film. *Vet. Ophthalmol.*, v.10, n.4, p.199-206, 2007.

PAWSON, P.; FORSYTH, S. Agentes anestésicos. In: MADDISON, J.E.; PAGE, S.W.; CHURCH, D. *Farmacología clínica en pequeños animales*. Buenos Aires: Inter-médica. cap. 5, 2004, p.61-88.

PEIFFER, R.L.; WILCOCK, B.P.; DUBIELZIG, R.R.; RENDER, J.A.; WHITELEY, H.E. Fundamentals of Veterinary Ophthalmic Pathology. In: GELATT, K.N. *Veterinary ophthalmology*. 3.ed. Baltimore: Lippincott Williams & Wilkins, 1999. chap.9, p.355-426.

PITANGUY, I.; BRENTANO, J.M.S.; BOS, H.; SALGADO, F.; MAZZARONE, F. Sistematização dos curativos e acompanhamento pós-operatório em cirurgia estética. *Rev. Bras. Cir.*, v.78, n.1, p.67-78, 1988.

PLOTNIK, R.D.; MANNIS, M.J.; SCHWAB, I.R. Therapeutic contact lenses. *Intl. Opth. Clinics*, v.31, n.2, p.35-52, 1991.

PODOS, S.M.; BECKER, B.; ASEFF, C.; HARTSTEIN, J. Pilocarpine therapy with soft contact lenses. *Am. J. Ophthalmol.*, v.73, n.3, p.336-341, 1972.

POGGIO, E.C.; GLYNN, R.J.; SCHEIN, O.D.; SEDDON, J.M.; SHANNON, M.J.; SCARDINO, V.A.; KENYON, K.R. The incidence of ulcerative keratitis among users of daily-wear and extended-wear soft contact lenses. *N. Engl. J. Med.*, v.321, n.12, p.779-783, 1989.

POWER, W.J.; NEVES, R.A. Anatomia e fisiologia da córnea. In: BELFORT Jr., R.; KARA-JOSÉ, N. *Córnea clínica – cirúrgica*. São Paulo: Roca. cap.1, 1997, p.1-16.

PRADO, M.R.; ROCHA, M.F.G.; BRITO, E.H.S.; GIRAO, M.D.; MONTEIRO, A.J.; TEIXEIRA, M.F.S.; SIDRIM, J.J.C. Survey of bacterial microorganisms in the conjunctival sac of clinically normal dogs and dogs with ulcerative keratitis in Fortaleza, Ceara, Brazil. *Vet. Ophthalmol.*, v.8, n.1, p.33-37, 2005.

PRAJNA, N.V.; GEORGE, C.; SELVARAJ, S.; LU, K.L.; MCDONNELL, P.J.; SRINIVASAN, M. Bacteriologic and clinical efficacy of ofloxacin 0,3% versus ciprofloxacin 0,3% ophthalmic solutions in the treatment of patients with culture-positive bacterial keratitis. *Cornea*, v.20, n.2, p.175-178, 2001.

PRAUS, R.; BRETTSCHEIDER, I.; KREJCI, L.; KALVODOVA, D. Hydrophilic contact lenses as a new therapeutic approach for topical use of chloramphenicol and tetracycline. *Ophthalmologica*, v.165, n.1, p.62-70, 1972.

PUTZ, C. *Oftalmologia: ciências básicas*. Rio de Janeiro: Cultura Médica, 2001. 318p.

RANZANI, J.J.T.; CREMONINI, D.N.; BRANDÃO, C.V.S.; RODRIGUES, G.N.; ROCHA, N.S.; MANNARINO, R.; CROCCI, A.J. Avaliação do uso tópico de Sulfato de Condroitina A (Ciprovet) no tratamento de úlcera de córnea experimental em coelhos. *Medvop Rev. Cientif. Med. Vet. Peq. Anim. Anim. Estim.*, v.2, n.5, p.51-56, 2004.

RAO, S.N.; FONG, Y.C.; KAMPMEIER, J.; LABREE, L.D.; TANZER, D.J.; MCDONNELL, P.J. The effectiveness of a topical antibiotic irrigating solution in a model of staphylococcal keratitis after lamellar keratectomy. *Am. J. Ophthalmol.*, v.130, n.1, p.20-24, 2000.

REBELLO,C.; ALMEIDA, D.A.; LIMA Jr., E.M.; DORNELAS, M.P. Biofill um novo substitute de pele. *Rev. Bras. Cir.*, v.77, n.6, p.407-414, 1987.

REDDY, I.K.; GANESAN, M.G. Ocular therapeutics and drug delivery: an overview. In: REDDY, I.K. *Ocular therapeutics and drug delivery*. Lancaster: Technomic, 1996, p.3-29.

REIDY, J.J.; PAULUS, M.P.; GONA, S. Recurrent erosions of the cornea: epidemiology and treatment. *Cornea*, v.19, n.6, p.767-771, 2000.

ROBERT, P.Y.; TASSY, A. Bioavailability of antibiotics. *J. Fr. Ophthalmol.*, v.23, n.6, p.510-513, 2000.

ROSS, P.; MAYER, R.; BENZIMAN, M. Cellulose biosynthesis and function in bacteria. *Microbiol. Rev.*, v.55, n.1, p.35-58, 1991.

RUBIN, M.; WATKINS, R. Pilocarpine dispensation for the soft hydrophilic contact lens. *Br. J. Ophthalmol.*, v.59, n.8, p.455-458, 1975.

SAMPAIO, R. L; RANZANI, J.J.T. Aplicação do adesivo sintético embucrilato (Hystoacril) na reparação de úlceras profundas da córnea. Estudo experimental em cães (*Canis familiaris*, Linnaeus, 1758). *Braz. J. Vet. Res. Anim. Sci.*, v.42, n.6, p.435-446, 2005.

SAMPAIO, R.L.; RANZANI, J.J.T.; RODRIGUES JUNIOR, V.; STACCIARINI, M.S.; BRAGA, E.M.; BORREZZI, C. Aspectos clínicos e imunopatológicos da ceratoplastia com membrana amniótica xenógena fresca e conservada em glicerina. Estudo experimental em coelhos. *Arq. Bras. Med. Vet. Zootec.*; v.58, n.6, p.1077-1085, 2006.

SAMPAIO, G.R.; RANZANI, J.J.T.; SCHELLINI, S.A. Sexo, peso e conformação anatômica do olho sobre cálculo de poder dióptrico de lentes intra-oculares no cão. *Cienc. Rural*, v.32, n.2, p.263-268. 2002.

SAMUELSON, D.A. Ophthalmic anatomy. In: GELATT, K.N. *Veterinary ophthalmology*. 3.ed. Baltimore: Lippincott Williams & Wilkins, 1999. chap.2, p.31-150.

SCHMIDT, G.M.; BLANCHARD, G.L.; KELLER, W.F. The use of hydrophilic contact lenses in corneal diseases of dog and cat: a preliminary report. *J. Small Anim. Pract.*, v.18, n.12, p.773-777, 1977.

SCHOENAU, L.S.F. Avaliação clínica preliminar do fechamento comparativo de incisões corneanas com sutura e Biofill (película celulósica). *Ciência Rural*, v.23, p.173-177, 1993.

SHAH, C.; RAJ, C.V.; FOULKS, G.N. The evolution in therapeutic contact lenses. *Ophthalmol. Clin. North Am.*,v.16, n.1, p.95-101, 2003.

SLATTER, D. Córnea e Esclera. In:____. *Fundamentos de oftalmologia veterinária*. 3.ed. São Paulo: Roca, 2005. cap.11, p.283-338.

SMIDDY, W.E.; HARBURG, T.R.; KRATCER, G.P.; GOTTISCH, J.D.; STARK, W.J. Therapeutic contact lenses. *Ophthalmology*, v.97, n.3, p.291-295, 1990.

SPENCER, W.H. *Ophthalmic pathology: an atlas and textbook*. 3.ed. Philadelphia: Saunders, 1985. v.1, 547p.

SUGITA, J.; YOKOI, N.; KINOSHITA, S. Observation of epithelial disturbance through soft contact lens using fluorescein dextran. *Cornea*, v.19, n.4, p.508-511,2000.

SUNDMACHER, R.; BERNDT, K.; SILBERNAGL, K. A controlled comparison of two therapeutic soft lenses in a clinical model. *Invest. Ophthalmol. Vis. Sci.*, v.16, n.6, p.559-561, 1977.

TAMMEUS, J.; KRALL, C.J.; RENGSTORFF, R.H. Therapeutic extended wear contact lens for corneal injury in a horse. *J. Am. Vet. Med. Assoc.*, v.182, n.3, p.286, 1983.

THOFT, R.A. Therapeutic soft contact lenses. In: SMOLING, G.; THOFT, R.A. *The Cornea*. Boston: Little Brown, 1983, p.477-487.

THOFT, R.A. Therapeutic soft contact lenses. *Int. Ophthalmol. Clin.*, v.26, n.1, p.83-90, 1986.

THOFT, R.A.; FRIEND, J. The X, Y, Z hypothesis of corneal epithelial maintenance. *Invest Ophthalmol. Vis. Sci.*, v.24, n.10, p.1442-1443, 1983.

THOFT, R.A.; MOBILIA, E.F. Complications with therapeutic extended wear soft contact lenses. *Int. Ophthalmol. Clin.*, v.21, n.2, p.197-208, 1981.

TUNGSIRIPAT, T.; SARAYBA, M.A.; KAUFMAN, M.B.; SWEET, P.M.; TABAN, M.; CARPENTER, T.R.; McDONNELL, P.J. Fluorquinolone therapy in multiple-drug resistant staphylococcal keratitis after lamellar keratectomy in a rabbit model. *Am. J. Ophthalmol.*, v.136, n.1, p.76-81, 2003.

VENTOCILLA, M.; STAMLER, J. Contact lens complications. E-medicine, set. 2006. Disponível em: <www.emedicine.com/OPH/topic651.htm>. Acesso em 10 nov. 2007.

WADA, S.; YOSHINARI, M.; MIZUNO, Y. Practical usefulness of a therapeutic soft contact lens for a corneal ulcer in a racehorse. *Vet. Ophthalmol.*, v.3, n.3, p.217-219, 2000.

WAJS, G.; MESLARD, J.C. Release of therapeutic agents from contact lenses. *Crit. Rev. Ther. Drug Carrier Syst.*, v.2, n.3, p.275-289, 1986.

WALTMAN, S.R.; KAUFMAN, H.E. Use of hydrophilic contact lenses to increase ocular penetration of topical drugs. *Invest. Ophthalmol.*, v.9, n.2, p.250-255, 1970.

WATTE, C.M.; ELKS, R.; MOORE, D.L.; MCLELLAN, G.J. Clinical experience with butyl-2-cyanoacrylate adhesive in the management of canine and feline corneal disease. *Vet. Ophthalmol.*, v.7, n.5, p.319-326, 2004.

WEBB, T.E.; COLVIN, J.R. The extracellular proteins of *Acetobacter xylinum* and their relationship to cellulose synthesis. *Can. J. Biochem.*, v.45, n.4, p.465-476, 1967.

WEISS, J.L.; WILLIAMS, P.; LINDSTROM, R.L.; DOUGHMAN, D.J. The use of tissue adhesives in corneal perforations. *Ophthalmol*, v.90,n.3,p.610-616, 1983.

WHITE, P.F.; MILLER, D. Complications of contact lenses: physiological complications – corneal edema. *Int. Ophthalmol. Clin.*, v.21, n.1, p.3-12, 1981.

WHITLEY, R.D.; GILGER, B.C. Diseases of the cornea and sclera. In: GELATT, K.N. *Veterinary ophthalmology*. 3.ed. Baltimore: Lippincott Williams & Wilkins, 1999. chap.19, p.635-674.

WILLCOX, M.D.P.; HARMIS, N.; COWELL, B.A.; WILLIAMS, T.; HOLDEN, B.A. Bacterial interactions with contact lenses; effects of lens material, lens wear and microbial physiology. *Biomaterials*, v.22, n.24, p.3235-3247, 2001.

WILLIAMS, R.; BUCKLEY, R. Pathogenesis and treatment of recurrent erosion. *Br. J. Ophthalmol.*, v.69, n.6, p.435-437, 1985.

WILSON, S.E.; LIN, D.T.; KLYCE, S.D.; REIDY, J.J.; INSLER, M.S. Topographic changes in contact lens-induced corneal warpage. *Ophthalmology*, v.97, n.6, p.734-744, 1990.

WOUK, A.F.P.F.; DINIZ, J.M.; CIRIO, S.M.; SANTOS, H.; BALTAZAR, E.L.; ACCO, A. Membrana biológica (Biofill®) – Estudo comparativo com outros agentes promotores da cicatrização da pele em suínos: aspectos clínicos, histopatológicos e morfométricos. *Arch. Vet. Sci.*, v.3, n.1, p.31-37, 1998.

WOUK, A.F.P.F.; MICHELOTTO Jr., P.V. Relato preliminar do uso de um novo curativo (Biofill) em feridas de pele com grande perda de substâncias em eqüino. *Hora Vet.*, v.8, n.47, p.31-34, 1989.

WOUK, A.F.P.F.; SOUZA, A.E. O efeito de diferentes agentes sobre a cicatrização de feridas cutâneas por segunda intenção no cavalo: estudo bacteriológico, histológico, histoquímico e morfométrico. *Arch. Vet. Sci.*, v.1, n.1, p.6-7, 1996.

YASUEDA, S.; YAMAKAWA, K.; NAKANISHI, Y.; KINOSHITA, M.; KAKEHI, K. Decrease mucin concentrations in tear fluids of contact lens wearers. *J. Pharm. Biom. Anal.*, v.39, n.2, p.187-195, 2005.

YU-SPEIGHT, A.W.; KERN, T.J.; ERB, H.N. Ciprofloxacin and ofloxacin aqueous humor concentrations after topical administration in dogs undergoing cataract surgery. *Vet. Ophthalmol.*, v.8, n.3, p.181-187, 2005.

ZAR, J.H. *Biostatistical analysis*. 4.ed. New Jersey: Prentice-Hall, 1999. 663p.

Livros Grátis

(<http://www.livrosgratis.com.br>)

Milhares de Livros para Download:

[Baixar livros de Administração](#)

[Baixar livros de Agronomia](#)

[Baixar livros de Arquitetura](#)

[Baixar livros de Artes](#)

[Baixar livros de Astronomia](#)

[Baixar livros de Biologia Geral](#)

[Baixar livros de Ciência da Computação](#)

[Baixar livros de Ciência da Informação](#)

[Baixar livros de Ciência Política](#)

[Baixar livros de Ciências da Saúde](#)

[Baixar livros de Comunicação](#)

[Baixar livros do Conselho Nacional de Educação - CNE](#)

[Baixar livros de Defesa civil](#)

[Baixar livros de Direito](#)

[Baixar livros de Direitos humanos](#)

[Baixar livros de Economia](#)

[Baixar livros de Economia Doméstica](#)

[Baixar livros de Educação](#)

[Baixar livros de Educação - Trânsito](#)

[Baixar livros de Educação Física](#)

[Baixar livros de Engenharia Aeroespacial](#)

[Baixar livros de Farmácia](#)

[Baixar livros de Filosofia](#)

[Baixar livros de Física](#)

[Baixar livros de Geociências](#)

[Baixar livros de Geografia](#)

[Baixar livros de História](#)

[Baixar livros de Línguas](#)

[Baixar livros de Literatura](#)
[Baixar livros de Literatura de Cordel](#)
[Baixar livros de Literatura Infantil](#)
[Baixar livros de Matemática](#)
[Baixar livros de Medicina](#)
[Baixar livros de Medicina Veterinária](#)
[Baixar livros de Meio Ambiente](#)
[Baixar livros de Meteorologia](#)
[Baixar Monografias e TCC](#)
[Baixar livros Multidisciplinar](#)
[Baixar livros de Música](#)
[Baixar livros de Psicologia](#)
[Baixar livros de Química](#)
[Baixar livros de Saúde Coletiva](#)
[Baixar livros de Serviço Social](#)
[Baixar livros de Sociologia](#)
[Baixar livros de Teologia](#)
[Baixar livros de Trabalho](#)
[Baixar livros de Turismo](#)