

PONTIFÍCIA UNIVERSIDADE CATÓLICA DO RIO GRANDE DO SUL
FACULDADE DE ODONTOLOGIA
PROGRAMA DE PÓS-GRADUAÇÃO EM ODONTOLOGIA
DOUTORADO

FERNANDO SANTOS CAUDURO

PROTOCOLO DE REABILITAÇÃO BUCAL COM INSERÇÃO IMEDIATA DE IMPLANTE
CONE MORSE E PRÓTESE PROVISÓRIA UNITÁRIA EM ALVÉOLOS APÓS
EXODONTIA

Porto Alegre
2009

Livros Grátis

<http://www.livrosgratis.com.br>

Milhares de livros grátis para download.

FERNANDO SANTOS CAUDURO

PROTOCOLO DE REABILITAÇÃO BUCAL COM INSERÇÃO IMEDIATA DE
IMPLANTE CONE MORSE E PRÓTESE PROVISÓRIA UNITÁRIA EM
ALVÉOLOS APÓS EXODONTIA

Tese apresentada como parte dos requisitos exigidos para obtenção do título de Doutor em Odontologia, pela Pontifícia Universidade Católica do Rio Grande do Sul, na área de concentração em Cirurgia e Traumatologia Bucomaxilofacial.

Orientadora: Profa. Dra. Salete Maria Pretto

Co-orientadores: Profa. Dra. Daniela Nascimento Silva

Prof. Dr. Rogério Belle de Oliveira

Porto Alegre
2009



Dedicatória

Para Tânia, minha esposa.
Para Andrea, Mariana e Daniel, meus filhos.
Para João Pedro, meu genro.



Agradecimientos

AGRADECIMENTOS ESPECIAIS

À minha orientadora, **Profª. Dra. Salete Maria Pretto**, colega e amiga que me acompanha desde o meu início docente.

Ao meu co-orientador **Prof. Dr. Rogério Belle de Oliveira**, amigo e colega de disciplina onde trocamos conhecimentos constantemente.

Em especial, à minha co-orientadora **Profª. Dra. Daniela Nascimento Silva**, colega e amiga cujo auxílio, empenho e dedicação na realização desta tese foram fundamentais.

Aos meus filhos **Andrea, Mariana e Daniel**, pelo incentivo e colaboração na elaboração deste trabalho.

AGRADECIMENTOS

À **Pontifícia Universidade Católica do Rio Grande do Sul - PUCRS**, representada pelo Magnífico Reitor, **Prof. Dr. Joaquim Clotet**, ao qual expresso minha total admiração e respeito.

À **Faculdade de Odontologia da PUCRS**, representada pelo seu excelentíssimo Diretor, **Prof. Marcos Túlio Mazzini Carvalho**, ao **Prof. Rafael Onorino Carlos Loro** (*in memoriam*), por capacitarem a realização do Curso de Pós-Graduação em Cirurgia e Traumatologia Bucomaxilofacial – CTBMF.

Ao programa de Pós-Graduação em Odontologia, nas pessoas da **Profa. Dra. Nilza Pereira da Costa** e do **Prof. Dr. José Antônio Poli de Figueiredo**.

À **CAPES** por viabilizar recursos para a realização deste Curso de Doutorado em Odontologia, na área de concentração em CTBMF.

Aos **Professores do Curso de Pós-Graduação em CTBMF**, pelo empenho na formação de profissionais, investindo no ensino, na prática clínica e na pesquisa.

Aos colegas-professores **Dr. Gilson Beltrão, Dr. Manoel Sant’Ana Filho, Dr. Rogério Pagnoncelli, Dr. Ruben Weismann, Dra. Daniela Nascimento Silva, Dr. Rogério Belle de Oliveira, Dr. Cláiton Heitz, Dra. Marília Gerhardt de Oliveira**, pela convívio gratificante.

Às Professoras **Dra. Marta Sisson, Dra. Maria Emília Engers e Dra. Marlene Grillo**, pela contribuição valiosa, trazendo novos conceitos diante da pesquisa e da docência.

Aos **funcionários da Faculdade de Odontologia da PUCRS**.

Aos **funcionários da Biblioteca Central da PUCRS**.

Aos funcionários das Secretarias de Graduação e Pós-Graduação em Odontologia, **Felipe, Agenor, Ubaldino, Ronaldo, João, Ana, Davenir, Marcos e Carlos**, pela disponibilidade, dedicação, presteza, desempenhando um trabalho com zelo e simpatia.

Ao **Centro Odontológico Fernando Cauduro Ltda**, por disponibilizar o acesso aos prontuários, para realização desta pesquisa.

Ao **Dr. Luciano Engelmann Moraes**, amigo e colega pelos constantes incentivos e estímulo à pesquisa.

Ao amigo **Renato Nahas**, pela dedicação e presteza em criar as ilustrações da tese.



RESUMO

O presente estudo descreve um protocolo de reabilitação bucal por meio de implantes osseointegráveis cone morse e instalação de prótese provisória, imediatamente após exodontia, e avalia retrospectivamente, por meio de análise de prontuários e exames complementares, o resultado do protocolo instituído, por um período de até cinco anos de acompanhamento pós-operatório. Cinquenta e sete pacientes consecutivos, tratados em clínica privada, foram submetidos à reabilitação bucal com o protocolo de inserção de implante cone morse (Ankylos®) e instalação de coroa provisória unitária, imediatamente após exodontia. O protocolo caracteriza-se por técnicas cirúrgicas rápidas e minimamente traumáticas onde a exodontia é realizada sem incisão ou descolamento mucoperiosteal, apenas sindesmotomia, dispensando suturas, e a coroa provisória imediata oblitera a abertura alveolar, mantendo o coágulo estável. O protocolo não preconiza enxertos ou outros biomateriais substitutos ósseos, bem como o uso de membranas para regeneração óssea guiada. Os dados sobre o comportamento tecidual periimplantar com a aplicação do protocolo proposto, foram coletados e submetidos à análise estatística, sendo apresentados através de tabelas, gráficos, estatísticas descritivas (média e desvio-padrão) e testes estatísticos (*Kolmogorov-Smirnov*, Exato de *Fisher*, Análise de Variância (ANOVA), Teste de *Tukey* e Teste de *Kruskal-Wallis*) na comparação ou correlação entre as variáveis relacionadas ao protocolo de inserção e às características clínicas e radiográficas pós-operatórias. O índice de sucesso do tratamento foi de 98,25% (56 implantes), havendo perda de um implante (1,75%). A partir da experiência clínica registrada nos prontuários, o protocolo sugere confiabilidade pelos resultados clínicos e radiográficos. Preconiza-se estabelecer uma loja cirúrgica com apoio na parede palatina, mesial e distal, afastando propositalmente da parede vestibular, não seguindo a orientação do alvéolo original, utilizando implantes com menor diâmetro, desde que obtida estabilidade inicial, possibilitando formação de coágulo sanguíneo entre o implante e a parede alveolar vestibular, visando o preenchimento com osso neoformado. O implante cone morse permite a instalação do implante profundamente (no mínimo 3mm abaixo da crista óssea), com intuito de favorecer e/ou manter a neoformação óssea sobre o espelho do implante e conseqüente suporte para os tecidos moles. Em alguns casos, ocorre uma discreta perda óssea vestibular horizontal, resultando em aplainamento da convexidade da parede alveolar vestibular, sem interferir significativamente na estética.

Palavras-chaves: Implante Dentário. Implante Imediato. Implante Unitário. Cone Morse. Prótese provisória Imediata.

Descritores: Implante Dentário; Reabilitação Bucal¹.

¹ DeCS/MeSH – Descritores em Ciências da Saúde/ Medical Subject Headings, disponível em <http://decs.bvs.br>



Abstract

ABSTRACT

The present study describes a protocol for oral rehabilitation by means of osseointegrated implants with taper connection and installation of a provisional prosthesis, immediately after exodontia, and evaluates retrospectively, through the analysis of patient charts and complementary examinations, the result of the protocol instituted, for a postoperative follow-up period of up to five years. Fifty-seven consecutive patients, treated in the private clinic, were submitted to oral rehabilitation using a protocol for the insertion of an Ankylos® implant with a taper connection and the installation of a single provisional crown, immediately after exodontia. The protocol is characterized by its rapid and minimally traumatic surgical techniques, in which exodontia is performed without incision or mucoperiosteal detachment, only syndesmotomy, thereby dispensing with sutures; also, the immediate provisional crown effaces the alveolar opening, keeping the blood clot stable. The protocol does not recommend the use of grafts or other bone substitute biomaterials, nor the use of membranes for guided bone regeneration. The data on peri-implantar tissue behavior with the application of the proposed protocol were collected and submitted to statistical analysis, where they were presented using tables, graphs, descriptive statistics (means and standard deviation) and statistical tests (Kolmogorov-Smirnov test, Fisher's exact test, analysis of variance-ANOVA, Tukey's test, and Kruskal-Wallis test) in the comparison or correlation between the variables related to the insertion protocol and to the postoperative clinical and radiographic characteristics. The success rate of the treatment was 98.25% (56 implants), where there was a loss of one implant (1.75%). The protocol appears to be reliable according to the clinical and radiographic results recorded in the patient charts. It is recommended to establish a surgical area with support in the palatine wall, mesial and distal, avoiding intentionally the vestibular wall and not following the orientation of the original alveolus. Implants of smaller diameter are utilized, provided that initial stability is obtained, facilitating the formation of the blood clot between the implant and vestibular alveolar wall, with the aim of filling it with neoformed bone. The taper connection implant allows the installation of the implant deeply (at least 3 mm below the bone crest), for the purpose of favoring and/or maintaining the bone neoformation at the top of the implant and consequent support for the soft tissues. In some cases, there is a discrete horizontal vestibular bone loss, resulting in the planning of the convexity of the vestibular alveolar wall, without interfering significantly with aesthetics.

Keywords: Dental Implant. Immediate Implant. Single-tooth Implant. Taper Connection. Immediate Provisional Restoration.

Descriptors: Dental Implantation; Mouth Rehabilitation².

² DeCS/MeSH – Descritores em Ciências da Saúde/ Medical Subject Headings, disponível em <http://decs.bvs.br>



Resumen

RESUMEN

Este estudio describe un protocolo de rehabilitación bucal por medio de implantes óseo-integrables como morse e instalación de prótesis provisional, inmediatamente tras exodontia, y evalúa retrospectivamente, por medio de análisis de prontuarios y pruebas complementarias, el resultado del protocolo instituido, por un período de hasta cinco años de acompañamiento postoperatorio. Cincuenta y siete pacientes consecutivos, tratados en la clínica privada, fueron sometidos a la rehabilitación bucal con el protocolo de inserción de implante como morse Ankylos® e instalación de corona provisional unitaria, inmediatamente tras exodontia. El protocolo se caracteriza por técnicas quirúrgicas rápidas y mínimamente traumáticas donde la exodontia es realizada sin incisión o despegamiento mucoperiosteal, solo sindesmotomía, dispensando suturas, y la corona provisional inmediata oblitera la abertura alveolar, manteniendo el coágulo estable. El protocolo no preconiza injertos u otros biomateriales sustitutos óseos, tampoco el uso de membranas para regeneración ósea guiada. Los datos sobre el comportamiento de los tejidos perimplantares con la aplicación del protocolo propuesto, fueron colectados y sometidos a análisis estadístico, y presentados a través de tablas, gráficos, estadísticas descriptivas (media y desviación típica) y testes estadísticos (*Kolmogorov-Smirnov*, Exacto de *Fisher*, Análisis de Varianza (*ANOVA*), Test de *Tukey* y Test de *Kruskal-Wallis*) en la comparación o correlación entre las variables relacionadas al protocolo de inserción y las características clínicas y radiográficas postoperatorias. El índice de éxito del tratamiento fue del 98,25% (56 implantes), habiendo pérdida de un implante (el 1,75%). A partir de la experiencia clínica registrada en los prontuarios, el protocolo sugiere confiabilidad por los resultados clínicos y radiográficos. Se preconiza establecer una cavidad quirúrgica con apoyo en la pared palatina, mesial y distal, alejando de propósito de la pared vestibular, sin seguir la orientación del alvéolo original, utilizando implantes con menor diámetro, desde que obtenida estabilidad inicial, posibilitando formación de coágulo sanguíneo entre el implante y la pared alveolar vestibular, visando el llenado con óseo neoformado. El implante como morse permite la instalación del implante profundamente (con mínimo de 3mm debajo de la cresta ósea), con el objetivo de favorecer y/o mantener la neoformación ósea debajo del espejo del implante y consecuente soporte para los tejidos blandos. En algunos casos, ocurre una discreta pérdida ósea vestibular horizontal, resultando en allanado de la convexidad de la pared alveolar vestibular, sin interferir significativamente en la estética.

Palabras-claves: Implantes Dentales. Implante Inmediatamente. Implante Unidad. Como Morse. Inmediata Dental.

Descriptor: Implantación Dental; Rehabilitación Bucal³.

³ DeCS/MeSH – Descriptores en Ciencias de la Salud/ Medical Subject Headings, disponible en <http://decs.bvs.br>



Lista de Figuras e Quadros

LISTA DE FIGURAS E QUADROS

	Páginas
Figura 01: Exodontia de dente fraturado (A); Odontossecação com auxílio de broca Lindemann (B); Complementação da odontossecação com elevador delicado (C); Odontossecação realizada (D); Remoção do fragmento mesial (E) e distal (D), com auxílio de pinça hemostática.....	53
Figura 02: Representação esquemática da fresagem com broca tipo Lindemann a expensas da parede alveolar palatina.....	54
Figura 03: Fresagem inicial com broca tipo Lindemann, a expensas da parede palatina.....	54
Figura 04: Representação esquemática de fresagem com broca cilíndrica de 3mm.....	54
Figura 05: Fresagem com broca cilíndrica de 3mm.....	54
Figura 06: Alargador cônico A=3,5mm.....	55
Figura 07: Finalização com alargador cônico A=3,5mm.....	55
Figura 08: Implante cone morse Ankylos® Classic.....	56
Figura 09: Inserção do implante cone morse (Ankylos® Classic).....	56
Figura 10: Representação esquemática da instalação do implante de 3,5mm (diâmetro preconizado).....	56
Figura 11: Instalação do implante de 3,5mm (diâmetro preconizado).....	56
Figura 12: Representação esquemática da instalação do implante de 4,5mm, indicado para casos de estabilidade com alargador cônico B=4,5mm.....	57
Figura 13: Instalação do implante de 4,5mm, indicado para casos de estabilidade com alargador cônico B=4,5mm.....	57
Figura 14: A - Condensadores ósseos (Bone Condenser, Ankylos®). B – Pontas ativas em maior aumento.....	57
Figura 15: Representação esquemática do uso do condensador ósseo.....	58
Figura 16: Uso do condensador ósseo.....	58
Figura 17: Osteótomos de Summers.....	58
Figura 18: Representação esquemática da prótese provisória unitária imediata instalada, selando o alvéolo.....	59
Figura 19: Provisório confeccionado e instalado imediatamente após inserção do implante na região do incisivo central superior esquerdo (21).....	59
Figura 20: A) Implante cone morse instalado imediatamente após extração do incisivo central esquerdo. B) Prótese provisória imediata instalada sobre o implante. C) Prótese definitiva instalada e D) Exame radiográfico periapical, demonstrando neoformação óssea acima do espelho do implante. C) e D) Acompanhamento de três anos após instalação de implante e provisório imediatos.....	72

	Páginas
Figura 21: Exposição vestibular da região cervical do implante de 5,5mm de diâmetro. Controle pós-operatório de quatro anos e um mês.....	77
Quadro 01: Ficha de coleta de dados.....	99
Quadro 02: Ficha de coleta de dados (dados clínicos e radiográficos pós-operatórios)	100



Lista de Tabelas

LISTA DE TABELAS

	Páginas
Tabela 01. Distribuição de freqüência dos casos estudados de acordo com o Sexo e a Idade (faixa etária).....	66
Tabela 02 –Distribuição dos implantes de acordo com o diâmetro e a região de inserção.	67
Tabela 03. Distribuição e freqüência dos casos estudados de acordo com a região de inserção, diâmetro e comprimento do implante.....	68
Tabela 04. Distribuição e freqüência dos casos estudados de acordo com o tipo ósseo e a técnica de inserção do implante.....	69
Tabela 05 – Distribuição e freqüência do tipo ósseo nas regiões de inserção dos implantes.....	69
Tabela 06 – Distribuição e freqüência da técnica cirúrgica de acordo com a região de inserção dos implantes.....	70
Tabela 07. Períodos de controles pós-operatórios (média e desvio-padrão), em meses, de acordo com o uso de prótese provisória e/ou definitiva.....	71
Tabela 08. Distribuição e freqüência dos casos estudados de acordo com as variáveis referentes à avaliação clínica e radiográfica pós-operatória.....	73
Tabela 9. Distribuição dos implantes de acordo com o diâmetro e o ano de inserção.....	74
Tabela 10. Correlação entre retração gengival pós-operatória e diâmetro do implante.....	75
Tabela 11. Correlação entre característica da papila gengival no pós-operatório e diâmetro do implante.....	75
Tabela 12. Correlação entre reabsorção de crista óssea alveolar e diâmetro do implante.....	76
Tabela 13. Comparação do Tempo total médio de acompanhamento (anos) entre os tipos de Contorno gengival pós-operatório.....	76
Tabela 14. Comparação do Tempo de uso do provisório (meses) entre os tipos de Contorno gengival pós-operatório.....	76



Sumário

SUMÁRIO

1 INTRODUÇÃO.....	22
2 REVISTA DE LITERATURA.....	25
2.1 OSSEOINTEGRAÇÃO.....	26
2.2. PROTOCOLO BRANEMARK: TÉCNICA DE DOIS ESTÁGIOS CIRÚRGICOS.....	27
2.3 RESTAURAÇÃO IMEDIATA E CARGA IMEDIATA.....	28
2.4 ESTABILIDADE PRIMÁRIA.....	31
2.5 IMPLANTES UNITÁRIOS IMEDIATOS.....	33
2.5.1 Técnicas cirúrgicas de inserção do implante.....	39
2.5.2 Selamento do espaço alveolar com enxertos e/ou membranas.....	44
2.5.3 Estética.....	46
3 PROPOSIÇÃO.....	48
4 METODOLOGIA.....	50
4.1 CONSIDERAÇÕES ÉTICAS.....	50
4.2 PROBLEMA.....	51
4.3 HIPÓTESE.....	51
4.4 DELINEAMENTO DA PESQUISA.....	52
4.5 AMOSTRA E SELEÇÃO DE CASOS A PARTIR DOS PRONTUÁRIOS ODONTOLÓGICOS.....	52
4.6 PROTOCOLO DE REABILITAÇÃO COM IMPLANTE E PROVISÓRIO IMEDIATOS.....	53
4.6.1 Técnica cirúrgica.....	53
4.6.2 Confecção da prótese provisória imediata.....	59
4.6.3 Recomendações e cuidados pós-operatórios.....	60
4.7 COLETA E ANÁLISE DOS DADOS.....	60
4.7.1 Análise radiográfica.....	60
4.7.2 Avaliação dos dados clínicos.....	61
4.7.3 Análise estatística.....	62
5 RESULTADOS.....	63
6 DISCUSSÃO.....	78

7 CONCLUSÕES.....	87
REFERÊNCIAS.....	89
APÊNDICES.....	98
APÊNDICE A	99
Quadro 01: Ficha de coleta de dados.....	99
Quadro 02 - Ficha de coleta de dados (dados clínicos e radiográficos pós-operatórios).....	100
ANEXOS.....	101
ANEXO A – Aprovação do Projeto de Tese pela Comissão Científica e de Ética da Faculdade de Odontologia da PUCRS.....	102
ANEXO B - Aprovação do Projeto de Tese pelo Comitê de Ética em Pesquisa da PUCRS.....	103
ANEXO C – Justificativa de não apresentação do Termo de Consentimento Livre e Esclarecido.....	104
ANEXO D – Termo de Compromisso para Utilização de Dados.....	105
ANEXO E – Disponibilização dos prontuários dos pacientes.....	106



Introdução

1 INTRODUÇÃO

A Implantodontia vem passando por constantes modificações desde os primeiros critérios estabelecidos por Bränemark na década de 60. As técnicas de inserção de implantes foram originalmente recomendadas para a mandíbula edêntula. Apesar do reconhecido aumento dos riscos cirúrgicos e restauradores, as indicações expandiram-se para a maxila e, posteriormente, para arcos parcialmente edentados, chegando à substituição de elementos dentais unitários, encorajadas pelos contínuos resultados de sucesso nos tratamentos (MORTON; JAFFIN; WEBER, 2004).

Evidências científicas apóiam o sucesso a longo prazo de acordo com os princípios biológicos propostos por Bränemark que recomendam aguardar de seis a 12 meses para a completa cicatrização do osso alveolar antes da instalação de implantes após extrações dentárias (ADELL et al., 1981; PAOLANTONIO et al., 2001). Esta espera corresponde ao período de completa calcificação do alvéolo para receber um implante. Este intervalo de tempo é considerado, por muitos autores, necessário para adequada formação óssea e maturação pós-extração (BARZILAY et al., 1991).

Assim, por muitos anos, o sucesso da reabilitação bucal com implantes foi associado a protocolos rígidos, que preconizam longos períodos de cicatrização óssea, sem a interferência de forças oclusais, para se alcançar a osseointegração. Os avanços tecnológicos empreendidos no aprimoramento de desenhos e superfícies de implantes vêm proporcionando aumento da estabilidade primária e secundária, contribuindo para a obtenção de osseointegração em menor tempo, além de favorecer a preservação da altura óssea alveolar com finalidade estética. Esta previsibilidade na terapia de implantes encorajou diversas reavaliações do protocolo estabelecido por Branemark (NKENKE et al., 2005).

Acompanhando esta evolução, caracterizada por altos índices de sucesso, progressos no tratamento e técnicas inovadoras, novos protocolos cirúrgicos e protéticos vêm sendo desenvolvidos, com técnicas cirúrgicas menos traumáticas, objetivando resultados estéticos satisfatórios precoces e estáveis.

Os resultados com implantes osseointegráveis que apresentam rosca progressiva, superfície rugosa e conexão cônica, em casos unitários, parciais e totais no protocolo de dois tempos cirúrgicos com intervalo de três meses, mostram altos índices de sucesso (NENTWIG, 2003; MORRIS et al., 2003), no entanto, com a desvantagem de demora do tratamento. Esta experiência positiva incentivou a instalação de implantes de um estágio, eliminando o intervalo de demora, sendo utilizado primeiramente em casos totais e mais tarde em casos parciais, com instalação de cicatrizadores ou pilares protéticos com provisório, sempre unindo os implantes entre si. Os casos unitários, porém, são muito pouco relatados na literatura (DÖRING; EISENMANN; STILLER, 2004).

Os efeitos negativos da perda de um elemento dentário são bem conhecidos, especialmente em região anterior. A atrofia óssea com prejuízo funcional e estético, retarda e dificulta a reabilitação protética. Em alguns pacientes, o tempo de espera para que ocorra osseointegração pode causar problemas psicológicos, sociais e/ou funcionais.

Baseado nessas considerações, o presente trabalho propõe um protocolo de reabilitação bucal com inserção de implante cone morse e prótese provisória unitária em alvéolos imediatamente após exodontia, avaliando o comportamento clínico desta terapia ao longo de até cinco anos de acompanhamento pós-operatório.



Revista de Literatura

2 REVISTA DE LITERATURA

2.1 OSSEOINTEGRAÇÃO

Os implantes dentais, feitos de titânio comercialmente puro, podem ancorar nos ossos maxilares com contato direto osso-implante. Esta anquilose funcional é geralmente referida como osseointegração e foi primeiramente descrita por dois grupos de pesquisadores coordenados por Branemark, nos anos de 1969 e 1977, e por Schroeder, em 1976 e 1981 (BUSER et al., 1997).

Osseointegração significa estabelecer uma conexão firme, direta e duradoura entre o osso vital e o implante de titânio, que apresenta roscas de acabamento e geometria definidos, em função mastigatória. A osseointegração ocorre, e se mantém, por meio de uma delicada técnica cirúrgica de instalação do implante, um longo tempo de cicatrização dos tecidos periimplantares e uma adequada distribuição de forças quando em função mastigatória, após a fase protética (ADELL et al., 1981).

A osseointegração manifesta-se clinicamente pela ausência da mobilidade do implante, como consequência da cicatrização óssea iniciada pelo trauma cirúrgico e pela adequada biocompatibilidade do implante. Alcançar e manter a estabilidade do implante é um pré-requisito para o sucesso do procedimento (SENNERBY; BECKER, 2000).

Imediatamente após a instalação de um implante, algumas áreas de sua superfície estão em direto contato com o osso. Cochran, Morton e Weber (2004) descreveram isto como contato ósseo primário. Este osso remodelado formará novo contato ósseo, chamado contato ósseo secundário, predominante na cicatrização tardia quando a quantidade de contato primário diminui.

De acordo com Steigenga et al. (2003), seis parâmetros que devem ser considerados para que ocorra a osseointegração: biocompatibilidade do material, forma e superfície do implante, leito ósseo receptor, técnica cirúrgica e carga funcional. A qualidade óssea é fundamental para um bom prognóstico. Esta qualidade óssea é

classificada em: osso cortical (tipo I), osso com cortical e medular densas (tipo II), osso com cortical fina e medular densa (tipo III) e osso com cortical fina e medular porosa (tipo IV). Osso tipo IV ou com áreas de reabsorções avançadas, apresentam menor índice de sucesso dos implantes.

Integração mais rápida tem sido conseguida pela modificação da superfície do implante de titânio e por estímulo dos tecidos circundantes com substâncias promotoras de crescimento como os enxertos ósseos e fatores de crescimento (COCHRAN; MORTON; WEBER, 2004).

2.2 PROTOCOLO BRANEMARK: TÉCNICA DE DOIS ESTÁGIOS CIRÚRGICOS

Bränemark et al. publicaram, em 1977, os resultados de dez anos de experiência clínica com inserção de implantes dentários, sendo o procedimento caracterizado por dois momentos cirúrgicos. No primeiro estágio é instalado um implante inerte e esterilizado com o mínimo trauma possível, evitando principalmente o superaquecimento do tecido ósseo. Neste procedimento, o osso ao redor do implante cicatriza por, no mínimo, três meses sem ter contato com a cavidade bucal. Decorrido este período, a gengiva da região do implante é novamente incisada e pilares são conectados à cabeça do implante para a adaptação da prótese.

Adell et al. (1981), utilizando o protocolo Bränemark, relataram evidências de que o contato direto osso e implante de titânio é possível e pode durar por vários anos como pilares de próteses dentárias. Avaliaram mais de 400 pacientes por um período de acompanhamento de até 15 anos. Observaram que o contato direto osso implante não é uma garantia de que este permanecerá em função por longo período de tempo. A qualidade da interface óssea é muito importante, e asseguraram que a presença do osso cortical é melhor do que o medular.

Para alcançar osseointegração, o protocolo Bränemark estabelece como pré-requisitos a inserção do implante abaixo da crista óssea, a cicatrização do tecido mole estável inicialmente e por um período de três a seis meses e a manutenção do implante

sem carga por mais três a seis meses. As principais razões para realizar implantes submersos são reduzir ou minimizar o risco de infecção bacteriana, prevenir migração apical do epitélio bucal ao longo do corpo do implante e minimizar o risco da carga precoce sobre o implante durante a remodelação óssea (BRÄNEMARK; ZARB; ALBREKTSSON, 1985).

Além desses requisitos, Buser et al. (1997) e Froum et al. (2005) enumeraram alguns critérios que devem ser obedecidos para se obter osseointegração quando da utilização do protocolo Branemark: a) a fresagem e a inserção do implante deve ser realizada com técnica minimamente traumática, evitando o aquecimento do osso durante a preparação do sítio receptor; b) ao término da inserção do implante, deve ser obtida estabilidade inicial; c) cargas funcionais não podem ocorrer durante o período de cicatrização de três a seis meses.

2.3 RESTAURAÇÃO IMEDIATA E CARGA IMEDIATA

A literatura ortopédica mostra que a imobilização prolongada dos ossos longos está associada com reabsorção óssea, bem como ressalta que a falta de carga leva à “atrofia por desuso”. Formação de novo osso e atividade remodeladora pode ser observada quando o osso é mecanicamente estimulado (ROMANOS et al., 2002).

A opção pela terapia com implantes tornou-se uma valiosa alternativa para os métodos convencionais de reabilitação protética, contudo, o tempo requerido para o tratamento em dois estágios, a necessidade de procedimentos cirúrgicos adicionais e a necessidade de longos períodos de uso de provisórios removíveis, ocasionalmente, resultam na decisão do paciente contrária ao tratamento com implantes. No intuito de eliminar estas desvantagens, novas técnicas de estágio único foram desenvolvidas, com instalação de implantes seguida de provisórios fixos imediatos. No entanto, o termo carga imediata tem sido utilizado erroneamente, sendo que os implantes não são submetidos a forças funcionais diretas, uma vez que as restaurações provisórias fixas

são cuidadosamente aliviadas nos contatos cêntricos e excursivos. A denominação mais precisa deveria ser restauração imediata ou provisório imediato (NORTON, 2004).

Cochran, Morton e Weber. (2004), revisando os protocolos de carga nos implantes dentais, enfatizaram a necessidade de esclarecimento dos termos usados, apresentando as seguintes definições:

- a) restauração imediata: realizada até 48 horas após a instalação do implante, sem contato oclusal;
- b) carga imediata: contato oclusal instituído até 48 horas após a instalação do implante;
- c) carga convencional: contato oclusal instituído após três a seis meses de cicatrização;
- d) carga precoce: contato oclusal instituído após 48 horas e anteriormente a três meses de cicatrização;
- e) carga tardia: contato oclusal instituído após 6 meses de cicatrização;
- f) contato oclusal direto: a restauração faz contato direto com o dente antagonista;
- g) oclusão indireta: a restauração não faz contato com o dente antagonista - sem oclusão;
- h) carga progressiva: contatos oclusais inicialmente suaves, com aumento gradual.

O termo carga imediata não oclusal é indicado para restaurações provisórias confeccionadas e cimentadas a pilares conectados no dia da instalação dos implantes. Estas restaurações não devem ter contato cêntrico ou excêntrico durante a cicatrização. É preciso orientar o paciente a evitar a mastigação sobre o complexo implante-restauração provisória (DRAGO; LAZZARA, 2004).

A força de mordida durante a mastigação é menor que 30 lbs/in² por 30 minutos enquanto as forças parafuncionais podem ser maiores que 500lbs/in² e durarem por várias horas. O módulo de elasticidade óssea é relacionado com sua qualidade. Quanto menos denso o osso, menor o módulo. A quantidade de contato osso-implante é também diminuída no osso menos denso. A resistência do osso é diretamente

relacionada com sua densidade, ossos menos densos são mais fracos que os mais densos (MISCH et al., 2004a, b).

Nkenke et al. (2005) afirmaram que um dos principais pré-requisitos de carga imediata é suficiente estabilidade inicial dos implantes. Na maxila, a instalação de uma prótese imediata tem sido sugerida quando é obtida ótima estabilidade primária, com o torque de inserção maior que 32 Ncm. Os autores constataram que não há relação entre torque de inserção e falha do implante. O valor de torque não é um dado confiável de sobrevivência do implante durante o período de controle. Valores de torque baixos não são inevitavelmente seguidos de insucesso. Altos valores de torque (maior que 50 Ncm) nem sempre levam a sobrevivência do implante, podendo induzir microfraturas ou mesmo necrose por pressão e levar à falha do tratamento.

Os resultados dos estudos sobre carga imediata e carga precoce são encorajadores. Estas técnicas podem auxiliar a superar problemas estéticos e funcionais durante o período de cicatrização. Nikellis, Levi e Nicolopoulos. (2004) obtiveram sobrevivência de 100% dos 190 implantes do seu estudo prospectivo observacional. Concluíram que implantes com superfície rugosa, com estabilidade inicial de 32 Ncm ou mais e próteses provisórias instaladas dentro de 72 horas podem ser uma opção viável de tratamento em casos de reabilitações unitárias e múltiplas.

Em alguns pacientes, o tempo de espera para que ocorra osseointegração pode causar problemas psicológicos, sociais, fonéticos e/ou funcionais, sendo imperiosa a realização de uma restauração provisória na mesma consulta ou logo em seguida à instalação do implante. Para a carga oclusal imediata ser indicada sobre o implante recém instalado, o risco-benefício para cada paciente deve ser avaliado (MISCH et al., 2004a, b).

Embora a possibilidade de restauração imediata, ou de carregar implantes dentais, seja planejada antes de iniciar o tratamento, a decisão só poderá ser confirmada clinicamente no momento da instalação, frente a osso de boa qualidade, ausência de patologia e obtenção de estabilidade primária (SCHWARTZ-ARAD; GROSSMAN; CHAUSHU, 2000; MORTON; JAFFIN; WEBER, 2004).

Wohrle (1998), avaliando 14 implantes unitários em área estética, constataram que as restaurações provisórias devem ficar fora do contato direto oclusal, até que a

interface osso-implante esteja madura. Este conceito de prótese provisória imediata não funcional tem muitas vantagens e diminui o risco de insucesso nos pacientes parcialmente edentados.

O maior risco de carga imediata são implantes unitários posteriores. O número de implantes não pode ser aumentado e o implante não pode ancorar no osso cortical. Quando a substituição de um dente unitário esta fora da área estética, um benefício muito pequeno é obtido com uma restauração imediata (MISCH et al., 2004a, b). Implante imediato inserido na região posterior da mandíbula tem um melhor prognóstico que na região posterior da maxila. Resultados positivos a longo prazo de implantes endósseos instalados na região posterior de ambos os maxilares são inferiores que em outras áreas, devido a pobre qualidade óssea e a proximidade do seio maxilar e canal mandibular, impedindo a instalação de implantes longos. Além disso, são as regiões onde as forças oclusais são maiores e incidem sobre uma área mais larga que o diâmetro do implante, resultando em extensões mesiodistal e vestibulolingual e forças fora do eixo axial (SCHWARTZ-ARAD; GROSSMAN; CHAUSHU, 2000).

Implantes unidos com carga imediata na região posterior da mandíbula podem osseointegrar com uma resposta de tecido ósseo similar a implantes com carga tardia. Além do mais, a carga imediata parece aumentar a calcificação do osso alveolar em torno do implante (ROMANOS et al., 2002; LUONGO et al., 2005).

2.4 ESTABILIDADE PRIMÁRIA

Estabilidade primária ou inicial pode ser definida como a falta de mobilidade do implante durante o procedimento cirúrgico. Há três maneiras de classificar clinicamente a mobilidade dos implantes: a) sem mobilidade; b) com mobilidade parcial, nos quais há estabilidade horizontal, mas existe possibilidade de rotação; c) com mobilidade, onde há possibilidade de mover o implante lateral e verticalmente (MARTINEZ et al., 2001).

Diferentes configurações de roscas para diferentes qualidades ósseas, tem sido proposta, uma vez que a geometria da rosca tem um papel importante no tipo da força transmitida. Em um dente ou implante unitário, a maior força ocorre em direção axial. As forças axiais tem medidas variadas entre 77 e 2440 N. Geralmente, o componente lateral da força oclusal é significativamente menor, menos de 100 N (BOZKAYA; MUFTU; MUFTU, 2004).

Misch et al. (2004a, b) mencionaram que o desenho de roscas quadradas pode ser benéfico nos protocolos de carga imediata. A força de torção dos implantes com superfície rugosa podem ser 5 vezes maior que implantes com superfície lisa, e aparentemente provêm melhores condições comparado com superfícies lisas. Um implante cilíndrico de largo diâmetro tem menos área de superfície que um implante de menor diâmetro com roscas. Um implante com roscas pode ter algum osso presente nas roscas no dia da inserção, portanto mais vantajosa, porque não necessita integração para resistir as cargas e também maior área de superfície para resistir às forças oclusais. O número, espaçamento e orientação das roscas, também afetam a quantidade de área disponível para resistir à forças durante a carga imediata. Quanto maior o número de roscas, maior a área de superfície funcional no momento da carga imediata. Quanto menor a distância entre as roscas, maior o seu número e correspondente área de superfície. Quanto maior a profundidade da rosca maior a área de superfície funcional para a aplicação de carga imediata. A geometria da rosca pode afetar a resistência da osseointegração precoce e da interface osso implante.

O implante Ankylos® tem um desenho de rosca progressiva que influencia a distribuição da carga. As forças aumentam em direção apical. Abboud et al. (2005) sugerem que pode-se obter osseointegração em implantes unitários posteriores com carga imediata. O nível de osso marginal no movimento do implante pode ser preservado. O uso de restauração provisória com forma de coroa ideal, pode facilitar a formação de um contorno natural da mucosa periimplantar.

Reação inflamatória dos tecidos moles em torno dos implantes com uma conexão de hexágono externo tem sido relatados. Com a conexão cônica do sistema Ankylos® não há microfresta, evitando assim, influenciar negativamente a estabilidade dos tecidos moles. O afrouxamento do pilar geralmente não acontece se ele é

conectado usando o torque recomendado de 25 Ncm para pilares retos e 15 Ncm para pilares angulados. Romanos e Nentwig (2000) substituíram um molar com somente um implante e as taxas de sobrevivência foram comparáveis às outras indicações com o mesmo tipo de implante. Os autores atribuíram este fato à distribuição específica do estresse, devido ao desenho de roscas progressivas e da resistência mecânica da conexão cônica implante pilar. Mangano e Bartolucci (2001) relataram que a conexão cônica é estável à uma pressão vertical de 800N, correspondendo à carga mais desfavorável possível durante a mastigação.

Existem relatos de insucesso com implantes onde a estabilidade primária não foi conseguida e foram submetidos à micromovimentos. Micromovimento foi definido como um nível de movimento subclínico entre o implante e a loja cirúrgica, difícil de ser medido clinicamente. Tem sido postulado que a superfície rugosa dos implantes podem tolerar micromovimentos entre 50 e 150 μm e implantes de superfície lisa podem tolerar micromovimentos de até 100 μm (LAZZARA, 1989).

A estabilidade primária do implante depende da estabilidade mecânica de uma adaptação precisa entre a superfície do implante e a osteotomia. O controle do micromovimento é a chave da osseointegração da carga imediata ou carga imediata não oclusal nos implantes dentais (DRAGO e LAZZARA, 2004).

Ganeles e Wismeijer (2004) citam que a maioria dos autores recomendam, nos casos de implantes imediatos, alterar os procedimentos cirúrgicos, para aumentar a estabilidade inicial, evitando fazer rosca no local da osteotomia e perfurações com brocas de diâmetros inferiores que o habitual, para aumentar a compressão apical. Implantes com aumentada estabilização macroscópica, como as roscas e microscópicas, como os tratamentos de superfície parecem aumentar as taxas de integração comparadas com os desenhos lisos.

2.5 IMPLANTES UNITÁRIOS IMEDIATOS

A instalação do implante na mesma visita no qual o dente é extraído foi chamada de “implante imediato” e foi primeiramente relatada por Schulte et al., em 1978.

Existem evidências de que cerca de 45% da crista alveolar pode se reabsorver após a extração dentária, com maior intensidade nos primeiros seis meses. A colocação imediata do implante após exodontia pode ajudar a preservar a dimensão do osso alveolar, permitindo a instalação de implantes mais longos, de diâmetros maiores e melhorando a relação coroa-implante. Como resultado, a superfície de contato osso-implante aumenta, diminuindo a quantidade de força causada pela carga oclusal na interface osso-implante e atingindo uma melhor taxa de sucesso (HUYS 2001; COVANI et al., 2004a, b).

A atrofia óssea pós extração dentária é um fenômeno bem conhecido, e é significativamente maior no aspecto vestibular, tendo maior redução na espessura do que na altura. A perda do osso alveolar pode ocorrer antes da extração causada pela doença periodontal, patologia periapical, ou trauma nos dentes ou osso. Lesões aos tecidos ósseos durante a exodontia podem também resultar em perda óssea. A perda máxima do contorno dos tecidos ocorre no primeiro mês pós-exodontia. Schropp et al. (2003a), examinando a formação óssea pós-exodontia de pré-molares e molares e as variações no contorno do processo alveolar observaram que as maiores variações ocorreram nos primeiros 12 meses, em medidas realizadas em modelos de gesso, tomografia linear e radiografia por subtração. A espessura do rebordo alveolar foi reduzida em 50%, correspondendo de 5 a 7 mm. Suficiente volume ósseo alveolar e favorável arquitetura do rebordo são essenciais para se obter uma ideal reconstrução funcional e estética no tratamento com implantes.

Barzilay et al. (1991) e Barzilay et al. (1996) expuseram que o implante imediato de sucesso deve eliminar a espera de vários meses da calcificação do alvéolo, manter a dimensão alveolar, possuir menor número de sessões cirúrgicas, reduzir o tempo de edentulismo, reduzir o custo do tratamento e aumenta a aceitação do paciente.

Amler, Johnson e Salman (1960) estudaram a seqüência da cicatrização do alvéolo pós-extração, em macacos. Inicialmente, a cicatrização envolve a substituição do coágulo inicial por tecido de granulação. A seguir, o tecido conjuntivo é substituído pela formação de osteóide, que se origina da periferia do alvéolo. Trabeculado ósseo gradualmente se forma para preencher o alvéolo.

Quando os dentes estão presentes, o suprimento sanguíneo ao osso vem do ligamento periodontal, do tecido conjuntivo sobre o periósteo e dos vasos do próprio tecido ósseo. Quando o retalho é rebatido para a instalação do implante, o suprimento supraperiosteal é removido, deixando assim o osso cortical que é pobremente vascularizado sem parte do suprimento vascular, levando à reabsorção durante a fase inicial de cicatrização (CAMPELO; CAMARA, 2002).

Vantagens do implante imediato incluem a prevenção do início da perda óssea, permitindo a instalação de implantes mais largos e mais longos, preservação óssea (melhorando a relação coroa-implante) e uma diminuição no número de procedimentos cirúrgicos. Como resultado, o potencial da área de superfície óssea-implante é aumentada para obter sucesso (SCHWARTZ-ARAD; GROSSMAN; CHAUSHU, 2000).

Schropp, Kostopoulos e Wenzel (2003) salientaram que a razão da instalação de implantes imediatos é a utilização do potencial de nova formação de osso do alvéolo para se obter osseointegração. As vantagens do procedimento imediato incluem preservação da altura e da espessura do osso alveolar, além da redução do tempo e do custo de tratamento. Schropp et al. (2003) são favoráveis à instalação de implantes o mais cedo possível após a exodontia, devido às ótimas dimensões do osso alveolar.

Rosenquist e Grenthe (1996) também enumeraram uma série de vantagens da instalação de implantes imediatos comparada com os procedimentos tradicionais que preconizam um período de cicatrização de 6 a 12 meses entre extração e a instalação do implante. O tempo total de tratamento é reduzido. A reabsorção óssea é reduzida, especialmente na parede vestibular. Menor reabsorção óssea evita formação de uma concavidade vestibular geralmente vista após extrações e oportunizam a possibilidade de instalar o implante em uma posição ótima. O volume ósseo é suficiente para se conseguir estabilidade inicial e o implante pode ser instalado em uma posição idêntica e com a mesma inclinação do dente que ele está substituindo. Os autores observaram que implantes imediatos sem enxerto e membranas parecem ser um método seguro e previsível. A principal desvantagem deste método é que requer um manuseio mais sofisticado do tecido mole para obter um resultado esteticamente satisfatório.

Carlsson et al. (1988) estudaram a colocação de implantes de titânio com espaços iniciais de espessura de zero, 0,35 e 0,85mm. Em seis semanas, o grupo

controle teve um contato ósseo de 90%, enquanto os de 0,35 e 0,85mm tinham espaços residuais de 0,22 e 0,54mm, respectivamente. Ancoragem rígida é essencial. Micromovimentos têm demonstrado a formação de tecido fibroso na interface da superfície do implante e osso.

Segundo Huys (2001), a colocação de um implante imediato em um alvéolo de um dente recém-extraído elimina o tempo de espera de seis a oito meses. Existe menos desconforto ao paciente porque a fresagem é reduzida ao mínimo. A combinação de implante rosqueado e enxerto ósseo é ainda necessária para preencher o espaço entre o implante e o alvéolo porque muitos implantes foram desenhados para serem utilizados em rebordos alveolares cicatrizados. O enxerto ósseo proporciona: aumento na estabilidade inicial do implante, o qual é instalado 2 a 5 mm apicalmente no alvéolo; maior diâmetro vestibulo-lingual ou vestibulo-palatino em torno do pescoço do implante onde as forças são maiores; previne o crescimento de tecido mole em torno do implante e assim evitar possível perda do implante.

Covani, Cornelini e Barone (2003) analisaram a cicatrização óssea e sua remodelação coronária em torno dos implantes imediatos sem o uso de membranas e/ou materiais de enxerto. Os critérios de inclusão foram: a) ausência de fatores locais ou sistêmicos que poderiam inibir o processo de cicatrização da osseointegração; b) presença de pelo menos 4mm de osso além do ápice para garantir a estabilidade primária do implante; c) implante instalado dentro dos limites do alvéolo e aceitar assinar um termo de consentimento informado. Os critérios de exclusão incluíram presença de fenestrações ou deiscências das paredes ósseas residuais e espaço entre o implante e as paredes ósseas maior que 2mm. Retalhos mucoperiostais foram descolados e rebatidos, foi realizada extração delicada do dente e foram tomados cuidados para minimizar o trauma da crista óssea durante a extração. Todos os implantes foram instalados ao nível da crista alveolar e apresentaram boa estabilidade inicial. Após a instalação do implante, os espaços entre as paredes ósseas e o implante foram medidas com uma sonda periodontal. Não foram usados enxertos ou membranas no tratamento dos defeitos periimplantares que não ultrapassaram 2mm. Incisões verticais e horizontais relaxantes para mobilizar o retalho em direção coronária foram realizadas para se obter sutura bordo a bordo dos tecidos.

Drago e Lazzara (2004) citam como critérios de exclusão para instalação de implantes imediatos: fumantes pesados (mais de 10 cigarros por dia), diabetes não controlada, pacientes com bruxismo. Maló et al. (2003) Ganeles e Wismeijer (2004) referiram que, em casos de extração e implantes imediatos, a estabilidade inicial foi mais importante que o hábito de fumar nas taxas de sucesso.

Para SCLAR (2004), a instalação de implantes imediatos à remoção dentária está indicada quando existe uma parede alveolar intacta e os tecidos moles e duros estão saudáveis e livres de patologias. Sangramento vigoroso após a remoção do dente indica um excelente potencial regenerativo. Nestas condições, o objetivo é conseguir estabilização apical do implante e manter um espaço circunferencial entre o implante e as paredes alveolares. Pressão na frágil parede vestibular ou ocupação do osso adjacente interdental pode prejudicar o resultado estético secundário à reabsorção óssea, resultando em recessão de tecido mole e diminuindo a papila interdental ou inter implantes. O autor indicou preencher os espaços vazios por condensação de osso mineral poroso (Bio-Oss®) estabilizado pela formação de coágulo. Pequenos pedaços de membrana de colágeno reabsorvível são condensados sobre o osso mineral para confiná-lo entre o tecido mole do alvéolo e a restauração provisória modificada para evitar pressão no implante e prover apoio para os tecidos moles.

Resultados de estudos clínicos, radiológicos e histológicos indicaram que a cicatrização óssea nos locais da extração ocorrem com reabsorção externa das paredes originais do alvéolo e variam o grau de preenchimento ósseo no alvéolo. No espaço periimplantar de 2mm ou menos, a cicatrização óssea espontânea e osseointegração ocorre, quando implantes de titânio com superfície rugosa foram utilizados. Nas distâncias maiores que 2mm, procedimentos regenerativos devem ser utilizados. As taxas de sobrevivência de implantes imediatos, associados com patologia local são similares aos instalados nos rebordos cicatrizados. Se a integridade da parede vestibular for perdida, a instalação do implante não é recomendada no momento da remoção do dente. Quando pacientes apresentam um biotipo de gengiva delgada, mesmo com a parede óssea vestibular intacta, concomitante terapia de aumento no momento da instalação do implante é recomendada pelo auto risco de reabsorção da parede vestibular e recessão do tecido marginal (HÄMMERLE; CHEN; WILSON, 2004).

Como uma potencial área para implante imediato, o dente indicado a ser extraído deve apresentar no mínimo 5mm de osso além do ápice e ao menos 12mm de altura e 5mm de espessura óssea. Os casos em que o dente não possui parede óssea vestibular, descrito por Selb, em 1993, como defeito “sem parede” e/ou dentes com lesões apicais, devem ser excluídos (CHAUSHU et al., 2001).

Block e Kent (1991) citaram como vantagens do implante imediato: diminuição do tempo operatório com menos trauma para os tecidos e menos desconforto para os pacientes; a orientação do implante é mais fácil quando se utiliza o local da extração que segue o longo eixo natural do dente, e melhor reabilitação protética pode ser conseguida; a perda da crista óssea pode ser minimizada enquanto ainda mantém o implante na região dental da crista alveolar; usando implantes mais longos, o prognóstico a longo prazo pode ser aumentado; suporte maior pode ser obtido pela regeneração tecidual guiada nos casos de deficiência osso-implante para manter ou aumentar a espessura ou altura.

Grunder et al. (1999) demonstraram que implantes Bränemark instalados pelos métodos imediatos ou tardios obtiveram sucesso em um período de três anos, com índices de 92.4% para maxila e 94.7% para mandíbula. Constataram que os fatores de risco são similares com outros estudos, isto é, implantes curtos em região posterior de maxila falham com maior frequência.

Morton, Jaffin e Weber (2004) relataram como riscos associados à restauração ou carga imediata a presença de altas forças mastigatórias ou parafuncionais, a pobre qualidade óssea ou volume e a presença de infecção.

Schropp, Kostopoulos e Wenzel (2003) enfatizaram que infecção associada com um dente extraído contra-indica a instalação imediata de implantes. Para reduzir o risco de complicações causadas por infecção, os autores modificaram a técnica por adiar o momento da instalação do implante por pelo menos 3 dias após a exodontia.

Para Novaes JR e Novaes (1995) e Novaes et al. (2003) se a cirurgia é adequadamente realizada e as medidas pré e pós-operatórias tomadas, o sucesso de implantes imediatos em locais com infecções crônicas periapicais ou periodontais podem ser obtidos. Enfatizaram que a causa da infecção pode ser dentária, periodontal, apical ou resultado de fratura radicular, e que durante o tratamento cirúrgico a causa da

infecção, isto é, o dente, é removido. Além disso, os autores preconizaram antibioticoterapia com penicilina V 24 a 48 horas antes do procedimento, sendo mantida por 10 dias, assim a contaminação bacteriana é eliminada ou reduzida e as células hospedeiras podem lidar com a situação residual. Outra parte importante do procedimento cirúrgico é a completa curetagem e lavagem do alvéolo. Outros fatores devem ser considerados, como a extensão da reabsorção óssea e o ângulo de instalação do implante, determinada pela morfologia do defeito, irá permitir uma eventual restauração estética.

Pacientes que irão receber implantes poderão ser candidatos a imediata provisionalização no momento da instalação do implante. O protesista poderá fabricar a restauração provisória junto ao paciente ou antes da instalação do implante. O tempo de atendimento para o paciente e para o dentista é menor quando o provisório é fabricado antes da instalação do implante. A coroa provisória oferece um método confiável para o desenvolvimento do tecido mole nas restaurações unitárias. Os autores mostraram múltiplos relatos com sucesso na fabricação de provisórios no momento da instalação dos implantes, usando a técnica junto ao paciente. A desvantagem desta técnica é prolongar o tempo de atendimento clínico e aumentar a manipulação do implante removendo e recolocando o pilar protético (BLOCK; CASTELLON, 2004).

2.5.1 Técnicas cirúrgicas de inserção do implante

Paolantonio et al. (2001) confeccionaram um alvéolo cirúrgico com comprimento de 3 a 5 mm além do ápice do alvéolo anatômico para se obter estabilidade primária. Procura-se conseguir o máximo de contato entre as superfícies dos implantes teste e as paredes alveolares selecionando um diâmetro do implante apropriado. O colo do implante foi posicionado exatamente no nível da crista alveolar para obter o máximo de preservação óssea. Nenhum material de preenchimento foi colocado entre o colo do implante e a margem alveolar. Boa estabilidade primária foi obtida para cada implante. Após incisões relaxantes no perióstio, o retalho foi coronalmente reposicionado para

obter fechamento primário e suturado. Os resultados mostraram uma taxa de sobrevivência de 100% nos implantes teste após um ano de implantação, o qual não diferiu dos dados dos implantes controles que foram instalados em osso cicatrizado e maduro.

Norton (2004) descreveu uma técnica rápida e econômica, para permitir a fabricação de restaurações provisórias imediatas não funcionais, mas estéticas, nos implantes. Nos locais da extração, a broca cônica foi empregada somente quando o diâmetro do alvéolo for menor que o diâmetro da cabeça do implante. Em alguns pacientes, a localização palatina do implante requereu desgastar somente a porção cortical palatina. A preparação foi completada para assegurar que o topo do implante pudesse estar localizada aproximadamente 0,5 a 1,0mm abaixo da crista óssea, aproximadamente 4,0mm abaixo da margem gengival livre. As coroas provisórias foram cuidadosamente contornadas e polidas para conseguir adequado perfil de emergência e adaptação do tecido gengival, congruente com a arquitetura gengival e promover o suporte necessário da papila interdental. Além disso, a oclusão foi ajustada para aliviar todos os contatos cêntricos e excêntricos, assim evitando carga funcional direta. Os pacientes foram alertados da vulnerabilidade dos implantes durante os 2 primeiros meses pós implantação e muito alertados de se abster de morder com os implantes. Sutures foram evitadas sempre que possível. O tempo deste procedimento, incluindo extração, instalação do implante e confecção da prótese provisória variou entre 60 e 90 minutos. Concluíram que a taxa de sobrevivência foi de 96,4% e uma média de perda óssea marginal de 0,40mm em 15,7 meses de função, resultados semelhantes ao protocolo de duas fases.

Covani et al. (2004b) instalaram 95 implantes na maxila e 68 na mandíbula, todos com superfície jateada e com ataque ácido. Incisões intrasulculares e verticais foram feitas para promover deslocamento além da junção mucogengival. O dente foi cuidadosamente removido e o alvéolo curetado. O preparo do leito foi realizado com brocas no centro do alvéolo com o uso máximo possível do osso apical além do alvéolo. O mais longo e mais largo implante possível foi instalado ao nível da crista óssea para obter um perfil de emergência favorável e máxima preservação do osso vertical. Todos os implantes instalados mostraram uma boa estabilidade primária. A instalação de

implantes imediatos estão freqüentemente associados com defeito ósseo residual entre o colo do implante e as paredes ósseas residuais. O uso de implantes largos podem prover algumas vantagens, como melhorar o perfil emergente na reabilitação protética e uma redução no espaço entre o implante e as paredes ósseas circundantes, assim reduzindo a necessidade do uso de membranas. Este estudo demonstra que implantes instalados em alvéolos pós exodontia com ou sem processos regenerativos mostraram uma taxa de sucesso muito alta (97%), no estudo prospectivo de 4 anos.

Romanos et al. (2002) observaram, em achados histológicos, que implantes com carga imediata com um desenho especial de rosca progressiva podem osseointegrar de maneira semelhante aos implantes com carga tardia na mandíbula posterior de macacos. Nenhum espaço ou tecido conjuntivo fibroso foi encontrado entre a superfície de titânio e osso alveolar; em vez disso, formação de novo osso com osteócitos viáveis. Não foi encontrado neste estudo diferenças na porcentagem de contato osso-implante nos dois grupos, porém houve uma maior quantidade de osso mineralizado dentro das roscas em torno dos implantes Ankylos® com carga imediata. Implantes com desenho cilíndrico-cônico demonstraram prover suficiente crescimento dentro da superfície porosa em quatro semanas. O curto período de integração é talvez relacionado com a porosidade porque o estado da superfície parece ter influência no tempo, quantidade de integração e tolerância ao micromovimento.

De acordo com Rosenquist e Grenthi (1996) a técnica cirúrgica varia com o diagnóstico do dente e com a anatomia local. As extrações devem ser realizadas com o maior cuidado possível. Em muitos casos unitários, os autores confeccionam retalho vestibular. Na presença de doença periodontal, indica-se curetagem cuidadosa do alvéolo. A presença de supuração ativa foi aceita no momento da extração. Os implantes foram normalmente instalados ao longo da parede lingual nas áreas de incisivos e caninos e no centro dos alvéolos de pré-molares. Em todos os pacientes, os implantes foram estabilizados inicialmente por pelo menos 5mm de osso sólido em sua porção apical. O espaço entre a parte superior do implante e osso adjacente variaram com o tamanho e anatomia do alvéolo. O espaço entre o implante e osso alveolar não foi preenchido com enxerto. A profundidade do implante foi de 1mm abaixo da união amelocementaria dos dentes adjacentes. Foi receitado antibiótico pré-operatório e por

10 dias no pós-operatório. Problemas estéticos inerentes a implantes imediatos devem ser antecipados. O alvéolo contendo o implante foram usualmente fechados por um retalho. A gengiva ceratinizada deslocada da crista alveolar resulta em falta de gengiva ceratinizada na vestibular, podendo ser uma desvantagem funcional, mas certamente uma inconveniência estética. Na segunda fase cirúrgica outros métodos devem ser usados para corrigir os distúrbios estéticos da primeira cirurgia.

Fugazzotto (2002) alerta que quando o cirurgião começa a preparar a osteotomia no alvéolo recém extraído, a tendência da broca inicial é deslizar pela parede alveolar e ocupar a posição que o ápice da raiz ocupava. Se o dente extraído tiver uma curvatura acentuada ou dilaceração, o implante que seguir esta orientação ficará comprometido e a restauração terá um resultado não estético. Quando a broca progride apicalmente ela é pressionada para uma posição apico-lateral para se obter a posição desejada. Feito este canal orientado progride-se com a sequência de brocas. Quando a preparação final estiver pronta, é usado um promotor de rosca. Fazer a rosca é crucial nesta técnica, usando implantes auto-rosqueáveis ou não, especialmente em áreas onde o osso existente para estabilização inicial do implante é significativamente limitado.

Alguns autores evitam fazer rosca no osso para conseguir melhor estabilidade primária ou eles recomendam o uso de sistemas de implantes com micro retenções (superfície) ou macro retenções (desenho do parafuso), propriedades para melhor ancoragem primária. Implantes com superfície rugosa comparada com superfície lisa tem demonstrado mais rápida aposição óssea (ROMANOS et al., 2002).

Landsberg (1997) indica a instalação de implantes de diâmetro médio e na altura da crista óssea, para minimizar a profundidade do sulco em torno do pilar e coroa, otimizando o perfil de emergência da coroa. Um diâmetro pequeno do implante tem menor resistência e pode ficar localizado muito longe subcristalmente para permitir um perfil de emergência desejado da coroa, dessa forma aumentando a profundidade do sulco e comprometendo a higiene. Um implante de largo diâmetro (4,5 a 5,5mm) pode ser melhor, mas o rebordo maxilar anterior é normalmente muito fino para contê-lo.

Gomez-Roman et al. (2001) recomendaram que em espaços maiores que 0,5mm entre o implante a parede vestibular do alvéolo deve ser evitado com a instalação de implantes de grande diâmetro. Uma vez que os dentes não são perfeitamente redondos

e implantes menores já foram instalados, a abertura pode ser reduzida por compressão manual da fina tábua vestibular contra o implante, ou preenchendo o espaço com fragmentos ósseos e trazendo o tecido mole para o recobrimento. Contudo, este procedimento pode causar um deslocamento da gengiva aderida e prejudicar a estética, requerendo a realização de enxerto de tecidos moles. Os autores, obtiveram taxa de sobrevivência de 99% após um ano de acompanhamento e de 97% após 5 a 6 anos, sugerindo que implantes Frialit-2 podem ser usados imediatamente após exodontia.

Covani, Cornelini e Barone (2003) preconizaram que a estabilidade primária, a integridade das paredes ósseas mantendo um coágulo sangüíneo estável e o fechamento completo do alvéolo são fatores suficientes para induzir a cicatrização óssea espontânea dos defeitos ósseos periimplantares menores que 2mm. A remodelação óssea coronária observada em seu estudo mostrou um estreitamento da crista óssea no sentido vestibulo-lingual. O padrão da reorganização óssea pode ser induzido por aposição de novo osso para preencher o defeito periimplantar e ao mesmo tempo, pela reabsorção óssea vestibular e lingual principalmente a uma redução de espessura do rebordo alveolar. Como conclusão, sugerem que implantes instalados em alvéolos frescos, com defeitos ósseos circunferenciais menores que 2mm, podem cicatrizar com boa previsibilidade sem usar procedimentos regenerativos. Além disso, a cicatrização óssea à nível coronário mostrou um estreitamento da espessura da crista alveolar.

Kan, Rungcharassaeng e Lozada (2003) baseado nos resultados de um ano de análise prospectiva, concluíram que instalação imediata e provisionalização de implantes unitários anteriores, com roscas e revestidos por hidroxiapatita, podem efetivamente otimizar a estética periimplantar por manter a existente arquitetura do tecido duro e mole do dente substituído. Além disso, a instalação imediata de uma restauração provisória fixa pode minimizar o trauma emocional da perda de um dente maxilar anterior e elimina a necessidade de uma restauração provisória removível. No entanto, embora a alta taxa de sucesso demonstrada com esta modalidade de tratamento sugira uma viável e previsível opção de tratamento, cuidadosa seleção do paciente e planejamento é o mais importante.

Covani et al. (2004a) recomendaram usar as paredes ósseas como guia, e a colocação de um dedo sobre a mucosa bucal para prevenir a perfuração óssea durante a fresagem. A completa cobertura dos implantes imediatos por tecido mole foi considerado em critério importante para o sucesso clínico, reduzindo a necessidade de cirurgias mucogengivais durante a reabilitação protética.

Chaushu et al. (2001) não recomendaram realizar incisões e retalhos na implantação imediata. O dente deve ser cuidadosamente removido e o alvéolo curetado. Através da abertura do alvéolo, a fresagem é realizada com brocas convencionais, usando as paredes ósseas como guia. É usado o máximo de osso possível apicalmente. Pode ser usado um osteótomo para condensar e alargar o osso. O resto de osso das brocas pode ser usado para preencher o espaço entre o implante e as paredes alveolares. As bordas do tecido vestibular e lingual/palatino devem ser suturadas para promover o máximo de aproximação e cobrir o enxerto ósseo. Após o torque final do pilar de 35Ncm uma coroa temporária de resina acrílica é preparada e ajustada na margem gengival e cimentada com o mínimo de cimento, sem contato em oclusão cêntrica.

2.5.2 Selamento do espaço alveolar com enxertos e/ou membranas

A introdução da regeneração óssea guiada sugerem o uso de membranas nos procedimentos de implantação imediata. Lazzara (1989) foi o primeiro a usar membranas para aumentar alvéolos recém extraídos. Covani et al. (2004a, b) descreveram que o uso de membranas para prevenir a migração de células dos tecidos conjuntivo e epitelial entre o espaço do implante e as paredes ósseas, que poderiam impedir a osseointegração, não parece ser sempre necessária. Contudo, o tratamento dos grandes defeitos periimplantares, fenestrações ósseas e deiscências ósseas geralmente implicam no uso de membranas com ou sem material de enxerto ósseo.

A técnica de selamento alveolar é um procedimento de regeneração modificada realizado imediatamente após a exodontia e é mais usado principalmente na região

anterior da maxila. Pode ser realizada pré-implante, porém, deve-se aguardar seis a nove meses para ocorrer a regeneração óssea e tornar possível a instalação do implante. Para diminuir este longo tempo, é vantajoso instalar implantes nos alvéolos de dentes recém-extraídos. Foi amplamente demonstrado que implantes imediatos tiveram resultados previsíveis, quando técnicas regenerativas convencionais (membrana com retalho) foram usadas. Nos casos onde o osso vestibular é fino e propenso a reabsorver, poderá ser útil incorporar DFDBA (*Decalcified freeze-dried particulated bone allograft*) ou osso autógeno no espaço entre o implante e a parede vestibular, prevenindo o seu colapso em direção ao implante. Porém, faz-se necessário uma complexa manipulação do retalho. Isto leva a indesejáveis efeitos colaterais, como recessão da margem gengival nos dentes adjacentes e perda de gengiva ceratinizada e da altura da papila interdental (LANDSBERG, 1997).

De acordo com Schwartz-Arad, Grossman e Chaushu (2000) e Chaushu et al. (2001) nenhum material de preenchimento pode ser considerado superior em relação a outros materiais. Defenderam que o uso de osso autógeno no preenchimentos dos defeitos periimplantares sem membranas em implantes imediatos tem mostrado uma alta taxa de sobrevivência com muito poucas complicações.

Para Covani et al. (2004a, b) o uso de membranas não é sempre necessário, especialmente nos defeitos pequenos circunferenciais não excedendo 2mm, os quais podem cicatrizar espontaneamente. Portanto, é importante identificar o tipo e tamanho do defeito ósseo periimplantar que cicatriza espontaneamente. Schropp et al. (2003) expuseram que 70% dos defeitos intra-ósseos de 3 paredes com uma distância paralela ao implante de 5mm, vertical de 4mm e perpendicular de 2mm têm a capacidade de cicatrizar espontaneamente num período de 3 meses. Estes dados sugerem que procedimentos regenerativos devem ser usados somente nos casos de distâncias maiores que estas mencionadas.

2.5.3 Estética

Para Buser et al., (1999), em locais com prioridade estética, a modalidade submersa ainda é preferencial, por ter um resultado estético mais previsível. A abordagem não submersa tem se tornando o tratamento de escolha no tratamento com implantes sem prioridade estética, como áreas posteriores em pacientes parcialmente ou totalmente edêntulos.

Ótima estética nas reabilitações com implantes na região anterior da maxila pode ser mais difícil de ser obtida que a osseointegração. A habilidade de preservar ou reproduzir a papila interdental é extremamente importante na substituição dos dentes maxilares anteriores. Extração, instalação imediata do implante e restauração podem ser benéficas para manter a integridade do alvéolo e contribuir com a manutenção da papila interdental em torno das restaurações com implantes (DRAGO e LAZZARA, 2004).

As vantagens do procedimento de uma fase são óbvias e incluem a função imediata e estética. Não é necessária uma prótese removível temporária, nem uma segunda intervenção, as papilas adjacentes são bem preservadas, contribuindo para o resultado final estético (CHAUSHU et al., 2001).

A maxila anterior representa um desafio terapêutico na reposição de dentes unitários com implantes. O trauma cirúrgico nos tecidos moles e duros durante a instalação dos implantes podem influenciar o resultado estético futuro. Não é conhecido se a extensão do trauma nos tecidos moles e duros com o deslocamento do retalho cirúrgico influencia a perda do osso periimplantar. Isto pode ter conseqüências nos resultados estéticos a longo prazo, como evidenciam os estudos de Tarnow, Cho e Wallace, (2000) quanto ao efeito da distância do ponto de contato à crista óssea na presença ou ausência de papila. A maior taxa de perda óssea com incisões e descolamento das papilas, são relacionadas com o fato de que, o osso interdental na proximidade do dente adjacente é desnudado do periósteo. Isto pode afetar a nutrição do osso e papila, dependendo da duração da cirurgia e podendo resultar em um grau imprevisível de reabsorção da crista óssea interproximal. Esta perda óssea aumenta a

distância entre a crista óssea e o ponto de contato da coroa. O uso de uma incisão preservando as papilas nos casos de implantes unitários é indicado. O profissional deve usar técnicas cirúrgicas que previnam complicações estéticas, como o aumento do tamanho da coroa ou perda da papila interdental, sem comprometer a osseointegração (GOMEZ-ROMAN, 2001).



Proposição

3 PROPOSIÇÃO

O objetivo deste trabalho foi descrever um protocolo de reabilitação bucal com inserção de implante cone morse em alvéolos, imediatamente após exodontia, seguida de instalação de prótese provisória unitária imediata; e, por meio de um estudo retrospectivo, analisar os resultados estéticos e funcionais da aplicação deste protocolo, a partir de dados clínicos, fotografias e radiografias disponíveis nos prontuários de pacientes.



Metodología

4 METODOLOGIA

4.1 CONSIDERAÇÕES ÉTICAS

Este estudo foi desenvolvido junto ao Programa de Pós-Graduação da Faculdade de Odontologia da Pontifícia Universidade Católica do Rio Grande do Sul, após a aprovação do seu projeto pela Comissão Científica e de Ética da FO/PUCRS, protocolado sob o número 0101/05 (ANEXO A) e pelo Comitê de Ética em Pesquisa da PUCRS, registro CEP 08/04373 (ANEXO B).

O estudo foi realizado, segundo normas CNS 196/96, respeitando os princípios de confidencialidade, assegurando a privacidade dos sujeitos quanto aos dados confidenciais envolvidos na pesquisa. Na publicação dos resultados, a identidade dos pacientes será mantida no mais rigoroso sigilo. Serão omitidas todas as informações que permitam identificá-los. Somente serão divulgados dados diretamente relacionados aos objetivos da pesquisa (ANEXOS C e D).

4.2 PROBLEMA

Quais os resultados estéticos e funcionais do protocolo proposto de reabilitação bucal por meio de inserção de implante cone morse e instalação de prótese provisória unitária, imediatamente após extração dentária?

4.3 HIPÓTESE

O protocolo proposto de reabilitação bucal por meio de implantes osseointegráveis cone morse e instalação de prótese provisória unitária imediatamente após exodontia reduz o período de tratamento e atende às exigências estéticas e funcionais.

4.4 DELINEAMENTO DA PESQUISA

O delineamento da presente pesquisa caracteriza-se como um estudo longitudinal retrospectivo (HULLEY et al., 2006).

4.5 AMOSTRA E SELEÇÃO DE CASOS A PARTIR DOS PRONTUÁRIOS ODONTOLÓGICOS

Foram analisados prontuários odontológicos (ficha clínica, radiografias, fotografias) de 57 pacientes consecutivos submetidos à reabilitação bucal, por meio de implantes osseointegráveis cone morse e instalação de prótese provisória unitária imediatamente após exodontia. Os pacientes foram tratados em clínica privada (Centro Odontológico Fernando Cauduro Ltda) (ANEXO E).

Esta reabilitação foi indicada para todos os pacientes com necessidade de exodontia na região de pré-molares, caninos e incisivos superiores e que apresentassem boa saúde geral para submissão a procedimento cirúrgico em consultório odontológico sob anestesia local. Os implantes não foram inseridos apenas nos casos de infecção aguda local.

4.6 PROTOCOLO DE REABILITAÇÃO COM IMPLANTE E PROVISÓRIO IMEDIATOS

4.6.1 Técnica cirúrgica

Antes de serem submetidos ao procedimento cirúrgico, todos os pacientes receberam antibioticoterapia sistêmica (pré e pós-operatória): amoxicilina 500mg, iniciando na véspera do procedimento, com dois comprimidos na dose inicial e mantendo uma cápsula, a cada 8 horas, por mais seis dias pós-operatórios. A técnica cirúrgica foi desenvolvida com os seguintes critérios:

- Anestesia local terminal infiltrativa, utilizando anestésico Lidocaína 100® (DFL⁴); lidocaína a 2% com adrenalina 1:100.000.
- Exodontia: sindesmotomia cuidadosa sem descolar as papilas interdentais, luxação e avulsão dental delicadamente com fórceps, para dentes com remanescente coronário, enquanto restos radiculares devem ser luxados e avulsionados com periótomos. Não é realizada incisão, nem descolamento mucoperiostal. Se necessário, recomenda-se odontosseção, evitando-se realizar osteotomia (Figura 01);
- Curetagem alveolar pode ser realizada apenas na presença de processos inflamatórios crônicos, observados clínica e/ou radiograficamente;

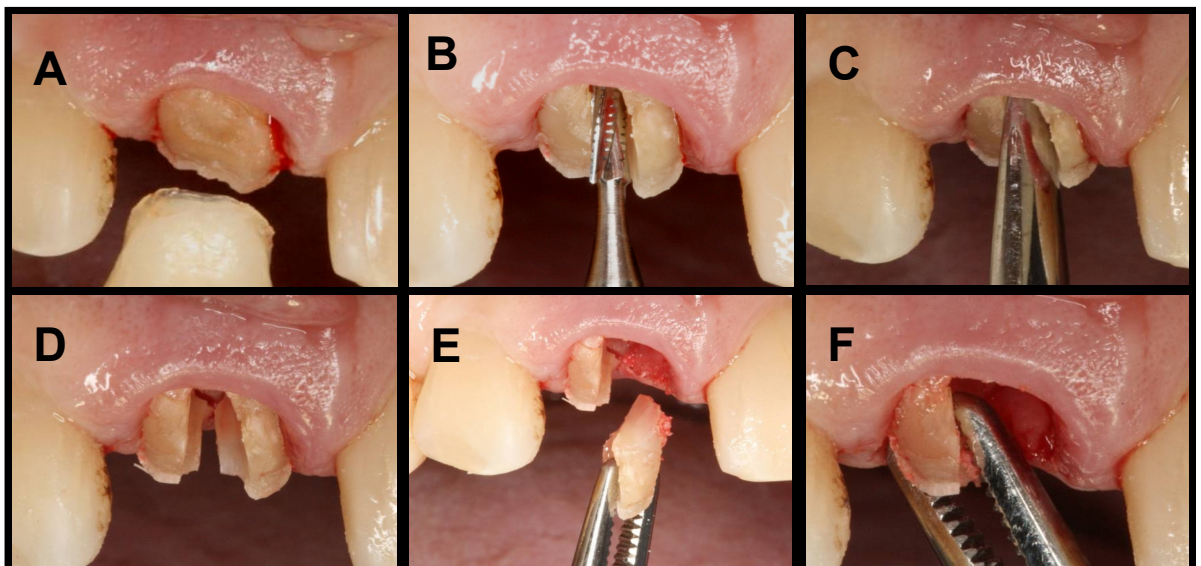


Fig. 01: Exodontia de dente fraturado (A); Odontosseção com auxílio de broca tronco-cônica (B); Complementação da odontosseção com elevador (C); Odontosseção realizada (D); Remoção do fragmento mesial (E) e distal (F), com auxílio de pinça hemostática.

⁴ DFL Indústria e Comércio S.A, Rio de Janeiro/RJ, Brasil. www.dfl.com.br

- Irrigação abundante do alvéolo com soro fisiológico;
- O preparo da cavidade e a instalação do implante cone morse, priorizando a obtenção de estabilidade primária, seguem os seguintes passos:

a) Seqüência de fresagem: Inicia-se com uma broca tipo Lindemann⁵, às expensas da cortical palatina do alvéolo. Confeccionar um canal que irá definir a profundidade da loja cirúrgica e a posição final do implante (Figuras 02 e 03).

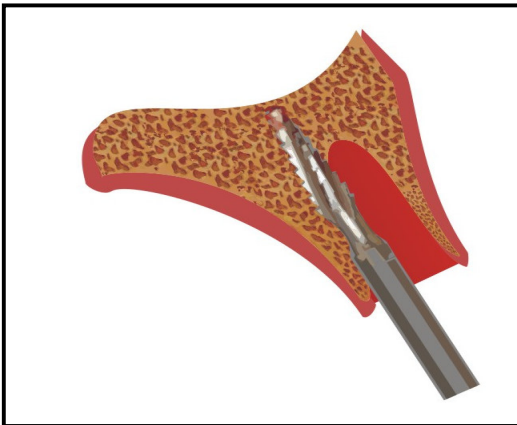


Fig. 02: Representação esquemática da fresagem com broca tipo Lindemann a expensas da parede alveolar palatina.

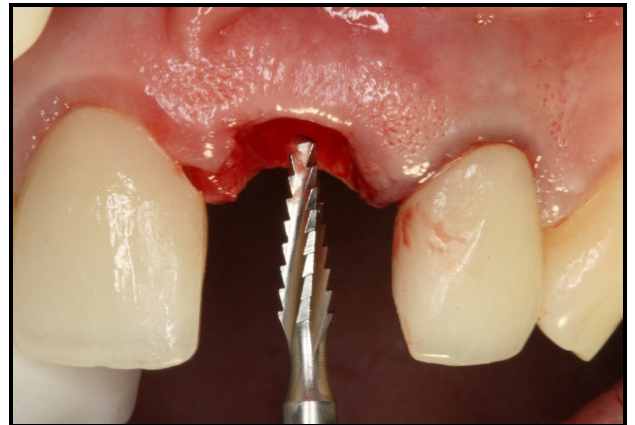


Fig. 03: Fresagem inicial com broca tipo Lindemann, a expensas da parede palatina.

A partir e seguindo a orientação do canal confeccionado pela broca tipo Lindeman, utiliza-se a broca cilíndrica de 3mm (Figuras 04 e 05), sob abundante irrigação com solução fisiológica, e o alargador cônico de 3,5mm (A) (Figuras 06 e 07).

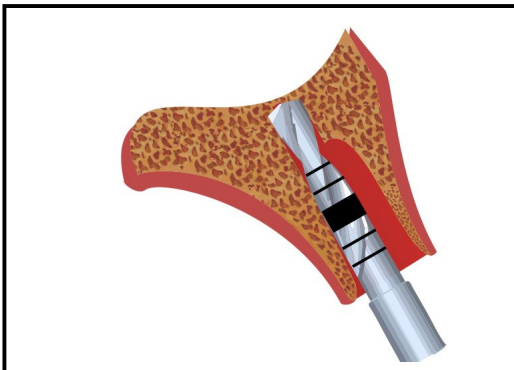


Fig. 04: Representação esquemática de fresagem com broca cilíndrica de 3mm.

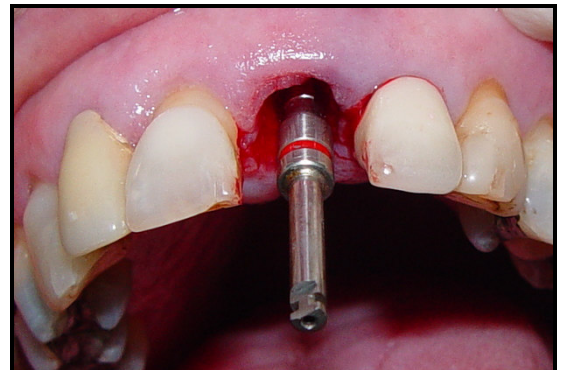


Fig. 05: Fresagem com broca cilíndrica de 3mm.

⁵ Broca Lindemann RF 168, marca Edenta, Suíça

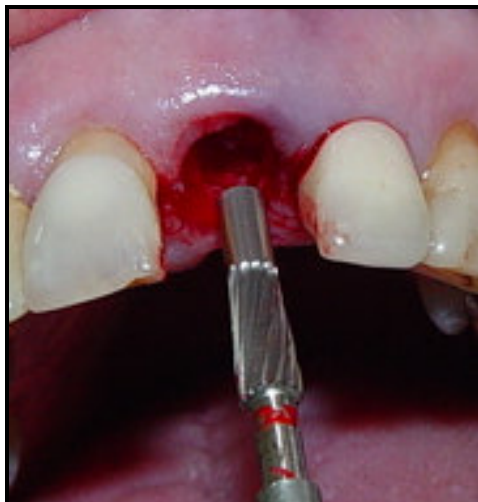


Fig. 06: Alargador cônico A=3,5mm.

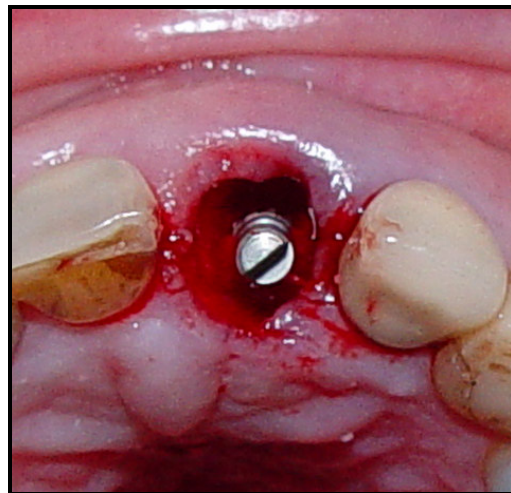


Fig. 07: Finalização com alargador cônico A=3,5mm.

b) Instalação do implante:

Técnica Padrão (P): obtida estabilidade com o alargador cônico, instala-se o implante cone morse (Ankylos®⁶ Classic, Figuras 08 e 09). Inicialmente, preconiza-se a seleção de implante de 3,5mm (Figuras 10 e 11). Caso contrário, continua-se a fresagem com a broca de 4mm e o respectivo alargador cônico (B=4,5mm). Obtida estabilidade, instala-se um implante de 4,5mm (Figuras 12 e 13), caso contrário, continuam-se os procedimentos ampliando a cavidade para implantes com diâmetro maiores. Em relação ao comprimento, utiliza-se o maior possível, para ancorar na região além do ápice alveolar.

⁶ Friadent GmbH, Mannheim, Germany




Fig. 08: Implante cone morse Ankylos® Classic.

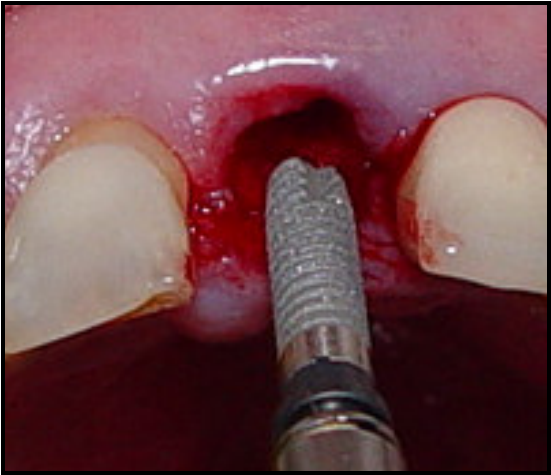


Fig. 09: Inserção do implante cone morse (Ankylos® Classic).

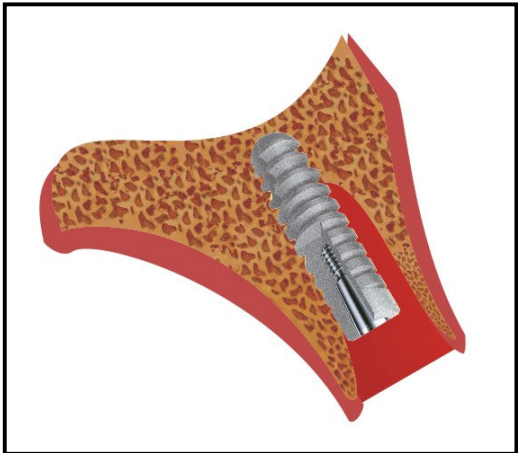


Fig. 10: Representação esquemática da instalação do implante de 3,5mm (diâmetro preconizado)

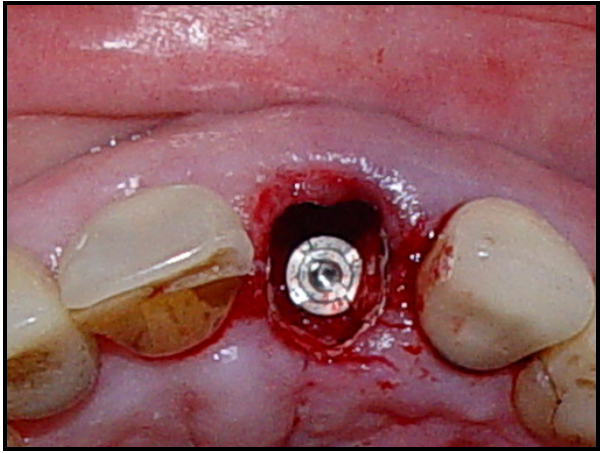


Fig. 11: Instalação do implante de 3,5mm (diâmetro preconizado)

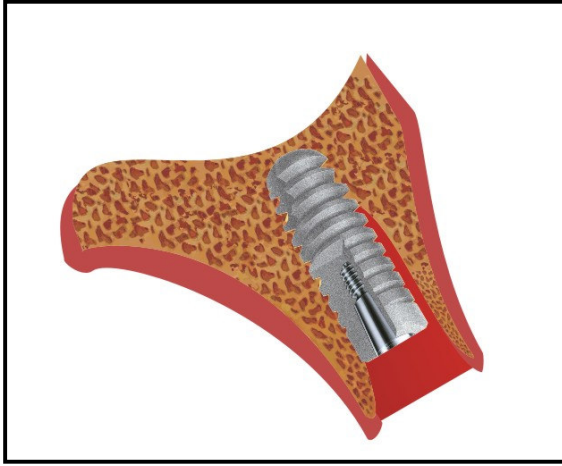


Fig. 12: Representação esquemática da instalação do implante de 4,5mm, indicado para casos de estabilidade com alargador cônico B=4,5mm.

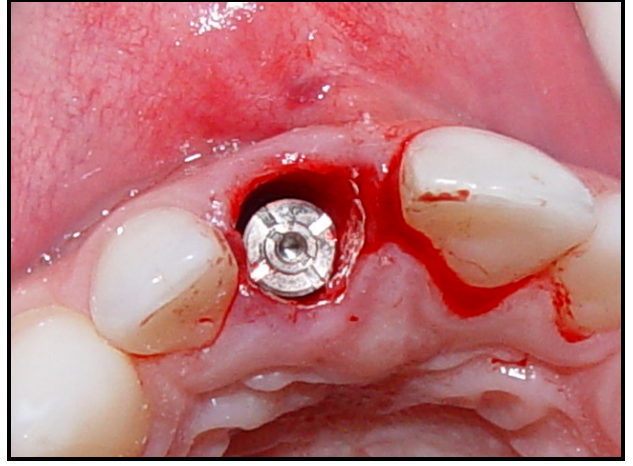


Fig. 13: Instalação do implante de 4,5mm, indicado para casos de estabilidade com alargador cônico B=4,5mm.

Técnica Padrão + Condensador Ósseo (P+CO): nos ossos tipo IV, substitui-se o uso do alargador cônico pelo condensador ósseo (*Bone Condenser*, Ankylos®) (Figuras 14 a 16), onde o osso é condensado lateralmente e não removido.

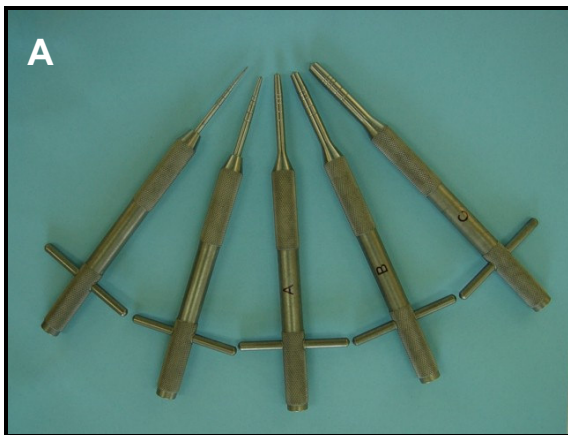


Fig. 14: A - Condensadores ósseos (*Bone Condenser*, Ankylos®). B – Pontas ativas em maior aumento.



Fig 15: Representação esquemática do uso do condensador ósseo.

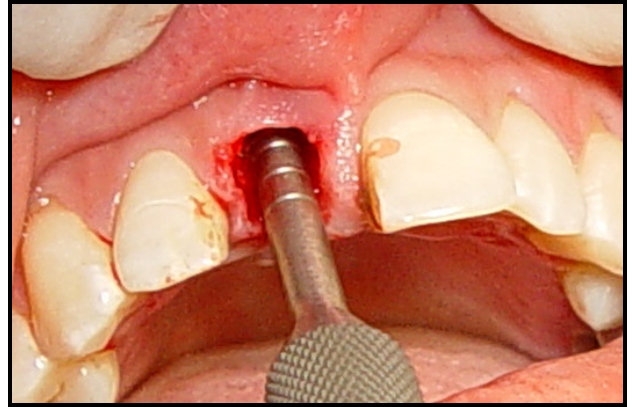


Fig. 16: Uso do condensador ósseo.

Técnica Padrão + Osteótomos de Summers (P + Summers): quando o osso é macio (tipo IV) e necessita-se aumentar a altura óssea na região de seio maxilar, utiliza-se a técnica (SUMMERS, 1994) e os osteótomos de Summers (*3i – Implant Innovations, Inc.*, BIOMET 3i, EUA), (Figura 17), adicionalmente à técnica padrão.



Fig. 17 – Osteótomos de Summers.

Após a inserção do implante, utilizando qualquer uma das técnicas, não há necessidade de realizar sutura.

Não é utilizado enxerto ósseo ou qualquer outro material aloplástico ou membrana, entre o implante e a parede alveolar vestibular. Este espaço é preenchido apenas por coágulo sangüíneo;

Todas as cirurgias foram realizadas pelo pesquisador (Cirurgião-dentista, especializado em Cirurgia e Traumatologia Bucomaxilofacial e Implantodontia, com experiência em implantes cone morse).

4.6.2 Confecção da prótese provisória imediata

Confecção do provisório unitário imediato, com dentes de estoque e resina acrílica auto-polimerizável Duralay^{®7}, selando a cavidade, de modo a estabilizar o coágulo sangüíneo e dar suporte aos tecidos gengivais (Figuras 18 e 19). A prótese deve estar livre de contatos oclusais e laterais. De acordo com o protocolo proposto, os pacientes devem permanecer com a prótese provisória unitária imediata por um período de, no mínimo, três meses. As próteses foram confeccionadas por diferentes Cirurgiões-dentistas.

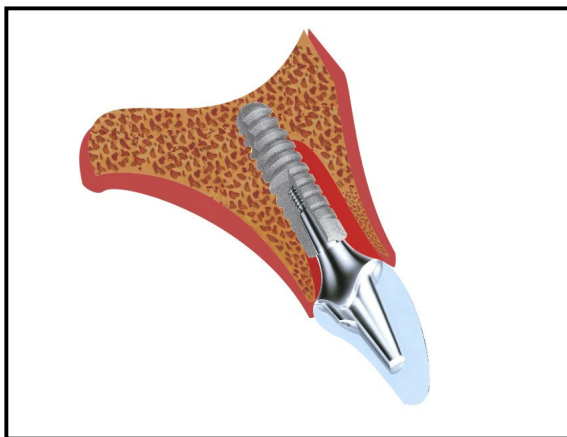


Fig. 18: Representação esquemática da prótese provisória unitária imediata instalada, selando o alvéolo.

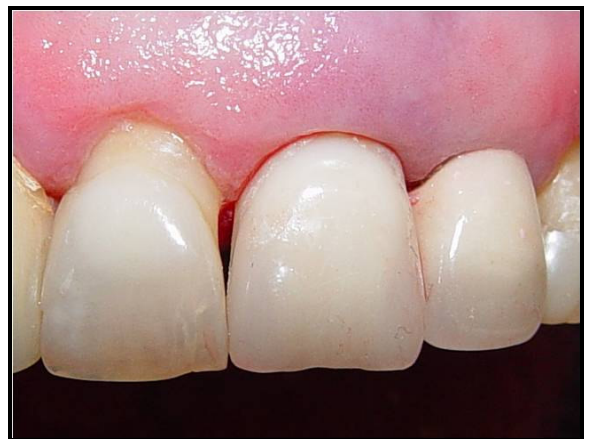

Fig. 19: Provisório confeccionado e instalado imediatamente após inserção do implante na região do incisivo central superior esquerdo (21).

⁷ Reliance. Dental Mfg Co Worth, USA

4.6.3 Recomendações e cuidados pós-operatórios

Todos os pacientes receberam as seguintes recomendações e cuidados pós-operatórios:

- a) Controle da dor pós-operatória: paracetamol 750mg, 01 comprimido de 6/6h, por 02 dias ou em caso de dor;
- b) Manter repouso relativo (evitar esforços físicos) nas primeiras 48 horas;
- c) Higiene bucal: escovação dentária e uso do fio dental normal dos demais dentes, escovação suave na região do implante, uso do fio dental delicadamente na região do implante após uma semana. Aplicação tópica de digluconato de clorexidina a 0,12% no local do implante, com auxílio de algodão embebido na solução anti-séptica por uma semana, três vezes ao dia;
- d) Aplicação de bolsa de gelo, na face, sobre a região operada, por 10 min, descansar 30 min. Repetir este procedimento nas primeiras 6 horas;
- e) Alimentação líquida-pastosa, fria ou gelada nas primeiras 24 horas, aumentando gradativamente a consistência dos alimentos;
- f) Não mastigar diretamente sobre local do implante nos primeiros 60 dias;
- g) Retornar para controle pós-operatório em uma semana;
- h) Em casos de dúvidas ou sintomas de dor e/ou febre, mobilidade do implante ou da prótese, entrar em contato com o cirurgião imediatamente.

4.7 COLETA E ANÁLISE DOS DADOS

4.7.1 Avaliação radiográfica

Foram analisados exames radiográficos disponíveis nos prontuários dos pacientes, solicitados nos seguintes períodos:

- a) pré-operatório: radiografias periapical da região e panorâmica, para avaliar a indicação da exodontia e possível instalação de implante imediato.
- b) pós-operatório imediato (até 07 dias): radiografia panorâmica para determinar a relação do implante instalado com as estruturas anatômicas adjacentes, e radiografia periapical para avaliar a interface tecido ósseo – implante e, observar as áreas radiolúcidas periimplantares, decorrente da anatomia alveolar, como também em virtude das dimensões do alvéolo serem maiores que as do implante inserido.
- c) Pós-operatório (mínimo de 90 dias) antes da confecção da prótese unitária definitiva: radiografia periapical para avaliar a interface tecido ósseo – implante, observando a neoformação óssea periimplantar e para detectar sinais que possam indicar falhas na osseointegração, bem como avaliar o nível ósseo marginal (osso acima, abaixo ou ao nível do espelho do implante) e suas alterações (DUTRA, 2004).

4.7.2 Avaliação dos dados clínicos

Os dados clínicos e de imagens fotográficas foram coletados nos prontuários dos pacientes em diferentes períodos, e analisadas pelo pesquisador. As características clínicas dos tecidos peri-dentais avaliadas no pré-operatório foram: (1) contorno gengival normal ou retração cervical (identificada pela exposição radicular); (2) papilas interdentais normais ou retraídas (quando houvesse exposição cervical interdental); (3) presença de processo inflamatório (fístula vestibular presente ou ausente); e 4) contorno da parede óssea alveolar vestibular (contorno ósseo sobre a porção radicular do dente a ser extraído). Os resultados clínicos após a aplicação do protocolo foram avaliados após, no mínimo, 90 dias e longitudinalmente até 60 meses. Ao longo do tempo, em diferentes períodos para cada paciente, foram novamente investigados os

mesmos parâmetros descritos acima: 1) contorno gengival normal ou retração cervical (identificada, neste momento, pela exposição do componente metálico protético); 2) papilas interdentais normais ou retraídas (exposição do componente metálico protético); 3) presença de processo inflamatório-infeccioso (fístula vestibular presente ou ausente); e 4) contorno da parede óssea alveolar vestibular (preservado, plano ou côncavo). Estes parâmetros foram comparados aos obtidos no pré-operatório.

As informações sobre os procedimentos realizados em cada paciente foram coletados e registrados em fichas elaboradas especificamente para este fim, e, posteriormente, submetidos à análise estatística (APÊNDICE A – quadros 1 e 2).

4.7.3 Análise estatística

Os dados coletados foram submetidos à análise estatística, sendo apresentados através de tabelas, gráficos, estatísticas descritivas (média e desvio-padrão) e testes estatísticos destacados a seguir.

Para a verificação da normalidade dos dados foi utilizado o teste não-paramétrico Kolmogorov-Smirnov. Este teste é considerado uma prova de aderência, diz respeito ao grau de concordância entre a distribuição de um conjunto de valores amostrais e determinada distribuição teórica específica, neste caso, a distribuição normal.⁸ Como algumas medidas, como por exemplo 'Tempo de uso do provisório', não tiveram distribuição normal, foram aplicados neste estudo, testes paramétricos e não-paramétricos.

Para a comparação dos diâmetros entre as variáveis do pós-operatório foi utilizado o teste Exato de Fisher, para verificar se existe associação significativa entre duas variáveis qualitativas.

Com o objetivo de comparar o tempo total de avaliação entre os tipos de Contorno Gengival Pós-operatório (esta variável apresenta distribuição normal), foram realizados os testes estatísticos *Análise de Variância (ANOVA)* e o teste de

⁸ SIEGEL, S. Estatística Não-paramétrica. São Paulo: Ed. McGraw-Hill, 1975.

comparações múltiplas de Tukey. Este teste aplica-se em situações nas quais o pesquisador deseja comparar mais que dois grupos experimentais com relação a uma variável quantitativa. O procedimento de *Tukey* é um complemento a ANOVA e visa identificar quais as médias que, tomadas duas a duas, diferem significativamente entre si.⁹

Para a comparação da variável 'Tempo de uso do provisório' entre os tipos de Contorno Gengival Pós-operatório (esta variável não apresenta distribuição normal), foi utilizado o teste não-paramétrico de Kruskal-Wallis. Este serve para testar a hipótese de que vários grupos têm a mesma distribuição, ou são significativamente distintos¹⁰.

Para o processamento e análise destes dados foi utilizado o software estatístico SPSS versão 10.0

⁹ CALLEGARI-JACQUES, S. Bioestatística: princípios e aplicações. Porto Alegre: Artmed, 2003.

¹⁰ VIEIRA, Sônia. Bioestatística: Tópicos Avançados. Rio de Janeiro: Editora Campus, 2003.



Resultados

5 RESULTADOS

Foram analisados prontuários odontológicos de 57 pacientes consecutivos submetidos à reabilitação bucal com o protocolo de reabilitação de implante cone morse e instalação de coroa provisória unitária, imediatamente após exodontia, no período de julho de 2002 a janeiro de 2006, respeitando os critérios de inclusão.

Os dados coletados referentes a sexo, idade, data da reabilitação, região de inserção do implante, diâmetro e comprimento dos implantes inseridos, tipo ósseo no local da extração dentária, técnica de inserção do implante, data de substituição da prótese provisória pela definitiva e data do último acompanhamento clínico-radiográfico, de todos os pacientes, estão disponíveis no quadro 01 (APÊNDICE A).

A taxa de permanência dos implantes foi de 98,25% (56 implantes), havendo perda de um implante na região do incisivo central direito (1,75%) 35 dias após a sua inserção. Uma possível causa da não osseointegração foi a ação prematura de forças no sentido palatino-vestibular na deglutição, uma vez que este paciente apresentava mordida aberta anterior. O implante que apresentava mobilidade foi removido e após quatro meses foi reinserido outro implante, em alvéolo cicatrizado, mantido fechado por mais quatro meses, seguindo o protocolo de dois estágios cirúrgicos.

De um total de 57 implantes, 23 foram inseridos em pacientes do sexo masculino e 34 em pacientes do sexo feminino. Os implantes foram instalados, em sua maioria, em pacientes nas faixas etárias de 41 a 50 anos e 51 a 60 anos. A idade média observada foi de 50,4 anos com uma variação (desvio-padrão) de 13,1 anos. A idade mínima foi de 20 anos, e a máxima de 87 anos (tabela 01, gráfico 01 e apêndice A).

Tabela 01. Distribuição de freqüência dos casos estudados de acordo com o Sexo e a Idade (faixa etária).

Variável		
Sexo	Nº Casos	%
Feminino	34	59,6
Masculino	23	40,4
<i>Total</i>	<i>57</i>	<i>100,0</i>
Idade		
20 a 30 anos	3	5,3
31 a 40 anos	9	15,8
41 a 50 anos	17	29,8
51 a 60 anos	16	28,1
Mais de 60 anos	12	21,1
<i>Total</i>	<i>57</i>	<i>100,0</i>

Fonte: Dados da pesquisa, CTBMF-FO/PUCRS, Porto Alegre, 2009.




Gráfico 01. Distribuição da amostra (%) de acordo com o Sexo e a Idade (faixa etária).

Fonte: Dados da pesquisa, CTBMF-FO/PUCRS, Porto Alegre, 2009.

A tabela 02 apresenta a distribuição dos implantes de acordo com o diâmetro e a região de inserção.

Tabela 02–Distribuição dos implantes de acordo com o diâmetro e a região de inserção.

Região de Inserção	Diâmetro do implante (mm)			Total
	3,5 mm	4,5 mm	5,5 mm	
11	1 14,3%	3 42,9%	3 42,9%	7 100,0%
12	2 40,0%	3 60,0%		5 100,0%
13	1 33,3%	1 33,3%	1 33,3%	3 100,0%
14	2 16,7%	7 58,3%	3 25,0%	12 100,0%
15		1 25,0%	3 75,0%	4 100,0%
21	4 33,3%	5 41,7%	3 25,0%	12 100,0%
22	2 28,6%	5 71,4%		7 100,0%
24	1 20,0%	4 80,0%		5 100,0%
25		2 100,0%		2 100,0%
Total	13 22,8%	31 54,4%	13 22,8%	57 100,0%

Fonte: Dados da pesquisa, CTBMF-FO/PUCRS, Porto Alegre, 2009.

A tabela 03 apresenta a distribuição e a frequência dos implantes instalados nas regiões correspondentes aos dentes extraídos.

Tabela 03. Distribuição e freqüência dos casos estudados de acordo com a região de inserção, diâmetro e comprimento do implante.

<i>Variável</i>		
Região de inserção	Nº Casos	%
Incisivo Central Superior Esquerdo	7	12,3
Incisivo Central Superior Direito	12	21,1
Incisivo Lateral Superior Esquerdo	5	8,8
Incisivo Lateral Superior Direito	7	12,3
Canino Superior Esquerdo	3	5,3
1° Pré-molar Superior Esquerdo	12	21,1
1° Pré-molar Superior Direito	5	8,8
2° Pré-molar Superior Esquerdo	4	7,0
2° Pré-molar Superior Direito	2	3,5
Diâmetro do implante (mm)		
3,5	13	22,8
4,5	31	54,4
5,5	13	22,8
Comprimento do implante (mm)		
8	1	1,8
10	11	19,3
11	14	24,6
14	25	43,9
17	6	10,5

Fonte: Dados da pesquisa, CTBMF-FO/PUCRS, Porto Alegre, 2009.

Com relação ao tipo ósseo na região de inserção do implante, não foram encontrados osso do tipo I ou II. Em 94,7% da amostra (54 casos) foi observado osso tipo III e em 5,3% (03 casos), osso tipo IV. Na maioria dos pacientes (91,2%, 52 casos) foi utilizada técnica de inserção padrão. Em quatro casos (7,0%), adicionalmente à técnica padrão, foi utilizado o condensador ósseo (CO). Em apenas um paciente (1,8%), os osteótomos de Summers foram utilizados associadamente à técnica padrão (tabela 04). A tabela 05 demonstra o tipo ósseo e a técnica de inserção utilizada em cada região anatômica de inserção.

Tabela 04. Distribuição e freqüência dos casos estudados de acordo com o tipo ósseo e a técnica de inserção do implante.

Variável		
Tipo Ósseo	Nº Casos	%
III	54	94,7
IV	3	5,3
Técnica de Inserção		
P + CO	4	7,0
Padrão	52	91,2
P+Summers	1	1,8

P= Padrão; CO=Condensador Ósseo

Fonte: Dados da pesquisa, CTBMF-FO/PUCRS, Porto Alegre, 2009.

Tabela 05 – Distribuição e freqüência do tipo ósseo nas regiões de inserção dos implantes.

Região de Inserção	Tipo Ósseo		Total
	Tipo III	Tipo IV	
11	6 85,7%	1 14,3%	7 100,0%
12	5 100,0%		5 100,0%
13	3 100,0%		3 100,0%
14	11 91,7%	1 8,3%	12 100,0%
15	3 75,0%	1 25,0%	4 100,0%
21	12 100,0%		12 100,0%
22	7 100,0%		7 100,0%
24	5 100,0%		5 100,0%
25	2 100,0%		2 100,0%
Total	54 94,7%	3 5,3%	57 100,0%

Fonte: Dados da pesquisa, CTBMF-FO/PUCRS, Porto Alegre, 2009.

Na tabela 06 está representada a distribuição da técnica cirúrgica utilizada em cada região de inserção de implantes.

Tabela 06 – Distribuição e frequência da técnica cirúrgica de acordo com a região de inserção dos implantes

Região De inserção	Técnica Cirúrgica			Total (por região de inserção)
	Padrão	P + CO	P + Summers	
11	7 100,0%			7 100,0%
12	4 80,0%	1 20,0%		5 100,0%
13	3 100,0%			3 100,0%
14	11 91,7%		1 8,3%	12 100,0%
15	3 75,0%	1 25,0%		4 100,0%
21	11 91,7%	1 8,3%		12 100,0%
22	6 85,7%	1 14,3%		7 100,0%
24	5 100,0%			5 100,0%
25	2 100,0%			2 100,0%
Total (por técnica cirúrgica)	52 91,2%	4 7,0%	1 1,8%	57 100,0%

Fonte: Dados da pesquisa, CTBMF-FO/PUCRS, Porto Alegre, 2009.

As próteses definitivas não foram confeccionadas no mesmo intervalo de tempo, pois os pacientes retornaram para controles pós-operatórios em diferentes períodos de tempo, sendo assim os períodos de permanência de uso da prótese provisório imediata variaram, conforme representado na tabela 07.

Tabela 07. Períodos de controles pós-operatórios (média e desvio-padrão), em meses, de acordo com o uso de prótese provisória e/ou definitiva.

<i>Variável</i>	Nº casos	Média	Mínimo	Máximo	Desvio-padrão	IC 95%*
Período total de controle dos casos que permaneceram com a prótese provisória	08	22,94	3,96	44,4	14,88	[10,44 a 35,28]
Período de uso do provisório até instalação da prótese definitiva	48	6,47	3	23	4,42	[5,18 a 7,76)
Período de acompanhamento após a instalação da prótese definitiva	48	36,84	13,2	60	11,28	[33,6 a 40,32]
Tempo total de controle pós-operatório	56	34,92	3,96	60	12,84	[31,56 a 38,4]

Intervalo de Confiança 95% para a média.

Fonte: Dados da pesquisa, CTBMF-FO/PUCRS, Porto Alegre, 2009.

Como anteriormente descrito, um paciente foi acompanhado por um período de 35 dias, oportunidade na qual o implante não osseointegrado foi removido, apresentado mobilidade vestibulopalatina. Os 56 casos restantes foram observados durante um período de três anos, em média, sendo o tempo mínimo de acompanhamento de quatro meses, e um período máximo de cinco anos.

A figura 20 ilustra etapas da reabilitação utilizando o protocolo proposto, de um paciente, vítima de traumatismo dental com fratura coronaradicular do incisivo central superior esquerdo, onde o remanescente radicular foi extraído e realizado implante e provisório imediato.

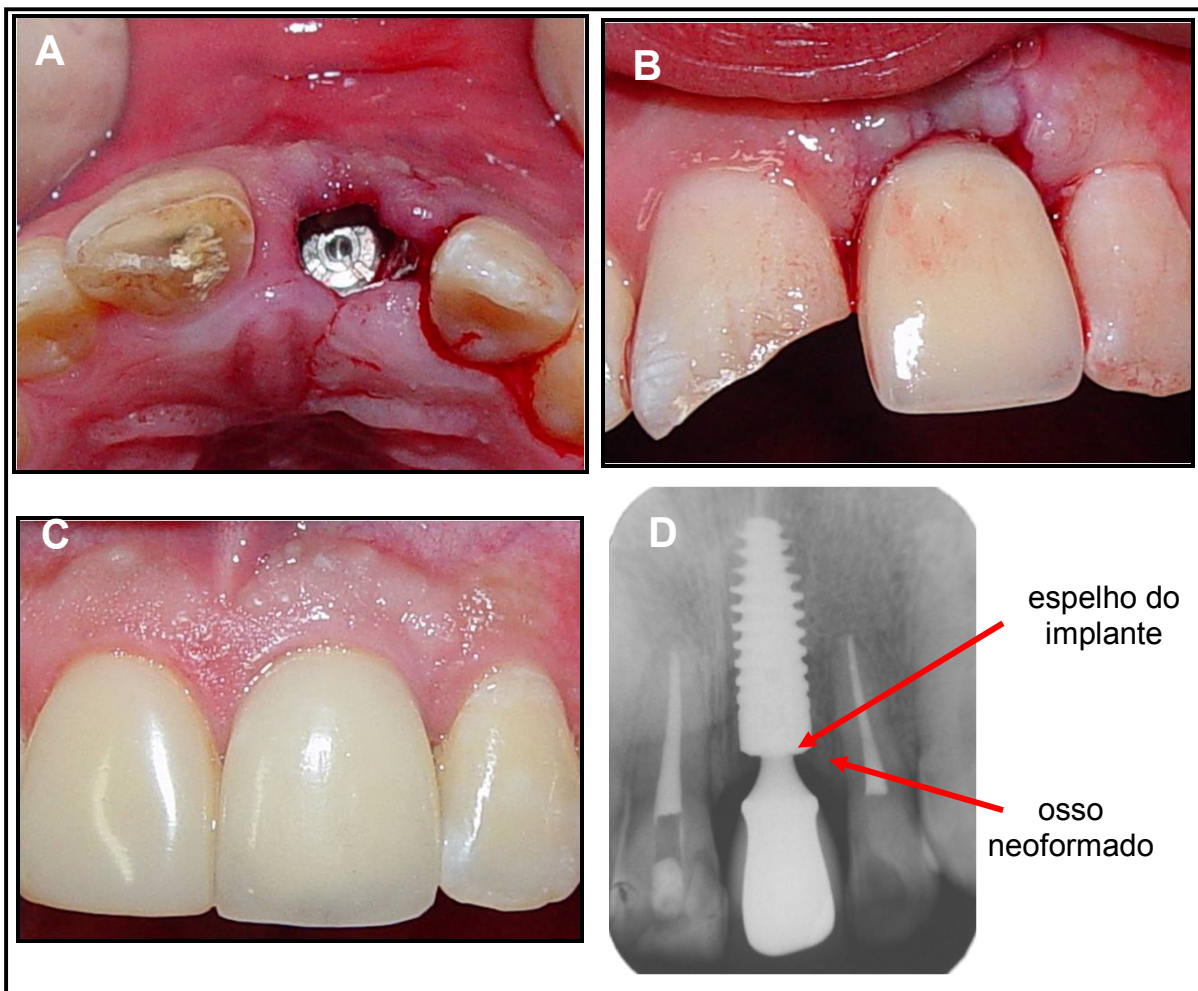


Fig. 20: A) Implante cone morse instalado imediatamente após extração do incisivo central esquerdo. B) Prótese provisória imediata instalada sobre o implante. C) Prótese definitiva instalada e D) Exame radiográfico periapical, demonstrando neoformação óssea acima do espelho do implante. C) e D) Acompanhamento de três anos após instalação de implante e provisório imediatos.

As condições periodontais foram analisadas após a inserção do implante quanto ao contorno vestibular (preservado, plano ou côncavo), presença ou ausência de retração gengival cervical, condições das papilas interdentais (preservadas ou retraídas). Radiograficamente, foi investigada a reabsorção e/ou neoformação óssea na região de cristas alveolares (osso acima, abaixo ou ao nível do espelho do implante). Estas observações estão descritas na tabela 08 e no gráfico 02.

Tabela 8. Distribuição de frequência dos casos estudados de acordo com as variáveis referentes à avaliação clínica e radiográfica pós-operatória.

Variável	Nº Casos	%
Contorno alveolar vestibular		
Preservado	39	69,6
Plano	11	19,6
Côncavo	6	10,7
Contorno gengival / Retração cervical		
Ausência	50	89,3
Presença	6	10,7
Papilas		
Preservada	50	89,3
retração da papila mesial ou distal	5	9,0
retração das papilas mesial e distal	1	1,8
Crista óssea alveolar (Radiografia periapical)		
Osso acima do espelho M e D	52	92,8
Osso abaixo do espelho M e D	3	5,4
Osso no nível do espelho M e D	1	1,8

Fonte: Dados da pesquisa, CTBMF-FO/PUCRS, Porto Alegre, 2009.

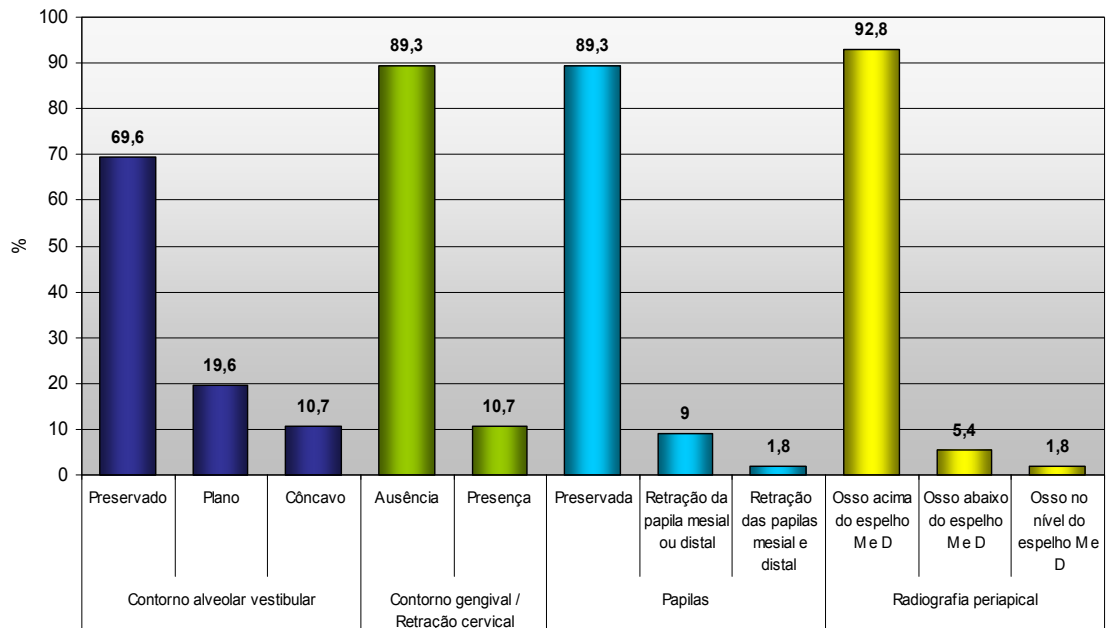


Gráfico 02. Distribuição de frequência dos casos estudados de acordo com as variáveis referentes à avaliação clínica e radiográfica pós-operatória.
Fonte: Dados da pesquisa, CTBMF-FO/PUCRS, Porto Alegre, 2009.

Analisando os dados relacionados ao diâmetro do implante no decorrer dos anos, observou-se uma tendência a utilizar implantes de menor diâmetro. Como pode ser observado na tabela 09 e gráfico 03, em 2002, não foram utilizados implantes com diâmetro 3,5mm, sendo colocados prioritariamente implantes de 4,5 e 5,5 mm. Nos anos consecutivos, houve um aumento gradual da utilização de implantes de 3,5mm.

Tabela 09. Distribuição dos implantes de acordo com o diâmetro e o ano de inserção.

Ano de Inserção	Diâmetro			Total
	3,5 mm	4,5 mm	5,5 mm	
2002		5 62,5%	3 37,5%	8 100,0%
2003	1 7,7%	10 76,9%	2 15,4%	13 100,0%
2004	7 28,0%	12 48,0%	6 24,0%	25 100,0%
2005/2006	5 45,5%	4 36,4%	2 18,2%	11 100,0%
Total	13 22,8%	31 54,4%	13 22,8%	57 100,0%

Fonte: Dados da pesquisa, CTBMF-FO/PUCRS, Porto Alegre, 2009.

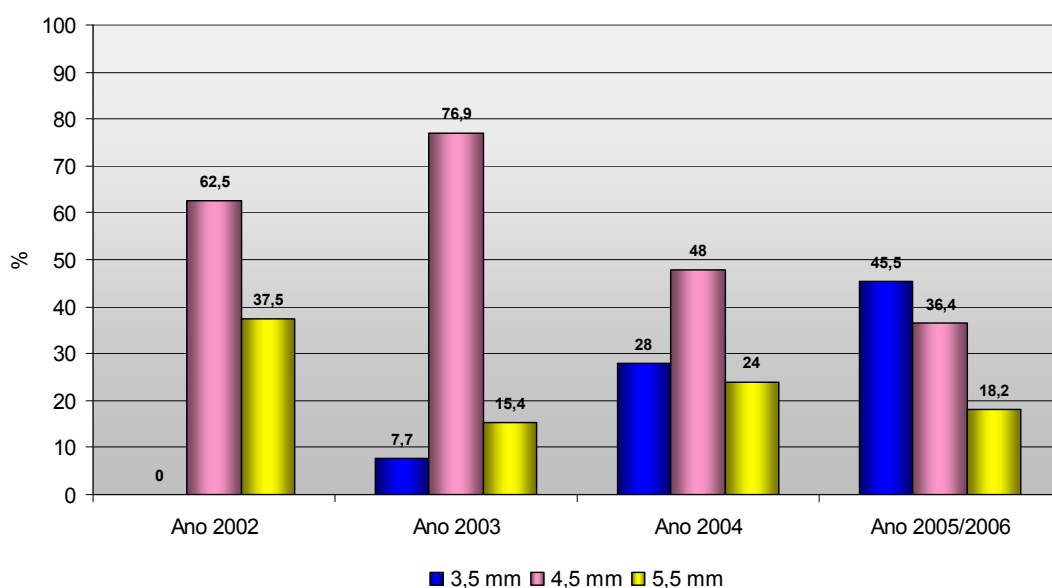


Gráfico 03. Distribuição dos implantes de acordo com o diâmetro e o ano de inserção.
Fonte: Dados da pesquisa, CTBMF-FO/PUCRS, Porto Alegre, 2009.

Através dos resultados do Teste Exato de Fisher verifica-se que não existe associação significativa ($p=0,910$) entre diâmetro do implante e retração gengival (tabela 10)

Tabela 10. Correlação entre retração gengival pós-operatória e diâmetro do implante.

Retração Gengival	Diâmetro do implante			Total
	3,5 mm	4,5 mm	5,5 mm	
Moderada		1 100,0%		1 100,0%
Leve	1 20,0%	3 60,0%	1 20,0%	5 100,0%
Ausente	12 24,0%	26 52,0%	12 24,0%	50 100,0%
Total	13 23,2%	30 53,6%	13 23,2%	56 100,0%

Fonte: Dados da pesquisa, CTBMF-FO/PUCRS, Porto Alegre, 2009.

Através dos resultados do Teste Exato de Fisher verifica-se que não existe associação significativa ($p=0,148$) entre diâmetro do implante e retração da papila gengival (tabela 11).

Tabela 11. Correlação entre característica da papila gengival no pós-operatório e diâmetro do implante.

Papila gengival	Diâmetro			Total
	3,5 mm	4,5 mm	5,5 mm	
Retração das papilas mesial e distal		1 100,0%		1 100,0%
Retração da papila mesial ou distal		2 40,0%	3 60,0%	5 100,0%
Preservada	13 26,0%	27 54,0%	10 20,0%	50 100,0%
Total	13 23,2%	30 53,6%	13 23,2%	56 100,0%

Fonte: Dados da pesquisa, CTBMF-FO/PUCRS, Porto Alegre, 2009.

Através dos resultados do Teste Exato de Fisher verifica-se que não existe associação significativa ($p=0,610$) entre o diâmetro do implante e reabsorção e/ou neoformação óssea na região de crista óssea alveolar, observada através de radiografia periapical (tabela 12).

Tabela 12. Correlação entre reabsorção de crista óssea alveolar e diâmetro do implante.

Crista óssea alveolar (avaliação radiográfica)	Diâmetro			Total
	3,5 mm	4,5 mm	5,5 mm	
Osso abaixo do espelho M e D	1	2		3
	33,3%	66,7%		100,0%
Osso acima do espelho M e D	12	28	12	52
	23,1%	53,8%	23,1%	100,0%
Osso no nível do espelho M e D			1	1
			100,0%	100,0%
Total	13	30	13	56
	23,2%	53,6%	23,2%	100,0%

Fonte: Dados da pesquisa, CTBMF-FO/PUCRS, Porto Alegre, 2009.

Verifica-se na tabela 13, utilizando-se o teste Análise de Variância (ANOVA), que não existe diferença significativa para as médias do Tempo total médio de acompanhamento (anos) entre os tipos de Contorno gengival pós-operatório ($p=0,625$).

Tabela 13. Comparação do Tempo total médio de acompanhamento (anos) entre os tipos de Contorno gengival pós-operatório.

Contorno Gengival	Nº casos	Tempo total médio de acompanhamento		F	p
		Tempo total médio de acompanhamento	Desvio-padrão		
Côncavo	6	3,12	0,73	0,475	0,625
Plano	11	3,13	1,08		
Preservado	39	2,82	1,11		

Fonte: Dados da pesquisa, CTBMF-FO/PUCRS, Porto Alegre, 2009.

Verifica-se através do teste Análise de Variância (ANOVA) que não existe diferença significativa para as média do Tempo de uso do provisório (meses) entre os tipos de Contorno Gengival Pós operatório ($p=0,552$) (tabela 14).

Tabela 14. Comparação do Tempo de uso do provisório (meses) entre os tipos de Contorno gengival pós-operatório.

Contorno Gengival	Nº casos	Tempo Médio do uso do provisório		F	p
		Tempo Médio do uso do provisório	Desvio-padrão		
Côncavo	5	4,40	1,14	0,603	0,552
Plano	10	6,50	4,06		
Preservado	33	6,76	4,83		

Fonte: Dados da pesquisa, CTBMF-FO/PUCRS, Porto Alegre, 2009.

Foi registrada uma complicação pós-operatória, caracterizada por um processo infeccioso crônico, com fístula no terço médio do implante, por vestibular. Após o uso de antibióticos e debridamento cirúrgico, foi relatada remissão dos sintomas, porém com exposição das roscas do terço médio do implante, que depois migrou para o terço cervical. Tratava-se de um implante de 5,5 mm de diâmetro e 11 mm de comprimento, inserido na região de incisivo central superior direito, em osso tipo IV, utilizando técnica de inserção padrão, em uma paciente com 62 anos de idade. Esta reabilitação foi realizada em setembro de 2003, sendo acompanhada até outubro de 2007. Após quatro anos e um mês de instalação, o implante apresenta-se osseointegrado, sem sintomatologia, e manutenção dos tecidos moles (contorno gengival) na região cervical (Figura 21). Foram propostas à paciente alternativas de recobrimento da área exposta do implante por meio de enxertia, no entanto, a paciente optou por não realizar procedimentos cirúrgicos adicionais, mostrando-se satisfeita com o tratamento, apesar da exposição parcial do implante, pois possuía linha de sorriso baixa, a área da exposição do implante não aparecia ao sorrir e o implante encontrava-se estável em função mastigatória.

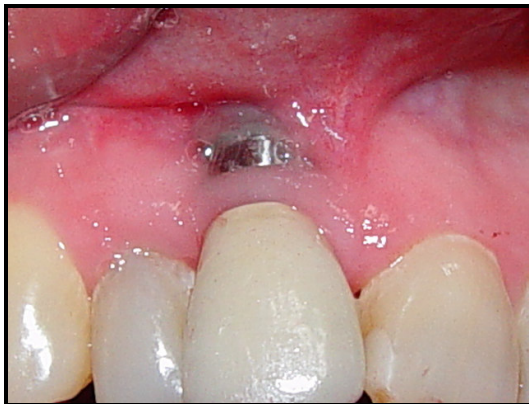

Fig. 21: Exposição vestibular da região cervical do implante de 5,5mm de diâmetro. Controle pós-operatório de quatro anos e um mês.



Discussão

6 DISCUSSÃO

Os implantes unitários estão se tornando cada vez mais freqüentes para os implantodontistas devido ao aumento da consciência dentro das comunidades dentais e leigas de natureza conservadora, ao prognóstico favorável de longa duração, à redução de custo e, principalmente, à previsibilidade estética das restaurações de implantes unitários comparados com as opções restauradoras tradicionais (SCLAR, 2004).

São bem conhecidos os efeitos negativos da perda de um elemento dentário, especialmente em região anterior. A atrofia óssea, com prejuízo funcional e estético, retarda e dificulta a reabilitação protética. Em alguns pacientes, o tempo de espera para que ocorra osseointegração pode causar problemas psicológicos, sociais, fonéticos e/ou funcionais (MISCH et al., 2004a, b).

Para Denissen et al. (1993), o objetivo da terapia com implantes é prevenir ou retardar a perda do volume de osso do rebordo alveolar. Recomendaram que o implante seja realizado o mais precoce possível.

A implantação preventiva pode ser iniciada antes que o osso alveolar edêntulo seja reabsorvido a tal grau que somente um rebordo em lâmina de faca esteja presente (ROSENQUIST; GRENTHE, 1996; BARZILAY et al., 1996; LANDSBERG, 1997; DRAGO; LAZZARA, 2004).

A instalação de implantes imediatamente após a exodontia oferece vantagens para o paciente e também para o clínico, incluindo diminuição do tempo de tratamento, menor reabsorção óssea, menor número de seções cirúrgicas, melhor definição da posição do implante e talvez melhores oportunidades para a osseointegração pelo potencial de cicatrização do alvéolo recém extraído (PECORA et al., 1996; GRUNDER et al., 1999; COVANI, CORNELINI; BARONE, 2003; COVANI et al., 2004a, b).

Na prática clínica, a decisão de instalação de um implante após a extração dentária é geralmente determinada pelas características específicas dos tecidos duros e moles alveolares (HÄMMERLE; CHEN; WILSON., 2004).

Não há um critério pré-determinado para o formato dos implantes, por isso tantas pesquisas são realizadas no intuito de testar diferentes materiais, superfícies e desenho

de roscas e também favorecer a osseointegração através de modificações no tecido ósseo receptor. A presente pesquisa utilizou implantes cone morse com rosca progressiva para reabilitação bucal. Segundo Steigenga et al. (2003), modificações no desenho do corpo e da superfície dos implantes sugerem um aumento do sucesso em ossos de baixa qualidade devido a uma maior ancoragem e superfície de contato osso-implante. Para Romanos et al. (2002), a superfície jateada do sistema de implantes Ankylos® pode influenciar positivamente na integração óssea sob condições de carga pela sua alta porosidade.

Embora diferenças insignificantes nas taxas de sucesso em relação a implantes com superfície lisas e rugosas, a literatura recente parece ser favorável à superfície rugosa em obter maior e mais rápida osseointegração. Contudo, em situações de provisionalização imediata onde a magnitude máxima e a taxa de osseointegração são desejáveis, implantes com tratamento superficiais devem ser considerados. Além disso, os implantes com rosca devem ser usados porque eles provêm uma retenção mecânica mais forte após a instalação (ROMANOS; NENTWIG, 2000; MISCH et al., 2004a, b; GANELES; WISMEIJER, 2004; RIBEIRO et al., 2008).

O protocolo avaliado não utiliza incisões, retalhos ou descolamentos periostais, mantendo a vascularização do osso vestibular, com o objetivo de preservar o osso vestibular e as papilas interdentais. Segundo Campelo e Camara (2002), a cirurgia de implante sem realizar retalhos é um procedimento previsível em pacientes selecionados, utilizando-se técnicas cirúrgicas apropriadas. Existe uma curva de aprendizado em qualquer procedimento cirúrgico, que após se torna rotina. É um procedimento que consome menos tempo, o sangramento é mínimo, a instalação do implante é vantajosa e não há necessidade de realizar suturas e remover pontos posteriormente, que ocasionalmente levam a cicatrizes ou deformações teciduais. Edema e dor podem ser evitados ou minimizados quando não há deslocamento do retalho.

Uma particularidade da seqüência de fresagem, neste protocolo, é a sua orientação às expensas da parede palatina, não seguindo a orientação original do alvéolo, como preconizado por Covani et al. (2004a, b) que recomenda a fresagem no centro do alvéolo, pois o implante instalado nesta orientação fica muito próximo ou

inserido na cortical vestibular, normalmente de fina espessura. Busca-se, com a fresagem palatina, promover um espaço entre o implante e a cortical vestibular, que será preenchido por coágulo sangüíneo e, posteriormente, por osso neoformado.

Diferentes estudos em humanos têm mostrado que o método de implantes imediatos apresentam índices de sucessos similares aqueles obtidos em implantes instalados nos alvéolos cicatrizados, isto é, acima de 90% (GRUNDER et al., 1999; BARZILAY et al., 1991). Chaushu et al. (2001) considera que instituir carga imediata em implantes instalados em alvéolos recém-extraídos aumentam o risco de falhas em 20%. Contrariamente, Aires e Berger (2002) observaram que as taxas de sucesso pra implantes de carga imediatas em locais de extração imediata ou em alvéolos cicatrizados são semelhantes. No presente estudo, a taxa de permanência dos implantes foi de 98,25%, havendo perda de um implante (1,75%) 35 dias após a sua inserção. O contorno alveolar vestibular foi preservado em 69,6% dos casos. Não houve retração do contorno cervical gengival e as papilas foram preservadas em 89,3% dos casos. O osso se manteve acima do espelho do implante em 92,8% dos casos. Este índice é semelhante aos relatos de Nentwig (2003) que obtiveram 98,7% de taxa de permanência, em onze anos de acompanhamento de implantes unitários cone morse, também utilizando o sistema Ankylos®.

Muitas publicações sugerem que a qualidade óssea é o maior fator de prognóstico para o sucesso do implante. Uma adequada ancoragem primária é difícil de ser alcançada em ossos de baixa densidade (tipo IV) (MARTINEZ et al., 2001). Schwart-Arad, Grossman e Chaushu (2000) relataram um taxa de 35% de falhas de implante unitários instalados em osso tipo IV. Os autores comentam que, em muitos casos, depois da extração de um dente monoradicular o implante irá ancorar na maior parte do osso e um pequeno espaço permanecerá na porção coronária e na região de dentes multiraticulares, o espaço criado no tecido mole e ósseo é mais extenso, atribuindo algumas falhas do seu estudo a estes fatores. No entanto, diante de osso tipo IV, outras manobras cirúrgicas podem ser implementadas no intuito de condensar o osso, aumentando a densidade na área receptora, como por exemplo, a utilização de condensadores ósseos, como no protocolo proposto. Todos os casos com osso tipo IV (5,3%) tiveram sucesso no tratamento.

Em um dos casos que necessitou de aumento da altura e condensação óssea lateral, utilizou-se a técnica padrão associada ao uso de osteótomos de Summers. Nkenke et al. (2005) observaram que os implantes instalados pela técnica de osteótomos não somente aumentam a estabilidade primária, como favorecem a aceleração da cicatrização óssea.

No protocolo proposto, a presença de inflamação e/ou infecção crônica no alvéolo não constituiu contra-indicação para a exodontia, seguida de instalação de implante. Cabe ressaltar, que para todos os casos, foi instituído antibioticoterapia pré e pós-operatória. Para Novaes JR e Novaes (1995) e Novaes et al. (2003), a potencial instalação de implantes em locais infectados irá aumentar significativamente as indicações, os quais podem beneficiar pacientes e profissionais. Deve-se, entretanto, considerar a completa curetagem e lavagem do alvéolo como uma etapa importante do procedimento cirúrgico, na presença destas alterações. Caso contrário, não se deve realizar curetagem alveolar, mantendo os remanescentes das fibras do ligamento periodontal no alvéolo, com o intuito de favorecer o reparo.

Não se recomenda a irrigação durante a instalação dos implantes, concordando com o preconizado por Drago e Lazzara (2004), para o implante ter contato direto com o sangue.

Chaushu et al. (2001) citaram fatores que influenciam a estabilidade: a área potencial da superfície osso-implante (comprimento, largura, tipo de rosca *versus* cilindros e microtextura), a qualidade óssea e o contato inicial osso-implante. Preconizaram o uso de implantes mais largos e mais longos. O presente estudo corrobora estes relatos quanto ao comprimento do implante, sendo utilizado o mais longo possível, no entanto, os dados dos prontuários, mostraram resultados mais favoráveis para implante de menor diâmetro (3,5mm), desde que obtida estabilidade primária. Então, no protocolo proposto preconiza-se que obtida estabilidade com o alargador ósseo de 3,5mm, indica-se o implante de 3,5mm. Caso contrário, se existir mobilidade ou folga deste alargador continua a fresagem com a broca de 4mm. Obtida estabilidade, instala-se um implante de 4,5mm, caso contrário, continuam os procedimentos ampliando a cavidade para implantes com diâmetro maiores, ou opta-se por não instalar o implante nesta seção e aguardar a cicatrização alveolar para técnica

de inserção convencional. Procura-se utilizar o menor diâmetro possível, porque se entende que quanto mais osso se formar em torno do implante, melhor será o resultado a longo prazo.

Alvéolos de dentes recém extraídos e cavidades criadas cirurgicamente apresentam diferentes comportamentos nos procedimentos regenerativos. É possível hipotetizar que nestes alvéolos a cicatrização é melhor devido ao elevado potencial de crescimento. Como visto anteriormente, após a instalação do implante, o espaço entre o implante e a cortical vestibular deve ser preenchida somente por coágulo sangüíneo, sem a interposição de quaisquer substâncias como enxertos autógenos ou biomateriais. O estudo de Paolantonio et al. (2001) mostra que o implante com rosca ao ser instalado sem o uso de membranas ou outros materiais regenerativos em espaço menor de 2mm entre o implante e as paredes alveolares apresenta o mesmo grau de osseointegração que implantes instalados em áreas cicatrizadas. Os autores ainda enfatizaram que nas implantações imediatas, espaços maiores que 1,5mm não terão um bom prognóstico se membranas não forem usadas; nestas condições a presença de fibrose entre o osso e o implante pode representar um problema se ocorrer periimplantite no futuro. Para Covani et al. (2004a, b) as complicações associadas com o uso de membranas podem representar uma limitação real ao seu uso. No presente estudo, não foram utilizados enxertos ósseos, membranas ou quaisquer materiais aloplásticos entre o implante e as paredes alveolares, porque acredita-se que o coágulo estável é suficiente para promover a formação óssea, à semelhança de uma cicatrização alveolar convencional.

O uso de DFDBA nos procedimentos regenerativos ósseos são controversos. O DFDBA tem sido usado amplamente no preenchimento dos defeitos periimplantares nos implantes imediatos. Alguns estudos clínicos, histológicos e relatos de casos demonstram as vantagens do DFDBA pré ou simultâneo à instalação do implante, especialmente em defeitos ósseos naturais. Em contraste, alguns autores têm sugerido que DFDBA pode inibir a formação óssea, pois podem não contribuir ou inibir o efeito do processo de regeneração, especialmente em alvéolos que são considerados defeitos ideais para a espontânea regeneração óssea.

Para todos os casos foi preconizado implante e provisório imediato. A instalação do pilar protético e o selamento da cavidade alveolar pela prótese provisória favorecem

a estabilização do coágulo e mantêm o suporte dos tecidos gengivais, sem necessidade de suturas. Contudo, o provisório foi confeccionado sem contato oclusal. Os pacientes foram orientados a evitar carga mastigatória na região implantada por um período de três meses. De acordo com Degidi e Piatteli (2005), a carga imediata em alvéolos recém extraídos aumenta o índice de perda pelo risco de infecção residual. É provável que a contaminação bacteriana no local do implante relacionada com a presença de bolsa periodontal pode ser a principal razão das falhas encontradas nestes casos. A carga “imediate não funcional” (prótese temporária fora de oclusão) combina a vantagem de um procedimento único (um estágio cirúrgico) com a restauração imediata. Nestes casos as restaurações temporárias, não estando em oclusão, servem primariamente para estética e como guia na escultura dos tecidos moles. Esta técnica tem a vantagem de reduzir o risco de sobrecarga biomecânica por hábitos parafuncionais. Cochran, Morton e Weber (2004) enfatizaram que ainda não se sabe se o tipo de oclusão tem influência no sucesso, em relação ao tempo de carregar o implante, sugerindo estudos futuros. Outro aspecto importante do protocolo de carga é o local do implante. Pode variar de um espaço edêntulo bem cicatrizado a uma área onde o dente foi recém extraído. Neste caso, o tamanho do defeito em torno do implante varia dependendo do tamanho do dente extraído.

Quando implantes unitários são instalados, faz-se necessário instituir mantenedores de espaço durante a cicatrização. Se, por qualquer razão, estes mantenedores não são usados, pode ocorrer migração dos dentes vizinhos, causando problemas estéticos futuros (ROSENQUIST; GREENTHE, 1996). Quando se realiza a reabilitação com implante e provisionalização imediata, isso não acontece.

Para constatar a estabilidade, é essencial uma avaliação clínica e radiográfica criteriosa da qualidade óssea e também uma abordagem cirúrgica cuidadosa objetivando a maior manutenção possível da quantidade óssea para ocorrer o aumento do contato osso-implante. No presente estudo, os pacientes tiveram um período de acompanhamento mínimo de aproximadamente três meses e máximo de cinco anos (60 meses) e média de aproximadamente três anos (34,92 meses)(tabela 07). Os pacientes não retornaram para controles pós-operatórios nos mesmos períodos e realizaram exames radiográficos em diferentes serviços de radiologia, sem padronização, o que

dificulta ou impede uma comparação. No entanto, os exames radiográficos periapicais permitiram avaliar a osseointegração, pela ausência de imagem radiolúcida em torno do implante, bem como a altura óssea na região de crista alveolar mesial e distal, adjacente ao espelho do implante, e estabelecer se houve manutenção, perda ou neoformação óssea nesta região. Para Adell et al. (1981), a avaliação radiográfica isoladamente não é capaz de definir a osseointegração de um implante, mas o acompanhamento do paciente, com avaliações clínicas e radiográficas em vários momentos pós-operatórios são um indicativo evidente de osseointegração. Os exames radiográficos mostraram que houve reabsorção óssea em apenas três casos na região de crista alveolar e manutenção e/ou neoformação óssea a nível ou acima do espelho do implante na maioria dos casos (tabela 12).

Barzilay et al. (1991) e Barzilay et al. (1996) expuseram que o implante imediato de sucesso elimina a espera de vários meses da calcificação do alvéolo, possui menor número de sessões cirúrgicas, reduz o tempo de edentulismo, aumentando a aceitação do paciente. Block e Kent (1991) citaram como vantagens do implante imediato: menos trauma para os tecidos e menos desconforto para os pacientes. Para Rosenquist e Grenthe (1996), a redução do tempo total de tratamento consiste em um dos fatores mais apreciados pelo paciente na reabilitação com implante imediato. Schropp ainda acrescenta que procedimentos cirúrgicos simplificados e menores custos de tratamento são sempre preferidos pelo paciente.

O protocolo proposto pretende oferecer ao profissional e ao paciente uma alternativa de reabilitação bucal com implantes cone morse e prótese provisória imediatamente após extração dentária em área estética, por meio de uma técnica simples, previsível, reduzindo o tempo de tratamento e, principalmente, aumentando o nível de satisfação do paciente.

Cabe ressaltar a importância do Implantodontista ou da interação Cirurgião-Protesista na execução do protocolo, respeitando, em cada uma de suas etapas, os princípios aqui estabelecidos. Esta atenção otimiza o tratamento de reabilitação bucal utilizando implante cone morse e provisório imediatos. Estudos adicionais incluindo variáveis quantitativas virão contribuir para torná-lo ainda mais previsível, aumentando a

confiabilidade dos bons resultados estéticos e funcionais aqui observados (ROUCK; COLLYS; COSYN, 2008).



Conclusões

7 CONCLUSÕES

A partir da análise de dados clínicos, fotográficos e radiográficos, este estudo retrospectivo mostrou que o protocolo caracteriza-se por técnicas minimamente traumáticas e eficazes, que reduz o tempo de reabilitação. Constitui um tratamento previsível e seguro pelos bons resultados apresentados, sendo uma alternativa viável de reabilitação bucal com implante cone morse e provisório unitário em áreas estéticas da maxila imediatamente após extração dentária.



Referências

REFERÊNCIAS¹¹

ABBOUD, M. et al. Immediate loading of single-tooth implants in the posterior region. **International Journal of Oral & Maxillofacial Implants**, Carol Stream, Illinois, EUA, v.20, p.61-68, 2005.

ADELL, R. et al. A 15-year study of osseointegrated implants In the treatment of the edentulous jaw. **International Journal of Oral and Maxillofacial Surgery**, Copenhagen, v.10, p.387-416, 1981.

AIRES, I.; BERGER, J. Immediate placement in extraction sites followed by immediate loading: A pilot study and case presentation. **Implant Dentistry**, Baltimore, Maryland, v.11, p.87-94, 2002.

AMLER, M. H.; JOHNSON, P. L.; SALMAN, I. Histological and histochemical investigation of human alveolar socket healing in undisturbed extraction wounds. **The Journal of the American Dental Association**, Chicago, v.61, p.32-44, Jul. 1960.

BARZILAY, I. et al. Immediate implantation of pure titanium Implants into extraction sockets of *macaca fascicularis* part I: Clinical and radiographic assessment. **International Journal of Oral & Maxillofacial Implants**, Carol Stream, Illinois, EUA, v.11, p.299-310, 1996.

BARZILAY, I. et al. Immediate implantation of pure titanium implant into an extraction sockets: Report of a pilot procedure. **International Journal of Oral & Maxillofacial Implants**, Carol Stream, Illinois, EUA, v.6, p.277-284, 1991.

BLOCK, M. S.; KENT, J. N. Placement of endosseous implants into tooth extraction sites. **Journal of Oral and Maxillofacial Surgery**, Philadelphia, v.49, n.12, p.1269-1276, Dec. 1991.

BLOCK, M.; CASTELLON, P. Single tooth immediate provisional restoration of dental implants: technique and early results. **Journal of Oral and Maxillofacial Surgery**, Philadelphia, v.62, n.9, p.1131-1138, Sep. 2004.

¹¹ Este trabalho seguiu as normas de formatação da ABNT (NBR 6023, NBR 14724, NBR, 10520).

BOZKAYA, D.; MUFTU, S.; MUFTU, A. Evaluation of load transfer characteristics of five different implants in compact bone at different load levels by finite elements analysis, **Journal of Prosthetic Dentistry**, Saint Louis, EUA, v.92, n.6, p.523-530, Dec. 2004.

BRÄNEMARK, P.I. et al. Osseointegrated implants in the treatment of the edentulous jaw: experience from a 10-year period. **Scandinavian Journal of Plastic and Reconstructive Surgery**, Stockholm, v. 16 (suppl), p.1-132. 1977.

BRÄNEMARK, P. I.; ZARB, G.; ALBREKTSSON, T. Tissue-integrated prostheses: osseointegration in clinical dentistry. **Quintessence Publishing Company**, Chicago, 1985.

BUSER, D. et al. Long-term evaluation of non-submerged ITI implants. **Clinical Oral Implants Research**, Copenhagen, v.8, n. 3, p.161-172, Jun. 1997.

BUSER, D. et al. Clinical experience with one-stage, non-submerged dental implants. **Advances in Dental Research**, Washington, US, v.13, p.153-161, June 1999.

CAMPELO, L. D.; CAMARA JR. Flapless implant surgery: a 10-year clinical retrospective analysis. **International Journal of Oral & Maxillofacial Implants**, Carol Stream, Illinois, EUA, v.17, n. 2, p.271-276, Mar./Apr. 2002.

CARLSSON, L. et al. Implant fixation improved by close fit. **Acta Orthopaedica Scandinavica**, Copenhagen, p 59-272. 1988.

CHAUSHU, G. et al. Immediate loading of single-tooth implants: immediate versus non-immediate implantation. a clinical report. **International Journal of Oral & Maxillofacial Implants**, Carol Stream, Illinois, EUA, v.16, n.2, p.267-272, Mar./Apr. 2001.

COCHRAN, D. L.; MORTON, D.; WEBER, H. P. Consensus statements and recommended Clinical procedures regarding loading protocols for endosseous dental implants. **International Journal of Oral & Maxillofacial Implants**, Carol Stream, Illinois, EUA, v.19 (suppl), p.109-113, 2004.

COVANI, U.; CORNELINI, R.; BARONE, A. Bucco-lingual bone remodeling around implants placed into immediate extraction sockets: a case series. **Journal of Periodontology**, Chicago, v.74, n.2, p.268-273, Feb. 2003.

COVANI, U. et al. Soft tissue healing around implants placed immediately after tooth extraction without incision: a clinical report. **International Journal of Oral & Maxillofacial Implants**, Carol Stream Illinois, EUA, v.19, n.4, p.549-553, Jul./Aug. 2004a.

COVANI, U. et al. A. Immediate implants Supporting single crown restoration: a 4-year prospective study. **Journal of Periodontology**, Chicago, v.75, n.7, p.982-988, Jul. 2004b.

DEGIDI, M.; PIATTELLI, A. Comparative analysis study of 702 dental implants subjected to immediate functional loading and immediate nonfunctional loading to traditional healing periods with a follow-up of up to 24 months. **International Journal of Oral & Maxillofacial Implants**, Carol Stream, Illinois, EUA, v. 20, n. 1, p. 99-107, Jan./ Feb. 2005.

DENISSEN, H. W. et al. Anatomic considerations for preventive implantation. **International Journal of Oral & Maxillofacial Implants**, Carol Stream, Illinois, EUA, v.8, n.2, p.191-196, 1993.

DÖRING, K. EISENMAN, E. STILLER, M. Functional and esthetic considerations for single-tooth ANKYLOS implant-crowns: 8 years of clinical performance. **Journal of Oral Implantology**, v. 30, n.3, p. 198-209. 2004.

DRAGO, C. J.; LAZZARA, R. J. Immediate provisional restoration of osseointegrated implants: a clinical report of 18-month results. **International Journal of Oral & Maxillofacial Implants**, Carol Stream, Illinois, EUA, v.19, n.4, p.534-541, Jul./Aug. 2004.

DUTRA, V. Diagnóstico por imagem em implantodontia. In: DINATO, J. C.; POLIDO, W. D. **Implantes osseointegrados: cirurgia e prótese**. São Paulo : Artes Médicas, 2004. Cap. 4. p. 45-61.

FROUM S. J. et al. Histologic evaluation of Bone-implant contact of immediately loaded transitional Implants after 6 to 27 months. **International Journal of Oral & Maxillofacial Implants**, Carol Stream, Illinois, EUA, v.20, n.1, p.54-60, Jan./Feb. 2005.

FUGAZZOTTO, P. A. Simplified technique for immediate implant insertion into extraction sockets: report of technique and preliminary results. **Implant Dentistry**, Baltimore, Maryland, v.11, n.1, p. 79-82, 2002.

GANELES, J.; WISMEIJER, D. Early and immediately restored and loaded Dental implants for single-tooth and partial-arch applications, **International Journal of Oral & Maxillofacial Implants**, Carol Stream, Illinois, EUA, v.19 (SUPPL), p. 92-102, 2004.

GOMEZ-ROMAN, G. Influence of flap design on peri-implant interproximal crestal bone loss around single-tooth implants. **International Journal of Oral & Maxillofacial Implants**, Carol Stream, Illinois, EUA, v. 16, n.1, p. 61-67, Jan./Feb. 2001.

GOMEZ-ROMAN, G. et al. Immediate postextraction implant placement with root-analog stepped implants: surgical procedure and statistical outcome After 6 years. **International Journal of Oral & Maxillofacial Implants**, Carol Stream, Illinois, EUA, v.16, n.4, p. 503-513, Jul./Aug. 2001.

GRUNDER, U. et al. A 3-year prospective multicenter follow-up report on the immediate and delayed-immediate placement of implants. **International Journal of Oral & Maxillofacial Implants**, v.14, n.2, p. 210-216, Mar./Apr. 1999.

HÄMMERLE, CH. CHEN, ST. WILSON, TG Jr. Consensus statements and recommended clinical procedures regarding the placement of implants in extraction sockets. **International Journal of Oral & Maxillofacial Implants.**, Carol Stream, Illinois, EUA, v. 19 (SUPPL). p. 26-8. 2004.

HULLEY, SB. et al. **Delineando a pesquisa clínica. Uma abordagem epidemiológica.** Artmed Editora: São Paulo. 2006. 374p.

HUYS, L. W. J. Replacement therapy and the immediate post-extraction dental implant. **Implant Dentistry**, Baltimore, Maryland, v.10, n.2, p. 93-102, 2001.

KAN, J.Y; RUNGCHARASSAENG, K.; LOZADA, J. Immediate placement and provisionalization of maxillary anterior single implants: 1-year prospective study. **International Journal of Oral & Maxillofacial Implants**, Carol Stream, Illinois, EUA, v.18, n.1, p. 31-39, Jan./Feb. 2003.

LANDSBERG, C. J. Socket seal surgery combined with immediate implant placement: a novel approach for single-tooth replacement. **International Journal of Periodontics & Restorative Dentistry**, Carol Stream, Illinois, v.17, n.2, p. 140-149, Apr. 1997

LAZZARA, R. J. Immediate implant placement into extraction sites: Surgical and restorative advantages. **International Journal of Periodontics & Restorative Dentistry**, Carol Stream, Illinois, EUA, v.9, n.5, p.332-343, 1989.

LUONGO, G. et al. Early loading of sandblasted, acid-etched implants in the posterior maxilla and mandible: a 1-year follow-up report from a multicenter 3-year prospective study. **International Journal of Oral & Maxillofacial Implants**, Carol Stream, Illinois, EUA, v.20, n.1, p.84-91, Jan./Feb. 2005.

MALÓ, P. et al. Immediate and early function of Branemark System implants placed in the esthetic zone: A 1-year prospective clinical multi-center study. **Clinical Implant Dentistry Related Research**, v. 5 (SUPPL1), p.138-146. 2003.

MANGANO, C.; BARTOLUCCI, E. G. Single tooth replacement by Morse taper connection implants: a retrospective study of 80 implants. **International Journal of Oral & Maxillofacial Implants**, Carol Stream, Illinois, EUA, v.16, n.5, p.675-680, Sep./Oct. 2001.

MARTINEZ, H. et al. Optimal implant stabilization in low density bone. **Clinical Oral Implants**, Research 12, p. 423–432. 2001.

MISCH, C. E. et al. Rationale for the application of immediate load in implant dentistry: Part I. **Implant Dentistry**, Baltimore, Maryland, v.13, n.3, p.207-217, Sep. 2004a.

MISCH, C. E. et al. Rationale for the Application of immediate load in implant dentistry: Part II. **Implant Dentistry**, Baltimore, Maryland, v.13, n.4, p.310-321, Dec. 2004b.

MORRIS, HF. et al. AAIRG, Part 1: Multicentered, Multidisciplinary Clinical Study of a New and Innovative Implant Design. **Journal of Oral Implantology**, v.30, n.3, p.125-133. 2003.

MORTON, D.; JAFFIN, R.; WEBER, H. P. Immediate restoration and loading of dental implants: clinical considerations and protocols. **International Journal of Oral & Maxillofacial Implants**, Carol Stream, Illinois, EUA, v.19(SUPPL), p.103-108, 2004.

NENTWIG GH: The ANKYLOS Implant System: Concept and Clinical Application. **Journal of Oral Implantology**, v.30, n.3, p.171-177. 2003.

NIKELLIS, I.; LEVI, A.; NICOLOPOULOS, C. Immediate loading of 190 endosseous dental implants: a prospective observational study of 40 patient treatments with up to 2 -year data. **International Journal of Oral & Maxillofacial Implants**, Carol Stream, Illinois, EUA, v.19, n.1, p.116-123, Jan./Feb. 2004.

NKENKE, E. et al. Immediate versus delayed loading of dental implants in the maxillae of minipigs: follow-up of implant stability and implant failures. **International Journal of Oral & Maxillofacial Implants**, Carol Stream, Illinois, EUA, v.20, n.1, p.39-47, Jan./Feb. 2005.

NORTON, M. R. A short-term clinical evaluation of immediately restored maxillary TiOblast single-tooth implants. **International Journal of Oral & Maxillofacial Implants**, Carol Stream, Illinois EUA, v.19, n.2, p.274-281, Mar./Apr. 2004.

NOVAES, A. B. JR. et al. Immediate placement of implants into periodontally infected sites in dogs: a histomorphometric study of bone-implant contact. **International Journal of Oral & Maxillofacial Implants**, Carol Stream, Illinois, EUA, v.18, n.3, p.391-398, May./Jun. 2003.

NOVAES, A. B. JR; NOVAES, A. B. Immediate implants placed into infected sites: a clinical report. **International Journal of Oral & Maxillofacial Implants**, Carol Stream, Illinois, EUA, v.10, n.5, p.609-613, Sep./Oct. 1995.

PAOLANTONIO, M. et al. A. Immediate Implantation in fresh extraction sockets. a controlled clinical and histological study in man. **Journal of Periodontology**, Chicago, Ill., US, v.72, n.11, p. 1560-1571, Nov. 2001.

PECORA, G. et al. New directions in surgical endodontics: immediate implantation into an extraction site. **Journal of Endodontics**, Baltimore, Md., US vol. 22, n.3, p.135-139, Mar. 1996.

RIBEIRO, G. C.; ARAÚJO, M. A. R.; ARAÚJO, C. R. P.; CONTI, P. Provisionalização imediata na região anterior: protocolo clínico para implantes Cone-Morse. **ImplantNews**. São Paulo, v. 5, n. 1, p. 13-18, Jan/Fev, 2008.

ROMANOS, G. E. et al. Histologic and histomorphometric evaluation of peri-implant bone subjected to immediate loading: An experimental study with *Macaca Fascicularis*, **International Journal of Oral & Maxillofacial Implants**, Carol Stream, Illinois, EUA, v.17, n.1, p.44-51, Jan./Feb. 2002.

ROMANOS, G. E.; NENTWIG, G. H. Single molar replacement with a progressive thread design Implant system: a retrospective clinical report. **International Journal of Oral & Maxillofacial Implants**, Carol Stream, Illinois, EUA, v.15, n.6, p.831-836, Nov./Dec.2000.

ROSENQUIST, B.; GRENTHE, B. Immediate placement of implants into extraction sockets: implant survival. **International Journal of Oral & Maxillofacial Implants**, Carol Stream, Illinois, EUA, v. 11, n.2, p.205-209, Mar./Apr. 1996

ROUCK, T. D.; COLLYS, K.; COSYN, J. Single-Tooth replacement in the anterior maxilla by means of immediate implantation and provisionalization: a review. **International Journal of Oral & Maxillofacial Implants**, Carol Stream, Illinois, EUA, v. 23, n.5, p.897-904, Sep./Oct., 2008.

SUMMERS R.B. A new concept in maxillary implant surgery: The osteotome technique. **Compendium of Continuing Education in Dentistry**, v.1, p.152-162. 1994.

SCHROPP, L. et al. Bone healing and soft tissue contour changes following single-tooth extraction: a clinical and radiographic 12-month prospective study. **International Journal Periodontics & Restorative Dentistry**, Chicago, Ill, US, v. 23, n.4, p. 313-323, Aug. 2003.

SCHROPP, L.; KOSTOPOULOS, L.; WENZEL, A. Bone healing following immediate versus delayed placement of titanium implants into extraction sockets: a prospective clinical study. **International Journal of Oral & Maxillofacial Implants**, Carol Stream, Illinois, EUA, v.18, n.2, p.189-199, Mar./Apr. 2003.

SCHULTE, W. et al. The tubingen immediate implant in clinical studies. **Deutsche zahnärztliche zeitschrift**, Munchen, Alemanha, v.33, n.5, p. 348-359, May. 1978.

SCHWARTZ-ARAD, D.; GROSSMAN, Y.; CHAUSHU, G. The clinical effectiveness of implants placed immediately into fresh extraction sites of molar teeth. **Journal of Periodontology**, Chicago, Ill., US, v.71, n.5, p. 839-844, May. 2000.

SCLAR, A. G. Strategies for management of single-tooth extraction sites in aesthetic implant therapy. **Journal of Oral and Maxillofacial Surgery**, Philadelphia, v. 62, n.9 (Suppl. 2), p. 90-105, Sep. 2004.

SENNERBY, L. BECKER, W. Implant success versus survival. **Clinical Implant Dentistry Related Research**, v.2, n.3, p.119. 2000.

SIAR, C. H. Et al. Peri-implant soft tissue integration of immediately loaded implants in the posterior macaque mandible: a histomorphometric study. **Journal of Periodontology**, Chicago, v.74, n.5, p. 571-578, May. 2003.

STEIGENGA, J. T. et al. Dental implant design and its relationship to long-term implant success. **Implant Dentistry**, v.12, n.4, p.306-317, Dec. 2003.

TARNOW, D. P.; CHO, S. C.; WALLACE, S. S. The effect of inter-implant distance on the height of inter-implant bone crest. **Journal of periodontology**, Chicago, Ill., US, v. 71, n.4, p. 546-549, Apr. 2000.

WOHRLE, P. Single tooth replacement in the aesthetic zone with immediate provisionalization: fourteen consecutive case reports. **Practical periodontics and aesthetic dentistry**, Ramsey, NJ, US, v.10, n.9, p.1107-1114, Nov./Dec. 1998.



Apêndices

Quadro 02 - Ficha de coleta de dados (dados clínicos e radiográficos pós-operatórios)

Caso no.	Contorno gengival pós-op	Retração gengival pós-operatório.	Papila Pós-operatório	R-X pós-operatório
1				
2				
3				
4				
5				
6				
7				
8				
9				
10				
11				
12				
13				
14				
15				
16				
17				
18				
19				
20				
21				
22				
23				
24				
25				
26				
27				
28				
29				
30				
31				
32				
33				
34				
35				
36				
37				
38				
39				
40				
41				
42				
43				
44				
45				
46				
47				
48				
49				
50				
51				
52				
53				
54				
55				
56				
57				



Anexos

ANEXO A

Aprovação do Projeto de Tese pela Comissão Científica e de Ética da Faculdade de Odontologia da PUCRS.



Comissão Científica e de Ética Faculdade da Odontologia da PUCRS

Porto Alegre 07 de novembro de 2005

O Projeto de: Tese

Protocolado sob nº: 0101/05

Intitulado: *Análise do protocolo de exodontia com instalação de implantes com rosca progressiva e prótese provisória imediata*

do(a) aluno(a): *Fernando Santos Cauduro*

Programa de: *Cirurgia e Traumatologia Bucomaxilofacial*


do curso de: *Cirurgia e Traumatologia Bucomaxilofacial*

Nível: *Doutorado*

Orientado pelo(a): *Profa. Dra. Salete Maria Pretto, Co-orientador Prof. Dr. Rogério Belle de Oliveira*

Foi **aprovado** pela Comissão Científica e de Ética da Faculdade de Odontologia da PUCRS em 23 de setembro de 2005.

Este projeto deverá ser imediatamente encaminhado ao CEP/PUCRS


Profa. Dra. Marília Gerhardt de Oliveira
Presidente da Comissão Científica e de Ética da
Faculdade de Odontologia da PUCRS

ANEXO B

Aprovação do Projeto de Tese pelo Comitê de Ética em Pesquisa da PUCRS



Pontifícia Universidade Católica do Rio Grande do Sul
PRÓ-REITORIA DE PESQUISA E PÓS-GRADUAÇÃO
COMITÊ DE ÉTICA EM PESQUISA

OF.CEP-1329/08

Porto Alegre, 24 de novembro de 2008.

Senhora Pesquisadora,

O Comitê de Ética em Pesquisa da PUCRS apreciou e aprovou seu protocolo de pesquisa registro CEP 08/04373 intitulado: **"Análise do Protocolo de Exodontia com Instalação de Implantes com Rosca Progressiva e Provisório Imediato"**

Salientamos que seu estudo poderá ser iniciado a partir desta data.

Os relatórios parciais e final deverão ser encaminhados a este CEP.

Atenciosamente,

Prof. Dr. José Roberto Goldim
Coordenador do CEP-PUCRS

Ilma. Sra.
Profa. Salete Maria Pretto
Faculdade de Odontologia
N/Universidade

PUCRS

Campus Central
Av. Ipiranga, 6690 - 3º andar - CEP: 90610-000
Sala 314 - Fone Fax: (51) 3320-3345
E-mail: cep@pucrs.br
www.pucrs.br/prppg/cep

ANEXO C

JUSTIFICATIVA DE NÃO APRESENTAÇÃO DO TERMO DE CONSENTIMENTO LIVRE E ESCLARECIDO

O Projeto de Pesquisa "Análise do Protocolo de Exodontia com Instalação de Implantes com Rosca Progressiva e Provisório Imediato" refere-se a pesquisa em prontuários médicos de pacientes não facilmente encontrados, sem endereço informado ou já falecidos, e portanto impossível de localizá-los para assinarem o Termo de Consentimento Informado.

Sendo assim, comprometo-me a cumprir as normas da resolução 196/96 do Conselho Nacional de Saúde relacionado em IV.1.g "a garantia do sigilo que assegure a privacidade dos sujeitos quanto aos dados confidenciais envolvidos na pesquisa".



Atenciosamente,

Profa. Dra. Salete Maria Pretto

Porto Alegre, 16 de setembro de 2008




ANEXO D

Termo de Compromisso para Utilização de Dados

Título do Projeto: Análise do Protocolo de Exodontia com instalação de implantes com rosca progressiva e provisório imediato	Cadastro no CEP – PUCRS
---	----------------------------

Os autores do presente projeto de pesquisa se comprometem a manter sigilo dos dados coletados em prontuários e bases de dados referentes a pacientes atendidos no Centro Odontológico Fernando Cauduro Ltda. Os autores se comprometem a utilizar única e exclusivamente os resultados com finalidade científica, preservando-se integralmente o anonimato dos pacientes.

Porto Alegre, 16 de setembro de 2008.

Autores do Projeto	Assinatura
Profa. Dra. Salete Maria Pretto	
Prof. Dr. Rogério Belle de Oliveira	
Fernando Santos Cauduro	

ANEXO E

DISPONIBILIZAÇÃO DOS PRONTUÁRIOS DOS PACIENTES



DISPONIBILIZAÇÃO DOS PRONTUÁRIOS DOS PACIENTES


Porto Alegre, 16 de setembro de 2008.

Ao
Comitê de Ética em Pesquisa da PUCRS
N/Universidade

Eu, Mariana Esteves Cauduro, responsável técnico do Centro Odontológico Fernando Cauduro Ltda, declaro que conheço o protocolo de pesquisa intitulado: "Análise do Protocolo de Exodontia com instalação de implantes com rosca progressiva e provisório imediato" desenvolvido pela Profa. Dra. Salete Maria Pretto e seu orientado de doutorado Fernando Santos Cauduro.

O início desta pesquisa na clínica poderá ocorrer a partir da apresentação da Carta de aprovação do Comitê de Ética em Pesquisa da PUCRS.

Atenciosamente,



Mariana Esteves Cauduro
Responsável Técnica
CRO – RS 16438

Livros Grátis

(<http://www.livrosgratis.com.br>)

Milhares de Livros para Download:

[Baixar livros de Administração](#)

[Baixar livros de Agronomia](#)

[Baixar livros de Arquitetura](#)

[Baixar livros de Artes](#)

[Baixar livros de Astronomia](#)

[Baixar livros de Biologia Geral](#)

[Baixar livros de Ciência da Computação](#)

[Baixar livros de Ciência da Informação](#)

[Baixar livros de Ciência Política](#)

[Baixar livros de Ciências da Saúde](#)

[Baixar livros de Comunicação](#)

[Baixar livros do Conselho Nacional de Educação - CNE](#)

[Baixar livros de Defesa civil](#)

[Baixar livros de Direito](#)

[Baixar livros de Direitos humanos](#)

[Baixar livros de Economia](#)

[Baixar livros de Economia Doméstica](#)

[Baixar livros de Educação](#)

[Baixar livros de Educação - Trânsito](#)

[Baixar livros de Educação Física](#)

[Baixar livros de Engenharia Aeroespacial](#)

[Baixar livros de Farmácia](#)

[Baixar livros de Filosofia](#)

[Baixar livros de Física](#)

[Baixar livros de Geociências](#)

[Baixar livros de Geografia](#)

[Baixar livros de História](#)

[Baixar livros de Línguas](#)

[Baixar livros de Literatura](#)
[Baixar livros de Literatura de Cordel](#)
[Baixar livros de Literatura Infantil](#)
[Baixar livros de Matemática](#)
[Baixar livros de Medicina](#)
[Baixar livros de Medicina Veterinária](#)
[Baixar livros de Meio Ambiente](#)
[Baixar livros de Meteorologia](#)
[Baixar Monografias e TCC](#)
[Baixar livros Multidisciplinar](#)
[Baixar livros de Música](#)
[Baixar livros de Psicologia](#)
[Baixar livros de Química](#)
[Baixar livros de Saúde Coletiva](#)
[Baixar livros de Serviço Social](#)
[Baixar livros de Sociologia](#)
[Baixar livros de Teologia](#)
[Baixar livros de Trabalho](#)
[Baixar livros de Turismo](#)