

Universidade Federal do Rio Grande do Sul
Faculdade de Medicina
Programa de Pós-graduação em Medicina: Ciências Cirúrgicas

**REPERCUSSÕES DA DISFUNÇÃO VELOFARÍNGEA NA
ORELHA MÉDIA DE PACIENTES COM FISSURA PALATINA
CORRIGIDA**

Autora: Daniela Preto da Silva
Orientador: Sady Selaimen da Costa
Co-orientador: Marcus Vinícius Martins Collares

Dissertação de Mestrado
2008

Livros Grátis

<http://www.livrosgratis.com.br>

Milhares de livros grátis para download.

S586r Silva, Daniela Preto da
Repercussões da disfunção velofaríngea na orelha média de pacientes com fissura palatina corrigida / Daniela Preto da Silva ; orient. Sady Selaimen da Costa ; co-orient. Marcus Vinícius Martins Collares. – 2008.
127 f.

Dissertação (mestrado) – Universidade Federal do Rio Grande do Sul. Faculdade de Medicina. Programa de Pós-Graduação em Medicina: Ciências Cirúrgicas. Porto Alegre, BR-RS, 2008.

1. Insuficiência velofaríngea 2. Fissura palatina 3. Otite média 4. Otoscopia 5. Tuba auditiva I. Costa, Sady Selaimen da II. Collares, Marcus Vinícius Martins III. Título.

NLM: WV 440

Catálogo Biblioteca FAMED/HCPA

* Formação de Teses e Dissertações segundo o Programa de Pós-graduação em Medicina: Ciências Cirúrgicas da Universidade Federal do Rio Grande do Sul

“O simples conhecimento da verdade não basta; ao contrário, este conhecimento deve ser continuamente renovado por um esforço incessante, sob pena de se perder”.

Albert Einstein, 1956.

AGRADECIMENTOS

- Aos meus pais, Luiz Carlos Tomascheski da Silva e Margarete Preto da Silva, por terem me ensinado o caminho correto a trilhar, e serem a base fundamental que me trouxe até este momento importante de minha vida;
- Aos meus familiares: meus tios (“quase meus irmãos”), primos e avós, pela compreensão, apoio e estímulo a seguir em frente; e a meu namorado, Rodrigo Côrtes, pela parceria, compreensão nos momentos de ausência e apoio (inclusive técnico...) durante a execução do trabalho;
- Ao Prof. Dr. Sady Selaimen da Costa, pelo constante exemplo de estímulo à busca do conhecimento e à excelência em todas as ações voltadas à pesquisa e à assistência ao paciente;
- Ao Prof. Dr. Marcus Vinícius Martins Collares, pela competência e incentivo na condução deste trabalho e no dia-a-dia do trabalho na equipe assistencial;
- Ao Prof. Dr. Celso Dall’Igna, chefe do Serviço de Otorrinolaringologia do HCPA, pela colaboração e apoio na realização das atividades envolvidas neste trabalho;
- Às colegas otorrinolaringologistas que colaboraram incentivando este projeto e sendo exemplos a seguir: Dra. Lúcia Helena Carvalhal (fundadora do Ambulatório de Otorrinolaringologia e Fissura Palatina) e Dra. Lisiane Segato Kruse; à Dra. Roberta Boeck Noer, pelo grande apoio nas fases finais (e nas que ainda estão por vir...) deste trabalho;
- Aos residentes do Serviço de Otorrinolaringologia do HCPA, pela disponibilidade no apoio para assistência e seguimento dos pacientes;

- À equipe multidisciplinar de atendimento aos portadores de fissuras labiopalatinas do HCPA, especialmente aos residentes, médicos contratados e *fellowships* do Serviço de Cirurgia Craniomaxilofacial do HCPA, pelo apoio e agradável convívio;
- Às fonoaudiólogas Maria Elza Dorfmann, Cristina Moreira, Silvia Dornelles, Lauren Paniagua, pelo imensurável apoio na avaliação das imagens utilizadas no estudo;
- Ao Serviço de Fonoaudiologia do HCPA, especialmente à Fga. Pricila Sleifer, pelo apoio na avaliação e acompanhamento audiológico na assistência diária aos pacientes;
- Aos alunos da graduação em Medicina da UFRGS participantes do Ambulatório de Otorrinolaringologia e Fissura Palatina do HCPA, especialmente à Dra. Chenia Blessmann, pela grande ajuda no atendimento aos pacientes, organização do banco de dados e digitalização das imagens;
- À bióloga Dra. Cristina Dornelles, incansável organizadora das rotinas do Centro de Otite Média do Brasil – HCPA, pelo apoio, motivação e realização da análise estatística neste trabalho;
- Aos funcionários do HCPA, em especial aos técnicos de enfermagem e secretários das zonas 15 e 19, locais de realização do trabalho e atendimento dos pacientes, assim como ao Eng. Joel Machado dos Santos, pela grande ajuda na digitalização das imagens e manutenção dos equipamentos utilizados;
- E, finalmente, aos pacientes, motivo maior da realização deste trabalho, pela colaboração e compreensão.

SUMÁRIO

1. INTRODUÇÃO.....	10
2. REVISÃO DA LITERATURA.....	13
2.1. FISSURAS LABIOPALATINAS – GENERALIDADES	14
2.1.1. Epidemiologia.....	14
2.1.2. Embriologia	14
2.1.3. Classificações	15
2.2. ESFÍNCTER VELOFARÍNGEO E TUBA AUDITIVA – ASPECTOS ANATÔMICOS E PATOFISIOLÓGICOS NA GÊNESE DAS OTITES MÉDIAS NAS FISSURAS PALATINAS	18
2.2.1. Tuba Auditiva	18
2.2.2. Esfíncter velofaríngeo	22
2.2.3. Otite média e fissura palatina.....	27
2.3. PALATOPLASTIA E DOENÇA OTOLÓGICA	34
2.3.1. Palatoplastias.....	34
2.3.2. Palatoplastias e função tubária	37
3. REFERÊNCIAS BIBLIOGRÁFICAS	40
4. OBJETIVOS.....	55
4.1. Objetivo geral.....	56
4.2. Objetivo específico	56
5. ARTIGO.....	57
5.1. Introdução.....	59
5.2. Métodos.....	61
5.2.1 Delineamento	61
5.2.2 Critérios de Inclusão	61
5.2.3 Critérios de Exclusão	62
5.2.4 Avaliação.....	62
5.3. Análise estatística e cálculo do tamanho amostral	70
5.4. Aspectos éticos.....	71
5.5. Resultados.....	72
5.5.1. Aspectos gerais da amostra	72
5.5.2. Técnica da palatoplastia.....	73
5.5.3. Intervenções otológicas.....	74
5.5.4. Fonoterapia	74
5.5.5. Videotoscopias	75
5.5.6. Videonasoendoscopias	76
5.5.7. Correlações.....	77
5.6. Discussão e Conclusões	78
5.7. Referências bibliográficas.....	82
6. ARTIGO EM INGLÊS	89
6.1. Introduction	91
6.2. Methods	93
6.2.1. Study design	93

6.2.2. Inclusion Criteria	93
6.2.3. Exclusion Criteria	94
6.2.4. Evaluation	94
6.3. Statistical analysis and sample size calculation.....	102
6.4. Ethical Aspects	103
6.5. Results.....	104
6.5.1 General aspects of the sample.....	104
6.5.2 Palatoplasty technique	105
6.5.3 Otologic interventions.....	106
6.5.4. Speech therapy	106
6.5.5 Videotoscopies.....	107
6.5.6 Videonasoscopy.....	108
6.5.7. Correlations.....	109
6.6. Discussion and Conclusions.....	110
6.7. References	114
7. ANEXOS.....	121

LISTA DE ABREVIATURAS, SÍMBOLOS E SIGLAS

dB	Decibél
Dr.	Doutor
Dra.	Doutora
EVF	Esfíncter velofaríngeo
Fga.	Fonoaudióloga
GPPG	Grupo de Pesquisa e Pós-graduação
HCPA	Hospital de Clínicas de Porto Alegre
MPEG	<i>Moving Picture Experts Group</i>
<i>n</i>	número de pacientes
OME	Otite média com efusão
P	valor P (significância estatística)
Prof.	Professor
<i>r</i>	coeficiente de correlação de Pearson
SPSS	<i>Statistical Package for Social Sciences</i>
TCLE	Termo de Consentimento Livre e Esclarecido
TVP	Tensor do véu palatino
VHS	<i>Video Home System</i> (Sistema de Vídeo Caseiro)

LISTA DE TABELAS E FIGURAS

Revisão de Literatura

Figura 1. Exemplos de fissuras palatinas classificadas de acordo com o sistema LAHSHAL.....	17
Figura 2. Musculatura peri-tubária.....	20
Figura 3. Ação postulada do músculo tensor do véu palatino sobre a tuba auditiva.....	21
Figura 4. Esquema representando o gap do esfíncter velofaríngeo na videonasoendoscopia.....	25

Artigo

Tabela 1. Retrações da membrana timpânica.....	64
Tabela 2. Escore otoscópico.....	66
Tabela 3. Escore de fechamento do esfíncter velofaríngeo.....	69
Tabela 4. Faixas etárias.....	73
Tabela 5. Freqüência por escore otoscópico.....	76
Tabela 6. Freqüências por escore videonasoendoscópico.....	77
Figura 1. Graus de retração timpânica.....	65
Figura 2. Esquema representando o gap do esfíncter velofaríngeo na videonasoendoscopia.....	68

1. INTRODUÇÃO

A assistência ao portador de fissura labiopalatina deve ser contínua e multidisciplinar, para que todos os aspectos anatômicos e fisiológicos, estéticos e funcionais, sejam adequadamente manejados. O cirurgião craniomaxilofacial é o principal profissional envolvido na correção direta dos defeitos, mas a participação de ortodontistas, fonoaudiólogos, otorrinolaringologistas, geneticistas, psicólogos e pediatras compõem a equipe assistencial completa para a adequada reabilitação.

Muito se discute sobre as intervenções médicas, especialmente as cirúrgicas, no que se refere ao adequado momento da correção de cada defeito anatômico, técnica cirúrgica a empregar e manejo das complicações e conseqüências das fissuras labiopalatinas nos diversos aspectos tanto estéticos como funcionais.

As alterações otológicas são extremamente freqüentes nos pacientes com fissuras palatinas, especialmente na infância. Até os seis ou sete anos de idade, coincidindo com o desenvolvimento da tuba auditiva, as otites médias com efusão ou secretoras são altamente prevalentes. A prevalência é maior do que na população pediátrica normal de mesma faixa etária. Também são mais prevalentes as otites médias crônicas, com alterações teciduais irreversíveis (tais como retrações severas, perfurações timpânicas e colesteatomas) se comparados com a população sem fissura palatina. Depois dos seis anos de idade ocorre uma queda na prevalência de otite média com efusão e um aumento na prevalência das formas crônicas de doença otológica (CARVALHAL, 2003). Este fato sugere que ao longo do tempo as alterações teciduais reversíveis, tais como retrações timpânicas leves e efusões na orelha média, tendem à resolução ou à evolução para formas crônicas e irreversíveis na dependência

de fatores que mantenham o processo patológico ativo mesmo após término do desenvolvimento craniofacial e tubário.

O papel da adequada correção cirúrgica do palato e, especialmente, da musculatura do véu, nos desfechos otológicos ainda é pouco conhecido. Através das bases fisiopatológicas conhecidas podemos inferir que uma adequada correção do defeito palatino com reconstrução da musculatura promoverá melhora da função tubária e, conseqüentemente, dos desfechos otológicos.

A avaliação do desfecho otológico é de relativa simplicidade: a otoscopia, a otomicroscopia e a videotoscopia permitem a adequada visualização das estruturas do sistema timpano-ossicular, pedra angular das otites médias e alvo principal na patogênese da disfunção tubária crônica. Testes de avaliação auditiva são complementares na avaliação das conseqüentes perdas auditivas observadas nas otites médias.

Em relação à avaliação do esfíncter velofaríngeo e do resultado da palatoplastia na adequação desta musculatura, temos a videonasoendoscopia como método diagnóstico difundido e utilizado rotineiramente em nosso meio.

Assim, este trabalho encontra na fisiopatologia seu fundamento teórico: presume que a função muscular do esfíncter velofaríngeo interfere na função da tuba auditiva e na patogênese das otites médias; e utiliza métodos de avaliação tanto da musculatura velar quanto das estruturas otológicas que, apesar de passíveis de críticas e questionamentos, já são bem conhecidos, estudados e relativamente padronizados.

2. REVISÃO DA LITERATURA

2.1. FISSURAS LABIOPALATINAS – GENERALIDADES

2.1.1. Epidemiologia

As fissuras labiopalatinas são malformações congênitas que afetam, de acordo com a fonte estudada, um a cada 1860 (GIUGLIANI R, 1986) ou 1 a cada 923,53 (COLLARES, 1995) nascidos vivos. Envolve um amplo espectro de alterações que afetam o lábio, o alvéolo dentário e os palatos duro e mole, com falhas completas ou incompletas no fechamento destas estruturas durante o desenvolvimento embrionário.

As fissuras labiais com ou sem palato fendido associado ocorrem com maior frequência entre as etnias asiáticas – japoneses, chineses, coreanos e filipinos – e no sexo masculino. Já as fissuras palatinas isoladas apresentam pouca variabilidade de incidência entre as etnias, e são mais comuns no sexo feminino (MODOLIN, 1996).

2.1.2. Embriologia

A embriologia do pró-lábio, alvéolo dentário anterior ou pré-maxila e porção anterior do palato duro difere da do palato duro posterior e palato mole. Na quarta semana de gestação os primórdios da face iniciam seu desenvolvimento como proeminências ao redor do estomodeu ou boca primitiva. Estas proeminências são: 1) o par de processos mandibulares, 2) o par de processos maxilares e 3) o processo

frontonasal, único e mediano. Ao longo do período que vai da quarta à oitava semana de gestação o desenvolvimento da face já é quase completo. Com o crescimento medial dos processos maxilares, um em direção ao outro e ao processo nasal medial, ocorre a fusão dos mesmos, dando origem ao pró-lábio ou filtro do lábio superior, à pré-maxila e ao palato anterior ou primário (parte do palato duro situada anteriormente ao forame incisivo). Uma falha neste mecanismo de fusão é responsável pela ocorrência das fissuras labiopalatinas anteriores ao forame incisivo, ou fendas anteriores.

A formação do palato posterior ou secundário (palato duro posterior ao forame incisivo e palato mole) ocorre entre a sexta e a décima segunda semana de gestação, com a fusão entre os processos laterais do palato na linha média com o septo nasal. A falha neste mecanismo culmina com a presença de uma fissura palatina (do palato secundário ou posterior ao forame incisivo). As formas combinadas de fissura do lábio, alvéolo e palatos duro e mole envolvem falhas nos dois mecanismos de fusão citados acima (MOORE, 1994).

Alguns possíveis agentes etiológicos das fissuras labiopalatinas relatados na literatura são os aspectos hereditários, doenças maternas tais como *diabetes mellitus* e hipotireoidismo, infecções virais, deficiências nutricionais – especialmente de ácido fólico -, medicamentos e radiação (MODOLIN, 1996).

2.1.3. Classificações

Clinicamente é possível classificar as fissuras labiopalatinas de acordo com as estruturas envolvidas no defeito. As classificações facilitam a comunicação entre os

diversos profissionais que tratam estes pacientes, bem como ajudam nos registros médicos e citações científicas a respeito do tema. Existem várias classificações descritas na literatura, dentre estas selecionamos duas principais para categorizar as fissuras labiopalatinas: a de Spina e a de Kriens.

A classificação de SPINA (1972) segue o raciocínio da embriologia do palato e da pré-maxila. Sabe-se que o forame incisivo divide a origem embrionária das estruturas do palato em si daquelas da pré-maxila, como comentado acima. Assim, as fissuras que envolvem o lábio e o alvéolo dentário, bem como a porção anterior do palato duro, são classificadas em fissuras *pré-forame*, e podem ser uni ou bilaterais. As fissuras *pós-forame* incisivo envolvem o restante do palato duro e o palato mole. Aquelas fissuras que envolvem ambas as regiões pré e pós-forame incisivo são chamadas de *trans-forame*. Esta é a classificação mais freqüentemente encontrada nas publicações científicas sobre fissuras labiopalatinas.

A classificação de KRIENS (1990), conhecida como LAHSHAL, é um sistema composto por sete dígitos que permite descrever a forma da fissura, inclusive as microformas, utilizando letras maiúsculas para as formas completas e minúsculas para as incompletas. Desta forma, temos “L; l” correspondendo ao lábio, “A; a” para alvéolo, “H; h” representando o palato duro (do inglês, *hard*) e o “S; s” para o palato mole (do inglês, *soft*). A leitura é feita da direita para a esquerda do paciente, por exemplo, LAHS, correspondendo à fissura labiopalatina completa no lado direito do paciente. As microformas são descritas como asteriscos (*) substituindo a letra correspondente. Esta é a classificação utilizada pelo Serviço de Cirurgia Plástica Craniomaxilofacial do HCPA.

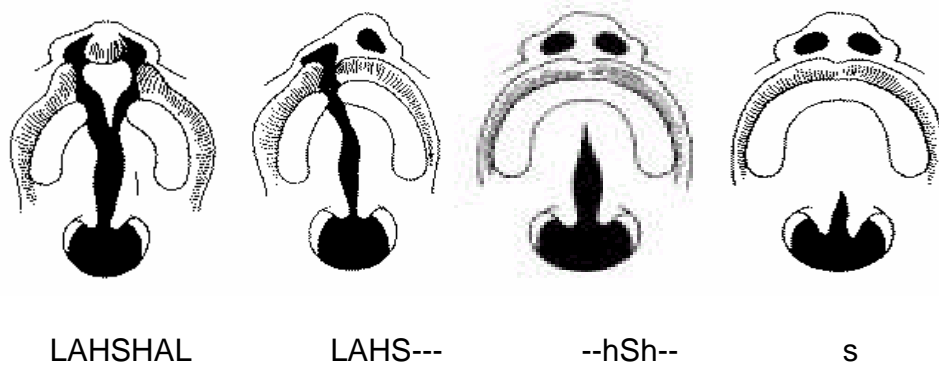


Figura 1. Exemplos de fissuras palatinas classificadas de acordo com o sistema LAHSHAL. LAHSHAL: fissura labiopalatina completa bilateral; LAHS---: fissura labiopalatina completa direita; --hSh-: fissura palatina completa no palato mole, e incompleta no palato duro; s: fissura palatina incompleta de palato mole (CARVALHAL, 2003).

2.2. ESFÍNCTER VELOFARÍNGEO E TUBA AUDITIVA – ASPECTOS ANATÔMICOS E PATOFISIOLÓGICOS NA GÊNESE DAS OTITES MÉDIAS NAS FISSURAS PALATINAS

2.2.1. Tuba Auditiva

A tuba auditiva (ou de Eustáquio) é um canal ósteo-cartilaginoso, revestido internamente por mucosa respiratória, que comunica a cavidade da orelha média com a luz da nasofaringe. A porção óssea representa o terço superior do canal, que está permanentemente aberto e possui sua extremidade na orelha média. Os dois terços restantes são de constituição fibrocartilaginosa, possuem um lúmen virtual e sua extremidade é a abertura na nasofaringe, o tórus tubário. A cada deglutição ou bocejo ocorre uma breve abertura do lúmen da porção cartilaginosa da tuba permitindo a passagem de ar para a orelha média.

Durante a maior parte do tempo a tuba permanece fechada, evitando o refluxo de secreções e bactérias da nasofaringe para a orelha média. Há também um mecanismo de batimento mucociliar em direção à nasofaringe que evita este refluxo. O fechamento tubário também protege a orelha média de flutuações na pressão da nasofaringe durante a tosse, respiração, deglutição e Valsalva (MONSELL, 1996).

A orelha média é um espaço aerado limitado por paredes ósseas e, portanto não deformáveis; a única exceção é a parede lateral, a membrana timpânica, que é flexível. É fundamental no estudo da patofisiologia o entendimento do compartimento aerado da orelha média como uma única cavidade em continuidade com o complexo de células

da mastóide, com a qual se comunica através do ádito. Assim, o conjunto de células mastóideas, orelha média e porção óssea da tuba auditiva formam uma única bolsa de gás que pode ser denominada fenda auditiva. A abertura periódica da luz da tuba auditiva equaliza as pressões atmosférica e da orelha média, impedindo a manutenção de um ciclo que leva a pressões negativas típicas da fenda auditiva hipoventilada da disfunção tubária.

Dois principais mecanismos foram estudados como responsáveis pela abertura da tuba auditiva: 1) a contração exclusiva do músculo tensor do véu palatino, que tem sua inserção na porção lateral membranosa da tuba (ROOD 1982, CASSELBRANT 1988); e 2) a contração conjunta do tensor e do elevador do véu palatino, rodando e abrindo o lúmen tubário (PROCTOR 1973). FINKELSTEIN, 1990, estudou 30 pacientes com fissura palatina submucosa não-corrigida ou paralisia congênita unilateral do músculo elevador do véu palatino e concluiu que este músculo não parece ter papel na abertura tubária, ao contrário do músculo tensor. Para ambas as teorias, uma adequada contração do músculo tensor do véu palatino (TVP) é necessária para efetivamente dilatar o lúmen tubário. Na fissura palatina os músculos tensor e elevador do véu palatino apresentam uma importante alteração no seu trajeto e inserção no palato, já que não ocorre a união entre as fibras musculares de ambos os lados na linha média do palato mole; ao contrário, a inserção ocorre na borda do palato duro fissurado ipsilateral. Assim, a contração muscular tende a ser inefetiva não ocorrendo a tração normalmente esperada da cartilagem da tuba auditiva, na outra extremidade da faixa muscular.

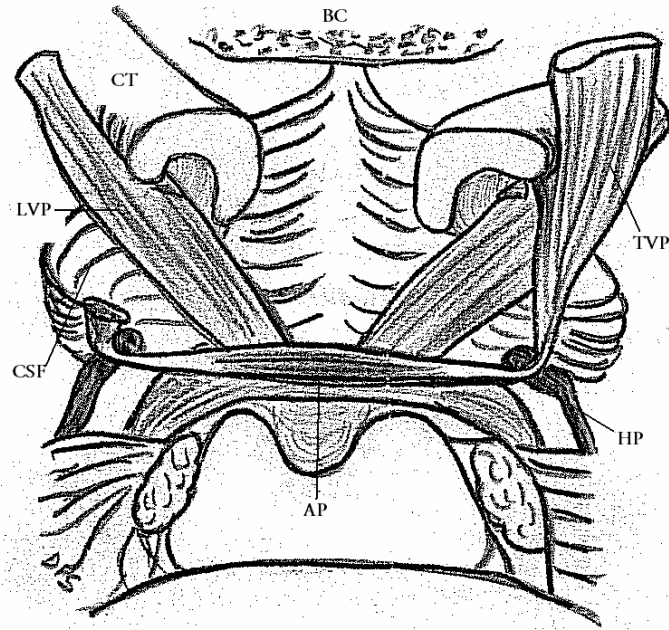


Figura 2. Musculatura peri-tubária. BC: base do crânio; CT: cartilagem tubária; TVP: tensor do véu palatino; LVP: levantador (elevador) do véu palatino; CSF: cosntrictor superior da faringe; AP: aponeurose palatina; HP: hâmulos pterigóide. (figura elaborada pela autora)

As anormalidades da musculatura peritubária e da estrutura cartilaginosa da tuba nas fissuras palatinas são tema de diversos estudos histopatológicos e de imagem.

MATSUNE (1991) estudou 30 ossos temporais (10 de crianças com fissura palatina e 20 controles normais) e encontrou alterações na inserção do tensor do véu palatino na cartilagem da tuba em 4 de 10 ossos temporais com fissura palatina; nestes casos o músculo praticamente não tem inserção ou se insere em uma área muito reduzida da tuba. Mesmo nos demais 6 ossos com a fissura, a inserção muscular parecia ser mais fraca, ou menor que no grupo controle. SEHHATI-CHAFAI-LEUWER (2006) avaliaram pacientes com fissuras palatinas através de ressonância magnética

da região peritubária e concluíram que a integridade do hêmulo do osso pterigóide e do músculo tensor do véu palatino são cruciais para a função tubária. HUANG (1997) dissecou 15 cadáveres e sugeriu que ambos os músculos tensor e elevador do véu palatino são dilatadores tubários, embora por mecanismos distintos, e que a fratura do hêmulo do osso pterigóide tende a prejudicar a função tubária. LEUWER (2002) sugeriu que o músculo pterigóide medial atua como um adjuvante sinergicamente ao músculo tensor do véu palatino na abertura do lúmen tubário.

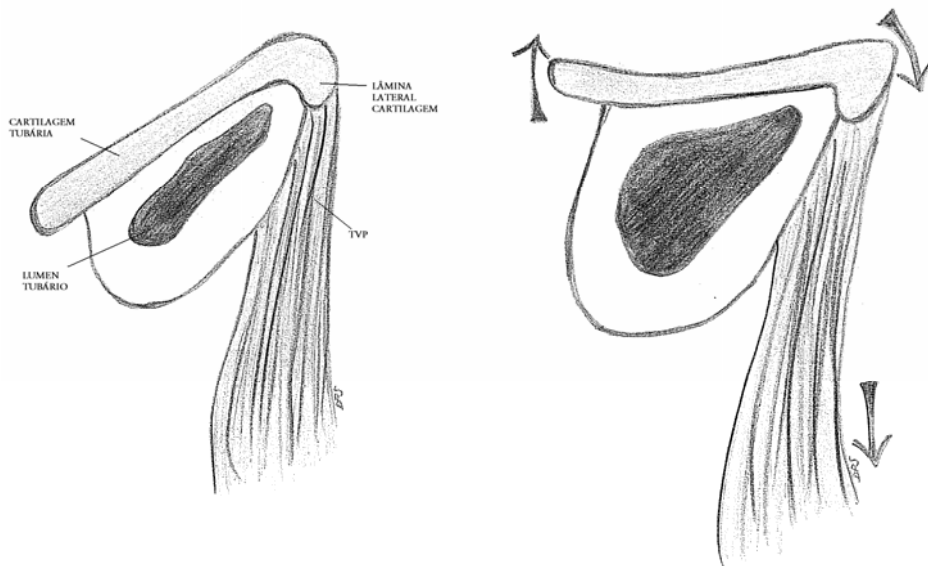


Figura 3. Ação postulada do músculo tensor do véu palatino sobre a tuba auditiva. TVP: tensor do véu palatino. (figura elaborada pela autora)

TAKASAKI (2000) avaliou o volume da cartilagem da tuba auditiva de 34 casos normais e 10 casos de fissura palatina, controlados para a idade. O volume total da cartilagem não diferiu estatisticamente entre os casos de fissura e os controles; no entanto, a razão entre o volume da lâmina lateral e lâmina medial da cartilagem foi

estatisticamente menor nos casos de fissura palatina, sugerindo que a imaturidade da cartilagem da lâmina lateral da tuba é um fator determinante da disfunção tubária em pacientes com fissuras palatinas.

Em suma, todas as evidências mostram que o músculo tensor do véu palatino é o principal músculo responsável pela abertura tubária, e múltiplos fatores atuam para a disfunção tubária nos pacientes com fissuras palatinas, desde as anormalidades na extremidade palatina desta musculatura, até alterações estruturais na cartilagem tubária e na inserção dos músculos na tuba auditiva.

2.2.2. Esfíncter velofaríngeo

O esfíncter velofaríngeo (EVF), mais recentemente denominado mecanismo velofaríngeo, é um conjunto de músculos que, trabalhando coordenada e sinergicamente, é capaz de promover a separação entre a oro e a nasofaringe. Este mecanismo, não propriamente um esfíncter - considerando-se o conceito anatômico de faixa muscular circular em uma víscera oca -, é responsável pela manutenção da alternância entre via respiratória e via digestiva da faringe, a cada deglutição. É composto pelos músculos elevador do véu palatino, tensor do véu palatino, músculo da úvula, constrictor superior da faringe, palatofaríngeo, palatoglosso e salpingofaríngeo. Durante a propulsão do bolo alimentar em direção ao esôfago ocorre um movimento valvular esfínteriano deste grupamento muscular, impedindo o refluxo nasal com a total vedação da nasofaringe – mecanismo de contração não-pneumática. Este mesmo tipo de movimento ocorre durante o sopro, onde toda a pressão da coluna de ar deve

ser propelida para a cavidade oral, sem escapes nasais – mecanismos de contração pneumática. Durante a fala a contração do EVF é intermitente e graduada de acordo com a maior ou menor necessidade de ressonância nasal dos fonemas (ALTMANN, 1997). SKOLNICK (1975) caracterizou quatro tipos de fechamento velofaríngeo: coronal, circular, circular com prega de Passavant e sagital. Esta categorização leva em conta o balanço entre as contrações do véu e das paredes laterais e posterior da faringe. A prega de PASSAVANT, descrita em 1963, caracteriza-se por uma elevação ao nível da parede posterior da faringe que vem ao encontro do palato mole durante a contração do EVF e pode ser observada tanto em indivíduos normais quanto em portadores de disfunção velofaríngea.

Nas fissura palatinas há uma descontinuidade mediana na musculatura do EVF com conseqüente disfunção. A disfunção velofaríngea caracteriza-se por dificuldades de fala em graus variáveis e, ocasionalmente, distúrbios de deglutição. A adequada avaliação do EVF nos pacientes com fissura palatina ainda é motivo de discussão na literatura. Diversos métodos diagnósticos são empregados para qualificar e quantificar os distúrbios da função velofaríngea e, assim, orientar as decisões terapêuticas. Estes incluem: 1) a avaliação perceptiva da fala, buscando sinais de hipernasalidade e escape nasal de ar durante a emissão de fonemas, podendo-se utilizar um espelho colocado logo abaixo do nariz para evidenciar os escapes nasais; 2) os métodos fisiológicos de medida de pressões intra-orais e intranasais (métodos aerodinâmicos); 3) a quantificação da energia sonora emitida pelas cavidades nasal e oral com o cálculo da nasalância (métodos acústicos); 4) os métodos eletromiográficos, com medidas da atividade muscular do palato mole; 5) os métodos radiológicos, dentre eles

o principal, a videofluoroscopia; e 6) o método endoscópico: a videonasoendoscopia (LESSA, 1996).

A videofluoroscopia é um exame radiológico dinâmico gravado em vídeo que permite avaliar os movimentos do EVF durante a fala e a deglutição. Esta técnica vem sendo amplamente utilizada para diagnóstico, acompanhamento e decisões terapêuticas nas disfunções velofaríngeas. Sua interpretação requer treinamento na avaliação das estruturas envolvidas na fala e na deglutição. Utiliza-se contraste radiopaco tópico na nasofaringe para melhor definir as estruturas estudadas. A videofluoroscopia pode ser realizada nas posições de perfil (lateral), ântero-posterior (frontal), crânio-caudal (basal) e oblíqua. As duas primeiras são as mais importantes na avaliação dos movimentos do EVF, permitindo a avaliação do plano coronal e sagital (LEDERMAN, 1997).

Os nasofibroendoscópios, primeiramente utilizados para estudo do EVF por PIGOTT (1969), são instrumentos fibro-ópticos que permitem o exame do interior das cavidades nasais e faringo-laríngeas com um mínimo de desconforto e com imagens dinâmicas, diretas e naturais das estruturas anatômicas, sendo o instrumento mais adequado para a avaliação do esfíncter velofaríngeo (PONTES, 1997). Possui a vantagem principal de, ao contrário da fluoroscopia, não ter radiação e ser portátil. Durante o exame estuda-se a fala utilizando-se protocolos pré-estabelecidos foneticamente balanceados para o idioma do paciente, de maneira que se possa evidenciar distúrbios específicos e orientar o tratamento – em especial o fonoterápico – para as maiores dificuldades do pacientes. ALTMANN, BEHLAU e PONTES, 1990, criaram um protocolo de fonemas, palavras e frases adequadas ao uso na Língua

Portuguesa. A interpretação do exame, tema de discussão na literatura pela falta de padronização para adequados estudos científicos, foi o assunto de um grupo internacional em 1990, coordenado por GOLDING-KUSHNER, que normatizou os relatórios de resultados de videonasoendoscopias e videofluoroscopias. Destaca-se na avaliação videonasoendoscópica a classificação do *gap* do EVF. O *gap* é o orifício residual presente durante a contração máxima do EVF, sendo classificado numericamente de 0,0 a 1,0 desde a total abertura do esfíncter na disfunção grave do EVF até seu total fechamento nos casos normais. Posteriormente, YOON (2006) e SIE (2008) testaram a confiabilidade da escala de Golding-Kushner inter e intra-examinador e encontraram coeficientes de correlação adequados e confiáveis no relato dos distúrbios do EVF, especialmente quanto ao *gap* total. No Brasil, além da padronização dos fonemas avaliados na videonasoendoscopia, ALTMANN e LEDERMAN (1990) padronizaram o exame videofluoroscópico para avaliação da deglutição e do esfíncter velofaríngeo.




Figura 4. Esquema representando o *gap* do esfíncter velofaríngeo na videonasoendoscopia (classificação baseada em Golging-Kushner, 1990).

Os parâmetros para relatar e interpretar os desfechos de fala nos pacientes com disfunção velofaríngea em tratamento são ainda imprecisos e alguns trabalhos já foram realizados na tentativa de padronizar os resultados e, com isto, permitir a comparação entre métodos diagnósticos e terapêuticos (HENNINGSSON, 2008; WILLIAMS, 1998; PICCOLI, 1995). A avaliação perceptiva da fala e o teste de emissão de ar nasal em pacientes com fissura palatina também é alvo de investigação e tentativas de padronização nos relatos e interpretação de resultados (PENIDO, 2007; MISHIMA, 2007; TRINDADE, 2005; MIGUEL, 2007).

Muitos estudos estão disponíveis comparando os métodos endoscópico e fluoroscópico na avaliação diagnóstica e orientação terapêutica nas disfunções velofaríngeas, especialmente nas fissuras palatinas.

HAVSTAM (2005) estudou 19 crianças com fissuras palatinas e encontrou 68% de concordância entre os resultados da videofluoroscopia e da videonasoendoscopia em determinar o tipo de tratamento a ser realizado para a disfunção velofaríngea. SOMMERLAND (2005) comentou que existe uma tendência de utilização da nasoendoscopia pela maior praticidade e disponibilidade, e interpretação menos complexa do que a fluoroscopia. No entanto argumenta que a nasoendoscopia fornece apenas um plano de visão e que é de difícil realização em crianças menores de 4 anos. PIGOTT (2002) descreveu as vantagens e desvantagens da videofluoroscopia e da videonasoendoscopia na avaliação do EVF, demonstrando que cada método tem seus destaques e não há uma clara superioridade de um sobre o outro. LAM (2006) avaliou 177 sujeitos com disfunção velofaríngea que submeteram-se a videonasoendoscopia e

videofluoroscopia do EVF e de forma retrospectiva examinou estes dois métodos, comparando-os. Utilizou para tal os protocolos padronizados por Golding-Kushner e estratificou os graus de disfunção de acordo com o tamanho do *gap* do EVF, agrupando em uma escala de três níveis de alteração: pequena, moderada e grave. Como conclusão, observou que há boa correlação dos resultados pelos dois métodos (radiológico e endoscópico) e que estes trazem informações complementares.

A videonasoendoscopia e a videofluoroscopia do EVF são portanto, os dois principais métodos de avaliação das disfunções velofaríngeas, e um método complementa o outro, não havendo evidências de superioridade entre os dois (CONLEY, 1997, SCHPRITZEN, 1989, ROWE, 2005). A videofluoroscopia apresenta a vantagem de permitir uma visão sagital do EVF, enquanto a videonasoendoscopia tem a visão frontal e direta, permite diagnóstico de outras patologias nasofaríngeas, não tem radiação e é mais disponível em serviços médicos de menor complexidade.

A videonasoendoscopia é um dos métodos que permite a avaliação da adequada função velofaríngea após a palatoplastia nos pacientes com fissuras palatinas.

2.2.3. Otite média e fissura palatina

A associação de fissura palatina com doenças da orelha média é bastante conhecida e estudada. STOOOL & RANDALL (1967) foram os primeiros a mencionar a alta prevalência de otite média com efusão em lactentes com fissura palatina, encontrando efusão em 47 orelhas de 25 pacientes com fissura palatina abaixo de um ano de idade.

A quase universalidade da otite média com efusão entre pacientes lactentes com fissura palatina foi descrita por diversos outros autores como o clássico artigo de PARADISE (1969), que encontrou 97% de prevalência desta alteração em crianças de 2 meses a 2 anos de idade com a fissura. GOLDMAN (1993) estudou 110 crianças com fissuras palatinas e labiopalatinas encontrando uma prevalência de 79% de efusões, bolsas de retração, otite média adesiva e erosões ossiculares, num grupo de 2 meses a 18 anos de idade. SHEAHAN (2003a, 2003b, e 2004), OVESEN (1992), SEAGLE (1998) e RYNNEL-DAGÖÖ (1992), além de vários outros autores, devem ser citados por seus estudos demonstrando exaustivamente as altas prevalências de patologia da orelha média nos pacientes com fissuras palatinas e insuficiência velofaríngea.

SHEAHAN (2002) avaliou 79 crianças com fissura palatina e otite média com efusão retrospectivamente. Neste grupo foi realizado um acompanhamento de em média 6 anos e 11 meses. Destas 79 crianças, 70 colocaram tubos de ventilação ao longo do acompanhamento e 42% tinham otoscopia normal no final do estudo, 10% apresentavam alteração unilateral e 37% alteração bilateral. Dezenove por cento das crianças desenvolveram otite média crônica, todas com histórico de otite média com efusão no passado e somente uma orelha com otite média crônica nunca havia recebido um tubo de ventilação. Este estudo sugere um tratamento conservador para a otite média com efusão em crianças com fissura palatina, devendo-se indicar tubos de ventilação apenas nos casos de efusões persistentes por mais de 3 meses ou que apresentem perda auditiva significativa.

A principal razão para a ocorrência da otite média com efusão nas crianças com fissura palatina parece ser a disfunção tubária crônica, especialmente por uma falha no

mecanismo de abertura da tuba. Sugere-se que há correlação entre disfunção tubária crônica e otite média com efusão na infância e o desenvolvimento subsequente de otite média crônica colesteatomatosa, não-colesteatomatosa e perda auditiva (TOS, 1981). Esta conexão entre as alterações reversíveis da fenda auditiva com as formas crônicas de dano tecidual foi estudada por PAPARELLA (1970) e denominada *teoria do continuum*. Esta teoria inter-relaciona as diversas formas clínicas, otoscópicas e histopatológicas de otite média como uma maneira de explicar sua patogênese, demonstrando que a otite média aguda, a otite média com efusão (serosa e secretora), a otite média crônica não-colesteatomatosa e a colesteatomatosa são, na verdade, fases sucessivas de uma mesma entidade nosológica, e não doenças independentes. Alterações teciduais progressivas ocorreriam na dependência da manutenção de um fator desencadeante.

A disfunção tubária persistente é o evento inicial nesta cascata evolutiva das otites médias que, com um processo de manutenção patológico, tende a evoluir das menos para as mais graves e irreversíveis formas de alterações teciduais (COSTA, 1994). O entendimento da fisiologia da tuba auditiva pode ajudar a compreender os motivos desta disfunção tubária prolongada no paciente com fissura palatina.

BLUESTONE (2004) conduziu um grande estudo de revisão de literatura sobre otite média e comentou, em um tópico especial sobre fissuras palatinas, que a alta prevalência de otite média com efusão nesta população justifica a indicação atual de colocação de tubos de ventilação nas orelhas destes pacientes. HUBBARD (1985) já argumentava que a presença de otite média precoce e de longa duração na infância poderia resultar em perda auditiva e dificuldades de fala. Uma metanálise de

ROSENFELD (2003), ao contrário, vê a evolução das otites médias (agudas e com efusão) na infância como um desfecho favorável na maioria dos casos, mesmo sem tratamento, com resolução espontânea ocorrendo em grande parte dos pacientes. No entanto, não avalia a população de crianças com anomalias craniofaciais como um grupo separado.

A presença de altas prevalências de otite média nos pacientes com fissuras palatinas faz desta população um grupo bastante vulnerável em relação à saúde auditiva. Sabe-se que a otite média com efusão na infância é responsável por uma perda auditiva do tipo condutiva, de grau leve a moderado, reversível. Como esta alteração é quase universal em lactentes com fissura palatina, observa-se também uma alta prevalência de perda auditiva nesta população. Este grupo vulnerável deve ser tratado precocemente, tendo-se sempre a lembrança de que uma via auditiva perfeita é fundamental para a aquisição da linguagem falada: é justamente no período em que a criança adquire esta linguagem que mais se observa a otite média com efusão e sua conseqüente perda auditiva.

As formas mais precoces de otite média, ainda consideradas processos reversíveis de dano tecidual, representadas basicamente pelas retrações timpânicas e efusões na orelha média, apresentam perda auditiva igualmente reversível. As formas crônicas mais graves de otite possuem uma inerente tendência a perda auditiva progressiva e irreversível, se não tratadas. Assim, o diagnóstico e tratamento das formas precoces de otite, especialmente com a inserção de tubos de ventilação, parece ser a principal ferramenta na prevenção da perda auditiva e suas conseqüências funcionais, sociais e psicológicas. No entanto, não há evidência científica suficiente que

comprove o real impacto do tratamento precoce das otites, especialmente com tubos de ventilação. Há muita controvérsia na literatura sobre os critérios de indicação de tubos de ventilação nas otites médias com efusão. Em crianças normais, sem fissura palatina, PARADISE (2007) demonstrou que a indicação imediata de tubos de ventilação para crianças com efusão não melhora os desfechos de desenvolvimento psicológico, intelectual e de linguagem na idade de 9 a 11 anos. Ao contrário, VALTONEN (2005b) avaliou o impacto dos tubos de ventilação em crianças com otite de início precoce no que se refere ao desenvolvimento do sistema de células pneumatizadas da mastóide: encontrou um efeito positivo das timpanotomias, ressaltando que a baixa pneumatização da mastóide é um fator de risco para otite média crônica.

SHEAHAN (2003a) avaliou retrospectivamente 397 crianças com fissuras palatinas e constatou que a otite média é comum nestas crianças e tende a ser mais prolongada e com seqüelas tardias freqüentes; além disso observou uma maior incidência de hipoacusia e de otite média crônica em crianças que haviam sido submetidas ao maior número de timpanotomias para tubo de ventilação, sugerindo que a doença neste grupo é mais grave e, ao mesmo tempo, que a timpanotomia não teve benefícios a longo prazo neste grupo.

ROBSON (1992) e SHAW (2003) também propõem uma abordagem conservadora para o tratamento da otite média com efusão nos portadores de fissuras palatinas, com indicações definitivas de acordo com critérios clínicos. MERRICK (2007) avaliou o efeito da colocação de tubos de ventilação no desenvolvimento da fala em pacientes com fissuras palatinas tratados com a timpanotomia precoce, juntamente

com a palatoplastia primária. Este estudo tinha como grupo controle sujeitos pareados para sexo e idade e não encontrou diferença estatística dos desfechos de fala entre os dois grupos.

VALTONEN (2005a) avaliou também os efeitos dos tubos de ventilação prospectivamente, acompanhando 39 pacientes durante 6 anos após a primeira timpanotomia. Concluiu que a timpanotomia precoce é o tratamento de escolha para as otites com efusão em pacientes com fissura, tendo estes apresentado desfechos clínicos, audiológicos e radiológicos semelhantes ao do grupo controle, sem a fissura palatina.

ANDREWS (2004) utiliza como critério para uso de tubos de ventilação a presença de alterações audiológicas no potencial evocado auditivo de tronco cerebral, sendo indicado o procedimento nos pacientes com 55 dB ou mais de limiar na melhor orelha, mas ressalta que este critério ainda necessita de maior validação.

A alta prevalência de perda auditiva na população com fissuras palatinas é uma clara conseqüência das otites médias nesta população. Diversos estudos demonstram a importância destas alterações como seqüelas da otite média tratada ou não (GOUDY, 2006; PALIOBEI, 2005; BROEN, 1996; CHU, 2005; FRIA, 1987; GOULD, 1990; JOCELYN, 1996; TUNÇBILEK, 2003).

As otites médias, além de carregarem a perda auditiva como parte dos seus sinais e sintomas, apresentam também complicações: as formas agudas sempre apresentam um potencial de disseminação intracraniana com complicações graves como meningites e abscessos intracranianos. As formas crônicas mais avançadas, como a forma colesteatomatosa, também apresentam este mesmo potencial de

complicações. De acordo com CARVALHAL (2003), a prevalência das formas reversíveis de otite média é alta até os seis anos de idade nos pacientes com fissuras palatinas. A partir deste momento, supostamente devido ao desenvolvimento craniofacial e da tuba auditiva, há uma drástica diminuição da prevalência das formas reversíveis e, simultaneamente, um aumento da prevalência das formas crônicas de otite média, com alterações teciduais irreversíveis. Mais uma vez, justifica-se a intervenção precoce do otorrinolaringologista para prevenir a cronificação da doença da orelha média no paciente com fissura palatina.

2.3. PALATOPLASTIA E DOENÇA OTOLÓGICA

2.3.1. Palatoplastias

A palatoplastia é a reconstrução cirúrgica do palato fendido. Baseia-se em três pilares: integridade, comprimento e mobilidade. Estes três objetivos devem ser alcançados mantendo-se um desenvolvimento esquelético maxilar adequado e são fundamentais para a obtenção de um resultado funcional adequado, especialmente em relação à fala (CARREIRÃO, 1996). Diversas técnicas cirúrgicas foram desenvolvidas ao longo do tempo. A técnica descrita por Veau consiste em um descolamento de retalhos mucoperiosteais no palato duro bilateralmente, preservando a artéria palatina e suturando na linha média em três planos – mucosa nasal, musculatura e mucosa oral, deixando duas áreas cruentas de palato duro lateralmente (FRANCO, 1996). WARDIL (1937) e KILNER (1937) realizavam um procedimento semelhante, denominado "*pushback*", com incisão em V e fechamento em Y.

A técnica de VEAU-WARDIL-KILNER (V-W-K) é a mais popular dentre as que propõem um alongamento do palato, podendo ser utilizada em todos os tipos de fissuras palatinas, devido à ampla dissecação dos tecidos. Esta técnica busca um alongamento ântero-posterior do palato através da confecção e mobilização de retalhos mucoperiosteais. É feita incisão em V, com vértice no rebordo alveolar e direção posterior até o hâmulos do pterigóide. A fibromucosa palatina é, então, elevada subperiostealmente e suturada com a fibromucosa contra-lateral, formando um Y. Há alongamento da mucosa oral, mas não da mucosa nasal (FROES FILHO, 2003).

FURLOW (1986) propôs a técnica da plástica em z dupla reversa, que consiste em duas plásticas em z, uma na mucosa oral do palato mole e a outra, com orientação reversa, na mucosa nasal do palato mole. O palato duro é fechado em duas camadas, diminuindo o risco de fístula oronasal. Esta técnica determina o alongamento do palato e previne as retrações cicatriciais longitudinais. No entanto, o reposicionamento muscular não é anatômico, uma vez que há uma sobreposição e não uma justaposição da musculatura.

Ainda não existe consenso sobre qual a melhor técnica para se reconstruir o esfíncter velofaríngeo. O Serviço de Cirurgia Plástica Craniomaxilofacial do HCPA utiliza, nos últimos anos, a técnica V-W-K como escolha em praticamente todos os casos. Recentemente foi desenvolvida uma modificação desta técnica, a V-W-K com veloplastia intravelar associada à plástica em z da mucosa nasal (V- W-K+B+Z). Ela utiliza os conceitos da palatoplastia em V-Y para a obtenção de um bom alongamento antero-posterior do palato, complementa-se pelos preceitos da veloplastia intravelar de BRAITHWAITE (1964), promovendo a reorganização do conjunto muscular do palato mole. Por fim, para alongar a mucosa nasal, utiliza-se de plástica em z, caracterizada pela transposição de dois retalhos com formas triangulares (FROES FILHO, 2003). Um estudo de FROES FILHO (2003) comparou as técnicas de FURLOW, V-W-K com veloplastia intravelar e V-W-K+B+Z, e observou uma alta incidência de fístulas de transição entre o palato mole e o palato duro nos pacientes submetidos à técnica de FURLOW. Todas as técnicas testadas determinaram um bom alongamento do palato no pós-operatório imediato, mas a V-W-K+B+Z proporcionou um posicionamento mais posterior do conjunto muscular.

HOLLAND (2007) comparou técnicas de palatoplastia em dois estágios – primeiro o fechamento do palato mole e depois o fechamento do palato duro, evitando uma suposta hipoplasia maxilar secundária ao fechamento palatino precoce – em 82 pacientes. Encontrou melhores resultados tanto na fala quanto no desenvolvimento da maxila nos procedimentos em um único estágio.

HASSAN (2007) comparou prospectivamente técnicas de palatoplastia com fechamento em duas camadas (W-K sem veloplastia intravelar) com técnica em três camadas de fechamento (Kriens) e observou melhores resultados funcionais tanto na competência velofaríngea quanto na função tubária. POLZER (2006) avaliou a técnica de Kriens em 22 pacientes e observou bons resultados na reconstrução da musculatura velar, com bons resultados na função velofaríngea. HUANG (1998) sugere, em estudo de dissecação cadavérica, que a veloplastia intravelar reestabelece a anatomia velofaríngea normal.

ROBINSON (1992) et al realizaram um estudo prospectivo multicêntrico para acompanhamento das crianças com fissuras labiopalatinas e palatinas desde sua primeira consulta antes de qualquer intervenção cirúrgica craniofacial. As 182 crianças incluídas eram avaliadas quanto à otoscopia e à timpanometria. Durante o procedimento de correção do lábio ou do palato, era realizada microscopia e miringotomia bilateral em todos os pacientes. Se houvesse confirmação de otite com efusão, uma das orelhas era randomizada para receber tubo de ventilação e a outra não. Somente 6 crianças mostraram melhora da otite com efusão na orelha sem tubo de ventilação após a palatoplastia, mostrando persistência da doença mesmo com a correção cirúrgica do palato. ZANZI (2002) obteve bons resultados na fala de

pacientes tratados com palatoplastia precoce (palato mole aos 3 meses, palato duro aos 6 meses de idade); no entanto a prevalência de otite média permaneceu alta nesta população ao chegar aos 3,5 anos de idade.

2.3.2. Palatoplastias e função tubária

A palatoplastia parece ter efeito positivo na doença otológica, prevenindo o desenvolvimento da OME (otite média com efusão), ou mesmo resolvendo a OME já estabelecida. Vários estudos demonstram os benefícios da palatoplastia na redução da frequência de otite média nos portadores de fissuras labiopalatinas (YULES, 1970; PARADISE E BLUESTONE, 1974; TOO CHUNG, 1983; FRABLE, 1985). O papel da palatoplastia na redução dos desfechos otológicos desfavoráveis foi estudado por KRUSE (2005), que demonstrou uma tendência de diminuição destes eventos na idade escolar naqueles pacientes que se submeteram à palatoplastia precocemente em suas vidas (antes dos 24 meses). Um estudo de CHAWDHURI & BOWEN-JONES (1978) encontrou uma maior prevalência de patologia da orelha média em pacientes submetidos ao fechamento tardio do palato mole. SMITH et al (1994) realizaram estudo retrospectivo sobre o tempo necessário para a recuperação da função tubária - transformação de curvas timpanométricas B ou C em curva A - após palatoplastia em 81 pacientes e o tempo médio foi de seis anos, com variação entre 12 meses e 10,3 anos.

A palatoplastia, portanto, parece interferir na evolução das otites médias nos pacientes com fissuras palatinas porque proporciona a reconstrução da cinta muscular

do palato mole permitindo a adequada tração da cartilagem da tuba e sua conseqüente abertura. O que hoje se acredita é que as anormalidades da musculatura palatina no fissurado influenciam na função tubária tanto por suas anormalidades inerentes à separação das massas musculares na linha média do palato quanto devido às alterações nas inserções dessas massas na própria tuba auditiva.

Uma característica pouco explorada na literatura é a existência ou não de uma associação entre o sucesso cirúrgico da palatoplastia e a presença de melhores desfechos otológicos. Primeiramente o conceito de sucesso em palatoplastia é amplo e multidisciplinar, envolvendo diversos aspectos anatômicos, funcionais e de qualidade de vida. No entanto, cabe aqui avaliar o adequado funcionamento da musculatura do véu palatino, grande pilar dos aspectos funcionais desta estrutura. Diversos métodos são utilizados para avaliar o bom desempenho do esfíncter velofaríngeo no pós-operatório das palatoplastias, conforme já elucidado nas páginas anteriores.

Ao estudarmos profundamente o tema das otites médias nos pacientes com fissuras palatinas, certamente observamos que nesta malformação temos um modelo *in vivo* de disfunção tubária crônica. Assim, todos os esforços de avaliação e tratamento otológico nestes pacientes envolvem o melhor arejamento da orelha média, com a utilização de tubos de ventilação e correção precoce dos defeitos do palato. Nosso raciocínio fisiopatológico baseia-se nos aspectos anatômicos e fisiológicos conhecidos do funcionamento da musculatura do palato mole ou esfíncter velofaríngeo em relação à tuba auditiva, conforme acima comentado. Assim, um paciente com uma adequada correção do defeito congênito responsável pela disfunção tubária, teoricamente, desenvolveria menos doença otológica. Durante a palatoplastia corrige-

se a falha mediana que une a musculatura a cada lado e permite-se a elevação e tensão do véu concomitante à abertura tubária. Espera-se que com uma musculatura velofaríngea contrátil e anatomicamente bem posicionada ocorra correção da disfunção tubária e suas conseqüências à orelha média. No entanto a literatura carece de estudos que avaliem a função do esfíncter velofaríngeo e sua relação com o *status* otológico do paciente. Há diversos trabalhos que, como observamos nesta revisão, exploram o tema das otites, perdas auditivas, desenvolvimento intelectual, fala, disfunção velofaríngea e métodos de avaliação do EVF. Não existe nenhum dado sobre o papel do resultado da palatoplastia, considerando-se a adequação da musculatura do EVF, e suas repercussões na função da tuba auditiva e patologia na orelha média.

3. REFERÊNCIAS BIBLIOGRÁFICAS

- ALTMANN, E. B. C. Anatomia e fisiologia do esfíncter velofaríngeo. In: ALTMANN, E. B. C. Fissuras labiopalatinas. 4 ed. Carapicuíba, Pró-fono Departamento Editorial, 1997. pp 133-156.
- ALTMANN, E. B. C.; LEDERMAN, H. Videofluoroscopia da deglutição e do esfíncter velofaríngeo: padronização do exame. **Pró-fono Rev. Atual. Cient.** 2: 9-16, 1990.
- ALTMANN, E.B.C; PONTES, P.A.; BEHLAU, M.S. Normatização do exame nasolaringoscópico para o estudo das alterações do esfíncter velofaríngeo. **Discúrbios Com.**, 3: 239-47, 1990.
- ANDREWS, P. J.; CHORBACHI, R.; SIRIMANNA, T.; SOMMERLAD, B.; HARTLEY, B. E. J. Evaluation of hearing thresholds in 3-month-old children with a cleft palate: the basis for a selective policy for ventilation tube insertion at time of palate repair. **Clin. Otolaryngol.**, 29: 10-17, 2004.
- BLUESTONE, C. D. Studies in otitis media: Children's Hospital of Pittsburgh University – University of Pittsburgh progress report – 2004. **Laryngoscope**, 114 suppl: 1-26, 2004.
- BRAITHWAITE, F. Congenital deformities. II. Cleft palate repair. **Mod. Trends Plast. Surg.**, 16: 30-49, 1964.
- BROEN, P. A.; MOLLER, K. T.; CARLSTROM, J.; DOYLE, S. S.; DEVERS, M.; KEENAN, K. M. Comparison of the hearing histories of children with and without cleft palate. **Cleft Palate Craniofac. J.**, 33 (2): 127-33, 1996.
- BROWNER, W.S.; NEWMAN, T.B.; CUMMINGS, S.R.; HULLEY, S.B. Estimando o tamanho de amostra e o poder estatístico: pontos básicos. In: HULLEY, S.B.;

- CUMMINGS, S.R.; BROWNER, W.S.; GRADY, D.; HEARST, N.; NEWMAN, T.B. Delineando a pesquisa clínica: uma abordagem epidemiológica. 2 ed. Porto Alegre, Artmed, 2003.
- CARREIRÃO, S.; SILVA, M. O. Conceitos atuais do tratamento cirúrgico da fissura palatina. In: CARREIRÃO, S.; LESSA, S.; ZANINI, S.A. **Tratamento das fissuras labiopalatinas**. 2 ed. Rio de Janeiro, Revinter, 1996. p 175-9.
- CARVALHAL, L.H.S.K. **Descrição das alterações otológicas de pacientes com fissura labiopalatina ou palatina isolada**. Porto Alegre, 2003. Dissertação (mestrado), Faculdade de Medicina – Universidade Federal do Rio Grande do Sul.
- CASSELBRANT, M.L.; CANTEKIN, E.L.; DIRKMAAT, D.C.; DOYLE, W.J.; BLUESTONE, C.D. Experimental paralysis of the tensor veli palatini muscles. **Acta Otolaryngol. (Stockh)**, 106: 178, 1988.
- CHAWDHURI, P. K.; BOWEN-JONES, E. Otorhinological study of children with cleft palates. **J. Laryngol. Otol.**, 92: 29, 1978.
- CHU, K. M. Y.; MCPHERSON, B. Audiological status of Chinese patients with cleft lip and palate. **Cleft Palate Craniofac. J.**, 42 (3): 280-85, 2005.
- COLLARES, M.V.V.; WESTPHALEN A.C.A.; COSTA, T.C.; GOLDIM J.R. Fissuras lábio-palatinas: incidência e prevalência da patologia no Hospital de Clínicas de Porto Alegre. Um estudo de 10 anos. **Rev. Amrigs.**, 39 (3): 183-88, 1995.
- CONLEY, S.F.; GOSAIN, A.K.; MARKS, S.M.; LARSON, D.L. Identification and assessment of velopharyngeal inadequacy. **Am. J. Otolaryngol.**, 18 (1): 33-46, 1997.

- COSTA, S.S.; CRUZ, O.L.M. Otite média. Introdução. In: COSTA, S.S.; CRUZ, O.L.M.; OLIVEIRA, J.A.A. **Otorrinolaringologia – Princípios e Prática**. Porto Alegre, Artes Médicas, 1994. p.120-122.
- DICKSON, D.R. Anatomy of the normal and cleft palate Eustachian tube. **Ann. Otol. Rhinol. Laryngol.**, 85: 25-9, 1976.
- FARA, M.; DVORAK, J. Abnormal anatomy of the muscles of the palatopharyngeal closure in cleft palates. **Plast. Reconstr. Surg.**, 46: 488-96, 1970.
- FINKELSTEIN, Y.; TALMI, Y.P.; NACHMANI, A.; HAUBEN, D.J.; ZOHAR, Y. Levator veli palatini muscle and Eustachian tube function. **Plast. Reconstr. Surg.**, 85 (5): 684-92, 1990.
- FRABLE, M.A.; BRANDON, G.T.; THEOGARAJ, S.D. Velar closure and ear tubings as a primary procedure in the repair of the cleft palates. **Laryngoscope**, 95: 1044, 1985.
- FRANCO, T. Fissuras palatinas – tratamento cirúrgico. In: CARREIRÃO, S.; LESSA, S.; ZANINI, S.A. **Tratamento das fissuras labiopalatinas**. 2 ed. Rio de Janeiro, Revinter, 1996. p 159-71.
- FRIA, T. J.; PARADISE, J. L.; SABO, D. L.; ELSTER, B. A. Conductive hearing loss in infants and young children with cleft palate. **J. Pediatrics**, 111 (1): 84-7, 1987.
- FROES FILHO, R. R. **Estudo morfométrico comparativo entre três técnicas de palatoplastia para reposicionamento do palato mole**. Porto Alegre, 2003. Dissertação (Mestrado) – Universidade Federal do Rio Grande do Sul.

- FURLOW, L. T. Jr. Cleft palate repair by double opposing Z-plasty. **Plast. Reconstr. Surg.** 78: 724-38, 1986.
- GIUGLIANI, R.; SCHÜLER, L.; et al. Monitorização de defeitos congênitos no Hospital de Clínicas de Porto Alegre. **Rev. Amrigs** 30: 7-14, 1986.
- GOLDING-KUSHNER, K.J.; ARGAMASO, R.V.; COTTON, R.T.; GRAMES, L.M.; et al. Standardization for the reporting of nasopharyngoscopy and multiview videofluoroscopy: a report from an international working group. **Cleft Palate J.**, 27(4) 337-48, 1990.
- GOLDMAN, J. L.; MARTINEZ, S. A.; GANZEL, T. M. Eustachian tube dysfunction and its sequelae in patients with cleft palate. **South. Med. J.**, 86 (11): 1236-37, 1993.
- GOUDY, S.; LOTT, D.; CANADY, J.; SMITH, R. J. H. Conductive hearing loss and otopathology in cleft palate patients. **Otolaryngol. Head Neck Surg.**, 134: 946-48, 2006.
- GOULD, H. J. Hearing loss and cleft palate: the perspective of time. **Cleft Palate J.**, 27 (1): 36-9, 1990.
- GRANT H.R.; QUINEY R.E.; MERCER, D.M.; LODGE, S. Cleft palate and glue ear. **Arch. Dis. Child.**, 63: 176-9, 1988.
- HASSAN, M. E.; ASKAR, S. Does palatal muscle reconstruction affect the functional outcome of cleft palate surgery? **Plast. Reconstruct. Surg.**, 119 (6): 1859-65, 2007.

- HAVSTAM, C.; LOHMANDER, A.; PERSSON, C.; DOTEVALL, H. LITH, A.; LILJA, J.; Evaluation of VPI-assessment with videofluoroscopy and nasoendoscopy. **Br. J. Plastic Surg.**, 58: 922-31, 2005.
- HENNINGSSON, G.; KUEHN, D. P.; SELL, D.; SWEENEY, T.; TROST-CARDAMONE, J. E.; WHITEHILL, T.L. Universal parameters for reporting speech outcomes in individuals with cleft palate. **Cleft Palate Craniofac. J.** 45 (1): 1- 17, 2008.
- HOLLAND, S.; GABBAY, J. S.; HELLER, J. B.; O'HARA, C.; HURWITZ, D.; FORD, M. D.; SAUDER, A. S.; BRADLEY, J. P. Delayed closure of the hard palate leads to speech problems and deleterious maxillary growth. **Plast. Reconstr. Surg.**, 119 (4): 1302-10, 2007.
- HUANG, M. H. S.; LEE, S.T.; RAJENDRAN, K. A fresh cadaveric study of paratubal muscles: implications for Eustachian tube function in cleft palate. **Plast. Reconstr. Surg.**, 100: 833-42, 1997.
- HUANG, M. H. S.; LEE, S.T.; RAJENDRAN, K. Anatomic basis of cleft palate and velopharyngeal surgery: implications from a fresh cadaveric study. **Plast. Reconstr. Surg.**, 101 (3): 613-27, 1998.
- HUBBARD, T.W.; PARADISE, J. L.; McWILLIAMS, B.J.; ELSTER, B.A; TAYLOR, F.H. Consequences of unremitting middle-ear disease in early life: otologic, audiologic, and developmental findings in children with cleft palate. **N. Engl. J. Med.**, 312 (24): 1529-34, 1985.

- JOCELYN, L. J.; PENKO, M. A.; RODE, H. L. Cognition, communication, and hearing in young children with cleft lip and palate and in control children: a longitudinal study. **Pediatrics**, 97 (4): 529-36, 1996.
- KILNER, T. P. Cleft lip and palate repair technique. **St. Thomas Hospital Rev.**, v. 2, p. 127, 1937.
- KRIENS, O. Documentation of the cleft lip, alveolus and palate. In: BARBACH, MORRIS, H., ed. **Multidisciplinary management of the cleft lip and palate**. Philadelphia, Saunders, 1990. p. 127-33.
- KRUSE, L.S. **Repercussões do momento da palatoplastia na otoscopia e audiometria de pacientes com fissura palatina entre seis e 12 anos de idade**. Dissertação de Mestrado, Universidade Federal do Rio Grande do Sul, Programa de Pós-Graduação em Medicina: Cirurgia, 2005.
- LEDERMAN, H. Videofluoroscopia. In: ALTMANN, E. B. C. Fissuras labiopalatinas. 4 ed. Carapicuíba, Pró-fono Departamento Editorial, 1997. pp 185 - 193.
- LAM, D.J.; STARR, J.R.; PERKINS J.A.; LEWIS, C.W.; EBLEN, L.E.; DUNLAP, J.; SIE, K.C.Y. A comparison of nasendoscopy and multiview videofluoroscopy in assessing velopharyngeal insufficiency. **Otolaryngol. Head Neck Surg.**, 134(3): 394-402, 2006.
- LESSA, S. Insuficiência velofaríngea. In: CARREIRÃO, S.; LESSA, S.; ZANINI, S.A. **Tratamento das fissuras labiopalatinas**. 2 ed. Rio de Janeiro, Revinter, 1996. p 237-51.

- LEUWER, R.; SCHUBERT, R.; KUCINSKI, T.; LIEBIG, T.; MAIER, H. The muscular compliance of the auditory tube: a model-based survey. **Laryngoscope**, 112: 1791-95, 2002.
- MATSUNE, S.; SANDO, I.; TAKAHASHI, H. Insertion of the tensor veli palatini muscle into the Eustachian tube cartilage in cleft palate cases. **Ann. Otol. Rhinol. Laryngol.**, 100: 439-46, 1991.
- MERRICK, G.D.; KUNJUR, J.; WATTS, R.; MARCUS, A.F. The effect of early insertion of grommets on the development of speech in children with cleft palates. **Br. J. Oral Maxillofac. Surg.**, 45: 527-33, 2007.
- MISHIMA, K.; YAMADA, T.; SUGII, A.; IMURA, H.; SUGAHARA, T. Relationships between nasalance scores and velopharyngeal shapes in cleft palate patients. **J. Cran. Maxillofac. Surg.** 36: 11-14, 2008.
- MIGUEL, H. C.; GENARO, K. F.; TRINDADE, I. E. K. Avaliação perceptiva e instrumental da função velofaríngea na fissura submucosa de palato assintomática. **Pró-Fono Rev. Atual. Cient.** 19 (1): 105-112, 2007.
- MODOLIN, M.; KAMAKURA, L.; CERQUEIRA, E. M. Classificação, etiologia, patogenia e incidência das fissuras labiopalatinas. In: CARREIRÃO, S.; LESSA, S.; ZANINI, S.A. **Tratamento das fissuras labiopalatinas**. 2 ed. Rio de Janeiro, Revinter, 1996. pp 13-18.
- MOLLER, P. Hearing, middle ear pressure and otopathology in a cleft palate population. **Acta Otolaryngol.**, 92: 521-8, 1981.
- MONSELL, E.M.; HARLEY, R.E. Eustachian tube dysfunction. **Otolaryngol. Clin. North Am.**, 29 (3): 437-44, 1996.

- MOORE, K. L.; PERSAUD, T. V. N. Embriologia clínica. 5 ed. Rio de Janeiro, Guanabara-Koogan, 1994. cap 10.
- OVESEN, T.; BLEGVAD-ANDERSEN, O. Alterations in tympanic membrane appearance and middle ear function in 11-year-old children with complete unilateral cleft lip and palate compared with healthy age-matched subjects. **Clin. Otolaryngol.**, 17: 203-7, 1992.
- PALIOBEI, V.; PSIFIDIS, A.; ANAGNOSTOPOULOS, D. Hearing and speech assessment of cleft palate patients after palatal closure. Long-term results. **Int. J. Pediatric. Otolaryngol.**, 69: 1373-81, 2005.
- PAPARELLA, M.M.; HIRAIDE, F.; JUHN, S.K.; KANECO, J. Cellular events involved in middle ear fluid production. **Ann. Otol. Rhinol. Laryngol.**, 79 (4): 766-79, 1970.
- PARADISE, J.L.; BLUESTONE C.D.; FELDER, H. The universality of otitis media with effusion in 50 infants with cleft palate. **Pediatrics**, 44 (1): 35-42, 1969.
- PARADISE, J.L.; BLUESTONE, C.D. Early treatment of the universal otitis media of infants with cleft palate. **Pediatrics**, 53: 48-54, 1974.
- PARADISE, J. L.; FELDMAN, H. M.; CAMPBELL, T. F.; DOLLAGHAN, C. A.; ROCKETTE, H. E.; PITCAIRN, D. L.; SMITH, C. G.; COLBORN, D. K.; BERNARD, B. S.; KURS-LASKY, M.; JANOSKY, J. E. SABO, D. L.; O'CONNOR, R. E.; PELHAM, W. E. Tympanostomy tubes and developmental outcomes at 9 to 11 years of age. **N. Engl. J. Med.**, 356 (3): 248-260, 2007.

- PASSAVANT, G. Über die verschliessung des schlundes beim sprechen. **Arch. Path. Anat. Physiol. Klin. Med.** 46: 1, 1869. Apud **Acta Chirurg. Scand.** 126: 434-44, 1963.
- PENIDO, F. A.; NORONHA, R.M.S.; CAETANO, K. I.; JESUS, M. S. V.; DI NINNO, C.Q.M.S.; BRITTO, A. Correlação entre os achados do teste de emissão de ar nasal e da nasofaringoscopia em pacientes com fissura labiopalatina operada. **Rev. Soc. Bras. Fonoaudiol.** 12(2): 126-34, 2007.
- PICCOLI, E. M. H.; MONTENEGRO, W.; TSUJI, D. H. Função velofaríngea: considerações na avaliação e no tratamento fonoaudiológico. **Pró-fono Rev. Atual. Cient.** 7 (2): 60-63, 1995.
- PIGOTT, R.W. An analysis of the strenghts and weaknesses of endoscopic and radiological investigations of velopharyngeal incompetence based on a 20 year experience of simultaneous recording. **Br. J. Plastic Surg.**, 55: 32-34, 2002.
- PIGOTT, R.W. The nasoendoscopic appearance of the normal palato-pharyngeal valve. **Plast. Reconstr. Surg.**, 43: 19-24, 1969.
- POLZER, I.; BREITSPRECHER, L.; WINTER, K.; BIFFAR, R. Videoendoscopic, speech and hearing in cleft palate children after levator-palatopharyngeus surgery according to Kriens. **J. Craniomaxillofac. Surg.**, 34: 52-6, 2006.
- PONTES, P. A. L.; BEHLAU, M. S. Nasolaringoscopia. In: ALTMANN, E. B. C. Fissuras labiopalatinas. 4 ed. Carapicuíba, Pró-fono Departamento Editorial, 1997. pp 175 – 183.
- PROCTOR, B. Anatomy of the Eustachian tube. **Arch. Otolaryngol.** 97: 2, 1973.

- ROBINSON, P.J.; LODGE, S.; JONES, B.M.; WALKER, C.C.; GRANT, H.R. The effect of palate repair on otitis media with effusion. **Plast. Reconstruct. Surg.**, 89 (4): 640-45, 1992.
- ROBSON, A.K.; BLANSHARD, J.D.; BLANSHARD, J.D.; JONES, K.; ALBERY, E.H.; SMITH, I.M.; MAW, A.R. A conservative approach to the management of otitis media with effusion in cleft palate children. **J. Laryngol. Otol.**, 106: 788-92, 1992.
- ROOD, S.R.; DOYLE, W.J. The nasopharyngeal orifice of the auditory tube: implications for tubal dynamics anatomy. **Cleft Palate J.** 19:119, 1982.
- ROSENFELD, R.M.; KAY, D. Natural history of untreated otitis media. **Laryngoscope**, 113: 1645-57, 2003.
- ROWE, M.R.; D'ANTONIO, L.L. Velopharyngeal dysfunction: evolving developments in evaluation. **Curr. Opin. Otolaryngol. Head Neck Surg.**, 13: 366-70, 2005.
- RYNNEL-DAGÖÖ, B.; LINDBERG, K.; BAGGER-SJÖBÄCK, D.; LARSON, O. Middle ear disease in cleft palate children at three years of age. **Int. J. Pediatr. Otorhinolaryngol.**, 23: 201-209, 1992.
- SCHEIBE, A.B.; SMITH, M.M.; SCHMIDT, L.P.; SCHMIDT, V.B.; DORNELLES, C.; CARVALHAL, L.H.S.K.; KRUSE, L.S.; COSTA, S.S. Estudo da orelha contralateral na otite média crônica. "Efeito Orloff®". **Rev. Bras. Otorrinolaringol.**, 68: 245-49, 2002.
- SEAGLE, M. B.; NACKASHI, J. A.; KEMKER, F. J.; MARKS, R. G.; WILLIAMS, W. N.; FROLOVA, L. Y.; GONCHAKOV, G. V.; SCHESLAVSKY, S. Otologic and

- audiologic status of Russian children with cleft lip and palate. **Cleft Palate Craniofac. J.**, 35 (6): 495-99, 1998.
- SEHATI-CHAFAI-LEUWER, S.; WENZEL, S.; BSCHORER, R.; SEEDORF, H.; KUCINSKI, T.; MAIER, H. LEUWER, R. Pathophysiology of the Eustachian tube – relevant new aspects for the head and neck surgeon. **J. Cranio Maxillofac. Surg.**, 34: 351-54, 2006.
- SHAW, R.; RICHARDSON, D.; McMAHON, S. Conservative management of otitis media in cleft palate. **J. Cranio Maxillofac. Surg.**, 31: 316-20, 2003.
- SHEAHAN, P.; BLAYNEY, A.W.; SHEAHAN, J. N.; EARLEY, M.J. Sequelae of otitis media with effusion among children with cleft lip and-or palate. **Clin. Otolaryngol.**, 27: 494-500, 2002.
- SHEAHAN, P.; MILLER, I.; SHEAHAN, J. N.; EARLEY, M.J.; BLAYNEY, A.W. Incidence and outcome of middle ear disease in cleft lip and or cleft palate. **Int. J. Pediatric Otolaryngol.**, 67: 785-93, 2003a.
- SHEAHAN, P.; BLAYNEY, A. W. Cleft palate and otitis media with effusion: a review. **Rev. Laryngol. Otol Rhinol.** 124 (3): 171-77, 2003b.
- SHEAHAN, P.; MILLER, I.; EARLEY, M. J.; SHEAHAN, J. N.; BLAYNEY, A. W. Middle ear disease in children with congenital velopharyngeal insufficiency. **Cleft Palate Craniofac. J.**, 41 (4): 364-7, 2004.
- SHIBAHARA, Y.; SANDO, I. Histopathologic study of Eustachian tube in cleft palate patients. **Ann. Otol. Rhinol. Laryngol.**, 97: 403-8, 1988.
- SHPRITZEN, R.J.; GOLDING-KUSHNER, K.J. Evaluation of velopharyngeal insufficiency. **Otolaryngol. Clin. North Am.**, 22: 519-36, 1989.

- SIE, K.C.Y.; STARR, J.R.; BLOOM, D. C.; CUMMINGHAM, M; et al. Multicenter interrater and intrarater reliability in the endoscopic evaluation of velopharyngeal insufficiency. **Arch. Otolaryngol. Head Neck Surg.**, 134(7): 757-63, 2008.
- SKOLNICK, M.L. Velopharyngeal function in cleft palate. **Clin. Plast. Surg.** 2: 285-97, 1975.
- SMITH, T. L.; DIRUGGIERO, D. C.; JONES, K. R. Recovery of Eustachian tube function and hearing outcome in patients with cleft palate. **Otolaryngol. Head Neck Surg.**, 111: 423-29, 1994.
- SOMMERLAD, B.C. Evaluation of VPI-assessment with videofluoroscopy and nasoendoscopy (commentary). **Br. J. Plastic Surg.**, 58: 932-33, 2005.
- SPINA, V.; PSILLAKIS, J. M.; LAPA, F. S. et al. Classificação das fissuras labiopalatinas: sugestão de modificação. **Rev. Hosp. Clin. Fac. Med. São Paulo**, 27: 5-6, 1972.
- STOOL, E. S.; RANDALL, P. Unexpected ear disease in infants with cleft palate. **Cleft Palate J.**, 4: 99-103, 1967.
- TAKASAKI, K.; SANDO, I.; BALABAN, C.D.; ISHIJIMA, K. Postnatal development of Eustachian tube cartilage. A study of normal and cleft palate cases. **Int. J. Pediatric. Otolaryngol.**, 52: 31-36, 2000.
- TOO CHUNG, M.A. The assesment of middle ear function and hearing by tympanometry in children before and after palate repair. **Br. J. Plast. Surg.**, 36: 295, 1983.

- TOS, M. Upon the relationship between secretory otitis in childhood and chronic otitis and its sequelae in adults. **J. Laryngol. Otol.**, 95: 1011-22, 1981.
- TRINDADE, I. E. K.; GENARO, K. F.; YAMASHITA, R. P.; MIGUEL, H. C.; FUKUSHIRO, A. P. Proposta de classificação da função velofaríngea na avaliação perceptivo-auditiva da fala. **Pró-Fono Rev. Atual. Cient.** 17 (2): 259-62, 2005.
- TUNÇBILEK, G.; ÖZGUR, F.; BELGIN, E. Audiologic and tympanometric findings in children with cleft lip and palate. **Cleft Palate Craniofac. J.**, 40 (3): 304-9, 2003.
- VALTONEN, H.; DIETZ, A.; QVARNBERG, Y. Long-term clinical, audiologic, and radiologic outcomes in palate cleft children treated with early tympanostomy for otitis media with effusion: a controlled prospective study. **Laryngoscope**, 115: 1512-16, 2005a.
- VALTONEN, H.; DIETZ, A.; QVARNBERG, Y; NUUTINEN, J. Development of mastoid air cell system in children treated with ventilation tubes for early-onset otitis media: a prospective radiographic 5-year follow-up study. **Laryngoscope**, 115: 268-273, 2005b.
- WARDILL, W. E. Techniques of operation for cleft palate. **Br. J. Surg.** v. 25, p. 117, 1937.
- WILLIAMS, W. N. et al. A methodology report of a randomized prospective clinical trial to assess velopharyngeal function for speech following palatal surgery. **Contr. Clin. Trials** 19: 297-312, 1998.

- YOON, P.J.; STARR, J.R.; PERKINS, J.A.; BLOOM, D.; SIE, K. C. Y. Interrater and intrarater reliability in the evaluation of velopharyngeal insufficiency within a single institution. **Arch. Otolaryngol. Head Neck Surg.** 132: 947-51, 2006.
- YULES, R.B. Hearing in cleft palate patients. **Arch. Otolaryngol.**, 91: 319-23, 1970.
- ZANZI, M.; CHERPILLOD, J.; HOHFELD, J. Phonetic and ontological results after early palate closure in 18 consecutive children presenting with cleft lip and palate; **Int. J. Pediatr. Otorhinolaryngol.**, 66: 131-37, 2002.

4. OBJETIVOS

4.1. Objetivo geral:

Descrever as alterações otoscópicas e a adequação da função velofaríngea dos pacientes em idade escolar com fissura palatina corrigida através da palatoplastia.

4.2. Objetivo específico:

Correlacionar o grau de disfunção velofaríngea com a gravidade das alterações otoscópicas dos pacientes em idade escolar com fissura palatina corrigida através da palatoplastia.

5. ARTIGO

REPERCUSSÕES DA DISFUNÇÃO VELOFARÍNGEA NA ORELHA MÉDIA DE PACIENTES COM FISSURA PALATINA CORRIGIDA

Daniela Preto da Silva, Marcus Vinícius Martins Collares, Sady Selaimen da Costa

Resumo

Introdução e objetivos: As fissuras palatinas apresentam uma forte associação com o desenvolvimento de otite média devido ao defeito anatômico-funcional da musculatura do palato mole repercutindo na função da tuba auditiva. Este estudo pretende avaliar a adequação da musculatura velofaríngea após a palatoplastia, através de videonasoendoscopia, e verificar se há correlação com o *status* otológico. **Métodos:** estudo transversal, com avaliação videonasoendoscópica e videotoscópica, através de escores de gravidade das alterações encontradas. Setenta e três pacientes com fissuras palatinas ou labiopalatinas, entre seis e 12 anos de idade, já submetidos a palatoplastia e em acompanhamento no Ambulatório de Otorrinolaringologia e Fissuras Palatinas do HCPA foram estudados. **Resultados:** não houve correlação estatisticamente significativa entre os escores videonasoendoscópico e videotoscópico na população estudada. **Discussão e conclusões:** Defeitos intrínsecos da cartilagem da tuba auditiva e da inserção da musculatura velofaríngea na tuba parecem contribuir para a evolução das otites médias nos pacientes com fissura palatina, além do defeito no palato mole em si. Não houve correlação entre a gravidade dos achados otoscópicos e o grau de disfunção da musculatura do esfíncter velofaríngeo.

Palavras-chave

Fissura palatina; otite média; otoscopia; insuficiência velofaríngea; tuba auditiva.

5.1. Introdução

As fissuras labiopalatinas são malformações congênitas que afetam 1: 923,3 nascidos-vivos (COLLARES, 1995). A associação destas entidades com doenças otológicas é bem conhecida. A universalidade da otite média com efusão entre pacientes lactentes com fenda palatina já foi descrita (PARADISE, 1969; GRANT, 1988), e o desfecho destas alterações nas idades escolar e adulta inspira alguns estudos (OVESEN, 1992; SHEEHAN, 2002 e 2003; HUBBARD, 1985). A intervenção médica na evolução da doença, tanto sob o ponto de vista da correção cirúrgica da malformação em si, quanto em relação ao tratamento da otite média em seus diversos estágios, ainda tem papel indeterminado no desfecho otológico final (ROBINSON, 1992; VALTONEN, 2005; SHAW, 2003; PALIOBEI, 2005; MERRICK, 2007).

A principal razão para a ocorrência da otite média com efusão (OME) nas crianças com fissura palatina parece ser a disfunção tubária crônica, especialmente com uma falha no mecanismo de abertura da tuba por anormalidades musculares nesta região. A disfunção tubária seria, então, o fator desencadeante e mantenedor dos eventos sucessivos que levam às alterações reversíveis e irreversíveis na fenda auditiva destes pacientes (COSTA, 1994). Sugere-se que há correlação entre disfunção tubária crônica e OME na infância e o desenvolvimento subsequente de otite média crônica colesteatomatosa, não-colesteatomatosa e perda auditiva (TOS, 1981; PAPARELLA, 1970). No entanto, não há evidências que definam com precisão se o tratamento agressivo da OME na infância pode diminuir a incidência de desfechos

otológicos desfavoráveis – otite média crônica e perda auditiva (MOLLER, 1981; ROBSON, 1992).

A palatoplastia demonstra ter efeito positivo na doença otológica, prevenindo o desenvolvimento da OME, ou mesmo resolvendo a OME já estabelecida. Vários estudos demonstram os benefícios da palatoplastia na redução da frequência de otite média nos portadores de fissuras palatinas (YULES, 1970; PARADISE, 1974; TOO CHUNG, 1983; FRABLE, 1985). O músculo tensor do véu palatino parece ser o maior responsável pela abertura tubária (CASSELBRANT, 1988; FINKELSTEIN, 1990) e suas inserções na tuba auditiva podem estar alteradas em pacientes com fissura palatina (MATSUNE, 1991).

As alterações funcionais tubárias nos pacientes com fissuras palatinas parecem ser multifatoriais, envolvendo o evidente defeito de união da cinta muscular do palato mole na linha média, mas também alterações anatômicas como as inserções musculares na tuba (tensor do véu palatino), o diâmetro da tuba e algumas características da cartilagem. Outros músculos, como o pterigóide medial, também demonstraram ter papel na fisiologia tubária em alguns trabalhos. Todos estes fatores já foram alvo de estudos (TAKASAKI, 2000; HUANG, 1997; FARA, 1970; DICKSON, 1976; SHIBAHARA, 1988, LEWER, 2002; SEHHATI-CHAFAI-LEUWER, 2006).

O papel da palatoplastia na redução dos desfechos otológicos desfavoráveis foi estudado por KRUSE (2005), que demonstrou uma tendência de diminuição destes eventos na idade escolar naqueles pacientes que submeteram-se à palatoplastia precocemente em suas vidas (antes dos 24 meses de vida).

Uma característica pouco explorada na literatura é a existência ou não de uma associação entre o sucesso cirúrgico com a palatoplastia e a presença de melhores desfechos otológicos. Diversos métodos são utilizados para avaliar o bom desempenho do esfíncter velofaríngeo no pós-operatório das palatoplastias (LESSA, 1996): as avaliações perceptuais da fala quanto à presença de hipernasalidade; os equipamentos que avaliam a ressonância nasal e as pressões intra-orais e intra-nasais durante a fala; a videofluoroscopia do esfíncter velofaríngeo; e a videonasoendoscopia, método direto, dinâmico e livre de radiação, descrito inicialmente por PIGOTT (1969), que permite observar a anatomia do esfíncter velofaríngeo e sua mobilidade, possibilitando avaliar adequadamente o fechamento ou vedação total de suas estruturas durante a fala, sopro e deglutição, bem como visualizar suas deficiências observando-se o *gap* ou escape residual durante estas manobras. A videonasoendoscopia é o exame padrão realizado na avaliação de pacientes submetidos a palatoplastias em acompanhamento no Serviço de Cirurgia Plástica Craniomaxilofacial do HCPA.

Os objetivos deste estudo são: 1) descrever as alterações otoscópicas e a adequação da função velofaríngea dos pacientes em idade escolar com fissura palatina corrigida através da palatoplastia; 2) correlacionar o grau de disfunção velofaríngea com a gravidade das alterações otoscópicas nestes pacientes.

5.2. Métodos

5.2.1 Delineamento: estudo transversal

5.2.2 Critérios de Inclusão: pacientes com fissura labiopalatina ou palatina isolada, de ambos os sexos, com idade entre seis anos e 12 anos e 11 meses de

idade, já submetidos a palatoplastia, em acompanhamento no Ambulatório de Otorrinolaringologia e Fissura Palatina do Hospital de Clínicas de Porto Alegre (HCPA) entre fevereiro de 2005 e agosto de 2007.

5.2.3 Critérios de Exclusão: pacientes cujos responsáveis não consentirem sua inclusão (através do Termo de Consentimento Informado), com alterações cognitivas importantes que impeçam a execução do exame, que não colaborarem na realização do exame de forma adequada para avaliação do esfíncter velofaríngeo, com atresia do meato acústico externo, com atresia de coanas ou desvios septais obstrutivos que impeçam a avaliação endoscópica adequada do esfíncter velofaríngeo.

5.2.4 Avaliação: os pacientes que preencherem os critérios para participar do estudo serão submetidos a:

- 5.2.4.1. *Anamnese* incluindo dados de identificação, queixas otológicas, queixa de hipernasalidade e de refluxo oro-nasal de alimentos.

- 5.2.4.2. *Classificação da fissura palatina*, de acordo com os dados pré-operatórios encontrados no prontuário do paciente; esta classificação é rotineiramente realizada pelo Serviço de Cirurgia Plástica Craniomaxilofacial do HCPA. É utilizado o sistema LAHSHAL para classificar as fissuras (KRIENS, 1990). Este sistema é composto de sete dígitos, que permite a descrição das formas da fissura, inclusive as microformas, utilizando letras maiúsculas para as formas completas e minúsculas para as incompletas. Assim, temos “L/l” correspondendo ao lábio, “A/a” correspondendo ao alvéolo, “H/h” representando palato duro e o “S/s” para o palato mole. As microformas são descritas através da utilização de asterisco (*), no local correspondente à letra. A leitura do sistema é feita da direita para a esquerda do paciente.

- 5.2.4.3. Investigação das *cirurgias* já realizadas: rinolabioplastia, palatoplastia, faringoplastia, enxerto ósseo alveolar, cirurgias otológicas (colocação de tubos de ventilação, timpanoplastias e timpanomastoidectomias), bem como suas datas e técnicas adotadas (informações do prontuário médico); em relação à palatoplastia, atenção e registro especial indicando a data e a idade de realização do procedimento.

- 5.2.4.4. Investigação sobre a realização de *fonoterapia*: realizada por entrevista direta com o responsável, indagando a realização ou não de fonoterapia, assim como o tempo total, a idade e a frequência de realização do tratamento.

- 5.2.4.5. *Otoscopia e videoscopia*: avaliação da presença de retrações timpânicas, otite média com efusão, perfurações timpânicas e otite média colesteatomatosa; utilizou-se sistema de óptica rígida nasal de 0 graus, 4mm de diâmetro, acoplado a microcâmera marca Alphatron, modelo Strobosview e fonte de luz *xenon* de mesma marca, gravando-se as imagens capturadas em fitas VHS. Estas imagens foram posteriormente digitalizadas em arquivos Mpeg.

A avaliação destas imagens foi realizada pela pesquisadora de maneira cega e independente das demais avaliações efetuadas. Este método de avaliação otoscópica já é realizado rotineiramente no Ambulatório de Otorrinolaringologia e Fissura Palatina do HCPA desde a sua aplicação e validação por KRUSE, 2005.

Foram analisadas a posição da membrana timpânica (retraída ou não, grau de retração), presença de efusão na orelha média, presença de miringosclerose, perfuração timpânica e colesteatoma. As retrações foram classificadas segundo SCHEIBE, 2002, como descrito abaixo (tabela 1).

Escore	Definição	<i>Pars Tensa</i>	<i>Pars Flaccida</i>
0	Sem retração	Retração ausente	Retração ausente
1	Retração leve	Apenas retração	Apenas retração
2	Retração moderada	Toque da membrana na articulação incudoestapediana	Toque da membrana no colo do martelo
3	Retração grave	Membrana aderida ao estribo ou promontório	Erosão óssea atical

Tabela 1. Retrações da membrana timpânica. Scheibe, 2002.

As retrações da *pars tensa* da membrana timpânica são classificadas em: 0- ausência de retração; 1- retração leve; 2- retração moderada (tocando a bigorna); 3- retração severa (tocando o estribo ou o promontório).

As retrações da *pars flácida* são classificadas em: 0- sem retração; 1- retração leve; 2- moderada (tocando o colo do martelo); 3 – severa (destruição/erosão parcial do *scutum*).

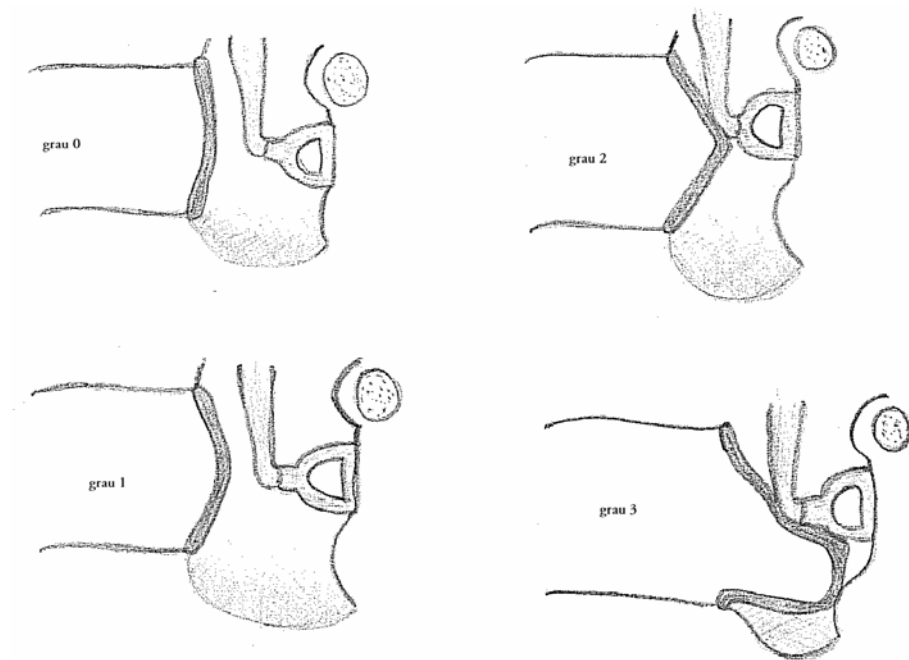


Figura 1. Graus de retração timpânica (figura elaborada pela autora).

Posteriormente à criação do banco de dados com todas as variáveis citadas acima, os achados otoscópicos foram agrupados em 5 categorias, de acordo com KRUSE, 2005: 0) Otoscopia normal; 1) Alterações mínimas: retrações timpânicas leves e miringosclerose; 2) Alterações teciduais reversíveis: efusão na orelha média e retrações timpânicas moderadas sem erosão ossicular; 3) Alterações teciduais irreversíveis – otite média crônica não-colesteatomatosa: retrações timpânicas moderadas com erosão ossicular, retrações timpânicas severas e perfurações timpânicas; 4) Otite média crônica colesteatomatosa (tabela 2).

Escore	Definição	Achados
0	Normal	-
1	Alterações mínimas	Miringosclerose, neotímpano, retrações leves
2	Alterações reversíveis	Otite média com efusão e retração moderada
3	Otite média crônica não-colesteatomatosa	Perfurações e retrações graves da membrana timpânica
4	Otite média crônica colesteatomatosa	Colesteatoma

Tabela 2. Escore otoscópico. Kruse, 2005.

- 5.2.4.6. *Videonasoendoscopia*: avaliação do fechamento do esfíncter velofaríngeo durante a emissão de fonemas e a deglutição. Foi utilizado fibronasofaringoscópio Pentax de 3.2 mm, fonte de luz halógena marca Olympus acoplado a microcâmera marca Alphatron, modelo Strobview. Os exames foram realizados sempre pela mesma pesquisadora, preferencialmente sem uso de anestésico ou vasoconstrictor nasal tópicos, seguindo sempre o mesmo protocolo de avaliação – ver abaixo.

Os exames com vídeo foram armazenados em fitas VHS e posteriormente digitalizados em arquivos Mpeg e avaliados por cinco examinadores, de forma cega e randômica. Os examinadores foram a pesquisadora principal e quatro fonoaudiólogas qualificadas na avaliação do esfíncter velofaríngeo.

O exame avalia o movimento do esfíncter velofaríngeo durante a emissão de fonemas, fonação, sopro e deglutição; todas estas manobras seguem o protocolo de avaliação videoendoscópica do esfíncter velofaríngeo do Ambulatório de Otorrinolaringologia e Fissura Palatina do HCPA (BEHLAU, 1990, adaptado): 1) engolir a saliva; 2) sopro suave e longo; 3) sopro com a língua para fora; 4) emitir os fonemas /a/, /i/, /u/, /s/, /z/ longos; 5) contar de 1 a 10; 6) Repetir as frases: “Papai fez a pipa”, “Kiki gosta de chá” e “Juju saiu cedo”.

Com estes movimentos avaliamos a adequação do fechamento do esfíncter velofaríngeo (*gap* do esfíncter) em um escore de 0.0 a 1.0, segundo GOLDING-KUSHNER, 1990. Comparando visualmente a área de abertura do esfíncter velofaríngeo em repouso e durante a fala, obtivemos o *gap* de fechamento ou residual, onde observamos ou não uma abertura residual do esfíncter velofaríngeo quando este supostamente deve estar completamente fechado. Nesta classificação proposta por GOLDING-KUSHNER (1990) para padronizar os relatos de avaliações do esfíncter em publicações científicas, o escore 0.0 representa ausência de fechamento esfíncteriano (esfíncter cem por cento aberto) e 1.0 representa o fechamento total (figura 1). Esta comparação do repouso com o momento de maior fechamento do esfíncter durante a fala utilizou o momento da emissão do /u/ ou do /s/, que são fonemas que exigem uma vedação total e adequada do esfíncter. Em alguns casos, por restrições na colaboração do paciente examinado, foi inviável avaliar especificamente tais fonemas, obtendo-se, então, a classificação durante a fala encadeada das frases padronizadas e contagem numérica, considerando-se o ponto máximo de fechamento do esfíncter para comparação com a posição de repouso.




Figura 2. Esquema representando o gap do esfíncter velofaríngeo na videonasoendoscopia (classificação baseada em Golging-Kushner, 1990 e Lam, 2006).

Posteriormente à criação do banco de dados, classificamos de maneira agrupada o tamanho do *gap* em 5 categorias, segundo LAM, 2006, adaptado: 0) *gap* ausente ou sem escape: fechamento total (1,0); 1) *gap* pequeno ou escape leve: fechamento quase total mas com *gap* residual (0,8 a 0,9); 2) *gap* moderado ou escape intermediário: fechamento intermediário (0,4 a 0,7); 3) *gap* grande: fechamento velofaríngeo ausente, mas com mobilidade perceptível (0,1 a 0,3); 4) ausência de mobilidade velofaríngea (0,0) – tabela 3.

Escore	Definição	Gap do esfíncter
1	<i>Gap</i> ausente ou sem escape	1,0
2	<i>Gap</i> pequeno ou escape pequeno	0,8 a 0,9
3	<i>Gap</i> moderado ou escape intermediário	0,4 a 0,7
4	<i>Gap</i> grande, mas com mobilidade perceptível	0,1 a 0,3
5	Ausência de mobilidade do esfíncter velofaríngeo	0,0

Tabela 3. Escore de fechamento do esfíncter velofaríngeo. (Lam, 2006, adaptado).

Os exames foram armazenados ao longo da coleta de dados em fitas VHS. Para melhor trabalharmos as imagens e aprimorarmos a segurança no armazenamento de dados todos os exames foram digitalizados, utilizando placa de captura de áudio e vídeo, através do programa Pinnacle Studio *version* 9.0 para Windows. Os arquivos foram salvos no formato Mpeg e gravados em DVD.

As videoscopias e videonasoendoscopias foram avaliadas pelos pesquisadores “cegados”, isto é, não foi revelado a que paciente pertence cada exame nem a relação entre a otoscopia e a nasoendoscopia de cada paciente no momento da avaliação. Este cegamento foi realizado da seguinte forma: no momento da avaliação e classificação tanto das videonasoendoscopias quanto das videoscopias, a

reprodução das imagens gravadas em DVD foi realizada em ordem aleatória, sem que fosse revelada a identidade do paciente ou qualquer dado de suas características clínicas. A examinadora principal avaliou as endoscopias nasais em momento separado das otoscopias, sendo registrado manualmente em protocolo padrão o resultado das avaliações, tanto das otoscopias quanto das videonasoendoscopias.

5.3. Análise estatística e cálculo do tamanho amostral

Foi utilizado o programa SPSS – *Statistics Package for Social Sciences* – versão 11.0 *for Windows* para criação do banco de dados e análise dos dados.

Realizamos inicialmente a avaliação das freqüências de cada nível no escore de alterações otoscópicas bem como no escore de fechamento do esfíncter velofaríngeo. Também verificamos as freqüências, médias, medianas e desvios padrões das variáveis de idade, sexo, idade da palatoplastia, idade da avaliação, tempo pós-palatoplastia na avaliação. A avaliação do esfíncter velofaríngeo foi realizada por cinco examinadores diferentes e por um dos examinadores em dois momentos diferentes, proporcionando um cálculo de variabilidade inter e intra-examinador. Para este cálculo foi aplicado um modelo linear para medidas repetidas.

A avaliação das otoscopias foi computada no banco de dados para cada orelha em separado. Na análise utilizamos o escore por paciente, e não por orelhas, utilizando a pior orelha como escore final de cada paciente. Para verificarmos o impacto da escolha da pior orelha realizamos as análises também por orelha em separado, mostrando ausência de diferença estatística. A preferência por avaliar a pior orelha do paciente justifica-se pelo fato de, ao avaliarmos a videonasoendoscopia, estarmos

estudando a adequação da musculatura velofaríngea do paciente e pretendermos avaliar o quanto o grau de disfunção velofaríngea relaciona-se com a gravidade das alterações otoscópicas. Assim, a pior orelha representa o mais grave defeito ocorrido naquele paciente com tal escore de disfunção velofaríngea.

Na análise da correlação entre os escores da videonasoendoscopia e da otoscopia foi utilizada a correlação de Pearson.

O cálculo do tamanho amostral utilizado teve como base os seguintes dados: para um alfa bidirecional de 0,05 e um beta de 0,10 (poder = 90%), supondo a ocorrência de uma correlação moderada – $r = 0,4$ – tem-se um n estimado de 62 pacientes (HULLY, 2003). A estimativa de uma correlação moderada não pode ser baseada em dados da literatura pois não há estudos prévios em formato semelhante, comparando escores de adequação velofaríngea com escores de alterações otoscópicas. Com o conhecimento fisiopatológico que gerou a hipótese em estudo optamos por uma correlação de grau moderado ($r = 0,4$) para efetuar a estimativa de tamanho amostral.

5.4. Aspectos éticos

Este estudo científico, bem como seu Termo de Consentimento Livre e Esclarecido (TCLE), recebeu a aprovação do Grupo de Pesquisas e Pós-graduação do Hospital de Clínicas de Porto Alegre (GPPG/HCPA) sob o protocolo de número 06-083, no dia 16 de junho de 2006. Todos os exames realizados para este estudo seguem a rotina normal de assistência no ambulatório de Otorrinolaringologia e Fissura Palatina, desta forma justificando o uso de imagens gravadas antes da aprovação do projeto,

com a posterior aprovação dos responsáveis pelos pacientes através do TCLE para uso das imagens em pesquisa.

O ambulatório de Otorrinolaringologia e Fissura Palatina foi criado em 2000, com aprovação do GPPG/HCPA (protocolo no. 01-115) com o objetivo assistencial de avaliar todos os pacientes portadores de fissuras palatinas atendidos pelo Serviço de Cirurgia Plástica Craniomaxilofacial do HCPA, além de desenvolver projetos de pesquisa.

5.5. Resultados

5.5.1. Aspectos gerais da amostra

No período de fevereiro de 2005 e agosto de 2007 foram incluídos 78 pacientes que completavam os critérios de inclusão no estudo. Destes, 73 pacientes colaboraram na realização dos exames videonasoendoscópicos, permitindo uma adequada avaliação das estruturas do esfíncter velofaríngeo. Dos cinco pacientes excluídos, um apresentava atresia do meato acústico externo e quatro não colaboraram com a realização do exame videonasoendoscópico, apresentando imagens de interpretação difícil ou mesmo impossível.

Quarenta e oito pacientes (65,8%) eram do sexo masculino. A idade da realização da palatoplastia variou de 2 a 123 meses, com média de 30,5 meses (2 anos e 6 meses) e mediana de 24 meses ou 2 anos (percentil 25 de 16 meses e percentil 75 de 31 meses). A idade na ocasião da avaliação videonasoendoscópica foi em média de 107,5 meses (8 anos e 11 meses), com desvio padrão de 25,8 meses (Tabela 4 - faixas etárias). A data da videonasoendoscopia e da videotoscopia foi a mesma em 68 pacientes. Nos cinco pacientes que realizaram o exame do esfíncter velofaríngeo em

data diferente do exame das orelhas, este intervalo de tempo foi de, no máximo, 3 meses. A avaliação videonasoendoscópica do esfíncter velofaríngeo foi realizada, em média, 77 meses (6 anos e 5 meses) após a palatoplastia (com desvio padrão de 6 meses).

	Idade da palatoplastia (meses)	Idade da avaliação - vídeos – (meses)
Média	30,51	107,55
Desvio padrão	24,43	25,82
Mediana	24	106
Percentil 25	16	81
Percentil 75	31	133

Tabela 4. Faixas etárias.

5.5.2. Palatoplastia

A técnica da palatoplastia foi, em 65 dos 73 pacientes (89%), a de Veau-Wardil-Kilner com veloplastia intravelar, realizadas pela equipe de Cirurgia Craniomaxilofacial do HCPA. Apenas um paciente teve a palatoplastia realizada pela técnica de Furlow. Sete pacientes realizaram a palatoplastia fora do HCPA e, desta forma, não obtivemos a informação da técnica utilizada. Quanto à presença de fístula oronasal na ocasião da

avaliação videonasoendoscópica, encontramos uma prevalência de 20,5% (15 pacientes).

5.5.3. Intervenções otológicas

Quanto às intervenções otológicas já realizadas, 26 pacientes (35,6%) já haviam sido submetidos a colocação de tubos de ventilação, sendo que destes, 6 pacientes já haviam realizado tal procedimento duas vezes e dois pacientes realizaram mais de 2 inserções de tubos de ventilação. Do total da amostra, apenas um encontrava-se, na ocasião da videotoscopia, em uso de tubo de ventilação em uma das orelhas, sendo que esta orelha recebeu o escore otoscópico de acordo com a descrição cirúrgica dos achados otomicroscópicos transoperatórios. Nenhum paciente havia realizado qualquer outro tipo de cirurgia otológica.

5.5.4. Fonoterapia

Quarenta e cinco pacientes (61,6%) já haviam realizado, durante o período entre a palatoplastia e a avaliação no estudo, tratamento fonoterápico voltado aos distúrbios fonoarticulatórios e à hipernasalidade. Consideramos como critérios para a realização de fonoterapia adequada o tempo mínimo de 6 meses, frequência mínima quinzenal das consultas e fonoaudióloga pertencente ao, ou que mantivesse contato e troca de informações com, o grupo de tratamento de nossa instituição.

5.5.5. Videoscopias

As videoscopias foram computadas de acordo com o escore de gravidade das alterações encontradas de duas maneiras: primeiramente considerando-se cada orelha separadamente e depois avaliando o escore da otoscopia por paciente, escolhendo-se para tal a pior orelha daquele paciente.

Podemos observar que tanto ao analisarmos as orelhas em separado quanto ao escolhermos a pior orelha não há diferença estatisticamente significativa na distribuição da amostra nos cinco níveis do escore de gravidade da otoscopia. Este dado possivelmente deva-se ao fato de que 79,5% dos pacientes apresentarem simetria dos escores entre as orelhas, ou seja, escores iguais em suas duas orelhas. Observando-se a pior orelha do paciente, obtemos a seguinte distribuição: 16 pacientes (21,9%) escore 0 ou otoscopia normal; 28 pacientes (38,4%) escore 1 ou alterações mínimas; 22 pacientes (30,1%) escore 2 ou otite média com efusão; seis pacientes (8,2%) escore 3 ou otite média crônica não-colesteatomatosa; e um paciente com escore 4 ou otite média crônica colesteatomatosa. (Tabela 5 – videoscopias)

Escore Otoscopia (pior orelha)	N	%
0	16	21,9
1	28	38,4
2	22	30,1
3	6	8,2
4	1	1,4
Total	73	100

Tabela 5. Freqüência por escore otoscópico.

5.5.6. Videonasoendoscopias

As videonasoendoscopias foram também classificadas em um escore de 5 níveis. A distribuição da amostra nestes níveis foi a seguinte: sete pacientes (9,6%) apresentavam escore 1, ou ausência de *gap* ou escape pelo esfíncter velofaríngeo; 41 pacientes (56,2%) apresentavam escore 2 ou *gap* pequeno ou escape leve; 18 (24,7%) tinham escore 3 ou *gap* intermediário; seis pacientes (8,2%) tinham escore 4 ou grande *gap*; e um paciente apresentava total imobilidade da musculatura do esfíncter velofaríngeo (escore 5), observando-se clara tentativa de compensação da insuficiência velofaríngea com o uso da base da língua e das tonsilas palatinas, neste caso

hipertróficas, durante a fala encadeada e emissão de fonemas plosivos e fricativos avaliados no protocolo. (Tabela 6 – videonasoendoscopias)

Escore Vídeonasoendoscopia	N	%
1	7	9,6
2	41	56,2
3	18	24,7
4	6	8,2
5	1	1,4
Total	73	100

Tabela 6. Frequências por escore videonasoendoscópico.

Estes dados foram validados com 5 examinadores diferentes e um dos examinadores em dois momentos diferentes. Para tal, utilizou-se um modelo linear para medidas repetidas, mostrando ausência de diferença estatisticamente significativa entre os examinadores – inter-examinador – e intra-examinador.

5.5.7. Correlações

Após a avaliação da distribuição dos pacientes entre os diferentes níveis dos escores otoscópico e videonasoendoscópico, realizou-se cálculo de correlação linear

de Pearson entre estes dois escores, novamente utilizando tanto a pior orelha quanto as orelhas em separado.

Não houve correlação entre os escores de videonasoendoscopia e de videotoscopia nos cálculos realizados, sempre evidenciando-se valores de r em torno de 1,0, com P estatisticamente não-significativos.

5.6. Discussão e Conclusões

A palatoplastia é o tratamento central do paciente com fissura palatina. Dentre todos os procedimentos e avaliações multidisciplinares a correção cirúrgica do defeito palatino é a mais crucial. Mesmo assim, sendo pura e simplesmente a correção de um defeito anatômico congênito, é cercada de controvérsias. A idade ideal de realização, a técnica cirúrgica, os conceitos de sucesso cirúrgico e os métodos de avaliação pré e pós-operatórios não são definitivos na literatura especializada.

Neste estudo o objetivo principal foi a avaliação da adequação da musculatura velofaríngea após a palatoplastia como um potencial fator determinante na função da tuba auditiva e conseqüentemente na doença da orelha média.

Escolhemos a videonasoendoscopia como método de avaliação no diagnóstico da função velofaríngea com base em dados da literatura que consideram adequada a realização deste método direto, rápido, com nula ou baixa taxa de complicações, para avaliar o esfíncter velofaríngeo. Os estudos demonstram que os dois principais métodos de avaliação das disfunções velofaríngeas – a videofluoroscopia e a videonasoendoscopia do EVF – são métodos complementares, que apresentam boa concordância e podem ser utilizados como exames em série ou paralelo para a

avaliação, de acordo com a disponibilidade, capacidade e experiência do grupo de tratamento (LAM, 2006; HAVSTAM, 2005; SOMMERLAD, 2005, ROWE, 2005; PIGOTT, 2002; CONLEY, 1997; SHPRINTZEN 1989). Utilizamos a escala de Golding-Kushner para padronização da interpretação final quanto à competência velofaríngea dos sujeitos, escolhendo o *gap* final do EVF como variável. Esta escala já foi testada por YOON (2006) e em estudo multicêntrico coordenado por SIE (2008), que avaliou as variabilidades inter e intra-examinador e encontrou coeficientes de correlação adequados e confiáveis no relato dos distúrbios do EVF, especialmente quanto ao *gap* total. Em nosso grupo, a videonasoendoscopia é o exame padrão realizado por todos os pacientes submetidos a palatoplastias, preferentemente a partir dos seis anos de idade para maior colaboração do paciente na avaliação.

Não foi encontrado na literatura compulsada nenhum estudo em formato semelhante, com o objetivo de avaliar a função da musculatura velofaríngea através da videonasoendoscopia e simultaneamente avaliar o estado otoscópico dos pacientes, todos em período pós-operatório tardio da palatoplastia e em idade escolar.

A escolha da idade escolar (seis a 12 anos de idade) para a inclusão no estudo foi motivada por alguns critérios: 1) a maior possibilidade de colaboração do paciente com o exame endoscópico, possibilitando a adequada avaliação funcional da musculatura velofaríngea, principal variável deste estudo; 2) de acordo com estudos anteriores conduzidos pelo próprio grupo (CARVALHAL, 2003 e KRUSE, 2005) e por outros autores (ROSENFELD, 2003; TOS, 1981; PAPARELLA, 1970), há uma diminuição na prevalência de otite média com efusão e alterações otoscópicas mínimas a partir da idade escolar, simultaneamente com o aumento da prevalência de

alterações definitivas e irreversíveis da orelha, sugerindo que nesta faixa etária ocorre uma estabilização do *status* otológico, definindo mais precisamente a população que deve evoluir para cronificação e avanço dos estágios sucessivos dentro da teoria do *continuum* (PAPARELLA, 1970). Portanto, esta seria uma faixa etária mais adequada para avaliação do desfecho otológico final destes pacientes. Por outro lado, a exclusão dos pacientes adultos e adolescentes a partir dos 12 anos de idade deve-se ao aumento da prevalência de pacientes que já submeteram-se a procedimentos cirúrgicos otológicos mais complexos, como timpanoplastias e timpanomastoidectomias, dificultando a análise da otoscopia nestes pacientes. Assim, esta faixa etária intermediária parece representar, com a maior precisão possível, o desfecho evolutivo da orelha, sem o viés da intervenção cirúrgica. A única intervenção cirúrgica realizada nos pacientes estudados foi a inserção de tubos de ventilação em 35% da amostra, avaliada nos resultados.

Quanto ao controle de possíveis fatores de confusão, verificamos que a presença ou não de fonoterapia prévia, fístulas oronasais, técnica cirúrgica diferente da rotina do grupo, colocação de tubos de ventilação e tempo de evolução após a palatoplastia não modificou o padrão de ausência de correlação entre a função da musculatura do esfíncter velofaríngeo e o desfecho otoscópico.

A ausência de correlação entre os dois escores avaliados neste estudo pode ter ocorrido devido a falhas metodológicas intrínsecas aos estudos transversais, às possíveis imperfeições do método videonasoendoscópico na avaliação do esfíncter velofaríngeo e ao tamanho amostral, já que em correlações fracas ou ausentes o *n* necessário é maior do que em correlações moderadas a fortes.

A hipótese deste estudo teve como base os conceitos tradicionais da literatura em justificar a maior frequência de otites médias nos pacientes com fissuras do palato: a disfunção tubária crônica secundária às alterações da musculatura do palato mole. Com a correção cirúrgica do defeito muscular no palato mole e, mais ainda, com a avaliação objetiva desta musculatura através do método videonasoendoscópico, esperariam-se maiores alterações otoscópicas naqueles pacientes com maior disfunção da musculatura velofaríngea. A não ocorrência desta correlação corrobora dados da literatura que demonstram, especialmente através de estudos histopatológicos, alterações na inserção dos músculos velofaríngeos na cartilagem da tuba auditiva, ou mesmo alterações intrínsecas da cartilagem tubária em portadores de fissuras palatinas (TAKASAKI, 2000; MONSELL, 1996; MATSUNE, 1991; HUANG, 1997). Assim, justifica-se o fato de pacientes com adequada função muscular na região do esfíncter velofaríngeo, após a palatoplastia, persistirem apresentando disfunção tubária crônica e evolução do *status* otoscópico para formas mais graves e irreversíveis de otite média.

Como conclusões deste estudo pode-se destacar: 1) a maior parte da população estudada (65,8%) apresenta escore 1 ou 2 na avaliação do *gap* do esfíncter velofaríngeo, significando ausência de escape ou *gap* ou pequeno escape; 2) as alterações otoscópicas estão ausentes ou são consideradas mínimas em mais da metade da amostra (escores 0 ou 1), e na maioria dos pacientes há simetria entre as orelhas nos escores de otoscopia; 3) não há correlação entre os escores de videotoscopia e videonasoendoscopia na população estudada.

5.7. Referências bibliográficas

- BEHLAU, M.S.; PONTES, P.A.; ALTMANN, E.B.C. Normatização do exame nasolaringoscópico para o estudo das alterações do esfíncter velofaríngeo. **Discúrbios Com.**, 3: 239-47, 1990.
- BROWNER, W.S.; NEWMAN, T.B.; CUMMINGS, S.R.; HULLEY, S.B. Estimando o tamanho de amostra e o poder estatístico: pontos básicos. In: HULLEY, S.B.; CUMMINGS, S.R.; BROWNER, W.S.; GRADY, D.; HEARST, N.; NEWMAN, T.B. **Delineando a pesquisa clínica: uma abordagem epidemiológica**. 2 ed. Porto Alegre, Artmed, 2003.
- CARVALHAL, L.H.S.K. **Descrição das alterações otológicas de pacientes com fissura labiopalatina ou palatina isolada**. Porto Alegre, 2003. Dissertação (mestrado), Faculdade de Medicina – Universidade Federal do Rio Grande do Sul.
- CASSELBRANT, M.L.; CANTEKIN, E.L.; DIRKMAAT, D.C.; DOYLE, W.J.; BLUESTONE, C.D. Experimental paralysis of the tensor veli palatini muscles. **Acta Otolaryngol. (Stockh)**, 106: 178, 1988.
- COLLARES, M.V.V.; WESTPHALEN A.C.A.; COSTA, T.C.; GOLDIM J.R. Fissuras lábio-palatinas: incidência e prevalência da patologia no Hospital de Clínicas de Porto Alegre. Um estudo de 10 anos. **Rev. Amrigs.**, 39 (3): 183-88, 1995.
- CONLEY, S.F.; GOSAIN, A.K.; MARKS, S.M.; LARSON, D.L. Identification and assessment of velopharyngeal inadequacy. **Am. J. Otolaryngol.**, 18 (1): 33-46, 1997.

- COSTA, S.S.; CRUZ, O.L.M. Otite média. Introdução. In: COSTA, S.S.; CRUZ, O.L.M.; OLIVEIRA, J.A.A. **Otorrinolaringologia – Princípios e Prática**. Porto Alegre, Artes Médicas, 1994. p.120-122.
- DICKSON, D.R. Anatomy of the normal and cleft palate Eustachian tube. **Ann. Otol. Rhinol. Laryngol.**, 85: 25-9, 1976.
- FARA, M.; DVORAK, J. Abnormal anatomy of the muscles of the palatopharyngeal closure in cleft palates. **Plast. Reconstr. Surg.**, 46: 488-96, 1970.
- FINKELSTEIN, Y.; TALMI, Y.P.; NACHMANI, A.; HAUBEN, D.J.; ZOHAR, Y. Levator veli palatini muscle and Eustachian tube function. **Plast. Reconstr. Surg.**, 85 (5): 684-92, 1990.
- FRABLE, M.A.; BRANDON, G.T.; THEOGARAJ, S.D. Velar closure and ear tubings as a primary procedure in the repair of the cleft palates. **Laryngoscope**, 95: 1044, 1985.
- GOLDING-KUSHNER, K.J.; ARGAMASO, R.V.; COTTON, R.T.; GRAMES, L.M.; et al. Standardization for the reporting of nasopharyngoscopy and multiview videofluoroscopy: a report from an international working group. **Cleft Palate J.**, 27(4) 337-48, 1990.
- GRANT H.R.; QUINEY R.E.; MERCER, D.M.; LODGE, S. Cleft palate and glue ear. **Arch. Dis. Child.**, 63: 176-9, 1988.
- HAVSTAM, C.; LOHMANDER, A.; PERSSON, C.; DOTEVALL, H. LITH, A.; LILJA, J.; Evaluation of VPI-assessment with videofluoroscopy and nasoendoscopy. **Br. J. Plastic Surg.**, 58: 922-31, 2005.

- HUANG, M.H.S.; LEE, S.T.; RAJENDRAN, K. A fresh cadaveric study of paratubal muscles: implications for Eustachian tube function in cleft palate. **Plast. Reconstr. Surg.**, 100: 833-42, 1997.
- HUBBARD, T.W.; PARADISE, J. L.; McWILLIAMS, B.J.; ELSTER, B.A; TAYLOR, F.H. Consequences of unremitting middle-ear disease in early life: otologic, audiologic, and developmental findings in children with cleft palate. **N. Engl. J. Med.**, 312 (24): 1529-34, 1985.
- KRIENS, O. Documentation of the cleft lip, alveolus and palate. In: BARBACH, MORRIS, H., ed. **Multidisciplinary management of the cleft lip and palate.** Philadelphia, Saunders, 1990. p. 127-33.
- KRUSE, L.S. **Repercussões do momento da palatoplastia na otoscopia e audiometria de pacientes com fissura palatina entre seis e 12 anos de idade.** Dissertação de Mestrado, Universidade Federal do Rio Grande do Sul, Programa de Pós-Graduação em Medicina: Cirurgia, 2005.
- LAM, D.J.; STARR, J.R.; PERKINS J.A.; LEWIS, C.W.; EBLEN, L.E.; DUNLAP, J.; SIE, K.C.Y. A comparison of nasendoscopy and multiview videofluoroscopy in assessing velopharyngeal insufficiency. **Otolaryngol. Head Neck Surg.**, 134(3): 394-402, 2006.
- LESSA, S. Insuficiência velofaríngea. In: CARREIRÃO, S.; LESSA, S.; ZANINI, S.A. **Tratamento das fissuras labiopalatinas.** 2 ed. Rio de Janeiro, Revinter, 1996. pp 237-51.

- LEUWER, R.; SCHUBERT, R.; KUCINSKI, T.; LIEBIG, T.; MAIER, H. The muscular compliance of the auditory tube: a model-based survey. **Laryngoscope**, 112: 1791-95, 2002.
- MATSUNE, S.; SANDO, I.; TAKAHASHI, H. Insertion of the tensor veli palatini muscle into the Eustachian tube cartilage in cleft palate cases. **Ann. Otol. Rhinol. Laryngol.**, 100: 439-46, 1991.
- MERRICK, G.D.; KUNJUR, J.; WATTS, R.; MARCUS, A.F. The effect of early insertion of grommets on the development of speech in children with cleft palates. **Br. J. Oral Maxillofac. Surg.**, 45: 527-33, 2007.
- MOLLER, P. Hearing, middle ear pressure and otopathology in a cleft palate population. **Acta Otolaryngol.**, 92: 521-8, 1981.
- MONSELL, E.M.; HARLEY, R.E. Eustachian tube dysfunction. **Otolaryngol. Clin. North Am.**, 29 (3): 437-44, 1996.
- OVESEN, T.; BLEGVAD-ANDERSEN, O. Alterations in tympanic membrane appearance and middle ear function in 11-year-old children with complete unilateral cleft lip and palate compared with healthy age-matched subjects. **Clin. Otolaryngol.**, 17: 203-7, 1992.
- PALIOBEI, V.; PSIFIDIS, A.; ANAGNOSTOPOULOS, D. Hearing and speech assessment of cleft palate patients after palatal closure. Long-term results. **Int. J. Pediatric. Otolaryngol.**, 69: 1373-81, 2005.
- PAPARELLA, M.M.; HIRAIDE, F.; JUHN, S.K.; KANECO, J. Cellular events involved in middle ear fluid production. **Ann. Otol. Rhinol. Laryngol.**, 79 (4): 766-79, 1970.

- PARADISE, J.L.; BLUESTONE C.D.; FELDER, H. The universality of otitis media with effusion in 50 infants with cleft palate. **Pediatrics**, 44 (1): 35-42, 1969.
- PARADISE, J.L.; BLUESTONE, C.D. Early treatment of the universal otitis media of infants with cleft palate. **Pediatrics**, 53: 48-54, 1974.
- PIGOTT, R.W. An analysis of the strenghts and weaknesses of endoscopic and radiological investigations of velopharyngeal incompetence based on a 20 year experience of simultaneous recording. **Br. J. Plastic Surg.**, 55: 32-34, 2002.
- PIGOTT, R.W. The nasoendoscopic appearance of the normal palato-pharyngeal valve. **Plast. Reconstr. Surg.**, 43: 19-24, 1969.
- ROBINSON, P.J.; LODGE, S.Ç JONES, B.M.; WALKER, C.C.; GRANT, H.R. The effect of palate repair on otitis media with effusion. **Plast. Reconstruct. Surg.**, 89 (4): 640-45, 1992.
- ROBSON, A.K.; BLANSHARD, J.D.; BLANSHARD, J.D; JONES, K.; ALBERY, E.H.; SMITH, I.M.; MAW, A.R. A conservative approach to the management of otitis media with effusion in cleft palate children. **J. Laryngol. Otol.**, 106: 788-92, 1992.
- ROSENFELD, R.M.; KAY, D. Natural history of untreated otitis media. **Laryngoscope**, 113: 1645-57, 2003.
- ROWE, M.R.; D'ANTONIO, L.L. Velopharyngeal dysfunction: evolving developments in evaluation. **Curr. Opin. Otolaryngol. Head Neck Surg.**, 13: 366-70, 2005.
- SCHEIBE, A.B.; SMITH, M.M.; SCHMIDT, L.P.; SCHMIDT, V.B.; DORNELLES, C.; CARVALHAL, L.H.S.K.; KRUSE, L.S.; COSTA, S.S. Estudo da orelha contra-

lateral na otite média crônica. “Efeito Orloff®”. **Rev. Bras. Otorrinolaringol.**, 68: 245-49, 2002.

SEHATI-CHAFAI-LEUWER, S.; WENZEL, S.; BSCHORER, R.; SEEDORF, H.; KUCINSKI, T.; MAIER, H. LEUWER, R. Pathophysiology of the Eustachian tube – relevant new aspects for the head and neck surgeon. **J. Cranio Maxillofac. Surg.**, 34: 351-54, 2006.

SHAW, R.; RICHARDSON, D.; McMAHON, S. Conservative management of otitis media in cleft palate. **J. Cranio Maxillofac. Surg.**, 31: 316-20, 2003.

SHEAHAN, P.; BLAYNEY, A.W.; SHEAHAN, J. N.; EARLEY, M.J. Sequelae of otitis media with effusion among children with cleft lip and-or palate. **Clin. Otolaryngol.**, 27: 494-500, 2002.

SHEAHAN, P.; MILLER, I.; SHEAHAN, J. N.; EARLEY, M.J.; BLAYNEY, A.W. Incidence and outcome of middle ear disease in cleft lip and or cleft palate. **Int. J. Pediatric Otolaryngol.**, 67: 785-93, 2003.

SHIBAHARA, Y.; SANDO, I. Histopathologic study of Eustachian tube in cleft palate patients. **Ann. Otol. Rhinol. Laryngol.**, 97: 403-8, 1988.

SHPRITZEN, R.J.; GOLDING-KUSHNER, K.J. Evaluation of velopharyngeal insufficiency. **Otolaryngol. Clin. North Am.**, 22: 519-36, 1989.

SIE, K. C.Y.; STARR, J.R.; BLOOM, D. C.; CUMMINGHAM, M; et al. Multicenter interrater and intrarater reliability in the endoscopic evaluation of velopharyngeal insufficiency. **Arch. Otolaryngol. Head Neck Surg.**, 134(7): 757-63, 2008.

- SOMMERLAD, B.C. Evaluation of VPI-assessment with videofluoroscopy and nasoendoscopy (commentary). **Br. J. Plastic Surg.**, 58: 932-33, 2005.
- TAKASAKI, K.; SANDO, I.; BALABAN, C.D.; ISHIJIMA, K. Postnatal development of Eustachian tube cartilage. A study of normal and cleft palate cases. **Int. J. Pediatric. Otolaryngol.**, 52: 31-36, 2000.
- TOO CHUNG, M.A. The assesment of middle ear function and hearing by tympanometry in children before and after palate repair. **Br. J. Plast. Surg.**, 36: 295, 1983.
- TOS, M. Uppon the relationship between secretory otitis in childhood and chronic otitis and its sequelae in adults. **J. Laryngol. Otol.**, 95: 1011-22, 1981.
- VALTONEN, H.; DIETZ, A.; QVARNBERG, Y. Long-term clinical, audiologic, and radiologic outcomes in palate cleft children treated with early tympanostomy for otitis media with effusion: a controlled prospective study. **Laryngoscope**, 115: 1512-16, 2005.
- YOON, P.J.; STARR, J.R.; PERKINS, J.A.; BLOOM, D.; SIE, K. C. Y. Interrater and intrarater reliability in the evaluation of velopharyngeal insufficiency within a single institution. **Arch. Otolaryngol. Head Neck Surg.** 132: 947-51, 2006.
- YULES, R.B. Hearing in cleft palate patients. **Arch. Otolaryngol.**, 91: 319-23, 1970.

6. ARTIGO EM INGLÊS

EFFECTS OF VELOPHARYNGEAL DYSFUNCTION ON THE MIDDLE EAR OF PATIENTS WITH REPAIRED CLEFT PALATES

Daniela Preto da Silva, Marcus Vinícius Martins Collares, Sady Selaimen da Costa

Summary

Introduction and objectives: Cleft palates are strongly associated with the development of otitis media due to the anatomical and functional defect of the soft palate musculature, which affects eustachian tube function. This study will assess velopharyngeal muscle adequacy after palatoplasty with videonasoscopy and verify if there is a correlation with otological status. Methods: transversal study, with videonasoscopy and videoscopic evaluation using a severity scale for the alterations registered. Seventy three patients with cleft palate or cleft lip and palate between the ages of six and 12 who had already undergone palatoplasty, receiving outpatient care from the otorhinolaryngology and cleft palate outpatient service of HCPA, were studied. Results: there was no significant correlation between the videonasoscopy and the videoscopic scores in the population studied. Discussion and conclusions: Intrinsic defects of the eustachian tube cartilage and of the insertion of the velopharyngeal musculature seem to contribute to the evolution of otitis media in patients with cleft palate, in addition to the actual defect of the soft palate. There was no correlation between the severity of the otoscopic findings and the degree of velopharyngeal musculature dysfunction.

Key words

Cleft palate; otitis media; otoscopy; velopharyngeal insufficiency; Eustachian tube.

6.1. Introduction

Cleft lip and palate are congenital malformations that affect one individual per 923.3 live births (COLLARES, 1995). The association of cleft lip and palate with ear problems is well known. The universality of otitis media among infants with cleft palate has been previously described (PARADISE, 1969; GRANT, 1988), and the outcome of these alterations during school age and adulthood has been the focus of several studies (OVESEN, 1992; SHEEHAN, 2002 e 2003; HUBBARD, 1985). The role of medical intervention on the natural history of the disease, considering both the surgical correction of the malformation as well as the treatment of otitis media in its various stages, is still unclear regarding the final otological outcome (ROBINSON, 1992; VALTONEN, 2005; SHAW, 2003; PALIOBEI, 2005; MERRICK, 2007).

The main explanation for the occurrence of otitis media with effusion (OME) in children with cleft palate is chronic eustachian tube dysfunction, especially by failure of the eustachian tube to open due to muscle abnormalities in this region. Thus, eustachian tube dysfunction triggers and sustains the successive events that lead to the reversible and irreversible middle ear cleft changes of these patients (COSTA, 1994). There is a probable correlation between chronic tubal dysfunction and OME in childhood with the subsequent development of chronic otitis media with or without cholesteatoma and hearing loss (TOS, 1981; PAPARELLA, 1970). However, there is no evidence that shows with accuracy if aggressive treatment of OME in children can lower

the incidence of unfavorable otological outcomes – chronic otitis media and hearing loss (MOLLER, 1981; ROBSON, 1992).

Palatoplasty has a positive effect on ear disease, preventing the development of OME or even healing OME already present. Several studies demonstrate the benefits of palatoplasty on the reduction of otitis media in patients with cleft palate (YULES, 1970; PARADISE, 1974; TOO CHUNG, 1983; FRABLE, 1985). The tensor veli palatini muscle appears to be the most accountable for tubal opening (CASSELBRANT, 1988; FINKELSTEIN, 1990), and the insertions of this muscle into the auditory tube may be abnormal in patients with cleft palate (MATSUNE, 1991).

Alterations of auditory tube function in patients with cleft palate are multifactorial, involving not only the evident midline diastasis of the soft palate, but also anatomic defects such as muscle insertion on the tube (tensor veli palatini muscle), the diameter of the tube, and several characteristics of the cartilage. Some studies have shown that other muscles, such as the medial pterygoid, also play a role in tubal physiology. All these factors have already been studied (TAKASAKI, 2000; HUANG, 1997; FARA, 1970; DICKSON, 1976; SHIBAHARA, 1988, LEWER, 2002; SEHHATI-CHAFALI-LEUWER, 2006).

The role of palatoplasty in the reduction of unfavorable otological outcomes was studied by KRUSE (2005), who demonstrated a tendency of reduction of the development of these events during school age in those patients that underwent palatoplasty early in life (before 24 months of age).

Few studies are available to answer whether there is an association between surgical success of the palatoplasty and better otological outcomes. Several methods

are used to evaluate post-operative velopharyngeal sphincter function after palatoplasty (LESSA, 1996): the perceptual evaluation of speech, in particular hypernasality; the use of equipment that evaluates nasal resonance and intra-oral and intra-nasal pressures during speech; videofluoroscopy of the velopharyngeal sphincter; and videonasoscopy, a direct, dynamic, radiation-free method, described initially by PIGOTT (1969), that evaluates velopharyngeal sphincter anatomy and mobility. This allows for the adequate assessment of velopharyngeal closure during speech, blowing and swallowing, as well as the visualization of its deficiencies by observing the gap or residual nasal air escape during these maneuvers. Videonasoscopy is the routine examination for the evaluation of patients who undergo palatoplasty in the Hospital de Clínicas de Porto Alegre (HCPA) Craniomaxillofacial Plastic Surgery Group.

The objectives of this study are: 1) to describe the otoscopic alterations and velopharyngeal function adequacy of school-aged patients with cleft palate repair; and 2) to correlate the degree of velopharyngeal dysfunction with the severity of the otoscopic alterations of these patients.

6.2. Methods

6.2.1. Study design: transversal study

6.2.2. Inclusion Criteria: cleft lip and palate or cleft palate only subjects, male and female, aged 6 to 12 years and 11 months of age, previously submitted to palatoplasty, with follow-up by the HCPA Craniomaxillofacial Plastic Surgery Group from February 2005 to August 2007.

6.2.3. Exclusion Criteria: subjects without consent (represented by the Term of Informed Consent) from parents/guardians; subjects presenting with cognitive impairment preventing examination; subjects with poor compliance for evaluating velopharyngeal sphincter function (videonasoscopy); subjects with congenital aural atresia; subjects with choanal atresia and obstructive septum deviation preventing adequate endoscopic evaluation of the velopharyngeal sphincter.

6.2.4. Evaluation: all subjects included were submitted to:

-6.2.4.1. *Medical history* including identification, otological complaints, occurrence of hypernasality and oronasal food reflux.

- 6.2.4.2 *Classification of the cleft palate* based on pre-operative data in patient's medical records. This classification is a routine procedure of the HCPA Craniomaxillofacial Plastic Surgery Group. The LAHSHAL system is used to classify the clefts (KRIENS, 1990). This system is composed of seven digits for describing the form of the cleft, including microforms, using capital letters for complete forms and small letters for the incomplete. Thus, "L/l" corresponds to lip, "A/a" to alveolus, "H/h" to hard palate, and "S/s" to soft palate. Microforms are described using an asterisk (*) next to the letter. The system is interpreted from right to left of the patient.

- 6.2.4.2. Inquiry of previous *surgery*: cleft lip repair, palatoplasty, pharyngoplasty, alveolar bone grafting, otological surgery (insertion of ventilation tubes, tympanoplasty and tympanomastoidectomy), along with dates and techniques used (information from medical records). Special attention was given to palatoplasty, with specific registration indicating date of the procedure and age of the patient at the time.

- 6.2.4.3. Inquiry of previous *speech therapy*: a direct interview parents consisting of questions about previous history of speech therapy, as well as age of the patient, total time and frequency of treatment.

- 6.2.4.4. *Otoscopy and videotoscopy*: evaluation of the presence of tympanic membrane retraction, otitis media with effusion, tympanic perforation and otitis media with cholesteatoma; we used a 0 degree and 4 mm rigid nose optic system, Alpatron Stroboscopy camera and xenon light source, recording images in VHS tapes. These videotape recordings were then captured for digital Mpeg videos.

The investigator performed a blinded evaluation of these images, independent from other evaluations. Since its application and validation by KRUSE in 2005, this method of otoscopic evaluation has become a routine procedure in the Otorhinolaryngology and Cleft Palate outpatient Service of HCPA.

Tympanic membrane position (retracted or not, degree of retraction), presence of effusion in the middle ear, presence of myringosclerosis, tympanic perforation and cholesteatoma were analyzed. The retractions were classified according to SCHEIBE, 2002, as described below (table 1).

Score	Definition	<i>Pars Tensa</i>	<i>Pars Flaccida</i>
0	No retraction	No retraction	No retraction
1	Mild retraction	Retraction only	Retraction only
2	Moderate retraction	Contact the incus	Contact the malleus neck
3	Severe retraction	Touching the stapes or promontory	Erosion of the scutum

Table 1. Tympanic membrane retraction classification. Scheibe, 2002.

Retractions of the *pars tensa* are classified as follows: 0 – no retraction; 1- mild retraction; 2- moderate retraction (contacting the incus); 3 – severe retraction (touching the stapes or the promontory).

Retractions of the *pars flaccida* are classified as: 0 – no retraction; 1 – mild retraction; 2 – moderate (touching the malleus neck); 3 – severe retraction (destruction/partial erosion of the scutum).

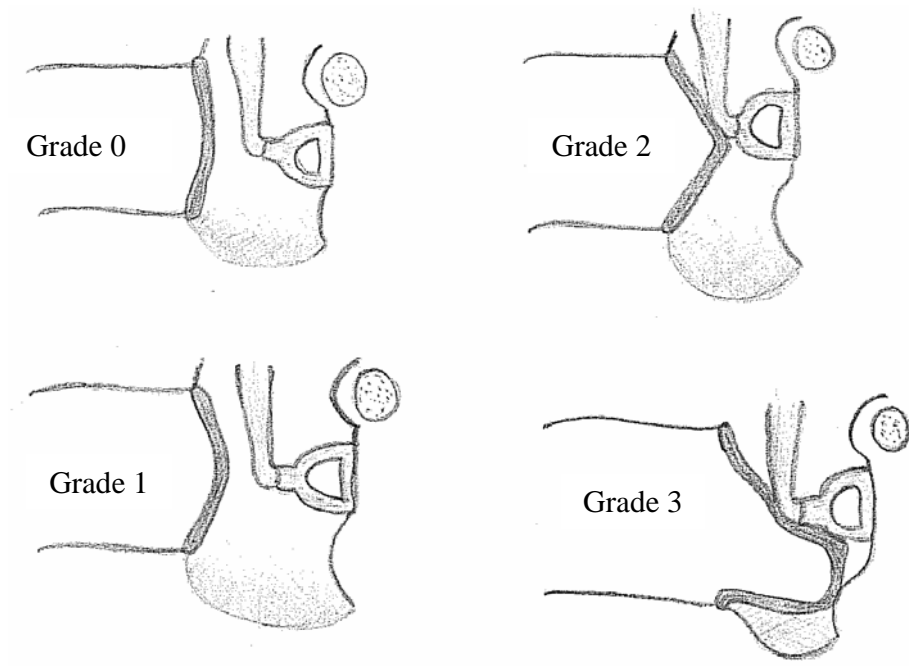


Figure 1. Degrees of tympanic retraction.

After the organization of the database with the variables mentioned above, otoscopic findings were grouped into 5 categories scored, according to KRUSE, 2005: 0) normal otoscopy; 1) minimal alterations: mild tympanic retraction and myringosclerosis; 2) reversible tissue alterations: middle ear effusion and moderate tympanic retraction without bony erosion; 3) irreversible tissue damage – chronic otitis media without cholesteatoma: moderate tympanic retraction with bony erosion, severe tympanic retraction and tympanic perforation; and 4) chronic otitis media with cholesteatoma (table 2).

Score	Definition	Findings
0	Normal	-
1	Minimal alterations	Myringosclerosis, mild retractions
2	Reversible tissue alterations	Otitis media with effusion and moderate retractions
3	Chronic otitis media without cholesteatoma	Tympanic perforations and severe retractions
4	Chronic otitis media with cholesteatoma	Cholesteatoma

Table 2. Otoscopic score (Kruse, 2005).

- 6.2.4.5. *Videonasoendoscopy*: consisted of the evaluation of velopharyngeal sphincter closure during phoneme emission and swallowing using a 3.2 mm fiber optic nasopharyngoscope (Pentax) and a halogen light source (Olympus) attached to a microcamera (Alphatron, Strobview model). Examinations were carried out always by the same investigator, preferably without the use of topical anesthesia or topical nasal vasoconstrictor, and always following the same evaluation protocol – see below.

Video examinations were recorded on VHS tapes and subsequently digitalized as Mpeg files to be randomly assessed by a group of five blinded investigators comprising

of the principal investigator and four speech therapists qualified for velopharyngeal sphincter evaluation.

The exam assesses velopharyngeal sphincter movement during phoneme emission, phonation, blowing and swallowing. These maneuvers followed protocol for videoendoscopic velopharyngeal sphincter evaluation of the Otorhinolaryngology and Cleft Palate outpatient Service of HCPA (BEHLAU, 1990, adapted): 1) swallowing saliva; 2) blowing; 3) blowing with the tongue out of the mouth (tongue protrusion); 4) long emission of the phonemes /a/, /i/, /u/, /s/, /z/; 5) counting from 1 to 10; 6) repeating the phrases: “Papai fez a pipa”, “Kiki gosta de chá” and “Juju saiu cedo” (portuguese language phoneme balanced phrases).

Based on these movements we evaluated velopharyngeal sphincter closure adequacy on a ratio scale of 0.0 to 1.0 according to GOLDING-KUSHNER, 1990. By visually comparing the sphincter gap area at rest and during speech, we obtained the residual or closing gap, observing whether there was a residual opening of the sphincter when it should be completely closed. In this classification proposed by GOLDING-KUSHNER (1990) to standardize reporting of sphincter evaluation in scientific publications, the ratio of 0.0 represents the absence of sphincter closure (sphincter 100% open) and 1.0 represents complete closure (figure 1). This comparison of resting position with maximum sphincter closure during speech was made with the emission of the phonemes /u/ or /s/, which require total and adequate sphincter closure. In some cases, due to lack of collaboration from the patient, the evaluation of these phonemes was not viable, and classification was made during emission of standard phrases and

number counting, considering the maximum point of sphincter closure for comparison with the position at rest.

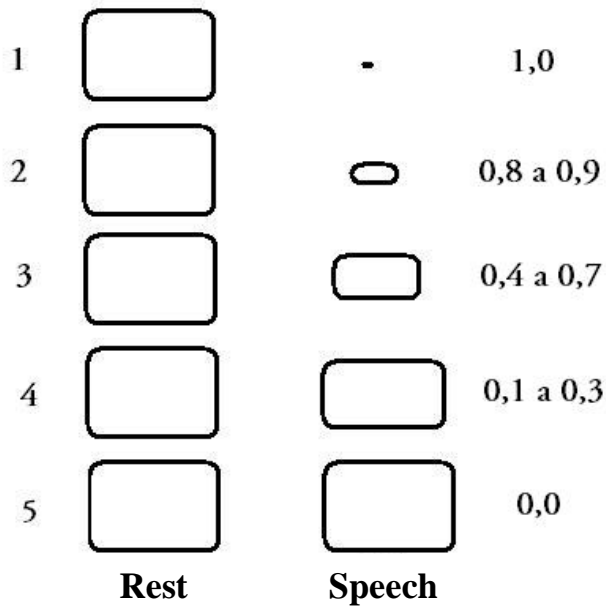


Figure 1. Diagram representing the velopharyngeal sphincter gap in videonasoscopy (Golging-Kushner, 1990).

After the organization of the database, we grouped gap size measures into 5 categories according to LAM, 2006, adapted: 0) gap absent or without nasal air escape: total closure (1.0); 1) small gap or little escape: almost total closure but with residual gap (0.8 to 0.9); 2) moderate gap or intermediate escape: intermediate closure (0.4 to 0.7); 3) large gap: absence of velopharyngeal closure, but with perceptible mobility (0.1 to 0.3); 4) absence of velopharyngeal mobility (0.0) – table 3.

Score	Definition	Sphincter Gap
1	Absent gap or no escape	1,0
2	Small gap or little escape	0,8 to 0,9
3	Moderate gap or intermediate escape	0,4 to 0,7
4	Large gap, with perceptible mobility	0,1 to 0,3
5	Absence of velopharyngeal mobility	0,0

Table 3. Velopharyngeal sphincter closure ratings. (Lam, 2006, adapted).

During data collection, images were recorded on VHS tapes. In order to improve the image and improve data security, all the examinations were digitalized using a video capture card, and software Pinnacle Studio version 9.0 for Windows. The files were saved in Mpeg format and recorded on DVD.

The videotoscopies and videonasoendoscopies were evaluated by blind investigators who did not know which patient corresponded to what exam and which otoscopy corresponded to what nasoendoscopy of a specific patient. This blinding assessment was carried out as follows: during the moment of evaluation and classification of both the videonasoendoscopies and the videotoscopies, the images

recorded on DVD were presented randomly (each image had a number corresponding a patient, and the order was randomly selected and the investigators did not have access to this information), without revealing the identity of the patient or any other clinical characteristic. The principal investigator evaluated the nasal endoscopies at a different time from the otoscopic assessment. The results of the otoscopic and videonasoscopy evaluations were manually registered following standard protocol.

6.3. Statistical analysis and sample size calculation

Database development and statistical analyses were performed with SPSS – Statistics Package for Social Sciences – version 11.0 for Windows.

We initially calculated the frequencies for each level of the otoscopic alteration scores, as well as for the velopharyngeal sphincter closure scores. We also determined the frequencies, means, medians and standard deviations of the variables age, sex, age at time of palatoplasty, age at time of evaluation and time post-palatoplasty. Evaluation of the velopharyngeal sphincter was carried out by five different investigators. One of the investigators, however, assessed the examinations at two different times, allowing for the calculation of intra- and inter-rater variability. For this analysis, a linear model for repeated measures was used.

Otoscopy evaluation was registered in the database for each individual ear. In the analysis we used the patient score, not the ear score, using the worst ear as the final score of each patient. To investigate the impact of choosing the worst ear, we also analyzed each ear separately, and found no statistical significance. Our choice of

evaluating the patient's worst ear is based on the fact that videonasoscopy assesses the velopharyngeal musculature adequacy of the patient. Since we intend to evaluate the degree to which velopharyngeal dysfunction is related to the severity of the otoscopic evaluations, the worst ear represents the worst possible outcome of that patient.

Pearson's correlation was used for the analysis of the correlation between the videonasoscopy and otoscopic scores.

Sample size calculation was based on a two-sided alpha of 0.05 and beta of 0.10 (power = 90%). Assuming the occurrence of a moderate correlation – $r = 0.4$ – n is estimated to be 62 patients (HULLEY, 2003). The estimate of a moderate correlation cannot be based on data from the literature since there are no previous studies in a similar format, comparing velopharyngeal adequacy scores with otoscopic alteration scores. Based on the pathophysiological knowledge that generated the hypothesis investigated, we opted for a moderate degree of correlation ($r = 0.4$) to estimate sample size.

6.4. Ethical Aspects

This scientific study, as well as its Term of Free and Informed Consent (TFIC), was approved by the Graduate Research Group of Hospital de Clínicas de Porto Alegre (GPPG/HCPA) under protocol number 06-083 on June 16, 2006. All examinations part of this study followed the standard protocol of patient care of the otorhinolaryngology and cleft palate outpatient service, thus justifying the use of some images recorded

before project approval, with the later approval of the guardians in agreement with the TFIC to use the images in research.

The otorhinolaryngology and cleft palate outpatient service was created in 2000, with approval from the GPPG/HCPA (protocol number 01-115), with the objective of assisting and evaluating all patients with cleft palate in accompaniment by the Craniomaxillofacial Plastic Surgery Service at HCPA, in addition to developing research projects.

6.5. Results

6.5.1 General aspects of the sample

In the period of february 2005 through august 2007, 78 patients who met the inclusion criteria were included in the study. Of these, 73 patients collaborated with the videonasoscopy examinations, allowing an adequate evaluation of the velopharyngeal sphincter structures. Of the five excluded patients, one presented with atresia of the external acoustic meatus, and four did not collaborate with the videonasoscopy examination, leading to images hard or even impossible to interpret.

Forty-eight patients (65.8%) were male. Age at the time of palatoplasty varied from 2 to 123 months, with a mean of 30.5 months (2 years, 6 months) and median of 24 months or 2 years (25th percentile of 16 months and 75th percentile of 31 months). The age at the moment of videonasoscopy evaluation was 8 years, 11 months (M=107.5 months, SD=25.8 months) (Table 4 – age groups). Sixty-eight patients

underwent both exams - videonasoscopy and videotoscopy - on the same day. For the five patients that underwent the velopharyngeal sphincter exam on a different date from the ear exam, the interval between both was, at most, of 3 months. Videonasoscopy evaluation of the velopharyngeal sphincter was performed, on average, 77 months (6 years, 5 months) after palatoplasty (with standard deviation of 6 months).

	Palatoplasty age (months)	Evaluation – videos - age (months)
Mean	30,51	107,55
Standard deviation	24,43	25,82
Median	24	106
25th Percentile	16	81
75th Percentile	31	133

Table 4. Age groups.

6.5.2 Palatoplasty

In 65 of the 73 patients (89%), palatoplasty was performed using the Veau-Wardill-Kilner procedure and intravelar veloplasty, carried out by the craniomaxillofacial surgery team of HCPA. The Furlow technique was used in only one patient. Seven patients had palatoplastic surgery outside HCPA, and we did not obtain information of

the technique used. The prevalence of oronasal fistula in the videonasoscopic evaluation was 20.5% (15 patients).

6.5.3 Otologic interventions

Concerning otologic interventions, 26 patients (35.6%) had already undergone ventilation tube insertion. Of these, 6 patients had already undergone the procedure twice and two others had more than two ventilation tube insertions. Of the total sample, only one had a ventilation tube in one of the ears at the time of the videotoscopy, and this ear received the otoscopic score based on the surgical description of the otomicroscopic transoperative findings. No other otologic surgery has been performed other than ventilation tubes.

6.5.4. Speech therapy

In the period between palatoplasty and the evaluation in this study, 45 patients (61.6%) had already had speech therapy for phono-articulatory errors and hypernasality. We considered as criteria for adequate speech therapy a minimum of 6 months of treatment duration with a minimum frequency of once every two weeks, and a speech therapist belonging to or keeping in contact and exchanging information with the treatment group of our institution.

6.5.5 Videotoscopies

Videotoscopies were analyzed according to the severity scores of the alterations detected in two ways: first considering each ear separately, and then evaluating the otoscopic score of the patient, considering the worst ear.

There was no statistically significant difference between analyzing the ears separately and choosing the worst ear concerning the sample distribution in the five levels of the otoscopic severity scores. This is possibly due to the fact that 79.5% of the patients presented equal scores for both ears. Regarding the patient's worst ear, we obtained the following distribution: 16 patients (21.9%) score 0 (normal otoscopy); 28 patients (38.4%) score 1 (minimal alterations); 22 patients (30.1%) score 2 (otitis media with effusion); six patients (8.2%) score 3 (chronic otitis media without cholesteatoma); and one patient with a score of 4 (chronic otitis media with cholesteatoma). (Table 5 – videotoscopies)

Otoscopies Score (worst ear)	N	%
0	16	21,9
1	28	38,4
2	22	30,1
3	6	8,2
4	1	1,4
Total	73	100

Table 5. Otoscopic score frequencies

6.5.6 Videonasendoscopies

Videonasendoscopies were also classified on a scale of 5 levels (1 to 5). The sample distribution of these levels was: seven patients (9.6%) level 1 (absence of velopharyngeal sphincter gap or nasal air escape); 41 patients (56.2%) level 2 (small gap or minimal escape); 18 (24.7%) level 3 (intermediate gap); 6 patients (8.2%) level 4 (large gap); and one patient presented total immobility of velopharyngeal sphincter musculature (level 5). In this case, we observed a clear attempt at compensation of the velopharyngeal insufficiency with the use of the base of the tongue and palatine tonsils,

in this case hypertrophic, during speech and emission of plosive and fricative phonemes evaluated by the protocol. (Table 6 – videonasendoscopies)

Videonasoendoscopies Score	N	%
1	7	9,6
2	41	56,2
3	18	24,7
4	6	8,2
5	1	1,4
Total	73	100

Table 6. Videonasendoscopy score frequencies.

These data were validated by five different examiners and by one examiner in two separate moments. A linear model for repeated measures was used for this validation, showing no statistically significant differences intra- and inter-rater.

6.5.7. Correlations

After the evaluation of patient distribution in the different levels of otoscopic and videonasendoscopic scores, Pearson's linear correlation test was performed using the worst ear as well as the separate ears.

There was no correlation between the videonasoscopic scores and the videoscopic scores for either association, with r always around 1.0 and P not statistically significant.

6.6. Discussion and Conclusions

Palatoplasty is the main treatment procedure for patients with cleft palate. Of all the surgeries and multidisciplinary evaluations, surgical correction of the palate defect is the most crucial. Nevertheless, since it is purely and simply a correction of a congenital anatomic defect, there is much controversy regarding this procedure. The ideal age for surgery, surgical technique, the definition of surgical success and the methods of pre- and post-operative evaluation are not conclusive in the specialized literature.

The main objective of this study was to determine if velopharyngeal musculature adequacy after palatoplasty is a potential factor for determining tubal function and consequent middle ear disease.

We chose videonasoscopy as a method of velopharyngeal function evaluation based on data from the literature that consider this to be a direct and fast method for assessing the velopharyngeal sphincter with no or low rate of complications. Studies demonstrate that the two main methods of assessing velopharyngeal dysfunction – videofluoroscopy and videonasoscopy of the velopharyngeal sphincter – are complementary methods which present good agreement and can be used in series or in parallel, depending on availability, capacity and experience of the treatment team (LAM, 2006; HAVSTAM, 2005; SOMMERLAD, 2005, ROWE, 2005;

PIGOTT, 2002; CONLEY, 1997; SHPRINTZEN 1989). We used the Golding-Kushner scale to standardize the final interpretation of velopharyngeal competence of the subjects, choosing the final velopharyngeal gap as a variable. This scale has been subsequently tested by YOON (2006) and also by a multicenter study coordinated by SIE (2008), which evaluated intra- and inter-rater variability and found adequate and reliable correlation coefficients in the reporting of velopharyngeal sphincter function disorders, especially as to total gap. In our group, videonasoscopy is the routine exam for all patients that underwent palatoplasty, preferably from the age of 6, to ensure patient cooperation.

No similar study, with the objective of evaluating velopharyngeal musculature function of school-aged children by videonasoscopy, and simultaneously evaluating the patient's otological status, was found in the literature.

The reason for choosing school-aged children (6 to 12 years old) for inclusion in this study was based on several criteria: 1) higher possibility of patient cooperation during endoscopic examination, with adequate velopharyngeal musculature function evaluation, which is the main variable of this study; 2) according to previous studies conducted by our own group (CARVALHAL, 2003 and KRUSE, 2005) and by others (ROSENFELD, 2003; TOS, 1981; PAPARELLA, 1970), there is a decrease in the prevalence of otitis media with effusion and minimal otoscopic alterations starting from school age, along with the increase in the prevalence of definite and irreversible ear alterations, suggesting that in this age group, a stabilization of the otological status occurs, thus defining more clearly the population that will evolve to chronic cases and successively proceed to later stages in the continuum theory (PAPARELLA, 1970).

Therefore, this is the most appropriate age group for evaluating final ontological outcomes. On the other hand, the exclusion of adults and adolescents from the age of 12 is due to the increase of the prevalence of patients who had already undergone more complex otological procedures such as tympanoplasties and tympanomastoidectomies, misleading otoscopic analysis. Thus, this intermediate age group seems to be the most accurate representative of ear progression outcome, without the bias of surgical otologic intervention. The only surgical intervention carried out in the patients studied was the insertion of ventilation tubes in 35% of the sample, which was analyzed in the results.

As to the control of confounding factors, we verified that previous speech therapy, oronasal fistulae, different surgical technique from our group, ventilation tube insertion and time of evolution after palatoplasty did not modify the absence of correlation between velopharyngeal sphincter musculature function and otoscopic outcome.

The lack of correlation between the two scores evaluated in this study may be due to methodological errors associated with transversal studies, to possible limitations of the videonasoscopic method for velopharyngeal sphincter evaluation, and to sample size, since n needs to be larger for weak correlations or no correlations than for moderate to strong correlations.

The hypothesis of this study was based on traditional concepts from the literature in order to substantiate the higher frequency of otitis media in patients with cleft palate: chronic tubal dysfunction due to alterations of soft palate musculature. With surgical correction of the muscular defect of the soft palate, and, still, with the objective

evaluation of these muscles with videonasoscopy, more otoscopic alterations in those patients with more velopharyngeal muscle dysfunction is expected. The absence of correlation corroborates data from the literature which show, especially through histopathologic studies, alterations of velopharyngeal muscle insertion on tubal cartilage, or even intrinsic alterations of tubal cartilage in cleft palate patients (TAKASAKI, 2000; MONSELL, 1996; MATSUNE, 1991; HUANG, 1997). This explains why patients with adequate muscle function in the sphincter region after palatoplasty continue to present chronic tubal dysfunction and progression of the otoscopic status to severe and irreversible forms of otitis media.

The main conclusions of this study are: 1) most of the population studied (65.8%) scored 1 or 2 in the velopharyngeal gap evaluation, corresponding to no escape or gap or little escape; 2) otoscopic alterations are absent or minimal in more than half of the sample (scores 0 or 1), and most of the patients have symmetrical otoscopic scores for the ears; 3) there is no correlation between the videotoscopy and the videonasoscopy scores in the population studied.

6.7. References

- BEHLAU, M.S.; PONTES, P.A.; ALTMANN, E.B.C. Normatização do exame nasolaringoscópico para o estudo das alterações do esfíncter velofaríngeo. **Discúrbios Com.**, 3: 239-47, 1990.
- BROWNER, W.S.; NEWMAN, T.B.; CUMMINGS, S.R.; HULLEY, S.B. Estimando o tamanho de amostra e o poder estatístico: pontos básicos. In: HULLEY, S.B.; CUMMINGS, S.R.; BROWNER, W.S.; GRADY, D.; HEARST, N.; NEWMAN, T.B. **Delineando a pesquisa clínica: uma abordagem epidemiológica**. 2 ed. Porto Alegre, Artmed, 2003.
- CARVALHAL, L.H.S.K. **Descrição das alterações otológicas de pacientes com fissura labiopalatina ou palatina isolada**. Porto Alegre, 2003. Dissertação (mestrado), Faculdade de Medicina – Universidade Federal do Rio Grande do Sul.
- CASSELBRANT, M.L.; CANTEKIN, E.L.; DIRKMAAT, D.C.; DOYLE, W.J.; BLUESTONE, C.D. Experimental paralysis of the tensor veli palatini muscles. **Acta Otolaryngol. (Stockh)**, 106: 178, 1988.
- COLLARES, M.V.V.; WESTPHALEN A.C.A.; COSTA, T.C.; GOLDIM J.R. Fissuras lábio-palatinas: incidência e prevalência da patologia no Hospital de Clínicas de Porto Alegre. Um estudo de 10 anos. **Rev. Amrigs.**, 39 (3): 183-88, 1995.
- CONLEY, S.F.; GOSAIN, A.K.; MARKS, S.M.; LARSON, D.L. Identification and assessment of velopharyngeal inadequacy. **Am. J. Otolaryngol.**, 18 (1): 33-46, 1997.

- COSTA, S.S.; CRUZ, O.L.M. Otite média. Introdução. In: COSTA, S.S.; CRUZ, O.L.M.; OLIVEIRA, J.A.A. **Otorrinolaringologia – Princípios e Prática**. Porto Alegre, Artes Médicas, 1994. p.120-122.
- DICKSON, D.R. Anatomy of the normal and cleft palate Eustachian tube. **Ann. Otol. Rhinol. Laryngol.**, 85: 25-9, 1976.
- FARA, M.; DVORAK, J. Abnormal anatomy of the muscles of the palatopharyngeal closure in cleft palates. **Plast. Reconstr. Surg.**, 46: 488-96, 1970.
- FINKELSTEIN, Y.; TALMI, Y.P.; NACHMANI, A.; HAUBEN, D.J.; ZOHAR, Y. Levator veli palatini muscle and Eustachian tube function. **Plast. Reconstr. Surg.**, 85 (5): 684-92, 1990.
- FRABLE, M.A.; BRANDON, G.T.; THEOGARAJ, S.D. Velar closure and ear tubings as a primary procedure in the repair of the cleft palates. **Laryngoscope**, 95: 1044, 1985.
- GOLDING-KUSHNER, K.J.; ARGAMASO, R.V.; COTTON, R.T.; GRAMES, L.M.; et al. Standardization for the reporting of nasopharyngoscopy and multiview videofluoroscopy: a report from an international working group. **Cleft Palate J.**, 27(4) 337-48, 1990.
- GRANT H.R.; QUINEY R.E.; MERCER, D.M.; LODGE, S. Cleft palate and glue ear. **Arch. Dis. Child.**, 63: 176-9, 1988.
- HAVSTAM, C.; LOHMANDER, A.; PERSSON, C.; DOTEVALL, H. LITH, A.; LILJA, J.; Evaluation of VPI-assessment with videofluoroscopy and nasoendoscopy. **Br. J. Plastic Surg.**, 58: 922-31, 2005.

- HUANG, M.H.S.; LEE, S.T.; RAJENDRAN, K. A fresh cadaveric study of paratubal muscles: implications for Eustachian tube function in cleft palate. **Plast. Reconstr. Surg.**, 100: 833-42, 1997.
- HUBBARD, T.W.; PARADISE, J. L.; McWILLIAMS, B.J.; ELSTER, B.A; TAYLOR, F.H. Consequences of unremitting middle-ear disease in early life: otologic, audiologic, and developmental findings in children with cleft palate. **N. Engl. J. Med.**, 312 (24): 1529-34, 1985.
- KRIENS, O. Documentation of the cleft lip, alveolus and palate. In: BARBACH, MORRIS, H., ed. **Multidisciplinary management of the cleft lip and palate**. Philadelphia, Saunders, 1990. p. 127-33.
- KRUSE, L.S. **Repercussões do momento da palatoplastia na otoscopia e audiometria de pacientes com fissura palatina entre seis e 12 anos de idade**. Dissertação de Mestrado, Universidade Federal do Rio Grande do Sul, Programa de Pós-Graduação em Medicina: Cirurgia, 2005.
- LAM, D.J.; STARR, J.R.; PERKINS J.A.; LEWIS, C.W.; EBLEN, L.E.; DUNLAP, J.; SIE, K.C.Y. A comparison of nasendoscopy and multiview videofluoroscopy in assessing velopharyngeal insufficiency. **Otolaryngol. Head Neck Surg.**, 134(3): 394-402, 2006.
- LESSA, S. Insuficiência velofaríngea. In: CARREIRÃO, S.; LESSA, S.; ZANINI, S.A. **Tratamento das fissuras labiopalatinas**. 2 ed. Rio de Janeiro, Revinter, 1996. pp 237-51.

- LEUWER, R.; SCHUBERT, R.; KUCINSKI, T.; LIEBIG, T.; MAIER, H. The muscular compliance of the auditory tube: a model-based survey. **Laryngoscope**, 112: 1791-95, 2002.
- MATSUNE, S.; SANDO, I.; TAKAHASHI, H. Insertion of the tensor veli palatini muscle into the Eustachian tube cartilage in cleft palate cases. **Ann. Otol. Rhinol. Laryngol.**, 100: 439-46, 1991.
- MERRICK, G.D.; KUNJUR, J.; WATTS, R.; MARCUS, A.F. The effect of early insertion of grommets on the development of speech in children with cleft palates. **Br. J. Oral Maxillofac. Surg.**, 45: 527-33, 2007.
- MOLLER, P. Hearing, middle ear pressure and otopathology in a cleft palate population. **Acta Otolaryngol.**, 92: 521-8, 1981.
- MONSELL, E.M.; HARLEY, R.E. Eustachian tube dysfunction. **Otolaryngol. Clin. North Am.**, 29 (3): 437-44, 1996.
- OVESEN, T.; BLEGVAD-ANDERSEN, O. Alterations in tympanic membrane appearance and middle ear function in 11-year-old children with complete unilateral cleft lip and palate compared with healthy age-matched subjects. **Clin. Otolaryngol.**, 17: 203-7, 1992.
- PALIOBEI, V.; PSIFIDIS, A.; ANAGNOSTOPOULOS, D. Hearing and speech assessment of cleft palate patients after palatal closure. Long-term results. **Int. J. Pediatric. Otolaryngol.**, 69: 1373-81, 2005.
- PAPARELLA, M.M.; HIRAIDE, F.; JUHN, S.K.; KANECO, J. Cellular events involved in middle ear fluid production. **Ann. Otol. Rhinol. Laryngol.**, 79 (4): 766-79, 1970.

- PARADISE, J.L.; BLUESTONE C.D.; FELDER, H. The universality of otitis media with effusion in 50 infants with cleft palate. **Pediatrics**, 44 (1): 35-42, 1969.
- PARADISE, J.L.; BLUESTONE, C.D. Early treatment of the universal otitis media of infants with cleft palate. **Pediatrics**, 53: 48-54, 1974.
- PIGOTT, R.W. An analysis of the strenghts and weaknesses of endoscopic and radiological investigations of velopharyngeal incompetence based on a 20 year experience of simultaneous recording. **Br. J. Plastic Surg.**, 55: 32-34, 2002.
- PIGOTT, R.W. The nasoendoscopic appearance of the normal palato-pharyngeal valve. **Plast. Reconstr. Surg.**, 43: 19-24, 1969.
- ROBINSON, P.J.; LODGE, S.Ç JONES, B.M.; WALKER, C.C.; GRANT, H.R. The effect of palate repair on otitis media with effusion. **Plast. Reconstruct. Surg.**, 89 (4): 640-45, 1992.
- ROBSON, A.K.; BLANSHARD, J.D.; BLANSHARD, J.D; JONES, K.; ALBERY, E.H.; SMITH, I.M.; MAW, A.R. A conservative approach to the management of otitis media with effusion in cleft palate children. **J. Laryngol. Otol.**, 106: 788-92, 1992.
- ROSENFELD, R.M.; KAY, D. Natural history of untreated otitis media. **Laryngoscope**, 113: 1645-57, 2003.
- ROWE, M.R.; D'ANTONIO, L.L. Velopharyngeal dysfunction: evolving developments in evaluation. **Curr. Opin. Otolaryngol. Head Neck Surg.**, 13: 366-70, 2005.
- SCHEIBE, A.B.; SMITH, M.M.; SCHMIDT, L.P.; SCHMIDT, V.B.; DORNELLES, C.; CARVALHAL, L.H.S.K.; KRUSE, L.S.; COSTA, S.S. Estudo da orelha contra-

- lateral na otite média crônica. “Efeito Orloff®”. **Rev. Bras. Otorrinolaringol.**, 68: 245-49, 2002.
- SEHATI-CHAFAI-LEUWER, S.; WENZEL, S.; BSCHORER, R.; SEEDORF, H.; KUCINSKI, T.; MAIER, H. LEUWER, R. Pathophysiology of the Eustachian tube – relevant new aspects for the head and neck surgeon. **J. Cranio Maxillofac. Surg.**, 34: 351-54, 2006.
- SHAW, R.; RICHARDSON, D.; McMAHON, S. Conservative management of otitis media in cleft palate. **J. Cranio Maxillofac. Surg.**, 31: 316-20, 2003.
- SHEAHAN, P.; BLAYNEY, A.W.; SHEAHAN, J. N.; EARLEY, M.J. Sequelae of otitis media with effusion among children with cleft lip and-or palate. **Clin. Otolaryngol.**, 27: 494-500, 2002.
- SHEAHAN, P.; MILLER, I.; SHEAHAN, J. N.; EARLEY, M.J.; BLAYNEY, A.W. Incidence and outcome of middle ear disease in cleft lip and or cleft palate. **Int. J. Pediatric Otolaryngol.**, 67: 785-93, 2003.
- SHIBAHARA, Y.; SANDO, I. Histopathologic study of Eustachian tube in cleft palate patients. **Ann. Otol. Rhinol. Laryngol.**, 97: 403-8, 1988.
- SHPRITZEN, R.J.; GOLDING-KUSHNER, K.J. Evaluation of velopharyngeal insufficiency. **Otolaryngol. Clin. North Am.**, 22: 519-36, 1989.
- SIE, K. C.Y.; STARR, J.R.; BLOOM, D. C.; CUMMINGHAM, M; et al. Multicenter interrater and intrarater reliability in the endoscopic evaluation of velopharyngeal insufficiency. **Arch. Otolaryngol. Head Neck Surg.**, 134(7): 757-63, 2008.

- SOMMERLAD, B.C. Evaluation of VPI-assessment with videofluoroscopy and nasoendoscopy (commentary). **Br. J. Plastic Surg.**, 58: 932-33, 2005.
- TAKASAKI, K.; SANDO, I.; BALABAN, C.D.; ISHIJIMA, K. Postnatal development of Eustachian tube cartilage. A study of normal and cleft palate cases. **Int. J. Pediatric. Otolaryngol.**, 52: 31-36, 2000.
- TOO CHUNG, M.A. The assesment of middle ear function and hearing by tympanometry in children before and after palate repair. **Br. J. Plast. Surg.**, 36: 295, 1983.
- TOS, M. Uppon the relationship between secretory otitis in childhood and chronic otitis and its sequelae in adults. **J. Laryngol. Otol.**, 95: 1011-22, 1981.
- VALTONEN, H.; DIETZ, A.; QVARNBERG, Y. Long-term clinical, audiologic, and radiologic outcomes in palate cleft children treated with early tympanostomy for otitis media with effusion: a controlled prospective study. **Laryngoscope**, 115: 1512-16, 2005.
- YOON, P.J.; STARR, J.R.; PERKINS, J.A.; BLOOM, D.; SIE, K. C. Y. Interrater and intrarater reliability in the evaluation of velopharyngeal insufficiency within a single institution. **Arch. Otolaryngol. Head Neck Surg.** 132: 947-51, 2006.
- YULES, R.B. Hearing in cleft palate patients. **Arch. Otolaryngol.**, 91: 319-23, 1970.

7. ANEXOS

**7.1. ANEXO 1 – Protocolo de primeira consulta.
Ambulatório de Otorrinolaringologia e Fissura Palatina
PROCOLO DE PRIMEIRA CONSULTA**

Nome: _____ Prontuário: _____

Data da 1ª co: ___/___/___ Idade 1ªco: _____ Filmagem () data: ___/___/___

Data nascimento: ___/___/___ Procedência: _____ Telefone: _____

Nome do acompanhante: _____ Grau de parentesco: _____

Nº irmãos: _____ Ordem do nascimento: _____ HF fenda palatina: 1. Não 2. Sim

Aleitamento materno: 1. Não 2. Sim Tempo _____ Forma _____

Tabagismo passivo: 1. Não 2. Sim () cart/dia em casa () cart/dia ambiente da criança

Queixa principal: Encaminhamento de rotina 1. Sim 2. Não Qual? _____

Anamnese dirigida

	OD	OE
Otorréia	1. sim 2. não	1. sim 2. não
Otalgia	1. sim 2. não	1. sim 2. não
Perda auditiva	1. sim 2. não	1. sim 2. não
História de OMA	1. sim 2. não	1. sim 2. não
Zumbido	1. sim 2. não	1. sim 2. não

Refluxo oronasal de alimentos: 1. não 2. sim Hipernasalidade: 1. não 2. sim

Obstrução nasal: 1. não 2. sim

Complicações de Otite Média: 1. não 2. sim _____

Avaliação genética 1. não 2. sim Sindrômico 1. não 2. sim _____

Fonoterapia 1. não 2. sim Idade _____ Tempo _____ Freq _____

Classificação da Fenda Lábio-palatina: _____

1. Primário 2. Secundário _____

Cirurgias prévias

* Rinolabioplastia: 1. não 2. sim nº cirurgias () Data(s): ___/___/___ Idade: _____
Técnica: _____

* Palatoplastia: 1. não 2. sim nº cirurgias () Data(s): ___/___/___ Idade: _____
Técnica: _____

* Faringoplastia: 1. não 2. sim nº cirurgias () Data(s): ___/___/___ Idade: _____
Técnica: _____

* EOA: 1. não 2. sim nº cirurgias () Data(s): ___/___/___ Idade: _____
Técnica: _____

* Colocação de TV OD: 1.não 2.sim nº cirurgias () Data(s):___/___/___
 Idade(s):_____ Tipo de TV:_____ Motivo: 1. retração 2. efusão
 * Colocação de TV OE: 1.não 2.sim nº cirurgias () Data(s):___/___/___
 Idade(s):_____ Tipo de TV:_____ Motivo: 1.retração 2. efusão
 * Timpanoplastia OD: 1.não 2.sim nº cirurgias () Data(s):___/___/___ Idade:___
 Técnica:_____
 * Timpanoplastia OE: 1.não 2.sim nº cirurgias () Data(s):___/___/___ Idade:___
 Técnica:_____

Exame Físico ORL

ORELHA DIREITA 1. normal 2. alterada

Efusão:1.não 2.sim Miringosclerose: 1.não 2.sim

Retrações:

Atical 1. não 2. sim leve 3. sim moderada 4. sim severa

Difusa 1. não 2. sim leve 3. sim moderada 4. sim severa

QPS 1. não 2. sim leve 3. sim moderada 4. sim severa

Tecido de granulação 1.não 2. sim focal 3. sim difuso

Perfuração: 1. não 2. sim central 3. sim marginal 4. sim atical

Colesteatoma 1. não 2. sim atical 3. sim QPS

Presença de TV 1. não 2. sim _____

ORELHA ESQUERDA 1. normal 2. alterada

Efusão:1.não 2.sim Miringosclerose: 1.não 2.sim

Retrações:

Atical 1. não 2. sim leve 3. sim moderada 4. sim severa

Difusa 1. não 2. sim leve 3. sim moderada 4. sim severa

QPS 1. não 2. sim leve 3. sim moderada 4. sim severa

Tecido de granulação 1.não 2. sim focal 3. sim difuso

Perfuração: 1. não 2. sim central 3. sim marginal 4. sim atical

Colesteatoma 1. não 2. sim atical 3. sim QPS

Presença de TV 1. não 2. sim _____

ACUMETRIA

Via aérea 1. VAD=E2. VAD>E 3.VAD<E

Rinne OD 1.+ 2.- Rinne OE 1.+ 2.-

Weber 1. indiferente 2. D 3.E

RINOSCOPIA ANTERIOR 1. normal 2. alterada _____

OROFARINGOSCOPIA Fenda não corrigida? ()

Tonsilas palatinas grau _____ Fístula oronasal 1.não 2.sim

FALA E LINGUAGEM

Hipernasalidade 1.não 2.sim Hiponasalidade 1.não 2.sim

Ceceo lateral 1.não 2.sim Ceceo anterior 1.não 2.sim

Trocas de fonemas: 1.não 2.sim _____ Disfonia 1.não 2.sim

7.2. ANEXO 2 – Avaliação otoscópica

Prontuário: _____

AVALIAÇÃO OTOSCOPIA

Otoscopia Direita:

0. Normal
1. Alterações mínimas (miringosclerose e retração leve)
2. Efusão e retrações moderadas sem erosão ossicular
3. Otite média crônica não colesteatomatosa: retrações moderadas com erosão ossicular, retrações severas, perfurações timpânicas
4. Otite média crônica colesteatomatosa

Otoscopia Esquerda:

0. Normal
1. Alterações mínimas (miringosclerose e retração leve)
2. Efusão e retrações moderadas sem erosão ossicular
3. Otite média crônica não colesteatomatosa: retrações moderadas com erosão ossicular, retrações severas, perfurações timpânicas
4. Otite média crônica colesteatomatosa

7.3. ANEXO 3 – avaliação videonasoendoscópica

Prontuário: _____

AVALIAÇÃO VIDEONASOENDOSCOPIA

ASPECTOS GERAIS

Presença do músculo da úvula 1) não 2) sim
Presença de adenóides 1) não 2) sim leve 3) sim moderada 4) sim severa
Óstios tubários visíveis 1) não 2) sim
Presença de secreção 1) não 2) sim

MOBILIDADE DAS PAREDES DO EVF

Fala	Movimento:	Predomínio:
Lateral	1) não 2) sim	1) não 2) sim
Posterior	1) não 2) sim	1) não 2) sim
Palato	1) não 2) sim	1) não 2) sim

Deglutição	Movimento:	Predomínio:
Lateral	1) não 2) sim	1) não 2) sim
Posterior	1) não 2) sim	1) não 2) sim
Palato	1) não 2) sim	1) não 2) sim

PADRÃO DE FECHAMENTO

- 1) Coronal
- 2) Sagital
- 3) Circular
- 4) Circular com prega de Passavant

GAP DE FECHAMENTO DO ESFINCTER VELOFARINGEO

0,0 0,1 0,2 0,3 0,4 0,5 0,6 0,7 0,8 0,9 1,0

CLASSIFICAÇÃO FINAL DO GAP

- 1) sem escape – 1,0
- 2) escape leve – 0,8 a 0,9
- 3) escape intermediário – 0,4 a 0,7
- 4) grande escape – 0,1 a 0,3
- 5) ausência de mobilidade – 0,0

FONOTERAPIA

- 1) não
- 2) sim idade _____ tempo _____
frequência _____

7.4. ANEXO 4 – Termo de Consentimento

TERMO DE CONSENTIMENTO LIVRE E ESCLARECIDO

Prezados Pais:

As crianças com fissura lábio-palatina apresentam um aumento da frequência de alterações nos ouvidos. Estas alterações podem levar a otites de repetição (infecções nos ouvidos) e diminuição da audição. Também são comuns os problemas na fala, devido à dificuldade de emitir alguns sons com a presença da fissura.

Em 2000 foi criado um ambulatório especializado no atendimento otorrinolaringológico de todos os pacientes com fissura lábio-palatina. Na rotina deste ambulatório são realizados questionário padrão, exame otorrinolaringológico, exames de avaliação da audição e exames com vídeo no nariz e dos ouvidos. Estes exames fazem parte da avaliação completa dos pacientes, para que os profissionais possam melhor indicar os tratamentos para os problemas dos ouvidos e da fala.

O exame otorrinolaringológico consiste em olhar os ouvidos, a garganta e o nariz da criança. Os exames de avaliação da audição são a audiometria e a impedanciometria, exames em que a criança deve responder se está ou não escutando os sons emitidos por um aparelho com fones de ouvido; também é feita uma “medida da pressão” do ouvido, através de um aparelho colocado na entrada do canal auditivo. Estes exames não provocam dor, apenas pode ocorrer desconforto leve no momento em que a criança escuta um som mais forte, por 1 ou 2 segundos.

Os exames com vídeo do nariz e dos ouvidos são feitos em uma consulta especial, com a criança acordada. É colocado um jato de “spray” de medicamento anestésico local em uma das narinas da criança e é introduzido nesta narina um aparelho flexível (mole) fino e longo, que permite filmar o nariz por dentro. O examinador vai pedir para a criança dizer algumas palavras no momento que estiver com o aparelho no nariz. Este exame dura cerca de 3 a 5 minutos, dependendo da colaboração da criança. Ele não causa dor, apenas um mínimo de desconforto (pressão no nariz e vontade de espirrar). O exame de vídeo do ouvido é feito com um aparelho semelhante ao do nariz, porém é bem mais rápido (poucos segundos em cada lado), não precisa de medicamento anestésico e não causa dor. O desconforto é mínimo, semelhante ao ato de olhar os ouvidos com os aparelhos convencionais usados por pediatras e outros médicos. Não há relato de nenhum possível risco com a realização destes exames em crianças neste contexto.

Os exames com vídeo são gravados em fitas VHS e ficam armazenados rotineiramente no arquivo de exames do ambulatório de Otorrino. Sempre que algum profissional da equipe de tratamento necessitar avaliar os exames, estes não precisarão ser repetidos, pois estão gravados.

Convidamos seu (sua) filho(a) a participar do estudo “Impacto do Fechamento do Esfíncter Velofaríngeo na Orelha Média de Pacientes com Fissura Palatina”. Neste

estudo, utilizaremos de forma ANÔNIMA os dados do questionário e dos resultados dos exames para melhor entender a doença Fissura Palatina.

A participação no estudo **não** interfere na rotina de avaliação, acompanhamento e tratamento de seu (sua) filho(a) neste Serviço, já que todos os procedimentos são feitos mesmo em quem não participa. A participação não é obrigatória e os pais têm total liberdade de solicitar a não participação a qualquer momento (retirar seu consentimento), sem que isto traga qualquer prejuízo à assistência recebida. Também é possível esclarecer qualquer dúvida com os pesquisadores em consultas ou pelo telefone abaixo citado.

Declaro que, após convenientemente esclarecido pelo pesquisador e ter entendido o que me foi explicado, eu, _____consinto em participar do estudo “Impacto do Fechamento do Esfíncter Velofaríngeo na Orelha Média de Pacientes com Fissura Palatina”.

Assinatura do sujeito da pesquisa ou seu responsável legal

Assinatura do Pesquisador
Prof. Dr. Sady Selaimen da Costa
Dra. Daniela Preto da Silva

Telefone para contato (horário comercial): (51) 2101-8249

Livros Grátis

(<http://www.livrosgratis.com.br>)

Milhares de Livros para Download:

[Baixar livros de Administração](#)

[Baixar livros de Agronomia](#)

[Baixar livros de Arquitetura](#)

[Baixar livros de Artes](#)

[Baixar livros de Astronomia](#)

[Baixar livros de Biologia Geral](#)

[Baixar livros de Ciência da Computação](#)

[Baixar livros de Ciência da Informação](#)

[Baixar livros de Ciência Política](#)

[Baixar livros de Ciências da Saúde](#)

[Baixar livros de Comunicação](#)

[Baixar livros do Conselho Nacional de Educação - CNE](#)

[Baixar livros de Defesa civil](#)

[Baixar livros de Direito](#)

[Baixar livros de Direitos humanos](#)

[Baixar livros de Economia](#)

[Baixar livros de Economia Doméstica](#)

[Baixar livros de Educação](#)

[Baixar livros de Educação - Trânsito](#)

[Baixar livros de Educação Física](#)

[Baixar livros de Engenharia Aeroespacial](#)

[Baixar livros de Farmácia](#)

[Baixar livros de Filosofia](#)

[Baixar livros de Física](#)

[Baixar livros de Geociências](#)

[Baixar livros de Geografia](#)

[Baixar livros de História](#)

[Baixar livros de Línguas](#)

[Baixar livros de Literatura](#)
[Baixar livros de Literatura de Cordel](#)
[Baixar livros de Literatura Infantil](#)
[Baixar livros de Matemática](#)
[Baixar livros de Medicina](#)
[Baixar livros de Medicina Veterinária](#)
[Baixar livros de Meio Ambiente](#)
[Baixar livros de Meteorologia](#)
[Baixar Monografias e TCC](#)
[Baixar livros Multidisciplinar](#)
[Baixar livros de Música](#)
[Baixar livros de Psicologia](#)
[Baixar livros de Química](#)
[Baixar livros de Saúde Coletiva](#)
[Baixar livros de Serviço Social](#)
[Baixar livros de Sociologia](#)
[Baixar livros de Teologia](#)
[Baixar livros de Trabalho](#)
[Baixar livros de Turismo](#)