VERUSKA OLIVEIRA DI SENA

EFICÁCIA E SEGURANÇA DO FECHAMENTO ENDOSCÓPICO DA PERFURAÇÃO GASTRICA APÓS NOTES – ESTUDO EXPERIMENTAL EM SUÍNOS

Tese apresentada à Universidade Federal de São Paulo – Escola Paulista de Medicina para obtenção do Título de Doutor em Ciências

Orientador: Prof. Dr. Angelo Paulo Ferrari Junior

São Paulo

2007

Livros Grátis

http://www.livrosgratis.com.br

Milhares de livros grátis para download.

Di Sena, Veruska Oliveira
EFICÁCIA E SEGURANÇA DO FECHAMENTO ENDOSCÓPICO DA PERFURAÇÃO GASTRICA APÓS NOTES – ESTUDO EXPERIMENTAL EM SUÍNOS / Veruska Oliveira Di Sena.-- São Paulo, 2007.
xi, 82f

Tese (Doutorado) – Universidade Federal de São Paulo. Escola Paulista de Medicina. Programa de Pós-Graduação em Ciências.

Título em inglês: Evaluation of endoscopic closing for treatment of gastric perforation after NOTES.

1. Perfuração gástrica. 2. Endoscopia. 3. Clipes. 4. Suínos. 5. Tratamento 6. NOTES

Aos meus pais

Agradecimentos

Ao meu orientador, Prof. Angelo Paulo Ferrari Junior, pelo exemplo constante, caráter e conduta exemplares e pelo vasto conhecimento científico que permitiu a concretização deste trabalho.

A Fernanda Prata, amiga admirável e única, sem a qual a realização deste trabalho não seria possível.

A Ana Cristina de Castro Amaral, pelo apoio e presença constantes, amizade e dedicação.

A Dra. Maria Rachel Rohr e Dr. Gustavo Andrade de Paulo, pela ajuda e paciência fundamentais ao sucesso deste estudo.

Aos professores da Disciplina de Gastroenterologia da UNIFESP, por me aceitarem nesta renomada instituição e permitirem a realização desta tese.

Aos colegas, Ermelindo Della Libera Jr, Frank Shigueo Nakao, Erika Macedo, Patrícia Costa, Mônica Novis, Rodrigo Rodrigues, Marcus Melo Martins, e Luciano Lenz, pela amizade e colaboração no desenvolvimento deste estudo.

À enfermeira Renata Okubo e a todos os auxiliares de enfermagem do Centro de Endoscopia Digestiva e Respiratória da UNIFESP, em especial Nair Lima, Marivalda Almeida, Maria Raimunda dos Reis, Rogerio Marcelino, Rita de Cássia, Elena da Silva, Kelly Caires e Silva, pela paciência, dedicação e carinho.

Aos secretários Magali Angélica Romano e Valdir Sophia, pela consideração e presteza.

Tese parcialmente financiada pela Fundação de Amparo à Pesquisa do Estado de São Paulo – FAPESP (número do processo: 05/53739-7), Coordenação de Aperfeiçoamento de Pessoal de Nível Superior – CAPES e pela Disciplina de Gastroenterologia, do Departamento de Medicina da Escola Paulista de Medicina – Universidade Federal de São Paulo.

Sumário

Lista de Figuras vii
Lista de Tabelas ix
Lista de Abreviaturas x
Nota x
Resumo xi
I – INTRODUÇÃO 01
II – REVISÃO DA LITERATURA 05
2.1 – SUÍNOS E CIÊNCIA 06
2.1.1 – O Modelo Suíno 06
2.1.2 – Anatomia Comparativa do Sistema Digestório 07
2.2 – ENDOCIRURGIA 09
2.2.1- Cirurgia Transgástrica 11
2.2.2 – Cirurgia Transcolônica 19
2.2.3 – Fechamento da parede do trato gastro-intestinal 20
III – OBJETIVOS 31
IV – MATERIAL E MÉTODOS 33
4.1 – MATERIAL 34
4.2 – MÉTODOS 37
V – RESULTADOS 38
VI – DISCUSSÃO 48
VII – CONCLUSÕES 54
VIII – ANEXOS 56
8.1 – ANEXO 1 – Carta de aprovação do Comitê de Ética em Pesquisa 57
8.2 – ANEXO 2 - Ficha para coleta dos dados dos animais 58
IX – REFERÊNCIAS BIBLIOGRÁFICAS 59
ABSTRACT 68

Lista de Figuras

Figura 1 Anatomia do sistema digestório em suínos..... 08

Figura 2 Aparato de sutura transmural utilizando USE. Adaptado de Fritscher-Ravens *et al*..... 22

Figura 3 Aparato de sutura endoscópica com agulha curva (Eagle Claw V)..... 24

Figura 4 Aparato de sutura endoscópica com âncora flexível, trava fixadora e acessório de corte do fio e travamento da sutura (A). Desenho esquemático do aparato de sutura (B). Dois pontos são aproximados, os fios são travados e depois cortados (C). Adaptado de Fritscher-Ravens..... 27

Figura 5 Grampeador endoscópico..... 28

Figura 6 Clipes "Resolution" utilizados no fechamento da parede gástrica..... 36

Figura 7 Lesão hepática provocada por corrente elétrica..... 39

Figura 8 Parede gástrica fechada com clipes..... 40

Figura 9 Cavidade abdominal exibida durante necropsia..... 42

Figura 10 Perfuração gástrica com aderência no local de fechamento da parede após dois dias da incisão e peritoneoscopia trans-gástrica..... 43

Figura 11 Manobra do borracheiro negativa..... 44

Figura 12 Coágulo aderido e invadindo a área de incisão gástrica... 45

Figura 13 Reação fibrosa na face serosa da parede gástrica..... 46

Lista de Tabelas

Tabela 1 Resultados da eficácia do tratamento endoscópico da perfuração gástrica e suas complicações de acordo com o tipo de fechamento realizado..... 47

Lista de Abreviaturas

DDW	Digestive Disease Week
Kg	Kilograma
IM	Intra-muscular
IV	Intra-venoso
mg	miligrama
N	Newton
NOTES	Natural Orifice Trans-lumenal Endoscopic Surgery
UNIFESP	Universidade Federal de São Paulo
USE	Ultra-som Endoscópico ou Ecoendoscopia ou Endossonografia

As referências bibliográficas desta tese foram formatadas segundo as normas do sistema Vancouver.

Resumo

Introdução: O acesso peritoneal trans-luminal vem sendo importante foco de estudo no desenvolvimento da cirurgia minimamente invasiva. Técnicas apropriadas para o fechamento das perfurações e o risco de peritonite são problemas persistentes no desenvolvimento desta técnica. O fechamento endoscópico das perfurações gástricas com endoclipes tem sido descrito. Entretanto, o tempo de cicatrização da parede gástrica e a real necessidade de fechamento das perfurações no modelo suíno permanecem incertos. O objetivo deste estudo foi comparar o tempo/curso, eficácia e segurança dos endoclipes versus terapia combinada (endoclipes e endoloop) versus não tratamento no fechamento das perfurações gástricas durante NOTES em modelo suíno.

Material e Método: Foram utilizados 10 minipigs BR1, fêmeas, pesando em média 30 Kg, submetidos a anestesia geral. Endoscopia digestiva e punção transgástrica seguida de dilatação hidrostática até 20 mm foram realizadas. O endoscópio foi introduzido na cavidade peritoneal. Os animais foram divididos em 3 grupos: Grupo 1 - 5 animais nos quais a perfuração foi fechada com clipes (EC); Grupo 2 - 3 animais nos quais a perfuração foi fechada com clipes e “endoloop” (TC); e Grupo 3 - 2 animais nos quais a perfuração gástrica foi deixada sem tratamento (ST). Todos os animais receberam antibióticos e foram monitorados para sinais de sepse. Dois dias após o procedimento inicial 5 animais foram submetidos a endoscopia de controle e necropsia (3 EC, 2 TC e 1 ST). No dia 7, os 5 animais restantes foram submetidos aos mesmos procedimentos (2 EC, 2 TC e 1 ST). Durante a necropsia a cavidade

peritoneal foi inspecionada para peritonite e o local de perfuração gástrica foi checado para deiscência e abscesso de parede.

Resultados: Fechamento endoscópico da parede gástrica foi obtido em todos os animais nos quais foi tentado. Nove animais se recuperaram bem. Um animal fechado com EC desenvolveu sinais de sepse. O achado endoscópico mais comum nas endoscopias de controle foi úlcera (8 animais). A necropsia no dia 7 evidenciou que todos os locais de fechamento das perfurações eram resistentes a passagem de ar. Um animal fechado com EC teve peritonite e adesões intra-abdominais durante a necropsia no dia 2 após os procedimentos.

Conclusões: Neste primeiro estudo de EC versus TC no fechamento de perfurações gástricas após NOTES, a eficácia e segurança dos dois métodos foram semelhantes. Neste modelo, o fechamento do orifício gástrico demorou cerca de dois dias e ocorreu independentemente da intervenção endoscópica.

I – INTRODUÇÃO

O fechamento de orifícios no trato digestório com o uso de endoscópios flexíveis é fundamental não só para as intervenções endoluminais, mas também para o desenvolvimento da cirurgia endoscópica transgástrica. [1] A idéia de visualizar endoscopicamente e manipular diretamente as estruturas adjacentes ao trato gastrointestinal através da parede gástrica é sem dúvida excitante. Entretanto, criar um acesso transgástrico que possibilite a passagem do endoscópio para a cavidade abdominal, permitindo diagnóstico e intervenções terapêuticas tem sido relativamente difícil na prática. [2] Os desafios incluem a criação de um orifício suficientemente grande para a passagem de endoscópios e acessórios; controlar possíveis complicações infecciosas da cavidade peritoneal devido ao uso de instrumentos que passam pela cavidade oral e bactérias que colonizam o trato digestório; criação de pneumoperitôneo para distender a cavidade peritoneal permitindo a visualização adequada dos órgãos; disponibilidade de endoscópios e acessórios para realizar procedimentos terapêuticos; e, após o término do procedimento, o fechamento do acesso transmural de modo seguro e eficiente. [2-4]

A técnica de cirurgia endoscópica transgástrica foi relatada em 2000, quando necrosectomia pancreática via endoscópica foi descrita em pacientes com pancreatite e necrose pancreática. [5] A primeira publicação de cirurgia endoscópica trans-luminal veio logo depois, em 2004, quando Kalloo *et al*. descreveram a eficácia e segurança do acesso endoscópico per-oral transgástrico à cavidade peritoneal em modelo suíno. [6] Esta publicação, foi logo seguida pela descrição de outros procedimentos endoscópicos transgástricos em modelos suínos, tais como ligadura tubária [7], colecistectomia [8], esplenectomia [9], e ooforectomia com tubectomia [10, 11]. Durante a Digestive Disease Week (DDW) em 2004, Kantsevoy *et al*.

apresentaram um estudo relatando a realização de ligadura tubária transgástrica em modelo animal. [12] Recentemente, o fechamento endoscópico de perfurações colônicas também vem sendo estudado. [13, 14] Durante o DDW, em 2006, Fong *et al*. relataram pela primeira vez o acesso transcolônico à cavidade peritoneal. [15, 16]

A possibilidade do fechamento adequado de lesões mucosas, transgástricas e transcolônicas através da endoscopia já foi descrita como possível em animais. Uma taxa de vazamento mesmo que pequena (1 – 2%) não é aceitável devido à segurança de outros procedimentos minimamente invasivos para realização de colecistectomia, tubectomia etc. Assim sendo, esta é uma área crítica para o desenvolvimento da cirurgia endoscópica endoluminal e transgástrica e tem sido alvo de pesquisa e desenvolvimento. [17]

1.1 – RACIONAL

Existe interesse emergente em utilizar a endoscopia na avaliação e tratamento das perfurações do trato digestório após cirurgia endoscópica trans-luminal. A terapêutica endoluminal poderia ser consideravelmente ampliada caso houvesse abordagens seguras para o fechamento das lesões pós-procedimento. Apenas um estudo até o momento provou que as perfurações gástricas podem ser fechadas endoscopicamente com o uso de endoclipes. [18] O desenvolvimento do tratamento endoscópico das perfurações do trato digestório é fundamental para o desenvolvimento da endoscopia transgástrica, que requer um acesso amplo à cavidade peritoneal. É possível que os achados experimentais inspirem o desenvolvimento de novas técnicas de fechamento de orifícios do trato digestório favorecendo uma terapêutica mais generalizada.

Considerando-se que: (1) o tratamento da perfuração gástrica é imprescindível para o desenvolvimento da endoscopia endoluminal e transgástrica; (2) endoclipes são a única alternativa comercial de tratamento disponível atualmente;e (3) existe apenas um estudo publicado demonstrando a eficácia do uso de clipes no fechamento endoscópico de perfurações gástricas, mais estudos utilizando o modelo suíno são necessários para determinar a eficácia e segurança do manejo das perfurações gástricas visando o desenvolvimento dos procedimentos endoscópicos transgástricos.

II – REVISÃO DA LITERATURA

2.1 – SUÍNOS E CIÊNCIA

2.1.1 – O Modelo Suíno

O modelo animal refere-se a um animal não-humano com uma doença ou síndrome que seja semelhante à mesma condição em humanos. O uso de modelos animais permite aos pesquisadores investigar doenças e realizar procedimentos que implicam em danos que não seriam considerados éticos de ser infligidos aos seres humanos.

Os critérios de seleção de um modelo animal são: mimetizar de modo adequado à função ou doença; disponibilidade de espécie; transposição dos dados para humanos; tempo de sobrevida; tamanho suficiente para fornecer múltiplas amostras; disponibilidade de local adequado para manutenção e seguimento.

Os suínos estão entre os primeiros animais a serem utilizados para pesquisa. Na antiga Grécia, Erasitratus (304 – 250 A.C.) utilizou-os para investigar os mecanismos da respiração. Em Roma, Galeno (130 – 200 D.C.) utilizou suínos para estudar o sistema circulatório. [19] Com o desenvolvimento da pesquisa científica, os suínos, assim como os roedores tornaram-se cada vez mais populares. Assim como linhagens de roedores foram modificadas geneticamente para atender às necessidades da pesquisa, também o “minipig” ou “porco miniatura” tornou-se uma excelente ferramenta para protocolos de pesquisa.

Os porcos miniatura foram desenvolvidos especialmente para pesquisa. Eles são menores que os porcos domésticos e têm uma curva de crescimento muito mais lenta. Entretanto, todos os outros aspectos fisiológicos são semelhantes aos dos porcos domésticos. A curva de crescimento exponencial dos suínos domésticos começa aos três meses; por isso, para projetos previstos para durar mais que três

semanas os porcos miniatura são preferíveis por serem mais fáceis de manusear. Os porcos domésticos atingem cerca de 400 Kg aos quatro meses, enquanto que a espécie miniatura varia entre 25 – 50 Kg com a mesma idade.

Os porcos miniatura têm um tamanho conveniente para procedimentos cirúrgicos e devido às semelhanças anatômicas com os seres humanos, particularmente em termos de pele, esqueleto, dentes, trato gastrointestinal, pâncreas, fígado, rins, pulmões e sistema imunológico, eles são muitas vezes utilizados como modelo para humanos. Dentro da Gastroenterologia os suínos são utilizados como modelo para úlcera péptica, transplantes de intestino e fígado, doença de Crohn, pneumatose intestinal, “bypass” ileal e dilatação gástrica. [19]

2.1.2 – Anatomia Comparativa do Sistema Digestório

Embora a fisiologia da digestão nos suínos seja extremamente semelhante a dos humanos, a anatomia é bem peculiar. O estômago é típico das espécies monogástricas exceto pelo grande revestimento muscular ao nível do piloro. O intestino é longo chegando a medir cerca de 15 vezes o comprimento do corpo. Os vasos mesentéricos do intestino delgado formam arcadas vasculares na muscular da mucosa do intestino e não no mesentério, como nos outros mamíferos. O intestino grosso é bem diferente do humano. O ceco, cólon ascendente, transverso e porção proximal do descendente estão dispostos em uma série de circunvoluções centrípetas e centrífugas no quadrante superior esquerdo do abdome. Esta estrutura é conhecida como cólon em espiral. O ceco tem três tênias musculares e a porção proximal do cólon espiral tem duas o que resulta numa série de saculações ou haustrações (Figura 1).

Figura 1 – Anatomia do sistema digestório em suínos. A- Pulmão, B- Fígado , C- Estômago , D- Baço , E- Cólon em espiral , F- Intestino delgado. Adaptado de Sisson. [19]

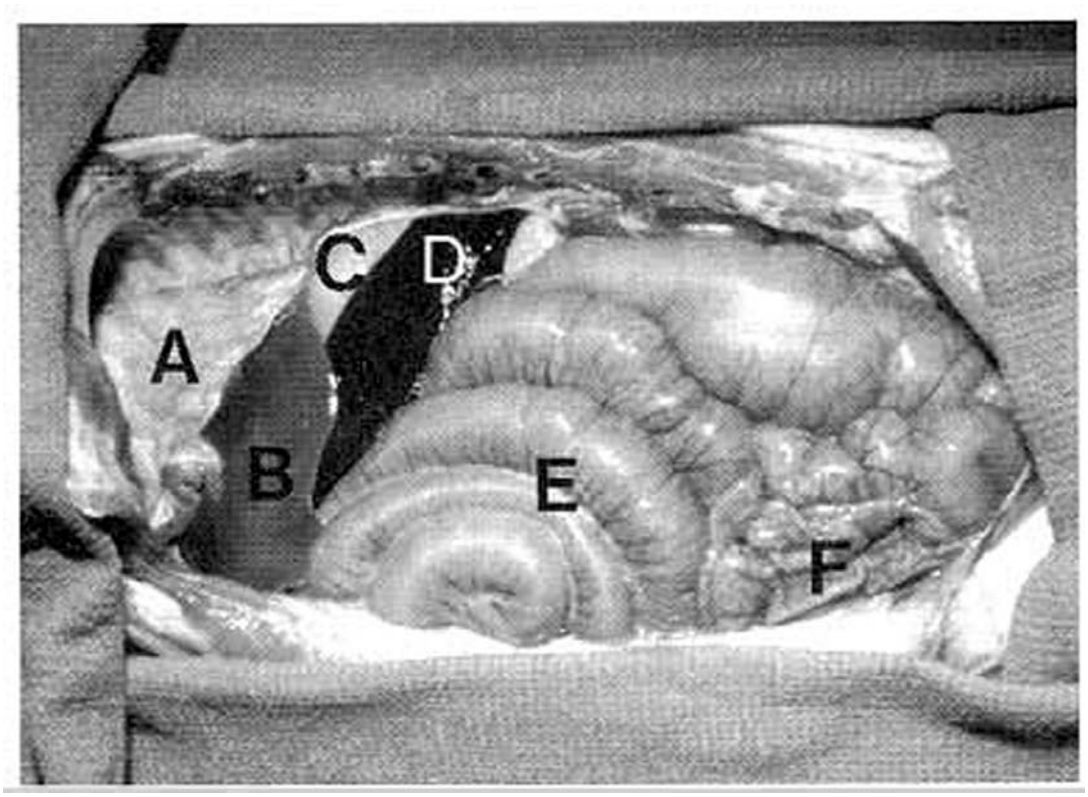

O fígado contém seis lobos separados por septos fibrosos e uma vesícula biliar. O colédoco entra no duodeno separado do ducto pancreático. O pâncreas é extenso e sua cauda acompanha a pequena curvatura gástrica desde o baço até o duodeno proximal. O corpo do pâncreas envolve a veia mesentérica superior e se

estende dorsalmente em direção ao rim esquerdo. Os ductos pancreáticos da cauda e corpo convergem na junção dos lobos para entrar no duodeno em um ponto distal ao colédoco. Funcionalmente, tanto fígado quanto pâncreas são semelhantes aos humanos.

Apesar das diferenças anatômicas, os suínos têm sido amplamente utilizados como modelo do sistema digestório em estudos nutricionais e de digestão. As funções metabólicas, transporte de alimentos e características da absorção de nutrientes têm tornado o modelo suíno muito útil para a pesquisa nutricional básica. Outras características funcionais que se relacionam diretamente com as humanas incluem transporte de íons e motilidade, desenvolvimento neonatal do trato gastrointestinal e fluxo sanguíneo esplâncnico.

Recentemente, modelos para cirurgia laparoscópica e endoscópica têm sido desenvolvidos. O tamanho e o funcionamento de estruturas tais como o sistema biliar e ducto pancreático fazem dos suínos um bom modelo para estudo de equipamentos desenvolvidos para o tamanho humano e implantes de biomateriais.

2.2 – ENDOCIRURGIA

Inicialmente, a endoscopia foi introduzida como método diagnóstico. Com o passar do tempo, os avanços técnicos transformaram o endoscópio num instrumento de diagnóstico e tratamento. As possibilidades crescentes da endoscopia terapêutica conduziram a Medicina a uma nova era no tratamento das doenças do trato digestório. Ao mesmo tempo, o aperfeiçoamento da cirurgia laparoscópica progrediu a um ponto em que vários procedimentos cirúrgicos de alta complexidade podem

atualmente ser realizados através de abordagem minimamente invasiva. [2, 15, 20-23] Esta tendência deu origem a um cenário propício ao desenvolvimento de técnicas cada vez menos invasivas para tratar doenças na luz intestinal e na cavidade peritoneal. Atualmente, a idéia de que cirurgias intraperitoneais possam algum dia ser realizadas sem qualquer incisão da pele parece factível.

A primeira descrição publicada sobre a segurança e execução do acesso endoscópico transgástrico foi feita por Kalloo *et al*. em 2004. Neste trabalho, os autores descreveram uma série de procedimentos em suínos, com e sem sobrevida, nos quais foram feitas incisões gástricas seguidas de inspeção da cavidade peritoneal e fechamento da abertura gástrica com clipes. [6]

Desde então, vários grupos de pesquisa vêm se dedicando ao desenvolvimento da cirurgia transgástrica e têm demonstrado sua factibilidade através da realização experimental de ressecção endoscópica de órgãos, operações de drenagem, reparo de hérnias e ligadura tubária. [3, 24, 25]

As principais justificativas para cirurgia endoscópica trans-luminal através de orifícios naturais (NOTES – natural orifice trans-lumenal endoscopic surgery) são: melhor aparência estética, fácil acesso, e o conceito de que os avanços tecnológicos podem reduzir continuamente o desconforto associado à cirurgia. [26]

Uma melhor aparência cosmética pós-cirúrgica é desejada por todos os pacientes. Entretanto, existem outras possíveis vantagens não cosméticas, que podem fazer do NOTES uma opção vantajosa em casos específicos. [27] A via endoscópica trans-luminal tem o potencial de eliminar as complicações associadas com a cirurgia tradicional (ex.: dor abdominal, infecção de ferida, hérnias, aderências etc.). O acesso trans-luminal poderia ser particularmente vantajoso em pacientes

obesos e outros com risco elevado para cirurgia tradicional, que poderiam se beneficiar de um procedimento menos invasivo como o NOTES. [26, 28]

O fechamento eficiente da incisão na parede do trato digestório é essencial para a segurança do NOTES. Bergstron *et al* [29], Ikeda *et al* [30], e Scablas *et al* [31] trabalhando no estômago e, Pham *et al* [13] e Raju *et al* [14, 32], trabalhando no cólon, publicaram estudos sobre o fechamento das incisões na parede do trato gastrintestinal. Mais estudos nessa área são necessários para avaliar os diversos métodos de fechamento parcial e total da extensão da parede gástrica, incluindo as várias ferramentas disponíveis (clipes *versus* grampeadores *versus* sutura). O fechamento seguro da parede gastrintestinal é mandatório caso o NOTES torne-se uma realidade em humanos.

No momento, presencia-se uma fase de redimensionamento da endoscopia. Vários procedimentos transluminais têm sido realizados com sucesso em modelos animais, e transpostos para humanos em relatos isolados. Com mais experiência e maior disponibilidade de recursos técnicos endoscópicos, o NOTES pode se tornar uma alternativa aceitável, e até preferencial, no manejo de certas condições abdominais em pacientes selecionados. [28, 33]

2.2.1 – Cirurgia Transgástrica

O primeiro avanço tecnológico no campo da Endoscopia capaz de prover informações sobre órgãos além do trato gastrointestinal foi o ultra-som endoscópico. Esta tecnologia combina o acesso ao trato gastrointestinal provido pela endoscopia com informações de imagens obtidas através de um transdutor de ultra-sonografia de alta freqüência. Embora o ultra-som endoscópico seja utilizado principalmente

para fins diagnósticos, alguns pesquisadores começaram a utilizar esta tecnologia na realização de cirurgia transgástrica. [2]

Fritscher-Ravens *et al*. utilizaram o ultra-som endoscópico para realizar, endoscopicamente, gastropexia posterior e reparo de hérnia hiatal em suínos. [34] Em experimentos envolvendo 22 suínos, o ultra-som endoscópico linear foi utilizado para identificar o ligamento arqueado mediano e o pilar diafragmático direito. Guiadas pelo ultra-som, suturas foram colocadas endoscopicamente, através da parede gástrica, nestas duas estruturas e aproximadas, criando assim uma gastropexia posterior. A pressão média no esfíncter esofágico inferior, determinada manometricamente, era de 11 mmHg antes da cirurgia e 21 mmHg após a colocação das suturas. O comprimento médio do esfíncter esofágico inferior também aumentou de 2,8 cm antes do procedimento para 3,5 cm após o procedimento.

Ainda na mesma linha de estudo Fritscher-Ravens *et al*. descreveram a realização de linfadenectomias endoscópicas transgástricas em suínos. [35] No estudo envolvendo seis suínos, linfonodos perigástricos foram identificados e puncionados com agulha através do ultra-som endoscópico. Uma pequena âncora metálica acoplada a um fio foi inserida através da agulha de ultra-som dentro dos linfonodos. A parede gástrica foi, em seguida, dissecada no local da punção, para criar uma abertura através da qual o linfonodo era tracionado e removido. O procedimento foi realizado sem complicações em todos os animais.

No DDW de 2004, foi relatada pela primeira vez a ligadura endoscópica transgástrica das trompas de Falópio. [12] Em 2005, o mesmo grupo publicou na íntegra os resultados promissores da realização de ligadura tubária endoscópica em modelo suíno, com sobrevida a longo prazo. [7] O acesso gástrico trans-luminal foi

obtido através da punção gástrica com eletrocautério seguida de dilatação até 20 mm, com balão de dilatação hidrostática. Um aparelho de endoscopia padrão foi então inserido dentro da cavidade peritoneal. Ambas as trompas de Falópio foram identificadas e uma delas foi ligada com “endoloop” da marca Olympus®. A outra tuba patente servia como controle. A patência das tubas foi estudada antes e depois da ligadura, através de histerossalpingografia. Após um período de seguimento de duas a três semanas, os animais foram sacrificados. A necropsia não evidenciou quaisquer sinais de peritonite ou adesões intra-cavitárias. Os “endoloops” estavam todos bem locados, com obstrução completa das tubas ligadas e patência das controles.

O mesmo grupo de pesquisa publicou também os resultados de sua experiência com peritoneoscopia transgástrica em suínos. [6] A cavidade peritoneal foi acessada de maneira semelhante. O orifício gástrico foi ampliado com o balão de dilatação hidrostática ou papilótomo. A cavidade peritoneal foi insuflada e distendida sem dificuldades, permitindo a inspeção dos órgãos intra-abdominais. Após o término da peritoneoscopia, a incisão na parede gástrica foi fechada com clipes endoscópicos. Depois de testar a técnica em doze animais, os autores conduziram um estudo de sobrevida em cinco animais. Peritoneoscopia foi realizada como descrita acima, com adição de uma biópsia hepática no lobo direito utilizando uma pinça de biópsia endoscópica. Todos os animais sobreviveram e ganharam peso por 14 dias antes de serem sacrificados. Os dois primeiros animais apresentavam microabscessos intraperitoneais à necropsia. Depois que os autores passaram a irrigar o estômago com solução de antibióticos antes de realizar a gastrotomia, nenhum animal apresentou sinais de infecção intraperitoneal à necropsia.

Após relatar a segurança e técnica da peritoneoscopia endoscópica transgástrica em suínos, os autores descreveram a realização endoscópica de gastrojejunostomia em dois animais. [36] Dentro da cavidade peritoneal, uma alça de jejuno foi identificada, trazida para dentro da cavidade gástrica e depois fixada à parede gástrica utilizando o protótipo de um novo acessório para sutura endoscópica. Uma incisão foi feita na alça jejunal com agulha diatérmica e as extremidades abertas da parede jejunal foram fixadas na parede gástrica com uma segunda etapa de suturas. Os animais foram acompanhados por duas semanas. A endoscopia e estudo contrastado após o procedimento mostraram que a anastomose estava patente. A necropsia evidenciou anastomose bem cicatrizada e sem sinais de infecção ou aderências em todos os animais. Utilizando endoscópio de duplo canal, Bergstrom *et al*. também obtiveram sucesso na realização de anastomose endoscópica transgástrica em seis animais. [29] Mais recentemente, Kantsevoy *et al*. descreveram o uso de um transiluminador endoscópico durante a gastrojejunostomia transgástrica. [37] Quando introduzido através de um tubo locado via endoscópica, o novo aparato permite a identificação, por transiluminação, da alça de jejuno proximal a ser utilizada para anastomose gástrica. O equipamento foi testado com sucesso em onze suínos e talvez possa facilitar a realização de gastrojejunostomias endoscópicas em seres humanos.

A colecistectomia é a cirurgia laparoscópica mais realizada em todo o mundo e portanto uma possibilidade para a cirurgia endoscópica trans-luminal. Através da cavidade oral e orifício transgástrico, o acesso à cavidade abdominal acima do nível do estômago requer retroflexão do endoscópio. O acesso à vesícula biliar torna-se limitado devido à distância e ângulo de abordagem a partir de gastrotomia anterior.

[23] Embora Swanstrom *et al* tenham descrito um novo overtube que permitiu um acesso consistente a vesícula biliar, a colecistectomia foi realizada com sucesso em apenas uma de três tentativas. [38] Park *et al*. relataram o uso de dois endoscópios e uma pinça inserida via percutânea, como um procedimento misto, antecipando que colecistectomia através de um único endoscópio talvez não fosse possível. [8] Neste estudo, os dois endoscópios foram inseridos através da cavidade oral e pela parede gástrica após incisão com agulha diatérmica. A insuflação de ar dentro da cavidade peritoneal permitiu a visualização e manipulação da vesícula biliar pelos dois endoscópios de maneira independente. O ducto cístico foi dissecado, clipado e seccionado. A colecistectomia foi realizada através de dois métodos: usando os dois endoscópios ou usando um endoscópio e uma pinça inserida através da parede abdominal. Além de remover a vesícula biliar através da incisão gástrica os autores também foram capazes de fixar a vesícula à parede gástrica utilizando clipes, e então fazer uma incisão na mesma criando assim uma colecistogastrostomia. Os procedimentos foram executados com sucesso em oito animais.

Na tentativa de desenvolver um melhor acesso até a vesícula biliar, abordagens via transcolônica, transvesical e transvaginal [20, 39-41], foram relatadas e parecem representar uma via de acesso menos desafiadora, tecnicamente, do que a via transgástrica. Essas rotas alternativas, permitem o acesso direto à cavidade abdominal superior, mantendo a funcionalidade do endoscópio e evitando a retroflexão. Entretanto, o acesso trans-gástrico tem vantagens sobre essas rotas alternativas. O preparo para endoscopia alta é bem mais fácil e melhor aceito pelos pacientes. O estômago é relativamente mais limpo e pode permitir melhor orientação anatômica. [23] Também pode existir menor risco de lesão em órgãos vizinhos

utilizando acesso a cavidade peritoneal através de gastrotomia. [42] Mais recentemente, Sumiyama *et al*. relataram a melhora do acesso trans-gástrico para colecistectomia através da utilização de dissecção endoscópica da submucosa, criando uma 'válvula mucosa' de segurança. [23] Neste método, a submucosa é separada do restante da parede através da injeção de CO_2 sob alta pressão, seguida de dissecção com balão para criar o espaço de trabalho. O acesso à cavidade peritoneal é obtido através de miotomia distal no espaço submucoso. O espaço submucoso pode constituir uma entrada protetora para a cavidade abdominal e minimizar os riscos de fechamento inadequado da parede gástrica uma vez que a própria mucosa gástrica é utilizada como uma capa selante. Neste estudo, colecistectomia foi realizada em quatro animais. Dois morreram durante o procedimento e dois sobreviveram ao período de observação de uma semana.

Além da colecistectomia, ooforectomia, tubectomia e histerectomia parcial endoscópica transgástrica também já foram descritos em suínos. [4, 11] Os autores realizaram lavagem gástrica com antibióticos antes das cirurgias. O endoscópio foi passado através da incisão gástrica feita com agulha diatérmica. Os órgão pélvicos foram facilmente identificados. "Endoloop" foi utilizado para isolar o ovário, parte da trompa uterina e a mesosalpinge em seis animais. Em seguida, uma alça de polipectomia com corrente elétrica foi utilizada para seccionar e liberar as estruturas. A alça de polipectomia também foi o instrumento utilizado na ressecção parcial do útero realizada em cinco animais. As incisões foram fechadas com clipes e os animais sacrificados após duas semanas. Durante a necropsia, peritonite e abscesso gástrico foram observados em um animal submetido a histerectomia parcial. Nos demais animais não foram identificadas complicações.

As técnicas de cirurgia transgástrica utilizando endoscópios flexíveis foram introduzidas sem que houvesse monitorização da pressão intra-abdominal ou qualquer controle da insuflação de ar na cavidade abdominal, contrário ao que ocorre na laparoscopia convencional. A hiperinsuflação da cavidade peritoneal pode dificultar a ventilação, reduzir o retorno venoso, causar hipotensão e embolia gasosa. Durante o DDW em 2006, Park *et al*. publicaram os primeiros dados sobre pressão intra-peritoneal durante procedimentos endoscópicos transgástricos. [43] Medidas diretas da pressão foram feitas através de uma agulha transabdominal e do próprio endoscópio de duplo canal, com uma válvula modificada acoplada a um dos canais de instrumentação. Durante as cirurgias transgástricas picos acima de 30mmHg foram frequentemente observados. Este valor é mais de duas vezes superior ao nível aceitável nas laparoscopias convencionais. Embora fatalidades não tenham ocorrido durante o estudo, estes resultados sugerem que a hiperinsuflação da cavidade peritoneal seja comum durante os procedimentos endoscópicos experimentais transgástricos e novos equipamentos são necessários para regulação mais adequada da pressão intra-abdominal.

A popularidade da cirurgia laparoscópica para o reparo de hérnias de parede abdominal vem crescendo, mas esse procedimento requer incisões múltiplas, podendo levar a dor, infecção e potencial recorrência das hérnias. Na tentativa de evitar tais complicações, o uso de NOTES foi também descrito na abordagem de hérnias ventrais primárias. [21] Através da parede gástrica, o endoscópio foi inserido na cavidade peritoneal de dois suínos. Uma incisão interna na parede abdominal anterior (3 x 2 cm) foi feita com agulha diatérmica, para simular uma hérnia ventral. Após a criação da hérnia, um protótipo de acessório para sutura endoscópica foi

usado no reparo da hérnia. Os procedimentos transcorreram sem complicações e a parede gástrica foi fechada com clipes.

Durante o DDW em 2007, os acessos transgástrico e transvaginal para nefrectomia foram descritos em modelo suíno. [22] A abordagem transvaginal pode ser associada com menor risco de infecção peritoneal e talvez não requeira fechamento endoscópico. [22, 44]

Embora o NOTES suporte o acesso sem incisões à cavidade abdominal, a contaminação da cavidade peritoneal por bactérias entéricas pode causar mais estresse fisiológico do que o inicialmente imaginado. Um estudo apresentado por McGee *et al*. comparou o estresse fisiológico induzido por NOTES e por laparoscopia, através da medida plasmática de IL-1, IL-6 e do fator de necrose tumoral. Seis animais foram submetidos a peritoneoscopia transgástrica tipo "NOTES", quatro animais foram submetidos à laparoscopia diagnóstica e quatro animais foram submetidos apenas à anestesia (grupo controle). O nível de citocinas no pós-operatório foi semelhante entre os três grupos. Uma redução não significante, mas consistente, dos níveis de fator de necrose tumoral foi observada no grupo submetido a NOTES, em relação ao grupo submetido à laparoscopia, sugerindo potencial vantagem do método.

Os defensores do NOTES enfatizam o benefício teórico de diminuição da dor no período pós-operatório e melhores resultados cosméticos que esta técnica pode oferecer. O conceito de que a dor pós-operatória é diretamente relacionada à quantidade de tecido manipulada durante a cirurgia é amplamente aceito, entretanto, ainda não está claro o quanto de dor seria associada com a realização de incisão iatrogênica num órgão previamente hígido. Sendo assim, o nível de dor esperado

com a realização de NOTES ainda é desconhecido.[45] Todos os relatos de cirurgia transgástrica mostram que esses são procedimentos possíveis em modelos animais e que poderiam trazer benefícios diretos a pacientes.

2.2.2 – Cirurgia Transcolônica

Persistindo na linha de pesquisa da cirurgia trans-luminal, alguns grupos descreveram os primeiros resultados de procedimentos endoscópicos transcolônicos durante o DDW em 2006. [15, 16] Fong *et al*. descreveram o acesso transcolônico à cavidade peritoneal em quatro suínos. A incisão colônica foi realizada após múltiplos enemas de água e instilação de uma solução de cefazolina. Um novo acessório foi utilizado para fazer incisão na parede anterior do cólon, a cerca de 15 – 20 cm da borda anal. Em seguida, o endoscópio foi introduzido na cavidade peritoneal, permitindo sua inspeção e ressecção da borda hepática do lobo esquerdo. A incisão colônica foi facilmente fechada com o mesmo acessório. Os animais foram acompanhados por 14 dias e então sacrificados. Durante a necropsia, os pontos de incisão estavam bem fechados e cicatrizados. Também foram observadas aderências nos locais de ressecção e pelve, mas sem evidência de peritonite ou sangramento. Os autores sugeriram que intervenções endoscópicas no abdome superior pudessem ser mais facilmente realizadas via transcolônica, devido a melhor visualização de estruturas, sem a necessidade da manobra de retroflexão. A expectativa é de que os novos avanços na instrumentação trans-luminal permitam aplicação cada vez mais ampla da técnica. [15, 46]

2.2.3 – Fechamento da Parede do Trato Gastrintestinal

Os métodos de fechamento da parede gástrica após a realização de NOTES ainda estão em desenvolvimento. Os clipes são os acessórios mais comumente usados para o fechamento de orifícios gástricos, entretanto, eles foram inicialmente desenhados para auxiliar na hemostasia e não para aproximar bordas de uma gastrotomia.

Em alguns estudos iniciais, tais como o estudo realizado por Jagannath *et al* [7] o orifício gástrico criado pela de dilatação com balão não foi fechado. O endoscópio foi rapidamente retirado e os animais evoluíram bem após o procedimento. Em outros estudos, entretanto, como o de Merrifield *et al* [4] o fechamento incompleto da incisão gástrica foi tida como responsável por sepse e peritonite após histerectomia.

Num estudo envolvendo dez suínos, nos quais procedimentos diversos foram realizados através de NOTES, a técnica de fechamento utilizada foi semelhante à anteriormente descrita por Hashiba *et al*. [47], na qual a incisão gástrica foi selada com uma porção de omento tracionada para dentro do estômago e fixada através de clipes nas bordas da lesão. [48]

Nos últimos anos, a experiência cirúrgica crescente nesta nova modalidade e os aperfeiçoamentos tecnológicos levaram ao desenvolvimento de vários acessórios de sutura endoscópica, incluindo o EndoCinch (Bard Endoscopic Tecnologies, Billerica, Massachusetts, EUA); o sistema ESD de sutura endoscópica (Wilson-Cook Medical, Winston-Salem, North Carolina, EUA); e o Sistema de Plicatura Endoscópica (EPS), também conhecido como “Full-Thickness Plicator” (NDO Surgical, Inc., Mansfield, Massachusetts, EUA).

Com o objetivo de desenvolver novos métodos específicos para sutura e fixação tecidual, Fritscher-Ravens *et al*. descreveram em 2002 o primeiro aparato de sutura trans-mural, que foi criado para uso com ultra-sonografia endoscópica. [49] Este acessório foi construído para permitir a colocação de uma sutura sob controle endoscópico em qualquer profundidade desejada da parede gástrica, esofágica ou duodenal (Figura 2). O sistema foi construído pela criação de uma fenda em uma agulha flexível de 19-Gauge. Um fixador foi feito com uma das extremidades dividida em dois ramos para produzir fricção suficiente para evitar a sua saída prematura durante a manipulação do acessório. O fixador foi acoplado a um fio de náilon ou polipropileno e depois inserido na agulha. A partir daí o fixador podia ser inserido através da agulha no tecido alvo. Sistemas de colocação de nós e corte dos fios também foram desenvolvidos e aplicados.

Figura 2 - Aparato de sutura transmural utilizando USE. Adaptado de Fritscher-Ravens *et al*. [49]

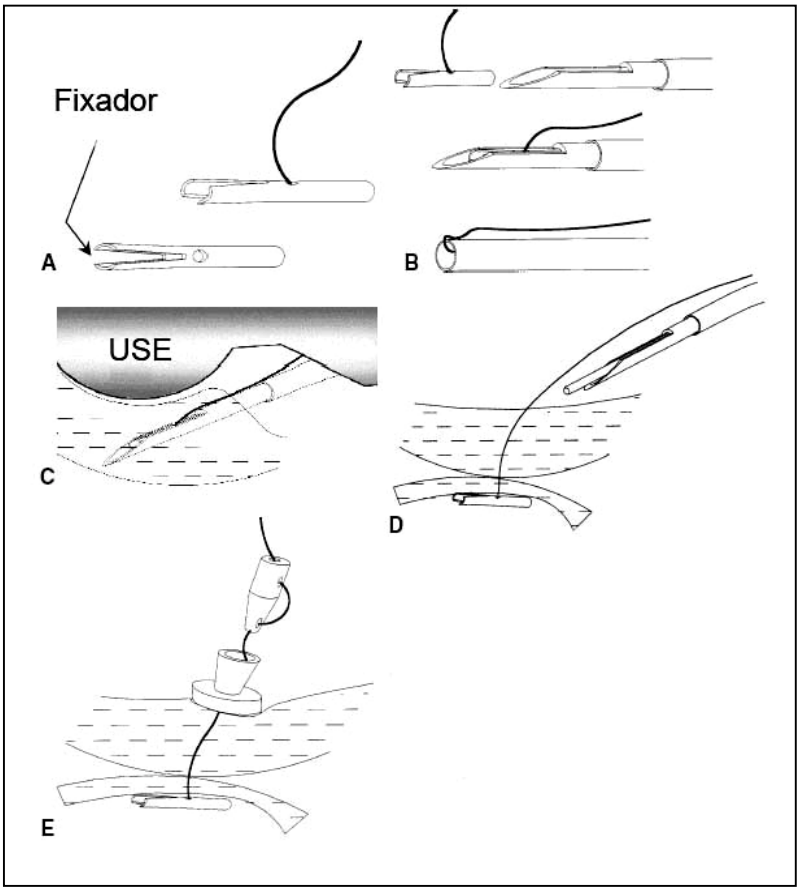

Todos os procedimentos descritos foram realizados através de um canal de instrumentação (2,8 mm) do ecoendoscópio. Mais de 100 suturas foram colocadas em camadas predeterminadas do intestino de suínos. Suturas também foram colocadas na vesícula biliar (n = 7) e intestino delgado (n = 8) com o objetivo de fixar estas estruturas à parede gástrica, permitindo a tração para inserção de “stents” através dos dois lúmens. [49]

Em 2005 o mesmo grupo publicou sua experiência em oito animais utilizando o mesmo acessório para fechamento da parede gástrica após ressecção transmural

completa de um fragmento da parede. [30] Os animais foram observados por 21 a 28 dias após o procedimento. Não houve evidência de complicações. A cicatrização do local de sutura foi evidenciada nas endoscopias de seguimento. Para avaliar a segurança do procedimento, a força das oito suturas realizadas foi medida utilizando o tecido obtido imediatamente após a morte dos animais. Alguns ganchos ligados a um aparelho específico de medida de força foram colocados sob a área de sutura e tracionados a fim de determinar o pico de força necessário para desfazer as suturas. Experimentos posteriores nos mesmos estômagos também foram feitos com clipes. Fios de sutura foram passados entre os clipes e tracionados pelo mesmo aparelho para determinar a força necessária para provocar a queda do clipe. A força de tração necessária para desfazer a sutura realizada através do novo método foi significativamente maior que nos clipes (20,3 N ± 0,94 *versus*. 2,2 N ± 0,42, $p<0,05$).

Hu *et al*. descreveram novo acessório de sutura endoscópica conhecido como Eagle Claw V, que foi especialmente desenhado para suturas extra gastro-intestinais. [50] Este aparato utiliza uma agulha curva montada na ponta do endoscópio, que pode ser posicionada sob visão endoscópica direta (Figura 3). Os autores utilizaram o novo acessório para ligar a artéria esplênica de suínos em um modelo de treinamento endoscópico. Houve algumas falhas nesta experiência preliminar, mas os relatos enfatizam o potencial do método.

Figura 3- Aparato de sutura endoscópica com agulha curva (Eagle Claw V).

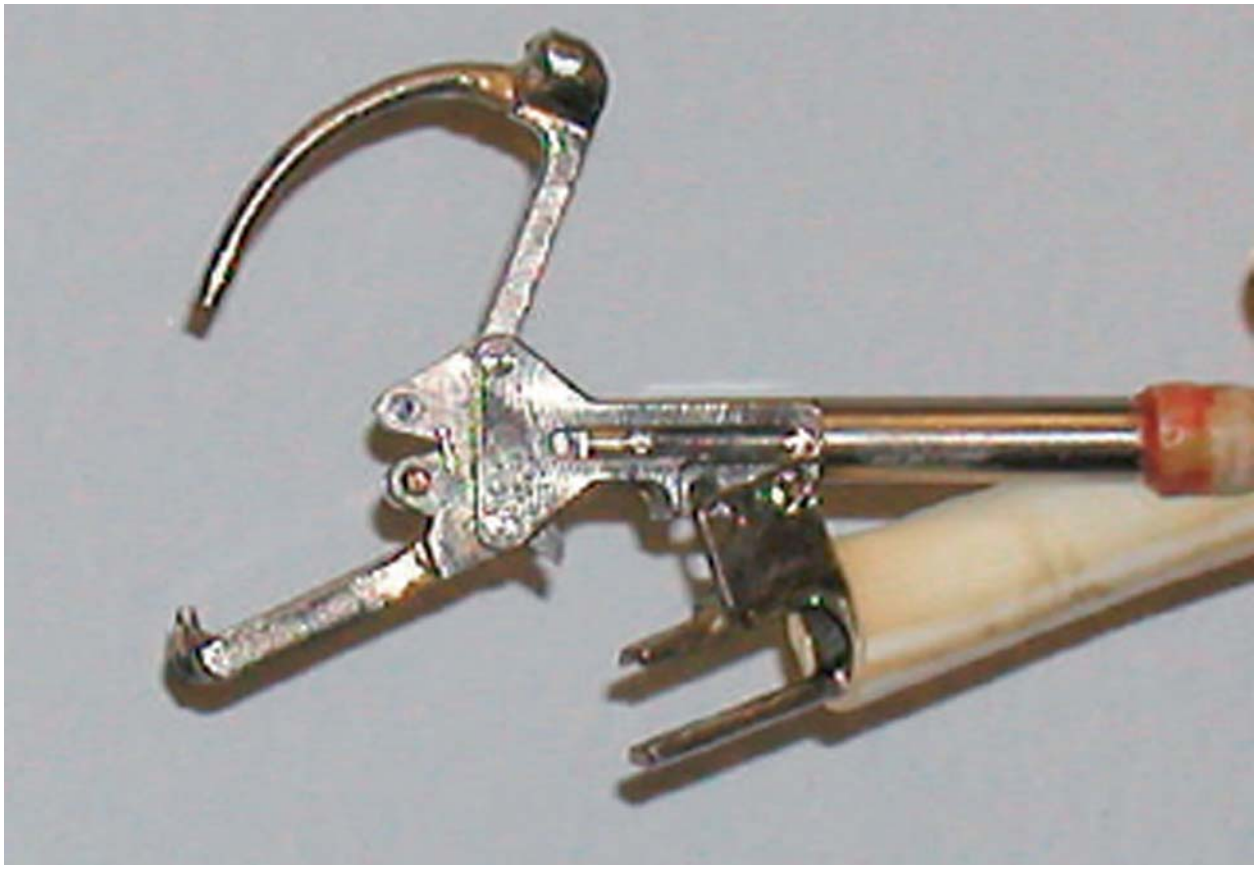

Fonte: Fritscher-Ravens 2007[51]

O mesmo acessório também foi testado no fechamento de perfurações colônicas pequenas (1,5 a 2 cm) criadas por agulha diatérmica em modelo suíno. [13] O fechamento das perfurações foi bem sucedido em sete animais, que se recuperaram sem sinais de sepse ou peritonite. Necropsia evidenciou boa cicatrização da perfuração e ausência de peritonite fecal ou formação de abscesso pericólico. Em um animal, o fechamento do cólon foi bem sucedido, porém a necropsia revelou deiscência no local da perfuração. O fechamento endoscópico não foi alcançado em dois animais, que foram imediatamente sacrificados. Durante o DDW em 2007, Chiu *et al*. descreveram o uso do Eagle Claw VII para o fechamento da parede gástrica em toda sua extensão em três animais. Todos os orifícios foram fechados com três suturas ininterruptas e os animais exibiram parede gástrica completamente cicatrizada após 2 semanas. Dois endoscopistas são necessários para manejar o Eagle Claw. [52]

Na tentativa de evitar a etapa de execução dos nós de sutura necessária em todas as técnicas descritas, Hausmann *et al*. criaram um novo sistema de sutura sem fio. [1] Em um estudo piloto, os autores testaram a aplicação de uma espécie de pino, formado por uma âncora flexível numa extremidade e uma trava fixadora na outra. O novo acessório pode ser introduzido através do canal de instrumentação (1,8 mm de diâmetro) do endoscópio e para facilitar o manuseio, tem mecanismo de aplicação semelhante ao de uma pistola.

O estudo foi conduzido em tecido gástrico *post mortem*. As bordas da lesão criada na parede gástrica foram transpassadas, alinhadas e comprimidas pelos pinos, levando ao seu fechamento (Figura 4). À medida que o endoscópio empurra a ponta do pino através das bordas da perfuração, elas se retraem. Isto significa que a

força para penetração no tecido tem que ser pequena para que a aplicação do pino seja bem sucedida. Com a utilização de uma ponta de magnésio, a força de penetração no tecido pode atingir menos que 0,57 N. Este valor pode ser ainda mais reduzido pela da diminuição do diâmetro do pino. A ponta cortante do pino, que poderia potencialmente lacerar tecido saudável após implantação, é degradada no estômago dentro de algumas horas devido à rápida corrosão. Apesar de promissor, estudos *in vivo* ainda são necessários para melhor avaliação deste sistema.

Figura 4- Aparato de sutura endoscópica com âncora flexível, trava fixadora e acessório de corte do fio e travamento da sutura (A). Desenho esquemático do aparato de sutura (B). Dois pontos são aproximados, os fios são travados e depois cortados (C). Adaptado de Fritscher-Ravens. [51]

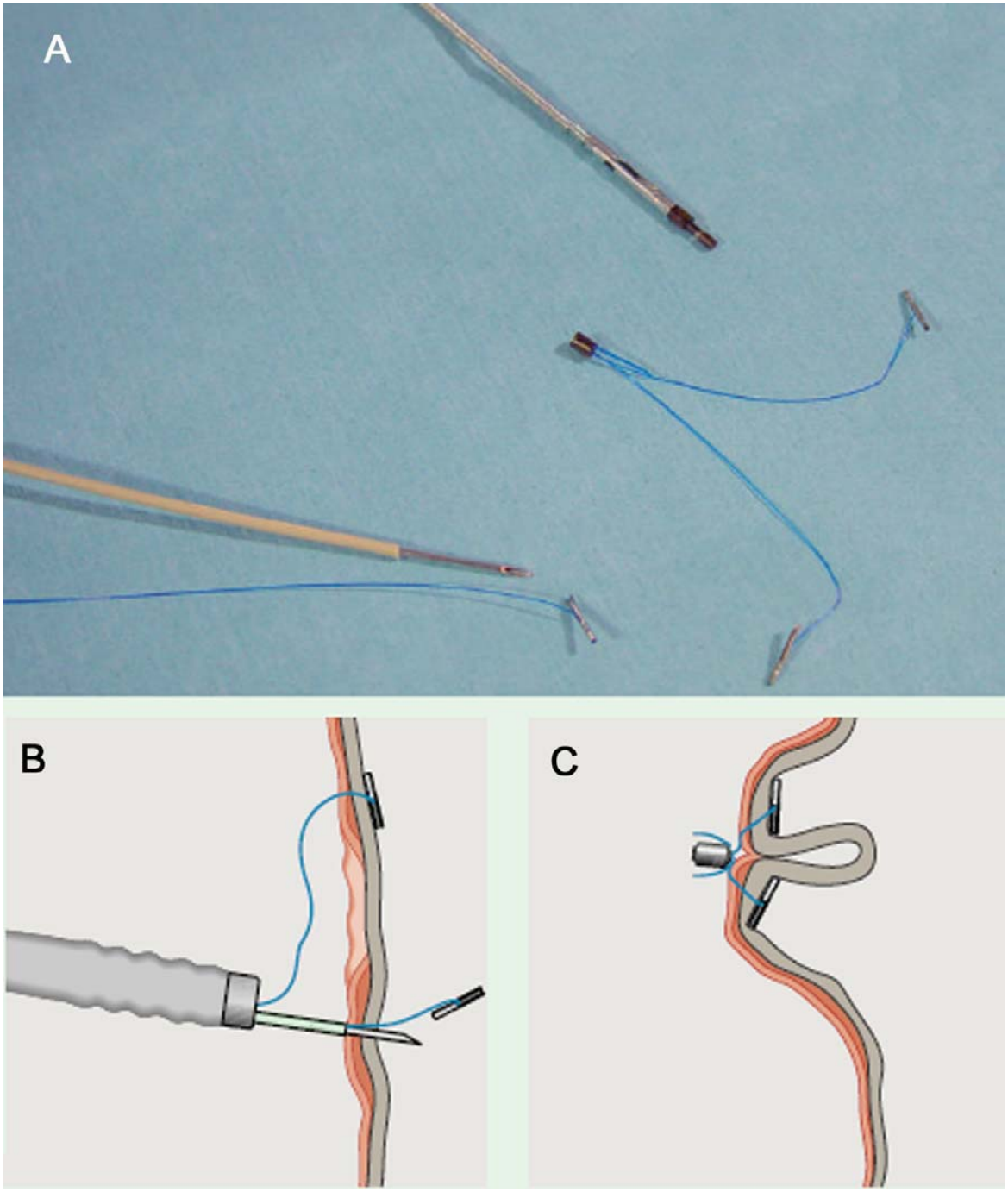

Todos os aparatos descritos acima têm um tempo de execução grande e são difíceis de serem utilizados na prática diária. A adaptação de acessórios como os grampeadores, para uso endoscópico representa um grande desafio. Recentemente, um grampeador endoscópico foi descrito para ressecção gástrica. O grampeador endoscópico (Figura 5) ainda é grande e difícil de manusear, mas permite múltiplas suturas ao mesmo tempo e com algumas adaptações, pode se tornar uma alternativa viável. [51, 53]

Figura 5- Grampeador endoscópico.

Fonte: Fritscher-Ravens 2007. [51]

Na tentativa de comparar a eficácia de vários métodos de fechamento de gastrotomias, Ryou *et al* conduziram um estudo no qual foi mensurada a pressão necessária para produzir extravasamento através de gastrotomias fechadas por diferentes métodos num modelo *ex vivo*. [54] O estudo envolveu quatro grupos de cinco estômagos: (1) gastrotomia aberta (grupo controle); (2) gastrotomia fechada por sutura cirúrgica feita a mão; (3) fechamento com QuickClips (Olympus, América, Inc., Melville, NY), e (4) um protótipo de acessório que usa sucção a vácuo para trazer a mucosa gástrica ao interior de uma pequena câmara, na qual uma lâmina cria uma incisão linear e libera as suturas (LSI Solutions, Victor, NY). A pressão mediana para extravasamento em cada grupo foi: 15 mmHg no grupo controle, 47 mmHg no grupo (2), 33 mmHg no grupo (3) e, 85 mmHg no grupo (4). Houve diferença significante na pressão entre os clipes e o protótipo, mas não entre o grupo fechado à mão *versus* clipes ou entre o grupo fechado à mão *versus* protótipo. Na maioria dos estômagos, o extravasamento ocorreu nos pontos aonde o clipe ou fio de sutura atravessaram a parede gástrica e não entre eles. Isto faz lembrar, que esses instrumentos comprometem a integridade da parede gástrica.

O crescente número de estudos experimentais nesta área coloca em foco a questão da transposição de NOTES para humanos, e com isso, o método de fechamento da parede gástrica torna-se um problema crucial. [54] Recentemente, Pearl *et al*. relataram a realização de peritoneoscopia endoscópica sob visualização laparoscópica em humanos. O experimento, realizado em 4 humanos, representa uma ponte para NOTES. [55] Entretanto, vale salientar que nos casos relatados a parede gástrica foi fechada com grampeadores laparoscópicos, deixando ainda sem

resposta a questão da segurança no fechamento endoscópico da parede gástrica durante NOTES.

O desenvolvimento de um sistema endoscópico para fechamento da parede do trato gastro-intestinal que seja eficiente, simples e seguro tem sido perseguido e constitui peça fundamental no campo da endoscopia extra gastro-intestinal. Paul Swain e seu grupo tem sido pioneiro neste aspecto e apresentou durante o DDW em 2007 uma série de acessórios inovadores na execução de NOTES, tais como: agulha endoscópica com balão de dilatação integrado – para acesso rápido; fórceps bipolar para hemostasia de grandes vasos; spray de dissecção para remoção da vesícula biliar do seu leito; aplicador múltiplo de clipes, para clipagem do ducto e artéria cística, bem como fechamento da parede gástrica; além de um kit para aposição de tecidos, que inclui um acessório novo e simples de sutura para fechamento de incisões. [56] Muitos desses apetrechos têm reduzido a dificuldade e risco de realização de colecistectomia endoscópica e outros procedimentos com NOTES.

III – OBJETIVOS

São objetivos deste estudo experimental:

1 – Executar peritoneoscopia transgástrica em “minipigs”.

2 - Estudar a eficácia e segurança do fechamento endoscópico de perfuração gástrica após peritoneoscopia endoscópica pela colocação de clipes endoscópicos.

3 – Observar o tempo necessário para o fechamento das perfurações gástricas após peritoneoscopia endoscópica.

IV – MATERIAL E MÉTODOS

4.1 – MATERIAL

Para atingir o objetivo de desenvolver uma técnica endoscópica e explorar os efeitos dessa técnica, utilizamos dez animais. A realização dos procedimentos, bem como o acompanhamento após a intervenção, ocorreram no Hospital Veterinário da Universidade Anhembi-Morumbi, em São Paulo. Todos os procedimentos seguiram as mesmas etapas pré e pós-operatórias descritas a seguir:

Os animais foram submetidos a período de jejum de 24 h antes do procedimento. Esta etapa de jejum prolongado é necessária para permitir boa visualização da mucosa gástrica durante o procedimento endoscópico.

Os animais foram anestesiados para realização dos procedimentos endoscópicos. A indução pré-anestésica foi feita com acepromazina (0,3 mg/Kg IM) e quetamina (10 mg/Kg IM) ainda no local de alojamento dos animais. O animal era trazido à sala cirúrgica e um cateter endovenoso colocado de maneira asséptica na veia auricular marginal, ou outros vasos apropriados. Em seguida, tiopental (12 mg/Kg IV) era administrado. Ampicilina (1,5 mg/kg de peso) foi administrada antes da endoscopia. Subsequentemente, era realizada intubação traqueal. Os animais foram mantidos em circuito semifechado de inalação com halotano durante os procedimentos.

Foi utilizado bocal plástico em todos os procedimentos. O trato digestório alto foi avaliado com vídeo-endoscópio de canal único (GIF-V2; Olympus, Tóquio, Japão). Foi realizada punção da parede anterior do estômago através da ponta de uma alça de polipectomia desmontável (Wilson-Cook Medical Inc, Winton-Salem, NC), com corrente elétrica mista. Após a perfuração da parede gástrica anterior a nível do corpo, a parte metálica da alça de polipectomia foi retirada, permanecendo

apenas a sua capa plástica transpondo o orifício gástrico. Por dentro da capa plástica foi introduzido fio guia de nitinol (Microvasive Endoscopy, Boston Scientific Corp, Natick, Massachusetts). Sobre o fio guia foi inserido balão de dilatação hidrostática (Microvasive Endoscopy, Boston Scientific Corp, Natick, Massachusetts) de 20 mm de diâmetro máximo, insuflado até o seu limite, criando assim uma comunicação entre as cavidades gástrica e peritoneal. O endoscópio foi então introduzido na cavidade peritoneal para comprovar seu acesso. Logo após, o endoscópio foi trazido de volta ao lúmen gástrico succionando ar da cavidade peritoneal. O fechamento da parede gástrica foi então realizado.

Durante o fechamento da parede gástrica, clipes endoscópicos (Figura 6) ("Resolution Clips", Microvasive Endoscopy, Boston Scientific Corp, Natick, Massachusetts) foram utilizados de maneira habitual, tentando aproximar as bordas da lesão na parede gástrica e conseguir seu fechamento. Em alguns animais os clipes foram aplicados das bordas do orifício da mucosa gástrica lacerada. Um "endoloop" artesanal com fio de nylon envolvendo os clipes espalhados pelas bordas foi colocado e a incisão gástrica fechada.

Figura 6- Clipes “Resolution” utilizados no fechamento da parede gástrica.

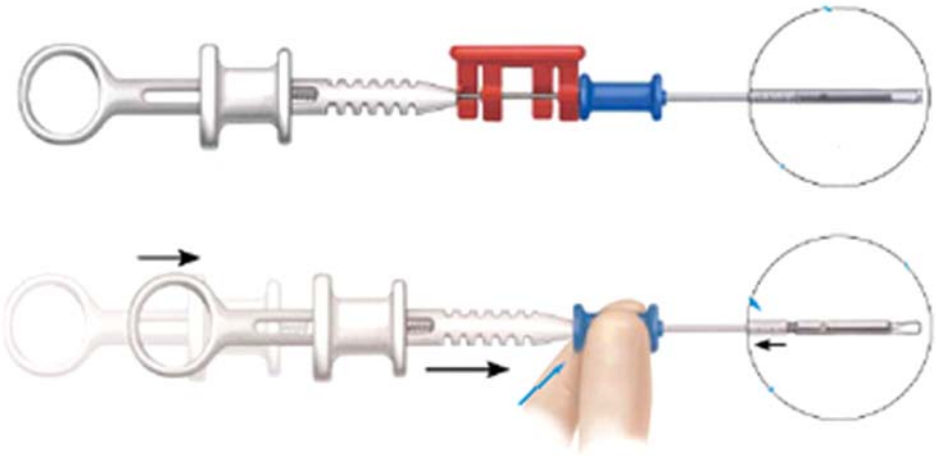

Fonte: www.bostonscientific.com

Todos os animais foram extubados e recuperaram-se em média 2 a 4 horas após o procedimento. A monitorização pós-operatória dos animais foi feita através de avaliação clínica diária e busca objetiva de sinais de infecção. O estado de saúde dos animais foi determinado com base no consumo alimentar, atividades excretoras e atitude geral. Antibiótico (ampicilina – 1,5 mg/kg de peso, 2x/dia, via IM) foi administrado por dois ou três dias após realização do procedimento, dependendo do intervalo entre o procedimento inicial e data de sacrifício dos animais. Foi injetada dipirona (10 mg) por via IV enquanto os animais ainda estavam anestesiados. A partir daí, analgésicos foram administrados de acordo com a necessidade. Este trabalho, foi aprovado pelo Comitê de Ética em Pesquisa do Hospital São Paulo / UNIFESP (Anexo 8.1).

4.2 – MÉTODOS

Os dez animais foram divididos aleatoriamente para fechamento da parede gástrica: Grupo CC – fechamento com clipes (5 animais); Grupo CE - fechamento com clipes e “endoloop” (3 animais); Grupo NF - não fechamento da perfuração (2 animais). Dois dias após o procedimento inicial, cinco animais foram submetidos à endoscopia de controle e necropsia (3 CC, 1 CE e 1 NF). No sétimo dia após o procedimento, os cinco animais restantes foram submetidos à nova endoscopia e necropsia. Durante a necropsia, estudou-se o fechamento da cavidade gástrica com a injeção de ar no estômago (“manobra do borracheiro”) para evidenciar vazamentos. A integridade das superfícies serosa e lumenal do estômago (após abertura e lavagem do órgão) também foi avaliada.

Foi estabelecido que caso qualquer complicação ocorresse e provocasse desconforto que não pudesse ser tratado de acordo, eutanásia seria prontamente realizada. Esta foi realizada utilizando método idêntico de anestesia. Seguindo este método, a eutanásia foi realizada 2 e 7 dias após o procedimento cirúrgico. Necropsia foi realizada em todos os animais.

Análise Estatística

As variáveis numéricas (quantitativas) foram descritas pela média ± desvio-padrão. As variáveis categóricas (qualitativas) foram descritas pela freqüência absoluta e percentual.

V – RESULTADOS

As aberturas gástricas foram feitas na parede anterior do corpo gástrico. Em um animal foi observada lesão provocada por corrente elétrica no lobo hepático esquerdo (Figura 7). Não houve sangramento associado à perfuração gástrica. Apesar de permitir boa visão dos órgãos internos, a insuflação de ar dentro da cavidade peritoneal provocou grande distensão abdominal em 6 animais, que foram submetidos à punção percutânea da cavidade peritoneal para garantir melhor ventilação.

Figura 7- Lesão hepática provocada por corrente elétrica.

Todas as perfurações gástricas cicatrizaram com sucesso. O tempo de duração dos procedimentos variou de 1 a 2,5 horas no grupo fechado com clipes *versus* 40 minutos a 1,5 horas no grupo fechado com clipes e “endoloop”.

Nos 5 animais fechados apenas com clipes, 3 orifícios foram fechados com 5 clipes e dois foram fechados com 4 clipes (Figura 8).

Figura 8- Parede gástrica fechada com clipes.

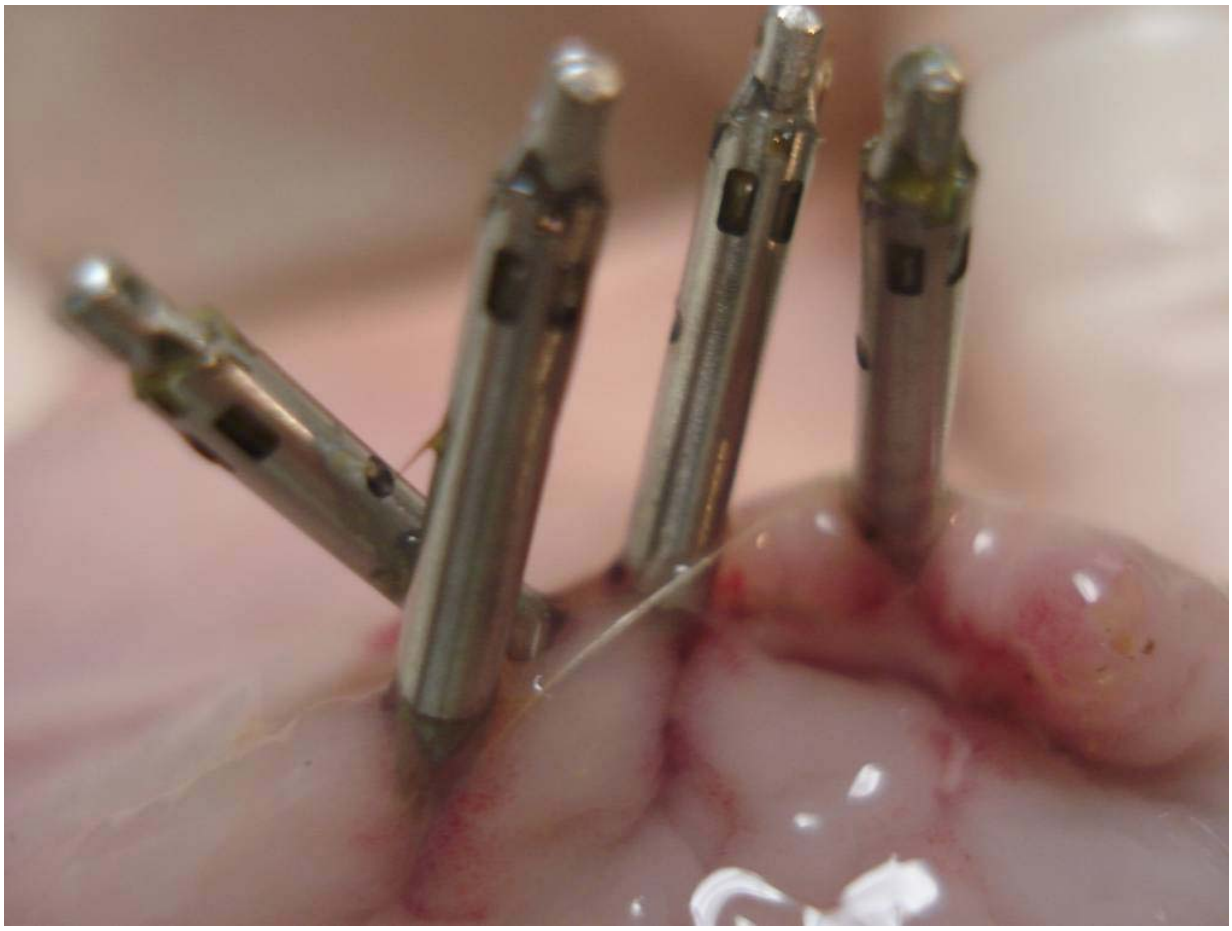

Nos 3 animais fechados com clipes e “endoloop”, foi aplicado “endoloop” artesanal confeccionado com fio de sutura de náilon e 3, 4 e 5 clipes respectivamente. Os clipes foram aplicados em bordas opostas do orifício de perfuração e depois envolvidos pelo “endoloop”. As bordas do orifício foram aproximadas com o fechamento do “endoloop” (Figura 9).

Nove animais recuperaram-se bem, toleraram dieta regular seis horas após o procedimento e aumentaram de peso durante o período de observação. Um animal cuja lesão foi fechada com clipes desenvolveu sinais de sepse (apatia e recusa alimentar) e foi submetido à endoscopia e necropsia no segundo dia após o procedimento.

Cinco animais (3 CC, 1 CE e 1 NF) foram submetidos à endoscopia e necropsia dois dias após o procedimento (Figura 10). Durante a endoscopia, quatro animais apresentavam úlcera no local da perfuração (Figura 11).

Figura 9- Cavidade abdominal exibida durante necropsia.

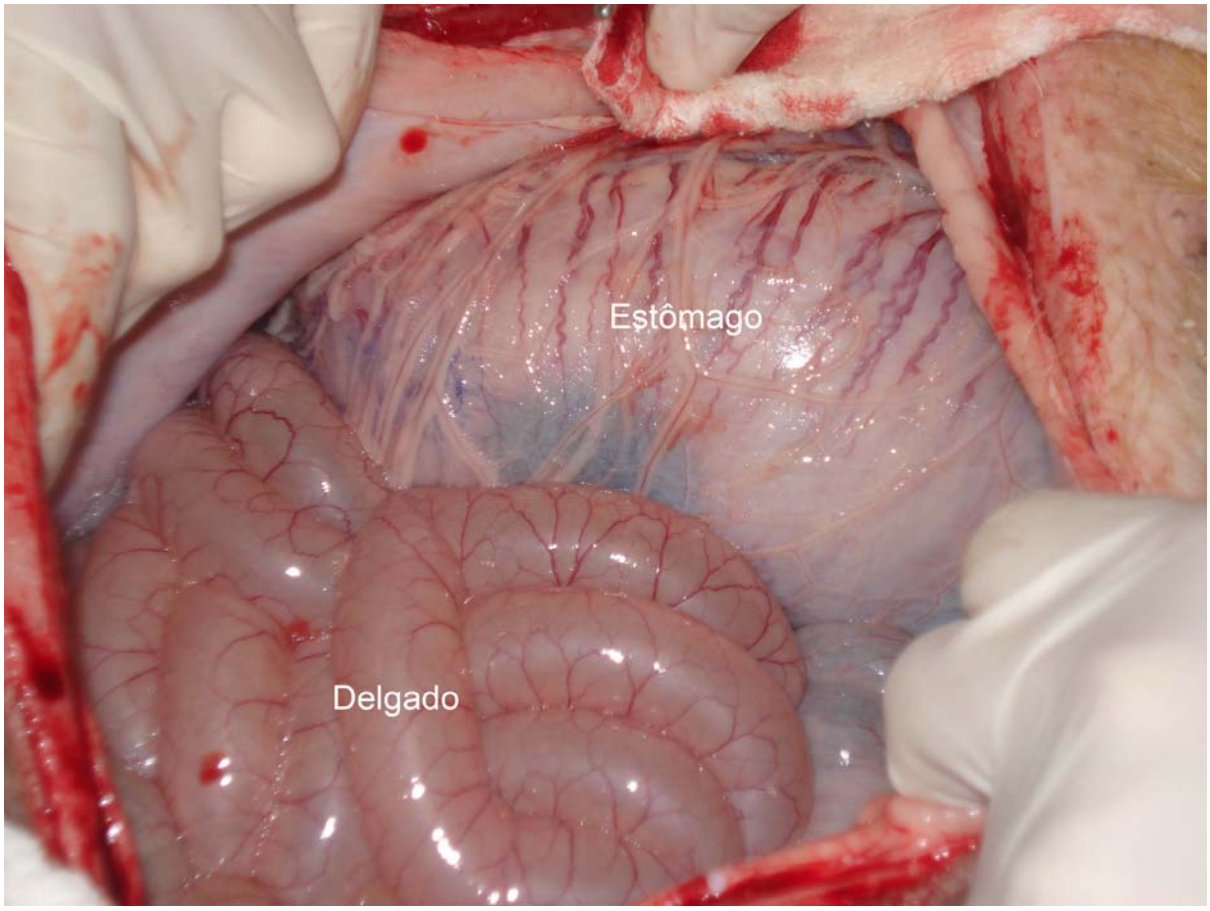

Figura 10- Perfuração gástrica com aderência no local de fechamento da parede após dois dias da incisão e peritoneoscopia trans-gástrica.

O único animal com sinais de infecção (CC) apresentava os quatro clipes utilizados no procedimento soltos dentro da cavidade gástrica. Todos os demais clipes encontravam-se aderidos à mucosa. No animal cujo estômago foi fechado com clipes e “endoloop”, o fio de sutura já não envolvia os clipes e encontrava-se

livre na cavidade gástrica. Durante a necropsia, todos os animais tinham a perfuração fechada, com “manobra do borracheiro” negativa. (Figura 12)

Figura 11- Manobra do borracheiro negativa.

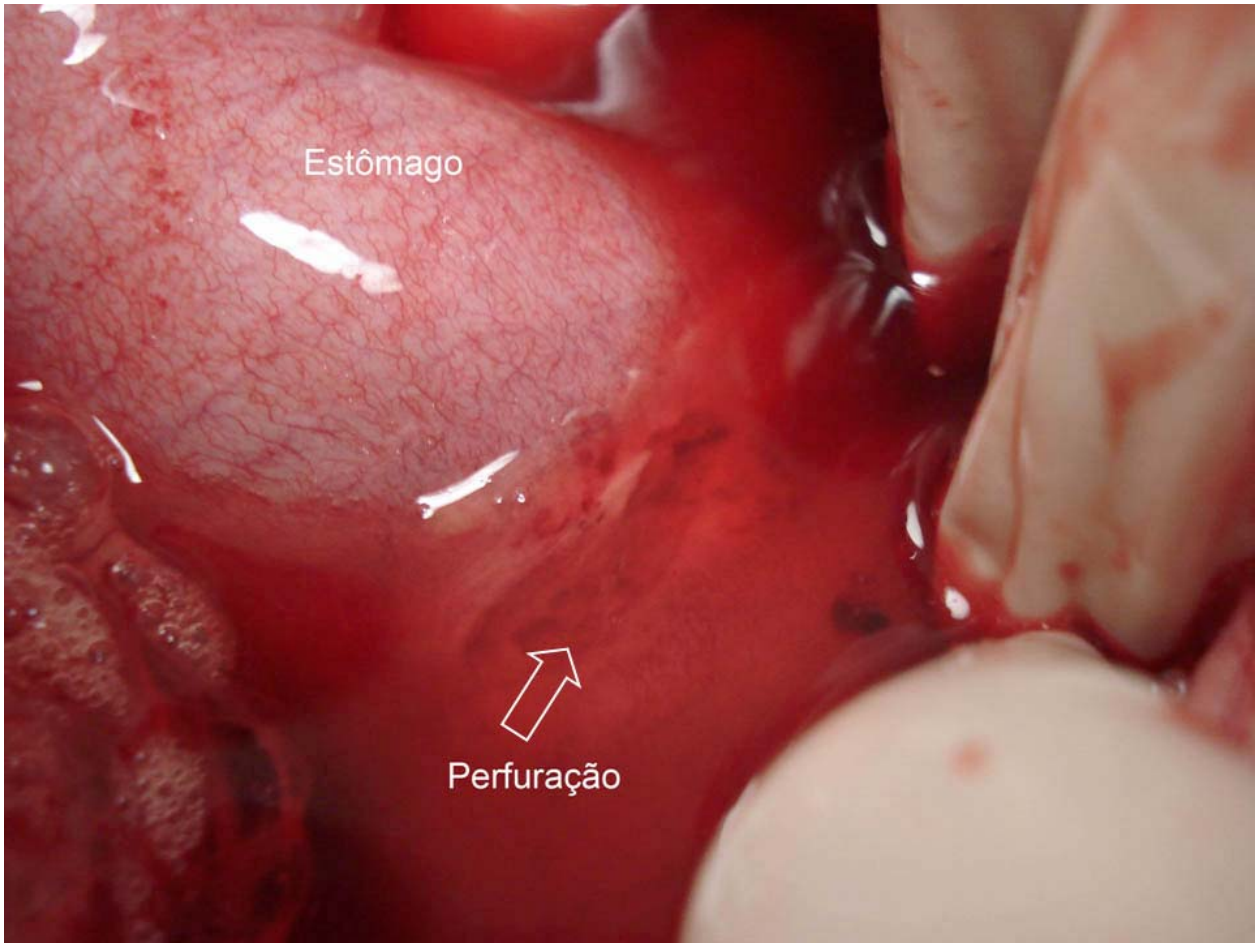

O animal com sinais de sepse apresentava aderências e líquido livre na cavidade abdominal, além de sinais de inflamação. Não foi observado material purulento. Nos demais animais não foram observados quaisquer sinais de inflamação ou infecção intracavitária. No animal não fechado (NF) foi observado

pneumoperitôneo pequeno. Em um animal fechado com clipes (CC) observou-se coágulo aderido e invadindo a área da perfuração (Figura 13). As bordas do plano sero-muscular encontravam-se afastadas em 4 animais. No animal fechado com clipes e “endoloop” foi observada reação fibrosa no local da perfuração, na face serosa do estômago (Figura 14).

Figura 12- Coágulo aderido e invadindo a área de incisão gástrica.

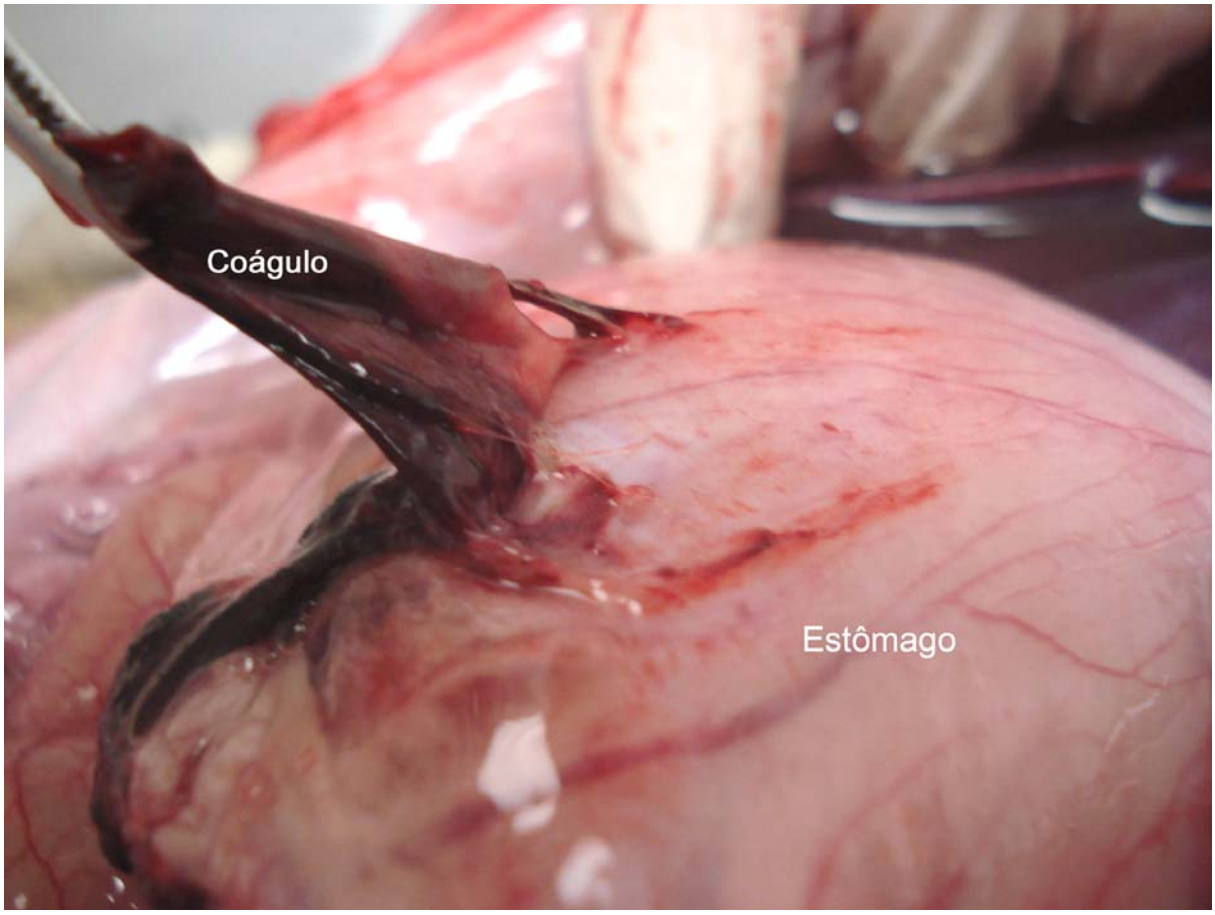

Figura 13- Reação fibrosa na face serosa da parede gástrica.

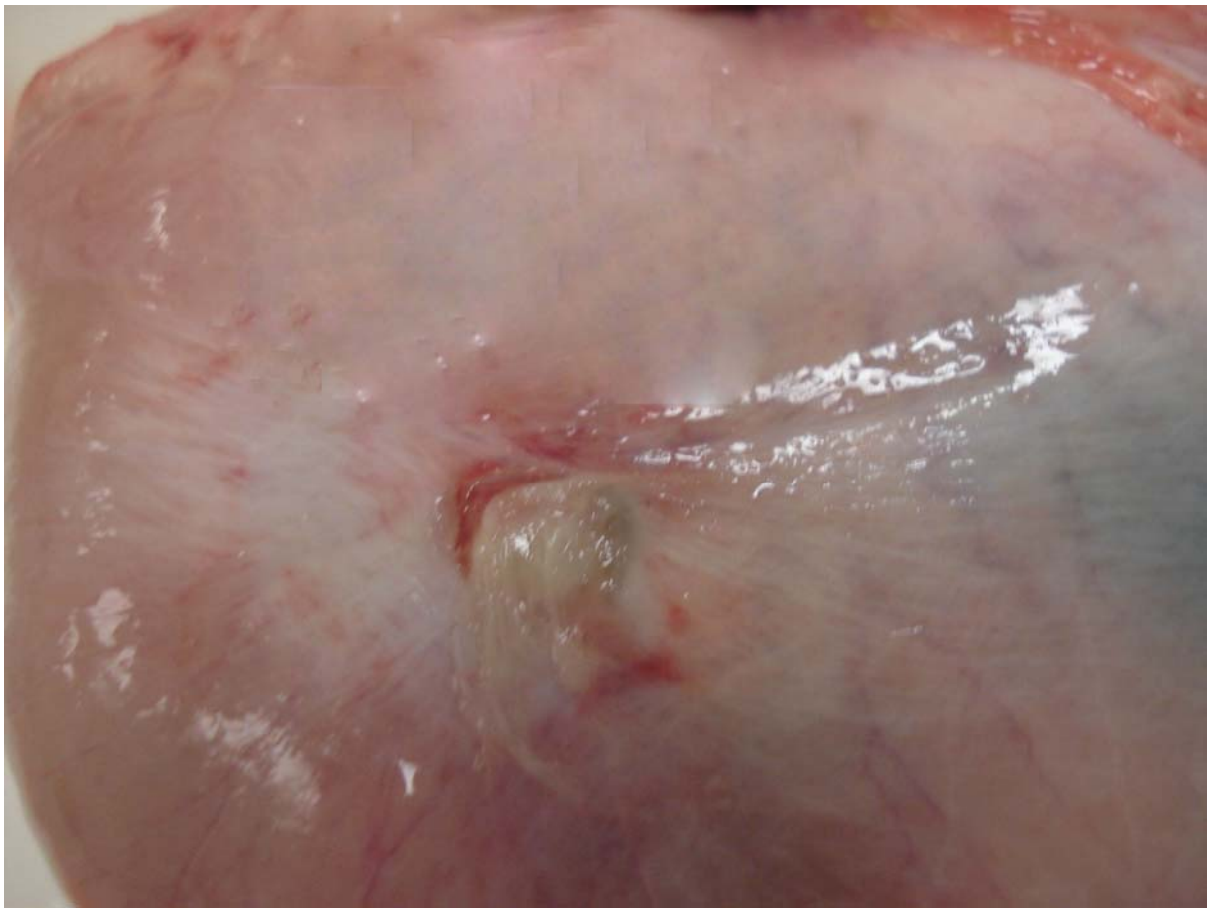

Os cinco animais restantes (2 CC, 2 CE e 1 NF) foram submetidos à endoscopia e necropsia 7 dias após o procedimento. Durante a endoscopia desses animais, 3 apresentavam úlcera no local da perfuração. Um dos animais cuja lesão foi fechada com clipes e “endoloop” apresentava o fio de sutura solto no interior do estômago. A exemplo dos animais sacrificados anteriormente, durante a necropsia, todos tinham a perfuração fechada, com “manobra do borracheiro” negativa. Não foram observados sinais de peritonite ou líquido livre na cavidade. Com exceção de

um animal fechado com clipes, todos tinham a área de perfuração bloqueada pelo omento (1 CC, 1 NF), baço (1 CE) ou fígado (1 CE). Todos os animais, exceto um do grupo CC apresentavam as bordas do plano sero-muscular aproximadas.

Um sumário dos resultados é apresentado na Tabela 1.

Tabela 1 – Resultados da eficácia do tratamento endoscópico da perfuração gástrica e suas complicações de acordo com o tipo de fechamento realizado

		Seguimento 2 dias (n = 5)	**Seguimento 7 dias (n = 5)**
Fechamento eficaz	CC	3	2
	CE	1	2
	NF	1	1
Complicações	Sangramento	0	0
	Peritonite	1	0
Observações	Manobra do Borracheiro (-)	5	5
	Adesão de omento/vísceras	1	4

VI – DISCUSSÃO

A endoscopia digestiva é um dos métodos fundamentais para diagnóstico e tratamento de doenças gastro-intestinais. Técnicas endoscópicas que permitem procedimentos através da parede abdominal não são inteiramente novos. A drenagem de pseudocisto e especialmente a necrosectomia, por exemplo, só podem ser realizadas através de orifícios na parede gástrica. Mas, estes procedimentos não podem ser considerados verdadeiramente trans-gástricos, pois são realizados dentro de espaços extra-intestinais fechados e selados. A habilidade de visualizar endoscopicamente e manipular estruturas adjacentes ao trato digestório é sem dúvida interessante. Entretanto, a próxima fronteira na cirurgia endoscópica é realizar procedimentos fora dos limites da parede gástrica.

O termo trans-luminal, dentro da terminologia de NOTES, implica na passagem direta do endoscópio para dentro da cavidade peritoneal livre, através de um orifício natural, tais como o boca, ânus ou vagina. [51]

NOTES parece ser uma técnica vantajosa em relação à laparoscopia, uma vez que evita incisões abdominais diminuindo assim, possivelmente, a incidência de dor pós-operatória, infecção de ferida, hérnias e adesões.

Existe atualmente um esforço enorme em desenvolver a tecnologia para o NOTES. Os procedimentos experimentais realizados até o momento incluem: peritoneoscopia, gastrojejunostomia, ligadura tubárea, histerectomia parcial, colecistectomia, esplenectomia, ooforectomia, remoção de linfonodos, ressecção hepática e renal. [51] O vasto número de procedimentos estudados serve de base para obtenção de experiência e para ajudar no desenvolvimento desta nova técnica.

O principal problema com o NOTES é que os endoscópios disponíveis atualmente não satisfazem as diferentes necessidades desta abordagem. Além do

desenvolvimento de acessórios especiais, um método confiável de fechamento do acesso trans-lumenal precisa ser desenvolvido. Embora todos os procedimentos tenham sido realizados com sucesso, este estudo aborda algumas dificuldades técnicas e questões sobre segurança no fechamento da parede gástrica.

A preparação do estômago do animal e uma entrada livre de infecção na cavidade peritoneal mostrou ser uma tarefa difícil. Apesar do jejum prolongado, limpeza pré-operatória completa do estômago foi impossível de ser obtida no modelo suíno. Restos alimentares estavam presentes em todos os animais antes da incisão gástrica. Profilaxia com antibiótico sistêmico foi realizada, mas múltiplas lavagens da cavidade gástrica com soluções de antibiótico não foram realizadas.

A incisão na parede anterior do corpo gástrico foi executada com sucesso em todos os animais, embora tenha sido complicada por lesão diatérmica no lobo hepático esquerdo de um animal e sepse em outro. Os incidentes com dano acidental de órgãos vizinhos ressaltam a necessidade de se determinar um local ótimo para a punção da parede gástrica.

O fechamento seguro das gastrotomias utilizando os modelos de clipes disponíveis foi difícil. Estudos experimentais em suínos demonstraram que perfurações gástricas podem ser fechadas pela aplicação de clipes durante endoscopia. [47] Os clipes e as colas são as únicas alternativas disponíveis hoje em dia e parecem funcionar em alguns casos. Apesar dos dados promissores, a aposição da mucosa perfurada obtida com clipes parece menos segura que a obtida com a sutura cirúrgica [47]. Alguns estudos indicam que pode ser vantajoso aproximar não apenas a superfície mucosa, mas também a camada muscular perfurada. [57] Além disso, não há informações sobre o tempo de cicatrização da

mucosa ou tempo de fechamento eficaz de uma perfuração no trato digestório tratada pela aplicação de clipes.

Os dados deste estudo são os primeiros a evidenciar o tempo de fechamento precoce (2 dias) da parede gástrica após sua perfuração intencional independente da forma de fechamento endoscópico utilizada. Os animais foram realimentados após 6 horas do procedimento sem maiores complicações. Isto sugere que uma vez que a aposição das bordas da perfuração esteja assegurada, a introdução da dieta pode ser a mais precoce possível.

O fechamento adequado da parede gástrica tem importância fundamental no desenvolvimento da cirurgia endoscópica trans-luminal. Se este tipo de cirurgia pretende ser transposto para humanos, um método 100% seguro de fechamento da parede gástrica tem que ser desenvolvido. [58] Os estudos animais disponíveis até o momento sugerem que uma punção única e pequena pode ser facilmente fechada pela aplicação de clipes. Entretanto, se dois ou mais instrumentos precisam ser introduzidos através do orifício gástrico, o orifício necessário é maior e seu fechamento mais difícil e complicado. A maioria dos cirurgiões refere até 10% de vazamento através das gastrojejuno anastomoses realizadas via laparoscópica. Por este motivo, foi sugerido que a avaliação da integridade da câmara gástrica seja sempre observada para garantir a segurança dos procedimentos trans-gástricos. Nesta área, uma taxa de vazamento de 1% a 2% já não é aceitável, devido à segurança de outros procedimentos minimamente invasivos disponíveis.

Até o momento apenas quatro estudos experimentais descreveram o fechamento da parede gástrica com o uso de endoclipes. [4, 11, 47, 48] Hashiba *et al*, utilizaram técnica adaptada da cirurgia para tratamento das perfurações gástricas.

Nesta, o omento é aspirado para dentro da cavidade gástrica, através do orifício da perfuração, e em seguida fixado à mucosa através da aplicação de clipes. O procedimento foi realizado com sucesso em nove dos dez animais envolvidos no estudo. Um animal faleceu por peritonite. Utilizando a mesma técnica, Feretis *et al*. fecharam a parede gástrica de dez animais, após peritoneoscopia exploradora.

Durante a realização de cirurgias transluminais, clipes foram utilizados para o fechamento de perfuração gástrica em onze animais. [4, 11] A técnica para obtenção do acesso à cavidade peritoneal foi semelhante à realizada por nós, porém com o uso de balão de dilatação de menor diâmetro (15 mm). As perfurações foram fechadas com clipes da marca Olympus® (Olympus; Tóquio, Japão). Em dois animais o fechamento da incisão gástrica foi incompleto, provocando peritonite e abscesso na parede gástrica. Em nosso estudo, embora a perfuração criada tenha sido maior, a realização da "manobra do borracheiro" demonstrou integridade da parede gástrica dois dias após execução dos procedimentos, mesmo no animal deixado com a perfuração aberta. Esses resultados sugerem que apesar de fundamental, talvez o fechamento da parede gástrica não seja o único fator importante no índice de infecção associado aos procedimentos transgástricos. Neste cenário, o tempo de procedimento, manipulação e permanência na cavidade peritoneal também podem estar implicados.

Existem supostas vantagens da cirurgia minimamente invasiva (estruturais, dor, tempo de internação, estética). Nosso estudo comprova que a endoscopia trans-gástrica pode ser realizada com segurança no modelo animal proposto. Os experimentos realizados demonstraram que a punção e a dilatação da parede

gástrica podem ser realizados sem complicações ou danos aos órgãos intraperitoneais.

Os resultados deste estudo também demonstraram que o fechamento da perfuração gástrica pode ser feito através de terapia simples com clipes ou terapia combinada com clipes e “endoloop”.

Os achados de úlceras rasas e adesões de omento ou órgãos adjacentes aos locais da perfuração são parte do espectro normal do processo de cicatrização. O fechamento do estômago com clipes proporcionou boa aposição de suas camadas superficiais, enquanto que as camadas muscular e serosa permaneceram distantes no segundo dia após o procedimento. Novos acessórios propostos para sutura transgástrica teriam o suposto benefício do fechamento imediato da parede gástrica em toda sua extensão. [1, 13, 50] Entretanto, tais métodos ainda estão em fase de desenvolvimento e portanto não disponíveis para a maioria dos endoscopistas.

A criatividade dos médicos e da indústria continua a desafiar os limites da Endoscopia. Algumas limitações foram observadas na maioria dos estudos com NOTES, incluindo a força de tração dos instrumentos e sua visualização limitada, de modo que o desenvolvimento de novos acessórios de instrumentação parece fundamental para a evolução da cirurgia transgástrica. Além disso, mais pesquisas são necessárias para validar a segurança do NOTES em humanos.

VII – CONCLUSÕES

Baseados nos resultados de nosso estudo com 10 ‘minipigs’ podemos concluir que:

1 - A peritoenoscopia endoscópica trans-gástrica em ’minipigs’ é possível.

2 – O fechamento da perfuração gástrica pós-endocirurgia através da colocação de clipes é eficaz, prém com segurança discutível.

3 – O fechamento da parede gástrica ocorre precocemente (2 dias), independentemente do fechamento ou não do orifício.

VIII – ANEXOS

8.1 – ANEXO 1: CARTA DE APROVAÇÃO DO COMITÊ DE ÉTICA EM PESQUISA

UNIFESP PAULISTA

Universidade Federal de São Paulo
Escola Paulista de Medicina

Comitê de Ética em Pesquisa
Hospital São Paulo

São Paulo, 7 de outubro de 2005.
CEP 1253/05

Ilmo(a). Sr(a).
Pesquisador(a) VERUSKA OLIVEIRA DI SENA
Co-Investigadores: Angelo Paulo Ferrari Junior (orientador), Maria Rachel da Silveira Rohr, Fernanda Prata B M Thuler
Disciplina/Departamento: Gastroenterologia/Medicina da Universidade Federal de São Paulo/Hospital São Paulo
Patrocinador: Fapesp.

PARECER DO COMITÊ DE ÉTICA INSTITUCIONAL

Ref: Projeto de pesquisa intitulado: **"Tratamento da perfuração gástrica por via endoscópica. Clipes x Ligadura Elástica".**

CARACTERÍSTICA PRINCIPAL DO ESTUDO: experimental - categoria B.
RISCOS ADICIONAIS PARA O PACIENTE: Não se aplica.
OBJETIVOS: Estudar a possibilidade de tratamento endoscópico de perfuração gástrica pelas técnicas de ligadura elástica e colocação de clipes na parede gástrica. Determinar os efeitos colaterais destes procedimentos..
RESUMO: Serão utilizados 10 porcos minipig br1. Anestésico: não esclarece. Analgésico: opióide. Serão utilizados suinos do tipo minipig obtidos da Minipig Pesquisa e Desenvolvimento. Os animais ficarão em jejum por 48 horas antes do procedimento. Será realizada punção da parede gástrica com uso de uma agulha endoscópica pela qual corrente elétrica será transmitida. Por meio do orifício criado, um balão de dilatação será inserido criando uma comunicação entre as cavidades gástrica e peritoneal. Será passado um endoscópio para procedimento cirúrgico. O animal será observado por 10 dias, quando serão sacrificados e realizada necrópsia. Pretende-se analisar a quantidade de reação inflamatória nas proximidades do local da perfuração e presença de possíveis complicações..
FUNDAMENTOS E RACIONAL: Estudo fundamentado visando avaliar procedimento endoscópico no tratamento da perfuração gástrica por via endoscópica..
MATERIAL E MÉTODO: Estão descritos os procedimentos, utilizando minipigs, que serão adquiridos e mantidos em empresa que desenvolveu a linhagem..
DETALHAMENTO FINANCEIRO: FAPESP - R$ 25 428,00.
CRONOGRAMA: 18 meses.
OBJETIVO ACADÊMICO: doutorado.
ENTREGA DE RELATÓRIOS PARCIAIS AO CEP PREVISTOS PARA: **02/10/2006** e **27/09/2007**.

O Comitê de Ética em Pesquisa da Universidade Federal de São Paulo/Hospital São Paulo **ANALISOU** e **APROVOU** o projeto de pesquisa referenciado.

1. Comunicar toda e qualquer alteração do projeto.
2. Comunicar imediatamente ao Comitê qualquer evento adverso ocorrido durante o desenvolvimento do estudo.
3. Os dados individuais de todas as etapas da pesquisa devem ser mantidos em local seguro por 5 anos para possível auditoria dos órgãos competentes.

Atenciosamente,

Prof. Dr. José Osmar Medina Pestana
Coordenador do Comitê de Ética em Pesquisa da
Universidade Federal de São Paulo/ Hospital São Paulo

Rua Botucatu, 572 - 1º andar – conj. 14 - CEP 04023-062 - São Paulo / Brasil
Tel.: (011) 5571-1062 - 5539.7162

8.2 – ANEXO 2: FICHA PARA COLETA DOS DADOS DOS ANIMAIS

Animal # -_____

Horário de início-_____

Horário de término-_____

Jejum adequado - ( ) Sim ( ) Não

Procedimento:_____

_____

_____

_____

_____

Numero total de clipes utilizados-

Numero de clipes "misfired"-_____

Uso do balão extrator- ( ) Sim ( ) Não

Intercorrências relacionadas ao procedimento- ( ) Sim ( ) Não

Descrição:_____

_____

_____I

Intercorrências relacionadas à anestesia- ( ) Sim ( ) Não

Descrição:_____

_____

_____

Complicações imediatas- ( ) Sim ( ) Não

Descrição:_____

_____

_____

Observacões:_____

_____

IX – REFERÊNCIAS BIBLIOGRÁFICAS

1. Hausmann U, Feussner H, Ahrens P, Heinzl J. Endoluminal endosurgery: rivet application in flexible endoscopy. Gastrointest Endosc. 2006;64(1):101-3.

2. Liu R, Chand B, Ponsky J. The future of surgical endoscopy. Endoscopy. 2005;37(1):38-41.

3. Lamade W, Hochberger J. Transgastric surgery: avoiding pitfalls in the development of a new technique. Gastrointest Endosc. 2006;63(4):698-700.

4. Merrifield BF, Wagh MS, Thompson CC. Peroral transgastric organ resection: a feasibility study in pigs. Gastrointest Endosc. 2006;63(4):693-7.

5. Seifert H, Wehrmann T, Schmitt T, Zeuzem S, Caspary WF. Retroperitoneal endoscopic debridement for infected peripancreatic necrosis. Lancet. 2000;356(9230):653-5.

6. Kalloo AN, Singh VK, Jagannath SB, Niiyama H, Hill SL, Vaughn CA, et al. Flexible transgastric peritoneoscopy: a novel approach to diagnostic and therapeutic interventions in the peritoneal cavity. Gastrointest Endosc. 2004;60(1):114-7.

7. Jagannath SB, Kantsevoy SV, Vaughn CA, Chung SS, Cotton PB, Gostout CJ, et al. Peroral transgastric endoscopic ligation of fallopian tubes with long-term survival in a porcine model. Gastrointest Endosc. 2005;61(3):449-53.

8. Park PO, Bergstrom M, Ikeda K, Fritscher-Ravens A, Swain P. Experimental studies of transgastric gallbladder surgery: cholecystectomy and cholecystogastric anastomosis (videos). Gastrointest Endosc. 2005;61(4):601-6.

9. Kantsevoy SV, Hu B, Jagannath SB, Vaughn CA, Beitler DM, Chung SS, et al. Transgastric endoscopic splenectomy: is it possible? Surg Endosc. 2006;20(3):522-5.

10. Wagh MS, Merrifield BF, Thompson CC. Endoscopic transgastric abdominal exploration and organ resection: initial experience in a porcine model. Clin Gastroenterol Hepatol. 2005;3(9):892-6.

11. Wagh MS, Merrifield BF, Thompson CC. Survival studies after endoscopic transgastric oophorectomy and tubectomy in a porcine model. Gastrointest Endosc. 2006;63(3):473-8.

12. Kantsevoy SV, Jagannath S, Vaughn CA, Scorpio D, Magee CA, Pipitone L. Per-oral transgastric endoscopic ligation of fallopian tubes with long survival in a porcine model. Gastrointest Endosc. 2004;59(5):AB 112.

13. Pham BV, Raju GS, Ahmed I, Brining D, Chung S, Cotton P, et al. Immediate endoscopic closure of colon perforation by using a prototype endoscopic suturing device: feasibility and outcome in a porcine model (with video). Gastrointest Endosc. 2006;64(1):113-9.

14. Raju GS, Pham B, Xiao SY, Brining D, Ahmed I. A pilot study of endoscopic closure of colonic perforations with endoclips in a swine model. Gastrointest Endosc. 2005;62(5):791-5.

15. Fong D, Pai R, Fishman D, Ryou M, Thompson C. Transcolonic hepatic wedge resection in a porcine model. Gastrointest Endosc. 2006;63(5):AB102.

16. Fong D, Pai R, Ryou M, Thompson C. Transcolonic access to peritoneal cavity using a novel incision and closure device. Gastrointest Endosc. 2006;63(5):AB233.

17. Ryou M, Pai R, Fong D, Thompson C. Transluminal Closure for Natural Orifice Transluminal Endoscopic Surgery (NOTES): An Ex Vivo Study Comparing Leak Pressures. Gastrointest Endosc. 2007;65(5):AB293.

18. Minami S, Gotoda T, Ono H, Oda I, Hamanaka H. Complete endoscopic closure of gastric perforation induced by endoscopic resection of early gastric cancer using endoclips can prevent surgery (with video). Gastrointest Endosc. 2006;63(4):596-601.

19. Sisson S. Sistema digestivo do suíno. In: Getty R, editor. Anatomia dos animais domésticos. 5a. ed. Rio de Janeiro: Guanabara Koogan S.A.; 1986.

20. Pai RD, Fong DG, Bundga ME, Odze RD, Rattner DW, Thompson CC. Transcolonic endoscopic cholecystectomy: a NOTES survival study in a porcine model (with video). Gastrointest Endosc. 2006;64(3):428-34.

21. Hu B, Kalloo AN, Chung SS, Cotton PB, Gostout CJ, Hawes RH, et al. Peroral transgastric endoscopic primary repair of a ventral hernia in a porcine model. Endoscopy. 2007;39(5):390-3.

22. Matthes K, Menke D, Koehler P, Niemann H, Brugge WR, Hochberger JH. Feasibility of endoscopic transgastric (ETGN) and transvaginal (ETVN) nephrectomy Gastrointest Endosc. 2007;65(5):AB290.

23. Sumiyama K, Gostout CJ, Rajan E, Bakken TA, Knipschield MA, Chung S, et al. Transgastric cholecystectomy: transgastric accessibility to the gallbladder improved with the SEMF method and a novel multibending therapeutic endoscope. Gastrointest Endosc. 2007;65(7):1028-34.

24. Sanowski RA, Kozarek RA, Partyka EK. Evaluation of a flexible endoscope for laparoscopy. Am J Gastroenterol. 1981;76(5):416-9.

25. Vitale GC, Davis BR, Tran TC. The advancing art and science of endoscopy. Am J Surg. 2005;190(2):228-33.

26. Swain P. A justification for NOTES--natural orifice translumenal endosurgery. Gastrointest Endosc. 2007;65(3):514-6.

27. Hagen M, Christen D, Morel P. Cosmetic issues of NOTES: a racional for further research and investiments. Gastrointest Endosc. 2007;65(5):AB109.

28. Wagh MS, Thompson CC. Surgery insight: natural orifice transluminal endoscopic surgery--an analysis of work to date. Nat Clin Pract Gastroenterol Hepatol. 2007;4(7):386-92.

29. Bergstrom M, Ikeda K, Swain P, Park PO. Transgastric anastomosis by using flexible endoscopy in a porcine model (with video). Gastrointest Endosc. 2006;63(2):307-12.

30. Ikeda K, Fritscher-Ravens A, Mosse CA, Mills T, Tajiri H, Swain CP. Endoscopic full-thickness resection with sutured closure in a porcine model. Gastrointest Endosc. 2005;62(1):122-9.

31. Sclabas GM, Swain P, Swanstrom LL. Endoluminal methods for gastrotomy closure in natural orifice transenteric surgery (NOTES). Surg Innov. 2006;13(1):23-30.

32. Raju GS, Ahmed I, Brining D, Xiao SY. Endoluminal closure of large perforations of colon with clips in a porcine model (with video). Gastrointest Endosc. 2006;64(4):640-6.

33. Joseph S, Mascarenhas C, Othman MO, Puli SR, Marshall JB, Miedema BW, et al. NOTES: A systematic review of animal studies. Gastrointest Endosc. 2007;65(5):AB295.

34. Fritscher-Ravens A, Mosse CA, Mukherjee D, Yazaki E, Park PO, Mills T, et al. Transgastric gastropexy and hiatal hernia repair for GERD under EUS control: a porcine model. Gastrointest Endosc. 2004;59(1):89-95.

35. Fritscher-Ravens A, Mosse CA, Ikeda K, Swain P. Endoscopic transgastric lymphadenectomy by using EUS for selection and guidance. Gastrointest Endosc. 2006;63(2):302-6.

36. Kantsevoy SV, Jagannath SB, Niiyama H, Chung SS, Cotton PB, Gostout CJ, et al. Endoscopic gastrojejunostomy with survival in a porcine model. Gastrointest Endosc. 2005;62(2):287-92.

37. Kantsevoy SV, Niiyama H, Jagannath SB, Chung SS, Cotton PB, Gostout CJ, et al. The endoscopic transilluminator: an endoscopic device for identification of the proximal jejunum for transgastric endoscopic gastrojejunostomy. Gastrointest Endosc. 2006;63(7):1055-8.

38. Swanstrom LL, Kozarek R, Pasricha PJ, Gross S, Birkett D, Park PO, et al. Development of a new access device for transgastric surgery. J Gastrointest Surg. 2005;9(8):1129-36; discussion 36-7.

39. Swain P, Rothe C, Bergstrom M, Park PO, Swanstrom L. Development and testing of a new platform for retroflexed felxible transgastric surgery: cholecystectomy, fundoplication, gastric restriction and diaphragmatic repair. Gastrointest Endosc. 2006;63(5):AB102.

40. Lima E, Rolanda C, Pego JM, Henriques-Coelho T, Silva D, Carvalho JL, et al. Transvesical endoscopic peritoneoscopy: a novel 5 mm port for intra-abdominal scarless surgery. J Urol. 2006;176(2):802-5.

41. Rattner D, Hawes RH. NOTES: Gathering momentum. Gastrointest Endosc. 2006;63(6):838-9.

42. Kantsevoy SV, Jagannath SB, Niiyama H, Isakovich NV, Chung SS, Cotton PB, et al. A novel safe approach to the peritoneal cavity for per-oral transgastric endoscopic procedures. Gastrointest Endosc. 2007;65(3):497-500.

43. Park PO, Bergstrom M, Swain P. Measurements of intra-peritoenal pressure during flexible trans-gastric surgery and the development of a feed-back control valve for regulating pressure. Gastrointest Endosc. 2006;63(5):AB101.

44. Tsakayannis D, Scotiniotis I. Transvaginal NOTES cholecystectomy in the porcine model. Gastrointest Endosc. 2007;65(5):AB291.

45. de la Fuente SG, Demaria EJ, Reynolds JD, Portenier DD, Pryor AD. New developments in surgery: Natural Orifice Transluminal Endoscopic Surgery (NOTES). Arch Surg. 2007;142(3):295-7.

46. Fong DG, Pai RD, Thompson CC. Transcolonic endoscopic abdominal exploration: a NOTES survival study in a porcine model. Gastrointest Endosc. 2007;65(2):312-8.

47. Hashiba K, Carvalho AM, Diniz G, Jr., Barbosa de Aridrade N, Guedes CA, Siqueira Filho L, et al. Experimental endoscopic repair of gastric perforations with an omental patch and clips. Gastrointest Endosc. 2001;54(4):500-4.

48. Feretis C, Kalantzopoulos D, Koulouris P, Kolettas C, Archontovasilis F, Chandakas S, et al. Endoscopic transgastric procedures in anesthetized pigs: technical challenges, complications, and survival. Endoscopy. 2007;39(5):394-400.

49. Fritscher-Ravens A, Mosse CA, Mills TN, Mukherjee D, Park PO, Swain P. A through-the-scope device for suturing and tissue approximation under EUS control. Gastrointest Endosc. 2002;56(5):737-42.

50. Hu B, Chung SC, Sun LC, Lau JY, Kawashima K, Yamamoto T, et al. Endoscopic suturing without extracorporeal knots: a laboratory study. Gastrointest Endosc. 2005;62(2):230-3.

51. Fritscher-Ravens A. Transgastric endoscopy - a new fashion, a new excitement! Endoscopy. 2007;39(2):161-7.

52. Chiu PW, Lau JY, Lam CC, Sung JJ, Chung SS, Ng EK. Closure of gastrostomy after transgatstric tubal ligation using the Eagle Claw VII - a survival experiment in a porcine model. Gastrointest Endosc. 2007;65(5):AB294.

53. Kaehler G, Grobholz R, Langner C, Suchan K, Post S. A new technique of endoscopic full-thickness resection using a flexible stapler. Endoscopy. 2006;38(1):86-9.

54. Ryou M, Pai R, Sauer J, Rattner D, Thompson C. Evaluating an optimal gastric closure method for transgastric surgery. Surg Endosc. 2007;21(4):677-80.

55. Pearl JP, Onders RP, Marks JM, Chak A, Mcgee MF, Rosen M, et al. Transgastric endoscopic peritoneoscopy in humans under laparoscopic visualization: A bridge to NOTES. Gastrointest Endosc. 2007;65(5):AB292.

56. Swain P, Rao GV, Bergstrom M, Faigel DO, Sheppard BC, Gelrud A, et al. The development and testing of a toolbox for NOTES. Gastrointest Endosc. 2007;65(5):AB108.

57. Felsher J, Farres H, Chand B, Farver C, Ponsky J. Mucosal apposition in endoscopic suturing. Gastrointest Endosc. 2003;58(6):867-70.

58. ASGE/SAGES Working Group on Natural Orifice Translumenal Endoscopic Surgery White Paper October 2005. Gastrointest Endosc. 2006;63(2):199-203.

ABSTRACT

Purpose: Endoscopic management of perforations is a key step for trans-lumenal endoscopic procedures. Appropriate techniques for closing perforations and the risk of peritonitis are issues that need to be addressed. Endoscopic closure of gastric perforations with endoclips has been described. However, the time-course of gastric repair and the real need for closing perforations in the swine model are still unclear. The aim of this study was to compare the time-course, efficacy and safety of endoclips alone versus combined therapy (endoclips and endoloop) versus no treatment in the closure of gastric perforations in a porcine model.

Methods: Ten 20 – 30Kg female minipigs were studied under general anesthesia. A standard upper endoscope was used. Gastric perforations were created by full thickness gastric wall puncture followed by 20 mm hydrostatic balloon dilation. The animals were chosen to closure with endoclips (5 animals, EC), endoclips plus endoloop (3 animals, CT) or no closure (2 animlas, NC). All animals received antibiotics and were carefully monitored for signs of sepsis. Two days after the initial procedure, 5 animals underwent follow-up endoscopy and necropsy (3 EC, 2 CT and 1 NC). On day 7, the five remaining animals (2 EC, 2 CT and 1 NC) underwent the same procedures. The peritoneal cavity was examined for peritonitis and the gastric perforation site was checked for wound dehiscence and gastric wall abscess.

Results: Endoscopic closure of the gastric wall was successful in all animals. Procedure length ranged from 1 to 2.5 hours in the EC group versus 40 minutes to 1.5 hour in the CT group. Nine animals recovered well. One animal closed with EC developed signs of sepsis. The most common endoscopic finding at follow-up endoscopies was an ulcer (8 animals). Postmortem examination on day 7 showed

that all site closures were airtight. One animal closed with EC had peritonitis and intra-abdominal adhesions at day 2 necropsy.

Conclusions: In this first early necropsy study of EC versus CT in the closure of gastric perforations, the efficacy and safety of the two treatment modalities were similar. The time-course of gastric repair was no longer than 2 days and occurred independently of the endoscopic therapy.

Livros Grátis

(http://www.livrosgratis.com.br)

Milhares de Livros para Download:

Baixar livros de Administração
Baixar livros de Agronomia
Baixar livros de Arquitetura
Baixar livros de Artes
Baixar livros de Astronomia
Baixar livros de Biologia Geral
Baixar livros de Ciência da Computação
Baixar livros de Ciência da Informação
Baixar livros de Ciência Política
Baixar livros de Ciências da Saúde
Baixar livros de Comunicação
Baixar livros do Conselho Nacional de Educação - CNE
Baixar livros de Defesa civil
Baixar livros de Direito
Baixar livros de Direitos humanos
Baixar livros de Economia
Baixar livros de Economia Doméstica
Baixar livros de Educação
Baixar livros de Educação - Trânsito
Baixar livros de Educação Física
Baixar livros de Engenharia Aeroespacial
Baixar livros de Farmácia
Baixar livros de Filosofia
Baixar livros de Física
Baixar livros de Geociências
Baixar livros de Geografia
Baixar livros de História
Baixar livros de Línguas

Baixar livros de Literatura
Baixar livros de Literatura de Cordel
Baixar livros de Literatura Infantil
Baixar livros de Matemática
Baixar livros de Medicina
Baixar livros de Medicina Veterinária
Baixar livros de Meio Ambiente
Baixar livros de Meteorologia
Baixar Monografias e TCC
Baixar livros Multidisciplinar
Baixar livros de Música
Baixar livros de Psicologia
Baixar livros de Química
Baixar livros de Saúde Coletiva
Baixar livros de Serviço Social
Baixar livros de Sociologia
Baixar livros de Teologia
Baixar livros de Trabalho
Baixar livros de Turismo