

UNIVERSIDADE ESTADUAL PAULISTA
“JÚLIO DE MESQUITA FILHO”
FACULDADE DE ODONTOLOGIA e CURSO DE MEDICINA VETERINÁRIA
CÂMPUS DE ARAÇATUBA

**OCORRÊNCIA DE ENDOPARASITOS COM POTENCIAL
ZONÓTICO EM GATOS NO MUNICÍPIO DE
ANDRADINA, SÃO PAULO, BRASIL**

Willian Marinho Dourado Coelho

Médico Veterinário

ARAÇATUBA – SP

2008

Livros Grátis

<http://www.livrosgratis.com.br>

Milhares de livros grátis para download.

UNIVERSIDADE ESTADUAL PAULISTA

“JÚLIO DE MESQUITA FILHO”

FACULDADE DE ODONTOLOGIA e CURSO DE MEDICINA VETERINÁRIA

CÂMPUS DE ARAÇATUBA

**OCORRÊNCIA DE ENDOPARASITOS COM POTENCIAL
ZONÓTICO EM GATOS NO MUNICÍPIO DE
ANDRADINA, SÃO PAULO, BRASIL**

Willian Marinho Dourado Coelho

Orientadora: Profa. Ass. Dra. Katia Denise Saraiva Bresciani

Co-orientador: Prof. Dr. Ricardo Velludo Gomes de Soutello

Dissertação apresentada à Faculdade de Odontologia – UNESP, Curso de Medicina Veterinária, Câmpus de Araçatuba, como parte das exigências para a obtenção do título de Mestre em Ciência Animal (Medicina Veterinária Preventiva e Produção Animal).

ARAÇATUBA – SP

2008

DADOS CURRICULARES DO AUTOR

WILLIAN MARINHO DOURADO COELHO - Andradina – SP, 25 de maio de 1981. Graduação em Medicina Veterinária, 2006, Faculdade de Ciências Agrárias de Andradina, Fundação Educacional de Andradina FEA, Andradina, SP. Professor Titular das Disciplinas de Imunologia, Laboratório Clínico e Supervisor do Setor de Laboratório de Análises Clínicas e Parasitologia do Hospital Veterinário da Faculdade de Ciências Agrárias de Andradina – Fundação Educacional de Andradina FEA, Andradina/SP. Aluno do Curso de Pós-Graduação em Ciência Animal – Faculdade de Odontologia de Araçatuba FOA – Curso de Medicina Veterinária – Campus de Araçatuba, São Paulo.

EPIGRAFE

“...Só quem já perdeu na vida sabe o que é ganhar, porque encontrou na derrota, algum motivo pra lutar...”

(Padre Fábio de Melo)

DEDICATÓRIA

Dedico este trabalho como oferta de amor e sacrifício a Deus, Pai todo Poderoso, porque tudo o que tenho e sou a Ele pertence. Aos meus pais, Geovani e Mirian, faróis que me guiam nas noites traiçoeiras. À minha irmã Natalia, pois nela sei que "...a vida tem contrários, esquerdo tem direito, que o verso tem reverso, o problema tem solução, a sombra só existe quando brilha alguma luz... e o amor começa aqui, no contrário que há em mim...".

À vó Emerita e Natividade pelo carinho e ajuda nas difíceis etapas que percorri. Ao meu amigo Ricardo, pelo incentivo, sinceridade, conselhos e ajuda desde o início desta caminhada. Aos professores Luiz Eduardo e Kátia, porque palavras não podem descrever a gratidão que tenho por vocês. À Juliana, amiga, companheira fiel, a quem tanto amo. MUITO OBRIGADO!!!

AGRADECIMENTOS

A todos os meus familiares, em especial Joaquim, Maria, Manoel, Ana, Leonice, Leonides, Gabriel, Vinicius, Danilo, Lucas.

A minha orientadora, Profa. Kátia, pela paciência, ajuda, confiança e sublime orientação.

Ao professor Joji Arika, pelas sábias orientações e aconselhamentos.

Aos meus orientados: Adriano, Danilo, Everton, Géssica, João, e Weslen muito obrigado pela valiosa ajuda e orações.

Aos professores e colaboradores deste projeto pelos valiosos ensinamentos.

Aos professores Sérgio, Mário; técnicos Gustavo, Pedrão, Alexandre; todos os funcionários da biblioteca e da UNESP.

Aos amigos de trabalho José Francisco, Fernando, Valdir, Seu Giba, Frank, Regina, Marta e todos os demais.

A minha noiva Juliana, pela paciência, perdão e compreensão em minhas inúmeras fraquezas.

A Sra. Marizete, pela ajuda em todas as etapas que aqui percorri.

A todos que direta ou indiretamente ajudaram na realização deste trabalho, minha reverência e gratidão.

- Quaisquer enganos e juízos errôneos são meus.

SUMÁRIO

	Página
CAPÍTULO 1.....	10
Considerações Gerais.....	10
Objetivos	20
Referências.....	20
CAPÍTULO 2.....	33
Artigo Científico.....	33
CAPÍTULO 3.....	48
Artigo Científico.....	48
APÊNDICE.....	57
Normas para publicação.....	58

OCORRÊNCIA DE ENDOPARASITOS COM POTENCIAL ZONÓTICO EM GATOS NO MUNICÍPIO DE ANDRADINA, SÃO PAULO, BRASIL.

RESUMO – Formas evolutivas parasitárias são eliminadas nas fezes dos animais, propiciando a contaminação ambiental. O objetivo deste estudo foi verificar a ocorrência de parasitos causadores de zoonoses em gatos entregues ao Centro de Controle de Zoonoses (CCZ) do Município de Andradina, SP, no período de março a novembro de 2007. Amostras de sangue, medula óssea, linfonodos e fezes foram submetidas a análises laboratoriais. Para o diagnóstico coproparasitológico associou-se as técnicas de Willis e Faust, observando-se uma ocorrência de 96,1% dos animais para *Ancylostoma* spp., 43,1% para *Toxocara* spp., 43,1% para *Cystoisospora* spp., 21,6% para *Dipylidium caninum* e 5,9% para *Giardia* spp. Oocistos de *Cryptosporidium* spp. foram detectados em 3,9% das amostras pela técnica de verde malaquita. Por meio do ELISA direto, constatou-se uma ocorrência de 5,8% para *Cryptosporidium* spp. e 13,7% para *Giardia* spp. Dos animais, 3,9% foram reagentes para anticorpos anti-*Leishmania* spp. pela técnica de ELISA indireto. Foi observada presença de forma amastigota de *Leishmania* spp. em “imprint” de linfonodo de um único animal. Não foi verificada associação significativa entre a ocorrência de endoparasitos e a raça, sexo e idade dos animais analisados. Os resultados obtidos confirmam que os felinos de Andradina, SP, são importantes hospedeiros de parasitos, alguns destes com elevado potencial zoonótico.

Palavras-Chave: Saúde pública., *Ancylostoma* spp., *Cryptosporidium* spp., *Giardia* spp., *Toxocara* spp.

OCCURENCE OF ENDOPARASITES WITH ZONOTIC POTENTIAL IN CATS FROM ANDRADINA CITY, SÃO PAULO, BRAZIL.

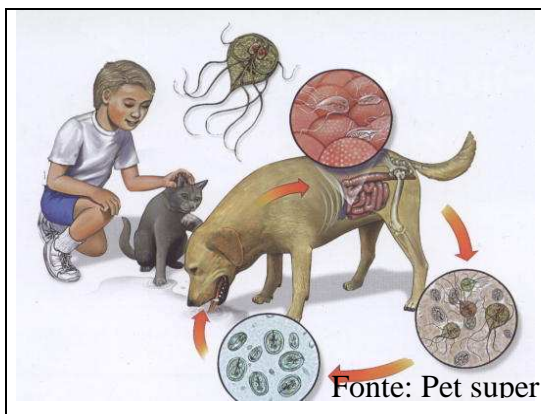
SUMMARY – Forms evolving parasitic are eliminated in the feces of animals, promoting the environmental contamination. The purpose of this study was to verify the occurrence of the parasites that cause zoonoses in cats delivered to the Center for Zoonoses Control (CCZ) of the Andradina City, SP, in the period from March to November 2007. Samples of blood, bone marrow, lymph nodes and feces were subjected to laboratory tests. For the diagnosis coproparasitológicos was associated with the techniques of Willis and Faust, observing the occurrence of 96.1% of the animals to *Ancylostoma* spp., 43.1% for *Toxocara* spp., 43.1% for *Cystoisospora* spp. , 21.6% to *Dipylidium caninum* and 5.9% for *Giardia* spp. Oocysts of *Cryptosporidium* spp. were detected in 3.9% of the samples by the technique of malachite green. By the technique of direct ELISA, it is 5.8% of positive for *Cryptosporidium* spp. and 13.7% for *Giardia* spp. Of the animals, were reagents in 3.9% for antibodies anti-*Leishmania* spp. the technique of indirect ELISA. It was observed presence of amastigote form of *Leishmania* spp. in lymph nodes. There was no significant association between the occurrence of endoparasite and breed, gender and age of animals tested. The results confirm that the feline from Andradina City, SP, are important hosts of parasites, some of those with high potential zoonotic.

Keywords: Public health., *Ancylostoma* spp., *Cryptosporidium* spp., *Giardia* spp., *Toxocara* spp.

CAPÍTULO 1 - CONSIDERAÇÕES GERAIS

Importância e aspectos zoonóticos

Os parasitos intestinais constituem-se num grave problema de saúde pública devido à sua ação espoliativa e por atuarem como agentes causadores de zoonoses. O crescente número de animais de companhia representa um fator de risco de exposição humana a diversas espécies de microorganismos patogênicos, que podem provocar sérias enfermidades (MACCARTHY et al., 2000; TEIXEIRA et al., 2006).



Desordens gastrintestinais, especialmente diarreia associada à parasitoses, tem sido relatadas especialmente em humanos portadores da síndrome da imunodeficiência adquirida (SIDA). Entre estas, a criptosporidiose, giardíase e ancilostomíase são as mais comuns,

podendo acometer mais de 40% dos pacientes portadores do vírus da imunodeficiência humana (HIV) (CIMERMAN et al., 1999a; CIMERMAN et al., 1999 b; MONIS et al., 2003; CACCIÒ et al., 2005).

Crianças e indivíduos imunossuprimidos são considerados grupos de alto risco para a aquisição destas enfermidades (ROBERTSON et al., 2000; CIMERMAN et al., 2002; RAMIREZ et al., 2004; WHITE Jr., 2008).

Em detrimento dos esforços envidados no intuito de controlar estas enfermidades, não tem ocorrido uma redução nestes índices, considerando principalmente as famílias de baixa renda, cuja condição de vida precária, higiene inadequada, má nutrição e o contato com animais infectados, contribuem para a propagação destas doenças (COLLEY, 2000).

O solo de praças, parques públicos e de recreação infantil representam importantes vias de transmissão destas zoonoses, uma vez que, a eliminação das fezes por carnívoros domésticos que têm acesso a estes locais, podem resultar na contaminação por formas evolutivas parasitárias (ANDRESIUK et al., 2003; CAPUANO et al., 2006; SOMMERFELT et al., 2006).

Ovos de helmintos, cistos e oocistos de protozoários têm sido constatados nas fezes de felinos, evidenciando-se o papel destes animais no ciclo e na disseminação destes agentes (GENNARI et al., 1999; SERRANO et al., 2004; ISHIZAKI et al., 2006; BRESCIANI et al., 2008).

O *Ancylostoma* spp., *Giardia* spp. e o *Cryptosporidium* spp. são tidos como parasitos de grande relevância, devido à sua patogenicidade, elevado potencial zoonótico, sintomatologia clínica variada e eventual mortalidade (RAMIREZ et al., 2004, APELBEE et al., 2005, FUNADA et al., 2007).

Os exames coproparasitológicos devem ser sempre indicados pelo médico veterinário e constituem-se em importantes ferramentas para o diagnóstico de helmintos e protozoários gastrintestinais, por serem métodos de fácil execução e baixo custo. Contudo, alguns fatores devem ser considerados para que o resultado não seja influenciado como, por exemplo, o tempo entre a colheita e o envio da amostra à análise, a distribuição não uniforme de ovos dos helmintos e dos estágios dos protozoários no material fecal (ARAÚJO et al., 1999).

Nos exames fecais podem ser reconhecidos ovos de importantes gêneros de parasitos como os Ancilostomatídeos e os Toxocarídeos. O contato com o solo, fômites ou mãos contaminadas por fezes dos animais, propiciam a infecção acidental humana por meio da ingestão de ovos embrionados de *Toxocara* spp. causando o complexo larva migrans visceral e ocular (BEAVER et al., 1952; ZINKHAM, 1978; SANTARÉM et al., 1998; COELHO et al., 2001; JUNIOR et al., 2003) ou pela penetração ativa percutânea de larvas infectantes de *Ancylostoma caninum* e *Ancylostoma braziliense* (DIBA et al., 2004; SANTARÉM et al., 2004), conforme encontra-se representado nas figuras 1 e 2 respectivamente.



Figura 1 - Lesão ocular causada por larvas de *Toxocara* spp. (Centro Veterinário de Valongo, 2008).

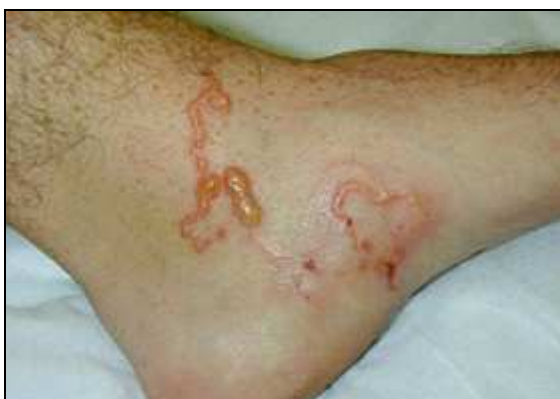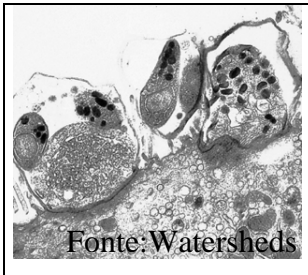


Figura 2 - Ciclo errático do helminto *Ancylostoma brasiliense*. (Travel advice, 2008)

A infecção humana é mais freqüente em crianças com idade entre um e cinco anos, cujos hábitos geofágicos levam-nas a ingerirem ovos de helmintos presentes em ambientes contaminados. A soroprevalência da infecção por *Toxocara* spp. varia entre 3 a 86% em diferentes países. (ALDERETE et al., 2003).

Giardia spp. e *Cryptosporidium* spp. são enteroparasitos encontrados nas fezes de gatos e demais animais domésticos, representando um

importante risco à saúde pública, principalmente em se tratando de animais e humanos jovens ou imunossuprimidos (LIMA et al., 2006; THOMPSON et al., 2007; PALMER et al., 2008), com a sua ocorrência associada à ingestão de cistos e oocistos viáveis presentes na água, alimentos contaminados e contato com animais infectados (APPELBEE et al., 2005, MINVIELLE et al., 2008).

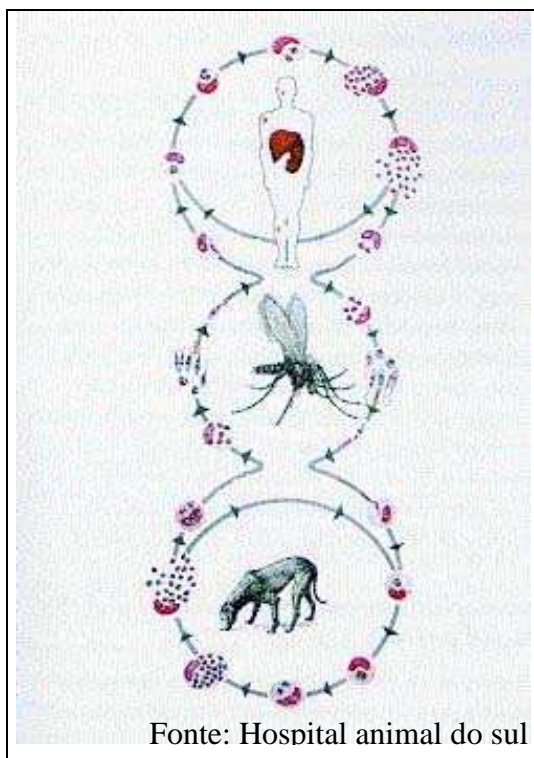


Acredita-se que a ocorrência de *Cryptosporidium* em indivíduos imunocompetentes possui caráter benigno e autolimitante, ao contrário, nos imunodeficientes, caracteriza-se por infecção crônica e de desenlace fatal (LEE et al., 2002).

As espécies *Isospora felis* e *Isospora rivolta* têm como hospedeiros definitivos os felinos domésticos e silvestres, ocasionando um quadro clínico assintomático e apatogênico nestes hospedeiros (FORTES et al., 2004).

No que concerne ao cestódeo *Dipylidium caninum*, nota-se que possui uma grande prevalência e que, pode ser responsável por distúrbios intestinais, tendo baixa patogenicidade, acometendo inclusive pessoas (FORTES, 1993; SILVA et al., 2001; FISCHER, 2003).

A leishmaniose é uma importante zoonose causada pelo gênero



Fonte: Hospital animal do sul

Leishmania spp., cujo principal reservatório urbano em áreas endêmicas é o cão (GONTIJO et al., 2004; CUNHA et al., 2006; JULIÃO et al., 2007). Entretanto, estudos realizados em várias regiões do Brasil têm reportado a ocorrência desta protozoose em felinos, surgindo assim a necessidade de investigações relativas ao papel dos felinos no ciclo deste protozoário (SAVANI et al., 2004; DANTAS-TORRES et al., 2006; ROSSI, 2007; FIGUEIREDO et al., 2008; SERRANO et al., 2008).

Trata-se de uma doença tropical de grande importância para a medicina humana e veterinária, constituindo em grave problema de saúde pública devido à alta incidência, letalidade e implicação econômica, com gastos provenientes de seu tratamento e depleção da força de trabalho. A doença está presente em cerca de 88 países, sendo 66 do velho mundo e 22 do novo mundo, apresentando algumas variações no ciclo epidemiológico, conforme a espécie do agente etiológico, a região geográfica considerada e as espécies de mamíferos susceptíveis (DESJEUX, 2004; FRANÇA-SILVA et al., 2005).

Frente à importância desta enfermidade, os médicos veterinários e outros profissionais de saúde, particularmente aqueles que trabalham em áreas endêmicas, devem permanecer em estado de vigilância para a sua ocorrência, principalmente nos casos de coinfeção vírus da imunodeficiência humana (HIV)-*Leishmania*, uma vez que o quadro epidemiológico de ambas as doenças é muito dinâmico e de difícil controle, sendo possível que, nos próximos anos, ocorra um aumento do número de casos desta associação, à medida que a AIDS atinja as localidades onde as leishmanioses são endêmicas e de grande

casuística em humanos, cães e outras espécies animais (BORGES et al., 1999; SAMPAIO et al., 2002; ROSELINO et al., 2008).

Ocorrência de helmintos e protozoários em gatos

Helmintos

Estudos realizados por pesquisadores no Brasil têm evidenciado o papel dos felinos no ciclo e na disseminação de agentes parasitários, bem como a eficácia das técnicas coproparasitológicas na constatação destes agentes (RIBEIRO et al., 2008).

Espécies de *Ancylostoma* spp. têm tido a sua ocorrência relatada como sendo o helminto de maior ocorrência, predominando sobre as demais espécies (SERRA et al., 2003; SERRANO et al., 2004; FUNADA et al., 2007). Em São Paulo, Silva et al. (2001) utilizando a técnica de Gordon e Whitlock e necropsia observaram que 100% (11/11) dos gatos eram positivos para *Ancylostoma caninum* e Côrtes et al. (1988) utilizando os métodos de Willis e sedimentação, constataram que 22,26% (150/674) estavam parasitados por este mesmo gênero.

Em Minas Gerais, Mundim et al. (2004) por meio da necropsia, constataram que 90% (45/50) dos animais estavam acometidos por diversas espécies de parasitos, sendo o gênero *Ancylostoma* o de maior ocorrência entre estes helmintos, concordando com os estudos acima relatados.

Souza-Dantas et al. (2007) utilizaram a técnica de Faust para diagnóstico coproparasitológico e verificaram que 69,23% (9/13) dos animais apresentaram ovos de *Ancylostoma* spp. no exame microscópico, assim como Lima et al. (2006) em Goiânia, utilizando a técnica de Sheather, observaram que 7,05% das 85 amostras eram positivas para *Ancylostoma* spp., superando a ocorrência de *Toxocara* spp. que foi de 3,52%. Silva et al. (2001) verificaram que a presença de *Ancylostoma* em felinos ocorre igualmente, independentemente da faixa etária destes animais.

Em trabalhos semelhantes na cidade de São Paulo, Gennari et al. (1999) e Ragozo et al. (2002), utilizando a técnica de Sheather, determinaram que *Toxocara cati* é o parasito de maior prevalência em amostras fecais de gatos, com ocorrência de 18,75% (52/187) e 31,16% (43/138) respectivamente. Robben et al. (2004) utilizaram a técnica de centrífugo-sedimentação-flutuação e elucidaram que *T. cati* é o parasito mais prevalente, ocorrendo em 28,2% (86/305) dos gatos.

Em 1996 pesquisadores avaliaram a freqüência de parasitoses em felinos na cidade de Espírito Santo do Pinhal, e relataram uma igualdade de detecção de 20% para *Toxocara cati* e *Ancylostoma* spp. por meio de análise coproparasitológica (BITTENCOURT et al., 1996).

Na Alemanha, Barutzki e Schaper (2003) investigaram as infecções endoparasitárias em 3167 gatos utilizando as técnicas de flutuação, sedimentação, MIFC e Baerman. Positividade foi constatada em 24,3% dos felinos, tendo sido encontrados *Toxocara mystax* em 26,2% das amostras, valor este maior do que o observado para *Ancylostoma tubaeforme* de 0,3% e *D. caninum* em 0,1%.

Overgaauw e Boersema (1998) verificaram uma maior prevalência de *T. cati* em animais adultos quando comparado a jovens, enquanto Martínez-Barbosa et al. (2003) detectaram infecções por este helminto especialmente em gatos com idade inferior a um ano.

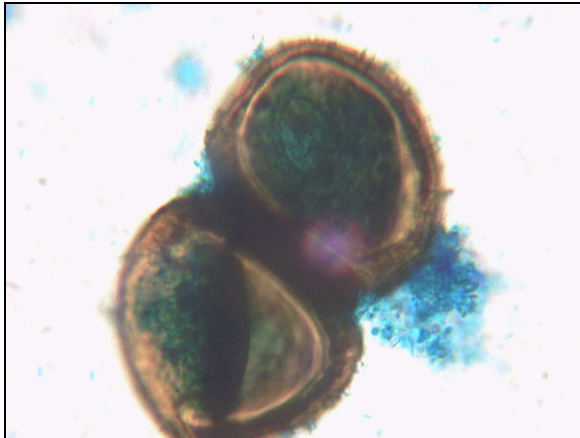


Figura 3 - Ovos de *Toxocara* spp. (Willian M.D. Coelho, 2008)

O diagnóstico e a prevalência do cestódeo *D. caninum* varia consideravelmente quando há o emprego de diferentes técnicas coproparasitológicas e necropsia. Blazius et al. (2005) em Santa Catarina utilizando a técnica de sedimentação espontânea, encontraram uma prevalência de 1,9% em 158 amostras analisadas. Fischer (2003) no Rio Grande do Sul detectou uma ocorrência muito maior deste helminto, com 47% de positividade pela necropsia.

Ocorrência maior de *D. caninum* foi verificada por Souza et al. (1982) no Rio Grande do Sul, por meio da necropsia, observando a presença deste parasito em 51,42% de 35 animais avaliados.

Em estudos conduzidos por Overgaauw et al. (1998) detectou-se a presença de *D. caninum* em uma única amostra entre 337 e Serrano et al. (2004) em 9,1% de 198 amostras analisadas.

Comprovando a contaminação ambiental por fezes de animais domésticos, Moro et al. (2008) no Rio Grande do Sul constataram que 44,45% de amostras fecais recolhidas no ambiente estavam contaminadas por *Ancylostoma* spp. e nenhuma por *Toxocara* spp. Em trabalhos afins, Guimarães et al. (2005) observaram a ocorrência destes helmintos em 69,6% (16/23) das amostras colhidas em praças públicas, seguido de 57,1% em clubes e 55,6% em escolas e creches.

Protozoários

Na Austrália, Palmer et al. (2008) utilizando a técnica de reação em cadeia da polimerase (PCR), constataram a ocorrência de 1,97% (21/1063) e 2,44% (26/1063) de amostras positivas para *Giardia* e *Cryptosporidium* respectivamente. Tzanes et al. (2008) verificaram a presença de *Cryptosporidium* sp. em 1% (13/1355) dos animais, utilizando o método de Ziehl – Neelsen e, *Giardia* spp. em 6% (74/1355) com o teste de ELISA.

Spain et al. (2001), conduziram um estudo nos Estados Unidos para verificar a prevalência de parasitos intestinais com potencial zoonótico em 263 gatos com menos de um ano de idade. As amostras foram positivas para *Cryptosporidium* sp. em 3,8% e *Giardia* sp. em 7,3%.

Por meio do teste de ELISA, Mendes-de-Almeida et al. (2007), analisaram 208 amostras fecais de felinos das quais, 28,4% (59/208) apresentaram antígenos de *Giardia* spp.

Na cidade de Araçatuba, SP, Bresciani et al. (2006) constataram 11% (8/73) de positividade para *Cryptosporidium* sp. nas amostras fecais de felinos, por meio do teste de ELISA (*Cryptosporidium* test, TechLab[®], Blacksburg).

Em trabalhos realizados na Austrália utilizando técnicas moleculares, 418 amostras fecais de gatos foram analisadas, onde se comprovou que 80% destas eram positivas para *Giardia duodenalis* e 10% para *Cryptosporidium* spp. (MACGLADE et al., 2003).

Gennari et al. (1999) no município de São Paulo verificaram em 187 amostras analisadas que o parasito *Cystoisospora* spp. foi o mais prevalente, com 38,5% (72/187) de positividade. A ocorrência de *Cystoisospora felis* e *C. rivolta* foi verificada em 26,09% e 24,64%, respectivamente, em amostras fecais de felinos, neste mesmo município, superando a ocorrência de *Ancylostoma* spp. (RAGOZO et al., 2002).

Pesquisadores têm relatado a ocorrência constante de casos isolados de leishmaniose em felinos em diferentes regiões do país. Figueiredo et al. (2008) observaram este fato em um felino no Rio de Janeiro. Confirmou-se a ocorrência de leishmaniose tegumentar americana por meio da cultura parasitológica, observando-se formas promastigotas e, no exame histopatológico, presença de formas amastigotas.

Savani et al. (2004) verificaram um caso de *Leishmania infantum chagasi* em um felino no município de Cotia, com observação de parasitas em lesão de nariz e positividade em PCR de fígado, mas sem confirmação parasitológica na citologia de fígado e baço.

Em um relato de caso feito por Serrano et al. (2008) no município de Araçatuba, um felino macho, domiciliado, sem raça definida, adulto, foi positivo para leishmaniose após demonstração de formas amastigotas de *Leishmania* spp. em “imprint” de linfonodo e no PCR. Entretanto, este animal não foi reagente nos testes sorológicos de RIFI e ELISA.

Considerando-se que os animais de companhia, em especial o gato, estão intimamente ligados ao homem, torna-se relevante conhecer e delinear a ocorrência de endoparasitos nestes animais, em especial aqueles com potencial zoonótico. Neste contexto, os felinos são particularmente interessantes de serem estudados, devido aos seus hábitos e comportamentos característicos, podendo atuar como disseminadores de formas evolutivas parasitárias no meio ambiente, expondo os seres humanos e outras espécies animais a uma importante via de transmissão.

Portanto, um trabalho contínuo de intensa pesquisa é fundamental para delinear a ocorrência destas enfermidades, principalmente nas áreas onde são endêmicas, emergentes e de grande casuística em animais e humanos.

OBJETIVO

Objetivo geral

Determinar a ocorrência de endoparasitos em gatos no Município de Andradina, São Paulo, Brasil.

Objetivos específicos

Avaliar o papel dos felinos como hospedeiros de formas evolutivas parasitárias, algumas destas com elevado potencial zoonótico;

Associar raça, sexo e idade com a ocorrência de endoparasitos;

Relacionar a presença de parasitos com desordens gastrintestinais;

Estimar o nível de eliminação de ovos, cistos e oocistos nas fezes.

REFERÊNCIAS

ALDERETE, J.M.S.; JACOB, C.M.A.; PASTORINO, A.C.; ELEFANT, G.R.; CASTRO, A.P.M.; FOMIN, A.B.F.; CHIEFFI, P.P. Prevalence of *Toxocara* infection in schoolchildren for the Butantã, region, São Paulo, Brazil. **Memórias do Instituto Oswaldo Cruz**, v.98, n.5, p.593-597, 2003.

ANDRESIUK, M.V., DENEGRI, G.M.; ESARDELLA, N.H.; HOLLMANN, P. Encuesta coproparasitológico canina realizado en plazas publicas de la ciudad de Mar del Plata, Buenos Aires, Argentina. **Parasitologia Latinoamericana**, v.58, n.1-2, p.17-22, 2003.

APELBEE, A.J.; THOMPSON, R.C.A.; OLSON, M. *Giardia* and *Cryptosporidium* in mammalian wildlife. The current status and future needs. **Trends in Parasitology**, v.21, n.8, p.370-376, 2005.

ARAÚJO, F.R.; CROCCI, A.J.; RODRIGUES, R.G.C.; AVALHAES, J.S.; MIYOSHI, M.I.; SALGADO, F.P.; SILVA, M.A.; PEREIRA, M.L. Contaminação de praças públicas de Campo Grande, Mato Grosso do Sul, Brasil, por ovos de

Toxocara e *Ancylostoma* em fezes de cães. **Revista da Sociedade Brasileira de Medicina Tropical**, v.32, n.5, p.581-583, 1999.

BARUTZKI, D.; SCHAPER, P. Endoparasites in dogs and cats in Germany 1999-2002. **Parasitology Research**, v.90, n.3, p.148-50, 2003.

BEAVER, P.C.; SNYDER, C.H.; CARRERA, G.M.; DENT, J.H.; LAFFERTY, J.W. Chronic eosinophilia due to visceral larva migrans. **Pediatrics**, v.9, n.1, p.7-19, 1952.

BITTENCOURT, V.R.E.P. et al. Frequência de parasitoses no setor de pequenos animais do Hospital Veterinário da Faculdade de Medicina Veterinária "Prof. Antônio Secundino de São José". **Revista Ecosystema**, v.21, p.32-35, 1996.

BLAZIUS, R.D.; SHEILA, E.; PROPHIRO, J.S.; ROMÃO, P.R.T.; SILVA, O.S. Ocorrência de protozoários e helmintos em amostras de fezes de cães errantes da cidade de Itapema, Santa Catarina. **Revista da Sociedade Brasileira de Medicina Tropical**, v.38, n.1, p.73-74, 2005.

BORGES, A.S.; MACHADO, A.A.; FERREIRA, MS.; FIGUEIREDO, J. F.C.; SILVA, G.F.; CIMERMAN, S.; BACHA, H.A.; TEIXEIRA, M.C.L. Concomitância de leishmanioses e infecção pelo vírus da imunodeficiência humana (HIV): estudo de quatro casos. **Revista da Sociedade Brasileira de Medicina Tropical**, v.32, n.6, p.713-719, 1999.

BRESCIANI, K.D.S.; ISHIZAKI, M.N.; KANETO, U.K.Y.; MONTANO, T.R.; PERRI, S.H.; VASCONCELOS, R.O.; NASCIMENTO, A.O. Frequency and intensity of gastrointestinal helminths in domestic cats from Brazil. In: **THE 83rd ANNUAL MEETING OF THE AMERICAN SOCIETY OF PARASITOLOGISTS**, p.81, 2008.

BRESCIANI, K.D.S.; COSTA, A.J.; GENNARI, S.M.; FRANCO, L.G.; LIMA, V.F.M.; PERRI, S.H.V.; AMARANTE, A.F.T.; MEIRELES, M.V. Ocorrência de *Cryptosporidium* spp. em felinos do município de Araçatuba, SP. In: **14º CONGRESSO BRASILEIRO DE PARASITOLOGIA VETERINÁRIA E 2º SIMPÓSIO LATINO-AMERICANO DE RIQUETSIOSES**, p.320, 2006.

CACCIÒ, S.M.; THOMPSON R.C.A.; MACLAUCHLIN, J.; SMITH, H.V. Unraveling *Cryptosporidium* and *Giardia* epidemiology. **Trends in Parasitology**, v.21, n.9, p.430-437, 2005.

CAPUANO, D.M.; ROCHA, G.M. Ocorrência de parasitas com potencial zoonótico em fezes de cães coletadas em áreas públicas do município de Ribeirão Preto, SP, Brasil. **Revista Brasileira de Epidemiologia**, v.9 n.1, p.81-86, 2006.

CENTRO VETERINÁRIO DE VALONGO. Disponível na internet: <http://centrovetvalongo.fotopages..com/?&page=9>. Acessado em novembro de 2008.

CIMERMAN, S., CASTANEDA, C.G.; IULIANO, W.A.; PALACIOS, R. Perfil das enteroparasitoses diagnosticadas em pacientes com infecção pelo vírus do HIV na era da terapia antiretroviral potente em um centro de referência em São Paulo, Brasil. **Parasitologia Latinoamericana**, v.57, n.3-4, p.111-119, 2002.

CIMERMAN, S.; CIMERMAN, B.; LEWI, D.S. Enteric parasites and AIDS. **São Paulo Medical Journal**, v.117, n.6, p.266-273, 1999a.

CIMERMAN, S.; CIMERMAN, B.; LEWI, D.S. Avaliação da relação entre parasitoses intestinais e fatores de risco para o HIV em pacientes com AIDS. **Revista da Sociedade Brasileira de Medicina Tropical**, v.32, p.181-185, 1999b.

COELHO, L.M.P.S.; DINI, C.Y.; MILMAN, M.H.S.A.; OLIVEIRA, S.M. *Toxocara* spp. eggs in public squares of Sorocaba, São Paulo State, Brazil. **Revista do Instituto de Medicina Tropical de São Paulo**, v.43, p.189-191, 2001.

COLLEY, D.G. Parasitic diseases: opportunities and challenges in the 21st century. **Memórias do Instituto Oswaldo Cruz**, v.95, n.1, p.79-87, 2000.

CÔRTEZ, V.A.; PAIM, G.V.; FILHO R.A. Infestação por ancilostomídeos e toxocarídeos em cães e gatos apreendidos em vias públicas, São Paulo (Brasil). **Revista de Saúde Pública**, v.22, n.4, p.341-343, 1988.

CUNHA, J.C.L.; LIMA, J.W.O.; POMPEU, M.M.L. Transmissão domiciliar de leishmaniose tegumentar e associação entre leishmaniose humana e canina, durante uma epidemia na Serra de Baturité, no Estado do Ceará, Brasil. **Revista Brasileira de Epidemiologia**, v.9, n.4, p.425-435, 2006.

DANTAS-TORRES, F.; SIMÕES-MATTOS, L.; BRITO, F.L.C.; FIGUEREDO, L.A.; FAUSTINO, M.A.G. Leishmaniose felina: revisão de literatura. **Clínica Veterinária**, v.61, p.32-40, 2006.

DESJEUX, P. Leishmaniasis: current situation and news perspectives. **Comparative Immunology, Microbiology and Infectious Diseases** , v.27, n.5, p.305-318, 2004.

DIBA, V.C.; WHITTY, C.J.M.; GREEN, T. Cutaneous larva migrans acquired in Britain. **Clinical and Experimental Dermatology**, v.29, n.5, p.555-556, 2004.

FIGUEIREDO, F.B.; PEREIRA, S.A.; GREMIÃO, I.D.F.; NASCIMENTO, L.D.; MADEIRA, M.F.; SCHUBACH, T.M.P. Leishmaniose tegumentar americana em felino doméstico no município do Rio de Janeiro, Brasil – relato de caso. **Clínica Veterinária**, v.74, p.58-60, 2008.

FISCHER, C.D.B. Prevalência de helmintos em *Canis familiaris* (Linnaeus, 1758) no Hospital de Clínicas Veterinárias do Rio Grande do Sul através de diagnóstico post-mortem. **Acta Scientiae Veterinariae**, v.31, n.1, p.63-64, 2003.

FORTES, E. Parasitologia Veterinária. 2. ed. rev. amp. Porto Alegre: **Sulina**, 1993. 606 p.

FORTES, E. Parasitologia Veterinária. 4. ed. rer. amp. São Paulo: **Ícone**, 2004. 114-115 p.

FRANÇA-SILVA, J.C.; BARATA, R.A.; COSTA, R.T.; MONTEIRO, E.M.; MACHADO-COELHO, G.L.L.; VIEIRA, E.P.; PRATA, A.; MAYRINK, W.; NASCIMENTO, E.; FORTES-DIAS, C.L.; SILVA, J.C.; DIAS, E.S. Importance of *Lutzomyia longipalpis* in the dynamics of transmission of canine visceral leishmaniasis in the endemic area of Porteirinha Municipality, Minas Gerais, Brazil. **Veterinary Parasitology**, v.131, p.213-220, 2005.

FUNADA, M.R.; PENA, H.F.J.; SOARES, R.M.; AMAKU, M.; GENNARI, S.M. Freqüência de parasitos gastrintestinais em cães e gatos atendidos em hospital-escola veterinário da cidade de São Paulo. **Arquivo Brasileiro de Medicina Veterinária e Zootecnia**, v.59, n.5, p.1338-1340, 2007.

GENNARI, S.M.; PENA, H.F.J.; BLASQUES, L.S. Freqüência de ocorrência de parasitos gastrintestinais em amostras de fezes de cães e gatos da cidade de São Paulo. **Veterinary Practice News**, v.52, p.10-12, 2001.

GENNARI, S.M.; KASAI, N.; PENA, H.F.J.; CORTEZ, A. Ocorrência de protozoários e helmintos em amostras de fezes de cães e gatos da cidade de São Paulo. **Brazilian Journal Veterinary Research Animal Science**, v.36, n.2, p. 87-91, 1999.

GONTIJO, C.M.F.; MELO, M.N. Leishmaniose visceral no Brasil: quadro atual, desafios e perspectivas. **Revista Brasileira de Epidemiologia**, v.7, n.3, p.338-349, 2004.

GUIMARÃES, A.M.; ALVES, E.G.L.; REZENDE, G.F.; RODRIGUES, M.C. Ovos de *Toxocara* sp. e larva de *Ancylostoma* sp. em praça pública de Lavras, MG. **Revista de Saúde Pública**, v.39, n.2, p.239-295, 2005.

HOSPITAL ANIMAL DO SUL. Disponível na internet em: www.hospitalanimal.net/img/leishmaniose1.jpg. Acessado em novembro de 2007.

ISHIZAKI, M.N.; NASCIMENTO, A.A.; KANETO, C.N.; MONTANO, T.R.P.; PERRI, S.H.; VASCONCELOS, R.O.; BRESCIANI, K.D.S. Freqüência e intensidade parasitária de helmintos gastrintestinais de felinos da zona urbana do município de Araçatuba, SP. **ARS Veterinária – Jaboticabal, SP**, v.22, p.212-216, 2006.

JULIÃO, F.S.; SOUZA, B.M.P.S.; FREITAS, D.S.; OLIVEIRA, L.S.; LARANJEIRA, D.F.; DIAS-LIMA, A.G.; SOUZA, V.M.M.; BARROUIN-MELO, S.M.; JUNIOR, E.D.M.; PAULE, B.J.A.; FRANKE, C.R. Investigação de áreas de risco como metodologia complementar ao controle da leishmaniose visceral canina. **Pesquisa Veterinária Brasileira**, v.27, n.8, p.319-324, 2007.

JUNIOR, D.C.; ELEFANT, G.R.; MELO E SILVA, E.O.; GANDOLFI, L.; JACOB, C.M.A.; TOFETI, A.; PRATESI R. Freqüência de soropositividade para antígenos de *Toxocara canis* em crianças de classes sociais diferentes. **Revista da Sociedade Brasileira de Medicina Tropical**, v.36, n.4, p. 509-513, 2003.

LEE, S.H.; LEVY, D.A.; CRAUN, G.F.; BEACH, M.J.; CALDERON, R.L.

Surveillance for waterborne-disease outbreaks - United States, 1999-2000. **Morbidity and Mortality Weekly Report: MWR Surveillance Summaries**, v.51, n.8, p.1-47, 2002.

LIMA, F.G.; AMARAL, A.V.C.; OLIVEIRA ALVES, R.O.; SILVA, E.B.; TASSARA, N.; FREITAS, P.H.O.; BARBOSA, V.T. Freqüência de enteroparasitos em gatos no município de Goiânia-Goiás, no ano de 2004. **Enciclopédia Biosfera**, n.2, 2006.

McCARTHY, J.; MOORE, T.A. Emerging helminths zoonoses. **International Journal for Parasitology**, v.30, n.12, p.12-13, 2000.

McGLADE, T.R.; ROBERTSON, I.D.; ELLIOT, A.D.; READ, C.; THOMPSON, R.C.A. Gastrointestinal parasites of domestic cats in Perth, Western Austrália. **Veterinary Parasitology**, v.117, n.4, p.251-262, 2003.

MARTÍNEZ-BARBOSA, I; TSUJI, O.V.; CABELLO, R.R.; CÁRDENAS, E.M.G.; CHASIN, O. The prevalence of *Toxocara cati* in domestic cats in Mexico City. **Veterinary Parasitology**, v.114, n.1, p.43-49, 2003.

MENDES-DE-ALMEIDA, F.; SILVA, M.M.O.; LABARTHE, N. *Giardia* spp. em amostras fecais de gatos domésticos do Rio de Janeiro, RJ. **Acta Scientiae Veterinariae**, v.35, p.468-469, 2007.

MINVIELLE, M.; MOLINA, N.B.; POLVERINO, D.; BASUALDO, J.A. First genotyping of *Giardia lamblia* from human and animal feces in Argentina, South America. **Memórias do Instituto Oswaldo Cruz**, v.103, n.1, p.98-103, 2008.

MONIS, P.T.; THOMPSON, R.C.A. *Cryptosporidium* and *Giardia*-zoonoses: fact or fiction?. **Infection, Genetics and Evolution**, v.3, n.4, p.233-244, 2003.

MORO, F.C.B.; PRADEBON, J.B.; SANTOS, H.T.; QUEROL, E. Ocorrência de *Ancylostoma* e *Toxocara* em praças e parques públicos dos municípios de Itaqui e Uruguaiana, fronteira oeste do Rio Grande do Sul. **Biodiversidade Pampeana**, v.6, n.1, p.25-29, 2008.

MUNDIM, T.C.D.; JUNIOR, S.D.O.; RODRIGUES, D.C.; CURY, M.C. Frequência de helmintos em gatos de Uberlândia, Minas Gerais. **Arquivo Brasileiro de Medicina Veterinária e Zootecnia**, v.56, n.4, p.562-563, 2004.

OVERGAAUW, P.A.M.; BOERSEMA, J.H. A survey of *Toxocara* infections in cat breeding colonies in the Netherlands. **The Veterinary Quarterly**, v.20, p.9-11, 1998.

PALMER, C.S.; TRAUB, R.J.; ROBERTSON, I.D.; DEVLIN, G.; REES, R.; ANDREW, R.C. Determining the zoonótico significance of *Giardia* and *Cryptosporidium* in Australian dogs and cats. **Veterinary Parasitology**, v.154, p.142-147, 2008.

PET SUPER. Disponível na internet em: www.petsuper.com.br/giardia.jpg. Acessado em novembro de 2008.

RAGOZO, A.M.A.; MURADIAN, V.; RAMOS e SILVA, J.C.; CARAVIERI, R.; AMAJONER, V.R.; MAGNABOSCO, C.; GENNARI, S.M. Ocorrência de parasitos gastrintestinais em fezes de gatos das cidades de São Paulo e Guarulhos. **Brazilian Journal of Veterinary Research and Animal Science**, v.39, n.5, p.244-246, 2002.

RAMBOZZI, L.; MENZANO, A.; MANNELLI, A.; ROMANO, S.; ISAIA, M.C. Prevalence of criptosporidian infection in cats in Turin and analysis of risk factors. **Journal of Feline Medicine and Surgery**, v.9, n.5, p.392-396, 2007.

RAMIREZ, N.E.; WARD, L.; SREEVATSAN, S. A review of the biology and epidemiology of cryptosporidiosis in humans and animals. **Microbes and Infection**, v.6, n.8, p.773-785, 2004.

RIBEIRO, É.D.; AMARANTE, A.F.T.; SERRANO, A.C.; TAPARO, C.V.; NUNES, R.F.; ISHIZAKI, M.N.; BRESCIANI, K.D.S. Comparison between four coproparasitological techniques for efficiency in the diagnosis of helminths eggs or protozoa oocysts in cats. In: **THE 83rd ANNUAL MEETING OF THE AMERICAN SOCIETY OF PARASITOLOGISTS**, p.82, 2008.

ROBBEN, S.R.; NOBEL, W.E.; DOPFER, D.; HENDRIKX, W.M.; BOERSEMA, J.H.; FRANSEN, F.; EYSKER, M.E. Infections with helminths and/or protozoa in cats in animal shelters in the Netherlands. **Tijdschrift Voor Diergeneeskunde**, v.129, n.1, p.2-6, 2004.

ROBERTSON, I.D; IRWIN, P.J; LYMBERY, A.J; THOMPSON, R.C. A. The role of companion animals in the emergence of parasitic zoonoses. **International Journal for Parasitology**, v.30, n.12, p.369-1377, 2000.

ROSELINO, A.M.; CHOCIAY, M.F.; COSTA, R.S.; MACHADO, A.A.; FIGUEIREDO, J.F.C. L. (*L.*) *chagasi* in aids and visceral leishmaniasis (kala-azar) co-infection. **Revista do Instituto de Medicina Tropical de São Paulo**, v.50, n.4, p.251-254, 2008.

ROSSI, C.N. Ocorrência de *Leishmania* sp. em gatos do município de Araçatuba – São Paulo – Brasil. **Dissertação de mestrado** – Faculdade de Ciências Agrárias e Veterinárias – UNESP, Campus de Jaboticabal, p.1-48, 2007.

SAMPAIO, R.N.R.; SALARO, C.P.; RESENDE, P. RIBEIRO DE PAULA, C.D. Leishmaniose tegumentar americana associada à AIDS: relato de quatro casos.

Revista da Sociedade Brasileira de Medicina Tropical, v.35, n.6, 651-654, 2002.

SANTARÉM, V.A.; GIUFFRIDA, R.; ZANIN, G.A. Larva *migrans* cutânea: ocorrência de casos humanos e identificação de larvas de *Ancylostoma* spp. em parque público do município de Taciba, São Paulo. **Revista da Sociedade Brasileira de Medicina Tropical**, v.37, n.2, p.179-181, 2004.

SANTARÉM, V.A.; SARTOR, I.F.; BERGAMO, F.M.M. Contaminação, por ovos de *Toxocara* spp, de parques e praças públicas de Botucatu, São Paulo, Brasil. **Revista da Sociedade Brasileira de Medicina Tropical**, v.31, n.6, p.529-532. 1998.

SAVANI, E.S.M.; DE OLIVEIRA, C.M.C.; DE CARVALHO, M.R.; ZAMPIERI, DOS SANTOS MG, D'AURIA SR, SHAW JJ, FLOETER-WINTER LM. The first record in the Americas of an autochthonous case of *Leishmania* (*Leishmania infantum chagasi*) in a domestic cat (*Felis catus*) from Cotia County, Sao Paulo State, Brazil. **Veterinary Parasitology**, v.120, n.3, p.229-233, 2004.

SERRA, C.M.B.; UCHÔA, C.M.A.; COIMBRA, R.A. Exame parasitológico de fezes de gatos (*Felis catus domesticus*) domiciliados e errantes da Região Metropolitana do Rio de Janeiro, Brasil. **Revista da Sociedade Brasileira de Medicina Tropical**, v.36, n.3, p.331-334, 2003.

SERRANO, A.C.M.; BRESCIANI, KDS.; ISHIZAKI, M.N.; TÁPARO, C.V.; RIBEIRO, E.S.; NUNES, R.F.; AMARANTE, A.F.T. Ocorrência de parasitoses gastrintestinais em felinos na zona urbana do município de Araçatuba, SP. **Revista Brasileira de Parasitologia Veterinária**, v. 3, supl.1, 2004.

SERRANO, A.C.M.; NUNES, C.M.; SAVANI, E.S.M.; D'AURIA, S.R.N.; BONELLO F.L.; VASCONCELOS, R.O.; LIMA, V.M.F.; BRESCIANI, K.D.S.

Leishmaniose em felino da zona urbana de Araçatuba, SP – relato de caso. **Clinica Veterinária**, v.76, p.36-40, 2008.

SILVA, H.C.S.; CASTAGNOLLI, K.C.; SILVEIRA, D.M.; COSTA, G.H.N.; GOMES, R.A.; NASCIMENTO, A.A. Fauna helmíntica de cães e gatos provenientes de alguns municípios do Estado de São Paulo. **Semina: Ciências Agrárias, Londrina**, v.22, n.1, p.63-66, 2001.

SOMMERFELT, I.E.; CARDILLO, N.; LÓPEZ, C.; RIBICICH, M.; GALLO, C.; FRANCO, A. Prevalence of *Toxocara cati* and other parasites in cats faeces collected from the open spaces of public institutions: Buenos Aires, Argentina. **Veterinary Parasitology**, v.140, n.3-4, p.296-301, 2006.

SOUZA-DANTAS, L.M. et al. Técnica de centrífugo-flutuação com sulfato de zinco no diagnóstico de helmintos gastrintestinais de gatos domésticos. **Ciência Rural**, v.37, n.3, p.904-906, 2007.

SOUZA, I.S.; MARTINS, A.L.F.; MOREIRA, W.S.; SANTURIE, J.M.; FLORES, M.L. Parasitos do estômago e intestino Delgado de *Felis catus domesticus* em Santa Maria, Rio Grande do Sul. In: CONGRESSO BRASILEIRO DE MEDICINA VETERINÁRIA EM LÍNGUA PORTUGUESA, 3, 1982. Camboriú, SC. **Anais...**, 1982. p.149

SPAIN, C.V.; SCARLETT, J.M.; WADE, S.E.; McDONOUGH, P. Prevalence of enteric zoonotic agents in cats less than 1 year old in central New York State. **Journal of Veterinary Internal Medicine**, v.15, n.1, p.33-8, 2001.

TEIXEIRA, C.R.; CHIEFFI, P.P.; LESCANO, S.A.Z.; SILVA, E.O.M.; FUX, B.; CURY, M.C. Frequência e fatores de risco associados à toxocaríase em crianças de ambulatório pediátrico na região sudeste do Brasil. **Revista do Instituto de Medicina Tropical de São Paulo**, v.48, n.5, p.251-255, 2006.

THOMPSON, R.C.A.; PALMER, C.S.; HANDLEY, R.O. The public health and significance of *Giardia* and *Cryptosporidium* in domestic animals. **The Veterinary Journal**, v.177, p.18-25, 2007.

TRAVEL ADVICE. Disponível na internet: www.leeds.ac.uk/lsmp/travel/image004.jpg. Acessado em novembro de 2008.

TZANNES, S.; BATCHELOR, D.J.; GRAHAM, P.A.; PINCHBECK, G.L.; WASTLING, J.; GERMAN, A.J. Prevalence of *Cryptosporidium*, *Giardia* and *Isoospora* species infections in pet cats with clinical signs of gastrointestinal disease. **Journal of Feline Medicine and Surgery**, v.10, n.1, p.1-8, 2008.

WATERSHEDS. Disponível na internet em: <http://water.me.vccs.edu>. Acessado em novembro de 2008.

WHITE JR. Cryptosporidiosis. **The Continually Update Clinical Reference**, Section 1-2, 2008.

ZINKHAM, W.H. A review and reassessment indicating two forms of clinical expression: visceral and ocular. **American Journal Diseases of Child**, v.132, n.6, p.627-628, 1978.

CAPÍTULO 2 - OCORRÊNCIA DE PARASITOS GASTRINTESTINAIS EM AMOSTRAS FECAIS DE FELINOS NO MUNICÍPIO DE ANDRADINA, SÃO PAULO.

Título

Ocorrência de Parasitos Gastrintestinais em Amostras Fecais de Felinos no Município de Andradina, São Paulo

Occurrence of Gastrointestinal Parasites in Fecal Samples of Cats in Andradina City, São Paulo

Willian Marinho Dourado Coelho¹, Alessandro Francisco Talamini do Amarante², Ricardo Velludo Gomes de Soutello³, Marcelo Vasconcelos Meireles⁴, Katia Denise Saraiva Bresciani⁵.

1. Mestrando do Programa de Pós-Graduação em Ciência Animal – UNESP/Araçatuba, SP. willianmarinho@hotmail.com
 2. Professor Adjunto do Departamento de Parasitologia do Instituto de Biociências de Botucatu – UNESP/Botucatu, SP. amarante@ibb.unesp.br
 3. Coordenador e Professor Dr. do Curso de Medicina Veterinária da Faculdade Ciências Agrárias de Andradina (FCAA) - Fundação Educacional de Andradina - FEA/Andradina, SP. soutello@fea.br
 4. Professor Ass. Dr. do Departamento de Clínica, Cirurgia e Reprodução Animal – UNESP/Araçatuba, SP. marcelo@fmva.unesp.br
 5. Professora Ass. Dra. do Departamento de Apoio, Produção e Saúde Animal – UNESP/Araçatuba, SP. - Rua: Clóvis Pestana, 793, Bairro Dona Amélia, CEP 16050-680, Araçatuba/SP. Telefone (18) 3636-1370 – Fax (18) 3622-6487 e-mail: bresciani@fmva.unesp.br
- Comitê de Ética em Pesquisa da Faculdade de Odontologia da UNESP – Campus de Araçatuba (Protocolo nº 2007-003276)
- * Pesquisa financiada pela FAPESP processo nº 07/5358-7

ABSTRACT - The purpose of this study was to verify the occurrence of gastrointestinal parasites in fecal samples from cats of the Andradina city, SP. This work was carried out from March to November of 2007, and used 51 cats delivered to the Center of Zoonoses Control of that city. Techniques of Willis

and Faust were used in the fecal examination and resulted in detection of *Ancylostoma* spp. in 96.1% of the animals; *Toxocara* spp. in 43.1%; *Cystoisospora* spp. in 43.1%; *Dipylidium caninum* in 21.6% and *Giardia* spp. in 5.9% samples. *Cryptosporidium* spp. oocysts were detected in 3.9% fecal samples by the technique of malachite green. There was no significant association between the occurrence of endoparasites and consistency of fecal samples. The results confirm that these cats represent important hosts of parasites, some of those with high zoonotic potential.

Key words: Public health., *Ancylostoma* spp., *Cryptosporidium* spp., *Giardia* spp., *Toxocara* spp.

RESUMO - O objetivo deste estudo foi verificar a ocorrência de parasitos gastrintestinais em amostras fecais de felinos do Município de Andradina, SP. Este trabalho foi realizado no período de março a novembro de 2007, sendo utilizados 51 gatos entregues ao Centro de Controle de Zoonoses do referido Município. Para o diagnóstico coproparasitológico foram associadas as técnicas de Willis e Faust, observando-se uma ocorrência de *Ancylostoma* spp. em 96,1% dos animais; *Toxocara* spp. em 43,1%; *Cystoisospora* spp. em 43,1%; *Dipylidium caninum* em 21,6% e *Giardia* spp. em 5,9% dos animais. Oocistos de *Cryptosporidium* spp. foram detectados em 3,9% das amostras pela técnica de verde malaquita. Não foi verificada associação significativa entre a ocorrência de endoparasitos e a consistência das amostras fecais. Os resultados obtidos confirmam que estes felinos são importantes hospedeiros de parasitos, alguns com alto potencial zoonótico.

Palavras-chave: Saúde pública., *Ancylostoma* spp., *Cryptosporidium* spp., *Giardia* spp., *Toxocara* spp.

INTRODUÇÃO

Pesquisadores em todo o mundo têm relatado a ocorrência de parasitos com potencial zoonótico em animais domésticos (FUNADA et al., 2007;

PALUDO et al., 2007), no meio ambiente, praças, locais de recreação infantil e acesso ao público (GUIMARÃES et al., 2005; MORO et al., 2008) evidenciando-se em especial o papel dos felinos no ciclo e na disseminação destes agentes (ISHIZAKI et al., 2006; BRESCIANI et al., 2008; RIBEIRO et al., 2008).

Entre as várias espécies de parasitas que acometem os gatos, algumas merecem destaque devido ao seu papel zoonótico. Este é o caso de *Ancylostoma brasiliense* e *Toxocara* spp. que ocasionam no homem alterações patológicas importantes, denominadas “larva *migrans* cutânea” e “larva *migrans* visceral”, respectivamente (SCHANTZ, 1991; McCARTHY et al., 2000).

Da mesma forma, *Giardia lamblia* e *Cryptosporidium felis* são enteroparasitos comumente encontrados nas fezes de animais domésticos, sendo o parasito *Giardia* spp. muito freqüente em gatos, representando um importante risco à saúde pública (CIMERMAN et al., 1999; LIMA et al., 2006; MENDES-DE-ALMEIDA et al., 2007; THOMPSON et al., 2007; TZANNES et al., 2008; PALMER et al., 2008).

O presente estudo tem por objetivo determinar a ocorrência de parasitos gastrintestinais e associá-la com a consistência das amostras fecais de felinos do Município de Andradina, SP, bem como correlacionar estas infecções com raça, sexo e idade dos animais.

MATERIAL E MÉTODOS

O Grupo experimental foi constituído por 51 gatos de ambos os sexos, de diferentes raças e idades, entregues por seus proprietários ao (CCZ) do Município de Andradina, São Paulo, para eutanásia, entre o período de março e novembro de 2007. Este trabalho foi conduzido com aprovação da Comissão de Ética em Experimentação Animal da Faculdade de Odontologia de Araçatuba (FOA) UNESP, protocolo nº 2007-003276.

A idade dos animais foi estimada de acordo com a análise da arcada dentária, sendo considerados jovens os felinos com até um ano de idade, adultos aqueles entre um e sete anos de idade e idosos acima de sete anos.

As amostras fecais foram colhidas diretamente do reto por laparotomia e divididas em quatro alíquotas de dois gramas cada. A primeira foi armazenada em bicromato de potássio a 5% para detecção de *Cryptosporidium* spp. pela técnica de verde malaquita com observação de 300 campos em aumento de 1000 vezes (ELLIOT et al., 1999). A segunda e a terceira amostras foram analisadas pelas técnicas de flutuação em solução saturada de cloreto de sódio (WILLIS, 1921) e centrífugo - flutuação em solução de sulfato de zinco com densidade de 1200g cm⁻³ (FAUST et al., 1938).

A quarta amostra foi conservada em formol a 10% e processada pelo teste de ELISA direto, com os kits "*Cryptosporidium* Test" e "*Giardia* Test" (TechLab[®], Blacksburg) conforme recomendações do fabricante.

Foi realizada inspeção visual da região anal, perianal e cauda dos animais para constatação de proglótides de *Dipylidium caninum*.

Um índice foi elaborado para quantificação dos parasitos, realizando uma média com contagem dos ovos, cistos e oocistos dos parasitos em cinco campos de microscopia, distribuídos aleatoriamente em aumento de 400 vezes, estipulando-se (0 = negativo) na ausência de ovos de helmintos, cistos ou oocistos de protozoários, (1 a 2 = raros), (3 a 4 = +), (5 a 7 = ++), (8 a 10 = +++ e (acima de 10 = ++++).

Para a padronização da determinação do grau de hidratação das fezes foi adotada a classificação de sólida, semi-sólida, pastosa ou liquefeita. As informações referentes às condições fecais foram introduzidas no banco de dados para correlacionar o status físico das fezes e o acometimento por parasito, bem como a raça, sexo e idade dos animais.

Estas variáveis foram analisadas pelo teste de qui-quadrado (χ^2) ou pelo teste exato de Fisher (ZAR, 1999), com o emprego do programa SAS (SAS, 1999), com nível de significância de 5%.

RESULTADOS E DISCUSSÃO

Por meio das técnicas de Willis, Faust e verde malaquita, 100% (51/51) dos felinos apresentaram pelo menos um gênero de parasito (Tabela 1). Ocorrência de infecção mista por parasitos gastrintestinais foi verificada em 76,4% das amostras analisadas (Tabela 2).

O helminto de maior ocorrência neste estudo foi o *Ancylostoma* spp., resultado concordante com os achados de Côrtes et al. (1988) e Silva et al. (2001) em São Paulo e Serra et al. (2003) no Rio de Janeiro. Entretanto, também em São Paulo, Gennari et al. (1999), Gennari et al. (2001), Ragozo et al. (2002), verificaram que o helminto de maior prevalência foi *Toxocara cati*, divergindo dos achados do presente trabalho. As variações nos resultados observados podem ser explicados, em parte, pela eficiência de diferentes técnicas laboratoriais no diagnóstico de cada espécie de parasito, em particular (RIBEIRO et al., 2008) bem como pela influência do ambiente e características específicas de cada região na epidemiologia destes agentes parasitários.

Overgaauw e Boersema (1998) verificaram uma maior ocorrência de *Toxocara cati* em animais adultos quando comparado a jovens, enquanto Martínez-Barbosa et al. (2003) detectaram infecções por este helminto especialmente em gatos com idade inferior a um ano. Da mesma forma, foi constatada ocorrência de *Ancylostoma* em felinos independentemente da faixa etária (SILVA et al., 2001). Neste estudo não foi detectada associação significativa entre a ocorrência de endoparasitos com a raça, sexo ou a idade dos animais analisados ($P > 0,05$), o que vem ao encontro dos resultados encontrados por Ribeiro et al. (2008).

Em 15,6% dos animais foi observada a presença de proglótides de *D. caninum* aderidos nos pêlos da região anal, perineal e cauda, sendo verificada concomitantemente a ocorrência de cápsulas ovígeras nas amostras fecais por meio dos exames coproparasitológicos.

Associação entre a ocorrência de enteroparasitos e a consistência das amostras fecais não foi constatada ($P > 0,05$). As amostras fecais que

continham o maior número de ovos de helmintos (Tabela 3) eram sólidas, consistentes e de aspecto normal. Este fato assume especial importância prática na rotina da clínica de pequenos animais, pois na maioria dos casos, na ausência de sintomas, os felinos não são tratados com medicação anti-helmíntica. Assim, de modo geral, pode ocorrer eliminação constante de ovos no meio ambiente, expondo a risco de infecção outras espécies animais e também o homem.

Do total de amostras fecais analisadas, 3,9% (2/51) e 5,9% (3/51) foram positivos para *Cryptosporidium* spp. por meio das técnicas de verde malaquita e “*Cryptosporidium* Test”, respectivamente, sendo particularmente incidente em animais jovens, achados estes semelhantes aos encontrados por Bresciani et al. (2006), Rambozzi et al. (2007) e Tzannes et al. (2008), não sendo evidenciado associação com as variáveis sexo e raça

Positividade para *Giardia* spp. foi observada em 5,9% (3/51) pela técnica de Faust e 13,7% (7/51) com o emprego do “*Giardia* Test”, sendo estes animais sem raça definida, fêmeas e predominantemente jovens. Lima et al. (2006) encontraram o protozoário *Giardia* spp. como sendo o parasito mais freqüente, mesmo quando comparado aos helmintos *Ancylostoma* spp. e *Toxocara* spp.

Todas as amostras em que foram observados oocistos de *Cryptosporidium* spp. e cistos de *Giardia* spp. nos testes parasitológicos, também foram positivos nos testes de ELISA direto.

As constatações deste trabalho reforçam a importância da realização de exames coproparasitológicos periódicos nos animais de companhia, em especial no gato, independentemente de estarem associadas a disfunções gastrintestinais, adotando-se tratamento específico assim como medidas de controle ambiental e educação sanitária.

CONCLUSÃO

Por meio dos resultados obtidos pode-se inferir que os gatos examinados neste estudo podem ser considerados como importantes

hospedeiros de formas evolutivas parasitárias, algumas destas com elevado potencial zoonótico. Deste modo, a elevada ocorrência de parasitos observados sugere a adoção de medidas terapêuticas e preventivas para a população felina, minimizando-se assim, os riscos de transmissão destas endoparasitoses a outros hospedeiros.

REFERÊNCIAS BIBLIOGRAFICAS

BRESCIANI, K.D.S.; ISHIZAKI, M.N.; KANETO, U.K.Y.; MONTANO, T.R.; PERRI, S.H.; VASCONCELOS, R.O.; NASCIMENTO, A.O. Frequency and intensity of gastrointestinal helminths in domestic cats from Brazil. In: THE 83rd ANNUAL MEETING OF THE AMERICAN SOCIETY OF PARASITOLOGISTS, 83., 2008, **Anais...** Arlington: The American Society of Parasitologists, 2008, p.81.

BRESCIANI, K.D.S.; COSTA, A.J.; GENNARI, S.M.; FRANCO, L.G.; LIMA, V.F.M.; PERRI, S.H.V.; AMARANTE, A.F.T.; MEIRELES, M.V. Ocorrência de *Cryptosporidium* spp. em felinos do município de Araçatuba, SP. In: 14º CONGRESSO BRASILEIRO DE PARASITOLOGIA VETERINÁRIA E 2º SIMPÓSIO LATINO-AMERICANO DE RIQUETSIOSES, 2006, **Anais...** Ribeirão Preto: Programa & Resumos, 2006, p.320.

CIMERMAN, S.; CIMERMAN, B.; LEWI, D.S. Avaliação da relação entre parasitoses intestinais e fatores de risco para o HIV em pacientes com AIDS. **Revista da Sociedade Brasileira de Medicina Tropical**, v.32, n. 2, p.181-185, 1999.

CÔRTEZ, V.A.; PAIM, G.V.; ALENCAR FILHO, R. Infestação por ancilostomídeos e toxocarídeos em cães e gatos apreendidos em vias públicas, São Paulo (Brasil). **Revista de Saúde Pública**, v.22, n.4, p. 341-343, 1988.

ELLIOT, A.; MORGAN, U.M.; THOMPSON, A.R.C. Improved staining method for detecting *Cryptosporidium* oocysts in stools using malachite green. **The Journal of General and Applied Microbiology**, v.45, n.3, p.139-142, 1999.

FAUST, E.C.; D'ANTONI, J.S.; ODOM, V.; MILLER, M.J.; PERES, C.; SAWITZ, W.; THOMEN, L.F.; TOBIE, J.; WALKERN, J.H. A critical study of clinical laboratory technics for the diagnosis of protozoan cysts and helminth eggs in feces. I. preliminary communication. **The American Journal of Tropical Medicine and Hygiene**, v.18, n.3, p.169-183, 1938.

FUNADA, M.R.; PENA, H.F.J.; SOARES, R.M.; AMAKU, M.; GENNARI, S.M. Freqüência de parasitos gastrintestinais em cães e gatos atendidos em hospital-escola veterinário da cidade de São Paulo. **Arquivo Brasileiro de Medicina Veterinária e Zootecnia**, v. 59, n.5, p.1338-1340, 2007.

GENNARI, S.M.; PENA, H.F.J.; BLASQUES, L.S. Freqüência de ocorrência de parasitos gastrintestinais em amostras de fezes de cães e gatos da cidade de São Paulo. **Veterinary Practice News**, v.8, n.52, p. 10-12, 2001.

GENNARI, S.M.; KASAI, N.; PENA, H.F.J.; CORTEZ, A. Ocorrência de protozoários e helmintos em amostras de fezes de cães e gatos da cidade de São Paulo. **Brazilian Journal of Veterinary Research and Animal Science**, v.36, n. 2, p. 87-91, 1999.

GUIMARÃES, A.M.; ALVES, E.G.L.; REZENDE, G.F.; RODRIGUES, M.C. Ovos de *Toxocara* sp. e larva de *Ancylostoma* sp. em praça pública de Lavras, MG. **Revista de Saúde Pública**, v.39, n.2, p.239-295, 2005.

ISHIZAKI, M.N.; NASCIMENTO, A.A.; KANETO, C.N.; MONTANO, T.R.P.; PERRI, S.H.; VASCONCELOS, R.O.; BRESCIANI, K.D.S. Freqüência e intensidade parasitária de helmintos gastrintestinais de felinos da zona urbana

do município de Araçatuba , SP. **ARS Veterinária – Jaboticabal**, SP, v. 22, p.212-216, 2006.

LIMA, F.G.; AMARAL, A.V.C.; OLIVEIRA ALVES, R.O.; SILVA, E.B.; TASSARA, N.; FREITAS, P.H.O.; BARBOSA, V.T. Freqüência de enteroparasitos em gatos no município de Goiânia-Goiás, no ano de 2004. **Enciclopédia Biosfera**, n. 2, 2006.

MARTÍNEZ-BARBOSA, I.; TSUJI, O.V.; CABELLO, R.R.; CÁRDENAS, E.M.G.; CHASIN, O. The prevalence of *Toxocara cati* in domestic cats in México City. **Veterinary Parasitology**, v.114, n.1, p.43–49, 2003.

MCCARTHY, J.; MOORE, T.A. Emerging helminths zoonoses. **International Journal for Parasitology**, v. 30, n.12-13, p.12-13, 2000.

MENDES-DE-ALMEIDA, F.; SILVA, M.M.O.; LABARTHE, N. *Giardia* spp. em amostras fecais de gatos domésticos do Rio de Janeiro, RJ. **Acta Scientiae Veterinariae**, v.35, n.1, p.468-469, 2007.

MORO, F.C.B.; PRADEBON, J.B.; SANTOS, H.T.; QUEROL, E. Ocorrência de *Ancylostoma* e *Toxocara* em praças e parques públicos dos municípios de Itaqui e Uruguaiana, fronteira oeste do Rio Grande do Sul. **Biodiversidade Pampeana**, v.6, n.1, p.25-29, 2008.

OVERGAAUW, P.A.M.; BOERSEMA, J.H. A survey of *Toxocara* infections in cat breeding colonies in the Netherlands. **The Veterinary Quartely**, v.20, n.1, p.9-11, 1998.

PALMER, C.S.; TRAUB, R.J.; ROBERTSON, I.D.; DEVLIN, G.; REES, R.; ANDREW, R.C. et al. Determining the zoonótico significance of *Giardia* and

Cryptosporidium in Australian dogs and cats. **Veterinary Parasitology**, v.154, n.1-2, p.142-147, 2008.

PALUDO, M.L.; FALAVIGNA, D.L.M.; ELEFANT, G. R.; GOMES, L.M.; BAGGIO, M.L.M.; AMADEI, L.B.; FALAVIGNA-GUILHERME, A.L. Frequência de infecção por *Toxocara* em crianças atendidas em serviço público de Maringá, Sul do Brasil. **Revista do Instituto de Medicina Tropical de São Paulo**, v.49, n.6, p.343-348, 2007.

RAGOZO, A.M.A.; MURADIAN, V.; RAMOS e SILVA, J.C.; CARAVIERI, R.; AMAJONER, V.R.; MAGNABOSCO, C.; GENNARI, S.M. Ocorrência de parasitos gastrintestinais em fezes de gatos das cidades de São Paulo e Guarulhos. **Brazilian Journal of Veterinary Research and Animal Science**, v.39, n.5, p.244-246, 2002.

RAMBOZZI, L.; MENZANO, A.; MANNELLI, A.; ROMANO, S.; ISAIA, M.C. et al. Prevalence of criptosporidian infection in cats in Turin and analysis of risk factors. **Journal of Feline Medicine and Surgery**, v.9, n.5, p. 392-396, 2007.

RIBEIRO, E.D.; AMARANTE, A.F.T.; SERRANO, A.C.; TAPARO, C.V.; NUNES, R.F.; ISHIZAKI, M.N.; BRESCIANI, K.D.S. Comparison between four coproparasitological techniques for efficiency in the diagnosis of helminths eggs or protozoa oocysts in cats. In: ANNUAL MEETING OF THE AMERICAN SOCIETY OF PARASITOLOGISTS, 83., 2008, **Anais...** Arlington: The American Society of Parasitologists, 2008, p.82.

SCHANTZ, P.M. Parasitic zoonoses in perspective. **International Journal for Parasitology**, v.21, n.2, p. 161-170, 1991.

SERRA, C.M.B.; UCHÔA, C.M.A.; COIMBRA, R.A. Exame parasitológico de fezes de gatos (*Felis catus domesticus*) domiciliados e errantes da Região

Metropolitana do Rio de Janeiro, Brasil. **Revista da Sociedade Brasileira de Medicina Tropical**, v. 36, n.3, p. 331-334, 2003.

SILVA, H.C.S.; CASTAGNOLLI, K.C.; SILVEIRA, D.M.; COSTA, G.H.N.; GOMES, R.A.; NASCIMENTO, A.A. Fauna helmíntica de cães e gatos provenientes de alguns municípios do Estado de São Paulo. Semina: **Ciências Agrárias, Londrina**, v. 22, n.1, p. 63-66, 2001.

STATISTICAL ANALYSIS SYSTEM. Institute Inc., **SAS OnlineDoc®** Version 8, Cary, NC: SAS Institute Inc., 1999.

THOMPSON, R.C.A.; PALMER, C.S.; HANDLEY, R.O. The public health and significance of *Giardia* and *Cryptosporidium* in domestic animals. **The Veterinary Journal**, v.177, n.1, p. 18-25, 2007.

TZANNES, S.; BATCHELOR, D.J.; GRAHAM, P.A.; PINCHBECK, G.L.; WASTLING, J.; GERMAN, A.J. Prevalence of *Cryptosporidium*, *Giardia* and *Isoospora* species infections in pet cats with clinical signs of gastrointestinal disease. **Journal of Feline Medicine and Surgery**, v.10, n.1, p.1-8, 2008.

WILLIS, H.H. A simple levitation method for the detection of hookworm ova. **The Medical Journal of Australia**, v.8, p. 375-376, 1921.

ZAR, J.H. Biostatistical analysis. Upper Saddle River: **Prentice Hall**, 1999, 930p.

**Ocorrência de Parasitos Gastrintestinais em Amostras Fecais de Felinos
no Município de Andradina, São Paulo, Brasil**

Tabela 1 - Ocorrência de parasitos detectados nas amostras fecais de felinos (n=51) entregues ao (CCZ) de Andradina, SP. por meio de três testes coproparasitológicos.

gêneros de parasitos	Willis	Faust	verde malaquita
<i>Ancylostoma</i> spp.	49 (96%)	11 (21,5%)	X
<i>Toxocara</i> spp.	22 (43,1%)	5 (9,8%)	X
<i>Dipylidium caninum</i>	10 (19,6%)	3 (5,8%)	X
<i>Cystoisospora</i> spp.	22 (43,1%)	5 (9,8%)	X
<i>Giardia</i> spp.	-----	3 (5,8%)	X
<i>Cryptosporidium</i> spp.	-----	-----	2 (3,9%)

(----) = não foi observado por meio da técnica adotada

(X) = técnica não foi empregada para esta espécie de parasito

Tabela 2 - Associação entre diferentes parasitos detectados nas amostras de fezes de felinos (n=51) entregues ao (CCZ) de Andradina, SP. por meio de três testes coproparasitológicos.

associação de parasitos	número de positivos	ocorrência (%)
<i>Ancylostoma</i> spp. + <i>Toxocara</i> spp.	10	19,6%
<i>Ancylostoma</i> spp. + <i>Cystoisospora</i> spp.	11	21,6%
<i>Ancylostoma</i> spp. + <i>Dipylidium caninum</i>	2	3,9%
<i>Ancylostoma</i> spp. + <i>Giardia</i> spp.	2	3,9%
<i>Ancylostoma</i> spp. + <i>Toxocara</i> spp. + <i>Cystoisospora</i> spp.	4	7,8%
<i>Ancylostoma</i> spp. + <i>Toxocara</i> spp. + <i>Dipylidium caninum</i>	2	3,9%
<i>Ancylostoma</i> spp. + <i>Cystoisospora</i> spp. + <i>Dipylidium caninum</i>	3	5,9%
<i>Ancylostoma</i> spp. + <i>Toxocara</i> spp. + <i>Cystoisospora</i> spp. + <i>Dipylidium caninum</i>	3	5,9%
<i>Ancylostoma</i> spp. + <i>Toxocara</i> spp. + <i>Dipylidium caninum</i> + <i>Cryptosporidium</i> spp.	1	1,9%
<i>Ancylostoma</i> spp. + <i>Cryptosporidium</i> spp.	1	1,9%

Tabela 3 - Nível estimado de ovos de helmintos, cistos e oocistos de protozoários observados nas amostras fecais de felinos pelas técnicas coproparasitológicas de Willis, Faust e verde malaquita.

parasitos	zero	raros	+	++	+++	++++	total de positivos
<i>Ancylostoma</i> spp.	2	3	6	16	13	11	49
<i>Toxocara</i> spp.	29	9	11	2	0	0	22
<i>Dipylidium caninum</i>	40	6	4	1	0	0	11
<i>Cystoisospora</i> spp.	29	6	7	4	5	0	22
<i>Giardia</i> spp.	48	3	0	0	0	0	3
<i>Cryptosporidium</i> spp.	49	2	0	0	0	0	2

CAPÍTULO 3 – LEISHMANIOSE EM GATO DOMÉSTICO (*Felis catus*) NO MUNICÍPIO DE ANDRADINA, SÃO PAULO: PRIMEIRO RELATO DE CASO.

Título

Leishmaniose em gato doméstico (*Felis catus*) no município de Andradina, São Paulo: primeiro relato de caso.

Leishmaniasis in domestic cat (*Felis catus*) in the town of Andradina, São Paulo: first case report.

Willian Marinho Dourado Coelho¹, Alessandro Francisco Talamini do Amarante², Marcelo Vasconcelos Meireles³, Ricardo Velludo Gomes de Soutello⁴, Valéria Marçal Félix de Lima⁵, Katia Denise Saraiva Bresciani⁶.

1. Mestrando do Programa de Pós Graduação em Ciência Animal – UNESP/Araçatuba, SP. willianmarinho@hotmail.com
 2. Professor Adjunto do Departamento de Parasitologia do Instituto de Biociências de Botucatu – UNESP/Botucatu, SP. amarante@ibb.unesp.br
 3. Professor Ass. Dr. do Departamento de Clínica, Cirurgia e Reprodução Animal – UNESP/Araçatuba, SP. marcelo@fmva.unesp.br
 4. Coordenador e Professor Dr. do Curso de Medicina Veterinária da Faculdade Ciências Agrárias de Andradina (FCAA) - Fundação Educacional de Andradina - FEA/Andradina, SP. soutello@fea.br
 5. Professora Ass. Dra. do Departamento de Clínica, Cirurgia e Reprodução Animal – UNESP/Araçatuba, SP. vmflima@fmva.unesp.br
 6. Professora Ass. Dra. do Departamento de Apoio, Produção e Saúde Animal – UNESP/Araçatuba, SP. - Rua: Clóvis Pestana, 793, Bairro Dona Amélia, CEP 16050-680, Araçatuba/SP. Telefone (18) 3636-1370 – Fax (18) 3622-6487 e-mail: bresciani@fmva.unesp.br
- Comitê de Ética em Pesquisa da Faculdade de Odontologia da UNESP – Campus de Araçatuba (Protocolo nº 2007-003276)
- * Pesquisa financiada pela FAPESP processo nº 07/5358-7

ABSTRACT - A male cat, mixed breed, black hair, adult, was delivered to the Center of Zoonoses Control in the municipality of Andradina, SP, for euthanasia. The animal had been examined and degree of hydration and body

score normal, wounds on the face, nostril and in coxins plantar and palms, scarce hair, slight flaking. After death, it was found at necropsy splenomegaly, small amount of ascitic liquid translucent in the abdominal cavity. "Imprints" of skin lesions, popliteal lymph nodes, bone marrow, liver, spleen and was performed. It was observed presence of amastigote form of *Leishmania* spp. "imprint" on the right popliteal lymph node. Regarding the detection of antibodies anti-*Leishmania* spp., the serum was reagent by the immunosorbent assay (ELISA) and not reagent by the immunofluorescence indirect (IFI). Laboratory tests to check for antibodies against the feline immunodeficiency virus (FIV) and feline leukemia virus (FeLV), were done with no result reagent for both.

Key words: cat, *Leishmania* spp., ELISA, IFA, IVF

RESUMO - Um felino macho, sem raça definida, pelagem preta, adulto, foi entregue ao Centro de Controle de Zoonoses do Município de Andradina, SP, para eutanásia. Ao exame clínico, o animal apresentava grau de hidratação e estado corporal normal, lesões faciais, nas narinas e em coxins plantares e palmares assim como rarefação pilosa e discreta descamação furfurácea. Após o óbito, constatou-se na necropsia, esplenomegalia, pequena quantidade de líquido ascítico translúcido na cavidade abdominal. "Imprints" de lesões cutâneas, linfonodos poplíteos, medula óssea, fígado e baço foram realizados. Presença de forma amastigota de *Leishmania* spp. foi observada em "imprint" do linfonodo poplíteo direito. Quanto à detecção de anticorpos anti-*Leishmania* spp., o soro foi reagente por meio do ensaio imunoenzimático indireto (ELISA) e não reagente pela imunofluorescência indireta (RIFI). Testes laboratoriais foram efetuados para verificação de anticorpos contra o vírus da imunodeficiência felina (FIV) e vírus da leucemia felina (FeLV), com resultado não reagente para ambos.

Palavras-chave: gato, *Leishmania* spp., ELISA, RIFI, FIV

INTRODUÇÃO

A infecção zoonótica pelo protozoário *Leishmania* spp. tem o cão como principal reservatório urbano em áreas endêmicas (BEVILACQUA et al., 2001; GONTIJO et al., 2004; CUNHA et al., 2006; JULIÃO et al., 2007), sendo que a ocorrência da leishmaniose em felinos tem sido investigada em diversos países, despertando atenção e especulações quanto à possibilidade desta espécie animal ser ou não reservatório deste parasito (MELLO, 1940; BONFANTE GARRIDO et al., 1991; COSTA DURÃO et al., 1994; MARTÍN-SÁNCHEZ et al., 2007).

Estudos realizados em várias regiões do Brasil têm reportado a ocorrência desta protozoose em felinos (SAVANI et al., 2004; DANTAS TORRES et al., 2006; ROSSI, 2007, SERRANO et al., 2008).

RELATO DE CASO

Um felino macho, sem raça definida, adulto, de pelagem preta e curta, foi entregue ao Centro de Controle de Zoonoses do Município de Andradina, São Paulo, para eutanásia. Durante o exame, observou-se que o animal apresentava tônus vasomotor, grau de hidratação e estado corporal normais, dermatite com formação de pequenas úlceras abaixo das crostas na face e em coxins plantares e palmares, feridas semelhantes a dermatite miliar na região ventral do tórax e abdômen, rarefação e opacidade pilosa com discreta descamação furfurácea da pele. A eutanásia do animal foi realizada com aprovação da Comissão de Ética em Experimentação Animal da Faculdade de Odontologia de Araçatuba (FOA) UNESP, protocolo no 2007/003276 com infusão intravenosa de tiopental sódico 2,5% (25 mg/kg) e cloreto de potássio a 19,1%. Durante a necropsia, verificou-se esplenomegalia, pequena quantidade de líquido ascítico translúcido na cavidade abdominal e fezes de consistência pastosa.

O sangue venoso foi colhido por meio de punção da veia jugular em tubos vacutainer siliconizados sem anti-coagulante, sendo o material centrifugado e o soro obtido transferido para ependorfes estéreis e congelado imediatamente a -20o C.

Fragmentos de lesões cutâneas, linfonodos, medula óssea do osso fêmur, baço, fígado foram colhidos para realização de “imprint”, os quais foram corados com Panótico (Hematocor Biolog®) para observação de formas amastigotas de *Leishmania* spp., em 300 campos em aumento de 1000 vezes.

A detecção de anticorpos anti-*Leishmania* spp. foi realizada por meio da técnica de ELISA indireto (LIMA et al., 2005) em triplicata. Empregou-se a técnica de reação de imunofluorescência indireta (RIFI) com formas promastigotas de *Leishmania* (L.) *chagasi* como antígeno, considerando-se reagente o título igual ou superior a 1:40.

Para a detecção do vírus da imunodeficiência felina (FIV) e leucemia felina (FeIV), utilizou-se o kit de ELISA comercial “snap – CITE combo FeIV test kit, INDEXX Systems, Portland USA”.

RESULTADOS

Uma única forma amastigota de *Leishmania* spp. foi observada em “imprint” de linfonodo poplíteo direito, visualizada extracelularmente. Nos “imprints” de lesões cutâneas, foi observada presença de grande quantidade de bactérias. Formas amastigotas de *Leishmania* não foram verificadas em “imprints” de medula óssea, baço, fígado ou lesões cutâneas.

No diagnóstico de anticorpos anti-*Leishmania* spp. houve reação negativa pela RIFI e positiva pelo ELISA (em três alíquotas da mesma amostra). Anticorpos contra FIV e FeIV felina não foram constatados pelo teste de ELISA.

DISCUSSÃO

Manifestações oculares (HERVAS et al., 2001) e alterações dermatológicas têm sido descritas em felinos com leishmaniose em diversos países, inclusive no Brasil (CRAIG et al., 1986; OZON et al., 1998; FIGUEIREDO et al., 2008; SERRANO et al., 2008). Em nosso relato, foi verificada a presença do parasito em um “imprint” de linfonodo, sugerindo-se que gatos possivelmente desenvolvam uma resposta imune celular eficiente frente à infecção por *Leishmania*.

Os resultados obtidos nos testes de ELISA e RIFI foram divergentes entre si quanto ao diagnóstico sorológico de anticorpos anti-*Leishmania* spp. sendo que, a positividade sorológica do ELISA realizado em triplicata foi confirmada pelo teste parasitológico, observando-se a forma amastigota do parasito.

Imunossupressão pelo vírus da imunodeficiência viral felina (FIV) já foi associada com a ocorrência de infecção por *Leishmania* (MANCIANT, 2004; GREVOT et al., 2005) embora não tenha ocorrido positividade para FIV e FeLV neste caso.

CONCLUSÕES

Demonstrou-se neste relato que, em uma área endêmica para leishmaniose canina, com diversos relatos da doença em humanos, os felinos podem ter a participação no ciclo do protozoário. Por essa razão, faz-se necessária a padronização de testes sorológicos para o diagnóstico desta protozoose em gatos domésticos e a inclusão destes animais em inquéritos epidemiológicos.

REFERÊNCIAS

BEVILAQUA, P.D.; PAIXÃO, H.H.; MODENA, C.M.; CASTRO, M.C.P.S. Urbanização da leishmaniose visceral em Belo Horizonte. **Arquivo Brasileiro de Medicina Veterinária e Zootecnia**, v.53, n.1, p.1-8, 2001.

BONFANTE-GARRIDO, R.; URDANETA, I.; URDANETA, R.; ALVARADO, J. Natural infection of cats with *Leishmania* in Barquisimeto, Venezuela. **Transactions of the Royal Society of Tropical Medicine and Hygiene**, v.85, n.1, p. 53, 1991.

COSTA DURÃO, J.F.; REBELO, E.; PELETEIRO, M.C.; CORREIA, J.J.; SIMÕES, G. Primeiro caso de leishmaniose em gato doméstico (*Felis catus domesticus*) detectado em Portugal (conselho de Sesimbra). **Revista Portuguesa de Ciência Veterinária**, v.89, p. 140-144, 1994.

CUNHA, J.C.L.; LIMA, J.W.O.; POMPEU, M.M.L. Transmissão domiciliar de leishmaniose tegumentar e associação entre leishmaniose humana e canina, durante uma epidemia na Serra de Baturité, no Estado do Ceará, Brasil. **Revista Brasileira de Epidemiologia**, v.9, n.4, p.425-435, 2006.

DANTAS-TORRES, F.; SIMÕES-MATTOS, L.; BRITO, F.L.C.; FIGUEREDO, L.A.; FAUSTINO, M.A.G. Leishmaniose felina: revisão de literatura. **Clínica Veterinária**, v.61, p.32-40, 2006.

FIGUEIREDO, F.B.; PEREIRA, S.A.; GREMIÃO, I.D.F.; NASCIMENTO, L.D.; MADEIRA, M.F.; SCHUBACH, T.M.P. Leishmaniose tegumentar americana em felino doméstico no município do Rio de Janeiro, Brasil – relato de caso. **Clínica Veterinária**, v.74, p.58-60, 2008.

GONTIJO, C.M.F.; MELO, M.N. Leishmaniose visceral no Brasil: quadro atual, desafios e perspectivas. **Revista Brasileira de Epidemiologia**, v.7, n.3, p.338-349, 2004.

GREVOT, A.; JAUSSAUD HUQUES, P.; MARTY, P.; PRATLONG, F.; OZON, C.; HAAS, P.; BRETON, C.; BOURDOISEAU, G. Leishmaniosis due to *Leishmania infantum* in a FIV and FeIV positive cat with a squamous cell

carcinoma diagnosed with histological, serological and isoenzymatic methods. **Parasite**, v, 12, n.3, p. 271-275, 2005.

HERVAS, J.; CHACON-MANRIQUE de LARA, F.; LOPES, J.; GÓMES-VILLAMANDOS, J.C.; GUERRERO, M.J.; MORENO, A. Granulomatous (pseudotumoral) iridocyclitis associated with leishmaniasis in a cat. **The Veterinary Record**, v. 149, n. 20, p. 624-625, 2001.

JULIÃO, F.S.; SOUZA, B.M.P.S.; FREITAS, D.S.; OLIVEIRA, L.S.; LARANJEIRA, D.F.; DIAS-LIMA, A.G.; SOUZA, V.M.M.; BARROUIN-MELO, S.M.; JUNIOR, E.D.M.; PAULE, B.J.A.; FRANKE, C.R. Investigação de áreas de risco como metodologia complementar ao controle da leishmaniose visceral canina. **Pesquisa Veterinária Brasileira**, v.27, n.8, p.319-324, 2007.

LIMA, V.M.F.; BIAZZONO, L.; SILVA, A.C.; CORREA, A.P.F.; LUVIZOTTO, M.C. Serological diagnosis of visceral leishmaniasis by an enzyme immunoassay using protein A in naturally infected dogs. **Pesquisa Veterinária Brasileira**, v.25, n.4, p.215-218, 2005.

MANCIANT, F. Feline leishmaniasis: what's epidemiological role of the cat?. **Parassitologia**, v. 46, n.1-2, p. 203-206, 2004.

MARTÍN-SÁNCHEZ, J.; ACEDO, C.; MUNOZ-PÉRES, M.; PESSON, B.; MARCHAL, O.; MORILLAS-MÁRQUEZ, F. Infection by *Leishmania infantum* in cats: epidemiological study in Spain. **Veterinary Parasitology**, v. 145, n.3-4, p.267-273, 2007.

MELLO, G.B. Verificação da infecção natural do gato (*Felix domesticus*) por um protozoário do gênero *Leishmania*. **Brasil Médico**, v. 54, n.12, p.180-188, 1940.

OZON, O.; MARTY, P.; PRATLONG, F.; BRETON, C.; BLEIN, M.; LELIÈVRE, A.; HAAS, P. Disseminated feline leishmaniosis due to *Leishmania infantum* in southern France. **Veterinary Parasitology**, v.75, n. 2-3, p. 273-277, 1998.

ROSSI, C.N. Ocorrência de *Leishmania* sp. em gatos do município de Araçatuba – São Paulo – Brasil. **Dissertação de mestrado** – Faculdade de Ciências Agrárias e Veterinárias – UNESP, Campus de Jaboticabal, p.1-48, 2007.

SAVANI, E.S.M.; DE OLIVEIRA, C.M.C.; DE CARVALHO, M.R.; ZAMPIERI, DOS SANTOS MG, D'AURIA SR, SHAW JJ, FLOETER-WINTER LM. The first record in the Americas of an autochthonous case of Leishmania (*Leishmania infantum chagasi*) in a domestic cat (*Felis catus*) from Cotia County, Sao Paulo State, Brazil. **Veterinary Parasitology**, v.120, n.3, p.229-233, 2004.

SERRANO, A.C.M.; NUNES, C.M.; SAVANI, E.S.M.; D'AURIA, S.R.N.; BONELLO F.L.; VASCONCELOS, R.O.; LIMA, V.M.F.; BRESCIANI, K.D.S. Leishmaniose em felino da zona urbana de Araçatuba, SP – relato de caso. **Clinica Veterinária**, v.76, p.36-40, 2008.

Leishmaniose em gato doméstico (*Felis catus*) no município de Andradina, SP: primeiro relato de caso.




Figura 1. Felino com dermatite crostosa na face.

APÊNDICE

APÊNDICE - NORMAS PARA PUBLICAÇÃO

REVISTA BRASILEIRA DE PARASITOLOGIA VETERINÁRIA

Brazilian Journal of Veterinary Parasitology

POLÍTICA EDITORIAL E INSTRUÇÕES AOS AUTORES

Objetivo e política editorial

A Revista Brasileira de Parasitologia Veterinária tem periodicidade trimestral e destina-se à publicação de trabalhos científicos originais sobre temas relativos a Helmintos, Protozoários e Artrópodes parasitas e assuntos correlatos.

A publicação de artigos dependerá da observância das normas editoriais, dos pareceres do Corpo Editorial e ou relator ad hoc. Apesar de serem de responsabilidade dos autores os conceitos emitidos nos trabalhos, os editores reservam-se o direito de sugerir ou solicitar modificações necessárias.

A revista tem por finalidade publicar artigos completos, notas de pesquisa e artigos de revisão, sendo estes últimos condicionados a solicitação do corpo editorial.

O (s) autor (res) deverá (ão) submeter o trabalho anexando carta devidamente assinada, declarando ser o artigo original, não publicado anteriormente, salvo sob a forma de resumo em eventos científicos, assim como, declaração de concordância de todos os autores com a submissão do trabalho.

Taxas de publicação e tramitação:

A taxa de tramitação é de R\$ 20,00, por trabalho, pagos no ato da submissão.

A taxa de publicação de artigos aceitos é de R\$ 15,00, por página impressa, cujo valor total será informado aos autores quando da editoração. Os pagamentos deverão ser realizados através de depósito na Conta corrente:

28848-9, Agência: 0296-0, Banco do Brasil. Enviar cópia do comprovante de depósito para o fax (16) 3202-4275 a/c Prof^a Rosangela Zacarias Machado.

Não serão cobradas taxas, se pelo menos um dos autores for associado ao Colégio Brasileiro de Parasitologia Veterinária.

Apresentação de manuscritos/Instruções aos autores

Na elaboração do texto deverão ser observadas as seguintes normas:

Os trabalhos deverão ser apresentados em três cópias impressas em uma só face, com páginas numeradas, não excedendo a 15 para artigos completos e 5 para notas de pesquisa, digitados em fonte Times New Roman tamanho 12, margens superior e inferior com 2,5 cm, esquerda e direita com 3 cm e espaço entre linhas 1,5. As tabelas e as ilustrações deverão ser apresentadas em folhas separadas e anexadas ao final do trabalho. A versão final dos trabalhos, aceitos para publicação, deverá ser apresentada em disquete (3 ½ polegadas) ou em CD ROM identificados, em editor de texto compatível com o Word for Windows, sem formatação do texto, devidamente acompanhados de uma cópia impressa.

Os trabalhos podem ser redigidos em português, espanhol ou inglês, da forma mais concisa possível, com linguagem sempre que possível no passado e impessoal, com os sinais de chamadas de rodapé em números arábicos e lançados ao pé da página em que estiver o respectivo número e em ordem crescente.

Siglas e abreviações dos nomes de instituições, ao aparecerem pela primeira vez no trabalho serão colocadas entre parênteses e precedidas do nome por extenso.

As citações no texto devem ser efetuadas pelo sistema autor-data, conforme norma NBR 10520/2002 da ABNT.

Os artigos completos devem ser organizados obedecendo a seguinte seqüência: Título, Autores, Abstract, Resumo, Introdução, Material e Métodos, Resultados, Discussão, Conclusões (ou combinação destes três últimos), Agradecimentos (facultativo) e Referências Bibliográficas.

As notas de pesquisa obedecem a seqüência acima sem a necessidade de se destacar os tópicos, sendo escrito em texto corrido.

Características dos elementos de um trabalho científico:

Título/autores: Original e traduzido e logo abaixo do título deve constar o (s) nome(s) do (s) autor (res). No rodapé, vinculação dos autores, órgão financiador e endereço completo para correspondência, incluindo e-mail, telefone e fax.

Abstract: Deve ser sempre escrito em língua inglesa, em um único parágrafo sem deslocamento, e inserido logo após os autores, constituindo-se em tradução fiel do resumo, seguido por key-words.

Resumo: deve conter no máximo 200 palavras em um só parágrafo sem deslocamento, redigido na língua de origem do trabalho. Não deve conter citações bibliográficas; siglas e abreviações dos nomes de instituições. Deve ser informativo, apresentando o objetivo do trabalho, metodologia sucinta, os

resultados mais relevantes e a conclusão. Os trabalhos redigidos em língua inglesa deverão apresentar o resumo em língua portuguesa, seguido das palavras-chave.

Palavras-chave e Key-words: as palavras-chave devem expressar com precisão o conteúdo do trabalho e seu uso limitado a cinco.

Introdução: Explicação clara e objetiva do problema, da qual devem constar a relevância e objetivos do trabalho, restringindo as citações ao necessário.

Material e Métodos: Descrição concisa, sem omitir o essencial para a compreensão e reprodução do trabalho. Métodos e técnicas já estabelecidos devem ser apenas citados e referenciados. Trabalhos submetidos à avaliação em Comitê de Ética deverão incluir um parágrafo nesta seção para notificação.

Resultados: Sempre que necessário devem ser acompanhados de tabelas, figuras ou outras ilustrações, auto-explicativas. O conteúdo deve ser informativo e não interpretativo.

Discussão: Deve ser limitada aos resultados obtidos no trabalho e o conteúdo deve ser interpretativo. Poderá ser apresentada como um elemento do texto ou juntamente com os resultados, formando o tópico Resultados e Discussão.

Tabelas: Elaboradas apenas com linhas horizontais de separação no cabeçalho e ao final. A legenda (título) é precedida da palavra Tabela, seguida pelo número de ordem em algarismos arábicos, devendo ser descritivas, concisas e inseridas acima das mesmas. As tabelas devem estar limitadas a um número mínimo necessário, lembrando que tabelas muito grandes são difíceis de serem lidas. Devem ser digitadas em espaço duplo em arquivos

separados. Todos os dados das tabelas devem ser digitados em minúsculo, exceto as siglas.

Figuras: as figuras são ilustrações tais como: desenho, fotografia, prancha, gráfico, fluxograma e esquema. Devem ser de boa qualidade e numeradas consecutivamente. As legendas devem ser precedidas da palavra Figura, seguida da numeração em algarismo arábico e inseridas abaixo das mesmas. Listar as legendas numeradas com os respectivos símbolos e convenções em folha separada em espaço duplo. O número de ilustrações deve ser restrito ao mínimo necessário. Fotografias digitais deverão ser enviadas em arquivos separados, tal qual foram obtidas, nos casos de foto em papel enviar o(s) original(ais). A revista não publica figuras em cores.

Conclusões: As conclusões podem estar inseridas na discussão ou em resultados e discussão, conforme a escolha dos autores. Neste caso, este item não será necessário.

Agradecimentos: Quando necessário, limitados ao indispensável.

Referências bibliográficas: A lista de referências deverá ser apresentada em ordem alfabética pelo sobrenome do primeiro autor, sem numeração, registrando-se o nome de todos os autores, usando as normas da ABNT (NBR 6023/2002) simplificada conforme exemplos:

Livro:

LEVINE, J. D. Veterinary Protozoology. Ames: ISU Press, 1985. 414 p.

Artigo

completo:

BUGG, R. J.; ROBERTSON, I. D.; ELLIOT, A. D.; TOMPSON, R. C. A.

Gastrointestinal parasites of urban dogs in Perth, Western Australia. *Veterinary Journal*, v. 157, n. 3, p. 295-301, 1999.

Resumo:

LIMA, N. D. Eimeriose dos ruminantes. In: II SEMINÁRIO BRASILEIRO DE PARASITOLOGIA VETERINÁRIA, 20, 1980, Fortaleza. Anais ... Brasília: C B P V, 1980. p. 79-97.

Tese, dissertação:

ARAUJO, M. M. Aspectos ecológicos dos helmintos gastrintestinais de caprinos do município de Patos, Paraíba – Brasil. 2002. 40 f. Dissertação (Mestrado) - Universidade Federal Rural do Rio de Janeiro, Rio de Janeiro, 2002.

Documento eletrônico:

CDC. Epi Info, 2002. Disponível em: <<http://www.cdc.gov/epiinfo/ei2002.htm>>. Acesso em: 10 jan. 2003.

JESUS, V. L. T.; PEREIRA, M. J. S.; ALVES, P. A. M. Susceptibilidade de raças bovinas a tricomonose genital. In: CONGRESSO BRASILEIRO DE PARASITOLOGIA VETERINÁRIA, 12, 2002, Rio de Janeiro. Anais...Rio de Janeiro: CBPV, 2002. 1 CD-ROM.

Endereço para envio de trabalhos:

Revista Brasileira de Parasitologia Veterinária

Profa. Dra. Rosângela Zacarias Machado (editora-chefe)

Faculdade de Ciências Agrárias e Veterinárias (UNESP - Campus Jaboticabal)

Depto. de Patologia Veterinária

Via de Acesso Prof. Paulo Donato Castellane s/n - Zona Rural

CEP 14884-900 - Jaboticabal/SP

e-mail: zacariascbpv@fcav.unesp.br

telefones: (16) 3209 – 2662; (16) 3209 – 2663; (16) 3209 – 2664.

Atenção:

para obter informação sobre a tramitação de artigos submetidos antes de outubro de 2008, enviar solicitação para: revista-cbpv@ufrj.br

Livros Grátis

(<http://www.livrosgratis.com.br>)

Milhares de Livros para Download:

[Baixar livros de Administração](#)

[Baixar livros de Agronomia](#)

[Baixar livros de Arquitetura](#)

[Baixar livros de Artes](#)

[Baixar livros de Astronomia](#)

[Baixar livros de Biologia Geral](#)

[Baixar livros de Ciência da Computação](#)

[Baixar livros de Ciência da Informação](#)

[Baixar livros de Ciência Política](#)

[Baixar livros de Ciências da Saúde](#)

[Baixar livros de Comunicação](#)

[Baixar livros do Conselho Nacional de Educação - CNE](#)

[Baixar livros de Defesa civil](#)

[Baixar livros de Direito](#)

[Baixar livros de Direitos humanos](#)

[Baixar livros de Economia](#)

[Baixar livros de Economia Doméstica](#)

[Baixar livros de Educação](#)

[Baixar livros de Educação - Trânsito](#)

[Baixar livros de Educação Física](#)

[Baixar livros de Engenharia Aeroespacial](#)

[Baixar livros de Farmácia](#)

[Baixar livros de Filosofia](#)

[Baixar livros de Física](#)

[Baixar livros de Geociências](#)

[Baixar livros de Geografia](#)

[Baixar livros de História](#)

[Baixar livros de Línguas](#)

[Baixar livros de Literatura](#)
[Baixar livros de Literatura de Cordel](#)
[Baixar livros de Literatura Infantil](#)
[Baixar livros de Matemática](#)
[Baixar livros de Medicina](#)
[Baixar livros de Medicina Veterinária](#)
[Baixar livros de Meio Ambiente](#)
[Baixar livros de Meteorologia](#)
[Baixar Monografias e TCC](#)
[Baixar livros Multidisciplinar](#)
[Baixar livros de Música](#)
[Baixar livros de Psicologia](#)
[Baixar livros de Química](#)
[Baixar livros de Saúde Coletiva](#)
[Baixar livros de Serviço Social](#)
[Baixar livros de Sociologia](#)
[Baixar livros de Teologia](#)
[Baixar livros de Trabalho](#)
[Baixar livros de Turismo](#)