

UNIVERSIDADE ESTADUAL PAULISTA "JÚLIO DE MESQUITA FILHO"
FACULDADE DE CIÊNCIAS AGRÁRIAS E VETERINÁRIAS
CÂMPUS DE JABOTICABAL

RESTAURAÇÃO DA PAREDE TORÁCICA EM CÃES COM
CARTILAGEM AURICULAR SUÍNA TRATADA PELA GLICERINA

André de Mattos Faro

Médico Veterinário

Doutorando em Cirurgia Veterinária

JABOTICABAL – SÃO PAULO - BRASIL

Novembro de 2008

Livros Grátis

<http://www.livrosgratis.com.br>

Milhares de livros grátis para download.

UNIVERSIDADE ESTADUAL PAULISTA "JÚLIO DE MESQUITA FILHO"
FACULDADE DE CIÊNCIAS AGRÁRIAS E VETERINÁRIAS
CÂMPUS DE JABOTICABAL

RESTAURAÇÃO DA PAREDE TORÁCICA EM CÃES COM
CARTILAGEM AURICULAR SUÍNA TRATADA PELA GLICERINA

Aluno: André de Mattos Faro

Orientador: Prof. Dr. Carlos Roberto Daleck

Tese apresentada à Faculdade de Ciências Agrárias e Veterinárias – Unesp, Câmpus de Jaboticabal, como parte das exigências para a obtenção do título de Doutor em Cirurgia Veterinária.

JABOTICABAL – SÃO PAULO – BRASIL

Novembro de 2008

DADOS CURRICULARES DO AUTOR

ANDRÉ DE MATTOS FARO, nascido em 15 de abril de 1976, em São Paulo, SP. Concluiu o 1º Grau no COC - Ribeirão Preto - SP, em 1992, e o 2º Grau na mesma instituição de ensino, em 1995. É médico veterinário formado pela Universidade de Santo Amaro, UNISA, em dezembro de 2001. Ingressou no Programa de pós-graduação em cirurgia veterinária da UNESP – Universidade Estadual Paulista, Câmpus de Jaboticabal, no ano de 2003, tendo sido concluído em 2005, ano em que foi matriculado para o nível de doutorado. Atualmente é professor substituto de ensino de 1º e 2º graus junto ao Centro Federal de Ensino Tecnológico de Bambuí – Minas Gerais, onde ministra disciplinas aos cursos para formação de bacharéis em Zootecnia, e técnico profissionalizante em agronomia e zootecnia.

Dedico

Aos meus pais, Nelson e Arlete, pelo apoio incondicional ao longo desta árdua trajetória...

Aos irmãos, Thays, Alexandre e Alessandra, pela felicidade em tê-los lado a lado, cultivando harmonia e luta em prol da evolução pessoal e familiar...

Aos meus avós Jorge (in memoriam) e Acácia (in memoriam), e tio Eduardo (in memoriam), por todo carinho e compreensão, sempre...

À minha querida namorada Juliana, por todos os bons momentos vividos, seu carinho e compreensão...

Homenagem Especial

Ao mais que orientador e amigo, Prof. Dr. Carlos Roberto Daleck, por todo seu empenho na minha formação pessoal, acadêmica e profissional, cuja aposentadoria neste ano foi coroada após incontáveis e relevantes serviços prestados à comunidade científica e em geral...

AGRADECIMENTOS

Ao Hospital Veterinário “Governador Laudo Natel”, da Faculdade de Ciências Agrárias e Veterinárias – UNESP - Jaboticabal, pela utilização de suas instalações.

À Universidade de Marília – UNIMAR, pela cessão dos cães utilizados neste experimento, em especial ao Prof. Dr. Celso Sanches Bracciali.

Ao professor e amigo Canola, companheiro extraordinário, reto, sincero, honesto, desdobrado a ajudar, apoiador incondicional de grandes causas.

Aos estimados professores Cattelan, Delphim e Áureo, pelo carinho e respeito devidos, e pela colaboração ímpar na revisão e elaboração deste trabalho.

Ao Prof. Dr. João Moreira, cuja colaboração foi de grande importância na finalização desta tese.

A todos os professores e funcionários dos Departamentos de Clínica, Cirurgia Veterinária, e Patologia Veterinária, e aos amigos do Laboratório de Patologia Clínica.

Aos queridos colegas da Anestesiologia, cujo trabalho não teria sido levado a termo sem suas brilhantes colaborações.

Aos amigos, Tiago Ladeiro, Cássio Noronha, Roberto Tiessen, Viviam, Cássia, Fernanda, Roberta e Aladin, pela convivência, ajuda pronta, suporte e cooperação no desenvolvimento deste trabalho.

Aos colegas professores e demais amigos do CEFET - Bambuí - MG pela colaboração em todos os momentos. Especialmente, ao colega Luis Machado, cuja ajuda e revisões foram de extrema importância.

Aos fraternos companheiros das cidades de Ribeirão Preto, Iguatama – MG, e Bambuí – MG, por suas colaborações intelectuais e pessoais, e paciência nos momentos de dificuldades.

A Deus, pela forma como abre meus olhos para enxergar a vida a cada dia de um modo diferente, mais aprimorado, seu modo *uno* de propiciar ensinamentos e me conduzir de modo a driblar obstáculos, com iluminações providenciais.

SUMÁRIO

	Página
LISTA DE FIGURAS	vii
RESUMO.....	ix
SUMMARY	x
1. INTRODUÇÃO E REVISÃO DE LITERATURA.....	01
2. MATERIAL E MÉTODOS	15
2.1. Animais.....	15
2.2. Grupos experimentais	15
2.3. Preparação da cartilagem auricular externa de suínos	16
2.4. Protocolos de analgesia e anestesia	17
2.5. Procedimentos pré-cirúrgicos.....	17
2.6. Procedimentos trans-cirúrgicos	17
2.7. Procedimentos pós-cirúrgicos	22
2.8. Critérios de avaliação	22
2.8.1. Avaliação clínica.....	22
2.8.2. Avaliação histopatológica.....	22
2.8.3. Avaliação radiográfica.....	23
3. RESULTADOS.....	24
3.1. Achados clínicos.....	24
3.2. Achados macroscópicos da região que recebeu o implante.....	26
3.3. Achados microscópicos do tecido cartilaginoso implantado.....	28
3.4. Achados radiográficos.....	30
4. DISCUSSÃO.....	32
5. CONCLUSÕES.....	38
6. REFERÊNCIAS	39

LISTA DE FIGURAS

Figura	Página
1. (A) Imagem fotográfica ilustrando a abertura da cavidade torácica de cão e o posicionamento da cizalha no momento da ressecção da costela, e (B), após secção desta em duas porções. UNESP, Jaboticabal, 2008	19
2. (A) Imagem fotográfica da lesão induzida experimentalmente no tórax de cão, possibilitando a visibilização do lobo pulmonar e do diafragma. (B) Comparação entre as dimensões das porções resseccionadas de costela com a bioprótese de cartilagem. UNESP, Jaboticabal, 2008.....	20
3. (A) Imagem fotográfica ilustrando a fixação da bioprótese de cartilagem auricular no tórax de cão. Observar a fixação da mesma com quatro pontos de ancoragem, com suturas simples. (B) Aspecto final da bioprótese de cartilagem fixada com padrão de sutura contínua festonada. UNESP, Jaboticabal, 2008.....	21
4. Imagens fotográficas obtidas do leito receptor de cães submetidos à implantação da bioprótese de cartilagem auricular suína na restauração da parede torácica: (A) aos 15 dias, (B) aos 30 dias, e (C) aos 60 dias. Nota-se o bom aspecto da região e o local de implantação da bioprótese retraído (seta), após 60 dias da fixação da bioprótese. UNESP, Jaboticabal, 2008.....	27

Figura	Página
5. Fotomicrografia do fragmento de biópsia, colhido aos 15 dias, de cão submetido à implantação de bioprótese de cartilagem auricular, em sua parede torácica. Nota-se a presença de células inflamatórias polimorfonucleares e fibras conjuntivas (seta), e a formação de tecido de granulação e fibroplasia, próximo à cartilagem, HE, 200X. UNESP, Jaboticabal, 2008.....	29
6. Fotomicrografia do fragmento de biópsia, colhido aos 30 dias, de cão submetido à implantação da bioprótese de cartilagem auricular suína, em sua parede torácica. Nota-se a redução de fibroblastos e vasos sanguíneos, HE, 200X. UNESP, Jaboticabal, 2008.....	29
7. Fotomicrografia do fragmento de biópsia, colhido aos 60 dias, de cão submetido à implantação da bioprótese de cartilagem auricular suína em sua parede torácica. Observar amadurecimento cicatricial local e infiltração de fibras colágenas na musculatura, indicativo de incorporação da bioprótese, TM, 200X. UNESP, Jaboticabal, 2008.....	30
8. Imagem radiográfica de tórax de cão, em posição oblíqua, salientando a ausência de dois fragmentos costais, em destaque, imediatamente após a toracotomia experimental e implantação da bioprótese de cartilagem auricular de suíno. UNESP, Jaboticabal, 2008.....	31
9. Imagem radiográfica de tórax de cão, em posição oblíqua, após 30 dias da implantação de bioprótese de cartilagem auricular de suíno. Observa-se em destaque a diminuição da lacuna formada pela ressecção das costelas em razão da retração cicatricial. UNESP, Jaboticabal, 2008.....	31

RESTAURAÇÃO DA PAREDE TORÁCICA EM CÃES COM CARTILAGEM AURICULAR SUÍNA TRATADA PELA GLICERINA

RESUMO – O emprego de membranas biológicas em cirurgias reparadoras tem sido amplamente estudado nos últimos anos sob inúmeros aspectos, principalmente no que se refere à adequação entre o tipo de implante e sua atividade no leito receptor. O estudo desenvolvido teve como escopo o desenvolvimento e avaliação de técnica para restauração da parede torácica de cães com utilização de cartilagem auricular suína tratada pela glicerina. Para tanto, utilizou-se nove cães adultos, hípidos, que foram avaliados histopatológica, radiográfica e clinicamente, cujos resultados incluíram facilidades na obtenção, preservação e utilização desta bioprótese, baixa reação inflamatória propiciada pelo leito receptor, ausência de movimento paradoxal da parede torácica pós-implantação, além de integração com o tecido adjacente notada aos 60 dias. Concluiu-se, a partir desta avaliação experimental, que a integridade do implante foi nitidamente notada em todos os momentos de avaliação; a técnica é relativamente simples, de rápida evolução clínica, e de baixo custo; a cartilagem auricular suína em meio de preservação é um excelente material para reparação da parede torácica sob as condições estudadas.

Palavras-Chave: Bioprótese; cirurgia; restauração; glicerina; cão.

RESTORATION OF THORACIC WALL IN DOGS THROUGH IMPLANTATION OF GLYCERIN TREATED SWINE AURICULAR CARTILAGE

SUMMARY – The usage of biological prosthesis in surgical repair procedures has been widely studied in the last years, mainly in what concerns application of the adequate implant type and its activity in the receptor site besides to its chemical, physical, pathological and immunological characteristics. The present study had as purpose to evaluate a surgical technique, the restoration of dog's thoracic wall applying preserved swine auricular cartilage bioprosthesis, by describing the surgical technique, clinical, histological and radiographic findings. So, 9 dogs, clinically healthy, were evaluated by histopathologic, radiographic and clinical aspects. Such evaluation shown as results, the easiness for implant acquisition, preservation and use, besides to the low reaction by the receptor site, thoracic wall paradoxal movement absent after implantation, and biological implant-adjacent tissues integration after 60 days. Through this experimental evaluation, the found conclusions were: the implant integrity was clearly noted in all evaluation moments; the technique is relatively simple, with fast clinical evolution, and low cost; the preserved swine auricular cartilage is a great material do repair de thoracic wall under the studied conditions.

Keywords: Bioprosthesis, surgery, repair, glycerin, dog.

1. INTRODUÇÃO E REVISÃO DE LITERATURA

Biopróteses são utilizadas em procedimentos cirúrgicos para fornecer arcabouço e orientar o desenvolvimento de novos tecidos mediante processos de restauração, restabelecendo estrutura e a função.

A utilização de cartilagem é referida como sendo um procedimento antigo, cuja colheita se dava em cadáveres e sua preservação era realizada em soluções como mertiolato, solução salina refrigerada, álcool a 70% e refrigeração (BRUSCHINI et al., 1992).

Experimentos têm concentrado seus esforços na investigação de biopróteses e meios de preservação que consigam manter suas propriedades físico-químicas e biológicas, possuam baixo custo e que sejam armazenadas em meios simples, tais como glicose a 300%, polivinil pirrolidona iodo a 5%, mel, soluções hipersaturadas de sal e/ou açúcar, vaselina, glutaraldeído, gelo, glicerina, dentre outros. A preservação de biopróteses em glicerina a 98% é eficaz, uma vez que não foram observadas modificações marcantes na integridade tecidual das membranas até o momento utilizadas. Sendo assim, o sucesso na aplicação de biopróteses se concentra em suas capacidades de inércia e força tênsil, essencialmente onde essas se dão em função da baixa reatividade quando em contato com o sítio receptor.

RABELO et al. (2002) relataram que, na Medicina Veterinária, o uso de biopróteses em cirurgias reparadoras tem se tornado prática comum, especialmente em função do baixo custo, facilidade de obtenção e menor possibilidade da ocorrência de complicações como a rejeição.

GOODE (1972) observou que biopróteses homogêneas preservadas, consideradas como corpos estranhos, produzem reação inflamatória inicial bem maior que as autógenas viáveis, mas de forma geral são bem toleradas e a rejeição é rara. BAUNGARTEN et al. (2007), comprovaram pouca quantidade de tecido de granulação, imaturo e desorganizado, com moderada neovascularização, e citaram discreta quantidade de vasos sangüíneos, o que

resultou em processo de cicatrização avançada, quando aplicada bioprótese alógeno de cartilagem preservada em NaCl a 150%.

WANGERIN et al. (1987), ao implantarem tecido cartilaginoso liofilizado alógeno na costela de cães, relataram que a esterilização a gás mantém as características físicas do tecido, porém permanecendo por longo tempo com altas concentrações tóxicas na bioprótese. SANTIAGO (1989) cita vários meios de preservação para biopróteses de tecido cartilaginoso homogêneo, entre eles a água em ebulição, álcool absoluto e solução salina acrescida de penicilina.

Autores, tais como FUENTES REYES (1994); SANTILLAN DOHERTY et al. (1995); DALECK et al. (1998), por meio de provas mecânicas e de carga, comprovaram que as membranas biológicas se mostraram bastante resistentes, inclusive algumas comparativamente mais fortes que os materiais sintéticos, podendo exercer suporte físico compatível na reconstrução de tecidos patologicamente afetados.

SANTILLAN DOHERTY et al. (1995) avaliaram a aplicação do pericárdio bovino tratado com glutaraldeído em diferentes concentrações na parede torácica, no diafragma, na parede abdominal e no esterno de cães. Obtiveram bons resultados, tanto por sua aceitação tecidual no leito receptor, como também em relação à força tênsil de ruptura.

O uso da glicerina, como método seguro e disponível para a conservação de próteses biológicas, passou a ser intensificado quando PIGOSSI (1967) utilizou dura-máter homogênea conservada nesse meio. Em seu estudo, o autor pôde observar que a glicerina diminui a antigenicidade da membrana biológica além de funcionar como poderoso anti-séptico, principalmente contra bactérias gram-negativas. Citou ainda, que a glicerina tem capacidade de desidratar os tecidos, substituindo a maior parte da água que se encontra no meio intracelular, sem alterar a concentração iônica das células, além de fixar e proteger a integridade celular. GOODMAN & GILMAN (1965) relataram que a glicerina em altas concentrações apresenta atividade bactericida, principalmente contra as gram-negativas, como também ação fungicida, exceto contra esporos.

MELO (1999) relatou bons resultados com a utilização do glicerol a 95% como meio conservante de aloenxerto ósseo cortical, após a implantação em tíbia de cães. A avaliação microbiológica do meio conservante apresentou-se livre de contaminação bacteriana e fúngica, mas em 21,5% dos aloenxertos conservados foi observada contaminação bacteriana.

STOPIGLIA et al. (1986) implantaram pericárdio de eqüino conservado em glicerina na parede torácica de oito cães com bons resultados, mesmo ocorrendo movimentação paradoxal da parede torácica (movimento contrário da região implantada em relação ao da parede torácica) nos primeiros dias do período pós-operatório. Os exames histológicos realizados revelaram inicialmente um processo inflamatório cuja intensidade diminuiu com o tempo, passando a inexistir a partir de 75 dias do pós-operatório. Após esse período de avaliação, os referidos autores observaram intensa colagenização da bioprótese com fibras de tecido conjuntivo denso, organizadas, demonstrando perfeita integração do pericárdio eqüino no tórax dos cães.

DALECK (1999) utilizou ligamento nugal de bovinos conservado em glicerina a 98% para a restauração do diafragma de cão, cujos resultados foram considerados promissores. RABELO et al. (2002) citaram bons resultados com a utilização de centro frênico diafragmático homogêneo conservado em glicerina na correção de hérnias umbilicais em bovinos.

RAISER et al. (2000) preservaram um segmento de carótida homogênea em glicerina a 98% por um período que variou de 60 a 180 dias com o objetivo de avaliar a sua interposição na artéria femoral de cães, obtendo bons resultados, não se evidenciando sinais clínicos ou histopatológicos de reação imunológica, confirmando, portanto, que a glicerina efetivamente possui a capacidade de abolir a estimulação de reações de antigenicidade pela bioprótese preservada por mais de sessenta dias. Os mesmos autores concluíram que os métodos para restauração tecidual aplicados em cirurgia veterinária apresentaram grande desenvolvimento com a utilização de biopróteses.

FRANCISCO (2001) avaliou experimentalmente o aloenxerto de cartilagem auricular de cães, conservado em glicerina a 98%, na restauração de defeito

palatino de cães e concluiu que tanto o meio conservante do aloenxerto como a técnica utilizada foram efetivos para a restauração de defeitos palatinos em cães.

BRACCIALLI et al. (2001) utilizaram a cartilagem do pavilhão auricular de bovinos conservada em glicerina a 98% para reparar o pavilhão auditivo de cães. O exame microbiológico do meio conservante foi negativo. Seus resultados comprovaram que o tecido cartilaginoso de bovinos conservado neste meio pode agir como prótese biológica para processos de restauração tecidual, constituindo-se como tecido de consistência firme, com baixa antigenicidade, de fácil aquisição e conservação, podendo inclusive ser armazenado em forma de banco de cartilagens para ser utilizado emergencialmente em processos em que se faz necessária uma reconstrução tecidual.

SANTILLAN DOHERTY et al. (1995) avaliaram o comportamento biológico de biopróteses, graduando a intensidade da aderência formada desde ausente até o grau três, traduzido pelos autores como o encontro de aderência completa com difícil despregamento, que ocorreu na aplicação na parede abdominal. O exame histológico revelou mínima reação inflamatória, presença de células gigantes, neoformação vascular, fibroblastos e deposição de colágeno. O pericárdio bovino conservado em glutaraldeído a 0,5% foi considerado como adequado para a reconstrução de defeitos da parede tóraco-abdominal e do diafragma, visto ser de fácil aquisição e manipulação cirúrgica, moldável, de grande resistência e não provocar reações imunológicas.

A alta plasticidade e a capacidade de modelagem da cartilagem associada à sua consistência firme, permitem a obtenção de formas variadas, adaptando-se facilmente ao leito receptor. Possibilita ainda a união de fragmentos por sutura, e pode ser adaptada em suas dimensões e conformações geométricas. Além dessas peculiaridades, não necessita de suprimento sangüíneo, e pode ser considerada excelente substituto ósseo (BRUSCHINI et al., 1992).

O tecido cartilaginoso tem consistência rígida e dentre muitas das suas importantes funções está a de dar forma e suporte a determinadas estruturas. A sua matriz é constituída por colágeno e elastina associados a moléculas de proteoglicanos, proteínas produzidas pelos condrócitos que atuam de forma

bastante relevante na manutenção da estrutura firme do tecido. O pavilhão auricular apresenta circulação superficial entre a pele e a cartilagem, sendo o tecido cartilaginoso desprovido de circulação intracartilaginosa, apresentando ainda como particularidade o metabolismo baixo (JUNQUEIRA & CARNEIRO, 1985). Estes autores relatam que a cartilagem elástica possui muitas fibras de elastina em sua matriz, fibras colágenas e uma abundante rede de fibras elásticas finas.

A elastina é uma escleroproteína muito mais resistente aos processos extrativos que o colágeno, resiste à fervura, aos ácidos e álcalis diluídos e à digestão pela tripsina. Segundo BANKS (1992), o colágeno é a estrutura protéica mais abundante do organismo e compõe quase 50% do tecido cartilaginoso; é capaz de sustentar altas forças de tensão, resistindo ao estiramento. A baixa vascularização é fator imperativo para a pouca reatividade da cartilagem quando em contato com o leito receptor, uma vez que os anticorpos do hospedeiro poderiam atingir a bioprótese por via hematogena (GABRIELLI et al., 1986; BANKS, 1992; BRACCIALI, 2002).

A caracterização do tecido cartilaginoso como privilegiado imunologicamente foi relatada por FERRI et al. (1977), ao concluírem que a facilidade da sua aceitação pelo receptor se deve à fraca antigenicidade do tecido e ao fato de os condrócitos ficarem protegidos pela sua matriz.

A resposta tecidual, após a implantação de materiais, é determinada por vários fatores, incluindo a espécie animal, as condições gerais do receptor, a forma e posição do sítio de implantação e, principalmente, a sua biocompatibilidade (JANSEN et al., 1999).

A cartilagem é considerada como um bom material para a confecção de biopróteses autógenas e, até mesmo xenógenas, em razão da sua baixa atividade metabólica em meio avascular, ficando o hospedeiro protegido contra seus antígenos (BELANGER, 1981). KORNBLUT et al. (1982), após analisarem transplantes de cartilagem autógena, homogênea e heterogênea, observaram que o tecido cartilaginoso apresentava a capacidade de adaptar-se à área receptora,

podendo ser envolvido completamente pelo tecido do hospedeiro, fato este que favorece sua nutrição.

A cartilagem costal bovina foi utilizada por BRUSCHINI et al. (1992) como material biológico para reconstrução otológica. O material colhido de animais sadios previamente selecionados, foi conservado numa solução de antibióticos e álcool etílico a 70%, durante três dias, e armazenado durante 20 dias antes de ser utilizado. Após a realização de 119 implantações de biopróteses otológicas em humanos, observaram bons resultados anatômicos, caracterizados pela formação de um novo tímpano, intacto e sem sinais de inflamação, com alinhamento normal do epitélio, não ocorrendo processos de rejeição. As cartilagens implantadas foram removidas após um ano, tendo-se observado boa tolerância à bioprótese. Na histologia, observou-se que a matriz cartilaginosa estava intacta, alinhada com tecido fibroso, sem evidência de condrócitos. Os autores concluíram que a cartilagem bovina é facilmente obtida, em tamanhos variáveis para atender objetivos específicos em cirurgia otológica e que a bioprótese xenógena de cartilagem pode ser uma boa alternativa em substituição às autógenas ou homogêneas.

Foram citadas por STOPIGLIA et al. (1986) várias afecções que acometem o tórax de cães, entre elas as neoplasias, osteomielites, fístulas e fraturas múltiplas das costelas. Segundo estes autores, em virtude das grandes ressecções que exigem, o tratamento depende de cuidados especiais para o fechamento da ferida, concluindo, quase sempre, ser indispensável a prática da toracoplastia reconstrutiva com a utilização de próteses sintéticas ou biológicas.

CAPPELO et al. (1999) correlacionaram o trauma torácico com a fratura de costelas, condições em que o paciente apresenta alterações respiratórias graves provocadas pela diminuição da pressão pleural e pela presença de dor severa, necessitando correção cirúrgica emergencial para a estabilização do quadro clínico.

Segundo SIQUEIRA et al. (1998), uma porcentagem significativa da casuística junto a clínica veterinária de pequenos animais corresponde a traumatismos oriundos de mordeduras no tórax, sendo estes considerados

graves, podendo atingir os pulmões, coração e grandes vasos. As lesões traumáticas provocadas por mordeduras na parede torácica causam, com frequência, uma combinação de lesão penetrante e compressiva, em que as fraturas múltiplas de costelas podem resultar num segmento torácico que apresenta movimento paradoxal, reduzindo a capacidade de ventilação normal do animal (BRIGHT, 1996; HOSGOOD, 1999).

A prioridade no tratamento de cães que apresentam trauma penetrante do tórax provocado por projéteis ou mordeduras visa especialmente à estabilização do paciente, à manipulação da ferida por meio do debridamento e limpeza, e ao restabelecimento funcional da parede torácica. Como as feridas penetrantes sempre devem ser consideradas contaminadas, os autores indicam a aplicação de bandagem para proteção do ferimento e da parede torácica (SWEET & WATERS, 1991).

Observam-se grandes áreas de tecido muscular desvitalizado e fratura de costelas na maior parte dos pacientes apresentando traumas torácicos. O grau de lesão na pele pode muitas vezes prejudicar o procedimento a ser adotado, pois os traumas podem apresentar, externamente, pequenas contusões ou lesões aparentemente insignificantes. Em tais situações, dois grandes problemas podem ser encontrados, e o primeiro se deve ao fato de que, após o debridamento da ferida, o tecido muscular restante ser insuficiente para a reconstrução da parede torácica e o segundo, de igual importância, ocorre em razão da formação de grande espaço morto contaminado, de difícil drenagem, uma vez que a necessidade da permanência de dreno pode comprometer a manutenção da pressão negativa no interior da cavidade torácica (SHAHAR et al., 1997).

A observação rigorosa quanto às margens de segurança durante o ato cirúrgico vai influenciar o prognóstico e o período livre de recidivas de neoplasias (FEENEY et al., 1982; SWEET & WATERS, 1991; BRIGHT, 1996; ARONSOHN, 1996; KUNTZ, 1998; HOSGOOD, 1999).

Os osteossarcomas constituem-se como as neoplasias mais comuns das costelas de cães, seguidos dos condrossarcomas (DOIGE & WEISBRODE, 1998; FOSSUM, 2002). Para o sucesso do tratamento, deve ser adotado o

procedimento de ressecção em bloco da parede afetada. SWEET & WATERS (1991) recomendam a incisão larga do tumor, seguida da reconstrução da parede torácica com materiais alternativos. A mesma indicação de tratamento deve ser aplicada para neoplasias que comprometem os tecidos moles da região torácica como fibrossarcoma, hemangiossarcoma e hemangiopericitoma.

MONTGOMERY et al. (1993) avaliaram 26 tumores primários da parede torácica em cães, sendo 14 classificados como osteossarcomas, nove condrossarcomas e três hemangiossarcomas. O tratamento de escolha foi ampla ressecção das áreas afetadas em função da gravidade das neoplasias, representando 60% das neoplasias murais.

MATTHIESEN et al. (1992) realizaram 40 toracotomias em bloco em cães apresentando neoplasias de tórax. A idade média dos cães atendidos variou entre nove e nove anos e meio, e 60% dos animais apresentaram tumores envolvendo de quatro a oito costelas, particularmente no antímero esquerdo. Os resultados evidenciaram que a ressecção de costelas é pouco eficiente no sentido de prolongar a vida dos pacientes acometidos por osteossarcomas. Por outro lado, o aumento de sobrevivência foi considerável em cães submetidos à referida cirurgia ao apresentarem condrossarcoma.

De acordo com PIRKEY EHRHART et al. (1995), na avaliação de 54 caninos com tumores primários de costela, a remoção em bloco foi necessária em 49 animais. Os autores afirmaram ainda, que a ressecção deve ser sempre agressiva, justificada pelo fato de terem observado prognóstico ruim em alguns pacientes que, mesmo submetidos à quimioterapia, sofreram ressecções incompletas durante o procedimento cirúrgico.

O primeiro relato de condrossarcoma mesenquimal em costelas de cães foi relatado por MADARAME et al. (1998). A neoplasia acometeu a parede torácica esquerda de um cão da raça Golden Retriever com três anos de idade, envolvendo a quarta e oitava costelas, sendo o mesmo removido por meio de toracotomia em bloco.

A restauração da parede torácica tem o objetivo primordial de se restabelecer a função respiratória, o mais rápido possível. Para isso é necessário um procedimento que mantenha o tórax fechado e estável (BRIGHT, 1996).

Uma das grandes dificuldades na restauração do tórax em cães deve-se a pouca disponibilidade de tecidos locais, pelas particularidades anatômicas da região e também pelo aspecto das lesões sempre extremamente agressivas decorrentes de esmagamento, dilaceração e perfuração. ORTON (1998) afirmou ainda que, nessas situações, deve-se adotar o procedimento de amplo debridamento da área afetada. Os espaços intercostais são vedados mediante a sutura de músculos intercostais e a restauração ou cobertura dos defeitos pode ser feita com a utilização dos músculos grande dorsal e oblíquo externo do abdômen.

GREER & PEARSON (1998), ao avaliarem as aplicações de próteses sintéticas, relataram que poucos conseguem atender às exigências no que concerne a itens essenciais como resistência à carga e corrosão, biocompatibilidade com relação à manutenção da inércia e textura.

TROSTLE & ROSIN (1994), avaliando a aplicação de malhas sintéticas, observaram que os materiais protéticos são anisotrópicos, apresentando variação em suas propriedades mecânicas de acordo com a sua direção. Na aplicação de malha protética, portanto, é imprescindível que o cirurgião avalie as áreas lesionadas a serem reparadas, observando as regiões que necessitem de maior resistência. Outro inconveniente da aplicação de malhas sintéticas é que as bordas originais, que são mais espessas para garantir maior resistência, podem tornar-se frágeis quando moldadas para adaptação ao leito receptor. Os mesmos autores relataram que a composição química de alguns polímeros utilizados nas malhas de próteses pode inibir ou retardar o aparecimento da cobertura de células mesoteliais, o que, provavelmente, é causado pela presença de inflamação.

SHAHAR et al. (1997) relataram que a reconstrução da parede torácica com a utilização de retalhos musculares e miocutâneos, transferência de omento e emprego de materiais sintéticos são técnicas complexas com grande chance de

insucesso. Com relação aos materiais utilizados em forma de malhas, os autores observaram que a implantação deste tipo de prótese necessita de condições estritamente assépticas para a sua utilização, dificilmente encontradas em casos de ferimentos por mordedura.

Na avaliação de cães apresentando traumatismos torácicos, BJORLING (1998) concluiu que a estabilização das fraturas costais íntegras pode ser feita por meio de fixação aberta, utilizando-se pinos e fios de aço; no entanto, quando houver costelas lesionadas, desprovidas de musculatura e de suprimento vascular, estas devem ser removidas, e os defeitos consequentes da remoção, necessariamente, requerem o uso de malhas sintéticas para compensar a perda tecidual.

FOSSUM (2002) observou que, ao se realizar a ressecção de três ou mais costelas decorrentes de neoplasias da parede torácica, torna-se necessária a reconstrução cirúrgica para restabelecer a continuidade da parede torácica e recomenda a utilização da tela de polipropileno com as extremidades dobradas para aumentar sua resistência, fixando-a internamente às costelas com fio monofilamentoso.

A adoção da técnica de avanço diafragmático para reconstrução da parede torácica promove a redução do volume respiratório em função da diminuição da cavidade, o que limita o emprego dessa técnica quando a lesão não for entre a oitava e décima terceira costelas. Indica ainda a aplicação de bandagem torácica com média compressão para restringir os movimentos respiratórios nas duas primeiras semanas do período pós-operatório (ARONSOHN, 1996).

Segundo SANTILLAN DOHERTY et al. (1995), como a reconstrução da parede torácica utilizando biopróteses pediculadas de músculos pode provocar outro defeito que também necessita ser reconstruído, esse tipo de restauração não é aconselhável quando a área a ser reparada apresentar tamanho considerável. Os autores citam ainda, que há muito tempo se utilizam malhas de náilon, poliéster, polipropileno e politetrafluoretileno, apresentando vantagens e desvantagens sem ser observada qualquer superioridade entre os tipos de materiais citados.

KUNTZ (1998) utilizou fio de sutura largo, monofilamentoso e não absorvível circundando as esternébras para a restauração do tórax de cães que apresentaram neoplasias. Observou que o fio ortopédico demanda um tempo cirúrgico maior na sua aplicação, além de causar maior incidência de complicações no pós-operatório.

A utilização de tela de polipropileno associada à mobilização de musculatura torácica, foi o método adotado por MATTHIESEN et al. (1992) com sucesso na restauração da parede torácica após a ressecção em bloco de 40 cães acometidos por neoplasias. Em 24 animais, o número de costelas acometidas variou de quatro até oito. Observaram que a maior parte das complicações pode se desenvolver durante o pós-operatório imediato, até o período de cinco dias. Os autores reconheceram ainda que a instalação de infecções possa ser um grande problema ocasionado pela implantação de material estranho ao organismo.

PIRKEY EHRHART et al. (1995) realizaram, com bons resultados, a ressecção em bloco da parede torácica em 49 cães de um grupo de 54. Os procedimentos cirúrgicos adotados variaram, sendo 23 animais tratados com sutura da musculatura; 22 com malha de polipropileno; três animais tiveram o tórax reconstruído com a utilização de malhas e placas plásticas; e, em um animal, foi utilizado retalho de pedículo de omento e malha.

SIQUEIRA et al. (1998) relataram um caso de traumatismo torácico com dilaceração de músculos e fraturas de quatro costelas. O processo de restauração cirúrgica constou apenas da remoção das costelas fraturadas, sendo a toracorrafia realizada com aproximação da musculatura, utilizando-se os músculos intercostal externo, escaleno, serrátil ventral e grande dorsal. Não se referiram à provável movimentação paradoxal em função da ressecção de costelas.

BRIGHT (1996), ao avaliar as técnicas de reconstrução da parede torácica em cães, afirmou que, se duas ou mais costelas necessitarem de excisão, obrigatoriamente algum procedimento de reconstrução terá que ser adotado, com a finalidade principal de promover a estabilização do tórax e proporcionar a

ventilação adequada, o mais rápido possível. Acrescentou ainda que a malha de marlêx apresenta estrutura molecular cristalina, garantindo força tensional, que pode ser aumentada dobrando sua extremidade, além de sua adequada porosidade que facilita a infiltração de tecido fibroso. Destacou que o processo de aplicação da mesma, ainda que exaustivo, é eficiente. A malha colocada sobre o defeito deve ser tracionada, deslizando por baixo das costelas, ancorada na musculatura intercostal e nas costelas remanescentes, devendo ser suturada com fios de náilon agulhado. Este tipo de material para síntese foi considerado seguro, de fácil manuseio e resistente às diferenças de pressão do tórax. A utilização de dreno torácico e aplicação de bandagens devem fazer parte do protocolo no período pós-operatório.

BOWMAN et al. (1998) avaliaram caninos e felinos que receberam malhas de polipropileno para restauração torácica num período de 12 anos e concluíram que complicações indesejáveis, como a formação de seromas, foram bastante comuns e de simples resolução. Os autores concluíram que a malha de polipropileno é de fácil implantação, auxiliando na reconstrução de grandes defeitos teciduais.

TROSTLE & ROSIN (1994) constataram que a formação de dobras ou rugas, após a aplicação de malhas protéticas, leva ao desequilíbrio da distribuição de força, provocando o enfraquecimento prematuro e o rompimento da malha. O defeito pode aumentar a formação de aderências, elevando o risco de infecções pelo acúmulo de líquido entre o tecido e a malha, formação de bolsas ou cavidades, fístulas de alça, migração e rejeição. Já a malha de politetrafluoretileno expandido apresenta baixa tensão superficial, é flexível e de fácil manipulação, pouco distensível e marcadamente hidrofóbica, características que diminuem a incidência de aderências e a formação de tromboembolismos. Os mesmos autores afirmaram que as malhas absorvíveis não devem ser utilizadas quando a área a ser reparada for submetida à tensão por período longo.

HOSGOOD (1999) e FOSSUM (2002) descreveram como técnica para a restauração da parede torácica de cães, a utilização de malhas sintéticas, tendo

como suporte a aplicação de tiras plásticas flexíveis fixadas internamente nas costelas com fio ortopédico.

BRIGHT (1996) citou que a aplicação intrapleural da malha de marlêx pode levar à irritação local, aumentando a possibilidade da ocorrência de aderências do pulmão subjacente.

GRAEBER et al. (1985) relataram que os movimentos paradoxais da parede torácica, associados às injúrias pulmonares, contribuem substancialmente para aumentar a morbidade e mortalidade. Em seu protocolo experimental, avaliaram dois principais métodos para a restauração de múltiplas fraturas torácicas em 60 cães, concluindo que a imobilização de fraturas de costelas com sutura de polipropileno propiciou razoável aposição, proliferação de osteócitos, formação de calo ósseo e também, em alguns animais, proliferação fibrosa com formação de pseudoartrose, levando à instabilidade da parede torácica e movimentação paradoxal. Os animais que apresentaram maior estabilização e melhor aposição das fraturas realizadas experimentalmente foram os que receberam biopróteses ósseas, atribuída à manutenção do contorno anatômico da parede torácica. Histologicamente, o grupo que recebeu a bioprótese óssea apresentou, nos locais de implantação, calo ósseo denso, atividade osteoblástica intensa e formação trabecular, sem ocorrência de pseudoartrose.

ELLISON et al. (1981) fizeram referências à utilização da malha de polipropileno para a reconstrução da parede torácica quando houver perdas significativas de tecidos. Segundo os autores, a movimentação paradoxal da parede torácica preocupa, pois poderá contribuir para o insucesso da cirurgia. Quando ocorrer, torna-se necessária a fixação das costelas com fio de aço ou o uso de bioprótese alogênica.

O efeito da aplicação de telas absorvíveis e inabsorvíveis como reforço no fechamento de incisões abdominais em ratos foi avaliado por MAZZINI & MANTOVANI (1999). O exame histológico realizado após 12 meses revelou, no grupo que recebeu a tela de polipropileno, reação inflamatória crônica granulomatosa, tipo corpo estranho, diferindo consideravelmente da reação dos animais que receberam a aplicação da tela de vicryl. Os autores concluíram que a

utilização de material inabsorvível mantém constantemente a reação inflamatória, predispondo a indesejáveis complicações, principalmente infecção.

GREER & PEARSON (1998) observaram que, na aplicação de biomateriais, fatores como local de aplicação, resistência à tração, corrosão e textura correlacionada com a manutenção da sua regularidade e até aspectos relativos à sua permanência no leito receptor são parâmetros importantes que devem ser criteriosamente observados. Os principais polímeros citados para implantação em tecidos moles são o silicone, o polietileno, as malhas de náilon, teflon e polipropileno. Relataram ainda que as respostas orgânicas à implantação ocorrem de forma direta no tecido implantado ou manifestando-se de forma sistêmica durante o processo de biodegradação. Os mesmos autores concluíram que, além dos efeitos colaterais como infecção e potencial carcinogênico, as respostas teciduais podem variar desde o processo inflamatório agudo simples ao crônico, necrose e, até mesmo, a uma resposta fisiológica inadequada que pode ocorrer, decorrente da movimentação da bioprótese.

BRACCIALLI (2002) referiu praticidade e segurança na aplicação da cartilagem auricular bovina preservada em glicerina para a reparação de defeito torácico em cães apresentando ausência de três segmentos de costelas, em razão da ausência de aderências e irritações locais, e pela sua possibilidade de aplicação externa à parede torácica. Além destes achados, citou o emprego de uma técnica relativamente simples, utilizando-se de suturas simples de ancoragem com náilon para fixação da bioprótese, e posterior sutura simples contínua de suas bordas à musculatura adjacente, a fim de se estabelecer a vedação da parede torácica, sem necessidade de drenos.

Este estudo experimental foi desenvolvido objetivando a avaliação de uma técnica de restauração da parede torácica de cães submetidos à ressecção de segmentos de costela, utilizando a bioprótese de cartilagem auricular suína tratada pela glicerina a 98%, em temperatura ambiente. Para tanto foram analisados parâmetros clínicos, achados histopatológicos e radiográficos dos animais.

2. MATERIAL E MÉTODOS

2.1. Animais

Foram recebidos junto ao Canil Central do Hospital Veterinário “Governador Laudo Natel” da Faculdade de Ciências Agrárias e Veterinárias – UNESP, *campus* de Jaboticabal – SP, nove cães saudáveis, adultos, cinco machos e quatro fêmeas, sem raças definidas, com peso aproximado de 10 kg, provenientes do canil da Universidade de Marília - UNIMAR – SP. O bom estado de saúde dos animais foi verificado baseado nos resultados do exame clínico detalhado, testes hematológicos (contagens totais de hemácias, leucócitos e plaquetas, taxa de hemoglobina, e contagem diferencial de leucócitos), bioquímico-séricos (alanina amino transferase, fosfatase alcalina, bilirrubinas direta e total, uréia e creatinina), sorológicos (toxoplasmose e leptospirose), coproparasitológicos e urinálise de rotina, realizados durante a fase de seleção dos referidos animais. Em seguida, os animais foram submetidos às vacinações¹ e vermifugações², conforme os esquemas convencionais, e alojados em canis individuais, junto ao canil do setor de pós-graduação da referida instituição, onde receberam ração³ e água *ad libitum*. Os cães foram adaptados às condições ambientais locais por um período de 30 dias antes do início do experimento.

2.2. Grupos experimentais

Após esse período, os animais foram agrupados de modo aleatório em três grupos experimentais contendo três cães cada. Os animais experimentais foram avaliados quanto aos aspectos histológico e radiográfico, aos 15 (M1), 30 (M2) e

¹ Vanguard® HTLP 5/CV Le Defensor – Laboratórios Pfizer Ltda – Guarulhos – SP

² Bay-o-Pet® Drontal® Plus – Bayer S. A. – Saúde Animal – São Paulo - SP

³ Full Dog® - Nutriara - PR

60 dias (M3) após o procedimento cirúrgico inicial (M0), e clínico, melhor descrito adiante, desde o pós-operatório imediato deste, seguindo-se no decorrer de todo o período experimental.

2.3. Preparação da cartilagem auricular externa de suínos

Realizou-se a colheita da cartilagem auricular externa de suínos adultos abatidos em frigorífico, no município de Formiga - MG. Imediatamente após o abate, procedeu-se à incisão do pavilhão auricular em sua inserção, com utilização de lâmina de bisturi. A seguir, após a lavagem em água corrente, obteve-se o tecido cartilaginoso, mediante a remoção dos tecidos subjacentes, com auxílio de tesouras, pinças e bisturi. O material obtido tinha características relativamente uniformes quanto a sua espessura (aproximadamente 3mm), mais espesso na base auricular, diminuindo gradativamente em direção às extremidades, com área útil aproximada de 20cm X 15cm. O tecido cartilaginoso foi acondicionado em frasco estéril de vidro contendo glicerina a 98%, e mantido em temperatura ambiente por um período de 90 dias.

Conforme proposto por BRACCIALLI (2002), a fim de se verificar a estrutura histológica do tecido cartilaginoso conservado em glicerina, fragmentos da cartilagem de suínos que permaneceram conservados durante 90 dias em temperatura ambiente foram imersos em solução de formol a 10%, por um período superior a 24 horas. A seguir, tais fragmentos foram recortados e processados para inclusão em parafina, segundo técnicas de rotina do Laboratório de Anatomia Patológica da Faculdade de Ciências Agrárias e Veterinárias da UNESP, *campus* de Jaboticabal. Cortes seriados de cinco micrômetros de espessura foram obtidos e corados pelos métodos de Hematoxilina e Eosina (HE) e Tricrômio de Masson para serem analisados em microscópio óptico binocular com equipamento para fotomicrografia (Olympus BX60).

2.4. Protocolos de analgesia e anestesia

A pré-anestesia constituiu da administração de levomepromazina (1mg/kg IV), 20 minutos antes do início da indução anestésica. O protocolo anestésico incluiu indução com propofol (5mg/kg), e manutenção com isoflurano diluído em 100% de oxigênio por meio de circuito anestésico com reinalação parcial de gases. Para analgesia trans-cirúrgica, foi utilizado fentanil, sendo feito primeiramente em bolus (5µg/kg IV) seguido pela infusão contínua do mesmo, na dosagem de 0,5µg/kg/min. Foi realizado também o bloqueio dos nervos intercostais, utilizando-se lidocaína (7mg/kg) e bupivacaína (2mg/kg). Este bloqueio foi perineural à inervação do espaço intercostal onde se realizou a cirurgia e dois espaços craniais e caudais ao mesmo. Os cães foram submetidos à respiração assistida durante os procedimentos cirúrgicos.

2.5. Procedimentos pré-cirúrgicos

Foi estabelecido jejum hídrico e alimentar de, aproximadamente 12 horas antes do início da indução anestésica. Os animais receberam ampla tricotomia e higienização da pele sobre o gradil costal. Cerca de trinta minutos antes da implantação, a peça de cartilagem foi imersa em cuba de aço inoxidável estéril contendo solução fisiológica a 0,9% e 0,5mL de polivinil pirrolidona iodo para reidratação. Após este período, foram verificadas suas características (flexibilidade, cor, aspecto e consistência), a fim de se estimar seu grau de hidratação.

2.6. Procedimentos trans-cirúrgicos

Foi realizada a anti-sepsia do campo operatório com solução de álcool iodado a 5%. Os animais foram posicionados em decúbito lateral esquerdo, tendo

sido incisados com, aproximadamente, 15cm a pele e os planos subcutâneos da face lateral direita do tórax, paralelamente às costelas na altura do décimo primeiro espaço intercostal, e posteriormente efetuada divulsão em direção ao nono espaço intercostal. Após, seccionou-se o músculo grande dorsal, incisão do músculo escaleno dorsal, porção costal do músculo oblíquo externo do abdome, serrátil dorsal caudal e serrátil ventral. Em seguida incidiu-se a porção média dos músculos intercostais e a pleura parietal. Com auxílio de cizalha, efetuou-se a ressecção do terço médio das nona e décima costelas com a musculatura intercostal adjacente, obtendo-se lesão de aproximadamente 4,0cm X 6,0cm, respeitando-se a proporcionalidade em relação ao tamanho dos animais (Figuras 1 e 2). A hemostasia dos vasos intercostais foi feita com auxílio de pinças hemostáticas e ligaduras com fio absorvível orgânico catégute cromado, número 2-0. A peça de tecido cartilaginosa foi implantado sobre o defeito, com margem de segurança de aproximadamente 1,5cm, e fixada por quatro reparos com fio de poliglactina 910 ⁴, número 2, seguida de sutura contínua festonada por todo seu perímetro, fixando-se a bioprótese à musculatura e costelas com o mesmo tipo de fio (Figura 3).

As camadas musculares não foram suturadas para fim de simulação de presença de neoplasia, cuja remoção em bloco pudesse ter sido necessária. Para síntese da pele foi utilizado fio de poliglactina 910, número 2-0, com sutura de pontos contínuos do tipo intradérmico, e aplicação de Micropore ⁵, como forma de garantir união adequada das bordas da ferida cirúrgica e facilitar higienização, sem a necessidade de pontos externos de pele. Antes do completo fechamento do defeito torácico, os pulmões foram inflados a fim de se evitar a presença de ar na cavidade torácica (pneumotórax), e propiciar o restabelecimento da pressão negativa.

⁴ Vicryl® - Ethicon Divisão de Johnson & Johnson – São José dos Campos - SP

⁵ 3M do Brasil – Campinas – São Paulo - SP

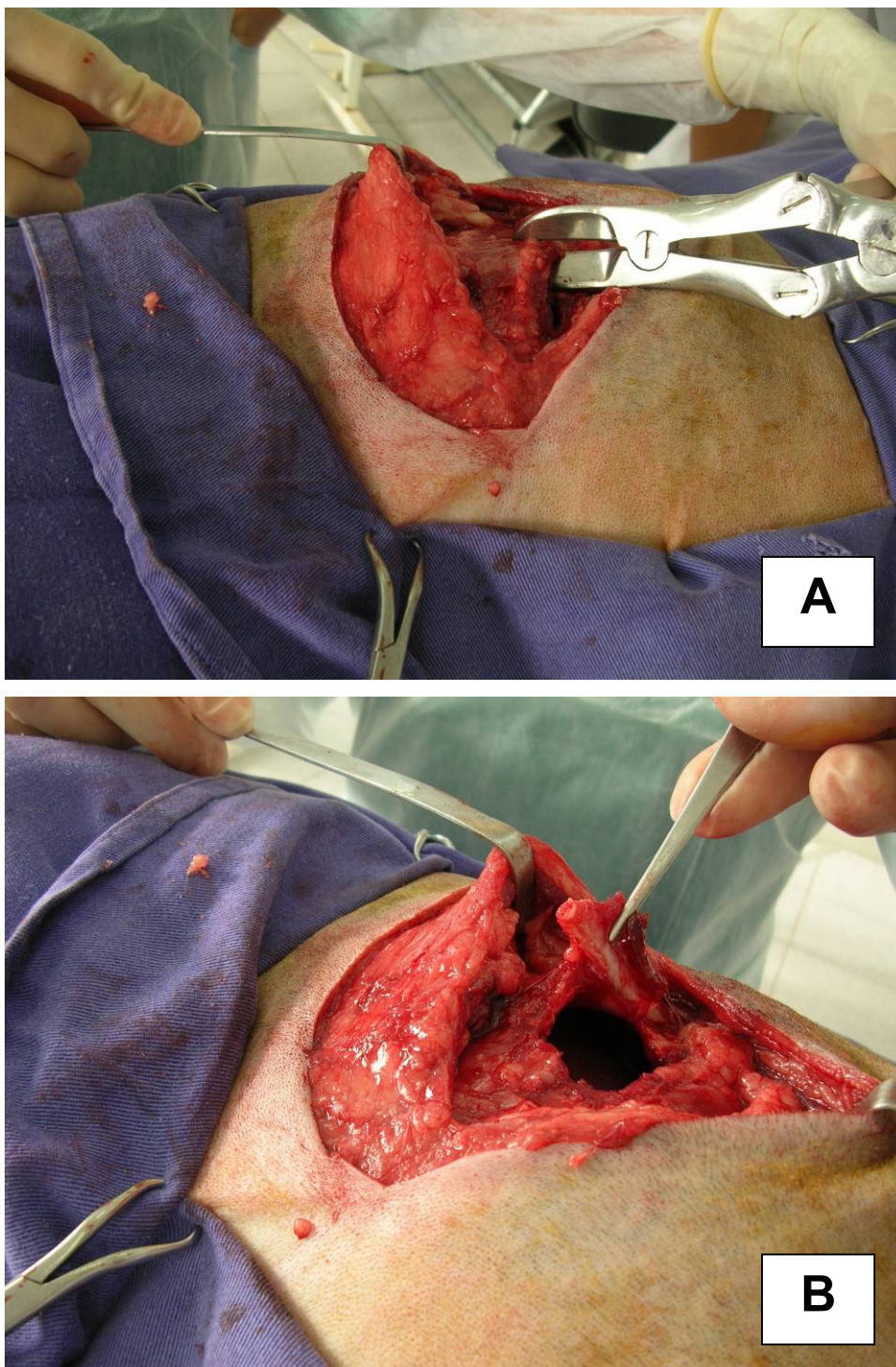


Figura 1. (A) Imagem fotográfica ilustrando a abertura da cavidade torácica de cão e o posicionamento da cizalha no momento da ressecção da costela, e (B), após secção desta em duas porções. UNESP, Jaboticabal, 2008.

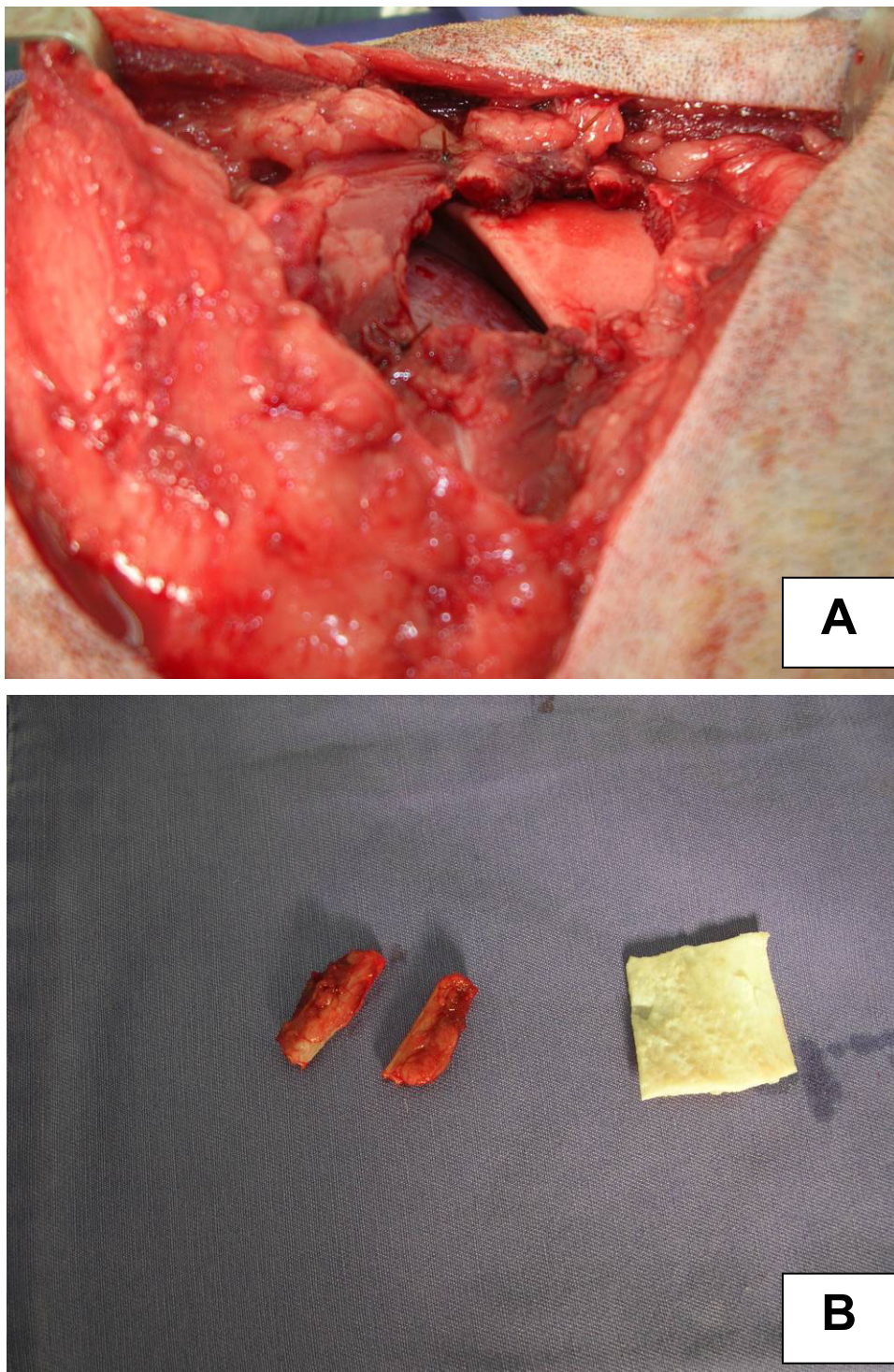


Figura 2. (A) Imagem fotográfica da lesão induzida experimentalmente no tórax de cão, possibilitando a visualização do lobo pulmonar e do diafragma. (B) Comparação entre as dimensões das porções resseccionadas de costela com a bioprótese de cartilagem. UNESP, Jaboticabal, 2008.

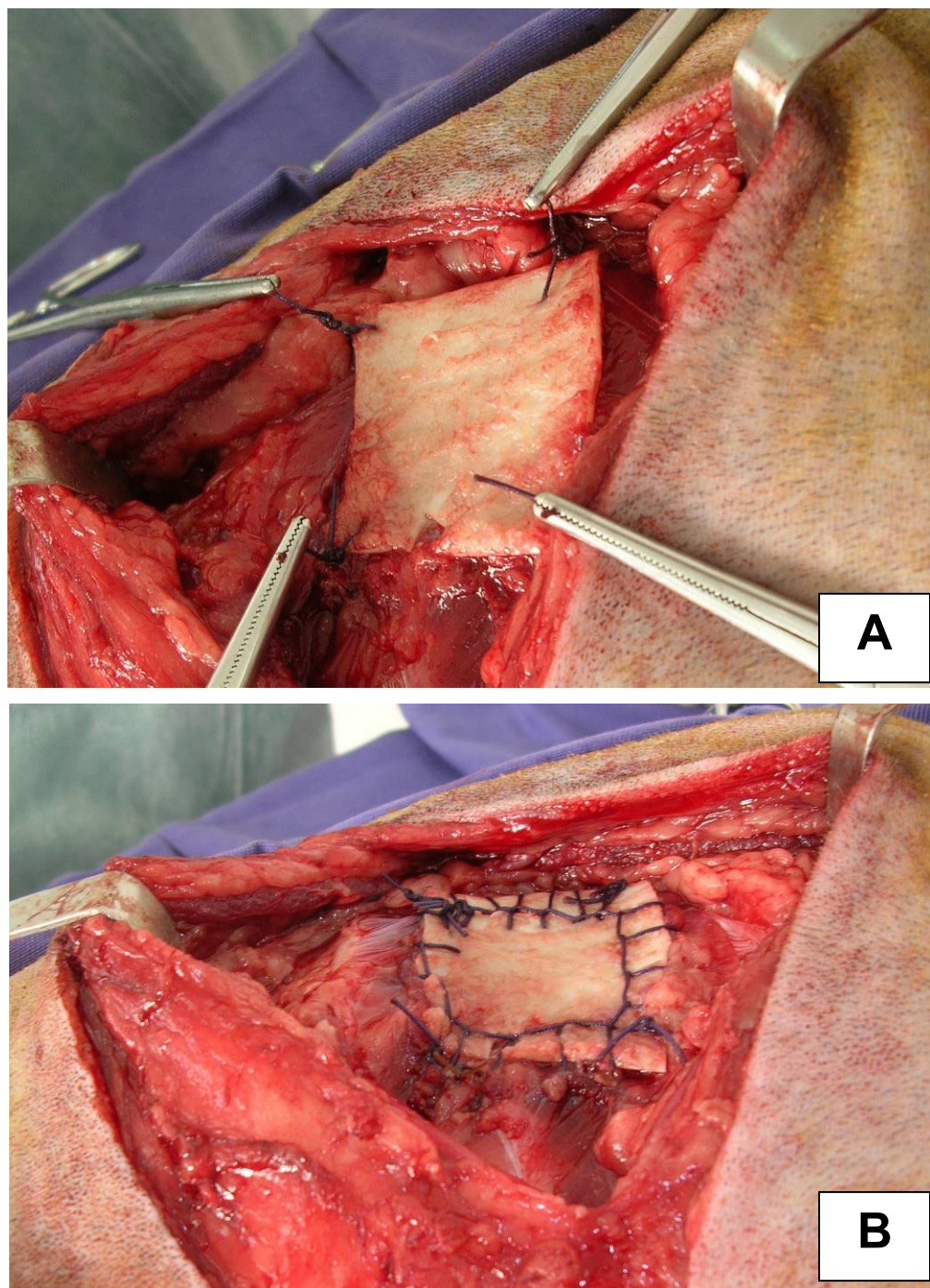


Figura 3. (A) Imagem fotográfica ilustrando a fixação da bioprótese de cartilagem auricular no tórax de cão. Observar a fixação da mesma com quatro pontos de ancoragem, com suturas simples. (B) Aspecto final da bioprótese de cartilagem fixada com padrão de sutura contínua festonada. UNESP, Jaboticabal, 2008.

2.7. Procedimentos pós-cirúrgicos

Foi utilizado “Colar Elisabetano” e aplicação de bandagem compressiva com gazes e atadura de crepe sobre a incisão, fixada com esparadrapos, essa higienizada e trocada a cada três dias.

No pós-operatório, os animais receberam tramadol (2mg/kg SC) imediatamente após o término da cirurgia e, depois, a cada oito horas por cinco dias.

2.8. Critérios de avaliação

2.8.1. Avaliação clínica

Os animais foram avaliados clinicamente a cada doze horas, durante sete dias após a realização dos procedimentos cirúrgicos, de modo a serem obtidas informações sobre as variáveis cardiorrespiratórias, deambulação, alimentação, defecação e diurese, e suas possíveis variações, decorrentes da técnica praticada.

2.8.2. Avaliação histopatológica

Foram realizadas biópsias incisionais nos animais experimentais, aos 15 (M1), 30 (M2) e 60 (M3) dias, os quais tiveram a região do leito receptor da bioprótese avaliado macroscopicamente. Os procedimentos consistiram de protocolos anestésicos e cirúrgicos semelhantes aos realizados no momento M0 (durante o procedimento cirúrgico para implantação da cartilagem), porém ligeiramente cranial ao anterior, com incisão sobre a área de transição entre a parede torácica e o tecido cartilaginoso implantado, e remoção de fragmento com, aproximadamente, 1,0cm X 1,0cm X 2,0cm desta zona transicional. Os fragmentos colhidos foram imersos individualmente em frascos com solução de formalina a 10%, a fim de serem processados para inclusão em parafina e coloração por Hematoxilina-Eosina (HE) e Tricrômio de Masson (TM), conforme

as normas adotadas pelo Laboratório de Anatomia Patológica, da Faculdade de Ciências Agrárias e Veterinárias da UNESP - *Campus* de Jaboticabal, para serem analisados em microscópio óptico binocular com equipamento para fotomicrografia (Olympus BX60).

2.8.3. Avaliação radiográfica

Foram realizados exames radiográficos em projeções laterais (L), ventro-dorsais (VD) e oblíquas (Obl) a 45 graus, nos animais, nos momentos zero, um, dois e três.

3. RESULTADOS

3.1. Achados clínicos

Os animais submetidos à toracotomia seguida de toracoplastia apresentaram alterações respiratórias após o retorno anestésico. Nas primeiras 24 horas, foram observados padrões espasmódicos de respiração torácica e predomínio de movimentação abdominal forçada. Após esta fase inicial, observou-se apenas padrão respiratório abdominal normal com discreta movimentação torácica, que evoluiu para padrões respiratórios fisiológicos normais após o terceiro dia. Não foi notada presença de movimentos paradoxais da parede torácica em nenhum dos animais operados.

Ainda, entre 12 e 36 horas após a intervenção cirúrgica, sete animais se apresentavam na posição quadrupedal ou de decúbito ventral, com exceções dos cães de números sete e nove, ativos, com deambulação normal, inclusive por terem se livrado das bandagens compressivas iniciais.

Não foram observadas diferenças marcantes na deambulação dos animais submetidos ao experimento senão aquelas relacionadas à restrição proporcionada pelo colar protetor e pela bandagem compressiva.

Foi observada a presença de coleção líquida sero-sanguinolenta em subcutâneo nas primeiras 36 horas, nos animais de números quatro e seis, pertencentes ao grupo dois, e sete, ao grupo três. O animal número quatro, grupo dois, apresentou também discreto enfisema subcutâneo; após uma drenagem com agulha hipodérmica e seringa de 20mL no local, e recolocação da bandagem compressiva em posição adequada, foi reabsorvido juntamente com a coleção líquida que havia se acumulado. Os animais de números seis (grupo dois) e sete (grupo três) também necessitaram ter suas bandagens compressivas reposicionadas após uma drenagem, o que foi fator determinante na resolução definitiva do achado.

Durante toda a fase experimental não foram observadas alterações indicativas de reação à membrana biológica utilizada, nem mesmo migrações, denotando grande estabilidade desta sobre a lesão torácica.

Após o sétimo dia, os animais tiveram suas bandagens e fitas cirúrgicas removidas, pois apresentavam padrões respiratórios e de locomoção normais, e as bordas cirúrgicas se apresentavam coaptadas, e em processo de cicatrização.

Após 15 dias, o bom estado dos animais era nítido e somente se podia observar macroscopicamente a linha de cicatrização em processo de reepitelização. Com exceção do cão de número cinco, do grupo dois, todos os demais aparentavam diminuição nas dimensões do defeito torácico, especialmente no sentido ventro-dorsal, em cerca de 2cm por 1cm, ficando próximo a 2cm no sentido dorso-ventral, por 5cm no sentido crânio-caudal.

Aos 30 dias, quase todos os animais apresentavam-se fisiologicamente estáveis, sem quaisquer alterações comportamentais ou clínicas que não a presença da linha de incisão cirúrgica e discreta depressão sobre o local de implantação, com exceção do cão número cinco, cujo tórax revelava nitidamente a região, sem qualquer diminuição das dimensões. Nesta fase, o animal de número cinco demonstrou sinais clínicos neurológicos (mioclonias) e respiratórios (pneumonia) compatíveis com doença contagiosa, indicativo de cinomose. Realizou-se tratamento de suporte com administração de solução fisiológica simples por via endovenosa para reidratação e antibioticoterapia de amplo espectro a cada 12 horas, durante quatro dias. Aos 30 dias, as condições físicas do referido animal se mostravam incompatíveis com a vida e este foi submetido ao procedimento de eutanásia, após o processo cirúrgico para realização da biópsia programada.

Decorridos 60 dias, era nítida a simetria entre os antímeros direito e esquerdo do tórax dos animais e não era possível delimitar o local que havia recebido a bioprótese, inclusive em função do crescimento dos pêlos. Mesmo após realização de tricotomia, a única evidência era a discreta cicatriz provocada pela incisão da região.

3.2. Achados macroscópicos da região que recebeu a bioprótese

A região que recebeu a bioprótese foi avaliada nos animais, no período que antecedeu a realização das biópsias incisionais. Após 15 dias do procedimento cirúrgico, o local se apresentava rico em tecido conjuntivo fibroso e adiposo, e extremamente vascularizado em todos os animais observados. A bioprótese estava na posição original e mantinha suas características, sem evidência de integração com o leito receptor, porém recoberto externamente por tecido conjuntivo fibroso.

Após 30 dias, notou-se retração da ferida em torno de 60% de suas dimensões originais e diminuição no volume de tecido conjuntivo adjacente. A membrana biológica implantada aparentava diminuição na espessura e maior fragilidade, porém o tecido que a permeava manteve a integração com o leito receptor, propiciando a estabilização da bioprótese. O animal de número cinco apresentou resultado discrepante com relação aos demais, com retardo na evolução cicatricial e incorporação da bioprótese.

Aos 60 dias, a bioprótese não era visível, haja vista a ocorrência de adesão de estruturas e tecidos adjacentes e revascularização da região. Houve redução no distanciamento entre as costelas seccionadas e preenchimento com tecidos conjuntivo fibroso e adiposo (Figura 4).

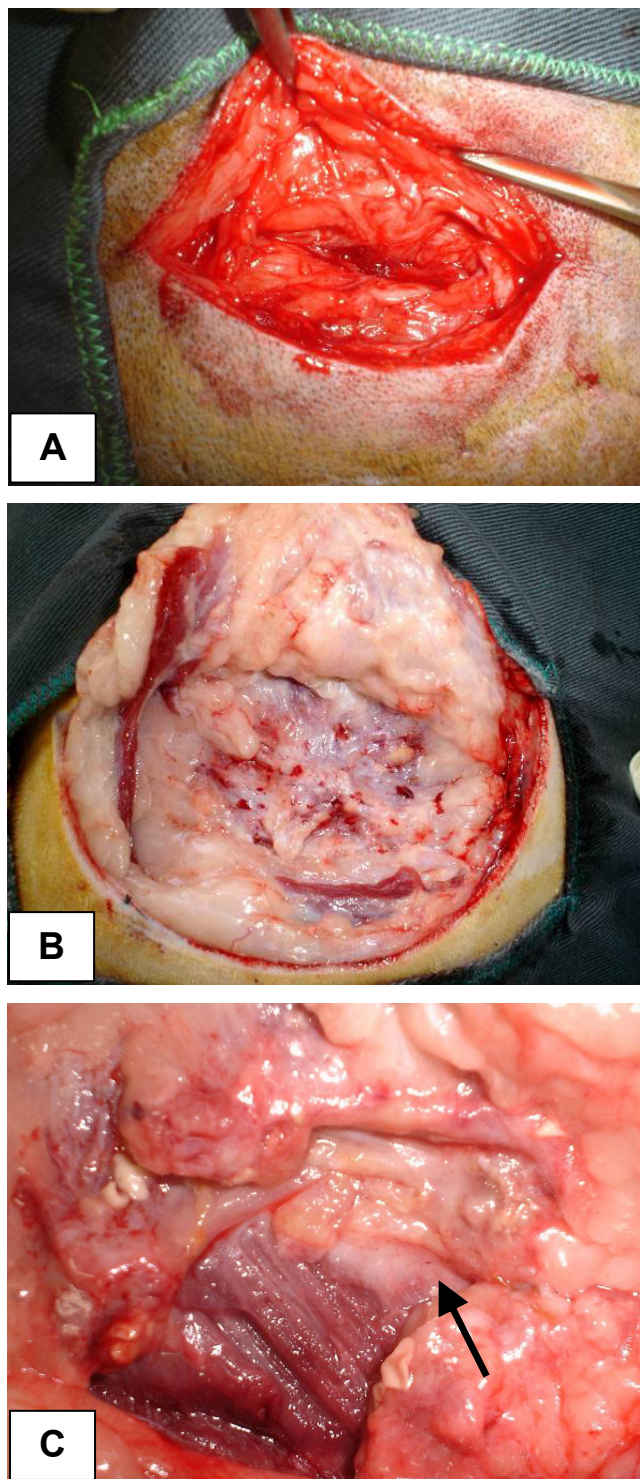


Figura 4. Imagens fotográficas obtidas do leito receptor de cães submetidos à implantação da bioprótese de cartilagem auricular suína na restauração da parede torácica: (A) aos 15 dias, (B) aos 30 dias, e (C) aos 60 dias. Nota-se o bom aspecto da região e o local de implantação da bioprótese retraído (seta), após 60 dias da fixação da bioprótese. UNESP, Jaboticabal, 2008.

3.3. Achados microscópicos do tecido cartilaginoso implantado

Ao serem avaliados os fragmentos de biópsia obtidos dos animais de números um, dois e três, que correspondem aos do grupo um (15 dias), notou-se que a cartilagem não apresentava alterações microscópicas, mantendo suas estruturas normais. Junto à cartilagem observou-se a presença de células inflamatórias polimorfonucleares neutrófilas (PMN) dispostas em uma faixa, muito próxima da cartilagem, entremeadas com o conjuntivo adjacente pertencente à bioprótese. Em contigüidade, verificou-se a presença de denso tecido de granulação e áreas em que predominava fibroplasia e deposição de colágeno (Figura 5). Células inflamatórias mononucleares (MN) eram observadas de forma dispersa. Ao redor dos fios de sutura havia MN e células gigantes tipo corpo estranho.

Na análise dos fragmentos oriundos dos animais de números quatro, cinco e seis, pertencentes aos do grupo dois (30 dias), evidenciou-se clara evolução do processo cicatricial. O tecido de granulação se apresentava com maior deposição de colágeno e conseqüente redução de fibroblastos e vasos sangüíneos. Os PMNs não mais se faziam presentes. Raros eosinófilos eram encontrados próximos à cartilagem ou junto a MN em áreas dispersas. A cartilagem mantinha-se com histologia normal (Figura 6).

Aos 60 dias, a avaliação microscópica dos fragmentos de biópsia dos cães de números sete, oito e nove, ilustrou processo cicatricial já caracterizado como maduro quanto à deposição de colágeno, redução do número de células inflamatórias MN, redução dos fios de sutura e das células gigantes. A integração com o tecido muscular era nítida, havendo uma interface de infiltração de fibras colágenas entre as musculares (Figura 7). A cartilagem se mantinha íntegra.

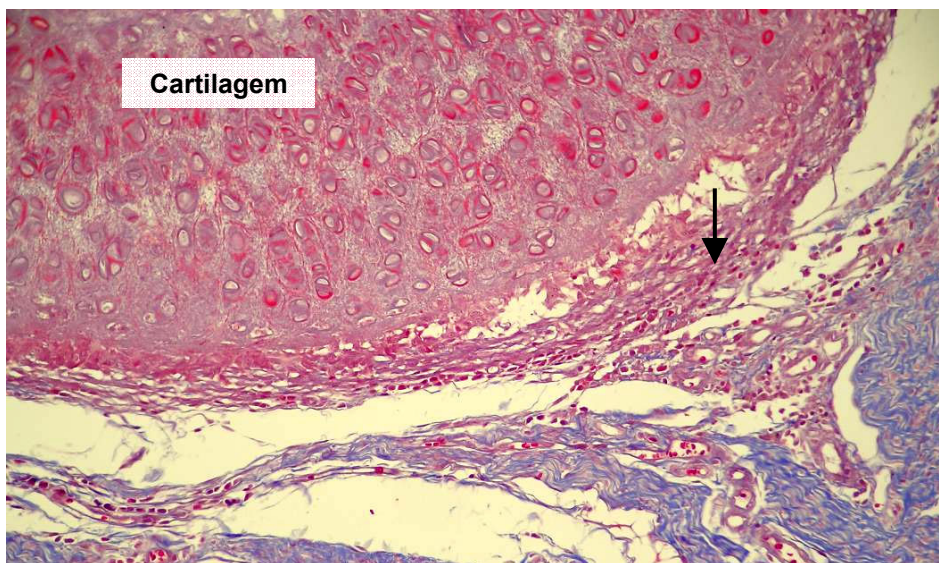


Figura 5. Fotomicrografia do fragmento de biópsia, colhido aos 15 dias, de cão submetido à implantação de bioprótese de cartilagem auricular, em sua parede torácica. Nota-se a presença de células inflamatórias polimorfonucleares e fibras conjuntivas (seta), e a formação de tecido de granulação e fibroplasia, próximo à cartilagem, HE, 200X. UNESP, Jaboticabal, 2008.

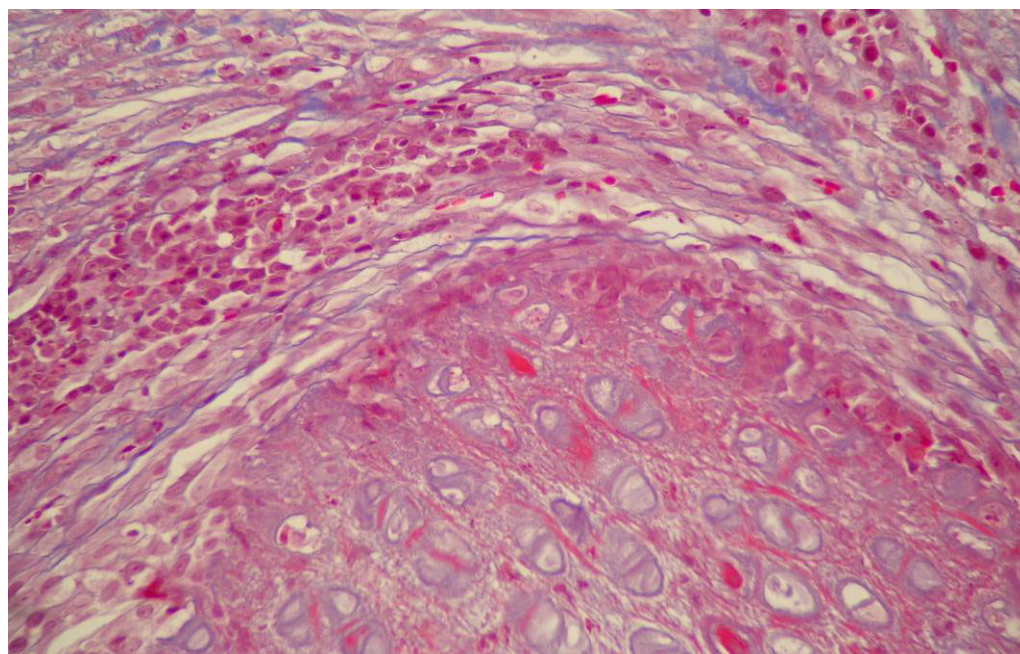


Figura 6. Fotomicrografia do fragmento de biópsia, colhido aos 30 dias, de cão submetido à implantação da bioprótese de cartilagem auricular suína, em sua parede torácica. Nota-se a redução de fibroblastos e vasos sanguíneos, HE, 200X. UNESP, Jaboticabal, 2008.

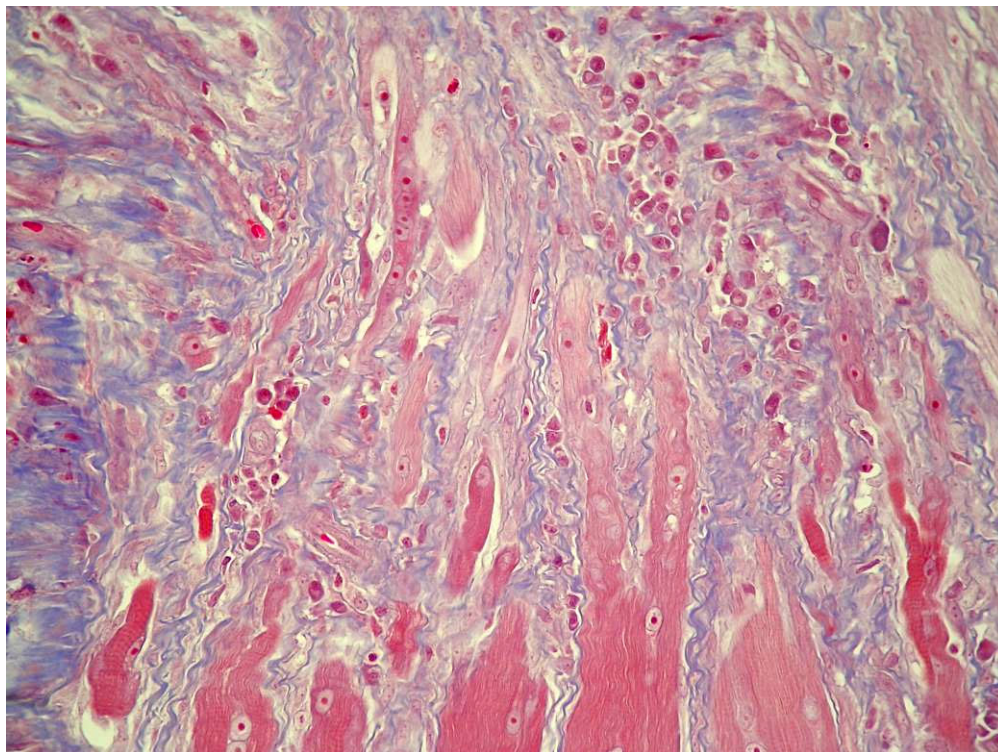


Figura 7. Fotomicrografia do fragmento de biópsia, colhido aos 60 dias, de cão submetido à implantação da bioprótese de cartilagem auricular suína em sua parede torácica. Observar amadurecimento cicatricial local e infiltração de fibras colágenas na musculatura, indicativo de incorporação da bioprótese, TM, 200X. UNESP, Jaboticabal, 2008.

3.4. Achados radiográficos

A análise das projeções radiográficas em posição oblíqua ilustrou que os animais evidenciavam a ausência de dois fragmentos das nona e décima costelas, com aproximadamente 3,0cm cada um, conferindo à parede torácica o aspecto de “janela”, mesmo após a inserção da membrana biológica (Figura 8). Aos 15 dias, foi notada a diminuição do distanciamento entre as porções (proximais e distais) das costelas, permanecendo em torno de 1,5cm. Aos 30 dias, as extremidades costais apresentavam-se mais aproximadas, com cerca de 1,0cm, evento que perdurou, sem expressivas alterações até os 60 dias (Figura 9). Também foi visibilizada, aos 30 dias, discreta reação óssea proliferativa nas extremidades destas porções.

Em nenhum momento foram notadas quaisquer imagens radiográficas indicativas de eventos deletérios, que não aqueles decorrentes das intervenções cirúrgicas, tais como alteração discreta da radiopacidade sobre a área operada, determinada pela presença de líquidos e ar no tecido subcutâneo.

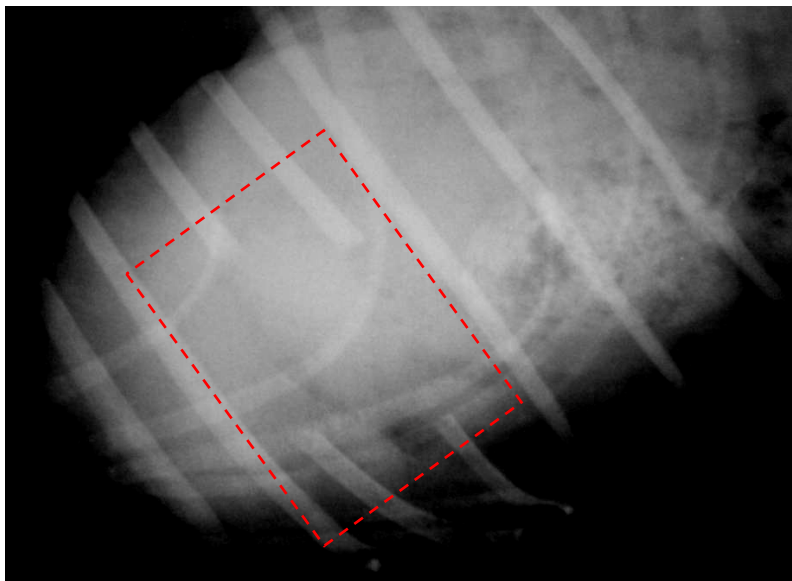


Figura 8. Imagem radiográfica de tórax de cão, em posição oblíqua, salientando a ausência de dois fragmentos costais, em destaque, imediatamente após a toracotomia experimental e implantação da bioprótese de cartilagem auricular de suíno. UNESP, Jaboticabal, 2008.

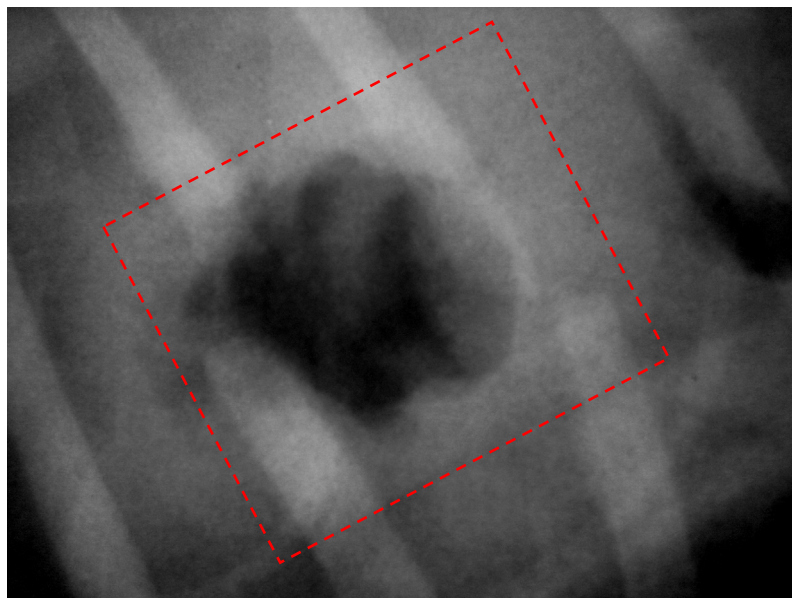


Figura 9. Imagem radiográfica de tórax de cão, em posição oblíqua, após 30 dias da implantação de bioprótese de cartilagem auricular de suíno. Observa-se em destaque a diminuição da lacuna formada pela ressecção das costelas em razão da retração cicatricial. UNESP, Jaboticabal, 2008.

4. DISCUSSÃO

A utilização de biopróteses em meios de preservação tem sido consagrada por autores como GOODMAN & GILMAN (1965); PIGOSSI (1967); FUENTES REYES (1994); SANTILLAN DOHERTY et al. (1995); DALECK et al. (1998); RABELO (2002), ao demonstrarem as vantagens da aplicação de tecidos orgânicos preservados em reparações cirúrgicas quanto ao fornecimento de substrato rico em colágeno e elastina, capacidades mecânica e de carga, aceitação pelo leito receptor. É praticamente irrestrita a amplitude de possibilidades de uso de membranas biológicas em cirurgia, seja essa relativa ao tipo (cartilagens, ligamentos, serosas, ossos) ou ao local de implantação (correções de hérnias, esôfago, tórax, musculaturas, intestino). Tais membranas biológicas são, em geral, de fácil obtenção uma vez que são removidas de animais de produção ou do próprio receptor. Os meios de preservação seguem, no contexto, o padrão da relação custo-benefício, dos quais são exigidas atividade antimicrobiana, facilidades de obtenção e armazenamento, e manutenção das capacidades físicas e químicas do material preservado, aliadas ao baixo custo.

Entre os meios estudados, no Brasil, a glicerina a 98% ou 99% tem sido o de escolha por, além das atividades supracitadas, diminuir as atividades antigênica e imunogênica da bioprótese e a possibilidade de armazenamento em temperatura ambiente. No estudo experimental desenvolvido, utilizou-se a cartilagem auricular, um material naturalmente rico em tecido colágeno e muito pouco vascularizado, fornecendo grande oferta de nutrientes como substrato, alta resistência mecânica e baixa atividade imunogênica, associada à preservação em glicerina a 98%, objetivando assegurar o máximo de estabilidade na restauração cirúrgica da parede torácica. Os resultados obtidos comprovaram essas capacidades a partir do momento em que não se observou nenhum caso de reação exacerbada ou rejeição à membrana biológica empregada. Em virtude do exposto, sobre a associação entre as características antimunogênica e de

diminuição da antigenicidade promovidas pela cartilagem preservada em glicerina, pode ser estudada a utilização em outras espécies e, até mesmo, em seres humanos, fisiologicamente semelhantes.

PIRKEY EHRHART et al. (1995) e SIQUEIRA et al. (1998) referiram diferentes métodos de restauração da parede torácica, com bons resultados, tendo os primeiros tratado os cães, em sua maioria (49 cães num total de 54), com ressecção em bloco da parede torácica, enquanto os segundos se basearam em remoção de costelas e toracorrafia com aproximação de musculatura. Os bons resultados obtidos nos experimentos supracitados se deram, provavelmente, pelo critério de escolha do método empregado em função da amplitude das lesões, e demonstraram que a casuística cirúrgica onde há necessidade de ressecção em bloco é muito alta, assegurando fundamentos para novos estudos sobre restauração após a execução de toracotomia em bloco, assim como o realizado no presente estudo.

STOPIGLIA et al. (1986) citaram variadas afecções que acometem o tórax de cães, tais como neoplasias, osteomielites, fístulas e fraturas múltiplas de costelas, salientando ainda ser quase sempre necessária a toracoplastia reconstrutiva com utilização de próteses. SHAHAR et al. (1997) referiram que estas enfermidades necessitam, na maioria dos casos, amplo debridamento da ferida, promovendo diminuição da disponibilidade tecidual para a síntese cirúrgica local, além da formação de grande espaço morto. Por este motivo, não foi efetuada sutura dos planos encontrados entre a pele e a parede torácica dos animais empregados neste estudo, o que possibilitou a simulação de cirurgia após eventuais ressecções e perdas teciduais, com surgimento de espaço morto na ferida cirúrgica. A utilização da bandagem compressiva rica em compressas de gazes sobre a ferida cirúrgica foi fator determinante no sucesso do procedimento pós-operatório no referente à contenção do espaço morto, uma vez que garantiu a estabilidade local apenas nos animais que se mantiveram com as bandagens, ao contrário daqueles quatro citados nos resultados que se viram livres ou com frouxidão destas, os quais tiveram formação de coleções líquidas sero-

sanguinolentas ou enfisema subcutâneo discreto até que foram drenadas e as bandagens novamente fixadas.

Uma das justificativas para o presente estudo se deu por citações de BRIGHT (1996) e ORTON (1998), quando referiram dificuldades na restauração torácica em razão da pouca disponibilidade de tecidos locais, seja pelas particularidades anatômicas da região, ou pela agressividade das lesões que acometem frequentemente a parede torácica de cães. O defeito criado sobre o tórax dos cães teve como intuito a criação artificial do ambiente cirúrgico pós-resssecção em bloco ou amplo debridamento de área afetada por enfermidades.

Dentre outros autores, GREER & PEARSON (1998) e TROSTLE & ROSIN (1994) descreveram desvantagens na aplicação de próteses sintéticas na restauração cirúrgica quanto à resistência e biocompatibilidade dos materiais usualmente empregados, enquanto SHAHAR et al. (1997) referiu alta complexidade nas técnicas de aplicação de retalhos musculares e miocutâneos, e transferência de omento. ARONSOHN (1996) afirmou que técnicas de avanço diafragmático promovem redução do volume respiratório em função da diminuição da cavidade. SANTILLAN DOHERTY et al. (1995) relataram a criação de outro defeito quando da utilização de enxertos pediculados para restauração da parede torácica. Tais colocações enfatizadas pelos autores supracitados favoreceram na escolha da prótese biológica deste estudo.

As técnicas de aplicações internas de próteses sintéticas para restauração da parede torácica referidas por BRIGHT (1996); HOSGOOD (1999) e FOSSUM (2002) suscitaram em, além de complexidade cirúrgica, ocorrência de aderências e irritações locais, o que não ocorreu durante o emprego da bioprótese de cartilagem auricular suína, por sua facilidade de fixação externa à lesão, corroborando com os achados de BRACCIALLI (2002), quando aplicada a cartilagem auricular bovina.

O fio absorvível hidrolisável (vicryl) utilizado para fixação da cartilagem suína no defeito promovido na parede torácica manteve suas características por período suficientemente longo para que a bioprótese fosse devidamente incorporada ao local da lesão e adjacências, podendo ser considerado como

interessante opção ao náilon proposto por SANTILLAN DOHERTY et al. (1995); BRIGHT (1996); BRACCIALLI (2002) e FOSSUM (2002).

DALECK (1999) e BRACCIALLI (2002) propuseram a ancoragem com pontos simples nas extremidades da bioprótese para sua fixação e adequação ao leito receptor, tendo sido executada neste estudo experimental, procedimento visto como prático e eficaz, permitindo com que a sutura das bordas com pontos contínuos fosse efetuada com maior liberdade. No entanto, utilizou-se neste experimento a sutura contínua festonada ao invés de simples, como relatadas pelos supramencionados autores, com intuito de garantir o máximo de vedação possível ao local de aplicação da membrana biológica. É fato que a sutura festonada pode promover maior grau de isquemia tecidual local, porém nada foi constatado nos achados histológicos, que evidenciaram alto grau de angiogênese ao redor da bioprótese no primeiro momento de restauração tecidual.

A quantidade de fragmentos de costelas removidos (dois fragmentos neste experimento), mesmo sendo inferior à descrita por BRACCIALLI (2002) e FOSSUM (2002), de três fragmentos, apresentou resultado satisfatório, uma vez que houve aproximação entre as porções proximal e distal das respectivas remanescentes. Aos 60 dias, próximo de 1,0cm de distância as separava, podendo-se presumir que pudesse ocorrer integração e consolidação ósseas, caso pudesse ser acompanhado radiograficamente por tempo superior ao aplicado no experimento.

É interessante salientar a não utilização de drenos torácicos neste trabalho experimental, opondo-se ao proposto por BRIGHT (1996) e KUNTS (1998), haja vista que relatos de SWEET & WATERS (1991); ARONSOHN (1996); BRIGHT (1996); SHAHAR et al. (1997); BRACCIALLI (2002) e FOSSUM (2002) citaram a necessidade da estabilização ventilatória dos animais o mais rapidamente possível, com a prática de vedação cirúrgica apropriada da parede torácica e o uso de bandagens compressivas, assegurando-se a proteção local e o menor desconforto aos cães operados. Os resultados obtidos em meio à metodologia utilizada foram convergentes com as citações destes supramencionados autores,

reafirmando que a aplicação de bandagens compressivas foi determinante para a boa evolução clínica dos cães operados.

O tipo de prótese foi outro fator de importância no experimento, pois a cartilagem auricular suína se manteve estável e adequadamente posicionada durante todo o período, sem formação de rugas ou enfraquecimento aparente, mesmo sendo menos espessa e mais flexível que a cartilagem auricular bovina, empregada por BRACCIALLI (2002), porém mais firme que o pericárdio eqüino utilizado por STOPIGLIA (1986). Deve-se acrescentar que a obtenção e manipulação da cartilagem auricular suína é muito simples, permitindo que este venha a ser um material de eleição para cirurgias onde se requeira resistência, flexibilidade. A cartilagem auricular bovina aparentemente possui características importantes, entretanto as peças obtidas podem ser demasiadamente espessas e rígidas em função da idade do animal doador, além de fornecer menor área de membrana por orelha que a de suínos.

Os exames histológicos confirmaram a incorporação da prótese biológica ao leito receptor, sem evidência de complicações, cuja inflamação ocorrida nos cães pode ter sido ocasionada por fase de restauração cicatricial, considerada normal para qualquer tipo de lesão, opondo-se às referências de GREER & PEARSON (1998) e MAZZINI & MANTOVANI (1999) quando afirmaram que próteses inabsorvíveis podem manter reações inflamatórias constantes e facilidade para adquirirem infecção. Deve-se salientar que a prótese de cartilagem auricular de suínos preservada em glicerina deixou de ser visível macroscopicamente aos 60 dias, e antes, aos 15 dias, já havia sido envolta por camadas de tecido conjuntivo fibroso. A diminuição gradativa da vascularização (final da fase de angiogênese) adjacente é outro fator que pode ter diminuído a tendência ou predisposição à infecção, além, obviamente, da ausência de vascularização da membrana biológica.

Acredita-se que as imagens radiográficas possibilitaram o acompanhamento da retração cicatricial ao longo do período experimental, uma vez que pode ser notada a aproximação das porções proximal e distal dos fragmentos de costelas remanescentes no antímero direito. Salienta-se ainda a

visibilização de pequena reação proliferativa nas extremidades ósseas dessas porções, aos 30 dias, evidência adicional às já mencionadas para as possibilidades de osteointegração e consolidação, porém também sugestiva de inflamação, infecção ou reação local, estas sem qualquer sustentação clínica.

5. CONCLUSÕES

Baseando-se nos dados observados neste estudo experimental desenvolvido, conclui-se que:

- A integridade da bioprótese é nitidamente notada, microscopicamente, em todos os momentos de avaliação, nos animais avaliados.
- A implantação da bioprótese de cartilagem auricular de suínos apresenta-se como técnica cirúrgica relativamente simples, de rápida evolução clínica.
- A cartilagem auricular suína preservada é um excelente material para restauração da parede torácica de cães.
- São justificáveis novos estudos acerca da ocorrência de osteointegração ou não das porções de costelas remanescentes avaliando-se animais por tempo maior ao atualmente utilizado.

6. REFERÊNCIAS ⁶

ALVARENGA, J. Possibilidades e limitações da utilização de membranas biológicas preservadas em cirurgia. In: DALECK, C.R. **Tópicos em cirurgia de cães e gatos**. Jaboticabal: Fundação de Estudos e Pesquisas em Agronomia- Universidade Estadual Paulista de Botucatu, 1992. p. 33-39.

ARONSOHN, M. G. Parede torácica. In: BJORAB, MJ. **Técnicas atuais em cirurgia de pequenos animais**. 3. ed. São Paulo: Roca, 1996. Cap. 23. p. 343-345.

BANKS, W. J. Tecido de sustentação: cartilagem. In: _____. **Histologia veterinária aplicada**. 2. ed. São Paulo: Manole, 1992. p. 124-136.

BATISTA, L. C.; DALECK, C. R.; SHIMANO, A. C.; ALESSI, A. C.; ABRAHÃO, M. S. Estudo comparativo da resistência à tração do peritônio (bovino, eqüino, suíno e canino) a fresco e conservado em glicerina. **Bras. Journ. of Vet. Res. and Anim. Sci.**, São Paulo, v. 33, supl., p. 305-312, 1996.

BAUNGARTEN, L.B.; FREITAS, P.M.C.; EURIDES, D.; SALGADO, A.E.P.; NUNES, L.C.; BELETTI, M.E. Blefaroplastia em coelhos por meio de cartilagem auricular alógena conservada em solução saturada de NaCl. **Arq. Bras. Med. Vet. Zootec.** , Belo Horizonte, v. 59, n. 5, 2007 .

BELANGER, L. Tecidos esqueléticos. In WEIS, L.; GREEP, R.O.; LOBO, B. A. **Histologia**. Rio de Janeiro: Guanabara Koogan, 1981. Cap. 6, p. 170-179.

BJORLING, D. E. Tratamento do trauma torácico. In: BIRCHARD, J. S.; SHERDING, G.R. **Manual Saunders clínica de pequenos animais**. São Paulo: Roca, 1998. Cap. 24, p. 666-673.

⁶ Associação Brasileira de Normas Técnicas - ABNT (NBR 6023/2002)

BOWMAN, K. L.; BIRCHARD, S. J.; BRIGHT, R. M. Complications associated with the implantation of polypropylene mesh in dogs and cats: a retrospective study of 21 cases (1984-1996). **J. Am. Anim. Hosp. Assoc.**, Denver, v. 34, n. 3, p.225-233,1998.

BRACCIALLI, C. S.; DALECK, C. R.; COSTA NETO, J. M., ALESSI, A. C.; VICENTI, F.A. M. Implante de cartilagem auricular de bovino conservada em glicerina a 98%, na aurícula de cães. **Vet. Not**, Uberlândia, v. 7, n. 1, p. 53-59, 2001.

BRACCIALLI, C. S. **Restauração da parede torácica de cães com cartilagem auricular de bovino conservada em glicerina**. 2002. 68f. Tese (Doutorado) Faculdade de Ciências Agrárias e Veterinárias da Universidade Estadual Paulista, Jaboticabal, 2002.

BRIGHT, R. M. Uso de implante de malha para reconstrução de defeitos da parede torácica. In: BOJRAB, M. J. **Técnicas atuais em cirurgia de pequenos animais**. 3. ed. São Paulo: Roca, 1996. Cap. 23, p. 341-343.

BRUSCHINI, P.; SEGNINI, G.; VIACAVAL, P.; BERRETINI, S.; SELLARI FRANCESCHINI, S.; BOTTONI, S.; PIRAGINE, F. La Cartilagine costale bovina come materiale di ricostruzione in otologia: risultati anatomo -funzionali: **Acta Otorhinolaryngol. Ital.**, Pisa, v. 12, n. 5, p. 443-450, 1992.

CAPPELLO, M.; LEGRAND, A.; De TROYER A. Determinants of rib motion in flail chest. **Am. J. Respir. Crit. Care Med.**, New York, v. 159, n. 3, p. 886-891,1999.

DALECK, C.R.; GANDOLFI, W.; DALECK, C.L.M.; ALESSI, A. C. Esofagoplastia cervical em cão com peritônio autólogo ou homólogo conservado em glicerina – "estudo experimental". Jaboticabal: **Ars Vet.**, v.3, n.2, p.195-202, 1987.

DALECK, C. R.; ABRAHÃO, M. S.; SHIMANO, A. C.; ALESSI, A. C. Resistência à tração do peritônio de bovino a fresco e conservado em glicerina: estudo experimental. **Hora Vet.**, Porto Alegre, v.18, n.103, p. 61-64,1998.

DALECK, C. R. **Reparação cirúrgica da "pars muscularis" do diafragma por ligamento nugal xenólogo conservado em glicerina a 98%: estudo experimental em cães.** 1999. 91 f. Tese (Livre Docência em Medicina Veterinária) - Faculdade de Ciências Agrárias e Veterinária, Universidade Estadual Paulista, Jaboticabal, 1999.

DOIGE, C.E.; WEISBRODE, S.E. 1998. Doenças dos Ossos e Articulações. In: Carlton, W.W.; McGavin, M.D. **Patologia veterinária especial - Thomson.** 2.ed. Porto Alegre: Artmed, pp.448-485, 1998.

ELLISON, G. W.; TROTTER, G. W.; LUMB, W. V. Reconstructive thoracoplasty using spinal fixation plates and polypropilene mesh. **J. Am. Anim. Hosp. Assoc.**, Denver, n. 17, p. 613-619, 1981.

FEENEY, D. A.; JOHNSTON, G. R.; GRINDEM, C. B.; TOOMBS, J. P.; CAYWOOD, D.D.; HANLON, G. F. Malignant neoplasia of the ribs: clinical, radiographic, and pathologic findings. **J. Am. Vet. Med. Assoc.**, Chicago, v. 180, n. 8, p. 927-933, 1982.

FERRI, R. G.; CALICH, V. L. G.; VAZ, C. A. C, **Imunologia.** São Paulo: Edusp, 1977. 317 p.

FOSSUM, T. W. Cirurgia do sistema respiratório inferior: pulmões e parede torácica. In: _____. **Cirurgia de pequenos animais.** São Paulo: Roca, 2002. p. 723-751.

FRANCISCO, M. M. S. **Aloenxerto de cartilagem auricular conservada em glicerina, em defeito palatino produzido experimentalmente em cães.** 2001. 63 f. Dissertação (Mestrado) - Faculdade de Ciências Agrárias e Veterinárias da Universidade Estadual Paulista, Jaboticabal, 2001.

FUENTES REYES, E. E. Testes físicos comparativos de membranas biológicas preservadas em glicerina, congeladas e a fresco. **Braz. J. Vet. Res. Anim. Sci.**, São Paulo, v. 31, n. 1, p. 73,1994.

GABRIELLI, M. F.; OKAMOTO, T.; MARCANTONIO; E.; BARBOSA, C. E. Autogenous transplantation of rib cartilage, preserved in glycerol, to the malar process of rats: a histological study. **J. Nihon. Univ. School Dent.**, v.28, p.87-99, 1986.

GOODE, R. L. Bone and cartilage grafts: currents concepts. **Otolaryngol. Clin. North Am.**, Philadelphia, v. 5, n. 3, p. 447-455, 1972.

GOODMAN, L. S.; GILMAN, A. **The pharmacological basis of therapeutics**. 3. ed. New York: Mae Milian, 1965. 977 p.

GRAEBER, G. M.; COHEN, D. J.; PATRICK, D. H.; WOLF, R E.; HOTARD, M. C.; ZAJTCHUK, R. Rib fracture healing in experimental flail chest. **J. Trauma**, Baltimore, v. 25, n. 9, p.903-908, 1985.

GREER, R. T.; PEARSON, P. T.; Biomateriais. In: SLATTER, D. **Manual de cirurgia de pequenos animais**. 2. ed. São Paulo: Manole,1998. Cap.9, p.133-142.

GUIMARÃES, G. C.; SCAVONE, A. R. F.; MACHADO M. R. F.; CRUZ, C.; CAPALBO, A. C.; SANTOS, A. L. Q. Avaliação histológica de membranas biológicas bovinas conservadas em glicerina e a fresco. **Biosci. J.**, Uberlândia, v. 23, n. 3, p. 120-127, 2007.

HOSGOOD, G. Parede e cavidade torácica. In: HARARI, J. **Cirurgia de pequenos animais**. Porto Alegre: Artmed, 1999. v.1, cap. 9, p.133-140.

JANSEN, J. A.; VAN DER WAERDEN, J. P.; GWALTER, R. H;; VAN ROOY, S. A.; Biological and migrational characteristics of transponders implanted into beagle dogs. **Vet. Rec.**, London, v. 145, n. 12, p. 329-333,1999.

JUNQUEIRA, L. C.; CARNEIRO, J. **Histologia básica**. 6. ed. Rio de Janeiro: Guanabara Koogan,1985. 388 p.

KORNBLUT, A. D.; STARKIT. W.; VAP, J. G.; DeFRIES, H. O. The role of autografts, homografts, heterografts, and alloplastic implants in reconstructive head and neck surgery. **Otolaryngol. Clin. North. Anim** Philadelphia, v. 15, n. 1, p. 147-160, 1982.

KUNTZ, C. A. Thoracte surgical oncology. **Clin. Tech. Small Anim. Pract**, Philadelphia, v. 13, n. 1, p. 47-52, 1998.

MADARAME, H.; ITOH, H.; YOSHIDA, S.; SAKONJU, I.; TAKASE, K.; HASEGAWA, Y. Canine mesenchymal chondrosarcoma of the ribs. **J. Vet. Med. Sei.**, Tokyo, v. 60, n. 8, p. 975-979, 1998.

MATTHIESEN, D. T.; CLARK, G. N.; ORSHER, R. J.; PARDO, A. O.; GLENNON, J.; PATNAIK, A. K. En bloc resection of primary rib tumors in 40 dogs. **Vet. Surg.**, Philadelphia, v. 21, n. 3, p. 201-204, 1992.

MAZZINI, D. L.; MANTOVANI, M. Fechamento da parede abdominal com afastamento parcial das bordas da aponeurose utilizando sobreposição com telas de Vicryl ou Marléx em ratos. **Acta Cir. Bras.** São Paulo, v. 14, n. 1, p. 28-34, 1999.

MELO, E. G. Glicerol como meio conservante de aloenxerto ósseo: estudo experimental em cães. **Vet. Not**, Uberlândia, v. 5, n. 1, p. 141-142, 1999.

MONTGOMERY, R. D.; HENDERSON, R. A.; POWERS, R. D.; WITHROW, S. J.; STRAW, R. C.; FREUND, J. D.; OGILVIE, G. K.; KLAUSNER, J. S.; CAYWOOD, D. D.; NORRIS, A. M.; MCCAWE, D.; TOMLINSON, J. L.; FOWLER, J. D. Retrospective study of 26 primary tumors of the osseous thoracic wall in dogs. **J. Am. Anim. Hosp. Assoc.**, Denver, v. 29, n. 1, p. 68-72, 1993;

ORTON, E. C. Parede torácica. In: SLATTER, D. **Cirurgia de pequenos animais**. São Paulo: Manole, 1998. p. 456-468.

PIGOSSI, N. **A glicerina na conservação da dura-máter: estudo experimental.** 1967. 36 f. Tese (Livre Docência) - Faculdade de Medicina, Universidade de São Paulo, São Paulo, 1967.

PIRKEY EHRHART, N.; WITHROW, S.J.; STRAW, R. C.; EHRHART, E. J. PAGE, R. L.; HOTTINGER, H. L.; HAHN, K. A.; MORRISON, W. B.; ALBRECHT, M. R.; HEDLUNG, C. S. et al. Primary rib tumors in 54 dogs. **J. Am. Anim. Hosp. Assoc.**, Denver, v. 31, n. 1, p. 65-69, 1995.

RABELO, R. E.; PAULO, N. M.; SILVA, L. A. F.; ROMANI, A. F.; VIANA FILHO, P. R. L.; VERÍSSIMO, A. C. C. Uso do centro frênico diafragmático na correção de hérnias umbilicais recidivantes em bovinos. **Rev. Bras. Cir. Vet.** Rio de Janeiro, v, 9, n. 1 Supl., p. 269-271, 2002.

RAISER, A. G. ; PIPPI, N. L. ; GRAÇA, D. L. ; SILVEIRA, D. S.; ZINN, L. L. ; BAIOTTO, G. C.; BORDIM, A I. Implantação de homoenxerto heterotópico na artéria femoral de cães. **Arq. Bras. Med. Vet. Zootec.** Belo Horizonte, v. 52, n. 3, p. 222-229, 2000.

SANTIAGO, J. L. **Avaliações histológicas de transplantes autógenos de cartilagem hialina natural e termicamente tratada em coelhos** (*Oryctolagus cuniculus* L.).1989. 57 f. Tese (Doutorado) - Faculdade de Odontologia Universidade de São Paulo, São Paulo, 1989.

SANTILLAN DOHERTY, P.; JASSO-VICTORIA, R.; SOTRES-VEGA, A.; OLMOS, R.; ARREOLA, J. L.; GARCIA, D.; VANDA, V.; GAXIOLA, M. Reparación de defectos de parede tóracoabdominal de perros con bioprótesis de pericárdio bovino. **Rev. Invest. Clin.**, México, v. 47, n. 6, p. 439-446, 1995.

SHAHAR, R.; SHAMIR, M.; JOHNSTON, D. E. A technique for management of bfte wounds ofthe thoracic wall in small dogs. **Vet. Surg.**, Philadelphia, v. 26, n. 1, p. 45-50, 1997.

SIQUEIRA, V. J.; BERNIS, W.; BERNIS, V. M. O. Traumatismo toraco-abdominal em um cão: relato de caso. **Hora Vet.**, Porto alegre, v. 18, n. 104, p.22-24, 1998.

STOPIGLIA, A. J.; ALVARENGA, J.; MORAIS BARROS, P. S.; GUERRA, J. L.; IWASAKI, M. Reparation chirurgical de la paroi thoracique du chien. **Le Point Vet.**, Paris, v. 18, n. 97, p. 239-243, 1986.

SWEET, D. C.; WATERS, D. J.; The role of surgery in the management of dogs wich rathologia conditions ofttie thorax: part 11. **Compend. Contin. Educ. Pract. Vet.**, Carolina do Norte, v. 13, n, 11, p.1771-1776,1991.

TROSTLE, S. S.; ROSIN, E. Selection of Prosthetic Mesh Implants. **Compend. Contin. Educ. Pract. Vet.**, Carolina do Norte, v. 16, n. 9, p.1147-1154,1994.

WANGERIN, K.; EWERS, R.; BUMANN, A. Behavior of differentiy sterilized allogenic lyophilized cartilage implants in dogs. **J. Oral Maxillofac. Surg.**, Philadelphia, v. 45, n. 3, p. 236-242, 1987.

Livros Grátis

(<http://www.livrosgratis.com.br>)

Milhares de Livros para Download:

[Baixar livros de Administração](#)

[Baixar livros de Agronomia](#)

[Baixar livros de Arquitetura](#)

[Baixar livros de Artes](#)

[Baixar livros de Astronomia](#)

[Baixar livros de Biologia Geral](#)

[Baixar livros de Ciência da Computação](#)

[Baixar livros de Ciência da Informação](#)

[Baixar livros de Ciência Política](#)

[Baixar livros de Ciências da Saúde](#)

[Baixar livros de Comunicação](#)

[Baixar livros do Conselho Nacional de Educação - CNE](#)

[Baixar livros de Defesa civil](#)

[Baixar livros de Direito](#)

[Baixar livros de Direitos humanos](#)

[Baixar livros de Economia](#)

[Baixar livros de Economia Doméstica](#)

[Baixar livros de Educação](#)

[Baixar livros de Educação - Trânsito](#)

[Baixar livros de Educação Física](#)

[Baixar livros de Engenharia Aeroespacial](#)

[Baixar livros de Farmácia](#)

[Baixar livros de Filosofia](#)

[Baixar livros de Física](#)

[Baixar livros de Geociências](#)

[Baixar livros de Geografia](#)

[Baixar livros de História](#)

[Baixar livros de Línguas](#)

[Baixar livros de Literatura](#)
[Baixar livros de Literatura de Cordel](#)
[Baixar livros de Literatura Infantil](#)
[Baixar livros de Matemática](#)
[Baixar livros de Medicina](#)
[Baixar livros de Medicina Veterinária](#)
[Baixar livros de Meio Ambiente](#)
[Baixar livros de Meteorologia](#)
[Baixar Monografias e TCC](#)
[Baixar livros Multidisciplinar](#)
[Baixar livros de Música](#)
[Baixar livros de Psicologia](#)
[Baixar livros de Química](#)
[Baixar livros de Saúde Coletiva](#)
[Baixar livros de Serviço Social](#)
[Baixar livros de Sociologia](#)
[Baixar livros de Teologia](#)
[Baixar livros de Trabalho](#)
[Baixar livros de Turismo](#)