

**UNESP**

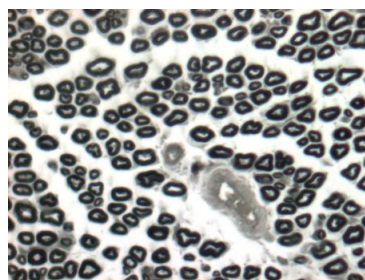
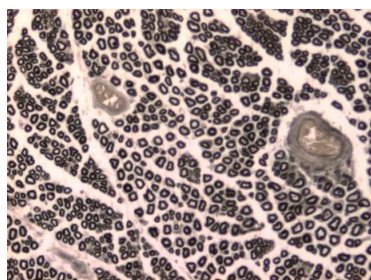
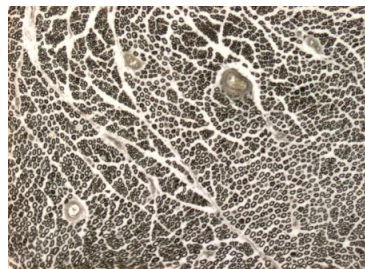
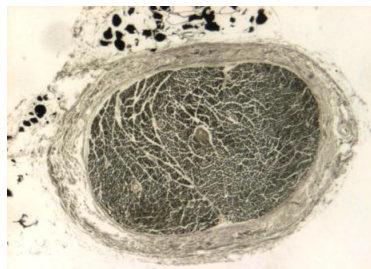
**DOMINGOS DONIZETI ROQUE**

**ENXERTO VENOSO AO AVESSE E NORMAL, COM OU SEM  
PREENCHIMENTO DE MÚSCULO, EM REGENERAÇÃO NERVOSA DE  
RATOS.**

Tese apresentada ao programa de Pós-Graduação da Faculdade de Medicina da  
Universidade Estadual Paulista “Julio de Mesquita Filho”, Campus de Botucatu-SP,  
para obtenção do título de Doutor em Bases Gerais da Cirurgia.

**Orientador: Prof. Dr. Fausto Viterbo**

**Botucatu  
2008**



# **Livros Grátis**

<http://www.livrosgratis.com.br>

Milhares de livros grátis para download.



**UNESP**

**DOMINGOS DONIZETI ROQUE**

**ENXERTO VENOSO AO AVESSO E NORMAL, COM OU SEM  
PREENCHIMENTO DE MÚSCULO, EM REGENERAÇÃO NERVOSA DE  
RATOS.**

Tese apresentada ao programa de Pós-Graduação da Faculdade de Medicina da Universidade Estadual Paulista “Julio de Mesquita Filho”, Campus de Botucatu-SP, para obtenção do título de Doutor em Bases Gerais da Cirurgia.

**Orientador : Prof. Dr. Fausto Viterbo**

**BOTUCATU-SP**

**2008**

FICHA CATALOGRÁFICA ELABORADA PELA SEÇÃO TÉCNICA DE AQUISIÇÃO E TRATAMENTO  
DA INFORMAÇÃO  
DIVISÃO TÉCNICA DE BIBLIOTECA E DOCUMENTAÇÃO – CAMPUS DE BOTUCATU – UNESP  
BIBLIOTECÁRIA RESPONSÁVEL: SELMA MARIA DE JESUS

Roque, Domingos Donizeti

Enxerto venoso ao avesso e normal, com e sem preenchimento de músculo, em regeneração nervosa de ratos. / Domingos Donizeti Roque. Botucatu :[s.n.], 2008.

Venous graft inside-out and standard graft with or without muscle filling, in rat's nerve regeneration.

Tese (doutorado) - Faculdade de Medicina de Botucatu, Universidade Estadual Paulista, 2008.

Orientador: Fausto Viterbo

Assunto CAPES:40102017

1. Sistema nervoso - Regeneração - Estudos experimentais 2. Nervos -Enxerto

CDD 617.473

Palavras-chave: tubulização; enxerto de veia jugular externa; músculo esquelético; nervo ciático; ratos; regeneração nervosa.

**Keywords:** nerve tubulization autologous; vein graft external jugular; skeletal muscle; sciatic nerve; rats, nervous regeneration

## **AGRADECIMENTOS**

## DEDICO ESTE TRABALHO

### Família

“A boa família é aquela que quando não nos compreende, quando desaprova alguma escolha nossa, mesmo assim nos faz sentir aceito e respeitado. É onde sempre somos queridos e onde sempre temos lugar.”

Aos meus pais, José e Etelvina, amor verdadeiro e incondicional, no qual aprendi o verdadeiro sentido da palavra família.

A minha esposa, Rosiani, pelo incentivo.

As minhas filhas Mariani e Laura, duas jóias preciosas que me realizaram na difícil, mas gratificante tarefa de ser Pai.

Aos meus irmãos, José Sidney e Cidinha por todos os momentos que passamos juntos e pela atenção e orientação.

Aos meus sogros, Vitório e Rosa pela atenção às nossas filhas nos nossos momentos de ausências e apoio.

Meu amor e agradecimento

## Agradecimentos Especiais

Aos Professores Doutores:

FAUSTO VITERBO, pela orientação para que este trabalho pudesse acontecer.

JESUS CARLOS ANDREO, pela amizade, companheirismo e dedicação. Você para mim faz jus ao seu nome JESUS.

ANTÔNIO DE CASTRO RODRIGUES, pela iniciativa de uma nova idéia, que aconteceu nestas linhas.

ANTÔNIO MARCOS ORSI, pelo brilhantismo nas correções e pela amizade de trabalho na arte de ensinar.

ELIO HITOSHI SHINOHARA, pela amizade, irmandade, vivência e trabalho.

ODAIR FRANCISCO, pela orientação na estatística e amizade.

MEU ETERNO AGRADECIMENTO

## AGRADECIMENTO A DEUS

Agradeço a Deus, autor da vida, que incomparável e inconfundível na sua infinita bondade, compreendeu o meu anseio e me deu a necessária coragem para atingir os meus objetivos. Ofereço o meu porvir e peço forças para sempre agir com eficiência em meu trabalho em prol da vida.



## Agradecimentos

Ao coordenador do Programa de Pós-graduação em Cirurgia, área de Concentração em Bases Gerais da Cirurgia – Faculdade de Medicina – UNESP de Botucatu-SP, Prof. Dr. Cesar Tadeu Spadella.

Ao ex-coordenador do Programa de Pós-graduação em Cirurgia, área de Concentração em Bases Gerais da Cirurgia – Faculdade de Medicina – UNESP de Botucatu-SP, Prof. Dr. Antônio José Maria Catâneo.

Aos Docentes do Programa de Pós-graduação em Cirurgia, área de Concentração em Bases Gerais da Cirurgia – Faculdade de Medicina – UNESP de Botucatu-SP.

Aos Funcionários da Seção de Pós-graduação da Faculdade de Medicina – UNESP de Botucatu-SP, Janete Aparecida Herculano Nunes Silva, Nathanael Pinheiro Salles, Regina Célia Spadin, Lilian Cristina Nadal Bianchi Nunes, Andrea Paula Longo Devidé.

À secretária do Programa de Pós-graduação em Cirurgia, área de Concentração em Bases Gerais da Cirurgia, Simone Barroso Corvino Camargo.

Aos funcionários da Biblioteca da Universidade Estadual Paulista – UNESP Botucatu-SP, Rosemary Cristina da Silva.

A todos que direta ou indiretamente, contribuíram para realização deste trabalho.

Muito Obrigado.

## SUMÁRIO

### Resumo

### Abstract

<b>1- Introdução.....</b>	<b>11</b>
1.1- Considerações gerais.....	12
1.2- Considerações gerais sobre o nervo periférico.....	14
1.3- Lesões nervosas periféricas.....	16
1.4- Degeneração Walleriana.....	19
1.5- Regeneração nervosa periférica.....	22
1.6- Reparo nervoso periférico.....	27
1.7- Reparo nervoso periférico com o uso de vasos sanguíneos.....	31
<b>2- Objetivo.....</b>	<b>41</b>
<b>3- Método.....</b>	<b>42</b>
3.1- Animais e grupos experimentais.....	43
3.2- Procedimentos cirúrgicos.....	44
3.3- Sacrifício e coleta das amostras.....	47
3.4- Processamento histológico das amostras do nervo ciático.....	47
3.5- Análise quantitativa e tratamento estatístico.....	49
<b>4 - Resultados.....</b>	<b>50</b>
4.1- Análise qualitativa.....	51
4.1.1 - Características morfológicas do grupo Sham.....	51
4.1.2 - Características morfológicas do enxerto no grupo VASP.....	52
4.1.2.1- Região do enxerto.....	52
4.1.2.2- Região do coto distal.....	53
4.1.3 - Características morfológicas do enxerto no grupo VAME.....	54
4.1.3.1- Região do enxerto.....	54
4.1.3.2- Região do coto distal.....	55
4.1.4 - Características morfológicas do enxerto no grupo VNSP.....	56
4.1.4.1- Região do enxerto.....	56
4.1.4.2- Região do coto distal.....	57
4.1.5 - Características morfológicas do enxerto no grupo VNME.....	58
4.1.5.1- Região do enxerto.....	58
4.1.5.2- Região do coto distal.....	59
4.2 - Análise quantitativa.....	60

4.2.1 - Características morfométricas dos grupos.....	60
4.2.1.1- Área da fibra nervosa na região do enxerto.....	60
4.2.1.2- Área da fibra nervosa na região do coto distal.....	62
4.2.1.3 – Diâmetro mínimo da fibra nervosa na região do enxerto.....	64
4.2.1.4 - Diâmetro mínimo da fibra nervosa na região do coto distal.....	66
4.2.1.5 - Área da bainha de mielina na região do enxerto.....	68
4.2.1.6 - Área da bainha de mielina na região do coto distal.....	70
4.2.1.7 - Espessura da bainha de mielina na região do enxerto.....	72
4.2.1.8 - Espessura da bainha de mielina na região do coto distal.....	74
4.2.1.9 - Área do axônio na região do enxerto.....	76
4.2.1.10 - Área do axônio na região do coto distal.....	78
4.2.1.11 - Diâmetro mínimo do axônio na região do enxerto.....	80
4.2.1.12 – Diâmetro mínimo do axônio na região do coto distal.....	83
<b>5 – Discussão.....</b>	<b>87</b>
5.1- Discussão do método.....	88
5.2- Discussão dos resultados.....	92
5.2.1- Resultados macroscópicos e histológicos.....	92
5.2.1.1 - Observações macroscópicas.....	92
5.2.1.2 - Observações histológicas.....	93
5.2.2- Resultados morfométricos.....	95
5.2.2.1 - Área da fibra na região do enxerto.....	95
5.2.2.2 - Área da fibra na região do coto distal.....	95
5.2.2.3 - Diâmetro mínimo da fibra na região do enxerto.....	96
5.2.2.4 - Diâmetro mínimo da fibra na região do coto distal.....	96
5.2.2.5 - Área da bainha de mielina na região do enxerto.....	96
5.2.2.6 - Área da bainha de mielina na região do coto distal.....	97
5.2.2.7 - Espessura da bainha de mielina na região do enxerto.....	97
5.2.2.8 - Espessura da bainha de mielina na região do coto distal.....	97
5.2.2.9 - Área do axônio na região do enxerto.....	98
5.2.2.10 - Área do axônio na região do coto distal.....	98
5.2.2.11 - Diâmetro mínimo do axônio na região do enxerto.....	98
5.2.2.12 - Diâmetro mínimo do axônio na região do coto distal.....	98
5.2.2.13 – Considerações gerais.....	99
<b>6 - Conclusões.....</b>	<b>102</b>
<b>7 - Referências bibliográficas.....</b>	<b>104</b>
<b>8 - Anexos.....</b>	<b>127</b>
8.1- Certificado da Comissão de Ética em Experimentação Animal.....	128
8.2 - Lista de abreviaturas.....	130

## RESUMO

Foram estudadas neste trabalho quatro maneiras de regenerar o nervo ciático do rato em “gap” de 10 milímetros mediante tubulização com veia normal e ao avesso, preenchida ou não com o músculo tibial caudal direito. Foram utilizados 70 ratos *Wistar*, machos, pesando entre 180 a 210 g, divididos em quatro grupos experimentais com 15 animais cada grupo (VASP – veia ao avesso sem preenchimento; VAME – veia ao avesso preenchida com músculo esquelético; VNSP – veia normal sem preenchimento e VNME – veia normal preenchida com músculo esquelético) e um grupo com 10 animais (*Sham*) usado como controle. A veia jugular externa esquerda foi utilizada como enxerto venoso. No grupo “*Sham*” o nervo ciático direito foi exposto sem realizar-se nenhum procedimento sobre o mesmo. Os animais foram sacrificados 12 semanas após a cirurgia. Retirou-se amostras nos locais dos enxertos e nos cotos distais do nervo reparado, destinadas às observações histomorfológicas e morfométricas. Para a análise estatística dos cinco grupos experimentais utilizou-se a análise de variância (ANOVA) com teste F e o método de Scheffé. Observou-se regeneração nervosa em todos os grupos. Os melhores resultados foram obtidos nos grupos VASP, VAME e VNSP. O pior resultado foi com o grupo VNME na maioria dos atributos analisados, tanto no enxerto quanto no coto distal.

Palavras-chave: tubulização; enxerto de veia jugular externa; músculo esquelético; nervo ciático; ratos; regeneração nervosa.

### ABSTRACT

The venous tubulization procedure filled with muscle was used to study nerve regeneration of the right sciatic nerve a 10 mm gap using different procedures. Seventy male Wistar rats weighting 180 to 210 g were divided into four experimental groups: inside-out vein graft (IOVG); inside-out vein graft filled with skeletal muscle (IOVGSM); standard vein graft (SVG) and standard vein graft filled with skeletal muscle (SVGSM), with 15 animals each. Ten rats were used as sham control. Left external jugular vein were harvested and used to bridge a 10 mm gap. In sham group the right sciatic nerve was expose without achieve someone procedure on nerve. Animals were sacrificed 12 weeks after tubulization and fragments obtained from the grafts and distal stumps were histomorphometric analyzed. Statistical analysis (ANOVA, F-test and Scheffe's method) indicated that the best results regarding nerve regeneration were observed in IOVG; IOVGSM and SVG groups. The worst result was obtained with SVGSM.

**Keywords:** nerve tubulization autologous; vein graft external jugular; skeletal muscle; sciatic nerve; rats, nervous regeneration

## **INTRODUÇÃO**

## 1 - INTRODUÇÃO

### 1.1 - Considerações gerais

As lesões nervosas periféricas com alterações morfofuncionais são de grande importância clínica, porque podem prejudicar a função, comprometendo a sensibilidade e/ou a motricidade. Geralmente são reparadas através de sutura dos cotos nervosos seccionados. Esta reparação é denominada neurorrafia. A neurorrafia só é possível se o afastamento entre os cotos nervosos for de pequena extensão. Nas lesões onde o afastamento for grande, freqüentes em casos de perdas teciduais (“*gaps*”), tais suturas diretas podem determinar tensão, levando a comprometimento da irrigação sanguínea local e mau resultado na regeneração nervosa (Sunderland, 1968; Terzis et al., 1975).

Hall (1997) demonstrou em roedores que “*gaps*” com mais de dois centímetros necessitam tratamento cirúrgico, com a utilização de algum tipo de material para direcionar os neuritos para o coto distal. Alguns pesquisadores afirmam que, geralmente, lesões nervosas com mais de três centímetros de perda tecidual são inadequadas para simples conexões, como as suturas epineurais, ou seja, neurorrafias término-terminais, sendo mais indicado o enxerto autólogo de nervo, geralmente sensitivo, sendo o nervo sural o mais utilizado (Sunderland, 1968; Hudson et al., 1979; Millesi, 1982). Limitações, como o calibre do nervo lesado, levam à utilização de diversos segmentos de enxerto de nervo. A grande desvantagem deste método é a necessidade de grande número de suturas que podem aumentar a formação de fibrose local. Além disso, o emprego de nervo doador leva a uma perda de sensibilidade na região por ele inervada (Fawcett & Keynes, 1986).

Diante das situações adversas relatadas, inúmeros pesquisadores têm voltado suas atenções na busca de soluções para o reparo de nervos periféricos lesados. Tais pesquisas envolvem materiais biológicos e não biológicos tais como tubos de colágeno, artérias, veias, moléculas de adesão celular, tubos de silicone e polietileno (Fields et al., 1989); tubos de papel (Kauppila et al., 1997); enxerto de nervos (Scharpf

et al., 2003) e emprego de técnicas combinadas como enxerto venoso e enxerto venoso preenchido com músculo esquelético (Battiston et al., 2000; Geuna et al., 2000), ou enxerto venoso preenchido com plasma rico em plaquetas (Roque, 2007).

A reparação do nervo periférico segue normalmente duas fases, a degeneração e a regeneração neuronal. A degeneração compreende a desmielinização segmentar e degeneração Walleriana. Na degeneração por desmielinização segmentar, ocorre a dissolução da bainha de mielina em segmentos isolados do nervo. A degeneração Walleriana ocorre após trauma no nervo, quando o axônio e a bainha de mielina do coto distal desintegram-se totalmente. Já no coto proximal o local da lesão também sofre alguma degeneração retrógrada até o primeiro nodo de Ranvier.

A degeneração Walleriana de axônios isolados e das bainhas de mielina dos nervos periféricos lesados é pré-requisito para se estabelecer um meio de desenvolvimento adequado à regeneração dos axônios (Fu & Gordon, 1997).

Após a lesão nervosa, num período de duas a três semanas, todos os axônios e bainhas de mielina do coto nervoso distal se desintegram e os remanescentes são geralmente removidos, através do recrutamento de células mielomonocíticas. As células de Schwann se dividem e começam a se alinhar em cordões celulares no interior dos tubos de lâmina basal persistente, formando as bandas de Büngner (Griffin et al., 1993).

Guda et al. (1993) estudaram a regeneração do nervo safeno em coelhos, utilizando enxerto venoso, e não obtiveram resultado satisfatório. Os autores consideraram a hipótese de que o contato entre as células endoteliais do segmento venoso transplantado e o tecido nervoso em regeneração tenha estimulado o desenvolvimento de tecido conjuntivo integrante da parede vascular, o que culminou com a constrição periférica do nervo antes desse iniciar a sua própria regeneração.

Itoh et al. (1996) estudaram em ratos a regeneração do nervo ciático, utilizando enxerto arterial, e também não obtiveram resultados satisfatórios decorrentes, segundo eles, da deficiência de laminina na membrana basal necessária para acelerar a regeneração.

Outros autores concordam que a utilização de enxertos venosos pode ser útil apenas em secções nervosas com “*gaps*” de tamanho reduzido e em nervos monofasciculados (Walton et al., 1989). Entretanto, ao utilizar enxertos venosos ao avesso em nervos mistos, como o nervo ciático, foi observada grande melhora na capacidade regenerativa das fibras nervosas (Wang et al., 1993).



O colágeno e a laminina têm efeito benéfico na regeneração nervosa periférica (Lander et al., 1985; Valentini et al., 1987).

Ferrari et al. (1999) e Barcelos et al. (2003) demonstraram que o enxerto venoso e arterial ao avesso, expondo a túnica adventícia ao contato direto com axônios seccionados, constitui-se num bom “conduto” para a regeneração de nervos com características sensitivas, como o nervo safeno, e/ou mista como o nervo ciático. Segundo estes autores, tal conduto, além de ser permeável a fatores externos, encontram-se dotados de fatores tróficos tais como protocolágeno, laminina e fibronectina encontrados em proporções ideais e propiciando um micromeio altamente favorável à regeneração axonal.

Portanto, verifica-se a eficácia na regeneração nervosa periférica conseqüente a boa relação entre a túnica adventícia do vaso sangüíneo enxertado e o axônio lesado. Tal fato decorre da constituição diferente das túnicas íntima, média e adventícia em termos de componentes tissulares e/ou da concentração e distribuição dos integrantes teciduais da estrutura histológica vascular.

## **1.2 - Considerações gerais sobre o nervo periférico**

Os primeiros relatos sobre o sistema nervoso periférico foram feitos por Hipócrates, no século quatro AC. Posteriormente, Herófilo investigou a medula espinhal, identificando os nervos e distinguindo-os dos tendões.

Os nervos são constituídos por fibras nervosas, sendo estas constituídas de axônios e protegidos por envoltórios de tecido conjuntivo, de modo a preservar a continuidade, nutrição e proteção das mesmas. Assim sendo o tecido conjuntivo perineural constitui o “estroma” dos nervos periféricos. O endoneuro dispõe-se ao redor dos axônios e são formados por fibras colágenas do tipo III, fibroblastos, células de Schwann, mastócitos e células endoteliais da rede capilar endoneural (Montes et al., 1984). No interior do nervo, as fibras nervosas se organizam em fascículos, que são envolvidos pelo perineuro. Esse é formado por fibroblastos que constituem lamelas concêntricas e que atuam como barreiras às substâncias difusíveis, preservando o microambiente perineural, e atua ainda como barreira mecânica às eventuais lesões externas. Entre as camadas celulares são encontradas fibras colágenas dos tipos I e III (Peters et al., 1984). Os fascículos vão formar o nervo, sendo este envolvido pelo

epineuro, que dá sustentação ao nervo. No epineuro os fibroblastos organizam-se em camadas concêntricas, separadas por fibras colágenas dispostas longitudinalmente, as quais servem de proteção e reforço estrutural. As células epineurais são fusiformes, não apresentam lâmina basal e são ricamente vascularizadas, sendo que os vasos sanguíneos murais irão trazer oxigênio e metabólitos essenciais ao nervo.

Os neurônios apresentam dois tipos de prolongamentos, os dendritos e os axônios. Os dendritos são prolongamentos celulares múltiplos, que tendem a se ramificar, possibilitando uma expansão considerável da superfície neuronal. Com os dendritos fazem contato a maioria dos prolongamentos de outras células nervosas ou efectoras de respostas. Os axônios conduzem os impulsos nervosos desde o corpo celular até o ponto em que eles são transmitidos a outras células. Os axônios estão em íntima associação com as células de Schwann e, dependendo da presença ou não da bainha de mielina, podem ser classificados como mielínicos e amielínicos. Externamente à bainha de mielina estão, em seqüência, o citoplasma e o núcleo da célula de Schwann e as fibras colágenas do endoneuro. Estes dois últimos componentes são chamados de tubo endoneural, o qual vai limitar externamente a fibra nervosa (Sunderland, 1968; Lundborg, 1987).

### **1.3 - Lesões nervosas periféricas**

O conhecimento do tipo de lesão e conseqüentemente do grau de perda funcional tornam-se importantes para a indicação precisa da técnica de reparo nervoso periférico a ser usada, bem como para a determinação do prognóstico (Ferreira et al., 1974).

Levando-se em conta que lesões ou traumas nervosos são relativamente freqüentes e que podem resultar no esmagamento ou secções de nervos, tendo como conseqüência a perda ou a diminuição da sensibilidade e/ou da motricidade no território inervado e o afastamento dos cotos nervosos em secção total, a distensão dos tecidos nervosos tem um limite e devem ser evitadas (Weinstein & Hering, 1992).

Os traumas nervosos periféricos são de grande importância clínica, em decorrência das graves seqüelas que com frequência podem ocorrer, principalmente aos territórios inervados do membro superior e da face (Ferreira et al., 1974). Assim sendo, lesões nervosas periféricas têm como sinais e sintomas a dor local, a fraqueza muscular, atrofia, perda ou diminuição da sensibilidade (Weistein & Hering, 1992).

Na tentativa de classificar as injúrias nervosas apareceram várias propostas, com terminologias diferentes (Seddon, 1943; Sunderland, 1968; Mackinnon, 1989).

Seddon (1943) classificou as injurias nervosas em três tipos, neuropraxia, axonotmese e neurotmese.

A **neuropraxia** é a forma leve e transitória de lesão do nervo periférico. É uma lesão temporária do nervo em que se mantém íntegra a continuidade da bainha endoneural e dos axônios. Nesta lesão não ocorre degeneração Walleriana. A neuropraxia pode ser provocada por trauma ou isquemia local do nervo. Como não houve perda na continuidade axonal, ocorre recuperação espontânea e total da função nervosa, normalmente poucos dias ou semanas após a lesão.

A **axonotmese** ocorre quando a continuidade do axônio é interrompida, mas a bainha endoneural continua intacta. Esse tipo de lesão pode ser provocado por um forte trauma fechado, esmagamento do nervo ou tração extrema do nervo. A axonotmese provoca degeneração Walleriana no coto distal e em um ou dois nodos de Ranvier no coto proximal (Novak, *et al.*, 2004). Como a bainha epineural continua intacta, a regeneração axonal pode ocorrer ao redor de um milímetro ao dia ou de uma polegada ao mês (Novak, *et al.*, 2004), com recuperação da função do nervo entre dois a seis meses.

A **neurotmese** é a forma mais grave de lesão do nervo. Envolve completa perda de continuidade do nervo. Pode ser provocado por fraturas com deslocamento desfavorável, rompimento do nervo por projéteis de arma de fogo ou ferimentos por arma branca. O prognóstico para recuperação espontânea para este tipo de lesão é pobre, exceto se as extremidades do nervo estiverem bem próximas e com orientação apropriada (Hupp, 2000).

Posteriormente Sunderland (1951) acrescentou à classificação de Seddon (1943), mais dois tipos de lesões. Assim teriam-se cinco tipos de lesão nervosa descritas a seguir.

A lesão tipo Sunderland I corresponderia a neuropraxia de Seddon; a Sunderland II corresponderia a axonotmese de Seddon; a Sunderland III corresponderia a neurotmele de Seddon; a Sunderland IV seria a neurotmele com perda de continuidade do perineuro; e a lesão tipo Sunderland V seria a neurotmele com perda de continuidade do epineuro.

Posteriormente, Mackinnon (1989) relatou um tipo de lesão onde havia combinações entre os vários padrões de lesões antes relatados e a classificou como de tipo VI. Esta injúria comumente ocorre quando alguns fascículos do nervo periférico estão funcionantes, outros fascículos podem estar se recuperando espontaneamente e outros fascículos ainda podem requerer intervenção cirúrgica para permitir regeneração axonal.

Com o intuito de facilitar a utilização e o entendimento terminológico, Lundborg (1987) re-ordenou as classificações de Seddon (1943) e Sunderland (1968), melhorando a sua utilização e entendimento. O autor classificou como lesão do tipo I, ou neuropraxia, a compressão local do nervo periférico, provocando bloqueio reversível da condução do impulso nervoso e preservando-se a continuidade e a excitabilidade dos axônios no local da injúria.

A lesão do tipo II de Sunderland seria aquela provocada por compressão que resulta na perda de continuidade axonal no local da injúria, degeneração Walleriana no coto distal, mas com a preservação do tubo endoneural. Ao nível da injúria ocorre degeneração axonal próxima aos nodos de Ranvier no coto proximal e distal, seguindo-se de desnervação muscular. O sinal de Tinel está presente e a regeneração ocorre à base de um milímetro/dia.

Quando ocorre a transecção nervosa com perda de continuidade tissular, ou seja, com o envolvimento de endoneuro, perineuro e epineuro, requerendo reparo cirúrgico, Lundborg (1987) classificou como “neurotmele” ou lesão do tipo III, IV e V de Sunderland.

Na injúria do tipo III ocorre degeneração Walleriana, desnervação muscular, sinal de Tinel e os “tubos endoneurais” são afetados, dificultando a reinervação do nervo lesado.

Na injúria do tipo IV há uma grande área cicatricial presente no local da injúria; desnervação dos músculos afetados, presença do sinal de Tinel e se faz necessária cirurgia para restaurar a continuidade neural, ocorrendo uma lesão axonal com envolvimento endoneural e perineural.

Na injúria do tipo V há uma transeção completa do nervo, requerendo cirurgia para restaurar a continuidade neural.

De acordo com Asbury & Johnson (1978), todas essas categorias poderiam ser subdivididas de acordo com o grau da lesão, a extensão linear da lesão e a quantidade de tecido conjuntivo frouxo envolvido.

Nas neurotomias com perda de segmento nervoso, com longos “*gaps*”, ocorre dificuldade de contato do coto proximal com o coto distal. A ausência de estruturas para guiar o axônio em regeneração, trás como consequência falha na reinervação por desorientação das fibras em crescimento, formando-se os neuromas, ou seja, emaranhado de neuritos e tecido conjuntivo (Lundborg, 1987).

Hall (1997) relatou que o sucesso da neurografia em “*gaps*” é menor quanto maior for à tensão na zona de sutura.

A preservação tanto das membranas celulares quanto do perineuro, após a lesão, é fundamental para a regeneração axonal, pois aquelas servem como guias para os neuritos em crescimento (Ide et al., 1983). Estudos em roedores mostraram que uma distância entre os cotos nervosos superior a dois centímetros necessita da colocação de algum tipo de material interposto para poder direcionar os neuritos para o coto distal (Hall, 1997).

#### **1.4 - Degeneração Walleriana**

Quando o axônio é lesado, extravasa material axoplasmático no local da lesão. O extravasamento cessa após alguns minutos havendo a reorganização da membrana plasmática dos axônios e a região fica intumescida. Então, começam a

ocorrer fenômenos degenerativos retrógrados, que podem atingir os axônios na área lesada (Waller, 1850).

Para que ocorra a regeneração adequada dos axônios lesados, no sistema nervoso periférico, primeiro tem-se uma degeneração Walleriana dos axônios e de suas bainhas de mielina (Fu & Gordon, 1997).

Uma alteração precoce, na zona de trauma, é a presença do edema endoneural, refletindo-se na quebra da barreira hemato-nervosa. No restante do coto neuronal distal, as alterações são sutis havendo uma tendência de acúmulo de organelas citoplasmáticas sob os nodos de Ranvier e as incisuras de Schmidt-Lanterman (Ballin & Thomas, 1969).

Com a perda de comunicação numa transecção nervosa, o segmento distal fica impossibilitado de manter a sua estrutura e integridade funcional. Após estas alterações preliminares, segue-se a desintegração granular do citoesqueleto axoplasmático, que se inicia 24 horas após a lesão e, 48 horas após, são raras as fibras nervosas normais (Malbouisson et al., 1984).

A desintegração do citoesqueleto axonal constitui um processo ativo de destruição neuronal por proteólise enzimática, sendo possivelmente mediada por calpaínas, as quais são proteases ativadas por cálcio (Schlaepfer & Hasler, 1979). Na fase precoce da degeneração Walleriana, 30 horas após a lesão, a precipitação local de cálcio perde a sua característica domínio-específico e o cálcio aparece associado às áreas de desintegração do citoesqueleto (Martinez & Ribeiro, 1998). Isso coloca o cálcio definitivamente como protagonista daquele processo.

A bainha de mielina no segmento nervoso lesado é fragmentada e depois fagocitada, principalmente por macrófagos. Após a fagocitose, as células de Schwann multiplicam-se intensamente e se diferenciam no interior dos tubos endoneurais do segmento nervoso distal começando a produzir mielina, para se constituírem as bandas de Büngner, (Da-Silva, 1995).

McAllister & Calder (1995) descreveram também mudanças celulares e moleculares ao longo de um nervo lesado, tanto no coto proximal como no coto distal, sendo denominadas de degeneração Walleriana. Durante duas ou três semanas após a lesão nervosa, todo o axônio e a bainha de mielina do coto distal se desintegram e os seus remanescentes são removidos, principalmente pelo

recrutamento de células monocíticas. Posteriormente as células de Schwann se dividem e começam a se alinhar em cordões celulares ao lado do tubo de lâmina basal persistente do neurônio, formando as bandas de Büngner (Griffin et al., 1993).

Quando numa lesão nervosa há a preservação física dos cotos, é grande a probabilidade de novos axônios crescerem no local da lesão dentro das bandas de Büngner. Porém, se existir um espaço intersegmentar entre os cotos, o axônio em regeneração tem de transpor um território além do normal antes de atingir a banda de Büngner, dificultando-se a regeneração nervosa (Medinacelli & Merle, 1991).

A mudança no comportamento das células de Schwann, ocorrendo hipertrofia do seu citoplasma e aumento dos movimentos citoplasmáticos invadindo o axônio, contribui para a degradação da fibra nervosa (Lubinska, 1982).

Carpenter (1988) chamou atenção para o acúmulo de mitocôndrias no axoplasma junto aos nodos de Ranvier, a retração da bainha de mielina, a segmentação do axoplasma, o rompimento das mitocôndrias e a total fragmentação da bainha de mielina e dos axônios no decorrer de três a sete dias pós-lesão.

Stoll et al. (1989) descreveram a ação de macrófagos durante o processo de autólise neuronal, fagocitando a bainha de mielina e os demais fragmentos resultantes da degeneração Walleriana, como papel importante no processo de regeneração axonal.

Alterações ocorridas no nervo transecionado são atribuídas à ocorrência de eventos celulares ligados à síntese protéica e ao transporte ativo axoplasmático, que vão culminar na regeneração ou na morte neuronal. Estas alterações morfofuncionais são caracterizadas pela cromatólise, ou seja, pela dissolução de corpúsculos de Nissl, sendo causada pela dispersão citoplasmática dos ribossomos e do retículo endoplasmático rugoso e por aumento da basofilia citoplasmática (Torvik, 1976). Também ocorre aumento do volume do núcleo e do nucléolo, com migração do núcleo para a periferia do corpo celular (Fawcett & Keynes, 1990).

Após uma lesão, os axônios possuem forte habilidade de crescer, mas as estruturas endoneurais são incapazes de responder normalmente ao crescimento axonal depois de uma degeneração avançada (Röytta & Salonen, 1988).

As células de Schwann, proliferantes durante a degeneração Walleriana, produzem fatores neurotróficos para que os axônios, em regeneração, estendam-se ao longo do gradiente destas substâncias no interior do coto distal (Lundborg et al., 1994; Da-Silva, 1995; Ide, 1996; Frostick et al., 1998; Thanos et al., 1998; Grothe & Nikkhah, 2001). Ademais, células de Schwann mielinizantes e não mielinizantes apresentam padrões distintos de expressão de fatores neurotróficos (Friedman et al., 1992).

O conhecimento dos eventos moleculares, envolvidos no processo de degeneração Walleriana, pode ajudar na compreensão do fenômeno degenerativo em si, no prognóstico das mais diversas lesões do sistema nervoso periférico e, por fim, prover bases quanto à interrupção do processo em si. Esta seqüência de eventos envolvidos no processo fornece elementos para se fazer o prognóstico da lesão (Ferreira & Martinez, 2000).

### **1.5 - Regeneração nervosa periférica**

Lundborg (1987) comparou a diferença na capacidade regenerativa do sistema nervoso central e do sistema nervoso periférico, mostrando que esta diferença estava principalmente na composição do micro ambiente dos nervos, onde a natureza da matriz extracelular e a ação dos fatores neurotróficos são fundamentais para o sucesso do processo de regeneração nervosa.

Com o processo regenerativo neuronal há um aumento significativo da síntese protéica, sendo que as principais proteínas sintetizadas e transportadas estão relacionadas à reconstrução do axônio, havendo um decréscimo na síntese daquelas proteínas relacionadas à transmissão sináptica (Wells & Vaidya, 1994; Gillen et al., 1995).

Segundo Fawcett & Keynes (1990) e Fawcett (1992), a probabilidade de regeneração neuronal depende também da capacidade das células não neurais do nervo, de reorganizar a região lesionada em tempo hábil,



proporcionando um microambiente adequado para o subsequente crescimento axonal. Depende ainda da capacidade intrínseca dos neurônios para desenvolver uma resposta regenerativa satisfatória após ocorrer uma lesão nervosa.

Ramon & Cajal (1928) demonstraram o efeito de atração do coto nervoso distal sobre os axônios vindos do coto proximal em nervo transecionado, até quando ambos os cotos não estavam alinhados. O coto distal desempenha duas funções distintas no processo de reparo. Inicialmente ele atrai o axônio em crescimento e depois suporta sua regeneração nas bandas de Büngner (Forssman, 1990).

Terzis et al. (1975) alertaram para o problema de tensão durante a tentativa de sutura dos cotos nervosos, visto que, normalmente os cotos transecionados retraem-se. Além disso, na maioria das vezes, é necessário ressecar segmento de nervo no local da lesão produzindo intervalo maior intercotos, o que causaria uma tensão na linha de sutura dificultando a neovascularização, culminando no fracasso do reparo nervoso.

Após a lesão nervosa, o pré-requisito primordial para a regeneração é a sobrevivência do neurônio, e isso depende de três fatores: o tipo de neurônio, a idade e a distância da lesão em relação aos componentes dos pericários. As células não neuronais, próximas ao corpo do neurônio e do local da lesão axonal, secretam e libertam substâncias denominadas de fatores neurotróficos, os quais concorrem para a sobrevivência do neurônio após a lesão (Brown, 1972; Asbury & Johnson, 1978; Bharali & Lisney, 1990; Liuzzi & Tedeschi, 1991; Korsching, 1993; Da-Silva, 1995; Fu & Gordon, 1997; Frostick et al., 1998).

Quanto ao tipo de neurônio, os motoneurônios espinhais são menos susceptíveis à morte celular do que os neurônios cranianos e também os neurônios sensitivos (Brown, 1972; Asbury & Johnson, 1978; Fu & Gordon, 1997). Em animais neonatos e jovens o número de neurônios sensitivos e motores mortos após uma lesão nervosa é maior do que em animais adultos (Liuzzi & Tedeschi, 1991; Fawcett, 1992; Vaughan, 1992; Blottner & Baumgarten, 1994; Fu & Gordon, 1997; Watchmaker & Mackinnon, 1997).

Com relação à idade, contudo, alguns estudos demonstraram um pequeno decréscimo na velocidade de regeneração nervosa, bem como na frequência

do brotamento axonal (Lundborg, 1987; Fawcett, 1992; Vaughan, 1992; Midroni et al., 1995; Verdú et al., 1995). Ademais, a resposta mais satisfatória ao reparo nervoso, em pacientes humanos mais jovens, estava relacionada à maior adaptabilidade compensatória do sistema nervoso central juvenil a situações novas (Brown 1972; Asbury & Johnson, 1978; Watchmaker & Mackinnon, 1997). Poderia ainda influenciar a regeneração nervosa periférica a subnutrição, posto que afeta o calibre axonal e os microtúbulos dos axônios, tanto em animais experimentais em desenvolvimento como em adultos (Faundez et al., 1990).

Para iniciar uma resposta efetiva que sustente o processo regenerativo, a célula nervosa, após qualquer tipo de lesão, sofre mudanças morfológicas, metabólicas, fisiológicas e genéticas (Ribaric et al., 1991; Fawcett, 1992; Frisé, 1997; Fu & Gordon, 1997; Frostick et al., 1998; Thanos et al., 1998). Logo, a resposta regenerativa é efetivamente multifatorial e depende de alguns fatores biológicos.

O pericário pode variar a sua reação de acordo com a sua proximidade da lesão nervosa, e atinge o auge dessa atividade por volta da segunda ou terceira semana após a lesão (Lundborg, 1987; Da-Silva, 1995). As células de Schwann estão separadas do tecido conjuntivo endoneural por tubos da lâmina basal, presentes tanto nos grupos de axônios mielínicos como nos grupos de axônios amielínicos (Ide, 1983; Ide et al., 1983; Lundborg, 1987; Ide & Kato, 1990; Liuzzi & Tedeschi, 1991; Da-Silva, 1995; Ide, 1996; Fu & Gordon 1997; Thanos et al., 1998). Aqueles tubos servem como conduto para o alongamento, a manutenção e a maturação dos axônios em regeneração (Ide, 1996; Fu & Gordon, 1997; Thanos et al., 1998).

Com a descoberta das moléculas que formam a lâmina basal das células de Schwann e do endoneuro, tais como a laminina, o colágeno do tipo IV, as proteoglicanas de sulfato de heparana e a fibronectina (Bunge, 1987; Fu & Gordon, 1997) começou-se a fazer cultura tecidual de fibronectina e laminina (Ide et al., 1983; Barnes, 1985; Liuzzi & Tedeschi, 1991; Albert et al., 1997; Thanos et al., 1998), de colágeno (Labrador et al., 1998; Trigg et al., 1998) ou só de laminina (Trigg et al., 1998), visando aumentar a regeneração durante o reparo nervoso.

Uma série de estudos “*in vitro*” tem demonstrado que o contato axonal é normalmente necessário para a deposição de matriz extracelular na célula

de Schwann. Há evidências de que os fibroblastos segregam fatores que estimulam a deposição de lâmina basal pelas células de Schwann, na ausência de axônios (Obremski et al., 1995).

O conteúdo da lâmina basal é de colágeno do tipo IV, laminina, proteoglicanas e fibronectina, que são moléculas promotoras do crescimento axonal “*in vitro*” ou “*in vivo*” (Wang et al., 1992). A laminina cultivada “*in vitro*” tem afetado diversos aspectos tais como a divisão, difusão e migração celulares e a manutenção de fenótipos diferenciados (Timpl & Brown, 1994).

Após ocorrer uma lesão nervosa, as mudanças iniciais no nervo periférico são equivalentes a uma resposta inflamatória e envolvem uma transformação local dos elementos celulares mononucleares, de origem sangüínea, em macrófagos locais (Gibson, 1979). O período de recrutamento dos macrófagos no sistema nervoso periférico ocorre antes e durante o processo de proliferação das células de Schwann. Perry et al. (1987) relataram que os macrófagos podem ser importantes na remoção rápida da mielina do nervo periférico em degeneração.

Os brotos nodais do coto proximal estendem-se, aderindo à superfície interna da sua própria lâmina basal e atravessam o “*gap*” atingindo o tubo de tecido conjuntivo para entrar no segmento nervoso distal. O contato axônio – lâmina basal é mediado em sua maior parte pela laminina (Lundborg et al., 1994; Da-Silva, 1995; Fu & Gordon, 1997). No coto distal o crescimento dos axônios é mediado por moléculas de adesão hemofílicas (MACs), promovendo a ligação a outras moléculas da superfamília das imunoglobulinas e da família das caderinas (Lundborg et al., 1994; Ide, 1996; Albert et al., 1997; Fu & Gordon, 1997; Thanos et al., 1998). Recentemente identificou-se a “*ninjurin*”, uma proteína estimulada pela lesão nervosa, como sendo a molécula de adesão, induzida após a axoniotomia (Thanos et al., 1998).

Anteriormente Ramon & Cajal (1928) já acreditavam que o crescimento nervoso era direcionado por um gradiente bioquímico, pelo qual as fibras nervosas, em regeneração, eram guiadas por trofismo químico até o alvo apropriado.

A proliferação das células de Schwann, durante a degeneração Walleriana, produz fatores neurotróficos para que os axônios em regeneração se

estendam ao longo do gradiente dessas substâncias no interior do coto nervoso distal (Lundborg et al., 1994; Da-Silva, 1995; Ide, 1996; Frostick et al., 1998; Thanos et al., 1998; Grothe & Nikkhah, 2001).

Friedman et al. (1992) notaram que aqueles fatores citados apresentavam comprometimento distinto para as células de Schwann, mielinizantes e não mielinizantes. Igualmente, a sobrevivência neuronal estava diretamente ligada àquelas substâncias, as quais eram ligadas a receptores específicos e eram internalizadas e transportadas retrogradamente pelo axônio até o corpo do neurônio (Heumann, 1987; Barde, 1989; Korsching, 1993; Lundborg et al., 1994a; Da-Silva, 1995; Grothe & Nikkhah, 2001).

Também influenciando a sobrevivência neuronal foram encontrados fatores derivados de outros neurônios e fatores hormonais (Liuzzi & Tedeschi, 1991). Os fatores associados ao crescimento axonal, como o NGF, são fortemente mitogênicos e derivam das células de Schwann segundo observações feitas “*in vitro*” (Fu & Gordon, 1997).

O fator de crescimento epidermal (EGF) parece estar associado à proliferação de fibroblastos e de células de Schwann, portanto aumentaria a atividade promotora de crescimento axonal (Watchmaker & Mackinnon, 1997).

O fator de crescimento neuronal FCN produzido pelos neurônios simpáticos e sensitivos, e certos tipos de neurônios colinérgicos centrais, serve como suporte adicional à sobrevivência neuronal (Heumann, 1987; Korsching, 1993; Blottner & Baumgartem, 1994; Ide, 1996; Fu & Gordon, 1997; Thanos et al., 1998; Yin et al., 1998).

Ademais, se sabe que é homólogo ao fator de crescimento nervoso o fator de crescimento derivado do cérebro (BDNF), o qual é também efetivo na sobrevivência e no crescimento não só dos neurônios sensitivos e simpáticos, como também dos neurônios motores somáticos (Ide, 1996; Yin et al., 1998).

Em neurônios parassimpáticos embrionários do gânglio ciliar de galinha, foi identificado o fator neurotrófico ciliar (CNTF), que facilita a sobrevivência de neurônios ganglionares autonômicos e da raiz dorsal do nervo misto, de motoneurônios e de neurônios do hipocampo (Fu & Gordon, 1997). Kreutzberg (1996) aplicou o CNTF nos neurônios volumosos do núcleo motor

pontino do nervo facial. Da-Silva (1995) relatou a redução da atrofia muscular decorrente de lesão nervosa periférica com a aplicação exógena do CNTF.

Os fatores heparina-ligantes e os fatores de crescimento fibroblásticos (FGFs), produzidos por células de Schwann, promovem a sobrevivência neuronal (Liuzzi & Tedeschi, 1991; Ide, 1996; Fu & Gordon, 1997). Os indutores de neovascularização e do crescimento de neuritos, além dos produzidos pelas células de Schwann (Liuzzi & Tedeschi, 1991; Fu & Gordon, 1997), também promovem sobrevivência neuronal.

Conhece-se que a regeneração nervosa está sob a influência mecânica da orientação do contato, neurotropismo e neurotrofismo das fibras nervosas. Enquanto o neurotrofismo implica na habilidade de influenciar na maturação do nervo, o neurotropismo influencia a regeneração direcional do nervo, dependente da distância entre os cotos, proximal e distal do nervo seccionado (Mackinnon, 1989). Lundborg et al. (1994a) ressaltaram a importância para a sobrevivência dos neurônios, dos fatores neurotróficos derivados do órgão alvo da inervação. Há evidências sobre a influência neurotrófica exercida por moléculas da lâmina basal de fibras musculares (Mackinnon et al., 1988; Liuzzi & Tedeschi, 1991), no reparo neuronal.

## **1.6 - Reparo nervoso periférico**

Após a lesão nervosa o cirurgião deve fazer o mapeamento fascicular nervoso e a neurólise interna, bem como prevenir a formação de neuromas que prejudicam a continuidade nervosa intrínseca (Mackinnon, 1989). Baseado em experiência pessoal, Babcock (1927) estabeleceu técnicas padronizadas para a operação de nervos periféricos lesados como, por exemplo, exploração intraneural, neurólise, dissecação e secção de algumas fibras e neurorrafia.

Quando é usada a técnica convencional, por meio de simples neurorrafia término-terminal, o sucesso da regeneração nervosa pode não ocorrer,

devido à perda de segmentos do nervo provocado pelo trauma ou pela retração das extremidades seccionadas. A demora do reparo nervoso leva a retração e à ressecção de suas extremidades, antes da sutura. Nestas situações a aproximação direta das extremidades pode comprometer o resultado, sendo indicado nestes casos o reparo nervoso com algum tipo de enxerto.

O uso de enxerto nervoso em seres humanos foi relatado pela primeira vez em 1878, mas o grande uso dessa técnica ocorreu durante a Segunda Guerra Mundial, quando o enxerto de nervo transformou-se no método padrão para o reparo de perda tecidual de um segmento nervoso (Wiberg & Terenghi, 2003).

Para se obter resultados mais satisfatórios, alguns quesitos básicos devem ser considerados durante a realização do reparo nervoso periférico tais como a utilização de equipamentos que ampliem o campo visual de trabalho, uso de sutura epineural e reparo fascicular quando a anatomia intraneural for favorável, e aproximação dos cotos livres de tensão. Necessita destaque ainda aspectos tais como, interpor enxerto de nervo quando houver perda de segmento nervoso, optar por reparo primário sempre que possível e, quando se fizer reparo secundário, realizá-lo dentro de até três semanas, visando maximizar os resultados almejados (Mackinnon, 1989; Watchmaker & Mackinnon, 1997).

A tensão elevada no nervo, provocada por reparo do tipo término-terminal, leva à debilidade na recuperação funcional e diminuição expressiva no diâmetro do axônio (Zhang et al., 2001). Quando a lesão nervosa não leva à perda de segmento nervoso, a neurorrafia término-terminal, feita com fio fino na bainha nervosa, deve ser a técnica preferencial (Babcock, 1927; Bora, 1967; Sunderland, 1968; Hakstian, 1973; Terzis et al., 1975; Van Beek, 1977; Bora Junior, 1978; Hudson et al., 1979; Rouleau et al., 1981; Millesi, 1981; Braun, 1982; Millesi, 1982; Ide, 1983; Lundborg, 1987; Zhao et al., 1997; Santamaría et al., 1999; Yuksel et al., 1999).

Nos casos de ocorrência de lesão nervosa, quando há perda de segmentos nervosos, existem muitas técnicas de reparo nervoso periférico utilizando tecidos diferentes do nervoso para unir ou envolver as extremidades do nervo lesado. Dentre elas se utilizam como materiais de enxertos: membrana cartilaginosa (Baniu & Bodes, 1939; Fields et al., 1989), tubo fibrocartilaginoso envolto em fáscia (Watanabe et al., 2001), e tubos de pericárdio bovino (Virmond & Pereira, 2000).

Tubos de materiais biológicos constituídos por osso, caseína, peritônio, dura-máter, fáscia, gordura, colágeno, gelatina e moléculas de adesão também têm sido usados (Fields et al., 1989; Watchmaker & Mackinnon, 1997).

Ademais, em casos de neurotomia com perda tecidual (lesão do tipo V), a reconstituição nervosa pode ser realizada utilizando-se o próprio tecido nervoso, ou parte dele, como utilização de enxerto nervoso periférico (Baniu & Bodes, 1939; Lundborg, 1987; Mackinnon et al., 1988; Lundborg et al., 1994b; Trumble & Parvin, 1994; Amillo et al., 1995; Watchmaker & Mackinnon, 1997). Também se pode utilizar o tubo epineural, durante a reconstituição nervosa, quando há perda de segmentos nervosos (Karacaoglu et al., 2001).

Além disso, foram utilizados materiais sintéticos para o reparo nervoso periférico empregando-se, por exemplo, polietileno, silicone, metais, plásticos, celulose, polímeros de ácido glicólico, combinados ou não com agentes neurotróficos bioquímicos (Lundborg et al., 1982; Fields et al., 1989; Evans et al., 1991; Frykman, 1993; Dellon, 1994; Watchmaker & Mackinnon, 1997; Watanabe et al., 2001; Wang et al., 2005).

Experimentalmente, também foram testados, para substituir as suturas, a cola de fibrina visando o reparo nervoso periférico, com bons resultados (Young & Medawar, 1940; Viterbo et al., 1993b; Reis et al., 1998; Reis, 1999; Vicente, 1999; Reis & Rodrigues, 2000; Reis et al., 2000; Vicente et al., 2000).

Balance *et al.* (1903) descreveram a neurorrafia término-lateral para paralisia do nervo facial, com incisão no nervo doador.

Viterbo *et al.* (1992) introduziram a neurorrafia término-lateral sem lesão no nervo doador permitindo, portanto, que qualquer nervo possa servir como doador sem prejuízos ao mesmo ou às estruturas por ele inervadas.

Jaberi et al. (2003) afirmaram que sutura microcirúrgica, término-terminal ou término-lateral, com enxertos, deve ser indicada quando a distância (“*gap*”) entre os cotos nervosos for extensa.

Concernente à técnica de obtenção e preparação do enxerto, há uma grande variedade de técnicas podendo-se citar os enxertos celulares ou os acelulares (Fu & Gordon, 1997; Sondel et al., 1999; Frerichs et al., 2002), e os enxertos vascularizados ou livres de vascularização (Dói et al., 1987; Hems & Glasby, 1992; Kanaya et al., 1992; Umeda et al., 1996; Schultes et al., 2001), Outros tipos de

enxertos usados são: enxerto fresco (Bunnell & Boyes, 1939; Berger & Millesi, 1978; Lundborg et al., 1994; Reis, 1999; Timothy et al., 1999; Couturier et al., 2002; Vicente, 2003); enxertos pré-degenerados (Bunnell & Boyes, 1939; Danielson et al., 1994; Lundborg et al., 1994); enxertos congelados (Ide et al., 1983; Ide & Kato, 1990; Ruwe & Trumble, 1990; Trumble & Parvin, 1994) e enxerto autólogo (Naffziger, 1921; Seddon, 1943; Seddon, 1963; Berger & Millesi, 1978; Zalewski & Gulati, 1982; Millesi, 1986; Jeng & Coggeshall, 1987; Shenag et al., 1989; Wong & Scott, 1991; Hems & Glasby, 1992; Viterbo, 1992; Dellon & Dellon, 1993; Somazz, 1994; Bertelli et al., 1996; Umeda et al., 1996; Reis, 1999; Wang et al., 1999; Reis et al., 2000; Schultes et al., 2001; Couturier et al., 2002; Young et al., 2002; Fernandez et al., 2003; Holtzer et al., 2003; Takasaki et al., 2003; Vicente, 2003; Ferraresi et al., 2004; Myckatyn et al., 2004; Wang et al., 2005). Enxertos alogênicos (Zalewski & Gulati, 1982; Godat et al., 2002), enxertos isogênicos (Trumble & Parvin, 1994; Oliveira, 1996; Rovak et al., 2000; Goheen–Robillard et al., 2002), e enxertos xenogênicos (Osawa et al., 1987), foram também utilizados.

Segundo Wiberg & Terenghi (2003), a utilização de segmento nervoso para enxerto autólogo resulta em morbidade da área doadora, incluindo formação de cicatriz local, perda de sensibilidade e possível formação de neuroma doloroso. Além disso, os nervos doadores são freqüentemente de calibres pequenos e em número limitado, dificultando a sutura. Isso torna evidente a necessidade de utilizar-se método alternativo, objetivando construir uma ponte de conexão entre os segmentos nervosos remanescentes.

### **1.7 - Reparo nervoso periférico com vasos sanguíneos**

Os principais componentes da matriz extracelular de um vaso são elastina, colágeno, proteoglicanas (Wight, 1996 “*apud* ” Thyberg, 1998) e fibronectina (Risau & Lemmon, 1988 *apud* Thyberg, 1998). Ademais, é conhecido que a túnica externa das veias é rica em colágeno, enquanto que a túnica média é rica em fibras musculares e laminina. Assim, muitos autores afirmaram que o colágeno



associado à laminina possui efeito benéfico na regeneração nervosa periférica (Lander et al., 1985; Valentini et al., 1987). Não está totalmente elucidado o papel funcional efetivo da laminina no crescimento dos neuritos, mas sabe-se que ela interage com os fatores neurotróficos, funcionando como um substrato favorável à regeneração nervosa (Kaupila et al., 1997).

Suportando a camada endotelial de um vaso sanguíneo encontra-se a membrana basal, a qual contém colágeno do tipo IV, laminina, fibronectina, elastina e microfibrilas associadas, fator de Von Willebrand, trombosplastina e sulfato heparana (Packham & Mustard, 1984). Alguns autores citam a laminina e o colágeno do tipo IV como sendo os dois principais componentes desta membrana (Grant & Kleinman, 1997), sendo que o colágeno do tipo IV se encontra concentrado no subendotélio e também está esparsamente distribuído na túnica vascular média e na adventícia (Lethias et al., 1996).

Na túnica média, os colágenos dos tipos I e III encontram-se organizados em feixes fibrilares, dispostos em torno das células musculares lisas (Löhler et al., 1984 “*apud*” Thyberg, 1998). O colágeno do tipo I, entretanto, tem maior prevalência na adventícia da aorta, apresentando-se apenas em pequenas quantidades nas túnicas íntima e média. Já o colágeno do tipo III parece ser um importante componente da adventícia de ambos os vasos sanguíneos, artérias e veias, sendo o principal componente desta túnica (Farquharson & Robins, 1989).

Na túnica adventícia das artérias de grande calibre encontramos uma camada de tecido conjuntivo relativamente delgado, que apresenta, normalmente, metade da espessura da túnica média. Nas veias, a túnica adventícia, que apresenta também uma rede de fibras de elastina, é mais espessa do que a média. Nestas, porém, a túnica média é significativamente mais delgada do que aquelas das artérias de calibre médio (Ross et al., 1995). Nas artérias de grande calibre, membranas elásticas internas e externas separam a túnica média das camadas íntima e adventícia, respectivamente. Além disso, lamelas elásticas dividem a camada média em diferentes camadas celulares (Holzenberger et al., 1993 “*apud*” Thyberg, 1998). Nas veias, a camada endotelial apresenta uma membrana basal rica em laminina e a túnica média é constituída por uma delgada camada muscular, também rica em laminina. A adventícia vascular é normalmente rica em colágeno (Ferrari et al., 1999).

Chiu & Strauch (1990) propuseram a utilização de tecidos autógenos como os enxertos venosos, com o intuito de prevenir a formação de cicatrizes dentro da área em regeneração.

Wang et al. (1995) analisaram comparativamente o tratamento de “*gaps*” com 10 milímetros em nervo ciático de ratos com enxerto venoso ao avesso ou enxerto de nervo. Sacrificaram-se os ratos em dois tempos distintos de 8 e 12 semanas pós-enxertos. Encontraram melhores resultados no enxerto venoso ao avesso em comparação ao enxerto nervoso. Nos animais com 12 semanas após a enxertia os resultados eram melhores do que no prazo de 8 semanas, pois a degeneração estava completa no coto distal.

Guda et al. (1993) compararam a reparação de nervo safeno de coelhos feita com sutura convencional e enxerto venoso. Perceberam grande fibrose no enxerto venoso e, por isso, aconselharam cautela no uso deste tipo de reparação de nervo periférico.

Outro estudo comparativo foi feito entre o uso de enxerto venoso e de enxerto muscular acelular (sem miócitos), mas com cultura de células de Schwann, em ratos. Concluíram que o enxerto muscular com células de Schwann regenerou o tecido nervoso numa distância de até 25 milímetros (Fansa et al., 2003).

Em secções nervosas de tamanho reduzido, feitas em nervos monofasciculados, que a utilização de enxertos venosos pode ser útil (Walton et al., 1989). Porém, em nervos mistos e, principalmente nos nervos motores, como o nervo ciático, foi observada uma grande melhoria na capacidade regenerativa de suas fibras (Wang et al., 1993).

Tang et al. (1993) usaram enxerto venoso autógeno no reparo de nervo digital da mão durante a cirurgia do tendão flexor na zona 2. Os defeitos nervosos variavam numa faixa entre 0,5 a 5,8 centímetros de comprimento. Uma veia era retirada do antebraço e virada ao avesso para a interposição do nervo digital e, em defeitos acima de dois centímetros, enxerto de nervo era inserido no conduto venoso. Os resultados sugeriram que o enxerto venoso é um método viável e prático.

Shuotun et al. (1994) usaram veia umbilical humana aplicada ao nervo ciático de 46 ratos com “*gaps*” nervosos de meio centímetro no membro posterior de um lado, e no outro lado usaram sutura epineural. Os resultados foram

analisados no pré e no pós-operatório por eletrofisiologia, estudos micro-anatômicos e de microscopia eletrônica. Concluíram que a veia umbilical humana é material adequado para se usar como “guia” de crescimento axonal.

Tang (1995) usou conduto venoso na interposição de tecido nervoso em defeitos nervosos medindo entre 2 e 5,8 centímetros. Os resultados da reinervação foram observados por eletromiografia. Este autor concluiu que esta técnica é um procedimento prático e razoável para reparar defeitos entre 2 a 4,5 centímetros.

Tang et al. (1995) analisaram três casos em que os espaços intersegmentares eram grandes ou as condições eram desfavoráveis, no reparo nervoso, usando-se conduto venoso. Neste trabalho, os autores sugeriram que o conduto venoso não está indicado para uso em espaços intersegmentares nervosos acima de 5,0 centímetros ou para o reparo primário de nervos com injúrias múltiplas.

Malizos et al. (1997) analisaram a eficácia do uso de enxerto venoso em espaços nervosos intersegmentares, visando eliminar os sintomas de neuroma doloroso local de nervo sensitivo, na mão, bem como a sua recorrência após a excisão de tecidos patológicos. Vinte três pacientes foram submetidos à cirurgia de reconstrução de mão, pela técnica venosa, com espaçamentos intersegmentares nervosos medindo de 12 a 28 milímetros e comparados os resultados com os dados obtidos por emprego de sutura direta primária, feita em 21 pacientes. Os sintomas do neuroma foram eliminados e o retorno da sensibilidade, bem como o retorno da função restabelecidos.

Pu et al. (1997) estudaram o efeito do fator de crescimento nervoso (NGF) administrado diretamente no conduto perineural em espaços intersegmentares de um centímetro de extensão, sobre o nervo ciático de ratos albinos Sprague-Dawley. Estudaram três grupos, sendo: grupo I veia enxertada com NGF; grupo II veia com tampão fosfato em solução salina e grupo III nervo normal. Nos ratos que receberam o NGF a recuperação sensitiva foi melhor; a velocidade de condução motora do grupo II foi mais lenta do que nos grupos I e III, sendo enfim indicado o uso de veia com NGF. Como técnica mais eficiente o NGF, usado para tratamentos de injúrias periféricas, foi empregado em combinação com enxerto autógeno de veia sendo um método viável e prático de ser aplicado no reparo nervoso periférico.

Di Benedetto et al. (1998) descreveram a regeneração nervosa obtida mediante o uso de conduto autólogo preenchido com músculo acelular. Usaram sete ratos albinos da variedade Sprague-Dawley e o nervo ciático direito foi transecionado e retirou-se dois centímetros de comprimento do mesmo. A veia femoral dos próprios ratos foi preenchida com músculo autólogo acelular. Os diâmetros dos axônios e das fibras mielinizadas foram semelhantes ao grupo controle.

Chiu (1999) ao realizar revisão de duas décadas do uso das técnicas de tubulização de nervos com enxertos venosos autógenos sugeriu que, em “*gaps*” de até três centímetros, esta técnica é efetiva. Assim, a tubulização permite a veiculação de células e moléculas, criando um ambiente favorável à regeneração nervosa.

Em outro experimento, usando-se a veia jugular externa para comparar as técnicas de enxerto de veia normal e de veia ao avesso, em nervo sensitivo (nervo safeno), onde variou-se o tempo de sacrifício em 4, 8 e 12 semanas, coletou-se amostras nos locais do enxerto e no coto distal. As observações morfológicas dos diâmetros das fibras nervosa e espessura da bainha de mielina foram analisadas, porém não foram observadas diferenças significativas entre ambas as técnicas utilizadas (Ferrari et al., 1999).

Battiston et al. (2000) analisaram os resultados clínicos do reparo nervoso com o uso de enxerto venoso preenchido com músculo estriado. Entre 1993 e 1997, defeitos nervosos encontrados em nervos, sensitivo e misto, foram corrigidos por esta técnica. Houve 85% de bons resultados, dos casos analisados após 14 meses.

Por outro lado, em perdas extensas de segmentos nervosos, Geuna et al. (2000) mostraram evidências favoráveis de que a técnica de enxerto venoso preenchido com músculo esquelético representaria uma alternativa cirúrgica eficaz para o reparo de lesões e de defeitos encontrados em nervos periféricos de rato albino.

Tos et al. (2000) estudaram a existência de especificidade tecidual em regeneração das fibras nervosas periféricas através do uso de enxerto de veia preenchida com músculo esquelético fresco. Usaram um tubo em forma de Y, onde a parte terminal do Y foi suturada no nervo tibial. Várias técnicas foram comparadas, e quando a técnica de enxerto venoso era preenchida com músculo, os axônios

criaram corretamente sendo orientados dentro das membranas basais do “guia” enxertado.

Karacaoglu et al. (2001) compararam a regeneração nervosa feita através de tubo de epineuro, enxertos venosos e enxertos nervosos. Foram colocados nos espaços intersegmentares de um centímetro, enxerto nervoso, venoso e tubos epineurais em nervos ciáticos de ratos. Os resultados foram melhores para o grupo com enxerto nervoso do que no grupo do tubo epineural e por último o grupo venoso. Os autores valorizaram as vantagens da bainha epineural, que eliminaria a morbidade do enxerto nervoso, e exploraram os seus benefícios neurotróficos no potencial de regeneração nervosa.

Kelleher et al. (2001) fizeram comparação entre o enxerto venoso ao avesso e em posição normal, em ratos. Usaram a veia jugular em ambos os grupos e estudaram lesão no nervo ciático. Analisaram eletrofisiologicamente e morfometricamente o diâmetro do axônio, o diâmetro da fibra nervosa e a espessura da bainha de mielina. Não foram encontradas diferenças significativas entre as duas técnicas.

Rodrigues & Silva (2001) compararam o uso de enxerto arterial ao avesso e normal, em nervo sensitivo de rato. Foi criado um “gap” no nervo safeno e o mesmo foi reparado com enxerto de artéria heteróloga ao avesso e em posição normal. Mensurações foram feitas no local do enxerto e no coto distal após 4, 12 e 20 semanas. Neste estudo não foram encontradas diferenças estatísticas significativas no diâmetro e na espessura das fibras nervosas em ambos os enxertos, após 20 semanas da cirurgia.

Monacelli et al. (2002) trataram lesões nervosas periféricas de emergência, usando enxerto venoso. A resolução imediata da dor, os excelentes resultados clínicos e eletrofisiológicos alcançados, a simplicidade da técnica e as vantagens de utilizar o enxerto venoso, evitando danos sensitivos pela retirada de nervos doadores, foram enfatizados pelos autores que recomendam esta técnica.

Pogrel & Maghen (2002) avaliaram o enxerto venoso autógeno em pacientes humanos, objetivando o reparo da continuidade dos nervos alveolar inferior e lingual. Os nervos linguais foram reparados com o uso de veia safena e os nervos alveolares inferiores com o emprego de veia facial. Nos casos onde os espaços

intersegmentares eram grandes o resultado não foi bom, em decorrência do colapso venoso provocado pelo grande movimento da língua. Porém nos espaços intersegmentares curtos o enxerto venoso teve bons resultados.

Ristano et al. (2002) fizeram estudo retrospectivo em lesões de nervos sensitivos da mão, reconstruídos com enxerto venoso autólogo. Vinte dois casos foram avaliados por dois profissionais independentes com seguimento mínimo de um ano. Na maioria dos casos os resultados foram classificados como muito bom ou bom. Os autores concluíram que esse método é recomendado por ser simples, de fácil execução, de baixo custo e eficaz.

Ülkür et al. (2003) observaram que em situações onde o coto nervoso proximal não pôde ser encontrado a neurorafia término-lateral é uma alternativa boa, comparada com o uso de enxerto nervoso, enxerto venoso e enxerto venoso preenchido com músculo estriado. Foram usados 30 ratos da variedade Sprague-Dawley, e observou-se que a neurorafia término-lateral, o enxerto nervoso e o enxerto venoso são boas técnicas de reparo neuronal, mas não obtiveram bons resultados com o emprego de enxerto venoso com músculo.

Nicolino et al. (2003) investigaram o uso do “*neuregulin – 1*” no reparo precoce de nervo periférico, usando tubos com músculo enriquecido por nutrientes. Como o “*neuregulin*” é um dos mais importantes fatores tróficos da célula de Schwann, os resultados obtidos sugeriram que as células de Schwann, remanescentes e ativas dentro do conduto enxertado, são o fator chave para sucesso da regeneração durante as fases de reparação nervosa precoce.

Berenholz et al. (2005) observaram a recuperação do nervo facial de ratos machos adultos Sprague-Dawley divididos em sete grupos, contendo de cinco a sete animais cada grupo. Os grupos foram divididos em grupo A, não tratados, usados como controle; grupo B, “*Sham*”, onde só foi interrompido o suprimento sanguíneo nervoso, sendo este grupo usado também como controle; grupo C, onde o “*gap*” de três milímetro no nervo mandibular foi tratado com solução salina e sutura direta; grupo D, onde o “*gap*” de nervo foi tratado com enxerto de veia jugular externa autógena, preenchida com solução salina, sem sutura; grupo E, onde o “*gap*” de nervo foi tratado com enxerto de veia jugular externa autógena preenchida com solução salina e sutura; grupo F, onde o “*gap*” foi tratado com enxerto de veia jugular externa autógena preenchida com *agmatine* com sutura;

e grupo G, onde o “gap” do nervo foi tratado com enxerto de veia jugular externa autógena preenchida com *agmatine* sem sutura. Concluíram que o tratamento com *agmatine* do enxerto de veia jugular externa autógeno pode acelerar a regeneração do nervo facial, sendo uma alternativa na reconstrução do nervo facial.

Ignatiadis et al. (2007) compararam variações de retalhos epineural procedentes dos cotos proximal e distal e compararam com sutura término-terminal. Para isso usaram 126 coelhos *New Zeland* divididos em 4 grupos (A, B, C e D) com 36 animais cada, e o grupo D, controle, com 18 animais. O nervo ciático foi usado como alvo neste estudo. Os grupos foram divididos em grupo A, onde o retalho epineural foi proveniente do coto proximal, o grupo B, onde o retalho epineural foi oriundo do coto distal, o grupo C, onde o retalho epineural foi proveniente do coto proximal e invertido e, finalmente, o grupo D, recebeu sutura término-terminal dos cotos nervosos. Os animais foram sacrificados com 21, 42 e 91 dias. Os autores concluíram que o enxerto venoso autógeno promove bons resultados funcional, muscular e neural, mas o retalho epineural do coto proximal promoveu resultados comparados aos enxertos nervosos autógenos.

Manasseri et al. (2007) estudaram experimentalmente o reparo do nervo ulnar por neurografia término-lateral no nervo mediano com interposição de uma veia. Usaram 16 ratos machos *Wistar*, onde foi removido um “gap” de 10 milímetro do nervo ulnar e seu segmento proximal foi suturado no músculo peitoral. No nervo mediano foi realizada uma janela epineural e realizado uma sutura término-lateral com veia femoral autógena e na outra extremidade da veia foi introduzido o coto distal do nervo ulnar. Realizaram observações após 7, 14, 30 e 60 dias. Com 7 dias havia alguns anticorpos para células de Schwann e aos 14 dias apareceram alguns axônios. Com 30 dias observaram alguns axônios organizados. Por fim, com 60 dias, confirmaram bom padrão de regeneração proveniente dos axônios do nervo doador.

Tos et al. (2007) trataram “gaps” de dez milímetro no nervo mediano de 24 ratos de duas formas, enxerto venoso preenchido com músculo fresco e enxerto venoso preenchido com músculo pré-degenerado em nitrogênio líquido. Para o enxerto utilizaram a veia epigástrica autógena. Os animais foram sacrificados com 5 e 30 dias, e os autores não encontraram diferença entre as duas técnicas.

Considerando as controvérsias do tratamento de “*gaps*” nervosos tratados com tubulizações de veias, ao avesso ou em posição normal, preenchidos ou não com tecido muscular, decidimos estudar estas quatro alternativas.



## **OBJETIVO**

## 2 - OBJETIVO

Este trabalho teve por objetivo estudar a regeneração nervosa em “*gap*” de nervo ciático no rato, mediante tubulização com enxerto venoso ao avesso e em posição normal, com e sem preenchimento de músculo estriado esquelético.

## **MÉTODO**

### 3 - MÉTODO

#### 3.1 – Animais e grupos experimentais

Neste estudo foram utilizados 70 ratos (*Rattus norvegicus albinus*) da variedade *Wistar*, machos, adultos, pesando entre 180 e 210 gramas (média  $187,5 \pm 13,7$ ), provenientes do Biotério Central da UNESP – Campus de Botucatu – SP.

Após as cirurgias, os animais foram mantidos em caixas apropriadas, cada uma contendo 5 animais, recebendo água e ração para roedores administradas “*ad libitum*”, sem quaisquer restrições, respeitando-se ciclos de 12 horas de claro e 12 horas de escuro, em temperatura ambiente média de 24° C, junto ao Centro de Experimentação de Modelos de Animais da UNIMAR – Marília.

Todos os procedimentos experimentais realizados obedeceram aos princípios de Ética em Experimentação Animal, adotados pelo Colégio Brasileiro de Experimentação Animal (COBEA), previamente aprovados pela Comissão de Ética na Experimentação Animal em 29 de outubro de 2004 e apostilado em 30 de novembro de 2006, na UNIMAR, em Marília.

Os animais foram distribuídos em cinco grupos, sendo um “*Sham*” e quatro grupos submetidos a um “*gap*” de 10 milímetros no nervo ciático direito e reparação com tubulização através de enxerto da veia jugular externa esquerda. Os grupos foram assim constituídos:

1. Grupo controle “*Sham*”, constituído de 10 animais. Neste grupo o nervo ciático direito foi exposto sem sofrer qualquer tipo de lesão.

2. Grupo com enxerto venoso ao avesso (VASP), constituído de 15 animais. Nos animais deste grupo a veia foi virada ao avesso

3. Grupo com enxerto venoso ao avesso preenchido com músculo esquelético (VAME), constituído de 15 animais. Nos roedores deste grupo foram realizados os mesmos procedimentos do grupo 2 acrescentando-se no interior da veia ao avesso, enxerto de músculo estriado esquelético.

4. Grupo com enxerto venoso normal (VNSP), constituído de 15 animais.

5. Grupo com enxerto venoso normal preenchido com músculo esquelético (VNME), constituído de 15 animais.

Nos grupos com enxerto venoso preenchidos, VAME e VNME, o músculo utilizado foi o músculo tibial caudal direito.

### 3.2 Procedimentos cirúrgicos

Todos os procedimentos cirúrgicos e de coleta foram realizados por uma única pessoa, padronizando-os para os cinco grupos experimentais.

Os roedores foram anestesiados com injeções intramusculares de 50% de tiletamina e 50% de zolazepam 3 mg/kg de peso\*. A anestesia foi aplicada por via intramuscular no músculo glúteo do antímero esquerdo, para não interferir nos resultados do lado operado.

Nesta fase da cirurgia realizou-se o sorteio para aleatoriamente se determinar a qual grupo pertenceria o animal, através do emprego de papéis dobrados contendo os números dos grupos (de 1 a 5). Definiu-se 1 para o grupo “*Sham*”, 2 para o grupo VASP, 3 para o grupo VAME, 4 para o grupo VNSP e 5 para o grupo VNME.

Técnicas assépticas foram adotadas em todos os procedimentos cirúrgicos, envolvendo os animais. Após a anestesia, os ratos foram colocados em “calhas” de contenção, e fixados em decúbito dorsal. A seguir os animais foram epilados na região do pescoço no antímero esquerdo. Posteriormente uma incisão longitudinal de aproximadamente dois centímetros de comprimento foi feita na pele para expor a veia jugular externa esquerda, promovendo o seu isolamento e a ligadura de suas tributárias, para depois introduzir uma sonda periodontal na veia jugular externa e seccionar as duas extremidades.

---

\*Telazol; Fort Dodge Laboratories, Fort Dodge®

Este segmento de veia foi mantido em soro fisiológico até o momento de sua colocação, como enxerto, entre os cotos nervosos lesionados. A pele da região doadora foi suturada com fio de náilon monofilamentar 4-0 (Fig. 1).

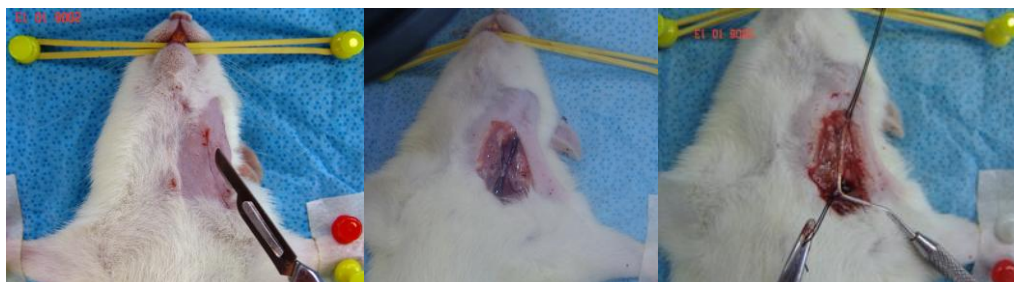

Figura 1 – Exposição e coleta da veia jugular externa esquerda.

Numa segunda fase os ratos foram colocados em decúbito ventral e foi realizada a exposição do nervo ciático do lado direito. O nervo ciático foi seccionado e retirado um segmento de 10 milímetros de comprimento deste nervo (Fig. 2).

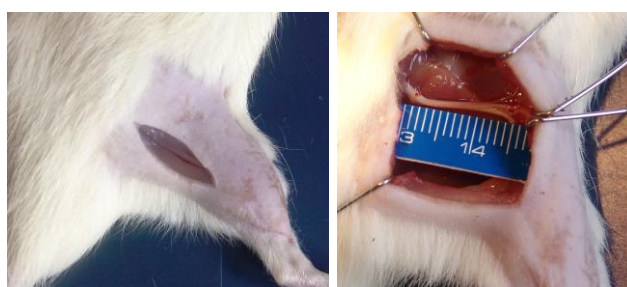

Figura 2 – Exposição do nervo ciático direito.

O grupo “Sham” recebeu somente uma incisão para a exposição do nervo ciático direito, não lesionando-se o nervo. Após este procedimento fez-se sutura por planos (Fig. 3).

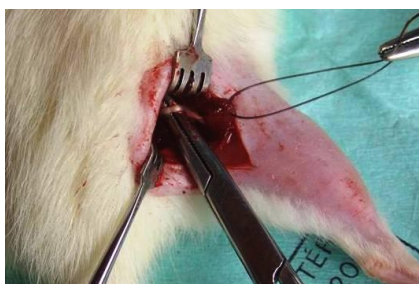

Figura 3 – Exposição do nervo ciático direito (grupo “Sham”).

O grupo VASP após ressecção do nervo ciático direito, recebeu enxerto de veia jugular externa esquerda ao avesso (Fig. 4). O grupo VAME recebeu o enxerto da veia jugular externa esquerda preenchida com uma amostra do músculo tibial caudal direito (Fig. 5). Realizou-se a sutura do epineuro com fio de náilon monofilamentar 10-0, certificando-se que tanto o coto proximal como o coto distal tinham adentrado no enxerto venoso normal e ao avesso, aproximadamente dois milímetros em cada extremidade.

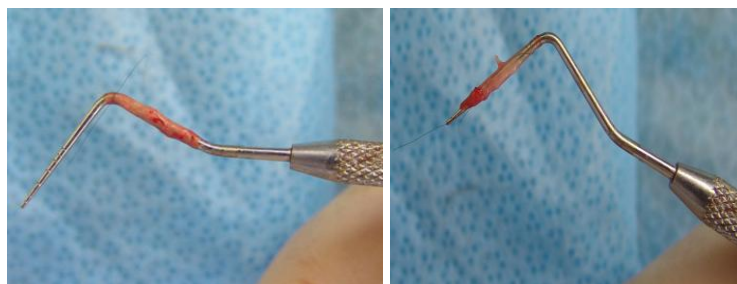


Figura 4 – Veia ao avesso sem preenchimento.

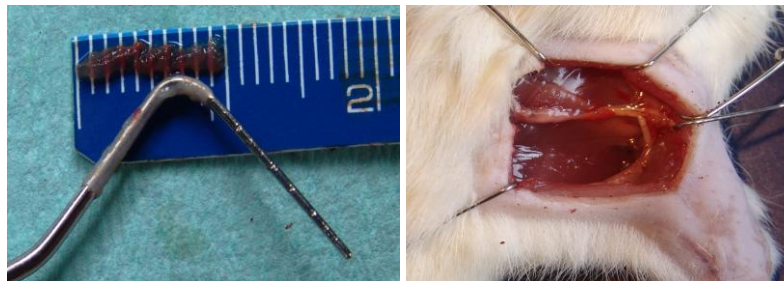

Figura 5 – Veia ao avesso preenchida com músculo estriado esquelético.

Em seguida, os grupos VNSP e VNME receberam enxertos de veia jugular externa esquerda na posição normal, ou seja, sem serem viradas ao avesso. O grupo VNME recebeu enxerto de músculo da mesma forma que o grupo VAME. Também foram aplicadas suturas fixando as veias ao epineuro de forma semelhante aos grupos VASP e VAME.

Em todos os grupos experimentais a pele foi suturada com fio de náilon monofilamentar 4-0. Todos os procedimentos foram realizados com microscópio cirúrgico DF Vasconcelos\*. Durante todos os procedimentos cirúrgicos mantiveram-se os campos operatórios umedecidos com solução fisiológica a 0,9 %, e os ratos sob narcose anestésica.

### 3.3 Sacrifício e coleta dos segmentos nervosos

Após 12 semanas (84 dias) os ratos foram submetidos a eutanásia mediante injeção intraperitoneal de solução aquosa de pentobarbital sódico na dose de 150 mg/kg. Em seguida foram coletado dois fragmentos, um no terço médio do enxerto venoso e outro no terço médio coto distal do nervo ciático direito (Fig. 6).

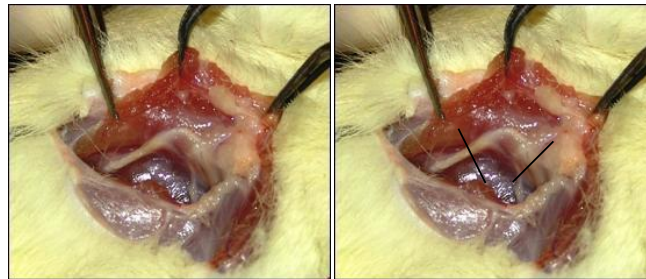

Figura 6 – Coleta do enxerto nervoso.

### 3.4 - Processamento histológico das amostras do nervo ciático

O processamento histológico das amostras coletadas da região do enxerto e do coto nervoso distal do nervo ciático, do lado direito, foi realizado no Laboratório de Anatomia Microscópica e Experimental do Departamento de Anatomia do IB-UNESP, Campus de Botucatu, São Paulo, Brasil.

---

\*DF Vasconcelos – Microscópios cirúrgicos



O fixador histológico utilizado foi o líquido de Karnovsky modificado, contendo 1% de paraformaldeído e 2% de glutaraldeído, diluídos em tampão cacodilato de sódio a 0,1 M, pH 7,3. O nervo ciático foi imerso nesta solução, à 4° C, durante 10 minutos.

Após este período de fixação, o nervo ciático foi seccionado transversalmente em dois segmentos, um correspondente ao terço médio do enxerto, venoso ao avesso, venoso ao avesso preenchido com músculo esquelético, venoso normal e venoso normal preenchido com músculo esquelético, e o outro no terço médio do coto distal. Os fragmentos foram deixados na mesma solução fixadora, previamente utilizada, por um período de uma a duas horas e pós-fixados por duas horas em tetróxido de ósmio a 1% em tampão cacodilato de sódio 0,1M pH 7,3. A seguir, foram desidratados com etanol e óxido de propileno e incluídos em resina\*.

Cortes transversais de 0,5 µm foram obtidos com o uso de navalhas de vidro adaptadas a um ultramicrótomo e os cortes foram corados com azul de toluidina a 1%, em solução aquosa de Bórax a 1%, para estudos de microscopia óptica.

O material oriundo da microscopia óptica foi fotografado em microscópio óptico Zeiss-Jena. A mensuração da área e do diâmetro mínimo das fibras nervosas e do axônio, bem como a área e espessura da bainha de mielina, foi efetuada através de um microscópio Axiophot 2 Zeiss, acoplado a um sistema de análise de imagens KS – 300 (Zeiss). Conforme descrito anteriormente, no grupo “*Sham*” os nervos ciáticos direitos dos ratos foram utilizados como controle.

### **3.5 - Análise quantitativa e tratamento estatístico**

---

\* Araldite Sigma™ Sigma do Brasil

Foram realizadas as aferições do diâmetro mínimo e área das fibras nervosas, espessura e área da bainha de mielina e diâmetro mínimo e área do axônio. Essas medidas foram realizadas em quatro campos selecionados e em todos os fascículos encontrados nos enxertos e cotos nervosos distais. Cuidou-se de realizar “estudo cego”, isto é, o examinador não sabia a que grupo pertencia o corte histológico durante a morfometria.

As imagens dos cortes histológicos dos enxertos e cotos distais dos cinco grupos foram capturadas com um aumento de 400 vezes (objetiva de 40x), através de uma câmera de vídeo acoplada ao microscópio óptico Zeiss e ao microcomputador. Utilizou-se o programa Image-Pro Plus™, versão 3.0 “for Windows” (Media Cybernetics, 1997), instalado no Laboratório Experimental do Departamento de Anatomia da FOB-USP, Campus de Bauru.

Todas as áreas, diâmetro mínimo das fibras e dos axônios, bem como área e espessura da bainha de mielina da região do enxerto e do coto distal foram montadas a partir de imagens capturadas das lâminas histológicas e aferidas de forma semi-automática, empregando-se os recursos do analisador de imagens SigmaScan Pro versão 5.0, 1999. Para as aferições, processou-se a calibração do programa utilizando-se a imagem de uma régua milimetrada, capturada da mesma forma descrita acima para os cortes histológicos.

Realizou-se a seguir análise de variância (ANOVA “one-way”), para as medidas da área e diâmetro mínimo das fibras, e da área e diâmetro mínimo dos axônios e área e espessura da bainha de mielina do grupo “Sham” e dos quatro grupos (VASP, VAME, VNSP e VNME), no enxerto e no coto distal.

A partir dos resultados morfométricos, foram calculadas as médias aritméticas, os desvios padrões das médias e análises de variância, para testar a hipótese nula e alternativa. E para comparação dos grupos entre si, em relação a cada variável, foi utilizado o método de Scheffé, para ver se estas diferenças eram significativas estatisticamente. Adotou-se o nível de significância de 5% ( $p=0,05$ ).

## **RESULTADOS**

## 4.1 - Análise qualitativa

### 4.1.1 – Características morfológicas do grupo “Sham”

Para a análise da morfologia do nervo ciático dos grupos experimentais, estudados neste trabalho, utilizaram-se cortes transversais corados com tetróxido de ósmio. Os cortes foram analisados em ordem crescente a partir do aumento de 40 vezes (objetiva 4X), com a finalidade de observar a morfologia neuronal, e o conjunto das estruturas. Em seqüência observou-se com aumento de 100 vezes (objetiva 10X), de 200 vezes (objetiva 20X) e por último de 400 vezes (objetiva 40X). A morfologia das estruturas foi descrita procurando evidenciar o epineuro, perineuro, tecido adiposo, vasos sanguíneos intraneurais e extraneurais e as bainhas de mielina. No grupo controle “Sham” as bainhas de mielina apresentavam-se bem nítidas e de tamanhos variados. O epineuro era nítido e revestido externamente por uma camada de tecido adiposo. O perineuro saía do epineuro, formando os fascículos nervosos. O perineuro também era nítido tendo alguns vasos sanguíneos (Fig.7).

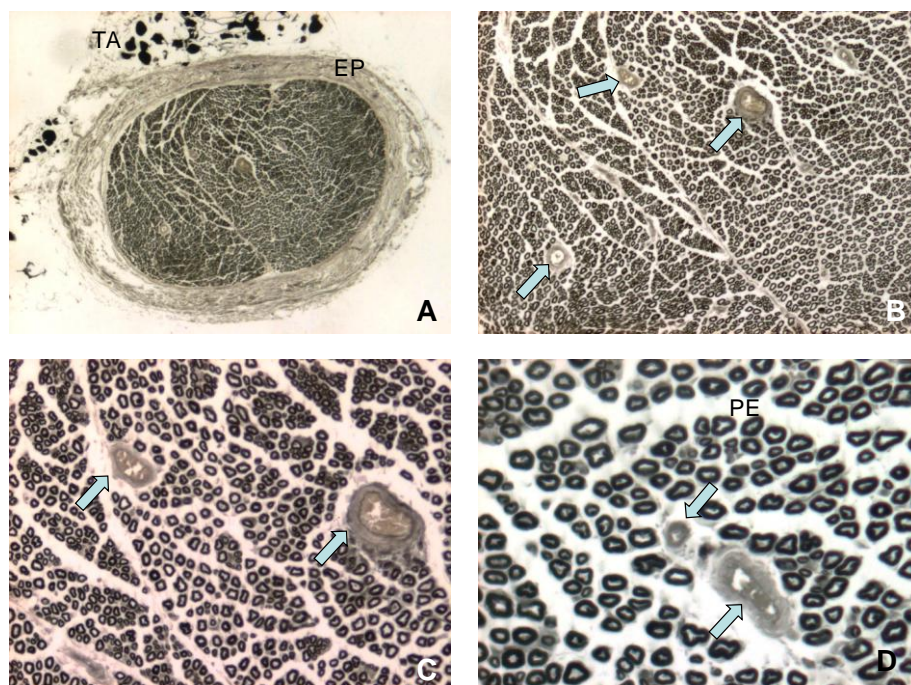


Figura 7- Grupo Sham. Coloração por tetróxido de ósmio. A - tecido adiposo (TA) e epineuro (EP) (4X), B - vasos sanguíneos (setas) (10X), C - vasos sanguíneos (setas) (20X) e D - vasos sanguíneos (setas) e perineuro (PE) (40X).

## 4.1.2 - Características morfológicas do grupo veia ao avesso sem preenchimento (VASP)

### 4.1.2.1 - Região do enxerto

Os cortes transversais do terço médio da região dos enxertos do nervo ciático, nos animais do grupo veia ao avesso sem preenchimento (VASP), apresentaram o nervo muito fasciculado, com epineuro bem delimitado e irregular. Observou-se a presença de vasos sanguíneos no centro e na periferia dos fascículos e também no epineuro e perineuro. Vários microfascículos foram encontrados junto ao epineuro neoformado, próximo à camada de tecido adiposo externamente a este epineuro. A espessura da bainha de mielina era de tamanho variado, porém nítida, sendo os diâmetros das fibras nervosas de tamanhos variados (Fig.8).

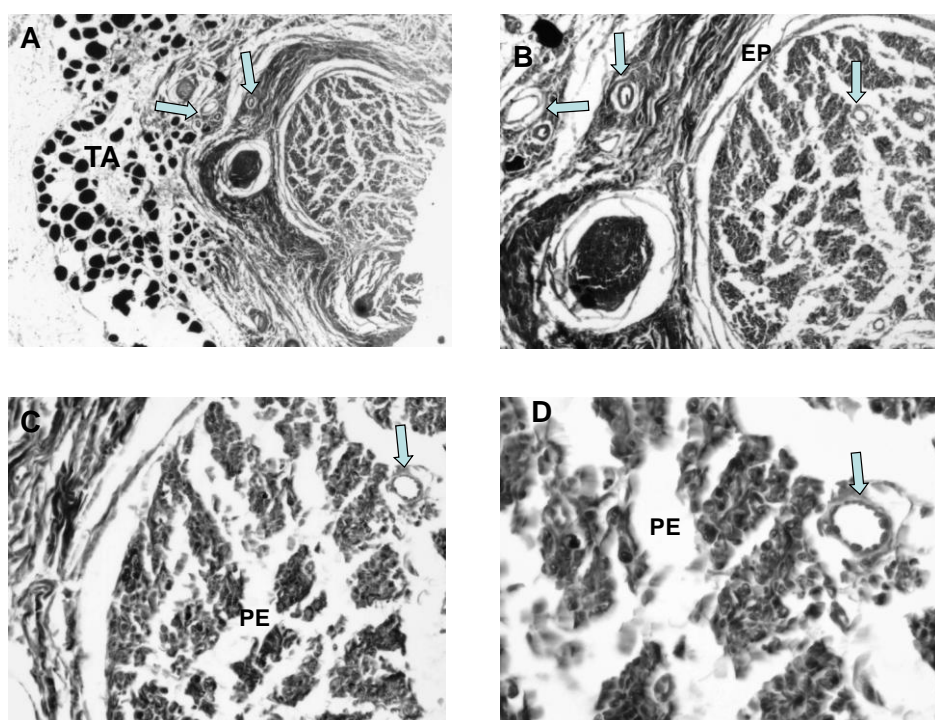


Figura 8 - Veia ao avesso sem preenchimento (enxerto). Coloração por tetróxido de ósmio. **A** - vasos sanguíneos (setas) e tecido adiposo (TA) (4x), **B** - epineuro (EP) e vasos sanguíneos (setas) (10x) **C** - perineuro (PE) e vaso sanguíneo (seta) (20X) e **D** - perineuro (PE) e vaso sanguíneo (seta) (40X) .

## 4.1.2.2 - Região do coto distal

O nervo apresentou-se fasciculado com epineuro e perineuro bem nítidos e bem delimitados, e com presença de vasos sanguíneos no centro e na periferia dos fascículos. Os microfascículos encontravam-se próximos da camada de tecido adiposo, com a presença de vasos sanguíneos dispostos entre o tecido adiposo e os microfascículos. As bainhas de mielina apareciam com espessuras menores do que as correspondentes do enxerto, porém, apesar de serem pouco homogêneas, eram bem nítidas (Fig.9).

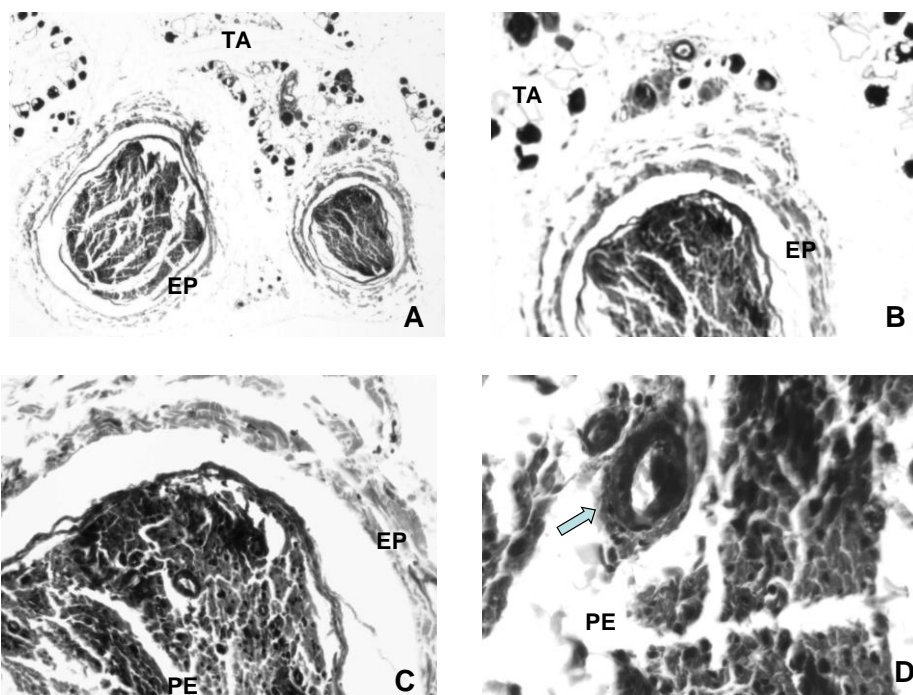


Figura 9 - Veia ao avesso sem preenchimento (coto distal). Coloração por tetróxido de ósmio. **A** - epineuro (EP) e tecido adiposo (TA) (4x), **B** - epineuro (EP) e tecido adiposo (TA) (10x), **C** - epineuro (EP) e perineuro (PE) (20X) e **D** - vaso sanguíneo (seta) e perineuro (PE) (40X).



### 4.1.3 - Características morfológicas do grupo veia ao avesso preenchida com músculo estriado esquelético (VAME)

#### 4.1.3.1 -Região do enxerto

Os cortes transversais do terço médio da região dos enxertos do nervo ciático, nos ratos do grupo veia ao avesso com músculo estriado esquelético (VAME), apresentaram fascículos com epineuro bem delimitados e irregulares. Foram observados muitos microfascículos entre o epineuro e perineuro e alguns outros externamente ao epineuro neoformado. Apresentavam vasos sanguíneos mais abundantes, na periferia do nervo. As bainhas de mielina apresentavam espessura de tamanho variado, porém eram bem nítidas, concentrando-se próximas aos vasos sanguíneos localizados na periferia do enxerto nervoso. O diâmetro das fibras nervosas aparecia de vários tamanhos (Fig. 10).

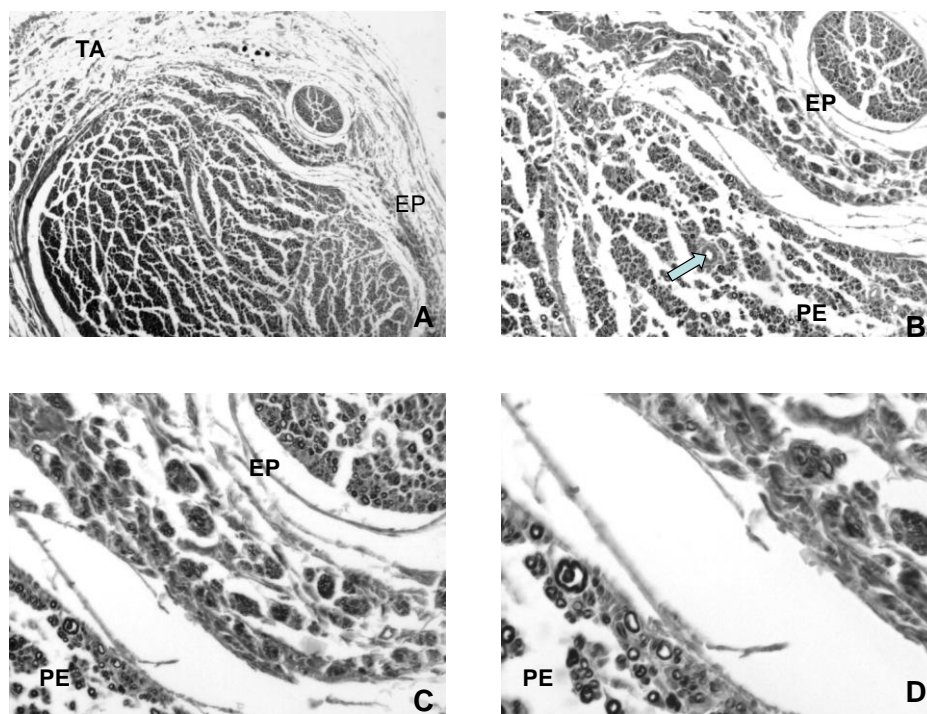


Figura 10 – Veia ao avesso preenchida com músculo esquelético (enxerto). Coloração por tetróxido de ósmio. **A** - epineuro (EP) e tecido adiposo TA (4x), **B** - vaso sanguíneo (seta), epineuro (EP) e perineuro (PE) (10X), **C** - epineuro (EP) e perineuro (PE) (20X) e **D** - perineuro (PE) (40X).

#### 4.1.3.1 - Região do coto distal

Observou-se no coto distal fascículos de tamanhos variados, bem delimitados e com perineuro bem nítido e fibroso. Foram observadas bainhas de mielina com tamanhos menores do que as correspondentes no enxerto, e mais concentradas na periferia onde estavam localizados os vasos sanguíneos. Também se observaram microfascículos dispostos ao redor do perineuro e alguns próximos ao epineuro. O epineuro era bem fibroso e continha alguns vasos sanguíneos. O diâmetro das fibras era de tamanho variado (Fig.11).

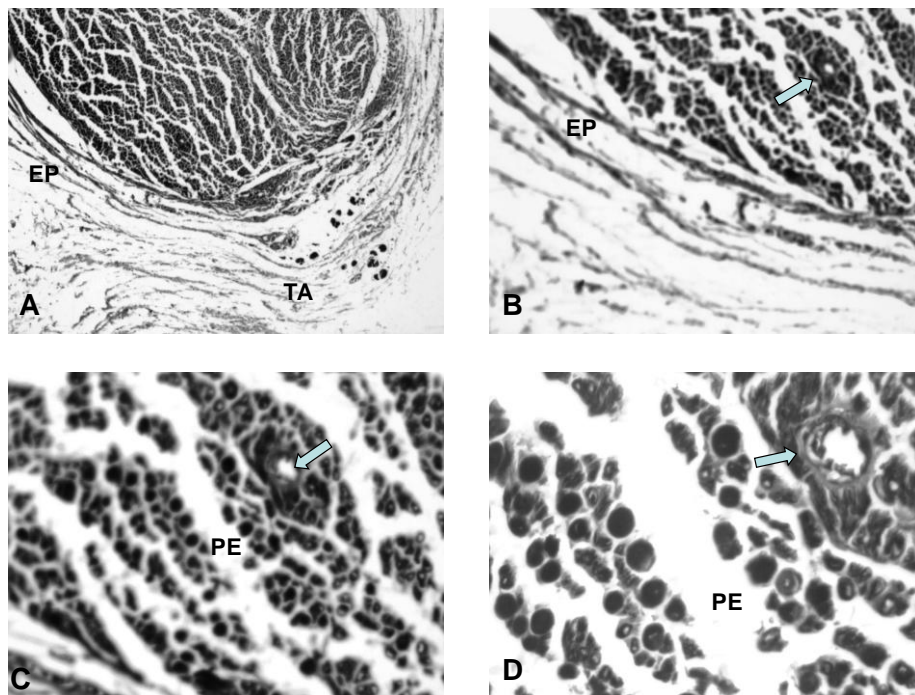


Figura 11 – Veia ao avesso preenchida com músculo esquelético (coto distal). Coloração por tetróxido de ósmio. **A** - tecido adiposo (TA) e epineuro (EP) (4x), **B** - vaso sanguíneo (seta) e epineuro (EP) (10X), **C** - perineuro (PE) e vaso sanguíneo (seta) (20X) e **D** - vaso sanguíneo (seta) e perineuro (PE) (40X).



#### 4.1.4 - Características morfológicas do grupo veia normal sem preenchimento (VNSP)

##### 4.1.4.1 - Região do enxerto

Aos cortes transversais do terço médio da região dos enxertos no nervo ciático dos ratos, o grupo veia normal sem preenchimento (VNSP) apresentou poucos minifascículos nervosos, mas fascículos irregulares eram evidentes. Foi observado perineuro fibroso, irregular, sem limites nítidos com epineuro. As espessuras de bainha de mielina eram de tamanhos variados, porém bem nítidas. Foram encontrados alguns microfascículos no epineuro neoformado próximo à camada de tecido adiposo, com presença de vasos sanguíneos no perineuro e tecido adiposo. O diâmetro da fibra apareceu com tamanhos bem diferentes (Fig.12).

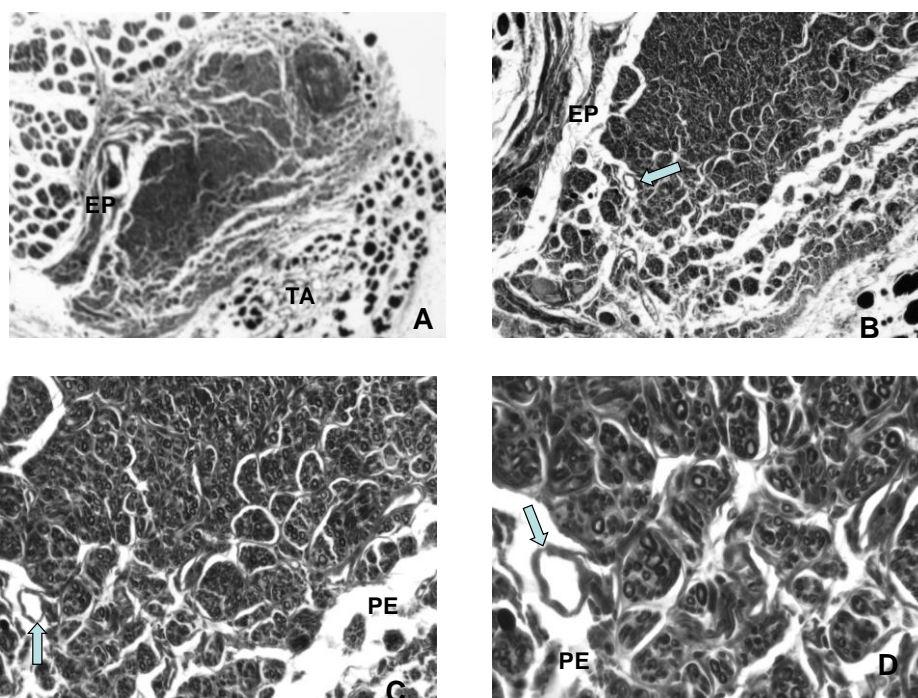


Figura 12 – Veia normal sem preenchimento (enxerto). Coloração por tetróxido de ósmio. A - epineuro (EP) e tecido adiposo (TA) (4x), B - vaso sanguíneo (seta) e epineuro (EP) (10X), C - vaso sanguíneo (seta) e perineuro (PE) (20X) e D - vaso sanguíneo (seta) e perineuro (PE) (40X).

## 4.1.4.2 - Região do coto distal

No coto distal foram observados o epineuro e o perineuro bem delimitados e visíveis, com a presença de tecido adiposo e vasos sanguíneos no epineuro, sendo esse mais fibroso. Notaram-se também alguns microfascículos colocados entre o epineuro e o tecido adiposo. A bainha de mielina apresentava-se com espessura menor, pouco homogênea, porém nítida. Também se observou a presença de vasos sanguíneos na periferia e no centro do nervo. Os diâmetros das fibras nervosas eram de tamanhos diferentes e menores que os correspondentes do enxerto (Fig.13).

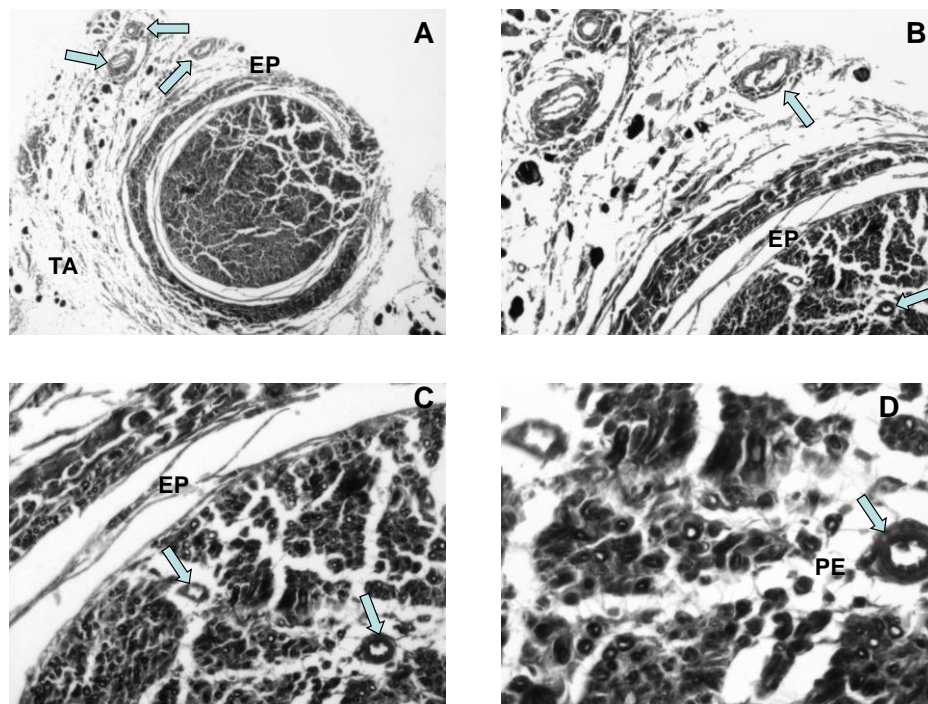


Figura 13 – Veia normal sem preenchimento (coto distal). Coloração por tetróxido de ósmio. A - tecido adiposo (TA), vasos sanguíneos (setas) e epineuro (EP) (4x), B - vasos sanguíneos (setas) e epineuro (EP) (10X), C - vasos sanguíneos (setas) e epineuro (EP) (20X) e D - vaso sanguíneo (seta) e perineuro (PE) (40X).

#### 4.1.5 - Características morfológicas do grupo veia normal preenchida com músculo estriado esquelético (VNME)

##### 4.1.5.1 -Região do enxerto

Os cortes transversais do terço médio da região do enxerto no nervo ciático dos animais do grupo veia normal com músculo estriado esquelético (VNME) apresentaram-se com fascículos de tamanhos variados. Foram observados nos fascículos o perineuro e o epineuro bem delimitados e fibrosos. Apresentavam alguns vasos sanguíneos no centro e na periferia dos fascículos. Nos fascículos menores observou-se que as fibras eram pequenas, mas com diâmetros homogêneos, compatível com fibras em regeneração. Observou-se também nestes fascículos menores uma distribuição em mosaico, como a arquitetura da musculatura estriada esquelética. Verificou-se tecido adiposo e microfascículos dispostos externamente ao epineuro neoformado. Notou-se que as espessuras das bainhas de mielina eram homogênea e nítidas (Fig.14).

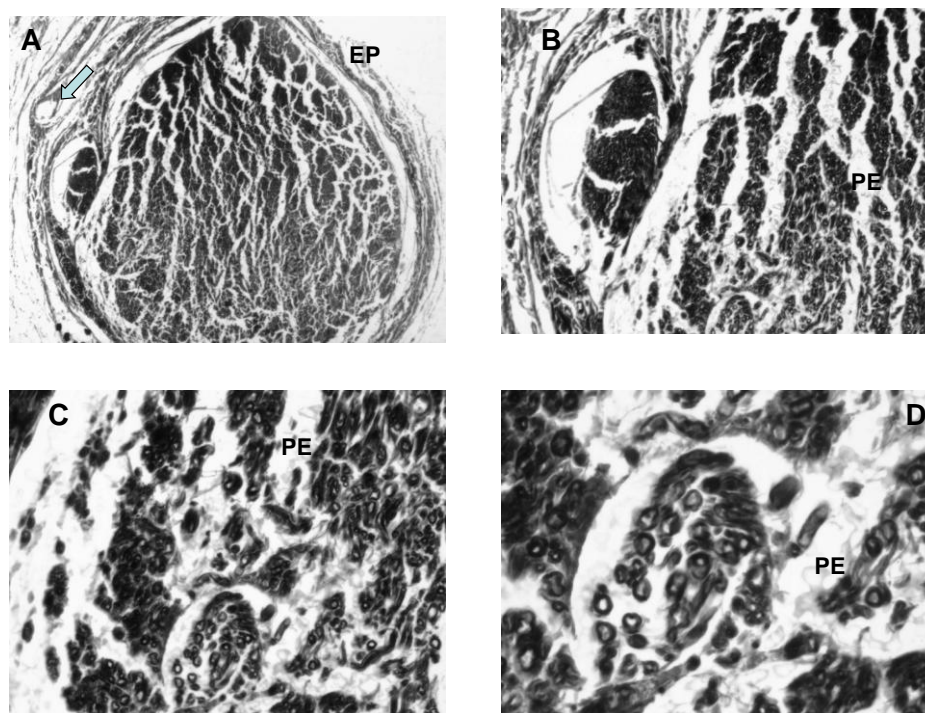


Figura 14 – Veia normal preenchida com músculo esquelético (enxerto). Coloração por tetróxido de ósmio. **A** - vaso sanguíneo (seta) e epineuro (EP) (4x) , **B** - perineuro (PE) (10X) , **C** - perineuro (PE) (20X) e **D** - perineuro (PE) (40X) .



## 4.1.5.1 -Região do coto distal

No coto distal foram observados fascículos de tamanhos variados, bem delimitados, com presença de vasos sanguíneos no centro e periferia dos fascículos. Observou-se o perineuro e o epineuro bem delimitados, com presença de vasos sanguíneos no epineuro e também com microfascículos externamente ao epineuro. Verificou-se bainhas de mielina pequenas, homogêneas e com espessuras menores do que as da região do enxerto. Foram notadas junto ao epineuro muitas fibras colágenas e células adiposas. A espessura das fibras nervosas era homogênea, mas menores do que as correspondentes no enxerto (Fig.15).

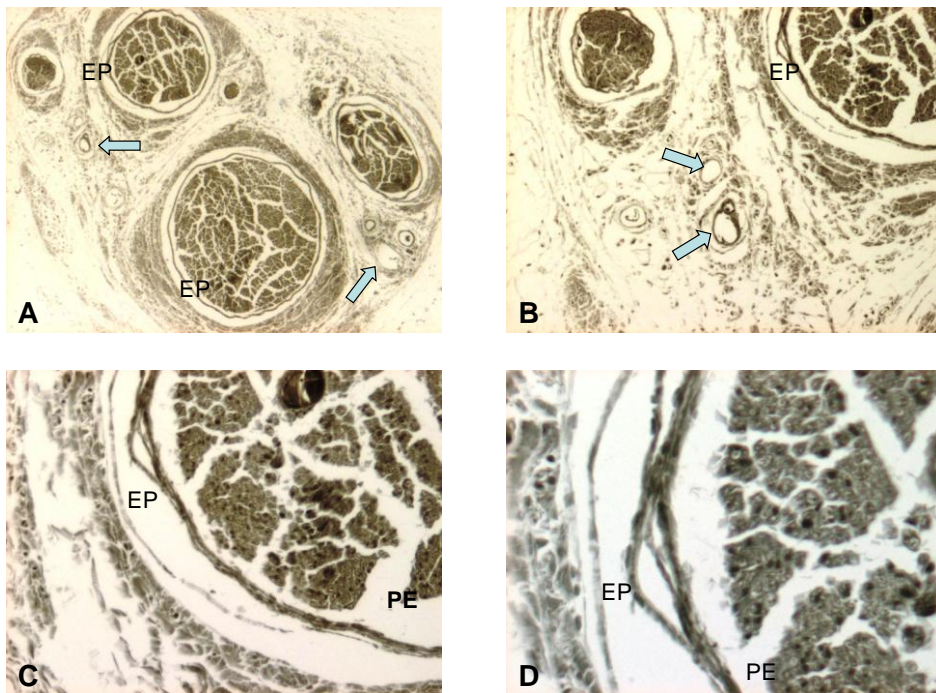


Figura 15 – Veia normal preenchida com músculo esquelético (coto distal). Coloração portetróxido de ósmio. **A** - vasos sanguíneos (setas) e epineuro (EP) (4x), **B** - vasos sanguíneos (setas) e epineuro (EP) (10X), **C** - perineuro (PE) e epineuro (EP) (20X) e **D** - epineuro (EP) e perineuro (PE) (40X) .

Considerando que o principal objetivo é o coto distal, os aspectos histológicos neste local apresentavam-se com vasos sanguíneos mais periféricos nos grupos com preenchimento com músculo. Já nos grupos sem preenchimento, observaram-se alguns vasos sanguíneos centrais. Em todos os grupos experimentais o epineuro e o perineuro eram nítidos e bem delimitados. Os nervos apresentavam-se fasciculados e nos grupos com preenchimento eles tinham tamanhos variados. Quanto à bainha de mielina nos grupos com preenchimento, elas eram nítidas e pouco homogêneas. Nos grupos sem preenchimento, elas eram mais visíveis na periferia.

## 4.2 – Análise quantitativa

### 4.2.1 – Características morfométricas dos grupos

#### 4.2.1.1 - Área da fibra nervosa na região do enxerto

Nos animais do grupo “*Sham*”, a média aritmética da área da fibra nervosa em micrômetros quadrados, de quatro campos por lâmina, foi de  $42,81 \mu\text{m}^2$  ( $\pm 2,80$ ), no grupo VASP foi de  $16,97 \mu\text{m}^2$  ( $\pm 1,00$ ), no grupo VAME foi de  $14,00 \mu\text{m}^2$  ( $\pm 1,67$ ), no grupo VNSP de  $15,53 \mu\text{m}^2$  ( $\pm 0,58$ ) e no grupo VNME foi de  $8,19 \mu\text{m}^2$  ( $\pm 1,45$ ) (Fig. 16 e tabela 1).

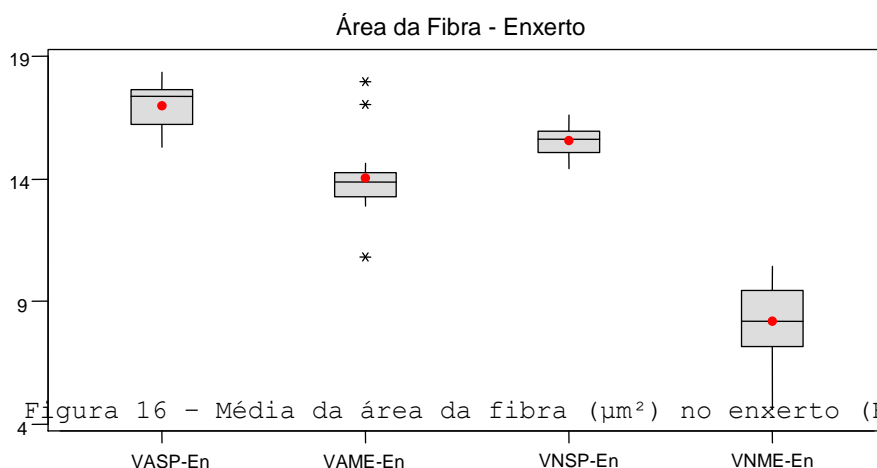


Tabela 1 - Resultados morfométricos da área da fibra ( $\mu\text{m}^2$ ) no enxerto (En).

Grupos	N	Média	Desv. Padrão
VASP-En	15	16,979	1,005
VAME-En	15	14,008	1,673
VNSP-En	15	15,534	0,586
VNME-En	15	8,194	1,451

A análise estatística destes resultados foi feita pela “one-way analysis of variance” para testar a hipótese nula contra a hipótese alternativa. Depois foi aplicado o método de Scheffé onde foram comparados os grupos, dois a dois. Observou-se que, quanto à área da fibra nervosa na região do enxerto, todos os grupos, quando comparados entre si, foram diferentes e significantes estatisticamente ao nível de 5%.

Tabela 2- Área da fibra – Enxerto

Comparações/grupos	Iguais(=) ou diferentes(≠)	Valor de p	Melhor técnica
VASP X VAME	≠	< 0,001	VASP
VASP X VNSP	≠	< 0,001	VASP
VASP X VNME	≠	< 0,001	VASP
VAME X VNSP	≠	= 0,003	VNSP
VAME X VNME	≠	< 0,001	VAME
VNSP X VNME	≠	< 0,001	VNSP

VASP&gt;VNSP&gt;VAME&gt;VNME

Quando estes grupos foram comparados com o grupo “Sham” ( $42,81 \mu\text{m}^2 \pm 2,80$ ), o grupo que apresentou maior média foi o grupo VASP ( $16,97 \mu\text{m}^2 \pm 1,00$ ), com relação à área da fibra na região do enxerto (Fig. 17 e tabela 3).

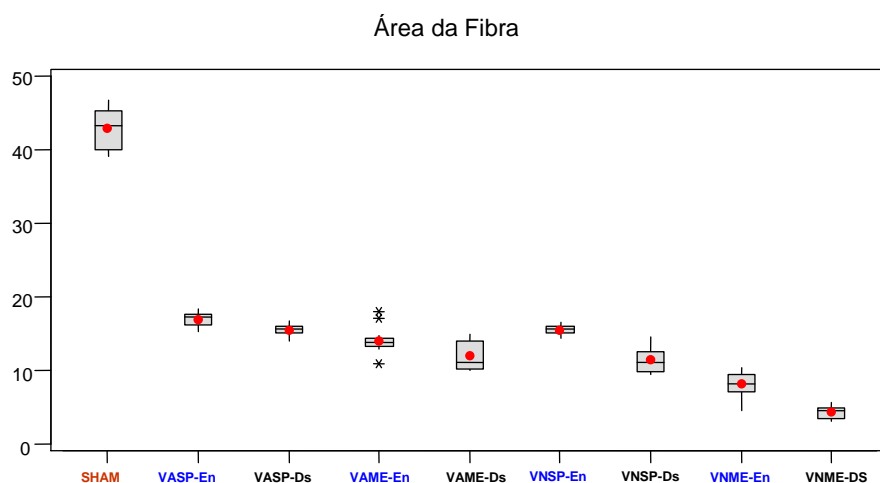


Figura 17 – Média da área da fibra ( $\mu\text{m}^2$ ) no enxerto (En) e no coto distal (Ds).  $P < 0,001$ .

Tabela 3 - Resultados morfométricos da área da fibra ( $\mu\text{m}^2$ ).

Grupos	N	Média	Desv. Padrão	CV
SHAM	10	42,814	2,801	6,541
VASP-En	15	16,979	1,005	5,917

VASP-Ds	15	15,543	0,666	4,287
VAME-En	15	14,008	1,673	11,940
VAME-Ds	15	11,968	1,928	16,111
VNSP-En	15	15,534	0,586	3,773
VNSP-Ds	15	11,390	1,702	14,944
VNME-En	15	8,194	1,451	17,708
VNME-Ds	15	4,319	0,865	20,020

Sham>VASP>VNSP>VAME>VNME - Enxerto

Sham >VASP>VAME=VNSP>VNME – Coto distal

#### 4.2.1.2 - Área da fibra nervosa na região do coto distal.

Nos animais do grupo “Sham”, a média aritmética da área da fibra nervosa em micrômetros quadrados, de quatro campos por lâmina, foi de  $42,81 \mu\text{m}^2 (\pm 2,80)$ , no grupo VASP foi de  $15,54 \mu\text{m}^2 (\pm 0,66)$ , no grupo VAME foi de  $11,96 \mu\text{m}^2 (\pm 1,92)$ , no grupo VNSP foi de  $11,39 \mu\text{m}^2 (\pm 1,70)$  e no grupo VNME foi de  $4,31 \mu\text{m}^2 (\pm 0,86)$  (Fig. 18 e tabela 4).

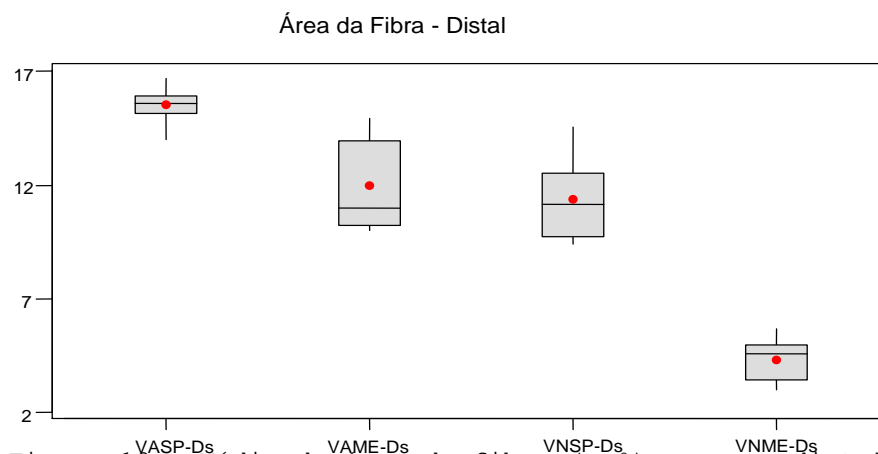


Tabela 4 - Resultados morfométricos da área da fibra ( $\mu\text{m}^2$ ) no coto distal (Ds).

Grupos	N	Média	Desv. Padrão
VASP-Ds	15	15,543	0,666
VAME-Ds	15	11,968	1,928
VNSP-Ds	15	11,390	1,702
VNME-Ds	15	4,319	0,865

A análise estatística destes resultados foi feita pela “one-way analysis of variance” para testar a hipótese nula contra a hipótese alternativa. Depois foi aplicado método de Scheffé onde os

grupos foram comparados dois a dois. Observou-se que, quanto à área da fibra nervosa na região do coto distal, os grupos VAME e VNSP ( $p= 0,43$ ) não foram diferentes estatisticamente ao nível de 5%. Entretanto, os demais grupos, quando comparados entre si, foram diferentes.

Tabela 5 – Área da fibra – Coto distal

Comparações/Grupos	Iguais(=) ou diferentes(≠)	Valor de p	Melhor técnica
VASP X VAME	≠	< 0,001	VASP
VASP X VNSP	≠	< 0,001	VASP
VASP X VNME	≠	< 0,001	VASP
VAME X VNSP	=	= 0,430	
VAME X VNME	≠	< 0,001	VAME
VNSP X VNME	≠	< 0,001	VNSP

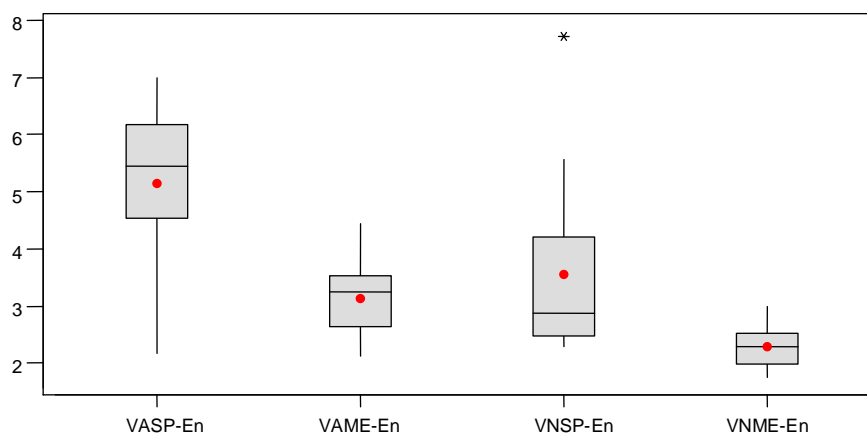
VASP>VAME=VNSP>VNME

Quando os grupos foram comparados com o grupo “Sham” ( $42,81 \mu\text{m}^2 \pm 2,80$ ), o grupo que apresentou o melhor resultado foi o grupo VASP ( $15,54 \mu\text{m}^2 \pm 0,66$ ) (Fig. 17 e tabela 3).

#### 4.2.1.3 – Diâmetro mínimo da fibra nervosa na região do externo

Nos animais do grupo “Sham”, a média aritmética do diâmetro mínimo da fibra nervosa em micrômetros, de quatro campos por lâmina, foi de  $6,23 \mu\text{m} (\pm 0,90)$ , no grupo VASP foi de  $5,14 \mu\text{m} (\pm 1,51)$ , no grupo VAME foi de  $3,12 \mu\text{m} (\pm 0,63)$ , no grupo VNSP foi de  $3,55 \mu\text{m} (\pm 1,55)$  e no grupo VNME foi de  $2,29 \mu\text{m} (\pm 0,34)$  (Fig. 19 e tabela 6).

Diâmetro mínimo da Fibra - Enxerto



um.)

Grupos	N	Média	Desv. Padrão
VASP-En	15	5,145	1,519
VAME-En	15	3,127	0,637
VNSP-En	15	3,554	1,558
VNME-En	15	2,292	0,348



A análise estatística destes resultados foi feita pela “one-way analysis of variance” para testar a hipótese nula contra a hipótese alternativa. Depois foi aplicado o método de Scheffé onde foram comparados os grupos, dois a dois. Observou-se que, quanto ao diâmetro mínimo de fibra nervosa na região do enxerto, os grupos VAME e VNSP (p= 0,336) não foram diferentes entre si. Entretanto, os demais grupos, quando comparados entre si, foram diferentes.

Tabela 7- Diâmetro mínimo da fibra – Enxerto

Comparações/Grupos	Iguais(=) ou diferentes(≠)	Valor de p	Melhor técnica
VASP X VAME	≠	< 0,001	VASP
VASP X VNSP	≠	= 0,011	VASP
VASP X VNME	≠	< 0,001	VASP
VAME X VNSP	=	= 0,336	
VAME X VNME	≠	< 0,001	VAME
VNSP X VNME	≠	= 0,005	VNSP

VASP>VNSP=VAME>VNME

Quando estes grupos foram comparados com o grupo “Sham” (6,23 µm ±0,90), o grupo que apresentou o melhor resultado foi o grupo VASP (5,14 µm ±1,51) (Fig. 20 e tabela 8).

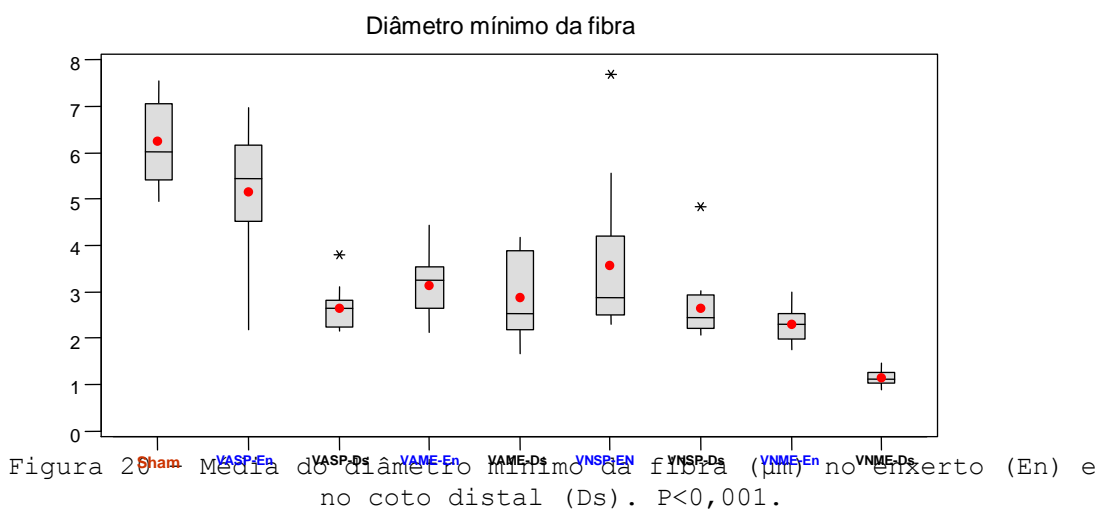


Tabela 8 - Resultados morfométricos do diâmetro mínimo da fibra (µm).

Grupos	N	Média	Desv.Padrão	CV
Sham	10	6,2369	0,9061	14,527

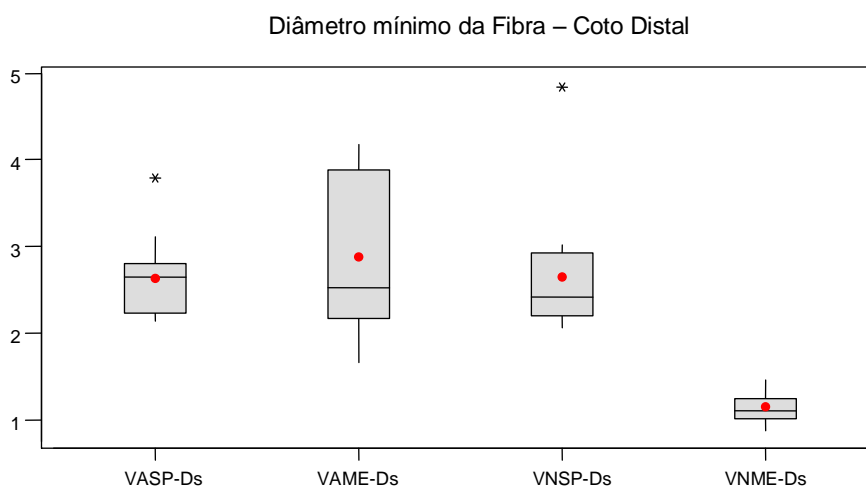
VASP-En	15	5,1450	1,5193	29,530
VASP-Ds	15	2,6294	0,4527	17,218
VAME-En	15	3,1267	0,6371	20,375
VAME-Ds	15	2,8856	0,8625	29,890
VNSP-En	15	3,5539	1,5584	43,850
VNSP-Ds	15	2,6527	0,7640	28,801
VNME-En	15	2,2919	0,3485	15,205
VNME-Ds	15	1,1531	0,1710	14,829

Sham >VASP>VNSP= VAME>VNME - Enxerto

Sham >VAME=VNSP=VASP>VNME - Coto distal

#### 4.2.1.4 – Diâmetro mínimo da fibra nervosa na região do coto distal.

Nos animais do grupo “*Sham*”, a média aritmética do diâmetro mínimo da fibra nervosa em micrômetros, de quatro campos por lâmina, foi de 6,23  $\mu\text{m}$  ( $\pm 0,90$ ), no grupo VASP foi de 2,62  $\mu\text{m}$  ( $\pm 0,45$ ), no grupo VAME foi de 2,88  $\mu\text{m}$  ( $\pm 0,86$ ), no grupo VNSP foi de 2,65  $\mu\text{m}$  ( $\pm 0,76$ ) e no grupo VNME foi de 1,15  $\mu\text{m}$  ( $\pm 0,17$ ) (Fig. 21 e tabela 9).



a1

Tabela 9 – Resultados morfométricos do diâmetro mínimo da fibra ( $\mu\text{m}$ ) no coto distal (Ds).

Level	N	Média	Desv. Padrão
VASP-Ds	15	2,6294	0,4527
VAME-Ds	15	2,8856	0,8625
VNSP-Ds	15	2,6527	0,7640
VNME-Ds	15	1,1531	0,1710

A análise estatística destes resultados foi feita pela “*one-way analysis of variance*” para testar a hipótese nula contra a hipótese alternativa. Depois foi aplicado o método de Scheffé onde

foram comparados os grupos, dois a dois. Observou-se que, quanto ao diâmetro mínimo da fibra nervosa na região do coto distal, os grupos VASP e VNSP ( $p= 924$ ), VASP e VAME ( $p= 0,334$ ) e VAME e VNSP ( $p= 0,472$ ) não foram diferentes entre si. Entretanto, os demais grupos, quando comparados entre si, foram diferentes.

Tabela 10 – Diâmetro mínimo da fibra – Coto distal

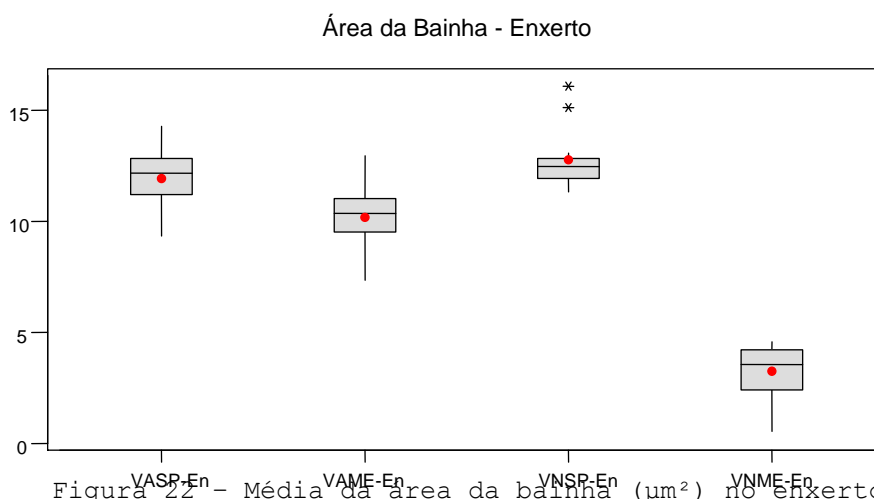
Comparações/Grupos	Iguais(=) ou diferentes(≠)	Valor de p	Melhor técnica
VASP X VAME	=	= 0,334	
VASP X VNSP	=	= 0,924	
VASP X VNME	≠	< 0,001	VASP
VAME X VNSP	=	= 0,447	
VAME X VNME	≠	< 0,001	VAME
VNSP X VNME	≠	< 0,001	VNSP

VAME=VNSP=VASP>VNME

Quando estes grupos foram comparados com o grupo “Sham” ( $6,23 \mu\text{m} \pm 0,90$ ), o grupo que apresentou o melhor resultado foi o grupo VAME ( $2,88 \mu\text{m} \pm 0,86$ ). (Fig. 20 e tabela 8).

#### 4.2.1.5- Área da bainha de mielina na região do enxerto

Nos animais do grupo “Sham”, a média aritmética da área da bainha de mielina em micrômetros quadrados, de quatro campos por lâmina, foi de  $33,05 \mu\text{m}^2 (\pm 2,20)$ , no grupo VASP foi de  $11,97 \mu\text{m}^2 (\pm 1,36)$ , no grupo VAME foi de  $10,18 \mu\text{m}^2 (\pm 1,45)$ , no grupo VNSP foi  $12,76 \mu\text{m}^2 (\pm 1,32)$  e no grupo VNME foi de  $3,24 \mu\text{m}^2 (\pm 1,17)$  (Fig. 22 e tabela 11).

Tabela 11 – Resultados morfométricos da área da bainha de mielina ( $\mu\text{m}^2$ ) no enxerto (En).

Grupos	N	Média	Desv. Padrão
VASP-En	15	11,974	1,363
VAME-En	15	10,181	1,459
VNSP-En	15	12,765	1,329

VNME-En	15	3,249	1,178
---------	----	-------	-------

A análise estatística destes resultados foi feita pela “one-way analysis of variance” para testar a hipótese nula contra a hipótese alternativa. Depois foi aplicado o método de Scheffé onde foram comparados os grupos, dois a dois. Observou-se que, quanto à área da bainha de mielina na região do enxerto, os grupos VASP e VNSP ( $p= 0,132$ ) não foram diferentes entre si. Entretanto, os demais grupos, quando comparados entre si, foram diferentes.

Tabela 12 – Área da bainha de mielina – Enxerto

Comparações/Grupos	Iguais(=) ou diferentes( $\neq$ )	Valor de p	Melhor técnica
VASP X VAME	$\neq$	= 0,002	VASP
VASP X VNSP	=	= 0,132	
VASP X VNME	$\neq$	< 0,001	VASP
VAME X VNSP	$\neq$	< 0,001	VNSP
VAME X VNME	$\neq$	< 0,001	VAME
VNSP X VNME	$\neq$	< 0,001	VNSP

VNSP=VASP&gt;VAME&gt;VNME

Quando estes grupos foram comparados com o grupo controle “Sham” ( $33,05 \mu\text{m}^2 \pm 2,20$ ), o grupo que apresentou o melhor resultado foi o grupo VNSP ( $12,76 \mu\text{m}^2 \pm 1,32$ ) (Fig. 23 e tabela 13).

Área da bainha

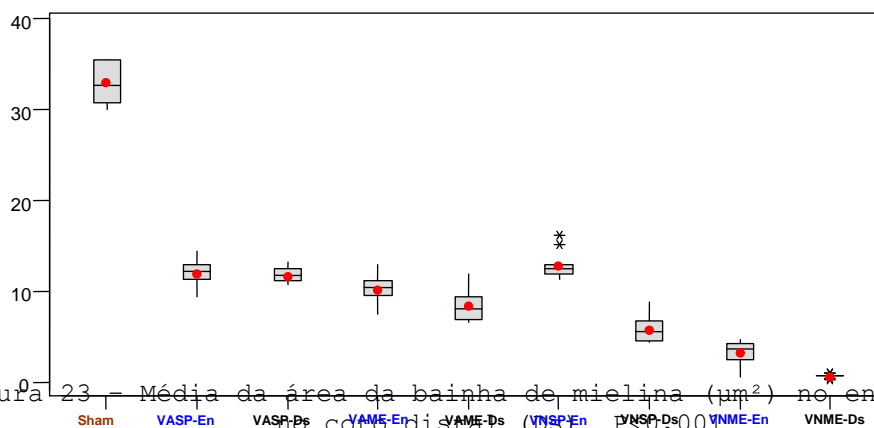


Figura 23 – Média da área da bainha de mielina ( $\mu\text{m}^2$ ) no enxerto (En) e no coto distal (Ds).  $p < 0,001$ .

Tabela 13 - Resultados morfométricos da área da Bainha de mielina ( $\mu\text{m}^2$ ).

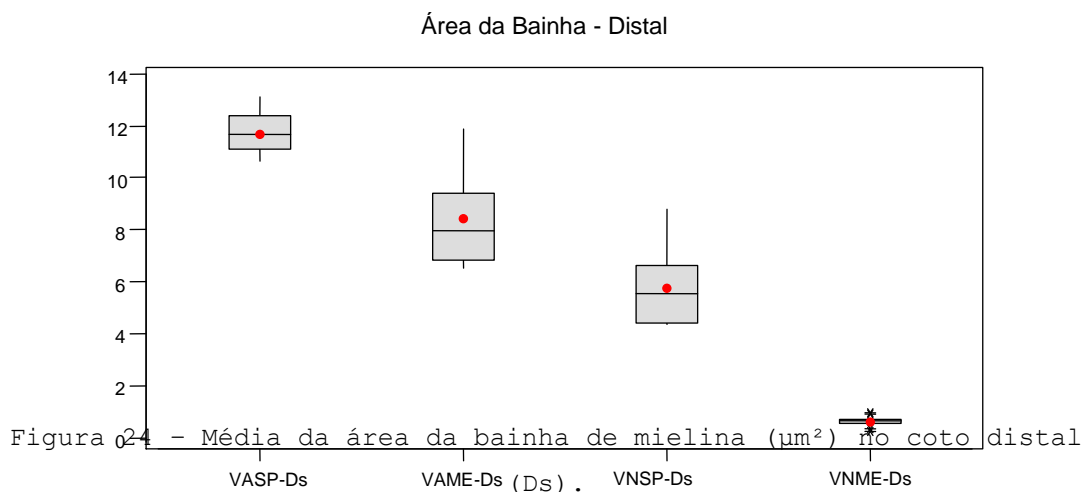
Grupos	N	Média	Desv. Padrão	CV
Sham	10	33,053	2,206	6,673
VASP-En	15	11,974	1,363	11,385
VASP-Ds	15	11,678	0,745	6,383
VAME-En	15	10,181	1,459	14,329
VAME-Ds	15	8,401	1,882	22,406
VNSP-En	15	12,765	1,329	10,409
VNSP-Ds	15	5,765	1,389	24,099
VNME-En	15	3,249	1,178	36,256
VNME-Ds	15	0,615	0,177	28,871

Sham>VNSP=VASP>VAME>VNME - Enxerto

Sham>VASP>VAME>VNSP>VNME- Coto distal

#### 4.2.1.6 – Área da bainha de mielina na região do coto distal

Nos animais do grupo “Sham”, a média aritmética da área da bainha de mielina em micrômetros quadrados, de quatro campos por lâmina, foi de  $33,05 \mu\text{m}^2 (\pm 2,20)$ , no grupo VASP foi de  $11,67 \mu\text{m}^2 (\pm 0,74)$ , no grupo VAME foi de  $8,40 \mu\text{m}^2 (\pm 1,88)$ , no grupo VNSP foi de  $5,76 \mu\text{m}^2 (\pm 1,38)$  e no grupo VNME foi de  $0,61 \mu\text{m}^2 (\pm 0,17)$  (Fig. 24 e tabela 14).

Tabela 14 - Resultados morfométricos da área da bainha de mielina ( $\mu\text{m}^2$ ) no coto distal (Ds).

Grupos	N	Média	Desv. Padrão
VASP-Ds	15	11,678	0,745
VAME-Ds	15	8,401	1,882
VNSP-Ds	15	5,765	1,389
VNME-Ds	15	0,615	0,177

A análise estatística destes resultados foi feita pela “one-way analysis of variance” para testar a hipótese nula contra a hipótese alternativa. Depois foi aplicado o método de Scheffé onde foram comparados os grupos, dois a dois. Observou-se que, quanto à área da bainha de mielina na região do coto distal, todos os grupos foram diferentes entre si e significantes estatisticamente ao nível de 5%.

Tabela 15 – Área da bainha de mielina – Coto distal

Comparações/Grupos	Iguais(=) ou diferentes(≠)	Valor de p	Melhor técnica
VASP X VAME	≠	< 0,001	VASP
VASP X VNSP	≠	< 0,001	VASP
VASP X VNME	≠	< 0,001	VASP
VAME X VNSP	≠	= 0,001	VAME
VAME X VNME	≠	< 0,001	VAME
VNSP X VNME	≠	< 0,001	VNSP

VASP>VAME>VNSP>VNME>

Quando estes grupos foram comparados com o grupo controle “Sham” ( $33,05 \mu\text{m}^2 \pm 2,20$ ), o grupo que apresentou o melhor resultado foi o grupo VASP ( $11,67 \mu\text{m}^2 \pm 0,74$ ) (Fig. 23 e tabela 13).

#### 4.2.1.7 - Espessura da bainha de mielina na região do enxerto.

Nos animais do grupo “Sham”, a média aritmética da espessura da bainha de mielina em micrômetros, de quatro campos por lâmina, foi de  $1,76 \mu\text{m} (\pm 0,17)$ , no grupo VASP foi de  $1,43 \mu\text{m} (\pm 0,58)$ , no grupo VAME foi de  $0,76 \mu\text{m} (\pm 0,20)$ , no grupo VNSP foi de  $0,97 \mu\text{m} (\pm 0,55)$  e no grupo VNME foi de  $0,57 \mu\text{m} (\pm 0,07)$  (Fig. 25 e tabela 16).

Espessura da Bainha - Enxerto

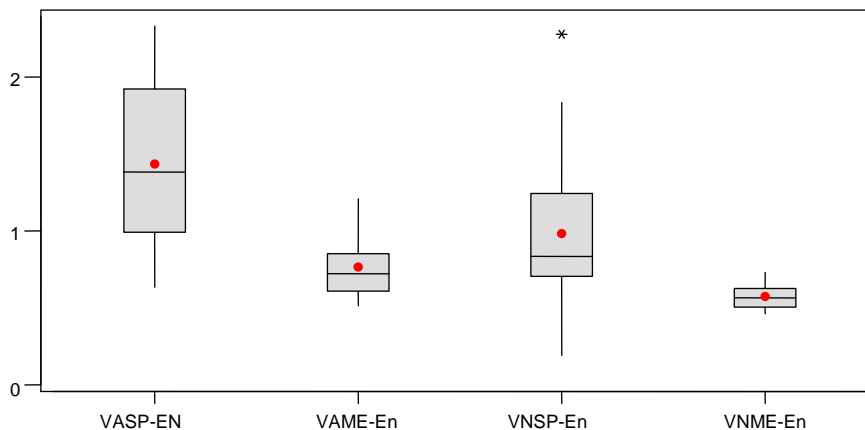


Figura 25 - Média da espessura da bainha ( $\mu\text{m}$ ) no enxerto (En).

Tabela 16 – Resultados morfométricos da espessura da bainha de mielina ( $\mu\text{m}$ ) no enxerto (En).

Grupos	N	Média	Desv. Padrão
VASP-EN	15	1,4344	0,5800
VAME-En	15	0,7613	0,2078
VNSP-En	15	0,9787	0,5597
VNME-En	15	0,5754	0,0770

A análise estatística destes resultados foi feita pela “*one-way analysis of variance*” para testar a hipótese nula contra a hipótese alternativa. Depois foi aplicado o método de Scheffé onde foram comparados os grupos, dois a dois. Observou-se que, quanto à espessura da bainha de mielina na região enxerto, que os grupos VAME e VNSP ( $p= 0,171$ ) não foram diferentes entre si. Entretanto, os demais grupos, quando comparados entre si, foram diferentes.

Tabela 17 – Espessura da bainha de mielina – Enxerto

Comparações/Grupos	Iguais(=) ou diferentes( $\neq$ )	Valor de p	Melhor técnica
VASP X VAME	$\neq$	$< 0,001$	VASP
VASP X VNSP	$\neq$	$= 0,044$	VASP
VASP X VNME	$\neq$	$< 0,001$	VASP
VAME X VNSP	$=$	$= 0,171$	
VAME X VNME	$\neq$	$= 0,003$	VAME
VNSP X VNME	$\neq$	$< 0,001$	VNSP

VASP>VNSP=VAME>VNME

Quando estes grupos foram comparados com o grupo controle “*Sham*” ( $1,76 \mu\text{m} \pm 0,07$ ), o grupo que apresentou o melhor resultado foi o grupo VASP ( $1,43 \mu\text{m} \pm 0,58$ ) (Fig. 26 e tabela 18).

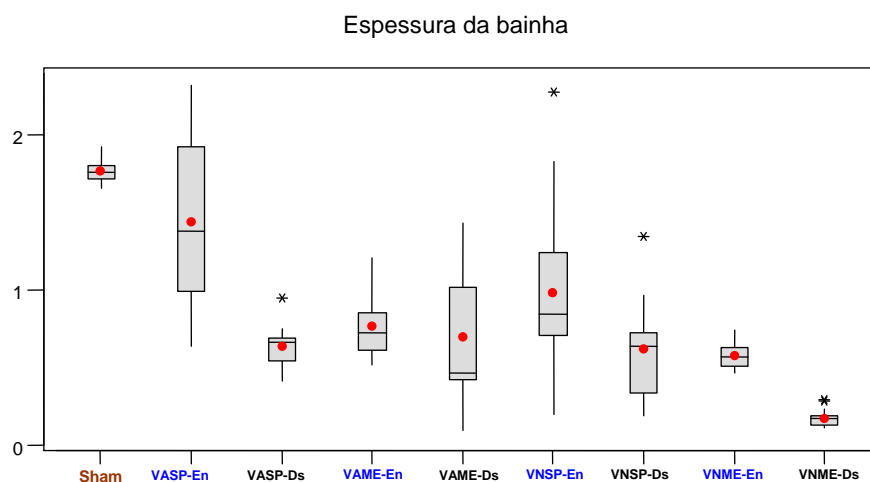


Figura 26 - Média da espessura da bainha de mielina ( $\mu\text{m}$ ) no enxerto (En) e no coto distal (Ds).  $P < 0,001$ .

Tabela 18 - Resultados morfométricos da espessura da bainha de mielina ( $\mu\text{m}$ ).

Grupos	N	Média	Desv. Padrão	CV
Sham	10	1,7677	0,0750	4,242
VASP-En	15	1,4344	0,5800	40,432
VASP-Ds	15	0,6385	0,1253	19,622
VAME-En	15	0,7613	0,2078	27,296
VAME-Ds	15	0,6918	0,4279	61,851
VNSP-En	15	0,9787	0,5597	57,189
VNSP-Ds	15	0,6210	0,3208	51,657
VNME-En	15	0,5754	0,0770	13,385
VNME-Ds	15	0,1668	0,0566	33,934

Sham>VASP>VNSP=VAME>VNME – Enxerto

Sham>VAME=VASP=VNSP>VNME – Coto distal

#### 4.2.1.8- Espessura da bainha de mielina na região do coto distal

Nos animais do grupo “Sham”, a média aritmética da espessura da bainha de mielina em micrômetros, de quatro campos por lâmina, foi de 1,76  $\mu\text{m}$  ( $\pm 0,07$ ), no grupo VASP foi de 0,63  $\mu\text{m}$  ( $\pm 0,12$ ), no grupo VAME foi 0,69  $\mu\text{m}$  ( $\pm 0,42$ ), no grupo VNSP foi de 0,62  $\mu\text{m}$  ( $\pm 0,32$ ) e no grupo VNME foi de 0,16  $\mu\text{m}$  ( $\pm 0,05$ ) (Fig. 27 e tabela 19).

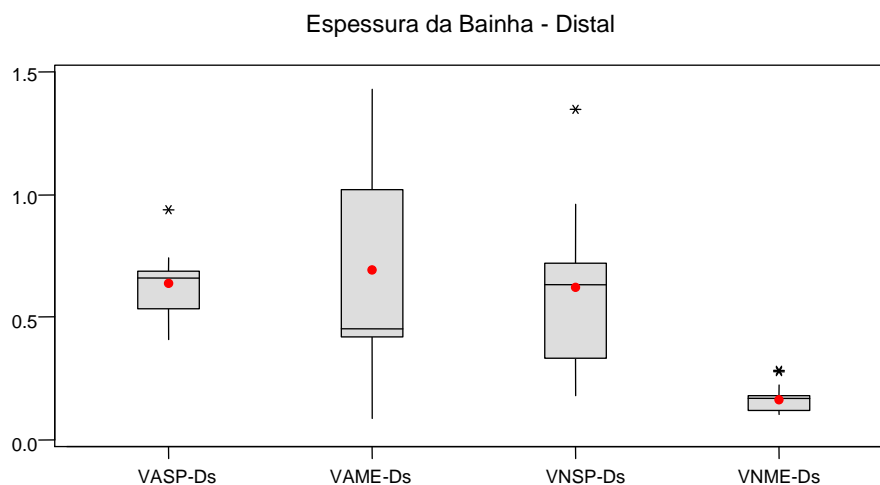


Figura 27 - Média da espessura da bainha de mielina ( $\mu\text{m}$ ) no coto distal (Ds).

Tabela 19 - Resultados morfométricos da espessura da bainha de mielina ( $\mu\text{m}$ ) no coto distal (Ds).



Grupos	N	Mean	Desv. Padrão
VASP-Ds	15	0,6385	0,1253
VAME-Ds	15	0,6918	0,4279
VNSP-Ds	15	0,6210	0,3208
VNME-Ds	15	0,1668	0,0566

A análise estatística destes resultados foi feita pela “one-way analysis of variance” para testar a hipótese nula contra a hipótese alternativa. Depois foi aplicado o método de Scheffé onde foram comparados os grupos, dois a dois. Observou-se que, quanto à espessura da bainha de mielina na região coto distal, que nos grupos VASP e VAME ( $p= 0,658$ ), VASP e VNSP ( $p= 0,852$ ) e VAME e VNSP ( $p= 0,642$ ) não foram diferentes entre si. Entretanto, os demais grupos, quando comparados entre si, foram diferentes.

Tabela 20 – Espessura da bainha de mielina – Coto distal

Comparações/Grupos	Iguais(=) ou diferentes( $\neq$ )	Valor de p	Melhor técnica
VASP X VAME	=	= 0,658	
VASP X VNSP	=	= 0,852	
VASP X VNME	$\neq$	< 0,001	VASP
VAME X VNSP	=	= 0,642	
VAME X VNME	$\neq$	< 0,001	VAME
VNSP X VNME	$\neq$	< 0,001	VNSP

VAME=VASP=VNSP>VNME

Quando estes grupos foram comparados com o grupo controle “Sham” ( $1,76 \mu\text{m} \pm 0,07$ ), o grupo que apresentou o melhor resultado foi o grupo VAME ( $0,69 \mu\text{m} \pm 0,42$ ), seguido do grupo VASP ( $0,63 \mu\text{m} \pm 0,12$ ), depois o grupo VNSP ( $0,62 \mu\text{m} \pm 0,32$ ) e por último, com pior resultado, o grupo VNME ( $0,16 \mu\text{m} \pm 0,05$ ) (Fig. 26 e tabela 18).

#### 4.2.1.9 - Área do axônio na região do enxerto

Nos animais do grupo “Sham”, a média aritmética da área do axônio em micrômetros quadrados, de quatro campos por lâmina, foi de  $9,76 \mu\text{m}^2 (\pm 1,75)$ , no grupo VASP foi de  $5,00 \mu\text{m}^2 (\pm 1,03)$ , no grupo VAME foi de  $3,72 \mu\text{m}^2 (\pm 0,95)$ , no grupo VNSP foi de  $5,56 \mu\text{m}^2 (\pm 0,65)$  e no grupo VNME foi de  $4,94 \mu\text{m}^2 (\pm 1,71)$  (Fig. 28 e tabela 21).

Área do Axônio - Enxerto

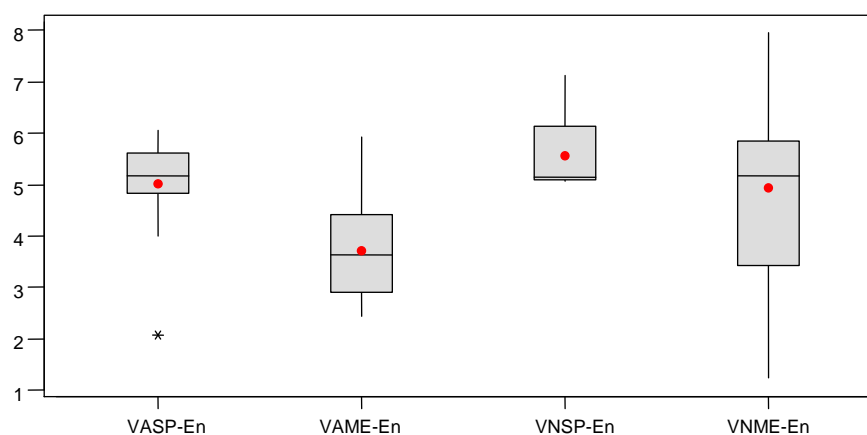


Figura 28 - Média da área do axônio ( $\mu\text{m}^2$ ) no enxerto (En).

Tabela 21 - Resultados morfométricos da área do axônio ( $\mu\text{m}^2$ ) no enxerto (En).

Grupos	N	Média	Desv.Padrão
VASP-En	15	5,005	1,036
VAME-En	15	3,723	0,956
VNSP-En	15	5,560	0,650
VNME-En	15	4,945	1,717

A análise estatística destes resultados foi feita pela “*one-way analysis of variance*” para testar a hipótese nula contra a hipótese alternativa. Depois foi aplicado o método de Scheffé onde foram comparados os grupos, dois a dois. Observou-se que, quanto à área do axônio na região do enxerto, os grupos VASP e VNSP ( $p= 0,101$ ), VASP e VNME ( $p= 0,910$ ) e VNME e VNSP ( $p= 0,219$ ) não foram diferentes entre si. Entretanto, os demais grupos, quando comparados entre si, foram diferentes.

Tabela 22 – Área do axônio – Enxerto

Comparações/Grupos	Iguais(=) ou diferentes( $\neq$ )	Valor de p	Melhor técnica
VASP X VAME	$\neq$	= 0,003	VASP
VASP X VNSP	=	= 0,101	
VASP X VNME	=	= 0,910	
VAME X VNSP	$\neq$	< 0,001	VNSP
VAME X VNME	$\neq$	= 0,003	VNME
VNSP X VNME	=	= 0,219	

VNSP=VASP=VNME>VAME

Quando estes grupos foram comparados com o grupo “*Sham*” ( $9,76 \mu\text{m}^2 \pm 1,75$ ), o grupo que apresentou o melhor resultado foi o grupo VNSP ( $5,56 \mu\text{m}^2 \pm 0,65$ ), seguido do grupo VASP ( $5,00 \mu\text{m}^2 \pm 1,03$ ), depois VNME ( $4,94 \mu\text{m}^2 \pm 1,71$ ) e por último, com pior resultado, o grupo VAME ( $3,72 \mu\text{m}^2 \pm 0,95$ ) (Fig. 29 e tabela 23).

Área do axônio

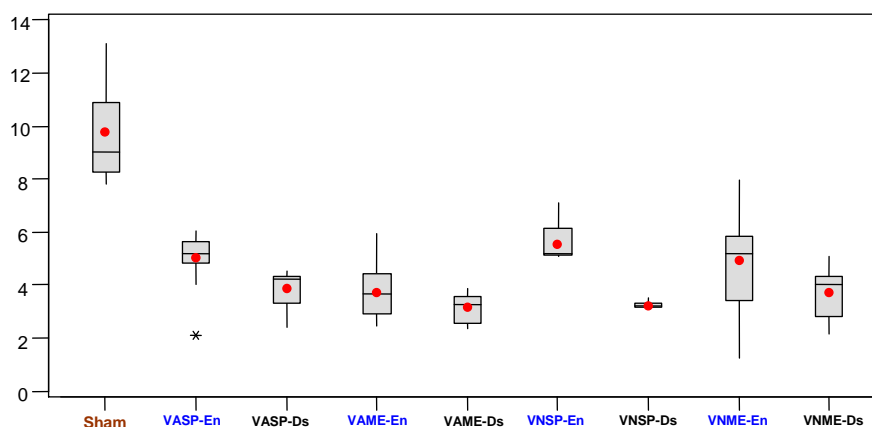


Figura 29 - Média da área do axônio ( $\mu\text{m}^2$ ) no enxerto (En) e no coto distal (Ds).  $P < 0,001$ .

Tabela 14 - Resultados morfométricos da área do axônio ( $\mu\text{m}^2$ ).

Grupos	N	Média	Desv. Padrão	CV
Sham	10	9,760	1,752	17,747
VASP-En	15	5,005	1,036	20,690
VASP-Ds	15	3,865	0,650	16,822
VAME-En	15	3,723	0,956	25,686
VAME-Ds	15	3,138	0,534	17,011
VNSP-En	15	5,560	0,650	11,696
VNSP-Ds	15	3,231	0,131	4,061
VNME-En	15	4,945	1,717	34,722
VNME-Ds	15	3,704	0,891	24,060

Sham > VNSP = VASP = VNME > VAME - Enxerto

Sham > VASP = VNME = VNSP > VAME - Coto distal

#### 4.2.1.10 - Área do axônio na região do coto distal

Nos animais do grupo "Sham", a média aritmética da área do axônio em micrômetros quadrado, de quatro campos por lâmina, foi de  $9,76 \mu\text{m}^2 (\pm 1,75)$ , no grupo VASP foi de  $3,86 \mu\text{m}^2 (\pm 0,65)$ , no grupo VAME foi de  $3,13 \mu\text{m}^2 (\pm 0,53)$ , no grupo VNSP foi de  $3,23 \mu\text{m}^2 (\pm 0,13)$  e no grupo VNME foi de  $3,70 \mu\text{m}^2 (\pm 0,89)$  (Fig. 30 e tabela 24).

Área do Axônio - Distal

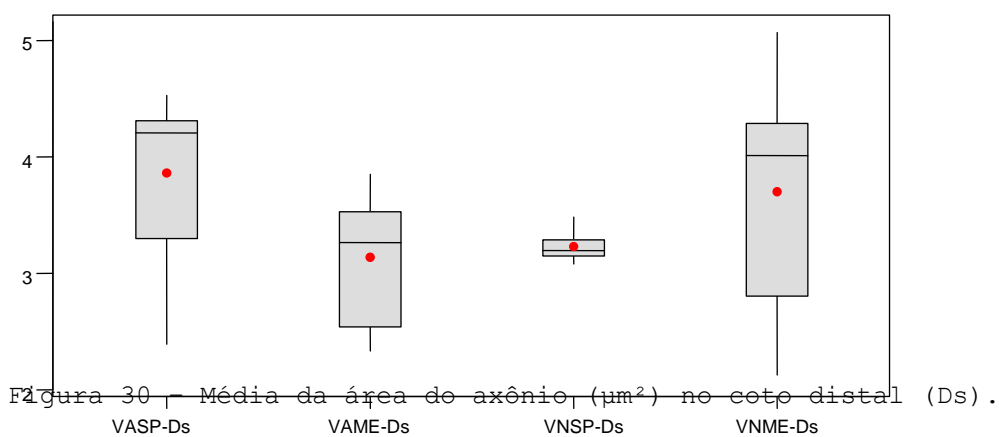


Tabela 24 - Resultados morfométricos da área do axônio ( $\mu\text{m}^2$ ) no coto distal (Ds).

Grupos	N	Média	Desv. Padrão
VASP-Ds	15	3,8652	0,6502

VAME-Ds	15	3,1378	0,5338
VNSP-Ds	15	3,2312	0,1312
VNME-Ds	15	3,7042	0,8913

A análise estatística destes resultados foi feita pela “*one-way analysis of variance*” para testar a hipótese nula contra a hipótese alternativa. Depois foi aplicado o método de Scheffé onde foram comparados os grupos, dois a dois. Observou-se que, quanto à área do axônio na região do coto distal, os grupos VASP e VNME ( $p= 0,585$ ); VAME e VNSP ( $p= 0,561$ ) e VNSP e VNME ( $p= 0,081$ ) não foram diferentes entre si. Entretanto, os demais grupos, quando comparados entre si, foram diferentes.

Tabela 25 – Área do axônio – Coto distal

Comparações/Grupos	Iguais(=) ou diferentes( $\neq$ )	Valor de p	Melhor técnica
VASP X VAME	$\neq$	= 0,003	VASP
VASP X VNSP	$\neq$	= 0,003	VASP
VASP X VNME	=	= 0,585	
VAME X VNSP	=	= 0,561	
VAME X VNME	$\neq$	= 0,049	VNME
VNSP X VNME	=	= 0,081	

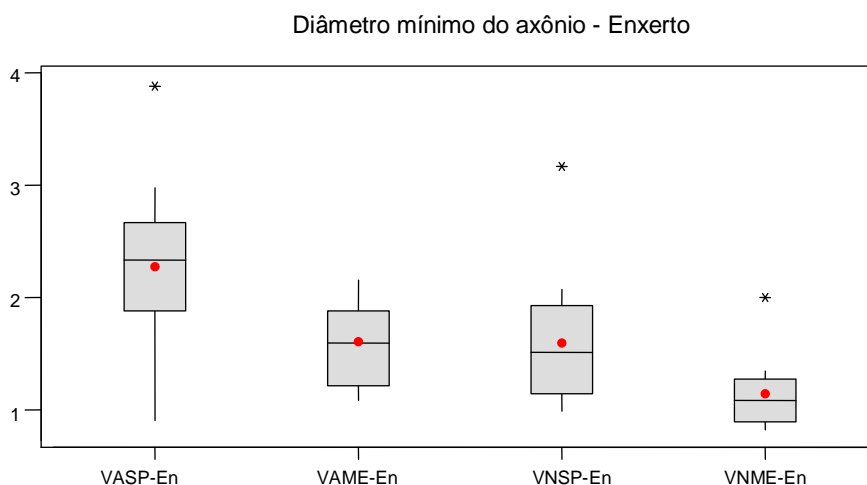
VASP=VNME=VNSP>VAME

Quando estes grupos foram comparados com o grupo controle “*Sham*” ( $9,76 \mu\text{m}^2 \pm 1,75$ ), o grupo que apresentou o melhor resultado foi o grupo VASP ( $3,86 \mu\text{m}^2 \pm 0,65$ ), seguido do grupo VNME ( $3,70 \mu\text{m}^2 \pm 0,89$ ), e por último, com piores resultados, os grupos VNSP ( $3,23 \mu\text{m}^2 \pm 0,13$ ) e VAME ( $3,13 \mu\text{m}^2 \pm 0,53$ ) (Fig. 29 e tabela 23).

#### 4.2.1.11 – Diâmetro mínimo do axônio na região do enxerto

Nos animais do grupo “*Sham*”, a média aritmética do diâmetro mínimo do axônio em micrômetros, de quatro campos por lâmina, foi de  $2,70 \mu\text{m}$  ( $\pm 0,76$ ), no grupo VASP foi de  $2,27 \mu\text{m}$

0,070) e grupo VAME (n=15) (0,27) e grupo VNMP (n=15) (0,50) no grupo



(Em) .

Tabela 26 - Resultados morfométricos do diâmetro mínimo do axônio ( $\mu\text{m}$ ) no enxerto (Em).

Grupos	N	Média	Desv. Padrão
VASP-Em	15	2,2761	0,7655
VAME-En	15	1,6041	0,3743
VNSP-En	15	1,5966	0,5951
VNME-En	15	1,1412	0,2947

A análise estatística destes resultados foi feita pela “*one-way analysis of variance*” para testar a hipótese nula contra a hipótese alternativa. Depois foi aplicado o método de Scheffé onde foram comparados os grupos, dois a dois. Observou-se que, quanto ao diâmetro mínimo do axônio na região do enxerto, os grupos VAME e VNMP ( $p=0,968$ ) não foram diferentes entre si. Entretanto, os demais grupos, quando comparados entre si, foram diferentes.

Tabela 27 – Diâmetro mínimo do axônio – Enxerto

Comparações/Grupo	Iguais(=) ou diferentes( $\neq$ )	Valor de p	Melhor técnica
VASP X VAME	$\neq$	= 0,005	VASP
VASP X VNMP	$\neq$	= 0,014	VASP
VASP X VNME	$\neq$	< 0,001	VASP
VAME X VNMP	=	= 0,968	
VAME X VNME	$\neq$	= 0,001	VAME
VNMP X VNME	$\neq$	= 0,014	VNMP

VASP>VAME=VNMP>VNME

Quando estes grupos foram comparados com o grupo controle “*Sham*” ( $2,70 \mu\text{m} \pm 0,83$ ), o grupo que apresentou o melhor resultado foi o grupo VASP ( $2,27 \mu\text{m} \pm 0,76$ ), seguido dos grupos VAME ( $1,60 \mu\text{m} \pm 0,37$ ) e VNSP ( $1,59 \mu\text{m} \pm 0,59$ ), e por último, com pior resultado, o grupo VNME ( $1,14 \mu\text{m} \pm 0,29$ ) (Fig. 32 e tabela 28).

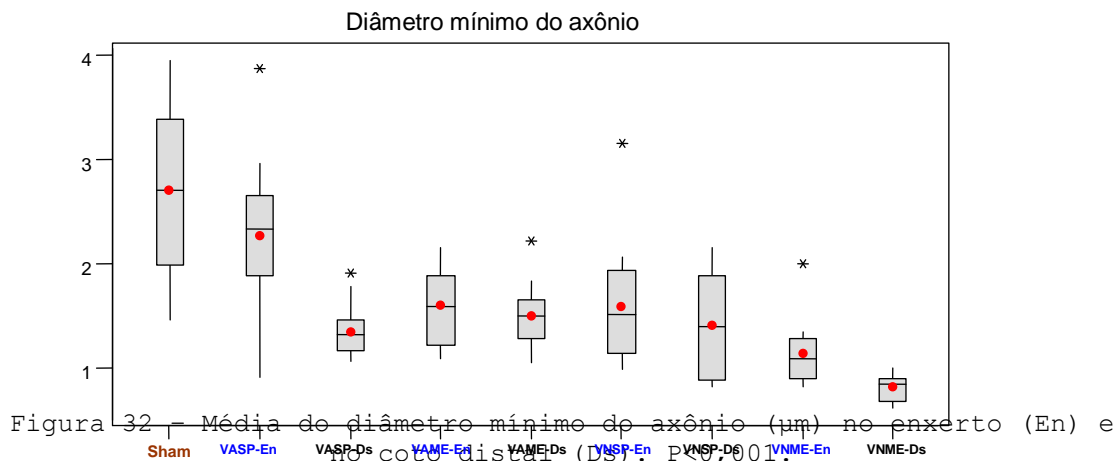


Tabela 28 - Resultados morfométricos do diâmetro mínimo do axônio ( $\mu\text{m}$ ).

Grupos	N	Média	Desv. Padrão	CV
Sham	10	2,7015	0,8306	30,746
VASP-En	15	2,2761	0,7655	33,634
VASP-Ds	15	1,3524	0,2487	18,387
VAME-En	15	1,6041	0,3743	23,332
VAME-Ds	15	1,5019	0,3196	21,276
VNSP-En	15	1,5966	0,5951	37,274
VNSP-Ds	15	1,4107	0,5150	36,505
VNME-En	15	1,1412	0,2947	25,827
VNME-Ds	15	0,8195	0,1297	15,829

Sham>VASP>VAME=VNSP>VNME – Enxerto

Sham>VAME=VNSP=VASP>VNME – Coto distal

#### 4.2.1.12 – Diâmetro mínimo do axônio na região do coto distal.

Nos animais do grupo “*Sham*”, a média aritmética do diâmetro mínimo do axônio em micrômetros, de quatro campos por lâmina, foi de  $2,70 \mu\text{m}^2 (\pm 0,83)$ , no grupo VASP foi de  $1,35 \mu\text{m} (\pm 0,24)$ , no grupo VAME foi de  $1,50 \mu\text{m} (\pm 0,31)$ , no grupo VNSP foi de  $1,41 \mu\text{m} (\pm 0,51)$  e no grupo VNME foi de  $0,81 \mu\text{m} (\pm 0,12)$  (Fig. 33 e tabela 29).

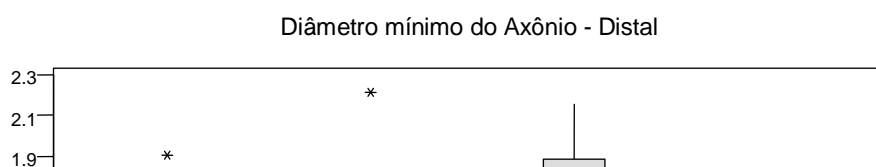


Figura 33 - Média do diâmetro mínimo do axônio ( $\mu\text{m}$ ) no coto distal (Ds).

Tabela 29 - Resultados morfométricos do diâmetro mínimo do axônio ( $\mu\text{m}$ ) no coto distal (Ds).

Grupos	N	Média	Desv. Padrão
VASP-Ds	15	1,3524	0,2487
VAME-Ds	15	1,5019	0,3196
VNSP-Ds	15	1,4107	0,5150
VNME-Ds	15	0,8195	0,1297

A análise estatística destes resultados foi feita pela “*one-way analysis of variance*” para testar a hipótese nula contra a hipótese alternativa. Depois foi aplicado o método de Scheffé, onde foram comparados os grupos, dois a dois. Observou-se que, quanto ao diâmetro mínimo do axônio na região do coto distal, os grupos VASP e VAME ( $p= 0,179$ ), VASP e VNSP ( $p= 0,710$ ) e VAME e VNSP ( $p= 0,587$ ), não foram diferentes entre si. Entretanto, os demais grupos, quando comparados entre si, foram diferentes.

Tabela 30 - Diâmetro mínimo do axônio - Coto distal

Comparações/Grupos	Iguais(=) ou diferentes( $\neq$ )	Valor de p	Melhor técnica
VASP X VAME	=	= 0,179	
VASP X VNSP	=	= 0,710	
VASP X VNME	$\neq$	< 0,001	VASP
VAME X VNSP	=	= 0,587	
VAME X VNME	$\neq$	< 0,001	VAME
VNSP X VNME	$\neq$	< 0,001	VNSP

VAME=VNSP=VASP>VNME

Quando estes grupos foram comparados com o grupo controle “*Sham*” ( $2,70 \mu\text{m} \pm 0,83$ ), os grupos que apresentaram os melhores resultados foram VAME ( $1,50 \mu\text{m} \pm 0,31$ ), VNSP ( $1,41 \mu\text{m} \pm 0,51$ ) e VASP ( $1,35 \mu\text{m} \pm 0,24$ ). E por último, com o pior resultado, o grupo VNME ( $0,81 \mu\text{m} \pm 0,12$ ) (Fig. 32 e tabela 28).

Ao analisar nos grupos os atributos, onde confrontou-se a região do enxerto com o coto distal, os resultados são mostrados nas tabelas 31, 32, 33 e 34.

Tabela 31 – VASP

Atributos	Valor de p	Enxerto X Coto distal
Área da fibra	0,000	≠
Diâmetro mínimo da fibra	0,000	≠
Área da bainha de mielina	0,483	=
Espessura da bainha de mielina	0,000	≠
Área do axônio	0,002	≠
Diâmetro mínimo do axônio	0,000	≠

Tabela 32 – VAME

Atributo	Valor de p	Enxerto X Coto distal
Área da fibra	0,005	≠
Diâmetro mínimo da fibra	0,397	=
Área da bainha de mielina	0,008	≠
Espessura da bainha de mielina	0,579	=
Área do axônio	0,054	=
Diâmetro mínimo do axônio	0,438	=

Tabela 33 – VNSP

Atributo	Valor de p	Enxerto X Coto distal
Área da fibra	0,000	≠
Diâmetro mínimo da fibra	0,081	=
Área da bainha de mielina	0,000	≠
Espessura da bainha de mielina	0,063	=
Área do axônio	0,000	≠
Diâmetro mínimo da axônio	0,407	=

Tabela 34 – VNME

Atributo	Valor de p	Enxerto X Coto distal
Área da fibra	0,000	≠
Diâmetro mínimo da fibra	0,000	≠
Área da bainha de mielina	0,000	≠
Espessura da bainha de mielina	0,000	≠
Área do axônio	0,019	≠
Diâmetro mínimo do axônio	0,001	≠

O grupo que melhor resultado teve na região do enxerto, analisando-se conjuntamente os vários atributos, foi o grupo VASP, exceto na área da bainha de mielina, que foi o grupo VNSP.

De uma maneira geral, considerando-se que o objetivo principal numa reparação de nervo periférico é o coto distal, o grupo que melhor resultado teve nestes aspectos morfométricos foi o grupo VASP.

Analisando-se apenas os atributos onde o diâmetro mínimo da fibra nervosa e do axônio foram estudados, o melhor resultado na região do enxerto foi no grupo VASP, enquanto no coto



distal, os melhores resultados aconteceram com os grupos VAME, VNSP e VASP. E o pior resultado, tanto na região do enxerto, como no coto distal, foi no grupo VNME, conforme tabelas 35 e 36.

Tabela 35 – Enxerto

Área da fibra	VASP>VNSP>VAME>VNME	Preenchidas foram piores
Diâmetro mínimo da fibra	VASP>VNSP=VAME>VNME	Preenchidas foram piores
Área da bainha de mielina	VNSP=VASP>VAME>VNME	Preenchidas foram piores
Espessura da bainha de mielina	VASP>VNSP=VAME>VNME	Preenchidas foram piores
Área do axônio	VNSP=VASP=VNME>VAME	Preenchidas foram piores
Diâmetro mínimo do axônio	VASP>VAME=VNSP>VNME	VNME - pior

Tabela 36 – Coto distal

Área da fibra	VASP>VAME=VNSP>VNME	VNME – pior
Diâmetro mínimo da fibra	VAME=VNSP=VASP>VNME	VNME – pior
Área da bainha de mielina	VASP>VAME>VNSP>VNME	VNME – pior
Espessura da bainha de mielina	VAME=VASP=VNSP>VNME	VNME – pior
Área do axônio	VASP=VNME=VNSP>VAME	VAME – pior
Diâmetro mínimo do axônio	VAME=VNSP=VASP>VNME	VNME - pior

## DISCUSSÃO

## DISCUSSÃO

### 5.1 - Discussão dos métodos

Para este experimento, utilizaram-se ratos (*Rattus norvegicus*) da linhagem *Wistar*, que além de muito resistentes, são de fácil manipulação e apresentam baixo custo de manutenção (Glasby et al., 1986; Viterbo, 1992; Viterbo et al., 1993; Viterbo et al., 1994a; 1994b; Bertelli et al., 1996; Strasberg et al., 1999), conseguem suportar cruzamento totalmente consangüíneos, permitindo acasalamentos parentais por varias gerações consecutivas (Ferreira et al., 2005). Os roedores têm sido modelos freqüentemente utilizados em estudos envolvendo lesão, reparação e regeneração de nervos periféricos (Mackinnon et al., 1985; Evans et al., 1994; Strasberg et al., 1999). Animais de pequeno porte, como os roedores (camundongos, ratos e cobaias), são mais baratos para se manter, exigem menos espaços e suportam bem anestesia

intraperitoneal, tornando a presença de técnicos auxiliares desnecessário, além de que são mais dóceis e fáceis de trabalhar.

Com relação ao sexo, usaram-se os machos, pois estes não apresetam as variações de ritmos hormonais e circadianas ou dos fatores parácrinos mais marcantes que ocorrem nas fêmeas. Isso em decorrência de aspectos da dualidade, inclusive comportamental decorrentes do ciclo estral de fêmeas, sob ação dos hormônios adenohipofisários (FSH e LH) e dos próprios hormônios gonadais como o estrógeno e a progesterona, (Lincoln, 1980; Carandente et al., 1989).

Procurou-se utilizar também animais jovens, pois alguns estudos demonstraram em adultos pequeno decréscimo na velocidade de regeneração nervosa, bem como na frequência de brotamentos axoniais (Lundborg, 1987; Fawcett, 1992; Vaughan, 1992; Midroni et al., 1995; Verdú et al., 1995). A velocidade de regeneração nervosa apresenta-se diminuída (Bunnell, 1927; Fawcett, 1992; Vaughan, 1992) e observa-se a diminuição dos fatores neurotróficos (Andrews, 1996), nos animais mais velhos.

Existe também a chance de que alguns animais possam evoluir para óbito, no pós-operatório, portanto deve-se superestimar o número de animais no projeto de pesquisa (Viterbo, et al., 1994, Nahas & Ferreira, 2005; Roque, 2007). A grande variabilidade observada, quando se trata de regeneração nervosa, nos levou a trabalhar com 70 animais, sendo respectivamente quinze nos quatros grupos experimentais e dez no grupo controle “*Sham*”. Esta característica foi diferente do proposto por Sébile (1981) que usou dez animais por grupo experimental. Caplan et al. (1999) trabalharam com dez animais, sendo cinco por grupo. Fortes et al. (1999) usaram o total de oito animais, sendo dois para cada grupo.

A escolha do nervo ciático direito para a lesão nervosa foi feita de forma aleatória, e a coleta da veia jugular esquerda o foi também.

A escolha para a lesão nervosa, para o nervo ciático direito foi feita de forma aleatória e a coleta da veia jugular externa esquerda o foi também. Apesar das diferenças morfológicas observadas nos antímeros distintos (Gardner et al., 1998; Gray, 1995; Latarjet & Ruiz Liard, 1996), não foram encontradas referências na literatura sobre possíveis diferenças quanto a regeneração de nervos periféricos entre os antímeros em ratos.

Optou-se pela utilização de microscópio cirúrgico, o mesmo propicia maior precisão cirúrgica com menor trauma. Este instrumento é frequentemente

utilizado em cirurgias de nervo periférico (Smith, 1964; Ferreira et al., 1974; Terzis, 1979; Braun, 1982; Stopiglia et al., 1987; Millesi, 1990; Noah et al., 1997).

Os animais foram anestesiados com tiletamina e zolazepam, por propiciarem adequada sedação e analgesia. Este produto vem sendo utilizado por outros pesquisadores (Sheehan et al., 1996; Nicolino et al., 2003; e Tos et al., 2007).

A distribuição dos animais nos grupos foi feita de forma randomizada, para uniformizar as amostras. Este detalhe vem sendo adotado por diversos autores (Berkuo et al., 1981; Viterbo, et al., 1992; Viterbo, et al., 1993; Roque, 2007).

Quanto ao tipo de lesão neuronal optou-se pela neurotmesa do tipo V, por ser essa o pior tipo de lesão e de mais difícil recuperação, quando requer forçosamente um tipo de enxerto para guiar os brotamentos do coto nervoso proximal em direção ao coto distal (Hall, 1997).

Apesar dos trabalhos anteriores utilizarem enxertos nervosos com meio centímetro de comprimento (Shoutun et al., 1994), um centímetro de comprimento (Ferreira et al., 1974; Viterbo, 1992; Viterbo et al., 1994a e 1994b), com um centímetro e meio (Schultes et al., 2001), com dois centímetros e meio a três centímetros (Fortes et al., 1999) e tamanhos variando de dois centímetros a quatro e meio centímetros (Tang et al., 1993; Tang, 1995; Tang et al., 1995; Malizos et al., 1997), neste trabalho o comprimento do enxerto venoso de 1,2 centímetros foi o escolhido. Isso foi feito para evitar a tensão entre os dois cotos nervosos, o que poderia prejudicar a regeneração nervosa (Terzis et al., 1975; Sunderland, 1978; Mackinnon, 1989; Ferreira et al., 1994; Watchmaker & Mackinnon, 1997).

Dados clínicos e experimentais indicaram que a tensão, gerada no sítio da sutura, aumenta a quantidade de tecido cicatricial prejudicando a regeneração axonal (Millesi et al., 1972; Millesi et al., 1976; Miyamoto, 1981; Miyamoto & Tsue, 1981; Millesi & Millesi, 1981). De acordo com Zhao et al. (1997) a formação de tecido cicatricial representa uma obstrução à regeneração, tanto no sistema nervoso central quanto no sistema nervoso periférico.

Com relação ao comprimento máximo de um enxerto de veia, não existe consenso. A saber, segundo Tang (1995), enxertos com 2 a 4,5 centímetros têm sido recomendados. Procedimentos realizados com veias maiores do que cinco centímetros seriam pouco viáveis devido ao colapso. Para evitar que isto ocorra alguns autores preencheram os enxertos venosos com tecido muscular (Di Benedetto et al., 1998; Geuna et al., 2000; Battiston et al., 2000; Ristano et al., 2002; Ülkür et al.,

2003). Em nosso trabalho utilizamos veias jugulares externas, ao avesso e normais, com e sem preenchimento por músculo estriado e com 1,2 centímetros de comprimento.

Com relação à sutura, utilizamos dois pontos de fio monofilamentar de náilon 10-0 para permitir melhor adaptação da veia enxertada com os cotos nervosos, da mesma forma que Wang et al., 1993. Há outras diferenças quanto à espessura do fio usado. Caplan et al. (1999) usaram fio monofilamentar de náilon 11-0 e Schultes et al. (2001) utilizaram fio 12-0. Acreditamos que o fio monofilamentar de náilon 10-0 é suficiente e economicamente mais interessante que os fios 11-0 e 12-0.

Neste estudo, o tempo pós-cirúrgico para a observação da regeneração nervosa foi de 12 semanas, da mesma forma que Reis et al. (1998), Reis (1999) e Reis et al. (2000). Wang et al., 1995, avaliaram a reparação nervosa em 4, 8 e 12 semanas, verificando que o melhor resultado foi com 12 semanas. Barcelos et al. 2003, observou boa regeneração nervosa após 10 semanas. Di Benedetto et al 1998, Ferrari et al. 1999, Kelleher et al. 2001, Rodrigues e Silva 2001 também observaram boa regeneração axonal após 12 semanas. Como nosso estudo visava observar as características morfológicas e morfométricas do enxerto, optamos por um tempo de 12 semanas, e por ser também 12 semanas um tempo onde os parâmetros pouco variaram.

Todas as lâminas histológicas dos materiais deste trabalho foram pós-fixadas e contrastadas com ósmio (OsO<sub>4</sub>) e contra coradas com amarelo de metanila e tricrômio de Masson mais azul de anilina. Isso para a visualização mais adequada dos axônios e de suas bainhas de mielina. A contra coloração foi utilizada para a visualização das bainhas conjuntivas, técnicas estas também utilizadas por outros autores (Lundborg et al., 1982; Mackinnon, 1984; Mackinnon et al., 1999; Vicente, 1999; Wang, 1999; Oliveira et al., 2000; Vicente et al., 2001).

Quanto à morfometria dos enxertos venosos, foram aferidas a área e o diâmetro mínimo das fibras nervosas, área e espessura da bainha de mielina e a área e diâmetro mínimo dos axônios no enxerto e no coto distal. Em trabalho semelhante, Kelleher et al. (2001) analisaram morfométricamente o diâmetro do axônio, o diâmetro da fibra e a espessura da bainha de mielina. Di Benedetto et al. (1997), Ferrari et al. (1999) analisaram o diâmetro do axônio e o diâmetro da fibra nervosa; Rodrigues & Silva, (2001); Barcelos et al. (2003) analisaram o diâmetro das fibras e a espessura da bainha de mielina.

O local da coleta dos fragmentos nervosos foi feita neste trabalho no terço médio do enxerto e no terço médio do coto distal como Ferrari et al. (1999), Rodrigues & Silva (2001) e Barcelos et al. (2003).

Em relação ao nervo estudado, optamos pelo nervo ciático por ser nervo misto, sensitivo e motor, da mesma forma que Wang et al. (1993), Kellher et al. (2001), Wang et al. (1995), Foidart-Dessalle et al. (1997), Pu Lee et al. (1997), Di Benedetto et al. (1997), Karacaoglu et al. (2001) e Almeida et al. (2002).

Referente à escolha do tipo de material usado para o enxerto, optamos pela veia jugular externa por ser a veia um material abundante, de localização superficial, de calibre compatível com o calibre do nervo utilizado e porque sua coleta não levava a um prejuízo muito grande no local de retirada, como fizeram Ferrari et al. (1999), Kellher et al. (2001), Almeida et al. (2002) e Roque (2007).

## **5.2 - Discussão dos resultados**

### **5.2.1-Discussão dos resultados macroscópicos e histológicos**

#### **5.2.1.1 - Observações macroscópicas**

No dia do sacrifício e coleta dos segmentos nervosos do nervo ciático, foi observado que os ratos dos grupos experimentais não apresentaram alterações na marcha em conformidade com descrições prévias de Pu Lee et al. (1998). Durante a coleta dos enxertos constatamos uma fibrose do tecido circunvizinho ao enxerto, sendo esta ocorrência também encontrada por Ferlic & Goldner (1965). Por um período os animais dos grupos experimentais fizeram autofagia do membro operado, no qual foi feito o “*gap*” nervoso. Este fato também foi relatado por Guda et al. (1993) e Di Benedetto et al. (1998).

#### **5.2.1.2 - Observações histológicas**

A presença de vasos sanguíneos é importante para a regeneração de qualquer tecido do organismo. Em nossas observações confirmamos a ocorrência da neovascularização dos enxertos, com distribuição dos vasos centralmente e periféricamente, conforme descrições similares de Ferrari et al. (1999) e Rodrigues e Silva (2001).

Em nossas observações histológicas do terço médio dos enxertos e do terço médio do coto distal, de todos os grupos, constatamos a presença de fibras nervosas mielínicas e amielínicas de tamanhos heterogêneos, a neoformação de perineuro e a organização intraneural de fascículos com tamanhos e números variados.

O padrão de constituição das fibras nervosas, na maioria dos enxertos de todos os quatros grupos, mostrou-se semelhante à do nervo ciático de rato normal. O nervo ciático, observado à microscopia de luz, mostrou-se constituído por fibras nervosas predominantemente, mielínicas e de diversos diâmetros. Isto está em conformidade com os dados de Wang et al. (1993), Di Benedetto et al. (1997), Foidart-Dessale et al. (1997), Geuna et al. (2000), Battiston et al. (2000), Fornaro et al. (2001) e Karacaoglu et al. (2001).

Em nosso experimento, notamos axônios em regeneração, em todos os animais de todos os grupos experimentais. Sugeriu-se que os axônios cresceram do coto proximal do nervo ciático, atravessaram o espaço intersegmentar de um centímetro e atingiram o coto distal deste nervo, pois, em todas as variáveis analisadas foram maiores os parâmetros no terço médio do enxerto do que na região do coto distal.

As células de Schwann do coto distal, após perderem contato com as do enxerto, começaram a proliferar ao longo da membrana basal do tubo endoneural de forma linear, constituindo as bandas de Büngner conforme Bunnell & Boyes (1939), Bunge (1987), Lundborg (1987), Røytta et al. (1987), Ide & Kato (1990), Da-Silva (1995), Ide (1996), Albert et al. (1997), Frisen (1997), Fu & Gordon (1997), Frostik et al. (1998), Thanos et al. (1998) e Fornaro et al. (2001).

Através de coloração imunocitoquímica, Fornaro et al. (2001) verificaram que as células de Schwann, vindas da extremidade nervosa distal, seriam as responsáveis por guiar os axônios em regeneração em direção ao alvo.

Nossos achados microscópicos dos enxertos, de todos os grupos, concordam com os dados de Røytta & Salonen (1998). Eles notaram minifascículos nervosos mais escassos e muitas microfibrilas que circundavam fascículos colagenosos.

Nós observamos fasciculação delimitada por fibras colágenas e por prolongamentos do perineuro.

Através de observações histológicas dos cortes transversais do terço médio dos enxertos e dos cotos nervosos distais em todos os grupos experimentais, constatamos axônios posicionados por fora do epineuro, tanto no enxerto como no coto nervoso distal. McCallister et al. (1999) também verificaram, em cortes histológicos, axônios bem mielinizados e externos ao epineuro.

Nos quatro grupos experimentais usados, o nervo ciático foi seccionado, e retirado um segmento de um centímetro do nervo, e através da interposição de veia padrão (sem vir ao avesso) e ao avesso, ambas com ou sem preenchimento por músculo estriado esquelético, haveria melhor padrão de regeneração, com o uso de veia normal ou ao avesso, e com ou sem preenchimento.

Observou-se na análise morfológica espessamento do perineuro nos quatro grupos experimentais quando comparado com o grupo “*Sham*”. Talvez isto tenha ocorrido devido à tubulização feita com enxerto venoso, podendo determinar constrição e prejuízo na regeneração (Kuljis et al., 1983).

Encontramos nos grupos veia ao avesso preenchida com músculo esquelético (VAME) e no grupo veia normal preenchida com músculo esquelético (VNME) que receberam enxerto de músculo esquelético no interior do vaso enxertado, fibras nervosas bem organizadas dispostas em compartimentos com microfascículos bem organizados, e também restos de algumas fibras musculares. Esta compartimentalização foi também observado por Fordart-Dessalle et al. (1997), Geuna et al. (2000), Tos et al. (2000) e Karacaoglu et al. (2001) .

Wang et al. (1993) e Geuna et al. (2000), colocaram o enxerto venoso ao avesso na reparação nervosa, pois a adventícia do vaso, que normalmente está mais próxima dos nervos periféricos, propiciaria ambiente mais favorável à regeneração nervosa. Por este motivo, neste trabalho, foram criados os grupos enxerto venoso ao avesso sem preenchimento (VASP) e o grupo de veia ao avesso preenchida com músculo estriado esquelético (VAME).

O enxerto venoso pode apresentar colabamento, o que poderia prejudicar a regeneração nervosa. Para evitar este aspecto negativo Geuna et al. (2000) e Battiston et al. (2000) introduziram enxerto de músculo estriado esquelético no interior dos enxertos venosos. Tentando comprovar os achados destes autores foram introduzidos os grupos VAME e VNME.



## 5.2.2 - Resultados morfométricos

O grupo “*Sham*” foi melhor em todos os atributos estudados, e em todos os grupos experimentais estudado neste trabalho.

### 5.2.2.1 - Área da fibra na região do enxerto

Em relação aos resultados da área da fibra nervosa na região do enxerto, em todos os grupos foram diferentes, sendo o grupo “*Sham*” melhor que os grupos VASP, VNSP, VAME e estes foram melhores que o grupo VNME. Não encontramos nenhuma publicação que tenha estudado a área da fibra na região do enxerto nervoso.

### 5.2.2.2 - Área da fibra na região do coto distal

Quanto à área da fibra nervosa no coto distal, foi maior no grupo “*Sham*” que no grupo VASP, seguidos pelos grupos VAME e VNSP, que não foram diferentes, e maiores que o grupo VNME. Em nosso trabalho o melhor foi o grupo VASP, cuja média obtida foi de 15,54 ( $\pm 0,66$ )  $\mu\text{m}^2$ . Foidart-Desalle et al. (1997) com trabalho semelhante, teve resultado pior com veia preenchida.

### 5.2.2.3 - Diâmetro mínimo da fibra na região do enxerto

Quanto ao diâmetro mínimo da fibra nervosa na região do enxerto, o que teve o melhor resultado foi o grupo VASP, 5,14 ( $\pm 1,51$ )  $\mu\text{m}$ , que foi maior que o grupo VNSP, que não foi diferente do grupo VAME, e ambos foram maiores que o grupo VNME.

Barcelos et al. (2003) em trabalho semelhante ao nosso, encontraram média de 5,24 ( $\pm 1,31$ )  $\mu\text{m}$ . Este resultado similar explica-se provavelmente pelo “gap” semelhante, 10 milímetros, e pelo tempo similar de observação, de 10 semanas.

### 5.2.2.4 - Diâmetro mínimo da fibra na região do coto distal

Com relação ao diâmetro mínimo da fibra no coto distal, neste atributo, os grupos VAME, VNSP e VASP não foram diferentes, entretanto todos foram maiores que o grupo VNME. Di Benedetto et al. (1997) encontraram média de 3,01 ( $\pm 1,01$ ) e Foidart-Dessale et al. (1997) encontraram média de 3,04  $\mu\text{m}$ , resultados semelhantes ao grupo VAME, com 2,88 ( $\pm 0,86$ )  $\mu\text{m}$  de nosso trabalho. Battiston et al. (2001), diferente destes autores e de nossos resultados, encontraram média de 4,97 ( $\pm 0,37$ )  $\mu\text{m}$ , embora o “gap” tenha sido maior, três centímetros, e o tempo de observação tenha sido o dobro do nosso, 24 semanas. Talvez este detalhe possa explicar o resultado superior por ele encontrado. Barcelos et al. (2003), utilizando veia heteróloga ao avesso não preenchida, obtiveram média de 4,89 ( $\pm 0,69$ )  $\mu\text{m}$ . Não conseguimos explicar esta diferença.

#### **5.2.2.5 - Área da bainha de mielina na região do enxerto**

Quanto à área da bainha de mielina na região do enxerto, obtiveram os melhores resultados os grupos VNSP e VASP, que não foram diferentes, e foram maiores que o grupo VAME, que foi maior que o grupo VNME. Não encontramos nenhuma publicação que tenha estudado este atributo.

#### **5.2.2.6 - Área da bainha de mielina na região do coto distal.**

Em relação à área da bainha de mielina na região do coto distal, os resultados foram diferentes, sendo o grupo VASP melhor que o grupo VAME, VNSP e este melhor que o grupo VNME. Não encontramos nenhum trabalho que tenha estudado a área da bainha de mielina na região do coto distal.

#### **5.2.2.7 - Espessura da bainha de mielina na região do enxerto**

Quanto à espessura da bainha de mielina na região do enxerto, o resultado foi maior no grupo VASP, com média de 1,43 ( $\pm 0,58$ )  $\mu\text{m}$  seguido pelos grupos VNSP e VAME, que não foram diferentes entre si, e maiores que o grupo VNME. Barcelos et al. (2003) obtiveram resultados menores que o nosso, com média de 1,10 ( $\pm 0,34$ )  $\mu\text{m}$ . Talvez a diferença encontrada seja devido os autores terem usado veia

heteróloga. Rodrigues e Silva (2001) obtiveram média de 0,30  $\mu\text{m}$ , e Ferrari et al. (1999) obtiveram média de 0,29  $\mu\text{m}$ . Provavelmente estes resultados inferiores aos nossos devam-se ao fato destes autores terem empregado o nervo safeno, de diâmetro inferior ao nervo ciático.

#### **5.2.2.8 - Espessura da bainha de mielina na região do coto distal**

Neste atributo os grupos VAME, VASP e VNSP não foram diferentes, entretanto todos foram maiores que o grupo VNME. O nosso melhor resultado foi para o grupo VAME que obteve média de 0,69 ( $\pm 0,42$ )  $\mu\text{m}$ , semelhante ao resultado obtido por Barcelos et al. (2003), que foi de 0,80 ( $\pm 0,10$ )  $\mu\text{m}$ . Ferrari et al. (1999), obtiveram média de 0,295  $\mu\text{m}$  e Rodrigues e Silva (2001), obtiveram média de 0,313  $\mu\text{m}$ , resultados inferiores ao nosso, provavelmente por terem trabalhado com o nervo safeno.

#### **5.2.2.9 - Área do axônio na região do enxerto**

Neste atributo os grupos VNSP, VASP e VNME não foram diferentes, entretanto todos foram maiores que o grupo VAME. Não encontramos nenhum trabalho que tenha analisado a área do axônio na região do enxerto.

#### **5.2.2.10 - Área do axônio na região do coto distal**

Neste atributo os grupos VASP, VNME e VNSP não foram diferentes, entretanto todos foram maiores que o grupo VAME. Não encontramos nenhum trabalho que tenha analisado a área do axônio na região do coto distal.

#### **5.2.2.11 - Diâmetro mínimo do axônio na região do enxerto**

Neste atributo o grupo VASP foi maior que o grupo VAME, que não foi diferente do grupo VNSP, que foram maiores que o grupo VNME. Não encontrou-se trabalho na literatura que tenha estudado o diâmetro mínimo do axônio na região do enxerto.

### 5.2.2.12 - Diâmetro mínimo do axônio na região do coto distal

Neste atributo os grupos VAME, VNSP e VASP não foram diferentes, entretanto todos foram maiores que o grupo VNME. Em nosso trabalho o grupo que obteve melhor resultado foi o grupo VAME, com média de 1,50 ( $\pm 0,31$ )  $\mu\text{m}$ , semelhante à média de 1,74 ( $\pm 0,91$ )  $\mu\text{m}$ , obtida por Di Benedetto et al. (1998). Karacaoglu et al. (2001), encontraram média de 0,40 ( $\pm 0,67$ )  $\mu\text{m}$  para o diâmetro mínimo do axônio, valor inferior ao por nós obtido. Embora o modelo tenha sido semelhante, e o tempo de observação ser maior, 20 semanas, não conseguimos encontrar algum motivo para esta diferença.

### 5.2. 2. 13 - Considerações gerais

Na região do enxerto à maioria dos atributos, para todos os grupos, tiveram médias maiores que na região do coto distal. Talvez isto tenha ocorrido devido à regeneração dos axônios terem formado vários brotos na região do enxerto e, apenas permaneceram os axônios regenerados que penetraram nos tubos endoneurais do coto distal. Este fato está em concordância com diversos autores (Sunderland, 1968; Lundborg, 1987; Griffin et al., 1993; Da-Silva, 1995; Fu & Gordon, 1997; Thanos et al., 1998; Lent et al., 2005).

Quanto ao preenchimento por tecido muscular na região do enxerto, observou-se que os grupos sem preenchimento (VASP e VNSP) foram melhores que os grupos preenchidos (VAME e VNME). Já na região do coto distal o mesmo não ocorreu.

Dos diversos atributos estudados, os mais fidedignos são o diâmetro mínimo da fibra nervosa e o diâmetro mínimo do axônio, pois estes não sofrem influência da inclinação no momento do corte histológico. A área da fibra, a área da bainha de mielina, a espessura da bainha de mielina e a área do axônio, poderão alterar-se caso ocorra esta inclinação. Analisando-se então estes atributos mais confiáveis, observou-se que no coto distal, o piores resultados foram encontrados no grupo VNME, sendo os demais grupos equivalentes. O preenchimento com tecido muscular sabidamente previne o colapamento da veia. Talvez este fator positivo tenha sido anulado pela provável resistência deste tecido ao crescimento dos axônios. Da mesma

forma, a ausência de adventícia em contato com a fibra nervosa em regeneração, somado aos fatores já descritos ao preenchimento muscular, expliquem os piores resultados do grupo VNME.

Em trabalhos similares ao nosso, com tubulizações de veia, o tempo de observação de 12 semanas foi o período mais utilizado. Entretanto, quando estes vasos foram preenchidos com músculo estriado esquelético fresco, não há na literatura consenso sobre este tempo de observação (Di Benedetto et al. 1998, Battiston et al. 2000 e Geuna et al. 2000). Talvez tempos de observação maiores, pudessem esclarecer nossos achados.

Embora não tenhamos utilizado análises funcionais e eletrofisiológicas, acreditamos que as mesmas poderiam ter trazido contribuição a este estudo.

Os resultados encontrados no presente trabalho aumentam as perspectivas de recuperação nervosa, visto que atualmente mais patologias demandam enxertos nervosos. As veias são de fácil obtenção, acessível economicamente, autóloga e isenta de reações antigênicas. Assim, trabalhos que procuram elucidar alternativas ao enxerto de nervos apresentam grande importância.

## **CONCLUSÕES**

Com o modelo experimental utilizado pudemos concluir que:

1. Houve regeneração de nervo nos quatro grupos experimentais.
2. O nervo regenerado apresentou-se microfasciculado, nos quatro grupos experimentais.
3. O grupo de veia normal preenchida com músculo esquelético (VNME) foi o que apresentou maior fibrose e o pior resultado.

## **REFERÊNCIAS**

## 7 - Referências

ALBERTS, B.; BRAY, D.; LEWIS, J.; RAFF, M.; ROBERTS, K.; WATSON, J. D. **Biologia molecular da célula**. 3ªed. Porto Alegre: Artes Médicas, 1997. 1125p.

AMILLO, S.; YÁÑEZ, R.; BARRIOS, R. H. Nerve regeneration in different types of grafts: Experimental study in rabbits. **Microsurgery**, New York, v.16, p.621-30, 1995.

ANDREWS, T. J. Autonomic nervous system as model of neuronal aging : the role of target tissues and neurotrophic factors. **Microsc. Res. Tech.**, New York, v. 35, p. 02-19, 1996.

ASBURY, A. K.; JOHNSON, P. C. Pathology of Peripheral Nerve. In:\_\_\_\_. **Nerve Trauma**. Philadelphia: W.B. Saunders Company, 1978. p.198-205.

BABCOCK, W. W. Standart technique for operation of peripheral nerve with especial reference for closure of large gaps. **Surg. Gynecol. Obstet.**, Chicago, v.45, p.364-378, 1927.



BALANCE, C. A.; BALANCE, H. A.; STEWART, P. Remarks on the operative treatment of chronic facial palsy of peripheral origin. **Br. J. Med.**, London, v. 2, p. 1009-1013, 1903.

BALLIN, R. H. M.; THOMAS, P. K. Changes at the node of Ranvier during wallerian degeneration: an electron microscope study. **Acta Neuropathol.**, Berlim, v.14,p.237-249, 1969.

BARCELOS, A. S.; RODRIGUES, A. C.; DAL PAI SILVA, M.; PADOVANI, C. R. Inside-out vein graft and inside-out artery graft in rat sciatic nerve repair. **Microsurgery**, New York, 23: 66 – 71, 2003.

BARDE, Y. A. Trophic factors and neuronal survival. **Neuron**, Cambridge, v.2, p.1525-1534, 1989.

---

ASSOCIAÇÃO BRASILEIRA DE NORMAS TÉCNICAS. NBR 6023: informação e documentação – Referências – Elaboração. Rio de Janeiro, 2002. 24p.

NATIONAL LIBRARY OF MEDICINE. **List of journals indexed in Index Medicus**. Washington, 2003. 306p.

BARNES, D. M. What makes nerves regenerate? Many experimental strategies resolve around a central issue: What conditions promote regeneration and functional recovery in mammalian nerves? **Science**, Washington, v.230, p. 1024-1025, 1985.

BATTISTON, B.; TOS, P.; CUSHWAY, T. R.; GEUNA, S. Nerve repair by means of vein filled with muscle grafts. I. Clinical results. **Microsurgery**, New York, v.20, n.1, p.32-36, 2000.

BATTISTON, B.; TOS, P.; GEUNA, S.; GIACOBINI-ROBECCHI, M. G.; GUGLIELMONE, R. Nerve repair by means of vein filled with muscle grafts. II. Morphological analysis of regeneration. **Microsurgery**, New York, v.20, p.37-41, 2000.

BERENHOLZ, L.; SEGAL, S.; GILAD, V. H.; KLEIN, C.; YEHEZKELI, E.; EVIATAR, E.; KESSLER, A.; GILAD, G. M. Agmatine treatment and vein reconstruction enhance recovery after experimental facial nerve injury. **Journal of the Peripheral nervous System**, Tel Aviv, v. 10, p. 319- 328, 2005.

BERGER, A.; MILLESI, H. Nerve grafting. **Clin. Orthop.**, Philadelphia, v.133, p.49-55, 1978.

BERKUO, E. S.; SOUZA, J. M. P.; GOTLIEB, S. L. D. **Bioestatística**. 2ª ed. São Paulo : EPU, 1981, 350p.

BERTELLI, J. A.; SANTOS, A. R. S.; CALIXTO, J. B. Is axonal sprouting able to transverse the conjunctival layers of the peripheral nerve? A behavioral, motor, and sensory study of end-to-side nerve anastomosis. **J. Reconstr. Microsurg.**, New York, v.12, p. 559-563, 1996.

BEST, T. J.; MACKINNON, S. E.; EVANS, P. J.; HUNTER, D.; MIDHA, R. Peripheral nerve revascularization: Histomorphometric study of small-and-large caliber grafts. **J. Reconstr. Microsurg.**, New York, v. 15, n. 3, p. 183-190, 1999.

BHARALLI, L. A.; LISNEY, S. J. W. Success of regeneration of peripheral nerve axons in rats after injury at different postnatal ages. **J. Neurol. Sci.**, Amsterdam, v.100, p. 203-210, 1990.

BLOTTNER, D.; BAUGMGARTEN, H. G. Neurotophy and regeneration in vivo. **Acta Anat.**, Basel, v. 150, p. 235-245, 1994.

BORA, W. Peripheral nerve repair in cats: the fascicular stitch. **J. Bone Joint Surg. Am.**, Boston, v.49, p. 659-666, 1967.

BORA JUNIOR, F. W. A comparison of epineural, perineural and endoneural methods of nerve suture. **Clin. Orthop. Relat. Res.**, Philadelphia, v.133, p. 91-94, 1978.

BRAUN, R. M. Epineurial nerve suture. **Clin. Orthop. Relat. Res.**, Philadelphia, v.163, p.50-56, Mar. 1982.

BROWN, P. W. Factors and influencing the success of the surgical repair of peripheral nerves. **Surg. Clin. North Am.**, Philadelphia, v.52, n.5, p.1137-1155, 1972.

BUNGE, R. P. Tissue culture observations relevant to the study of axon-Schwann cell interactions during peripheral nerve development and repair. **J. Exp. Biol.**, London, v.132, p.21-34, 1987.

BUNNELL, S. Surgery of the nerves of the hand. **Surg. Gynecol. Obstet.**, Chicago, v.44, p. 145-152, 1927.

BUNNELL, S.; BOYES, J. H. Nerve grafts. **Am. J. Surg.**, Washington, v.44, suppl. 1, p.64-75, 1939.

CAPLAN, J.; TIANGCO, D. A.; TERZIS, J. K. Efeitos do IGF-H em novo modelo termino-lateral (Effects of IGF-H in new end-to-side model). **J. Reconstr. Microsurg.**, New York, v.15, p. 351-358, 1999.

CARANDENTE, F.; ANGELI, A.; CANDIANI, G. B.; CROSIGNANI, P. G.; DAMACO, F. Rhythms in the ovulatory cycle. LH, FSH, estradiol and progesterone. **Chronobiologia**. Milano, v. 16, p.353-363, 1989.

CARPENTER, M. B. **Human Neuroanatomy**, New York, Interamericana, 7ª edição, 1988, 700p.

CHIU, D. T. & STRAUCH, B. A prospective clinical evaluation of autogenous vein grafts used as a nerve conduit for distal sensory nerve defects of 3 cm or less. **Plast Reconstr Surg.**, New York, v.86(5), p. 928-34, 1990.

CHIU D. T. Autogenous venous nerve conduits. A review. **Hand Clin.**, Baltimore, Nov, v.15 n.(4), p. 667-71, 1999.

COUTURIER, C. A.; DAUGE, M. C.; HENIN, D.; ALNOT, J. Y.; MASMEJEAN, E. H. Nerve repair using a composite graft of vein and denatured skeletal muscle: Morphologic analysis. **J. Reconstr. Microsurg.**, New York, v.18, n.8, p. 681-687, 2002.

DANIELSEN, N.; KERNS, J. M.; HOLMQUIST, B.; ZHAO, Q.; LUNDBORG, G.; KANJE, M. Pre-degenerated nerve grafts enhance regeneration by shortening the initial delay period. **Brain Res.**, Amsterdam, v.666, p.250-254, 1994.

DA-SILVA, C. Biologia Celular e molecular da regeneração do sistema nervoso periférico. **Atualiz. Neurociênc.**, São Paulo,[S.I.], p.1-16, 1995.

DELLON, A. L. Alternatives to nerve grafting. Bioabsorbable conduits. Vienna Nerve Symposium. **J. Reconstr. Microsurg.**, New York, v.10, n.5, p.356-357, 1994.

DELLON, E. S.; DELLON, A.L. The first nerve graft, Vulpian, and the nineteenth century neural regeneration controversy. **J. Hand Surg. [Am.]**, Saint Louis, v.18A, p.369-372, 1993.

DI BENEDETTO, G.; ZURA, G.; MAZZUCHELLI, R.; SANTINELLI, A.; SCARPELLI, M.; BERTANI, A. Nerve regeneration through a combined autologous conduit (vein plus acellular muscle grafts). **Biomaterials**, Ancona, v.19, p.173-181, 1998.

DOI, K.; KUWATA, N.; SAKAI, K.; TAMARU, K.; KAWAI, S. A reliable technique of free vascularized sural nerve grafting and preliminary results of clinical applications. **J. Hand Surg.**, Saint Louis, v.12A, n.2, pt.1,p.677-684, 1987.

EVANS, P. J.; BAIN, J. R.; MACKINNON, S. E.; MAKINO, A. P.; HUNTER, D. A. Selective reinnervation: a comparison of recovery following microsuture and conduit nerve repair. **Microsurgery**, New York, v.15, p.502-505, 1991.

EVANS, P. J.; MIDHA, R.; MACKINNON, S. E. The peripheral nerve allograft: a comprehensive review of regeneration and neuroimmunology. **Prog. Neurobiol.**, Oxford, v. 43, p. 187-233, 1994.

FANSA, H.; DODIC, T.; WOLF, G.; SCHNEIDER, W.; KEILHOFF, G. Tissue engineering of peripheral nerves: Epineural grafts with application of cultured Schwann cells. **Microsurgery**, New York, v.23, p.72-77, 2003.

FARQUHARSON, C.; ROBINS S. P. Immunolocalization of collagen types I and III in the arterial wall of the rat. **Histochem J.**, Amsterdam, 21(3):172-8. 1989.

FAÚNDEZ, V.; CORDERO, M. E.; ROSSO, P.; ALVAREZ, J. Calibers and microtubules of nerve fibers: differential effect of under nutrition in developing and adult rats. **Brain Res.**, Amsterdam, v.509, p.198-204, 1990.

FAWCETT, J. W.; KEYNES, R. J. Muscle basal lamina: a new graft material for peripheral nerve repair. **J. Neurosurg.**, Cambridge, v.65, p.354-363, 1986.

FAWCETT, J. W.; KEYNES, R. J. Peripheral Nerve Regeneration. **Annu. Rev. Neurosci.**, Palo Alto, v.13, p.43-60, 1990.

FAWCETT, J. W. Intrinsic neuronal determinants of regeneration. **TINS**, Barking, v.15, suppl.1, p.5-8, 1992.

FERLIC, D. C.; GOLDNER, L. Evaluation of the effect of methyl 2- cyanoacrylate (Eastman 910 Monomer) on peripheral nerves. **South Med. J.**, Birmingham, v.58, p. 679-685, 1965.

FERNANDEZ, E.; DI ROCCO, F.; LAURETTI, L.; GANGITANO, C.; DEL FÁ, A.; MASSIMI, L.; MAIRA, G.; PALLINI, R. Reinnervation of extraocular muscles by facial-to-oculomotor nerve anastomosis in rats: anatomic nuclear changes. **Neurosurgery**, Dallas, v.53, p.409-415, 2003.

FERRARESI, S.; GAROZZO, D.; BUFFATTI, P. Reinnervation of the biceps in C5-7 brachial plexus avulsion injuries: results after distal bypass surgery. **Neurosurg. Focus**, Baltimore, v.6, p.E6, 2004.

FERRARI, F.; RODRIGUES, A. C.; MALVEZZI, C. K.; SILVA, M. D. P.; PADOVANI, C. R. Inside-out vs. Standard Vein Graft to Repair a Sensory Nerve in Rats. **The Anatomical Record.**, New York, v.256, p.227-232, 1999.

FERREIRA, M. C.; ERHART, E. A.; TEDESCO-MARCHESE, A.; AZZE, R. J. Microcirurgia de nervos periféricos: nova técnica **Rev. Paul. Med.**, São Paulo, v.84, p.520-532, 1974.

FERREIRA, S. C.; MARTINEZ, A. M. B. Wallerian degeneration and the molecular events involved in it – a review focused in the peripheral nervous system. **Fisioterapia Brasil**, Rio de Janeiro, v.1, n.2, p.109-115, 2000.

FERREIRA, L. M.; HOCHMAN, B.; BARBOSA, M. V. J. Experimental models in research. **Acta Cirurgica Brasileira**, Rio de Janeiro, v.20, p.28-34, suppl. 2, 2005.

FIELDS, R. D.; LE BEAU, J. M.; LONGO, F. M. & ELLISMAN, M. H. Nerve egeneration through artificial tubular implants. **Progr. Neurobiol.**, Oxford, v.33, p.87-137,1989.

FOIDART-DESSALLE, M.; DUBUISSON, A.; LEJEUNE, A. SEVERYNS, A.; MANASSIS, Y.; DELREE, P.; CRIELAARD, J. M.; BASSLEER, R.; LEJEUNE, G. Sciatic nerve regeneration through venous or nervous grafts in the rat. **Exp. Neurology**, Orlando, v.148, p.236-246. 1996.

FORNARO, M.; TOS, P.; GEUNA, S.; GIACOBINI-ROBECCHI, M. A. G.; BATTISTON, B. Confocal imaging of Schwann-cell migration along muscle-vein combined grafts used to bridge nerve defects in the rat. **Microsurgery**, New York, v.21, p. 153-155, 2001.

FORSSMAN, J. Zur Kenntniss der Nervotropismus. **Beiträge für pathologische Anatomie**, Leipzig, v.27, p.407, 1990.

FORTES, W. M.; NOHAH, E. M.; LIUZZI, F. J.; TERZIS, J. K. End-to-side neuroorrhapy: evaluation of axonal response and upregulation of IGF-I and IGF-II in a non-injury model. **J. Reconstr. Microsurg.**, New York, v. 15, n.6, p. 349-357, 1999.

FRERICHS, O.; FANSA, H.; SCHICHT, C.; WOLF, G.; SCHNEIDER, W.; KEILHOFF, G. Reconstruction of peripheral nerves using acellular nerve grafts with implanted cultured Schwann cells. **Microsurgery**, New York, v.22, p.311-315, 2002.

FRIEDMAN, B.; SCHERER, S. S.; HELGREN, M.; MORRISEY, D.; McCLAIN, J.; WANG, D. Y.; WIEGAND, S. J.; FURTH, M. E.; LINDSAY, R. M. Regulation of ciliary neurotrophic factor expression in myelin-related Schwann cells in vivo. **Neuron**, Cambridge, v.9, p.295-305, 1992.

FRISÉN, J. Determinants of axonal regeneration. **Histol. Histopathol.**, Murcia, v.12, p.857-868, 1997.

FROSTICK, S. P.; YIN, Q.; KEMP, G. J. Schwann cells, neurotrophic factors, and peripheral nerve regeneration. **Microsurgery**, New York, v.18, p.397-405, 1998.

FRYKMAN, G. K. The quest for better recovery from peripheral nerve injury: current status of nerve regeneration research. **J. Hand Ther.**, Philadelphia, v.6, n.2, p.83-88, 1993.

FU, S. Y.; GORDON, T. The cellular and molecular basis of peripheral nerve regeneration. **Mol. Neurobiol.**, Clifton, v.14, n.1, p.67-116, 1997.

FUGLEHOLM, K.; SORENSEN, J.; SCHMALBRUCH, H.; KRARUP, C. Axonal elongation through acellular nerve, segments of the cat tibial nerve, Importance of the near-nerve enviroment. **Brain Res.**, Amsterdam, v. 792, p. 309-318, 1998.

GARDNER, E.; GRAY, D. J.; O'RAHILLY, R. **Anatomia**. 4<sup>a</sup> ed. Rio de Janeiro : Guanabara Koogan, 1988. 815p.

GEUNA, S.; TOS, P.; BATTISTON, B.; GUGLIELMONE, R.; GIACOBINI-ROBECCHI, M. G. Morphological analysis of peripheral nerve regenerated by means of vein grafts filled with fresh skeletal muscle. **Anat Embryol.**, Heidelberg v.201, p.475-482, 2000.

GIBSON, J. D. The origin of the neural macrophage: a quantitative ultrastructural study of cell population changes during wallerian degeneration. **J. Anat.**, London, v.129, p.1-19, 1979.

GILLEN, C.; GLEISHMANN, M.; SPREYER, P.; MULLER, H. W. Differentially expressed genes after peripheral nerve injury. **J. Neurosc. Res.**, London, v.42, p.159-171, 1995.

GLASBY, M. A; GSCHMEISSNER, S. E.; HUANG, C. L. H.; DE SOUZA, B. A. Degenerated muscle grafts used for peripheral nerve repair in primates. **J. Hand Surg.**, St. Louis, v.11, p347-351, 1986.

GODAT, D. M.; YAN, J. G.; ZHANG, L. L.; SHEHADI, I.; NARINI, P. P.; MATLOUB, H. S. Nerve allografting without immunosuppression in a long gap model. **J. Reconstr. Microsurg.**, New York, v.18, n.6, p. 532, 2002.

GOHEEN-ROBILLARD, B.; MYCHATYN, T. M.; MACKINNON, S. E.; HUNTER, D. A. End-to-side neuroorrhaphy and lateral axonal sprouting in a long graft rat model. **Laryngoscope**, Saint Louis, v.112, p.899-905, 2002.

GRANT, D. S.; KLEINMAN, H. K. Regulation of capillary formation by laminin and other components of the extracellular matrix. **Exs.**, Philadelphia, v.79, p. 317-33, 1997.

GRAY, H. **Anatomia**. 35<sup>a</sup> ed. Rio de Janeiro: Guanabara Koogan, 1995, 1375p.

GRIFFIN, J. W.; KIDD, G.; TRAPP, B. Interactions between axons and Schwann cells. In: **Peripheral Neuropathy**, Philadelphia : W.B. Saunders, p.317-330, 1993.

GROTHER, C.; NIKKHAH, G. The role of basic fibroblast growth factor in peripheral nerve regeneration. **Anat. Embryol.**, Berlin, v.204, p.171-177, 2001.

GUDDA, C. M. H.; PIETER, J. K. & RICHARD, P. D. Vein graft conduits versus conventional suturing in peripheral nerve reconstructions. **Microsurgery**, New York, v.14, p.584-588, 1993.

HAKSTIAN, R. W. Microsurgery. Its Role in Surgery of the Hand. **Clin. Orthop. Relat. Res.**, New York 104: 149-157, 1974.

HALL, S. Axonal regeneration through acellular muscle grafts. **J. Anat.**, London, v.190, p.57-71, 1997.

HAYMAKER, W.; WOODHALL, B. **Peripheral nerve injuries**. Philadelphia: Saunders, p. 200, 1953.

HEMS, T. E. J.; GLASBY, M. A. Comparison of different methods of repair of long peripheral nerve defects: an experimental study. **Br. J. Plast. Surg.**, Edinburgh, v.45, p.497-502, 1992.

HEUMANN, R. Regulation of the synthesis of nerve growth factor. **J. Exp. Biol.**, London, v.132, p.133-150, 1987.

HOLTZER, C. A.; MARANI, E.; DIJK, G. J.; THOMEER, R. T. Repair of ventral root avulsion using autologous nerve grafts in cats. **J. Peripher. Nerv. Syst.**, San Diego, v.8, p.17-22, 2003.

HUDSON, A. R.; HUNTER, D.; KLINE, D. G.; BRANTTON, B. R. Histological studies of experimental interfascicular graft repair. **J. Neurosurg.**, Baltimore, v.51, p.333-340, 1979.

IDE, C. Nerve regeneration and Schwann cell basal lamina: observations of the long-term regeneration. **Arch. Histol. Jap.**, Niigata, v.46, p.243-257, 1993.

IDE, C.; TOHYAMA, K.; YOKOTA, R.; NITATORI, T.; ONODERA, S. Schwann cell basal lamina and nerve regeneration. **Brain Res.**, Amsterdam, v.288, p.61-75, 1983.

IDE, C. & KATO, S. Peripheral nerve regeneration. **Neurosc. Res.**, Limerick, v.13, p.S157-S164, 1990.

IDE, C. Peripheral nerve regeneration. **Neurosc. Res.**, Limerick, v.25, p.101-121, 1996.

IGNATIADIS, I. A.; YIANNAKOPOULOS, C. K.; BARBITSIOTI, A. D.; AVRAM, A. M.; PATRALEXIS, H.G.; TSOLAKIS, C. K.; PAPALLOIS, A. E.; XENAKIS, T. H.; BERIS, A. E.; SOUCACOS, P.N. Diverse types of epineural conduits for bridging short nerve defects. An experimental study in the rabbit. **Microsurgery**, New York, v.27, p.98-104, 2007.

ITO, S.; SHINOMIYA, K.; SAMEJIMA, H.; OHTA, T.; ISHIZUKI, M.; ICHINOSE, S. Experimental study on nerve regeneration through the basement membrane tubes of the nerve, muscle, and artery. **Microsurgery**, New York, v.17, p.525-534, 1996.

JABERI, F. M.; ABBAS, B. P.; NEZHAD, S. T.; TANIDEH, N. End-to-side neuroorrhaphy: an experimental study in rabbits. **Microsurgery**, New York, v. 23(4), p. 359-362, 2003.

JENQ, C. B.; COGGESHALL, R. E. Sciatic nerve regeneration after autologous sural nerve transplantation in the rat. **Brain Res.**, Amsterdam, v.406, p.52-61, 1987.

JUNQUEIRA, L. C. & CARNEIRO, J. *Histologia Básica*. 8ª. Ed. Rio de Janeiro: Guanabara Koogan, p.7, 1995.

KANAYA, F.; FIRREL, J. C.; BREIDENBACH, W. C. Sciatic function index, nerve conduction tests, muscle contraction, and axon morphometry as indicators of regeneration. **Plast. Reconstr. Surg.** Baltimore, v. 98, p.1264-1271, 1996.

KARACAOGLU, E.; YÜKSEL, F.; PEKER, F.; GÜLER, M. Nerve regeneration through an epineural sheath: Its functional aspect compared with nerve and vein grafts. **Microsurgery**, New York, v.21, p.196-201, 2001.

KAUPPILA, T.; JYVÄSJÄRVI, E.; MURTOMÄKI, S.; MANSIKKA, H.; PERTOVAARA, A.; VIRTANEN, I.; LIESEI, P. Use of paper for treatment of a peripheral nerve trauma in the rat. **Neuro Report.**, Helsinki, v.8, p. 3151-3155, 1997.

KELLEHER, M. O.; AL-ABRI, R. K.; ELEUTÉRIO, M. L.; MYLES, L. M.; LENIHAN, D. V.; GLASBY, M. A. The use of conventional and invaginated autologous vein grafts for nerve repair by means of entubulation. **Brit. J. of Plast. Surgery**, Edinburgh, v.54, p.53-57, 2001.

- KORSCHING, S. The neurotrophic factor concept: A reexamination. **J. Neurosc.**, Washington, v.13, n.7, p.2739-2748, 1993.
- KREUTZBERG, G. W. Microglia: a sensor for pathological events in the CNS. [Review]. **Trends Neurosci.** Munich, v.19, p. 312–8, 1996.
- KULJIS, T. O.; DE CARLOS, V.; FERNANDEZ, V.; VINCENT, O. Observations on the early mechanisms of severed nerve regeneration after compressive tubulation repair. **Expl. Neurol.**, New York, v.80, p. 708-725, 1983.
- LABRADOR, R. O.; BUTÍ, M.; NAVARRO, X. Influence of collagen and laminin gels concentration on nerve regeneration after resection and tube repair. **Expl. Neurol.**, New York, v.149, p.243-252, 1998.
- LANDER, A. D.; FUJII, D. K.; REICHARDT, L. F. Laminin is associated with the “neurite outgrowth-promoting factors” found in conditioned media. **Proc. Natl. Sci.**, San Francisco, v.82, p.2183-2187, 1985.
- LATARJET, M.; RUIZ LIARD, A. **Anatomia humana**. 2ªed. São Paulo: Panamericana, 1996. 317p.
- LETHIAS, C.; LABOURDETTE, L.; WILLEMS, R.; COMTE, J.; HERBAGE, D. Composition and organization of the extracellular matrix of vein walls: collagen networks. **Int. Angiol.**, Lyon, v.15, n.2, p.104-113, 1996.
- LINCOLN, G. A.; SHORT, R. V. Seasonal breeding nature’s contraceptive. **Reprod. Prog. Horm. Res.**, New York, v.36, p. 1-52, 1980.
- LIUZZI, H. J.; TEDESCHI, B. Peripheral Nerve Regeneration. **Neurosurg. Clin. North Am.**, Philadelphia, v.2. suppl.1, p.31-42, 1991.
- LUBINSKA, L. Patterns of wallerian degeneration of myelinated fibres in short and long peripheral stumps and isolated segments of rat phrenic nerve. Interpretation of the role of axoplasmic flow of the trophic factor. **Brain. Res.**, Amsterdam, v.233, p.237-240, 1982.
- LUNDBORG, G.; DAHLIN, L. B.; DANIELSEN, N.; GELBERMAN, R. H.; LONGO, F. M.; POWELL, H. C. VARON, S. Nerve regeneration in silicone chambers: influence of gap length and of distal stump components. **Exp. Neurol.**, Orlando, v.76, p.361-375, 1982.
- LUNDBORG, G. Nerve regeneration and repair – A review. **Acta Orthop. Scand.**, Oslo, v.58, p.145-169, 1987.
- LUNDBORG, G.; DAHLIN, L. B.; DANIELSEN, N.; ZHAO, Q. Trophism, tropism, and specificity in nerve regeneration. **J. Reconstr. Microsurg.**, New York, v.10, n.5, p.345-354, 1994a.



LUNDBORG, G.; ZHAO, Q.; KANJE, M.; DANIELSEN, N.; KERNS, J.M. Can sensory and motor collateral sprouting be induced from intact peripheral nerve by end-to-side anastomosis?. **J. Hand Surg. [Br]**, Edinburgh, v.19B, p.277-282, 1994b.

MACKINNON, S. E.; DELLON, A. L.; HUDSON, A. R.; HUNTER, D. A. Nerve regeneration through a pseudosynovial sheath in a primate model. **Plast. Reconstr. Surg.**, Baltimore, v. 75 (6), p. 833-841, 1985.

MACKINNON, S. E.; LEE DELLON, A. A.; HUNTER, D. A. Histological assessment of the effects of the distal nerve in determining regeneration across a nerve graft. **Microsurgery**, New York, v.9, p.46-51, 1988.

MACKINNON, S. E. New directions in peripheral nerve surgery. **Ann. Plast. Surg.**, Boston, v.22, n.3, p.257-273, 1989.

MALBOUISSON, A. M. B.; GHABRIEL, M. M.; ALLT, G. The non-directional pattern of axonal changes in Wallerian degeneration: a computer-aided morphometric analysis. **J. Anat.**, London, v.139, n.1, p.159-174, 1984.

MALIZOS, K. N.; DAILIANA, Z. H.; ANASTASIOU, E. A.; SARMAS, I.; SOUCACOS, P. N. Neuromas and gap of sensory nerves of the hand: management using vein conduits. **Am. J. Orthop.**, Greece, v.26, n.7, p.481-485, 1997.

MANASSERI, B.; RAIMOND, S.; GEUNA, S.; RISITANO, G.; D'ALCONTRES, F. S. Ulnar nerve repair by end-to-side neurotomy on the median nerve with interposition of a vein: An experimental study. **Microsurgery**, New York, v.27, p. 27-31, 2007.

MARTINEZ, A. M. B.; RIBEIRO, L. C. V. Ultrastructural localization of calcium in peripheral nerve fibres undergoing wallerian degeneration: an oxalate-pyromellitate and X-ray microanalysis study. **J. Submicrosc. Cytol. Pathol.**, Siena, v.30, n.3, p.451-458, 1998.

McCALLISTER, R. M.; CALDER, J. S. Paradoxical clinical consequences of peripheral nerve injury a review of anatomical, neurophysiological and psychological mechanisms. **Brist. J. Plast. Surg**, London, v.48, p.384-395, 1995.

McCALLISTER, W.; TANG, P.; TUMBLE, T. E. Is end-to-side neurotomy effective? A study of axonal sprouting stimulated from intact nerves. **J. Reconstr. Microsurg.**, New York, v.15, n.8, p. 598-604, 1999.

MEDINACELI, L.; MERLE, M. How exact should nerve stump coaptation be? A new answer given by "cell surgery". **J. Hand Surgery**, Washington, v.16B, p.495-498, 1991.

MIDRONI, G.; BILBAO, J. M.; COHEN, S. M. **Biopsy diagnosis of peripheral neuropathy**. Washington: Butterworth-Heinemann, 1995, p.477.

MILLESSE, H.; MILLESSE, G.; BERGER, A. The interfascicular nerve grafting of the median and ulnar nerves. **J. Bone Joint Surg.**, Boston, v. 54A, p. 727-750, 1972.

MILLESSE, H.; MEISSEL, G.; BERGER, A. Further experience with interfascicular grafting of the median, ulnar and radial nerves. **J. Bone Joint Surg. Am.**, Boston, v. 58, p. 229, 1976.

MILLESSE, H. Reappraisal of nerve repair. **Surg. Clin. North Am.**, Philadelphia, v.61, p.321-340, 1981.

MILLESSE, H.; MILLESSE, G. Consequences of tension at the suture line. In: MILLESSE, H.; GORIO, A.; MINGRINO, S., Postraumatic peripheral nerve regeneration experimental basis and clinical implications. New York: **Raven Press**, 1981, p. 277-279.

MILLESSE, H. Peripheral nerve injuries. Nerve sutures and nerve injuries. **Scand. J. Plast. Reconstr. Surg. Suppl.**, Stockholm, v.19, p.25-37, 1982.

MILLESSE, H. The nerve gap. Theory and clinical practice. **Hand Clin.**, Philadelphia, v.2, p.651-663, 1986.

MILLESSE, H. Peripheral nerve surgery today: turning point or continuous development. **J. Hand Surg. [Am]**, Washington, v.15, p. 281, 1990.

MIYAMOTO, Y. End-to-side coaptation under tension in repair of peripheral nerve. In: MILLESSE, H.; GORIO, A.; MINGRINO, S.; Postraumatic peripheral nerve regeneration: experimental basis and clinical implications. New York: **Raven Press**, 1981, p. 281-286.

MIYAMOTO, Y.; TSUGE, K. Effects of tension intraneural microcirculation in the end-to-side neuroorrhaphy. In: MILLESSE, H.; GORIO, A.; MINGRINO, S., postraumatic peripheral nerve regeneration: experimental basis and clinical implications. New York: **Raven Press**, 1981, p. 81-91.

MONACELLI, G.; SPAGNOLI, A. M.; CIGNA, E.; CASCIOLI, I. Use of vein grafts in emergency in peripheral nerve defect. **Minerva Chir.**, Torino, v.57, p.377-381, 2002.

MONTES, G. S.; COTTA-PEREIRA, G.; JUNQUEIRA, L. C. U. The connective tissue matrix of the vertebrate peripheral nervous system. **In Adv. Cell. Neurobiol.**, Academic Press, v.5, p.177-218, 1984.

MYCKATYN, T. M.; MACKINNON, S. E. A review of research endeavors to optimize peripheral nerve reconstruction. **Neurol. Res.**, New York, v.26, p.124-138, 2004.

NAFFZIGER, H. C. Methods to secure end-to-end suture of peripheral nerves. **Surg. Gynecol. Obstet.**, Chicago, v.32, p.193-204, 1921.

NAHAS, F. X.; FERREIRA, L. M. Analysis of the topics of a scientific paper. **Acta Cir. Bras.**, São Paulo, v. 20, suppl. 2, p. 13-16, 2005.

NICOLINO, S.; RAIMONDO, S.; TOS, P.; BATTISTON, B.; FORNARO, M.; GEUNA, S.; PERROTEAU, I. Expression of [alpha] 2a-2b neuregulin-1 associated with early peripheral nerve repair along muscle-enriched tubes. **Neuroreport**, Helsinki, v.14, n.11, p.1541-1545, 2003.

NOAH, E. M.; WILLIAMS, A.; FORTES, W.; TERZIS, J. K. A new animal model to investigate axonal sprouting after end-to-side neuroorrhaphy. **J. Reconstr. Microsurg.**, New York, v. 13, p. 317-325, 1997.

OBREMSKI, V. J.; JOHNSON, M. I.; BUNGE, M. E. Fibroblasts are required for Schwann cell basal lamina deposition and ensheathment of unmyelinated sympathetic neuritis in culture. **J. Neurocytology**, Washington, v.22, p.102-117, 1995.

OLIVEIRA, A. L. R. **Capacidade regenerativa axonal em diferentes linhagens de camundongos isogênicos**. Botucatu, 1996. 128p. Dissertação (Mestre em Biologia Celular) – Instituto de Biologia, Universidade Estadual de Campinas.

OLIVEIRA, E. F.; MAZZER, N.; BARBIERI, C. H. Use of a skeletal muscle basal membrane graft to treat segmentary nerve lesions experimental study in the sciatic nerve of rats. In: WORKSHOP INTERNACIONAL DE MICROCIRURGIA E CIRURGIA DE MÃO, 5, Botucatu. **Anais...** Botucatu, 2000, p.6.

OSAWA, T.; IDE, C.; TOHYAMA, K. Nerve regeneration through cryo-treated xenogeneic nerve grafts. **Arch. Histol. Jpn.**, Niigata, v.50, p.193-208, 1987.

PACKHAM, M. A.; MUSTARD, J. F. Platelet adhesion. **Prog. Hemost thromb.**, USA, v.7, p.211-88, 1984.

PERRY, V. H.; BROWN, M. C.; GORDON, S. The macrophage response to central and peripheral nerve injury. **J. Exp. Med.**, New York, v.165, p.1218-1223, 1987.

PETERS, A.; PALAY, S. L.; WEBSTER, H. F. The fine structure of the nervous system – Neurons and their supporting cells. 3ª. Ed. Oxford, 1991, p. 212-272.

POGREL, M. A.; MAGHEN, A. The use of autogenous vein grafts for inferior alveolar and lingual nerve reconstruction. **J. Oral maxillof. Surg.**, California, v.59, n.9, p.985-988, 2001.

PRPA, B.; HUDDLESTON, P. M.; AN, K. N.; WOOD, M. B. Revascularization of nerve grafts: A qualitative and quantitative study of the soft-tissue bed contributions to blood flow in canine nerve grafts. **J. Hand Surg. [Am]**, Saint Louis, v. 27A, p. 1041-1047, 2002.

PU, L. L. Q.; SYED, S. A.; REID, M.; PATWA, H.; GOLDSTEIN, J. M.; FORMAN, D. L.; THOMSON, J. G. Effects of nerve growth factor on nerve regeneration through a vein graft across a gap. **Annual Meeting of the Northeastern Society of Plastic Surgeons**, Bermuda, 1997.

RAMON, Y.; CAJAL, S. **Degeneration and regeneration in the Nervous System**, v.1, London: Oxford University Press, p.414-464, 1928.

REIS, F. A.; RODRIGUES, A. C.; VICENTE, E. J. D.; ELEUTÉRIO, M. L.; DAL PAI SILVA, M. Study of collateral sprouting from intact vagus nerve into an autologous nerve graft by using two different techniques: neurography and coaptation with fibrin glue derived from the snake venom. In: CONGRESSO PAN-AMERICANO DE ANATOMIA, 12, 1998, **Anais**. São Paulo: SBA, 1998. n.130.

REIS, F. A. **Estudo Comparativo do brotamento Axonal do nervo Vago em enxerto nervosa Autólogo**. 1999. 110f. Dissertação (Mestrado em Anatomia) – Instituto de Biociências, Universidade Estadual Paulista, Botucatu.

REIS, F. A.; RODRIGUES, A. C. Comparative Study of Axonal Sprouting from the Vagus Nerve in Autologous Nerve Graft. **J. Venom. Anim. Toxins**, Botucatu, v.6, p.120, 2000.

REIS, F. A.; RODRIGUES, A. C.; VICENTE, E. J. D.; BARRAVIEIRA, B. Study of axonal regeneration from intact vagus nerve into autologous nerve graft by using two different techniques. In: WORKSHOP INTERNACIONAL DE MICROCIRURGIA E CIRURGIA DE MÃO, 17, 2000, Botucatu. **Anais...** São Paulo: UNESP, 2000, p.18.

RIBARIC, S.; STEFANOVSKA, A.; BRZIN, M.; KOGOVSEK, M.; KROSELJ, P. Biochemical, morphological, and functional changes during peripheral nerve regeneration. **Mol. Chem. Neuropathol.**, Clifton, v.15, p.143-157, 1991.

RISTANO, G.; CAVALLARO, G.; MERRINO, T.; COPPOLINO, S.; RUGGERI, F. Clinical results and thoughts on sensory nerve repair by autologous vein graft in emergency hand reconstruction. **Chir. Main**, Paris, v.21, p.194-197, 2002.

RODRIGUES, A. C.; SILVA, M. D. P. Inside-out versus standard artery graft to repair a sensory nerve in rats. **Microsurgery**, New York, v.21, p.102-107, 2001.

ROQUE, J. S. **Enxertos venosos ao avesso e normal, preenchidos com plasma rico em plaquetas em nervo misto de rato**. 2007. 138f. tese (Doutorado em bases Gerais de Cirurgia) – Faculdade de Medicina, Universidade Estadual Paulista, Botucatu.

ROSS, M. H. & ROMREL, L. J. *Histology: a Text and Atlas*. 3 ed. Ed. Williams & Wilkins, 1995.

ROULEAU, M.; CREPEAU, J.; TETREAULT, L.; LAMARCHE, J. Facial nerve sutures: epineural versus perineural sutures. **J. Otolaryngol.**, Toronto, v.10, p.338-342, 1981.

ROVAK, J. M.; CEDERNA, P. S.; MACIONIS, V.; URBANCHEK, M. S.; VAN DER MEULEN, J. H.; KUZON, W. M. Termino-lateral neurotomy: The functional axonal anatomy. **Microsurgery**, New York, v.20, n.1, p.06-14, 2000.

RÖYTTÄ, M.; SALONEN, V.; PELTONEN, J. Reversible endoneurial changes after nerve injury. **Acta Neuropathol.**, Berlin, v. 73, p. 323-329, 1987.

RÖYTTÄ, M.; SALONEN, V. Long-term endoneurial changes after nerve transaction. **Acta Neuropathol.**, Berlim, v.76, p.35-45, 1988.

RUWE, P. A.; TRUMBLE, T. E. A functional evaluation of cryopreserved peripheral nerve autografts. **J. Reconstr. Microsurg.**, New York, v.6, n.3, p.239-244, 1990.

SANTAMARIA, E.; WEI, F.; CHEN, I.; CHUANG, D. C. Sensation Recovery on innervated Radial Forearm Flap for Hemiglossectomy Reconstruction by Using Different Recipient Nerves. **Plast. Reconstr. Surg.**, Baltimore, v.105, p.450, 1999.

SCHARPF, J.; MEIRER, R.; ZIELINSKI, M.; UNSAL, M.; RAMINENI, P. B. S.; NAIR, D.; SIEMIONOW, M. A novel technique for peripheral nerve repair. **Laryngoscope**, Saint Louis, v.113, p.95-101, 2003.

SCHLAEPFER, W. W.; HASLER, M. B. Characterization of the calcium-induced disruption of neurofilaments in rat peripheral nerve. **Brain Res.**, Amsterdam, v.168, p.299-309, 1979.

SCHULTES, G.; GAGGL, A.; KLEINERT, R.; KÄRCHER, H. Vascularized vs non-vascularized nerve transfers : histologic study in rats. **J. Reconstr. Microsurg.**, Baltimore, v. 17, p. 637-642, 2001.

SEBILLE, A. Experimental methods for the evaluation of axonal regeneration of axotomised peripheral nerves. **Int. J. Microsurg.**, Paris, v. 3, p. 147-151, 1981.

SEDDON, H. J. Three types of injury. **Brain**, Eynsham, v.66, n.4, p.237-288, dec. 1943.

SEDDON, H. J. Nerve grafting. **J. Bone Joint Surg. Br.**, London, v.45, p.447-461, 1963.

SEDDON, H. J. **Surgical Disorders of the Peripheral Nerves**. Edinburgh, London e New York: Churchill Livingstone, p.58, 200. 1975.

SHEEHAN, J. P.; KALLMES, D. F.; SHEEHAN, J. M.; JANE –JR, J. A.; FERGUS, A. H.; DIPIERRO, C. G.; SIMMONS, N. E.; MAKEL, D. D. & HELM, G. A. Molecular methods of enhancing lumbar spine fusion. **Neurosurgery**, Virginia, v. 39, p. 548-554, september, 1996.

SHENAG, J. M.; SHENAG, S. M.; SPIRA, M. Reliability of sciatic function index in assessing nerve regeneration across a 1 cm gap. **Microsurgery**, New York, v.10, p.214-219, 1989.

SMITH, J. W. Microsurgery of peripheral nerves. **Plast. Reconstr. Surg.**, Baltimore, v. 33, p. 317, 1964.

SOMAZZ, M. C. **Reparo da lesão de nervo ciático através de autotransplante de músculo esquelético em ratos**: retalhos obtidos com injeções intramusculares de anestésicos locais. 1994. Tese (Doutorado) – Faculdade de Odontologia de Piracicaba, Universidade de Campinas, Piracicaba.

SONDELL, M.; LUNDBORG, G. KANJE, M. Vascular endothelial growth factor stimulates Schwann cell invasion and neovascularization of acellular nerve grafts. **Brain Res.**, Amsterdam, v.846, p.219-228, 1999.

STOPIGLIA, A. J.; ERHART, E. A. Utilização de técnicas microcirúrgicas na neurografia de animais domésticos. Estudo experimental da reparação fascicular no nervo ulnar do cão (canis familiaris). **Rev. Fac. Med. Vet. Zoot.** Univ. São Paulo, São Paulo, v. 24, p. 193-208, 1987.

STRASBERG, J. E.; STRASBERG, S.; MACKINNON, S. E. Strain differences in peripheral nerve regeneration in rats. **J. Reconstr. Microsurg.**, New York, v. 15, p. 287-293, 1999.

STOLL, G.; GRIFFIN, J.W.; LI, C.Y.; TRAPP, B. D. Wallerian degeneration in the peripheral nervous system : participation of both Schwann cells and macrophages in myelin degradation. **J. Neurocytol.**, London, v.18, p.671-683, 1989.

SUNDERLAND, S. **Nerves and nerves injuries**. Baltimore: Williams and Wilins Co., 1968. p.5, 26, 58, 200-202.

SUNDERLAND, S. **Nerves and nerves injuries**. Edinburg: Churchill Livingstone, 1978, p. 483-650.

TAKASAKI, Y.; NOMA, H.; KITAMI, T.; SHIBAHARA, T.; SASAKI, K. Reconstruction of the inferior alveolar nerve by autologous graft: a retrospective study of 20 cases examining donor nerve length. **Bull. Tokio Dent. Coll.**, Bunkyo-ku, v.44, p.29-35, 2003.

TANG, J. B.; GU, Y. Q.; SONG, Y. S. Repair of digital nerve defect with autogenous vein graft during flexor tendon surgery in zone 2. **J. Hand Surg. [Br]**, London, v.18, n.4, p.449-453, 1993.

TANG, J. B. Vein conduits with interposition of nerve tissue for peripheral nerve defects. **J. Reconstr. Microsurg.**, New York, v.11, n.1, p.21-26, 1995.

TANG, J. B.; SHI, D.; ZHOU, H. Vein conduits for repair of nerves with a prolonged gap or in unfavourable conditions: an analysis of three failed cases. **Microsurgery**, New York, v.16, n.3, p.133-137, 1995.

TERZIS, J.; FAIBISOFF, B.; WILLIAMS, H. B. The nerve gap, suture under tension versus graft. **Plastic. Reconstr. Surg.**, Baltimore, v.56, p.166-170, 1975.

TERZIS, J. Clinical microsurgery of the peripheral nerve: the state of the art. **Clin. Plast. Surg.**, Philadelphia, v. 6, p. 247-267, 1979.

THANOS, P. K.; OKAJIMA, S.; TERZIS, J. K. Ultrastructure and cellular biology of nerve regeneration. **J. Reconstr. Microsurg.**, New York, v.14, n.6, p.423-436, 1998.

THYBERG, J. Phenotypic modulation of smooth muscle cells during formation of neointimal thickenings following vascular injury. **Histol. Histopathol**, Stockholm v.13, n.3, p. 871-891, 1998.

TIMOTHY, J. B.; MACKINNON, S. E.; EVANS, P. J.; HUNTER, D.; MIDHA, R. Peripheral nerve revascularization: Histomorphometric study of small- and large-caliber grafts. **J. Reconstr. Microsurg.**, New York, v.15, n.3, p.183-190, 1999.

TIMPL, R.; BROWN, J. C. The laminins. **Matrix Biology**, Martinsried v.14, p.275-281, 1994.

TORVIK, A. Central chromatolysis and the axon reaction: a reappraisal. **Neuropathol. Appl. Neurobiol.**, Oslo, v.2, p.423-432, 1976.

TOS, P.; BATTISTON, B.; GEUNA, S.; GIACOBINI-ROBECCHI, M. G.; HILL, M. A.; LANZETTA, M.; OWEN, E. R. Tissue specificity in rat peripheral nerve regeneration through combined skeletal muscle and vein conduit grafts, **Microsurgery**, New York, v.20, p.65-71, 2000.

TOS, P.; BATTISTON, B.; NICOLINO, S.; RAIMONDO, S.; FORNARO, M.; LEE, J. M.; CHIRILA, L.; GEUNA, S.; PERROTEAU, I. **Microsurgery**, New York, v. 27, p. 48-55, 2007.

TRIGG, D. J; O'GRADY, D. M.; BHATTACHARYYA, T.; REINKE, M.; TORIUMI, D. M. Peripheral nerve regeneration: comparison of Laminin and Acidic Fibroblast Growth Factor. **Am. J. Otol.**, Philadelphia, v.9, n.1, p.29-32, 1998.

TRUMBLE, T. E.; PARVIN, D. Physiology of peripheral nerve graft incorporation. **J. Hand Surg.[Am.]**, St. Louis, v.19, p.420-427, 1984.

ÜLKÜR, E.; YÜKSEL, F.; AÇIKEL, C.; OKAR, I.; ÇELİKÖZ, B. Comparison of functional results of nerve graft, vein graft, and vein filled with muscle graft in end-to-side neurorrhaphy. **Microsurgery**, New York, v.23, p.40-48, 2003.

UMEDA, N.; MORIGUCHI, T.; ISHII, R.; NADAYAMA, Y. Free vascularized deep peroneal nerve grafts. **J. Reconstr. Microsurg.**, New York, v.12, n.3, p.131-141, 1996.

VALENTINI, R. F.; AEBISCHER, P.; WINN, S. R.; GALLETI, P. M. Collagen-and laminin-containing gels impede peripheral nerve regeneration through semipermeable nerve guidance channels. **Exp. Neurol.**, Brown, v.98, p.350-356, 1987.

VAN BEEK, A.; KLEINERT, H. E. Practical microneurorrhaphy. **Orthop. Clin. North Am.**, Philadelphia, v.8, p.377-386, 1977.

VAUGHAN, D. W. Effects of advancing age on peripheral nerve regeneration. **J. Comp. Neurol.**, New York, v.323, p.219-237, 1992.

VERDÚ, E.; BUTI, M.; NAVARRO, X. The effect of aging on efferent nerve regeneration in mice. **Brain Res.**, Amsterdam, v.696, p.76-82, 1995.

VICENTE, E. J. D. **Estudo comparativo entre as técnicas de coaptação através da cola de fibrina derivada de veneno de serpente e da neurorrafia término-terminal no reparo do nervo ciático.** 1999. 110f. Dissertação (Mestrado em Anatomia) – Instituto de Biociências, Universidade Estadual Paulista, Botucatu.

VICENTE, E. J. D.; RODRIGUES, A. C.; REIS, F. A.; SANTOS, I. A. T. Suture vs. Fibrin adhesive: a comparative study in the peripheral nerve repair. In: WORKSHOP INTERNACIONAL DE MICROCIRURGIA E CIRURGIA DE MÃO, 17, 2000, Botucatu. **Anais...** São Paulo: UNESP, 2000. p.14.

VICENTE, E. J. D. Nerve regeneration by using end-to-side neurorrhaphy technique: a comparative study. In : 6 WORKSHOP INTERNACIONAL DE MICROCIRURGIA 6., 2001, Avaré, **Anais...** Avaré, 2001, p. 13.

VICENTE, E. J. D. **Análise do efeito do órgão alvo sobre a regeneração de axônios em enxertos de nervo fibular comum suturados ao nervo vago através de neurorrafia término-lateral.** 2003. 162f. tese (Doutorado em bases Gerais de Cirurgia) – Faculdade de Medicina, Universidade Estadual Paulista, Botucatu.

VIRMOND, M.; PEREIRA, H. R. Tubular repair of the sciatic nerve in the rat with preserved bovine pericardium. In: WORKSHOP INTERNACIONAL DE MICROCIRURGIA E CIRURGIA DE MÃO, 17., 2000, Botucatu. **Anais...** São Paulo: UNESP, 2000, p.27.

VITERBO, F.; TRINDADE, J. C.; HOSHINO, K.; NETO, A. M. Latero-terminal neurorrhaphy without removal of the epineural sheath. Experimental study in rats. **Rev. Paul. Med.**, São Paulo, v.110, p.267-275, 1992.

VITERBO, F.; TOHMAZINI, I. A.; GIANINI, M. J. S. M. Reparação de nervos periféricos com cola de fibrina derivada de veneno de cobra. Resultados preliminares. **Acta Cir. Bras.**, São Paulo, suppl.2, p.85, 1993a.

VITERBO, F.; TRINDADE, J. C.; HOSHINO, K.; NETO, A. M. Latero-terminal neurorrhaphy with and without removal of the epineural sheath. Experimental study in rats. In : ANNUAL SCIENTIFIC MEETING PLASTIC SURGICAL FORUM, 62., 1993, New Orleans. **Anais...** New Orleans : American Society of Plastic and Reconstructive Surgeons, 1993b. p. 256-258.

VITERBO, F.; TRINDADE, J. C.; HOSHINO, K.; NETO, A.M. End-to-side neurorrhaphy with removal of epineural sheath, na experimental study in rats. **Plast. Reconstr. Surg.**, Baltimore, v. 94, p. 1038-1047, 1994a.

VITERBO, F.; TRINDADE, J. C.; HOSHINO, K.; NETO, A. M. Two end-to-side neurorrhaphies and nerve graft with removal of the epineural sheath: experimental study in rats. **Br. J. Plast. Surg.**, Edinburgh, v. 47, p. 75-80, 1994b.

WALLER, A. V. Experiments on the section of glossopharyngeal and hypoglossal nerves of the frog, and observations of the alterations produced thereby in the structure of their primitive fibers. **Philos. Trans. R. Soc. Lond.**, London, v.140, p.423-429, 1850.



WALTON, R. L.; BROWN, R. E.; MATORY, W. E.; Jr. BORAH, G. L.; DOLPH, J. L. Autogenous vein graft repair of digital nerve defects in the finger: a retrospective clinical study. **Plast. Reconstr. Surg.**, Baltimore, v.84, p.944-952, 1989.

WANG, K. K.; COSTAS, P. D.; BRYAN, D. J.; JONES, D. S.; SECKEL, B. R. Inside-out vein graft promotes improved nerve regeneration in rats. **Microsurgery**, New York, v.14, p.608-618, 1993.

WANG, K. K.; COSTAS, P.D.; BRYAN, D.J.; EBY, P.L.; SECKEL, B.R. Inside-out vein graft repair compared with nerve grafting for nerve regeneration in rats. **Microsurgery**, New York, v.16, p.65-70. 1995.

WANG, K. K.; CERTRULO JR, C. L.; SECKEL, B. R. Tubulation repair of peripheral nerves in the rat using an inside-out intestine sleeve. **J. Reconstr. Microsurg.**, New York, v.15, n.7, p.547-554, 1999.

WANG, X.; HU, W.; CAO, Y.; WU, J.; GU, X. Dog sciatic nerve regeneration across a 30-mm defect bridged by a chitosan/PGA artificial nerve graft. **Brain**, Oxford, v.128, p.1897-1910, 2005.

WATANABE, K.; TSUKAGOSHI, T.; KURODA, M.; HOSAKA, Y. Nerve conduit using fascia-wrapped fibrocollagenous tube. **J. Reconstr. Microsurg.**, New York, v.17, n.5, p.183-190, 2001.

WATCHMARKER, G. P.; MACKINNON, S. E. Advances in Peripheral nerve Repair. **Clin. Plast. Surg.**, Philadelphia, v.24, p.63-73, 1997.

WEINSTEIN, S. M.; HERING, S. A. Nerve problems and compartment syndromes in the hand, wrist and forearm. **Clin. Sport. Med.**, New York, v.11, n.1, p.161-188, 1992.

WELLS, M. R.; VAIDYA, U. RNA transcription in axotomized dorsal root ganglion neurons. **Mol. Brain Res.**, Amsterdam, v.27, p.163-166, 1994.

WIBERG, M.; TERENGHI, G. Will it be possible to produce peripheral nerves? **Surg. Technol. Int.**, San Francisco, v.11, p.303-310, 2003.

WONG, A. Y. C.; SCOTT, J. J. A. Functional recovery following direct or graft repair of nerve gaps in the rat. **Exp Neurol.**, Orlando, v.114, p.364-366, 1991.

YIN, Q.; KEMP, G. J.; FROSTICK, S. P. Neurotrophins, neurons and peripheral nerve regeneration. **J. Hand Surg. [Br]**, Edinburgh, v.32B, n.4, p.433-437, 1998.

YOUNG, J. Z. & MEDAWAR, P. B. Fibrin suture of peripheral nerves. Measurement of the rate of regeneration. **Lancet**, Oxford, v. 239, p. 126-128, 1940.

YOUNG, R. C.; WIBERG, M.; TERENGHI, G. Poly-3-hydroxybutyrate (PHB): a resorbable conduit for long-gap repair in peripheral nerves. **Br. J. Plast. Surg.**, Edinburgh, v.55, p.235-240, 2002.

YÜKSEL, F.; KARACAOGLU, M. E.; GULER, M. Nerve Regeneration through Side-to-Side Neurorrhaphy Sites in a Rat Model: A New Concept in Peripheral Nerve Surgery. **Plast. Reconstr. Surg.**, Baltimore, v.104, p.2092-2099, 1999.

ZALEWSKI, A. A.; GULATI, A. K. Evaluation of histocompatibility as a factor in the repair of nerve with a frozen nerve allograft. **J. Neurosurg.**, Baltimore, v.56, p.550-554, 1982.

ZHANG, F.; INSERRA, M.; RICHARDS, L.; TERRIS, D. J.; LINEAWEAVER, W. C. Quantification of nerve tension after nerve repair: correlations with nerve defects and nerve regeneration. **J. Reconstr. Microsurg.**, New York, v.17, n.6, p.445-451, 2001.

ZHAO, J.; CHEN, Z.; CHEN, T. Nerve regeneration after termino-lateral neurorrhaphy. **J. Reconstr. Microsurg.**, New York, v.13, p.31-37, 1997.

**ANEXOS**

**COMITÊ DE ÉTICA EM PESQUISA DA  
UNIVERSIDADE DE MARILIA - UNIMAR**

**PARECER**

O grupo do trabalho indicado pelo Comitê de Ética em Pesquisa, aprovou o protocolo de pesquisa **“Estudo comparativo entre as técnicas do enxerto venoso ao avesso, enxerto venoso ao avesso preenchido com músculo esquelético, enxerto venoso e enxerto venoso preenchido com músculo esquelético em nervo periférico misto seccionado experimentalmente em rato.”**, do aluno Domingos Donizeti Roque, do Programa de Pós-Graduação (nível Doutorado), da Universidade Estadual Paulista UNESP/Botucatu-SP sob orientação do Professor Dr. Fausto Viterbo de Oliveira Neto.

Tendo em vista a legislação vigente, devem ser encaminhados a este Comitê relatórios referentes ao andamento da pesquisa e ao seu término cópia do trabalho desenvolvido.

A pesquisa em laboratório está sendo desenvolvida no Biotério da Universidade de Marília.

Marília, 29 de outubro de 2004.



Prof. Dr. Sosígenes Víctor Benfatti

Presidente do Comitê de Ética em Pesquisa da UNIMAR

Marília, 30 de novembro de 2006.

**DE:** Comitê de Ética em Pesquisa em Humanos e Animais da  
Universidade de Marília – CEPHA – UNIMAR

**PARA:** Prof. Dr. Domingos Donizeti Roque

Prezado Senhor

Vimos comunicar que o projeto de pesquisa de V.S. intitulado **“ENXERTO VENOSO AO AVESSE E NORMAL COM OU SEM PREENCHIMENTO DE MÚSCULO, EM REGENERAÇÃO NERVOSA DE RATOS”**, do Curso de Pós-Graduação em Cirurgia, orientado pelo Prof. Dr. Fausto Viterbo, aprovado em 29/10/2004, pelo Comitê de Ética em Pesquisa da UNIMAR, recebeu do Comitê de Ética em Pesquisa em Humanos e Animais - CEPHA - UNIMAR, de acordo com seu artigo 9º, alínea a, parecer:

**APROVADO**

Sendo o que tínhamos a informar, subscrevemo-nos.

Atenciosamente,



Prof. Dr. Wanderley Bergamo  
Presidente do CEPHA-UNIMAR

## LISTA DE ABREVIATURAS

10X= cem vezes

20X= duzentas vezes

40X= quatrocentas vezes

4X= quarenta vezes

ANOVA= *One-way analysis of variance*

BDNF= fator neurotrófico derivado do cérebro

cm= centímetros

CNTF= fator neurotrófico ciliar

COBEA= Colégio Brasileiro de Experimentação Animal

EGF= fator de crescimento epidermal

EGF= fator de crescimento epitelial

FGF= fator de crescimento de fibroblastos

Gap= espaço intersegmentar

Level= grupos

m/seg= metros por segundo

M= molis

Mean= média

mg/kg= miligramas por quilo

mm/dia= milímetro por dia

mm= milímetros

mol/ml= moléculas por mililitro

N= numero de animais

NGT= fator de crescimento nervoso

P= percentual

pH= potencial hidrogênio iônico

StDev= desvio-padrão

VAME= veia ao avesso preenchida com músculo estriado esquelético

VAME-Ds= veia ao avesso preenchida com músculo estriado esquelético - coto distal

VAME-En= veia ao avesso preenchida com preenchida com músculo estriado  
esquelético - enxerto

VASP= veia ao avesso sem preenchimento

VASP-Ds= veia ao avesso sem preenchimento - coto distal

VASP-En- veia ao avesso sem preenchimento - enxerto

VEGF = fator de crescimento endotelial vascular

VNME= veia normal preenchida com músculo estriado esquelético

VNME-Ds= veia normal preenchida com músculo estriado esquelético – coto distal

VNME-En= veia normal preenchida com músculo estriado esquelético - enxerto

VNSP= veia normal sem preenchimento

VNSP-Ds= veia normal sem preenchimento - coto distal

VNSP-En= veia normal sem preenchimento - enxerto

$\mu\text{m}$ = micrômetro

$\mu\text{m}^2$ = micrômetro quadrado

# Livros Grátis

( <http://www.livrosgratis.com.br> )

Milhares de Livros para Download:

[Baixar livros de Administração](#)

[Baixar livros de Agronomia](#)

[Baixar livros de Arquitetura](#)

[Baixar livros de Artes](#)

[Baixar livros de Astronomia](#)

[Baixar livros de Biologia Geral](#)

[Baixar livros de Ciência da Computação](#)

[Baixar livros de Ciência da Informação](#)

[Baixar livros de Ciência Política](#)

[Baixar livros de Ciências da Saúde](#)

[Baixar livros de Comunicação](#)

[Baixar livros do Conselho Nacional de Educação - CNE](#)

[Baixar livros de Defesa civil](#)

[Baixar livros de Direito](#)

[Baixar livros de Direitos humanos](#)

[Baixar livros de Economia](#)

[Baixar livros de Economia Doméstica](#)

[Baixar livros de Educação](#)

[Baixar livros de Educação - Trânsito](#)

[Baixar livros de Educação Física](#)

[Baixar livros de Engenharia Aeroespacial](#)

[Baixar livros de Farmácia](#)

[Baixar livros de Filosofia](#)

[Baixar livros de Física](#)

[Baixar livros de Geociências](#)

[Baixar livros de Geografia](#)

[Baixar livros de História](#)

[Baixar livros de Línguas](#)

[Baixar livros de Literatura](#)  
[Baixar livros de Literatura de Cordel](#)  
[Baixar livros de Literatura Infantil](#)  
[Baixar livros de Matemática](#)  
[Baixar livros de Medicina](#)  
[Baixar livros de Medicina Veterinária](#)  
[Baixar livros de Meio Ambiente](#)  
[Baixar livros de Meteorologia](#)  
[Baixar Monografias e TCC](#)  
[Baixar livros Multidisciplinar](#)  
[Baixar livros de Música](#)  
[Baixar livros de Psicologia](#)  
[Baixar livros de Química](#)  
[Baixar livros de Saúde Coletiva](#)  
[Baixar livros de Serviço Social](#)  
[Baixar livros de Sociologia](#)  
[Baixar livros de Teologia](#)  
[Baixar livros de Trabalho](#)  
[Baixar livros de Turismo](#)