

**UFRRJ**

**INSTITUTO DE VETERINÁRIA**

**CURSO DE PÓS-GRADUAÇÃO EM MEDICINA VETERINÁRIA**

**PATOLOGIA ANIMAL**

**DISSERTAÇÃO**

**MORTE SÚBITA EM BOVINOS CAUSADA PELA INGESTÃO DE**

***Pseudocalymma elegans* (Bignoniaceae) NO MUNICÍPIO DE RIO**

**BONITO, RJ.**

**MICHEL JOSÉ SALES ABDALLA HELAYEL**

**SEROPÉDICA**

**2008**

# **Livros Grátis**

<http://www.livrosgratis.com.br>

Milhares de livros grátis para download.



**UNIVERSIDADE FEDERAL RURAL DO RIO DE JANEIRO**  
**INSTITUTO DE VETERINÁRIA**  
**CURSO DE PÓS-GRADUAÇÃO EM MEDICINA VETERINÁRIA**  
**PATOLOGIA ANIMAL**

**MORTE SÚBITA EM BOVINOS CAUSADA PELA INGESTÃO DE**  
*Pseudocalymma elegans* (Bignoniaceae) NO MUNICÍPIO DE RIO  
**BONITO, RJ**

**MICHEL JOSÉ SALES ABDALLA HELAYEL**

*Sob a orientação da Professora*  
**Ticiano do Nascimento França**  
*e Co-orientação do Professor*  
**Paulo Fernando de Vargas Peixoto**

Dissertação submetida como requisito parcial para obtenção do grau de **Mestre em Medicina Veterinária**, no Curso de Pós-Graduação em Medicina Veterinária, Área de Concentração em Patologia Animal.

Seropédica, RJ  
2008

**UNIVERSIDADE FEDERAL RURAL DO RIO DE JANEIRO**  
**INSTITUTO DE VETERINÁRIA**  
**CURSO DE PÓS-GRADUAÇÃO EM MEDICINA VETERINÁRIA**

**MICHEL JOSÉ SALES ABDALLA HELAYEL**

Dissertação submetida como requisito parcial para obtenção do grau de **Mestre em Medicina Veterinária**, no curso de Pós-Graduação em Medicina Veterinária, Área de Concentração em Patologia Animal

DISSERTAÇÃO APROVADA EM 17 / 09 / 2008.

---

Ticiano do Nascimento França, Prof<sup>a</sup>. Dr<sup>a</sup>., UFRRJ.  
(Orientadora)

---

Marilene de Farias Brito, Prof<sup>a</sup>. Dr<sup>a</sup>., UFRRJ

---

Flávio Augusto Soares Graça, Prof. Dr., UCB

*Esta obra eu dedico aos meus pais, que estiveram ao meu lado, me apoiaram e me deram forças para que eu conseguisse realizar mais esta etapa da minha vida, especialmente a minha mãe pela dedicação diária e carinho em todos os momentos de sua vida. A minha mulher pelo amor e atenção a mim dedicados. **E à minha filha linda, que tanto amo.***

## AGRADECIMENTOS

*É grande a emoção de realizar um sonho, e um privilégio ter a profissão amada. Sei que somente meus esforços não teriam sido suficientes para alcançar mais este sonho. Sou feliz por não ter estado só! Sou feliz por ter conseguido!*

*Agradeço profundamente e reconheço a importância de todos que me incentivaram durante os últimos anos, que compreenderam minhas ausências, meus erros, e acreditaram em minha capacidade. **A vocês peço desculpas e digo que os amo!!***

Aos meus pais que estiveram ao meu lado, me apoiaram e deram forças para que eu conseguisse realizar este sonho, especialmente ao meu grande pai que foi e sempre será o meu espelho durante toda minha vida.

À minha irmã pelo afeto, apoio e incentivo no decorrer de mais essa etapa.

À minha mulher pelos bons e maus momentos que compartilhou ao meu lado durante todo este trabalho. E pela linda família que me deu, TE AMO!!

À minha filha linda que tanto amo, pelos dias de alegria que me dá desde o seu nascimento. E pelo modo carinhoso que sempre me recebe, me fazendo esquecer de todos os problemas. TE AMO!!!

A toda minha família, e desculpar-me pelas horas subtraídas do nosso convívio.

A toda família da minha esposa, mas principalmente minha querida sogra, que sempre me tratou tão bem, como se fosse seu filho; Nathan, pela grande amizade, e por sempre estar com a casa de portas abertas para mim e minha família; e aos meus cunhados, pelo grande carinho com que sempre me tratam e o vínculo que se criou entre nós. **NOS TORNAMOS UMA VERDADEIRA FAMÍLIA!**

Ao grande amigo João Carlos (Bocão), que se tornou um verdadeiro irmão.

Aos amigos que dividem a casa comigo em Seropédica, Kazuo e Eduardo (calcinha) muito obrigado pela amizade, companheirismo e pelas horas de descontração. Espero que estejamos sempre juntos.

Meu amigo Paulinho pela amizade e ajuda na conclusão desse trabalho.

Ao professor e amigo Pedro Malafaia, pela sua simplicidade e enorme sabedoria, sempre estando disposto a nos ensinar e nos ajudar sem nenhuma restrição. Mas principalmente pelo grande amigo que se tornou.

À professora Ticiania, por ter me acolhido tão bem em sua casa, junto ao professor Paulo, e pela imensa ajuda no trabalho de conclusão de mestrado.

Ao GRANDE MESTRE professor Carlos Humbinger Tokarnia, um privilégio o conhecer e fazer parte do seu convívio, um exemplo de ser humano e profissional!!

Ao Grande Professor e amigo Paulo Peixoto, por ter acreditado em mim, me incentivado não só neste trabalho, mas na vida profissional. Por me acolher na sua casa e me tratar tão bem. E ter me dado o prazer de ser seu orientado. Fica aqui o meu mais profundo agradecimento.

À professora Marilene Brito, pelo exemplo de pessoa e grande sabedoria, sempre disposta a ajudar e ensinar, sem nenhuma restrição.

À professora Rita Botteon, pela grande ajuda na correção do trabalho e pela experiência e sabedoria passada, sempre disposta a ajudar.

A todos os amigos que se formaram, mas principalmente aos amigos Vivian Nogueira, Ana Paula Aragão, Saulo Caldas, Tiago Peixoto, Elise Miyuki, Bruno Martini e Jaci. Que tive a sorte de encontrar nesta jornada da minha vida. Que sempre estejamos presentes uns com os outros. Saibam que podem contar comigo, SEMPRE!!!

À Vivian Nogueira e Ana Paula Aragão pela enorme ajuda na conclusão deste trabalho, fica aqui o meu MUITO OBRIGADO!!!

A Polícia Rodoviária Federal de Rio Bonito, pelo apoio de ter levado os animais do experimento para a UFRRJ. Fica aqui o meu muito obrigado!

Principalmente aos proprietários do sítio onde ocorreram às mortes dos bovinos, por estarem sempre de portas abertas para nós e sempre dispostos a ajudar no trabalho.

*Aos mestres meu profundo respeito e agradecimento por me guiarem além das teorias e das técnicas.*

*Ao senhor, Meu Deus e Pai, agradeço a existência de todos acima mencionados, peço que nos guarde abençoe e ilumine sempre.*

## RESUMO

HELAYEL, Michel José Sales Abdalla. **Morte súbita em bovinos causada pela ingestão de *Pseudocalymma elegans* (Bignoniaceae) no município de Rio Bonito, RJ.** 2008, 91 p. Dissertação (Mestrado em Medicina Veterinária, Patologia Animal). Instituto de Veterinária, Curso de Pós-Graduação em Medicina Veterinária, Universidade Federal Rural do Rio de Janeiro, Seropédica, RJ, 2008.

Descreve-se a intoxicação natural por *Pseudocalymma elegans* em pelo menos um bovino em Rio Bonito, RJ e a reprodução experimental dessa intoxicação em três bovinos (1, 0,5 e 0,25 g/kg da planta fresca) e em 5 coelhos (0,5 - 0,25 - 0,125- 0,0625 e 0,0312 g/kg da planta dessecada e moída) com exemplares dessa planta colhida no local onde ocorreu o óbito. A necropsia e a histopatologia do bovino intoxicado naturalmente, não revelaram alterações significativas. A administração, por via oral, de 1g/kg da brotação da planta causou o óbito do bovino dentro de 5h e 30 minutos após o início da administração da planta, já pela administração de 0,5 g/kg, o óbito do animal ocorreu após 76 horas e 36 minutos. A dose de 0,25g/kg foi capaz de causar sintomas, mas não levou ao óbito. Os sintomas apresentados foram arritmia cardíaca, taquicardia, aumento da frequência respiratória, relutância em se mover, pulso venoso positivo, jugulares e grandes vasos ingurgitados, mugidos, queda ao solo, movimentos de pedalagem seguido de óbito. À necropsia foram verificadas alterações compatíveis com às observadas na insuficiência cardíaca aguda, e o exame histopatológico revelou a lesão renal típica (degeneração hidrópica em túbulos contornados distais) de intoxicação por plantas que causam “morte súbita”. Nos coelhos intoxicados experimentalmente a evolução variou entre menos de um minuto a dois minutos. O exame histopatológico do rim de dois coelhos também revelou a lesão microscópica característica. Trata-se do primeiro registro, com necropsia e histopatologia, de intoxicação natural por *P. elegans* em bovinos. Essa planta ainda não havia sido mapeada nessa área do Estado do Rio de Janeiro. Conclui-se que a planta pode ser mais tóxica do que anteriormente descrito.

**Palavra-chave:** *Pseudocalymma elegans*, intoxicação natural, intoxicação experimental, bovinos, coelhos



## ABSTRACT

HELAYEL, Michel José Sales Abdalla. **Sudden death in cattle caused by ingestion of *Pseudocalymma elegans* (Bignoniaceae) in the county of Rio Bonito, RJ.** 2008. 91 p. Dissertation (Master's degree in Veterinary Medicine, Animal Pathology), Instituto de Veterinária, Curso de Pós-Graduação em Medicina Veterinária, Universidade Federal Rural do Rio de Janeiro.

Natural poisoning by *Pseudocalymma elegans* is described in a cow in the county of Rio Bonito, RJ. Also described is the experimental reproduction of this poisoning in three calves (1.0, 0.5 and 0.25 g/kg of the fresh plant) and in five rabbits (0.5 – 0.25 – 0.125 – 0.0625 and 0.0312 g/kg of the dried and ground plant) with the plant collected in the area where the deaths had occurred. Post-mortem and histopathological examinations of the natural case in the cow did not reveal significant alterations. Oral administration of 1g/kg of the sprouts of *P. elegans* caused death of the calf 5 hours and 30 minutes after beginning of the administration of the plant. The dose of 0.5 g/kg caused death of the animal after 76 hours and 36 minutes. The 0.25g/kg dose caused only clinical signs which consisted of heart palpitation and arrhythmia, increase of breathing frequency, reluctance in moving, positive vein pulse, ingurgitated jugular veins, mooing, falling down, peddling movements followed by death. At post-mortem examination the lesions were those of acute heart insufficiency, and histopatologic examination revealed the typical kidney lesion (hydropic degeneration in the distal convoluted tubules) seen in the poisoning by plants that cause "sudden death". In the experimentally poisoned rabbits the clinical course was from less than one to two minutes. The histopatological examination of the kidney of two rabbits also revealed that characteristic microscopic kidney lesion. This is the first description of a natural case of *P. elegans* poisoning in cattle with post-mortem and histopatological description. The occurrence of the plant in the county of Rio Bonito had not been known by the veterinarians. It is concluded that the plant has a higher toxicity as described before.

**Key word:** *Pseudocalymma elegans*, natural poisoning, experimental poisoning, cattle, rabbits

## LISTA DE FIGURAS

Figura		Página
1	Estrutura química do monofluoroacetato de sódio	23
2	Ação do monofluoroacetato de sódio no ciclo de krebs	25
3	Morte súbita em bovinos causada pela ingestão de <i>Pseudocalymma elegans</i> (Bignoniaceae) no município de Rio Bonito – RJ. Pasto onde ocorreu o surto.	43
4	Morte súbita em bovinos causada pela ingestão de <i>Pseudocalymma elegans</i> (Bignoniaceae) no município de Rio Bonito – RJ. Pasto onde ocorreu o surto.	44
5	Morte súbita em bovinos causada pela ingestão de <i>Pseudocalymma elegans</i> (Bignoniaceae) no município de Rio Bonito – RJ. Pasto onde ocorreu o surto	44
6	Morte súbita em bovinos causada pela ingestão de <i>Pseudocalymma elegans</i> (Bignoniaceae) no município de Rio Bonito – RJ. Pasto onde ocorreu o surto, note as folhas novas de coloração roxa e a brotação ao lado da planta adulta.	45
7	Morte súbita em bovinos causada pela ingestão de <i>Pseudocalymma elegans</i> (Bignoniaceae) no município de Rio Bonito – RJ. Detalhe das folhas e da gavinha.	45
8	Morte súbita em bovinos causada pela ingestão de <i>Pseudocalymma elegans</i> (Bignoniaceae) no município de Rio Bonito – RJ. Brotos de coloração arroxeadada	46
9	Morte súbita em bovinos causada pela ingestão de <i>Pseudocalymma elegans</i> (Bignoniaceae) no município de Rio Bonito – RJ. Folhas maduras e broto de coloração arroxeadada.	46
10	Morte súbita em bovinos causada pela ingestão de <i>Pseudocalymma elegans</i> (Bignoniaceae) no município de Rio Bonito – RJ. Floração.	47
11	Morte súbita em bovinos causada pela ingestão de <i>Pseudocalymma elegans</i> (Bignoniaceae) no município de Rio Bonito – RJ. Bovino 5721 (30861), ingurgitamento da veia jugular.	52
12	Morte súbita em bovinos causada pela ingestão de <i>Pseudocalymma elegans</i> (Bignoniaceae) no município de Rio Bonito – RJ. Bovino 5721 (30861), aurícula direita dilatada e repleta de sangue.	53

13	Morte súbita em bovinos causada pela ingestão de <i>Pseudocalymma elegans</i> (Bignoniaceae) no município de Rio Bonito – RJ. Bovino 5721 (30861), veia cava dilatada e repleta de sangue.	53
14	Morte súbita em bovinos causada pela ingestão de <i>Pseudocalymma elegans</i> (Bignoniaceae) no município de Rio Bonito – RJ. Bovino 5721 (30861), fígado congesto moderadamente aumentado e com bordos arredondados.	54
15	Morte súbita em bovinos causada pela ingestão de <i>Pseudocalymma elegans</i> (Bignoniaceae) no município de Rio Bonito – RJ. Bovino 5721 (30861), veia esplênica ingurgitada.	55
16	Morte súbita em bovinos causada pela ingestão de <i>Pseudocalymma elegans</i> (Bignoniaceae) no município de Rio Bonito – RJ. Bovino 5719 (30884), jugul ingurgitada.	56
17	Morte súbita em bovinos causada pela ingestão de <i>Pseudocalymma elegans</i> (Bignoniaceae) no município de Rio Bonito – RJ. Bovino 5719 (30884), hidroperitônio.	56
18	Morte súbita em bovinos causada pela ingestão de <i>Pseudocalymma elegans</i> (Bignoniaceae) no município de Rio Bonito – RJ. Bovino 5719 (30884), hidrotórax.	57
19	Morte súbita em bovinos causada pela ingestão de <i>Pseudocalymma elegans</i> (Bignoniaceae) no município de Rio Bonito – RJ. Bovino 5719 (30884), pulmão edemaciado, e com septos interlobulares distendidos por edema.	57
20	Morte súbita em bovinos causada pela ingestão de <i>Pseudocalymma elegans</i> (Bignoniaceae) no município de Rio Bonito – RJ. Bovino 5719 (30884), grande quantidade de espuma na traquéia (edema).	58
21	Morte súbita em bovinos causada pela ingestão de <i>Pseudocalymma elegans</i> (Bignoniaceae) no município de Rio Bonito – RJ. Bovino 5721 (SAP 30861). Degeneração hidrópico-vacuolar dos túbulos uriníferos contornados distais. Note a picnose nuclear. Obj. 25 x.	59
22	Morte súbita em bovinos causada pela ingestão de <i>Pseudocalymma elegans</i> (Bignoniaceae) no município de Rio Bonito – RJ. Bovino 5721 (SAP 30861). Degeneração hidrópico-vacuolar dos túbulos uriníferos contornados distais. Maior aumento. Obj. 40 x.	59
23	Morte súbita em bovinos causada pela ingestão de <i>Pseudocalymma elegans</i> (Bignoniaceae) no município de Rio Bonito – RJ. Bovino 5719 (SAP 30884). Fígado com necrose coagulativa paracentral. Obj. 25 x.	60
24	Morte súbita em bovinos causada pela ingestão de <i>Pseudocalymma elegans</i> (Bignoniaceae) no município de Rio Bonito – RJ. Bovino 5719 (SAP 30884). Áreas de necrose coagulativa no miocárdio. Obj 10 x.	61

- 25 Morte súbita em bovinos causada pela ingestão de *Pseudocalymma elegans* (Bignoniaceae) no município de Rio Bonito – RJ. Bovino 5719 (SAP 30884). Áreas de necrose coagulativa no miocárdio. Obj 10 x. 61
- 26 Morte súbita em bovinos causada pela ingestão de *Pseudocalymma elegans* (Bignoniaceae) no município de Rio Bonito – RJ. Coelho 1402 (SAP 30865). Degeneração hidrópico-vacuolar dos túbulos uriníferos contornados distais. Note a picnose nuclear. Obj. 40 x. 64
- 27 Morte súbita em bovinos causada pela ingestão de *Pseudocalymma elegans* (Bignoniaceae) no município de Rio Bonito – RJ. Coelho 1402 (SAP 30865). Moderada a acentuada tumefação difusa do urotélio da bexiga. Obj. 40. 64

## LISTA DE TABELAS

Tabela		Página
1	Incidência das alterações histopatológicas em bovinos na intoxicação por plantas que causam morte súbita	21
2	Incidência das alterações histopatológicas em coelhos na intoxicação por plantas que causam morte súbita	22
3	Resultados dos experimentos com <i>P. elegans</i> em bovinos	62
4	Resultados dos experimentos com <i>P. elegans</i> em coelhos	67

## LISTA DE GRÁFICOS

Gráfico		Página
1	Variação da frequência cardíaca, do tempo “zero” (momento da administração) até o óbito ou melhora espontânea, nos bovinos intoxicados experimentalmente por <i>Pseudocalymma elegans</i> proveniente do município de Rio Bonito – RJ	50
2	Variação da frequência respiratória, do tempo “zero” (momento da administração) até o óbito ou melhora espontânea, nos bovinos intoxicados experimentalmente por <i>Pseudocalymma elegans</i> proveniente do município de Rio Bonito – RJ	50
3	Variação da temperatura retal, do tempo “zero” (momento da administração) até o óbito ou melhora espontânea, nos bovinos intoxicados experimentalmente por <i>Pseudocalymma elegans</i> proveniente do município de Rio Bonito – RJ	51
4	Variação dos movimentos ruminais, do tempo “zero” (momento da administração) até o óbito ou melhora espontânea, nos bovinos intoxicados experimentalmente por <i>Pseudocalymma elegans</i> proveniente do município de Rio Bonito – RJ	51

## SUMÁRIO

	Página
1 – INTRODUÇÃO	01
2 – REVISÃO DE LITERATURA	
2.1. Principais plantas que causam “morte súbita” no Brasil.	02
2.1.1. <i>Pseudocalymma elegans</i>	02
2.1.2. <i>Palicourea marcgravii</i>	06
2.1.3. <i>Palicourea aeneofusca</i>	09
2.1.4. <i>Palicourea juruana</i>	10
2.1.5. <i>Palicourea grandiflora</i>	12
2.1.6. <i>Arrabidaea bilabiata</i>	13
2.1.7. <i>Arrabidaea japurensis</i>	16
2.1.8. <i>Mascagnia rigida</i>	17
2.1.9. <i>Mascagnia elegans</i>	18
2.1.10. <i>Mascagnia pubiflora</i>	18
2.1.11. <i>Mascagnia</i> aff. <i>rigida</i>	19
2.1.12. <i>Mascagnia exotropica</i>	20
2.2. Ácido monofluoroacético.	23
2.2.1 Aspectos químicos	23
2.2.2 Plantas que contém ácido monofluoroacético	23
2.2.3 História	24
2.2.4 Metabolismo e toxicidade	24
2.2.5 Quadro clínico-patológico	25
2.3. Outras plantas que causam doenças de evolução superaguda em bovinos no Brasil.	28
2.3.1 Plantas cianogênicas	28
2.3.2 <i>Ricinus communis</i> L (folha e pericarpo)	31
2.4. Condições com evolução aguda ou superaguda a serem consideradas no diagnóstico diferencial.	32
2.4.1. Carbúnculo hemático	32
2.4.2. Acidentes ofídicos	33
a) Acidente crotálico	33
b) Acidente botrópico	35
2.4.3. “Falling disease”	37

3. MATERIAL E MÉTODOS	39
3.1. Intoxicação natural	39
3.1.1. Animal	39
3.1.2. Local	39
3.1.3 Procedimentos utilizados na intoxicação natural	39
3.2 Intoxicação experimental	39
3.2.1 Animais	39
3.2.2 Local	40
3.2.3 Procedimentos utilizados nos experimentos com bovinos	40
3.2.4 Procedimentos utilizados nos experimentos em coelhos	41
4 RESULTADOS	42
4.1 Intoxicação natural	42
4.1.1 Aspectos epidemiológicos	42
4.1.2 Histórico	42
4.1.3 Necropsia	47
4.1.4 Histopatologia	47
4.1.5 Imunofluorescência e inoculação em camundongo	47
4.2 Reprodução experimental em bovinos	48
4.2.1 Exame clínico realizado antes da administração da planta	48
4.2.2 Influência do exercício	48
4.2.3 Evolução	49
4.2.4 Sintomas	49
4.2.5 Necropsia	52
4.2.6 Histopatologia	58
4.3 Reprodução experimental em coelhos	63
5. DISCUSSÃO	68
5.1 Diagnóstico	68
5.2 Doses tóxicas	68
5.3 Evolução	69
5.4 Quadro clínico-patológico	70
5.5 Achados de necropsia	72
5.6 Histopatologia	73
5.7 Diagnóstico diferencial	75
6. CONCLUSÕES	77
7. REFERÊNCIAS BIBLIOGRÁFICAS	78
8. ANEXOS	88



## 1 INTRODUÇÃO

As intoxicações por plantas em animais de produção, no Brasil, são mencionadas desde que os pioneiros portugueses introduziram as primeiras cabeças de gado em pastagens naturais da região.

No país, as plantas que causam morte súbita são as mais importantes, pelo menos no que diz respeito aos prejuízos econômicos. Das cerca de 100 plantas tóxicas de interesse pecuário conhecidas no Brasil, 12 pertencem a este grupo e são responsáveis por metade das mortes causadas por plantas tóxicas em bovinos no país. A principal planta desse grupo é *Palicourea marcgravii*, responsável pela grande maioria das mortes de bovinos intoxicados por plantas no território nacional. Outras plantas do gênero, capazes de causar “morte súbita”, têm distribuição geográfica mais limitada. Em geral, os animais que ingerem essas plantas, morrem sem sinais clínicos prévios, ou com sintomas que passam despercebidos; à necropsia não se encontra lesões significativas. Pelo exame histológico, porém, em muitos animais intoxicados encontra-se, no rim, lesão considerada característica no epitélio dos túbulos contornados distais.

Existe uma planta desse grupo, *Pseudocalymma elegans*, que só está presente no estado do Rio de Janeiro. Até há pouco, só sabia-se de sua ocorrência nos municípios de Miguel Pereira (Vale do Rio Sant’Ana), Paracambi, Rio de Janeiro (Campo Grande) e Saquarema. Através de experimento em animais, foi identificada como causa de mortandades de bovinos que ocorriam nessas áreas.

Em uma propriedade no município de Rio Bonito, no interior do Estado do Rio de Janeiro, nos meses de agosto de 2005 e maio de 2006 houve casos de “morte súbita”, com histórico de que, quando bovinos eram postos no morro da propriedade, dias depois ocorriam mortes com evolução superaguda, sem sinais clínicos prévios. Houve a oportunidade de necropsiar um animal, coletar dados epidemiológicos e vistoriar os pastos da propriedade, nos quais foram encontradas quantidades significativas de um cipó semelhante a *P. elegans*, posteriormente, confirmada por especialistas como tal.

O presente trabalho teve como objetivo descrever os aspectos epidemiológicos e clínico-patológicos da ocorrência de pelo menos um caso de intoxicação natural por *P. elegans* em Rio Bonito, RJ, e, adicionalmente, confirmar, através de experimentos em bovinos e coelhos, que a planta encontrada nessa área é tóxica.

## 2 REVISÃO DE LITERATURA

### 2.1 Plantas que Causam “Morte Súbita” no Brasil.

#### 2.1.1 *Pseudocalymma elegans*

*Pseudocalymma elegans*, um cipó da família Bignoniaceae, sem nome popular, foi a primeira planta tóxica estudada no Estado do Rio de Janeiro e uma das primeiras estudadas no Brasil. Em 1941, Mello e Fernandes esclareceram que as mortandades de bovinos que ocorriam no Vale do Rio Sant’Ana, município de Vassouras, RJ, eram provocadas pela ingestão de *P. elegans*.

Atualmente sabe-se que essa planta ocorre também nos municípios de Paracambí, Rio de Janeiro e Saquarema, RJ, onde tem como habitat principal a encosta de morros (TOKARNIA; DÖBEREINER; PEIXOTO, 2000). Embora o princípio tóxico dessa planta seja desconhecido, presume-se que haja uma interferência sobre o funcionamento cardíaco, de forma que os animais morreriam de insuficiência cardíaca aguda (CONSORTE; PEIXOTO; TOKARNIA, 1994).

Sob condições naturais, a intoxicação por *P. elegans* só tem sido observada em bovinos (MELLO; FERNANDES, 1941; TOKARNIA, 2004 informação verbal<sup>1</sup>), embora haja suspeitas de ocorrência de casos de intoxicação natural em eqüinos (TOKARNIA et al., 1995). Experimentalmente têm sido intoxicados, por via oral, além de bovinos (MELLO; FERNANDES 1941; TOKARNIA et al., 1969), também caprinos (MELLO; FERNANDES, 1941; TOKARNIA; PEIXOTO; DÖBEREINER, 1993), ovinos (CONSORTE; PEIXOTO; TOKARNIA, 1994), eqüinos (TOKARNIA et al., 1995), coelhos e cobaias (MELLO; FERNANDES, 1941; TAVARES; REZENDE; DÖBEREINER, 1974).

Tokarnia et al. (1969) realizaram um estudo experimental sobre as alterações clínico-patológicas encontradas na intoxicação por *P. elegans* em bovinos; foram administradas oralmente doses de 0,3g/kg a 10,0 g/kg de peso vivo de broto e de folhas maduras. Observou-se que a dose letal dos brotos era de aproximadamente 0,8 g/kg, já a das folhas maduras variou de 2,5 a 10 g/kg. Quando ingerida semanalmente em dose subletais, a planta não provocou intoxicação crônica em bovinos, nem induziu tolerância, pelo contrário, evidenciou-se leve efeito acumulativo. O início do aparecimento dos sintomas após a administração da planta fresca, em casos que terminaram com o óbito, variou de 12 horas e 20 minutos a 20

---

<sup>1</sup> Departamento de Nutrição e Pastagem. Instituto de Zootecnia, Universidade Federal Rural do Rio de Janeiro.

horas e 40 minutos. Nos casos em que os animais sobreviveram, esse período oscilou entre 19 a 41 horas. A duração dos sintomas, em casos de óbito, variou de poucos minutos a até 5 horas e 20 minutos. Os sintomas observados foram andar “duro” com os membros posteriores abertos, tremores musculares generalizados e instabilidade. O animal se deitava rapidamente ou caía, muitas vezes em posição esternal com os membros posteriores esticados para trás. Essa instabilidade sempre começava de forma repentina, era freqüentemente precipitada por simples ruído ou exercício leve e os animais morriam rápido ou se recuperavam. Adicionalmente foram observados opistotono, nistagmo, taquicardia e dispnéia. Os achados de necropsia consistiam somente em leve ressecamento do conteúdo do omaso e reto. A alteração histológica mais importante constituiu-se em degeneração hidrópico-vacuolar das células epiteliais dos túbulos uriníferos contornados distais; em adição havia vacuolização difusa do parênquima hepático.

Numa tentativa de estabelecer a dose letal e caracterizar melhor o quadro clínico-patológico da intoxicação por *P. elegans* em caprinos, administraram-se por via oral, em doses únicas, brotos tenros, de cor arroxeadada da planta a 14 caprinos machos e fêmeas não-prenhes, na maioria adultos. Verificou-se, em relação à brotação recente (roxa), que a dose necessária para causar o óbito em caprinos foi a partir de 0,5 g/kg. Os animais apresentaram os primeiros sintomas entre um e 35 minutos após o exercício. Os três caprinos jovens tiveram intoxicação mais grave do que a observada nos animais adultos. O caprino jovem que recebeu 1 g/kg, adoeceu antes do exercício a que seria submetido. A maioria dos animais que recebeu quantidades equivalentes a 0,75 e 0,5 g/kg não morreu. A sintomatologia foi bastante uniforme; quando eram movimentados, os animais relutavam em se locomover, e, às vezes, deitavam em decúbito esterno-abdominal e ainda apresentavam acentuada dispnéia e tremores musculares. Em seguida, deitavam-se em decúbito lateral e sobrevinha o óbito. Os achados de necropsia foram escassos e pouco significativos. Ao exame histopatológico, no coração de dois animais, foram observadas áreas de necrose de coagulação; em um deles havia grande quantidade de macrófagos e, em menor grau, presença de fibroblastos. No fígado observou-se leve a moderada tumefação e vacuolização de hepatócitos. Em dois animais verificou-se presença de esferas hialinas dentro do citoplasma de hepatócitos (“degeneração em gotas hialinas”) com variável localização. No rim havia degeneração hidrópico-vacuolar das células epiteliais dos túbulos contornados distais; verificou-se ainda, em um caso, necrose de coagulação nos túbulos, “degeneração em gotas hialinas” e cilindros hialinos em túbulos uriníferos da medula do rim (TOKARNIA; PEIXOTO; DÖBEREINER, 1993).

Em experimentos realizados em ovinos constatou-se que as folhas de *P. elegans* também são tóxicas para esta espécie. Neste estudo, a planta foi administrada em doses únicas e em frações repetidas da dose letal (CONSORTE; PEIXOTO; TOKARNIA, 1994).

Nos experimentos com administração de dose única, a menor dose capaz de causar a morte dos ovinos foi de 1,5 g/kg da planta fresca. Com a planta dessecada, a menor quantidade foi de 1 g/kg, que corresponde a 3 g/kg da planta fresca. Os animais só mostraram sintomas após terem sido exercitados e alguns morreram antes do exercício sem apresentar sintomas. Os sintomas observados foram relutância em correr, dispnéia, taquicardia, dificuldade de ficar em pé, instabilidade, tremores musculares generalizados, às vezes o animal se deitava ou caía, opistótono, contrações generalizadas e óbito. A evolução, após o aparecimento dos primeiros sintomas, variou de um a 24 minutos. Na necropsia, as alterações encontradas não eram significativas. As alterações histológicas foram vistas principalmente no coração, rim, fígado e pulmão. No coração havia lesões de intensidade discreta e leve, que consistiram em dissociação das fibras cardíacas por edema, edema intracelular das fibras cardíacas, presença de fibras isoladas ou em pequenos grupos mostrando citoplasma eosinofílico, tendendo levemente a hialinização e com condensação da cromatina nuclear (necrose incipiente) e infiltrados inflamatórios mononucleares intersticiais. No rim, foi encontrado, em alguns animais, a característica degeneração hidrópico-vacuolar nas células epiteliais dos túbulos contornados distais (grupos de células com aumento do volume celular, citoplasma bastante rarefeito, quase imperceptível e forte picnose nuclear). No fígado, a única alteração observada foi moderada a acentuada vacuolização do citoplasma dos hepatócitos. No pulmão foram verificadas congestão e edema alveolar (Ibid.).

Nos experimentos com administrações repetidas, 1/5 da dose letal causou a morte de animais após 5 a 9 administrações diárias; 1/10 da dose letal causou a morte de animais após 22 a 59 dias de administrações diárias; 1/20 da dose letal só causou a morte de um animal após 39 dias de administrações diárias. Partes dos animais só mostraram sintomas após terem sido exercitados e alguns morreram antes de serem exercitados, sem apresentar sintomas. Os sintomas apresentados foram os mesmos descritos acima nos experimentos com doses únicas. A evolução, após o aparecimento dos primeiros sintomas, foi de menos de três minutos a mais de duas horas. À necropsia, as alterações encontradas foram acentuado edema pulmonar e petéquias subpleurais; no coração, externamente e ao corte, foram encontradas áreas esbranquiçadas, mal delimitadas. Adicionalmente observou-se congestão no intestino delgado e no fígado (Ibid.).

Nos experimentos com administrações repetidas da dose letal, verificou-se que, além das alterações acima mencionadas estarem presentes com maior intensidade, também havia lesões adicionais, como nítida necrose coagulativa de fibras cardíacas e alterações proliferativas no miocárdio. As fibras necrosadas tinham citoplasma bem eosinofílico, núcleo picnótico ou ausente. Os focos de necrose sempre estavam associados à proliferação de fibroblastos acompanhada ou não de infiltrados inflamatórios mononucleares. Em alguns ovinos observaram-se congestão e hemorragias no sistema nervoso central e acentuada congestão no baço. Neste estudo, a planta demonstrou efeito acumulativo (Ibid.).

O potencial tóxico de *P. elegans* também foi estudado para eqüinos. Foram estabelecidas a sensibilidade da espécie a essa planta e o quadro clínico-patológico. Neste estudo, a brotação da planta foi administrada, por via oral, a oito eqüinos, em doses de 0,8 a 3,2 g/kg. A dose letal estabelecida foi 2,4 g/kg. A dose de 1,6 g/kg determinou intoxicação grave em apenas um eqüino e nenhuma sintomatologia em outro animal, enquanto que a administração de 0,8 g/kg não causou sintomatologia nos animais. Nos eqüinos que foram a óbito, os primeiros sintomas ocorreram entre 5 horas e 8 minutos e 21 horas e 11 minutos após o início da ingestão da planta. No animal que adoeceu, mas se recuperou, esse prazo foi de 14 horas e 23 minutos. A sintomatologia foi bastante uniforme. Foram observados, inicialmente, sudorese, movimentos abruptos por fasciculação muscular da cabeça, às vezes afetando todo o corpo, lábio inferior flácido, pulso venoso positivo, dispnéia, sonolência, relutância em locomover-se, instabilidade, tremores musculares, movimentos de mastigação vazia, ranger de dentes e elasticidade da pele diminuída. Posteriormente observaram-se incapacidade de manter-se em estação, quedas, decúbito esternal ou lateral, com respiração ofegante, tentativas de se levantar e movimentos de pedalagem. O tempo decorrido entre a queda e o óbito variou de três minutos a quatro horas. Não foram encontradas lesões macroscópicas de relevância ou constantes. Já pelos exames histológicos, o órgão que apresentou as lesões mais características e acentuadas foi o rim. Em todos os animais ocorreu necrose das células epiteliais dos túbulos uriníferos caracterizada por picnose nuclear e vacuolização citoplasmática com freqüente evolução para lise. O fígado de um animal apresentou leve vacuolização dos hepatócitos da maior parte dos lóbulos hepáticos, com exceção da periferia do lóbulo. Em dois animais foi vista pequena quantidade de fibras cardíacas necróticas isoladas (TOKARNIA et al., 1995).

Em coelhos e cobaios, os achados iniciais de Mello e Fernandes (1941) foram confirmados por Tavares, Rezende e Döbereiner (1974). Após a administração através de sonda orogástrica de brotos verdes dessecados da planta a oito coelhos, verificou-se que a

menor dose capaz de causar a morte dos animais foi 0,3 g/kg. Os primeiros sintomas foram observados entre 1 hora e 5 minutos e 7 horas, após a administração da planta. Já nos cobaios, os primeiros sintomas ocorreram entre 3 horas e 15 minutos e mais de 14 horas. O tempo de evolução da intoxicação, desde o aparecimento dos primeiros sintomas até a morte variou de poucos minutos a 3 horas e 15 minutos. O cobaio que recebeu a menor dose letal morreu aproximadamente 26 horas após o início dos primeiros sintomas. Em coelhos, os sintomas observados foram excitação e taquipnéia e, nos cobaios, excitação, tremores musculares e movimentos de pedalagem. Esses sintomas não foram uniformes em todos os animais. Os achados de necropsia foram pouco consistentes; havia somente pequenas hemorragias pulmonares em 47% dos coelhos e em 100% dos cobaios. Ao exame histopatológico, havia degeneração hidrópico-vacuolar de células renais em 57% dos coelhos e em 28,5% dos cobaios.

### **2.1.2 *Palicourea marcgravii***

*Palicourea marcgravii*, uma das plantas tóxicas de mais ampla distribuição geográfica no Brasil, é encontrada em quase todo o país, com exceção da região Sul e do Estado do Mato Grosso do Sul. Seu habitat são regiões de boa pluviosidade e terra firme, jamais ocorre na várzea. A planta não sobrevive muito tempo em pastagens limpas, onde fica exposta ao sol; isto é, precisa de sombra, porém não de sombra fechada; cresce bem em beira de matas e em capoeiras. É conhecida pelos nomes populares de “cafezinho”, “erva-de-rato” e ainda “café-bravo”, “erva-café”, “roxa”, “roxinha”, “roxona”, “vick”. É a planta mais importante do Brasil, devido à sua extensa distribuição, boa palatabilidade, alta toxidez e efeito acumulativo (TOKARNIA; DÖBEREINER; PEIXOTO, 2000). Foi a primeira planta tóxica brasileira estudada (HOEHNE, 1932; PACHECO; CARNEIRO, 1932).

Sob condições naturais são afetados, sobretudo bovinos e possivelmente caprinos, experimentalmente existem vários estudos em bovinos (BARBOSA et al., 2003; CAMARGO, 1962; COSTA et al., 1984; DÖBEREINER; TOKARNIA, 1959; PACHECO; CARNEIRO 1932; TOKARNIA; DÖBEREINER, 1986); ovinos (TOKARNIA; PEIXOTO; DÖBEREINER, 1986), coelhos (PEIXOTO et al., 1987), caprinos (TOKARNIA; PEIXOTO; DÖBEREINER, 1991), eqüinos (TOKARNIA et al., 1993) e búfalos (BARBOSA et al., 2003).

Em estudo recente foi comparada a resistência dos búfalos e dos bovinos à ação tóxica da *P. marcgravii*, mediante a administração da planta por via oral (BARBOSA et al., 2003).

Verificou-se que em búfalos, doses de 0,5 g/kg, 1,0 g/kg e 2,0 g/kg não causaram sintomas de intoxicação e que, foram necessárias doses entre 3,0 g/kg e 6,0 g/kg para causar óbito desses animais, enquanto em bovinos, doses de 0,5 g/kg e 2,0 g/kg já foram suficientes para determinar o óbito. Nos búfalos, os primeiros sintomas de intoxicação foram observados entre 8 horas e 28 horas e 17 minutos após o começo da administração da planta e tiveram a duração de 10 minutos a 1 hora e 28 minutos.

Um búfalo apresentou sintomas 9 horas e 47 minutos após a administração da planta; já os bovinos mostraram os primeiros sinais clínicos entre 7 horas e 50 minutos e 17 horas e 53 minutos. A duração dos sintomas graves, até o óbito, desses bovinos foi de 3 e 9 minutos (Ibid.).

Os sintomas observados tanto nos búfalos como nos bovinos foram andar desequilibrado, queda ao solo e decúbito lateral, movimentos desordenados na tentativa de se levantar, movimentos de pedalagem intermitentes, tremores musculares ocasionais, respiração ofegante e cada vez mais espaçada, às vezes com a boca aberta e a língua protrusa (Ibid.).

Os achados de necropsia foram negativos tanto nos búfalos como nos bovinos. Ao exame histopatológico, havia acentuada degeneração hidrópico-vacuolar das células epiteliais do túbulo contornados distais renais, caracterizada por picnose nuclear vacuolização citoplasmática e lise de células epiteliais em alguns túbulos. Portanto, neste experimento, pode-se concluir que os bubalinos são aproximadamente seis vezes mais resistentes do que os bovinos à ação tóxica de *P. marcgravii* (Ibid.).

Anteriormente, foram realizados estudos com *P. marcgravii* em ovinos (TOKARNIA; PEIXOTO; DÖBEREINER, 1986). De início, foram feitos experimentos com a folha fresca recém-colhida para determinar o quadro clínico-patológico da intoxicação e a dose letal para a espécie. E posteriormente, experimentos adicionais com as folhas dessecadas e administradas em frações da dose letal de 1/2, 1/5, 1/10 e 1/20. Nos experimentos com a folha fresca, a dose tóxica variou de 0,5 a 1 g/kg. Nos experimentos com frações da dose letal demonstrou-se que a planta tem efeito acumulativo acentuado até a dose diária de 1/10 da dose letal, e leve na dose diária de 1/20.

O quadro clínico-patológico apresentado foi de “morte súbita”, com os sintomas e óbito precipitados pelo exercício. Em alguns ovinos, os sintomas observados foram semelhantes aos descritos anteriormente para os bovinos (Ibid.).

Entre os achados de necropsia destacou-se a presença de edema pulmonar, observado em oito dos 11 ovinos que receberam a planta repetidamente. Ao exame microscópico, foram reveladas alterações principalmente no fígado, rim e coração; no fígado e rim eram de

natureza regressiva e circulatória e no miocárdio de natureza regressiva, inflamatória e proliferativa (Ibid.). Nos ovinos que receberam a planta em administrações repetidas, as lesões necróticas proliferativas do miocárdio guardavam estreita semelhança com as observadas em bovinos, ovinos, caprinos, eqüinos, coelhos e cobaios que receberam *Pseudocalymma elegans* nas mesmas condições (PEIXOTO, 2008 informação verbal<sup>2</sup>).

Com o intuito de identificar um animal de laboratório que fosse sensível à intoxicação pela mesma planta Peixoto et al. (1987), fizeram experimentos em coelhos. Folhas dessecadas foram administradas por via intragástrica e folhas frescas por via oral. A menor dose que causou a morte de coelhos foi 0,125 g/kg. Nos experimentos com folhas dessecadas, o prazo decorrido entre a administração e o início dos sintomas variou de 34 minutos a 13 horas e 1 minuto. A evolução variou de 1 a 3 horas e 45 minutos. Os sintomas, tanto nos experimentos com folhas dessecadas quanto nos com folhas frescas, caracterizavam-se pelo súbito aparecimento. Animais começavam a debater-se, geralmente de forma violenta, caíam em decúbito lateral, executavam movimentos de pedalagem, a respiração tornava-se fraca e espaçada e sobrevinha o óbito dentro de minutos. Os achados de necropsia consistiram sobretudo em congestão e lobulação evidente no fígado. As alterações histológicas foram encontradas no fígado, rim e coração e revelaram natureza peculiar: no fígado observaram necrose, tumefação e vacuolização de hepatócitos, presença de microtrombos nos sinusóides e nas veias sublobulares e edema dos espaços de Disse; no coração, edema intracelular e afastamento entre as fibras, aumento da eosinofilia com perda de estriação das fibras e raros infiltrados inflamatórios linfocitários; no rim, tumefação e degeneração hidrópico-vacuolar das células epiteliais dos túbulos contornados distais; estas alterações sugerem fortemente que o óbito dos animais esteja intimamente relacionado com falha cardíaca e choque cardiogênico.

Algum tempo depois foram realizados experimentos com as folhas frescas de *P. marcgravii*, por via oral, em caprinos. Doses entre 0,6 g/kg e 1 g/kg foram capazes de causar o óbito de mais de 2/3 dos animais. Os sintomas e óbito dos caprinos apareceram, na grande maioria dos casos, após o exercício. A evolução variou de um minuto a dois dias, portanto, foi mais longa que no bovino e no ovino. Os sintomas observados nesta espécie foram relutância em andar, andar com membros rígidos, decúbito esterno-abdominal, tremores musculares, decúbito lateral, dispnéia acentuada e morte. Nesta espécie não foram encontrados achados de necropsia de relevância ou constantes. Os exames histopatológicos revelaram alterações no coração, fígado e rim, principalmente de natureza regressiva. No miocárdio foram observados

---

<sup>2</sup> Departamento de Nutrição e Pastagem. Instituto de Zootecnia, Universidade Federal Rural do Rio de Janeiro.



pequenos focos de necrose de coagulação de fibras cardíacas; no fígado havia vacuolização e necrose de hepatócitos; no rim, em apenas um caso houve necrose de coagulação das células epiteliais dos túbulos uriníferos do córtex (TOKARNIA; PEIXOTO; DÖBEREINER, 1991).

No intuito de melhor caracterizar a intoxicação por *P. marcgravii* em eqüinos, folhas frescas recém-colhidas, foram administrados por via oral a oito eqüinos (TOKARNIA et al., 1993). A menor dose capaz de causar a morte foi a de 0,6 g/kg. Nos animais que morreram, os primeiros sintomas ocorreram entre 2 horas e 40 minutos a 6 horas e 25 minutos e a evolução variou entre 9 e 43 horas. Os sintomas foram bastante uniformes. Inicialmente foi observado sudorese intensa, seguida de inquietação, tremores musculares, movimentos abruptos de cabeça, às vezes de todo corpo (tiques), instabilidade, flacidez do lábio inferior, taquicardia, conjuntivas congestas, taquipnéia, respiração ofegante e exsicose. Da mesma forma que em experimentos anteriores feitos com outras espécies animais, não foram observadas lesões macroscópicas de relevância ou constantes. Nas alterações histopatológicas, o órgão que apresentou lesão mais característica e acentuada foi o rim. Em todos os eqüinos havia necrose das células epiteliais dos túbulos uriníferos (picnose nuclear) e vacuolização citoplasmática com freqüente evolução para lise; no fígado, foi observada degeneração turva com intensidade leve ou moderada.

### **2.1.3 *Palicourea aeneofusca***

Trata-se de um arbusto da Família Rubiaceae, encontrada na região litorânea do nordeste do Brasil e conhecido popularmente como “erva-de-rato”. O seu habitat são as matas úmidas da Zona-da-Mata e de Garanhuns, Pernambuco e do leste da Bahia. Tudo indica que a planta tem boa palatabilidade, pois os bovinos a ingerem sem fome, em qualquer época do ano (TOKARNIA; DÖBEREINER; PEIXOTO, 2000).

Com a finalidade de esclarecer causas de mortandades que ocorriam na faixa litorânea do Estado de Pernambuco, Tokarnia et al. (1983) fizeram estudos com essa planta. Nesse trabalho foi levantado o histórico sobre as mortes, mediante visitas às várias fazendas e inspeção de pastos onde ocorriam às mortes, com coleta de material botânico. Plantas indicadas por vaqueiros e plantas suspeitas pelos autores foram administradas por via oral a bovinos jovens desmamados. A única planta que se revelou tóxica foi a *P. aeneofusca*. Nesse experimento, a menor dose que teve efeito letal em um bovino foi de 0,75 g/kg em administração única.

Em experimento mais extenso com caprinos, a dose letal das folhas frescas foi de 0,65 g/kg e a planta revelou efeito acumulativo em administrações diárias de 1/5 e 1/10 da dose letal. Os principais sintomas observados consistiram em deitar-se precipitadamente ou cair em decúbito lateral, com óbito em questão de minutos. Os achados de necropsia em dois animais foram negativos e em outro havia apenas petéquias e equimoses no epicárdio. Os exames histopatológicos revelaram no rim de um caprino degeneração hidrópico-vacuolar acentuada dos túbulos uriníferos contornados distais (Sudam III negativo), no fígado de outro animal havia, vacuolização das células hepáticas (Sudam III negativo) e, num terceiro, dissociação dos cordões hepáticos (PASSOS, 1983).

#### **2.1.4 *Palicourea juruana***

É uma das quatro plantas da Família Rubiaceae comprovadas como tóxicas no Brasil. Trata-se de um arbusto, conhecido pelos nomes populares de “roxa” ou “roxinha, responsabilizada por mortandades em bovinos na região de Paragominas (Pará), no município de Novo Airão (Amazonas) e no município de Porto Velho (Rondônia). A planta é encontrada em matas, capoeiras e em pastos recém-formados (TOKARNIA; DÖBEREINER; PEIXOTO, 2000).

O estudo experimental e a caracterização da toxidez dessa planta foi realizada pela administração de folhas dessecadas de *P. juruana* em doses únicas por via oral para seis bovinos e por sonda gástrica para 22 coelhos (TOKARNIA; DÖBEREINER, 1982). Para bovinos, a dose de 2 g/kg foi considerada letal, e aproximadamente 12 horas após a ingestão da planta, ocorreu “morte súbita”. Os animais caíam em decúbito lateral e morriam em poucos minutos. Sintomas prévios como relutância em andar e pulso venoso positivo foram registrados. Os achados de necropsia foram praticamente negativos e ao exame microscópico havia apenas leve processo degenerativo no fígado, sobretudo, leve a moderada vacuolização (Sudan III negativo).

Já nos experimentos feitos com coelhos, a menor dose que levou o animal ao óbito foi a dose de 0,5g/kg. O início dos sintomas variou de 2 horas e 15 minutos a 6 horas e 30 minutos, com evolução de 1 a 9 minutos. Os coelhos faziam movimentos desordenados, violentos, debatiam-se, pulavam ou movimentavam-se lentamente, e logo em seguida caíam, em geral em decúbito lateral, com a respiração difícil e espaçada e então morriam. Os achados de necropsia foram negativos, contudo em alguns animais foi encontrada congestão do fígado. Ao exame histopatológico havia alterações hepáticas sob a forma de dissociação centrolobular

dos cordões hepáticos e vacuolização; em um animal notou-se degeneração hidrópico-vacuolar das células epiteliais dos túbulos uriníferos contornados distais do rim (Sudan III negativo) (TOKARNIA; DÖBEREINER, 1982).

Estudos complementares foram feitos por (TOKARNIA; DÖBEREINER; PEIXOTO, 1994) com folhas frescas de *P. juruana*, administradas por via oral a quatro bovinos nas doses de 0,25, 0,5, 1,0, e 2,0g/kg. O bovino que ingeriu 0,25 g/kg não apresentou sintomas de intoxicação. Os animais que receberam as doses de 0,5 e 1,0 g/kg apresentaram relutância em caminhar, andar desordenado, tremores musculares, queda, decúbito lateral e taquipnéia. O animal que recebeu a dose de 2,0 g/kg apresentou os primeiros sintomas 12 horas e 20 minutos após a administração da planta, com sintomas similares aos descritos acima. E a morte ocorreu 54 horas após o aparecimento dos primeiros sintomas. Os achados de necropsia consistiram em fígado, com áreas pontilhadas branco-acinzentadas, na superfície de corte. Os exames histopatológicos revelaram, no fígado áreas de necrose de coagulação com picnose e cariorrexia nas zonas intermediárias e centrolobular; no coração havia áreas de necrose coagulativa bem manifestada.

Experimentos mais recentes foram realizados para estabelecer a sensibilidade dos búfalos à *P. juruana* e agregar novos dados sobre a toxidez dessa planta para bovinos. Estabeleceu-se que o búfalo é pelo menos quatro vezes mais resistente que o bovino. No que se refere aos búfalos, verificou-se que as doses de 0,25 e 0,50 g/kg não causaram sintomas de intoxicação, a dose de 1,0 g/kg causou sintomas leves, e que só a dose de 2,0 g/kg determinou a morte. Em relação aos bovinos, só a dose de 0,125 não cursou com sintomas de intoxicação. Doses a partir de 0,25 g/kg causaram a morte de todos os bovinos. Em ambas as espécies, a manifestação clínica mais importante foi queda do animal seguida de “morte súbita”. Alguns animais, antes desta fase, mostraram sintomas leves, menos óbvios, como relutância em andar e pulso venoso positivo, especialmente quando eram movimentados. O búfalo que morreu começou a apresentar sintomas 8 horas e 46 minutos após a administração da planta e morreu 5 minutos depois da queda. Já nos bovinos, o início dos sintomas variou entre 8 e 24 horas e 10 minutos, e a evolução variou de 2 a 3 minutos. Os achados de necropsia, tanto no búfalo quanto nos bovinos, foram praticamente negativos. Os exames histopatológicos revelaram, como lesões mais importantes para o búfalo, no rim, degeneração hidrópico-vacuolar das células epiteliais dos túbulos contornados distais, de intensidade discreta, porém nítida, e para os bovinos, vacuolização dos hepatócitos na zona intermediária do lóbulo hepático em dois animais e, adicionalmente, no miocárdio de um deles, extensas áreas de necrose de coagulação incipiente; no terceiro bovino também foi constatada, no rim, moderada

degeneração hidrópico-vacuolar das células epiteliais dos túbulos contornados distais (OLIVEIRA et al., 2004).

### **2.1.5 *Palicourea grandiflora***

Trata-se de planta tóxica de menor importância no Brasil, dada a sua restrita distribuição, e tem sido responsabilizada como causa de morte de bovinos no Estado de Rondônia, onde essas mortes eram erroneamente atribuídas pelos criadores a outras plantas, em geral “tinguis”, na maioria lactescentes. O habitat da *P. grandiflora* é a mata (TOKARNIA; DÖBEREINER; PEIXOTO, 2000).

Tokarnia, Döbereiner e Silva (1981) demonstraram a toxidez de *P. grandiflora* em bovinos através da administração, por via oral, em quantidades da planta que variaram de 0,25 a 12,2 g/kg. As menores doses capazes de causar a morte do animal oscilaram entre 1 a 2 g/kg. Os primeiros sintomas de intoxicação foram observados a partir de 6 horas e 37 minutos até 24 horas e 45 minutos após a ingestão da planta. Os sintomas consistiam em relutância em andar, deitar ou cair em decúbito esternal, mudando em seguida para decúbito lateral com espasmos, alguns movimentos de pedalagem, mugidos e morte. Os sintomas duraram entre 3 a 8 minutos. Os achados de necropsia foram negativos e a histopatologia revelou, como lesão mais característica, a degeneração hidrópico-vacuolar das células epiteliais dos túbulos uriníferos contornados distais. Neste estudo também se realizou experimento com a planta dessecada, que reteve apenas  $\frac{1}{4}$  da toxidez, após quatro meses.

Com a finalidade de verificar se o coelho pode ser usado como animal experimental, Döbereiner e Tokarnia (1982) fizeram experimentos nessa espécie com folhas dessecadas e pulverizadas de *P. grandiflora*, que foram administradas por via intragástrica. Cinco animais que receberam 2 g/kg de planta dessecada morreram, enquanto que dos seis que receberam 1 g/kg da planta, só dois morreram. O início dos sintomas variou de 1 hora e 50 minutos a 7 horas e 55 minutos após a administração da planta, e a evolução variou de um a 4 minutos. O quadro clínico caracterizou-se por “morte súbita”. O achado de necropsia mais comum consistiu em congestão hepática. Na histopatologia observaram dissociação centro-lobular dos cordões hepáticos e vacúolos grandes na zona intermediária.

### 2.1.6 *Arrabidaea bilabiata*

Cipó ou arbusto escandente conhecido pelos nomes populares de “gibata” ou “chibata”, é considerada uma das plantas mais importantes da Amazônia, por ser responsável pela grande maioria das numerosas mortes que ocorrem nas extensas regiões de várzea da bacia Amazônica (TOKARNIA; DÖBEREINER; PEIXOTO, 2000).

Sua toxidez foi primeiramente observada na Venezuela, onde ocorre as margens do rio Orinoco e de alguns de seus afluentes. Neste país tem sido sugerido que a época do ano tenha influência na toxicidade da *A. bilabiata*; quanto maior a precipitação pluviométrica, menor seria a toxidez (CORTES, 1969/71). A planta é abundante em muitas áreas da Bacia Amazônica, mas habita somente as partes baixas (várzeas, restingas e abas-de-teso) que se inundam durante o período de “cheia”, isto é, nas margens do Rio Amazonas, de seus paranás, lagos e afluentes (TOKARNIA; DÖBEREINER; PEIXOTO, 2000).

Nos experimentos feitos em bovinos com a brotação e as folhas maduras da *A. bilabiata* fresca, colhidas em diversas épocas do ano e em diversos municípios da Amazônia, verificou-se uma grande variação da toxidez. Enquanto que em uma série do experimentos com as folhas recém-colhidas em um só município (Itacoatiara, AM) e na mesma época (julho 1976), 1,25 g/kg das folhas causaram graves sintomas de intoxicação e 2,5 g/kg provocaram a morte dos bovinos. Em outra série do experimento, também na Amazônia, mas em locais e épocas diferentes, a dose de 10g/kg não causou sintomas de intoxicação nos bovinos (DÖBEREINER; TOKARNIA; SILVA, 1983).

Estudos adicionais sobre os aspectos epidemiológicos e clínico-patológicos da intoxicação experimental por *A. bilabiata* foram realizados em búfalos e bovinos em diferentes épocas. Tanto as folhas novas, quanto as maduras, mostraram-se tóxicas. A menor dose que levou os animais à morte com folhas novas foi 3g/kg e com as folhas maduras, 6 g/kg (TOKARNIA et al., 2004).

Nesses estudos com búfalos, sem os animais terem sido movimentados, dois animais mostraram sintomas leves após 3 horas e 15 minutos, e 5 horas e 50 minutos da administração da planta e sintomas graves após 4 horas e 49 minutos, e 6 horas e 45 minutos do início do experimento. Já outro búfalo só mostrou sinais clínicos após movimentação. A evolução desde o início da sintomatologia até a morte variou de 7 até 40 minutos. Os sintomas observados foram andar lento e desequilibrado, tremores musculares, queda e imediato decúbito lateral, os animais faziam movimentos desordenados na tentativa de se levantar ou movimentos de pedalagem intermitentes, tinham tremores musculares ocasionais, respiração

ofegante, às vezes com a boca aberta e língua protrusa, e adicionalmente estrabismo e nistagmo. Os achados de necropsia foram edema pulmonar caracterizado por espuma na traquéia e nos brônquios, além de aspecto úmido na superfície de corte do pulmão e discreto acentuado, enfisema pulmonar. Os exames histopatológicos revelaram, no pulmão, áreas de enfisema alveolar, congestão e edema. No rim havia necrose incipiente das células epiteliais (núcleos com cromatina condensada e citoplasma mais eosinófilo) de alguns túbulos uriníferos do córtex e ausência de lesões renais em um animal (Ibid.).

Nos experimentos realizados em búfalos que receberam folhas novas, em maio de 2003, a menor dose que levou os animais à morte foi de 6 g/kg, e em relação às folhas maduras, de 9 g/kg. O início dos sintomas ocorreu entre 5 horas e 40 minutos, e 9 horas e 10 minutos após a administração da planta. A evolução em um animal não foi observada e, no outro, 6 minutos se passaram da queda ao solo até o óbito. O animal ficava a maior parte do tempo deitado; quando instado a se levantar, dava alguns passos e se deitava logo; às vezes rangia os dentes levemente. Durante os 15 minutos de exercício, só andava empurrado, apresentou progressiva dificuldade em se locomover, jugular ingurgitada, tremores musculares na região do peito e da escápula e respiração com a boca aberta seguida de óbito. À necropsia os pulmões estavam mais pesados e avermelhados (congestão e edema), em um dos dois animais. Os exames histopatológicos revelaram no pulmão moderada a acentuada congestão difusa e edema interlobular leve e, moderada congestão no fígado e baço (Ibid.).

Em relação aos experimentos realizados nos bovinos, a menor dose das folhas novas, que causou a morte, foi 2 g/kg; 1g/kg causou um quadro patológico muito grave e a menor dose das folhas maduras que causou o óbito foi 3g/kg. Um animal mostrou sintomas leves a partir de 10 horas e 27 minutos após o começo da administração da planta. Dos cinco bovinos que foram a óbito, três mostraram sintomas leves quando exercitados, entre 3 horas e 9 minutos, e 12 horas e 56 minutos após o início da administração da planta, estes animais, mais tarde, independente de exercício, subitamente mostraram sintomas graves e morreram entre 2 e 11 minutos após o início dos sintomas (Ibid.).

Um outro animal, no dia seguinte da administração, de repente mostrou sintomas graves e morreu. Este animal relutou em andar, urinou durante a marcha e apresentou jugular saliente, ingurgitada e pulsando. Súbita perda de equilíbrio, queda ao solo, decúbito lateral, respiração ofegante com a boca aberta, mugidos, movimentos de pedalagem e morte. Também foram observados no exame macroscópico de um animal verificou-se congestão pulmonar; nos demais bovinos não foram constatadas alterações dignas de nota. Os exames histopatológicos revelaram, no pulmão, áreas com edema alveolar, no rim acentuada

degeneração hidrópico-vacuolar das células epiteliais dos túbulos uriníferos contornados distais, no baço, congestão moderada e no fígado, moderada congestão e vacuolização dos hepatócitos na zona intermediária (Ibid.).

Estudos adicionais foram realizados em coelhos, que receberam folhas dessecadas e pulverizadas da *A. bilabiata* em doses únicas por sonda gástrica, em quantidades que variaram de 0,5 a 6 g/kg. Houve grande variação nas doses capazes de causar o aparecimento dos sintomas e a morte dos animais. A menor e a maior dose capazes de induzir ao óbito foram, respectivamente, 1 g/kg e 6 g/kg. O início dos sintomas, ocorreu entre 2 horas e 22 minutos a 12 horas e 07 minutos após administração da planta. A evolução variou de 30 segundos e 17 minutos. Os principais sintomas observados foram movimentos desordenados e violentos que se iniciaram subitamente. Os coelhos debatiam-se ou pulavam; outras vezes só faziam movimentos desordenados lentos e em seguida caíam, em geral, em decúbito lateral. Dispnéia e diminuição da frequência respiratória, em geral, antecediam os óbitos. As alterações macroscópicas foram negativas em 15 dos 26 animais necropsiados. Nos coelhos restantes, o órgão mais freqüentemente afetado foi o fígado (congestão). No exame histopatológico, as lesões mais significativas foram necrose com figuras de picnose e cariorrexia, que se localizava preferencialmente nas zonas intermediárias, atingindo às vezes partes das zonas centrais dos lóbulos hepáticos. Em alguns casos houve vacuolização do citoplasma dos hepatócitos (Sudam III negativo). Os hepatócitos se mostravam tumefeitos e, às vezes, com degeneração albuminosa granular (Sudam III negativo). Havia congestão e dissociação dos cordões hepáticos em praticamente metade dos casos. No rim, a lesão mais importante foi a degeneração hidrópico-vacuolar das células epiteliais dos túbulos contornados distais, caracterizada pela presença de vacúolos grandes (Sudam III negativo) associados a núcleos picnóticos. No coração, todas as alterações vistas eram sob forma de focos, de extensão variável. Houve afastamento das fibras cardíacas em alguns casos, e infiltrado eosinofílico das fibras cardíacas, que se tornaram homogêneas com perda de estriação; registrou-se também edema intracelular das fibras cardíacas (DÖBEREINER; PEIXOTO; TOKARNIA, 1984).

Novos estudos foram realizados com a brotação e folhas maduras dessecadas e trituradas de *A. bilabiata*, administradas em suspensão aquosa por via intragástrica a 15 coelhos adultos nas doses entre de 0,25 e 6,0g/kg. Com a brotação coletada em outubro (fim da época de seca), a menor dose que causou a morte dos coelhos foi de 0,5g/kg e em maio (fim da época de cheia), a menor dose letal foi de 1,0g/kg. Já com as folhas maduras coletadas em outubro, a menor dose que causou a morte dos coelhos foi de 4,0g/kg, e em maio, a menor dose que causou a morte foi de 6,0g/kg. A evolução em todos os casos fatais foi superaguda.

Clinicamente, os coelhos debatiam-se com vigor, caíam em decúbito lateral ou esternal, faziam movimentos de pedalagem, apresentavam acentuada dispnéia e morriam. Na necropsia não foram observadas alterações significativas. Já no exame histopatológico as lesões mais importantes caracterizaram-se, nos rins, por degeneração hidrópico-vacuolar das células epiteliais dos túbulos contornados distais, no fígado por vacuolização difusa do citoplasma e necrose de hepatócitos, predominantemente centro-lobular e paracentral e presença de esférulas eosinofílicas nos sinusóides hepáticos; no coração, havia grupos de fibras cardíacas com eosinofilia aumentada; congestão foi notada nos rins, fígado, coração e pulmão. Neste estudo ficou estabelecido que a toxidez de *A. bilabiata* varia de acordo com a época do ano, e com o estado de maturação, pois essa planta foi mais tóxica em outubro, quando em brotação; confirmaram-se, dessa forma, os dados obtidos previamente em bovinos e búfalos e no próprio coelho (JABOUR et al., 2006).

### **2.1.7 *Arrabidaea japurensis***

Essa planta é um cipó da família Bignoniaceae que, apesar de ser a planta tóxica mais importante da região dos “lavrados” do Estado de Roraima, onde causa prejuízos bastante elevados, ainda é, em grande parte, desconhecida pelos produtores e sem nome popular. As “mortes súbitas” causadas por sua ingestão têm sido atribuídas a outra planta, um “tinguí”, não-ictiotóxico (TOKARNIA; DÖBEREINER, 1981).

No Brasil *A. japurensis* é reconhecida, até agora, como causa de mortandade em animais no Estado de Roraima e tem como habitat as clareiras e as bordas das matas que margeiam (igapós) os grandes rios da região, sempre em áreas que se inundam durante as cheias. A planta ocorre também dentro das matas, onde não se desenvolvem bem devido ao excesso de sombra; não deve, portanto, constituir problema nessas áreas, porque a massa de folhas produzida é pequena; além disso, como é uma trepadeira, fica, em grande parte, fora do alcance dos bovinos (TOKARNIA; DÖBEREINER; PEIXOTO, 2000).

Até o momento só há relatos de intoxicação natural por *A. japurensis* em bovinos. Sob condições experimentais (TOKARNIA; DÖBEREINER, 1981); além do bovino, o coelho também tem sido intoxicado (DÖBEREINER; TOKARNIA, 1983).

A menor dose capaz de causar a morte em bovinos é bastante variável: 10 g/kg da brotação de *A. japurensis*, ingeridos de uma só vez, sempre leva os bovinos ao óbito, porém, quantidades decrescentes de até 1,25 g/kg, ainda causaram o óbito de parte dos animais (TOKARNIA; DÖBEREINER, 1981).



Em coelhos com folhas coletadas dessecadas e mantidas em sacos hermeticamente fechados até nove meses antes do experimento, a dose de 0,83 g/kg causou a morte de todos os animais. Os primeiros sintomas de intoxicação pela brotação fresca em bovinos foram observados entre 6 e 22 horas após a ingestão da planta, com evolução que variou de um a 8 minutos. Os principais sinais clínicos foram andar cambaleante, tremores musculares, súbita perda de equilíbrio e queda, movimentos de pedalagem, por vezes os animais mugiam e seguia-se o óbito. Os achados de necropsia foram negativos e na histopatologia verificou-se, nos rins, degeneração hidrópico-vacuolar associada à picnose nuclear das células epiteliais dos túbulos contornados distais (TOKARNIA; DÖBEREINER, 1981).

### **2.1.8 *Mascagnia rigida***

Cipó ou arbusto da família Malpighiaceae, é a planta tóxica mais conhecida, difundida e importante da região Nordeste e de parte da região Sudeste do Brasil. *Mascagnia rigida* é encontrada em todo Nordeste, desde o Piauí até o Sul da Bahia, estendendo-se ainda a nordeste de Minas Gerais e norte do Espírito Santo. Planta do agreste e do sertão, porém também ocorre em lugares mais frescos. Os principais nomes populares pelos quais é conhecida são “tingui” e “timbó”. Na Bahia é conhecida ainda como “quebra-bucho” e “pela-bucho”. Nos vales dos rios do Jequitinhonha e Mucuri (Minas Gerais), é conhecida pelos termos “salsa-roxa” e “rama-amarela”, e no vale do rio Doce (Minas Gerais e Espírito Santo), pelos nomes “suma-branca” e “suma-roxa” (TOKARNIA; DÖBEREINER; PEIXOTO, 2000).

Tokarnia, Canella e Döbereiner (1960) verificaram casos de doença ou morte atribuíveis pelos vaqueiros à ingestão de “tingui”, e, a seguir, realizaram uma série de experimentos, pela administração da planta, por via oral, a bovinos. Nas observações dos casos naturais, acompanharam a marcha, realizada entre 6 e 9 horas da manhã, de 50 vacas mantidas em um cercado cheio de *M. rigida*. Aproximadamente às 7 horas e 45 minutos, uma vaca avançou de repente para o lado da estrada e caiu, ficando em decúbito lateral com movimentos de pedalagem, e foi sacrificada pelo proprietário (para aproveitamento da carne) após o início do estado agônico.

Nos casos experimentais todos os 13 bovinos, apresentaram quadro de “morte súbita”, sem quaisquer sintomas prévios. Não foi possível demonstrar qualquer ação nociva ao movimentar os animais (pelo menos não houve morte súbitas de animais enquanto tocados) e nem estabelecer a dose letal, devido à variabilidade nas doses ingeridas. Os achados de

necropsia em alguns animais foram completamente negativos, e em outros houve alterações que não puderam ser correlacionadas com a intoxicação pela *M. rigida* ou que pudessem ser responsabilizadas pela morte do animal. Os exames histopatológicos revelaram lesões cardíacas, menos acentuadas do que nos casos naturais (Ibid.).

### **2.1.9 *Mascagnia elegans***

*Mascagnia elegans* é um cipó da família Malpighiaceae, conhecido por “rabo-de-tatu”, de pouca importância como planta tóxica, em função de sua restrita área de distribuição. Sabe-se de sua ocorrência somente nos municípios de Águas Belas, Itaba e Tupanatinga, situados no Sertão de Pernambuco (TOKARNIA; DÖBEREINER; PEIXOTO, 2000).

No único estudo experimental de *M. elegans*, dois bovinos, dois caprinos e dois ovinos, foram alimentados diversos dias, com os brotos, folhas e ramos. Um animal de cada espécie sempre permanecia em repouso, enquanto o outro era movimentado diariamente. O bovino que recebeu durante seis dias consecutivos, uma média de 23 g/kg/dia da planta e era movimentado diariamente, no 6º dia, ao ser tangido por 5 minutos, caiu, apresentou taquicardia, tremores musculares, movimentos de pedalagem e foi a óbito entre 3 e 4 minutos. Os ovinos e caprinos, mesmo os exercitados, que receberam respectivamente, uma média de 43 e 35,5 g/kg da planta por dia, durante seis dias, não manifestaram quaisquer sintomas de intoxicação. Os achados de necropsia no único bovino que morreu foram negativos; não há dados sobre as alterações histológicas (COUCEIRO; SILVA; SILVA, 1976).

### **2.1.10 *Mascagnia pubiflora***

*Mascagnia pubiflora*, um cipó ou arbusto da família Malpighiaceae, que tem os nomes populares de “corona” e “cipó-prata”, é observada nos Estados do Mato Grosso do Sul e Goiás. Na região Sudeste, pode ser encontrada no Triângulo Mineiro e no Estado de São Paulo, sempre em solos férteis. É uma das plantas tóxicas mais importantes do Centro-Oeste e áreas vizinhas da região Sudeste (FERNANDES; MACRUZ, 1964; SANTOS; FISCHER; JARDIM, 1976; TOKARNIA; DÖBEREINER, 1973).

Döbereiner et al. (1986) realizaram experimentos com folhas e frutos dessecados de *M. pubiflora*, por sonda gástrica a coelhos. Em relação às folhas a menor dose capaz de levar o animal ao óbito foi à dose de 4g/kg. Com os frutos, doses a partir de 1g/kg foram capazes de levar o animal ao óbito. O fruto foi bem mais tóxico do que as folhas.

No caso das folhas, os primeiros sintomas observados variaram entre 6 horas e 20 minutos a 45 horas e 39 minutos. A evolução do quadro clínico foi de 2 a 3 minutos. Os animais de repente, apresentaram movimentos desordenados, violentos, caíram de lado, com a respiração difícil e logo vieram a óbito. Os achados de necropsia mais comuns foram congestão hepática e pulmonar. Na microscopia os órgãos principalmente afetados foram fígado, rim e coração, sob forma de alterações degenerativas e vasculares (Ibid.).

No experimento com os frutos, os primeiros sintomas variaram de 2 horas e 18 minutos a 20 horas após a administração da planta. A evolução do quadro clínico foi de 1 a 3 minutos. O quadro clínico, os achados de necropsia e a microscopia foram semelhantes aos observados nos experimentos com as folhas (Ibid.).

#### **2.1.11 *Mascagnia aff. rigida***

Esse cipó da família Malpighiaceae foi identificado através de experimentação por Tokarnia, Döbereiner e Peixoto (1985) como causa de “morte súbita” que ocorre em bovinos no Norte do Estado do Espírito Santo, pela administração de doses únicas de folhas frescas a 10 bovinos e folhas dessecadas a cinco bovinos, coletadas em três diferentes fazendas. Ao relacionar os dados, verificou-se que a dose letal correspondente à planta fresca foi diferente segundo a procedência, com toxidez variando entre 0,625 g/kg para a planta procedente de Linhares e 2,5 g/kg para planta de São Mateus Faz. Laranjeiras. Os sintomas só tiveram início durante ou logo após os exercícios, precipitando a morte dos animais. Os sintomas de “morte súbita” foram caracterizados pelo fato dos bovinos, aparentemente saudáveis, quando movimentados, de repente não mais conseguiam manter-se de pé, faziam movimentos desordenados com a cabeça, tremores musculares, pulso venoso positivo, movimentos de pedalagem, mugiam, a respiração tornava-se espaçada ou forçada e iam a óbito. A evolução desses sintomas foi de 1 a 18 minutos. Na necropsia foram verificadas áreas branco-acinzentadas no miocárdio do ventrículo esquerdo. As alterações histopatológicas consistiram em alterações degenerativas renais e hepáticas, também alterações cardíacas, sob forma de processos degenerativos, necróticos, proliferativos e inflamatórios.

Tokarnia, Peixoto e Döbereiner (1985) em experimentos com administração de folhas dessecadas e pulverizadas de *M. aff. rigida*, por via intragástrica a 31 coelhos, perceberam que a dose letal situou-se entre 0,5 – 0,8g/kg. Por outro lado, a ingestão de 1g/kg causou a morte de todos ou de nenhum dos coelhos, dependendo da época e da procedência da planta. O início dos sintomas ocorreu de 2 horas e 45 minutos a 10 horas e 30 minutos após a

administração da planta, e a evolução durou de um a 4 minutos. Os sintomas foram os de “morte súbita” já identificados e descritos anteriormente. Os achados macroscópicos se limitaram a leves alterações no fígado, enquanto que ao microscópio, os principais órgãos afetados foram coração, fígado e rim. No fígado foram observados necrose, vacuolização citoplasmática, degeneração albuminosa-granular dos hepatócitos, congestão, dissociação dos cordões hepáticos e edema dos espaços de Disse; no rim havia, degeneração hidrópico-vacuolar das células epiteliais dos túbulos contornados distais, enquanto que no coração verificou-se edema intracelular das fibras cardíacas, afastamento entre estas e presença de focos de eosinofilia aumentada no músculo cardíaco.

### **2.1.12 *Mascagnia exotropica***

*Mascagnia exotropica*, anteriormente descrita como *Mascagnia sp.*, é um cipó ou arbusto da família Malpighiaceae, sem nome popular, que ocorre nos Estados de Santa Catarina (municípios de Tubarão, Imaruí, Jaguaruna, São Ludgero, Braço do Norte, Pedras Grandes, Urussanga, Nova Veneza e Jacinto Machado) e Rio Grande do Sul (municípios de Feliz, Gravataí e Viamão) (TOKARNIA; DÖBEREINER; PEIXOTO, 2000).

A fim de esclarecer causas de “morte súbita” que ocorriam no Litoral de Santa Catarina, Gava et al. (1998a), conduziram experimentos em bovinos, nos quais se reproduziu a enfermidade pela administração oral de *M. exotropica* em doses únicas de 7,5 g/kg a 10 g/kg. Administrações únicas de 5 g/kg das folhas frescas de *M. exotropica* causaram intoxicação não-letal. Com dosagens de 5 a 10 g/kg, as manifestações clínicas eram observadas quando os animais foram movimentados, e consistiram em cansaço, jugular ingurgitada, leves tremores musculares e às vezes contrações bruscas; a taquicardia já notada antes do exercício, se acentuava e os animais deitavam ou caíam subitamente. A evolução da intoxicação nos dois bovinos que morreram foi de 40 e 75 minutos. Doses mais elevadas (15 e 20 g/kg) provocaram um quadro de intoxicação protraída, e os animais se mostravam lerdos e apáticos, evitavam quaisquer movimentos e foram encontrados mortos entre 7 horas e 21 horas após terem sido observados os primeiros sinais clínicos. Esses dois últimos experimentos demonstram que a movimentação é um fator importante para a manifestação da "morte súbita". Os principais achados de necropsia foram coloração vermelha da mucosa do intestino delgado e edema da parede da vesícula biliar. As mais importantes alterações histológicas foram degeneração hidrópico-vacuolar do epitélio tubular renal presente em três dos cinco bovinos que foram a óbito.

Tabela 1 - Incidência das alterações histopatológicas em bovinos na intoxicação por plantas que causam morte súbita

Planta	Fígado				Rim	Coração		Nº de animais examinados (b)
	Necrose centro-lobular	Vacuolização do citoplasma de hepatócitos	Congestão	Dissociação dos cordões hepáticos (dilatação dos sinusóides)		Degeneração hidrópico-vacuolar dos túbulos uriníferos contornados distais	Aumento na eosinofilia sem picnose	
<b>Folhas frescas</b>								
<i>Palicourea marcgravii</i>	1/28 3,6%	12/28 42,8%	10/28 35,7%	6/28 21,4%	15/29 51,7%	3/25 12%	2/25 8%	29
<i>Palicourea aeneofusca</i>	0/2 0%	1/2 50%	0/2 0%	0/2 0%	1/2 50%	0/2 0%	0/2 0%	02
<i>Palicourea juruana</i>	1/4 25%	3/4 75%	0/4 0%	0/4 0%	1/4 25%	1/4 25%	2/4 50%	04
<i>Palicourea grandiflora</i>	0/6 0%	2/6 33,3%	2/6 33,3%	1/6 16,6%	4/6 66,6%	0/6 0%	1/6 16,6%	06
<i>Arrabidaea bilabiata</i>	1/14 7,1%	2/14 14,2%	4/14 28,6%	2/14 14,2%	5/14 35,7%	1/14 7,1%	0/14 0%	14
<i>Arrabidaea japurensis</i>	0/8 0%	2/8 25%	0/8 0%	0/8 0%	7/8 87,5%	0/8 0%	0/8 0%	08
<i>Pseudocalymma elegans</i>	0/8 0%	1/8 12,5%	4/8 50%	1/8 12,5%	3/8 37,5%	0/8 0%	0/8 0%	08
<i>Mascagnia rigida</i>	0/7 0%	1/7 14,2%	1/7 14,2%	0/7 0%	3/7 42,8%	0/7 0%	1/7 14,2%	07
<i>Mascagnia publiflora</i>	1/5 20%	0/0 0%	2/5 40%	0/0 0%	3/5 60%	3/5 60%	0/0 0%	05
<i>Mascagnia aff. rigida</i>	0/6 0%	5/6 83,3%	0/6 0%	0/6 0%	3/6 50%	0/6 0%	1/6 16,6%	06
<i>Mascagnia exotropica</i>	1/5 20%	0/0 0%	2/5 40%	0/0 0%	3/5 60%	3/5 60%	0/0 0%	05

(b) a percentagem é calculada sobre os órgãos examinados  
Tabela adaptada de (TOKARNIA et al., 2000)

Tabela 2 - Incidência das alterações histopatológicas em coelhos na intoxicação por plantas que causam morte súbita

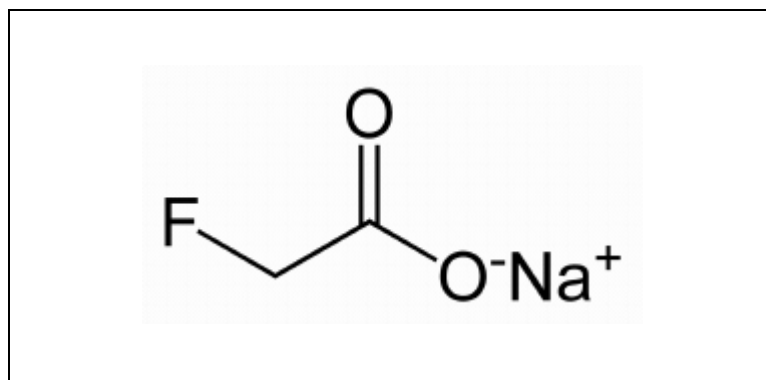
Planta	Fígado				Rim		Coração		Nº de animais examinados (b)
	Necrose com figuras de picnose e cariorrexia	Vacuolização do citoplasma de hepatócitos	Congestão	Dissociação dos cordões hepáticos (dilatação dos sinusóides)	Degeneração hidrópico-vacuolar dos túbulos uriníferos contornados distais	Tumefação das células epiteliais da junção cortiço-medular	Aumento na eosinofilia de grupos de fibras	Infiltrados inflamatórios linfocitários	
<b>Folhas dessecadas</b>									
<i>Palicourea marcgravii</i>	24/116 20,6%	100/116 86,2%	50/116 43,1%	78/116 67,2%	14/116 12%	58/116 50%	31/116 26,7%	4/116 3,4%	116
<i>Palicourea juruana</i>	4/14 28,5%	13/14 92,8%	14/14 100%	14/14 100%	3/14 21,4%	12/14 85,7%	1/14 7,1%	0/14 0%	14
<i>Palicourea grandiflora</i>	2/7 28,5%	7/7 100%	6/7 85,7%	5/7 71,4%	1/7 14,2%	4/7 57,1%	0/7 0%	1/7 14,2%	07
<i>Arrabidaea bilabiata</i>	7,26 26,9%	20/26 76,9%	14/26 53,8%	16/26 61,5%	9/26 34,6%	10/26 38,5%	7/26 26,9%	4/26 15,3%	26
<i>Arrabidaea japurensis</i>	3/9 33,3%	9/9 100%	8/9 88,8%	8/9 88,8%	1/9 11,1%	5/9 55,5%	1/9 11,1%	0/9 0%	09
<i>Pseudocalymma elegans</i>	1/7 14,2%	5/7 71,4%	3/7 42,8%	5/7 71,4%	0/7 0%	4/7 57,1%	0/7 0%	0/7 0%	07
<i>Mascagnia rigida</i>	3/7 42,8%	6/7 85,7%	5/7 71,4%	7/7 100%	5/7 71,4%	5/7 71,4%	7/7 100%	0/7 0%	07
<i>Mascagnia pubiflora</i>	7/7 100%	6/7 85,7%	7/7 100%	7/7 100%	7/7 42,8%	6/7 85,7%	4/7 57,1%	1/7 14,2%	07
<i>Mascagnia aff. rigida</i>	10/14 71,4%	12/14 85,7%	5/14 35,7%	2/14 14,2%	7/14 50%	5/14 35,7%	4/14 28,5%	2/14 14,2%	14
<b>Frutos dessecados</b>									
<i>Palicourea juruana</i>	2/3 66,6%	2/3 66,6%	3/3 100%	2/3 66,6%	1/3 33,3%	1/3 33,3%	1/3 33,3%	0/3 0%	03
<i>Mascagnia rigida</i>	3/7 42,8%	3/7 42,8%	4/7 57,1%	4/7 57,1%	5/7 71,4%	2,7 28,5%	7/7 100%	3/7 42,8%	07
<i>Mascagnia pubiflora</i>	1/5 20%	4/5 80%	4/5 80%	4/5 80%	3/5 60%	4/5 80%	3/5 60%	1/5 20%	05

Tabela adaptada de (PEIXOTO et al., 1987)

## 2.2 Ácido Monofluoroacético

### 2.2.1 Aspectos químicos

O ácido monofluoroacético (AM) também conhecido como monofluoroacetato de sódio, fluoroacetato de sódio, composto 1080, veneno de Gibflaar ou “mão branca”. Recebeu a denominação de 1080 por ser o 1080º de uma série de mais de 1000 compostos pesquisados para a atividade raticida. Quimicamente, é um tóxico cristalino, branco, sem sabor, muito estável (se decompõe a 200°C), solúvel em água e relativamente insolúvel em solventes orgânicos. Possui fórmula molecular  $\text{NaFC}_2\text{H}_3\text{O}_2$  (Figura 1) e massa molecular 100g/mol (EASON, 2002; MCTAGGART, 1970; O’HAGAN, 2004).



**Figura 1.** Estrutura química do monofluoroacetato de sódio. Adaptado de (EASON, 2002; MCTAGGART, 1970; O’HAGAN, 2004).

### 2.2.2 Plantas que contém ácido monofluoroacético

Esta substância pode ser encontrada naturalmente como princípio ativo de algumas plantas tóxicas no Brasil, Austrália e África do Sul (OLIVEIRA, 1963). No Brasil, foi isolado de *P. marcgravii* e *A. bilabiata*, duas plantas que causam “morte súbita” principalmente em bovinos e responsáveis por causar grandes prejuízos econômicos (KREBS; KEMMERLING; OLIVEIRA, 1963). Na Austrália, 41 espécies possuem o AM nas sementes, flores e frutos. Trinta e nove delas pertencem ao gênero *Gastrolobium* spp. (HOPPER, 1991) e ocorrem no Oeste do país. As outras duas espécies, *G. grandiflorum* e *Acacia georginae*, ocorrem no nordeste e na região central (MCLLROY, 1992). Na África do Sul, o AM foi isolado de *Dichapetalum cymosum* (“gibflaar”), planta que causa mortandades em ovinos (MARAIS, 1944).

### 2.2.3 História

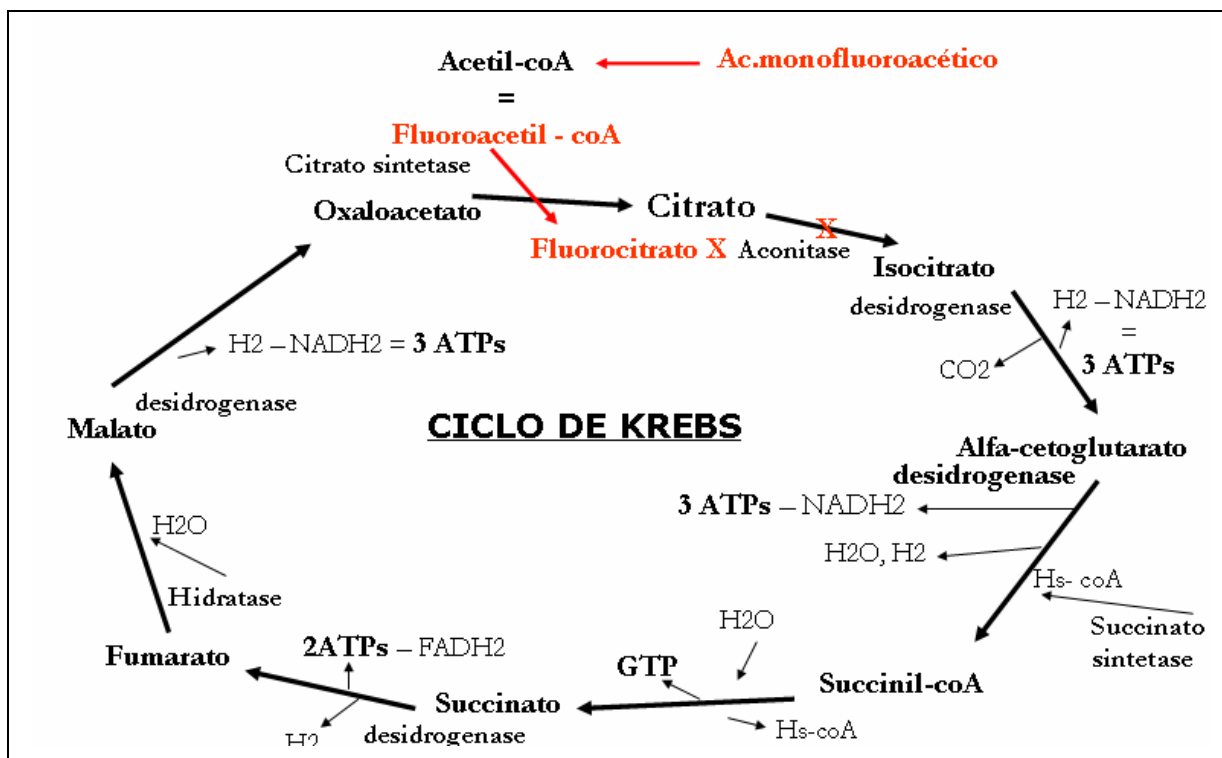
Sintetizado pela primeira vez na Europa em 1896, o AM foi utilizado por químicos militares alemães na segunda guerra mundial, e desenvolvido nos EUA como rodenticida durante a década de 1940 (PROUDFOOT et al., 2006). Em 1952 foi usado com o objetivo de controlar a população de coelhos na Tasmânia. Desde 1972, tornou-se ilegal a venda dessa substância nos Estados Unidos. No Brasil, sua fabricação, comercialização e uso foram proibidos pelo Ministério da Saúde em 1997 (BRASIL, 1997). Atualmente, o AM é empregado em alguns países para o controle de animais que destroem plantações ou na conservação da biodiversidade (CHURCHILL; CORKHILL; RICHARD, 2007). Na Austrália e na Nova Zelândia, é usado para controlar a população de mamíferos selvagens, particularmente coelhos europeus (*Oryctogalus cuniculus*), cães selvagens (*Canis familiaris dingo*), raposas (*Vulpes vulpes*), porco feroz (*Sus scrofa*) e gambás (*Trichosurus vulpecula*) (MCLLROY, 1992).

### 2.2.4 Metabolismo e toxicidade

A substância é rapidamente absorvida no trato gastrointestinal. É possível a absorção através da pele intacta e por inalação, quando trabalhadores são expostos ao AM; portanto a manipulação do produto deve ser feita com cuidado (EASON, 2002). Em humanos, são registrados casos de intoxicação acidental em crianças e como tentativa de suicídio em adultos (MCTAGGART, 1970).

A toxicidade do monofluoroacetato ocorre pela ação do fluorocitrato, seu metabólito ativo, formado no organismo por meio da denominada “Síntese Letal”. O fluoroacetato se liga à acetil coenzima A (CoA-SH) para formar fluoroacetil CoA, que substitui o acetil CoA no ciclo de Krebs e reage com citrato sintase para produzir fluorocitrato (Figura 2). Este composto bloqueia competitivamente a aconitase e impede a conversão do citrato em isocitrato, o que resulta no acúmulo de citrato em vários tecidos. Além disso, há queda na produção de ATP e processos metabólicos dependentes de energia também são bloqueados (BARNES; GILBERT, 1960; CLARKE, 1991; CASCON; MORS, 1962; GARGIN; MARAVALHAS, 1969; GÓRNIK et al., 1986; GUIMARÃES, 1934).





**Figura 2.** Ação do monofluoroacetato de sódio no ciclo de Krebs. Adaptado de (BARNES, GILBERT, 1960; CLARKE, 1991; CASCON, MORS, 1962; GARGIN, MARAVALHAS, 1969; GÓRNIAC et al., 1986; GUIMARÃES, 1934).

Verifica-se ainda hipocalcemia, uma vez que o citrato, em concentrações elevadas no organismo, exerce um efeito quelante sobre o cálcio (COLLICCHIO-ZUANAZE et al., 2006; EASON, 2002; OMARA; SISODIA, 1990) e diminuição do metabolismo dos substratos provenientes da oxidação de lipídeos, carboidratos e proteínas no ciclo de Krebs com aumento nos níveis de ceto-substâncias no sangue. Outras enzimas secundariamente afetadas incluem piruvato desidrogenase e piruvato quinase, succinato desidrogenase (MEHLMAN, 1968), glutamina sintetase, fosfofrutoquinase (GODOY; CARMEN, 1974) e citrato atpase (ROKITA; WALSH, 1983). Especialmente na glia, há inibição do ciclo do ácido tricarboxílico (FONNUM; JOHNSEN; HASSEL, 1997) e, conseqüentemente, redução da síntese de glutamina (CLARKE; NICKLAS; BERL, 1970; SZERB; ISSEKUTZ, 1987).

### 2.2.5 Quadro clínico-patológico

O quadro clínico da intoxicação varia de acordo com a espécie acometida. Os sistemas nervoso e circulatório são os principais alvos. Pode haver um período latente de seis ou mais horas até os primeiros sintomas surgirem. Os sinais clínicos mais evidentes na intoxicação por AM são cardíacos (arritmias e fibrilações ventriculares) e nervosos (tremores musculares, alucinações, convulsões e depressão respiratória) e, na maioria dos casos, resultam em morte,

embora, eventualmente, recuperação possa ocorrer (CHI et al., 1996). Por outro lado, há evidência de que alguns animais apresentam danos cardíacos a longo prazo (MCTAGGART, 1970).

A ocorrência de sintomas graves depende, principalmente, da dose utilizada e da espécie alvo. Os carnívoros parecem ser mais suscetíveis aos efeitos no sistema nervoso central (SNC) e estão entre os animais mais sensíveis. Nos herbívoros, predomina a sintomatologia cardíaca. Os onívoros, inclusive o homem, apresentam sintomatologia mista. Alguns répteis são, geralmente, mais resistentes que os mamíferos (NORRIS et al., 2000).

Chehnoweth (1949) classificou as espécies em 4 grupos de acordo com a sintomatologia provocada pelo ácido monofluoroacético. Os **caprinos**, **coelhos** e **macacos** constituem o grupo 1, no qual a ação do AM sobre o SNC não é observada e a morte associa-se aos efeitos cardíacos, como fibrilação ventricular. No grupo 2 encontram-se os **felinos**, **suínos**, **equínos** e **humanos**. Nestes, o coração e o SNC são afetados e a morte resulta, geralmente, de falha respiratória durante convulsões e, ocasionalmente, devido à fibrilação ventricular. Os **caninos** e **cobaias** constituem o grupo 3, em que as convulsões epileptiformes são predominantes e a morte está correlacionada à parada dos movimentos respiratórios. O grupo 4, ao qual pertencem o **rato** e o **hamster**, que apresentam, principalmente, sintomatologia nervosa, depressão respiratória e bradicardia.

A intoxicação em **ruminantes** ocorre principalmente pela ingestão de plantas tóxicas cujo princípio ativo é o AM (KEMMERLING, 1996; TOKARNIA; DÖBEREINER; PEIXOTO, 2000). Robison (1970) realizou experimentos em **bovinos** com doses únicas de AM e o quadro clínico e a evolução foram semelhantes aos descritos na intoxicação experimental com administrações únicas de *P. marcgravii* em bovinos (TOKARNIA; DOBEREINER, 1986), ovinos (TOKARNIA; PEIXOTO; DÖBEREINER, 1986) e coelhos (PEIXOTO et al., 1987); infelizmente, esse autor não realizou necropsias e exames histopatológicos. Da mesma forma, o quadro clínico da intoxicação com doses únicas de AM em **ovinos**, em que também não foram encontradas alterações macro ou microscópicas dignas de nota (JENSEN; TOBISKA; WARD, 1948), é similar ao observado na intoxicação por *P. marcgravii*. Nesta mesma espécie, Schultz et al. (1982) verificaram que administrações únicas de AM causa quadro agudo e subagudo de intoxicação, enquanto que doses repetidas produzem sintomatologia crônica. O quadro clínico verificado nesses experimentos é semelhante ao descrito para bovinos, ovinos e coelhos intoxicados por *P. marcgravii*. Os achados de necropsia consistiram em congestão, edema pulmonar, hidropericárdio, hemorragias no epicárdio e palidez miocárdica. As lesões histológicas eram caracterizadas, no

caso das intoxicações aguda e subaguda, por degeneração e necrose individual ou de pequenos grupos de fibras no miocárdio. Na intoxicação crônica, as lesões eram semelhantes, mas multifocais. Em casos de intoxicação por AM no **homem**, há inicialmente, vômitos e dor abdominal, seguidos por ansiedade, agitação, contrações musculares, estupor, apreensão (CHI et al., 1996) dormência e formigamento em comissuras labiais, paralisia facial, salivação, perda da fala, visão distorcida, paralisia de braços e pernas, convulsões e coma (GRANT, 1986). Taquicardia e hipotensão são os sinais cardiovasculares mais comuns (CHI et al., 1996), embora arritmia, fibrilação ventricular ou parada cardíaca repentina (MCTAGGART, 1970) e falha renal aguda reversível (CHI et al., 1996) também possam ocorrer.

Em 2004, 73 **animais silvestres** foram intoxicados criminalmente pelo AM no zoológico de São Paulo. Morreram três chipanzés, três antas, cinco dromedários, uma elefanta, um bisão, um orangotango, um macaco-de-cheiro, dois tamanduás, um sagüi-preto-de-mão-amarela, dois macacos caiarara, dez micos-leões-dourados e quarenta e três porcos-espinhos. Todos tinham congestão cerebral e, uma das antas, necrose cardíaca (ANCLIVEPA, 2007).

O ecocardiograma (ECG) revela freqüentemente intervalo prolongado de QTc, especialmente, na presença de hipocalcemia (HAYES; LAWS, 1991). Outras anormalidades de ECG são batimentos ventriculares prematuros, anormalidades não-específicas da onda T, mudanças do ST-T e fibrilação atrial com resposta ventricular rápida (CHI et al., 1996).

Fazendeiros que foram expostos ao fluoroacetato de sódio por 10 anos apresentaram edema pulmonar. A hiperatividade neurológica do SNC também tem sido notada depois da ingestão do fluoracetato de sódio e evolui, gradualmente, para convulsões e coma. Entre as convulsões, as pupilas tornam-se mióticas e são responsivas à luz, porém durante os espasmos, já não respondem mais. Alucinações, disfunção hepática leve e degeneração tubular renal também foram observadas (HAYES; LAWS, 1991).

A maioria das tentativas de reversão dos efeitos tóxicos do MFAS tem falhado e poucos estudos relatam uma terapia de sucesso absoluto contra esta intoxicação em animais domésticos (O'HAGAN, 2004). Não há antídoto para intoxicação por fluoroacetato (ANNISON et al., 1960; GONCHAROV; JENKINS; RADILOV, 2006), no entanto, experimentos em macacos e em outros animais domésticos sugerem que o uso do gliceril monoacetato após a ingestão da substância pode prevenir sintomas da intoxicação. Acredita-se que o gliceril suprira íons acetato para permitir a continuação do processo de respiração celular (GONCHAROV; JENKINS; RADILOV, 2006). Em alguns animais, o acetato faz efeito. Entretanto, em ruminantes, o acetato é o maior produto da fermentação no rúmen, e a

concentração de acetato no sangue desses animais é cerca de 3 a 10 vezes maior que em não ruminantes (ANNISON et al., 1960). Collicchio-Zuanaze et al. (2006) verificaram que o uso do succinato de sódio e gluconato de cálcio a 10%, como protocolo terapêutico na intoxicação por monofluoroacetato em gatos, permitiu uma normalização precoce do pH dos íons bicarbonato e do cálcio ionizado. Houve uma reversão mais eficiente dos quadros de acidose metabólica e hipocalcemia. Além disso, o controle das convulsões tetânicas com o uso de anticonvulsivantes como os benzodiazepínicos e principalmente com barbitúricos foi essencial para a sobrevivência dos animais.

A confirmação o diagnóstico de intoxicação por ácido monofluoroacético ou fluoroacetato em animais é difícil, pois implica em procedimentos lentos de extração e baixa porcentagem de recuperação. O método utilizado tem sido a cromatografia (ALLENDER, 1990).

## **2.3 Outras Plantas que Causam Doença de Evolução Superaguda em Bovinos no Brasil.**

### **2.3.1 Plantas cianogênicas**

As plantas cianogênicas contêm como princípio ativo o ácido cianídrico (HCN), um líquido incolor, muito volátil, considerado como uma das substâncias mais tóxicas que se conhecem. Nos vegetais se encontra ligado a glicosídeos denominados cianogênicos e é liberado após a hidrólise dos mesmos (RADOSTITS et al., 2000; VENNESLAND et al., 1982). São registradas no mundo mais de 120 plantas consideradas cianogênicas (RADOSTITS et al., 2000).

Quando ingerido o HCN é rapidamente absorvido no tubo digestivo passa à circulação sanguínea, de onde uma parte é eliminada pelos pulmões; no fígado, a maior parte é transformada em tiocianetos, substâncias pouco tóxicas que são excretadas pela urina. Por isso a intoxicação só ocorre quando doses tóxicas são ingeridas em um curto espaço de tempo (2 a 4 mg de HCN/kg de peso vivo/ hora) (TOKARNIA; DÖBEREINER; PEIXOTO, 2000).

O HCN produz um quadro de anóxia aguda nos tecidos, por bloquear a cadeia respiratória ao nível da enzima citocromoxidase, que impede o aproveitamento de oxigênio pelos tecidos. Como a absorção do HCN é rápida, os sintomas da intoxicação aparecem logo após ou durante a ingestão da planta e podem culminar com a morte em poucos segundos, com convulsões e parada respiratória. Doses menores causam respiração acelerada e mais profunda, taquicardia, mucosas visíveis de cor vermelho vivo, depois cianóticas, tremores

musculares, andar cambaleante, queda, contrações tônicas e clônicas e coma (CLARK; WEISS, 1952).

Em casos agudos, não se observa qualquer lesão à necropsia, apenas uma coloração arterial vermelho-brilhante é observada no sangue venoso. À histopatologia, em animais que sobreviveram por mais tempo, ou foram expostos várias vezes ao cianeto, pode ser observada necrose focal da substância cinzenta e branca no cérebro. Essas lesões são semelhantes as do envenenamento pelo monóxido de carbono; acredita-se que seja decorrente da hipóxia (JONES; HUNT; KING, 2000).

Estudos toxicológicos são importantes quando se suspeita de intoxicação por plantas cianogênicas, esta toxicidade pode ser confirmada pela presença e quantificação do HCN em fígado, músculo e amostras de conteúdo de rúmen. (HARAGUCHI, 2003, TOKARNIA; DÖBEREINER; PEIXOTO, 2000)

O tratamento tradicional é feito através de aplicação endovenosa de hipossulfito de sódio, que induz a formação de metemoglobina, que se combina com o HCN e forma a cianometemoglobina, que é uma substância atóxica. O HCN é então liberado e fixado pelo tiosulfato para formar tiocianeto, que é então liberado pela urina (TOKARNIA; DÖBEREINER; PEIXOTO, 2000).

No Brasil, as intoxicações por *plantas cianogênicas* são menos frequentes e importantes do que as que ocorrem pelas plantas que causam “morte súbita” (Ibid.). As principais plantas cianogênicas que causam intoxicação no Brasil são:

***Manihot*** é o gênero mais importante do grupo das plantas cianogênicas; pertence à família Euphorbiaceae e a espécie mais conhecida é a *Manihot esculenta* Grantz. Os termos “mandioca”, “macaxeira”, “aipim” são utilizados para denominar as variedades pobres (mansas) em glicosídeos cianogênicos (linamarina, faseolunatina e lotaustralina). Já as variedades “bravas” são ricas nesses compostos e são utilizadas na fabricação de farinha de mandioca, goma e polvilho; nesses casos, a eliminação do glicosídeo é feita através do calor (Ibid.).

Existem ainda outras espécies de *manihot* silvestres, conhecidas como “maniçobas” em forma de árvores ou arbustos que ocorrem em todo o país; duas delas são a *Manihot piauhyensis* Ule e a *Manihot glaziovii* Muell Arg. (Ibid.).

***Prunus sphaerocarpa***, conhecida como “pessegueiro-bravo”, é uma planta da família Rosaceae rica no glicosídeo cianogênico amigdalina. A planta pode ser encontrada nas regiões Sudeste e Sul do Brasil (Ibid.).

Saad e Camargo (1967) diagnosticaram intoxicação por *P. sphaerocarpa* em bovinos e caprinos, no Estado de São Paulo, e determinaram sua toxidez através de experimentos com caprinos. Gava et al. (1992) confirmaram através de experimentos em bovinos, a toxidez do *Prunus selowii* Sw (= *Prunus sphaerocarpa*) que, de acordo com veterinários e criadores, causaria freqüentes caso de intoxicação em bovinos no Estado de Santa Catarina. Nos experimentos a dose tóxica variou de 3,5 a 5g/kg.

***Piptadenia macrocarpa* Benth. (= *Anadenanthera macrocarpa* (Benth.) Brenan)**, planta pertencente à família Leguminosae Mimosoidea, conhecida como “angico-preto”, é encontrada em todo Nordeste (TOKARNIA; DÖBEREINER; PEIXOTO, 2000).

Tokarnia et al. (1999b) ao realizarem experimentos com a *P. macrocarpa* verificaram que as folhas frescas coletadas em outubro (fase de brotação) são mais tóxicas que em março, quando maduras e que as folhas dessecadas continuam tóxicas, mas em questão de meses perderam a toxidez.

Silva, et al. (2006) ao investigarem a ocorrência de diferentes intoxicações nas regiões do Seridó e Oriental do Rio Grande do Norte, realizaram entrevistas com 82 pessoas, entre produtores e técnicos que relataram que a intoxicação pela *P. macrocarpa* ocorria em 17 municípios após a quebra e queda de galhos durante as chuvas ou ventanias, corte da planta para aproveitamento da madeira ou através da brotação da planta.

***Piptadenia viridiflora* (Kunth.) Benth.**, conhecida popularmente como “espinheiro” ou “surucucu”, árvore pertencente à família Leguminosae Mimosoidea, é encontrada no Oeste da Bahia (TOKARNIA; DÖBEREINER; PEIXOTO, 2000) e se revelou tóxica para bovinos, por causar quadro clínico-patológico semelhante ao observado na intoxicação por *P. macrocarpa* (TOKARNIA et al., 1999b).

***Sorghum vulgare* e outras gramíneas tóxicas**, tornam-se perigosas quando fatores que impedem seu pleno desenvolvimento ou provocam seu murchamento, como estiagem, geadas e pisoteio, favorecem o aparecimento de altos teores de glicosídeos cianogênicos ou a liberação de HCN. Dentre essas as mais conhecidas são *Cynodon*, *Triglochin* e *Sorghum*. Essas gramíneas são mais perigosas quando em brotação (HENRICI, 1926).

Foi relatada a ocorrência de intoxicação cianídrica em bovinos em pastagens de *cynodon* (“tifton 68”), em dois surtos da doença em fevereiro de 1996 e fevereiro de 1997. O quadro foi reproduzido experimentalmente, no qual folhas verdes da planta foram administradas por via oral a bezerros e a dose letal situou-se em 8g/kg (GAVA et al., 1998b).

Um surto de intoxicação por *Sorghum halepense* (L.) Pers., foi descrito no município de Santa Luzia, semi-árido da Paraíba; dois de nove animais postos no pasto na fase de

rebrotam e morrem. À necropsia foram observados congestão e cianose das mucosas, musculatura escura, pulmão com pontos hemorrágicos e edema, além das folhas das plantas no rúmen. O teste do papel picro-sódico apresentou resultado positivo (NÓBREGA JR. et al., 2006).

### **2.3.2 *Ricinus communis* L. (folhas e pericarpo)**

Arbusto da família Euphorbiaceae, tem os nomes populares de “mamona” ou “carrapateira”. A planta ocorre em todo o Brasil e a intoxicação natural só tem sido verificada em bovinos. A ingestão das folhas e/ou do pericarpo causam predominantemente sintomas neuromusculares (TOKARNIA; DÖBEREINER; PEIXOTO, 2000).

A condição para que ocorra a ingestão da planta provavelmente é a fome, que pode inclusive provocar a invasão de animais em áreas cultivadas (TORRES; FERNANDES, 1941).

A dose letal é aproximadamente 20g/kg (DÖBEREINER; TOKARNIA; CANELLA, 1981; TOKARNIA; DÖBEREINER; CANELLA, 1975). No caso das folhas os primeiros sintomas ocorrem entre três e seis horas após a ingestão da planta; a evolução é aguda e leva de 4 a 16 horas desde o início dos sintomas até a morte do animal. Já no caso do pericarpo, os primeiros sintomas aparecem entre 1 hora e 45 minutos a 4 horas e 30 minutos após a ingestão da planta e a evolução varia de 1 hora e 30 minutos a 4 horas e 40 minutos do início dos sintomas até a morte do animal (TOKARNIA; DÖBEREINER; PEIXOTO, 2000).

Os sintomas provocados pela ingestão das folhas e do pericarpo são idênticos, e de ordem neuromuscular. Os animais mostram andar desequilibrado, deitam-se com dificuldade após curta marcha, apresentam tremores musculares, sialorréia, movimentos de mastigação, às vezes eructação excessiva e recuperação ou morte rápida (Ibid.).

Os achados de necropsia são sempre negativos, a não ser o rápido aparecimento de pseudo-timpanismo logo após a morte do animal no caso da ingestão das folhas. A microscopia revela, sobretudo no caso da ingestão das folhas, leve a acentuada vacuolização do parênquima hepático (Sudan III negativo) (Ibid.).

## **2.4. Condições com Evolução Aguda ou Superaguda a Serem Consideradas no Diagnóstico Diferencial.**

No meio rural, acredita-se que o carbúnculo hemático (na Região Sudeste) e os acidentes ofídicos (na região Norte) sejam freqüentes. Por esses motivos, essas enfermidades devem ser levadas em consideração no diagnóstico diferencial das plantas que causam morte súbita.

### **2.4.1. Carbúnculo hemático**

O carbúnculo hemático é uma doença rara no Brasil, que ocorre de forma esporádica do Vale do Paraíba até o Rio de Janeiro e sul de Minas Gerais; no nordeste no Rio Grande do Norte e no Rio Grande do Sul na região da Campanha e da Fronteira-oeste. (LANGENEGGER, 1994).

No Rio Grande do Sul, em um período de pelo menos dez anos, mais de trezentos materiais suspeitos de carbúnculo hemático, provenientes de animais da Depressão Central e Planalto Médio, foram analisados pelo laboratório de Doenças Infecciosas do Curso de Medicina Veterinária da Universidade Federal de Santa Maria e nenhum caso positivo foi observado (SANTOS, 1999).

O diagnóstico do carbúnculo hemático normalmente é realizado laboratorialmente com o auxílio da necropsia em função da morte rápida, o que impede, na maioria das vezes, a observação dos sinais clínicos (LANGENEGGER, 1994).

A rápida putrefação da carcaça, o “rigor mortis” ausente ou incompleto, os derrames de sangue não-coagulado pelas aberturas naturais, os edemas generalizados acompanhados de hepatomegalia e, principalmente, extensa esplenomegalia, por vezes, com áreas de edemas gelatinosos, são lesões indicativas de carbúnculo hemático (Ibid.).

Jones, Hunt e King (2000) relatam que as alterações histopatológicas são determinadas pela grande quantidade de bacilos antrax no sangue e na maioria dos outros tecidos, que podem ser demonstrados nos esfregaços ou em secções histológicas. No baço, a arquitetura fica obscurecida pelo grande número de eritrócitos; os folículos linfóides não são discerníveis e numerosos eritrócitos e detritos celulares inundam os seios e os cordões esplênicos. Os bacilos são facilmente demonstráveis nas secções de baço, com coloração de Gram.



## 2.4.2 Acidentes ofídicos

Tokarnia e Peixoto (2006) verificaram durante viagens de estudo pelo Brasil e nos trabalhos de diagnóstico de rotina no Setor de Anatomia Patológica do antigo Instituto de Biologia Animal, que nunca estabeleceram um diagnóstico de acidente ofídico em bovino. Por outro lado, as referências por parte de fazendeiros, vaqueiros e veterinários, à ocorrência e à importância de acidentes ofídicos, constituíram uma constante nos históricos fornecidos.

### a) Acidente crotálico

Não há relatos de *casos naturais* de acidentes por *Crotalus* em bovinos no Brasil. Quase tudo que se sabe sobre a ação do veneno de serpentes desse gênero e sobre o correspondente quadro clínico-patológico do envenenamento crotálico em bovinos, se baseia na experimentação (TOKARNIA; PEIXOTO, 2006). Segundo esses mesmos autores, ocorre uma lesão renal, que é referida como necrose tubular aguda, mas também têm sido relatadas glomerulonefrite e nefrite intersticial agudas, degeneração hídrica e presença de cilindros de mioglobina. Nos músculos encontra-se necrose hialina das fibras musculares esqueléticas. No fígado haveria degeneração hídrica dos hepatócitos com localização centro-lobular. As hemorragias seriam raras nos órgãos internos, porém ocorreriam com maior frequência no sistema nervoso central. As causas mais importantes de morte são a insuficiência respiratória aguda e o choque. Este último é menos frequente no acidente crotálico do que nos acidentes botrópico e laquélico.

Após a inoculação de veneno de *C. durissus terrificus* em 13 bovinos não foram observados necrose ou lesão local aparente até o óbito (ARAÚJO; ROSENFELD; BELLUOMINI, 1963).

Em experimentos com envenenamento crotálico em 92 bovinos, verificou-se um quadro de dificuldade de locomoção, andar cambaleante e incoordenação motora, entre seis e 21 horas após a inoculação, além de decúbito esternal e abdominal lateral entre seis e 48 horas, acompanhados de fenômenos subjetivos de dor, parestesia local, obnubilação, imobilidade do globo ocular com reflexos palpebrais normais, ausência de hemoglobinúria, micções normais, sialorréia, anorexia, adipisia, timpanismo, dificuldade de eructação por decúbito e hipotonia ruminal (BELLUOMINI et al., 1983).

Dezesseis bovinos inoculados experimentalmente com 0,05 mg/kg de veneno de *C. durissus terrificus*, dos quais 12 foram submetidos à soroterapia, mostraram lesões

congestivo-hemorrágicas em todos os órgãos, sob a forma de petéquias e sufusões nas serosas e mucosas e, às vezes, na região subdural do sistema nervoso central. No ponto de inoculação não foram observadas alterações ao exame clínico, porém no exame anátomo-patológico notou-se, na derme e na hipoderme, discreto processo inflamatório do tipo sero-purulento e musculatura adjacente esbranquiçada. Ao exame microscópico havia necrose hialina nas paredes das arteríolas, no miocárdio e no fígado. Nos rins, alterações proeminentes, desde degeneração hidrópica até necrose tubular com o aparecimento de cilindros hialinos e albumina no espaço intra-capsular foram observados (SALIBA; BELLUOMINI; LEINZ, 1983).

Lago (1996) inoculou por via intramuscular o veneno de *C. durissus terrificus* em cinco bovinos com dois a três anos na dose de 0,03 mg/kg e observou severo quadro neurológico, caracterizado cronologicamente por apatia, letargia profunda, mioclonias, diminuição do tônus muscular, diminuição de reflexos superficiais, incoordenação motora, decúbito lateral, movimentos de pedalagem, perda de sensibilidade à dor “profunda”, paralisia flácida, dispnéia pela dificuldade de contração dos músculos da respiração e óbito entre 20h42min a 39h24min após a inoculação. Pequeno edema transitório foi observado no local da inoculação. Houve aumento moderado do tempo de coagulação sanguínea, leucocitose, hipofibrinogenemia e aumento da concentração sérica de uréia em 23% e de creatinaquinase em 66%. As alterações anátomo-histológicas consistiram em leves hemorragias nos pulmões, intestinos, músculos, e em maior intensidade, no coração. Nos músculos esquelético e cardíaco havia degeneração hialina, vacúolos e infiltrados celulares.

Graça et al. (2008) reproduziram experimentalmente o envenenamento crotálico - *Crotalus durissus terrificus* (Cascavel sul-americana) em dez bovinos através de inoculação por via subcutânea. O animal que recebeu dose de 0,03 mg/kg p.v. morreu 7h40min após a inoculação. A dose de 0,015 mg/kg p.v. provocou a morte em quatro de sete bovinos inoculados enquanto os dois animais envenenados experimentalmente com 0,0075 mg/Kg p.v. adoeceram discretamente e se recuperaram. O início dos sintomas variou entre 1h30min e 13h45min. A evolução oscilou entre 5h25min e 44h59min para os animais que morreram e entre 33h15min e 17 dias entre os animais que se recuperaram. Os principais sinais nervosos observados foram a diminuição da resposta aos estímulos externos, reflexos hipotônicos, arrastar das pinças no solo, letargia aparente, dificuldade em ultrapassar obstáculos, paralisia do globo ocular, decúbito esternal e lateral e paralisia da língua. Foi relatado ainda adipsia constante e petéquias nas mucosas vaginal e conjuntival. Foi verificado aumento discreto a moderado do tempo de sangramento em seis animais e aumento moderado do tempo de

tromboplastina parcial ativada em sete bovinos. Houve moderada leucocitose com neutrofilia, linfopenia relativa, eosinopenia e monocitose e discreto aumento do número de bastões. Foi evidenciado significativo aumento dos níveis séricos de creatinaquinase na ordem de dez vezes. Não foram observadas alterações significativas na urinálise. À necropsia foi verificado edema quase imperceptível no local da inoculação, discretas petéquias e sufusões no epicárdio, omento, vesícula biliar e mucosa da bexiga. O exame histopatológico revelou necrose (hialinização) de grupos de miócitos ou em miócitos isolados em dez diferentes músculos examinados, próximos ou distantes do local de inoculação.

#### **b) Acidente botrópico**

Há poucos estudos de *casos naturais* de acidentes letais por *Bothrops* em bovinos. Foram feitos muitos experimentos com o veneno de serpentes do gênero *Bothrops* nessa espécie, porém sem descrição detalhada do quadro clínico-patológico (ARAÚJO; BELLUOMINI, 1960/62; ARAÚJO; ROSENFELD; BELLUOMINI, 1963; BELLUOMINI et al., 1983). Novaes et al. (1986) forneceram alguns dados sobre o quadro clínico-necroscópico de bovinos (sem descrição das alterações histológicas) envenenados experimentalmente através de picada ou injeção do veneno de diversas espécies de *Bothrops*, enquanto Oliveira, et al. (2004a) e Oliveira, et al. (2004b), relatam os achados histopatológicos em 2 bovinos e as alterações sanguíneas em 5 vacas envenenadas através da inoculação do veneno de *B. alternatus*.

No quadro patológico de envenenamento botrópico há, no local da injeção, forte hemorragia e edema com necrose de coagulação do tecido subcutâneo e dos músculos estriados subjacentes, hemorragias em vários órgãos internos e trombose hialina nos capilares em 60% dos casos, principalmente no pulmão (em 47% dos casos). Os autores chamam a atenção para o valor que poderia ter esta última lesão para o diagnóstico do envenenamento ofídico. No rim foram encontradas somente lesões caracterizadas por hiperemia e hemorragias. As causas da morte, em geral, são insuficiência renal aguda (IRA) e hemorragias incontroláveis, além do choque (AMORIM; MELLO; SALIBA, 1951).

Segundo Méndez (2001) o diagnóstico de acidente botrópico não é fácil, porque geralmente o ataque da cobra não é visto. Deve-se observar o estado geral do animal e, principalmente, áreas edematosas que geralmente ocorrem na cabeça ou em um dos membros, marcas de dentes nessas áreas e presença de hemorragias nasais, orais e retais.

No Brasil, só há descrição de dois casos fatais em bovinos por serpentes do gênero *Bothrops*, evidenciados por Grunert, (1967), Grunert & Grunert, (1969) e Menezes (1995/96).

Em sete casos naturais de envenenamento botrópico diagnosticados na clínica de bovinos da escola de Medicina Veterinária da Universidade Federal da Bahia, nos anos de 1985-1995, a sintomatologia caracterizava-se por apatia, súbito “edema” no local da picada, dor, aumento de volume dos linfonodos regionais, hipertermia, anorexia, taquicardia, polipnéia mista, claudicação, além de necrose no local da picada, diminuição da coagulabilidade sangüínea e aborto. Dos sete animais apenas um morreu, no mesmo dia (bezerra com idade de um dia). À necropsia foram observados, acentuado “edema” e grande área de necrose no local da ferida, da qual fluía líquido com secreção sero-sanguinolenta, hemorragia retal e vaginal, petéquias nos linfonodos superficiais, no epicárdio, na mucosa intestinal, na mucosa da bexiga, congestão dos pulmões e “incoagulabilidade” do sangue (MENEZES, 1995/96).

No período de 1964 a 1966, deram entrada no Hospital de Clínicas Veterinárias da Universidade do Rio Grande do Sul, quatro vacas com manifestações características de envenenamento botrópico. O principal sintoma observado foi um considerável aumento de volume, de consistência macia, no local da picada. Se a picada era na cabeça, havia dispnéia e inquietação, se nos membros, verificava-se andar claudicante. Nos casos mais graves, havia hemorragia pela boca e pelas narinas, as fezes eram aquosas e hemorrágicas e as mucosas anêmicas. Foi observado necrose no local da picada, a partir do 2º e 3º dias. Até o 3º dia, a tumefação aumentava pouco a pouco, depois começava a diminuir devagar a partir do 5º dia. Andar cambaleante, inapetência, apatia e gemidos, aumento das freqüências cardíaca e respiratória, conjuntivas e mucosas congestas também foram observadas. Só uma vaca recebeu, por via endovenosa, soro anti-ofídico 6 horas após o acidente, porém teve o mesmo quadro clínico que os outros animais que não receberam o soro anti-ofídico. Apenas uma dessas vacas gravemente afetada morreu com hemorragias pelas narinas, boca e reto. À necropsia deste animal observaram-se “edema” e hemorragias dos tecidos subcutâneos no local da picada, graves hemorragias nas cavidades corporais e no trato digestivo. No coração e nas mucosas da cavidade bucal, estômago, intestino e nos órgãos urinários e sexuais havia alterações hiperêmico-hemorrágicas. Não há descrição das alterações histológicas (GRUNERT, 1967; GRUNERT & GRUNERT, 1969).

Caldas et al. (2008) realizou experimentos inoculando veneno botrópico - *Bothrops alternatus* em cinco bovinos por via subcutânea, nas doses de 0,0625, 0,125 e 0,25 mg/kg e em dois outros por via intramuscular nas doses de 0,25 e 0,45 mg/kg. Seis bovinos foram a óbito e um recuperou-se. Os sinais clínicos tiveram início entre 25 minutos e 5 horas e 30 minutos após a inoculação. O período de evolução variou de 7 horas e 18 minutos a 92 horas. O quadro clínico, independentemente das doses, caracterizou-se por aumento de volume (hemorragia/ hematoma) no local da inoculação, tempo de sangramento e de preenchimento capilar aumentados, mucosas hipocoradas e diminuição da resposta aos estímulos externos. O exame laboratorial revelou discreta a acentuada anemia normocítica normocrômica, trombocitopenia, discreta redução de fibrinogênio e proteínas plasmáticas totais, hematócrito e hemoglobina diminuídos, além de leve aumento de creatinaquinase e desidrogenase láctica. À necropsia, os principais achados eram extensos hematomas e áreas de hemorragia no tecido celular subcutâneo e nos músculos do local de inoculação, que em alguns casos estendia-se até a extremidade do membro. Havia petéquias na submucosa do rúmen e omaso, mucosa do abomaso e na vesícula biliar. É relatado ainda que o cólon, reto e região perinental encontravam-se envoltos por coágulos de sangue. Observou-se sangue não-coagulado no lúmen do intestino delgado e o endocárdio esquerdo apresentava extensas hemorragias. Na histopatologia verificou-se necrose, sob forma de hialinização das fibras musculares, que foi mais marcada nos locais de inoculação. A necrose foi maior nos animais que receberam o veneno por via intramuscular. O aumento de volume no local da picada era constituído por sangue e não edema. Não foram observadas mioglobínúria, nem lesões macro ou microscópicas nos rins.

### **2.4.3 “Falling disease”**

A “falling disease”, uma das manifestações da carência de cobre, é uma enfermidade caracterizada por “morte súbita” em animais e foi descrita pela primeira vez por Bennets, Beck e Harley (1948).

No Brasil, a “falling disease” foi descrita pela primeira vez em bovinos, em propriedades localizadas às margens da Lagoa Mirim e Lagoa dos Patos, no Rio Grande do Sul por Marques et al. (2003). Nessa ocasião, animais aparentemente normais, quando movimentados, caíam e morriam subitamente, apresentando apenas tremores musculares. Nos animais necropsiados não foram observadas lesões significativas. Bennets, Beck e Harley (1948) relatam que ao exame histológico, há fibrose cardíaca em bovinos que morreram

subitamente por carência de cobre. Hemossiderose no fígado, baço e linfonodos são também verificados em animais com deficiência de Cu (TOKARNIA et al., 1968; TOKARNIA et al., 1971; TOKARNIA et al., 1999a).

## **3 MATERIAL E MÉTODOS**

### **3.1 Intoxicação Natural**

#### **3.1.1 Animal**

Bovino, fêmea, mestiço, pesando aproximadamente 250 kg. Os animais que morreram anteriormente a este não foram necropsiados.

#### **3.1.2 Local**

A colheita do histórico, o exame clínico e a necropsia do animal intoxicado naturalmente foram realizados na propriedade onde ocorreu o surto, em Rio Bonito, Rio de Janeiro. O material coletado para estudo histológico foi processado no Setor de Anatomia Patológica, Projeto Sanidade Animal, Embrapa/UFRRJ e na PESAGRO-Niterói.

#### **3.1.3 Procedimentos utilizados na intoxicação natural**

A necropsia foi realizada aproximadamente duas horas após a morte do animal e fragmentos de fígado, baço, rim, coração, pulmão e músculo esquelético foram coletados, fixados em formol a 10% e enviados para análise histopatológica no Setor de Anatomia Patológica, Projeto Sanidade Animal. Fragmentos de cérebro, cerebelo e medula oblonga foram coletados (parte deles foi fixada em formol a 10% e parte foi congelada), de acordo com o manual do M.A.P.A. para diagnóstico de encefalopatias, e enviados para diagnóstico de raiva por imunofluorescência e inoculação em camundongo na PESAGRO-Niterói, RJ.

### **3.2 Intoxicação Experimental**

#### **3.2.1 Animais**

Na experimentação foram utilizados três bovinos mestiços, de ambos os sexos, com 90, 103 e 121kg, livres de doenças, endoparasitos e ectoparasitos que receberam, respectivamente, doses de 1g/kg, 0,5g/kg e 0,25g/kg da planta fresca procedente da propriedade onde ocorreu o caso de intoxicação natural (Tabela 3) e 5 coelhos, de ambos os

sexos, com peso entre 3.180 a 3.780g, que receberam 0,5g/kg, 0,25g/kg, 0,125g/kg, 0,0625g/kg e 0,0312g/kg da planta dessecada e moída, também procedente do local onde ocorreu a intoxicação natural (Tabela 4).

### **3.2.2 Local**

Os experimentos foram desenvolvidos no Setor de Anatomia Patológica, Projeto Sanidade Animal, Embrapa/UFRRJ. Os bovinos foram mantidos em baias, medindo 2m x 2m, com água e capim (*Panicum maximum*) à vontade.

Os coelhos, durante o estudo, permaneceram em gaiolas pré-fabricadas ferro galvanizado, com comedouro e bebedouro.

### **3.2.3 Procedimentos utilizados nos experimentos com bovinos**

Antes da administração da planta, os animais foram examinados, com avaliação da temperatura retal, da frequência cardíaca e respiratória, dos movimentos ruminais e das mucosas visíveis. Sendo o exame repetido de uma em uma hora até o óbito ou recuperação do animal.

Os experimentos com bovinos foram feitos em duas etapas.

A 1ª etapa foi realizada no dia 09/11/2006, e 1g/kg de folhas frescas da brotação de *P.elegans*, foi administrada manualmente, por via oral, ao bovino 5721 (30861) às 21:30 horas.

A 2ª etapa foi feita no dia 26/01/2007, e doses de 0,5g/kg e 0,25g/kg de folhas frescas de brotação de *P.elegans*, foram administradas manualmente, por via oral a dois bovinos 5719 (30884) e 5722 respectivamente, às 22:09 e 22:16 horas.

As necropsias foram feitas logo após a morte dos animais. Todos os órgãos foram avaliados e fragmentos de fígado, rim, baço, pâncreas, adrenal, coração, pulmão, intestino, músculo e do sistema nervoso central foram coletados e fixados em formol a 20%. Após a fixação em formalina, os fragmentos de órgãos foram desidratados em álcool absoluto, tratados com xilol, embebidos e incluídos em parafina, cortados de 3-5 micrômetros e corados pela Hematoxilina & Eosina (HE).



### **3.2.4 Procedimentos utilizados na experimentação em coelhos**

Doses de 0,5g/kg, 0,25g/kg, 0,125g/kg, 0,0625g/kg e 0,0312g/kg de *P. elegans* dessecada foram administradas por sonda intragástrica a 5 coelhos respectivamente. A planta foi coletada em 10/06/2006 na mesma fazenda onde houve o caso de intoxicação natural por *P. elegans*, situada no município de Rio Bonito, Estado do Rio de Janeiro. A planta foi secada a sombra durante três dias, triturada em moinho Wiley com malha 60 e conservada em vidros fechados com tampa plástica e guardados à temperatura ambiente. A administração foi feita sob forma de suspensão aquosa por via intragástrica, através de sonda (orogástrica) de plástico transparente de 0,5 cm de diâmetro interno, adaptada a um funil de separação, conforme técnica descrita anteriormente por Döbereiner et al. 1976.

A necropsia foi realizada logo após a morte do animal. Fragmentos de fígado, rim, baço, pâncreas, adrenal, estômago, útero, ovário, coração, pulmão, músculo e sistema nervoso central foram coletados, fixadas em formol a 20%, processados rotineiramente para histopatologia e corados pela HE.

## 4 RESULTADOS

### 4.1 Intoxicação Natural

#### 4.1.1 Aspectos epidemiológicos

Em uma pequena propriedade, de aproximadamente 10 hectares, localizada no município de Rio Bonito (RJ), vieram a óbito 13 bovinos, de ambos os sexos, sem raça definida, entre a segunda metade de maio e o fim de setembro de 2005. O rebanho era constituído por 35 bovinos mestiços, de 12 a 36 meses de idade; alguns animais foram adquiridos em março do mesmo ano. Os bovinos eram criados em regime de pastejo extensivo, não recebiam suplementação alimentar, porém tinham acesso a sal mineral comercial, em cochos não-cobertos. Todos os animais haviam sido vacinados contra raiva, febre aftosa e clostridiose.

#### 4.1.2 Histórico

Durante a primeira visita, realizada em 15 de agosto de 2005, o proprietário relatou que fazia uso de dois pastos, um na parte da “baixada” e outro na parte mais alta (morro). Quinze a 30 dias depois do rebanho ser introduzido no pasto mais alto, parte dos animais apresentaram relutância em caminhar (um deles não se movia, nem quando tangido), marcha desequilibrada, queda, dificuldade para levantar, decúbito lateral, movimentos de pedalagem, tremores musculares, respiração ofegante, mugidos e morte; alguns animais apresentavam fezes recobertas com muco. O proprietário relatou, ainda, que alguns animais foram encontrados mortos, sem apresentar sintomas prévios.

Durante a visita, dois animais apresentaram sintomatologia e um deles foi examinado. Além dos sinais acima relatados, constatou-se taquicardia e pupilas não-responsivas à luz. Esses dois últimos animais se recuperaram. Durante a vistoria das pastagens, observou-se, de início, apenas grande quantidade de *Cestrum laevigatum*, tanto no pasto do morro quanto no pasto da baixada. Foi solicitado ao proprietário que fizesse o controle de plantas invasoras no pasto, com a utilização de enxada e herbicida. Ele optou por fazer o uso de queimadas (fogo) em todo pasto do morro. Com isso as mortes cessaram, por um tempo.

A segunda visita ocorreu em 24 de maio de 2006, pois o proprietário realizou novo contato, para que fizessemos a necropsia de uma novilha, mestiça, de aproximadamente

250kg. O mesmo informou que, pela manhã deste dia, havia observado esse animal e o resto do rebanho, e não havia notado nenhuma alteração. Às 8:00 horas, o proprietário transferiu os animais do pasto do morro para a baixada e, após 20 minutos, encontrou a novilha morta. Iniciamos a necropsia do animal às 9 horas da manhã. Após a necropsia foi feita inspeção nos pastos da propriedade que estava significativamente invadida por *P. elegans* (Figuras 3 a 10). Em uma terceira visita, em 21 de novembro de 2006, observou-se que a planta brotava em grande quantidade a partir dos troncos.



**Figura 3.** Morte súbita em bovinos causada pela ingestão de *Pseudocalymma elegans* (Bignoniaceae) no município de Rio Bonito – RJ. Pastagem onde ocorreu o surto.





**Figura 4.** Morte súbita em bovinos causada pela ingestão de *Pseudocalymma elegans* (Bignoniaceae) no município de Rio Bonito – RJ. Pastagem onde ocorreu o surto.



**Figura 5.** Morte súbita em bovinos causada pela ingestão de *Pseudocalymma elegans* (Bignoniaceae) no município de Rio Bonito – RJ. Pastagem onde ocorreu o surto.





**Figura 6.** Morte súbita em bovinos causada pela ingestão de *Pseudocalymma elegans* (Bignoniaceae) no município de Rio Bonito – RJ. Pastagem onde ocorreu o surto, note as folhas novas de coloração roxa e a brotação ao lado da planta adulta.



**Figura 7.** Morte súbita em bovinos causada pela ingestão de *Pseudocalymma elegans* (Bignoniaceae) no município de Rio Bonito – RJ. *P. elegans*, detalhe das folhas e da gavinha.





**Figura 8.** Morte súbita em bovinos causada pela ingestão de *Pseudocalymma elegans* (Bignoniaceae) no município de Rio Bonito – RJ. *P. elegans*, brotos de coloração roxa.



**Figura 9.** Morte súbita em bovinos causada pela ingestão de *Pseudocalymma elegans* (Bignoniaceae) no município de Rio Bonito – RJ. *P. elegans*, folhas maduras e broto de coloração roxa.



**Figura 10.** Morte súbita em bovinos causada pela ingestão de *Pseudocalymma elegans* (Bignoniaceae) no município de Rio Bonito – RJ. *P. elegans* em floração.

#### **4.1.3 Necropsia**

O animal encontrava-se em decúbito lateral direito, apresentava bom escore corporal e mucosas normocoradas. Não foram observados ectoparasitos, lesão cutânea ou alterações dignas de nota ao exame dos órgãos.

#### **4.1.4 Histopatologia**

O rim apresentava leve infiltração inflamatória linfo-plasmocitária intersticial, multifocal, localizada, sobretudo junto a glomérulos. O fígado e baço não apresentavam lesões significativas, entretanto, estavam parcialmente autolisados. Havia leve enfisema pulmonar.

#### **4.1.5 Imunofluorescência e inoculação em camundongo**

Ambos os testes foram negativos para diagnóstico de Raiva.

## **4.2. Reprodução Experimental em Bovinos**

### **4.2.1 Exame clínico realizado antes da administração da planta**

Antes da administração da planta todos os animais passaram por exame clínico, no qual foram avaliados, a temperatura retal, frequência cardíaca, frequência respiratória, movimentos ruminais e mucosas visíveis, não sendo observado nenhuma alteração. Após a administração da planta o exame foi repetido de uma em uma hora até o óbito ou recuperação do animal.

#### Experimento realizado em 09 de novembro de 2006.

Bovino 5721 (30861) recebeu 1g/kg. Temperatura retal 38.5°C, frequência cardíaca 76 bpm, frequência respiratória 20 mpm, movimentos ruminais 1 completo e 1 incompleto em 2 minutos e mucosas normocoradas.

#### Experimento realizado em 26 de janeiro de 2007.

Bovino 5719 (30884) recebeu 0,5g/kg. Temperatura retal 40°C, frequência cardíaca 108 bpm, frequência respiratória 40 mpm, 3 movimentos ruminais completos em 2 minutos e mucosas normocoradas.

Bovino 5722 recebeu 0,25g/kg. Temperatura retal 40°C, frequência cardíaca 120 bpm, frequência respiratória 32 mpm, 2 movimentos ruminais em 2 minutos e mucosas normocoradas.

### **4.2.2 Influência do exercício**

O bovino 5721 (30861) que recebeu 1g/kg, não foi exercitado, pois foi encontrado morto com temperatura de 38,5° C, mucosas úmidas, sem “*rigor mortis*” e sangue não coagulado. Embora tenham começado a apresentar os sintomas antes do exercício, os outros dois animais 5719 (30884) e 5722 foram exercitados, e sempre que isso ocorria os sinais clínicos eram precipitados, acentuados e tornavam-se mais evidentes.



### 4.2.3 Evolução

O bovino 5721 (30861) que recebeu 1g/kg, foi encontrado morto 5 horas e 30 minutos após o início da administração da planta. O animal apresentava 38,5° C, mucosas úmidas, sem “*rigor mortis*” e sangue não coagulado.

O bovino 5719 (30884) que recebeu 0,5g/kg apresentou os primeiros sinais clínicos 3 horas e 24 minutos após o início da administração da planta. A morte ocorreu 73 horas e 12 minutos após o aparecimento dos primeiros sinais clínicos.

O bovino 5722 que recebeu 0,25g/kg apresentou os primeiros sinais clínicos 5 horas e 54 minutos após o início da administração da planta. Os sintomas duraram 28 horas e 6 minutos. Em seguida o animal se recuperou.

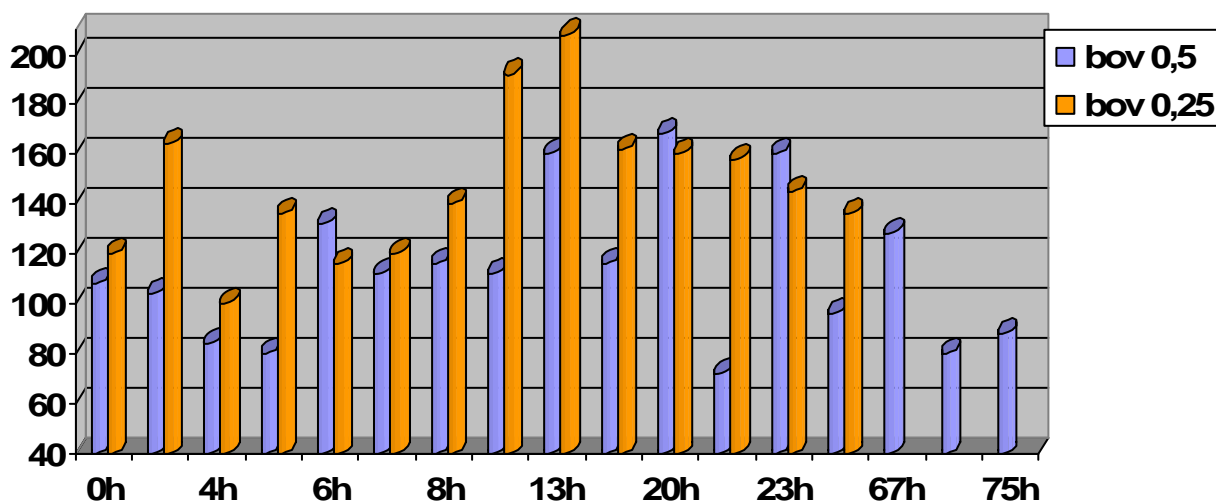
A dose de 0,25g/kg não foi capaz de levar o animal a óbito, porém causou sintomas.

### 4.2.4 Sintomas

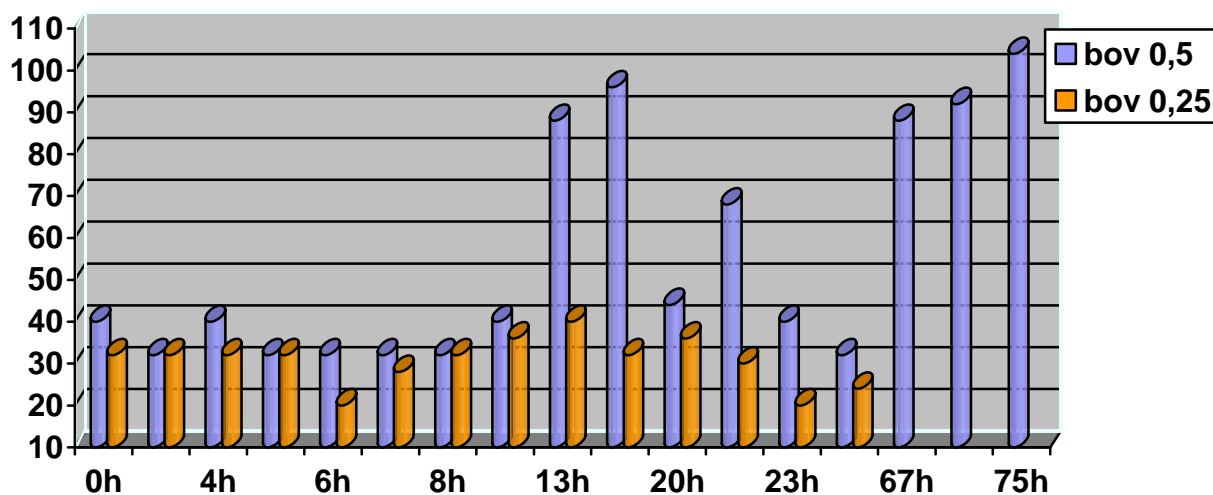
O bovino 5721 (30861) que recebeu a dose de 1g/kg foi encontrado morto no dia 10 de novembro de 2006 às 3 horas da manhã.

O bovino 5719 (30884) que recebeu a dose de 0,5g/kg apresentou as jugulares e veias colaterais da região da face e pescoço muito ingurgitadas, pulso venoso positivo, cabeça pendente, sonolência, taquicardia, dispnéia, mucosas levemente cianóticas, diminuição dos movimentos ruminais, algumas vezes atonia e leve timpanismo, relutância em se mover (mesmo quando tangido), tremores musculares generalizados, fezes moderadamente ressecadas, movimentos de pedalagem e decúbito. Veio a óbito no dia 30 de janeiro de 2007, às 2:45 da manhã.

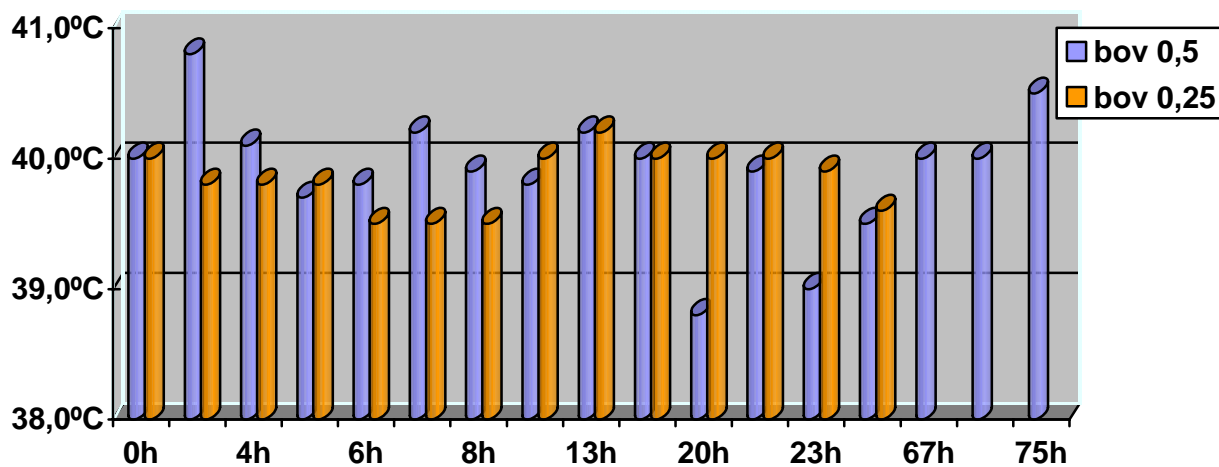
Já o bovino 5722 que recebeu a dose de 0,25g/kg, apresentou jugulares ingurgitadas, pulso venoso positivo, taquicardia, dispnéia, tremores musculares e relutância em se mover. O animal se recuperou (Gráfico 1, 2, 3 e 4).



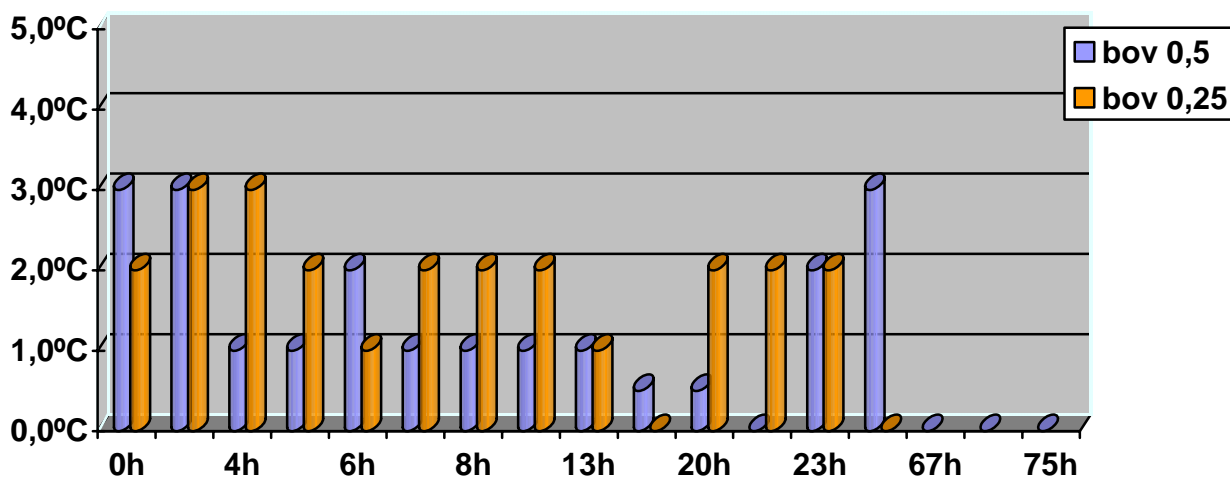
**Gráfico 1** - Variação da frequência cardíaca, do tempo “zero” (momento da administração) até o óbito ou melhora espontânea, nos bovinos intoxicados experimentalmente por *Pseudocalymma elegans* proveniente do município de Rio Bonito – RJ.



**Gráfico 2** - Variação da frequência respiratória, do tempo “zero” (momento da administração) até o óbito ou melhora espontânea, nos bovinos intoxicados experimentalmente por *Pseudocalymma elegans* proveniente do município de Rio Bonito – RJ.



**Gráfico 3** - Variação da temperatura retal, do tempo “zero” (momento da administração) até o óbito ou melhora espontânea, nos bovinos intoxicados experimentalmente por *Pseudocalymma elegans* proveniente do município de Rio Bonito – RJ.

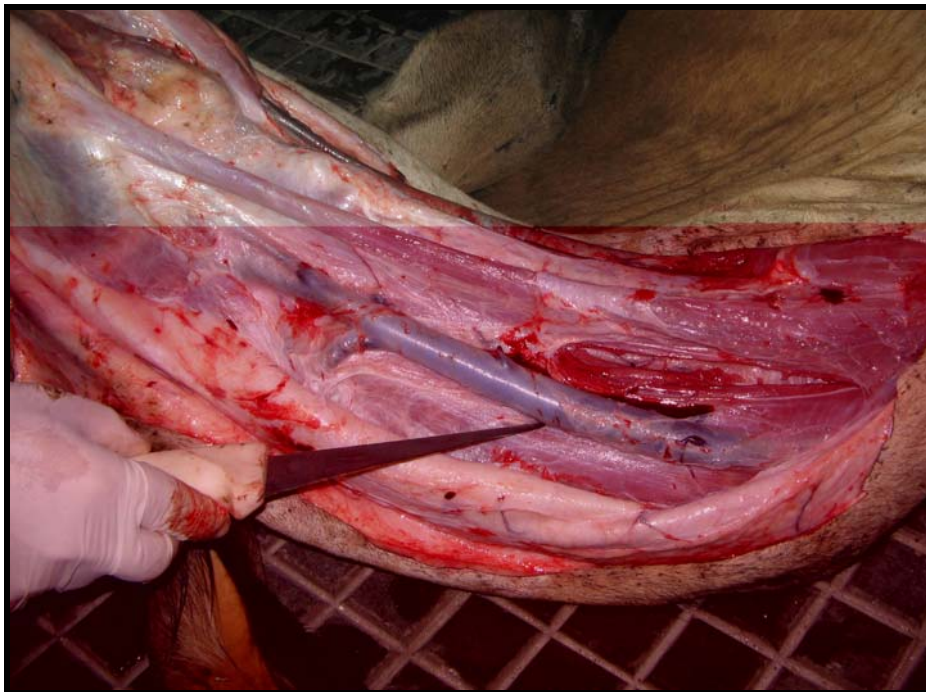

**Gráfico 4** - Variação dos movimentos ruminais, do tempo “zero” (momento da administração) até o óbito ou melhora espontânea, nos bovinos intoxicados experimentalmente por *Pseudocalymma elegans* proveniente do município de Rio Bonito – RJ.

#### 4.2.5 Necropsia

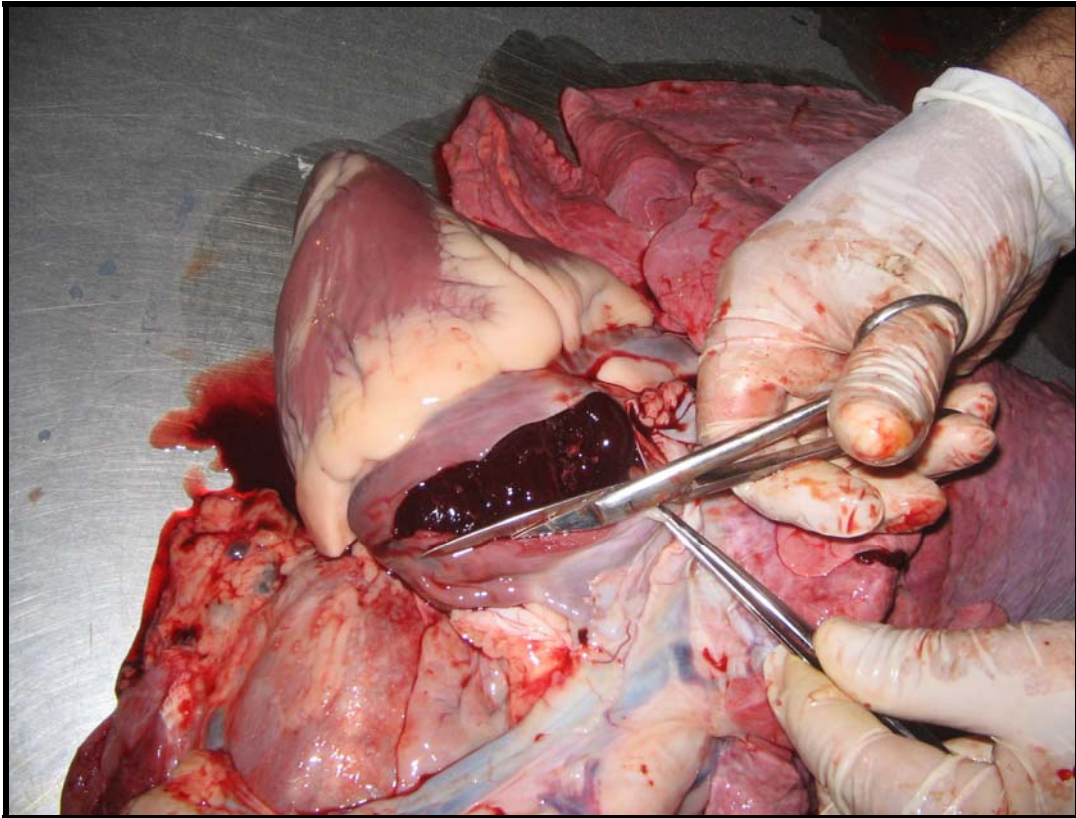
##### Bovino 5721 (30861) 1g/kg da planta fresca

Ao exame externo verificou-se que a carcaça do animal ainda estava quente (38° C), com ausência de “rigor mortis”, musculatura flácida e as mucosas estavam úmidas e havia marcado ingurgitamento das jugulares. A abertura da pele confirmou o marcado ingurgitamento das jugulares e presença de sangue não-coagulado (Figura 11).

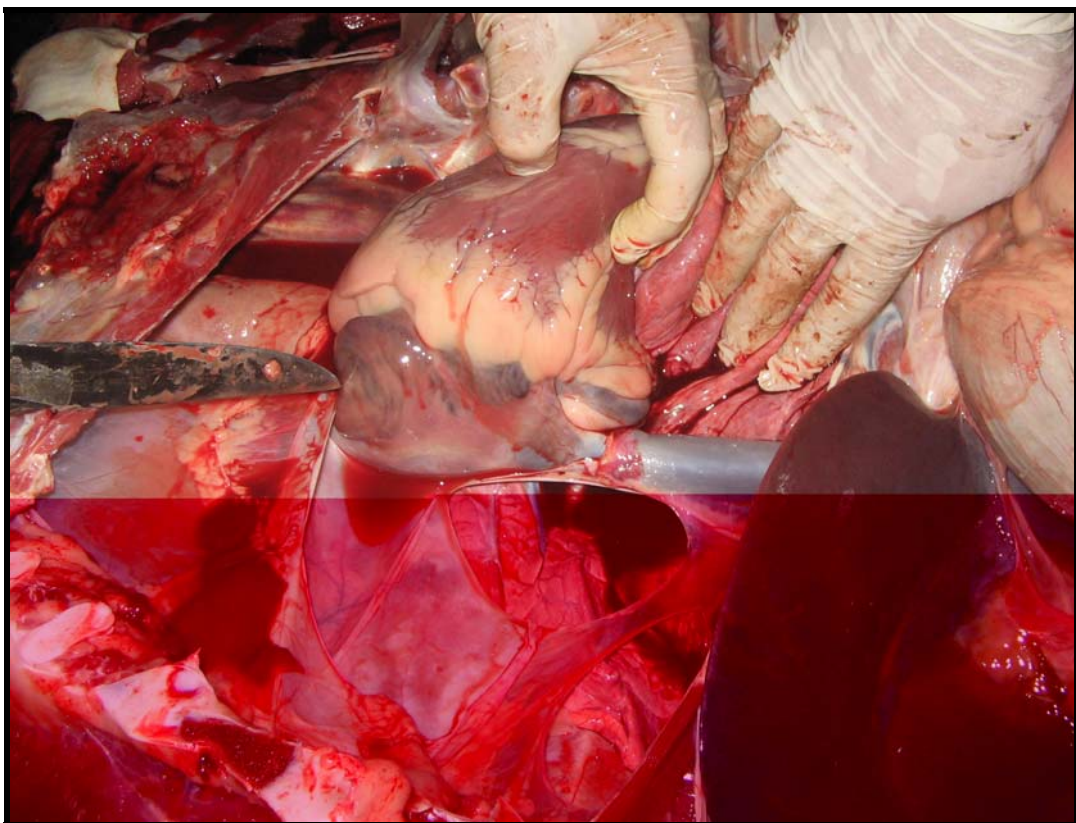


**Figura 11.** Morte súbita em bovinos causada pela ingestão de *Pseudocalymma elegans* (Bignoniaceaea) no município de Rio Bonito – RJ. Bovino 5721 (30861). Ingurgitamento da veia jugular.

Havia marcada dilatação da aurícula direita (Figura12) e da veia cava (Figura 13).



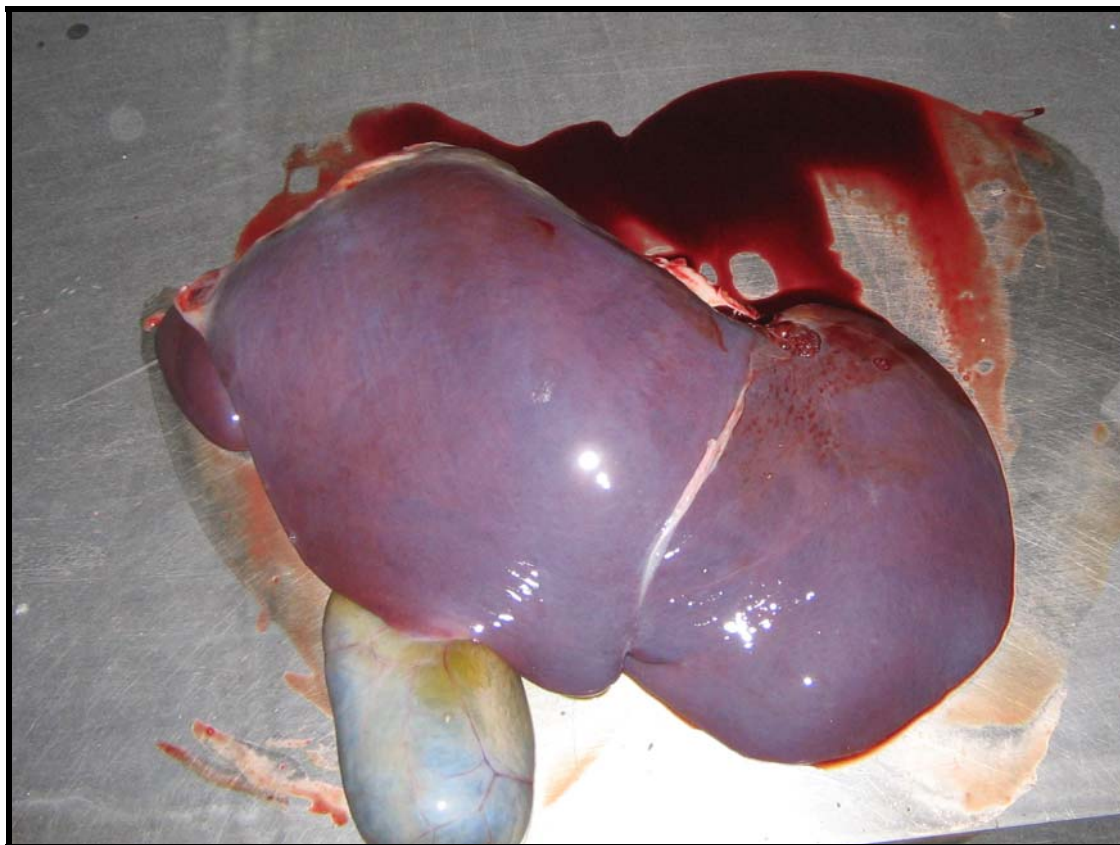
**Figura 12.** Morte súbita em bovinos causada pela ingestão de *Pseudocalymma elegans* (Bignoniaceaea) no município de Rio Bonito – RJ. Bovino 5721 (30861). Aurícula direita dilatada e repleta de sangue.



**Figura 13.** Morte súbita em bovinos causada pela ingestão de *Pseudocalymma elegans* (Bignoniaceaea) no município de Rio Bonito – RJ. Bovino 5721 (30861). Veia cava dilatada e repleta de sangue.

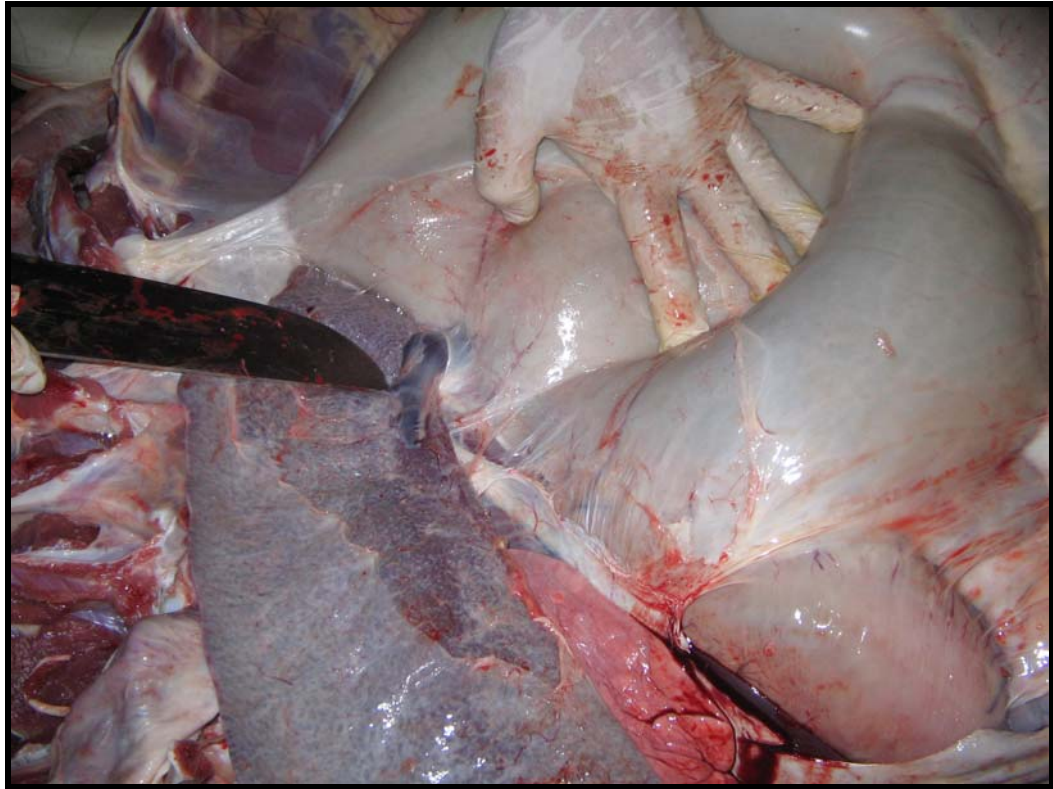


Observou-se moderada congestão hepática, com moderado a acentuado aumento de volume do órgão, que podia ser verificado pelo arredondamento de seus bordos; ao corte fluía grande quantidade de sangue não-coagulado (Figura 14).



**Figura 14.** Morte súbita em bovinos causada pela ingestão de *Pseudocalymma elegans* (Bignoniaceae) no município de Rio Bonito – RJ. Bovino 5721 (30861). Fígado congesto moderadamente aumentado e com bordos arredondados.

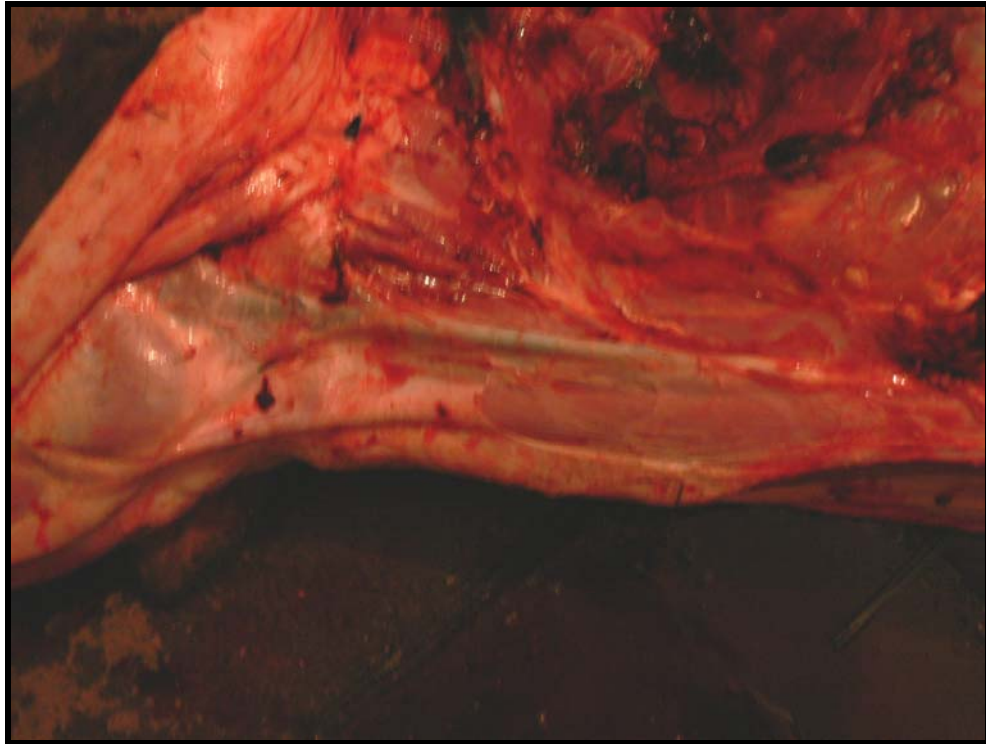
O baço apresentava leve aumento de volume e a veia esplênica estava leve a moderadamente ingurgitada (Figura 15). Adicionalmente observou-se discreta congestão renal.



**Figura 15.** Morte súbita em bovinos causada pela ingestão de *Pseudocalymma elegans* (Bignoniaceae) no município de Rio Bonito – RJ. Bovino 5721 (30861). Veia esplênica ingurgitada.

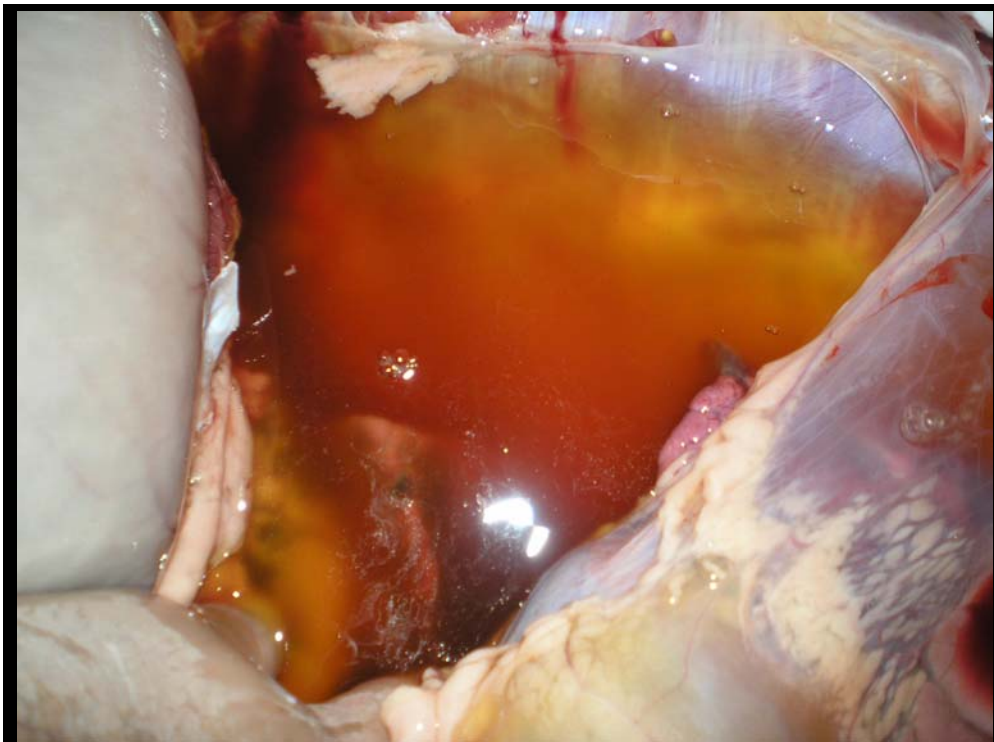
Bovino 5719 (30884) 0,5g/kg da planta fresca

O animal veio a óbito às 2:45h da manhã, apresentando temperatura de 38.5°C e presença de sangue na região perineal. As jugulares, ao exame externo, apresentavam-se ingurgitadas. A abertura da pele confirmou o marcado ingurgitamento das jugulares (Figura 16).



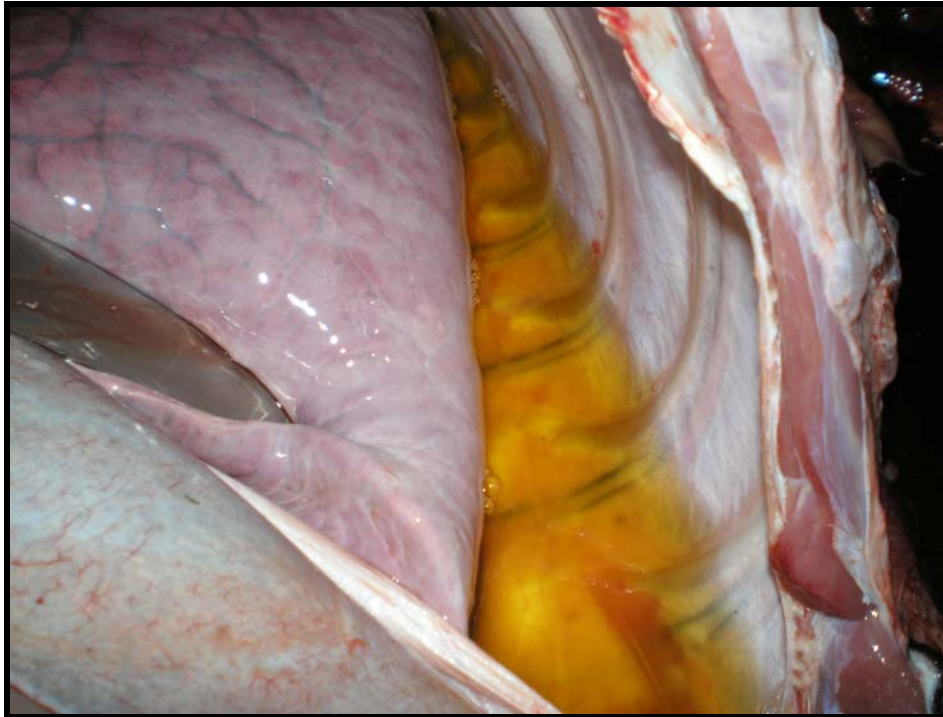**Figura 16.** Morte súbita em bovinos causada pela ingestão de *Pseudocalymma elegans* (Bignoniaceae) no município de Rio Bonito – RJ. Bovino 5719 (30884). Jugular ingurgitada.

Ao abrir a cavidade abdominal e torácica, foi observado grande quantidade de líquido com aspecto transparente (hidrotórax e hidroperitônio) (Figuras 17 e 18).



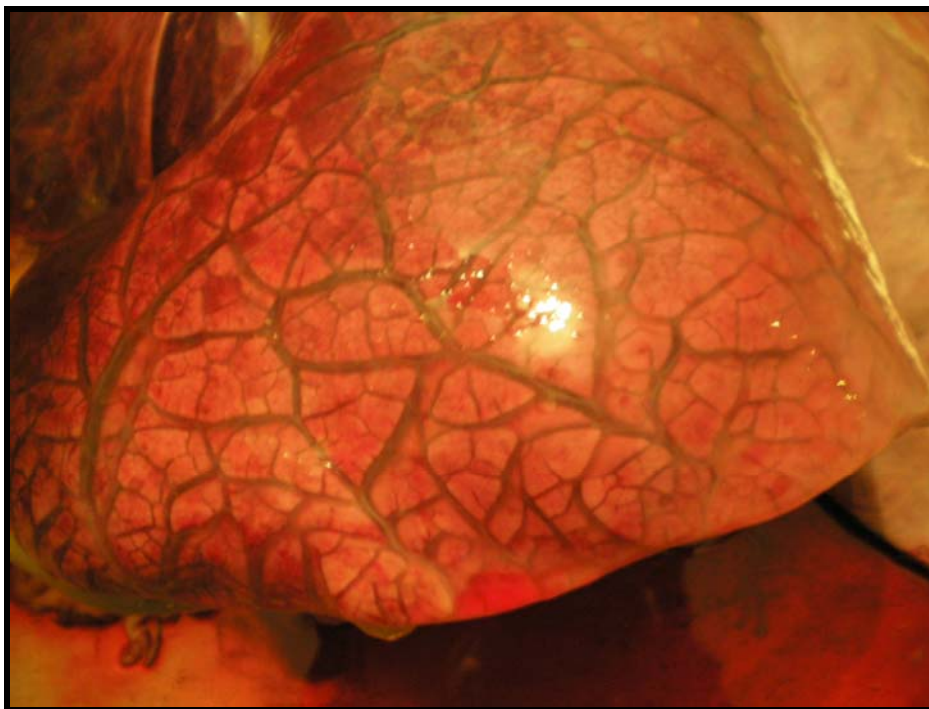
**Figuras 17.** Morte súbita em bovinos causada pela ingestão de *Pseudocalymma elegans* (Bignoniaceae) no município de Rio Bonito – RJ. Bovino 5719 (30884). Hidroperitônio





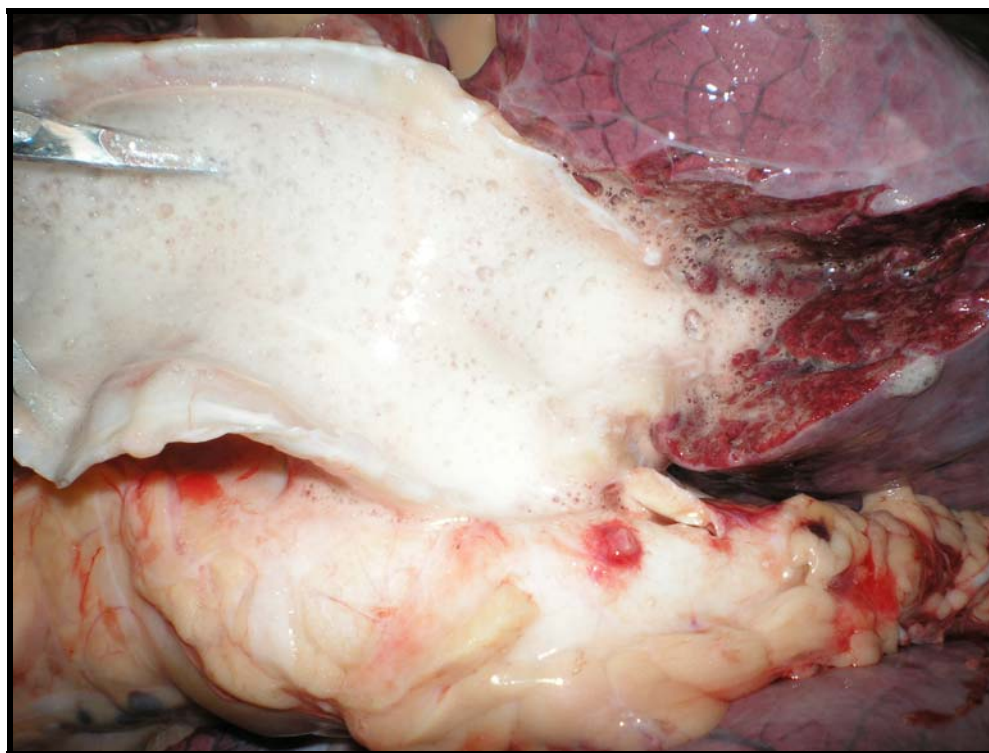
**Figura 18.** Morte súbita em bovinos causada pela ingestão de *Pseudocalymma elegans* (Bignoniaceae) no município de Rio Bonito – RJ. Bovino 5719 (30884).. Hidrotórax.

Os pulmões apresentavam-se edemaciados, bastante pesados, brilhantes e com distensão dos septos interlobulares por edema (Figura 19).



**Figura 19.** Morte súbita em bovinos causada pela ingestão de *Pseudocalymma elegans* (Bignoniaceae) no município de Rio Bonito – RJ. Bovino 5719 (30884). Pulmão edemaciado, com septos interlobulares distendidos por edema.

Havia presença de grande quantidade de espuma na traquéia (Figura 20).



**Figura 20.** Morte súbita em bovinos causada pela ingestão de *Pseudocalymma elegans* (Bignoniaceae) no município de Rio Bonito – RJ. Bovino 5719 (30884). Grande quantidade de espuma na traquéia.

O fígado apresentava-se congesto, com os bordos levemente arredondados.

Além das alterações descritas acima, o coração estava levemente pálido, com o lado direito moderadamente dilatado. O rim apresentava-se congesto com áreas pálidas variando de 0,3cm a 0,6cm. O abomaso tinha mucosas congestionadas e conteúdo muito ressecado. O jejuno também estava congesto.

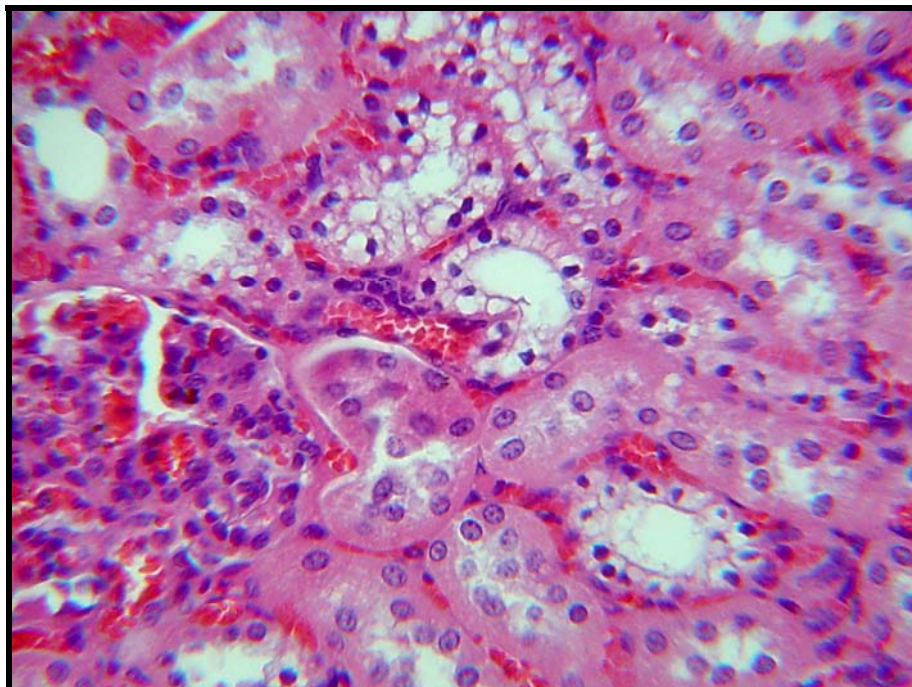
#### **4.2.6 Histopatologia**

##### Bovino 5721 (30861) 1g/kg de planta fresca

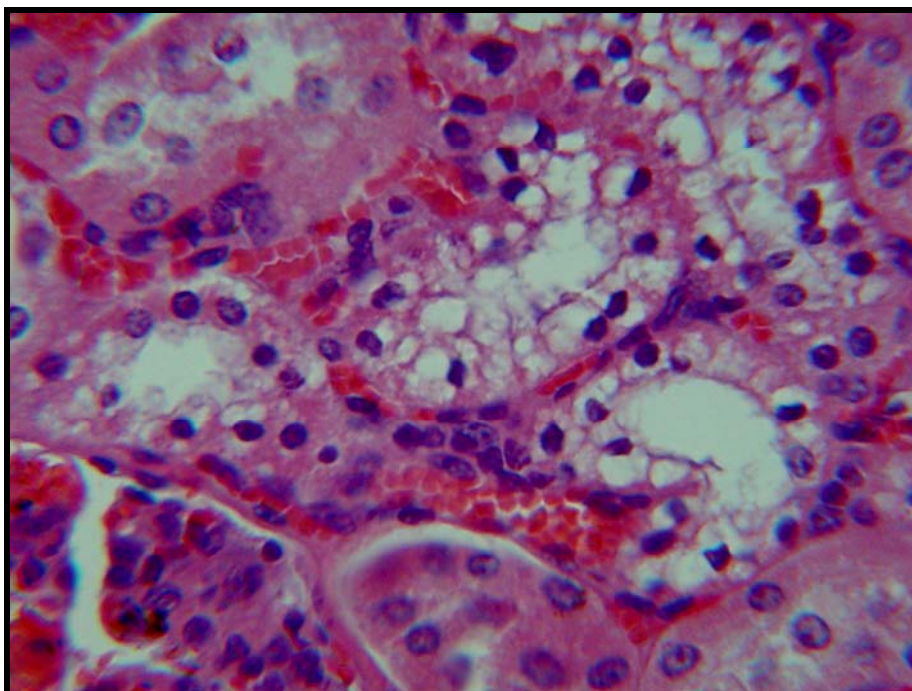
O exame histopatológico evidenciou, no rim, moderada congestão, leve infiltração inflamatória intersticial linfo-plasmocitária em córtex, tumefação e vacuolização (degeneração hidrópica) citoplasmáticas e picnose nuclear em células epiteliais de túbulos contornados distais; em alguns túbulos não observou-se picnose, apenas degeneração hidrópica ou estágios intermediários onde havia degeneração e picnose incipientes (Figuras 21 e 22). No fígado havia leve a moderada vacuolização de hepatócitos, principalmente, em região centro-lobular, moderada congestão em espaços-porta e em sinusóides e discreta infiltração inflamatória linfo-plasmocitária portal. Não foram verificadas alterações



significativas no cérebro, cerebelo, rúmen, retículo, omaso, abomaso, intestino delgado e grosso, pâncreas e baço.



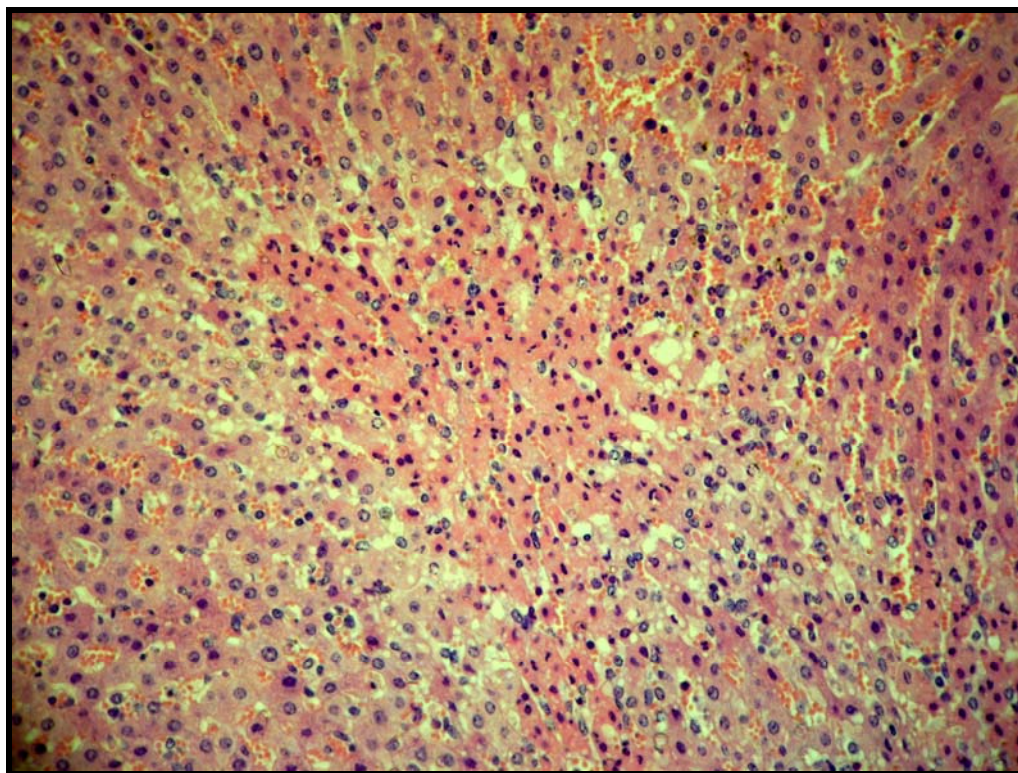
**Figura 21.** Morte súbita em bovinos causada pela ingestão de *Pseudocalymma elegans* (Bignoniaceae) no município de Rio Bonito – RJ. Bovino 5721 (SAP 30861). Degeneração hidrópico-vacuolar dos túbulos uriníferos contornados distais. Note a picnose nuclear. Obj. 25 x.



**Figura 22.** Morte súbita em bovinos causada pela ingestão de *Pseudocalymma elegans* (Bignoniaceae) no município de Rio Bonito – RJ. Bovino 5721 (SAP 30861). Degeneração hidrópico-vacuolar dos túbulos uriníferos contornados distais. Maior aumento. Obj. 40 x.

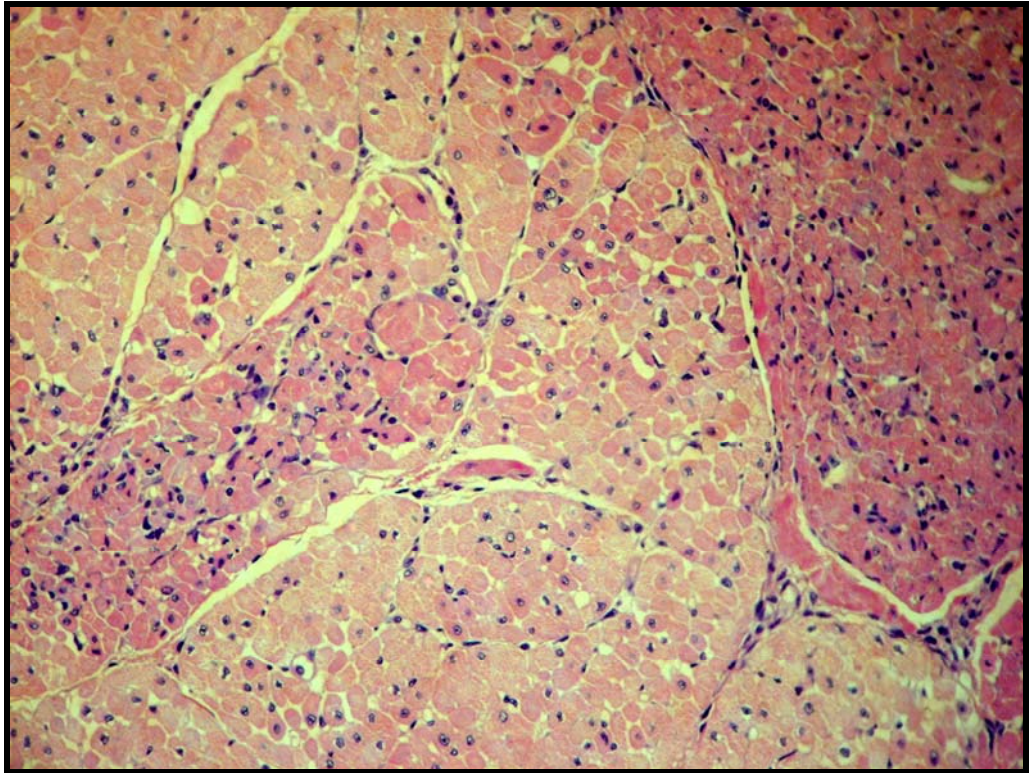
Bovino 5719 (30884) 0,5g/kg de planta fresca

Na histopatologia não foram observadas alterações significativas no rim, apenas leve tumefação das células epiteliais dos túbulos uriníferos, no entorno das artérias arciformes. No fígado havia moderada congestão e numerosas áreas de necrose paracentral (Figura 23). Foi observado leve infiltração inflamatória mononuclear intersticial na aurícula cardíaca; no miocárdio havia algumas áreas e focos de necrose coagulativa, caracterizadas por aumento da eosinofilia do citoplasma das fibras musculares e picnose/cariorréxia e ou desaparecimento dos núcleos (Figuras 24 e 25). No pulmão foi encontrada moderada a acentuada congestão e edema. Não foram verificadas alterações significativas no cérebro, cerebelo, rúmen, retículo, omaso, abomaso, intestino delgado e grosso, pâncreas e baço.

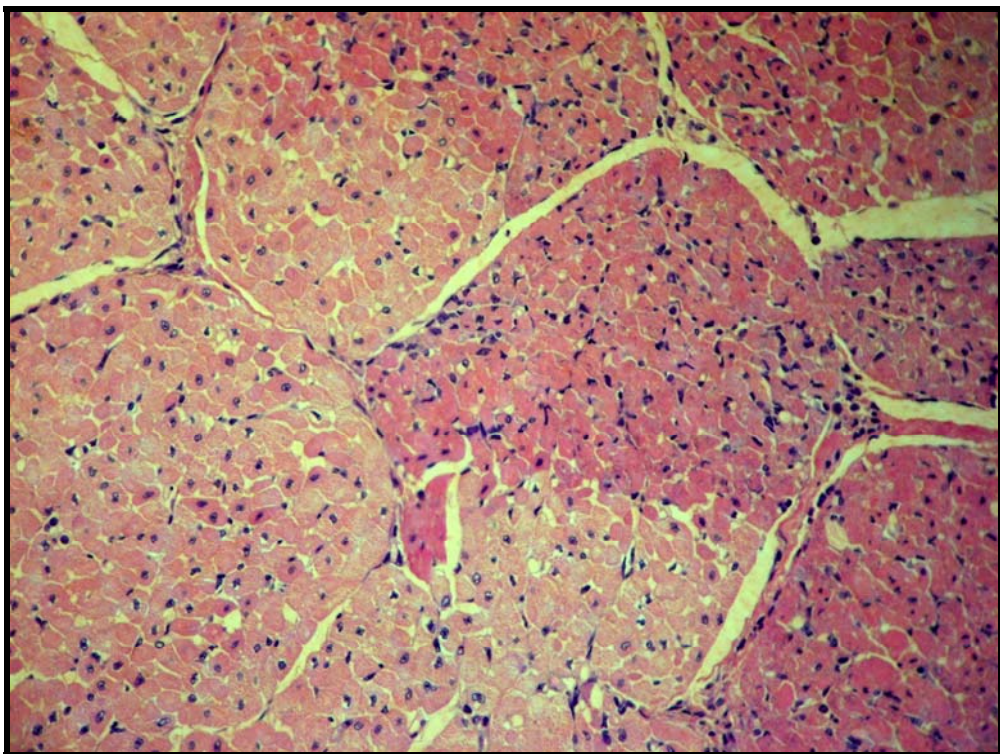


**Figura 23.** Morte súbita em bovinos causada pela ingestão de *Pseudocalymma elegans* (Bignoniaceae) no município de Rio Bonito – RJ. Bovino 5719 (SAP 30884). Necrose coagulativa paracentral. Obj. 25 x.





**Figura 24.** Morte súbita em bovinos causada pela ingestão de *Pseudocalymma elegans* (Bignoniaceae) no município de Rio Bonito – RJ. Bovino 5719 (SAP 30884). Áreas de necrose coagulativa no miocárdio. Obj 10 x.



**Figura 25.** - Morte súbita em bovinos causada pela ingestão de *Pseudocalymma elegans* (Bignoniaceae) no município de Rio Bonito – RJ. Bovino 5719 (SAP 30884). Áreas de necrose coagulativa no miocárdio. Obj 10 x.

Tabela 3 – Resultados dos experimentos com *P. elegans* em bovinos

Bovino	Planta administrada		Início dos sintomas após o começo da administração Da planta	Evolução	Morte após o começo da administração da planta	Manifestações clínicas	Achados de necropsia	Histopatologia	
	Nº	Peso (kg)							Quantidade total ingerida (g)
5721 (30861)	103	105	1	-----*	-----*	5h 30min	-----*	Ingurgitamento dos “grandes vasos”, dilatação da aurícula direita. <b>Fígado-</b> congesto com aumento de volume e bordos arredondados. <b>Baço-</b> leve aumento de volume e congestão. <b>Rim-</b> levemente congesto.	<b>Rim-</b> congestão, infiltração inflamatória intersticial linfoplasmocitária, degeneração hidrópico-vacuolar e picnose nuclear das células epiteliais dos túbulos contornados distais. <b>Fígado-</b> moderada vacuolização dos hepatócitos, congestão no espaço porta e sinusóides e discreto infiltrado inflamatório linfoplasmocitário portal.
5719 (30884)	121	61,5	0,5	3h 24 min	73h 12 min	76 36 min	Jugulares e veias colaterais do pescoço ingurgitadas, pulso venoso positivo, taquicardia, dispnéia, mucosas levemente cianóticas, hipotonia ruminal e, episódios de atonia com leve timpanismo, relutância em se mover, tremores musculares generalizados, fezes ressecadas, decúbito e morte.	Jugulares ingurgitadas, grande quantidade de líquido transparente na cavidade torácica e abdominal. <b>Pulmão-</b> edemaciado, pesado e brilhante e com grande quantidade de espuma na traquéia. <b>Coração-</b> levemente pálido com o lado direito dilatado. <b>Fígado-</b> congesto e com bordos levemente arredondados. <b>Abomaso-</b> mucosas congestas e conteúdo ressecado. <b>Jejuno-</b> congesto.	<b>Rim-</b> tumefação das células epiteliais dos túbulos uriníferos no entorno das artérias arciformes. <b>Fígado-</b> congestão e áreas de necrose paracentral. <b>Coração-</b> infiltrado inflamatório na aurícula e focos de necrose coagulativa com picnose/cariorréxia. <b>Pulmão-</b> congestão e edema.
5722	90	23,5	0,25	5h 56 min	28h 6 min	-----**	Jugulares ingurgitadas, pulso venoso positivo, taquicardia, dispnéia, tremores musculares generalizados e relutância em se mover. Recuperação espontânea.	-----**	-----**

1 - \* Animal encontrado morto.

2 – \*\* Animal se recuperou.

### 4.3. Reprodução experimental em coelhos

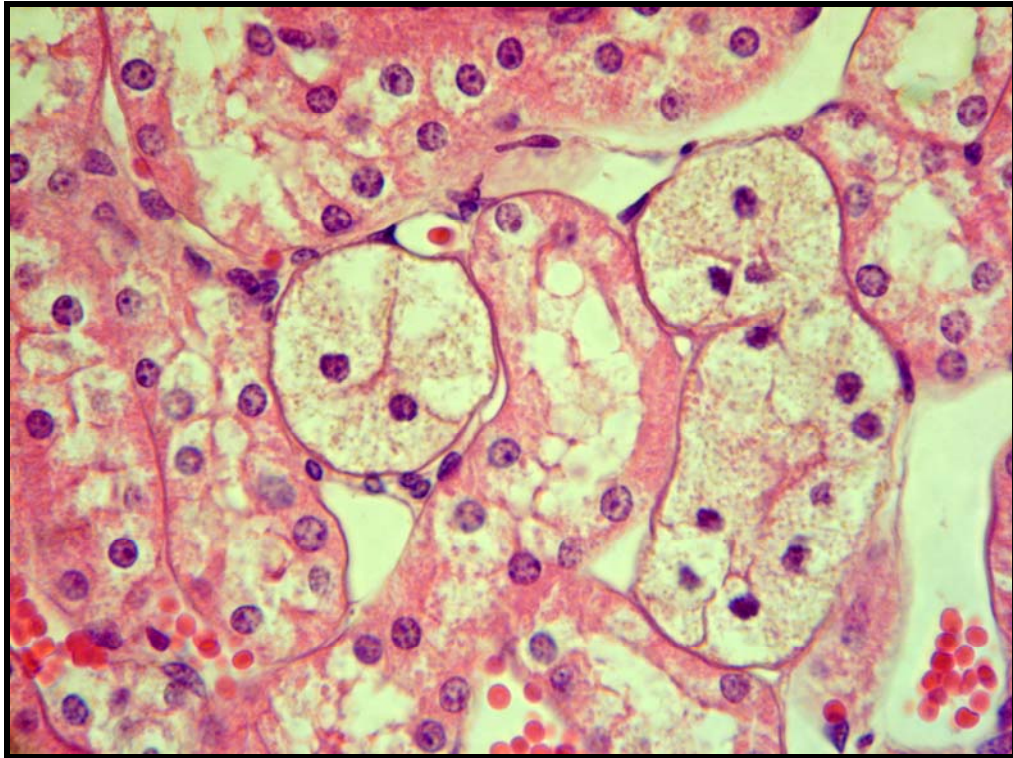
Coelho 1402 (30865) 0,5g/kg de planta dessecada

**Sintomas e evolução** - Às 12 horas e 54 minutos o animal sentou-se, ficou agitado e logo em seguida permaneceu em decúbito lateral (como se estivesse buscando apoio para a cabeça). Às 13 horas e 26 minutos se debateu, caiu de lado, emitiu grito, fez movimentos de pedalagem, respirou profundamente algumas vezes e morreu em menos de 1 minuto, após ter começado a se debater.

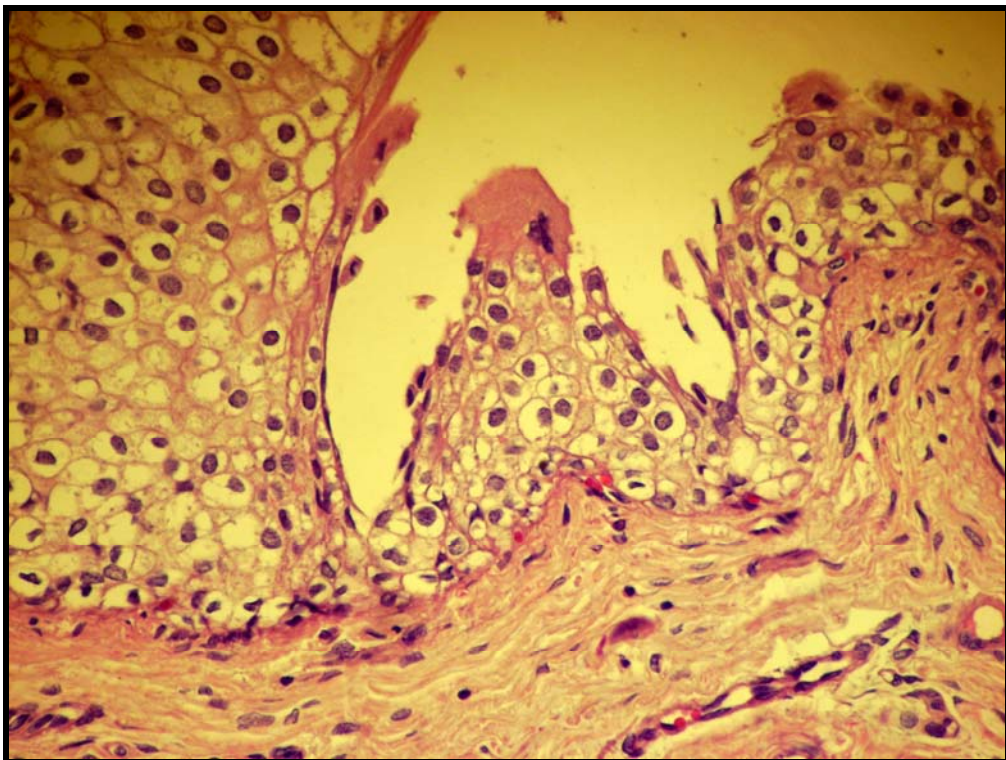
**Necropsia** - A necropsia foi realizada logo após a morte do animal. Havia moderada congestão hepática. Dois pequenos focos avermelhados foram observados na superfície do rim direito. A mucosa uterina estava espessada e com numerosos pequenos cistos preenchidos por líquido translúcido (hiperplasia endometrial cística). No ovário observaram-se presença de corpo lúteo e de cisto paraovário. Diversas erosões e algumas úlceras foram verificadas no estômago. Demais órgãos sem alterações.

**Histopatologia** - Moderada tumefação dos túbulos uriníferos, sobretudo na junção córtico-medular; raros túbulos com degeneração hidrópico-vacuolar e picnose (Figura 26). O fígado apresentava acentuada congestão centro-lobular na zona intermediária, acompanhada de necrose coagulativa incipiente de hepatócitos nessas áreas. Na bexiga foi observada acentuada tumefação difusa no urotélio (Figura 27). Demais órgãos sem alterações significativas.





**Figura 26.** Morte súbita em bovinos causada pela ingestão de *Pseudocalymma elegans* (Bignoniaceae) no município de Rio Bonito – RJ. Coelho 1402 (SAP 30865). Degeneração hidrópico-vacuolar dos túbulos uriníferos contornados distais. Note a picnose nuclear. Obj. 40 x.



**Figura 27.** Morte súbita em bovinos causada pela ingestão de *Pseudocalymma elegans* (Bignoniaceae) no município de Rio Bonito – RJ. Coelho 1402 (SAP 30865). Moderada a acentuada tumefação difusa do urotélio da bexiga. Obj. 40x.



Coelho 1406 (30868) 0,25g/kg de planta dessecada

**Sintomas e evolução** - Às 15 horas, o animal apresentava-se letárgico, com a cabeça pendida para um dos lados. Meia hora mais tarde (15 horas e 30 minutos), deu alguns pulos na gaiola e em seguida permaneceu quieto; repetiu este comportamento algumas vezes. Às 15 horas e 45 minutos apresentou flacidez muscular, principalmente dos membros posteriores, e sonolência. Posteriormente (16 horas), tentou caminhar e mostrou-se completamente incoordenado. Das 16 às 19 horas, não apresentou sintomas. Às 19 horas e 30 minutos, tornou-se totalmente apático e prostrado. Às 4 horas e 10 minutos, do dia seguinte, de repente caiu de lado, esticou os membros com poucas contrações e morreu em menos de 1 minuto.

**Necropsia** - O exame macroscópico revelou moderada congestão hepática e ingurgitação das aurículas (quase a metade do tamanho do coração) e dos grandes vasos da base do coração. Os pulmões estavam armados, com focos avermelhados, de diversos tamanhos, por vezes confluentes, distribuídos por toda superfície pulmonar; havia ainda presença de espuma, róseo-esbranquiçada nas vias aéreas e marcada congestão do parênquima. Os demais órgãos não apresentavam alterações significativas.

**Histopatologia** - No rim foi observado apenas discreta dilatação dos túbulos uriníferos. Na bexiga havia tumefação do urotélio. No pulmão verificaram-se áreas de congestão, edema e hemorragia. Não foram encontradas alterações nos demais órgãos.

Coelho 1413 (30867) 0,125g/kg de planta dessecada

**Sintomas e evolução** - O início dos sintomas ocorreu 6 horas e 59 minutos após o início da administração da planta. O coelho debateu-se bastante, emitiu gritos, apresentou contrações musculares generalizadas e grande dificuldade respiratória. A morte ocorreu em dois minutos após o início dos sintomas.

**Necropsia** - Havia moderada congestão hepática, com evidência do padrão lobular. As aurículas (quase metade do tamanho do coração) e os grandes vasos apresentavam-se bastante ingurgitados. No rim, observaram-se diversas áreas avermelhadas, parte delas estava deprimida. Demais órgãos sem alterações significativas.

**Histopatologia** - No rim havia numerosos túbulos, sobretudo na junção córtico-medular com moderada tumefação citoplasmática; em parte deles já se observava picnose nuclear incipiente. Em alguns túbulos retos verificou-se degeneração hidrópico-vacuolar clássica bem instalada. Havia ainda moderado edema intersticial no coração, discreta

congestão hepática e alguns vacúolos na substância branca do cerebelo, além de áreas de leve enfisema pulmonar.

Dois outros coelhos que receberam 0,0625 g/kg e 0,0312 g/kg não apresentaram quaisquer alterações.

Tabela 4 – Resultados dos experimentos com *P. elegans* em coelhos

Coelho		Planta administrada		Início dos sintomas após o começo da administração da planta	Evolução	Morte após o começo da administração da planta	Manifestações clínicas	Achados de necropsia	Histopatologia
Nº	Peso (kg)	Quantidade total ingerida (g)	Dose (g/kg)						
1402 (30865)	3,780	1,89	0,5	2h 52 min.	33 min.	3h 25min.	Agitação, apatia, o animal se debatia, queda, movimentos de pedagem, respiração profunda e morte.	<b>Fígado</b> – congestão ++. <b>Rim</b> – focos na superfície externa do rim direito de coloração amarelada. <b>Estômago</b> – úlceras.	<b>Fígado</b> – acentuada congestão centro-lobular, leve vacuolização dos hepatócitos principalmente na região centro-lobular. <b>Pulmão</b> – congestão, leve enfizema, focos de hemorragia intra-alveolar. <b>Rim</b> – sem alteração.
1406 (30868)	3,180	0,79	0,25	4h 55 min.	13h20 min.	18h 15 min.	Letargia, cabeça pendente para um dos lados, tentativa de se levantar, agitação depois apatia, sonolência, incordenação, prostração, queda para o lado, contrações generalizadas e morte.	<b>Fígado</b> – congestão ++. <b>Coração</b> - aurículas cheias. <b>Grandes vasos</b> – bem ingurgitados. <b>Pulmão</b> – focos avermelhados por toda superfície, parênquima avermelhado +++.	<b>Fígado</b> – leve vacuolização dos hepatócitos, principalmente centro-lobular. <b>Pulmão e rim</b> - sem alteração.
1413 (30867)	3,250	0,406	0,125	6h 59 min.	2 min.	7h 1 min.	Animal se debateu, emitiu “gritos”, dificuldade respiratória, contrações generalizadas e morte.	<b>Fígado</b> – congestão ++, com lobulação evidente +. <b>Coração</b> – aurículas cheias. <b>Grandes vasos</b> – bem ingurgitados. <b>Rim</b> - Focos com áreas deprimidas e outras bem avermelhadas.	<b>Rim</b> – degeneração hidrópico-vacuolar e picnose. <b>Pulmão e fígado</b> - sem alterações.
1428	3,050	0,19	0,0625	-----*	-----*	-----*	-----*	-----*	-----*
1429	3,000	0,093	0,0312	-----*	-----*	-----*	-----*	-----*	-----*

+ Leve.

++ Moderado.

+++ Acentuado.

\* Animais não adoeceram.

## 5 DISCUSSÃO

### 5.1 Diagnóstico

O diagnóstico da intoxicação natural por *P. elegans* baseou-se na ocorrência de “morte súbita”, em pelo menos um bovino (o animal estava aparentemente bem até 20 minutos antes de ter sido encontrado morto pelo proprietário) que estava em pastagem com grande quantidade dessa planta, com sinais de ter sido ingerida pelos animais, na ausência de alterações macroscópicas à necropsia e na reprodução do quadro de “morte súbita” com lesão renal microscópica característica, pela administração de exemplares de *P. elegans* coletados na pastagem onde ocorreu o surto.

Todos os casos de intoxicação ocorreram quinze a 30 dias após os animais terem sido introduzidos na área de morro da propriedade; o primeiro surto ocorreu na época da seca e o segundo, algumas semanas após o proprietário ter queimado o pasto (morro), na tentativa de combater a planta. Esses dados epidemiológicos estão totalmente de acordo com o relatado por Tokarnia, Döbereiner e Peixoto (2000), segundo os quais o habitat da planta é a encosta de morros, e os casos de intoxicação ocorrem na época da seca, sobretudo após queimadas.

Constatou-se a ocorrência do primeiro caso de “morte súbita” em bovinos causado pela *P. elegans* no município de Rio Bonito, no interior do Rio de Janeiro; só se sabia da ocorrência dessa planta no Vale do Rio Sant’Ana, município de Vassouras (MELLO; FERNANDES, 1941; TOKARNIA; DÖBEREINER; PEIXOTO, 2000) e nos municípios de Paracambi, Rio de Janeiro (Campo Grande) e Saquarema (TOKARNIA; DÖBEREINER; PEIXOTO, 2000). Adicionalmente trata-se do primeiro caso natural de intoxicação por *P. elegans* em bovinos cuja necropsia e exame histopatológico foram feitos, já que no único diagnóstico de intoxicação natural por *P. elegans* em bovinos, feito por Mello e Fernandes (1941), não foram descritos os achados anátomo e histopatológicos.

### 5.2 Doses Tóxicas

Em nossos experimentos, a dose de 1g/kg levou o animal ao óbito 5 horas e 30 minutos após a ingestão da planta, tempo bem menor que o verificado por Tokarnia et al.(1969) em

bovinos intoxicados com doses de 0,8 e 1,0 g/kg da brotação da planta (12 horas e 20 minutos a 41 horas).

A menor dose capaz de causar a morte dos bovinos em nossos experimentos foi 0,5g/kg, portanto menor que a de 0,8g/kg determinada por Tokarnia et al. (1969), o que demonstra que a *P. elegans* da região de Rio Bonito é um pouco mais tóxica do que a colhida em Sacra Família (Miguel Pereira) e em Seropédica - km 47 (jardim de plantas tóxicas da UFRRJ), RJ. Esta planta da região de Rio Bonito pode ainda ser mais tóxica para bovinos, que a *P. marcgravii*, pois segundo Tokarnia, Döbereiner e Peixoto (2000) a menor dose capaz de levar um bovino ao óbito seria 0,6g/kg. Mais recentemente Barbosa et al. (2003) relataram que a dose de 0,5g/kg de *P. marcgravii* foi capaz de causar a morte em um bovino. Em adição, em nossos experimentos a dose de 0,25g/kg de *P. elegans* causou o desenvolvimento de sintomas muito evidentes, o que não foi visto por Barbosa et al. (2003) que relataram que a dose de 0,25g/kg de *P. marcgravii* não casou o desenvolvimento de sintomas.

Em nosso estudo experimental em coelhos, a dose de 0,125 g/kg foi capaz de provocar o óbito, portanto menor do que a dose de 0,30g/kg relatada por Tavares, Rezende e Döbereiner (1974) em seus estudos com coelhos. *P. elegans* da região de Rio Bonito, revelou-se tão tóxica quanto *P. marcgravii* para coelhos (PEIXOTO et al., 1987).

### 5.3 Evolução

O bovino intoxicado espontaneamente foi encontrado morto 20 minutos após ter sido visto sem apresentar nenhuma alteração perceptível. Fato também observado por Tokarnia, Döbereiner e Peixoto (2000) que mencionam que animais intoxicados por plantas que causam “morte súbita”, na aparência sadios, de súbito caem ao solo, em especial quando movimentados, morrendo em questão de minutos.

Nos experimentos com bovinos os primeiros sintomas ocorreram entre 3 horas e 24 minutos (Bovino 5719 – 0,5g/kg) a 5 horas e 54 minutos (Bovino 5722 – 0,25g/kg) após a administração da planta, período mais curto que o encontrado por Tokarnia et al. (1969) que foi de 12 horas e 20 minutos e 20 horas e 40 minutos. Já a duração dos sintomas variou entre 28 horas e 6 minutos (Bovino 5722 - 0,25g/kg) e 73 horas e 12 minutos (Bovino 5719 - 0,5g/kg); tempo bem maior que o relatado por Tokarnia et al. (1969) onde houve duração de poucos minutos (1g/kg) a 5 horas e 20 minutos (0,8g/kg).

Nos coelhos os primeiros sintomas foram observados entre 2 horas e 52 minutos (1402 – 0,5g/kg) à 6 horas e 59 minutos (1413 – 0,125g/kg). Tempo maior que o observado por Tavares, Rezende e Döbereiner (1974) que foi de 1 hora e 05 minutos e 7 horas. A duração dos sintomas variou de 33 minutos (coelho 1402 – 0,5 g/kg), 13 horas e 20 minutos (coelho 1406 – 0,25 g/kg) e 02 minutos (1413 – 0,125 g/k). Evolução bem diferente da observada por Tavares, Rezende e Döbereiner (1974) que foi de poucos minutos (0,33 g/kg) a 3 horas e 15 minutos (0,30 g/kg). Em nossos estudos acreditamos que a grande variação da evolução, de acordo com a dose, se deve à resistência individual.

#### **5.4 Quadro Clínico-Patológico**

O proprietário relatou que os animais apresentaram relutância em caminhar (um deles não se movia, nem quando tangido), marcha desequilibrada, queda, dificuldade para levantar, decúbito lateral, movimentos de pedalagem, tremores musculares, respiração ofegante, mugidos e morte muito rápida. Segundo o mesmo não havia tempo nem para ligar ao veterinário para utilização de eventual medicação. Quadro similar foi descrito em outros experimentos realizados com *P. elegans* (CONSORTE; PEIXOTO; TOKARNIA, 1994; MELLO; FERNANDES, 1941; TOKARNIA et al., 1969; TOKARNIA; PEIXOTO; DÖBEREINER, 1993; TOKARNA et al., 1995), bem como em experimentos feitos com outras plantas que causam “morte súbita” (BARBOSA et al., 2003; CAMARGO, 1962; COSTA et al., 1984; DÖBEREINER et al., 1986; DÖBEREINER; PEIXOTO; TOKARNIA, 1984; DÖBEREINER; TOKARNIA, 1959; DÖBEREINER; TOKARNIA, 1982; DÖBEREINER; TOKARNIA, 1983; PACHECO; CARNEIRO, 1932; PEIXOTO et al., 1987; TOKARNIA; DÖBEREINER, 1982; TOKARNIA; DÖBEREINER; PEIXOTO, 2000; TOKANIA et al., 1983; TOKARNIA; PEIXOTO; DÖBEREINER, 1985; TOKARNIA; DÖBEREINER, 1986; TOKARNIA et al., 2004).

O proprietário relatou, ainda, que alguns animais foram encontrados mortos, sem apresentar sintomas prévios, como foi o caso do animal por nós necropsiado. Esse quadro caracteriza que o animal que necropsiamos, foi a óbito em decorrência da ingestão de *P. elegans* e não de *C.laevigatum*, que causa evolução de horas até poucos dias. Por outro lado, não se pode descartar totalmente, que alguns dos animais tenham se intoxicado por *C. laevigatum*. Contudo, está definitivamente claro que esta não foi a causa da morte deste

animal, uma vez que a lesão característica (fígado de “noz-moscada”), encontrada no fígado de animais intoxicados pela “coerana” (TOKARNIA; DÖBEREINER; PEIXOTO, 2000), não estava presente.

Os bovinos que receberam 0,5g/kg e 0,25g/k, mesmo tendo começado a apresentar os sintomas antes do exercício, sempre que exercitados, tiveram os sintomas precipitados, ou intensificados, o que também foi descrito por Consorte, Peixoto, Tokarnia (1994), Tokarnia, Döbereiner, Peixoto (2000), Tokarnia et al. (1969) e Tokarnia; Döbereiner; Peixoto, (1993), em trabalhos realizados com *P. elegans*. Em bovinos outros autores (COUCEIRO; SILVA; SILVA, 1976; GAVA et al., 1998a; OLIVEIRA, et al., 2004; TOKARNIA; DÖBEREINER; PEIXOTO, 2000; TOKARNIA; DÖBEREINER, 1986; TOKARNIA et al., 2004; TOKARNIA; PEIXOTO; DÖBEREINER, 1990), em trabalhos realizados com outras plantas que causam “morte súbita”, também relataram a influência do exercício em precipitar e intensificar os sintomas de intoxicação.

No bovino 5721 (30861), intoxicado com 1g/kg, não foi possível acompanhar a sintomatologia, pois o animal foi encontrado morto. Nos outros dois bovinos (5719 e 5722), a sintomatologia foi bastante uniforme: cabeça pendente, sonolência, taquicardia, dispnéia, mucosas levemente cianóticas, diminuição dos movimentos ruminais, algumas vezes atonia e leve timpanismo, relutância em se mover (mesmo quando tangido), tremores musculares generalizados, fezes moderadamente ressecadas e decúbito seguido de movimentos de pedalagem antes do óbito. Esses sintomas foram semelhantes aos descritos em outros experimentos com plantas do grupo das que causam “morte súbita” (BARBOSA et al., 2003; CAMARGO, 1962; CONSORTE; PEIXOTO; TOKARNIA, 1994; COSTA et al., 1984; DÖBEREINER; PEIXOTO; TOKARNIA, 1984; DÖBEREINER et al., 1986; DÖBEREINER; TOKARNIA, 1959; DÖBEREINER; TOKARNIA, 1982; DÖBEREINER; TOKARNIA, 1983; MELLO; FERNANDES, 1941; PACHECO; CARNEIRO, 1932; PEIXOTO et al., 1987; TOKARNIA; DÖBEREINER, 1982; TOKARNIA; DÖBEREINER; PEIXOTO, 2000; TOKARNIA et al., 1969; TOKARNIA et al., 1983; TOKARNIA; PEIXOTO; DÖBEREINER, 1985; TOKARNIA; DÖBEREINER, 1986; TOKARNIA; PEIXOTO; DÖBEREINER, 1993; TOKARNIA et al., 1995; TOKARNIA et al., 2004). Em adição, vimos em nossos estudos sintomas como: marcado ingurgitamento das veias jugulares, veias colaterais da região da face e pescoço e pulso venoso positivo, sintomas nunca antes relatados em experimentos com *P. elegans* ou outras plantas que causam “morte

súbita”. Esses sintomas são descritos por Jones, Hunt e King (2000) como típicos para animais que morrem de insuficiência cardíaca aguda.

Nos coelhos intoxicados foram observados excitação, apatia, incoordenação, queda ao solo, movimentos de pedlagem, dificuldade respiratória, contrações generalizadas e morte, quadro semelhante aos descritos em outros experimentos com plantas do grupo das que causam “morte súbita” (DÖBEREINER et al., 1986; DÖBEREINER; PEIXOTO; TOKARNIA, 1984; DÖBEREINER; TOKARNIA, 1982; DÖBEREINER; TOKARNIA, 1983; PEIXOTO et al., 1987; TOKARNIA; DÖBEREINER, 1982; TOKARNIA; PEIXOTO; DÖBEREINER, 1985), bem como com os relatados em cobaios e coelhos por Tavares, Rezende e Döbereiner (1974).

### **5.5. Achados de Necropsia**

De todas as alterações macroscópicas descritas, as únicas já mencionadas em experimentos com *P. elegans* foram leve ressecamento do omaso (TOKARNIA et al., 1969), edema pulmonar e congestão do intestino delgado (CONSORTE; PEIXOTO; TOKARNIA, 1994). Já alterações como veias jugulares e grandes vasos ingurgitados, edema pulmonar e dilatação da aurícula do coração direito, que nunca foram descritos anteriormente em trabalhos com plantas que causam “morte súbita”, são idênticas às observadas em animais que morrem de insuficiência cardíaca aguda (JONES; HUNT; KING, 2000). Essas alterações mais pronunciadas e evidentes provavelmente se deram pelo tempo de evolução até a morte dos animais, que em nossos experimentos foi mais longo do que em geral observado nos trabalhos anteriormente feitos com plantas que causam “morte súbita”, com exceção de um caso experimental, feito por Tokarnia, Döbereiner e Peixoto (1994) com *P. juruana*, cuja evolução se deu em 54 horas.

Os achados de necropsia na intoxicação experimental por *P. elegans* em coelhos foram caracterizados por congestão de fígado e rim e dilatação das aurículas e grandes vasos da base do coração, alterações que também estão correlacionadas com insuficiência cardíaca. Tavares, Rezende e Döbereiner (1974) relatam, em seus estudos com coelhos e cobaios, pequenas hemorragias pulmonares, achados não observados em nossos experimentos com coelhos.



## 5.6 Histopatologia

Embora no caso de intoxicação natural em bovino não tenhamos observado a típica degeneração hidrópico-vacuolar, essa lesão foi reproduzida experimentalmente em bovinos e coelhos intoxicados por *P. elegans* coletada no local onde ocorreu o surto. De qualquer forma, sabe-se que apenas parte dos bovinos intoxicados (37,5%) por esta planta apresenta esta alteração característica no rim (TOKARNIA; DÖBEREINER; PEIXOTO, 2000), presumivelmente por morrerem de parada cardíaca antes da instalação da lesão que, acreditamos, ocorra pela eliminação do ácido monofluoracético (AM) por via renal. Por outro lado, leve infiltração inflamatória linfoplasmocitária intersticial multifocal é uma lesão comumente observada em rim de bovinos e não deve ser correlacionada à intoxicação ou à eliminação do AM, já que, sua instalação demanda mais tempo do que o período compreendido entre a ingestão da planta e o óbito. Trata-se, mais provavelmente, de uma alteração conhecida como nefrite segmentar.

Nos bovinos intoxicados experimentalmente, a maior parte das células renais que apresentava a degeneração hidrópica vacuolar, mostrava picnose nuclear, porém, em alguns túbulos não havia contração do núcleo. Acreditamos que isso apenas demonstra que parte dos túbulos ainda não havia desenvolvido a lesão clássica (degeneração hidrópico-vacuolar com picnose nuclear).

Apesar de não sabermos se a vacuolização de hepatócitos observada na intoxicação experimental em bovino está ou não relacionada diretamente ao efeito do AM, sabe-se que ela tem sido relatada em experimentos com *P. elegans* em bovinos (TOKARNIA et al., 1969), caprinos (TOKARNIA; PEIXOTO; DÖBEREINER, 1993), ovinos (CONSORTE; PEIXOTO; TOKARNIA, 1994), eqüinos (TOKARNIA et al., 1995), bem como com outras plantas que causam morte súbita como *P. marcgravii* (PEIXOTO et al., 1987; TOKARNIA; PEIXOTO; DÖBEREINER, 1990), *P. aeneofusca* (PASSOS, 1993), *P. juruana* (OLIVEIRA, C. et al., 2004; TOKARNIA; DÖBEREINER, 1982), *P. grandiflora* (DÖBEREINER; TOKARNIA, 1982), *A. billabiata* (DÖBEREINER; PEIXOTO; TOKARNIA, 1984; JABOUR et al., 2006; TOKARNIA et al., 2004) e *M. aff. rigida* (TOKARNIA; DÖBEREINER; PEIXOTO, 1985). Lesão semelhante, também foi observada em hepatócitos de coelhos e cobaios intoxicados experimentalmente por *P. elegans* (TAVARES; REZENDE; DÖBEREINER, 1974).

Da mesma forma, necrose hepática paracentral, evidenciada em um bovino intoxicado experimentalmente, já foi observada na intoxicação experimental por *A. bilabiata* em coelhos (JABOUR et al., 2006); há também referência à necrose na zona intermediária do lóbulo hepático na intoxicação experimental por *Arrabidaea bilabiata* em coelhos (DÖBEREINER; PEIXOTO; TOKARNIA, 1984). Necrose hepática incipiente na zona intermediária também foi observada em um de nossos coelhos. Todas essas lesões regressivas poderiam ser determinadas pelo próprio princípio ativo da planta ou, alternativamente, desenvolvem-se em consequência da estase / anoxia hepática ocasionada pela insuficiência cardíaca prévia à chamada “fase dramática” da “morte súbita”.

Apenas um coelho apresentou a típica degeneração hidrópico-vacuolar em túbulos contornados distais do rim, enquanto outros dois apresentaram, sobretudo na junção córtico-medular, moderada tumefação citoplasmática das células epiteliais dos túbulos (parte deles com picnose nuclear incipiente); nessas células, provavelmente, a lesão clássica ainda não estava completamente instalada. Tumefação do urotélio (verificada em dois coelhos), ainda não havia sido descrita na bexiga de quaisquer animais intoxicados natural ou experimentalmente por qualquer das plantas que causam morte súbita. Não pode ser descartada a hipótese de que essa lesão também seja secundária à presença de AM na urina.

Edema intersticial entre fibras musculares cardíacas já foi verificado em coelhos intoxicados experimentalmente por *P. marcgravii* (PEIXOTO et al., 1987), por *Mascagnia aff rigida* (TOKARNIA; DÖBEREINER; PEIXOTO, 1985) e por *A. bilabiata* (DÖBEREINER; PEIXOTO; TOKARNIA, 1984) e em ovinos intoxicados por *P. elegans* (CONSORTE; PEIXOTO; TOKARNIA, 1994).

Não encontramos quaisquer referências à ocorrência de vacuolização da substância branca do SNC (cerebelo) verificada em um coelho intoxicado experimentalmente por *P. elegans*, nem temos clara a sua patogênese. Lesões semelhantes também foram evidenciadas em animais intoxicados experimentalmente por plantas que causam **insuficiência cardíaca crônica** - *Tetrapteryx multiglandulosa* (RIET-CORREA et al., 2005; TOKARNIA et al., 1989) e *Ateleia glazioviana* (GAVA; BARROS, 2001; GAVA et al., 2001; RAFFI et al., 2004; RAFFI et al., 2006; STIGGER et al., 2001). No caso de intoxicação por *T. multiglandulosa* no cérebro de ovinos, a ultramicroscopia demonstrou tratar-se apenas de edema intramielínico (RIET-CORREA et al., 2005).

O enfisema pulmonar pode estar associado à ruptura alveolar decorrente da excessiva força inspiratória empregada durante o período agônico; essa alteração também já foi evidenciada na intoxicação experimental por *Arrabidaea bilabiata* em búfalos (TOKARNIA et al., 2004).

## 5.7 Diagnóstico Diferencial

Nenhuma outra planta do grupo das que causam “morte súbita” se desenvolvem no habitat da *P. elegans* (TOKARNIA; DÖBEREINER; PEIXOTO, 2000). De qualquer forma, os pastos foram inspecionados e estas plantas não foram encontradas.

O carbúnculo hemático também pode provocar óbito com evolução superaguda, porém essa enfermidade, rara na região sudeste, cursa com hipertermia, aumento de linfonodos, e por vezes, sangramentos pelos orifícios naturais imediatamente após a morte, além de rápida putrefação da carcaça, “rigor mortis” ausente ou incompleto, edemas generalizados, hepatomegalia e, principalmente, marcada esplenomegalia (LANGENEGGER, 1994), achados obviamente ausentes em animais intoxicados por plantas que causam “morte súbita”.

No Brasil, embora a deficiência de cobre ocorra em várias regiões, uma das manifestações de deficiência de cobre a “falling disease”, só foi descrita no Rio Grande do Sul, em regiões com solos ácidos e arenosos, extremamente pobres nesse elemento, que sofrem inundações frequentes. Nessas condições, o ferro é solubilizado e absorvido pelas plantas, o que diminui ainda mais o conteúdo de cobre nas pastagens (MARQUES et al., 2003). Nos casos de “falling disease” descritos no Rio Grande do Sul, os animais não apresentaram lesões significativas na necropsia e na histopatologia, porém os autores acreditam que a autólise pode ter comprometido o exame. Já na Austrália, Bennets, Beck e Harley (1948) descreveram fibrose cardíaca em bovinos com “falling disease”. De qualquer forma, na propriedade em Rio Bonito, o solo não é alagado e não apresenta as características acima citadas e os animais não apresentaram hemossiderose severa, nem acromotriquia, alterações que caracterizam a deficiência de cobre.

Não é difícil fazer a diferenciação entre acidente botrópico e intoxicação por plantas que causam morte súbita, principalmente se considerarmos o inchaço local e o quadro hemorrágico que ocorre em bovinos picados por essas cobras (CALDAS et al., 2008). Com relação ao acidente crotálico, não há trabalhos que relatem a ocorrência de *casos naturais* em

bovinos no Brasil. Quase tudo que se sabe sobre a ação do veneno de serpentes desse gênero e sobre o correspondente quadro clínico-patológico do envenenamento crotálico em bovinos, *se baseia na experimentação* (TOKARNIA; PEIXOTO, 2006). Animais picados por *Crotalus* spp podem mostrar quadro clínico de difícil interpretação, com o agravante de, em geral, ser de rápida evolução e não cursar com lesão macroscópica visível. Esses acidentes podem mimetizar, em muitos aspectos, o quadro sintomatológico verificado em casos de botulismo ou serem confundidos com os observados em doenças que cursam com distúrbios neurológicos, sem alterações de consciência, ou mesmo com as que são determinadas por incapacitação muscular difusa. De qualquer maneira, além do quadro de paralisia flácida, a evolução é de pelo menos algumas horas, o que por si só estabelece a diferenciação (GRAÇA et al., 2008).

Por apresentar evolução superaguda, a intoxicação por plantas cianogênicas, com frequência, é confundida com intoxicação por plantas que causam morte súbita. Entretanto, o HCN é absorvido rapidamente e os sintomas da intoxicação aparecem logo após ou já durante a ingestão da planta, diferentemente do que ocorre nas plantas que causam “morte súbita” (CLARK; WEISS, 1952), além disso, em geral, o exame histopatológico não revela lesão significativa (JONES; HUNT; KING, 2000). Não havia, porém, quaisquer plantas cianogênicas no pasto onde ocorreu o surto.

A intoxicação por *Ricinus communis* (folha e pericarpo), causa sintomas predominantemente neuromusculares e tem evolução aguda de no mínimo algumas horas, desde o início dos sintomas até a morte do animal. Ao exame microscópico observa-se leve a acentuada vacuolização do parênquima hepático (TOKARNIA; DÖBEREINER; PEIXOTO, 2000). Além disso, não havia esse tipo de planta na propriedade.

## 6 CONCLUSÕES

- *Pseudocalymma elegans* é uma planta que apresenta perigo de intoxicação para bovinos, mesmo quando disponível em pequenas quantidades no pasto, considerando-se a sua elevada toxidez.
- A planta encontra-se distribuída em áreas do Estado do Rio de Janeiro previamente não-mapeadas.
- Este é o primeiro registro, com necropsia e histopatologia, de intoxicação natural por *P. elegans* em bovinos.
- Estudos experimentais iniciais indicam que a planta pode ser mais tóxica do que anteriormente descrita.
- O estudo comprova, que em casos de intoxicações por este tipo de planta, pode ocorrer o desenvolvimento de alterações clínicas e macroscópicas associadas à insuficiência do coração.
- Animais que apresentam curso clínico mais longo podem desenvolver áreas de necrose coagulativa no miocárdio.

## 7 REFERÊNCIAS BIBLIOGRÁFICAS

- ALLENDER, W. J. Determination of sodium fluoroacetate (1.080) in biological tissues. **Journal of Analytical Toxicology**, Niles, v. 14, n. 1, p. 45-49, Jan./Feb. 1990.
- AMORIM, M. F.; MELLO, R. F.; SALIBA, F. Envenenamento botrópico e crotálico. **Memórias do Instituto Butantan**, São Paulo, v. 23, n. 9, p. 63-108, 1951.
- ANCLIVEPA. **Mistério no zoológico de São Paulo: Boletim informativo n. 33**. 2004. Disponível em: <<http://www.anclivepa-sp.org.br/rev-33-01.htm>>. Acesso em: 06 jul. 2007.
- ANNISON, E. F. et al. Fluoroacetate poisoning in sheep. **Journal Comparative Pathology**, Liverpool, v. 70, p. 145-155, 1960.
- ARAÚJO, P.; BELLUOMINI, H. E. Toxicidade de venenos ofídicos I: sensibilidade específica de animais domésticos e de laboratório. **Memórias do Instituto Butantan**, São Paulo, v. 30, p. 143-156, 1960/62.
- ARAÚJO, P.; ROSENFELD, G.; BELLUOMINI, H. E. Toxicidade de venenos ofídicos II: doses mortais para bovinos. **Arquivos do Instituto Biológico**, São Paulo, v. 30, p. 43-48, fev. 1963.
- BARBOSA, J. D. et al. Comparação da sensibilidade de bovinos e búfalos à intoxicação por *Palicourea marcgravii* (Rubiaceae). **Pesquisa Veterinária Brasileira**, Seropédica, v.23, n.4, p. 167-172, out./dez. 2003.
- BARNES, R. A.; GILBERT, M. E. A. Investigação química preliminar de várias plantas brasileiras: presença de alcalóides, saponinas e outras substâncias. **Boletim do Instituto de Química Agrícola**, Rio de Janeiro, v. 58, p. 9-26, 1960.
- BELLUOMINI, H. E. et al. Beitrag zur Serumtherapie bei experimenteller Vergiftung von Rindern mit dem Gift der Klapperschlange. **Deutsche Tierärztliche Wochenschrift**, Hannover, v. 90, p. 93-95, 1983.
- BENNETS, H. W.; BECK, A. B.; HARLEY, R. The pathogenesis of "falling disease". **Australian Veterinary Journal**, Brunswick, v. 24, p. 237-24, 1948.
- BRASIL. Portaria nº 321, de 28 de julho de 1997. **Normas Gerais para Registro de Desinfetantes Domissanitários**. Disponível em: <<http://www.pragas.com.br/legislacao/bancodedados/port321-97.php>>. Acesso em: 09 ago. 2007.
- CALDAS, S. A. et al. Aspectos clínico-patológicos e laboratoriais do envenenamento experimental por *Bothrops alternatus* em bovinos. **Pesquisa Veterinária Brasileira**, Seropédica, v. 28, n. 6, p. 303-312, jun. 2008.

CAMARGO, W. A. Uma nova “erva-de-rato” tóxica para bovinos *Palicourea barbiflora* (?); comparação com a *Palicourea marcgravii* var. *pubescens* e com *Psychotria officinalis*, Rubiaceae. **Arquivos do Instituto Biológico**, São Paulo, v. 29, p. 1-11, 1962.

CASCON, C. S; MORS, W. B. Substâncias isoladas da *Palicourea marcgravii* St.Hil: uma nova síntese da N-metil-tiramina. **Anais da Associação Brasileira de Química**, v. 21, p. 53-60, 1962.

CHEHNOWETH, M. B. Monofluoroacetic acid and related compounds. **Journal Pharmacology Experimental Therapeutics**, Baltimore, v. 97, n. 2, p. 383-406, 1949.

CHI, C. H. et al. Clinical presentation and prognostic factors in sodium monofluoroacetate intoxication. **Clinical Toxicology**, New York, v. 34, n. 6, p. 707-712, Nov. 1996.

CHURCHILL, R.; CORKHILL, C.; RICHARD, M. **1.080 poisoning in dogs**. 2007. Disponível em: <<http://www.theveterinarian.com.au/features/article685.asp>>. Acesso em: 05 Jul. 2007.

CLARKE, D. D. Fluoroacetate and fluorocitrate: mechanism of action. **Neurochemical Research**, New York, v. 16, n. 9, p. 1055-1058, Sep. 1991.

CLARKE, D. D.; NICKLAS, W. J.; BERL, S. Tricarboxylic acid-cycle metabolism in brain: effect of fluoroacetate and fluorocitrate on the labelling of glutamate aspartate, glutamine and  $\gamma$ -amino butyrate. **Biochemistry Journal**, London, v. 120, n. 2, p. 345-351, Nov. 1970.

CLARK, R.; WEISS, K. E. Factors contributing towards bloat in ruminants. **Journal of South African Veterinarian Medical Association**, [S. l.], v. 23, n. 2, p. 103-106, 1952.

COLLICCHIO-ZUANAZE, R. C. et al. Calcium gluconate and sodium succinate for therapy of sodium fluoroacetate experimental intoxication in cats: clinical and electrocardiographic evaluation. **Human Experimental Toxicology**, London, v. 25, n. 4, p. 175-182, 2006.

CONSORTE, L. B., PEIXOTO, P. V.; TOKARNIA, C. H. Intoxicação experimental por *Pseudocalymma elegans* (bignoniaceae) em ovinos. **Pesquisa Veterinária Brasileira**, Seropédica, v. 14, n. 4, p. 123-133, out./dez. 1994.

CORTES, P. R. Una etiologia de la borrachera del llano. **Revista Ganagrínco**, Caracas, v. 4, n. 18, 1969/71. Paginação irregular.

COSTA, M. V. et al. Lesões em bovinos intoxicados por *Palicourea marcgravii* St, Hil. **Arquivos Brasileiros Medicina Veterinária e Zootecnia**, Belo Horizonte, v. 36, n. 5, p. 571-580, 1984.

COUCEIRO, J. E. M.; SILVA, A. C. C.; SILVA, J. A. Observações e ensaios sobre a alegada intoxicação de bovinos por plantas, no Estado de Pernambuco. In: CONGRESSO BRASILEIRO DE MEDICINA VETERINÁRIA, 15., 1976. Rio de Janeiro. **Resumos...** Rio de Janeiro: [s. n.], 1976.

DÖBEREINER, J. et al. Intoxicação experimental por *Mascagnia pubiflora* (Malpighiaceae) em coelhos. **Pesquisa Veterinária Brasileira**, Seropédica, v. 6, n. 2, p. 51-57, jan./mar. 1986.

DÖBEREINER, J.; PEIXOTO, P. V.; TOKARNIA, C. H. Intoxicação experimental por *Arrabidaea bilabiata* (Bignoniaceae) em coelhos. **Pesquisa Veterinária Brasileira**, Seropédica, v. 4, n. 3, p. 89-96, jan./mar. 1984.

DÖBEREINER, J.; REZENDE, A. M. L.; TOKARNIA, C. H. Intoxicação experimental por *Baccharis coridifolia* em coelhos. **Pesquisa Agropecuária Brasileira**, Rio de Janeiro, v. 11, p. 27 – 35, 1976.

DÖBEREINER, J.; TOKARNIA, C. H. Intoxicação de bovinos pela “erva-de-rato” (*Palicourea marcovii* St. Hil.) no vale do Itapicuru, Maranhão. **Arquivos do Instituto de Biologia Animal**, Rio de Janeiro, v. 2, p. 83-91, 1959.

DÖBEREINER, J.; TOKARNIA, C. H. Intoxicação experimental por *Palicourea grandiflora* (Rubiaceae) em coelhos. **Pesquisa Veterinária Brasileira**, Seropédica, v. 2, n. 3, p. 121-124, ago./set. 1982.

DÖBEREINER, J.; TOKARNIA, C. H. Intoxicação experimental por *Arrabidaea japurensis* (Bignoniaceae) em coelhos. **Pesquisa Veterinária Brasileira**, Seropédica, v. 3, n. 3, p. 95-97, 1983.

DÖBEREINER, J.; TOKARNIA, C. H.; CANELLA, C. F. C. Experimental poisoning of cattle by the pericarp of the fruit of *Ricinus communis*. **Pesquisa Veterinária Brasileira**, Seropédica, v. 1, n. 3, p. 95-97, 1981.

DÖBEREINER, J.; TOKARNIA, C. H.; SILVA, M. F. Intoxicação por *Arrabidaea bilabiata* (Bignoniaceae) em bovinos na Região Amazônica do Brasil. **Pesquisa Veterinária Brasileira**, Seropédica, v. 3, n. 1, p. 17-24, 1983.

EASON, C. Sodium monofluoroacetate (1.080) risk assessment and risk communication. **Toxicology**, Limerick, v. 181/182, p. 523-530, Dec. 2002.

FERNANDES, N. S.; MACRUZ, R. Toxicidade da “corona” *Mascagnia pubiflora* (Juss) Griseb. Malpighiaceae em coelhos. **Arquivos do Instituto Biológico**, São Paulo, v. 31, n. 1, p. 1-4, 1964.

FONNUM, F.; JOHNSEN, A.; HASSEL, B. Use of fluorocitrate and fluoroacetate in the study of brain metabolism. **Glia**, New York, v. 21, n. 1, p. 106-113, Sep. 1997.

GARGIN, M. A. H.; MARAVALHAS, N. Ocorrência de alcalóides no gênero *Palicourea*. In: CONGRESSO NACIONAL DE BOTÂNICA, 20., 1969, Goiânia. **Anais...** Goiânia: [s. n.], 1969. p. 91-105.

GAVA, A.; BARROS, C. S. L. Field observations of *Ateleia glazioviana* poisoning in cattle in southern Brazil. **Veterinary and Human Toxicology**, Manhattan, v. 43, p. 37-41, 2001.



GAVA, A. et al. Intoxicação por *Ateleia glazioviana* (Leg. Papilionoideae) em bovinos. **Pesquisa Veterinária Brasileira**, Seropédica, v. 21, p. 49-59, 2001.

GAVA, A. et al. Intoxicação experimental por *Prunus sellowii* (Rosaceae) em bovinos. **Pesquisa Veterinária Brasileira**, Seropédica, v. 12, n. 1/2, p. 1-4, 1992.

GAVA, A. et al. Mortes súbitas em bovinos causadas pela ingestão de *Mascagnia* sp. (Malpighiaceae), no Estado de Santa Catarina. **Pesquisa Veterinária Brasileira**, Seropédica, v. 18, n. 1, p. 16-20, jan./mar. 1998a.

GAVA, A. et al. Intoxicação cianogênica em bovinos alimentados com Tifton (*Cynodon* sp.). VIII CAMEV, 8., 1998, Lages. **Resumo...** Lages:[s. n.], 1998b.

GODOY, H. M.; CARMEN, V. M. Myocardial adenine nucleotides, hexose phosphates and inorganic phosphate, and the regulation of phosphofructokinase activity during fluoroacetate poisoning in the rat. **Biochemistry Pharmacology**, Oxford, v. 23, p. 3179-3189, 1974.

GONCHAROV, N. V.; JENKINS, R. O.; RADILOV, A. S. Toxicology of fluoroacetate: a review, with possible directions for therapy research. **Journal of Applied Toxicology**, Philadelphia, v. 26, n. 2, p. 148-161, Mar./Apr. 2006.

GÓRNIAK, S. L. et al. Chromatographic Isolation of caffeine from *Palicourea marcgravii*. **Veterinary and Human Toxicology**, Manhattan, v. 28, n. 6, p. 542, 1986.

GRAÇA, F. A. S. et al. Aspectos clínico-patológicos e laboratoriais do envenenamento crotálico experimental em bovinos. **Pesquisa Veterinária Brasileira**, Seropédica, v. 28, n. 6, p. 261-270, jun. 2008.

GRANT, W. M. **Toxicology of the eye**. 3. ed. Springfield: C. C. Thomas, 1986. 439 p.

GRUNERT, E. Beobachtungen über Schlangenbissverletzungen bei grossen Haustieren in Süd-Brasilien. **Deutsche Tierärztliche Wochenschrift**, Hannover, v. 74, n. 20, p. 531-532, 1967.

GRUNERT, E.; GRUNERT, D. Beobachtungen von, “*Bothrops*” -Schlangenbissverletzungen bei Rind und pferd in Rio Grande do Sul/Brasilien. **Veterinär – Medizinische Nachrichten**, Heft, v. 3, p. 217-232, 1969.

GUIMARÃES, C. C. Herva de rato. **Vida Médica**, Rio de Janeiro, v. 2, p. 324-333, 1934.

HARAGUCHI, M. Plantas Tóxicas de Interesse na Pecuária. **Biológico**, São Paulo, v.65, n.1/2, p.37-39, jan./dez., 2003.

HAYES, W.J.; LAWS, E.R. **Handbook of Pesticide Toxicology**. [S. l.]: Academic. 1991. 3 v.

HENRICI, M. Preliminary report upon the occurrence of hydrocyanic acid in the grasses of Bechuanaland: part I. **11th and 12th Rep. Director Veterinary Education Research**, Pretoria, p. 495-498, 1926.

HOEHNE, F. C. Plantas tóxicas e suspeitas da Flora Brasílica: *Palicourea marcgravii* St. Hil. (*Psychotria marcgravii* Spreng.) herba de rato verdadeira. **Revista Indústria Animal**, São Paulo, v. 2, n. 8, p. 873-881, 1932.

HOPPER, S. D. Poison peas: deadly protectors. **Landscape**, [S. l.], v. 6, n. 4, p. 45-50, 1991.

JABOUR, F. F. et al. Variação da toxidez de *Arrabidaea bilabiata* (Bignoniaceae) Em resposta a: coelhos. **Pesquisa Veterinária Brasileira**, Seropédica, v. 26, n. 3, p. 171-176, jul./set. 2006.

JENSEN, R. J.; TOBISKA, J. W.; WARD, J. C. Sodium fluoroacetate (compound 1.080) poisoning in sheep. **Journal of Veterinary Research**, [S. l.], v. 9, p. 370-378, 1948.

JONES, T. C.; HUNT, R. D.; KING, N. W. **Patologia Veterinária**. 6. ed. São Paulo: Manole, 2000. 1415 p.

KEMMERLING, W. Toxicity of *Palicourea marcgravii*: combined effects of fluoroacetate, N-methyltyramine and 2-methyltetrahydro-beta-carboline. **Zeitschrift für Naturforschung**, Tübingen, v. 51, n. 1/2, p. 59-64, 1996.

KREBS, H. C.; KEMMERLING, W.; HABERMEHL, G. Qualitative and quantitative determination of fluoroacetic acid in *Arrabidaea bilabiata* and *Palicourea marcgravii* by F-19-NMR Spectroscopy. **Toxicon**, Elmsford, v. 32, n. 6, p. 909-913, Jun. 1994.

LAGO, L. A. **Avaliação clínica e laboratorial de bovinos submetidos ao envenenamento crotálico experimental - *Crotalus durissus terrificus* – Laurenti, 1768 - Crotamina positivo**. 1996. 86 f. Dissertação (Mestrado em Medicina Veterinária) - Universidade Federal de Minas Gerais, Belo Horizonte, 1996.

LANGENEGGER, J. Ocorrência do carbúnculo hemático em animais no Brasil. **Pesquisa Veterinária Brasileira**, Seropédica, v. 14, n.4, p.135-136, out./dez. 1994.

MARAIS, J. C. S. Monofluoroacetic acid, the toxic principle of “gifblaar” *Dichapetalum cymosum*. **Onderstepoort Journal of Veterinary Science**, Pretoria, v. 20, p. 67, 1944.

MARQUES, A. P. et al. Mortes súbitas em bovinos associadas à carência de cobre. **Pesquisa Veterinária Brasileira**, Seropédica, v. 23, n. 1, p. 21-32, jan./mar. 2003.

MCLLROY, J. C. The effect on Australian animals of 1080-poisoning campaigns. In: VERTEBRATE PEST CONFERENCE, 15., 1992. **Proceedings...** University of Nebraska: Lincoln, 1992. p.355-359.

MCTAGGART, D. R. Poisoning due sodium fluoroacetate (“1.080”). **The Medical Journal of Australian**, Sydney, v. 2, n. 14, p. 641-642, Oct. 1970.

MEHLMAN, M. A. Inhibition of pyruvate carboxylation by fluorocitrate in rat kidney mitochondria. **The Journal of Biological Chemistry**, Baltimore, v. 243, n. 8, p. 1919-1925, Abr. 1968.

MELLO, E. M. M.; FERNANDES, J. S. Contribuição ao estudo de plantas tóxicas brasileiras. **Serviço de Informação Agrícola: Ministério da Agricultura**, Rio de Janeiro, 1941. Não paginado.

MÉNDEZ, M. D. C.; Doenças tóxicas: envenenamento botrópico. In: RIET-CORREA, F. et al. **Doenças em ruminantes e eqüinos**. 2. ed. São Paulo: Varela, 2001. p. 169-176.

MENEZES, R. V. Ofidismo em bovinos. **Arquivo da Enciclopédia Médica Veterinária-Universidade Federal da Bahia**, Salvador, v. 18, n. 1, p. 224-231, 1995/96.

NÓBREGA JR., J. E. et al. Intoxicação por *Sorghum halepense* (Poaceae) em bovinos no semi-árido. **Pesquisa Veterinária Brasileira**, Seropédica, v. 26, n. 4, p. 201-204, out./dez. 2006.

NORRIS, W. R. et al. Sorption of fluoroacetate (compound 1.080) by colestipol, activated charcoal, and anion-exchange resins in vitro and gastrointestinal decontamination in rats. **Veterinary and Human Toxicology, Manhattan**, v. 42, n. 5, p. 269-275, Sep. 2000.

NOVAES, A. P. et al. Envenenamento botrópico em bovinos: tratamento opcional. **Circular Técnica Embrapa**, São Carlos, n. 3, p. 29, 1986.

O'HAGAN, B. J. Fluoroacetate poisoning in seven domestic dogs. **Australian Veterinary Journal**, Sydney, v. 82, n. 12, p. 756-758, Dec. 2004.

OLIVEIRA, C. M. C. et al. Estudo comparativo da toxidez de *Palicourea juruana* (Rubiaceae) para búfalos e bovinos. **Pesquisa Veterinária Brasileira**, Seropédica, v. 24, n. 1, p. 27-30, jan./mar. 2004.

OLIVEIRA, M. M. Chromatographic isolation of monofluoroacetic acid from *Palicourea marcgravii* St. Hil. **Experientia**, Basel, v. 19, n. 11, p. 586-587, Nov. 1963.

OLIVEIRA, N. J. F. et al. Achados histopatológicos em bovinos experimentalmente envenenados com veneno de *Bothrops alternatus*. In: CONBRAVET, 31., 2004, São Luiz. **Resumo...** São Luiz: [s. n.], 2004a. Não paginado.

OLIVEIRA, N. J. F. et al. Bovine blood profile after *Bothrops alternatus* envenenation. In: CONGRESSO DA SOCIEDADE BRASILEIRA DE TOXICOLOGIA, 8., 2004, Angra dos Reis. **Resumo...** Angra dos Reis: [s. n.], 2004b. p. 195

OMARA, F.; SISODIA, C.S. Evaluation of potential antidotes for sodium fluoroacetate in mice. **Veterinary and Human Toxicology**, Manhattan, v. 32, n. 5, p. 427-431, 1990.

PACHECO, G.; CARNEIRO V. Estudos experimentais sobre plantas tóxicas. I. Intoxicação dos animais pela "erva-de-rato da mata". **Revista Sociedade Paulista Medicina Veterinária**, São Paulo, v. 2, n. 2/3, p. 23-46, 1932.

PASSOS, D. A. **Intoxicação experimental em caprinos (*Capra hircus*) por *Palicourea aeneofusca* (M. Arg.) Standl (Rubiaceae)**. 1983. 40 p. Dissertação (Mestrado em Ciência Veterinária) - Universidade Federal Rural de Pernambuco, Recife, 1983

PEIXOTO, P. V. et al. Intoxicação experimental por *Palicourea marcgravii* (Rubiaceae) em coelhos. **Pesquisa Veterinária Brasileira**, Seropédica, v. 7, n. 4, p. 117-129, jul./set. 1987.

PROUDFOOT, A. T. et al. Sodium fluoroacetate poisoning. **Toxicology Review**, [S. l.], v. 25, n. 4, p. 213-219, 2006.

RADOSTITS, O. M. et al. **Clínica Veterinária: um tratado de doenças dos bovinos, ovinos, suínos, caprinos e eqüinos**. 9. ed. Rio de Janeiro: G. Koogan, 2002.

RAFFI, M. B. et al. The pathogenesis of reproductive failure induced in sheep by the ingestion of *Ateleia glazioviana*. **Veterinary and Human Toxicology**, Manhattan, v. 46, n. 5, p. 233-238, 2004.

RAFFI, M. B. et al. Chronic cardiomyopathy and encephalic spongy changes in sheep experimentally fed with *Ateleia glazioviana*. **Ciência Rural**, Santa Maria, v. 36, n. 6, p. 1860-1866, dec. 2006.

RIET-CORREA, G. et al. Intoxicação experimental por *Tetrapteryx multiglandulosa* (Malpighiaceae) em ovinos. **Pesquisa Veterinária Brasileira**, Seropédica, v. 25, n. 2, p. 91-96, abr./jun. 2005.

ROBISON, W. H. Acute toxicity of sodium monofluoroacetate to cattle. **Journal of Wildlife Management**, Washington, v. 34, n. 3, p. 647-648, Jul. 1970.

ROKITA, S. E.; WALSH, C. Turnover and inactivation of bacterial citrate lyase with 2-fluorocitrate and 2-hydroxycitrate stereoisomers. **Biochemistry**, Washington, v. 22, n. 12, p. 2821-2828, Jun. 1983.

SAAD, A. D.; CAMARGO, W. V. A. Intoxicação cianídrica em animais domésticos. **Instituto Biológico**, São Paulo, v. 33, n. 10 p. 211-220, 1967.

SALIBA, A. M.; BELLUOMINI, H. E.; LEINZ, F. F. Experimentelle Crotalus-Vergiftung bei Rindern Anatomisch-pathologische Studie. **Deutsche Tierärztliche Wochenschrift**, Hannover, n. 90, p. 513-517, Dez. 1983.

SANTOS, F. C. C.; FISCHER, P.; JARDIM, E. C. Intoxicação experimental em bovinos por "timbó", *Mascagnia pubiflora*. **Anais da Escola de Agronomia e Veterinária, Universidade Federal de Goiás, Goiânia**, v. 6, n. 1, p. 97-103, 1976.

SANTOS, V. T. **Memórias de um veterinário sanitarista ou história do zoonositarismo no Rio Grande do Sul**. Santa Maria: Pallotti, 1999. 238 p.

SCHULTZ, R. A. et al. Observations on the clinical, cardiac and histopathological effects of fluoracetate in sheep. **Onderstepoort Journal of Veterinary Research**, Pretoria, v. 49, p. 237-45, 1982.

SILVA, D. M. et al. Plantas tóxicas para ruminantes e eqüídeos no Seridó Ocidental e Oriental do Rio Grande do Norte. **Pesquisa Veterinária Brasileira**, Seropédica, v. 26, n. 4, p. 223-236, out./dez. 2006.

STIGGER, A. L. et al. Intoxicação experimental por *Ateleia glazioviana* (Leg. Papilionoideae) em ovinos. **Pesquisa Veterinária Brasileira**, Seropédica, v. 21, p. 98-108, 2001.

SZERB, J. C.; ISSEKUTZ, B. Increase in the stimulation-induced overflow of glutamate by fluoroacetate, a selective inhibitor of the glial tricarboxylic cycle. **Brain Research**, Amsterdam, v. 410, n. 1, p. 116-120, Apr. 1987.

TAVARES, M. I.; REZENDE, A. M. L.; DÖBEREINER, J. Intoxicação experimental por *Pseudocalymma elegans* em coelhos e cobaias. **Pesquisa Agropecuária Brasileira**, Rio de Janeiro, v. 9, p. 91-94, jan./mar. 1974.

TOKARNIA, C. H.; CANELLA, C. F. C.; DÖBEREINER, J. Intoxicação por um “tingui” (*Mascagnia rigida* Griseb.) em bovinos no Nordeste do Brasil. **Arquivos do Instituto de Biologia Animal**, Rio de Janeiro, v. 4, p. 203-215, 1960.

TOKARNIA, C. H.; DÖBEREINER, J. Intoxicação por *Mascagnia pubiflora* em bovinos no Estado do Mato Grosso. **Pesquisa Agropecuária Brasileira**, Rio de Janeiro, v. 8, p. 61-68, 1973.

TOKARNIA, C. H.; DÖBEREINER, J. Intoxicação por *Arrabidaea japurensis* (Bignoniaceae) em bovinos em Roraima. **Pesquisa Veterinária Brasileira**, Seropédica, v. 1, n. 1, p. 7-17, 1981.

TOKARNIA, C. H.; DÖBEREINER, J. Intoxicação experimental por *Palicourea juruana* (Rubiaceae) em bovinos e coelhos. **Pesquisa Veterinária Brasileira**, Seropédica, v. 2, n. 1, p. 17-20, jan./mar. 1982.

TOKARNIA, C. H.; DÖBEREINER, J. Intoxicação por *Palicourea marcgravii* (Rubiaceae) em bovinos no Brasil. **Pesquisa Veterinária Brasileira**, Seropédica, v. 6, n. 3, p. 73-78, 1986.

TOKARNIA, C. H.; DÖBEREINER, J.; CANELLA, C. F. C. Intoxicação experimental em bovinos pelas folhas de *Ricinus communis*. **Pesquisa Agropecuária Brasileira Série Veterinária**, Rio de Janeiro, v. 10, p. 1-7, 1975.

TOKARNIA, C. H.; DÖBEREINER, J.; PEIXOTO, P. V. Intoxicação experimental por *Mascagnia* aff. *rigida* (Malpighiaceae) em bovinos no Norte do Espírito Santo. **Pesquisa Veterinária Brasileira**, Seropédica, v. 5, n. 3, p. 77-91, 1985.

TOKARNIA, C. H.; DÖBEREINER, J.; PEIXOTO, P. V. Aspectos clínicos-patológicos complementares das intoxicações por algumas plantas tóxicas brasileiras. **Pesquisa Veterinária Brasileira**, Seropédica, v. 14, n. 4, p. 111-122, out./dez. 1994.

TOKARNIA, C. H.; DÖBEREINER, J.; PEIXOTO, P. V. **Plantas Tóxicas do Brasil**. Rio de Janeiro: Helianthus, 2000. 310 p.

TOKARNIA, C. H.; DÖBEREINER, J.; SILVA, M. F. Intoxicação por *Palicourea grandiflora* (Rubiaceae) em bovinos no Território de Rondônia. **Pesquisa Veterinária Brasileira**, Seropédica, v. 1, n. 3, p. 89-94, 1981.

TOKARNIA, C. H. et al. Deficiência de cobre e cobalto em bovinos e ovinos no Nordeste e Norte do Brasil. **Pesquisa Agropecuária Brasileira**, Rio de Janeiro, v. 3, p. 351-360, 1968.

TOKARNIA, C. H. et al. Intoxicação experimental por *Pseudocalymma elegans* (vell.) Kuhl em bovinos. **Pesquisa Agropecuária Brasileira**, Rio de Janeiro, v. 4, p. 195-204, 1969.

TOKARNIA, C.H. et al. Deficiência de cobre e cobalto em bovinos e ovinos em algumas regiões do Brasil. **Pesquisa Agropecuária Brasileira**, Rio de Janeiro, v. 6, p. 61-77, 1971.

TOKARNIA, C. H. et al. Intoxicação por *Palicourea aeneofusca* (Rubiaceae), a causa de “mortes súbitas” em bovinos na Zona-da-Mata de Pernambuco. **Pesquisa Veterinária Brasileira**, Seropédica, v. 3, n. 3, p. 75-79, 1983.

TOKARNIA, C. H. et al. A “doença do peito inchado” (Edema da região esternal) em bovinos no estado de Santa Catarina. **Pesquisa Veterinária Brasileira**, Seropédica, v. 9, n. ¾, p. 73-89, 1989.

TOKARNIA, C. H. et al. Intoxicação experimental por *Palicourea marcgravii* (Rubiaceae) em eqüinos. **Pesquisa Veterinária Brasileira**, Seropédica, v. 13, n. 3/4, p. 67-72, jul./dez. 1993.

TOKARNIA, C. H. et al. Intoxicação experimental por *Pseudocalymma elegans* (bignoniaceae) em eqüinos. **Pesquisa Agropecuária Brasileira**, Rio de Janeiro, v. 15, n. 1, p. 35-39, jan./mar. 1995.

TOKARNIA, C. H. et al. Deficiências e desequilíbrios minerais em bovinos e ovinos- revisão dos estudos realizados no Brasil de 1987 a 1998. **Pesquisa Veterinária Brasileira**, Seropédica, v. 19, n. 2, p. 47-62, abr./jun. 1999a.

TOKARNIA, C. H. et al. Estudos experimentais com plantas cianogênicas em bovinos. **Pesquisa Veterinária Brasileira**, Seropédica, v. 19, n. 2, p. 84-90, abr./jun. 1999b.

TOKARNIA, C H. et al. Aspectos epidemiológicos e clínico-patológicos comparados da intoxicação por *Arrabidaea bilabiata* (Bignoniaceae) em búfalos e bovinos. **Pesquisa Veterinária Brasileira**, Seropédica, v. 24, n. 2, p. 74-79, abr./jun. 2004.

TOKARNIA, C. H.; PEIXOTO, P. V. Importância dos acidentes ofídicos como causa de mortes em bovinos no Brasil. **Pesquisa Veterinária Brasileira**, Seropédica, v.26, n. 2, p. 55-68, abr./jun. 2006.

TOKARNIA, C. H.; PEIXOTO, P. V.; DÖBEREINER, J. Intoxicação experimental por *Mascagnia* aff. *rígida* (Malpighiaceae) em coelhos. **Pesquisa Veterinária Brasileira**, Seropédica, v. 5, n. 3, p. 77-91, 1985.

TOKARNIA, C. H.; PEIXOTO, P. V.; DÖBEREINER, J. Intoxicação experimental por *Palicourea marcgravii* (Rubiaceae) em caprinos. **Pesquisa Veterinária Brasileira**, Seropédica, v. 11, n. 3/4, p. 65-70, jul/dez. 1991.

TOKARNIA, C. H.; PEIXOTO, P. V.; DÖBEREINER, J. Intoxicação experimental por *Palicourea marcgravii* (Rubiaceae) em ovinos. **Pesquisa Veterinária Brasileira**, Seropédica, v. 6, n. 4, p. 121-131, 1986.

TOKARNIA, C. H.; PEIXOTO, P. V.; DÖBEREINER, J. Poisonous plants affecting heart function of cattle in Brazil. **Pesquisa Veterinária Brasileira**, Seropédica, v. 10, n. 1/2, p. 1-10, 1990.

TOKARNIA, C. H.; PEIXOTO, P. V.; DÖBEREINER, J. Intoxicação experimental por *Pseudocalymma elegans* (bignoniaceae) em caprinos. **Pesquisa Agropecuária Brasileira**, Rio de Janeiro, v. 13, n. 1/2, p. 35-39, jan./jun. 1993.

TORRES, S.; FERNADES, C. S. A flora de Pernambuco e a patologia animal. **Arquivo Instituto de Pesquisa Agrônomicas**, Recife, v. 3, p. 35-63, 1941.

VENNESLAND, B. et al. Cyanide metabolism. **Federation Proceedings**, Berlin, v. 41, n. 10, p. 2639-2648, Aug. 1982.

## ANEXOS

### Resumo dos protocolos dos experimentos em bovinos

**Bovino 5721 (30861)**, fêmea, com 103kg. Em 09/11/06 foi realizado exame clínico completo. O animal apresentou FC 76, FR 20, T 39° C, MR 1 e ½ em dois minutos e mucosas normo-coradas. No mesmo dia, das 21:45 às 21:53, o animal recebeu 1g/kg (105g) de folhas frescas de *P. elegans*. No dia 10/11/06 às 3:00 horas o animal foi encontrado morto em decúbito lateral direito, dentro da baia, ainda quente (temperatura: 38° C) e com musculatura flácida, mucosas ainda úmidas e sangue não-coagulado. Achados de necropsia: Externamente percebia-se no cadáver o ingurgitamento bem visível das jugulares. A abertura da pele (tecido celular subcutâneo) confirmava o marcado ingurgitamento das jugulares. O baço apresentava-se levemente aumentado e a veia esplênica leve a moderadamente ingurgitada. Havia moderada congestão hepática com aumento de volume e bordos levemente arredondados deixando fluir grande quantidade de sangue não-coagulado ao corte. O coração direito estava dilatado e repleto de sangue e o rim discretamente congesto. O exame histopatológico evidenciou, no rim, moderada congestão, leve infiltração inflamatória intersticial linfoplasmocitária em córtex, tumefação e vacuolização (degeneração hidrópica) citoplasmáticas e picnose nuclear em células epiteliais de túbulos contornados distais; em alguns túbulos não observou-se picnose, apenas degeneração hidrópica ou estágios intermediários onde havia degeneração e picnose incipientes (Figuras 19 e 20). No fígado havia leve a moderada vacuolização de hepatócitos, principalmente, em região centro-lobular, moderada congestão em espaços-porta e em sinusóides, e discreta infiltração inflamatória linfoplasmocitária portal. Não foram verificadas alterações significativas no cérebro, cerebelo, rúmen, retículo, omaso, abomaso, intestino delgado e grosso, pâncreas e baço.

**Bovino 5719 (30884)**, macho, com 121 kg. Em 26/01/07 foi realizado exame clínico completo. O bovino apresentou FC 108, FR 40, T 40°C, MR 2 em 3 minutos e mucosas normo-coradas. No mesmo dia, das 22:09 às 22:15 horas, o animal recebeu 0,5mg/kg (61,5 g) de folhas frescas de *P. elegans*. As primeiras alterações foram notadas em 27/01/07, às 1:33 horas (3 horas e 15 minutos após a administração da planta) com jugular levemente ingurgitada e moderada arritmia. Às 5:05 horas verificaram FC 112, FR 32, MR 1 em 2 minutos e T 40,2°C. Duas horas depois, ao ser exercitado por nove minutos, apresentou relutância em andar e jugular intensamente ingurgitada. Às 8:12 horas, deitou-se em decúbito esternal, com o pescoço esticado para frente e o queixo apoiado no chão e urinou após 15 minutos. O quadro clínico permaneceu inalterado até às 10:26 horas, quando defecou conteúdo moderadamente ressecado. Ao ser novamente exercitado (10:50 às 11:02 horas), se opôs a caminhar, as jugulares e veias colaterais da região da face e pescoço estavam muito ingurgitadas. Deitou-se em decúbito esternal às 11:50 horas e defecou (fezes ressequidas) às 12:16. Após três horas, comeu capim e levantou, mas quando movimentado às 16:58 horas por 14 minutos, não quis andar e as veias jugulares continuavam ingurgitadas. Às 19:10 horas, apresentou FC 72, FR 68, MR 0 em 2 minutos, T 39,9°C, estava apático, em decúbito esternal e respirava com dificuldade. Continuou com os mesmos sinais até 21:42 horas, com a cabeça encostada no flanco e respiração acelerada (FR 84). Às 22:15 horas bebeu água. Estava mais calmo às 22:22 horas, com FR 32 e cabeça no flanco. Em 28/01/07, urinou às 00:40 horas e, às 8:30 horas, o bovino estava aparentemente bem. Quinze minutos depois,



apresentou pulso venoso levemente positivo, mas sem arritmia. Às 14:00 horas, o animal foi encontrado sem nenhuma alteração perceptível, sem pulso venoso e correndo. No dia 29/01/07 às 7:40 horas, encontrava-se deitado, apático, e permaneceu em pé das 9:15 até as 10:00 horas. Deitou novamente 3:00 horas depois. Às 16:27 horas estava de pé, com pulso venoso positivo bem visível e respiração acelerada, com FC 128, FR 88, MR 1 e ½ em 2 minutos, T 40° C e mucosas normocoradas. Comeu e bebeu água normalmente. Neste mesmo dia às 18:15 horas, não levantou quando foi estimulado, apresentou respiração ofegante e leve timpanismo. Às 20:35 horas estava de pé, permanecia com respiração acelerada e sem timpanismo. Às 21:05 horas, estava deitado, com dificuldade respiratória (FR 80) e moderado timpanismo. Às 23:20 horas apresentou moderado timpanismo, extrema dificuldade respiratória (FR 92, FC 80 com dificuldade na auscultação, T 40° C, mucosas discretamente cianóticas). No dia seguinte 30/01/07 à 1:00 hora, estava em estação, pulso venoso positivo e angústia respiratória, FR 104, FC 88 com arritmia, MR zero em 3 minutos, T 4,5° C e mucosas levemente cianóticas, apresentava ainda cabeça baixa e membros torácicos abertos (posição ortopnêica). O animal veio a óbito às 2:45 horas, com presença de sangue na região perineal e T 38,5° C. – Achados de necropsia: presença de líquido na cavidade torácica +++ (hidrotórax) aproximadamente 2 litros de cada lado. Jugulares ingurgitadas +++. Pulmões pesados e brilhantes, e presença de grande quantidade de espuma na traquéia. O coração estava levemente mais pálido e com o lado direito moderadamente dilatado. Havia congetão renal +, com áreas pálidas variando de 0,3 - 0,6cm. Fígado congesto +, duodeno e jejuno congesto +. Congestão da mucosa do omaso que apresentava conteúdo bem seco +++. Na histopatologia não foram observadas alterações significativas no rim, apenas leve tumefação das células epiteliais dos túbulos uriníferos, no entorno das artérias arciformes. No fígado havia, moderada congestão e numerosas áreas de necrose para-central. Foi observado leve infiltração inflamatória mononuclear intersticial na aurícula cardíaca; no miocárdio havia algumas áreas e focos de necrose coagulativa, caracterizadas por aumento da eosinofilia do citoplasma das fibras musculares e picnose/cariorrexia e ou desaparecimento dos núcleos. No pulmão notaram-se moderada a acentuada congestão e edema. Não foram verificadas alterações significativas no cérebro, cerebelo, rúmen, retículo, omaso, abomaso, intestino delgado e grosso, pâncreas e baço.

**Bovino 5722**, macho, com 90kg. Foi integrado aos experimentos no dia 26/01/07. À primeira avaliação clínica, não mostrou qualquer alteração; FC 120, FR 32, T 40°C, MR 2 em 2 minutos e mucosas normocoradas. Neste mesmo dia, das 22:16 às 22:20 horas, o animal recebeu 0,25mg/kg (23,5g) da planta. A primeira alteração foi observada no dia seguinte às 4:10 horas, momento em que o animal apresentou leve arritmia. Às 7:18 horas, ao ser exercitado por dez minutos, apresentou relutância em andar e pulso venoso leve a moderadamente positivo. Urinou às 8:35. Às 10:50 horas, foi novamente exercitado por doze minutos e o quadro clínico não se alterou. No entanto, apresentou FC 208. Comeu capim às 15:25 horas. O bovino não quis se movimentar e continuou com jugular ingurgitada ao ser estimulado a se exercitar durante 14 minutos (16:58 às 17:12 horas). No dia 28/01/07, às 8:30, o animal encontrava-se aparentemente bem. Seis horas depois foi visto sem nenhuma alteração digna de nota e sem pulso venoso positivo.

## Resumo dos protocolos dos experimentos em coelhos

**Coelho 1402 (30865)**, fêmea, pesando 3.780g. Em 16/12/06 às 10:02 horas o animal recebeu 0,5g/kg (1,89g) de folhas dessecadas e moídas de *P. elegans* por via intragástrica. A primeira alteração foi notada às 12:54 quando repentinamente sentou-se, ficou agitado e logo em seguida permaneceu “meio de lado” como se estivesse buscando apoio para a cabeça; com comportamento agitado e ao mesmo tempo apático. Às 13:26 se debateu caiu de lado, emitiu gritos, fazendo movimentos de pedalagem, “suspirou fundo” algumas vezes e morreu em menos de um minuto. A necropsia foi feita logo em seguida, o fígado ao corte fluía sangue em quantidade moderada (congestão ++). Rim com 2 pequenos focos (0,5 a 1 cm) de coloração avermelhada, na superfície externa do rim direito. Útero com mucosa repleta de cistos (hiperplasia endometrial cística). Ovário com CL e cistos paraovários. Estômago com diversos focos de erosões/ulceras. Os demais órgãos sem alteração. Na histopatologia havia moderada tumefação dos túbulos uriníferos, sobretudo na junção cortiço-medular; raros túbulos com degeneração hidrópico-vacuolar e picnose. O fígado apresentava acentuada congestão centro-lobular na zona intermediária, acompanhada de necrose coagulativa incipiente de hepatócitos nessas áreas. Na bexiga foi observada acentuada tumefação difusa no urotélio. Os demais órgãos sem alterações significativas.

**Coelho 1406 (30868)**, macho, pesando 3.180g. Recebeu em 16/12/06 às 9:55 horas 0,25g/kg (0,79g) de folhas de *P. elegans* dessecadas e moídas por via intragástrica. O início dos sintomas foi a partir das 15:00 horas, o animal estava apático, com a cabeça pendente para um dos lados. Às 15:25 horas tentou se levantar mas não conseguiu, 5 minutos depois deu alguns pulos na gaiola, ficava quieto e depois parado; repetindo o mesmo movimento outras vezes, até às 15:35 horas, quando ficou sentado e calmo. Às 15:45 horas parecia flácido, principalmente nos membros posteriores, e sonolento. Às 16:00 horas tentou caminhar e mostrou-se completamente incoordenado, deu uma voltinha na gaiola e parou no canto. Até as 19:03 esteve aparentemente normal. Às 19:30 horas foi retirado da gaiola, estava muito apático, mesmo quando solto, não se movia, e as orelhas estavam frias. Às 20:12 horas ao tentar comer, mostrou-se muito incoordenado, depois ficou quieto. Até às 4:10 do dia 17/12/06 permaneceu parado e quieto, de repente, caiu de lado, esticou os membros com poucas contrações e veio a óbito em menos de 1 minuto. Na necropsia o fígado apresentava-se congesto (++), o coração com aurículas bem cheias (quase ½ do tamanho do coração), os grandes vasos bem ingurgitados, pulmão armados e com toda a superfície com focos avermelhados de diversos tamanhos, às vezes, até confluentes; ao corte, fluía líquido espumoso e o parênquima apresentava-se bem avermelhado (+++). Demais órgãos sem alteração. Na histopatologia no rim havia apenas discreta dilatação dos túbulos uriníferos. Na bexiga havia tumefação do urotélio. No pulmão foi visto áreas de congestão, edema e hemorragia. Não foi encontrada alterações nos demais órgãos.

**Coelho 1413 (30867)**, macho, pesando 3.250g. Foi administrado a dose de 0,125g/kg (0,406g) de folhas de *P. elegans*, dessecadas e moídas no dia 16/12/06 às 9:50 horas. Os primeiros sintomas foram observados às 16:49 horas, o coelho se debateu bastante, emitiu “gritos”, com grande dificuldade respiratória, contrações generalizadas, grande “angústia” e morte. Na necropsia o fígado apresentava-se congesto (++) e com lobulação evidente (+), o coração com aurículas bem cheias (quase ½ do tamanho do coração), grandes vasos bem

ingurgitados. Nos rins haviam áreas deprimidas e outras bem avermelhadas (havia um foco vermelho, semelhante a um cisto). Os demais órgãos não apresentavam alteração. Na histopatologia o rim apresentava numerosos túbulos, sobretudo na junção córtico-medular com moderada tumefação citoplasmática; em parte deles já se observava picnose nuclear incipiente. Em alguns túbulos retos já se observava a degeneração hidrópico-vacuolar clássica bem instalada. Havia moderado edema intersticial no coração. Discreta congestão hepática e alguns vacúolos na substância branca do cerebelo. Pulmão com áreas de leve enfisema.

# Livros Grátis

( <http://www.livrosgratis.com.br> )

Milhares de Livros para Download:

[Baixar livros de Administração](#)

[Baixar livros de Agronomia](#)

[Baixar livros de Arquitetura](#)

[Baixar livros de Artes](#)

[Baixar livros de Astronomia](#)

[Baixar livros de Biologia Geral](#)

[Baixar livros de Ciência da Computação](#)

[Baixar livros de Ciência da Informação](#)

[Baixar livros de Ciência Política](#)

[Baixar livros de Ciências da Saúde](#)

[Baixar livros de Comunicação](#)

[Baixar livros do Conselho Nacional de Educação - CNE](#)

[Baixar livros de Defesa civil](#)

[Baixar livros de Direito](#)

[Baixar livros de Direitos humanos](#)

[Baixar livros de Economia](#)

[Baixar livros de Economia Doméstica](#)

[Baixar livros de Educação](#)

[Baixar livros de Educação - Trânsito](#)

[Baixar livros de Educação Física](#)

[Baixar livros de Engenharia Aeroespacial](#)

[Baixar livros de Farmácia](#)

[Baixar livros de Filosofia](#)

[Baixar livros de Física](#)

[Baixar livros de Geociências](#)

[Baixar livros de Geografia](#)

[Baixar livros de História](#)

[Baixar livros de Línguas](#)

[Baixar livros de Literatura](#)  
[Baixar livros de Literatura de Cordel](#)  
[Baixar livros de Literatura Infantil](#)  
[Baixar livros de Matemática](#)  
[Baixar livros de Medicina](#)  
[Baixar livros de Medicina Veterinária](#)  
[Baixar livros de Meio Ambiente](#)  
[Baixar livros de Meteorologia](#)  
[Baixar Monografias e TCC](#)  
[Baixar livros Multidisciplinar](#)  
[Baixar livros de Música](#)  
[Baixar livros de Psicologia](#)  
[Baixar livros de Química](#)  
[Baixar livros de Saúde Coletiva](#)  
[Baixar livros de Serviço Social](#)  
[Baixar livros de Sociologia](#)  
[Baixar livros de Teologia](#)  
[Baixar livros de Trabalho](#)  
[Baixar livros de Turismo](#)