

UNIVERSIDADE DE SÃO PAULO
FACULDADE DE MEDICINA DE RIBEIRÃO PRETO
DEPARTAMENTO DE GINECOLOGIA E OBSTETRÍCIA

INFLUÊNCIA DO ESTROGÊNIO NA HISTOMORFOMETRIA DA PAREDE
VAGINAL: REPERCUSSÕES NA FUNÇÃO SEXUAL

Lucia Alves da Silva Lara

RIBEIRÃO PRETO/2008

Livros Grátis

<http://www.livrosgratis.com.br>

Milhares de livros grátis para download.

LUCIA ALVES DA SILVA LARA

**INFLUÊNCIA DO ESTROGÊNIO NA HISTOMORFOMETRIA DA PAREDE
VAGINAL: REPERCUSSÕES NA FUNÇÃO SEXUAL**

Dissertação apresentada à Faculdade de
Medicina de Ribeirão Preto para obtenção
de título de mestre

Área de concentração: Tocoginecologia

Orientador (a): Professora Doutora Ana
Carolina Japur de Sá Rosa e Silva

Ribeirão Preto: 2008

RIBEIRÃO PRETO/2008

Autorizo a reprodução e divulgação total ou parcial deste trabalho por qualquer meio convencional ou eletrônico para fins de estudo e pesquisa desde que seja citada a fonte.

Lara, Lucia Alves da Silva

Influência do estrogênio na histomorfometria da parede vaginal: repercussões na função sexual/ Lucia Alves da Silva Lara; Orientadora: Prof Dra Ana Carolina Japur de Sá Rosa e Silva. Ribeirão Preto, 2008

80p. il.; 30cm

Dissertação para título de mestre apresentada à Faculdade de Medicina de Ribeirão Preto da Universidade de São Paulo.

Área de concentração: Tocoginecologia.

Orientadora: Prof. Dra. Ana Carolina Japur de Sá Rosa e Silva

Título em inglês. Estrogen influence in vagina wall hystomorphometry: sexual function repercussion

Descritores: 1-Morfometria, 2-hipoestrogenismo, 3-vagina, 4-disfunção sexual, 5-dispareunia.

FOLHA DE APROVAÇÃO

Lúcia Alves da Silva Lara

Influência do estrogênio na histomorfometria da parede vaginal: repercussões na função sexual

Dissertação apresentada à Faculdade de Medicina de
Ribeirão Preto da Universidade de São Paulo para
obtenção do Título de Mestre.
Área de Concentração: Tocoginecologia

Aprovada em ____ / ____ / ____

Banca examinadora

Prof.Dr _____

Instituição _____ Assinatura _____

Prof.Dr _____

Instituição _____ Assinatura _____

Prof.Dr _____

Instituição _____ Assinatura _____

...aos meus pais Aparecida Soares Oliveira e Josino Veloso (in memoriam)
que ensinaram:
a importância de ser humilde para aprender e ter audácia para conquistar,
que só o arrogante acha que pode fazer tudo sozinho
e que valores como justiça e respeito ancoram a integridade e se tem até para
com o suposto inimigo

...à Sara e Laís.meu maior tesouro,
que compartilharam meus sonhos e sofreram minhas loucuras

...ao Lara
...porque compreendeu e deu força para que este sonho se tornasse realidade

...à minha orientadora Prof. Dra. Ana Carolina Japur de Sá Rosa e Silva, por quem tenho o mais profundo respeito e o melhor dos sentimentos. Pessoa de uma personalidade marcante, com um senso de justiça incontestável, com uma capacidade ímpar de propor soluções efetivas e uma agilidade invejável. Foi companheira porque trabalhou arduamente neste projeto, se fez amiga porque compartilhou os momentos difíceis e se fez mãe quando ensinou-me a trilhar com prazer o árduo caminho da ciência

Agradeço...

Ao Prof. Dr. Marcos Felipe Silva de Sá que, em 1996, avaliou-me muito além do meu parco currículo acadêmico. Sem o saber, você reergueu uma pessoa e reconstruiu um indivíduo.

Ao Prof. Dr. Jurandyr Moreira de Andrade, por todos estes anos que desfrutei dos seus ensinamentos e do convívio prazeroso. Admiram-me a sua insubordinação ao desleixo com a ciência e o zelo pela imparcialidade. Um agradecimento especial pela sua colaboração técnica na execução deste projeto. A você toda minha admiração e respeito

Ao Prof. Dr. Rui Alberto Ferriani, conheci-o em um congresso em 1993. Àquela época, encantaram-me a sua didática e sua postura elegante ao julgar os trabalhos de outros autores. Fui seduzida por estas características que julguei serem, além de um traço pessoal, o reflexo do investimento de um serviço de peso que o tornou seu representante legítimo. Sinto-me honrada pela confiança que depositou em mim ao oficializar a minha participação no Ambulatório de Estudos em Sexualidade Humana. Reconheço seu esforço para legitimar minha atuação em sexologia embora, a prudência, muitas vezes, coloca-me aquém de suas expectativas. Embasamento e ousadia deveriam caminhar juntos, mas nem sempre são possíveis devido às características pessoais. Obrigada!

Agradeço a colaboração dos professores, colegas e amigos...

À Prof. Dra. Rosana Maria Reis, pelo apoio importantíssimo no início teste trabalho, pela amizade e carinho e pela orientação que sempre ofereceu a mim em todos os meus anos vividos neste serviço.

Ao Dr. Julio César Rosa e Silva, pelas palavras de ânimo, paciência e apoio técnico na análise estatística deste trabalho

Ao Prof. Dr. Alejandro Antonio Fonseca Duarte, pelo apoio emocional e por ensinar-me a buscar a essência das informações científicas. Seu apoio foi de grande importância para a execução deste trabalho

Ao Prof. Dr. Heitor Ricardo Cosiski Marana, amigo de muitos anos, conselheiro e confidente. Agradecimento especial pela sua colaboração técnica e por ajudar-me a restaurar o ânimo.

Ao Prof. Dr. Omero Poli, pelo carinho para comigo e pelo rigor com que analisou este trabalho e propôs correções que culminaram com o estado final desta obra.

As minhas colegas de trabalho do AESH e amigas: Dra. Flávia Raquel Rosa Junqueira, psicóloga Adriana Peterson Mariano, psicóloga Alessandra Ricci e Dra. Sany Rose Ferrarese pelo carinho e companheirismo, por compreenderem o grande tempo que passei em um laboratório de pesquisa em detrimento de minhas obrigações para com o AESH. Deixo aqui registrado, o quanto as respeito pelo grandioso trabalho que têm desenvolvido no AESH e pela dedicação a este serviço voluntário.

Ao Prof. Dr. Daniel Guimarães Tiézzi,
Todas as vezes que recorri a ele, e não foram poucas, encontrei solução para meus problemas. Admiro sua capacidade em simplicidade e sua praticidade.
À Prof. Dra. Carolina

Ao Prof. Dr. Antônio Alberto Nogueira, pelo carinho e presteza em atender-me e orientar-me.

Ao Prof. Dr. Hélio Humberto Angotti Carrara a quem recorri inúmeras vezes e fui atendida, Obrigada pelo carinho!

Aos demais professores do Departamento de Ginecologia e Obstetrícia da FMRP-USP pelos ensinamentos e carinho demonstrado por todo este tempo vivido no departamento.

Aos amigos Prof. Dra. Carolina Sales Vieira Macedo, Dra. Laura Ferreira Santana, Dr. Wellington de Paula Martins, fisioterapeuta Mary Lourdes Montenegro, Dr. Rodrigo Alves Ferreira, Dra. Ângela, Dra. Stael, Dr. Pedro Magnani e Dr. Cássio Alessandro Paganoti Sartório que ensinaram-me vários procedimentos técnicos que foram cruciais para a execução deste trabalho. Um beijo a todos vocês e muito grata!

Ao Prof. Dr. Amilton Antunes Barreira agradeço pela presteza em disponibilizar o Laboratório de Neurologia onde foi realizado este trabalho.

Agradeço ao apoio técnico...

À Deisy Mara da Silva que, pacientemente e, com um trabalho enorme, preparou as lâminas para o estudo, aplicando novas técnicas e aprimorando outras. A você Deisy, peço desculpas pela minha insistência e agradeço pela sua paciência em ensinar-me no tratamento do tecido até a confecção das lâminas. Você foi importantíssima para o resultado final deste trabalho.

Ao Engenheiro eletrônico Antonio Renato Meireles e Silva, responsável pela elaboração da Macro e pelo trabalho de arte com as microfotografias. Profissional extremamente minucioso e organizado. Passei com ele, várias horas no Laboratório de Neurologia durante vários meses o que foi muito proveitoso para mim. Teve extrema paciência ao ensinar-me todos os passos da morfometria. Sou-lhe eternamente grata.

Agradeço a Maria Albina Bortolheiro, uma amiga. Pela paciência ao atender aos meus anseios como pós-graduanda e pela importante colaboração com este trabalho através das dosagens hormonais para este estudo. Muitíssimo grata.

À secretária do Departamento de Ginecologia e Obstetrícia da FMRP-USP, Ilza Mazzocato por sua atenção, amizade, carinho e disponibilidade em ajudar na solução de vários problemas. Um abraço e obrigada

À secretária da pós-graduação Suelen pelo carinho e amizade, pela constante presteza em oferecer ajuda e pela grande paciência. Obrigada por tudo!!!

Às funcionárias e amigas do Laboratório de Reprodução: Sandra, Auxiliadora, Roberta, Cristina, Cidinha e Marilda, pessoas importantes que contribuíram com carinho, atenção e força.

À todos os meus colegas da pós-graduação, especialmente, Milena, Jacira Campos, Bruno Ramalho, com os quais compartilhei minhas dificuldades, incertezas e angústias.

...penso que a vida é um grande parque de diversões, de tempo em tempo escolhemos um brinquedo e interagimos fortemente com ele. Muitas vezes é prazeroso, algumas vezes difícil e, em certos momentos, parece enfadonho brincar. Ou improvisamos, ou acomodamos, ou procuramos outro brinquedo e saboreamos a descoberta, nos adaptamos a ele e depois a rotina, o torna enfadonho de novo. A escolha tem muitas características individuais e outras, supostamente, corretas. Às vezes, só o progredir da idade faz privilegiar os anseios inatos, sem culpa. Mas é preciso escolher, não se pode ficar inerte porque o relógio biológico não para. Vive melhor quem ousa experimentar, interagir e compartilhar este imenso parque de diversões.

...é preciso estar atento para não sucumbir ao lado inóspito da vida.

RESUMO

LARA, L.A.S. Influência do estrogênio na histomorfometria da parede vaginal: repercussões na função sexual. 2008. Dissertação (Mestrado)-Faculdade de Medicina de Ribeirão Preto, Universidade de São Paulo, Ribeirão Preto, 2008.

Introdução: O hipoestrogenismo causa alteração estrutural na vaginal que pode levar a alterações na resposta sexual. Tem sido reportado o afinamento da parede vaginal após a menopausa, porém, sem comprovação morfométrica. **Objetivos:** Verificar a espessura da parede vaginal em condições normo e hipoestrogenicas, correlacionar disfunção sexual com espessura da parede, expressão do receptor estrogênico e estradiol sérico.

Métodos: Espécimes cirúrgicos da vagina de 31 mulheres, sendo 18 normoestrogênicas e 13 na pós-menopausa, submetidas a colpoperineoplastia por prolapso genital I e II. Aferidos: FSH e estradiol, prolactina e TSH. Realizou-se: tricrômico de Masson e HE, histomorfometria, imunohistoquímica para receptores estrogênicos α , semi-

quantificados pelo *H-score*, função sexual aferida pelo GRISS. **Resultados:** A parede vaginal é mais espessa no grupo menopausa em relação ao grupo menacme ($2,72 \pm 0,72$ mm e $2,16 \pm 0,43$, $p=0,01$ e $2,63 \pm 0,71$ mm e $2,07 \pm 0,49$ mm, $p=0,01$). A espessura e a fração de área da camada muscular são maiores no grupo menopausa (parede anterior: $1,54 \pm 0,44$ e $1,09 \pm 0,3$ mm, $p=0,02$ e posterior $1,45 \pm 0,47$ e $1,07 \pm 0,44$ mm, $p=0,03$ e $0,51 \pm 0,10$ e $0,42 \pm 0,11$ mm², $p=0,03$ e $0,40 \pm 0,10$ e $0,49 \pm 0,08$ mm², $p=0,02$). O epitélio vaginal do segmento proximal é mais espesso do que o segmento médio na parede posterior ($0,17 \pm 0,07$ mm, $0,15 \pm 0,05$ mm, $0,24 \pm 0,09$ mm, $p=0,02$). Não houve correlação entre dor coital, espessura da parede e concentrações do estradiol nos dois grupos. **Conclusão:** A parede vaginal é mais espessa após a menopausa. Neste estudo, não ocorreu associação entre disfunção sexual genital concentrações estrogênicas e espessura da parede vaginal.

Descritores: Morfometria. Hipoestrogenismo. Vagina. Disfunção sexual. Dispareunia.

ABSTRACT

LARA, L.A.S. Influência do estrogênio na histomorfometria da parede vaginal: repercussões na função sexual. 2008. Dissertação (Mestrado)-Faculdade de Medicina de Ribeirão Preto, Universidade de São Paulo, Ribeirão Preto, 2008.

Introduction: Hypoestrogenism causes structural alteration on vaginal wall that can cause sexual problems. It has been reported vaginal wall thickness after menopause, however, without morphometric evidence. **Objectives:** To verify vaginal wall thickness in normal and hypoestrogenic conditions and to correlate sexual dysfunction with vaginal wall thickness, estrogen receptor expression and estradiol levels. **Methods:** Vagina surgical specimens of 18 pre and 13 post-menopausal women, submitted to surgery for genital prolapse I and II were examined. It had been surveyed: FSH and estradiol, prolactina and TSH to exclude other endocrinopatias. Masson's tricolor for morphometry and HE staining for histological analyses, and immunohistochemical staining for estrogen alpha receptor, quantified by H-score and the sexual function was accessed by GRISS. **Results:** Vaginal wall is thicker in the post-menopausal group in relation to pre menopausal group ($2,72 \pm 0,72\text{mm}$ e $2,16 \pm 0,43$, $p=0,01$ e $2,63 \pm 0,71\text{mm}$ and $2,07 \pm 0,49\text{mm}$, $p=0,01$ anterior and posterior wall, respectively). The fraction area and muscular layer thickness are bigger in the post-menopausal group (anterior: $1,54 \pm 0,44$ and $1,09 \pm 0,3\text{mm}$, $p=0,02$ and posterior wall $1,45 \pm 0,47$ and $1,07 \pm 0,44\text{mm}$, $p=0,03$ and $0,51 \pm 0,10$ and $0,42 \pm 0,11\text{mm}^2$, $p=0,03$ and $0,40 \pm 0,10$ and $0,49 \pm 0,08\text{mm}^2$, $p=0,02$, respectively). Vaginal epithelium in the medium segment is thicker than the proximal one in the posterior wall ($0,17 \pm 0,07\text{mm}$, $0,15 \pm 0,05\text{mm}$, $0,24 \pm 0,09\text{mm}$, $p=0,02$). There is no correlation between coital pain, vaginal wall thickness and estradiol levels in the two groups. **Conclusion:** Vaginal wall is thicker after menopause. In this study, vaginal thickness and estrogen levels are not related to sexual dysfunction. **Keywords:** Morphometry. Hypoestrogenism. Vagina. Sexual Dysfunction. Dispareunia.

FIGURAS

- Figura 1: microfotografia do terço médio da parede vaginal anterior. As setas apontam para o epitélio, as cabeças de setas apontam para a muscular e a lamina própria está entre elas. Coloração pelo tricrômio de Masson. Escala: barra=200 μm 4
- Figura 2. Diagrama amostral 19
- Figura 3. Esquema dos fragmentos cirúrgicos. (A) Fragmento da parede vaginal anterior (P) Fragmento da parede posterior..... 21
- Figura 4. Processo histomorfométrico do epitélio (software KS 400), imagens captadas pelo sistema: (A) Imagem contrastada; (B) Epitélio marcado em verde; (C) Imagem do epitélio em preto e branco, com epitélio marcado, (D) Apagamento das outras estruturas, (E) Imagem final do epitélio; (F) Epitélio isolado após apagamento do fundo escuro; (G) Apagamento da marcação horizontal do epitélio. (H). Epitélio para medida de espessura 25
- Figura 5. Processo histomorfométrico da área total (A e B); da camada muscular (C, D E e F) e da lâmina própria (C, D, G e H) (software KS 400), imagens captadas pelo sistema para medida da área total: (A) Marcação da área total do fragmento, (B) Marcação do fragmento total em preto e branco. Para medida da muscular e lâmina própria: (C) imagem contrastada; (D) Marcação manual da camada muscular, (E) Imagem em preto e branco da camada muscular; (F) Identificação da área da camada muscular a ser medida; (G) Imagem em preto e branco da lâmina própria; (H) Identificação da área da camada muscular a ser medida 26
- Figura 6. Imagem de parede vaginal anterior, segmento médio, grupo menacme. Coloração HE. ■ lâmina própria. * vasos..... 33
- Figura 7. Imagem de parede vaginal anterior, segmento médio, grupo menopausa. Coloração HE. ■ lâmina própria *vasos..... 34
- Figura 8: Modelo de Chen, AM et al. modificado, evidenciando o canal vaginal e a parede vaginal anterior com prolapso (CHEN et al., 2006). F força resultante, Fpvm força da musculatura pubovisceral, PM distância entre o pubis e o períneo anterior, IAP pressão intra abdominal, Tc tensão do ligamento cardinal, Tu tensão do ligamento úterossacro 50

TABELAS E QUADROS

Quadro 1. H-score para receptor estrogênico (HARVEY et al., 1999)	28
Tabela 1. Características demográficas das pacientes	31
Tabela 2. Comparação da morfometria entre os diferentes segmentos da parede vaginal anterior e posterior nos grupos menacme e menopausa. Espessura expressa em mm, área em mm ² e desvio padrão (DP). Área total do fragmento (AT), área do epitélio (AE), área da lâmina própria (ALP), área da muscular (AM), espessura do epitélio (EE), espessura da lâmina própria (ELP), espessura da muscular (EM), espessura total (ET)	35
Tabela 3. Comparação das proporções de áreas das diferentes camadas da parede vaginal do segmento médio nas paredes anterior e posterior entre os grupos menacme e menopausa	36
Tabela 4. Comparação entre as espessuras das diferentes camadas da parede vaginal do segmento médio nas paredes anterior e posterior nos grupos menacme e menopausa	37
Tabela 5. Comparação do escore do GRISS e função sexual entre os grupos menacme e menopausa	40

GRÁFICOS

Gráfico 1. Comparação da relação entre a área da camada muscular sobre a área total nas paredes anterior e posterior entre os grupos menacme e menopausa.	37
Gráfico 2. Comparação entre a espessura total da parede vaginal anterior com a posterior no grupo menacme e no grupo menopausa, respectivamente	38
Gráfico 3. Comparação da espessura total da parede vaginal anterior e posterior entre os grupos menacme e menopausa	39
Gráfico 4: Correlação entre concentração de estradiol e espessura da parede vaginal no grupo menacme e menopausa	39
Gráfico 5. Comparação entre o escore do GRISS entre os grupos menacme e menopausa. Disfunção sexual: GRISS escore > ou = 6	40
Gráfico 6. (A e B) Correlação entre concentração de estradiol e o escore do GRISS nos grupos menacme e menopausa. (C, D, E, F) Correlação entre o escore do GRISS com a espessura total da parede vaginal anterior e posterior no grupo menacme e no grupo menopausa	41
Gráfico 7. Comparação da expressão do receptor estrogênico no epitélio e na lâmina própria entre os grupos menacme e menopausa	42
Gráfico 8. Comparação entre os escores do receptor estrogênico no epitélio e na lâmina própria da parede vaginal nos dois grupos.....	43

SUMÁRIO

1. INTRODUÇÃO.....	1
1.1. Estrutura anatômica da vagina	3
1.2. Ação estrogênica na vagina	5
1.3. Repercussões do hipoestrogenismo na parede vaginal	8
1.4. Repercussões do hipoestrogenismo na resposta sexual geral	9
1.5. Resposta sexual genital e mecanismo da lubrificação vaginal	10
2. JUSTIFICATIVA	15
3. OBJETIVOS.....	16
3.1. Objetivo geral	16
3.2. Objetivos específicos	16
4. CASUÍSTICA E METODOLOGIA.....	17
4.1. Amostra.....	17
4.1.1. Critérios de inclusão	17
4.1.1.1. Grupo menacme	17
4.1.1.2. Grupo menopausa	18
4.1.2. Critérios de exclusão.....	18
4.2. Métodos	20
4.2.1. Avaliação no momento da inclusão no estudo.....	20
4.2.2. Intra-operatório	21
4.2.2.1. Técnica.....	21
4.2.2.2. Processamento da amostra	22
5. ANÁLISE ESTATÍSTICA.....	29
6. ASPECTOS ÉTICOS	30
7. RESULTADOS	31
7.1. Características da amostra	31
7.2. Análise morfológica descritiva da parede vaginal	31

7.2.1. Grupo Menacme	31
7.2.2. Grupo Menopausa.....	33
7.3. Morfometria	34
7.4. Análise do GRISS	39
7.5. Receptor estrogênico: comparações e correlações.....	42
8. DISCUSSÃO.....	44
9. CONCLUSÕES.....	59
10. REFERÊNCIAS.....	60
ANEXOS.....	75
Anexo 1. Termo de consentimento livre e esclarecido.....	75
Anexo 2. Golombok-Rust Inventory Sexual Satisfaction (GRISS).....	77
Anexo 3. Bula do Receptor Estrogênico alfa.....	80

ARTIGO ACEITO PARA PUBLICAÇÃO

ABREVIACÕES

aa (seguimento distal anterior)

AE/AT (área do epitélio/ área total)

ALP/AT (área da lâmina própria sobre área total)

AM/AT (área da muscular sobre área total)

am (segmento médio)

ap (segmento proximal)

CGRP (*calcitonin gene-related peptide*)

DP (desvio padrão)

EE (espessura do epitélio)

ELP (espessura da lâmina própria)

ET (espessura total)

HE (hematoxilina-eosina)

IMC (índice de massa corporal)

LBD (*ligand-binding domain*)

MERMs (*moesin-ezrin-radixin-Merlin*)

ON (Oxido Nitrico)

pa (segmento distal da parede posterior)

pm (segmento médio da parede posterior)

pp (segmento proximal da parede posterior)

RE (receptor estrogênico)

R_{LIS} (resistência do espaço intercelular)

RM (ressonância magnética)

R_{TJ} (resistência da ligação intercelular apical)

HIV (*Human immunodeficiency virus*)

SNA (sistema nervoso autônomo)

TH (terapia hormonal)

VIP (peptídeo intestinal vasoativo)

1. INTRODUÇÃO

A vagina é um órgão ainda pouco estudado em comparação com os outros órgãos do corpo humano. Habitualmente, sua função tem sido sumarizada como via de acesso ao útero para fins reprodutivos em detrimento da sua função como órgão de cópula e de prazer. Muitos conceitos sobre as características anatomo-funcionais deste órgão são baseados em dissecação de poucos cadáveres e remontam ao século passado (GRANT, 1943) quando a tecnologia era, ainda, restrita para uma abordagem mais ampla destes aspectos. Tais conceitos não são suficientes para explicar as modificações estruturais relacionadas com a paridade, concentrações séricas e teciduais dos esteróides sexuais e o progredir da idade, principalmente, no que diz respeito as suas dimensões, morfologia e espessura da parede (BARNHART et al., 2006) e, pouco esclarecem sobre a gênese do prolapso genital e sobre a dinâmica vaginal na resposta sexual genital, especialmente, na fase da excitação e orgasmo. Alguns trabalhos têm focado aspectos anatomo-funcionais da vagina evidenciando padrões morfológicos diferentes dos previamente estabelecidos (BARNHART et al., 2006) que terão repercussão na reconceitualização das alterações genitais que ocorrem ao longo da vida (RICHARDSON, 1995) e na programação de intervenções terapêuticas em tais alterações. Recentemente, os avanços tecnológicos possibilitaram a criação de programas de computador para análises morfológicas de alta precisão o que tornou possível a reformulação destes conceitos seculares. Dentre as mais variadas tecnologias disponíveis para este fim, destacam-se a ultrassonografia, a Ressonância Magnética (RM), microscopia eletrônica e de luz, softwares destinados a estudos morfométricos, entre outros.

Estudo recente evidenciou a eficácia da ultrassonografia para a avaliação da variabilidade anatômica do complexo clitóris-espaço uretrovaginal cuja espessura se relaciona com a habilidade da mulher em atingir o orgasmo (ALZATE; HOCH, 1986; GRAVINA et al., 2008). A menor espessura deste espaço está correlacionada com a ausência de orgasmo vaginal (GRAVINA et al., 2008). Programas de computador permitem detectar variações nas dimensões da genitália de mulheres normais e aspectos morfológicos da parede vaginal e ainda, realizar medidas precisas da espessura do epitélio e da camada muscular (GRAVINA et al., 2008). Utilizando este recurso, outros autores correlacionaram alterações na histologia vaginal com a diminuição dos estrogênios circulantes bem como, a diminuição da espessura da camada epitelial e da camada muscular em vagina de ratas na vigência do hipoestrogenismo (PESSINA et al., 2006a). A ressonância magnética (RM) possibilitou detalhar a forma e dimensão da vagina, medir as estruturas da vulva (LLOYD et al., 2005) e evidenciar a associação entre a extensão da parede anterior da vagina e a incidência de prolapso. Também através da RM, foi possível observar que a parede vaginal apresenta-se menos densa em mulheres na pós-menopausa em relação a mulheres no menacme (HSU et al., 2008). Estes mesmos autores concluíram que o prolapso genital está mais associado ao comprimento da vagina e que a espessura da parede vaginal é similar entre mulheres normais e aquelas que apresentam prolapso (HSU et al., 2005). Outros autores encontraram estreita correlação entre a espessura da camada muscular e a incidência de prolapso genital (BOREHAM et al., 2002b). Entretanto, os estudos morfométricos da parede vaginal apresentam resultados contraditórios (TULIKANGAS et al., 2001; BOREHAM et al., 2002a; CLOBES et al., 2008), provavelmente, devido a critérios metodológicos inadequados (FILHO, 2001). Neste contexto, o presente estudo propõe explorar algumas das possibilidades tecnológicas atuais a fim de esclarecer

modificações importantes na ultra estrutura da vagina de mulheres em diferentes fases da vida, bem como avaliar a espessura da parede vaginal na vigência do hipoestrogenismo. O afinamento da parede vaginal tem sido reportado há décadas sem que exista evidência morfométrica a este respeito. O afinamento do epitélio em condições de hipoestrogenismo já está bem estabelecido, mas, ainda existem controvérsias sobre o afinamento da camada muscular lisa da vagina na mulher hipoestrogênica. Entre as tecnologias disponíveis para este propósito será utilizada a microscopia de luz com interligação digital, mediante programas de computação, para o registro de padrões microfotográficos a cor, associados às marcações específicas que permitem a diferenciação de cada camada da parede vaginal e a distribuição e concentração dos elementos nelas contidos.

1.1. Estrutura anatômica da vagina

A vagina é um órgão que tem origem embrionária controversa. Existem teorias de que derive dos ductos paramesonéfricos (ductos de Muller) (ULFELDER; ROBBY, 1976), enquanto outros autores sugerem sua origem do seio urogenital ou dos ductos de Muller mais seio urogenital (BULMER, 1957; MAUCH et al., 1985; FARAGE; MAIBACH, 2006) sendo esta última, a hipótese mais aceita (ACIEN, 1992; SANCHEZ-FERRER et al., 2006). É um órgão cavitado, sustentado por estruturas musculares, tecido conjuntivo, nervos e vasos. Em repouso, mede 90.3 ± 14.8 mm de comprimento (BASARAN et al., 2008) e encontra-se em estado semi-contraído. A parede vaginal é composta por quatro camadas sendo que a mucosa engloba o epitélio escamoso estratificado mais a lâmina própria que está localizada imediatamente abaixo do epitélio, ricamente inervada e vascularizada. A camada muscular é composta por fibras musculares lisas dispostas em feixes circulares e longitudinais entrelaçados, que

dão suporte estrutural a vagina (BOREHAM et al., 2002b). A adventícia é mais delgada e contém tecido conjuntivo, vasos e nervos (HSU et al., 2005) (figura 1).

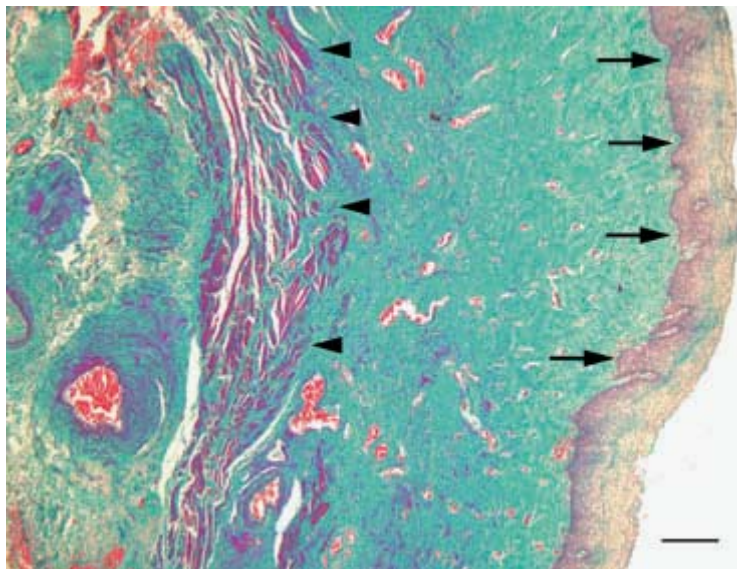


Figura 1: microfotografia do terço médio da parede vaginal anterior. As setas apontam para o epitélio, as cabeças de setas apontam para a muscular e a lamina própria está entre elas. Coloração pelo tricrômio de Masson. Escala: barra=200 µm

A aparência da superfície vaginal varia de acordo com a fase da vida em que a mulher se encontra. É de coloração rósea com aspecto rugoso e apresenta papilas filiformes que são projeções da mucosa vaginal, proeminentes na vagina de mulheres antes da relação sexual e em nulíparas. Estas papilas tendem a desaparecer em multíparas e com o progredir da idade (SAHNI et al., 2006). São ricamente inervadas, o que faz crer sobre uma possível relação com o aumento da sensibilidade à fricção (SAHNI et al., 2006). Existem controvérsias em relação a concentração e distribuição dos nervos sensitivos e motores ao longo da parede vaginal. Estudo comparando a inervação da mucosa vaginal, em espécimes cirúrgicos da parede anterior e posterior da vagina de mulheres na pré e pós menopausa, evidenciou uma rede de finas fibras nervosas subepiteliais, mais prevalentes nas regiões distais. Vasos sanguíneos inervados

foram visualizadas nas camadas mais profundas da mucosa em todas as regiões estudadas (HILLIGES et al., 1995). Já outro estudo constatou que a distribuição dos nervos é simétrica tanto na parede anterior quanto na parede posterior ao longo de toda a sua extensão (PAULS et al., 2006).

A camada muscular é composta por fascículos orientados longitudinal e transversalmente, sendo mais densos na porção proximal da vagina tornando-se mais delgados na porção mais distal, próximo ao intróito vaginal (SEMMELINK et al., 1990; BOREHAM et al., 2002b; a).

1.2. Ação estrogênica na vagina

A integridade da parede vaginal, também chamada trofismo, está associada ao conteúdo e concentração dos elementos que formam cada uma de suas camadas e tem estreita correlação com a concentração estrogênica (FOSTER et al., 1999). A queda das concentrações séricas deste hormônio resulta em alterações estruturais na vagina que podem comprometer a sua função (BASSON et al., 2000; PESSINA et al., 2006a). A ação trófica do estrogênio sobre a parede vaginal se faz a partir da ativação de α receptores que se expressam fortemente no epitélio sendo menos intensa em direção as camadas mais profundas (BLAKEMAN et al., 2000). Análise imunohistoquímica demonstra que as células do epitélio vaginal contêm maior número de receptores estrogênicos em relação as demais estruturas da vagina. Estudos evidenciam que a expressão dos α receptores decresce da camada mais externa para a camada mais interna da parede vaginal e do fornix para o intróito (HODGINS et al., 1998). É fortemente positiva no epitélio, diminui para 70 a 80% na lâmina própria e se torna cinco vezes menor na adventícia (BLAKEMAN et al., 2000). Estes receptores são, indiretamente, responsáveis pela proliferação, maturação e estratificação do epitélio vaginal sob o

controle da ação estrogênica (BLAKEMAN et al., 2000). Estudos experimentais em ratas demonstraram que a expressão dos receptores do epitélio é favorecida pelos α receptores existentes no tecido estromal (CUNHA et al., 2004). Na ausência de receptores estromais, não ocorre a proliferação epitelial, e também, é necessário a presença dos α receptores localizados no epitélio para que ocorra a diferenciação celular (BUCHANAN et al., 1998; BUCHANAN et al., 1999; CUNHA et al., 2004). Culturas de células de epitélio vaginal de ratas, evidenciou que as células estromais, sob a ação estrogênica, estimulam a proliferação de células epiteliais da mucosa vaginal (INADA et al., 2006).

Além dos α receptores, em condições normoestrogênicas, a parede vaginal expressa também os β receptores estrogênicos cuja função ainda não se encontra bem definida (CUNHA et al., 2004). As mulheres na pré menopausa expressam ambos os receptores na parede vaginal, porém, após a menopausa há uma queda substancial na concentração tissular dos β receptores que não se recupera com a reposição do estrogênio (CHEN et al., 1999; GEBHART et al., 2001).

O estrogênio promove a proliferação epitelial a partir de células da camada basal, levando-o à estratificação. As camadas epiteliais mais superficiais sofrem diferenciação bem como modificações estruturais e morfológicas e se transformam em células pavimentosas no epitélio maduro (GUPTA et al., 2006). Sob a ação estrogênica, ocorre a expressão das proteínas MERMs (*moesin-ezrin-radixin-Merlin*) que compõem o citoesqueleto, e exercem o controle da resistência da junção intercelular oferecendo maior resistência à infecção e maior flexibilidade à ligação intercelular (FADIEL et al., 2008).

Na matriz extracelular e em torno dos feixes de musculatura lisa, os esteróides sexuais, através dos receptores estrogênicos alfa e beta presentes no núcleo dos

fibroblastos, controlam a síntese de moléculas e substâncias como o colágeno (SODERBERG et al., 2007). Sobre a matriz de colágeno ocorre a deposição de outras substâncias como as macromoléculas de proteoglicanas, que conferem elasticidade e resiliência aos tecidos (BOCHICCHIO et al., 2008).

Já na camada muscular o estrogênio parece ter um efeito proliferativo. O estradiol promoveu efeito hiperplásico na camada muscular de ratas normais (PESSINA et al., 2006a) e restaurou parcialmente a camada muscular em coelhas ooforectomizadas (PESSINA et al., 2006b). Ainda, nas células da musculatura lisa, o estrogênio tem importante ação na manutenção da arquitetura interna e na integridade da membrana plasmática e do citoesqueleto (RESPLANDE et al., 2002). Na adventícia, os efeitos do estrogênio são menos evidentes uma vez que a expressão dos receptores é menor nesta camada (BLAKEMAN et al., 2000).

O estrogênio parece exercer também, um papel fundamental no controle da apoptose dos nervos, musculatura lisa, endotélio vascular e epitélio na parede vaginal (BERMAN et al., 1998). Estudos experimentais em animais demonstram que há efeito antiproliferativo deste hormônio sobre as células da musculatura lisa vascular como também um efeito na indução de vasodilatação local, através do estímulo à produção de substâncias vasodilatadoras como as prostaciclina e o Óxido Nítrico (ON) (FARHAT et al., 1996; VEILLE et al., 1996; BERMAN et al., 1998), eventos estes, cruciais para a manutenção do fluxo sanguíneo na parede vaginal (VEILLE et al., 1996). Além disso, o estrogênio controla a expressão de outros neurotransmissores como o peptídeo intestinal vasoativo, co-responsáveis pelo relaxamento da musculatura lisa vascular e não vascular da parede vaginal (HAMMOND et al., 1997), sabidamente, envolvido na irrigação local. Portanto, a ação estrogênica na vagina inclui a manutenção da espessura do

epitélio vaginal, a manutenção da densidade e morfologia dos feixes musculares, dos vasos sanguíneos e das terminações nervosas (LOTOCKI, 1999).

Sendo assim, variações morfofuncionais da parede vaginal ocorrem ao longo da vida em resposta às variações na concentração do estrogênio circulante havendo estreita relação entre o trofismo e os níveis tissulares e circulantes deste hormônio (FOSTER et al., 1999; GUPTA et al., 2006).

1.3. Repercussões do hipoestrogenismo na parede vaginal

Sob condições hipoestrogênicas, a análise citológica do epitélio demonstra menor número de células superficiais e aumento do número de células das camadas basal e parabasal (NILSSON et al., 1995). A análise histológica evidencia diminuição do número de camadas epiteliais e perda de estruturas da parede vaginal (FOSTER et al., 1999). A análise bioquímica evidencia a diminuição de lactobacillus na flora e aumento do pH vaginal (BACHMANN, 1995). A deficiência estrogênica compromete também a elasticidade e compressibilidade dos tecidos através do incremento da apoptose de fibras nervosas, aumento do espaço intercelular, deposição de colágeno de cadeia curta e micromoléculas de proteoglicanas (matriz protéica com moléculas de glicosaminoglicanas: condroitina, queratossulfato, ácido hialurônico) na matriz entre as fibras musculares (RESPLANDE et al., 2002) conferindo maior resistência ao meio extracelular.

Outros estudos encontraram correlação entre hipoestrogenismo e a diminuição dos componentes de todas as camadas da parede vaginal tais como: diminuição do número de camadas do epitélio, afinamento da musculatura lisa (CLOBES et al., 2008), com diminuição da concentração dos vasos e nervos (TING et al., 2004) o que pode resultar em diminuição da sua espessura. Especificamente, na célula muscular lisa, a

deficiência estrogênica promove alterações morfológicas, degeneração mitocondrial e diminuição do número de projeções digitiformes do sarcolema. No espaço intercelular ocorre aumento da deposição do colágeno tipo II e de pequenas moléculas de proteoglicanas na matriz que envolve as fibras musculares lisas (WEN et al., 2007). Estas proteoglicanas interagem com o colágeno e fibras elásticas criando uma densa rede que promove maior aderência entre as fibras e menor flexibilidade nos tecidos da parede vaginal (RESPLANDE et al., 2002). A aparência clínica destas alterações é a perda gradual da rugosidade da parede vaginal, redução da elasticidade e diminuição das dimensões do órgão (NILSSON et al., 1995; BACHMANN; LEIBLUM, 2004), ressecamento e palidez da mucosa (TING et al., 2004). Tanto o diâmetro quanto a extensão da vagina diminuem e os fôrnices tornam-se aplanados (BACHMANN; NEVADUNSKY, 2000).

1.4. Repercussões do hipoestrogenismo na resposta sexual genital

As alterações vasculares e das terminações nervosas genitais devidas ao hipoestrogenismo, potencialmente, podem interferir com a resposta sexual genital. Estudo em ratas ooforectomizadas evidencia que a deficiência estrogênica causa proliferação dos axônios das terminações nervosas simpáticas e proliferação de fibras nociceptoras, o que contribui, respectivamente, para a vasoconstrição e, pela dor e sensação de queimação na vagina (BRADSHAW; BERKLEY, 2002; TYMPANIDIS et al., 2003; TING et al., 2004). Outro estudo recente, também em ratas ooforectomizadas, evidencia expressiva diminuição do número de camadas do epitélio vaginal e também diminuição da concentração de nervos e vasos na lâmina própria (PESSINA et al., 2006a). Em mulheres, a diminuição dos estrogênicos circulantes relaciona-se com dor coital devido a diminuição da circulação sanguínea, diminuição da lubrificação e

relaxamento insuficiente da vagina devido a perda da elasticidade (NATHORST-BOOS et al., 1993; NICOLOSI et al., 2004; BASSON, 2007; CUMMING et al., 2007). Estas queixas melhoram com a reposição estrogênica local (BERMAN et al., 1998), mas permanecem controversas se tais alterações levam, de fato, à disfunção da vagina para o ato sexual (BERMAN et al., 1999) porque uma porcentagem expressiva de mulheres não apresentam a dispareunia após a menopausa, dor coital persistente ou recorrente cujo diagnóstico é, frequentemente, sobreposto ao vaginismo (LATTHE et al., 2006; BOTH; LAAN, 2007). O medo da dor pode reduzir a sensação de prazer genital em mulheres com e sem problemas sexuais (BRAUER et al., 2007). Além das alterações vasculares e nervosas, ocorrem declínio da produção glicogênica e aumento do pH (BACHMANN; NEVADUNSKY, 2000) e diminuição dos lactobacilos, eventos que favorecem as infecções podendo contribuir para a dispareunia. Também a redução do número de vasos da lâmina própria com menor circulação sanguínea resultará em menor formação do transudato responsável pela lubrificação vaginal (BACHMANN; NEVADUNSKY, 2000). Embora haja evidência de possível correlação entre dor coital e hipoestrogenismo, outros autores referem que as queixas de secura vaginal e dispareunia podem ser devidas a fatores relacionais que, quando associados, dificultam o estabelecimento de causa e efeito o que sugere que os fatores relacionais podem ser mais importantes do que o status hormonal na função sexual de mulheres na pós-menopausa (DENNERSTEIN et al., 2002; DENNERSTEIN et al., 2005)

1.5. Resposta sexual genital e mecanismo da lubrificação vaginal

A resposta sexual feminina recentemente revista (ALZATE; HOCH, 1986; HOCH, 1986; BASSON et al., 2000; USECHE, 2001; ARCOS, 2004; BRAUER et al., 2006) compreende fases como desejo, excitação e orgasmo que têm um traço instintivo

mas, com forte apelo da afetividade (BASSON et al., 2005). Ainda é pouco elucidada devido a fatores culturais e éticos que restringem a pesquisa científica limitando, principalmente, o conhecimento da relação entre a anatomia da genitália e a fisiologia sexual (D'AMATI et al., 2003).

A excitação está intimamente relacionada com a fase do desejo sexual (BASSON et al., 2005). Ambas consistem de mecanismos centrais que incluem pensamentos, sonhos e fantasias, de mecanismos não genitais que incluem transpiração e vasodilatação cutânea, de mecanismos genitais como ingurgitamento dos pequenos lábios, clitóris e vagina que são mediados por mecanismos neurais através da ação de neurotransmissores e neuropeptídeos. Se expressa de forma objetiva através da lubrificação vaginal (LEVIN, 2002).

A excitação sexual apresenta manifestação central e periférica (BASSON et al., 2004). Os mecanismos da excitação periférica são complexos e não estão, suficientemente, elucidados (MIN et al., 2001; MUNARRIZ et al., 2002) principalmente, no que se refere a modulação do tônus do tecido erétil do clitóris e da musculatura vaginal (BREDKJOER et al., 1997) e da dinâmica vascular, que fazem parte dos eventos responsáveis para a evolução da excitação até a fase do orgasmo. Neurotransmissores, neuropeptídeos e hormônios, em especial o estrogênio, integram o aparato envolvido na dinâmica morfofuncional central e periférica da resposta sexual geral e genital (Weig W, 2005 & Verit FF, 2006).

O intercuro sexual confortável está associado ao trofismo da mucosa vaginal, ao tônus do tecido erétil e ao relaxamento da musculatura lisa da parede vaginal (BREDKJOER et al., 1997; ARCOS, 2004) e da dinâmica vascular, que fazem parte dos eventos responsáveis para a evolução da excitação até a fase do orgasmo (PARK et al., 2001). A vasodilatação e o relaxamento da musculatura lisa vaginal são controlados

também pelos componentes simpático e parassimpático do sistema nervoso autônomo (SNA) em conjunto com determinados neurotransmissores como o peptídeo intestinal vasoativo (VIP), óxido nítrico (ON) e outros (OTTESEN et al., 1987; VERIT et al., 2006). O estímulo do nervo pudendo culmina também, com o ingurgitamento genital, aumento da pressão na parede vaginal e no clitóris e lubrificação vaginal (GIRALDI et al., 2004). Ao estímulo neural, associam-se outros mecanismos locais que levam ao aumento da permeabilidade vascular para induzir a lubrificação, que representa a resposta objetiva genital ao estímulo sexual. Tais mecanismos são modulados pelo estrogênio (GORODESKI, 2005). A influência estrogênica sobre a microvasculatura genital foi demonstrada em estudos experimentais realizados em cultura de células endoteliais, nos quais se evidenciou a imediata ativação da síntese do ON endotelial na presença do estrogênio. O ON funciona como um dos neurotransmissores responsáveis pelo incremento do fluxo sanguíneo e ingurgitamento genital (CHEN et al., 1999), importante para a lubrificação vaginal. O estímulo excitatório como carícia, estímulo visual e estímulo do nervo pudendo e das terminações nervosas sensitivas promovem dilatação da microvasculatura da parede vaginal (LEVIN; WYLIE, 2008) que resulta em aumento da pressão vascular, redução do tônus da musculatura lisa e ingurgitamento genital que favorece a lubrificação da vagina (GIRALDI et al., 2004; KIM et al., 2004).

Um outro fator importante relacionado ao mecanismo da lubrificação é o fenômeno da adesão celular e a qualidade do meio intra e extracelular. A junção intercelular é um complexo multiproteico localizado no contato apical entre células epiteliais e endoteliais que, além de promover a ligação intercelular forma canais intercelulares de troca (STEVENSON; KEON, 1998). Esta relação ocorre entre as células da musculatura lisa através, principalmente, da actina que faz parte do citoesqueleto e lança filamentos longitudinais dentro da célula que correm em direção

ao sarcolema formando um canal, ao mesmo tempo, de trocas e de fusão celular (FITZGERALD et al., 2000). Neste ponto, o processo de lubrificação vaginal relaciona-se com o teor da resistência da ligação intercelular apical (R_{TJ}) e da resistência do espaço intercelular (R_{LIS}) existente na base da célula, justaposta a lâmina basal, que corresponde à capacidade oclusiva do complexo juncional, e determina a permeabilidade do epitélio (GORODESKI, 2005).

O R_{LIS} é considerado um elemento de baixa resistência e é determinado pela proximidade das membranas plasmáticas entre as células e a distância entre o espaço intercelular e a força de junção para a lâmina basal. Em cultura de células epiteliais da vagina e cérvix, tanto a idade quanto o hipoestrogenismo são fatores independentes que atuam diminuindo a permeabilidade paracelular que é revertida após a adição do estrogênio ao meio de cultura (GORODESKI, 2005). O estrogênio promove aumento da permeabilidade paracelular, principalmente, pela diminuição da R_{LIS} (STEVENSON; KEON, 1998; FITZGERALD et al., 2000; GORODESKI, 2005). A ação estrogênica sobre a resistência do espaço intercelular parece ser mediada por neuropeptídeos (STEVENSON; KEON, 1998; GORODESKI, 2005). O mecanismo neural de dilatação vascular e o grau de resistência intercelular e da matriz extracelular irão determinar o extravasamento de gotículas através do epitélio, para a lubrificação vaginal. Em resumo, o mecanismo da lubrificação ocorre a partir do componente psíquico da excitação sexual que está relacionado com o sistema nervoso central responsável pela percepção da excitação (GEORGIADIS et al., 2006). Isto se reflete na genitália determinando o ingurgitamento dos pequenos lábios e clitóris pelo aumento do fluxo sanguíneo nesta região (GARCIA et al., 2005). Este fenômeno culmina com o aumento da pressão sanguínea na microvasculatura que, em associação com a resistência adequada da matriz extracelular e do meio intercelular, faz extravasar o transudato através do epitélio. No

lúmen vaginal, a este transudato, associa-se o muco cervical composto por fluidos procedentes do endométrio e trompas e muco das glândulas vestibulares cervicais (GIANOTTEN; TE VELDE, 2005; TANG et al., 2007). Este fluido aumenta a lubrificação vaginal que é essencial para uma relação sexual indolor (GOLDSTEIN; BERMAN, 1998). As definições atuais para a disfunção de excitação sexual e dispareunia, tem como foco principal os eventos genitais correlacionados com a congestão genital e atrofia vaginal (WEIJMAR SCHULTZ et al., 2005; MACNEILL, 2006).

2. JUSTIFICATIVA

O afinamento da parede vaginal, após a diminuição das concentrações de estrogênios circulantes, tem sido reportado em publicações científicas embora ainda existam controvérsias sobre isto. O conhecimento restrito da composição estrutural e bioquímica das camadas da parede vaginal, juntamente com a limitada descrição das variações morfofuncionais decorrentes das modificações no status estrogênico da mulher, dificultam a compreensão do real papel dos estrogênios na manutenção do trofismo da parede vaginal.

Este estudo propõe confrontar a histomorfometria da parede vaginal de mulheres normo e hipoestrogênicas. Além disso, procura correlacionar a presença de disfunção sexual com o status estrogênico e com a espessura da parede vaginal. Desta forma, este estudo poderá contribuir para a elucidação de alguns aspectos anatômicos da vagina, que podem ter implicações na função sexual genital, na gênese do prolapso genital e da dispareunia. Além disto, tais informações podem auxiliar no aprimoramento de técnicas cirúrgicas, no desenho de aparelhos cirúrgicos, no conhecimento da vagina como potencial via de absorção de medicamentos, na expectativa de resposta medicamentosa e na avaliação da vagina como órgão com capacidade para gerar prazer.

3. OBJETIVOS

3.1. Objetivo geral

- Comparar a estrutura histomorfométrica da parede vaginal em mulheres normoestrogênicas e hipoestrogênicas.

3.2. Objetivos específicos

- Comparar as espessuras dos diferentes segmentos vaginais (proximal, médio e distal) das paredes anterior e posterior, na mesma paciente.
- Comparar a expressão dos receptores estrogênicos entre os grupos menacme e menopausa.
- Comparar a expressão dos receptores estrogênicos do epitélio vaginal com a lâmina própria.
- Comparar a prevalência de disfunção sexual entre pacientes no menacme e na menopausa
- Correlacionar a função sexual através do GRISS com a espessura da parede vaginal
- Correlacionar a função sexual através do GRISS com *status* estrogênico

4. CASUÍSTICA E METODOLOGIA

Este é um estudo de corte transversal.

4.1. Amostra

As mulheres eleitas para participar deste estudo foram aquelas submetidas à cirurgia de colpoperineoplastia anterior e posterior pela técnica de plicatura, no Hospital das Clínicas da Faculdade de Medicina de Ribeirão Preto (HCFMRP) e na Santa Casa de Misericórdia de Piumhi, MG (SCMPMG), no período de 07 de julho de 2007 até 30 de setembro de 2007. Todas portadoras de rotura perineal de I ou II grau e incontinência urinária devido a cistocele de I grau (prolapso da parede anterior assim definido: do meato uretral até o fórnix anterior, a metade é observada através do hímem) e de grau II (a parede anterior e a bexiga atingem o hímem) segundo critérios de classificação já estabelecidos (BEECHAM, 1980; BUMP et al., 1996).

4.1.1. Critérios de inclusão

As pacientes foram divididas em 2 grupos: grupo menacme e grupo menopausa. Os critérios de elegibilidade foram diferentes para cada grupo.

4.1.1.1. Grupo menacme

- idade entre 20 e 40 anos
- FSH menor ou igual a 12 mIU/ml colhido entre o segundo e quarto dias do ciclo
- ciclos regulares
- indicação de colpoperineoplastia anterior e posterior por prolapso até grau II

4.1.1.2. Grupo menopausa

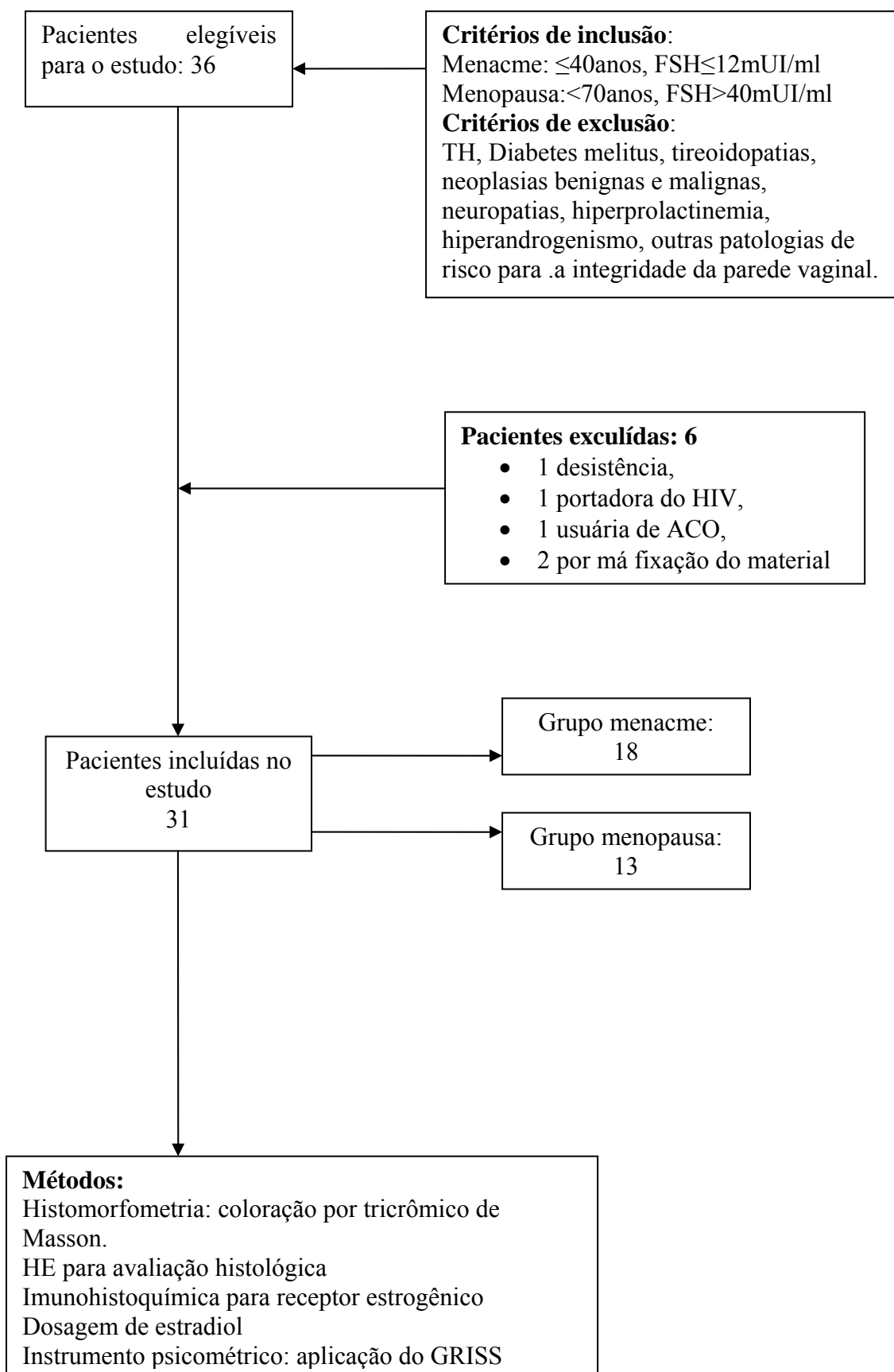
- Idade menor que 70 anos. Existem evidências de que a idade maior ou igual a 70 anos, é fator de risco para o prolapso genital (KIM et al., 2007).
- Amenorréia há pelo menos 01 ano
- FSH maior ou igual a 40mIU/ml segundo conceitos previamente estabelecidos (BURGER, 1996).
- Indicação de colpoperineoplastia anterior e posterior por prolapso até grau II

4.1.2. Critérios de exclusão

Foram excluídas as pacientes:

- Em uso de terapia hormonal atual ou prévio até há 01 ano
- Portadoras de Diabetes Mellitus
- Portadoras de algia pélvica crônica
- Com sintomas de neuropatia
- Portadoras de hiperprolactinemia
- Com hiperandrogenismo clínico
- Com neoplasias ginecológicas
- Portadoras de quaisquer patologias que possam, potencialmente, interferir na integridade da genitália.

Trinta e seis pacientes elegíveis para o estudo se submeteram a cirurgia durante o período proposto. Destas, 5 foram excluídas: 1 desistiu de participar do estudo, 1 era portadora do vírus HIV, 1 estava em uso de anticoncepcional hormonal, 2 excluídas por fixação inadequada do material (Figura 2).



4.2. Métodos

4.2.1. Avaliação no momento da inclusão no estudo:

Todas as pacientes foram submetidas à consulta ginecológica de rotina durante a qual realizou-se a coleta de citologia cervico-vaginal. As pacientes cujos esfregaços apresentavam infecção foram tratadas previamente à cirurgia. Foi realizada a coleta de sangue para dosagem do FSH para definir reserva ovariana, do estradiol, do TSH, da prolactina e da glicemia e exames de rotina pré-operatória: hemograma e urina rotina, além de eletrocardiograma e radiografia de tórax para pacientes com mais de 60 anos. A amostra sanguínea foi coletada após jejum de 12h. A cirurgia foi realizada tanto na fase folicular quanto na fase secretora porque a vagina não sofre mudanças dramáticas em sua morfologia com flutuações hormonais leves (ILDGRUBEN et al., 2003; PESSINA et al., 2006b). No período pré-operatório, a função sexual de todas as pacientes foi acessada através do questionário GRISS (*Golombok Rust inventory of sexual satisfaction*) (GOLOMBOK S., 1983), um instrumento validado para o português (DIELH A, 2004) composto por 28 questões que avalia seis domínios da função sexual: a infreqüência de relações sexuais, não comunicação sexual, insatisfação sexual feminina, evitação sexual feminina, falta de expressão de sensualidade feminina, dor coital e anorgasmia. A disfunção sexual é caracterizada quando o total de escore transformado é igual ou maior do que 6 sendo o máximo de escore corrigido igual a 9 e o escore corrigido para dor coital, que caracteriza tal disfunção, é maior que 5 em um total de 9. De todas as pacientes foram enviadas amostras de sangue ao laboratório de endocrinologia e amostras de material tecidual para o laboratório de patologia.

4.2.2. Intra-operatório

4.2.2.1. Técnica

O procedimento cirúrgico foi realizado sem intercorrências e o pós-operatório evoluiu sem complicações para todas as pacientes cujas características demográficas são relacionadas na tabela 2. Um profissional realizou a coleta para a homogeneização das amostras utilizando a técnica cirúrgica da plicatura que envolve: abertura da mucosa vaginal posterior em T invertido até o colo uterino, dissecação roma e cortante da fâscia retovaginal, plicatura com pontos separados na fâscia retovaginal com categut 1-0 cromado, retirada do excesso de mucosa vaginal e sutura até transição cutâneo-mucosa, sutura da pele. Abertura em T invertido na mucosa vaginal anterior desde o colo uterino, dissecação roma e cortante da fâscia vesicovaginal, plicatura com pontos em U na fâscia vesicovaginal com categut 1-0 cromado, retirada do excesso da mucosa vaginal e sutura com categut 2-0 cromado. As amostras obtidas apresentaram forma triangular conforme o esquema mostrado na figura 3.

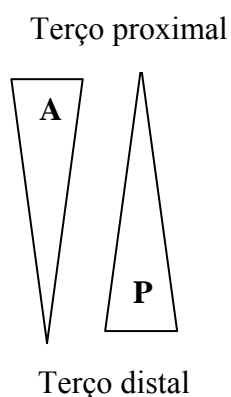


Figura 3. Esquema dos fragmentos cirúrgicos. (A) Fragmento da parede vaginal anterior, (P) Fragmento da parede posterior.

4.2.2.2. Processamento da amostra

O espécime da parede anterior foi colhido na linha média em uma extensão que compreende 5 mm do orifício externo da uretra até o limite da parede vaginal adjacente a ectocérvice uterina e, o espécime da parede posterior foi colhido do anel himenal até 1 cm do colo uterino. O vértice do espécime anterior foi marcado por um ponto com fio absorvível catgut cromado 1. Os espécimes foram lavados em soro fisiológico, divididos, transversalmente, em três fragmentos correspondentes aos segmentos anterior distal (aa), anterior médio (am) e anterior proximal (ap) para os fragmentos da parede anterior e os fragmentos da parede posterior em distal (pa), médio (pm) e proximal (pp). Em seguida foram imersos em solução de formaldeído a 10% em frascos separados por um tempo mínimo de 24 horas até o início do processamento. Após submetidos à rotina histológica foram incluídos em parafina e confeccionados os blocos. Destes, foram realizados 10 cortes de 4 µm de espessura, seccionados em um microtomo rotativo. Foram considerados para análise, os cortes 7, 8 e 9, montados em lâminas identificadas com o número da paciente e as letras aa, am, ap para os cortes da parede anterior e os da parede posterior foram identificados com as letras pa, pm e pp. Os cortes 7 e 8 foram, respectivamente, corados pela técnica de Hematoxilina-eosina e pela técnica modificada da coloração tricrômico de Masson que tem como objetivo principal evidenciar as fibras de colágeno e recorre às soluções corantes hematoxilina férrica de Weigert, fucsina ácida/ponceau de xilidina e verde-luz; e aos ácidos fosfomolibdico/fosfotúngstico e acético. O principal princípio de atuação do tricrômio de Masson baseia-se na diferença de permeabilidade que existe entre as fibras de colágeno e os outros elementos do tecido e cora em vermelho o citoplasma, a queratina, as fibras musculares, as fibras intercelulares, fibrina e axônio não mielinizado. Em azul ou verde as fibras colágenas, o muco e a cartilagem óssea. Em azul ou azul escuro os núcleos (FERRO, 2006). Foram

desprezados os segmentos com artefato técnico que pudesse impedir a acurácia da leitura tanto da imunohistoquímica quanto da morfometria. Foram obtidos 174 cortes de tecidos, cada corte gerou 7 medidas sendo assim nomeadas: área total do fragmento (AT), área do epitélio (AE), área da lâmina própria (ALP) e área da muscular (AM), espessura do epitélio (EE), espessura da lâmina própria (ELP) e espessura da muscular (EM). Ao todo foram realizadas, aproximadamente, 1302 medidas. Os resultados foram demonstrados em tabelas e gráficos. A análise histológica foi realizada por dois patologistas (A.R.S e F.C.) e por um dos autores deste estudo que, também, participaram da realização da morfometria. Devido as inúmeras controvérsias em relação ao melhor método para análise morfométrica, optou-se pela metodologia computadorizada que, segundo alguns autores, é a que induz a menor erro em comparação com a metodologia manual realizada em muitos estudos (FILHO, 2001).

O sistema para morfometria do fragmento é constituído de uma câmera analógico-digital modelo JVC TK1270, utilizando uma lente grande angular de 55 mm acoplada a este conjunto, preso a um suporte vertical que permite o posicionamento adequado em relação ao objeto captado. As imagens obtidas são captadas através de uma placa de captura de vídeo FG1 da Karl Zeiss acoplada a um computador padrão IBM-PC. Desta forma, a primeira fase do processo, é a captação das imagens dos cortes do fragmento, onde se cuida da iluminação e foco do objeto para melhor visualização de suas estruturas. Em seguida o sistema, automaticamente, destaca as estruturas da imagem através de ferramentas de brilho e contraste (figura 4). A Segunda fase é, propriamente, a morfometria das estruturas desejadas. Para isso desenvolveu-se uma macro sobre o software de processamento de imagem KS400; Karl Zeiss Versão 2.0. A macro permite escolher a imagem previamente captada e, em seguida, gerar a sua calibração, que é a relação pixel (unidade de imagem) x milímetro, que permite obter os

valores de medidas de estruturas já em milímetros. Neste ponto, utilizando uma ferramenta de limiarização por camadas de cor, todo o epitélio é, previamente, determinado. Nesta fase é possível a intervenção para realizar ajustes finos na seleção dessa camada. A imagem do epitélio é criada em preto e branco de forma a ser processada retirando estruturas que não fazem parte da estrutura analisada, e que o sistema automaticamente não conseguiu eliminar. Neste passo o sistema mede a área total do epitélio. Dando prosseguimento à macro, esta inicia o processo de medida de espessura da camada epitelial e, para isso, constrói um graticula com 640 linhas e 474 colunas no segmento. A distância entre duas linhas é de 4 pixels. Somente a porção vertical é utilizada para a medida da espessura, evitando super dimensionar esta medida, o que ocorreria, caso fossem consideradas as porções horizontais. Cada comprimento de linha é medido e uma média é tomada. Na seqüência, utilizando-se a função de limiarização identifica-se o fragmento como um todo, o que permitirá o cálculo da área desse fragmento (figura 5). Como já existe a imagem do epitélio, retira-se essa estrutura do fragmento já identificado gerando uma imagem em preto e branco da lâmina própria com a camada muscular. Marca-se, manualmente, para o sistema, o limite entre as camadas lâmina própria e camada muscular. Com isso obtem-se, a imagem da lâmina própria separada da imagem da camada muscular, podendo medir suas áreas e suas espessuras médias. Ao término do processamento, obtem-se os valores de área do fragmento, área do epitélio, lâmina própria e da camada muscular e as espessuras médias do epitélio, lâmina própria e camada muscular que foram armazenadas em uma planilha do programa de computador Microsoft Office Excel 2003 para posterior análise. Para limites das camadas mal delineados, descartou-se as medidas do fragmento.

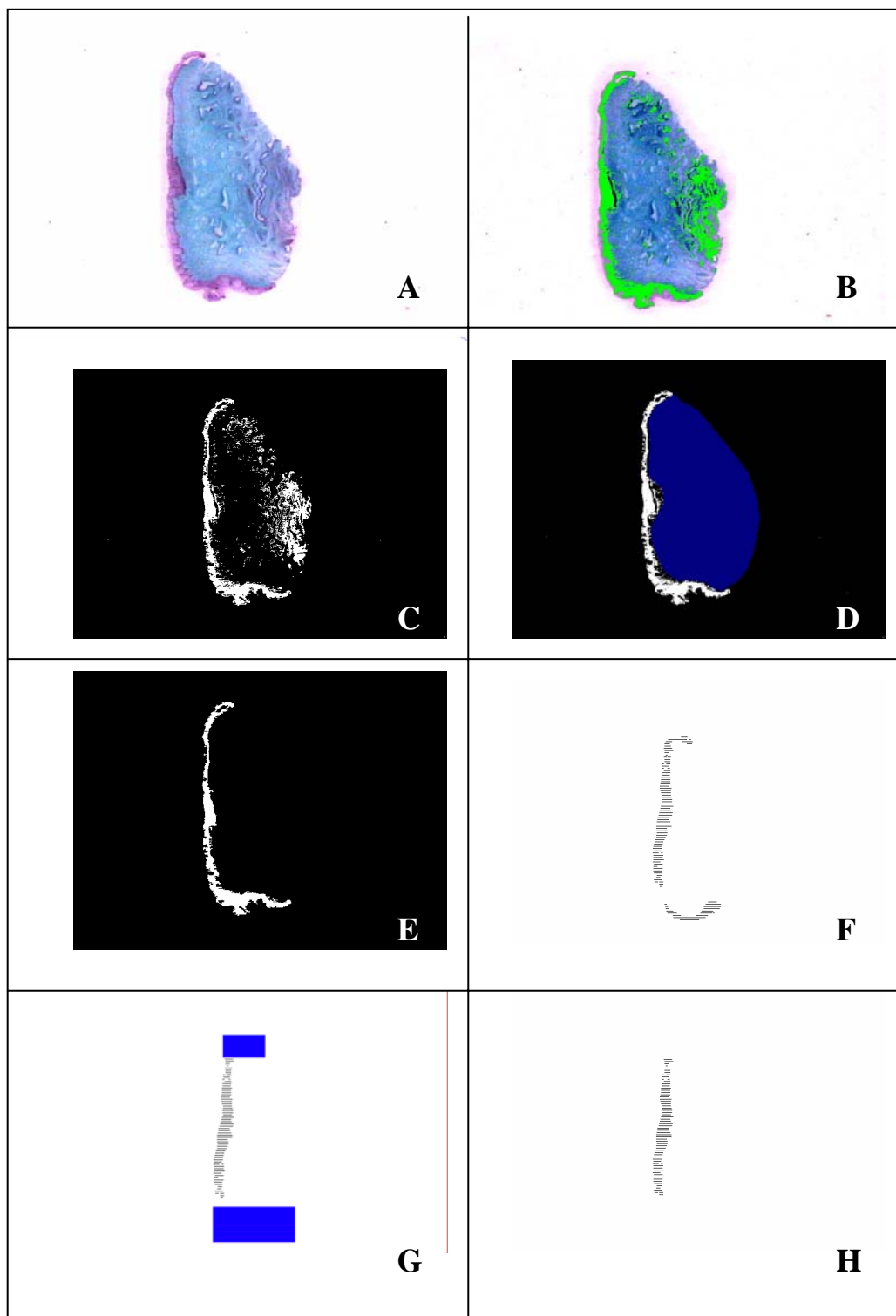


Figura 4. Processo histomorfométrico do epitélio (software KS 400), imagens captadas pelo sistema: (A) Imagem contrastada; (B) Epitélio marcado em verde; (C) Imagem do epitélio em preto e branco, com epitélio marcado, (D) Apagamento das outras estruturas, (E) Imagem final do epitélio; (F) Epitélio isolado após apagamento do fundo escuro; (G) Apagamento da marcação horizontal do epitélio. (H). Epitélio para medida de espessura.

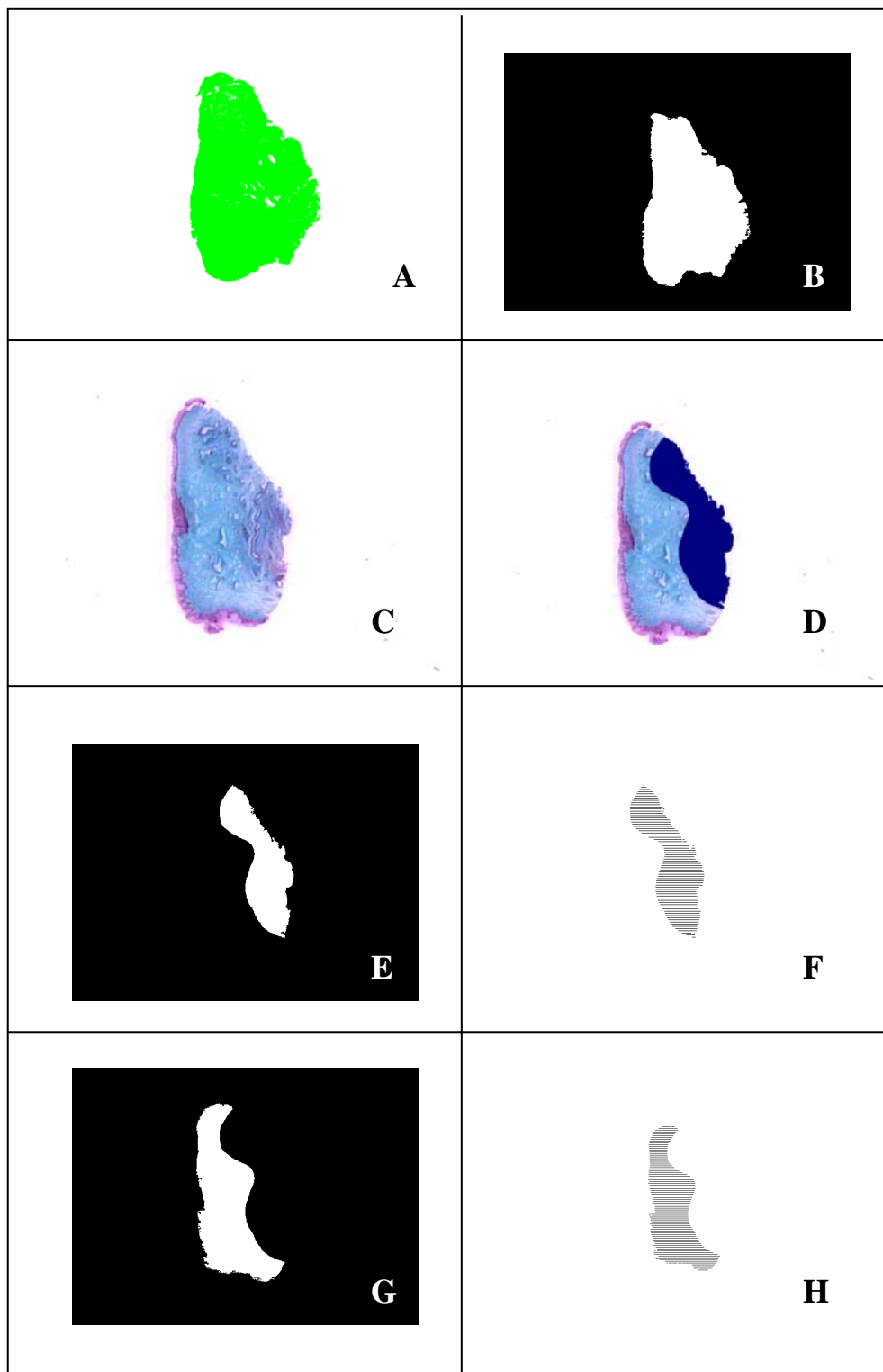


Figura 5. Processo histomorfométrico da área total (A e B); da camada muscular (C, D E e F) e da lâmina própria (C, D, G e H) (software KS 400), imagens captadas pelo sistema para medida da área total: (A) Marcação da área total do fragmento, (B) Marcação do fragmento total em preto e branco. Para medida da muscular e lâmina própria: (C) imagem contrastada; (D) Marcação manual da camada muscular, (E) Imagem em preto e branco da camada muscular; (F) Identificação da área da camada muscular a ser medida; (G) Imagem em preto e branco da lâmina própria; (H) Identificação da área da camada muscular a ser medida.

O limite entre a lâmina própria e camada muscular foi, adicionalmente, conferido utilizando um microscópio eletrônico Karl Zeiss, em aumento 20x, simultaneamente, à realização da morfometria.

Para acessar a concentração de receptor estrogênico alfa foi realizada a imunohistoquímica do corte número 9 com técnica padronizada do laboratório de patologia do Hospital das Clínicas da Faculdade de Medicina de Ribeirão Preto - USP, descrita a seguir: aquecimento em 10 minutos em xilol, desparafinização das lâminas que são então mergulhadas durante 10 minutos em xilol, 10 minutos em álcool absoluto e 30 minutos nos outros álcoois. Depois as amostras foram submetidas a lavagem em H₂O corrente, lavagem em H₂O destilada e recuperação antigênica em tampão Tris EDTA pH9 durante vinte minutos de fervura em forno de microondas. Deixou-se esfriar 10 minutos em temperatura ambiente, e depois em H₂O corrente. Lavou-se em H₂O destilada e em PBS pH 7,4. As Lâminas foram então circuladas com caneta hidrofóbica e a perodaxidase endógena bloqueada por 10 minutos. A seguir procedeu-se a lavagem em PBS pH 7,4 por 2 vezes durante 5 minutos e depois em TBST por 5 minutos. Incubou-se as lâminas com o anticorpo primário por 2 horas, seguido de lavagem em TBST 3 vezes por 3 minutos. Incubou-se no Post primário (kit Novolink Polymer-Novocastra) 30 minutos, com lavagem em TBST 3 vezes por 3 minutos. Incubou-se no polímero (kit Novolink Polymer-Novocastra) por 30 minutos, depois lavou-se em TBST 3 vezes por 3 minutos, tris-Hcl pH 7,6 duas vezes por 3 minutos e DAB por 5 a 12 minutos (~ 6 minutos). Também foi realizada a lavagem em Tris-Hcl pH 7,6 duas vezes por 3 minutos e em H₂O destilada. Finalmente o material foi contracorado com Hematoxilina por 10 a 20 (~ 15 minutos) minutos, lavado em H₂O corrente, azulado em H₂O amoniacal, lavado em H₂O destilada, desidratado e diafanizado. Dois observadores (A.R.S. e L.A.S.L.) realizaram a leitura cega da imunohistoquímica para RE, utilizando

uma objetiva de 40x. A intensidade e distribuição do receptor estrogênico α na parede vaginal foram avaliadas semi-quantitativamente adotando o H-score com pontuação máxima de 8 conforme dados evidenciados no quadro 1 (HARVEY et al., 1999). Cada segmento foi avaliado integralmente e, em cada região marcada, 100 células foram contadas e estabeleceu-se a porcentagem de células com marcação nuclear para o receptor estrogênico.

Quadro 1. H-score para receptor estrogênico (HARVEY et al., 1999).

	Score/100 células	RE/positivo
Receptor Estrogênico	0	nenhuma
	1	1/100
	2	1/100 a 1/10
	3	1/10 a 1/3
	4	1/3 a 2/3
	5	> 2/3
	Score	RE/intensidade
Marcação Imunohistoquímica	0	nenhuma
	1	fraco
	2	intermediario
	3	forte

5. ANÁLISE ESTATÍSTICA

Todos os dados foram armazenados em um banco de dados do Microsoft Excel 2003 (Microsoft, Redmond, WA) e, subsequentemente, utilizou-se o GraphPad Prisma 5.00 (Software de GraphPad, San Diego, CA) para análise estatística e representação gráfica. Os dados foram demonstrados em médias e desvio padrão. Quando tiveram distribuição normal (determinado pelo Kolmogoroy-Smirnov test), as comparações entre grupos, para as variáveis: demográficas e antropométricas, espessuras de cada camada em cada segmento, valores de estradiol e FSH, foram realizadas utilizando o teste bicaudal t de Student. As diferenças entre a espessura e área das diferentes camadas intra e inter-grupos foram acessadas pelo teste one-way ANOVA e comparações pareadas foram subsequentemente avaliadas pelo teste Tukey's post hoc. Além disso, o teste bicaudal Wilcoxon foi aplicado para os dados não paramétricos e o teste exato de Fisher para análise da prevalência das disfunções sexuais nos grupos. O nível de significância foi estabelecido em menor do que 0.05 ($p < 0,05$).

6. ASPECTOS ÉTICOS

Este trabalho teve a aprovação do Comitê de Ética em Pesquisa do Hospital das Clínicas da Faculdade de Medicina-USP de Ribeirão Preto (435/2007) e pelo Comitê de ética da Santa Casa de Misericórdia de Piumhi, MG. As pacientes incluídas no estudo assinaram o termo de consentimento informado (Anexo 1).

7. RESULTADOS

7.1. Características da amostra

Houve diferença estatística significativa entre os dois grupos em relação a idade, paridade, concentrações séricas de FSH e estradiol (tabela 2).

7.2. Análise morfológica descritiva da parede vaginal

Os cortes para análise histológica foram corados pela hematoxilina e eosina (HE) e pelo tricrômico de Masson, tendo sido observado diferenças morfológicas marcantes entre os grupos menacme e menopausa.

Tabela 1. Características demográficas das pacientes.

	Menacme	Menopausa	<i>p</i>
Idade (anos)	35,67± 4,29	53,54 ± 5,36	<0,0001
IMC (kg/m ²)	20,04± 3,65	21,32± 2,36	0,32
Paridade	2,8± 0,81	4,7± 1,54	0,002
FSH (mUI/ml)	6,69± 3,30	75,57± 30,71	<0,0001
Estradiol (pg/ml)	57,21± 42,66	31,28± 12,01	0,008

7.2.1. Grupo menacme

No grupo menacme, o epitélio apresentou o padrão escamoso estratificado observado em todos os segmentos. É constituído de, aproximadamente, 23 a 28 camadas de células cuja estrutura arquitetural se modifica desde a camada basal. Ao longo do epitélio observa-se grande número de papilas apresentando um eixo vascular originado

de vasos da camada profunda da lâmina própria que caminham, perpendicularmente, até o ápice da papila.

A lâmina própria apresenta células com núcleos alongados em meio a uma delicada matriz corada pela eosina em tom róseo claro e, pelo tricrômio de Masson, em verde claro. Na porção imediatamente abaixo do epitélio, estendendo-se por, aproximadamente um terço desta camada, observa-se exuberante rede microvascular formada por vasos com apenas uma camada de células endoteliais com dimensões, aparentemente, menores do que os vasos mais profundos. Os vasos profundos que ocupam os dois terços restantes da lâmina própria apresentam parede delgada, unicelular.

A inervação é proeminente com feixes nervosos que apresentam contornos regulares e grande concentração de núcleos (quando comparados ao grupo menopausa) justapostos a vasos e envoltos por delicado tecido de sustentação.

A camada muscular é bem definida e disposta em feixes longitudinais e circulares, separados por tecido conjuntivo frouxo, aparentemente, mais espessa na porção proximal anterior e posterior da vagina tornando-se, aparentemente, mais delgadas e menos distintos nas porções distais. Permeando a camada muscular, observa-se vasos com paredes que apresentam várias camadas de células de musculatura lisa e feixes vasculonervosos. A adventícia foi, parcialmente, visualizada e consta de uma matriz delicada pouco celular na qual se observa vasos, aparentemente, mais calibrosos com paredes espessas e nervos. Feixes nervosos, aparentemente, mais espessos são visualizados ao longo dos grandes vasos da adventícia e na camada muscular (Figura 5).

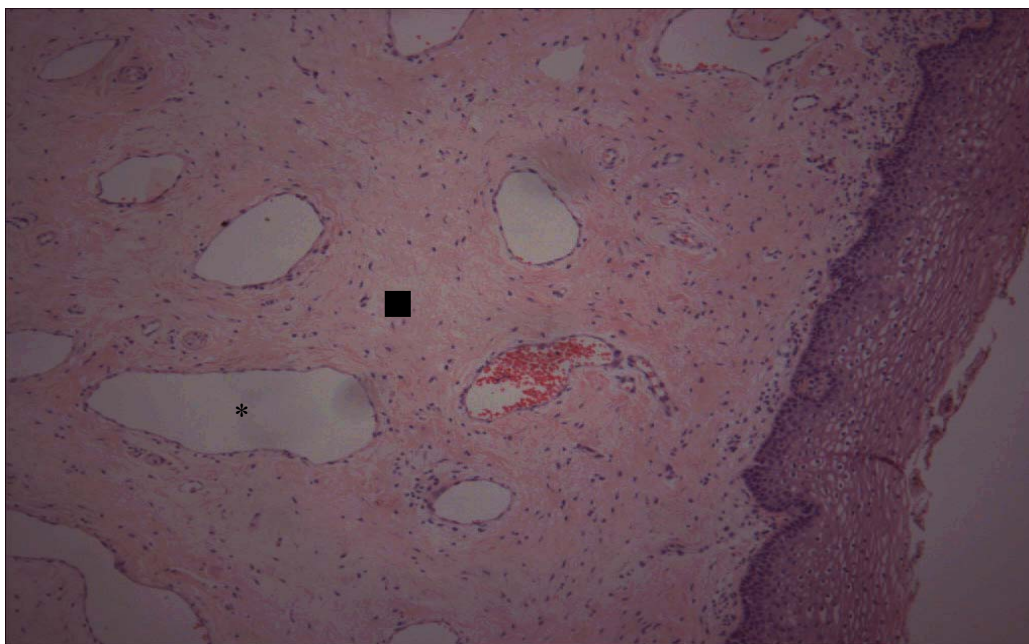


Figura 6. Imagem de parede vaginal anterior, segmento médio, grupo menacme. Coloração HE. ■ lâmina própria. * vasos

7.2.2. Grupo menopausa

No grupo menopausa, o epitélio evidenciou células da camada basal de aspecto cuboidal e várias camadas de células intermediárias com citoplasma mais denso, não tendo sido observado células pavimentosas. Os núcleos das células são mais condensados e o citoplasma é escasso. Observou-se ainda um aumento da celularidade no epitélio e na lâmina própria à custa de leucócitos.

A lâmina própria evidenciou intensa celularidade com hiperchromia dos núcleos de todas as células. O espaço intercelular foi corado pela eosina em vermelho e, pelo tricrômico de Masson em verde. Toda a rede vascular, tanto de pequeno calibre como de grosso calibre e as terminações nervosas apresentaram-se, aparentemente, menos densas. A superfície dos nervos é irregular, espiculada com redução aparente da celularidade (comparado ao grupo menacme) com número reduzido de núcleos. Os feixes musculares lisos apresentaram-se, aparentemente, mais esparsos e delgados separados por maior quantidade de tecido corado mais intensamente pela eosina e pelo tricrômico de Masson (Figura 6).

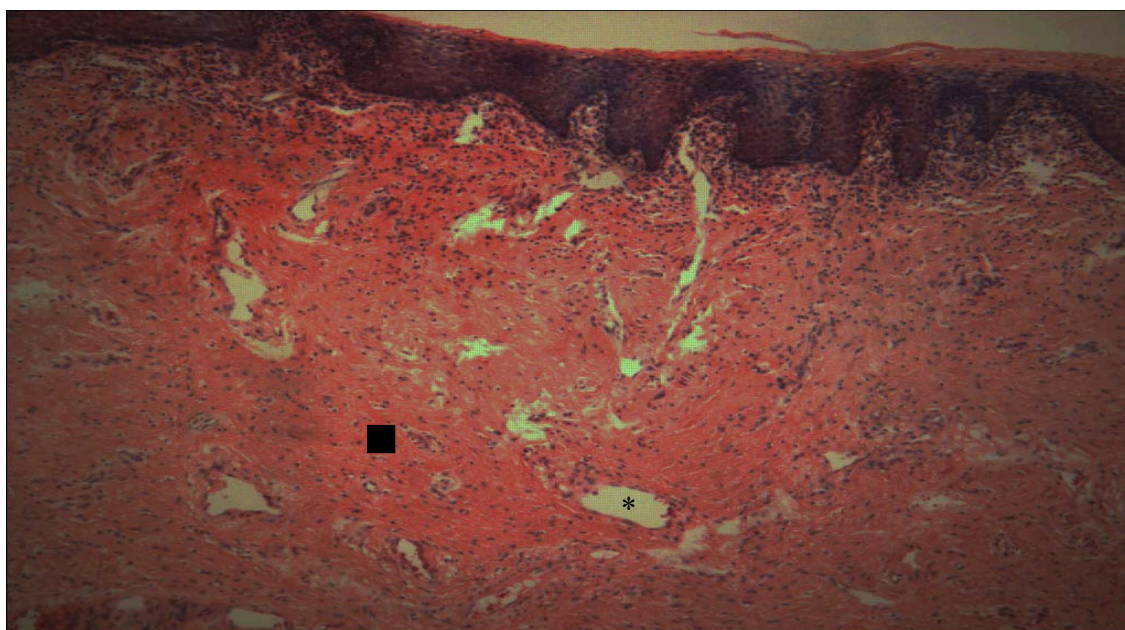


Figura 7. Imagem de parede vaginal anterior, segmento médio, grupo menopausa. Coloração HE. ■ lâmina própria. * vasos

7.3. Morfometria

Para a morfometria, realizou-se comparações intergrupos e entre os dois grupos e entre o segmento distal, médio e proximal das três camadas: epitelial, lâmina própria e muscular nas paredes anterior e posterior sendo descartada a adventícia por ter sido danificada durante o procedimento cirúrgico. Comparou-se, de cada segmento, a fração de área de cada um em relação a área total do segmento e a espessura de cada camada da parede vaginal assim identificadas: área do epitélio sobre área total (AE/AT), área da lâmina própria sobre área total (ALP/AT), área da muscular sobre área total (AM/AT), espessura do epitélio (EE), espessura da lâmina própria (ELP), espessura da muscular (EM), espessura total (ET). No grupo menacme, não houve diferença significativa quando se comparou a área e espessura em cada segmento da parede anterior e posterior. No grupo menopausa, quando se comparou os três segmentos, houve diferença significativa da espessura do epitélio entre o segmento médio e proximal (Tabela 3).

Tabela 2. Comparação da morfometria entre os diferentes segmentos da parede vaginal anterior e posterior nos grupos menacme e menopausa. Espessura expressa em mm, área em mm² e desvio padrão (DP). Área total do fragmento (AT), área do epitélio (AE), área da lâmina própria (ALP), área da muscular (AM), espessura do epitélio (EE), espessura da lâmina própria (ELP), espessura da muscular (EM), espessura total (ET).

		<i>Parede Anterior</i>				<i>Parede Posterior</i>			
		Distal	Médio	Proximal	<i>p</i>	Distal	Médio	Proximal	<i>p</i>
M E N A C M E	AE/AT	12,82±6,27	12,38±5,87	11,33±6,17	0,74	9,31±4,64	9,93±6,10	11,16±5,54	0,53
	ALP/AT	51,07±11,32	46,16±10,59	46,37±10,26	0,29	45,96±9,16	48,95±11,82	45,11±11,58	0,29
	AM/AT	36,27±9,67	41,54±11,43	42,64±13,16	0,20	41,87±14,76	41,09±11,39	43,73±13,51	0,82
	EE	0,20±0,09	0,21±0,07	0,20±0,04	0,89	0,20±0,05	0,23±0,05	0,25±0,09	0,14
	ELP	0,96±0,27	0,84±0,26	0,94±0,54	0,59	0,92±0,16	0,89±0,27	0,99±0,35	0,53
	EM	0,97±0,37	1,08±0,30	1,14±0,57	0,48	1,02±0,29	1,07±0,44	1,19±0,40	0,45
	ET	2,14±0,59	2,14±0,43	2,28±1,10	0,81	2,23±0,50	2,24±0,70	2,44±0,64	0,50
M E N O P A U S A	AE/AT	6,07±3,16	8,58±4,72	6,65±3,08	0,23	5,65±5,4	4,76±2,26	6,20±4,29	0,69
	ALP/AT	47,34±13,77	40,86±9,19	46,44±7,51	0,27	43,78±11,2	46,08±8,76	44,08±12,96	0,87
	AM/AT	46,59±15,33	50,56±10,96	46,89±8,44	0,66	50,01±12,64	48,73±9,3	49,01±15,60	0,96
	EE	0,17±0,04	0,19±0,08	0,19±0,05	0,61	0,17±0,07	0,15±0,05*	0,24±0,09*	0,02
	ELP	1,15±0,34	1,15±0,34	1,06±0,36	0,73	0,96±0,33	0,99±0,30	1,16±0,43	0,42
	EM	1,06±0,36	1,06±0,36	1,43±0,55	0,16	1,32±0,38	1,45±0,47	1,52±0,43	0,53
	ET	2,55±0,81	2,80±0,68	2,78±0,83	0,67	2,37±0,41	2,55±0,68	2,94±0,79	0,14

Dentre a análise de todos os segmentos para cada camada (epitélio, lâmina própria e muscular), tanto para área quanto para espessura, não houve diferença entre os segmentos do terço distal, médio e proximal, e também não houve diferença entre a parede anterior e posterior. Por isso, optamos por analisar somente um dos segmentos de cada parede na comparação entre pacientes do menacme e menopausa. Optamos por analisar o segmento médio comparando as proporções de áreas (Tabela 4) e espessura (Tabela 5) das diferentes camadas.

Tabela 3. Comparação das proporções de áreas das diferentes camadas da parede vaginal do segmento médio nas paredes anterior e posterior entre os grupos menacme e menopausa.

		<i>Menacme</i>		<i>Menopausa</i>		<i>P</i>
		Media \pm DP (mm ²)	%	Media \pm DP (mm ²)	%	
A N T E R I O R	AE/AT	0,1169 \pm 0,06	11,69	0,0858 \pm 0,47	8,88	0,14
	ALP/AT	0,4616 \pm 0,10	46,16	0,4086 \pm 0,91	40,86	0,16
	AM/AT	0,4154 \pm 0,11	41,54	0,5056 \pm 0,10	50,56	0,03
P O S T E R I O R	AE/AT	0,0943 \pm 0,05	9,43	0,0476 \pm 0,26	4,76	0,09
	ALP/AT	0,4895 \pm 0,11	48,95	0,4608 \pm 0,08	46,08	0,48
	AM/AT	0,3965 \pm 0,10	41,09	0,4859 \pm 0,08	48,59	0,02

Na comparação das proporções de áreas das diferentes camadas da parede vaginal do segmento médio nas paredes anterior e posterior, houve diferença significativa na camada muscular entre os dois grupos sendo que esta camada ocupou maior área no grupo pós-menopausa do que no grupo menacme (Tabela 4 e Gráfico 1).

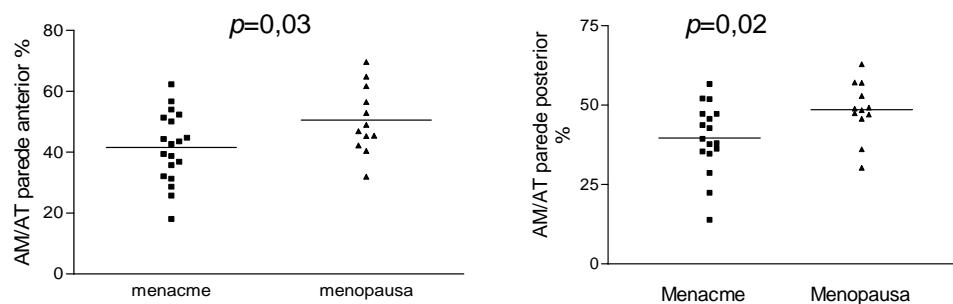


Gráfico 1. Comparação da relação entre a área da camada muscular sobre a área total nas paredes anterior e posterior entre os grupos menacme e menopausa.

Tabela 4. Comparação entre as espessuras das diferentes camadas da parede vaginal do segmento médio nas paredes anterior e posterior nos grupos menacme e menopausa.

		<i>Menacme</i>	<i>Menopausa</i>	
		Media ±DP (mm)	Media ±DP (mm)	<i>P</i>
A N T E R I O R	EE	0,21±0,08	0,19±0,08	0,46
	ELP	0,85±0,26	1,06±0,36	0,06
	EM	1,09±0,3	1,54±0,44	0,019
P O S T E R I O R	EE	0,23±0,05	0,15±0,04	0,0003
	ELP	0,89±0,27	0,99±0,30	0,37
	EM	1,07±0,44	1,45±0,47	0,03

Na comparação das proporções de espessura das diferentes camadas da parede vaginal anterior e posterior, houve diferença significativa na espessura da camada muscular que se apresentou mais espessa no grupo menopausa. Na parede posterior houve diferença significativa quando se comparou a espessura do epitélio que é,

significativamente, mais espesso no grupo menacme enquanto a fração de área da camada muscular apresentou-se, significativamente, mais espessa no grupo menopausa (Tabela 5).

A comparação entre a espessura total da parede vaginal anterior com a parede posterior das pacientes de um mesmo grupo não demonstrou diferença significativa. No grupo menacme a média foi de $2,16\pm 0,43$ mm para a parede anterior e de $2,07\pm 0,49$ mm para a parede posterior, $p= 0,54$. No grupo menopausa a média foi de $2,72\pm 0,73$ mm para a parede anterior e de $2,63\pm 0,71$ mm para a parede posterior, $p= 0,76$ (Gráfico 2).

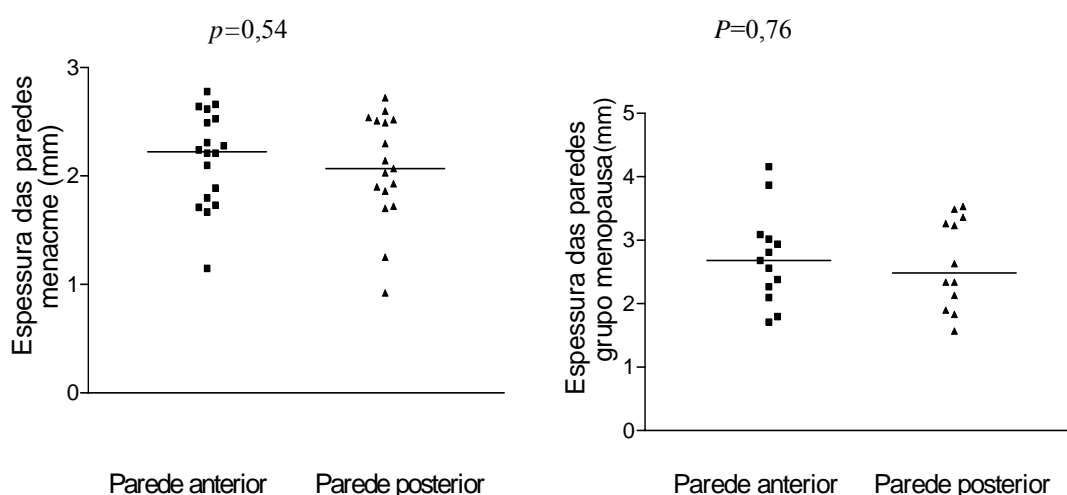


Gráfico 2. Comparação entre a espessura total da parede vaginal anterior com a posterior no grupo menacme e no grupo menopausa, respectivamente.

A comparação entre a espessura total da parede vaginal anterior que mede $2,16\pm 0,43$ no grupo menacme e $2,72\pm 0,72$ mm no grupo menopausa apresentou diferença estatística significativa, $p=0,01$ entre os grupos. A parede posterior no grupo menacme apresentou uma espessura de $2,07\pm 0,49$ mm e $2,63\pm 0,71$ no grupo menopausa evidenciando diferença estatística significativa, $p=0,01$ entre os dois grupos (Gráfico 3).

Não houve correlação entre concentração plasmática de estradiol e espessura da parede vaginal nos grupos menacme $r=-0,03626$, IC 95%= -0.5386 a 0.4851 e $p=0,89$ e menopausa $r= 0,5987$, IC 95%= -0.1088 a 0.9036 e $p=0,08$ (Gráfico 4).

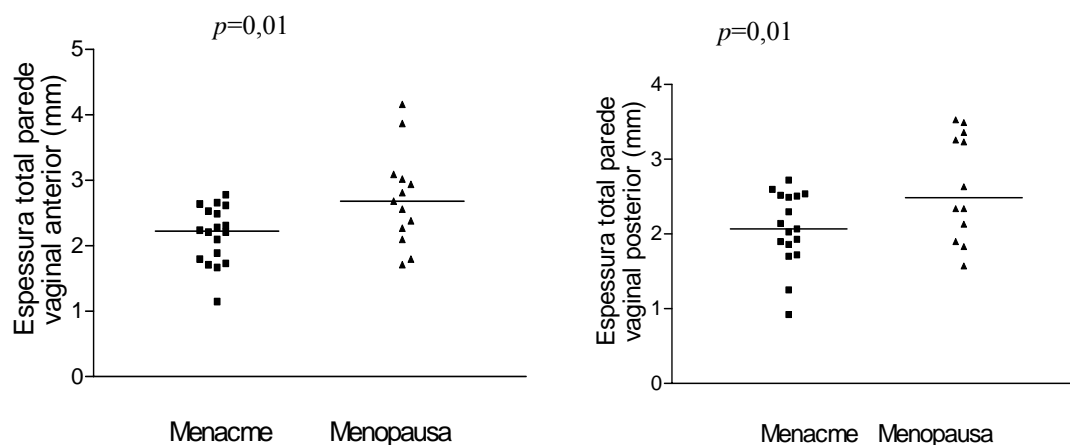


Gráfico 3. Comparação da espessura total da parede vaginal anterior e posterior entre os grupos menacme e menopausa.

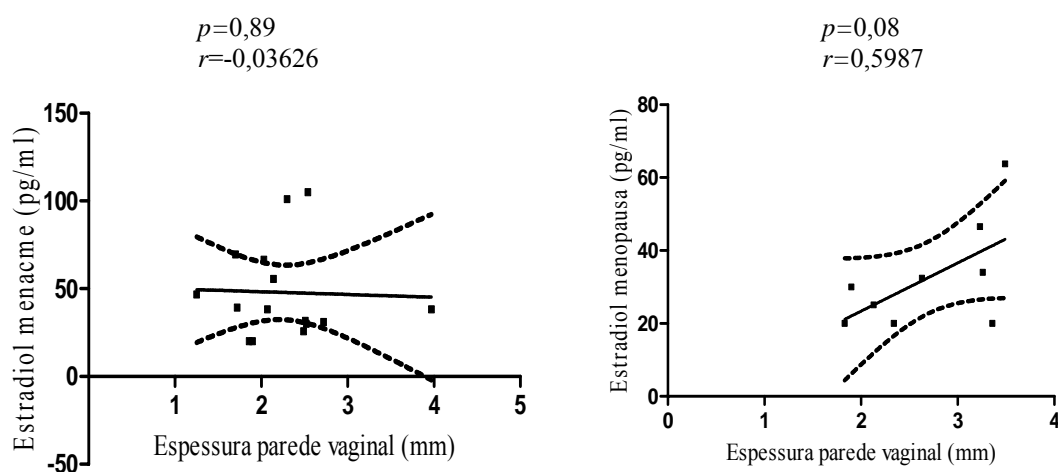


Gráfico 4: Correlação entre concentração de estradiol e espessura da parede vaginal no grupo menacme e menopausa

7.4. Análise do GRISS

No grupo menacme 46,6% das pacientes apresentaram escore do GRISS maior ou igual a 6 o que significa disfunção sexual contra 42,8% no grupo menopausa, o que não representou diferença estatística significativa ($p=1,0$ pelo teste exato de Fisher). No grupo menacme 22% das pacientes não tiveram relações sexuais nos últimos 3 meses

contra 31% no grupo menopausa e não houve diferença estatística significativa entre os grupos ($p=0,38$ pelo teste exato de Fisher) (Tabela 6).

Tabela 5. Comparação do escore do GRISS e função sexual entre os grupos menacme e menopausa

	Menacme	Menopausa	<i>P</i>
GRISS escore (Média e DP)	4,86±2,32	5,43± 1,27	0,55
Disfunção Sexual (%)	46,6	42,8	1,00
Ausência de relação sexual %	22,0	31,0	0,38

Foram comparados os escores do GRISS entre os dois grupos. O grupo menacme apresentou escore médio de $4,87\pm 2,23$ e o grupo menopausa apresentou escore médio de $5,22\pm 2,10$ não tendo sido encontrado diferença estatística significativa entre os grupos, $p=0,70$ (gráfico 3).

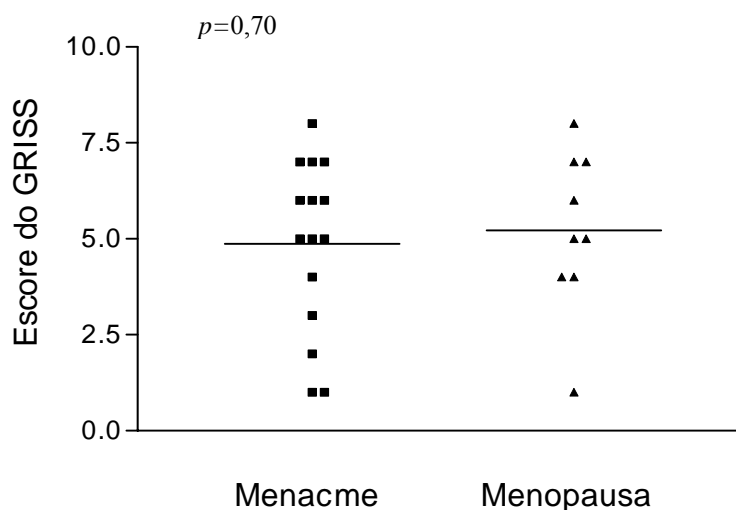


Gráfico 5. Comparação entre o escore do GRISS entre os grupos menacme e menopausa. Disfunção sexual: GRISS escore > ou = 6

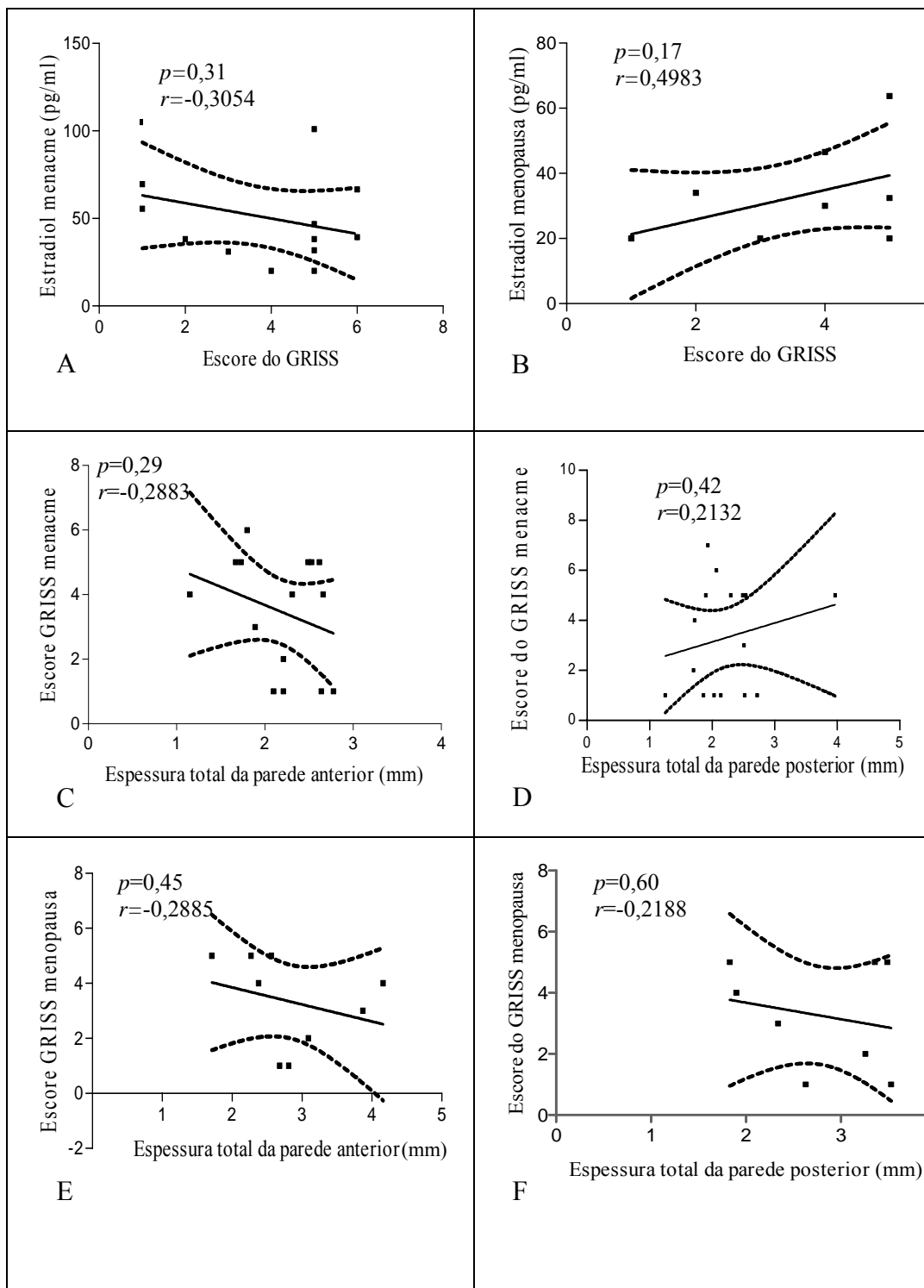


Gráfico 6. (A e B) Correlação entre concentração de estradiol e o escore do GRISS nos grupos menacme e menopausa. (C, D, E, F) Correlação entre o escore do GRISS com a espessura total da parede vaginal anterior e posterior no grupo menacme e no grupo menopausa.

A correlação entre a concentração de estradiol e o escore do GRISS no grupo menacme e no grupo menopausa não foi significativa e evidenciou $r=-0,3054$, IC 95%=-0.7331 a 0.2954, $p=0,31$ e $r=0,4983$, IC 95%=-0.2483 a 0,8734 e $p=0,17$, respectivamente. Não houve correlação entre o escore do GRISS e a espessura total da parede vaginal anterior e posterior no grupo menacme que apresentou $r=-0,2883$, IC 95%=-0,6976 a 0,2629, $p=0,29$ para a parede anterior e $r=0,2132$, IC 95%=-0.3160 a 0.6412, $p=0,42$ para a parede posterior. No grupo menopausa não houve correlação sendo, para a parede anterior, $r=-0,2885$, IC 95%=-0.7995 a 0.4648, $p=0,45$ e $r=-0,2188$, IC 95%=-0.5746 a 0.6026, $p=0,60$ (Gráfico 6).

7.5. Receptor estrogênico

Na comparação entre a expressão do RE do grupo menacme com o grupo menopausa, tanto no epitélio quanto na lâmina própria, não houve diferença estatística, significativa. O escore médio do RE no epitélio foi de $5,13\pm 1,59$ e $5,29\pm 2,06$, $p=0,84$ e da lâmina própria de $3,67\pm 1,68$ e $3,57\pm 1,90$ $p=0,90$ no grupo menacme e menopausa respectivamente (Gráfico 7).

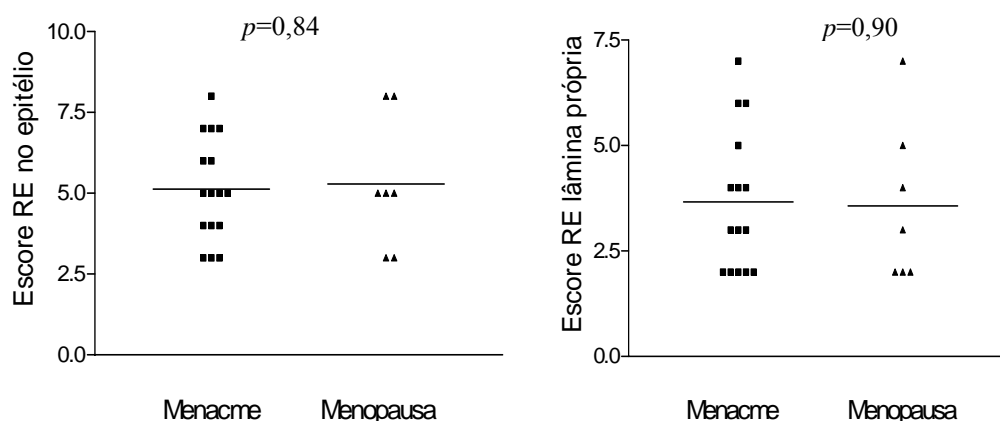


Gráfico 7. Comparação da expressão do receptor estrogênico no epitélio e na lâmina própria entre os grupos menacme e menopausa.

8. DISCUSSÃO

Confirmando a intenção no momento da caracterização dos grupos menacme e menopausa, as variáveis idade, FSH, estradiol foram significativamente diferentes conforme evidenciado na tabela 1, e são todas consistentes com outras publicações relacionadas ao tema abordado neste trabalho (MACLENNAN et al., 2000). Algumas características consideradas foram essenciais para fortalecer os achados deste estudo: ambos os grupos foram bem definidos em relação à condição hormonal e a idade, as amostras de tecido foram colhidas pelo mesmo investigador utilizando técnica padronizada, o índice de massa corporal (IMC) não teve diferença significativa entre os dois grupos, as pacientes não apresentavam patologias como neoplasia genital benigna ou maligna que pudessem comprometer a estrutura da parede vaginal. No entanto, é possível que lacerações secundárias ao parto e episiotomias prévias, possam ter influenciado os resultados da morfometria dos segmentos distal e médio da parede vaginal posterior.

A paridade apresentou-se maior no grupo menopausa, fato esperado devido a tendência da população brasileira a uma progressiva redução na taxa de natalidade que diminuiu de 6,3 em 1960 para 1,9 em 2007 (fonte:IBGE, 2007). De fato, alguns autores encontraram relação entre a paridade e o grau de prolapso genital (GOMMAN et al., 2001; DEVAL et al., 2002; TEGERSTEDT et al., 2006; TROWBRIDGE et al., 2008), mas vale frisar que, embora a paridade seja maior no grupo menopausa, optou-se por incluir no estudo, somente pacientes com graus de prolapso I e II. Desta forma, pode-se inferir que a diferença significativa encontrada na paridade das mulheres incluídas, não teve influencia no resultado deste estudo.

Segundo BACHMANN (1995), remonta ao século passado a idéia de que, supostamente, ocorre afinamento da parede vaginal em mulheres na pós-menopausa (BACHMANN, 1995). Neste estudo, esta informação não se confirmou, onde as paredes anterior e posterior da vagina apresentaram-se, significativamente, mais espessas no grupo menopausa em comparação ao grupo menacme. E ainda, comparando todos os segmentos da parede vaginal entre si, não houve diferença significativa entre os diferentes segmentos, tanto entre as pacientes do menacme como aquelas da menopausa, exceto na espessura do epitélio da parede posterior das mulheres no grupo menopausa. Uma vez verificado o aumento na espessura total da parede vaginal do grupo menopausa, foram aferidas as medidas das camadas de forma individual. Observou-se que a camada muscular era a que dava maior contribuição para as variações na espessura total, enquanto que o epitélio e a lâmina própria foram inexpressivos neste sentido.

Considerando que o principal critério de caracterização dos grupos foi estar no período de menacme ou menopausa fisiológica, podemos traduzir de forma clínica que as diferenças encontradas são, basicamente, devidas ao *status* hormonal e, possivelmente, a idade destas pacientes. Estes dois fatores podem atuar isoladamente ou em conjunto embora, o fator idade por si só, parece não causar grandes alterações nas dimensões da vagina, como já demonstrado por outros autores (TAN et al., 2006).

Em relação ao epitélio, a literatura trás que, no menacme, o epitélio vaginal é do tipo escamoso não ceratinizado (WITKIN, 1993) com uma espessura média de 260 µm (BAHAMONDES et al., 2000) independente da fase do ciclo menstrual (ILDGRUBEN et al., 2003). Está bem documentado que o hipoestrogenismo leva a diminuição do número de camadas do epitélio tanto em animais (KIM et al., 2004; PESSINA et al., 2006a) quanto em humanos (BOREHAM et al., 2002b). No presente estudo, embora o exame histológico do epitélio vaginal tenha demonstrado um menor número de camadas

epiteliais no grupo menopausa, à morfometria, não houve diferença estatística significativa entre os dois grupos, dado este que corrobora os achados de outros autores (HOYLE et al., 1996). Isto pode ser explicado pela impossibilidade da morfometria em detectar alterações sutis provocadas pela perda de poucas camadas epiteliais. No entanto, houve diferença significativa na espessura epitelial na parede posterior quando comparados os segmentos distal, médio e proximal, à custa da comparação entre o segmento médio e proximal. E ainda, o epitélio comportou-se diferentemente quando comparadas as paredes anterior e posterior, apresentando-se, significativamente, mais delgado na parede posterior, no grupo menopausa sendo que este achado ainda não consta na literatura. Existem algumas características da vagina que podem justificar este dado. O canal vaginal é assimétrico em relação a distribuição do conteúdo das suas paredes. Embora não exista um marco anatômico que separe a parede vaginal anterior da posterior, pode-se observar que o conteúdo estrutural entre elas é diferente, por exemplo: a inervação epitelial é mais densa na parede anterior e nos segmentos distais, a lâmina própria contém vasos delgados no terço superior e mais espessos em áreas mais profundas, a muscular é mais exuberante na parte proximal do que na distal da parede anterior (CLOBES et al., 2008), as terminações nervosas do epitélio ocorrem apenas na parte distal da vagina, atingem até dois terços da superfície epitelial e são mais frequentes na parede anterior do que na posterior (HILLIGES et al., 1995). Além disto, a parede vaginal anterior está sujeita a constantes estresses mecânicos pela pressão abdominal, distensão vesical, função sexual e outros, além de ser a região de maior importância em sensibilidade prazerosa pela maior concentração de raízes nervosas sensitivas (ALZATE; HOCH, 1986; HILLIGES et al., 1995; WIMPISSINGER et al., 2007). Possivelmente, o conteúdo mais nobre da parede vaginal anterior, relacionado à função sensórica e ao trato urinário, demanda um melhor aporte vascular para a

manutenção do trofismo deste epitélio, mesmo que em condições estrogênicas desfavoráveis, justificando assim, uma morfometria epitelial diferenciada entre a parede anterior e posterior da vagina. No entanto, são necessários mais estudos para embasar esta teoria uma vez que não existem dados na literatura sobre possível diferença de vascularização entre as paredes vaginais anterior e posterior que a suportem.

Outro dado que ainda não consta na literatura é a maior espessura do epitélio no segmento proximal em relação ao médio na parede posterior. Um estudo evidencia que a menor estratificação do epitélio após a menopausa, torna-o mais susceptível à abrasão (GREENDALE et al., 1999), o que leva a inferência de que, possivelmente, a maior estratificação do epitélio no segmento proximal possa ter efeito protetor sobre as agressões mecânicas produzidas tanto pelo coito quanto pelo contato com o colo uterino em constante movimento devido as variações da pressão abdominal. Ainda, neste estudo, durante a leitura da imunohistoquímica, foram observadas marcações para receptor estrogênico nos núcleos das células das raízes nervosas, embora este dado não tenha sido analisado de forma quantitativa. Mesmo assim, pressupomos que isto possa traduzir um importante papel do estrogênio na função sensitiva e motora dos nervos da parede vaginal como já demonstrado por outros autores (DENNERSTEIN et al., 2001; MANNINO et al., 2007). Em ratas, verificou-se que o hipoestrogenismo provoca mudanças na morfologia epitelial que podem influenciar, negativamente, a função sensorica da vagina, porque fibras de nervo intraepitelial são, provavelmente, truncadas quando diminuem as camadas do epitélio (PESSINA et al., 2006a).

Em relação à lâmina própria não houve diferença significativa entre os dois grupos tanto na sua espessura quanto na área fracional relativa a área total da parede vaginal, conforme era esperado. A análise histológica mostra uma aparente diminuição do número de terminações nervosas e de vasos nesta camada (dados não quantificados), entretanto,

para confirmar a real diminuição destas estruturas será realizada a contagem em um estudo futuro, utilizando um programa específico de computador desenvolvido para este fim.

No presente estudo, embora a concentração de músculo liso da camada muscular não tenha sido quantificada, tiveram grande relevância os valores da espessura e da fração de área desta camada em relação a área total do segmento que foram, significativamente, maiores no grupo menopausa em relação ao grupo menacme, tanto na parede anterior quanto na parede posterior. Revendo a literatura, pode-se constatar a presença de alguns eventos que ocorrem em mulheres portadoras de prolapso que podem explicar este achado, sendo estes o aumento dos índices apoptóticos devido a fatores intrínsecos ao próprio prolapso, aos danos mecânicos e a maior prevalência de infecções da parede no grupo menopausa. Analisando, ainda que de forma qualitativa a composição desta camada, é nítida a diferença nas concentrações de tecido conjuntivo na parede vaginal das pacientes do grupo menopausa, evidenciando a substituição da musculatura lisa por tecido, possivelmente, fibroso, o que justifica um espessamento nesta camada. Vale ressaltar que a literatura já sugere alguma relação entre a presença de prolapso genital e o espessamento da camada muscular (TULIKANGAS et al., 2001). Supostamente, neste estudo, o fator hormonal e, possivelmente, a idade são as duas variáveis que conduziram a estes achados.

As camadas muscular e adventícia compõem, em conjunto, a chamada fascia endopélvica (WEBER; WALTERS, 1997) co-responsável pela eutopia dos órgãos pélvicos (KLUTKE et al., 2008). Alterações estruturais na camada muscular da parede vaginal podem resultar em diferentes níveis de prolapso genital que é uma condição multifatorial e ainda não esclarecida. Um estudo demonstrou a ocorrência de diminuição significativa do conteúdo e concentração de feixes de músculo liso na camada muscular de mulheres portadoras de prolapso genital quando comparadas aos

controles normais na fase do menacme (BOREHAM et al., 2002a). Provavelmente, isto ocorre devido ao aumento dos índices de apoptose de células da musculatura lisa em mulheres que têm predisposição para o prolapso (TAKACS et al., 2008). A destruição do tecido pelo processo apoptótico não fisiológico, promove a substituição do mesmo por fibrose, mas é possível que concentrações estrogênicas normais, possam assegurar o arranjo estrutural próximo da normalidade mesmo na parede vaginal de mulheres jovens com prolapso, através da manutenção dos índices apoptóticos próximo dos limites fisiológicos, prevenindo-a da deposição anômala do colágeno (BERMAN et al., 1998). De fato, outros autores demonstraram haver um aumento do índice apoptótico das células de musculatura lisa em condições de hipoestrogenismo (RESPLANDE et al., 2002). Ademais, é bastante conhecido que, concentrações normais de estrogênio exercem um efeito protetor sobre a parede da vagina na manutenção do seu estado trófico, além de ser um potente regulador da apoptose em diferentes órgãos em humanos e em animais de laboratório (KYPRIANOU et al., 1991; BILLIG et al., 1993; DREWETT et al., 1993). Portanto, embora a presença do prolapso incorra em aumento dos índices apoptóticos, a presença do estrogênio, além de diminuir o fenômeno, modula a função dos fibroblastos no sentido da produção preferencial do colágeno tipo I que se arranja de forma a manter as propriedades plásticas (espessura e resiliência) e funcionais da vagina. Como o grupo menopausa carece deste efeito protetor do estrogênio os índices apoptóticos elevados podem incorrer em maior deposição fibrótica e resultar em alterações na sua espessura. De fato, em mulheres portadoras de incontinência urinária na pós-menopausa, a reposição estrogênica, resulta em diminuição da concentração de colágeno na parede vaginal (JACKSON et al., 2002). Sabe-se também, que o hipoestrogenismo leva a diminuição da vascularização da parede vaginal bem como a apoptose de terminações nervosas que resultam em

comprometimento da perfusão e dano dos tecidos, o que também, favorece a deposição fibrótica entre as fibras musculares podendo resultar em espessamento da fração de área desta camada. (BERMAN et al., 1998).

A apoptose é um fenômeno natural de eliminação de células alteradas ou senis (THOMPSON, 1995; BOVIN; BENDTZEN, 1999), porém, é, também, exacerbada em condições de hipóxia, denervação e traumatismo mecânico (BOREHAM et al., 2002a; TAKACS et al., 2008). O traumatismo mecânico é mais pronunciado na parede vaginal anterior que está mais sujeita a força da pressão abdominal como se pode observar no modelo da figura 8 (CHEN et al., 2006). A distribuição de forças sobre a parede anterior da vagina obedece a vários sentidos de pressões, principalmente, provenientes do abdômem, que, com o tempo, acabam deteriorando o suporte muscular e ligamentar apical da vagina, fazendo com que percam a elasticidade e poder de resiliência. Resumidamente, uma força resultante F , como mostrada na figura 8, dirigida verticalmente para baixo, desloca a parede da vagina nesse sentido a partir da extremidade do períneo (CHEN et al., 2006).

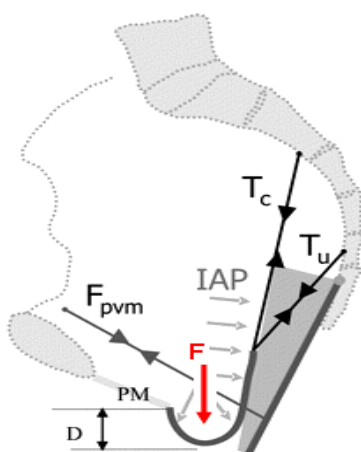


Figura 8: Modelo de Chen, AM et al. modificado, evidenciando o canal vaginal e a parede vaginal anterior com prolapso (CHEN et al., 2006). F força resultante, F_{pvm} força da musculatura pubovisceral, PM distância entre o púbis e o períneo anterior, IAP pressão intra abdominal, T_c tensão do ligamento cardinal, T_u tensão do ligamento úterossacro.

Ocorre o dano tecidual e, segue-se a isto, a migração e proliferação dos fibroblastos circunvizinhos que sintetizam colágeno de forma anormal que se deposita nos tecidos resultando em alteração das propriedades elásticas do tecido (BOREHAM et al., 2002a). Também, o traumatismo mecânico como o estiramento dos tecidos, fator constante no prolapso genital, pode alterar a expressão de genes que regulam a síntese de proteínas que compõem a matriz extracelular, causando dano e distorção na sua arquitetura (SWARTZ et al., 2001).

A fibrose é um processo natural de reparação do dano tecidual (CHUANG et al., 2001). O hipoestrogenismo leva, ainda, a deposição de micromoléculas de proteoglicanas como as lumicanas que estão envolvidas na reparação tecidual através da formação de fibrose anômala pela maior deposição de colágeno tipo II (ONDA et al., 2002; MARKIEWICZ et al., 2007). Corroborando todos estes achados, em uma revisão sobre este tema, outros autores demonstram existir relação entre o hipoestrogenismo e o maior acúmulo de tecido conjuntivo, como também alterações na estrutura do colágeno e redução dos vasos e nervos que poderiam alterar tanto a estática quanto a aparência da parede vaginal (CASTELO-BRANCO et al., 2005). Desta forma, a deposição de fibrose poderia levar ao espessamento patológico da fração da parede vaginal que corresponde a camada muscular cujo conteúdo de músculo liso em situações de normoestrogenismo corresponde a 48% de toda a espessura da camada, enquanto que, em mulheres hipoestrogênicas a concentração de músculo liso está reduzida a 26% (BOREHAM et al., 2002a). Outros autores, estudando toda a extensão da parede vaginal de ratas ooforectomizadas, também observaram a diminuição do conteúdo de musculatura lisa por área e recuperação da musculatura lisa quando os animais foram tratados com baixas doses de estradiol (PESSINA et al., 2006a). Tal como neste estudo, foram utilizadas amostras representativas de toda a extensão da

vagina, diferentemente do estudo de BOREHAM et al. (2002^a), cuja amostra foi colhida somente no fornix vaginal. Paradoxalmente, em outro estudo, foi encontrado espessamento do músculo liso na parede vaginal posterior em mulheres com enterocele e prolapso quando comparadas a controles normais. Os autores concluíram que pode ter havido hipertrofia das fibras musculares lisas, tal qual o que ocorre com as artérias na hipertensão arterial, para a sustentação de conteúdos abdominais dentro do segmento prolapsado (TULIKANGAS et al., 2001). No entanto, neste estudo, a técnica utilizada não envolveu marcação específica para componentes da fibra muscular lisa, que permitisse a quantificação do músculo liso. Mas vale lembrar que, em outros tecidos, constatou-se hipertrofia de células da musculatura lisa paralelamente ao aumento dos índices de apoptose. Este fenômeno foi observado em uma análise de musculatura lisa do ureter de ratas (CHUANG et al., 2001). Desta forma, o aumento ou diminuição do conteúdo de músculo liso da camada muscular da vagina permanece ainda em discussão, mas as evidências pesam a favor da diminuição do conteúdo de músculo liso após a menopausa.

Outro fator que pode contribuir para alterações estruturais na parede vaginal é a maior prevalência de vulvovaginite atrofica em mulheres hipoestrogênicas. A diminuição da lubrificação resulta em dor e desconforto nas relações sexuais, o afinamento do epitélio torna-o mais susceptível a lesões e a infecção. O aumento do pH vaginal facilita a colonização por microorganismos entéricos possibilitando a formação de microabscessos na parede vaginal. Além disto, o hipoestrogenismo compromete a expressão de genes que controlam a expressão de substâncias envolvidas com a imunidade do órgão (COTREAU et al., 2007). Todas estas alterações podem favorecer o processo reparativo fibrótico da parede vaginal que, potencialmente, pode interferir tanto na espessura quanto na função da vagina.

Já em relação aos receptores estrogênicos, no presente estudo, não ocorreu diferença estatística significativa na sua expressão entre os grupos menacme e menopausa o que corrobora os achados de outros autores. A imunomarcção nuclear ocorreu nas células epiteliais, nos fibroblastos e nas células do músculo liso vascular e não vascular, bem como em núcleos de células das raízes nervosas, tanto no grupo menacme como no grupo menopausa. Neste estudo, a expressão dos α receptores estrogênicos foi, significativamente, mais forte no epitélio em relação à lâmina própria o que corrobora os achados de outros autores (BLAKEMAN et al., 2000).

Seis mulheres do grupo menopausa apresentaram escore negativo para RE. A negatividade de expressão do RE na parede vaginal ainda não foi relatada na literatura e vale especular se isto ocorreu devido a presença de isoformas não detectáveis pelo anticorpo utilizado neste estudo, ou devido a ausência de proteínas desconhecidas moduladoras da expressão do RE ou por razões ainda inexplicáveis. O fato de ocorrer negatividade somente no grupo menopausa fala a favor de possível associação com valores de esteróides sexuais circulantes. Mas existem indícios de que a não expressão do RE nos diferentes tecidos possa ter significado clínico específico importante. Em um estudo com mulheres inférteis com muco cervical inadequado a expressão do receptor estrogênico no colo uterino foi negativa na maioria delas (ABUZEID MI, 1987). A falta de expressão do RE nos tumores malignos de mama, está relacionado com mau prognóstico do tumor (LAGIOU et al., 2008). Desta forma, é possível que a negatividade do RE na parede vaginal de mulheres hipoestrogênicas tenha um significado importante, mas são necessárias mais pesquisas para acessar a implicação clínica deste achado.

Nas mulheres com a expressão positiva para RE, o escore foi sempre maior no epitélio do que na lâmina própria tendo havido diferença estatística significativa o que

está de acordo com os resultados obtidos por outros autores (GEBHART et al., 2001). Em um estudo recente, não foi encontrada a marcação para RE alfa no núcleo de células endoteliais e no músculo liso da parede de vasos (FU et al., 2003), no entanto, no presente estudo, ficou evidente a marcação de núcleos de células do músculo liso vascular o que indica que o estrogênio, de fato, tem um papel importante na função vascular na parede vaginal como já relatado por outros autores (VENKOV et al., 1996; SUZUMA et al., 1999). No total das pacientes que expressaram o RE, não houve diferença significativa quando comparados os grupos menacme e menopausa. Estes achados são consistentes com os resultados de outros estudos recentes que, também, não encontraram diferença significativa na expressão do receptor estrogênico alfa quando comparados grupos de mulheres normo e hipoestrogênicas (JIN et al., 2007; CAVALLINI et al., 2008). Houve marcação de intensidade forte, média e fraca no grupo menopausa e, independente da fase do ciclo menstrual, no grupo menacme o que reflete o número de receptores expressos dentro do núcleo. O número adequado de receptores é importante para a ação do estrogênio e reflete a habilidade de resposta do tecido ao estímulo deste hormônio. Uma superexpressão de RE pode resultar em bloqueio da ação estrogênica (WEBB et al., 1992), especula-se que isto se deve a disponibilização de proteínas desconhecidas que atuam como um fator envolvido na transcrição do RE e na sua própria ação. Sendo assim a limitação da ação não se faz pela presença da ligação do estrogênio com o sítio de ligação do DNA, mas pela disponibilidade destas proteínas essenciais a ação do RE (WEBB et al., 1992). A maior ação do estrogênio ocorre quando existem entre 3.000000 e 5.000000 de receptores no núcleo e a supressão da ação estrogênica ocorre quando há em média de 5 a 10.000000 de receptores disponíveis (WEBB et al., 1992). Em outro estudo, foi demonstrada a correlação entre quantidades séricas de receptor estrogênico detectados por método

enzimático e o escore de RE fornecido pela imunohistoquímica sendo que um *cut-off* de 13 fmol/mg de proteína para RE alfa correspondeu aos escores 2 e 3 da imunohistoquímica com um nível de concordância de 88,4% (IWASE et al., 2003). Portanto, a expressão forte do RE com poucas células marcadas ou a expressão menos pronunciada com muitas células marcadas resultam em escores parecidos, o que é contemplado pelo *H-score*. Estudos experimentais em animais evidenciam que os receptores estrogênicos estão mais evidentes em vaginas de ratas ooforectomizadas, cuja expressão é acionada adequadamente com doses baixas de estradiol sendo inibida por altas doses deste hormônio (PEREZ-LOPEZ et al., 1993; KIM et al., 2004). Estes achados foram reproduzidos em trabalhos mais recentes. Foi observado que, quando o estradiol era infundido em ratas ooforectomizadas, ocorria a inibição da expressão dos RE na vagina (PESSINA et al., 2006b) e outro estudo demonstrou também que, em altas doses de estrogênios ocorre a supressão dos alfa receptores (BERGER et al., 2005). No presente estudo, não houve correlação significativa entre a concentração de estradiol e o escore para RE. É possível que características individuais, provavelmente as genéticas, sejam os fatores que determinem a expressão do RE na mulher. Potencialmente, independente da idade a mulher, mesmo a recém-nascida, apresenta o RE expresso na sua genitália (HODGINS et al., 1998; MARTIN-ALGUACIL et al., 2008). Mas uma característica da relação concentração de estrogênio e RE já está bem estabelecida: a ação estrogênica é sitio-específica, isto é, estrogênios fracos são mais efetivos em restabelecer o trofismo na vagina, enquanto o endométrio requer a ação de um estrogênio mais forte para o seu restabelecimento (FORSBERG, 1995). É possível que esta diferença de resposta seja devido ao maior número e maior sensibilidade dos receptores na parede vaginal, presentes no núcleo de células tanto estromais, como epiteliais e no músculo liso (HODGINS et al., 1998).

As alterações atróficas na parede vaginal podem cursar com dor coital o que pode ter sido a razão para a ausência de relação sexual em um terço das mulheres do grupo menopausa. Além disto, neste estudo, é expressiva a porcentagem de mulheres com disfunção sexual em ambos os grupos (cerca de 40% das pacientes de cada grupo), o que reforça os dados da literatura que apontam para a alta prevalência das disfunções sexuais femininas (LAUMANN et al., 1999; ABDO et al., 2004). É possível que sentimentos negativos em relação a condição genital (prolapso) tenham contribuído para gerar a disfunção sexual (BACHMANN, 1995) principalmente, no grupo menacme, pois, é conhecido o risco potencial do prolapso e da rotura perineal para o comprometimento da função sexual feminina (YIP et al., 2003; ACHTARI; DWYER, 2005). Conforme dados de outros autores, esta condição, juntamente com a incontinência urinária podem levar a evitação sexual pelo receio de perda urinária durante o coito (ELLERKMANN et al., 2001). Embora de forma qualitativa, isto se confirmou no momento da avaliação clínica das pacientes deste grupo que verbalizaram a expectativa de melhora na função sexual após a correção cirúrgica de suas alterações genitais.

Trinta e um por cento das mulheres no grupo menopausa e 22% no grupo menacme não tiveram relações sexuais nos últimos 3 meses. Embora esta diferença não tenha sido significativa, muito provavelmente pelo reduzido número da amostra, é conhecida a tendência na redução da frequência sexual com o avançar da idade e após a menopausa, dados estes bem estabelecidos na literatura (DENNERSTEIN et al., 2002; ABDO et al., 2004). Nesta fase ocorre uma queda substancial das concentrações séricas do estrogênio (BURGER, 1996) que cursa com alterações físicas e psíquicas em 50% das mulheres (GROENEVELD et al., 1993) o que concorre para a piora da função sexual (FERNANDEZ HERNANDEZ et al., 2006; MOREIRA et al., 2006; LEVINE et

al., 2008). No entanto neste estudo, não foi encontrado correlação entre valores de estradiol e disfunção sexual, muito provavelmente, pela amostra insuficiente. Mas, a sexualidade da mulher climatérica não é influenciada somente por fatores relacionados ao hipoestrogenismo, mas também por fatores diádicos (DENNERSTEIN et al., 2001; HOWARD et al., 2006), psicossociais e culturais associados ao próprio envelhecimento (DENNERSTEIN et al., 2005; DE LORENZI; SACIOTO, 2006). Em nossa população de estudo, embora tenha ocorrido uma porcentagem importante de abstinência sexual no grupo menopausa, conforme já publicado por outros autores (DENNERSTEIN et al., 2002), aquelas pacientes que têm vida sexual ativa não apresentam mais disfunção sexual em relação ao grupo de pacientes mais jovens. Parece que este grupo não prioriza a função sexual quando opta pelo tratamento cirúrgico, pois, no momento da avaliação clínica, a preocupação destas mulheres foi mais focada na função biológica, o que fala a favor de uma melhor adaptação da mulher mais idosa com as modificações da função sexual que ocorrem ao longo da vida. De fato, estudos mostram que a angústia da mulher associada com a perda da sua função sexual parece diminuir com o avançar da idade (HOWARD et al., 2006; GRAZIOTTIN, 2007).

Não houve correlação entre a espessura da parede vaginal e queixas sexuais genitais no grupo menacme e nem no grupo menopausa. No domínio dor coital, especificamente, o GRISS falhou em detectar a presença da dispareunia no grupo menopausa, condição altamente prevalente nesta fase (BARLOW et al., 1997). Vale lembrar que o número reduzido da amostra pode ter influenciado o resultado embora um estudo com 223 casos também não evidenciou correlação entre disfunção da genitália e nível de comprometimento sexual (YANG et al., 2008). Não consta na literatura que a dor coital seja uma causa de desistência de relação sexual, portanto, não se sabe ao certo qual o motivo da abstinência sexual no grupo menopausa, mas é conhecida a alta incidência de disfunção

sexual relacionada a atrofia genital após a menopausa (SARREL, 1990; LEVINE et al., 2008). Além disto, aspectos individuais da expressão sexual podem não ter sido detectados pelo GRISS, uma vez que a resposta sexual feminina é altamente variável, individualizada e contextual. Comumente, ocorrem mudanças contínuas na vida da mulher relacionadas com a idade, presença dos filhos, duração da relação diádica, ocorrência da menopausa, mudança de parceiros entre outros. A estes, associam-se fatores culturais determinantes do comportamento sexual específico para cada região. Estas múltiplas variáveis confusoras que permeiam qualquer pesquisa em sexualidade, podem causar instabilidade no escore de instrumentos psicométricos, em especial, as dificuldades relacionais como já demonstrado por alguns autores (TER KUILE et al., 1999). É sabido que a qualidade e a duração da relação diádica podem ter maior impacto na função sexual do que a condição hormonal na gênese da dispareunia (DENNERSTEIN et al., 2005; FISHER et al., 2005). Então, embora seja reconhecida a efetividade do GRISS como instrumento psicométrico de acesso a função sexual, tanto masculina quanto feminina, vale lembrar que todas estas variáveis podem limitar o resultado deste instrumento (SRIKRISHNA et al., 2008).

Em resumo, neste estudo, não houve correlação entre dor coital e as alterações genitais anatômicas e funcionais advindas do hipoestrogenismo e do prolapso genital, mas existem múltiplas variáveis que tornam altamente complexa a interpretação das pesquisas que objetivam relacionar a função sexual com fatores dependentes das concentrações dos esteróides sexuais (BASSON, 2007).

Novos estudos são necessários para definir o papel real do hipoestrogenismo e da idade na gênese das alterações genitais, afim de definir aspectos como a racionalidade da reposição hormonal, o momento ideal para inicia-la e a duração do tratamento.

9. CONCLUSÕES

Diante do exposto acima concluímos que:

1. Ocorre aumento da espessura da parede vaginal após a menopausa.
2. Não há diferença na espessura das camadas da parede vaginal ao longo de toda a vagina tanto na parede anterior quanto na posterior.
3. Na menopausa ocorreu espessamento da parede vaginal total à custa de aumento na espessura da camada muscular.
4. O epitélio vaginal da camada posterior sofre maior alteração associada ao hipoestrogenismo do que o epitélio da parede anterior
5. Neste estudo, mulheres do grupo menopausa com vida sexual ativa não apresentam mais disfunção sexual do que as pacientes no menacme.
6. Não houve associação entre concentrações de estradiol, expressão do receptor estrogênico e espessura da parede com disfunção sexual nas pacientes.
7. Não há diferença de expressão do receptor estrogênico entre os grupos menacme e menopausa e a marcação dos receptores estrogênicos é mais intensa no epitélio do que na lâmina própria

10. REFERÊNCIAS

ABDO, C.H. et al. Prevalence of sexual dysfunctions and correlated conditions in a sample of Brazilian women--results of the Brazilian study on sexual behavior (BSSB). **Int J Impot Res**, v.16, n.2, p.160-6. 2004.

ABUZEID MI, W.R., AKSEL S, SHEPHERD J, YEOMAN RR. Evidence for a possible cytosol estrogen receptor deficiency in endocervical glands of infertile women with poor cervical mucus. . **Fertil Steril.**, v. 47 n.(1);, p.101-7. 1987

ACHTARI, C., DWYER, P.L. Sexual function and pelvic floor disorders. **Best Pract Res Clin Obstet Gynaecol**, v.19, n.6, p.993-1008; quiz A1-8. 2005.

ACIEN, P. Embryological observations on the female genital tract. **Hum Reprod**, v.7, n.4, p.437-45. 1992.

ALZATE, H., HOCH, Z. The "G spot" and "female ejaculation": a current appraisal. **J Sex Marital Ther**, v.12, n.3, p.211-20. 1986.

ARCOS, B. Female sexual function and response. **J Am Osteopath Assoc**, v.104, n.1 Suppl 1, Jan, p.S16-20. 2004.

BACHMANN, G. Urogenital ageing: an old problem newly recognized. **Maturitas**, v.22 Suppl, Dec, p.S1-S5. 1995.

BACHMANN, G.A., LEIBLUM, S.R. The impact of hormones on menopausal sexuality: a literature review. **Menopause**, v.11, n.1, Jan-Feb, p.120-30. 2004.

BACHMANN, G.A., NEVADUNSKY, N.S. Diagnosis and treatment of atrophic vaginitis. **Am Fam Physician**, v.61, n.10, p.3090-6. 2000.

BAHAMONDES, L. et al. The effect upon the human vaginal histology of the long-term use of the injectable contraceptive Depo-Provera. **Contraception**, v.62, n.1, p.23-7. 2000.

BARLOW, D.H. et al. A study of European womens' experience of the problems of urogenital ageing and its management. **Maturitas**, v.27, n.3, Jul, p.239-47. 1997.

BARNHART, K.T. et al. Baseline dimensions of the human vagina. **Hum Reprod**, v.21, n.6, p.1618-22. 2006.

BASARAN, M. et al. Characteristics of external genitalia in pre- and postmenopausal women. **Climacteric**, v.11, n.5, p.416-21. 2008.

BASSON, R. Hormones and sexuality: current complexities and future directions. **Maturitas**, v.57, n.1, May 20, p.66-70. 2007.

BASSON, R. et al. Summary of the recommendations on sexual dysfunctions in women. **J Sex Med**, v.1, n.1, p.24-34. 2004.

BASSON, R. et al. Report of the international consensus development conference on female sexual dysfunction: definitions and classifications. **J Urol**, v.163, n.3, Mar, p.888-93. 2000.

BASSON, R. et al. Assessment and management of women's sexual dysfunctions: problematic desire and arousal. **J Sex Med**, v.2, n.3, May, p.291-300. 2005.

BEECHAM, C.T. Classification of vaginal relaxation. **Am J Obstet Gynecol**, v.136, n.7, p.957-8. 1980.

BERGER, L. et al. Effects of dehydroepiandrosterone, Premarin and Acolbifene on histomorphology and sex steroid receptors in the rat vagina. **J Steroid Biochem Mol Biol**, v.96, n.2, Jul, p.201-15. 2005.

BERMAN, J. R. et al. Clinical evaluation of female sexual function: effects of age and estrogen status on subjective and physiologic sexual responses. **Int J Impot Res**, v.11 Suppl 1, p.S31-8. 1999.

BERMAN, J. R. et al. Effect of estrogen withdrawal on nitric oxide synthase expression and apoptosis in the rat vagina. **Urology**, v.51, n.4, Apr, p.650-6. 1998.

BILLIG, H. et al. Estrogens inhibit and androgens enhance ovarian granulosa cell apoptosis. **Endocrinology**, v.133, n.5, p.2204-12. 1993.

BLAKEMAN, P. J. et al. Oestrogen and progesterone receptor expression in the female lower urinary tract, with reference to oestrogen status. **BJU Int**, v.86, n.1, Jul, p.32-8. 2000.

BOCHICCHIO, B. et al. Investigating by CD the molecular mechanism of elasticity of elastomeric proteins. **Chirality**, v.21, p.21. 2008.

BOREHAM, M. K. et al. Morphometric analysis of smooth muscle in the anterior vaginal wall of women with pelvic organ prolapse. **Am J Obstet Gynecol**, v.187, n.1, p.56-63. 2002a.

BOREHAM, M. K. et al. Morphometric properties of the posterior vaginal wall in women with pelvic organ prolapse. **Am J Obstet Gynecol**, v.187, n.6, p.1501-8; discussion 1508-9. 2002b.

BOTH, S., LAAN, E. Simultaneous measurement of pelvic floor muscle activity and vaginal blood flow: a pilot study. **J Sex Med**, v.4, n.3, p.690-701. 2007.

BOVIN, L. F., BENDTZEN, K. [Apoptosis--programmed cell death]. **Ugeskr Laeger**, v.161, n.42, p.5778-82. 1999.

BRADSHAW, H. B., BERKLEY, K.J. Estrogen replacement reverses ovariectomy-induced vaginal hyperalgesia in the rat. **Maturitas**, v.41, n.2, Feb 26, p.157-65. 2002.

BRAUER, M. et al. Sexual Arousal in Women with Superficial Dyspareunia. **Arch Sex Behav**, v.20, p.20. 2006.

BRAUER, M. et al. The effect of pain-related fear on sexual arousal in women with superficial dyspareunia. **Eur J Pain**, v.11, n.7, p.788-98. 2007.

BREDKJOER, H. E. et al. PreproVIP-derived peptides in the human female genital tract: expression and biological function. **Neuropeptides**, v.31, n.3, Jun, p.209-15. 1997.

BUCHANAN, D. L. et al. Role of stromal and epithelial estrogen receptors in vaginal epithelial proliferation, stratification, and cornification. **Endocrinology**, v.139, n.10, Oct, p.4345-52. 1998.

BUCHANAN, D. L. et al. Tissue compartment-specific estrogen receptor-alpha participation in the mouse uterine epithelial secretory response. **Endocrinology**, v.140, n.1, p.484-91. 1999.

BULMER, D. The development of the human vagina. **J Anat**, v.91, n.4, p.490-509. 1957.

BUMP, R. C. et al. The standardization of terminology of female pelvic organ prolapse and pelvic floor dysfunction. **Am J Obstet Gynecol**, v.175, n.1, p.10-7. 1996.

BURGER, H. The menopausal transition. **Baillieres Clin Obstet Gynaecol** v.10, p.347-59 1996.

CASTELO-BRANCO, C. et al. Management of post-menopausal vaginal atrophy and atrophic vaginitis. **Maturitas**, v.52 Suppl 1, Nov 15, p.S46-52. 2005.

CAVALLINI, A. et al. Estrogen receptor (ER) and ER-related receptor expression in normal and atrophic human vagina. **Maturitas**, v.59, n.3, p.219-25. 2008.

CHEN, L. et al. Interaction among apical support, levator ani impairment, and anterior vaginal wall prolapse. **Obstet Gynecol**, v.108, n.2, p.324-32. 2006.

CHEN, Z. et al. Estrogen receptor alpha mediates the nongenomic activation of endothelial nitric oxide synthase by estrogen. **J Clin Invest**, v.103, n.3, Feb, p.401-6. 1999.

CHUANG, Y. et al. Myocyte apoptosis in the pathogenesis of ureteral damage in rats with obstructive uropathy. **Urology**, v.58, n.3, p.463-70. 2001.

CLOBES, A. et al. Urethral circular smooth muscle in young and old women. **Am J Obstet Gynecol**, v.198, n.5, p.587. 2008.

COTREAU, M.M. et al. A study of 17beta-estradiol-regulated genes in the vagina of postmenopausal women with vaginal atrophy. **Maturitas**, v.8, p.8. 2007.

CUMMING, G.P. et al. Women's attitudes to hormone replacement therapy, alternative therapy and sexual health: a web-based survey. **Menopause Int**, v.13, n.2, p.79-83. 2007.

CUNHA, G. R. et al. Hormonal, cellular, and molecular regulation of normal and neoplastic prostatic development. **J Steroid Biochem Mol Biol**, v.92, n.4, Nov, p.221-36. 2004.

D'AMATI, G. et al. Functional anatomy of the human vagina. **J Endocrinol Invest**, v.26, n.3 Suppl, p.92-6. 2003.

DE LORENZI, D. R., SACIOTO, B. [Factors related to frequency of sexual activity of postmenopausal women]. **Rev Assoc Med Bras**, v.52, n.4, p.256-60. 2006.

DENNERSTEIN, L. et al. Are changes in sexual functioning during midlife due to aging or menopause? **Fertil Steril**, v.76, n.3, p.456-60. 2001.

DENNERSTEIN, L. et al. The relative effects of hormones and relationship factors on sexual function of women through the natural menopausal transition. **Fertil Steril**, v.84, n.1, Jul, p.174-80. 2005.

DENNERSTEIN, L. et al. Hormones, mood, sexuality, and the menopausal transition. **Fertil Steril**, v.77 Suppl 4, p.S42-8. 2002.

DEVAL, B. et al. [Prolapse in the young woman: study of risk factors]. **Gynecol Obstet Fertil**, v.30, n.9, p.673-6. 2002.

DIELH A, F. D., WAGNER A. . A qualidade do funcionamento sexual de Homens e Mulheres. . **Rev Bras Sexualidade Humana** v.15, n.1, p.39-57. 2004

DREWETT, N. et al. Apoptosis in the anterior pituitary gland of the rat: studies with estrogen and bromocriptine. **Neuroendocrinology**, v.57, n.1, p.89-95. 1993.

ELLERKMANN, R. M. et al. Correlation of symptoms with location and severity of pelvic organ prolapse. **Am J Obstet Gynecol**, v.185, n.6, p.1332-7; discussion 1337-8. 2001.

FADIEL, A. et al. Ezrin is a key element in the human vagina. **Maturitas**, v.60, n.1, p.31-41. 2008.

FARAGE, M., MAIBACH, H. Lifetime changes in the vulva and vagina. **Arch Gynecol Obstet**, v.273, n.4, p.195-202. 2006.

FARHAT, M. Y. et al. The vascular protective effects of estrogen. **Faseb J**, v.10, n.5, Apr, p.615-24. 1996.

FERNANDEZ HERNANDEZ, M. et al. [Sexuality in older women]. **Aten Primaria**, v.37, n.9, p.504-9. 2006.

FERRO, A. A., I.; SILVA, M.; CARRUJO, O. . Optimização da técnica do Tricrómio de Masson. **Mícron – Revista Técnica de Anatomia Patológica**, , v.13, , p.32-9. 2006.

FILHO, J. A. H. M. Comparação entre técnicas morfométricas aplicadas ao epitélio vaginal após uso prolongado do contraceptivo injetável acetato de medroxiprogesterona de depósito. Universidade Estadual de Campinas . Faculdade de Ciências Médicas Campinas, 2001.

FISHER, H. et al. Romantic love: an fMRI study of a neural mechanism for mate choice. **J Comp Neurol**, v.493, n.1, p.58-62. 2005.

FITZGERALD, M. P. et al. Ultrastructure of detrusor and urethral smooth muscle in women with urinary incontinence. **Am J Obstet Gynecol**, v.182, n.4, Apr, p.879-84. 2000.

FORSBERG, J. G. A morphologist's approach to the vagina--age-related changes and estrogen sensitivity. **Maturitas**, v.22 Suppl, p.S7-S15. 1995.

FOSTER, D. C. et al. Effect of vulvovaginal estrogen on sensorimotor response of the lower genital tract: a randomized controlled trial. **Obstet Gynecol**, v.94, n.2, Aug, p.232-7. 1999.

FU, X. et al. Expression of estrogen receptor-alpha and -beta in anterior vaginal walls of genuine stress incontinent women. **Int Urogynecol J Pelvic Floor Dysfunct**, v.14, n.4, p.276-81; discussion 281. 2003.

GARCIA, S. et al. Genital duplex Doppler ultrasonography before and after sexual stimulation in women with sexual dysfunction: gray scale, volumetric, and hemodynamic findings. **Fertil Steril**, v.83, n.4, p.995-9. 2005.

GEBHART, J. B. et al. Expression of estrogen receptor isoforms alpha and beta messenger RNA in vaginal tissue of premenopausal and postmenopausal women. **Am J Obstet Gynecol**, v.185, n.6, Dec, p.1325-30; discussion 1330-1. 2001.

GEORGIADIS, J. R. et al. Regional cerebral blood flow changes associated with clitorally induced orgasm in healthy women. **Eur J Neurosci**, v.24, n.11, p.3305-16. 2006.

GIANOTTEN, W. L., TE VELDE, E.R. [The influence of sexual function on the chance of pregnancy]. **Ned Tijdschr Geneesk**, v.149, n.22, p.1207-10. 2005.

GIRALDI, A. et al. Physiology of female sexual function: animal models. **J Sex Med**, v.1, n.3, Nov, p.237-53. 2004.

GOLDSTEIN, I., BERMAN, J.R. Vasculogenic female sexual dysfunction: vaginal engorgement and clitoral erectile insufficiency syndromes. **Int J Impot Res**, v.10 Suppl 2, May, p.S84-90; discussion S98-101. 1998.

GOLOMBOK S., R.J. **The Handbook of Golombok-Rust Inventory of Sexual Satisfaction** . 1983

GOMMAN, H. M. et al. Prevalence and factors associated with genital prolapse: a hospital-based study in Alexandria (Part I). **J Egypt Public Health Assoc**, v.76, n.5-6, p.313-35. 2001.

GORODESKI, G. I. Aging and estrogen effects on transcervical-transvaginal epithelial permeability. **J Clin Endocrinol Metab**, v.90, n.1, Jan, p.345-51. 2005.

GRANT, J. An Atlas of Anatomy. In: W. WILKINS (Ed.). Baltimore, 1943. An Atlas of Anatomy, p. pp. 123

GRAVINA, G. L. et al. Measurement of the thickness of the urethrovaginal space in women with or without vaginal orgasm. **J Sex Med**, v.5, n.3, p.610-8. 2008.

GRAZIOTTIN, A. Prevalence and evaluation of sexual health problems--HSDD in Europe. **J Sex Med**, v.4 Suppl 3, p.211-9. 2007.

GREENDALE, G. A. et al. The menopause. **Lancet**, v.353, n.9152, p.571-80. 1999.

GROENEVELD, F. P. et al. The climacteric and well-being. **J Psychosom Obstet Gynaecol**, v.14, n.2, p.127-43. 1993.

GUPTA, S. et al. Cytohormonal and morphological alterations in cervicovaginal smears of postmenopausal women on hormone replacement therapy. **Diagn Cytopathol**, v.34, n.10, p.676-81. 2006.

HAMMOND, P. J. et al. Regulation of anterior pituitary galanin and vasoactive intestinal peptide by oestrogen and prolactin status. **J Endocrinol**, v.152, n.2, p.211-9. 1997.

HARVEY, J. M. et al. Estrogen receptor status by immunohistochemistry is superior to the ligand-binding assay for predicting response to adjuvant endocrine therapy in breast cancer. **J Clin Oncol**, v.17, n.5, p.1474-81. 1999.

HILLIGES, M. et al. Innervation of the human vaginal mucosa as revealed by PGP 9.5 immunohistochemistry. **Acta Anat (Basel)**, v.153, n.2, p.119-26. 1995.

HOCH, Z. Vaginal erotic sensitivity by sexological examination. **Acta Obstet Gynecol Scand**, v.65, n.7, p.767-73. 1986.

HODGINS, M. B. et al. An immunohistochemical study of androgen, oestrogen and progesterone receptors in the vulva and vagina. **Br J Obstet Gynaecol**, v.105, n.2, p.216-22. 1998.

HOWARD, J. R. et al. Factors affecting sexuality in older Australian women: sexual interest, sexual arousal, relationships and sexual distress in older Australian women. **Climacteric**, v.9, n.5, p.355-67. 2006.

HOYLE, C. H. et al. Innervation of vasculature and microvasculature of the human vagina by NOS and neuropeptide-containing nerves. **J Anat**, v.188, n.Pt 3, p.633-44. 1996.

HSU, Y. et al. Vaginal thickness, cross-sectional area, and perimeter in women with and those without prolapse. **Obstet Gynecol**, v.105, n.5 Pt 1, May, p.1012-7. 2005.

HSU, Y. et al. Anterior vaginal wall length and degree of anterior compartment prolapse seen on dynamic MRI. **Int Urogynecol J Pelvic Floor Dysfunct**, v.19, n.1, p.137-42. 2008.

ILDGRUBEN, A. K. et al. Influence of hormonal contraceptives on the immune cells and thickness of human vaginal epithelium. **Obstet Gynecol**, v.102, n.3, p.571-82. 2003.

INADA, K. et al. Establishment of a primary culture model of mouse uterine and vaginal stroma for studying in vitro estrogen effects. **Exp Biol Med (Maywood)**, v.231, n.3, p.303-10. 2006.

IWASE, H. et al. Clinical significance of the expression of estrogen receptors alpha and beta for endocrine therapy of breast cancer. **Cancer Chemother Pharmacol**, v.52 Suppl 1, p.S34-8. 2003.

JACKSON, S. et al. The effect of oestradiol on vaginal collagen metabolism in postmenopausal women with genuine stress incontinence. **Bjog**, v.109, n.3, p.339-44. 2002.

JIN, L. et al. [Expression of estrogen receptor alpha and beta subtypes in the vaginal wall of women with anterior vaginal prolapse]. **Zhonghua Fu Chan Ke Za Zhi**, v.42, n.1, p.18-21. 2007.

KIM, C. M. et al. Risk factors for pelvic organ prolapse. **Int J Gynaecol Obstet**, v.98, n.3, p.248-51. 2007.

KIM, N. N. et al. Effects of ovariectomy and steroid hormones on vaginal smooth muscle contractility. **Int J Impot Res**, v.16, n.1, Feb, p.43-50. 2004.

KLUTKE, J. et al. Decreased endopelvic fascia elastin content in uterine prolapse. **Acta Obstet Gynecol Scand**, v.87, n.1, p.111-5. 2008.

KYPRIANOU, N. et al. Programmed cell death during regression of the MCF-7 human breast cancer following estrogen ablation. **Cancer Res**, v.51, n.1, p.162-6. 1991.

LAGIOU, P. et al. Estrogen alpha and progesterone receptor expression in the normal mammary epithelium in relation to breast cancer risk. **Int J Cancer**, v.16, p.16. 2008.

LATTHE, P. et al. Factors predisposing women to chronic pelvic pain: systematic review. **Bmj**, v.332, n.7544, p.749-55. 2006.

LAUMANN, E. O. et al. Sexual dysfunction in the United States: prevalence and predictors. **Jama**, v.281, n.6, p.537-44. 1999.

LEVIN, R. J. The physiology of sexual arousal in the human female: a recreational and procreational synthesis. **Arch Sex Behav**, v.31, n.5, p.405-11. 2002.

LEVIN, R. J., WYLIE, K. Vaginal vasomotion--its appearance, measurement, and usefulness in assessing the mechanisms of vasodilatation. **J Sex Med**, v.5, n.2, p.377-86. 2008.

LEVINE, K. B. et al. Vulvovaginal atrophy is strongly associated with female sexual dysfunction among sexually active postmenopausal women. **Menopause**, v.9, p.9. 2008.

LLOYD, J. et al. Female genital appearance: "normality" unfolds. **Bjog**, v.112, n.5, p.643-6. 2005.

LOTOCKI, W. [Neurotrophic basis of atrophic changes in the vagina and vulva]. **Przegl Lek**, v.56, n.1, p.81-5. 1999.

MACLENNAN, A. H. et al. The prevalence of pelvic floor disorders and their relationship to gender, age, parity and mode of delivery. **Bjog**, v.107, n.12, p.1460-70. 2000.

MACNEILL, C. Dyspareunia. **Obstet Gynecol Clin North Am**, v.33, n.4, Dec, p.565-77, viii. 2006.

MANNINO, C. A. et al. Estradiol replacement in ovariectomized rats is antihyperalgesic in the formalin test. **J Pain**, v.8, n.4, p.334-42. 2007.

MARKIEWICZ, M. et al. Distinct effects of gonadectomy in male and female mice on collagen fibrillogenesis in the skin. **J Dermatol Sci**, v.47, n.3, p.217-26. 2007.

MARTIN-ALGUACIL, N. et al. Oestrogen receptors and their relation to neural receptive tissue of the labia minora. **BJU Int**, v.101, n.11, p.1401-6. 2008.

MAUCH, R. B. et al. The vagina is formed by downgrowth of Wolffian and Mullerian ducts. Graphical reconstructions from normal and Tfm mouse embryos. **Anat Embryol (Berl)**, v.172, n.1, p.75-87. 1985.

MIN, K. et al. Experimental models for the investigation of female sexual function and dysfunction. **Int J Impot Res**, v.13, n.3, Jun, p.151-6. 2001.

MOREIRA, E. D., JR. et al. Sexual activity, prevalence of sexual problems, and associated help-seeking patterns in men and women aged 40-80 years in Korea: data from the Global Study of Sexual Attitudes and Behaviors (GSSAB). **J Sex Med**, v.3, n.2, p.201-11. 2006.

MUNARRIZ, R. et al. Biology of female sexual function. **Urol Clin North Am**, v.29, n.3, Aug, p.685-93. 2002.

NATHORST-BOOS, J. et al. Elective ovarian removal and estrogen replacement therapy--effects on sexual life, psychological well-being and androgen status. **J Psychosom Obstet Gynaecol**, v.14, n.4, Dec, p.283-93. 1993.

NICOLOSI, A. et al. Sexual behavior and sexual dysfunctions after age 40: the global study of sexual attitudes and behaviors. **Urology**, v.64, n.5, Nov, p.991-7. 2004.

NILSSON, K. et al. The vaginal epithelium in the postmenopause--cytology, histology and pH as methods of assessment. **Maturitas**, v.21, n.1, Jan, p.51-6. 1995.

ONDA, M. et al. Expression of lumican in thickened intima and smooth muscle cells in human coronary atherosclerosis. **Exp Mol Pathol**, v.72, n.2, p.142-9. 2002.

OTTESEN, B. et al. Vasoactive intestinal polypeptide (VIP) provokes vaginal lubrication in normal women. **Peptides**, v.8, n.5, Sep-Oct, p.797-800. 1987.

PARK, K. et al. Decreased circulating levels of estrogen alter vaginal and clitoral blood flow and structure in the rabbit. **Int J Impot Res**, v.13, n.2, Apr, p.116-24. 2001.

PAULS, R. et al. A prospective study examining the anatomic distribution of nerve density in the human vagina. **J Sex Med**, v.3, n.6, p.979-87. 2006.

PEREZ-LOPEZ, F. R. et al. Oestrogen and progesterone receptors in the human vagina during the menstrual cycle, pregnancy and postmenopause. **Maturitas**, v.16, n.2, p.139-44. 1993.

PESSINA, M. A. et al. Differential effects of estradiol, progesterone, and testosterone on vaginal structural integrity. **Endocrinology**, v.147, n.1, p.61-9. 2006a.

PESSINA, M. A. et al. Differential regulation of the expression of estrogen, progesterone, and androgen receptors by sex steroid hormones in the vagina: immunohistochemical studies. **J Sex Med**, v.3, n.5, p.804-14. 2006b.

RESPLANDE, J. et al. Long-term effect of ovariectomy and simulated birth trauma on the lower urinary tract of female rats. **J Urol**, v.168, n.1, Jul, p.323-30. 2002.

RICHARDSON, A. The anatomic defects in rectocele and enterocele. **J Pelvic Surg** v.1, p.214-21. 1995.

SAHNI, D. et al. Filiform papillae in the mucosa of the human vaginal wall. **Indian J Med Res**, v.123, n.2, p.173-8. 2006.

SANCHEZ-FERRER, M. L. et al. Experimental contributions to the study of the embryology of the vagina. **Hum Reprod**, v.21, n.6, p.1623-8. 2006.

SARREL, P. M. Sexuality and menopause. **Obstet Gynecol**, v.75, n.4 Suppl, p.26S-30S; discussion 31S-35S. 1990.

SEMMELINK, H. J. et al. Histomorphometric study of the lower urogenital tract in pre- and post-menopausal women. **Cytometry**, v.11, n.6, p.700-7. 1990.

SODERBERG, M. W. et al. Pelvic floor sex steroid hormone receptors, distribution and expression in pre- and postmenopausal stress urinary incontinent women. **Acta Obstet Gynecol Scand**, v.86, n.11, p.1377-84. 2007.

SRIKRISHNA, S. et al. Experiences and expectations of women with urogenital prolapse: a quantitative and qualitative exploration. **Bjog**, v.18, p.18. 2008.

STEVENSON, B. R., KEON, B. H. The tight junction: morphology to molecules. **Annu Rev Cell Dev Biol**, v.14, p.89-109. 1998.

SUZUMA, I. et al. 17 Beta-estradiol increases VEGF receptor-2 and promotes DNA synthesis in retinal microvascular endothelial cells. **Invest Ophthalmol Vis Sci**, v.40, n.9, p.2122-9. 1999.

SWARTZ, M. A. et al. Mechanical stress is communicated between different cell types to elicit matrix remodeling. **Proc Natl Acad Sci U S A**, v.98, n.11, p.6180-5. 2001.

TAKACS, P. et al. Vaginal smooth muscle cell apoptosis is increased in women with pelvic organ prolapse. **Int Urogynecol J Pelvic Floor Dysfunct**, v.2, p.2. 2008.

TAN, J. S. et al. Determinants of vaginal length. **Am J Obstet Gynecol**, v.195, n.6, p.1846-50. 2006.

TANG, L. J. et al. Proteomic analysis of human cervical-vaginal fluids. **J Proteome Res**, v.6, n.7, p.2874-83. 2007.

TEGERSTEDT, G. et al. Obstetric risk factors for symptomatic prolapse: a population-based approach. **Am J Obstet Gynecol**, v.194, n.1, p.75-81. 2006.

TER KUILE, M. M. et al. The Golombok Rust Inventory of Sexual Satisfaction (GRISS): psychometric properties within a Dutch population. **J Sex Marital Ther**, v.25, n.1, p.59-71. 1999.

THOMPSON, C. B. Apoptosis in the pathogenesis and treatment of disease. **Science**, v.267, n.5203, p.1456-62. 1995.

TING, A. Y. et al. Estrogen regulates vaginal sensory and autonomic nerve density in the rat. **Biol Reprod**, v.71, n.4, Oct, p.1397-404. 2004.

TROWBRIDGE, E. R. et al. Distribution of pelvic organ support measures in a population-based sample of middle-aged, community-dwelling African American and white women in southeastern Michigan. **Am J Obstet Gynecol**, v.198, n.5, p.548. 2008.

TULIKANGAS, P. K. et al. Enterocele: is there a histologic defect? **Obstet Gynecol**, v.98, n.4, p.634-7. 2001.

TYMPANIDIS, P. et al. Increased innervation of the vulval vestibule in patients with vulvodinia. **Br J Dermatol**, v.148, n.5, p.1021-7. 2003.

ULFELDER, H., ROBBOY, S.J. The embryologic development of the human vagina. **Am J Obstet Gynecol**, v.126, n.7, p.769-76. 1976.

USECHE, B. El examen sexológico en las disfunciones excitatorias y orgásmicas femeninas. (The sexological exam in the excitatory and orgasmic female dysfunctions). **Revista Terapia Sexual**, v.4, n.1p.115-31. 2001.

VEILLE, J. C. et al. Effects of estrogen on nitric oxide biosynthesis and vasorelaxant activity in sheep uterine and renal arteries in vitro. **Am J Obstet Gynecol**, v.174, n.3, Mar, p.1043-9. 1996.

VENKOV, C. D. et al. Identification of authentic estrogen receptor in cultured endothelial cells. A potential mechanism for steroid hormone regulation of endothelial function. **Circulation**, v.94, n.4, p.727-33. 1996.

VERIT, F. F. et al. Progress in female sexual dysfunction. **Urol Int**, v.76, n.1, p.1-10. 2006.

WEBB, P. et al. The limits of the cellular capacity to mediate an estrogen response. **Mol Endocrinol**, v.6, n.2, p.157-67. 1992.

WEBER, A. M., WALTERS, M. D. Anterior vaginal prolapse: review of anatomy and techniques of surgical repair. **Obstet Gynecol**, v.89, n.2, p.311-8. 1997.

WEIJMAR SCHULTZ, W. et al. Women's sexual pain and its management. **J Sex Med**, v.2, n.3, May, p.301-16. 2005.

WEN, Y. et al. Differences in mRNA and protein expression of small proteoglycans in vaginal wall tissue from women with and without stress urinary incontinence. **Hum Reprod**, v.22, n.6, p.1718-24. 2007.

WIMPISSINGER, F. et al. The female prostate revisited: perineal ultrasound and biochemical studies of female ejaculate. **J Sex Med**, v.4, n.5, p.1388-93; discussion 1393. 2007.

WITKIN, S. S. Immunology of the vagina. **Clin Obstet Gynecol**, v.36, n.1, p.122-8. 1993.

YANG, S. H. et al. Biologic Correlates of Sexual Function in Women with Stress Urinary Incontinence. **J Sex Med**, v.5, p.5. 2008.

YIP, S. K. et al. The impact of urodynamic stress incontinence and detrusor overactivity on marital relationship and sexual function. **Am J Obstet Gynecol**, v.188, n.5, p.1244-8. 2003.

ANEXOS

Anexo 1

TERMO DE CONSENTIMENTO LIVRE E ESCLARECIDO

Nome da pesquisa: INFLUÊNCIA DO ESTROGÊNIO NA HISTOMORFOMETRIA DA PAREDE VAGINAL

Pesquisadores envolvidos: Lúcia Alves da Silva Lara, Ana Carolina Sá Rosa e Silva.

Este texto é direcionado às mulheres que serão submetidas a procedimento eletivo de colpoperineoplastia anterior e posterior para correção de rotura de períneo e queda de bexiga.

Esta é uma pesquisa que vai estudar a presença de uma substância nos nervos dos vasos sanguíneos da vagina e sua relação com o hormônio da mulher. Esta substancia relaxa os vasos e permite que a vagina fique úmida no momento da relação sexual. Conhecer a distribuição desta substancia na vagina irá possibilitar a descoberta de problemas (doenças, cirurgias ou substâncias químicas) que levam ao ressecamento vaginal durante a relação sexual. Para este estudo, serão utilizados os pedaços de tecido vaginal que sobram depois da cirurgia e que normalmente não são utilizados. Não será retirado um pedaço maior que o normal por causa deste estudo. Para participar desta pesquisa você terá que responder a um questionário sobre sua função sexual e será colhido sangue para exames.

Tendo lido todo o texto e recebido as informações acima, e ciente dos meus direitos, abaixo relacionados, eu, -----
-----, RG-----, registro no HCFMRP-----, concordo e desejo participar como voluntária da pesquisa em questão.

São meus direitos:

1. A garantia de receber a resposta a qualquer pergunta ou esclarecimento a qualquer dúvida acerca dos procedimentos, riscos, benefícios e outros relacionados com a pesquisa para a qual sou voluntária;
2. A liberdade de retirar meu consentimento a qualquer momento e deixar de participar do estudo em qualquer fase dele sem penalização alguma e sem que isso traga prejuízo ao meu cuidado;
3. A segurança de que não serei identificada e que será mantida o caráter confidencial da informação relacionada com a minha privacidade;
4. O compromisso de me ser proporcionada informação atualizada durante o estudo, ainda que esta possa afetar minha vontade de continuar participando.

Ribeirão Preto (SP), -----de -----de 2006

Voluntária

Dra. Lúcia Alves da Silva Lara
Pesquisadora Responsável

Anexo 2

Golombok-Rust Inventory Sexual Satisfaction (GRISS)

QUESTIONÁRIO FEMININO

1. Idade:.....
2. Escolaridade:
- | | |
|---|---|
| <input type="checkbox"/> Primeiro grau incompleto | <input type="checkbox"/> Primeiro grau completo |
| <input type="checkbox"/> Segundo grau incompleto | <input type="checkbox"/> Segundo grau completo |
| <input type="checkbox"/> Ensino superior incompleto | <input type="checkbox"/> Ensino superior completo |
3. Situação conjugal:
- União estável (morar junto)
- Casada oficialmente
- Solteira
- Viúva
- Separada
- recasada
4. Tem filhos? Sim () Não ()
5. Religião:..... 6. Praticante: Sim () Não ()
7. Trabalha? Sim () Não ()
8. Renda pessoal mensal: R\$.....

RESPONDA ÀS QUESTÕES 9 A 17, PENSANDO NO SEU RELACIONAMENTO SEXUAL:

9. Você já teve relação sexual? Sim () Não ()

Se sua resposta foi “Não”, você não precisa continuar respondendo o questionário. Mesmo assim, por favor, coloque-o no envelope selado e deposite-o em uma caixa de Correio. Caso sua resposta tenha sido “Sim”:

10. Você tem parceiro sexual, no momento? Sim () Não ()

11. Em caso negativo, há quanto tempo você está sem um parceiro sexual? Descreva em números:

Ano (s)..... Mês(es)..... Semana(s)..... Dia(s).....

12. Em caso afirmativo, quem é esse parceiro? Se você tem mais de um, marque aquele com o qual você tem o maior número de relações sexuais:

Esposo () Noivo () Namorado () Amigo () Amante ()
 Outro:.....

13. Qual o tempo de relacionamento com esse parceiro? Descreva em números:
 Ano(s)..... Mês(es)..... Semana(s)..... Dia(s).....

14. Atualmente, você tem mais de um parceiro sexual? Sim () Não ()

15. Em caso afirmativo, indique o número:.....

16. Você tem relações sexuais:

- () Somente com homens
 () Somente com mulheres
 () Tanto com homens como com mulheres

17. Nos últimos três meses, com que frequência, em média, você manteve relações sexuais?

- () Nenhuma vez
 () Uma a três vezes por mês
 () Uma a duas vezes por semana
 () Três ou mais vezes por semana

18. Na atualidade, você está tomando medicamentos para:

- Diabetes Sim () Não ()
 Depressão Sim () Não ()
 Hipertensão Sim () Não ()

19. Marque o(s) produto(s) e/ou item (itens) relacionado(s) abaixo, caso você esteja fazendo uso de algum deles:

- () pílula anticoncepcional
 () Reposição hormonal
 () Viagra

20. Você está grávida? Sim () Não ()

21. Em caso afirmativo, há quanto tempo? Indique em dias ou meses:.....

QUESTIONÁRIO GRISS – FEMININO

INSTRUÇÕES:

Leia estas perguntas com calma e decida pela resposta que melhor descreve como tem sido sua vida sexual. Faça um X no espaço correspondente. Responda todas as questões. Se você não tiver certeza absoluta de qualquer pergunta, marque a resposta que você achar mais apropriada. **Responda este questionário sem discutir qualquer pergunta com o seu parceiro.** É importante que cada pergunta seja respondida com honestidade e precisão.

	Nunca	Quase nunca	Às vezes	Freqüentemente	Sempre
1. Você sente desinteresse por sexo.					
2. Você pergunta ao seu parceiro o que ele gosta ou não na relação sexual de vocês.					
3. Existem semanas que você não tem relações sexuais.					
4. Você fica excitada sexualmente com facilidade.					
5. Você está satisfeita com a quantidade de tempo que vocês gastam nas preliminares.					
6. Você acha que sua vagina é tão apertada que o pênis de seu parceiro não pode entrar.					
7. Você tenta evitar ter relações sexuais com o seu parceiro.					
8. Você é capaz de ter orgasmo com o seu parceiro.					
9. Você gosta de abraçar e acariciar o corpo do seu parceiro.					
10. Você acha a relação sexual com o seu parceiro satisfatória.					
11. Você consegue introduzir o dedo em sua vagina sem desconforto.					
12. Você gosta de pegar e acariciar o pênis de seu parceiro.					
13. Você fica tensa e ansiosa quando seu parceiro quer ter relações sexuais.					
14. Você acha impossível ter um orgasmo.					
15. Você tem relações sexuais mais de duas vezes por semana.					
16. Você acha difícil falar para o seu parceiro o que você gosta ou não na relação sexual.					
17. É possível o pênis do seu parceiro entrar em sua vagina sem desconforto.					
18. Você sente falta de amor e afeição no relacionamento sexual com seu parceiro.					
19. Você gosta de ter os seus genitais tocados e acariciados pelo seu parceiro.					
20. Você nega-se a ter relações sexuais com o seu parceiro.					
21. Você consegue alcançar o orgasmo quando o seu parceiro estimula o seu clitóris durante as preliminares.					
22. Você se sente insatisfeita com a quantidade de tempo que o seu parceiro gasta durante a relação sexual com você.					
23. Você tem se sentido insatisfeita com o que você faz durante a relação sexual.					
24. Você acha que sua vagina é tão apertada que o pênis de seu parceiro não pode penetrar muito.					
25. Você gosta de ser tocada e acariciada pelo seu parceiro.					
26. A sua vagina se torna molhada durante o jogo sexual (preliminares).					
27. Você tem gostado das relações sexuais mantidas com o seu parceiro.					
28. Você fracassa em alcançar o orgasmo durante a relação sexual.					

Anexo 3. Bula do RE alfa



Data Sheet

Estrogen Receptor

mouse monoclonal antibody

HC 24/07/01

NCL-ER-6F11

Intended Use	FOR RESEARCH USE ONLY.
Specificity	Human estrogen receptor.
Clone	6F11
Ig Class	IgG1
Antigen used for immunisations	Prokaryotic recombinant protein corresponding to the full-length alpha form of the estrogen receptor molecule.
Hybridoma partner	Mouse myeloma (p3-NS1-Ag4-1).
Preparation	Lyophilised tissue culture supernatant containing 15mM sodium azide. Reconstitute with the volume of sterile distilled water indicated on the vial label.
Effective on frozen tissue	Yes. Optimum fixative Zamboni's, 10 minutes at 25°C (see Stefanini <i>et al.</i> , 1967).
Effective on paraffin wax embedded tissue	Yes (using the high temperature antigen unmasking technique: see overleaf).
Recommendations on use	<p>Immunohistochemistry: Typical working dilution 1:40 - 1:80. High temperature antigen unmasking technique. 60 minutes primary antibody incubation at 25°C. Standard ABC technique.</p> <p>Western Blotting: Typical working dilution 1:50 - 1:100.</p> <p>Effective in indirect flow cytometry.</p>
Positive Controls	<p>Immunohistochemistry - Endometrium. Western Blotting - MCF-7 cell line. Indirect flow cytometry - MCF-7 cell line.</p>
Staining pattern	Nuclear
Storage and stability	Store unopened lyophilised antibody at 4°C. Under these conditions, there is no significant loss in product performance up to the expiry date indicated on the vial label. The reconstituted antibody is stable for at least two months when stored at 4°C. For long term storage, it is recommended that aliquots of the antibody are frozen at -20°C (frost-free freezers are <u>not</u> recommended). Repeated freezing and thawing must be avoided. Prepare working dilutions on the day of use.

General Overview

Traditionally, ER status has been determined using the dextran coated charcoal (DCC) method, carried out only in specialised centres. Initially, monoclonal antibodies recognising ER were only effective on frozen material. NCL-ER-6F11, effective on formalin-fixed, paraffin-embedded material, allows the determination of ER in routinely processed and archived material.

General References

Braidman I P, Baris C, Selby P L, *et al.*, *Journal of Pathology*, **192**: 90-96 (2000).
 Im S, Lee E-S, Kim W, *et al.*, *Journal of Korean Medical Science*, **15**: 647-654 (2000).
 Leake R, Barnes D, Pinder S, *et al.*, *Journal of Clinical Pathology*, **53** (8): 634-635 (2000).
 Kawabata K, Watanabe K, Ozaki S, *et al.*, *Rinsho Byori*, **47** (8): 767-773 (1999).
 Bevilitt D J, Milton I D, Piggot N, *et al.*, *Journal of Pathology*, **183**: 228-232 (1997).
 Hurlimann J, Gebhard S and Gomez F. *Histopathology*, **23**: 239-248 (1993).
 Sneed D R J, Bell J A, Dixon A R, *et al.*, *Histopathology*, **23**: 233-238 (1993).
 Clark G M and McGuire W L. *Proceedings of the Royal Society of Edinburgh*, **95B**: 145-150 (1989).
 Henry J A, Angus B and Horne C H W. *KEJO Journal of Medicine*, **38**: 241-261 (1989).
 Shintaku P and Said J W. *American Journal of Clinical Pathology*, **87**: 161-167 (1987).
 Mason B H, Holdaway I M, Mullins P R, *et al.*, *Cancer Research*, **43**: 2985-2990 (1983).
 Stefanini M, De Martino C and Zamboni L. *Nature*, **216**: 173-174 (1967).

FRUCER4P1102/04

Balliol Business Park West, Benton Lane, Newcastle upon Tyne NE12 8EW, United Kingdom
 Telephone: +44 (0) 191 215 0567 Facsimile: +44 (0) 191 215 1152

Registered Office: Balliol Business Park West, Benton Lane, Newcastle upon Tyne NE12 8EW, UK. Registered No: 2110300. (England and Wales)

www.novocastra.co.uk

ARTIGO ACEITO PARA PUBLICAÇÃO

The Effects of Hypoestrogenism on the Vaginal Wall: Interference with the Normal Sexual Response

Lucia Alves da Silva Lara, MD,* Bernardo Useche, PhD,[†] Rui Alberto Ferriani, PhD,*
Rosana Maria Reis, PhD,* Marcos Felipe Silva de Sá, PhD,*
Mauricio Mesquita Sabino de Freitas, PhD,* Julio César Rosa e Silva, PhD,* and
Ana Carolina Japur de Sá Rosa e Silva, PhD*

*Ribeirão Preto School of Medicine, University of São Paulo—Department of Gynaecology and Obstetrics, Ribeirão Preto, Brazil; [†]The University of Texas Health Science Center, School of Public Health—Research Associate, Houston, Texas

DOI: 10.1111/j.1743-6109.2008.01052.x

ABSTRACT

Introduction. The sexual response depends on the adequate function of all systems related to the genital and extra-genital organs. Physiological conditions such as menopause can interfere with sexual expression because of central and peripheral changes. Genital effects of estrogen include vaginal trophism, lubrication, and local pleasure sensation in the sexual arousal phase. Hypoestrogenism causes changes in the four layers of the vaginal wall that may result in dyspareunia and a loss in the quality of the genital arousal response.

Aim. The purpose of this review is to highlight the changes in the vaginal wall caused by hypoestrogenism, its possible relationship with dyspareunia, and its repercussions for genital arousal. Treatments for hypoestrogenism are also discussed.

Methods. We evaluated the data available in PubMed (1982–2008) and surveyed the reference list for relevant studies. Two reviewers analyzed the data independently. A study was considered to be of high quality if it had all three of the following characteristics: (i) prospective design; (ii) valid data; and (iii) adequate sample size. Reviews and experimental animal studies were also considered.

Main Outcome Measures. Normal genital morphology, hypoestrogenism and hormone replacement therapy were the focus of the studies reviewed in this paper.

Results. Atrophy of the vaginal wall may be associated with dyspareunia and genital sexual arousal disorder, but psychological and sociocultural aspects must also be considered. Regardless, however, local estrogen therapy is useful in improving vaginal wall trophism and, thus, in improving the sexual response.

Conclusions. There are many possible alterations in the structure of the vaginal wall that are related to estrogen deficiency that may require medical intervention beyond the usual strategies used to attain adequate sexual function. Physicians should attempt to treat these alterations, and more research is needed to elucidate the physiopathology of dyspareunia and genital sexual arousal physiology. **Lara LAS, Useche B, Ferriani RA, Reis RM, Sá MFS, Freitas MMS, Rosa e Silva JC, and Rosa e Silva ACJS. The effects of hypoestrogenism on the vaginal wall: Interference with the normal sexual response. J Sex Med **;**:**_**.**

Key Words. Vaginal Wall; Estrogen; Female Sexual Function; Sexual Arousal; Dyspareunia; Menopause

Introduction

Physicians recognize the vagina as an organ involved in reproduction and acknowledge its susceptibility to infection, but its role in sexual pleasure is frequently neglected. In this way, the

vagina is seen as a tube containing only a mucosal layer. Recently, magnetic resonance imaging has shown alterations in the vaginal wall of postmenopausal subjects such as indistinguishable mucosal rugae, the absence of separate layers, and thickening of the vaginal wall [1]. Genital alterations

related to low estrogen levels have been considered to be a potential factor leading to painful sexual intercourse, thereby resulting in sexual arousal disorder, although the evidence supporting this relationship is still limited [2]. Moreover, in addition to the effects of hypoestrogenism, effects of other pathologies—such as vaginismus—may also be observed. This can lead to differential diagnoses in cases where a decrease in the quality of sexual response or arousal phase dysfunction is present. The objective of the present review is to provide information about morphological and functional aspects of the ultrastructure of the vaginal wall components and possible alterations in these features under hypoestrogenic conditions, in an attempt to elucidate causes for pain in sexual intercourse. In addition, this review seeks to establish how vaginal wall components and hypoestrogenic conditions are related to genital sexual arousal dysfunction, and thus also suggest possible therapeutic responses.

Materials

Characteristics of the normal vaginal wall, as well as the anatomical changes associated with estrogen deficiency, the functions of the vaginal wall, the physical repercussions of estrogen deficiency, impairment of sexual arousal, and the outcomes of estrogen therapy are discussed in this review. The images we present in this paper were obtained from our Department (unpublished data), where we followed the guidelines from the Oxford Center for Evidence-Based Medicine. We evaluated the data obtained from PubMed (1982–2008) after a search for clinical trials, meta-analyses, clinical practice guidelines, and surveys related to vaginal atrophy in postmenopausal women and to the influence of genital estrogen. Other studies, such as retrospective investigations, reviews, and expert opinions, were also considered, as were studies conducted with rodents and other experimental models. Two reviewers analyzed the data independently, and a study was considered to be of high quality if it had all three of the following characteristics: (i) prospective design; (ii) valid data; and (iii) adequate sample sizes.

Female Genital Sexual Arousal and Vagina Wall Morphology

The female sexual response has recently been reviewed [3–7], and its phases, such as affectivity, desire, excitement and orgasm, have been

described. However, information on this topic is still limited because of cultural and ethical issues that restrict scientific research, limiting the comprehension of genital anatomy and sexual physiology [8]. The sexual arousal phase involves central mechanisms, including thoughts, dreams and fantasy; extragenital mechanisms [9]; and genital mechanisms—such as engorgement of the labia minora, clitoris, and vagina through neural mechanisms mediated by neurotransmitters and neuropeptides [7,10]. The end point of the sexual arousal phase in women is vaginal lubrication [11].

The mechanisms of peripheral excitement are complex [12,13]; they mainly involve modulation of the erectile tonus of the cavernous tissue and the vaginal smooth muscle [14], as well as vascular dynamics that are involved in the events occurring between arousal and orgasm.

Female sexual arousal disorder may be expressed as a lack of subjective excitement, genital lubrication/swelling, or other somatic responses [15], and can be associated with psychological factors, genital alterations, or a combination of both [16]. Changes in the vaginal wall caused by low estrogen levels are often associated with sexual discomfort and pain [17–20]. This requires medical attention and, in these cases, it is critical to provide better medical care to promote female genital health for a healthy sex life. Therefore, it is important to gain a better understanding of the vaginal anatomy and physiopathology of estrogen deficiency and its effects on the vaginal wall [21].

The vaginal wall is composed of a stratified squamous epithelium, a lamina propria, a smooth muscle layer, and adventitia that are under the control of estrogen [22,23] (Figure 1).

In the lumen of the vagina, a thin fluid film separates the vaginal walls, which lubricates them and prevents them from fusing. The vaginal wall structure is preserved by estrogen action from the activation of estrogen receptor-alpha (ER-alpha) and estrogen receptor-beta (ER-beta) [24]. There seems to be specific tissue sites for the distribution and expression of these receptors [25]. Immunohistochemical analyses show that the epithelial cells contain the highest number of nuclear estrogen binding sites of any genital structure and, as demonstrated by other authors [26], ER-alpha density decreases from the outer to the inner vagina wall layers and from the vaginal fornix to the vaginal introitus. ER-alpha can be strongly expressed in the epithelium, but it must first be activated by stromal ER-alpha before it can be expressed. These receptors are indirectly respon-

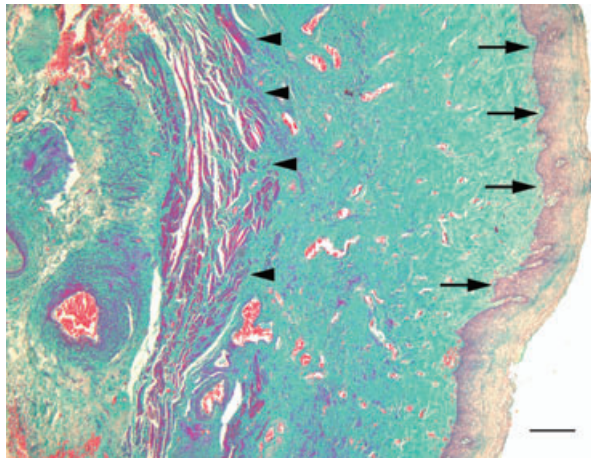


Figure 1 Photomicrograph of the middle third section of anterior vaginal wall. Arrows point epithelium, head arrows point muscular layer, and the lamina propria is between them. Masson's trichrome. Scale bar = 200 μ m (Lara et al. unpublished data).

sible for the epithelial proliferation, maturation, and stratification under control of estrogen action [27]. Pre- and postmenopausal women have both types of receptors in the vaginal wall; though after menopause, there is a substantial drop in ER-beta levels that is not restored by estrogen replacement therapy [28,29].

In normal rats, estradiol has a hyperplastic effect in the vaginal epithelium and the muscular layer [30]. Estradiol infusion promoted an increase of epithelial thickness and partially restored the muscularis layer in ovariectomized rabbits [23]. In women, the estrogen action includes maintenance of epithelial thickness, vaginal smooth muscular layer bundle density, blood vessels, and nerve ending morphology and density [31]. The anterior vagina wall is more densely innervated than the posterior wall mainly in its distal segment [32].

In the muscular layer there are cells that had all characteristics of Cajal cells. They function as a pacemaker discharging electric waves and signaling the smooth muscle to contract. These waves spread along the smooth muscle cells from the proximal to the distal segment of the vaginal wall [33,34]. Mainly in this distal segment, the thickness of urethrovaginal space is directly correlated to the ability to achieve orgasm. The urethrovaginal space is thinner in women that suffer from vaginal orgasmic dysfunction [35]. In the extracellular matrix, ER-alpha and ER-beta are present in the nuclei of cells and are the targets for the action of sexual steroids [36]. In the extracellular matrix and surrounding smooth muscle bundles, there are

fibroblasts that are responsible for collagen production, which are also modulated by estrogen action [36]. Collagen and other substances such as proteoglycans macromolecules confer elasticity and resilience to tissues [37].

In the lamina propria, estrogen leads to vasodilatation by stimulating the production of prostacyclin [38,39]. In the uterine vessels of animal models, estrogen controls the expression of nitric oxide (NO) [40] and other neurotransmitters, such as vasoactive intestinal peptides that are involved in the vascular and nonvascular smooth muscle relaxation of the vaginal wall that are critical to improve blood flow [20,41]. It has been demonstrated that in postmenopausal women, estrogen therapy improves blood flow to the clitoris [42]. In the muscular layer of the rat vagina, estrogen also controls the rate of apoptosis of smooth muscle cells [19]. In addition, estrogen modulates the expression of numerous genes involved in the immune response and the expression of many other factors, such as other neurotransmitters, retinoids, and epidermal growth factor, which interact in maintaining the trophic condition and moisture levels of the vagina [43,44]. In the epithelial and muscular layer of the rat vagina there are membrane proteins, the aquaporins that form the aquaporin water channels involved in water and solutes transportation in the vaginal epithelium [45,46]. This phenomena seems to be involved in vaginal lubrication [46].

Vaginal wall trophism can be evaluated for hormonal and morphological assessments through vaginal and cervical smear analyses. In atrophic conditions, the smear pattern shows a predominance of parabasal cells. Additionally, the cytohormonal pattern on vaginal smears correlates well with the vaginal wall response to hormonal therapy [47].

Low Estrogen Levels and Vagina Wall Alterations

Morphofunctional variation of the vaginal wall occurs throughout life in response to estrogen, with a close relationship between trophic state and the levels of this hormone [48]. Histological analyses from the epithelium demonstrate vaginal epithelial cell decreases [48]. Cytological analysis shows a low number of superficial cells and an increased number of basal and parabasal layer cells [49]. Biochemical analysis has shown that a decrease of Lactobacillus flora and an increased vaginal pH [18,50] cause a predisposition to infection. These conditions also cause smooth muscle

bundles to become thinner and less common; blood vessels and nerves to become less common; and collagen type I to become reduced in the extra-cellular matrix [51,52]. Hypoestrogenism also leads to changes in the cell morphology and in the extracellular matrix mainly through globular actin (G actin) alterations. G actin is present in the cell cytoplasm in the form of parallel filaments or a filament network, and, as a component of the cytoskeleton, it determines cell rigidity and its compressive status in response to a stimulus [53]. It is part of the intercellular connection, acting as a connective element in the maintenance of cell binding that permits intercellular exchange. In the smooth muscle cells, estrogen deficiency leads to mitochondrial degeneration, morphological alterations, and a decrease in sarcolemma digitiform processes. In the intercellular space, this also leads to an increased deposition of collagen II and proteoglycans, which are small molecules in the matrix that surrounds muscle fibers [54]. These proteoglycans interact with collagen and elastic fibers, creating a dense network that provides more adherence among fibers and less flexibility in the vaginal tissues [55].

The clinical appearance of these alterations is the gradual loss of vaginal wall rugosity, shortening and reduced elasticity [17,50], mucosal paleness, dryness, and diminished lubrication [56].

In the absence of estrogen, mechanisms essential to vaginal lubrication are significantly reduced [11,57]. These are controlled by interdependent psychic, neural, and tissue mechanisms that include vasodilatation, increased epithelial permeability, and reduce tissue resistance. Excitatory stimuli—such as caresses, visual stimuli, and stimulation of the pelvic nerves and sensitive nerve endings—promote dilatation of the vaginal wall vasculature [58]. This leads to an increased vascular pressure and a reduction of vaginal smooth muscle tonus that results in genital engorgement and favors lubrication [57,59]. These effects are mediated by neurotransmitters, such as vasoactive intestinal peptides, NO and hormones, particularly estrogen [41,60]. Both vasodilatation and the relaxation of vaginal smooth muscles are controlled by both the sympathetic and parasympathetic autonomic nervous systems.

Another important factor in the mechanism of lubrication is related to the phenomenon of cell adhesion and to the quality of the extra- and intercellular medium. The intercellular junction (tight junction [T_J]) is a multi-protein complex located at the apical contact between epithelial and endothe-

lial cells that, in addition to binding, forms a channel permeable to intercellular exchange [61]. The binding between smooth muscle cells is mainly accomplished by G actin, a structural element of cellular exchange and fusion [62]. At this point, the process of vaginal lubrication is related to the rate of resistance of the intercellular apical junction (R_{TJ}) and of the intercellular space (R_{LIS}) existing at the base of the cell juxtaposed on the basal lamina. The basal lamina corresponds to the occlusive capacity of the junctional complex and determines epithelial permeability [53]. In the hypoestrogenic condition, R_{TJ} and R_{LIS} are increased [53,63], though this effect is less important than the effect of capillary blood pressure on R_{LIS} , despite the fact that both act together to promote increased lubrication. This occurs as follows: the psychic component of the sexual arousal phase is related to the central nervous system, which stimulates the perception of excitation [64]. This is reflected in the genital region as the engorgement of the labia minora and clitoris by increased blood flow in this region [65]. These phenomena lead to increased blood pressure in the local microvasculature that, in association with adequate intercellular and matrix resistance, induces the extravasation of droplets through the epithelium. This extravasation is a transudation mechanism in the vaginal mucosa. In the vaginal lumen, this transudate is mixed with the cervical mucus that is composed of endometrial and oviductal fluids and the mucus from the cervical vestibular glands [66,67]. This fluid increases vaginal lubrication [68] that is critical for painless sexual intercourse. Currently, definitions of arousal disorder and dyspareunia focus on genital events that may correlate with poor genital congestion. However, according to some authors, it is necessary to redefine this term if dyspareunia—which includes pain during vaginal entry attempts as well as pain during intercourse—is related to vaginal atrophy [69,70]. Beyond dryness and atrophic changes in the vaginal wall, low estrogen levels also lead to hyperplasia of terminal nociceptor nerve fibers that react with pain to touch caused by hypersensitivity [71]. In adult women, the use of low dose of estrogen causes vulvar vestibulitis beyond the others possible factors, by provoking an inflammatory cytokine elevation in the vestibular epithelium and through their interaction with hormone receptors in the vestibule that may lead to mucosa alterations and dyspareunia [72,73]. The fear of pain can reduce genital and subjective sexual response in women with and without sexual

problems [74]. Many studies confirm the link between decreased levels of estrogen and an increase in pain with intercourse caused by decreased vaginal blood flow, decreased vaginal lubrication, and deficient vaginal relaxation caused by loss of elasticity [18,75,76]. These conditions impair the sexual response, mainly in the arousal phase. However, according to Laan et al. (2001) [77], complaints of vaginal dryness and dyspareunia should not be attributed only to vaginal atrophy associated with menopause, but are instead a manifestation of problems with sexual arousal. Recently, a review from the same authors concluded that, although changes in anatomy and physiology of the genitals occur in postmenopausal women, they preserve their genital response when sufficiently stimulated, and dyspareunia is linked to another condition [78]. This suggests that relationship factors are more important than hormonal levels of women's sexual function [79]. In particular circumstances, like bed relationships between partners, these additional events can culminate in sexual problems. As such, the link between dyspareunia and genital atrophy remains controversial.

Hormone Therapy: Vaginal Wall Response

Previous studies have shown that 10–25% of women on oral hormone replacement therapy report persistent complaints of vaginal dryness and dyspareunia [80]. Local estrogen therapy has been shown to be sufficient to ameliorate pain during intercourse [81]. The topical use of estrogen reverses vaginal wall atrophy at a dose 10% to 15% lower than that used endogenously [82]. Studies have also shown that symptoms of vaginal dryness and hot flashes improved and vaginal pH was reduced in women in late postmenopause after treatment with topical estrogen [83,84].

Estrogen administered vaginally in preparations of creams, pessaries, tablets, and the estradiol vaginal ring [85] generally reaches adequate levels in all layers of the anterior and posterior vagina walls, with good local response and with significant plasma and endometrial levels [84,86–88]. In some cases, local hormone therapy may be specifically required when systemic estrogen administration does not improve genital complaints. This suggests the existence of isoforms of estrogen receptors in the vaginal wall with lower stability and activity, leading to inadequate estrogen activity [29]. Thus, oral estrogen therapy should not be indicated based exclusively on

genital symptoms, as local hormonal therapy can provide satisfactory effects with fewer systemic side effects [50].

According to Gorodeski, estrogen replacement therapy over a short period of time reduces intercellular space resistance and facilitates fluid flow through the epithelium [53]. It has been observed that constant exposure to estrogen promotes the saturation of its receptors, resulting in a reduction of sensitivity [63]. This suggests that the use of topical estrogen for long periods of time limits its action, a fact of great importance for clinical practice.

It has not been determined how long estrogen therapy should be continued [89], but topical vaginal estrogen treatment may consist of a daily loading dose for 2 weeks followed by a reduced frequency of application to one to three doses per week [50]. When there is no consensus about the duration of estrogen therapy, individual tendencies should be taken into consideration. The therapeutic response to topical estrogen, pessaries, and rings seems to be equivalent in terms of improving vaginal symptoms. Based on comparisons of the efficacies of estrogen creams and vaginal rings, both demonstrated comparable effects on relieving vaginal dryness and dyspareunia, promoting resolution of atrophic signs, improving vaginal mucosal maturation indices and reducing vaginal pH [84]. In a comparison of the efficacies between estradiol-releasing (6.5 to 9.5 µg per 24 hours) vaginal rings and 0.5 mg estriol vaginal pessaries, both were equally effective at restoring the vaginal pH to normal levels and restoring epithelium trophy [90].

Tibolone significantly improves genital circulation and provokes an increase in the frequency of sexual events in postmenopausal women who complain of sexual problems [91,92].

Other controversial options are promestriene (3 propyl-ether-17 beta-methyl-ether of estradiol), which stimulates vaginal epithelium proliferation, but has no effect on the endometrium [93], and sildenafil, which has a positive effect in a limited group of women (those with arousal problems) [94], possibly because of the higher expression of phosphodiesterase (PDE) isoforms than the PDE type 5 that is involved in the maintenance of the normal function of various tissues of the human body including genital tissue [95].

Vaginal bleeding and breast pain are reported as adverse effects associated with vaginal estrogen therapy [96]. Reports of the significance of these effects are contradictory, and the use of progesterone in order to block these effects is not indicated

Table 1 Estrogen preparations currently available for clinical use

Estrogen preparation	Presentation	Concentration	Dose
Estradiol [101,102]	Cream	0.1 mg/g	Initial: 2–4 g/day Maintenance: 1.0 g/day
Conjugated estrogen [101,102] Estril [103]		0.625 mg/g 0.5 to 1.0 mg	0.5–2 g/day three times a week, off 1 week Initial: 1 to 2 mg once daily for 2 weeks. Maintenance: Two times weekly
Estradiol Estradiol acetate	Ring [104]	2 mg. Releases: 7.5 µg/day 12.4 mg Releases 50 µg/day 24.8 mg Releases 100 µg/day	
Estradiol hemihydrate	Tablet	25.8 µg	Initial: One tablet/day for 2 weeks Maintenance: One tablet two times a week

when low-dose estrogen is administered locally for vaginal atrophy [85].

The regular use of a vaginal lubricant should be recommended [97], and regular sexual activity should be encouraged in order to maintain vaginal health even when local estrogen therapy is contraindicated, such as in patients with breast cancer [98,99]. Some lifestyle advice about weight, alcohol, smoking, exercise, and diet should also be provided [100].

A list of vaginal estrogen products for the treatment of vaginal atrophy is found in Table 1 [101–104].

Conclusion

This review shows that genital alterations related to low estrogen levels in the vaginal wall are relevant for a better understanding of the physiopathology of dyspareunia and its role in the genital sexual arousal phase. Maintaining sexual activity is important [71], but not sufficient for maintaining vaginal trophism, as it does not have the angiogenic effect that is required to maintain healthy tissue. Additionally, many genes, such as those that control immune mechanisms, growth factors, interleukins, and other factors related to vaginal wall integrity, require normal estrogen levels for expression. Thus, local hormone therapy should be used to improve vaginal wall trophism [105]. Further research is required to establish relevant guidelines, such as the length of time for which estrogen therapy should be used based on histological controls, and how to determine what procedure should be used to follow up. In conclusion, there is an abundance of evidence to establish the links between hypoestrogenism, dyspareunia and genital sexual arousal disorder.

Acknowledgments

The authors thank Sara Veloso Lara for her contribution for the first English review and Antonio Renato Meireles e Silva for the artwork.

Corresponding Author: Lucia Alves da Silva Lara, MD, Av. Bandeirantes, 3900—8° andar Ribeirão Preto (SP)—Brazil—CEP 14049-900. Tel: (+55 16) 602-2804; Fax: (+55 16) 633-0946; E-mail: luciaalvess@yahoo.com.br; anasars@fmrp.usp.br

Conflict of Interest: None declared

Statement of Authorship

Category 1

(a) Conception and Design

Lucia Alves da Silva Lara; Ana Carolina Japur de Sá Rosa e Silva

(b) Acquisition of Data

Lucia Alves da Silva Lara; Ana Carolina Japur de Sá Rosa e Silva

(c) Analysis and Interpretation of Data

Lucia Alves da Silva Lara

Category 2

(a) Drafting the Article

Lucia Alves da Silva Lara; Ana Carolina Japur de Sá Rosa e Silva; Rui Alberto Ferriani; Rosana Maria Reis; Marcos Felipe Silva de Sá; Julio César Rosa e Silva; Mauricio Mesquita Sabino de Freitas

(b) Revising It for Intellectual Content

Lucia Alves da Silva Lara; Ana Carolina Japur de Sá Rosa e Silva; Bernardo Useche

Category 3

(a) Final Approval of the Completed Article

Ana Carolina Japur de Sá Rosa e Silva

References

- Suh DD, Yang CC, Cao Y, Garland PA, Maravilla KR. Magnetic resonance imaging anatomy of the female genitalia in premenopausal and postmenopausal women. *J Urol* 2003;170:138–44.
- Brauer M, Laan E, Ter Kuile MM. Sexual arousal in Women with Superficial Dyspareunia. *Arch Sex Behav* 2006;20:20.
- Basson R, Berman J, Burnett A, Derogatis L, Ferguson D, Fourcroy J, Goldstein I, Graziottin A, Heiman J, Laan E, Leiblum S, Padma-Nathan H,

- Rosen R, Segraves K, Segraves RT, Shabsigh R, Sipski M, Wagner G, Whipple B. Report of the international consensus development conference on female sexual dysfunction: Definitions and classifications. *J Urol* 2000;163:888–93.
- 4 Arcos B. Female sexual function and response. *J Am Osteopath Assoc* 2004;104:S16–20.
- 5 Alzate H, Hoch Z. The “G spot” and “female ejaculation”: A current appraisal. *J Sex Marital Ther* 1986;12:211–20.
- 6 Hoch Z. Vaginal erotic sensitivity by sexological examination. *Acta Obstet Gynecol Scand* 1986;65:767–73.
- 7 Useche B. El examen sexológico en las disfunciones excitatorias y orgásmicas femeninas. [The sexological exam in the excitatory and orgasmic female dysfunctions.] *Revista Terapia Sexual* 2001;4:115–31.
- 8 D’Amati G, di Gioia CR, Proietti Pannunzi L, Pistilli D, Carosa E, Lenzi A, Jannini EA. Functional anatomy of the human vagina. *J Endocrinol Invest* 2003;26:92–6.
- 9 Both S, Spiering M, Laan E, Belcome S, van den Heuvel B, Everaerd W. Unconscious classical conditioning of sexual arousal: Evidence for the conditioning of female genital arousal to subliminally presented sexual stimuli. *J Sex Med* 2008;5:100–9.
- 10 Basson R, Althof S, Davis S, Fugl-Meyer K, Goldstein I, Leiblum S, Meston C, Rosen R, Wagner G. Summary of the recommendations on sexual dysfunctions in women. *J Sex Med* 2004;1:24–34.
- 11 Levin RJ. VIP, vagina, clitoral and periurethral glans—an update on human female genital arousal. *Exp Clin Endocrinol* 1991;98:61–9.
- 12 Munarriz R, Kim NN, Goldstein I, Traish AM. Biology of female sexual function. *Urol Clin North Am* 2002;29:685–93.
- 13 Min K, O’Connell L, Munarriz R, Huang YH, Choi S, Kim N, Goldstein I, Traish A. Experimental models for the investigation of female sexual function and dysfunction. *Int J Impot Res* 2001;13:151–6.
- 14 Bredkjoer HE, Palle C, Ekblad E, Fahrenkrug J, Ottesen B. PreproVIP-derived peptides in the human female genital tract: Expression and biological function. *Neuropeptides* 1997;31:209–15.
- 15 Basson R. The complexities of female sexual arousal disorder: Potential role of pharmacotherapy. *World J Urol* 2002;20:119–26.
- 16 Leiblum SR. Arousal disorders in women: Complaints and complexities. *Med J Aust* 2003;178:638–40.
- 17 Bachmann GA, Leiblum SR. The impact of hormones on menopausal sexuality: A literature review. *Menopause* 2004;11:120–30.
- 18 Basson R. Hormones and sexuality: Current complexities and future directions. *Maturitas* 2007;57:66–70.
- 19 Berman JR, McCarthy MM, Kyprianou N. Effect of estrogen withdrawal on nitric oxide synthase expression and apoptosis in the rat vagina. *Urology* 1998;51:650–6.
- 20 Cayan F, Dilek U, Pata O, Dilek S. Comparison of the effects of hormone therapy regimens, oral and vaginal estradiol, estradiol + drospirenone and tibolone, on sexual function in healthy postmenopausal women. *J Sex Med* 2008;5:132–8.
- 21 Hsu Y, Chen L, Delancey JO, Ashton-Miller JA. Vaginal thickness, cross-sectional area, and perimeter in women with and those without prolapse. *Obstet Gynecol* 2005;105:1012–7.
- 22 O’Connell HE, Eizenberg N, Rahman M, Cleeve J. The anatomy of the distal vagina: Towards unity. *J Sex Med* 2008;17:17.
- 23 Pessina MA, Hoyt RF Jr, Goldstein I, Traish AM. Differential regulation of the expression of estrogen, progesterone, and androgen receptors by sex steroid hormones in the vagina: Immunohistochemical studies. *J Sex Med* 2006;3:804–14.
- 24 Fu X, Rezapour M, Wu X, Li L, Sjogren C, Ulmsten U. Expression of estrogen receptor-alpha and -beta in anterior vaginal walls of genuine stress incontinent women. *Int Urogynecol J Pelvic Floor Dysfunct* 2003;14:276–81. discussion 81.
- 25 Dahlman-Wright K, Cavailles V, Fuqua SA, Jordan VC, Katzenellenbogen JA, Korach KS, Maggi A, Muramatsu M, Parker MG, Gustafsson JA. International union of pharmacology. LXIV. Estrogen receptors. *Pharmacol Rev* 2006;58:773–81.
- 26 Hodgins MB, Spike RC, Mackie RM, MacLean AB. An immunohistochemical study of androgen, oestrogen and progesterone receptors in the vulva and vagina. *Br J Obstet Gynaecol* 1998;105:216–22.
- 27 Blakeman PJ, Hilton P, Bulmer JN. Oestrogen and progesterone receptor expression in the female lower urinary tract, with reference to oestrogen status. *BJU Int* 2000;86:32–8.
- 28 Chen Z, Yuhanna IS, Galcheva-Gargova Z, Karas RH, Mendelsohn ME, Shaul PW. Estrogen receptor alpha mediates the nongenomic activation of endothelial nitric oxide synthase by estrogen. *J Clin Invest* 1999;103:401–6.
- 29 Gebhart JB, Rickard DJ, Barrett TJ, Lesnick TG, Webb MJ, Podratz KC, Spelsberg TC. Expression of estrogen receptor isoforms alpha and beta messenger RNA in vaginal tissue of premenopausal and postmenopausal women. *Am J Obstet Gynecol* 2001;185:1325–30. discussion 30–1.
- 30 Pessina MA, Hoyt RF Jr, Goldstein I, Traish AM. Differential effects of estradiol, progesterone, and testosterone on vaginal structural integrity. *Endocrinology* 2006;147:61–9.
- 31 Lotocki W. Neurotrophic basis of atrophic changes in the vagina and vulva. *Przegl Lek* 1999;56:81–5.

- 32 Hilliges M, Falconer C, Ekman-Ordeberg G, Johansson O. Innervation of the human vaginal mucosa as revealed by PGP 9.5 immunohistochemistry. *Acta Anat* 1995;153:119–26.
- 33 Shafik A, Shafik AA, Sibai OE, Shafik IA. Identification of a vaginal pacemaker: An immunohistochemical and morphometric study. *J Obstet Gynaecol* 2007;27:485–8.
- 34 Shafik A, El Sibai O, Shafik AA, Ahmed I, Mostafa RM. The electrovaginogram: Study of the vaginal electric activity and its role in the sexual act and disorders. *Arch Gynecol Obstet* 2004;269:282–6.
- 35 Gravina GL, Brandetti F, Martini P, Carosa E, Di Stasi SM, Morano S, Lenzi A, Jannini EA. Measurement of the thickness of the urethrovaginal space in women with or without vaginal orgasm. *J Sex Med* 2008;5:610–8.
- 36 Söderberg MW, Johansson B, Masironi B, Byström B, Falconer C, Sahlin L, Ordeberg GE. Pelvic floor sex steroid hormone receptors, distribution and expression in pre- and postmenopausal stress urinary incontinent women. *Acta Obstet Gynecol Scand* 2007;86:1377–84.
- 37 Bochicchio B, Pepe A, Tamburro AM. Investigating by CD the molecular mechanism of elasticity of elastomeric proteins. *Chirality* 2008;21:21.
- 38 Farhat MY, Lavigne MC, Ramwell PW. The vascular protective effects of estrogen. *Faseb J* 1996;10:615–24.
- 39 Mendelsohn ME. Genomic and nongenomic effects of estrogen in the vasculature. *Am J Cardiol* 2002;90:3F–6F.
- 40 Veille JC, Li P, Eisenach JC, Massmann AG, Figueroa JP. Effects of estrogen on nitric oxide biosynthesis and vasorelaxant activity in sheep uterine and renal arteries in vitro. *Am J Obstet Gynecol* 1996;174:1043–9.
- 41 Ottesen B, Pedersen B, Nielsen J, Dalgaard D, Wagner G, Fahrenkrug J. Vasoactive intestinal polypeptide (VIP) provokes vaginal lubrication in normal women. *Peptides* 1987;8:797–800.
- 42 Alatas E, Yagci B, Oztekin O, Sabir N. Effect of hormone replacement therapy on clitoral artery blood flow in healthy postmenopausal women. *J Sex Med* 2008;10:10.
- 43 Cotreau MM, Chennathukuzhi VM, Harris HA, Han L, Dorner AJ, Apseloff G, Varadarajan U, Hatstat E, Zakaria M, Strahs AL, Crabtree JS, Winneker RC, Jelinsky SA. A study of 17beta-estradiol-regulated genes in the vagina of postmenopausal women with vaginal atrophy. *Maturitas* 2007;8:8.
- 44 North American Menopause Society. Estrogen and progestogen use in peri- and postmenopausal women: March 2007 position statement of The North American Menopause Society. *Menopause* 2007;14:168–82.
- 45 Gannon BJ, Warnes GM, Carati CJ, Verco CJ. Aquaporin-1 expression in visceral smooth muscle cells of female rat reproductive tract. *J Smooth Muscle Res* 2000;36:155–67.
- 46 Park K, Han HJ, Kim SW, Jung SI, Kim SO, Lee HS, Lee MN, Ahn K. Expression of aquaporin water channels in rat vagina: Potential role in vaginal lubrication. *J Sex Med* 2008;5:77–82.
- 47 Gupta S, Kumar N, Singhal N, Manektala U, Jain S, Sodhani P. Cytohormonal and morphological alterations in cervicovaginal smears of postmenopausal women on hormone replacement therapy. *Diagn Cytopathol* 2006;34:676–81.
- 48 Foster DC, Palmer M, Marks J. Effect of vulvovaginal estrogen on sensorimotor response of the lower genital tract: A randomized controlled trial. *Obstet Gynecol* 1999;94:232–7.
- 49 Nilsson K, Risberg B, Heimer G. The vaginal epithelium in the postmenopause—cytology, histology and pH as methods of assessment. *Maturitas* 1995;21:51–6.
- 50 Bachmann G. Urogenital ageing: An old problem newly recognized. *Maturitas* 1995;22(suppl):S1–5.
- 51 Edwall L, Carlstrom K, Jonasson AF. Markers of collagen synthesis and degradation in urogenital tissue from women with and without stress urinary incontinence. *Neurourol Urodyn* 2005;24:319–24.
- 52 Soderberg MW, Falconer C, Bystrom B, Malmstrom A, Ekman G. Young women with genital prolapse have a low collagen concentration. *Acta Obstet Gynecol Scand* 2004;83:1193–8.
- 53 Gorodeski GI. Aging and estrogen effects on transcervical-transvaginal epithelial permeability. *J Clin Endocrinol Metab* 2005;90:345–51.
- 54 Wen Y, Zhao YY, Li S, Polan ML, Chen BH. Differences in mRNA and protein expression of small proteoglycans in vaginal wall tissue from women with and without stress urinary incontinence. *Hum Reprod* 2007;22:1718–24.
- 55 Resplande J, Gholami SS, Graziottin TM, Rogers R, Lin CS, Leng W, Lue TF. Long-term effect of ovariectomy and simulated birth trauma on the lower urinary tract of female rats. *J Urol* 2002;168:323–30.
- 56 Ting AY, Blacklock AD, Smith PG. Estrogen regulates vaginal sensory and autonomic nerve density in the rat. *Biol Reprod* 2004;71:1397–404.
- 57 Kim NN, Min K, Pessina MA, Munarriz R, Goldstein I, Traish AM. Effects of ovariectomy and steroid hormones on vaginal smooth muscle contractility. *Int J Impot Res* 2004;16:43–50.
- 58 Levin RJ, Wylie K. Vaginal vasomotion—its appearance, measurement, and usefulness in assessing the mechanisms of vasodilatation. *J Sex Med* 2008;5:377–86.
- 59 Giraldi A, Marson L, Nappi R, Pfafs J, Traish AM, Vardi Y, Goldstein I. Physiology of female sexual function: Animal models. *J Sex Med* 2004;1:237–53.
- 60 Verit FF, Yeni E, Kafali H. Progress in female sexual dysfunction. *Urol Int* 2006;76:1–10.

- 61 Stevenson BR, Keon BH. The tight junction: Morphology to molecules. *Annu Rev Cell Dev Biol* 1998;14:89–109.
- 62 FitzGerald MP, Russell B, Hale D, Benson JT, Brubaker L. Ultrastructure of detrusor and urethral smooth muscle in women with urinary incontinence. *Am J Obstet Gynecol* 2000;182:879–84.
- 63 Gorodeski GI. Vaginal-cervical epithelial permeability decreases after menopause. *Fertil Steril* 2001;76:753–61.
- 64 Georgiadis JR, Kortekaas R, Kuipers R, Nieuwenburg A, Pruijm J, Reinders AA, Holstege G. Regional cerebral blood flow changes associated with clitorally induced orgasm in healthy women. *Eur J Neurosci* 2006;24:3305–16.
- 65 Garcia S, Talakoub L, Maitland S, Dennis A, Goldstein I, Munarriz R. Genital duplex Doppler ultrasonography before and after sexual stimulation in women with sexual dysfunction: Gray scale, volumetric, and hemodynamic findings. *Fertil Steril* 2005;83:995–9.
- 66 Gianotten WL, te Velde ER. The influence of sexual function on the chance of pregnancy. *Ned Tijdschr Geneesk* 2005;149:1207–10.
- 67 Tang LJ, De Seta F, Odreman F, Venge P, Piva C, Guaschino S, Garcia RC. Proteomic analysis of human cervical-vaginal fluids. *J Proteome Res* 2007;6:2874–83.
- 68 Goldstein I, Berman JR. Vasculogenic female sexual dysfunction: Vaginal engorgement and clitoral erectile insufficiency syndromes. *Int J Impot Res* 1998;10(2 suppl): S84–90. discussion S8–101.
- 69 Weijmar Schultz W, Basson R, Binik Y, Eschenbach D, Wessellmann U, Van Lankveld J. Women's sexual pain and its management. *J Sex Med* 2005; 2:301–16.
- 70 MacNeill C. Dyspareunia. *Obstet Gynecol Clin North Am* 2006;33:565–77, viii.
- 71 Bradshaw HB, Berkley KJ. Estrogen replacement reverses ovariectomy-induced vaginal hyperalgesia in the rat. *Maturitas* 2002;41:157–65.
- 72 Foster DC, Hasday JD. Elevated tissue levels of interleukin-1 beta and tumor necrosis factor-alpha in vulvar vestibulitis. *Obstet Gynecol* 1997;89: 291–6.
- 73 Greenstein A, Ben-Aroya Z, Fass O, Militscher I, Roslik Y, Chen J, Abramov L. Vulvar vestibulitis syndrome and estrogen dose of oral contraceptive pills. *J Sex Med* 2007;4:1679–83.
- 74 Brauer M, ter Kuile MM, Janssen SA, Laan E. The effect of pain-related fear on sexual arousal in women with superficial dyspareunia. *Eur J Pain* 2007;11:788–98.
- 75 Nathorst-Boos J, von Schoultz B, Carlstrom K. Elective ovarian removal and estrogen replacement therapy—Effects on sexual life, psychological well-being and androgen status. *J Psychosom Obstet Gynaecol* 1993;14:283–93.
- 76 Nicolosi A, Laumann EO, Glasser DB, Moreira ED Jr, Paik A, Gingell C. Sexual behavior and sexual dysfunctions after age 40: The global study of sexual attitudes and behaviors. *Urology* 2004; 64:991–7.
- 77 Laan E, van Lunsen RH, Everaerd W. The effects of tibolone on vaginal blood flow, sexual desire and arousability in postmenopausal women. *Climacteric* 2001;4:28–41.
- 78 van Lunsen RH, Laan E. Genital vascular responsiveness and sexual feelings in midlife women: Psychophysiologic, brain, and genital imaging studies. *Menopause* 2004;11:741–8.
- 79 Dennerstein L, Lehert P, Burger H. The relative effects of hormones and relationship factors on sexual function of women through the natural menopausal transition. *Fertil Steril* 2005;84:174–80.
- 80 Barlow DH, Samsioe G, van Geelen JM. A study of European women's experience of the problems of urogenital ageing and its management. *Maturitas* 1997;27:239–47.
- 81 Castelo-Branco C, Cancelo MJ, Villero J, Nohales F, Julia MD. Management of post-menopausal vaginal atrophy and atrophic vaginitis. *Maturitas* 2005;52(1 suppl):S46–52.
- 82 Barentsen R, van de Weijer PH, Schram JH. Continuous low dose estradiol released from a vaginal ring versus estradiol vaginal cream for urogenital atrophy. *Eur J Obstet Gynecol Reprod Biol* 1997; 71:73–80.
- 83 Galhardo CL, Soares JM Jr, Simoes RS, Haidar MA, Rodrigues de Lima G, Baracat EC. Estrogen effects on the vaginal pH, flora and cytology in late postmenopause after a long period without hormone therapy. *Clin Exp Obstet Gynecol* 2006; 33:85–9.
- 84 Ayton RA, Darling GM, Murkies AL, Farrell EA, Weisberg E, Selinus I, Fraser ID. A comparative study of safety and efficacy of continuous low dose oestradiol released from a vaginal ring compared with conjugated equine oestrogen vaginal cream in the treatment of postmenopausal urogenital atrophy. *Br J Obstet Gynaecol* 1996;103:351–8.
- 85 Suckling JA, Kennedy R, Lethaby A, Roberts H. Local oestrogen for vaginal atrophy in postmenopausal women. *Cochrane Database Syst Rev* 2006; 4:CD001500.
- 86 Manonai J, Theppisai U, Suthutvoravut S, Udomsubpayakul U, Chittacharoen A. The effect of estradiol vaginal tablet and conjugated estrogen cream on urogenital symptoms in postmenopausal women: A comparative study. *J Obstet Gynaecol Res* 2001;27:255–60.
- 87 Dugal R, Hesla K, Sordal T, Aase KH, Lilleidid O, Wickstrom E. Comparison of usefulness of estradiol vaginal tablets and estradiol vagitories for treatment of vaginal atrophy. *Acta Obstet Gynecol Scand* 2000;79:293–7.

- 88 Tourgeman DE, Slater CC, Stanczyk FZ, Paulson RJ. Endocrine and clinical effects of micronized estradiol administered vaginally or orally. *Fertil Steril* 2001;75:200–2.
- 89 Goldstein I, Alexander JL. Practical aspects in the management of vaginal atrophy and sexual dysfunction in perimenopausal and postmenopausal women. *J Sex Med* 2005;2(3 suppl):154–65.
- 90 Henriksson L, Stjernquist M, Boquist L, Alander U, Selinus I. A comparative multicenter study of the effects of continuous low-dose estradiol released from a new vaginal ring versus estriol vaginal pessaries in postmenopausal women with symptoms and signs of urogenital atrophy. *Am J Obstet Gynecol* 1994;171:624–32.
- 91 Nappi RE, Ferdeghini F, Sampaolo P, Vaccaro P, De Leonardis C, Albani F, Salonia A, Polatti F. Clitoral circulation in postmenopausal women with sexual dysfunction: A pilot randomized study with hormone therapy. *Maturitas* 2006;55:288–95.
- 92 Nijland EA, Weijmar Schultz WC, Nathorst-Boös J, Helmond FA, Van Lunsen RH, Palacios S, Norman RJ, Mulder RJ, Davis SR; LISA study investigators. Tibolone and transdermal E2/NETA for the treatment of female sexual dysfunction in naturally menopausal women: Results of a randomized active-controlled trial. *J Sex Med* 2008;5:646–56.
- 93 Wolff JP, Cachelou R, Gueritee N. Absence of systemic hormonal effects in an oestradiol diether topically active on the vaginal mucosa. *Maturitas* 1982;4:239–46.
- 94 Caruso S, Intelisano G, Lupo L, Agnello C. Premenopausal women affected by sexual arousal disorder treated with sildenafil: A double-blind, cross-over, placebo-controlled study. *BJOG* 2001;108:623–8.
- 95 Uckert S, Ellinghaus P, Albrecht K, Jonas U, Oelke M. Expression of messenger ribonucleic acid encoding for phosphodiesterase isoenzymes in human female genital tissues. *J Sex Med* 2007;4:1604–9.
- 96 Weisberg E, Ayton R, Darling G, Farrell E, Murkies A, O'Neill S, Kirkegard Y, Fraser IS. Endometrial and vaginal effects of low-dose estradiol delivered by vaginal ring or vaginal tablet. *Climacteric* 2005;8:83–92.
- 97 Nachtigall LE. Comparative study: Replens versus local estrogen in menopausal women. *Fertil Steril* 1994;61:178–80.
- 98 Kenemans P. Postmenopausal hormone therapy and breast cancer: What is the problem? *Maturitas* 2005;51:75–82.
- 99 Leiblum S, Bachmann G, Kemmann E, Colburn D, Swartzman L. Vaginal atrophy in the postmenopausal woman. The importance of sexual activity and hormones. *JAMA* 1983;249:2195–8.
- 100 Franke HR, Brood-van Zanten MM, Burger CW, van der Mooren MJ, Kenemans P. Breast cancer and climacteric complaints: Weighing up risks of hormone therapy against quality of life. *Eur J Obstet Gynecol Reprod Biol* 2007;134:143–6.
- 101 Society of Obstetricians and Gynaecologists of Canada. SOGC clinical practice guidelines. The detection and management of vaginal atrophy. Number 145, May 2004. *Int J Gynaecol Obstet* 2005;88:222–8.
- 102 North American Menopause Society. The role of local vaginal estrogen for treatment of vaginal atrophy in postmenopausal women: 2007 position statement of The North American Menopause Society. *Menopause* 2007;14:355–69; quiz 70–1.
- 103 Dessole S, Rubattu G, Ambrosini G, Gallo O, Capobianco G, Cherchi PL, Marci R, Cosmi E. Efficacy of low-dose intravaginal estriol on urogenital aging in postmenopausal women. *Menopause* 2004;11:49–56.
- 104 Bachmann GA. The clinical platform for the 17beta-estradiol vaginal releasing ring. *Am J Obstet Gynecol* 1998;178:S257–60.
- 105 Schwenkhagen A. Hormonal changes in menopause and implications on sexual health. *J Sex Med* 2007;4(3 suppl):220–6.

Livros Grátis

(<http://www.livrosgratis.com.br>)

Milhares de Livros para Download:

[Baixar livros de Administração](#)

[Baixar livros de Agronomia](#)

[Baixar livros de Arquitetura](#)

[Baixar livros de Artes](#)

[Baixar livros de Astronomia](#)

[Baixar livros de Biologia Geral](#)

[Baixar livros de Ciência da Computação](#)

[Baixar livros de Ciência da Informação](#)

[Baixar livros de Ciência Política](#)

[Baixar livros de Ciências da Saúde](#)

[Baixar livros de Comunicação](#)

[Baixar livros do Conselho Nacional de Educação - CNE](#)

[Baixar livros de Defesa civil](#)

[Baixar livros de Direito](#)

[Baixar livros de Direitos humanos](#)

[Baixar livros de Economia](#)

[Baixar livros de Economia Doméstica](#)

[Baixar livros de Educação](#)

[Baixar livros de Educação - Trânsito](#)

[Baixar livros de Educação Física](#)

[Baixar livros de Engenharia Aeroespacial](#)

[Baixar livros de Farmácia](#)

[Baixar livros de Filosofia](#)

[Baixar livros de Física](#)

[Baixar livros de Geociências](#)

[Baixar livros de Geografia](#)

[Baixar livros de História](#)

[Baixar livros de Línguas](#)

[Baixar livros de Literatura](#)
[Baixar livros de Literatura de Cordel](#)
[Baixar livros de Literatura Infantil](#)
[Baixar livros de Matemática](#)
[Baixar livros de Medicina](#)
[Baixar livros de Medicina Veterinária](#)
[Baixar livros de Meio Ambiente](#)
[Baixar livros de Meteorologia](#)
[Baixar Monografias e TCC](#)
[Baixar livros Multidisciplinar](#)
[Baixar livros de Música](#)
[Baixar livros de Psicologia](#)
[Baixar livros de Química](#)
[Baixar livros de Saúde Coletiva](#)
[Baixar livros de Serviço Social](#)
[Baixar livros de Sociologia](#)
[Baixar livros de Teologia](#)
[Baixar livros de Trabalho](#)
[Baixar livros de Turismo](#)