MESTRADO EM SAÚDE E COMPORTAMENTO

VALIDADE DA FOTOGRAMETRIA COMPUTADORIZADA NA DETECÇÃO DA ESCOLIOSE IDIOPÁTICA ADOLESCENTE

MARCELO BAPTISTA DÖHNERT

2006

Livros Grátis

http://www.livrosgratis.com.br

Milhares de livros grátis para download.

D656v Döhnert, Marcelo Baptista
Validade e confiabilidade da fotogrametria computadorizada na detecção de escoliose idiopática adolescente / Marcelo Baptista Döhnert. _ Pelotas : UCPEL, 2006.
57 f

Dissertação (mestrado) – Universidade Católica de Pelotas, Mestrado em saúde e Comportamento, Pelotas, BR-RS, 2006. Orientadora : Tomasi, Elaine.

1. Escoliose idiopática. 2. Postura – fisioterapia. 3. Fotogrametria. I. Tomasi, Elaine, org. II. Título.

Ficha Catalográfica elaborada pela bibliotecária Cristiane de Freitas Chim CRB 10/1233

Marcelo Baptista Döhnert

VALIDADE DA FOTOGRAMETRIA COMPUTADORIZADA PARA DETECÇÃO DE ESCOLIOSE IDIOPÁTICA ADOLESCENTE

Dissertação apresentada à Universidade Católica de Pelotas – Mestrado em Saúde e Comportamento, para obtenção do título de Mestre em Saúde e Comportamento.
Orientador: Dra. Elaine Tomasi

Pelotas
2006

À minha esposa e meu grande amor Luciana, a meus filhos Lucas, Victor e Renan, para sempre acreditarem em seus sonhos, objetivos de vida e não desistirem nunca.

Agradecimentos

A minha orientadora Dra. Elaine Tomasi, pela dedicação, atenção e carinho ao longo de nosso estudo.

Aos servidores da 5ª Coordenadoria Regional de Educação, pelo acolhimento ao nosso projeto de pesquisa e ao apoio para a realização dos exames nas escolas.

À direção e funcionários do Instituto de Radiologia Dr. José Cheffe Rahal, que confiou em nosso estudo e não mediu esforços para a realização dos exames radiológicos.

Às direções e funcionários das escolas pública municipais, estaduais e privadas de ensino, que cederam seus espaços e funcionários no apoio para a realização da fotogrametria.

Aos médicos radiologistas Ernesto Souza Nunes, Clóves Lena Souto, Victória Régia Aquini Fernandes e Roberto das Neves Duquia, que disponibilizaram seus conhecimentos e tempo de atividade profissional em prol da qualidade de nosso estudo.

Aos alunos estagiários Eliezer Tomé Luiz, Nathália Oliveira Goulart, Maria Vernetti Schuch, Caroline Dolinski, Helena Garcia dos Santos e Letícia Ferreira, que muito colaboraram na obtenção das informações.

Ao CNPq, pelo reconhecimento e apoio financeiro ao estudo, através do Edital Universal 19/2004.

No fim, tudo dá certo.
Se não deu certo é porque não chegou ao fim.

Fernando Sabino

SUMÁRIO

LISTA DE QUADROS, TABELAS E FIGURAS **08**
PROJETO DE PESQUISA **09**
INTRODUÇÃO 10
OBJETIVOS 13
HIPÓTESES 13
REVISÃO DA LITERATURA 14
MÉTODOS 20
Delineamento 20
Amostra 20
Seleção e treinamento dos entrevistadores 20
Estudo piloto 21
Aspectos éticos 21
Coleta dos dados 22
Processamento e análise de dados 23
CRONOGRAMA 27
ORÇAMENTO 27
REFERÊNCIAS 28
TERMO DE CONSENTIMENTO 32
FICHA DE AVALIAÇÃO 33
ANEXO (FIGURAS ILUSTRATIVAS) 34
ARTIGO **37**
RESUMO 38
ABSTRACT 39
INTRODUÇÃO 40
SUJEITOS E MÉTODOS 42
RESULTADOS 45
DISCUSSÃO E CONCLUSÃO 47
REFERÊNCIAS 51

LISTA DE QUADROS, TABELAS E FIGURAS

PROJETO DE PESQUISA

Quadro 1. Marcadores de superfície para a coleta da imagem 22

ARTIGO

Quadro 1. Marcadores e níveis de alinhamento da superfície corporal utilizados para o exame fotogramétrico 41
Tabela 1. Características gerais da amostra 54
Tabela 2. Médias (desvio padrão) das medidas de nivelamentos e alinhamentos da superfície corporal por gênero. 55
Tabela 3. Prevalências de escoliose em escolares de acordo com o exame radiológico. 56
Tabela 4. Médias (desvio padrão) das medidas radiológicas 57
Tabela 5. Médias (desvio padrão) de nivelamentos e alinhamentos da superfície corporal encontrados na fotogrametria em crianças com exames radiológicos 58
Tabela 6. Médias (desvio padrão) de nivelamentos e alinhamentos da superfície corporal encontrados na fotogrametria entre as escolioses idiopáticas detectadas ao RX 59
Tabela 7. Resultados finais e comparativo do estudo com outros encontrados na literatura 60
Figura 1. Média da distância dos planos torácico-lordose lombar e cervical em correlação a medida do ângulo de Cobb 61
Figura 2. Sensibilidade (%) da fotogrametria computadorizada com nivelamentos de três e dois graus 62
Figura 3.Especificidade (%) da fotogrametria computadorizada com nivelamentos de três e dois graus 62

UNIVERSIDADE CATÓLICA DE PELOTAS
MESTRADO EM SAÚDE E COMPORTAMENTO

VALIDADE DA FOTOGRAMETRIA COMPUTADORIZADA NA DETECÇÃO DE ESCOLIOSE IDIOPÁTICA ADOLESCENTE

A fotogrametria computadorizada é um instrumento acurado para detectar escoliose no exame escolar?

Projeto de Pesquisa

Pelotas
2004

Introdução

Escoliose é uma deformidade raquidiana nos planos do espaço: coronal através de uma curvatura lateral, sagital através de uma cifose ou lordose e axial através de uma rotação dos corpos vertebrais no seu próprio eixo (Diard, 2002). Pode ser classificada em cinco tipos distintos: idiopáticas, congênitas, neurológicas, displásicas e diversas.

A escoliose idiopática adolescente é uma alteração tridimensional da coluna vertebral com três componentes principais: lordose, torção em seu próprio eixo e inclinação lateral. Sua etiologia é desconhecida e seu início ocorre no início da puberdade, tendo o seu grande momento de progressão associado ao estirão de crescimento.

A prevalência de escoliose em adolescentes, segundo alguns estudos, varia de 1% a 3% da população (Karachalios *et al*, 1999) (Velezis *et al*, 2002), sendo as meninas afetadas mais que os meninos numa proporção de aproximadamente 3,6:1 (Velezis *et al*, 1999). Vários fatores associados são correlacionados com a progressão da curvatura, dentre eles a presença de dupla curvatura, a magnitude da curvatura, a pouca idade no tempo diagnóstico, o diagnóstico antes da menarca, baixo sinal de Risser (definido como a quantidade de calcificação presente na apófise ilíaca que mede sua progressiva ossificação associada ao fechamento do crescimento ósseo) (Greiner, 2002) e gênero (meninas 10 vezes mais que meninos).

A grande maioria das escolioses idiopáticas adolescentes são assintomáticas. Elas passam a produzir sintomas após atingirem altas angulações, normalmente acima de 40º Cobb. A medida é obtida na imagem radiológica com linhas traçadas perpendicularmente à margem superior da vértebra superior que mais se inclina para a concavidade e borda inferior da vértebra mais inferior com a angulação em direção à concavidade, considerando o ângulo destas linhas confluentes (Marques, 1996). Os principais sintomas são dor, deformidade estética progressiva, diminuição da função pulmonar e doença pulmonar restritiva, além de problemas sociais e psicológicos (Velezis *et al*, 2002). Neste momento, o tratamento cirúrgico é o indicado. Indivíduos com curvas superiores a 100º têm duas vezes mais risco de morte (Velezis *et al*, 2002). Nachemson *et al* (1995) indicaram que é difícil prever que curvaturas podem progredir.

Torell *et al* (1981) relataram que os esforços para detecção precoce da escoliose aumentam em três vezes o número de pacientes tratados conservadoramente, diminuindo o percentual de pacientes que necessitam cirurgia. Vários modelos de exame são utilizados na tentativa de detectar precocemente a escoliose idiopática. O método de Cobb, através da avaliação radiográfica, continua como medida de padrão radiológico aplicado para avaliar a magnitude da escoliose (Chockalingam, 2002). O exame escolar básico para escoliose é realizado em 26 estados americanos, com outros estados tendo programas voluntários (Greiner, 2002). Amendt *et al* (1990) utilizaram o Escoliômetro®, instrumento criado por Bunnell, em 1984, para mensurar assimetrias do tronco ou rotação axial do tronco.

Velezis *et al* (2002) utilizaram o teste de Adams – *foward bend test* (FBT) com uma flexão anterior da coluna vertebral observando gibosidade causada nas costas em decorrência da torção vertebral. Thulbourne & Gillespie (1976) e Burwell (1983) registraram o contorno da forma das costas através do "gibograma". Turner-Smith *et al* (1987) propuseram um sistema integrado de formar imagem (ISIS), enquanto que Stokes & Moreland (1987) usaram uma estereografia Raster no estudo das anormalidades da forma das costas. Karachalios *et al* (1999) utilizaram para avaliar o programa de exame escolar na ilha de Samos (Grécia) o Teste de Adams, a avaliação do ângulo de rotação do tronco através do Escoliômetro, a topografia Moiré para análise das formas das costas e o humpograma para medida dos desníveis causados pela gibosidade escoliótica.

Nos últimos anos, vários autores têm questionado os modelos de exames escolares para escoliose existentes (Bremberg & Berggren, 1986; Nachemson & Peterson, 1995; Força Tarefa de Serviços Preventivos Americana, 1993). Embora a radiografia convencional identifique as deformidades da coluna, seu uso em um exame escolar básico não é ético. O risco da exposição da criança à radiação e os altos custos explicam todas as tentativas de desenvolver outros métodos de detecção e documentação da escoliose. Morrissy (1999), em uma revisão de 70 artigos que falam sobre o exame escolar para escoliose, refere que um trabalho realizado por Morais *et al* em 1988 no Canadá estimou em $194,27 cada caso de escoliose confirmada, e cada caso necessitando cirurgia em US$3.505,49. Lonstein, em um estudo no Minnesota (EUA) em 1982 descobriu o custo de US$133,68 para cada caso confirmado de escoliose e US$3.870,49 para cada caso necessitando tratamento.

Há alguns anos, fisioterapeutas e outros profissionais da área do movimento humano pesquisam a análise angular de movimento e postura corporal através da imagem (Woltring, 1989; Berme & Capozzo, 1991; Näder, 1990; Ricieri, 2000), em um campo de conhecimento chamado "cinemática". Nesta, as imagens são analisadas isoladamente, em fotogramas, sendo esta análise conhecida como fotogrametria. A reconstrução angular do movimento e/ou postura permite ao fisioterapeuta quantificar e qualificar sua avaliação da postura/movimento corporal com uma margem de erro extremamente pequena.

A avaliação da escoliose através da fotogrametria computadorizada pode permitir realizar a análise da forma do dorso da criança, determinar as deformidades, quantificar em graus os desnivelamentos encontrados nesta análise e ter uma ferramenta válida para objetivos do exame escoliótico.

Os resultados deste estudo serão úteis para a reformulação de políticas públicas na área da saúde escolar. Se a avaliação postural através da fotogrametria for válida para o diagnóstico precoce de escoliose idiopática, esta técnica poderá ser recomendada com evidente redução na exposição desnecessária ao Raio-X em crianças na fase de maturidade esquelética. Além disso, o exame fotogramétrico, sendo realizado junto aos programas de saúde escolar, selecionará de forma acurada aqueles que realmente apresentam escoliose, indicando ações terapêuticas precoces, o que tenderá a reduzir gastos com tratamento ortopédico e/ou cirúrgico.

Objetivos

- Determinar a validade da cinemática angular como exame diagnóstico e analítico para escoliose, comparado ao exame radiológico.

- Estabelecer uma validação cruzada entre as medidas angulares pelo protocolo de superfície, através da cinemática angular, *versus* ângulo Cobb, na imagem radiológica.

Hipóteses

- Comparada ao exame radiológico convencional, a cinemática angular apresenta alta sensibilidade e especificidade.

- Há uma correlação positiva e significante entre a análise cinemática angular de superfície e o ângulo de Cobb.

Revisão da literatura

Primeiramente deve-se ter bem definido o conceito de escoliose. Velezzis *et al* (2002) definiram escoliose idiopática adolescente como uma curvatura lateral estrutural da coluna com início na ou próximo à puberdade. Greiner (2002) define escoliose idiopática adolescente como uma curvatura lateral e rotacional da coluna na ausência de anormalidades congênitas ou neurológicas associadas. Diard *et al* (2002) definem a escoliose como sendo uma deformidade raquidiana nos três planos do espaço: coronal (com uma curvatura lateral), sagital (com uma cifose ou lordose) e axial (com uma rotação dos corpos vertebrais sobre seu eixo).

Para Perdriolle (1985) a escoliose é uma curva que se desenvolve no espaço, sendo devida a um movimento de torção generalizado por toda a raque, produzida por uma perturbação localizada que origina uma ruptura do equilíbrio raquidiano. Este movimento de torção cria um dorso cavo e faz aparecer uma deformação lateral. Ponsetti & Friedman (1950) e Perdriolle (1985) classificaram as curvaturas escolióticas pelas posições de suas vértebras limites e de sua vértebra ápice como curvaturas maiores únicas (dorsais ou lombares) e curvaturas dupla maior. As curvaturas dorsolombares foram assimiladas como sendo dorsal baixa ou lombar alta, de acordo com a localização da rotação específica dessa curvatura.

A necessidade de cada vez mais se ter uma identificação precoce da escoliose deve-se ao fato de ser a escoliose uma alteração da coluna vertebral irredutível e evolutiva. Karachalios *et al* (1999), após um acompanhamento de em média dez anos do programa de saúde escolar encontrou que nas curvaturas menores que 5º Cobb, 36% delas progrediram e apenas 15% regrediram, numa média de 8º. Levando em conta as curvaturas maiores que 10º Cobb, 48% progrediram e apenas 7% regrediram, com média de 10º.

Perdriolle (1985) define que desde sua constituição todas as escolioses são evolutivas, tendo potencial evolutivo variável em função do valor da rotação específica. Refere também que o percentual de irredutibilidade aumenta de acordo com o aumento do ângulo Cobb, e que quanto menor a idade de aparecimento da curva, ou seja, menos maturidade esquelética a criança tiver, maior a chance de progressão.

Greiner (2002) refere que uma paciente feminina com maturidade consistente apresentando estirão de crescimento ao redor de onze anos e meio, sinal de Risser (definido como a quantidade de calcificação presente na apófise ilíaca, evoluindo de grau 0 a 5) grau I e início de menarca entre 12 e 13 anos poderá ter um risco relativamente alto de progressão da curva antes dos 12 anos e relativamente baixo de progressão após os doze anos e meio. Refere também que pacientes com escoliose mostram mínima progressão na magnitude da curva na vida adulta se a curva for menor do que 30º Cobb com maturidade esquelética.

Lostein & Carlson (1984) verificaram que pacientes imaturos (Risser grau 0 e 1) com curva entre 20º e 29º Cobb tiveram 68% de probabilidade de progressão de 6º ou mais durante o restante do crescimento. Próximo à puberdade (Risser graus 2 a 4), esta probabilidade nas mesmas angulações for reduzida para 23%. Curvas com angulação variando de 5º a 19º em pacientes imaturos tiveram 22% de probabilidade de progressão, enquanto que em paciente maturos com estas pequenas angulações o percentual foi de apenas 1,6%.

Os estudos sobre escoliose podem se beneficiar de uma área da ciência que pesquisa a análise do movimento ou postura humana chamada "cinemática". A fotogrametria consiste na análise deste movimento ou postura isoladamente, em fotogramas. Se analisadas seqüencialmente em vídeo recebe o nome de videogrametria.

No final do século XIX era registrada a primeira análise tridimensional do movimento humano. Somente após as décadas de 60 e 70 do século XX foi que a produção científica deu um impulso e ampliou os conhecimentos sobre a cinemática da locomoção humana (Capozzo & Cavanagh, 1994; Barros *et al*, 2002). Na década de 90, com o avanço da informática e da cibernética novos sistemas foram desenvolvidos. A análise do movimento humano saiu então dos laboratórios e passou a conviver com a comunidade em consultórios e clínicas (Kondo *et al*, 1997). A análise angular cinemática angular, ou biofotogrametria, desenvolveu-se pela aplicação dos princípios fotogramétricos às imagens fotográficas obtidas de movimentos corporais.

Amplamente conhecida pelo uso de programas licenciados para análise angular de movimento, a fotogrametria computadorizada vem se tornando popular na fisioterapia

brasileira, através de ferramentas como a suíte COREL DRAW®, AUTOCAD® e SIEMI®, além de programas independentes de análise angular (Bishara *et al*, 1995).

Ricieri (2000) adaptou a nomenclatura biofotogrametria em sua dissertação de mestrado. Refere que para realizar a fotointerpretação e reprodutibilidade do sistema, são imprescindíveis sólidos conhecimentos na área de óptica, biomecânica, desenvolvimento de protocolos de avaliação do movimento e de práticas baseadas em evidências. Sugere, portanto, que o segredo na análise angular através de imagens, ao contrário do que se possa pensar, não é o *software* propriamente dito, mas as bases sobre as quais as imagens são adquiridas e, posteriormente, submetidas à fotointerpretação.

Brenzikofer *et al* (2000) analisaram as alterações do dorso e coluna vertebral durante a marcha através de colocação de marcadores de superfície e a conseqüente análise cinemática tridimensional realizada através do sistema Dvideow, permitindo descrever quantitativamente alterações acentuadas e leves que ocorrem na forma geométrica da coluna vertebral e dorso de um sujeito durante a marcha.

A prevalência de escoliose idiopática adolescente tem sido estimada entre 1% a 20%, variando de acordo com a técnica de exame realizada. O exame radiológico convencional continua sendo o principal método de mensuração da curva escoliótica.

Barcia & Barcia (1996) avaliaram através do teste de Adams e Radiografia um total de 5.264 alunos de 1º e 2º graus das escolas públicas, particulares e municipais da cidade de Portoviejo (Equador), encontrando uma prevalência de escoliose idiopática de 0,01% nos alunos de 1º grau e 0,11% naqueles de 2º grau.

Chockalingam *et al* (2002) referem como as principais técnicas de imagem a radiografia convencional, a reconstrução bidimensional a partir de aquisições numéricas seqüenciais, imagens radiológicas panorâmicas e captura de planos integrados por tabelas telecomandadas. Ao mesmo tempo, referem certa preocupação pela exposição dos adolescentes a repetidas exposições à radiação por um período de quatro a cinco anos.

Alguns trabalhos relatam a importância em determinar outros métodos de detecção precoce de escoliose, em decorrência dos danos e custos dos exames radiológicos. Diard *et al* (2002) referem preocupação da exposição a repetidos exames por um período que vai de quatro a cinco anos, durante o crescimento da criança.

Greiner (2002) relata que os exames radiográficos, a longo prazo não causam riscos aos pacientes, mas que a vista póstero-anterior assegura máxima segurança pela minimização da radiação nos seios.

Karachalios *et al* (1999) condenam o uso do exame radiológico nos programas de exame da escoliose porque é considerado não apenas caro, mas também prejudicial à saúde da criança em crescimento. Neste mesmo estudo, após os autores identificarem pontos de corte nos três exames utilizados (topografia Moiré, Escoliômetro® e humpograma) e se estes pontos tivessem sido utilizados nesta mesma pesquisa, alcançariam uma redução de 89,4% na necessidade de exame radiológico.

Cheung *et al* (2002) analisaram um método de análise da coluna escoliótica a partir da imagem digitalizada, relatando uma alta confiabilidade (3,1º para ângulo de Cobb na imagem frontal e 3,3º para ângulo de Cobb para cifose na imagem lateral) do método utilizado.

Greiner (2002) relata que a avaliação radiológica de pé consiste na radiografia póstero-anterior de toda a coluna, referindo que o método Cobb é usado para medir o grau da escoliose e os erros nas medidas padrão são de 3º a 5º para o mesmo observador e 5º a 7º para diferentes observadores, quando o mesmo final vertebral for usado para mensurar. Define, então, que os médicos deveriam utilizar o mesmo final vertebral para medidas subseqüentes e presumir que algumas mudanças das medidas podem ser causadas pelo erro, ao invés de verdadeira progressão de curva.

Chockalingam *et al* (2002) analisaram uma técnica de mensuração do ângulo de Cobb computadorizado, e consideraram esta nova técnica como indicada para avaliação clínica acurada dos casos de escoliose.

Muitos estudos vêm sendo realizados com o intuito de desenvolver novas técnicas de exame para a detecção precoce de escoliose, objetivando a diminuição da exposição destas crianças à radiação. A Sociedade Americana de Pesquisas em Escoliose e a Academia Americana de Cirurgia Ortopédica (1993) recomendam o teste de Adams (FBT) como melhor para obter a mensuração da gibosidade, pois o paciente realiza uma flexão anterior na posição de pé produzindo uma acentuação da deformidade costal na superfície do tronco.

Já a Força Tarefa de Serviços Preventivos Americana (1996) questiona o valor e custo efetivo dos programas de exame escolar básico para escoliose.

Thulbourne & Gillespie (1976) e Burwell (1983) utilizaram inicialmente um gibograma para registrar o contorno e forma das costas. Daruwalla & Balasubrmanian (1985) utilizaram a topografia Moiré, um método fotoestereométrico que mede assimetrias da superfície corporal, resultado principalmente de deformidade das costelas e músculos. Bunnell & Delaware (1984) utilizaram o Escoliômetro®, instrumento colocado na superfície do tronco que fornece o ângulo de inclinação torácica, ou seja, a medida da gibosidade em graus.

Velezis *et al* (2002) realizaram uma análise retrospectiva do Programa de Saúde Escolar do Distrito de Colúmbia, realizado nos anos acadêmicos de 1985-1986 e 1995-1996. Exames foram conduzidos utilizando o teste de Adams em 52.300 estudantes, dos quais cerca de 2% (1218 estudantes) apresentaram escoliose, não tendo sido verificadas evidências científicas convincentes da efetividade do exame.

Karachalios *et al* (1999) avaliaram todos os 2.700 alunos na ilha de Samos, na Grécia, utilizando o teste de Adams, a topografia Moiré, o humpograma e o Escoliômetro®, concluindo que o teste de Adams não pode ser usado com segurança como um único método de exame para escoliose devido ao alto número de resultados falso-negativos, e que os métodos de análise da forma das costas, tais como topografia Moiré, humpograma e Escoliômetro® podem detectar escoliose precoce com alta acurácia diagnóstica e podem levar à redução das indicações de radiografia.

Mota (1991) avaliou 102 alunos com idade entre 11 e 16 anos na grande Porto (Portugal) através do teste de Adams, detectando 5,5% de escoliose em meninos e 12,5% em meninas. Nunez & Vasquez (1988) realizaram um estudo transversal na cidade de Matanzas (Cuba) avaliando 2.000 alunos de 1º a 8º séries, através de um questionário e de avaliação físico-ortopédica, encontrando 298 (14,9%) casos de escoliose, sendo 207 (10,4%) do tipo idiopática. Destes 207 casos de escoliose idiopática, 145 foram em meninas e 62 em meninos. Encontraram também uma forte associação de escoliose com o peso da mochila escolar.

Neto *et al* (1999) avaliaram 246 alunos de uma escola da periferia de Porto Alegre (Brasil) com idades entre 6 e 21 anos através do exame físico postural e teste de Allis – semelhante ao teste de Adams -, encontrando uma prevalência de 7,3% de escoliose.

Morrissy (1999) relatou uma prevalência de 2% a 4% de escoliose (sendo uma curva de 10º ou mais), e que a prevalência nas curvas de 20º, 30º ou 40º é ainda menor. Refere também que num trabalho realizado por Morais *et al* em 1988 no Canadá estimou em US$194,27 cada caso de escoliose confirmada, e cada caso necessitando cirurgia em US$3.505,49. Lonstein, em um estudo no Minnesota (EUA) em 1982 descobriu o custo de US$133,68 para cada caso confirmado de escoliose e US$3.870,49 para cada caso necessitando tratamento.

O principal aspecto do tratamento da escoliose, em todas as suas formas, é a prevenção. Diard *et al* (2002) relatam que a respeito de seu caráter evolutivo, o tratamento mais indicado é a prevenção tanto no período pré ou pós puberdade de crescimento rápido. Nachemsom *et al* (1995) indicaram que é difícil prever que curvaturas possam progredir e que curvaturas não. Portanto, torna-se fundamental a observação do paciente através do período de crescimento para adequada vigilância e tratamento da progressão da curvatura na história natural da doença.

Velezzis *et al* (2002) referem que o exame de saúde pública válido é aquele em que o diagnóstico precoce é feito antes que um indivíduo seja sintomático e que uma diferença no resultado seja alcançada. Referem que na escoliose, assim como qualquer doença, critérios de acompanhamento devem ser conhecidos: 1) este é um importante problema de saúde com respeito à morbidade, mortalidade e custos; 2) serviços especializados existem para o diagnóstico e tratamento da doença na comunidade; 3) há um tratamento efetivo que melhora os resultados de saúde no grupo examinado.

Torell *et al* (1981) relataram que os esforços para detecção precoce da escoliose aumentam em três vezes o número de pacientes tratados conservadoramente, diminuindo o percentual de pacientes que necessitam cirurgia.Vários modelos de exame são utilizados na tentativa de detectar precocemente a escoliose idiopática.

Métodos

Delineamento:

Estudo transversal de base escolar com alunos de 5ª a 8ª séries do ensino fundamental das escolas da zona urbana de Pelotas, RS.

Amostra:

Através do programa EPIINFO 6.04b, foram estimados os números de alunos necessários para a amostra. Estimando-se que a sensibilidade seja em torno de 90% e aceitando-se uma margem de erro de 3,5 pontos percentuais, seriam necessários 279 alunos. Para uma especificidade estimada em 80%, com a mesma margem de erro, seriam necessários 492 adolescentes. Acrescentando-se 30% para perdas e recusas, seriam necessários cerca de 650 alunos.

De acordo com o Censo Escolar de 2003 (MEC/INEP/SiedR), Pelotas conta com 53.360 alunos no ensino fundamental, dos quais 25.080 alunos de 5ª a 8ª séries. A partir da listagem de todas as escolas do município, foram inicialmente excluídas as escolas da zona rural e aquelas que não tinham alunos nas quatro séries finais do ensino fundamental, chegando-se a um total de 63 escolas elegíveis, com 23.074 alunos. Para incluir 650 alunos, optou-se por selecionar oito escolas (cerca de 13% das elegíveis).

Em cada escola será sorteada uma turma por série e 20 alunos – selecionados consecutivamente pela lista de chamada de cada uma destas turmas serão convidados a participar do estudo. As oito escolas foram selecionadas através de lista de números aleatórios pelo Programa EPIINFO 6.04d.

Seleção e treinamento dos entrevistadores

Os entrevistadores serão selecionados entre os alunos do 2º ano do curso de graduação em Fisioterapia da Universidade Católica de Pelotas - UCPEL, em decorrência

da importância destes entrevistadores já terem uma noção inicial nas áreas de semiologia e anatomia palpatória.

Serão compostas duas equipes com três alunos em cada uma: um para a coleta de dados de identificação dos adolescentes e orientações para procedimento quanto ao exame radiológico e outros dois, um do sexo feminino e outro do sexo masculino, para a colocação dos marcadores, coleta da imagem digital.

Estudo piloto

Será realizado em uma escola não selecionada para o estudo principal, com uma amostra de 5% a 10% da amostragem total, estimando-se examinar cerca de 50 alunos.

Aspectos éticos

Para os familiares dos alunos selecionados será enviado um termo de consentimento para a autorização da realização do exame na escola e o exame radiológico no serviço especializado, conforme modelo anexo. Neste, será solicitada a presença dos pais ou responsável pelo aluno(a) durante os exames, ou em caso de não ser possível, será solicitada a presença de um professor(a) ou funcionário(a) nomeado(a) pela escola para acompanhamento do aluno(a).

A coleta da imagem na escola será realizada por uma entrevistadora nos exames das meninas e por um entrevistador nos exames dos meninos.

Os exames radiológicos serão realizados no serviço de radiologia especializado, sendo obtidas duas incidências, uma no plano póstero-anterior (PA) e outra em lateral (L), ambas em ortostatismo. Para este exame, serão fornecidos vales-transporte ao aluno e ao responsável.

Aqueles alunos encontrados positivos no exame radiológico, ou seja, com uma curva escoliótica de 11º ou mais serão encaminhados aos serviços de ortopedia do SUS, enquanto que aqueles com resultados entre 5º e 10º serão orientados à observação e a uma nova avaliação num prazo de três meses também junto aos serviços de ortopedia da rede SUS.

Coleta dos dados

Análise Cinemática Angular

A coleta das imagens serão realizadas nas escolas, em sala exclusiva e apropriada, ou seja, com iluminação natural e artificial normais, e com área física suficiente que permita ao entrevistador se colocar em frente ao aluno e numa distância compreendida entre 1,80 e 2,40 metros do aluno examinado.

Será utilizada uma câmara fotográfica digital, marca Sony®, modelo P-32, com tripé fotográfico e uso de nível para alinhamento da imagem. A coleta da imagem digitalizada será feita através de câmara fotográfica digital, com auto-zoom e distância focal de 2,40 metros para a imagem nos planos antero-posterior (AP), póstero-anterior (PA) e lateral (direita e esquerda), e 1,80 metros para a imagem no plano póstero-anterior com flexão anterior de tronco. O ângulo de coleta de imagem será de 90º, considerando um grau de distorção de aproximadamente 1,2%. Cada aluno realizará cinco imagens (incidências nos planos anterior, posterior, lateral direita e esquerda e em postura de flexão anterior).

A fotogrametria computadorizada será realizada após a colocação dos marcadores de superfície adesivos em pontos anatômicos na criança, como se segue:

Quadro 1. Marcadores de superfície para a coleta da imagem.

Padrão	Marcadores de superfície
Antero-posterior (AP)	Glabela; incisão jugular; bordo anterior do acrômio; apófise xifóide; cicatriz umbilical; espinha ilíaca antero-superior; tubérculo tibial anterior; cabeça do 3º metatarsiano.
Lateral (L)	Meato acústico externo; bordo lateral do acrômio; epicôndilo lateral do cotovelo; estilóide ulnar; grande trocânter do fêmur; côndilo lateral do fêmur; maléolo lateral do tornozelo.
Póstero-anterior (PA)	7ª vértebra cervical; ângulo inferior medial das escápulas; 9ª vértebra torácica; 5ª vértebra lombar; espinha ilíaca póstero-superior; linha poplítea; tubérculo calcâneo.

As imagens serão identificadas por data e hora da coleta, o que será útil para a vinculação dos dados do adolescente e das imagens.

Exame radiológico

Após a coleta das imagens por fotogrametria computadorizada todas as crianças receberão um encaminhamento para a realização do exame radiológico padrão, ou seja, em lateral e ortostatismo e em plano PA junto a um Instituto de Radiologia, que fornecerá os laudos contendo os seguintes dados:

1) Localização
2) Ângulo de Cobb - para desvio lateral, cifose dorsal e lordose lombar
3) Ângulo inicial da rotação específica vertebral (Nash-Moe);
4) Sinal de Risser
5) Ângulo íleo lombar.

Aqueles que apresentarem curvatura escoliótica igual ou superior a 11º Cobb serão considerados como verdadeiras escolioses idiopáticas. Para curvas entre 5º e 10º Cobb, os resultados serão classificados como propensos à progressão da curva e ao desenvolvimento de escoliose.

Além dos exames, serão coletados dados de identificação de cada aluno, conforme instrumento em anexo (Ficha de Avaliação).

Processamento e análise de dados

As imagens da análise angular de superfície serão submetidas ao processamento pertinente através do Programa COREL DRAW 9.0® e cada imagem dará origem às análises angulares dos seguintes níveis de alinhamento:

Plano AP_-

- nivelamento de ombros – NOA (90º ± 3º)
- alinhamento onfálico – AOA (incisura. jugular-cicatriz umbilical) (90º ± 3º)
- alinhamento de pelve – NPA (entre as EIAS) (90º ± 3º)
- alinhamento de joelhos – NJA (entre os TTA) (90º ± 3º)

Plano PA -

- nivelamento das escápulas – NEP (90º ± 3º)
- alinhamento da coluna superior – ACS (T9 – C7- eixo das abcissas x) (90º ± 3º)
- alinhamento da coluna inferior – ACI (T9- L5 – eixo das abcissas x) (90º ± 3º)
- nivelamento posterior de pelve - NPP (entre as E.I.P.S) (90º ± 3º)
- ângulo de Tales direito – ATD
- ângulo de Tales esquerdo – ATE (ângulo formado entre rima axilar visível na imagem, a face interna do braço e face lateral do tronco)

Plano Lateral -

- relação Cabeça - Ombro – RCOD e RCOE
- relação Cabeça – Maléolo – RCMD e RCME
- plano torácico-lordose cervical -PTLC
- plano torácico-lordose lombar – PTLL

Plano em Flexão anterior -

- ângulo de gibosidade – AGD e AGE

Partindo-se da fundamentação biomecânica de que todas as referências anatômicas ósseas pares devem estar niveladas, isto é, formando uma paralela ao solo, e que as referências ímpares perpendiculares ao mesmo, a tolerância funcional adotada será de três graus. Como instalação patológica será considerada a partir de ângulos inferiores à 87º ou superiores a 93º em relação ao eixo das ordenadas y ou coordenadas x (90º). Para os alinhamentos onfálico, da coluna vertebral superior e inferior será utilizado o eixo das

abcissas x (90º). Para a fotointerpretação dos ângulos de Tales (Δ Tales) utilizaremos a seguinte fórmula de cálculo:

$$\Delta\ Tales = TD - TE$$

Quando o resultado da equação for positivo, ocorre uma inclinação do tronco/cintura escapular para a direita; quando negativo para a esquerda. O mesmo cálculo será aplicado para definir a relação Cabeça – Ombro e Cabeça – Maléolo, definindo a ocorrência de uma rotação do segmento avaliado, utilizando as seguintes fórmulas:

$$\Delta\ RCO = CO_d - CO_e\text{, onde}$$

COd = Cabeça-Ombro direita

COe = Cabeça-Ombro esquerda

$$\Delta\ RCM = CM_d - CM_e\text{, onde}$$

CMd = Cabeça-Maléolo direita

CMe = Cabeça-Maléolo esquerda

Para o cálculo do ângulo de gibosidade, utilizaremos a seguinte fórmula:

$$\Delta\ G = \Delta\ Gd - \Delta\ Ge\text{, onde}$$

Gd = Gibosidade direita

Ge = Gibosidade esquerda

Os dados oriundos destas avaliações, mais os dados de identificação serão transcritos para uma Ficha de Avaliação e digitados no Programa EPIINFO 6.04d. Para minimizar os erros de digitação, serão realizadas duas entradas independentes para posterior validação. Após a primeira limpeza dos dados, uma das digitações será convertida para o pacote estatístico SPSS 10.0, onde serão realizadas as análises.

Inicialmente, proceder-se-á a uma análise univariada, onde serão verificadas a amplitude e a consistência das variáveis e obtidas medidas de tendência central e dispersão. Os resultados positivos serão registrados e comparados às medidas radiológicas para obtenção dos indicadores de sensibilidade, especificidade, valores preditivos positivos e negativos da fotogrametria em comparação com o exame radiológico.

Cronograma

ATIVIDADE	1	2	3	4	5	6	7	8	9	10	11	12
1. Revisão de Literatura	X	X	X	X	X	X	X	X	X	X	X	X
2. Seleção e treinamento dos entrevistadores				X								
3. Estudo piloto				X								
4. Coletas de dados (fotos + RX)					X	X	X					
5.Processamento e análise dos dados								X	X	X		
6. Elaboração do artigo final									X	X	X	

- O mês 1 corresponde ao mês de aprovação do Projeto.

Orçamento

DESCRIÇÃO	QUANTIDADE	VALOR UNITÁRIO	VALOR TOTAL
Material de consumo: Papel, CD-Rom, etiquetas, canetas e lápis, fita crepe, memória para máquina fotográfica			1.000,00
Serviços de Terceiros e Encargos			
Vales-transporte	2800	1,30	3.640,00
Reprodução de instrumentos	2800	0,07	196,00
Exames radiológicos	650	40,00	26.000,00
Material Permanente			
Câmera Digital	2	1.200,00	2.400,00
Tripé fotográfico	2	50,00	100,00
Simetrógrafo	2	250,00	500,00
Estadiometro	2	280,00	560,00
Regulador de nível	2	15,00	30,00
Micro-computador completo	1	2.500,00	2.500,00
Impressora Jato de Tinta	1	600,00	600,00
TOTAL			R$ 37.526,00

Referências

Amendt L, Ause-Ellias K, Eybers J, Wadsworth C, Nielsen D, Weinstein S. Validity and reliability testing of the Scoliometer. *Physical Therapy* 1990; 70:108-17.

Barcia A, Barcia J. Escoliosis estructural idioatica y otras alteraciones esqueléticas em escolares de los nieveles primário y secundário de la ciudad de Portoviejo. *Educación Médica Continuada*, 1996; 53:17-24.

Berme N, Capozzo A. Biomechanics of Human Movement: Application in Rehabilitation, Sport and Ergonomics. *Bertec Corporation* 1990, USA.

Bishara S, Cummins D, Jorgensen G, Jakobsen J. A computer assisted photogrammetric analysis of the tissue changes after orthodontic treatment. Part I:methodology and reliability. *American Journal of Orthodontics and Dentofacial Orthopedics*, 1995; 107:633-39.

Boenick U, Nader M. Gangbildanalyse. Stand der Mebtechnik und Bedeutung für die Orthopädie-Technik.*Internationalers Symposium Gangbildanalyse.* 1991, Mecke Druck und Verlag, Berlim.

Bremberg S, Nilson-Berggren B. Shool screening for adolecent idiopathic scoliosis. *Journal Pediatric Orthopedics* 1986; 6:564-68.

Brenzikoter R, Barros R, Filho E, Toma E, Bordini L. Alterações do dorso e coluna durante a marcha. *Revista Brasileira de Biomecânica*, 2000:21-26.

Bunnell W, Delaware W. An objective criterion for scoliosis screening. *Journal Bone Joint Surgery* 1984; 66-A:1381-87.

Burwell R, James N, Johnson F, Webb J, Wilson Y. Standardised trunk asymmetry scores. A study of back contour in healthy schoolchildren. *Journal Bone Joint Surgery [Br]* 1983; 65:452-63.

Cheung J, Wever D, Veldhuizen A, Klein J, Verdonck B, Nijlunsing R, Cool J, Van Horn J. The reliability of quantitative analysis on digital images of the scoliotic spine. *European Spine Journal* 2002; 11:535-542.

Chockalingam N, Dangerfield P, Giakas G, Cochrane T, Dorgan J. Computer-assisted Cobb measurement of scoliosis. *Spine* 2002; 11:353-57.

Daruwalla JS, Balasubrmanian P. Moiré topography in scoliosis:its accuracy in detecting the site and size of the curve. *Journal Bone Joint Surgery [Br]* 1985; 67:211-3.

Diard F, Chateil JF, Hauger O, Mionard M, Ducou-Lepointe H. Imagerie dês scolioses de l'enfant et de l'adolescent. *Journal Radiology* 2002; 83:1117-1139.

Karachalios T, Sofianos J,Roídis N,Sapkas G, Korre D, Nikolopoulos K. Ten-year follow-up evaluation of a School Screening Program for Scoliosis. *Spine* 1999; 22:2318-24.

Kondo T, Uhlig T, Pemberton P, Sly P. Laser monitoring of chest wall displacement. *European Respiratory Journal*, 1999,10:1865-69.

Lonstein J, Carlson J. The prediction of curve progression in untreated idiophatic scoliosis during growth. *Journal Bone Joint Surgery Am* 1984;66:1061-71.

Marques A. Escoliose tratada com reeducação postural global. *Revista de fisioterapia da Universidade de São Paulo* 1996; 1-2:65-68.

Miramand Y. Princípios e técnica de reeducação tridimensional da escoliose idiopática debutante. *Revista Coluna Fisioterápica* 2001; 1:2-8.

Morrissy R. School screening for scoliosis. Spine 1999; 24:2584-91.

Mota J. A postura como fator de observação na escola. *Revista Brasileira de Ciência e Movimento* 1991; 5:36-40.

Nachemson A, Petersen L. Scoliosis Research Society. Effecttiveness of treatment with a brace in girls who have adolescent idiopathic scoliosis. *Journal Bone Joint Surgery [Am]* 1995; 77:815-21.

Neto C, Pawlowski C, Dirani M, Camargo R, Boschio L Mothes F. Prevalência de escoliose em uma escola da periferia da cidade de Porto Alegre. *Pesqui. Méd.* (Porto Alegre) 1999; 33:31-3.

Nunez R, Vázquez P. Factores escolares predisponentes em la escoliosis idiopatica. *Revista Cubana Pediatria* 1988; 60:708-19.

Perdriolle R. Escoliose seu estudo tridimensional. São Paulo: *Andrei* 1985, Brasil.

Richards J. The measurement of human motion: a comparison of commercially available systems. *Human Movement Science* 1999; 18:589-602.

Ricieri D. Validação de um protocolo de fotogrametria computadorizada e quantificação angular do movimento tóraco-abdominal durante a ventilação tranqüila. 2000. Dissertação (Mestrado em Fisioterapia). Uberlândia: Centro Universitário do Triângulo/UNIT.

Salate, A. Mensuração da gibosidade em escoliose. Fisioterapia Brasil 2003; 5:360-63.

Greiner K. Adolescent idiopathic scoliosis: radiologic decision-making. *American Family Physician* 2002; 65:1817-22.

Stokes I, Moreland M. Measurement of the shape of the surface of the back in patients with scoliosis. *Journal Bone Joint Surgery [Am]* 197; 69:203.

Thulbourne T, Gillespie R. The hib hump in idiopathic scoliosis: measurement, analysis and response to treatment. *Journal Bone Joint Surgery* 1976; 58-B:64-71.

Torell G, Nordwall G, Nachenson A. The changing pattern of scoliosis treatment due to effective screening. *Journal Bone Joint Surgery [Am]* 1981; 63:337-41.

Turner-Smith A, Harris J, Thomas D. International assessment of back shape and analisys and analisys using ISIS. In:Stokes A, Pekelsky J, Moreland M, eds. Surface Topography and Spinal Deformity. *Stuttgart: Gustav Fischer Verlag*, 1987:153-61.

U. S. Preventive Services Task Force. Guide to clinical preventive services. 2d ed. *Baltimore:Williams & Wilkins*, 1996:517-29.

Velezis M, Sturm P, Cobey J. Scoliosis screening revisited: findings from the District of Columbia. *Journal of Pediatric Orthopedics* 2002; 22:788-91.

Woltring H. One hundred years of photogrametry in biolocomotion. *In proceding of the Symposium on Biolocomotion: A Century of Research Using Moving Picture*, 1989, Formia, Italy.

TERMO DE CONSENTIMENTO

Estamos realizando uma pesquisa sobre problemas de coluna em adolescentes de Pelotas, intitulada "Uso da fotogrametria computadorizada para avaliação da coluna dos alunos nas escolas". O estudo faz parte do Mestrado em Saúde e Comportamento da Universidade Católica de Pelotas. Para os objetivos da pesquisa precisamos fazer dois exames em seu filho(a):

1) um exame realizado na própria Escola, em horário normal de aula, quando a postura de seu filho (sua filha) será fotografada por um pesquisador nos meninos e uma pesquisadora nas meninas, para que não haja nenhum tipo de constrangimento para o adolescente.

Para que não fique dúvida sobre a intenção da pesquisa, a coleta da imagem será na presença de um(a) professor(a) ou funcionário(a) da escola.

Para este exame, seria importante a participação de pais ou responsáveis, pois é necessário que o adolescente realize o exame da postura com calção (para meninos) e biquíni ou short com mini blusa (meninas).

2) um Raio-X de toda a coluna de costas e de lado, a ser realizado no Hospital Universitário São Francisco de Paula. Para a realização deste exame, a equipe da pesquisa estará fornecendo vales-transporte para o aluno e um responsável. Após o resultado do exame de Raio-X, será fornecido o laudo aos pais.

Se for detectado algum problema mais sério nos exames em seu filho (a), o mesmo será encaminhado para acompanhamento e tratamento médico junto a serviço especializado do Sistema Único de Saúde.

Autorizo o(a) aluno(a) _____ a realizar os exames acima.

Pelotas, ____ de _____ de 200___ .

_____

Assinatura

Caso não autorize, por favor, poderia nos informar o motivo?

_____

SALIENTAMOS QUE A PARTICIPAÇÃO DE SEU FILHO(A) É MUITO IMPORTANTE PARA QUE POSSAMOS PROPOR AÇÕES DE PREVENÇÃO DE DESVIOS DE COLUNA DURANTE A FASE DE CRESCIMENTO.

FICHA DE AVALIAÇÃO	
DATA: __ __/ __ __/__ __	HORA: __ __ hs e __ __ min.
NOME DO ENTREVISTADOR:__ __ __ __ __ __ __ __ __	
NOME DO COLETADOR DAS IMAGENS:__ __ __ __ __ __ __ __ __	

IDENTIFICAÇÃO	Numero __ __ __
NOME:	
SEXO: (1) Masculino (2) Feminino	Sexo __
DATA NASC: __ __ / __ __/ __ __ __ __	DN __ __ / __ __/ __ __ __ __
DATA DA MENARCA: ____ a ____ m (se menina)	Menano __ __ Menmes __ __
ALTURA EM PÉ__ __ __ cm	Altpe __ __ __
ALTURA SENTADO: __ __ __ cm	Altsent __ __ __
Escola: (1) Estadual (2) Municipal (3) Particular	Escol __
Escola:	
FOTOINTERPRETAÇÃO-PLANO AP	
Nivelamento de ombros:	NOA __ __ , __
Alinhamento onfálico:	AOA __ __ , __
Nivelamento de Pelve anterior	NPA __ __ , __
Nivelamento dos Joelhos	NJA __ __ , __
FOTOINTERPRETAÇÃO-PLANO PA	
Nivelamento das Escápulas	NEP __ __ , __
Alinhamento Coluna Vertebral Superior	ACS __ __ , __
Alinhamento Coluna Vertebral Inferior	ACI __ __ , __
Ângulo de Tales:D E	ATD __ __ , __ ATE __ __ , __
Nivelamento Posterior de Pelve	NPP __ __ , __
FOTOINTERPRETAÇÃO-PLANO LATERAL	
Relação Cabeça - Ombro:D E	COD __ __ , __ COE __ __ , __
Relação Cabeça - Maléolo:D E	CMD __ __ , __ CME __ __ , __
Plano torácico-lordose cervical	PTLC __ __ , __
Plano torácico-lordose lombar	PTLL __ __ , __
GIBOSIDADE	
Localização: (1) Dorsal (2) Lombar	Local __

Lado: (1) Direito (2) Esquerdo	Lado __
Ângulo de Gibosidade: D E	AGD__ __ , __ AGE__ __ , __
PARECER FINAL	
Escoliose:(1) lombar esquerda (2) lombar direita (3)dorsal direita (4) dorsal esquerda (5)dupla curvatura maior	Inter __
Gibosidade (1) sim (2) não	Gibo __
Lateral: (1)Dorso Cavo (2) hipercifose dorsal (3) hiperlordose lombar	Lat __
EXAME RADIOLÓGICO 1	
Escoliose: (1) lombar esquerda (2) lombar direita (3) dorsal direita (4) dorsal esquerda (5)dupla curvatura maior	Rxlocal1 __
Ângulo Cobb	Cobb1 __ __
Rotação Específica	Rotesp1 __ __
Cifose dorsal:ângulo Cobb	Cifocob1 __ __
Sinal de Risser: (1)grau 0 (2) grau 1 (3) grau 2 (4) grau 3 (5) grau 4 (6) grau 5	Risser1__
Ângulo ílio-lombar	AIL1 __ __
EXAME RADIOLÓGICO 2	
Escoliose: (1) lombar esquerda (2) lombar direita (3) dorsal direita (4) dorsal esquerda (5)dupla curvatura maior	Rxlocal2 __
Ângulo Cobb	Cobb2 __ __
Rotação Específica	Rotesp2 __ __
Cifose dorsal:ângulo Cobb	Cifocob2 __ __
Sinal de Risser: (1)grau 0 (2) grau 1 (3) grau 2 (4) grau 3 (5) grau 4 (6) grau 5	Risser2__
Ângulo ílio-lombar	AIL2 __ __

ANEXO (FIGURAS ILUSTRATIVAS)

Mensuração do ângulo Cobb.

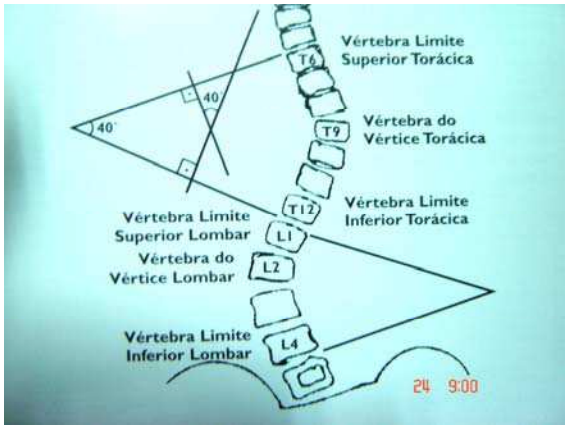

Colocação dos marcadores de superfície nos pontos anatômicos da superfície corporal.

Modelo das análises angulares.





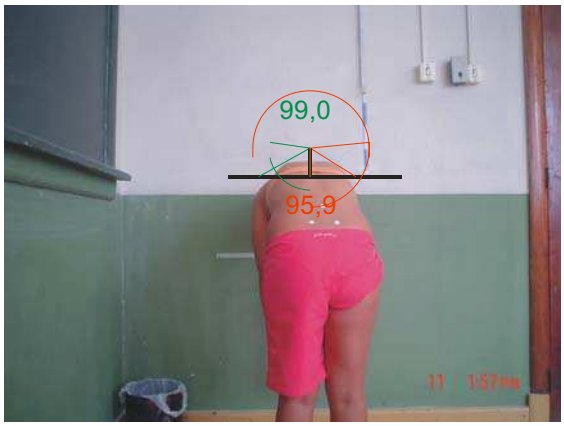

273

ARTIGO

VALIDADE DA FOTOGRAMETRIA COMPUTADORIZADA NA DETECÇÃO DE ESCOLIOSE IDIOPÁTICA ADOLESCENTE

DETECÇÃO PRECOCE DE ESCOLIOSE IDIOPÁTICA ADOLESCENTE

Marcelo B. DÖHNERT[1]

Elaine TOMASI[1]

[1] Mestrado Saúde e Comportamento - Universidade Católica de Pelotas - UCPel

Correspondência para: Marcelo B. DÖHNERT. Rua Almirante Barroso, 1499.
96.010-180 Pelotas, RS, Brasil.

Resumo

Introdução e Objetivos. A escoliose idiopática adolescente (EIA) é uma alteração tridimensional da coluna vertebral. Sua etiologia é desconhecida, e seu início ocorre no início da puberdade, tendo sua progressão associada ao estirão de crescimento. A análise angular de movimento e postura corporal através da imagem estática, conhecida como fotogrametria permitiria ao fisioterapeuta quantificar e qualificar sua avaliação da postura/movimento corporal. Este estudo foi realizado para avaliar a validade e confiabilidade deste instrumento na detecção da EIA no exame escolar. **Sujeitos:** Alunos de 5ª a 8ª série do ensino fundamental das redes pública e particular de Pelotas. **Métodos.** Estudo transversal de base escolar com coleta de imagem digital e exame radiográfico em postura antero-posterior e perfil. A sensibilidade e especificidade da fotogrametria foram verificadas utilizando três e dois graus de margem para desnivelamento da superfície corporal. **Resultados.** 314 alunos realizaram a fotogrametria computadorizada nas escolas. Destes, 224 também realizara o exame radiológico padrão. A prevalência de escoliose idiopática adolescente encontrada neste estudo foi de 4,5% (n=10), sendo oito meninas e dois meninos, com média de 13,3º Cobb, média de 1,1 para rotação vertebral (Nash-Moe), 29,5º Cobb para cifose dorsal, 3,6º para ângulo íleo-lombar e sinal de Risser em 1,6. Para três graus, a sensibilidade foi de 21,4% e a especificidade de 90,7%. Utilizando dois graus a sensibilidade foi de 50% e a especificidade de 61,2%. Com base nestes resultados, verificou-se que a fotogrametria computadorizada não pode ser realizada como *screening* para detecção de escoliose nas escolas.

Palavras-chave: Escoliose Idiopática, Fotogrametria, Postura, Fisioterapia.

Abstract

Introduction and aims: Adolescent Idiopathic Scoliosis (AIS) is a three-dimensional alteration of the spine. Its etiology is unknown, and it starts at the beginning of puberty, and its progression is associated to the growth spurt. The movement angular analysis and the body posture would allow the physiotherapist to quantify and qualify the body posture/movement evaluation through static image, which is known as photogrammetry. This study was carried out to evaluate the validity and reliability of this instrument for the AIS detection in school exam. **Subjects:** fifth and eighth grade-students of elementary teaching at public and private schools from Pelotas. **Methods:** a cross-sectional study of school basis with digital image collection and radiographic exam in anteroposterior posture and profile. The sensitivity and the specificity of the photogrammetry were verified using three and two degrees of margin for the body surface inclination. **Results:** 314 students accomplished the computerized photogrammetry at the schools. Among them, 224 also accomplished the pattern radiological exam. The prevalence of adolescent idiopathic scoliosis found in this study was 4.5% (n=10), eight were girls and 2 were boys, with the average Cobb at 13.3º, average of 1.1 for vertebral rotation (Nash-Moe), dorsal kyphosis at 29.5º Cobb, iliolumbar angle at 3.6° and signs of Risser at 1.6. For three degrees, the sensitivity was 21.4% and the specificity was 90.7%. The sensitivity was 50% and the specificity was of 61.5% when two degrees were used. Based on these results, it was verified that the computerized photogrammetry cannot be accomplished as *screening* to detect scoliosis at schools.

Key words: Idiopathic Scoliosis, photogrammetry, posture, physiotherapy.

Introdução

A escoliose idiopática adolescente (EIA) é uma alteração tridimensional da coluna vertebral, com três componentes principais: lordose, torção em seu próprio eixo e inclinação lateral. Sua etiologia ainda é desconhecida, e seu início ocorre na puberdade, tendo o seu grande momento de progressão associado ao estirão de crescimento. A prevalência de escoliose em adolescentes varia de 1 a 3% da população[1,2], sendo as meninas afetadas mais que os meninos numa proporção de aproximadamente quatro para um[2]. Vários fatores associados têm sido correlacionados com a progressão da curvatura[3], como a presença de dupla curvatura, alta magnitude da curvatura, menos idade ao diagnóstico, diagnóstico antes da menarca, baixo sinal de Risser e gênero feminino.

A grande maioria das EIA são assintomáticas antes de atingirem altas angulações, normalmente acima de 40º Cobb. Os principais sintomas relatados têm sido: dor, deformidade estética progressiva, diminuição da função pulmonar e doença pulmonar restritiva[2]. Neste momento, o tratamento cirúrgico passa a ser indicado. Além disso, os mesmos autores têm referido a ocorrência de problemas sociais e psicológicos em portadores de EIA com curvaturas superiores a 40º Cobb.

Os esforços para detecção precoce da escoliose aumentam em três vezes o número de pacientes tratados conservadoramente, diminuindo o percentual de pacientes que necessitam cirurgia[4].

O método de Cobb, através da avaliação radiográfica, continua como medida de padrão clínico para avaliar a magnitude da escoliose[5]. Neste, traça-se uma linha tangenciando o bordo superior da vértebra limite superior e outra tangenciando o bordo inferior da vértebra limite inferior da curvatura. Após, traça-se duas linhas perpendiculares e o ângulo formado no encontro destas duas linhas perpendiculares denomina-se ângulo Cobb.

Outros métodos não radiológicos têm sido utilizados na tentativa de detectar precocemente a EIA entre escolares. Amendt *et al*[6] utilizaram o Escoliômetro®, instrumento criado em 1984 por Bunnell para mensurar assimetrias ou rotação axial do tronco. Velezis *et al* [2] utilizaram o teste de Adams – *foward bend test* (FBT) com uma flexão anterior da coluna vertebral, observando gibosidade nas costas em decorrência da

torção vertebral. Thulbourne e Gillespie[7] e Burwell *et al* [8] registraram o contorno da forma das costas através do "gibograma"[1,2]. Turner-Smith *et al*[9] propuseram um sistema integrado de formar imagem (ISIS), enquanto que Stokes e Moreland[10] usaram uma estereografia Raster no estudo das anormalidades da forma das costas.

Nos últimos anos, vários autores têm questionado os modelos existentes de exames para escoliose em escolares[1,2,3]. Embora a radiografia convencional identifique as deformidades da coluna, seu uso no exame escolar básico não é recomendado. O risco de exposição da criança à radiação e os altos custos justificam as tentativas de desenvolver outros métodos de detecção e documentação da escoliose.

Há alguns anos, fisioterapeutas e outros profissionais da área do movimento humano têm se dedicado à cinemática, assim denominada a análise angular de movimento e postura corporal através da imagem[11,12,13,14]. A reconstrução angular estática e dinâmica permite ao fisioterapeuta quantificar e qualificar sua avaliação da postura e do movimento corporal com uma margem de erro extremamente pequena[11,12,13]. Quando consideradas isoladamente, as imagens ou fotogramas podem ser analisadas através do que se convencionou denominar de fotogrametria. A avaliação da escoliose através da fotogrametria computadorizada pode permitir realizar a análise da forma do dorso da criança, determinar as deformidades, quantificar em graus os desnivelamentos encontrados nesta análise e ser uma ferramenta útil para o exame escoliótico[14].

Assim, o propósito deste estudo foi investigar a validade e confiabilidade da fotogrametria computadorizada no exame escolar para detecção precoce de escoliose idiopática adolescente. Além disso, também se pretendeu determinar a validade da cinemática angular como exame diagnóstico e analítico para escoliose, comparado ao exame radiológico e estabelecer uma validação cruzada entre as medidas angulares pelo protocolo de superfície, através da cinemática angular, *versus* ângulo Cobb, na imagem radiológica. As hipóteses foram de que, comparada ao exame radiológico convencional, a cinemática angular apresenta alta sensibilidade e especificidade e que existe uma correlação positiva e significativa entre a análise cinemática angular de superfície e o ângulo de Cobb.

Sujeitos e Métodos

Entre março e julho de 2005 foi realizado um estudo transversal de base escolar com alunos de 5ª a 8ª série do ensino fundamental das escolas da zona urbana de Pelotas, RS. A amostra foi calculada através do programa EPI-INFO, estimando-se a sensibilidade de 90% com uma margem de erro de 3,5 pontos percentuais, resultando em 279 alunos. Para uma especificidade estimada em 80%, com a mesma margem de erro, seriam necessários 492 adolescentes. Acrescentando-se 30% para perdas e recusas, seriam necessários 650 alunos. As escolas foram sorteadas a partir de uma lista com todas as escolas da zona urbana do município, num total de 20 escolas com ensino fundamental completo ou com as quatro séries finais, uma vez que seria necessária a inclusão de alunos no decorrer da maturidade esquelética. Para garantir representatividade de todos os alunos da população-alvo, as escolas foram estratificadas por tipo (pública – municipal e estadual – e privada). Foram inicialmente selecionados 650 alunos de oito escolas. Em cada escola foi sorteada uma turma de cada uma das quatro séries finais do ensino fundamental e 20 alunos por turma foram selecionados consecutivamente pela lista de chamada.

Seis entrevistadores foram recrutados entre alunos do 2º ano de graduação em Fisioterapia da Universidade Católica de Pelotas – UCPEL - e treinados para a realização dos exames fotogramétricos, além de semiologia e anatomia palpatória. Destes, três entrevistadores eram do sexo feminino, para realização de exames em meninas e dois eram do sexo masculino, para exames em meninos.

O projeto de pesquisa foi aprovado pelo Comitê de Ética do Hospital Santa Casa de Misericórdia de Pelotas.

Após a seleção dos alunos, foi enviado um termo de consentimento escrito aos pais ou responsáveis para a autorização da realização do exame fotogramétrico na escola e o exame radiológico no serviço especializado.

A coleta das imagens digitalizadas foi realizada nas escolas, em sala exclusiva, com boa iluminação natural e artificial, e com área física suficiente para a coleta da imagem digitalizada em ângulo perpendicular e a uma distância entre 1,80 e 2,40 metros do aluno examinado. Os marcadores de superfície foram colocados em pontos anatômicos, a partir dos quais foram delineados os nivelamentos da superfície corporal (Quadro 1). A coleta da imagem digitalizada foi realizada através de câmara fotográfica digital, com tripé

fotográfico e uso de nível para alinhamento da imagem, com auto-zoom e distância focal de 2,40 metros para a imagem nos planos antero-posterior (AP), póstero-anterior (PA) e lateral (direita e esquerda), e 1,80 metros para a imagem no plano póstero-anterior com flexão anterior de tronco. O ângulo de coleta de imagem foi de 90º, altura de 85cm do solo, considerando um grau de distorção de aproximadamente 1% para estes parâmetros. Os nivelamentos e alinhamento foram realizados através do *software* COREL DRAW 9.0.

Quadro 1. Pontos anatômicos e níveis de alinhamento da superfície corporal* utilizados para o exame fotogramétrico. Pelotas, RS, 2005.

Padrão	Pontos Anatômicos	Alinhamento / Nivelamento
Antero-posterior (AP)	Glabela; incisão jugular; bordo anterior do acrômio; apófise xifóide; cicatriz umbilical; espinha ilíaca antero-superior; tubérculo tibial anterior; cabeça do 3º metatarsiano.	Ombros: 90º ± 2 e 3º Onfálico - incisura jugular-cicatriz umbilical: 90º ± 2 e 3º Pelve: 90º ± 2 e 3º Joelhos: 90º ± 2 e 3º
Lateral (L)	Meato acústico externo; bordo lateral do acrômio; epicôndilo lateral do cotovelo; estilóide ulnar; grande trocânter do fêmur; côndilo lateral do fêmur; maléolo lateral do tornozelo.	Relação Cabeça – Ombro Relação Cabeça – Maléolo Plano torácico-lordose cervical Plano torácico-lordose lombar
Póstero-anterior (PA)	7ª vértebra cervical; ângulo inferior medial das escápulas; 9ª vértebra torácica; 5ª vértebra lombar; espinha ilíaca póstero-superior; linha poplítea; tubérculo calcâneo.	Escápulas: 90º ± 2 e 3º Coluna superior - T9 – C7- eixo das abcissas x: 90º ± 2 e 3º Coluna inferior –T9- L5 – eixo das abcissas x: 90º ± 2 e 3º Posterior de pelve 90º ± 2 e 3º Ângulo de gibosidade – *Adams*

* Propostos pelos autores para este estudo.

As imagens foram identificadas por data e hora da coleta, objetivando sua vinculação aos dados dos alunos.

Partiu-se da fundamentação biomecânica de que todas as referências anatômicas ósseas pares devem estar niveladas, isto é, formando uma paralela ao solo, e que as referências ímpares também devam estar alinhadas entre si, formando uma perpendicular ao solo. Como não foram encontrados na literatura revisada parâmetros de nivelamento da superfície corporal em fotogrametria, utilizou-se como medida de tolerância funcional dois

e três graus. A instalação patológica foi considerada a partir de ângulos inferiores a 88º e 87º ou superiores a 92º e 93º, respectivamente, em relação aos 90º dos eixos das ordenadas *y* ou coordenadas *x*.

A fotointerpretação dos ângulos de Tales (Δ Tales) utilizou a fórmula ***Δ Tales = TD – TE,*** onde TD=Tales direito e TE=Tales esquerdo. Quando o resultado da equação for positivo, ocorre uma inclinação do tronco/cintura escapular para a direita; quando negativo para a esquerda. O mesmo cálculo foi aplicado para definir a relação Cabeça – Ombro e Cabeça – Maléolo, definindo a ocorrência de uma rotação do segmento avaliado, utilizando as seguintes fórmulas: ***Δ RCO = COd – COe ,*** onde COd = Cabeça-Ombro direita e COe = Cabeça-Ombro esquerda; ***Δ RCM = CMd – CMe***, onde CMd = Cabeça-Maléolo direita e CMe = Cabeça-Maléolo esquerda.

Para o cálculo do ângulo de gibosidade, foi utilizada a seguinte fórmula: ***Δ G = Δ Gd – Δ Ge*** , onde Gd = Gibosidade direita e Ge = Gibosidade esquerda.

Já para a definição de medidas das curvaturas fisiológicas, utilizou-se as distâncias do plano torácico-lordose cervical e plano torácico-lordose lombar, onde plano torácico-lordose cervical é a distância (em mm) da linha que tangencia o ápice da cifose dorsal à linha que tangencia o ápice da lordose cervical. Já o plano torácico-lordose lombar é a distância (em mm) da linha que tangencia o ápice da cifose dorsal à linha que tangencia o ápice da lordose lombar.

A determinação de uma escoliose dorsal utilizou o alinhamento de coluna superior, nivelamento de ombro anterior e o nivelamento de escápulas posterior. Já para as escolioses da forma lombar, utilizou-se o alinhamento de coluna inferior, nivelamento de pelve anterior e nivelamentos de pelve posterior. As curvaturas dorsolombares e dupla curvatura foram classificadas na presença da combinação de todas as variáveis acima. O determinante para definir o lado foi o infra ou o supranivelamento das medidas de superfície anteriores.

Após a coleta das imagens todos os alunos foram encaminhados a um instituto de radiologia para a realização do exame radiológico padrão, ou seja, coluna vertebral total em plano póstero-anterior e lateral, ambos em ortostatismo. Neste, foram analisados as seguintes variáveis: localização (curvatura lateral ou não); tipo (funcional ou estrutural); ângulo de Cobb para desvio lateral e cifose dorsal; ângulo inicial da rotação específica vertebral (obtido através do método Nash-Moe); sinal de Risser (definido como a

quantidade de calcificação presente na apófise ilíaca que mede a progressiva ossificação desta associado ao fechamento do crescimento ósseo) e ângulo íleo-lombar. Aquelas curvaturas laterais com ângulo Cobb igual ou superior a 11º Cobb foram consideradas como verdadeiras escolioses. Escolares com curvaturas entre 5º e 10º Cobb foram classificados como propensos à progressão da curva e ao desenvolvimento de escoliose. Os exames radiológicos foram analisados por dois examinadores distintos e, havendo discordância em alguma das variáveis, um terceiro examinador foi solicitado para o parecer final.

Definiu-se sensibilidade como a porcentagem de pacientes com escoliose que também foram positivos na fotogrametria computadorizada, enquanto que a especificidade é a porcentagem de alunos radiografados sem escoliose e que também tiveram na fotogrametria seu teste negativo.

Resultados

Dos 492 alunos selecionados, 314 (63,8%) realizaram o exame fotogramétrico na escola e, destes, 214 (68,2%) compareceram ao exame radiológico. As perdas foram devidas à ausência de autorização dos pais ou responsáveis para a realização do exame fotogramétrico na escola e, em seguida, ao não comparecimento na clínica para o exame radiológico. A Tabela 1 apresenta a distribuição da amostra total e a que realizou o exame radiológico de acordo com o gênero, a idade e o tipo de escola. Pouco mais de metade dos alunos era do sexo masculino e a média de idade foi de 12,3 anos no exame escolar (d.p. =1,6), sem diferenças de idade entre os gêneros. Pouco menos da metade eram alunos da rede estadual de ensino, e os demais igualmente divididos entre rede municipal e escolas privadas de ensino. Das meninas examinadas pela fotogrametria nas escolas, 85 (59,4%) já haviam tido a 1ª menstruação, com média de idade de 11,8 anos (d.p.=1,2).

Dos 314 alunos examinados pela fotogrametria computadorizada nas escolas, 143 apresentaram algum tipo de escoliose (45,5%).

Nas médias das medidas de nivelamentos e alinhamento e sua distribuição por gênero, as diferenças nas medidas dos alinhamentos de coluna superior, inferior e o plano

torácico-lordose cervical foram estatisticamente significativos entre os dois grupos (Tabela 2).

Pelo exame radiológico, a prevalência total de escoliose foi de 12,5% (28/224), sendo 15 alunos do sexo feminino (53,6%) e de escoliose idiopática adolescente foi de 4,5% (10/224), sendo oito do sexo feminino, quatro vezes maior em meninas do que em meninos. Além disso, foram detectados 18 casos de escoliose funcional e 110 alunos com ângulo Cobb variando entre 5º e 10º, totalizando 138 curvaturas (Tabela 3).

A média de ângulo Cobb das escolioses idiopáticas encontradas ao exame radiológico foi de 13,3º Cobb, enquanto que para as funcionais foi de 12,5º Cobb. Já a média do ângulo Cobb para cifose dorsal foi de 30,3º, sendo 29,5º nas crianças com escolioses idiopáticas. O Sinal de Risser médio foi de 1,6, não apresentando variação para o grupo das escolioses idiopáticas (Tabela 4).

Do total das curvaturas, 77 localizaram-se na região dorsal, 49 na região lombar e 12 como dupla curvatura. A curvatura dorsal também predominou nas escolioses funcionais (13/18) e nas propensas (62/110). Para as escolioses idiopáticas, a localização predominante foi a lombar e a dupla curvatura (4/10). Analisando o lado da convexidade da curvatura, nas curvas da formal dorsal prevaleceu a lado direito (40/77). Já para as curvas da forma lombar prevaleceu o lado esquerdo (38/49).

A média do ângulo íleo-lombar foi de 3,6 graus quando observadas todas as escolioses idiopáticas adolescentes, e 2,4 nas escolioses funcionais. Isolando-se todas as escolioses de única curvatura lombar encontradas ao RX (n=9), a média de ângulo íleo-lombar foi de 4,1º, elevando-se para 4,5º quando analisadas somente as escolioses idiopáticas.

A Tabela 5 mostra os nivelamentos e alinhamentos da superfície corporal encontrados em cada tipo de curvaturas escolióticas e no grupo sem escoliose, onde se observa que, com exceção do alinhamento onfálico anterior e a simetria do ângulo de Tales, as demais medidas se mostraram ser nivelamentos fiéis do alinhamento corporal. Já a Tabela 6 mostra a média dos nivelamentos e alinhamento encontrados nos alunos com escoliose idiopática de acordo com a localização da curvatura. Nas escolioses dorsais (n=2) os maiores desnivelamentos ocorreram nos ombros, escápulas, alinhamento onfálico. Já nas escolioses lombares (n=4) os desnivelamentos ocorreram especialmente nos alinhamentos

de coluna (superior e inferior) e nivelamento de pelve anterior. Para as duplas curvaturas (n=4), houve maior desnivelamento nas escápulas (Tabela 6).

Observando-se as curvaturas fisiológicas no plano sagital através do plano torácico-lordose cervical e plano torácico-lordose lombar de todas as crianças que realizaram o RX, encontrou-se que, na mesma proporção em que aumenta o ângulo Cobb para cifose dorsal aumenta a distância nestes planos, conforme observado na Figura 1.

Utilizando três graus de assimetria como medida máxima para nivelamento da superfície corporal na fotogrametria, ao cruzar com os dados radiológicos, encontrou-se uma sensibilidade de 21,4% para todas as curvaturas escolióticas, sendo esta sensibilidade de 16,7% paras as escolioses funcionais e 30,0% para as estruturais. Ao utilizar como referência de medida dois graus, a sensibilidade elevou-se para 50,0%, sendo 61,1% para as funcionais e mantendo-se em 30,0% nas estruturais (Figura 2). Já a especificidade total foi de 88,8%, para o grupo sem escoliose foi de 90,7% e para os propensos foi de 87,3%. Reduzindo para dois graus a assimetria como medida máxima para nivelamento, se obteve uma especificidade total de 61,2%, para o grupo sem escoliose de 68,6% e para os propensos de 55,5%(Figura 3). O valor preditivo positivo foi de 16,0% (6/28) com três graus de medida de assimetria e elevou-se para 50,0% utilizando dois graus (14/28). Já o valor preditivo negativo foi de 97,0% e 90,0%, respectivamente utilizando três e dois graus como medida de assimetria da superfície corporal.

Discussão e Conclusão

O estudo apresenta resultados negativos quanto à utilização da fotogrametria computadorizada como exame para detecção de escoliose idiopática. Apesar das perdas terem sido expressivas tanto para a realização da fotogrametria quanto para o exame radiológico, estas não produziram diferenças nas características do grupo que prosseguiu o estudo. Uma das limitações deste estudo foi a utilização de seis examinadores diferentes para a coleta das imagens digitalizadas e colocação dos marcadores de superfície. Mesmo com um período significativo de treinamento destes entrevistadores, erros de medida interobservadores podem ter ocorrido. Entende-se necessário que o teste de exame deva ser realizado sempre pelo mesmo entrevistador, mas por uma questão ética optou-se por

entrevistadores do sexo feminino para as alunas e masculino para os alunos. Outra dificuldade foi a colocação dos marcadores de superfície em crianças obesas. Pode ter havido erro de medidas angulares pela dificuldade de marcar corretamente os pontos anatômicos devido ao aumento do tecido adiposo e pele.

A prevalência de escoliose idiopática adolescente, neste estudo, encontra-se dentro dos índices encontrados na literatura mundial, que varia de 2% a 4%. Como referido em outros artigos, as meninas apresentaram quatro vezes mais prevalência que os meninos. Não se verificou entre alunos que apresentaram escoliose o componente de extensão segmentar (lordose), em comparação às demais crianças estudadas, pois a média de ângulo Cobb para cifose foi de 30,3º para o grupo sem escoliose e 29,5º para o grupo com escoliose idiopática. As escolioses encontradas entre os alunos examinados foram todas de grau leve, com média de ângulo Cobb de 13,3º e a média de rotação vertebral foi de 1,1. Os alunos examinados eram imaturos esqueleticamente, com média de sinal de Risser de 1,6. A localização predominante nas idiopáticas foi dupla curvatura e lombar, seguida da dorsal. Já para as escolioses funcionais prevaleceram as da forma dorsal seguidas da lombar.

Analisando os resultados de sensibilidade, especificidade, valor preditivo positivo e valor preditivo negativo, em comparação com outros estudos encontrados na literatura, observou-se uma variação da especificidade e sensibilidade de acordo com o tipo de exame realizado e o critério de medida de nivelamento utilizado. Burwell[15] avaliou 102 crianças com escoliose com ângulo Cobb mínimo de 20º utilizando o Escoliômetro® para mensurar a rotação axial do tronco, encontrando uma sensibilidade que variou de 38% a 69% e especificidade variando de 84% a 96%. Já Howell *et al*[16] avaliaram 54 crianças com escoliose idiopática com ângulo Cobb inicial de 10º através da fotogrametria, *forward bend test* aplicado por fisioterapeutas e *forward bend test* aplicado por enfermeiros, encontrando 29%, 87% e 74% de sensibilidade e 81%, 42% e 49% de especificidade. Amendt *et al*[6] utilizaram o Escoliômetro® em 65 pacientes com escoliose idiopática de 20º a 30º Cobb, encontrando uma sensibilidade de 76% a 100% e uma especificidade de 54% a 90%.

Neste estudo a sensibilidade variou de 21% a 50%, sendo mais elevada utilizando dois graus como medida de desnivelamento (50%), enquanto que a especificidade variou de 61% a 89%, sendo superior utilizando três graus como medida de nivelamento (89%) (Tabela 7).

A utilidade clínica de um teste de exame não é determinada apenas pela sensibilidade e especificidade, mas também pelo seu valor preditivo. Embora estes dois indicadores sejam muito importantes, um teste de exame pode também fornecer avaliação clínica e informação diagnóstica. Os profissionais fisioterapeutas necessitam conhecer a probabilidade da fotogrametria computadorizada ser positiva ou negativa na presença ou não de escoliose. Aplicando-se este princípio, descobriu-se um valor preditivo positivo, ou seja, número de alunos com escoliose sobre o total de alunos com fotogrametria positiva tanto com ou sem escoliose (verdadeiros e falsos positivos), relativamente baixo, tanto com medida de nivelamento com dois (50%) e três graus (16%). No estudo realizado por Burwell[15], o valor preditivo positivo variou de 18% a 56%. Já no estudo de Lauland *et al*[17], que avaliou 195 crianças com escoliose e ângulo Cobb mínimo de 10º através da topografia Moiré e pelo *forward bend test*, o valor preditivo positivo variou de 18% (*forward bend test*) a 29% (topografia Moiré).

Inversamente, constatou-se um valor preditivo negativo extremamente alto, variando de 90% a 97%, significando a proporção de alunos sem escoliose sobre o total de alunos com fotogrametria negativa (verdadeiros e falsos negativos). Já os estudos de Lauland *et al* [17] e Amendt *et al*[6] encontraram valores preditivos negativos variando de 97% a 100% e 40% a 100%, respectivamente.

A fotogrametria computadorizada, neste estudo, utilizando tanto três como dois graus para nivelamento da superfície corporal, não se mostrou sensível e específica o suficiente para poder ser indicada isoladamente como "*screening*" escolar da escoliose idiopática adolescente. Parece que a utilização de dois graus de nível de medida de desnivelamento se mostrou mais confiável, visto que diminui sensivelmente a chance de não detectar uma criança com escoliose idiopática leve. Em comparação com outros estudos encontrados na literatura, a média de ângulo Cobb encontrado foi uma das mais baixas (5,5º Cobb), o que pode justificar, de certa forma, uma tendência à diminuição da sensibilidade. Acredita-se ser necessária a realização de outros estudos com curvaturas escolióticas maiores e coleta de imagem feitas pelo mesmo examinador para a constatação destes percentuais. Outro fator é o número de sujeitos examinados, já que este estudo apresentou o maior número de sujeitos examinados, e destes, apenas 4,5% apresentaram escoliose idiopática, todas na forma leve. A maioria dos estudos utilizou amostras menores

e apenas sujeitos com escolioses, com ângulo Cobb mínimo variando de 5º a 30º Cobb, o que parece limitar as implicações de previsão de exame a uma população geral de pessoas. Para detecção das curvas fisiológicas no plano lateral, o exame mostrou-se efetivo nesta população.

O objetivo do exame em escolares é identificar precocemente, ou seja, antes da progressão da curva e da maturidade esquelética, a escoliose. Tradicionalmente, os programas clássicos de exame escolar utilizam o teste de flexão anterior (*forward bend test*). A utilização da fotogrametria computadorizada permite quantificar os nivelamentos da superfície corporal não medidos pelo exame clínico subjetivo. Estes dados objetivos podem contribuir no incremento do monitoramento da progressão, estabilização ou redução da curva escoliótica ao longo da terapêutica e do crescimento ósseo, bem como é auxílio na documentação da curvatura.

Referências

1. Karachalios T, Sofianos J, Roídis N *et al*. K. Ten-year follow-up evaluation of a School Screening Program for Scoliosis. *Spine* 1999; 22:2318-24.

2. Velezis M, Sturm P, Cobey J. Scoliosis screening revisited:findings from the District of Columbia. *J Ped Ortho* 2002; 22:788-91.

3. Greiner K. Adolescent idiopathic scoliosis: radiologic decision-making. *American Family Physician* 2002; 65:1817-22.

4. Torell G, Nordwall G, Nachenson A. The changing pattern of scoliosis treatment due to effective screening. *J Bone Joint Surg [Am]* 1981; 63:337-41.

5. Chockalingam N, Dangerfield P, Giakas G *et al*. Computer-assisted Cobb measurement of scoliosis. *Spine J* 2002; 11:353-57.

6. Amendt L, Ause-Ellias K, Eybers J *et al*. Validity and reliability testing of the Scoliometer. *Physical Therapy* 1990; 70:108-17.

7. Thulbourne T, Gillespie R. The hib hump in idiopathic scoliosis: measurement, analysis and response to treatment. *J Bone Joint Surg* 1976; 58-B:64-71.

8. Burwell R, James N, Johnson F *et al*. Standardised trunk asymmetry scores. A study of back contour in healthy schoolchildren. *J Bone Joint Surg [Br]* 1983; 65:452-63.

9. Turner-Smith A, Harris J, Thomas D. International assessment of back shape and analisys and analisys using ISIS. In:Stokes A, Pekelsky J, Moreland M, eds. Surface Topography and Spinal Deformity. Stuttgart:*Gustav Fischer Verlag*, 1987:153-61.

10. Stokes I, Moreland M. Measurement of the shape of the surface of the back in patients with scoliosis. *J Bone Joint Surg [Am]* 197; 69:203.

11. Woltring H. One hundred years of photogrametry in biolocomotion. *In proceding of the Symposium on Biolocomotion: A Century of Research Using Moving Picture*, Formia, Italy, 1989.

12. Berme N, Capozzo A. Biomechanics of Human Movement: Application in Rehabilitation, Sport and Ergonomics. *Bertec Corporation*, USA, 1990.

13. Boenick U, Nader M. Gangbildanalyse. Stand der Messechnik und Bedeutung für die Orthopädie-Technik.*International Symposium Gangbildanalyse.* Mecke Druck und Verlag, Berlim,1991.

14. Ricieri D. Validação de um protocolo de fotogrametria computadorizada e quantificação angular do movimento tóraco-abdominal durante a ventilação tranqüila. Dissertação (mestrado em Fisioterapia). Uberlândia:Centro Universitário do Triângulo/UNIT, 2000.

15. Burwell RG. A Multicentre Study of Back-shape in School Children:A Progress Report-Positional Changes in Back Contour in Relation to a New Screening Test for Scoliosis. In Proceedings of the Scoliosis Research Society. South Hampton, Bermuda, September 21-25, 1986.

16. Howell J, Craig P, Dawe B. Problems in scoliosis screening. *Can J Public Health* 69:293-296, 1978.

17. Lauland I, Sojbjerg J, Horlycke. Moiré topography in school screening for structural scolisis. *Acta Orthop Scand* 53:765-768, 1982.

18. Sahlstrand T. The clinical value of Moiré topography in the management of scoliosis. *Spine* 11:409-417, 1986.

Tabela 1. Distribuição da amostra de escolares de acordo com o gênero, a idade e o tipo de escola. Pelotas, RS, 2005.

	n (total)	% (total)	n (Radiografia)	% (Radiografia)
Gênero				
Masculino	171	54,5	116	51,8
Feminino	143	45,5	108	48,2
Idade (anos)				
9 e 10	42	13,3	32	12,2
11	65	20,7	49	22,0
12	54	17,2	36	16,0
13	89	28,3	64	29,0
14	41	13,1	31	14,0
15 e 16	23	7,3	12	3,8
Tipo de escola				
Estadual	136	43,3	102	45,6
Municipal	73	23,2	61	27,2
Particular	105	33,4	61	27,2
Total	314	100,0	224	100,0

Tabela 2. Médias (desvio padrão) das medidas de nivelamentos e alinhamentos da superfície corporal por gênero. (n=314). Pelotas, RS, 2005.

	Masculino (Média e d.p.)	Feminino (Média e d.p.)	Total (Média e d.p.)
Nivelamento de Ombro Anterior NS	89,4º (1,8º)	89,4º (1,9º)	89,4º (1,9º)
Alinhamento Onfálico NS	89,8º (1,4º)	89,7º (1,5º)	89,8º (1,5º)
Nivelamento de Pelve Anterior NS	89,5º (2,4º)	90,0º (1,9º)	89,7º (2,1º)
Nivelamento de Joelho Anterior NS	89,7º (2,4º)	89,7º (2,7º)	89,7º (2,5º)
Nivelamento das Escápulas NS	89,5º (3,5º)	89,8º (3,4º)	89,6º (3,4º)
Alinhamento de Coluna Superior p=0,007	89,5º (2,1º)	90,2º (2,3º)	89,8º (2,2º)
Alinhamento de Coluna Inferior p=0,000	88,2º (1,9º)	89,2º (2,1º)	88,7º (2,1º)
Nivelamento de Pelve Posterior NS	88,9º (2,6º)	89,8º (2,0º)	89,9º (2,4º)
Ângulo de Tales (≠ entre dir. e esq.) NS	0,6º (0,5º)	0,5º (0,5º)	0,5º (0,5º)
Ângulo de gibosidade (≠ entre dir. e esq.) NS	0,3º (0,5º)	0,4º (0,5º)	0,4º (0,5º)
Plano torácico-lordose cervical p=0,007	84,9 mm (21,4mm)	78,5 mm (20,7mm)	82,0 mm (21,3mm)
Plano torácico-lordose lombar NS	50,7mm (17,2mm)	51,7mm (15,0mm)	51,2mm (16,2mm)

Tabela 3. Prevalências de escoliose em escolares de acordo com o exame radiológico. Pelotas, RS, 2005.

	Escoliose Idiopática		Escoliose Funcional		Propensos a desenvolver		Sem escoliose	
	n	%	N	%	n	%	n	%
Gênero								
Masculino	2	20,0	11	61,1	62	53,4	41	47,7
Feminino	8	80,0	7	38,9	48	46,6	45	52,3
Idade (anos)								
9 e 10	1	10,0	3	16,6	15	13,6	13	15,1
11	3	30,0	4	22,2	15	13,6	27	31,4
12	1	10,0	4	22,2	23	20,9	8	9,3
13	2	20,0	7	39,0	35	31,8	20	23,3
14	2	20,0	0	0	18	16,4	11	12,8
15 e 16	1	10,0	0	0	4	3,6	7	8,1
Tipo de escola								
Estadual	6	60,0	3	16,6	56	50,9	37	43,1
Municipal	0	0	7	39,0	20	18,2	34	39,5
Particular	4	40,0	8	44,4	34	30,9	15	17,4
Total	10	100,0	18	100,0	110	100,0	86	100,0

Tabela 4. Médias (desvio padrão) das medidas radiológicas. Pelotas, RS, 2005.

	Escoliose Idiopática (n=10)	Escoliose Funcional (n=18)	Propenso a Desenvolver (n=110)	Sem Escoliose (n=86)	Total (n=224)
Ângulo Cobb	13,3º (2,3º)	12,5º (1,9º)	7,16º (1,8º)	1,1º (1,5º)	5,5º (4,3º)
Rotação Vertebral (Nash-Moe)	1,1 (0,3)	0	0,26 (0,5)	0	0,3 (0,5)
Ângulo Cobb Cifose	29,5º (9,0º)	35,5º (11,5º)	31,8º (8,6º)	29,9º (9,7º)	30,3º (9,9º)
Ângulo Íleo-lombar	3,6º (2,0º)	2,4º (2,1º)	1,3º (1,5º)	1,2º (1,5º)	1,2º (1,5º)
Sinal de Risser	1,6 (1,7)	1,4 (1,8)	1,8 (1,8)	1,6 (1,8)	1,6 (1,8)

Tabela 5. Médias (desvio padrão) de nivelamentos e alinhamentos da superfície corporal encontrados na fotogrametria em crianças com exames radiológicos realizados. Pelotas, RS, 2005.

	Escoliose Idiopática (n=10)	Escoliose Funcional (n=18)	Propenso a Desenvolver (n=110)	Sem Escoliose (n=86)
Nivelamento de Ombro Anterior NS	88,6º (1,7º)	89,5º (1,6º)	89,1º (2,0º)	89,5º (1,7º)
Alinhamento Onfálico NS	89,1º (1,9º)	90,1º (1,6º)	89,5º (1,4º)	90,0º (1,7º)
Nivelamento de Pelve Anterior NS	91,0º (2,3º)	89,7º (1,8º)	89,6º (2,1º)	89,9º (2,1º)
Nivelamento de Joelho Anterior NS	88,5º (2,7º)	89,1º (2,5º)	89,8º (2,5º)	89,9º (2,4º)
Nivelamento das Escápulas NS	89,6º (4,0º)	89,7º (3,0)	89,4º (2,9º)	90,3º (3,8º)
Alinhamento de Coluna Superior NS	91,4º (1,7º)	89,4º (2,7º)	89,6º (2,0º)	89,9º (2,2º)
Alinhamento de Coluna Inferior NS	89,3º (2,1º)	88,0º (3,5º)	88,7º (1,9º)	88,8º (2,0º)
Nivelamento de Pelve Posterior NS	89,9º (2,3º)	90,2º (2,4º)	89,7º (2,3º)	90,1º (2,3º)
Ângulo de Tales (≠ entre dir. e esq.) NS	0,6º (0,5º)	0,4º (0,5º)	0,6º (0,5º)	0,5º (0,5º)
Ângulo de Gibosidade (≠ entre dir. e esq.) NS	1,9º (4,0º)	-0,4º (3,6º)	1,7º (3,7º)	-0,5º (3,2º)
Plano Torácico-lordose Cervical NS	82,1mm (22,9mm)	79,9mm (25,2mm)	83,9mm (22,1mm)	78,4mm (18,3mm)
Plano Torácico-lordose Lombar NS	53,5mm (14,2mm)	56,7mm (15,6mm)	53,3mm (15,4mm)	49,2mm (16,1mm)

Tabela 6. Médias (desvio padrão) de nivelamentos e alinhamentos da superfície corporal encontrados na fotogrametria entre as escolioses idiopáticas detectadas ao RX. Pelotas, RS, 2005.

	Escoliose Dorsal Direita (n=2)	Escoliose Lombar direita (n=1)	Escoliose Lombar esquerda (n=3)	Dupla Curvatura (n=4)
Nivelamento de Ombro Anterior	86,0º (1,1º)	88,1º	90,1º (0,9º)	89,0º (0,7º)
Alinhamento Onfálico	86,5º (1,3º)	90,1º	90,3º (2,2º)	89,2º (0,9º)
Nivelamento de Pelve Anterior	91,0º (2,3º)	89,7º	91,9º (3,0º)	89,9º (2,1º)
Nivelamento de Joelho Anterior	89,1º (0,3º)	84,5º	87,8º (4,3º)	89,9º (2,4º)
Nivelamento das Escápulas	87,7º (6,4º)	83,4º	89,7º (3,1º)	91,8º (3,2º)
Alinhamento de Coluna Superior	89,7º (2,1º)	92,8º	91,8º (1,6º)	91,5º (1,8º)
Alinhamento de Coluna Inferior	89,0º (0,2º)	92,1º	87,5º (1,6º)	90,1º (1,3º)
Nivelamento de Pelve Posterior	90,3º (4,8º)	87,7º	90,2º (0,7º)	89,9º (2,4º)
Ângulo de Tales (≠ entre dir. e esq.)	1,0º (0º)	1,0º	0,3º (0,6º)	0,5º (0,6º)
Ângulo de Gibosidade(≠ entre dir. e esq.)	1,0º (0º)	0º	1,0º (0º)	0,5º (0,6º)

Tabela 7. Resultados finais e comparativo do estudo com outros encontrados na literatura. Pelotas, RS, 2005.

	Sensibilidade (%)	Especificidade (%)	Valor Preditivo + (%)	Valor Preditivo – (%)
Nosso estudo	21 a 50	61 a 89	16 a 50	90 a 97
Burwell, 1986 (20º Cobb mínimo)	38 a 69	84 a 96	18 a 56	
Howell *et al*, 1978 (10º Cobb inicial)	29 a 74	42 a 81		
Amendt *et al*, 1990 (20º a 30º Cobb)	76 a 100	54 a 90		40 a 100
Sahlstrand, 1986 (5º Cobb mínimo)	97 a 99	57 a 64		
Lauland *et al*, 1982 (10º Cobb mínimo)			18 a 29	97 a 100

Figura 1. Média (mm) da distância dos planos torácico-lordose lombar e cervical em relação à medida do ângulo de Cobb. Pelotas, RS, 2005.

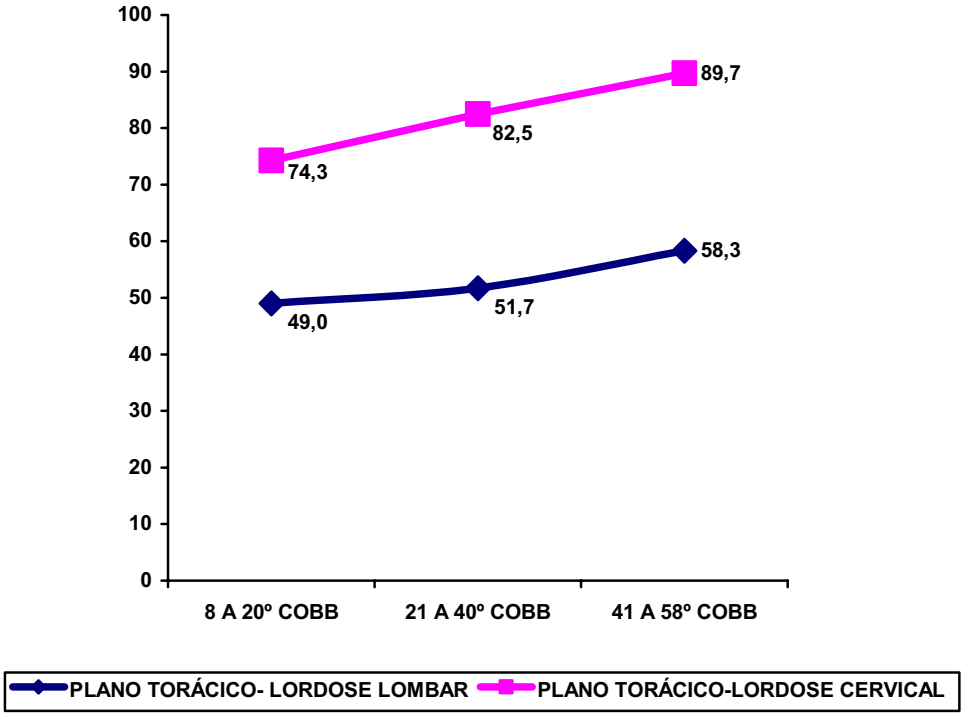

Figura 2. Sensibilidade (%) da fotogrametria computadorizada com nivelamentos de três e dois graus. Pelotas, RS, 2005.

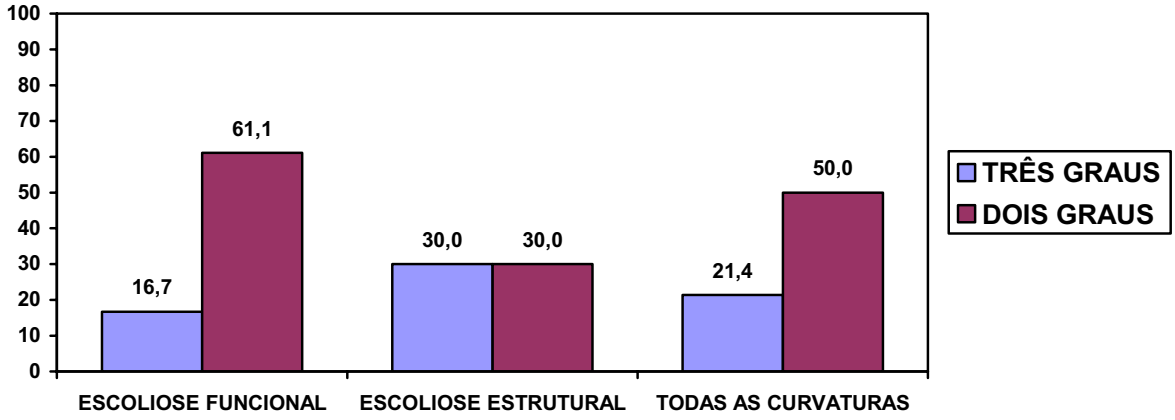

Figura 3. Especificidade (%) da fotogrametria computadorizada com nivelamentos de três e dois graus. Pelotas, RS, 2005.

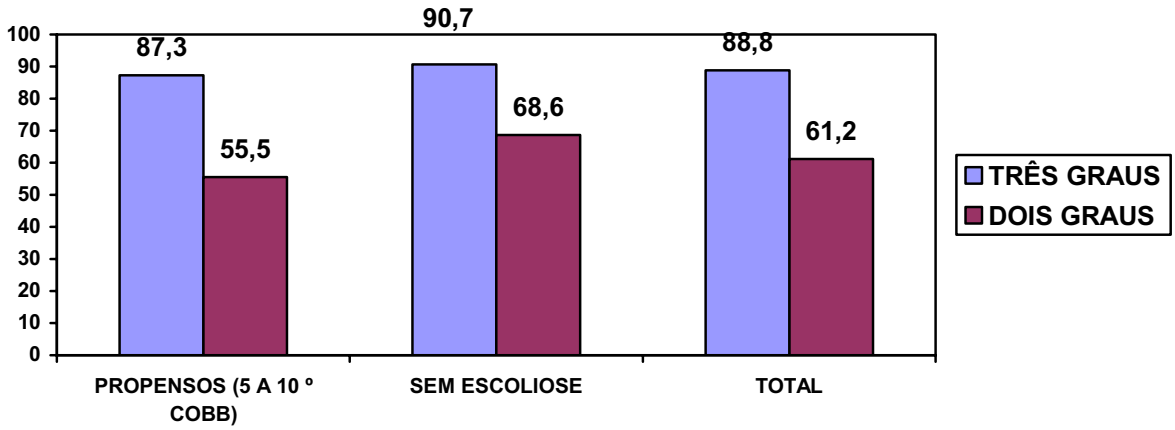

Livros Grátis

(http://www.livrosgratis.com.br)

Milhares de Livros para Download:

Baixar livros de Administração
Baixar livros de Agronomia
Baixar livros de Arquitetura
Baixar livros de Artes
Baixar livros de Astronomia
Baixar livros de Biologia Geral
Baixar livros de Ciência da Computação
Baixar livros de Ciência da Informação
Baixar livros de Ciência Política
Baixar livros de Ciências da Saúde
Baixar livros de Comunicação
Baixar livros do Conselho Nacional de Educação - CNE
Baixar livros de Defesa civil
Baixar livros de Direito
Baixar livros de Direitos humanos
Baixar livros de Economia
Baixar livros de Economia Doméstica
Baixar livros de Educação
Baixar livros de Educação - Trânsito
Baixar livros de Educação Física
Baixar livros de Engenharia Aeroespacial
Baixar livros de Farmácia
Baixar livros de Filosofia
Baixar livros de Física
Baixar livros de Geociências
Baixar livros de Geografia
Baixar livros de História
Baixar livros de Línguas

Baixar livros de Literatura
Baixar livros de Literatura de Cordel
Baixar livros de Literatura Infantil
Baixar livros de Matemática
Baixar livros de Medicina
Baixar livros de Medicina Veterinária
Baixar livros de Meio Ambiente
Baixar livros de Meteorologia
Baixar Monografias e TCC
Baixar livros Multidisciplinar
Baixar livros de Música
Baixar livros de Psicologia
Baixar livros de Química
Baixar livros de Saúde Coletiva
Baixar livros de Serviço Social
Baixar livros de Sociologia
Baixar livros de Teologia
Baixar livros de Trabalho
Baixar livros de Turismo