UNIVERSIDADE ESTADUAL PAULISTA

FACULDADE DE ODONTOLOGIA DE ARARAQUARA

Wagner Nunes de Paula

EFEITO DA ALTURA DA UNIÃO IMPLANTE/COMPONENTE PROTÉTICO SOBRE OS TECIDOS PERIIMPLANTARES. ESTUDO CLÍNICO E RADIOGRÁFICO EM CÃES.

ARARAQUARA - SP

2008

Livros Grátis

http://www.livrosgratis.com.br

Milhares de livros grátis para download.

UNIVERSIDADE ESTADUAL PAULISTA

FACULDADE DE ODONTOLOGIA DE ARARAQUARA

WAGNER NUNES DE PAULA

EFEITO DA ALTURA DA UNIÃO IMPLANTE/COMPONENTE PROTÉTICO SOBRE OS TECIDOS PERIIMPLANTARES. ESTUDO CLÍNICO E RADIOGRÁFICO EM CÃES.

Dissertação apresentada ao Programa de Pós-graduação em Periodontia da Faculdade de Odontologia de Araraquara, Universidade Estadual Paulista para obtenção do título de Mestre em Periodontia.

Orientador:
Profº Drº Elcio Marcantonio
Co-orientador:
Profº Drº Elcio Marcantonio Jr.

ARARAQUARA

2008

WAGNER NUNES DE PAULA

EFEITO DA ALTURA DA UNIÃO IMPLANTE/COMPONENTE PROTÉTICO SOBRE OS TECIDOS PERIIMPLANTARES. ESTUDO CLÍNICO E RADIOGRÁFICO EM CÃES.

COMISSÃO JULGADORA

DISSERTAÇÃO PARA OBTENÇÃO DO GRAU DE MESTRE

Presidente e Orientador: Prof. Dr. Elcio Marcantonio

2º Examinador: Prof. Dr. Walter Martins Junior

3º Examinador: Prof. Dr. Luis Antonio Borelli Barros

Araraquara, 28 de março de 2008.

DADOS CURRICULARES

Wagner Nunes de Paula

Nascimento	17 de maio de 1978
	Goiânia-Goiás
Filiação	Anardino Nunes de Paula
	Maria das Dores e Silva
1997-2001	Graduação
	Universidade de Ribeirão Preto
	Ribeirão Preto-SP
2002-2004	Especialização em Implantodontia
	FAEPO/FOAR-UNESP
	Araraquara
2006-2008	Curso de Pós-graduação em Odontologia
	Nível de Mestrado, Área de Concentração
	Periodontia, Faculdade de Odontologia
	de Araraquara, UNESP.

DEDICATÓRIA

Dedico este trabalho à minha família:

Especialmente aos meus pais, **Anardino Nunes de Paula e Maria das Dores e Silva**, a minha gratidão pelo esforço que tiveram na minha educação, formação como ser humano e pelo amor incondicional.

Às minhas irmãs **Sandra O. Nunes, Tânia O. N. Cruvinel e Viviane O. N. Ramos** pelo amor, companherismo e a participação em todos os momentos de alegria e tristeza.

À minha irmã **Rejane Nunes de Paula**, por ter partilhado os melhores anos da minha vida, nomeada como meu anjo da guarda, foi um exemplo de determinação.

Aos meus sobrinhos **Patrícia, Mauro, Ana Tereza, Matheus, Vinícius e Gustavo** por trazerem muita alegria à minha vida.

AGRADECIMENTOS ESPECIAIS

Ao **Prof. Dr. Elcio Marcantonio**, exemplo de ser humano, com competência, segurança, habilidade e dono de um enorme coração. Agradeço por ter me orientado e acolhido em sua família. Considero um grande previlégio a oportunidade da sua convivência.

Ao **Prof. Dr. Elcio Marcantonio Junior**, pela orientação neste estudo, pelo direcionamento da minha carreira, pela transmissão de conhecimentos. Agradeço também pela amizade e confiança.

Ao **Prof. Dr. Rodolfo Jorge Boeck Neto**, agradeço pela motivação, pela amizade, pela iniciação na implantodontia. Assim orientou meus caminhos, tornando minhas escolhas as melhores para meu futuro.

À **Marcela Daloia,** agradeço pelo carinho e companheirismo, tornando essa reta final mais fácil do que seria.

Ao amigo **Ricardo Andrés L Del Barrio**, obrigado pela imprescindível ajuda neste trabalho, se disponibilizando a todo momento. Sua amizade é muito valliosa.

Ao amigo **Rubens Spin Neto**, uma das pessoas mais solícitas que conheci e possuidor de grande conhecimento. Agradeço pela ajuda na análise estatística e pela amizade a todas as horas.

Ao amigo **Cláudio Marcantonio**, agradeço pela ajuda na ordenação e pelo apoio neste momento.

Ao colega **Fenando Salimon Ribeiro** e **Dra. Ana Emília F. Pontes** pelo conhecimento e desenvolvimento deste projeto, solucionando dificuldades. Muito obrigado pelo apoio e disponibilidade.

Aos meus amigos que fiz nessa pós-graduação **Romeu Bellon, Roberto Pessoa, Juliana Rico Pires, Débora Aline G. Silva, Gabriela Giro, Rafael Faeda, Ana Lúcia Roselino, Marina Montosa Belucci , Aline Viana, Eduardo Ishi, Rafael Sartori, Rafaela Melo, Roberta Batitucci, Rodrigo Cavassim, Sabrina Aquino e Yeon Jung Kim** agradeço a amizade e momentos de descontração.

AGRADECIMENTOS

À Faculdade de Odontologia de Araraquara, Universidade Estadual Paulista (UNESP), na pessoa de sua Diretora Profa. Dra. Rosemary Adriana Chiérici Marcantonio, e Vice-Diretor José Claudio Martins Segalla, por ter permitido o desenvolvimento desta pesquisa em suas instalações.

Ao Programa de Pós-graduação em Periodontia da Faculdade de Odontologia de Araraquara – UNESP, na pessoa de seu Coordenador Profa. Dra. Silvana Regina Perez Orrico, pela minha aceitação no quadro de alunos, e suporte na reaalização da pesquisa.

Aos professores do Programa de Pós-graduação em Periodontia da Faculdade de Odontologia de Araraquara – UNESP, Prof. Dr. Benedicto Egbert Corrêa de Toledo, Prof. Dr. Elcio Marcantonio Junior, Profa. Dra. Rosemary Adriana Chiérici Marcantonio, Profa. Dra. Gulnara Scaf, Profa. Dra. Silvana Regina Perez Orrico, Prof. Dr. José Eduardo Cezar Sampaio, Prof. Dr. Joni Augusto Cirelli, Prof. Dr. Carlos Rossa Junior, e Prof. Dr. Ricardo Samih Georges Abi Rached, pelo exemplo de competência e conhecimentos passados.

Às funcionárias da Faculdade de Odontologia de Araraquara – UNESP, Maria José da Silva Miquelon, Ana Cláudia Gregolin Costa Miranda, Maria do Rosário Bento Clemente, Regina Lúcia da Silva, Mara Cândida

Munhoz do Amaral, pela eíficiência, simpatia, amizade e prestatividade de sempre.

E à FAPESP (Fundação de Amparo à Pesquisa do Estado de São Paulo, Auxílio Pesquisa, Processo 04/08141-3), e à CAPES (Coordenação de Aperfeiçoamento de Pesssoal de Nível Superior, Bolsa de Mestrado) agradeço pelo apoio financeiro a esta pesquisa; e à empresa Conexão Sistema de Prótese Ltda., pelo fornecimento de implantes e componentes utilizados nesta pesquisa.

SUMÁRIO

Resumo.....10

Abstract.....12

1 INTRODUÇÃO.....14

2 REVISÃO DA LITERATURA.....17

3 PROPOSIÇÃO 25

4 MATERIAL E MÉTODO.....26

4.1 Material.....26

4.2 Método.....27

4.3 Análise Estatística.....40

5 RESULTADO.....42

6 DISCUSSÃO.....50

7 CONCLUSÃO.....59

8 REFERÊNCIAS.....60

9 ANEXOS.....63

Paula WN. Efeito da altura da união implante/componente protético sobre os tecidos periimplantares. Estudo clínico e radiográfico em cães [Dissertação de Mestrado]. Araraquara: Faculdade de Odontologia, Universidade Estadual Paulista; 2008.

RESUMO

O objetivo deste estudo foi avaliar as alterações dos tecidos periimplantares, ao redor de implantes instalados em diferentes profundidades em relação à crista óssea, e sob protocolos de reabilitação protética convencional e imediato. Cinco cães receberam trinta implantes, três por hemi-mandíbula (seis por cão), na região dos quatro pré-molares inferiores que foram extraídos 90 dias antes. Cada região foi divida pelos subgrupos *convencional* (protocolo convencional, instalação da prótese 120 dias após os implantes) e *imediato* (protocolo imediato, instalação da prótese 1 dia após a cirúrgia de implantes). Os implantes foram inseridos em três profundidades diferentes: *ao nível* (ao nível do rebordo ósseo), *-1 mm* (1 mm apicalmente à crista óssea) e *-2 mm* (2 mm apicalmente à crista óssea). Após acompanhamento por 45 dias da reabilitação instalada foi realizada avaliação clínica e radiográfica e, os dados foram analisados estatisticamente ($p < 0.05$). A posição do tecido marginal (PTM) não foi alterada pelo protocolo de instalação, e sim pelo nível de inserção da junção implante-conector protético (JIC) em relação a crista óssea (BC). A reabsorção da BC em função do nível de inserção de JIC foi relativamente

uniforme para os diferentes grupos. Estes achados sugerem cautela ao posicionar a JIC de implantes apicalmente à BC.

PALAVRAS-CHAVE:

Implantes dentários; prótese dentária; processo alveolar; modelos animais; estética dentária.

Paula WN. The effect of the implant/abutment junction height to the biologic width. Clinical and radiographic study in dogs [Dissertação de Mestrado]. Araraquara: Faculdade de Odontologia, Universidade Estadual Paulista; 2008.

ABSTRACT

The aim of the present study was to evaluate changes in tissues around dental implants inserted in different levels in relation to crestal bone (BC) under early and delayed loading conditions. Thirty implants were inserted in five mongrel dogs were used in this study, from which, the lower premolars were removed, and 90 days after, in one side, three dental implants were inserted (Delayed subgroup, implants installed 120 days before loading) in three different levels in relation to crestal bone (Bone Level, Minus1 and Minus2 groups), and three implants were inserted on remain ridge (Early subgroup, implants were loaded 48 hours after installed). The metallic prostheses were installed in both sides and preserved for 45 days. The clinical and radiographic analyses were performed. Data was submitted to statistics, under a 5% level of significance. The load conditions did not interfered on the position of marginal soft tissues (PTM), those changes evaluated because of the insert level of the implant-abutment junction (JIC) in to BC. The BC resorption was similar in all types of insertion levels of the implants. The present finds suggest caution on insertion of the implant in an apical position level in relation to BC.

KEY-WORDS:

Dental implants; dental prostheses; alveolar process; animals models; dental aesthetics.

1 INTRODUÇÃO

A princípio, o tratamento utilizando implantes osseointegrados visa apenas a funcionalidade, sendo a osseointegração um desafio a ser compreendido. E neste contexto, para aumentar a previsibilidade da osseointegração de implantes dentais, alguns critérios foram estabelecidos, dentre os quais, a estabilidade primária, a colocação de implantes em rebordo cicatrizado (implantação tardia) e a manutenção do implante sem prótese (carregamento tardio) por um período de pelo menos três a seis meses[1,6].

Buser et al.[7] (1998) reportaram que a colocação de implantes em alvéolos imediatamente após a extração dental (implantação imediata) é viável, o que reduziria o tempo total do tratamento. Este conceito foi confirmado histologicamente e histometricamente, em um estudo desenvolvido em animais por Shultes, Gaggl[29] (2001), no qual diferença estatisticamente significante não foi observada para implantes inseridos tardiamente ou imediatamente após a extração.

A evolução da Implantodontia permitiu que o princípio do carregamento imediato seja uma realidade. Esta mudança ocorreu devido às alterações na macroestrutura dos implantes, ao aprimoramento do tratamento de superfície e, ao melhor conhecimento e manejo das forças oclusais[8]. Experimentalmente, Piattelli et al.[24] (1998) observaram que implantes submetidos a carregamento imediato apresentavam maior

porcentagem de contato osso-implante, em comparação ao controle, não submetido a carregamento.

Henry, Rosenberg[13] (1994), avaliaram a viabilidade de um protocolo associando a implantação imediata ao carregamento imediato, o qual foi considerado bem sucedido por meio de avaliação clínica. Assim, com a evolução da ciência, o atual desafio da Implantodontia passa a ser a obtenção e manutenção da estética dos tecidos ao redor do implante.

Ao abordar a estética, é importante considerar que após a colocação de implantes, no caso de implantes de 2 estágios, há formação de novas distâncias biológicas[30]. Trata-se de um fenômeno fisiológico observado ao redor de dentes e implantes, sendo que a reorganização dos tecidos ao redor de implantes parece ser influenciada em longo prazo por fatores como: o posicionamento tridimensional do implante[28,30], o momento da extração dental em relação à instalação do implante[29] e; a escolha do tipo de implante e de prótese[9].

Sendo assim, Saadoun et al.[28] (1999), e Berglundh, Lindhe[4] (1996) abordam a possibilidade de submersão dos implantes dois a três milímetros abaixo da junção cemento-esmalte dos dentes vizinhos, para que um perfil de emergência mais favorável fosse adquirido em áreas estéticas, além disto, reportaram ser viável o posicionamento ainda mais apical. Hermmann et al.[14] (2000) e Hermmann et al.[15] (2001) observaram em estudos histométricos, que a margem gengival e as dimensões biológicas são influenciadas pela presença ou ausência do *microgap* (espaço entre a

plataforma do implante e o componente protético) e sua localização em relação à crista óssea. Para os autores, os resultados mais similares aos do dente natural foram os dos implantes não-submersos de estágio único. No referido estudo, os animais não receberam próteses, sendo assim, a influência do carregamento sobre implantes inseridos em diferentes níveis em relação à crista óssea ainda necessita ser estudada.

De acordo com relato de Garber et al.[9](2001), no caso de implantes unitários submetidos a implantação e carregamento imediatoo, o posicionamento mais apical do implante causa perda óssea que não afetam a altura dos tecidos moles. Assim, os tecidos ao redor do implante seriam mantidos em posição estética mais favorável, por possibilitar a realização de limites protéticos submucosos; a manutenção de uma textura e tonalidade tecidual em harmonia com o periodonto dos dentes adjacentes; a colocação de cicatrizadores com perfil de emergência; e o restabelecimento de uma linha gengival festonada, com presença de papilas[5].

A literatura científica consultada sobre essa linha de pesquisa permite-nos sugerir estudos para avaliar protocolos que utilizam implantação e carregamento imediato ou tardio, relacionados à colocação de implantes, com diferentes profundidades de inserção óssea, visando esclarecer as implicações do emprego dessas modalidades de tratamento para áreas edêntulas com indicação de implantes.

2 REVISÃO DA LITERATURA

Em seu estudo, Berglundh, Lindhe[4] (1996) avaliaram o comportamento do tecido periimplantar em regiões com pouca espessura gengival. Assim, em 6 cães beagles, realizaram 3 implantes de cada lado da mandíbula, um lado com o protocolo proposto por Bramnemark e do outro lado removeram a faixa de mucosa ceratinizada. Após um acompanhamento de 6 meses os cães foram sacrificados. Os autores observaram quantidade de tecido conjuntivo e epitélio juncional com valores maiores, porém estatisticamente não significante. Constatando maior reabsorção óssea em regiões com deficiência de mucosa ceratinizada, os autores sugeriram que a reabsorção óssea ocorre no sentido de permitir uma melhor inserção do tecido conjuntivo e epitélio juncional.

Moon et al.[19] (1999) realizaram um estudo em cães, para conhecer a composição do tecido conjuntivo de união ao implante osseointegrado. Instalaram 3 implantes por mandíbula canina, em 6 animais. Três meses após essa instalação, conectaram próteses e realizaram controle de placa por 6 meses até o sacrificio. As peças foram processadas para análise histológica. Na análise, os autores puderam verificar que o tecido mole periimplantar é composto por epitélio juncional em torno de 2mm de comprimento e 40 micrometros de largura, e por tecido conjuntivo constituindo a porção apical ao epitélio juncional e coronal a crista óssea alveolar adjacentes ao implante. Os autores a partir desse estudo, afirmaram

que a barreira tecidual rica em fibroblastos na porção mais próxima ao implante possui alto turn-over, e que esses fibroblastos têm função importante na manutenção do selamento tecidual.

Dando sequência aos estudos, Hermann et al.[14] (2000) realizaram um estudo em cães, com o objetivo de analisar o comportamento da distância biológica, em implantes de estágio único, sem carregamento e dois períodos diferentes de carregamento (6 e 15 meses). Em suas análises, os autores observaram a manutenção da distância biológica nos diferentes grupos, porém notando uma alteração no comportamento anatômico das estruturas que compõem o espaço biológico (profundidade de sulco, epitélio juncional e contato com tecido conjuntivo), notando uma redução da profundidade de sulco e um aumento do epitélio juncional no periodo de 15 meses em relação aos outros grupos. O contato de tecido conjuntivo foi reduzido nos grupos que receberam carregamento com próteses, em relação aos que não receberam carga. Os resultados mostraram similaridade ao comportamento de dentes naturais.

Em outro estudo em cães, Hermann et al.[15] (2001), avaliaram o efeito da presença ou ausência do *microgap e de* diferentes níveis apico-coronários dos mesmos em relação a crista óssea alveolar. Os autores concluiram que implantes de corpo único, sendo submersos ou não, mantém distância biológica semelhante a de dentes naturais, diferentemente de implantes de duas peças. Observando uma maior reabsorção da crista óssea em implantes de duas peças, os autores consideraram o design do

implante como fator de influência no comportamento periimplantar. Outro aspecto considerado nesse estudo, foi a presença de menor inflamação periimplantar em implantes de uma peça. Para implantes de duas peças, a manutenção do microgap em um nível mais coronal ajudou a conservar o espaço biológico com distância próxima a de dentes naturais.

Hermann et al.[16] (2001) realizaram outro estudo para avaliar a influência do tamanho do microgap e da possibilidade de movimentação do abutment. Implantes foram instalados não-submersos, tendo três grupos com diferentes *microgaps* e dois grupos para avaliar a micromovimentação, estando um desses grupos com a interface implante/componente soldada a laser. Os resultados não mostraram diferença entre os diferentes tamanhos de *microgaps*, porém foi constatada uma reabsorção maior das cristas ósseas dos implantes que tinham possibilidade de micromovimentação. Tais resultados levaram os autores a concluir que a ausência de movimentação é mais importante para a manutenção da crista óssea periimplantar que a adaptação implante/componente.

Com a intenção de avaliar o procedimento de carga imediata, Romanos et al.[27] (2001) realizaram uma comparação histológica entre implantes tardios e imediatos em região posterior de mandibula de macacos. Três implantes foram realizados em cada leito e suportados por próteses parciais fixas. Os resultados foram favoráveis para as duas técnicas, tanto em relação ao osso marginal, quanto aos tecidos moles peri-implantares.

Em relação ao comportamento longitudinal periimplantar, Wyatt, Zarb[32] (2002) acompanharam radiograficamente pacientes que receberam próteses parciais fixas suportadas por implantes. Através de radiografias com padronização preconizada por Pharoah, os autores verificaram maior perda óssea inicial na região de crista alveolar, em pacientes jovens, do gênero masculino, e pacientes com implantes suportando extensão distal (cantilever). A média de perda óssea no primeiro ano foi de 0.33mm, e posteriormente a esse período, não houve perda significativa (0,01mm).

Para analisar o comportamento de tecidos periimplantares em diferentes níveis de inserção de implantes em relação a crista óssea, Todescan et al.[31] (2002) instalaram 24 implantes em 4 cães, divindo-os em três grupos: grupo I, 1 mm acima, grupo II ao nível e grupo III 1 mm abaixo da crista óssea alveolar. Esses implantes obedeceram o protocolo tardio de dois estágios cirúrgicos, sendo os animais sacrificados 90 dias após a instalação dos cicatrizadores sem que fossem instaladas próteses nesses elementos. Ao realizar a estatística, os autores não observaram diferença significante entre os grupos para contato osso/implante, tamanho de epitélio juncional (1,67/ 1,93/ 2,78 mm) e tamanho de tecido conjuntivo (1,13/ 0,93/ 1,60 mm), exceto quando comparado grupos II e III para tecido conjuntivo. Os autores observaram a tendência de tecido conjuntivo e epitélio mais longos em implantes inseridos abaixo da crista óssea e não houve reabsorção óssea maior no grupo III.

Piattelli et al.[25] (2003) realizaram uma avaliação histológica em macacos, instalando implantes com carregamento tardio, carregamento imediato e implantes imediatos. Subdividindo os grupos em 1,0/2,0 mm acima da crista óssea, ao nível da crista óssea e 1,0/ 1,5 mm abaixo da crista óssea, com o objetivo de avaliar a importância do *microgap* em relação a reabsorção óssea da crista alveolar. Com os resultados obtidos, os autores sugeriram que afastar o *microgap* da crista alveolar pode reduzir a reabsorção óssea.

Nkenke et al.[21] (2003) realizaram um estudo para avaliar o contato osso-implante de implantes submetidos a carga imediata. Para isso, utilizaram 5 mini-porcos, instalando 5 implantes em um lado da mandibula, ferulizando 4 destes implantes imediatamente e deixando um como controle. Analizando por fluorescência a aposição de osso mineralizado, os autores constataram uma aposição óssea melhor nos implantes com carga imediata, porém os dados não foram estatisticamente significantes. Creditaram ainda, as perdas de implantes com carga imediata a forças excessivas e descontroladas, atribuindo parte do sucesso à ferulização de implantes.

Em um estudo radiográfico de implantes de estágio único realizados em mandíbula e maxila de humanos, Hartman, Cochran[12] (2004) avaliaram os pacientes com implantes em função de 6 meses até 5 anos. Os autores notaram um remodelação óssea maior nos primeiros 6 meses, e uma variação dessa remodelação determinada pela posição ápico-coronária do implante e seu limite divisor de superfícies, porção lisa e rugosa. Após esse

periodo inicial, os autores relataram a estabilidade da distância biológica periimplantar criada. Esses fatores indicam a necessidade da precisão cirúrgica para promover reabilitações estéticas.

Hanggi et al.[11] (2005) analisaram radiografias de 68 pacientes que se submeteram a 201 implantes, sendo dois tipos de implantes diferentes em relação a altura da porção lisa (usinada) da plataforma. Os autores em um acompanhamento longitudinal de 3 anos, observaram remodelação óssea mais evidente no período de cicatrização, porém não houve diferenças entre os dois tipos de implantes. A tendência de reabsorção óssea foi mais evidente em pacientes com pior higiene oral. Assim, não foram observadas diferenças entre os implantes, qualificando os de menor altura da plataforma como mais indicados para regiões estéticas.

Gray et al.[10] (2005) compararam medidas clínicas de sondagem do sulco periimplantar com nível da crista óssea medida histológicamente. Este estudo realizado em macacos, contou com apenas um examinador calibrado, que aferiu as medidas da plataforma do implante à crista óssea por vestibular e lingual, de implantes não carregados com próteses, e comparou com a histometria das mesmas regiões. Os autores não encontraram diferença estatística significante, concluindo que a ponta da sonda encostou na crista óssea em todas as sondagens, considerando a sondagem periimplantar tão confiável quanto a histometria para avaliar medidas entre implante e osso alveolar.

Alomrani et al.[3] (2005) avaliaram radiograficamente o comportamento de implantes de estágio único, com rugosidade na superfície até a plataforma ou com 1,8mm de superfície usinada na região da plataforma dos implantes. Esses implantes foram inseridos em três diferentes níveis em relação a crista óssea. Todos os implantes tiveram perda óssea similar, sendo que os implantes com rugosidade próxima ao *microgap* tiveram menor reabsorção óssea e perda óssea menor nos implantes com plataforma distante da crista óssea.

Um estudo de metodologia equivalente, Pontes[26] (2007) também avaliou as alterações periimplantares, porém com período de 90 dias. A autora, além de analisar clinicamente e radiográficamente, também realizou análise histométrica. Os resultados obtidos mostraram que a posição do tecido marginal (PTM) não foi influenciada pela posição apico-coronária do implante, porém nos sítios sob carregamento imediato, os valores de PTM foram significantemente maiores que nos sítios de carregamento convencional ($p=0,02$, análise clínica). Para reabsorção da crista óssea periimplantar não houve diferença estatística significante entre os grupos ($p>0,05$, análise radiográfica). E menor quantidade de perda óssea lateral (POL) foi observada nos sítios que receberam carregamento imediato, em comparação com os de carregamento convencional ($p=0,006$, análise histométrica). Baseando-se nestes achados, a autora considerou que o posicionamento apical da junção implante-conector protético (JIC) não colocou em risco a altura dos tecidos periimplantares, moles e duro. Portanto

a reabilitação imediata pode ser benéfica para manter a PTM, e minimizar a POL.

3 PROPOSIÇÃO

O objetivo deste estudo foi avaliar as alterações nos tecidos periimplantares, em locais de implantes colocados em três diferentes níveis de profundidade em relação à crista óssea, e sob carregamento imediato ou tardio de próteses instaladas.

Objetivos específicos:

- Avaliar clinicamente o comportamento de tecido mole ocorridas ao redor de implantes e conectores protéticos;
- Avaliar radiográficamente o comportamento de tecido ósseo ocorridas ao redor de implantes e conectores protéticos;

4 MATERIAL E MÉTODO

4.1 Animais e grupos experimentais

O presente estudo foi aprovado pelo Comitê de Ética em Experimentação Animal (CEEA) desta instituição, sob número 24/2003 (Anexo 2, página 63).

Cinco cães de raça indefinida, com boa saúde geral, e com peso médio de 23,0±3,30 kg foram selecionados para este estudo. Os animais receberam dieta à base de ração e água; e de acordo com orientação do médico veterinário responsável pelo canil, receberam doses de antiparasitários*, e vacinas**. O tempo de aclimatação ao canil foi de 45 dias. Previamente ao procedimento cirúrgico inicial, os cães foram submetidos à raspagem supragengival para remoção de cálculo dentário.

Trinta implantes*** cônicos de 4,3 x 10mm, hexágono interno e com superfície tratada foram utilizados neste estudo.

Os implantes foram designados a fazer parte dos seguintes grupos experimentais em função da distância da plataforma do implante à crista óssea (Figura 1):

Grupo Ao Nível: Ao nível da crista óssea;

Grupo -1 mm: Um milímetro abaixo da crista óssea;

Grupo -2 mm: Dois milímetros abaixo da crista óssea.

---

* Vermivet Plus, Laboratório Bio-Vet S/A, São Paulo, Brasil.
** Laboratório Bio-Vet S/A, São Paulo, Brasil.
*** Conect, Conexão Sistema de Prótese Ltda, São Paulo, Brasil.

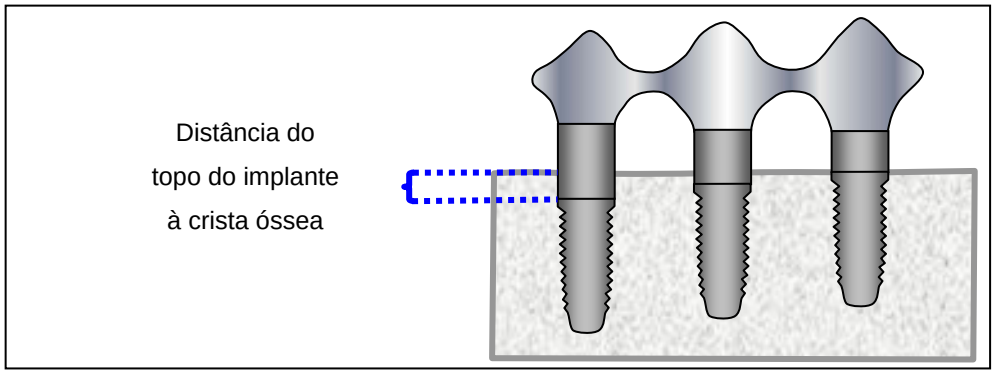

FIGURA 1- Esquema da distância entre o implante e a crista óssea

Os grupos descritos foram subdivididos em função do protocolo de instalação da prótese através de randomização aleatória, como se segue:

Subgrupo Imediato: carregamento imediato;

Subgrupo Tardio: carregamento tardio ou convencional.

Em cada cão, três implantes foram inseridos em substituição ao 1º, 2º, 3º e 4º pré-molar inferior, de cada lado.

4.2 Experimento

O experimento teve um período de duração de 255 dias (Figura 2).

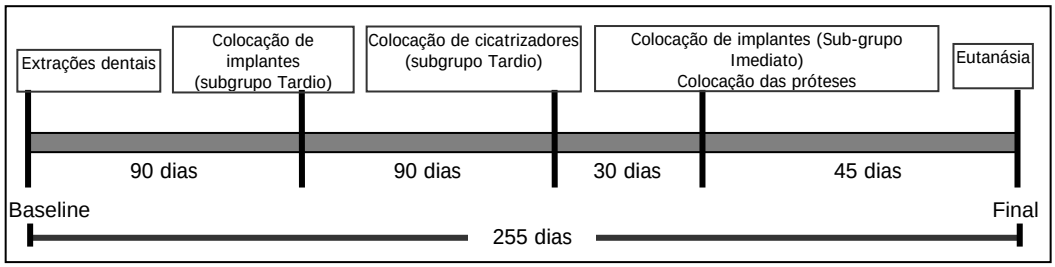

Figura 2- Cronograma do experimento

Cuidados relacionados a procedimentos cirúrgicos

Todas as cirurgias foram realizadas em ambiente com desinfecção adequada. Inicialmente, os cães receberam injeção intramuscular de acepromazina 1%* como indutor pré-anestésico na proporção de 0,02 mL/kg e a seguir, foram submetidos à anestesia geral por injeção endovenosa de tiopental sódico** na concentração de 20mg/mL e na proporção de 0,5 mL/kg, divididas em dose inicial e doses de manutenção. Os animais foram mantidos com soro fisiológico endovenoso durante todo o ato cirúrgico. A anestesia local foi realizada por infiltração de cloridrato de mepivacaína com noreprinefina 1:100.000***. Após os procedimentos cirúrgicos, os animais receberam aplicação única por via endovenosa de 10 mL de protetor hepático****; injeções intramusculares de uma associação dos antibióticos penicilina e estreptomicina***** 0,1 mL/kg (24.000 UI/kg) e de analgésico cetoprofeno a 1%****** na proporção de 0,2 mL/kg. Nos dois dias seguintes ao procedimento cirúrgico os animais receberam doses adicionais de analgésico. Os cães foram mantidos com dietas líquida e pastosa por uma semana, e as suturas foram removidas dez dias após as cirurgias. Os animais foram submetidos a um rigoroso controle de placa por meio de

---

* Acepran, Univet S.A., São Paulo, Brasil.
** Abbott Laboratórios do Brasil Ltda, São Paulo, Brasil.
*** Spécialités Septondont, Saint – Maur, França.
**** Frutoplex LM, Marjan Indústria e Comércio Ltda, São Paulo, Brasil.
***** Pentabiótico Fort Dodge Saúde Animal Ltda, Campinas, Brasil.
****** Ketofen, Merial, São Paulo, Brasil.

escovação e aplicação de digluconato de clorexidina a 0,12%* 3 vezes por semana durante o período de acompanhamento de 45 dias.

Exodontias

Inicialmente, incisões sulculares foram realizadas com uma lâmina nº15 montada em cabo de bisturi nº3. As incisões foram feitas nas faces vestibulares, mesiais, distais e linguais, estendendo-se de canino a 1º molar inferior. O retalho mucoperiosteal foi rebatido utilizando descolador tipo Molt, e as extrações realizadas com o auxílio de alavancas e fórceps infantil. No caso de dentes bi-radiculares, houve o seccionamento na área de bifurcação, com o auxílio de broca tronco-cônica carbide 701**, em alta velocidade, sob irrigação constante com soro fisiológico, tomando-se o cuidado de não tocar no tecido ósseo (Figura 4). Em seguida, curetagem e irrigação do alvéolo foram realizadas com soro fisiológico para remover restos de dentes e ligamento periodontal (Figura 5). A alveoloplastia utilizando limas para osso foi necessária para oferecer uniformidade à crista óssea no periodo de cicatrização. Os bordos dos retalhos foram coaptados e suturados com pontos tipo contínuo festonado e pontos tipo simples com fio de nylon 4.0, permitindo a união das partes cruentas do retalho para permitir a cicatrização dos tecidos moles por primeira intenção (Figura 11).

---

* Periogard, Colgate-Palmolive Ltda, Osasco, Brasil.
** KG Sorensen, São Paulo, Brasil.

FIGURA 3- Dentes naturais do cão

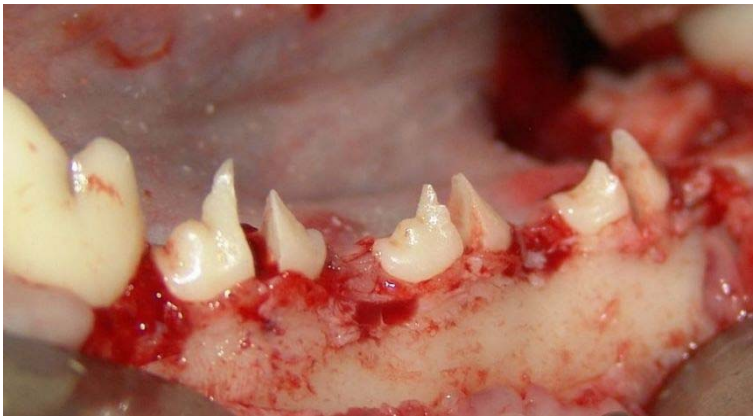

FIGURA 4- Odontossecção dos 1º, 2º e 3º pré-molares

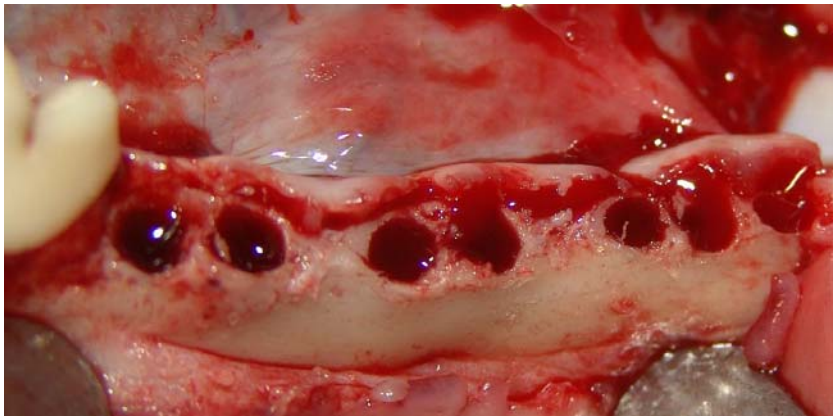

FIGURA 5- Alvéolos pós-exodontias

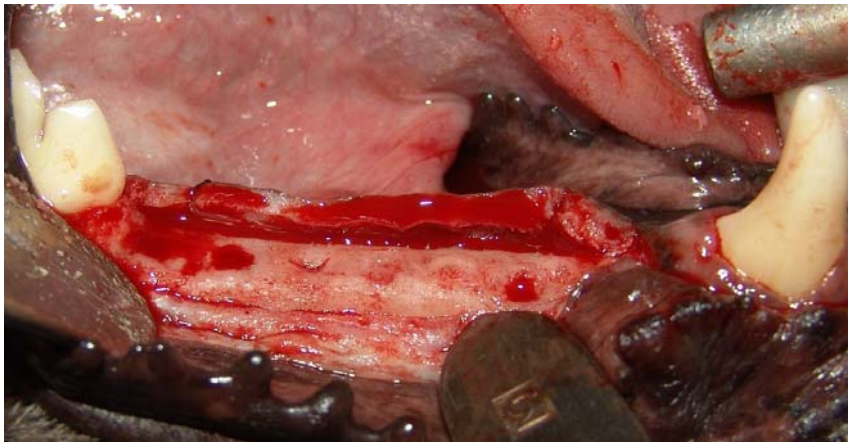

FIGURA 6- Rebordo ósseo após cicatrização

Colocação de implantes (Subgrupo Convencional)

Noventa dias após às extrações, utilizando-se lâmina de bisturi n° 15, foi feita uma incisão sobre a crista óssea na área edêntula. Ao descolar o retalho mucoperiostal, houve a necessidade de plastia do rebordo alveolar com emprego de instrumentos rotatórios e broca tronco-cônica carbide n° 702*, em baixa rotação, para uniformizar o leito receptor para os implantes (Figura 6). Iniciou-se as perfurações com a sequência de fresas do material cirúrgico, fornecido pela empresa Conexão Sistema de Próteses, respeitando as normas do fabricante para instalação de implantes connect de 4.3x10 mm de hexágono interno. Os implantes foram colocados respeitando o paralelismo (Figura 7) e o nível ósseo previsto para cada grupo, considerando a crista óssea vestibular, lingual, mesial e distal como referência (Figura 8). Manteve-se uma distância entre implantes de 6 mm, e entre dente e implante de 4 mm (Figura 9). Isto foi realizado para que a proximidade entre essas estruturas não interferissem na altura dos tecidos periimplantares. Os implantes foram tampados com vedantes para aguardar

o período de osseointegração (Figura 10). Os bordos dos retalhos foram coaptados e suturados com fios de nylon 4-0 e pontos tipo contínuo festonado reforçados por pontos simples isolados ocluindo o retalho para permitir cicatrização por primeira intenção (Figura 11).

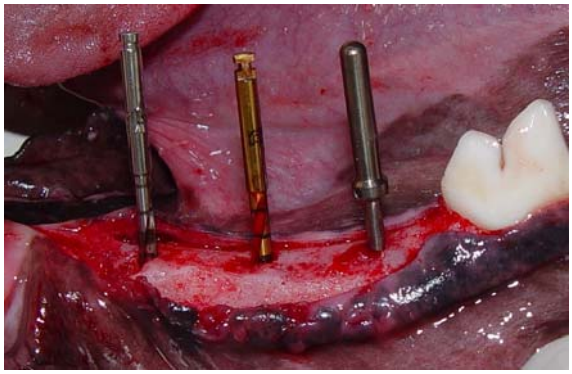

FIGURA 7- Paralelismo após fresagem inicial

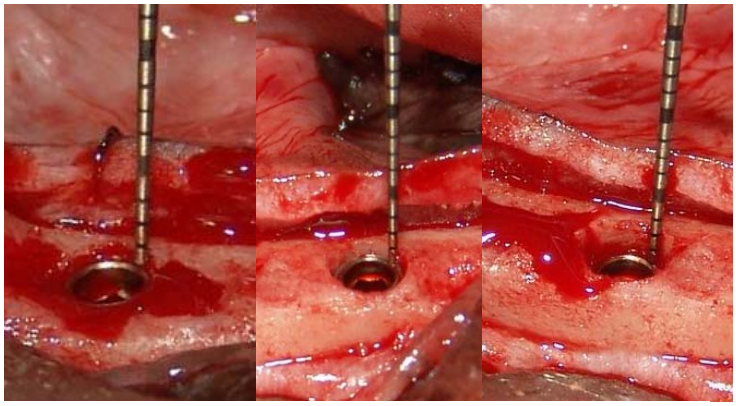

FIGURA 8- Conferência do nível de inserção apical dos implantes

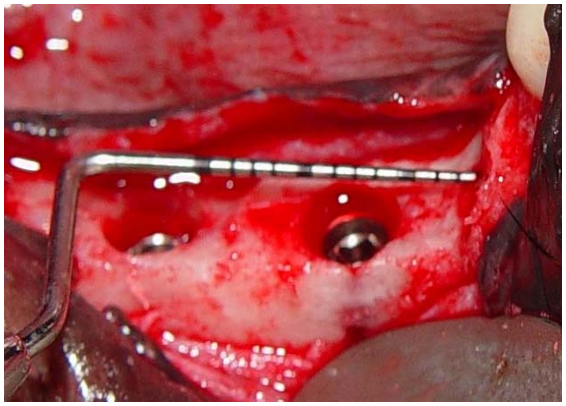

FIGURA 9- Distância entre implantes e entre implante e dentes

FIGURA 10- Implantes inseridos e vedantes instalados

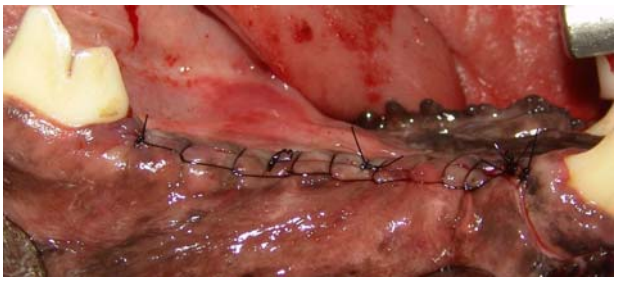

FIGURA 11- Sutura da região

Colocação de cicatrizadores (Subgrupo Convencional)

Noventa dias após a instalação dos implantes, cicatrizadores de 3mm, 4mm e 5,5mm de altura foram conectados respectivamente nos implantes dos grupos *Ao Nível, -1mm e -2mm*, seguindo-se os mesmos cuidados cirúrgicos relatados anteriormente (Figura 12). Para adaptação dos

cicatrizadores dos grupos -1 e -2 mm (tardios), realizamos a remoção de interferências ósseas com cinzel delicado sob pressão manual. Todos os implantes desse grupo foram moldados e intalados próteses no mesmo momento que isso ocorreu no subgrupo imediato, ou seja, até 24 horas após esse procedimento.

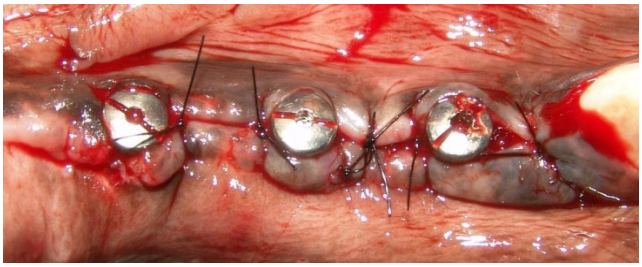

FIGURA 12- Instalação de cicatrizadores

Colocação de implantes (Subgrupo Imediato)

Trinta dias após à instalação dos cicatrizadores, foram instalados os implantes do subgrupo imediato no lado oposto, com a mesma sequência cirúrgica já descrita, para os implantes do subgrupo convencional. Os conectores protéticos do tipo minipilar cônico (Figura 13) foram aparafusados sobre os implantes em ambos os lados da arcada (cintas de 3mm, 4mm e 5,5mm de altura, respectivamente nos implantes dos grupos *Ao Nível, -1 mm e -2mm*). Transferentes de moldagem (Figura 14) compatíveis com o minipilar cônico foram acoplados e a seguir, a moldagem de transferência foi realizada com a técnica da moldeira aberta, utilizando

material à base de silicona de condensação* para a confecção laboratorial das próteses. Após a remoção dos transferentes na moldagem, os conectores protéticos foram protegidos com tampas compatíveis aos mesmos (Figura 15).

FIGURA 13- Instalação de conectores protéticos

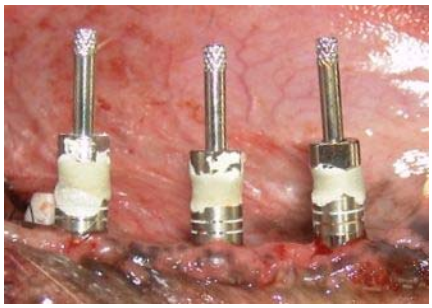

FIGURA 14- Instalação de transferentes para moldagem

FIGURA 15- Instalação de tampas de proteção dos conectores

Após 24 horas, as próteses metálicas ferulizadas foram aparafusadas de ambos os lados (Figuras 16, 17 e 19). Todas as coroas protéticas estavam livres de contato oclusal (Figura 18) e passaram a ser higienizadas por meio de escovação três vezes por semana, durante o período

* Zhermack®, Badia Polesine, Itália.

experimental, apresentando-se em boas condições de higiene ao final dos 45 dias de acompanhamento (Figura 20).

FIGURA 16 –Prótese convencional instalada

FIGURA 17 – Visão oclusal da prótese

FIGURA 18 – Prótese com animal em oclusão oclusão

FIGURA 19- Prótese imediata instalada

FIGURA 20- Prótese após 45 dias da instalação

Eutanásia

Quarenta e cinco dias após a ativação das próteses, os animais foram submetidos à eutanásia, por meio de doses letais de tiopental sódico, administrado via endovenosa.

4.3 Análise dos resultados

Análise clínica

Com os animais sob sedação, as medidas foram feitas 45 dias após a ativação das próteses, em apenas um sítio ao redor dos implantes (mésio-vestibular), por apenas um examinador, usando-se sonda periodontal milimetrada Carolina do Norte*(Figura 21). Valores não exatos foram aproximados para o 0,5 mm mais próximo na sonda, considerando os seguintes parâmetros:

(1) Profundidade de sondagem (PS), medida da penetração da sonda periodontal em relação à margem do tecido marginal;

(2) Posição do tecido marginal (PTM), posição mais coronal do tecido mole marginal em relação à junção prótese-conector protético, e

(3) Nível de Inserção Relativa (NIR), correspondendo à soma dos valores obtidos para a PS e PTM.

* Hu-friedy, Chicago, IL, EUA.

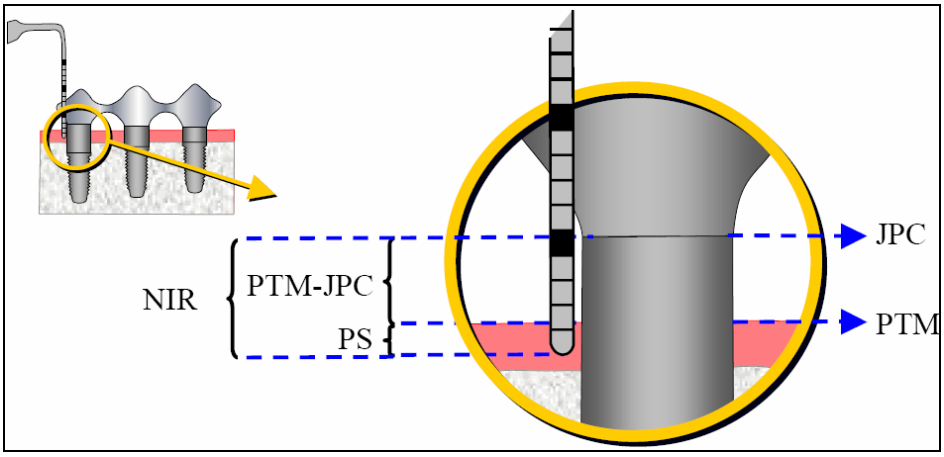

FIGURA 21- Esquema das medidas clínicas (Pontes, 2007)

Análise radiográfica

Após o sacrifício dos animais e dissecção dos sítios, as peças foram fixadas em formol a 10%. Cada peça continha três implantes e foram radiografadas usando sensor do sistema CDR* posicionado perpendicularmente aos implantes, a 5 cm do aparelho de raios x (70kVp, 0.95kVa, 0.1 segundo de tempo de exposição). Todas as imagens foram obtidas na mesma sessão e analisadas por um examinador no programa Image Tool 2.03 (UTHSCA, San Antonio, Texas, USA). A análise foi realizada com base em imagens adquiridas (Figuras 23 e 24), considerando os seguintes parâmetros (Figura 22):

(1) JIC-pCOI, medida vertical entre a junção implante-conector protético e o primeiro contato osso-implante; e

* Schick Technologies Inc., Long Island City, EUA.

(2) JIC-BC, medida vertical entre a junção implante-conector protético e o topo da crista óssea alveolar (rebordo). Subtraíu-se da distância inicial (ao nível ou 0 mm, 1 mm, 2 mm) de cada grupo os valores obtidos para quantificar a reabsorção óssea ocorrida na crista óssea.

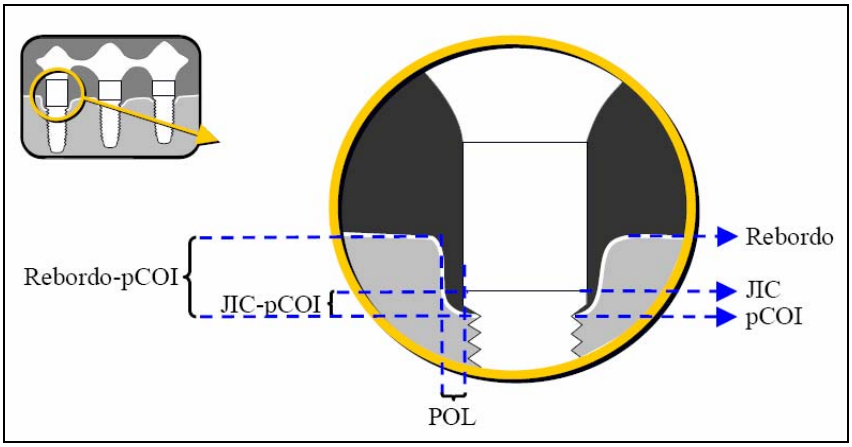

FIGURA 22 - Esquema das medidas lineares radiográficas (Pontes, 2007)

4.3 Análise estatística

Os dados experimentais foram submetidos ao teste de normalidade (Shapiro-Wilk), e todos os valores avaliados tiveram distribuição “normal”. A análise de variância foi utilizada para testar o efeito do posicionamento dos implantes (Nível ósseo x Menos 1 mm x Menos 2 mm) entre os grupos submetidos ao mesmo protocolo de restauração. O efeito do protocolo de restauração (convencional x imediato) foi testado separadamente para cada um dos grupos de posicionamento de implante. Os dados foram analisados

pelo teste de ANOVA, seguido de comparação múltipla de Bonferroni, e pelo teste t de Student. A hipótese de nulidade foi rejeitada quando $p < 0,05$.

5 RESULTADO

5.1 Análise Clinica

Tabela 1 - Médias ± desvio padrão (mm) das medidas de posição do tecido marginal, profundidade de sondagem e nível de inserção relativa

	Carga Imediata			Carga Convencional		
	0	-1	-2	0	-1	-2
PTM	0,00 ± 0,35[ab]	0,70 ± 0,45[bc]	1,50 ± 0,79[ac]	-0,20 ± 1,25[de]	0,70 ± 0,45[df]	1,40 ± 0,65[ef]
PS	3,60 ± 0,65	3,90 ± 0,89	4,30 ± 1,35	3,50 ± 0,50	3,40 ± 0,65	3,90 ± 0,42
NIR (PTM+PS)	3,60 ± 0,55[gh]	4,60 ± 0,65[gi]	5,80 ± 0,97[hi]	3,30 ± 1,04[jk]	4,10 ± 0,42[jl]	5,30 ± 0,45[kl]

PTM = Posição do tecido marginal; PS = Profundidade de sondagem; NIR = Nível de inserção relativa. Letras idênticas indicam diferença estatisticamente significante ($p<0,05$, teste de ANOVA).

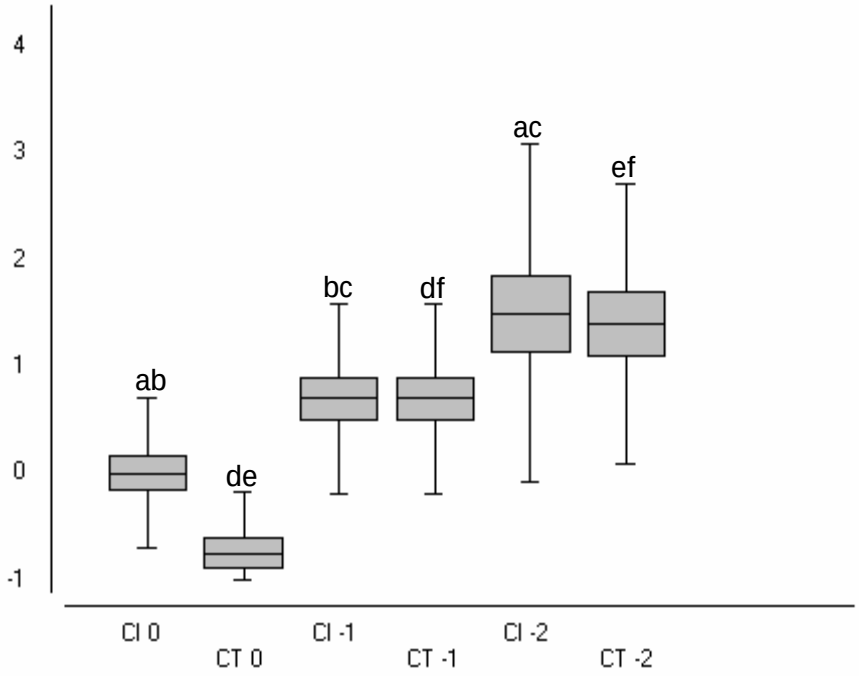

GRÁFICO 1 - Valores médios (mm), erro padrão e o desvio padrão multiplicado por dois, da Posição do tecido marginal. CI = Carga imediata; CT = Carga convencional. Letras idênticas indicam diferença estatisticamente significante ($p<0,05$, teste de ANOVA).

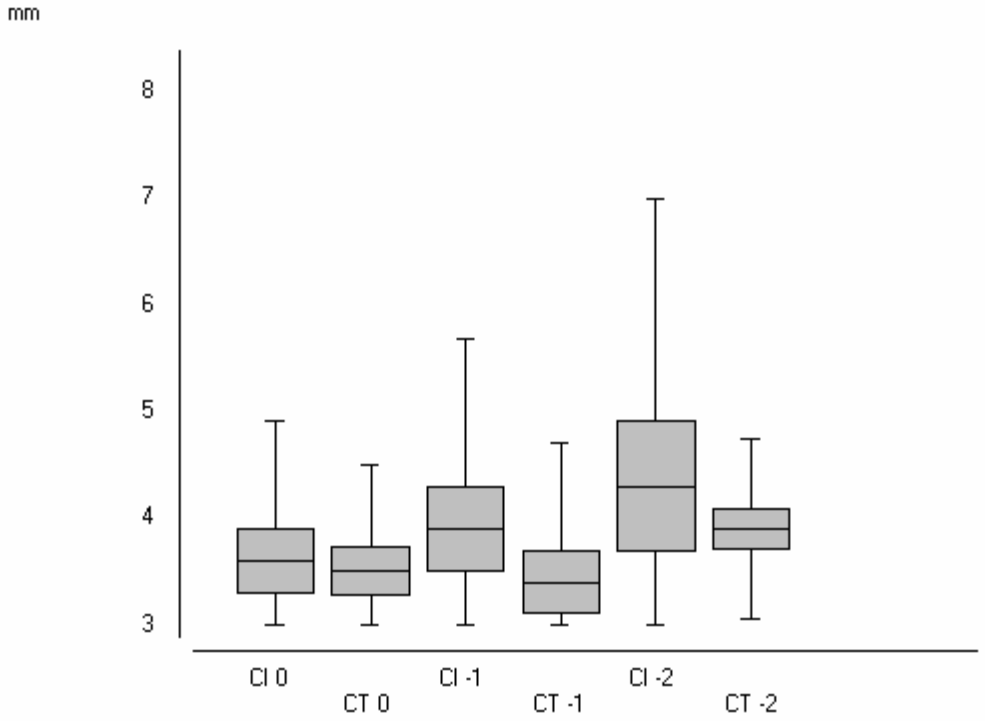

GRÁFICO 2 - Valores médios (mm), erro padrão e o desvio padrão multiplicado por dois, da Profundidade de Sondagem. CI = Carga imediata; CT = Carga convencional. Não houve diferença estatisticamente significante entre os grupos (ANOVA).

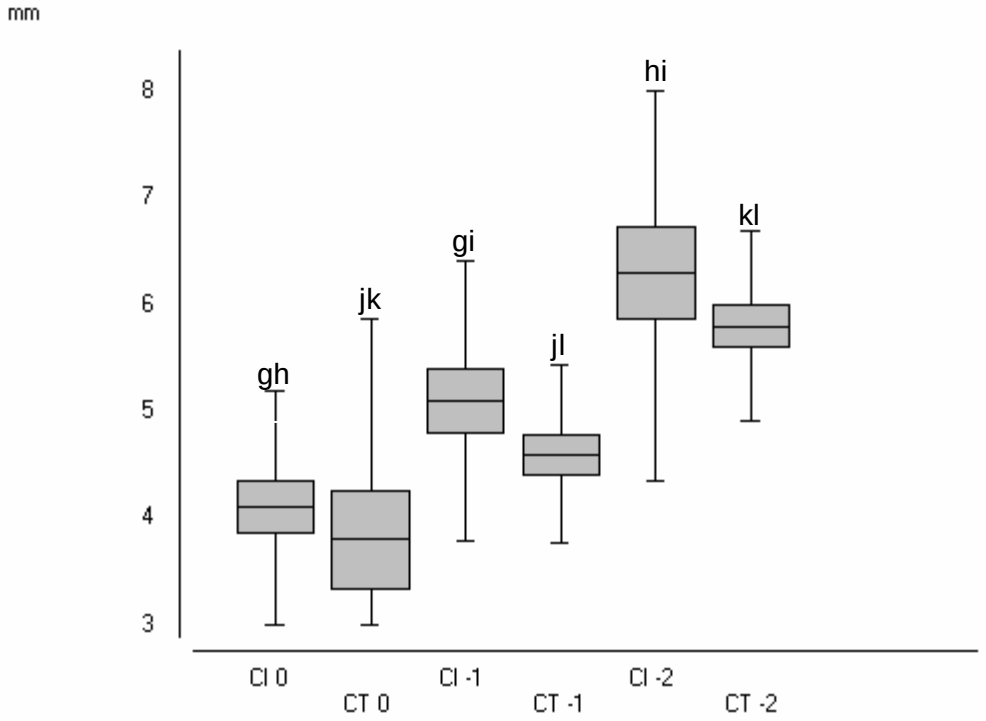

GRÁFICO 3 – Valores médios (mm), erro padrão e o desvio padrão multiplicado por dois, do Nível de Inserção Relativa. CI = Carga imediata; CT = Carga convencional. Letras idênticas indicam diferença estatisticamente significante ($p<0,05$, teste de ANOVA).

Nesta parte da pesquisa, quando feitas comparações entre o posicionamento do implante, dentro de um mesmo protocolo de carregamento, ou entre os diferentes protocolos de carregamento, para o mesmo posicionamento do implante, não foram encontradas diferenças estatisticamente significantes nos parâmetros de profundidade de sondagem

(Tabela 1 e Gráfico 2), porém foram encontradas diferenças estatisticamente significantes nos parâmetros de Posição do tecido marginal e nível de inserção relativa (Tabela 1 e Gráficos 1 e 3).

5.1 Análise Radiográfica

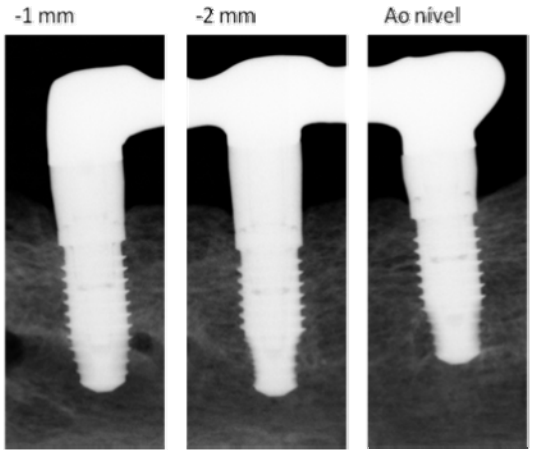

FIGURA 23- Carga Imediata

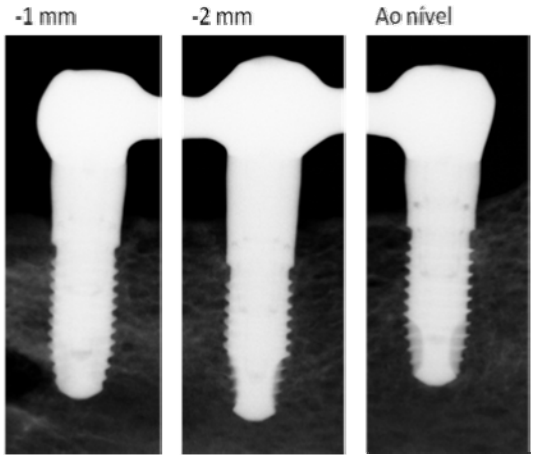

FIGURA 24- Carga Convencional

Tabela 2 - Médias ± desvio padrão (mm) das medidas finais do JIC-BC e do JIC-pCOI

	Carga Imediata			Carga Convencional		
	0	-1	-2	0	-1	-2
JIC-BC	0,83 ± 0,23	0,65 ± 0,22[a]	1,20 ± 0,24[a]	0,76 ± 0,20[b]	0,76 ± 0,13[c]	1,12 ± 0,24[bc]
JIC-pCOI	1,07 ± 0,36	0,82 ± 0,48	0,72 ± 0,30	1,13 ± 0,45	0,80 ± 0,27	0,83 ± 0,12

Letras idênticas indicam diferença estatisticamente significante ($p<0,05$, teste de ANOVA).

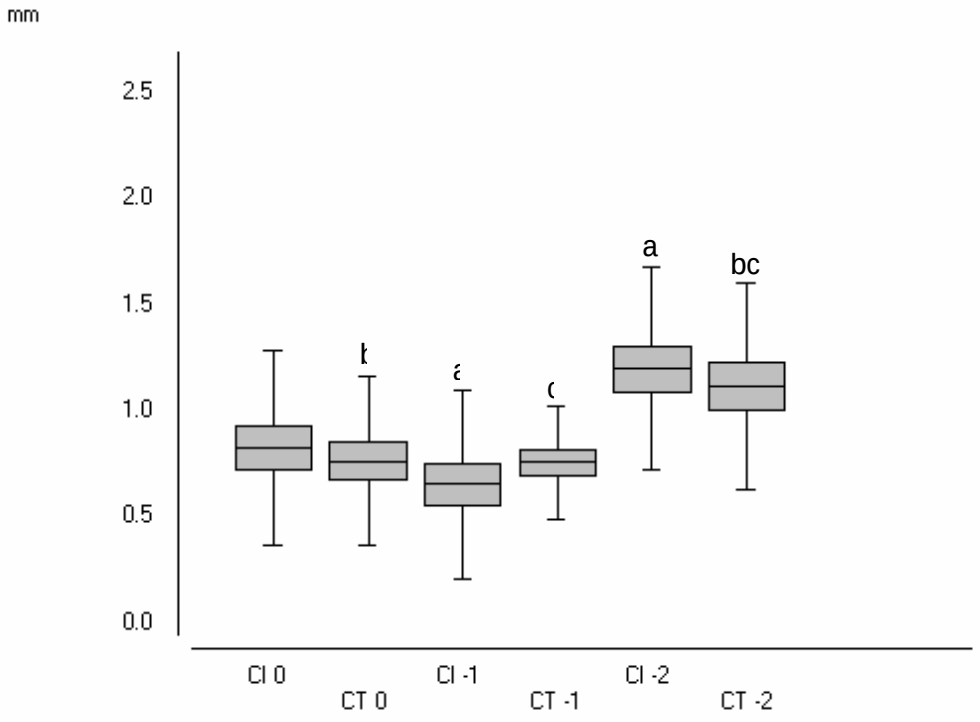

GRÁFICO 4 - Valores médios (mm), erro padrão e o desvio padrão multiplicado por dois, do JIC-BC. CI = Carga imediata; CT = Carga

convencional. Letras idênticas indicam diferenças estatisticamente significantes (ANOVA, p< 0,05).

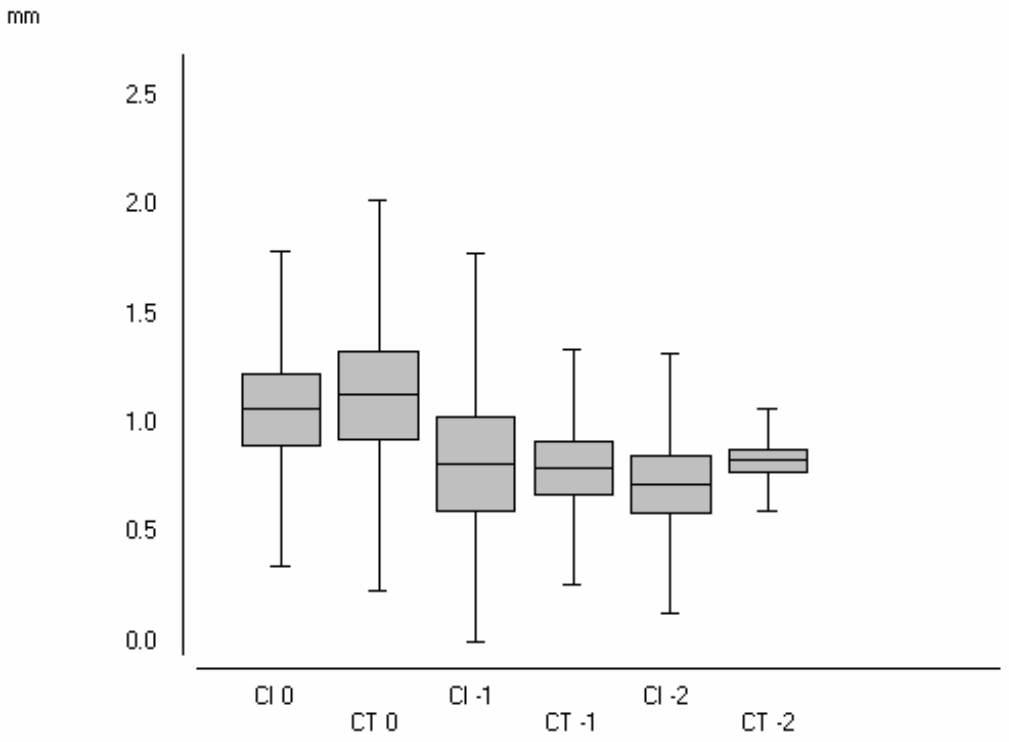

GRÁFICO 5 - Valores médios (mm), erro padrão e o desvio padrão multiplicado por dois, do JIC-pCOI. CI = Carga imediata; CT = Carga convencional. Não houve diferença estatística alguma entre os grupos (ANOVA).

Para o JIC-BC final (Tabela 2 e Gráfico 4), segundo o teste de ANOVA, com $p<0.05$,houve diferenças para o grupo que passou por protocolo de carregamento imediato, quando comparados o posicionamento do implante ao nível ósseo e à -1 mm, e também quando comparados o posicionamento ao nível ósseo e à -2 mm. Já para o grupo que passou pelo protocolo de carregamento convencional, houve diferenças quando comparados o posicionamento do implante instalado ao nível ósseo e à -1 mm, quando comparados o posicionamento ao nível ósseo e à -2 mm, e quando comparamos os posicionamento à -1 mm e à -2 mm.

Já para o JIC-pCOI, segundo o teste de ANOVA, com $p<0.05$, não foram observadas diferenças estatisticamente significantes entre os grupos (Tabela 2 e Gráfico 5).

6 DISCUSSÃO

As pesquisas em implantodontia têm se desenvolvido com auxílio de vários modelos animais (macaco, rato, coelho, mini-porco, cão, etc...) [3, 10, 14-17, 19, 21, 24-27, 31]. No presente estudo, o modelo escolhido foi o cão por algumas razões: oferece disponibilidade óssea adequada para instalação de implantes de 10 mm de comprimento por 4.3 mm de diâmetro, boas condições para instalação de maior número de implantes por animal, facilidade de condicionamento do animal para realização da higiene oral e facilidade de confeccionar próteses.

Muitos estudos avaliaram o comportamento dos tecidos periimplantares[14-17, 25, 31]. Todavia, eles utilizaram implantes de formatos diferentes e/ou sem a adição de forças mecânicas; além de implantes com diferenças no desenho e no tratamento de superfície, o que, conforme já é de conhecimento científifico, pode influenciar a resposta óssea[3]. Portanto, a padronização utilizando apenas um tipo de implante foi julgada pertinente, ao reduzir o número de variáveis a serem discutidas.

Num estudo em cães, Hermann et al.[15] consideraram que, em implantes de corpo único, os tecidos periimplantares se comportam com maior semelhança aos tecidos periodontais do que em implantes de duas peças, devido ao maior risco de perda óssea na proximidade dos *microgaps. O*utros estudos desaconselham a utilização de implantes de dois estágios em região de compromentimento estético[3, 14, 15, 25]. Com a introdução de

implantes de “carga imediata”, estudos comparativos do tecido passaram a ser uma exigência clínica.

Para melhor avaliar estes dados, nos propusemos a investigar, clínica e radiograficamente, o comportamento dos tecidos periimplantares de implantes inseridos em dois níveis diferentes de profundidade em relação à crista óssea alveolar, sendo estes comparados a implantes posicionados ao nível da mesma. Estes três grupos foram subdivididos em dois protocolos de reabilitação, convencional ou tardio e imediato, pois assim também considerar-se-ia a interferência do tipo de carregamento na formação e manutenção do espaço biológico.

Após o período de acompanhamento de 45 dias, não encontramos diferença estatisticamente significante para PS (Tabela 1 e Gráfico 2), para os dois protocolos de carregamento, e para os três níveis da JIC em relação à crista óssea. Esse resultado sugere que a PS tende a ser semelhante para diferentes níveis da JIC, e que ela não sofre interferência dos dois tipos de carregamento avaliados. No entanto, estes resultados são diferentes do trabalho de Pontes[26] (Tabela 1A, no Anexo), que observou diferença estatiticamente significante, encontrando menor PS nos sulcos de implantes dos grupos *ao nível* e *-1mm* (convencional) e *ao nível* (imediato).

Com relação ao NIR (Tabela 1 e Gráfico 3), também não houve diferença estatisticamente significante quando comparados os diferentes protocolos de carregamento. Porém, quando comparadas as diferentes

profundidades da JIC, foi observado que o NIR foi progressivamente maior, quanto mais infra-ósseo estava o implante.

Já nos resultados da PTM (Tabela 1 e Gráfico 1) , foi encontrada diferença estatisticamente significante quando comparados os grupos *ao nível, -1 mm* e *-2 mm* sob carregamento imediato e convencional. Entretanto, quando comparados os mesmos parâmetros de inserção em protocolos de carregamento diferentes, não houve diferença estatisticamente significante. Este resultado parece indicar que, nas condições empregadas neste projeto, o tipo de reabilitação não interferiu na PTM. Porém, quanto mais infra-ósseo inserir-se o implante, mais apical a PTM tenderá a ficar. Portanto, deve-se ressaltar que a decisão sobre a posição tridimensional do implante precisa ser criteriosa para não comprometer a estética envolvida.

A diferença da PTM e do NIR entre os níveis diferentes da JIC, indica que mesmo modificando a posição implante em relação ao rebordo ósseo, as medidas do espaço biológico não mudam. Isto está de acordo com os achados de Berglundh, Lindhe[4], que verificaram perda óssea marginal para o estabelecimento do espaço biológico.

Deve-se considerar que o posicionamento vertical do implante não é o único fator a ser avaliado para a manutenção da altura dos tecidos periimplantares. Em região estética, quando necessário, podemos proceder como Garber et al.[9] que sugerem a instalação de implantes de dois estágios em um nível mais apical da JIC em relação à crista óssea. Este princípio, segundo o autor, pode propiciar um melhor perfil de emergência da coroa

protética, e contribuir para manutenção da posição, textura e tonalidade dos tecidos periimplantares [9, 28].

As recomendações de Garber et al.[9] entram em contradição com autores que atribuem uma possível reabsorção óssea adicional à inserção JIC apicalmente à crista óssea[3, 14, 15, 25]. Os resultados dos grupos *-2 mm* (tardio e imediato) deste estudo, levando-se em consideração a medida radiográfica final da JIC-BC, após 45 dias, concordam com autores que observaram essa reabsorção adicional[3, 14, 15, 25]. Na análise das medidas lineares da JIC-BC, não houve diferença estatisticamente significante quando comparados os tipos de carregamento, e foi evidente a maior reabsorção da crista óssea nos grupos *-2 mm* (Tabela 2). Por esta razão, os melhores resultados em relação à reabsorção da crista óssea foram encontrados nos grupos *ao nível* e *-1 mm*, entre os quais não houve diferença estatisticamente significante. Estes resultados estão de acordo com Todescan et al.[31], que não encontraram diferenças entre implantes posicionados 1 mm infra-ósseo e ao nível, quanto à reabsorção óssea. Assim, com estes resultados pode-se sugerir que, a posição mais apical da JIC (-2 mm) tem potencial para influenciar uma maior reabsorção da BC e por consequência, isto pode se refletir numa PTM mais apical.

Sobre o comportamento do osso do rebordo ao redor de implantes, Adell et al.[1] mostraram em estudo longitudinal retrospectivo que existe uma tendência de maior perda óssea inicial até a primeira rosca do implante (em torno de 1,2 mm) e em média de 0.1 mm após o primeiro ano. Este

processo foi denominado “saucerização”. Esta perda óssea marginal foi amplamente discutida por Oh et al.[22] em artigo de revisão no qual descreveram alguns fatores etiológicos: trauma cirúrgico; presença do *microgap e* infiltrado inflamatório proveniente da colonização bacteriana[14, 25]; sobrecarga oclusal; periimplantite; e formação do espaço biológico.

Levando-se em conta a medida da junção implante/conector Protético-primeiro contato osso/implante (análise radiográfica), todos os grupos foram estatísticamente iguais, comparando-se os dois tipos de carregamento e os diferentes níveis do implante em relação à crista óssea. Esses dados estão de acordo com Pontes[26], que avaliou as mesmas variáveis com acompanhamento de 90 dias, e obteve resultados semelhantes. Com isso, considera-se que dentro desta metodologia empregada e em comparação aos resultados de Pontes[26] (Tabela 2A, no Anexo), mesmo havendo maior perda óssea nos grupos de maior inserção da junção implante/conector Protético (-1 mm e -2 mm) em relação à crista óssea, a reabsorção óssea tende a se estabilizar e isto não interfere nas medidas clínicas. Nos dois estudos (este e de Pontes[26]), pode-se notar valores mais próximos de JIC-pCOI dos grupos -2mm, tanto de reabilitação imediata quanto convencional. Sugere-se que, nos implantes posicionados a 2 mm infra-ósseo, provavelmente a estabilização da perda óssea inicial ocorra em um período mais curto que nos demais níveis de inserção.

As próteses foram instaladas livres de contato oclusal direto (Figura 18), a exemplo da dentição natural canina (Figura 3). Porém, segundo

Pontes[26], as forças transmitidas pela musculatura em repouso e durante a mastigação não são isoladas. A ferulização das coroas metálicas foi realizada de acordo com relatos da literatura[18, 26]. Essa ação parece ter melhorado a distribuição da biomecânica e protegido os implantes de forças oclusais excessivas.

Ao realizar o presente estudo, pôde-se verificar que o posicionamento apical de implantes em relação à crista óssea alveolar provocou maior reabsorção da crista óssea quando inserido a 2 mm apicalmente. Isto refletiu-se na PTM e no NIR. Portanto, deve-se avaliar cautelosamente a necessidade de posicionar o implante além de 1mm infra-ósseo.

O carregamento imediato em nosso trabalho propiciou similar estabilidade dos tecidos periimplantares ao carregamento convencional, num periodo de 45 dias em cães. Entretanto, o trabalho de Pontes[26] , realizado pelo mesmo grupo de pesquisa, com mesma metodologia e período de acompanhamento mais longo, credita vantagens ao carregamento imediato em relação às medidas avaliadas. Isto pode indicar que o período avaliado, de 45 dias neste trabalho, não foi suficiente para tirar conclusões sobre o tipo de carga aplicada.

7 CONCLUSÃO

Pelas condições de período curto empregadas neste trabalho, pode-se concluir:

1) Os tipos de carregamento, convencional ou imediato, não interferiu na manutenção da altura dos tecidos periimplantares.
2) A posição mais apical do tecido mole marginal e o maior nível de inserção relativa parecem estar diretamente relacionados à posição infra-óssea do implante em relação à crista óssea alveolar.
3) O primeiro contato osso-implante ocorreu a uma distância da plataforma prótética semelhante entre os grupos, independentemente do nível de inserção do implante, em acompanhamento de 45 dias.

8 REFERÊNCIAS

1 Adell R, Lekholm U, Rockler B, Branemark PI. A 15-year study of osseointegrated implants in the treatment of the edentulous jaw. Int. J. Oral Surg.1981;10:387-416.

2 Ainamo J, Bay I. Problems and proposals for recording gingivitis and plaque. Int l Dental J. 1975;25:229-35.

3 Alomrani AN, Hermann JS, Jones AA, Buser D, Schoolfield J, Cochran DL. The effect of a machined collar on coronal hard tissue around titanium implants: a radiographic study in the canine mandible. Int J Oral Maxillofac Implants 2005;20:677-86.

4 Berglund T, Lindhe J. Dimension of the peri-implant mucosa: biological width revised. J Clin Periodontol.1996;26:971-3.

5 Borghetti IA, Monnet-Corti VC. Cirurgia plástica periodontal. Porto Alegre: Artmed; 2002.

6 Branemark PI, Hansson BO, Adell R, Breine U, Lindstrom J, Hallén O, et al. Osseointegrated implants in the treatment of the edentulous jaw. Experience from a 10-year period. Scand J Plast Reconstr Surg Suppl. 1977;16:1-132.

7 Buser D, Belser UC, Lang NP. The original one-stage dental implant system and its clinical application. Periodontol 2000. 1998;17:106-18.

8 Gapski R, Wang HL, Mascarenhas P, Lang NP. Critical review of immediate implant loading. Clin Oral Implants Res.2003;14:515-27.

9 Garber DA, Salama A, Salama MA. Two-stage versus one-stage – is there really a controversy? J Periodontol. 2001;72:417-21.

10 Gray JL, Vernino AR, Towle HJ. A comparison of the clinical and histologic crestal bone level measurements adjacent to dental implants in the baboon. Int J Periodontics Restorative Dent. 2005;25:623-8.

11 Hanggi MP, Hanggi DC, Schoolfield JD, Meyer J, Cochran DL, Hermann JS. Crestal Bone changes around titanium implants. Part I: A retrospective radiographic evaluation in humans comparing two non-submerged implants design with different machined collar lengths. J Periodontol. 2005;76:791-802.

12 Hartman G, Cochran L. Initial implant position determines the magnitude of crestal bone remodeling. J Periodontol. 2004;75:572-7.

13 Henry P, Rosenberg I. Single-stage surgery for rehabilitation of the edentulous mandible: preliminary results. Pract Periodontics Aesthetic Dent. 1994;6:15-22, quiz 24.

14 Hermann JS, Buser D, Schenk RK, Cochran DL. Crestal bone changes around titanium implants. A histometric evaluation of unloaded non-submerged and submerged implants in the canine mandible. J Periodontol. 2000;71:1412-24.

15 Hermann JS, Buser D, Schenk RK, Schoolfield JD. Biologic Width around one- and two-piece titanium implants. A histometric evaluation of unloaded nonsubmerged and submerged implants in the canine mandible. Clin Oral Implants Res.2001;12:559-71.

16 Hermann JS, Schoolfield JD, Schenk RK, Buser D. The influence of the size of microgap on crestal bone changes around titanium implants. A histometric evaluation of unloaded non-submerged implants in the canine mandible. J Periodontol. 2001;72:1372-83.

17 Hermann JS, Buser D, Schenk RK, Higginbottom FL, Cochran DL. Biologic width around titanium implants. A physiologically formed and stable dimension over time. Clin Oral Implants Res. 2000;11:1-11.

18 Lorenzoni M, Zhang K, Wimmer G, Wegscheider WA. Immediate loading of single-tooth implants in the anterior maxilla. Preliminary results after one year. Clin Oral Implants Res. 2003;14:180-7.

19 Moon IS, Berglund T, Abrahamsson I, Linder E, Lindhe J. The barrier between the keratinized mucosa and dental implant. An experimental study in dogs. J Clin Periodontol. 1999;26:658-63.

20 Muhlemann HR, Son S. Gingival sulcus bleeding-aleading symptom in initial gingivitis. Helv Odontol Acta. 1971;15:107-13.

21 Nkenke E, Lehner B, Weinzierl K, Thams U, Neugebauer J, Stevelling H, et al. Bone contact, growth and density around immediately loaded implants in the mandibles of mini-pigs. Clin Oral Implants Res. 2003;14:312-21.

22 Oh T-J, Yoon J, Misch CE, Wang H-L. The causes of early implant bone loss: mith or science? J Periodontol. 2002;73:322-33.

23 Piattelli A, Scarano A, Quaranta M. High-precision, cost-effective system for producing thin sections of oral tissues containing dental implants. Biomaterials. 1997;18:577-9.

24 Piattelli A, Corigliano M, Scarano A, Costigliola G ,Paolantonio M. Immediate loading of titanium plasma-sprayed implants: an histologic analysis in monkeys. J Periodontol. 1998;69:321-7.

25 Piattelli A, Vrespa G, Petrone G, Iezzi G, Annibali S, Scarano A. Role of the microgap between implant and abutment: a retrospective histologic evaluation in monkeys. J Periodontol. 2003;74:346-52

26 Pontes AEF. Avaliação das alterações dos tecidos ao redor de implantes inseridos em diferentes níveis em relação à crista óssea.Estudo clínico, radiográfico, e histométrico em cães [tese de doutorado]. Araraquara: Faculdade de Odontologia da UNESP; 2007.

27 Romanos G, Toh CG, Siar CH, Swaminathan D, Ong AH, Donath K, et al. Peri-implant bone reactions in immediately loaded implants. An experimental study in monkeys. J Periodontol. 2005;76:506-11.

28 Saadoun A, Legall M, Touati B. Selection and ideal tridimensional implant position for soft tissue aesthetics. Pract Periodontics Aesthet Dent.1999;11:1063-72.

29 Shultes G, Gaggl A. Histologic evaluation of immediate versus delayed placement of implants after tooth extraction. Oral Surg Oral Med Oral Pathol Oral Radiol Endod. 2001;92:17-22.

30 Tarnow DP, Cho SC, Wallace SS. The effect of inter-implant distance on the height of inter-implant bone crest. J Periodontol. 2000;71:546-9.

31 Todescan FF, Pustiglioni FE, Imbronito AV, Albrektsson T, Gioso M. Influence of the microgap in the peri-implant hard and soft tissues: a histomorphometric study in dogs. Int J Oral Maxillofac Implants. 2002;17:467-72.

32 Wyatt, Zarb. Bone level changes proximal to oral implants supporting fixed partial prostheses. Clin Oral Implants Res. 2002;13:162-8.

9 ANEXOS

Tabela1A- Dados clínicos de Pontes (2007)[31]

Table 1. Mean values (mm ± standard deviation) from the clinical analysis.

	Conventional restoration				Immediate restoration			
	Bone Level	*Minus 1*	*Minus 2*	P	*Bone Level*	*Minus 1*	*Minus 2*	P
PSTM -PAJ	1.5 ± 0.7	1.8 ± 0.6	1.6 ± 0.9	ns	1.1 ± 0.7	0.6 ± 1.0	0.9 ± 1.1	ns
PD	2.6 ± 0.5[a]	3.0 ± 0.4	3.5 ± 0.6[a]	0.02	2.9 ± 0.4[b]	3.8 ± 0.6[bc]	3.0 ± 0.4[c]	0.01
RAL	4.1 ± 0.3[de]	4.9 ± 0.4[d]	5.1 ± 0.9[e]	0.04	4.0 ± 0.4	4.4 ± 0.6	3.9 ± 1.2	ns

Identical letters indicate statistically significant differences ($p < 0.05$, ANOVA test).

ns Non-significant.

PAJ = Prosthesis-Abutment Junction.

PD = Probing Depth.

PSTM = Position of the Soft Tissue Margin.

RAL = Relative Attachment Level.

Tabela 2A - Dados radiográficos de Pontes (2007)[31]

Table 2. Mean values (mm ± standard deviation) from the radiographic analysis.

	Conventional restoration				Immediate restoration			
	Bone Level	*Minus 1*	*Minus 2*	P	*Bone Level*	*Minus 1*	*Minus 2*	P
Ridge Loss*	0.8 ± 0.7	0.9 ± 0.6	0.8 ± 0.6	ns	0.7 ± 0.7	0.5 ± 0.7	0.4 ± 0.7	ns
IAJ-fBIC	1.5 ± 0.4	1.2 ± 0.3	0.9 ± 0.5	ns	1.4 ± 0.5	1.1 ± 0.6	0.7 ± 0.5	ns
Ridge-fBIC	0.6 ± 0.4[ab]	1.2 ± 0.5[ac]	2.0 ± 0.4[bc]	0.0005	0.6 ± 0.4[de]	1.7 ± 0.6[df]	2.2 ± 0.5[ef]	0.0003
LBL	0.8 ± 0.4[gh]	1.2 ± 0.3[g]	1.3 ± 0.3[h]	0.03	0.8 ± 0.5	1.2 ± 0.3	1.0 ± 0.4	ns

Identical letters indicate statistically significant differences ($p < 0.05$, ANOVA test).

* Value obtained using hypothetical ridge level at baseline.

ns Non-significant.

IAJ = implant-abutment junction.

fBIC = first bone-implant contact.

LBL = lateral bone loss.

UNESP UNIVERSIDADE ESTADUAL PAULISTA
CÂMPUS DE ARARAQUARA
FACULDADE DE ODONTOLOGIA

Rua Humaitá, 1680 – CEP 14801-903 – Caixa Postal 331 Fax (0xx16) 201-6433 – Araraquara – SP
Fone: (0xx16) 201-6431 - e-mail: diretor@foar.unesp.br / home page: http://www.foar.unesp.br
Comitê de Ética na Experimentação Animal - CEEA

TAC/ia.

Araraquara, 09 de dezembro de 2003

Ofício CEEA-FO/Ar. nº 60/2003

Senhor(a) Pesquisador(a):

O Comitê de Ética em Experimentação Animal-CEEA da Faculdade de Odontologia de Araraquara, reunido em 01/dezembro/2003, após a avaliação final do Projeto de sua responsabilidade intitulado *"Avaliação das alterações dos espaços biológicos e crista óssea ao redor de implantes imediatos submetidos à carga imediata. Estudo em cães" (Proc. 24/2003)* considerou-o **APROVADO**, devendo o **relatório final** ser apresentado em **março/2006.**

Atenciosamente.

Prof. Dr. JONI AUGUSTO CIRELLI
Coordenador do CEEA

À
C.D. ANA EMÍLIA FARIAS PONTES
DD. Pesquisador Responsável
Nesta

Autorizo a reprodução deste trabalho.
(Direitos de publicação reservado ao autor)

Araraquara, 28 de março de 2008.

WAGNER NUNES DE PAULA

Paula, Wagner Nunes de.
Efeito da altura da união implante/componente protético sobre os tecidos periimplantares. Estudo em cães / Wagner Nunes de Paula. – Araraquara: [s.n.], 2008.
xxx f. ; 30 cm.

Dissertação (Mestrado) – Universidade Estadual Paulista, Faculdade de Odontologia
Orientador : Prof. Dr. Elcio Marcantonio
Co-orientador: Prof. Dr. Elcio Marcantonio Junior

1. Implantes dentários 2. Prótese dentária 3. Processo alveolar 4. Modelos animais 5. Estética dentária. I. Título

Ficha catalográfica elaborada pela Bibliotecária Ceres Maria Carvalho Galvão de Freitas, CRB-8/4612
Serviço Técnico de Biblioteca e Documentação da Faculdade de Odontologia de Araraquara / UNESP

Livros Grátis

(http://www.livrosgratis.com.br)

Milhares de Livros para Download:

Baixar livros de Administração
Baixar livros de Agronomia
Baixar livros de Arquitetura
Baixar livros de Artes
Baixar livros de Astronomia
Baixar livros de Biologia Geral
Baixar livros de Ciência da Computação
Baixar livros de Ciência da Informação
Baixar livros de Ciência Política
Baixar livros de Ciências da Saúde
Baixar livros de Comunicação
Baixar livros do Conselho Nacional de Educação - CNE
Baixar livros de Defesa civil
Baixar livros de Direito
Baixar livros de Direitos humanos
Baixar livros de Economia
Baixar livros de Economia Doméstica
Baixar livros de Educação
Baixar livros de Educação - Trânsito
Baixar livros de Educação Física
Baixar livros de Engenharia Aeroespacial
Baixar livros de Farmácia
Baixar livros de Filosofia
Baixar livros de Física
Baixar livros de Geociências
Baixar livros de Geografia
Baixar livros de História
Baixar livros de Línguas

Baixar livros de Literatura
Baixar livros de Literatura de Cordel
Baixar livros de Literatura Infantil
Baixar livros de Matemática
Baixar livros de Medicina
Baixar livros de Medicina Veterinária
Baixar livros de Meio Ambiente
Baixar livros de Meteorologia
Baixar Monografias e TCC
Baixar livros Multidisciplinar
Baixar livros de Música
Baixar livros de Psicologia
Baixar livros de Química
Baixar livros de Saúde Coletiva
Baixar livros de Serviço Social
Baixar livros de Sociologia
Baixar livros de Teologia
Baixar livros de Trabalho
Baixar livros de Turismo