UNIVERSIDADE ESTADUAL PAULISTA
JÚLIO DE MESQUITA FILHO

Efeito da cafeína e do cádmio na próstata do rato *Wistar* púbere: proliferação e morte de células epiteliais e alterações estromais.

Lívia Maria Lacorte

Botucatu - SP
2008

Livros Grátis

http://www.livrosgratis.com.br

Milhares de livros grátis para download.

UNIVERSIDADE ESTADUAL PAULISTA
JÚLIO DE MESQUITA FILHO

Efeito da cafeína e do cádmio na próstata do rato *Wistar* púbere: proliferação e morte de células epiteliais e alterações estromais.

Lívia Maria Lacorte
Orientador: Profº Dr. Sérgio Luis Felisbino
Co-orientador: Profº Dr. Antônio Francisco Godinho

Dissertação apresentada à Universidade Estadual Paulista Julio de Mesquita Filho - Instituto de Biociências, para obtenção do título em Mestre em Biologia Geral e Aplicada, área de concentração: Biologia Celular Estrutural e Funcional.

Botucatu - SP
2008

FICHA CATALOGRÁFICA ELABORADA PELA SEÇÃO TÉCNICA DE AQUISIÇÃO E TRATAMENTO DA INFORMAÇÃO
DIVISÃO TÉCNICA DE BIBLIOTECA E DOCUMENTAÇÃO - CAMPUS DE BOTUCATU - UNESP
BIBLIOTECÁRIA RESPONSÁVEL: Selma Maria de Jesus

Lacorte, Lívia Maria.
Efeito da cafeína e do cádmio nas células epiteliais da próstata do rato Wistar púbere: proliferação e morte celular / Lívia Maria Lacorte. – Botucatu: [s.n.], 2008.

Dissertação (mestrado) – Universidade Estadual Paulista, Instituto de Biociências, Botucatu, 2008.
Orientador: Sérgio Luis Felisbino
Co-orientador: Antônio Francisco Godinho
Assunto CAPES: 20601000

1. Biologia celular 2. Morfologia (Biologia) 3. Próstata

CDD 574.8

Palavras-chave: Cádmio; Cafeína; Morfologia; Proliferação celular; Próstata

Botucatu, 11 de setembro de 2008.

Efeito da cafeína e do cádmio nas células epiteliais da próstata do rato Wistar púbere: proliferação e morte celular.

Banca Examinadora:

Profº Drº Sérgio Luis Felisbino (orientador) _____

Profº Drº Sebastião Roberto Taboga _____

Profª Drª Patrícia Aline Bôer _____

Dedicatória

Dedico à elaboração deste trabalho

aos meus pais, Maurício e Neide.

Agradecimentos Especiais

Aos meus pais,

A minha eterna gratidão por estarem presentes em todos os momentos, pelo incentivo, por acreditar nos meus sonhos e apoiar minhas decisões. Obrigada por não pouparem esforços, mesmo nos momentos mais difíceis para que eu pudesse continuar minha jornada. Vocês são meus exemplos de determinação, dedicação, trabalho e amor.

Ao meu namorado Guilherme

Agradeço pelo amor intenso e sereno que compartilhamos, pela cumplicidade de todos os momentos vividos, pela sua dedicação amorosa, seus cuidados, sua compreensão pelos momentos ausentes e é claro, por todos os auxílios com o "mundo da informática".

Ao meu irmão Mateus, cunhada Rosália e sobrinho Guilherme

Agradeço o companheirismo, carinho e preocupação para que eu estivesse sempre bem. Ao Gui agradeço por ter mudado tanto a minha família, e fazer de cada fim de semana que eu voltava para casa o mais "cansativo".... sou a tia mais feliz do mundo!

A Deus

Por permitir que eu VIVA. Por ter permitido que eu concluísse mais este objetivo de vida. Obrigada pelas pessoas maravilhosas que tenho ao meu lado e por todas aquelas que conviveram comigo nestes 2 anos de aprendizagem. Abençoe a todos!

Agradecimentos

Ao Professor e orientador Sérgio Luis Felisbino, pela acolhida, pelo respeito, confiança e principalmente pela paciência e dedicação com que orientou este trabalho. Certamente levarei seus ensinamentos para o resto da minha vida. Exemplo de competência e amizade. Muito Obrigada!

Ao Professor e co-orientador Antônio Francisco Godinho, que é um exemplo de sabedoria. Agradeço por me apoiar nos momentos decisivos, obrigada por ficar sempre por perto, pelas palavras confortantes e por acreditar em mim.

Ao Professor João Cleber Theodoro de Andrade, da USC-Bauru, meu eterno "Mestre", obrigada por todos os ensinamentos e oportunidades durante a graduação que refletiram diretamente neste momento.

A Professora Patrícia Fernanda Felipe Pinheiro, por sua disponibilidade e dedicação em algumas etapas deste trabalho e pelas valiosas sugestões.

A Professora Renée Laufer de Amorim pela colaboração durante as análises das lâminas.

Ao Professor Sebastião Roberto Taboga por ter aceitado o convite de compor a banca examinadora.

A Professora Patrícia Aline Bôer por ter aceitado o convite de compor a banca examinadora, além da energia positiva que transmite no departamento.

Ao Professor Luis Fernando Barbisan, por ter feito parte da qualificação e pelas valiosas criticas para a melhoria deste trabalho.

Aos funcionários e professores do Departamento de Morfologia da Unesp-Botucatu, pela colaboração e convívio diário; em especial á técnica Sueli e á secretária Luciana.

Aos funcionários do Departamento de Anatomia da USC-Bauru, Dmorais e Amaral pelos ensinamentos iniciais e amizade conquistada.

A Rita, Denise, Aninha, Alaor, Godinho, Pardal e Amauri (in memorian) do Ceatox da Unesp-Botucatu, por toda atenção sempre dispensadas e à amizade.

A coordenadoria e professores do programa de pós-graduação em Biologia Geral e Aplicada pelos ensinamentos e determinação para que o programa melhore ainda mais.

Aos secretários: Luciana, Maria Helena, Eriberto e Sérgio da seção de Pós-Graduação por todo o trabalho empregado para facilitar a execução dos parâmetros burocráticos.

A Flávia Karina Delella pela disposição e paciência em me ensinar todas as técnicas necessárias. Valeu a "co-orientação".

Ao Luiz Antonio Justulin Junior, Elaine Manoela Porto e Alexandre Sérgio Alcântara pela contribuição para que o trabalho chegasse ao fim.

As novas e verdadeiras amizades conquistadas no período. Agradeço a Flávia, Elaine, Kelly e Fernanda os ótimos momentos que passamos dentro e fora do laboratório.

A minha grande amiga Érica, por todos os momentos felizes e tristes que compartilhamos e compartilharemos. Amigos são assim... Um brinde ao nosso sucesso! Sabemos que tem que ser pelo caminho mais difícil, mas será!

As mais novas amigas Satie e Eriquinha, por todos os momentos de descontração e as boas gargalhadas...

Ao reencontro com os amigos da USC, especialmente ao Helam e Domingos.

Aos colegas do departamento que deixaram cada novo dia sempre agradável: Joyce, Gisele, Juliana, Fernanda Carani, Fernanda Losi, Eduardo, Lucas, Ariane, Juliana, Ludmila, Camila, Andreo, Aline, Flavia, Kelly, Fernando, Olga, Justulin, Marcos, Ludmila, Alexandre, Danillo, Carolina Sarobo, Elaine, Francis, Glaura.

As minhas amigas de Ibitinga, Paula e Priscila pela amizade sincera e eterna, que resiste à distância.

As meninas que dividiram e dividem o espaço da nossa casinha: Andréia, Érica, Vanessa, Suzana. Obrigada pelo companheirismo, amizade e compreensão nos dias que não pude ajudar nos afazeres domésticos.

A todos da minha família que torceram por mim, não esquecendo a minha vózinha Cida (in memorian) que sempre se preocupou com meu lado profissional mesmo sem entender bem o que eu fazia. Fica o exemplo da mulher honesta, humilde e digna que foi. Um orgulho para mim.

A Vânia Simão Prado (in memorian), pela grande mulher que foi e tive o prazer de conhecer. Agradeço por toda a preocupação a mim dispensada no momento que achei que tudo tivesse dado errado. Esteja em PAZ.

A FAPESP, pela bolsa concedida e me manter em dedicação exclusiva.

Aos animais experimentais, que sem eles nada teria sentido.

Bem, agradeço a todos que de uma forma ou de outra, não menos importante que ninguém, estiveram comigo nesta jornada.

Sumário

Resumo

Abstract

Introdução 16

1. Próstata masculina 18
2. Afecções prostáticas 23
3. Modelos experimentais de indução de lesões proliferativas na próstata ... 29
4. Cádmio 30

Objetivos 39

Referências Bibliográficas 41

Artigo 52

Introdução 55

Materiais e Métodos 57

Resultados 62

Discussão 66

Referências Bibliográficas 69

Legenda das Figuras 74

Conclusões Gerais 86

Resumo

O câncer de próstata e a hiperplasia prostática benigna são as duas principais afecções do sistema genital masculino após a quinta década de vida. Além de aspectos étnicos, etários, genéticos, estudos sobre a contaminação ambiental por agentes químicos carcinogênicos, dos hábitos alimentares e do estilo de vida vêm adquirindo importância no entendimento das causas destas afecções. A exposição a contaminantes ambientais, tais como o cádmio e a ingestão de bebidas contendo cafeína têm sido associados com o aparecimento do câncer de próstata e com a hiperplasia prostática benigna, respectivamente. Além disso, existem evidências experimentais de que a exposição da próstata em períodos críticos da sua morfogênese e de rápido crescimento a disruptores endócrinos pode gerar alterações permanentes que levarão ao aparecimento de afecções nos indivíduos adultos e idosos. Neste sentido, por exemplo, a partir da puberdade é comum os homens adquirirem o hábito de fumar e/ou de ingerir bebidas estimulantes, estando, portanto, expostos ao cádmio, presente na fumaça do cigarro, e/ou a cafeína, presente nas bebidas. Desta forma, este trabalho avaliou os efeitos, isolados e combinados, do cádmio e da cafeína, em baixas concentrações, sobre a morfologia e fisiologia da próstata de ratos púberes. Para isto, ratos *Wistar* com 60 dias de idade foram divididos em quatro grupos (n=15), os quais receberam, via oral, na água de beber, pelo período de 30 dias: Água, Cádmio (10ppm), Cafeína (10mg/l) ou Cafeína+Cádmio, e as próstatas dorsolaterais e ventrais foram processadas histologicamente e foram feitas análises morfológicas, citoquímicas para fibras de colágeno, morfométricas e imunocitoquímicas. Também foram determinadas as concentrações plasmáticas de cádmio e testosterona e intra-prostática de cádmio no lobo ventral. A concentração plasmática e intra-prostática de cádmio aumentaram significativamente nos animais expostos ao cádmio e ao cádmio mais cafeína. O período de exposição aos agentes não alterou significativamente o peso dos lobos prostáticos, nem a concentração plasmática de testosterona, nem a morfologia glandular e nem a disposição das fibras colágenas e reticulares no estroma. Entretanto, o índice de proliferação celular aumentou nas próstatas dos animais do grupo que recebeu cádmio isoladamente e foram encontradas áreas de proliferação atípicas associadas com alterações de desprendimento das células epiteliais nos lobos dorsais. Além disso, foi observada diminuição nas áreas ocupadas pelas fibras colágenas e na altura das células epiteliais nos lobos ventral e dorsal nos três diferentes tratamentos. Portanto, nossos resultados sugerem que, nas condições

experimentais deste estudo, o cádmio, mesmo em baixas doses, já é capaz de aumentar o índice de proliferação das células epiteliais e alterar a matriz extracelular do estroma glandular, mudanças que favorecem o desenvolvimento de neoplasias na próstata na idade adulta. Já a cafeína, apesar de aumentar a incidência de prostatites nos lobos prostáticos, não aumentou a proliferação das células epiteliais e, ainda, antagonizou os efeitos de indução de proliferação do cádmio, sugerindo ação protetora contra alguns efeitos deste metal.

Palavras chaves: Próstata, cádmio, cafeína, morfologia e proliferação celular.

Abstract

The prostate cancer and the benign prostate hyperplasia are the main male genitourinary system diseases after the fifty. Besides ethic, age and genetic aspects, studies about environmental contamination, diet and life stile have also emerged as important factors involved in the etiology of these diseases. The exposure to cadmium and the intake of caffeine-containing beverage have been associated with appearing of the prostate cancer and benign prostate hyperplasia, respectively. Furthermore, there are experimental evidences that prostate exposures to endocrine disruptors during a critic period of its morphogenesis and growth may influence the onset of late-life disease. In this sense, for example, from puberty on, many males became smokers and/or start to intake energetic beverage or even yet coffee, thus being exposed to cadmium, from cigarettes and/or to caffeine, from beverage. So, here we investigated the effects of cadmium and caffeine, isolated or combined, in low doses, on rat prostate morphology during puberty. For this, male Wistar rats (n=60), 2 months-old, were divided into four experimental groups (n=15), that received by drinking water and during 30 days: tap water, cadmium (10ppm), caffeine (10ppm), cadmium plus caffeine. The prostatic lobes ventral and dorsolateral were dissected out, weighted and processed for histology. It were made morphological and morphometrical analyses; cytochemistry for collagen and reticular fibers and immunocytochemistry for Ki-67. It were also determined the plasma concentrations of testosterone and cadmium and the ventral lobe intraprostatic concentration of cadmium. The plasma and intraprostatic concentrations of cadmium were increased in the animals treated with cadmium and cadmium plus caffeine. In the conditions of this experiment, the exposure to these two agents did not alter significantly neither the prostatic lobes weights, plasma testosterone concentration, glandular morphology and stromal collagen and reticular fibers organization. However, cadmium exposures increased the proliferation of the ventral e dorsal prostatic lobes, including atypical proliferative activity in the dorsal. Moreover, it was observed a reduction in the collagen fibers volume fraction area and in the epithelial cell height of the ventral and dorsal lobes from the three different treatment. Thus, our results suggest that, in the conditions of this study, cadmium, even in low doses, can increase prostate epithelial cell proliferation and alters collagen conten in the glandular stroma, changes that favour the onset of the neoplasias in late-life. In

contrast, caffeine, in spite of to increase the prostatite incidence, do not increase the proliferation of the epithelial cells, but antagonizes the cadmium effect on cell proliferation, suggesting a protective action against cadmium effects.

Keys words: Prostate, cadmium, caffeine, morphology e cell proliferation.

Introdução

Com o aumento da expectativa da vida mundial, esta crescendo conseqüentemente, a incidência de doenças associadas ao envelhecimento. Entre os homens, é muito comum surgir afecções na próstata (MARCELLI & CUNNINGHAM, 1999). Alterações hormonais, o crescimento prostático e suas alterações morfológicas referentes à idade na patogenia das lesões são os principais alvos de estudo para a compreensão dos mecanismos envolvidos no desenvolvimento de doenças.

Os mecanismos que desencadeiam ou fazem progredir rapidamente as afecções prostáticas ainda não estão compreendidas. Sabe-se que desequilíbrio na interação homeostática entre o epitélio e o estroma prostático pode iniciar e promover as lesões na próstata (SUNG & CHUNG, 2002), outros fatores também são relacionados com o surgimento de lesões, como os hormônios androgênicos, suscetibilidade genética, estilo de vida, hábitos nutricionais (HAYWARD et al., 1997; HSING, 2002; HO et al. 2004) e contaminantes ambientais (MUIR et al., 1991).

Os indivíduos estão expostos a vários agentes químicos simultaneamente, os quais podem ser do tipo contaminante ambiental ou alimentar, fármacos, drogas lícitas e de abuso etc., advindos das mais variadas fontes. Muitos destes agentes são capazes de, além das ações próprias, também interagir com outros compostos, provocando efeitos diversos e até potencializados, diferentemente dos que provocariam ao agir isoladamente no organismo.

O Cádmio, um metal pesado conhecido como agente carcinogênico humano (IARC, 1991) parece agir como um iniciador cancerígeno prostático em trabalhadores em contato com o metal (ZENG et al., 2004) e experimentalmente também tem demonstrado ter participação importante na carcinogênese prostática (WAALKES et al., 2000; RIANSAREZ et al., 2005). Podemos estar em contato com o metal por exposição ocupacional ou ambiental, como, por exemplo, pela dieta ou pelo contato com a fumaça de cigarros (LEWIS, 1972; JARUP et al., 1998).

A cafeína tem sido motivo de estudo entre os profissionais da saúde devido ao seu consumo em larga escala por vários segmentos da população e por exercer importantes efeitos farmacológicos (IARC, 1993).

Dados experimentais têm mostrado que a cafeína é capaz de agir em diferentes sistemas do organismo, apresentando efeitos prejudiciais sobre o sistema

reprodutor masculino e glândulas sexuais acessórias (GANS 1984; WEINBERGER et al., 1978), podendo também atuar como desregulador endócrino (EZZAT & EL-GOHARY, 1994). Há, dados epidemiológicos que demonstram relação positiva, diretamente relacionada com o consumo de café e hiperplasia prostática benigna em homens (GLYNN, et. al, 1985; MORRISSON, 1990; GASS, 2002), em contraste outros dados demonstram que em baixas doses não apresenta risco algum ao organismo humano (NAWROT et al., 2003). Porém, os dados ainda são conflitantes e é preciso estudos mais detalhados para o risco e/ou benefícios da ingestão de cafeína.

Como a grande maioria da população humana está exposta simultaneamente ao cádmio e à cafeína, principalmente porque no Brasil o hábito de fumar está geralmente associado com o alto consumo de café e pelo fato de não existirem estudos determinando as conseqüências da interação entre esses dois agentes, e ambos demonstrarem efeitos sobre a próstata, o cádmio como agente indutor de lesões e a cafeína como alcalóide com propriedades que podem proteger o efeito do cádmio ou então potenciar seus efeitos, torna-se extremamente relevante estudar os efeitos isolados e combinados de cádmio e cafeína sobre a próstata.

1. Próstata masculina

A próstata é um órgão acessório do sistema genital masculino que contribui com uma fração importante do líquido seminal e com a capacitação e sobrevivência dos espermatozóides. É um órgão andrógeno-dependente e o seu crescimento, manutenção estrutural e funcional necessita de níveis constantes de andrógenos circulantes (ISAACS, 1984). A secreção prostática contém proteínas, enzimas, açúcares, íons, lipídios estruturais de membrana, substâncias imunossupressoras e antiinflamatórias. Outra característica importante do fluido prostático é de ser levemente alcalino. O pH acima de 7 é fundamental para neutralizar o pH levemente ácido do sistema genital feminino, para que a motilidade dos espermatozóides e a fecundação do óvulo ocorram com sucesso (GUYTON & HALL, 2000).

No organismo masculino, a próstata permanece rudimentar até a puberdade, fase em que ocorre considerável aumento da produção de andrógenos e desenvolvimento da glândula (NAZIAN, 1986). No homem adulto, é uma glândula compacta sem divisão em lobos, aproximadamente pesa 20g e mede 4,0 cm x 3,0 cm. Localiza-se abaixo da bexiga e ao redor da uretra (ROY-BURMAN et al., 2004). É dividida anatomicamente em quatro regiões glandulares: zona periférica (70%), zona central (25%), zona de transição (5%) e tecido glandular periuretral (<1%) além de uma quinta região não glandular, o estroma fibromuscular (COAKLEY & HRICAK, 2000). Este estroma se estende anterior e lateralmente formando uma cápsula, que separa a próstata da gordura periprostática (ROY-BURMAN et al., 2004). Estas zonas além de anatomicamente, também são histologicamente reconhecíveis.

O estroma fibromuscular é denso, rico em colágeno e células musculares lisas, anteriormente se funde com o diafragma urogenital (EPSTEIN, 1997; ROY-BURMAN et al., 2004).

A zona central envolve o ducto ejaculatório compreendendo o espaço de onde o ducto se conecta com a uretra, próximo ao utrículo prostático, na base. Os alvéolos encontrados nesta porção glandular são mais largos se comparados às outras regiões e estão envoltos por uma fina e compacta camada de músculo liso. As células secretoras têm o citoplasma granular com núcleo grande. A proporção de células epiteliais para célula estromais é de 2:1, respectivamente (ROY BURMAN et al., 2004)

A zona periférica está localizada na face lateral e posterior da próstata, ao redor da zona central e de transição. As células secretoras dos alvéolos têm um citoplasma claro, o núcleo normalmente está localizado do centro para o pólo basal. O epitélio é composto por uma camada de células colunares secretoras e uma camada de células basais. A proporção de células epiteliais para célula estromais é de 1:1, respectivamente (ROY-BURMAN et al., 2004).

A zona de transição está localizada ao redor da uretra proximal, sendo contornada totalmente pelas zonas central e periférica. O estroma ao redor dos alvéolos é denso entrelaçado com fibras de músculo liso (ROY BURMAN et al., 2004). Em adultos em que a glândula não apresenta alterações, não é possível

visualizar diferenças histológicas entre as zonas de transição e periférica (EPSTEIN, 1997).

Os modelos experimentais com roedores são muito utilizados nos estudos da fisiologia e fisiopatologia da próstata (ROY-BURMAN et al., 2004).

Nos ratos adultos, a próstata é composta por um complexo sistema de ramificações constituído por estruturas ductais e túbulo-alveolares. Localiza-se caudal à bexiga e incompletamente ao redor da uretra (ROY-BURMAN et al., 2004). Anatomicamente é dividida em 4 lobos conforme a posição: lobo ventral, lobo dorsal, lobo lateral e lobo anterior. Cada lobo apresenta uma forma diferente devido a sua ramificação (LEE et al., 1990; MARKER et al., 2003).

O lobo ventral de ratos é composto por um conjunto de estruturas túbulo-alveolares, nas quais as estruturas epiteliais encontram-se envolvidas por um estroma mais estreito, em relação ao que envolve a próstata humana (AÜMULLER et al., 1990). Neste lobo, cada lóbulo prostático consiste de oito conjuntos de ductos que se originam a partir da uretra como estrutura tubular simples que se ramifica distalmente. Esse conjunto de ductos é dividido em três regiões morfológicas e funcionalmente distintas, denominadas distal, intermediária e proximal, de acordo com sua posição em relação à uretra (LEE et al., 1990; SHABSIGH et al., 1999). Na região distal, são encontradas células epiteliais colunares altas com atividade proliferativa, circundada por células musculares lisas que formam uma camada esparsa e descontínua, associada a grande número de fibroblastos (NEMETH & LEE, 1996). Na região intermediária, as células epiteliais também são colunares altas, apresentando características de células secretoras, com baixa atividade proliferativa. Nessa região, a camada de células musculares lisas é delgada e contínua. Na região proximal, as células epiteliais são cúbicas e baixas, sendo freqüentes células apoptóticas, além das células musculares lisas que formam uma camada espessa. Tanto na região intermediária como na proximal, o tecido fibroso está presente no espaço entre os ductos e, ocasionalmente, intercalando a camada de células musculares lisas (LEE et al., 1990).

O lobo anterior, também conhecido como glândula de coagulação, tem forma tubular, aparência gelatinosa e é adjacente à vesícula seminal. As células epiteliais são colunares simples com núcleo central, pode apresentar um padrão

cribiforme por ser o lobo que apresenta maior número de dobras do epitélio bem como o estroma ao redor dos ácinos, que é o mais notável. O produto de secreção é abundante e homogêneo (ROY-BURMAN et al., 2004).

O lobo dorsal origina-se da base da vesícula seminal, bilateralmente. O epitélio é cilíndrico simples com algumas dobras, o citoplasma das células secretoras é granular e claro. O lobo lateral apresenta epitélio cilíndrico simples, basofilia citoplasmática, menos dobras epiteliais e o estroma muito delgado (ROY-BURMAN et al., 2004).

Em termos de homologia com as porções da próstata humana, os lobos anteriores dos ratos são considerados homólogos às glândulas da zona central, enquanto os lobos dorsolaterais são considerados homólogos às glândulas da zona periférica da próstata humana. Os lobos ventrais do rato não têm um homólogo humano e a zona de transição humana não tem um lobo homólogo no rato (ROY-BURMAN et al., 2004).

Tanto na próstata humana como na dos roedores, a porção glandular e ductos são constituídos por diferentes tipos celulares: as células epiteliais luminais, geralmente cilíndricas altas e diferenciadas com capacidade secretora; as células epiteliais basais, menores e achatadas ou arredondadas, com capacidade de proliferação (HUDSON et al., 2001), e um terceiro tipo celular, de localização intermediária, são as células neuroendócrinas.

Este epitélio é sustentado por estroma composto principalmente por células musculares lisas e fibroblastos, além de mastócitos, macrófagos, nervos e vasos sanguíneos (MARKER et al., 2003). Ao redor destas células estromais, existe a complexa matriz extracelular composta principalmente de fibras colágenas, fibras reticulares, fibras do sistema elástico, proteoglicanos e diversas glicoproteínas (VILAMAIOR et al., 2000). O estroma é bem espesso na próstata humana e mais delgado nos lobos prostáticos dos roedores (NEMETH & LEE, 1996; MCNEAL, 1988).

A distinção entre os diferentes tipos celulares do tecido prostático é possível utilizando-se marcadores específicos. As células epiteliais luminais expressam atividade para enzimas específicas, como a fosfatase ácida prostática e antígeno prostático específico (PSA). Estas células também podem ser distinguidas

por marcação imunocitoquímica seletiva para citoqueratinas (CK), tais como CK8 e CK18 (HUDSON et al., 2001) ou antígenos de superfície, tais como os CD25, CD40 e CD147, dentre outros 25 sub-tipos (LIU & TRUE 2002). Já as células basais expressam a proteína nuclear p63 (SIGNORETTI et al., 2000) e podem ser identificadas pela expressão diferencial das citoqueratinas CK5 e CK14 (PRINS et al., 1991; HAYWARD et al., 1996; HUDSON et al., 2001). As células neuroendócrinas do epitélio prostático têm sido diferencialmente marcadas das demais por responderem positivamente à reação histoquímica de impregnação por prata, assim como as células neuroendócrinas da ilhota pancreática demonstrado por Grimelius (1968), e à reação imunocitoquímica para anticorpos anti-cromogranina A (SIGNORETTI et al., 2000). Há ainda a possibilidade de se distinguir as células prostáticas em um quarto subtipo, as células intermediárias, que expressam, numa fase transitória, citoqueratinas comuns às células basais e luminais (HUDSON et al., 2001).

Existem algumas diferenças e similaridade entre a morfologia prostática humana e de roedores que devem ser levadas em consideração, principalmente quando modelos roedores são usados para o estudo das fisiopatologias prostáticas humanas. Ambos possuem células epiteliais colunares secretoras que secretam proteínas prostáticas e fluidos da sua superfície apical em direção ao lúmen (ROY-BURMAN et al., 2004). Humanos possuem uma camada contínua de células basais entre as células secretoras e a membrana basal, enquanto os roedores possuem poucas células basais (MARKER et al., 2003). As células neuroendócrinas são escassas na próstata humana e raras nos roedores (GARABEDIAN et al., 1998). As próstatas de ambos são formadas por glândulas e ductos, mas existem diferenças na composição estromal. A próstata humana possui estroma fibromuscular denso, com abundância em musculatura lisa, fibroblastos e colágeno, que circundam os elementos glandulares. O estroma prostático dos roedores é menos fibromuscular e é grandemente preenchido por tecido conjuntivo frouxo (ROY-BURMAN et al., 2004).

A interação epitélio-estroma desempenha papel fundamental na regulação e manutenção da atividade funcional da próstata (LEE, 1990). Além das células musculares lisas e fibroblastos, outros tipos celulares também são encontrados no estroma, como mastócitos, células endoteliais e pericitos,

juntamente com terminações nervosas. Cada célula desempenha papel importante e específico na manutenção e função secretora da próstata.

Entre as células epiteliais e o estroma encontra-se a membrana basal. Essa estrutura é extremamente importante no controle das atividades celulares e principalmente, na manutenção da fisiologia das células epiteliais (HAYWARD et al., 1998). Composta principalmente de colágeno tipo IV, proteoglicanos e laminina, a membrana basal é essencial para a manutenção do fenótipo diferenciado e secretor das células epiteliais glandulares (LABAT-ROBERT et al., 1990).

A função secretora do epitélio prostático é regulada por andrógenos, que participam na diferenciação e na manutenção do estado ativo da glândula (CUNHA et al., 1985; DONJACOUR & CUNHA, 1993). A testosterona (T) é o principal andrógeno atuante na próstata. No organismo masculino origina-se da produção testicular (95%) e da produção das glândulas adrenais (5%) (AUMÜLLER & SEITZ, 1990). Esse andrógeno é convertido, pela ação da enzima 5 α-redutase, em composto mais funcional, a diidrotestosterona (DHT). Ambos andrógenos, T e DHT, interagem com o mesmo receptor androgênico, porém, a DHT tem de 5-10 vezes mais afinidade pelos receptores de andrógenos que a T (PRINS, 1991).

A próstata tem despertado grande interesse médico-científico devido ao grande número de diagnósticos de lesões, por ser comum entre os homens com o avanço da idade, o aparecimento de doenças na próstata (MARCELLI & CUNNINGHAM, 1999).

2. Afecções prostáticas

Prostatite:

É um processo, caracterizado pela infiltração de células inflamatórias no estroma prostático e para o interior das glândulas (SHAPPELL et al., 2004). Pode ser dividida em aguda ou crônica, de acordo com o tipo de infiltrado encontrado.

A prostatite aguda é a infecção causada por bactérias Gram-negativas, como *Escherichia coli, Serratia, Enterobacter*, entre outras, resultantes do refluxo

intra-prostático de urina infectada ou, ainda, por via linfática a partir de focos de infecção distantes (BILLIS, 1997). Histologicamente é reconhecida pela presença de neutrófilos e/ou células inflamatórias dentro do epitélio glandular e/ou no lúmen (SHAPPELL et al., 2004). O diagnóstico apenas pela presença de infiltrados inflamatórios espalhados no estroma é inviável, pois tanto na próstata humana quanto de roedores é comum encontrá-las (SUWA et al., 2001).

Prostatite crônica são inflamações decorrentes da prostatite aguda não tratada que evolui. Este processo inflamatório subdivide-se em dois tipos: inespecífica e granulomatosa. A prostatite crônica inespecífica geralmente não tem prostatite aguda evidente e podem ser causadas pelos mesmos agentes infecciosos da aguda ou sem detecção de nenhuma bactéria. Nesta última, admite-se que resulta do extravasamento de secreção prostática no estroma obstruído, como freqüentemente é diagnosticado (BILLIS, 1997). Já a granulomatosa é o tipo de inflamação crônica, caracterizado pela presença de granulomas ou células típicas de granulomas, como macrófagos e histiócitos. Os histiócitos são células derivadas de macrófagos, onde formam aglomerados gigantes de células. Na próstata, os granulomas são encontrados no centro, ao redor de ácinos obstruídos ou no estroma e pode estar acompanhado por necrose ou não (SHAPPELL et al., 2004). Geralmente estão presentes como parte de infecções sistêmicas causadas por fungos ou tuberculose (EPSTEIN, 1997).

Hiperplasia Prostática Benigna (HPB)

HPB trata-se de crescimento tumoral não neoplásico que resulta da hiperplasia do estroma, principalmente das células musculares lisas e do tecido epitelial glandular em diferentes graus e, sempre, em arranjos nodulares detectados micro (SHAPELL et al., 2004) ou macroscopicamente (BILLIS, 1997).

Nos homens, ocorre especialmente nas glândulas da zona de transição e clinicamente é caracterizada por provocar obstrução do canal da uretra, resultando em retenção urinária dolorosa (CARSON & RITTMASTER, 2003).

Nos ratos, pode ser detectada nos 4 lobos prostáticos. Pode estar associado com infiltrado inflamatório, onde é chamada de Hiperplasia Reativa ou

apresentar morfologia normal onde ocorre apenas o aumento das dobras epiteliais e diminuição da secreção intra-alveolar, neste caso é conhecido por Hiperplasia Funcional e um terceiro subtipo é a Hiperplasia Atípica onde a lesão envolve poucos alvéolos adjacentes e é caracterizado pela perda da polaridade das células epiteliais e aumento das camadas epiteliais (BOSLAND, 1992).

A hiperplasia é a afecção mais comum da próstata entre os homens com o avanço da idade. A prevalência de cirurgia para HPB aumentou de 15% nos homens de 65 anos para 41% até os 80 anos de idade (GASS, 2002).

Entre as espécies que têm a glândula prostática, somente o homem, chimpanzé e cachorro desenvolvem com maior freqüência, espontaneamente hiperplasia prostática benigna (DE MARZO et al., 1999). Nos cães, a doença ao exame microscópico apresenta-se como hiperplasia de tecido difusa e não nodular como no humano; além disso, o estroma fibromuscular quase não sofre alteração e, portanto, os cães não têm distúrbios urinários (BILLIS, 1997).

Os mecanismos da HPB são multifatoriais e ainda não estão definitivamente estabelecidos. Existem dois fatores que são bastante aceitos: 1) a presença de andrógenos circulantes e 2) o avanço da idade (ISAACS, 1994). Estudos em homens e animais sugerem que o desenvolvimento da HPB vincula-se a um desequilíbrio da homeostasia, mantida pelo hormônio diidrotestosterona (DHT), entre proliferação e morte celular (RITTMASTER, 2003).

As interações específicas entre o epitélio e o estroma também parecem ser cruciais na patogênese da HPB. A homeostasia do tecido é mantida pela interação entre o epitélio glandular e o estroma, que são mediados por fatores de crescimento (UNTERGASSER et al., 2005). As células basais expressam e secretam alguns fatores de crescimento fibroblástico, por exemplo, o bFGF (DESHMUKH et al., 1997) e fator de crescimento TGF-β (MORI et al., 1990) que são encontrados em níveis elevados na HPB (MORI et al., 1990). Seus receptores são encontrados tanto nas próprias células basais quanto no estroma (MORI et al., 1990; BOGET et al., 2001). Células estromais em cultura responderam ao bFGF aumentando a proliferação (JANSSEN et al., 2000) e em relação ao TGF- β, quando as células em cultura foram expostas a nível baixo de TGF-β também aumentou a

proliferação, mas em níveis altos houve inibição do crescimento celular (KASSEN et al., 1996).

Neoplasia Intra-Epitelial Prostática (NIP)

Neoplasia intra-epitelial prostática é a lesão considerada precursora do carcinoma invasivo, sendo caracterizada por proliferação e anaplasia celular de ductos e ácinos (BOSTTWICK & BRAWER, 1987). A proliferação neoplásica de células epiteliais ocorre dentro de glândulas já existentes, onde a membrana basal continua íntegra e normal (SHAPPELL et al., 2004).

O termo NIP, conhecido como PIN na língua inglesa, foi posposto por Bostwick e Brawer em 1987 e endossado consensualmente em 1989, com o intuito de substituir os termos como displasia intra-ductal, hiperplasia atípica acinar, hiperplasia com alterações malignas, marcada atipia e displasia ducto acinar, unificando a terminologia PIN para designar as alterações displásicas intra-epiteliais da próstata humana (BOSTWICK, 1995).

Uma nova graduação foi proposta em 1989, onde o NIP foi dividido em dois grupos. O NIP de baixo grau (do inglês LGPIN ou *low grade prostatic intraepithelial neoplasia*), correspondente ao NIP 1 e o de alto grau (do inglês HGPIN ou *high grade prostatic intraepithelial neoplasia*), onde os graus 2 e 3 foram agrupados (BOSTWICK, 1995).

O NIP de baixo grau caracteriza-se por apresentar ductos ou ácinos contendo epitélio com muitas células, condensado e irregular, com marcada variação do tamanho nuclear. Núcleos alongados, hipercromáticos e pequenos nucléolos podem estar presentes. O NIP de alto grau se diferencia do de baixo grau por apresentar o epitélio com mais células, evidenciando a estratificação celular, além da variação do volume nuclear entre as células ser menor, pois a maioria possui núcleo aumentado. A presença de nucléolo proeminente, freqüentemente múltiplo, é típica no NIP de alto grau e de grande utilidade diagnóstica (SHAPELL et al., 2004).

Para o diagnóstico de NIP em modelos experimentais como os roedores, deve ter o reconhecimento histológico de alguma destas características ou a

combinação delas. As células epiteliais tornam-se estratificadas, adquirem focos epiteliais em forma de tufos, formação de micropapilas e crescimento num padrão cribiforme; também é visível alterações de atipia nuclear que pode ser o aumento do tamanho nuclear, irregularidade da membrana, hipercromasia, acúmulo de cromatina e nucléolo evidente. A categoria de hiperplasia epitelial pode ter muita destas características histológicas descritas acima, faz-se então importante a presença de outras duas características para diagnosticar NIP, que são focalidade e progressão. Focalidade se refere ao início da lesão onde, antes de se estender por toda a próstata, é limitada a uma região e progressão é a extensão da lesão por toda a próstata justamente com a presença das atipias nucleares (SHAPPELL et al., 2004).

Em humanos, NIP ocorre predominantemente na zona periférica (BOSTWICK, 1996; EPSTEIN, 1997;). Segundo Helpap (1998), em humanos, o mecanismo de proliferação e diferenciação celular está alterado na NIP, pois são observadas células basais diferenciadas atipicamente, com potencial proliferativo, migrando para o compartimento secretor, enquanto no tecido normal ou hiperplásico a capacidade proliferativa é restrita à camada basal. Com esta progressiva indiferenciação celular, tende a ocorrer também à perda gradativa das células basais, facilitando a extensão da lesão para o estroma e sua transformação em carcinoma invasivo (ALGABA, 1997).

Lesões proliferativas malignas

Um desequilíbrio na interação homeostática entre epitélio e o estroma prostático pode iniciar e promover as lesões na próstata (SUNG & CHUNG, 2002).

O câncer de próstata é a segunda causa de óbitos por câncer em homens, afetando um em cada seis homens com o avanço da idade (THOMPSON et al., 2003; HO et al., 2004), sendo superado apenas pelo de pulmão. No Brasil, estima-se para 2008, a ocorrência de 49.530 casos para este tipo de câncer, tornando-se o primeiro entre os tipos mais comuns de cânceres entre os homens (INCA, 2008).

A discrepância entre a incidência clínica e mortalidade revela que o câncer de próstata não tem comportamento similar em todos os casos. O câncer em muitos homens pode permanecer latente e nunca se manifestar clinicamente. Pode ser encontrado em 33% dos homens com idade acima dos 50 anos (JEMAL et al., 2006). Assim como na NIP, a zona glandular periférica da próstata é a mais afetada; principalmente na região posterior atingindo percentual de 70 a 75 % dos casos; em seguida é a zona central com 15% e a menos afetada é a zona de transição com 10 a15% (QIAN et al., 1997).

A ocorrência espontânea de tumor prostático entre as diferentes espécies de animais é rara, com exceção do adenocarcinoma no cão (BONKHOLFF & REMBENGER, 1998) e na próstata ventral de ratos da linhagem ACI/SegHapBR (WARD et al., 1980; ISAACS, 1984). As manifestações de proliferações malignas podem ocorrer de diferentes formas.

O Carcinoma Microinvasivo é a primeira forma diagnosticável de carcinoma invasivo. Ocorre penetração das células malignas através da membrana basal da glândula com foco de NIP para dentro do estroma (TABOGA & VIDAL, 2003; SHAPPELL et al., 2004).

Carcinoma Invasivo é definido pelo potencial que o tumor maligno tem em exibir crescimento destrutivo no parênquima da próstata (SHAPPELL et al., 2004). Ao contrário da neoplasia intra-epitelial prostática, o carcinoma é incompatível com a arquitetura normal das glândulas e algumas características histológicas permitem seu reconhecimento (QIAN et al., 1997). O carcinoma invasivo pode exibir diferenciação glandular, onde é classificado como adenocarcinoma, também pode exibir características citológicas de outros tipos de carcinoma como os carcinomas das células escamosas e das células neuroendócrinas ou ainda exibir nenhuma característica morfológica específica e é conhecido por carcinoma indiferenciado. Os adenocarcinomas correspondem às lesões malignas resultantes da transformação das células epiteliais de ácinos ou ductos, onde fica evidente a formação glandular. O carcinoma das células neuroendócrinas é caracterizado pela presença da diferenciação destes tipos celulares (SHAPPELL et al., 2004).

O estroma dos tumores prostáticos malignos sofre transformações que derivam da alteração do tecido conjuntivo da glândula, favorecendo o crescimento

do carcinoma e o seu potencial invasivo, provocada principalmente pela intensa angiogênese e desintegração das fibras colágenas (MORRISON et al., 2000).

3. Modelos experimentais de indução de lesões proliferativas na próstata

A indução de lesões proliferativas por agentes químicos para a experimentação animal é muito comum. São utilizados por permitirem explorar os mecanismos moleculares do desenvolvimento de doenças que podem chegar ao câncer de próstata ou para o desenvolvimento de novas drogas e novas terapias, além de medidas de profilaxia.

O desenvolvimento do câncer ou carcinogênese química é um processo extremamente complexo dividido em no mínimo três principais etapas: iniciação, promoção e progressão (DRAGAN & PITOT, 1991). Na carcinogênese química, a iniciação é caracterizada pela exposição de células-alvo a uma dose apropriada de algum cancerígeno (chamado iniciador), o que resulta em lesões permanentes no DNA, após um ciclo de divisão celular.

Muitos grupos de agentes químicos estão relacionados ao surgimento do câncer. Alguns exemplos de carcinógenos químicos conhecidos incluem: hidrocarbonetos policíclicos aromáticos (tabaco, defumados, álcool etc.), aflatoxinas (fungo dos cereais), carcinógenos inorgânicos (arsênico, cromo, cádmio etc.), aminas aromáticas, azocompostos (corantes de alimentos), alquilantes etc. (FILHO, 1994).

Existem somente dois agentes orgânicos químicos iniciadores que induzem tumor na próstata de ratos, o N-nitrosobis(oxopropyl)amine (BOP) (POUR, 1983) e o 3-2dimetil 4-aminobifenil (DMAB) (SHIRAI et al., 1993). A administração crônica de testosterona em algumas linhagens de ratos é outra forma de induzir tumor prostático (POLLARD et al, 1982; POUR & STEPAN, 1987).

Outros fatores como, por exemplo, a radiação local também pode produzir câncer de próstata em animais como demonstrado em camundongos (HIROSE et al., 1976) e em ratos *Sprague-Dawley* (TARIZAWA & HIROSE, 1978). Porém, os

autores constataram câncer de próstata somente nos ratos castrados que tiveram reposição hormonal antes da radiação ionizante, sugerindo que a testosterona é necessária para o desenvolvimento do tumor.

Há trabalhos ainda, que demonstram a indução de lesões proliferativas provocadas pela exposição ao cádmio (um carcinógeno inorgânico), na próstata ventral de ratos (Wallkes et al., 2000; Waalkes et al., 2003; Riansarez, 2005).

4. Cádmio

O cádmio é um metal pesado, existente na crosta terrestre em baixas concentrações, associado geralmente ao zinco, na forma de depósito de sulfito. É um metal de cor prata claro, pertence à família dos elementos II B da tabela periódica, apresenta massa molecular 112,41 e número atômico 48 (FRIBERG et al., 1974).

Naturalmente, o cádmio está presente na atmosfera durante as atividades vulcânicas, incêndios nas florestas ou carregado pelo vento sob forma de partículas sólidas. A origem antropogênica começou por volta de 1940, quando começou seu refinamento e passou a ser usado para a fusão do níquel e cobre e queima de combustível fóssil (IRWIN et al., 1997).

O uso do cádmio na fusão entre metais está diminuindo bastante (WAISBERG et al., 2003) e aumentando na fabricação de baterias de veículos, de pedra-pome, pastas de limpeza, pisos, como componente em metalúrgicas, em pigmentos, acabamentos de peças, plásticos e vidros, além dos fertilizantes fosfatados (IARC, 1993). É importante ressaltar que a origem antropogênica do cádmio é 3 a 10 vezes maior do que a origem natural atmosférica (IRWIN et al., 1997).

Cádmio é classificado como um agente carcinogênico de categoria 1 (evidências epidemiológicas suficientes para a ação carcinogênica em humanos) pela Agência Internacional de Pesquisa sobre o Câncer (IARC, 1993). É responsável por grande parte de intoxicações ocupacionais e ambientais (NORDBERG, 1978). Como resultado das emissões industriais e por causa da contaminação dos

fertilizantes utilizados nas plantações, no Século XX tem aumentado bastante a concentração do cádmio no solo, implicando em maior retenção pelos vegetais (SATARUG et al., 2003), que serão utilizados pelos animais e/ou homem, inclusive como alimentos.

A principal exposição não ocupacional vem da fumaça do cigarro, que contém relativamente alta concentração deste metal. Fumantes ativos e passivos estão expostos a concentrações de cádmio presente na fumaça do tabaco (LEWIS, 1972; JARUP et al., 1998), sendo um dos componentes importantes para os efeitos tóxicos do cigarro no organismo. Cada cigarro contém aproximadamente de 1 a 2 µg cádmio e fumantes absorvem pelo trato respiratório cerca de 1 a 3 µg de cádmio por dia a mais do que uma pessoa que não tem contato com cigarros. Para pessoas que não estão em contato com cigarros, a dieta é a principal via de exposição ao cádmio (WHO, 1992).

Outra importante via de exposição ao metal é a perinatal. Estudo mostrou que o metal foi detectado no leite materno humano em concentração significativa e que provavelmente está relacionado à contaminação ambiental sofrida pelas mães (NASCIMENTO et al., 2005).

Dentre as exposições ocupacionais, são de maior risco as que afetam trabalhadores ligados diretamente com a produção e processamento do metal, fusão de metais e os que reciclam materiais eletrônicos (WHO, 1992).

A meia vida do metal no organismo humano é de 15 anos (KJELLSTRÖM & NORDBERG, 1978) e superior a 200 dias em ratos (WEB, 1975). Por esse motivo, efeitos adversos à saúde podem aparecer ou continuar mesmo após a redução ou a cessação da exposição ao cádmio.

O cádmio pode se acumular em órgãos como o hipotálamo, hipófise e gônadas (MARQUEZ et al., 1998). Por ter longa meia-vida, esta acumulação pode acarretar desordens do sistema endócrino, afetar a atividade do eixo hipotalâmico-hipofisário-testicular (ANTONIO et al., 1999), alterar o mecanismo de secreção de hormônios como prolactina, luteinizante (LH), tireoestimulante (TSH) e adrenocorticotrofico (ACTH) (LAFUENTE et al., 1999). Laskey & Phelps (1991), observaram diminuição nos níveis de testosterona e aumento nos níveis de ACTH em ratos.

A exposição ocupacional ao cádmio tem sido considerada como uma das causas de câncer de pulmão (IARC, 1993). Estudo, com duração de 18 meses expôs ratos continuamente, pela via inalatória, a um aerossol com baixa concentração de cloreto de cádmio. Os resultados mostraram incidência elevada de câncer de pulmão, com evidência significativa da relação entre dose e resposta (IARC, 1993). A exposição em longo prazo por inalação e a administração intratraqueal causaram danos inflamatórios crônicos nos pulmões e a inalação do cádmio em níveis elevados parece causar edema pulmonar letal (WHO, 1992).

Em estudo pela via oral, foi observado que a ingestão de dose elevada causou a necrose do ovário e dos testículos de inúmeros animais, além da não-ovulação e vários danos no fígado. As doses maiores danificaram a mucosa gástrica e intestinal. A administração oral por longo prazo produziu efeitos prejudiciais no fígado, nos sistemas imunológico, ósseo e cardiovascular (WHO, 1992), além de apresentar propriedades nefrotóxicas sendo carcinogênico em rim de roedores (WALLKES & REHN, 1994).

Muito da toxicidade do cádmio se deve à capacidade de substituir o zinco em reações biológicas. Zinco é um metal essencial necessário para a síntese de DNA, RNA e proteínas e para proceder à atividade enzimática de enzimas dependentes do metal (COUSINS et al. 2003). Estudos em modelos animais apóiam esta relação de antagonismo entre os metais, mostrando que o tratamento com zinco reduz os efeitos carcinogênicos do cádmio (WAALKES, 2003; RIÁNSARES et al., 2005).

O mecanismo celular e molecular implicado na carcinogenecidade do cádmio inclui ativação de proto-oncogenes, inativação dos genes supressores de tumor, rompimento da adesão celular e inibição do reparo de DNA (WAALKES, 2003).

Em relação á próstata, estudos epidemiológicos e em animais fornecem importantes evidências implicando o cádmio como um agente carcinogênico sobre a glândula prostática (WAALKES, 2000; NAKAMURA et al., 2002).

A exposição ocupacional ao cádmio tem sido considerada como uma das causas de câncer de próstata e testículos (WAALKES & REHM, 1994; RIÁNSARES et al., 2005) em humanos.

Zeng e colaboradores (2004) em estudo de caso controle avaliaram os efeitos da exposição ocupacional sobre a próstata humana e observaram uma relação tipo dose-resposta entre trabalhadores expostos ocupacionalmente ao cádmio e a prevalência de valores anormais de antígeno específico da próstata (PSA), sugerindo que a exposição crônica ao metal está relacionada a danos na próstata.

Há estudos que sugere a forte influência ambiental na transformação do estado latente do câncer de próstata em forma agressiva, como o estudo epidemiológico em relação ao aumento da incidência da manifestação clínica entre homens japoneses e chineses após migração dos Estados Unidos (MUIR et al., 1991).

Alvarez e colaboradores (2004), em modelo experimental, avaliaram os efeitos do cádmio em exposição crônica, utilizando dose e via de administração que mimetiza a exposição ambiental, sobre a próstata. Observaram mudanças significativas no aumento do lúmen dos ácinos e perda de invaginações típicas das células epiteliais prostáticas comparados ao grupo controle. Os autores sugerem que estas alterações, provavelmente foram provocadas por stress oxidativo.

A enzima, glutation S-transferase, faz parte do sistema que protege o organismo contra espécies reativas de oxigênio. Esta enzima está presente em pouca quantidade no tecido prostático normal, porém, num experimento com ratos intoxicados pelo cádmio, houve aumento significativo dos níveis desta enzima, sugerindo que desenvolve importante papel na resposta ao stress oxidativo, no início das lesões provocadas pelo metal (RIÁNSARES et al., 2005).

Riánsares e colaboradores (2005), ainda no mesmo experimento, avaliaram as mudanças pré-neoplásicas na próstata induzidas pelo cádmio e observaram que houve aumento na proliferação celular nestes ácinos displásicos.

Shirai e colaboradores (1993) demonstraram que o cádmio pode aumentar os efeitos carcinogênicos do composto 3,2-dimetil-4-aminobifenil (DMAB) sobre a próstata de ratos que receberam tal composto iniciador.

As razões exatas para o desenvolvimento do câncer ainda é desconhecida, conhece-se apenas alguns fatores de risco relacionados à doença. Porém cada vez mais está aumentando o número de diagnósticos para câncer de

próstata, sendo considerado atualmente o sexto tipo de câncer mais comum no mundo e o mais prevalente em homens, representando cerca de 10% do total de câncer (INCA, 2007).

Portanto, estudos experimentais e epidemiológicos com o cádmio têm demonstrado que ele pode ser considerado como mais um fator de risco para o desenvolvimento do câncer na próstata.

5. Cafeína

Cafeína (1,3,7-trimetilxantina) é uma substância branca, cristalina, inodora, de sabor muito amargo (IARC, 1991). As fontes mais comuns de cafeína são: o café, a semente de cacau (utilizada na fabricação do chocolate), a semente de cola (utilizada na fabricação de refrigerantes) e os chás. É também adicionada a medicamentos contra gripe, como por exemplo, analgésicos e medicamentos utilizados para estimular a capacidade mental. A quantidade de cafeína nos alimentos varia dependendo do tamanho da porção, do tipo do produto e do método de preparo.

Por ser facilmente encontrada em diferentes fontes, a cafeína é uma das substâncias farmacologicamente ativa mais freqüentemente ingerida no mundo, por todos os segmentos da população (IARC, 1991).

A absorção da cafeína pelo trato gastrintestinal é rápida, nos humanos chega próximo dos 99% 45 minutos após sua ingestão (BLANCHARD & SAWERS, 1983), nos animais a absorção também é completa. Após alguns minutos já está na corrente sanguínea sendo levada para todos os órgãos do corpo. Ao atingir o córtex cerebral, diminui a fadiga e ao atuar sobre os receptores do hormônio adenosina, situados nas células nervosas, exerce ação inibidora a este hormônio (NAWROT et al., 2003), impedindo que ele aja como redutor da freqüência cardíaca, da pressão sangüínea e da temperatura corporal, fatores responsáveis pela sensação de torpor e do sono.

Ela exerce também ação indireta estimulando a liberação de neurotransmissores e de alguns hormônios tais como a adrenalina (NAWROT et al., 2003). Nestes casos, a ação da cafeína ocorre pelo bloqueio da enzima

fosfodiesterase, responsável pelo metabolismo intracelular do AMPc, ou seja, há aumento da concentração do AMPc intracelular (MANDEL, 2002). Assim, os efeitos da adrenalina persistem por mais tempo e, com o aumento da atividade neuronal, a glândula pituitária age libertando grandes quantidades de hormônios que levam à liberação de adrenalina pelas supra-renais.

A adrenalina circulante pode estimular a secreção de enzima lípase, uma lipoproteína que mobiliza os depósitos de gordura para utilizá-la como fonte de energia no lugar do glicogênio muscular. Esse efeito de poupar o glicogênio torna o corpo mais resistente à fadiga (NAWROT et al., 2003). Por esta razão, provavelmente, a cafeína é tão utilizada pelos atletas como substância ergogênica.

Estudos mostram que qualquer efeito farmacológico da cafeína é passageiro. Ela não se acumula no organismo e é normalmente excretada dentro de algumas horas após o consumo. Em doses baixas, por via oral, menores do que 10 mg/kg, a cafeína alcança o pico plasmático entre 2,5 a 4,5 horas em adultos saudáveis, 0,7 a 1,2 horas em camundongos e ratos e 3 a 5 horas em macacos (ARNAUD, 1987). O fumo aumenta o metabolismo da cafeína reduzindo este período de 30 a 50% (JOERES et al., 1988) e aproximadamente dobra em mulheres que fazem o uso de contraceptivos orais (PATWARDHAN et al., 1980). Com o consumo regular há o desenvolvimento de tolerância para seus efeitos. Por exemplo, uma pessoa que consome cafeína regularmente pode beber vários copos de café em poucas horas e notar mínimos efeitos, enquanto outra pessoa que não é consumidora regular de café pode sentir os efeitos estimulantes após ingerir uma ou duas porções.

A cafeína é metabolizada no fígado e deriva alguns metabólitos como dimetilxantinas, ácidos úricos dimetil e monometil, trimetil-alantoina, dimetil-alantoina e derivados de uracil. Estes metabólitos passarão por demetilação, oxidação e formação de uracil. A principal diferença entre os roedores e humanos é que nos ratos, 40% dos metabólitos da cafeína são derivados trimetil enquanto que estes, não excedem 6% nos humanos. Do mesmo modo, em humanos a demetilação de trimetil conduz a formação de paraxantina que representa 72-80% do metabolismo da cafeína (ARNAUD, 1987).

Os efeitos da cafeína sobre os sistemas do organismo humano têm sido extensivamente investigados, porém muitos dos dados destas pesquisas ainda são contraditórios.

Ingestão moderada de cafeína com dose de até 400 mg por dia (equivalente a 6 mg/kg de peso corpóreo em uma pessoa com 65 kg) não está associada com toxicidade ou efeitos adversos como cardiovasculares, prejuízos na massa óssea, no balanço de cálcio, mudanças de comportamento no adulto, aumento de incidência de câncer ou efeitos na fertilidade masculina. Entretanto, os dados também mostram que mulheres em idade reprodutiva e crianças são subgrupos de risco, que requerem alerta específico para controlar o seu consumo diário (NAWROT et al., 2003). No caso das crianças, com o avanço da idade os níveis plasmáticos vão se tornando normais.

Há autores que defendem o consumo da cafeína para o tratamento e prevenção de algumas doenças, tais como o mal de Parkinson, a diabetes *mellitus* do tipo 2 e a cirrose hepática (HIGDON & FREI , 2006).

Na diabetes *mellitus* do tipo 2, o café quando ingerido em doses moderadas, parece melhorar o controle da glicose, como demonstrado em pesquisa com pacientes diabéticos (RANHEIN & HALVORSEN, 2005). O mecanismo foi atribuído á ação da cafeína como possível inibidor da enzima glucose-6-phosphatase, que controla o nível de glicose no sangue. Entretanto, exposições crônicas com altas doses de cafeína esta relacionada com o aumento da sensitividade à insulina (RANHEIN & HALVORSEN, 2005).

Estudo epidemiológico demonstrou que em homens fumantes o risco do desenvolvimento de câncer no pulmão aumentou entre os que consumiam café, e observaram ainda relação positiva proporcional à quantidade de copos de café ingeridos (BAKER, 2005).

Existem muitos trabalhos que defendem os efeitos benéficos da cafeína sobre o fígado. Estudos epidemiológicos relacionam a menor incidência de doenças crônicas no fígado com a ingestão de café e redução no risco de desenvolver hepatocarcinoma (KUROZAWA et al., 2005 ; SHIMAZU et al., 2005). Estudo realizado *in vitro* revelou que possivelmente o papel protetor da cafeína se deva por inibição da proliferação das células do hepatocarcinoma por induzir a parada do ciclo

celular independente da apoptose. Ocorre desregulação na cascata de sinalização, onde algumas quinases são ativadas e sinalizam a parada do ciclo celular (OKANO et al., 2008).

Estudos *in vitro* sobre o ciclo celular quanto à proliferação e morte celular são muito contraditórios. Uma explicação para estas discrepâncias, é que os experimentos utilizaram diferentes tipos celulares em diferentes condições e em concentrações que vão desde micromolares até milimolares altas. Fisiologicamente, atingir tais níveis sangüíneos experimentais de cafeína seria extremamente difícil em humanos sem produzir efeitos colaterais adversos (BODE & DONG, 2006). Neste sentido, a relevância destes dados experimentais obtidos com altas concentrações de cafeína não está clara, mas ajudam a compreensão dos possíveis mecanismos que a célula pode responder.

Ratos recebendo cafeína, teobromina e teofilina na sua dieta alimentar demonstraram atrofia nos testículos, além de varias mudanças atróficas nos órgãos sexuais acessórios, incluindo a próstata, sendo que a cafeína revelou maior toxicidade. Análises citogenéticas destes testículos demonstraram redução no número de células mitóticas e aumento no nível de testosterona, que foi correlacionado com a aparência hiperplásica das células intersticiais nos testículos atrofiados (WEINBERGER et al., 1978). Gans (1984) confirmou estes dados e também observou degeneração vacuolar nas células espermatogênicas.

Disfunção simpática parece ter efeito de aceleração de mitoses sobre a próstata e o risco de desenvolvimento de HPB parece aumentar com ingestão de alimentos contendo cafeína por estimular a via simpática (GASS, 2002).

Administração diária de cafeína em coelhos adultos por quatro semanas causou desequilíbrio nos hormônios esteróides e nos secretados pela glândula pituitária anterior (EZZAT & EL-GOHARY, 1994), o que sugere desequilíbrio homeostásico entre os tecidos dependentes de andrógenos e os não dependentes. Desta forma, a cafeína parece também desempenhar papel de desregulador endócrino.

Estudo de caso-controle com homens de 65 a 80 anos de idade realizado na Suíça, intitulado “Sua próstata”, relacionou sintomas de HPB com o uso de álcool, cigarro e consumo de café. Foi encontrada relação positiva proporcionalmente direta

entre consumo de café e o aparecimento de hiperplasia prostática benigna (GASS, 2002). Estudos anteriores já sugeriam esta correlação (GLYNN et al., 1985; MORRISSON, 1990). Por outro lado, há outros estudos caso-controle que não encontraram nenhuma relação entre o consumo de café e o risco de HPB (SIGNORELLO, 1999). Em contraste, há um estudo de caso-controle que encontrou diminuição do risco de HPB em homens que tinham o hábito de tomar café (MORRISON, 1992).

Estudos *in vitro* em relação ao câncer têm demonstrado que a cafeína apresenta efeitos diretos sobre o ciclo celular, agindo sobre a proteína p53 de forma a induzir morte celular programada (ITO, et al., 2003; HE et al., 2005; NOMURA et al., 2005).

Os dados ainda são conflitantes e pouco se conhece sobre a ingestão de alimentos contendo cafeína como fator de risco ou protetor para afecções prostáticas como HPB. Desta forma, mais estudos são necessários para o entendimento dos efeitos da cafeína sobre os diferentes sistemas do organismo, principalmente nas condições de doses crônicas que correspondem melhor à realidade dos hábitos das populações humanas.

Objetivos

Geral:

Este projeto teve por objetivo investigar se a ingestão de baixas concentrações de cádmio e/ou cafeína durante crescimento prostático na puberdade promove alterações na morfologia e nos índices de proliferação e apoptose das células epiteliais das próstatas ventrais e dorsais do rato *Wistar*.

Específicos:

- Avaliar os efeitos do cádmio e da cafeína, isolados ou combinados, sobre parâmetros morfológicos e morfométricos de altura do epitélio glandular e da área de colágeno;

- Avaliar os efeitos do cádmio e da cafeína, isolados ou combinados, sobre os índices de proliferação e morte celular das células epiteliais prostáticas;

- Avaliar os efeitos do cádmio e da cafeína, isolados ou combinados, sobre a concentração plasmática de testosterona circulante no sangue;

- Avaliar os efeitos do cádmio e da cafeína, isolados ou combinados, sobre a incidência de lesões prostáticas.

Referências Bibliográficas

Arnaud MJ. The pharmacology of caffeine. **Progr. Drug. Res.**, v.31, p.273–313, 1987.

Algaba F. Neoplasia intra-epitelial prostática. **Urol. Contemp**., v.3, n.3, p.174-79, 1997.

Alvarez SM, Gomez NN, Scardapane L, Zirulnik F, Martinez D, Gimenez MS. Morpological changes and oxidative stress in rat prostate exposed to a non-carcinogenic dose of cadmium. **Toxicol. Lett**., v.153, p.365-76, 2004.

Antonio MT, Corpas I, Leret ML. Neurochemical changes in newborn rats' brain after gestational cadmium and lead exposure. **Toxicol. Lett**., v.104, p.1-9, 1999.

Aumüller G, Seitz J. Protein secretion and secretory process in male accessory Sex gland. **Int. Ver. of Citol.**, Germany v.121, p.127-231, 1990.

Blanchard J, Sawers SJA. The absolute bioavailability of caffeine in man. **Eur. J. Clin. Pharmacol**., v.24, p.93–8, 1983.

Billis A. **Urologia Prostatica.** Goiânia, Editora UFG ,1997.

Bode AM, Dong Z. The enigmatic effects of caffeine in cell cycle and cancer. **Cancer Lett**., v.16, 2006.

Boget S, Cereser C, Parvaz P, Leriche A, Cereser C, Parvaz P, Leriche A, Revol A. Fibroblast growth factor receptor 1 (FGFR1) i over expressed in benign prostatic hyperplasia whereas FGFR2-IIIc and FGFR3 are not. **Eur. J. Endocrionol**., v.145, p.303-10, 2001.

Bonkholff H, Rembenger K. Diagnostic criteria and differential diagnosis of prostatic intraepithelial neoplasia. **Pathol.**, v.19, p.33-41, 1998.

Bostwick DG, Brawer MK. Prostatic intra-eithelial neoplasia and early invasion in prostate cancer. **Cancer**, v.59, p.788-94, 1987.

Bostwick DG. Progression of prostatic intraepithelial neoplasia to early invasive adenocarcinoma. **Eur. Urol.**, v.30, p.145-152, 1996.

Bostwick DG. High grade prostatic intraepithelial neoplasia. **Cancer**, v.75, p.1823-36, 1995.

Carson C, Rittmaster R. The role of dihydrotestosterone in benign prostatic hyperplasia. **Urology**, v.61, p. 2-7, 2003.

Coakley F, Hricak H. Radiologic anatomy of the prostate gland: a clinical approach. **Radiol. Clin. North Am**., v.38, p.13-30, 2000.

Cousins RJ, Blanchard RK, Moore JB, Cui L, Luizzi JP, Cao J, Bobo JA. Regulation of zinc metabolism and genomic outcomes. **J. Nutr**., v.133, p.1521S-6S, 2003.

Cunha GR, Bigsby RM, Coople PS, Sugmura Y. Stromal-epithelial interactions in adult organs. **Cell. Diff.,** v.17, p.137-48, 1985.

Custódio AMG, Góes RM, Taboga SR (2003) Acid phosphatase activity in gerbil (meriones unguiculatus) prostate: comparative study in female and male glands during postnatal development. **Cell Biol Int**., (accept for publ.)

De Marzo AM, Marchi VL, Epstein JI, Nelson WG. Proliferative inflammatory atrophy of the prostate: implications for prostatic carcinogenesis. **Am. J. Pathol**., v.155, p.1985–92, 1999.

Deshmukh N, Sctson J, Dodson AR, Smith PH, Ke Y, Foster CS. Differential expression of acidic and basic fibroblast growth factors in benign prostatic hyperpalasia identified by immunohistochemichemistry. **Br. J. Urol**., v.80, p. 869-74, 1997.

Donjacour AA, Cunha GR. Assessment of protein secretion in tissue recombinants made of urogenital sinus mesenchyme and urothelium from normal or androgen-intensive mice. **Endocrinol**.,v.132, p.2342-50, 1993.

Dragan YP, Pitot HC. Facts and theories concerning the mechanisms of carcinogenesis. **FASEB J**., v.5, p.2280-6, 1991

Epstein JI. Non-neoplastic diseases of the prostate. **Urol. Surgical Pathol**. St. Louis, MO: Mosby; p.307–40, 1997.

Ezzat AR, El-Gohary ZM. Hormonal and histological effects of chronic caffeine administration on the pituitary-gonadal and pituitary-adrenocortical axes in male rabits. **Funct. Dev. Morphol.**, v.4, p.45-50, 1994.

Filho GB, Bogliolo: **Patologia** – 5ª edição, Rio de Janeiro – Guanabara Koogan, 1994.

Friberg L, Piscator M, Nordberg GF, Kjellstrom T. Cadmim in the environment. 2nd ed. Cleveland: **CRC Press**, 1974.

Gans JH. Comparative toxicities of dietary caffeine and theobromine in the rat. **Food Chem. Toxicol**., v.22, p.365-9, 1984.

Garabedian EM, Humphrey PA, Gordon JI. A transgenic mouse model of metastatic prostate cancer originating from neuroendorine cells. **Cell. Biol**., v.95, p.15382-7, 1998.

Gass R. Benign prostatic hyperplasia: the oposite effects of alchol and coffee intake. **BJU International**, v.90, p.649-54, 2002.

Glynn RJ, Campion EW, Bouchard GR, Silbert JE. The development of benign prostatic hyperplasia among volunteers in the Noprmative Aging Study. **Am. J. Epidemiol**., v.121, p.78-90, 1985.

Grimelius L. A silver nitrate stain for alpha 2 cells in human pancreatic islets. **Acta Societa. Medica Uppsala**., v.73, p.243, 1968.

Guyton AC, Hall JE. Reprodutive and hormonal functions of the Male (and functions of the pineal gland). **Textbook of medical physiology**. 10th ed. W. B. Saunders Company, 2000.

Hayward SW, Baskin LS, Haughney PC, Cunha AR, Foster BA, Dahiya R, Prins GS, Cunha GR. Epithelial development in the rat ventral prostate, anterior prostate and seminal vesicle. **Acta anat**., v.155, p.81-93, 1996.

Hayward SW, Rosen MA, Cunha GR. Stromal-epithelial interactions in the normal and neoplastic prostate. **Br. J. Urol.,** v.2, p.18-26, 1997.

Hayward SW, Haughney PC, Rosen MA, Greulich KM, Weier HU, Dahiya R, Cunha GR. Interactions between adult human prostatic epithelium and rat urogenital sinus mesenchyme in a tissue recombination model. **Differentiation**, v.63, p.131-40, 1998.

He Z, Ma WY, Hashimoto T, Bode CS, Yang CS, Dong Z. Induction of apoptosis by caffeine is mediated by the p53, bax, and caspase 3 pathways. **Cancer Res**., v.63, p.4396-401, 2005.

Helpap B. Differential diagnosis of glandular proliferation a in the prostate. A conventional and immunohistochemical approach. **Virchous Arch. Freiburg**, v.433, p.397-405, 1998.

Higdon JV, Frei B. Coffee and health: a review of recent human research **Crit Rev Food Sci Nutr**. v.46, p.101-23, 2006.

Hirose F, Takizawa S, Watanabe H, Takeichi N. Development of adenocarcinoma of the prostate in ICR mice locally irradiated X-rays. **Jap. J.Cancer Res**., v.67, p. 407-11, 1976.

Ho E, Boileau TW, Bray TM. Dietary influences on endocrine-inflammatory interactions in prostate cancer development. **Arch. Biochem. Biophys.**, v.428, p.109-117, 2004.

Hsing AW, Reichardt JKV, Stanczyk FZ. Hormones and prostate cancer: current perspectives and future directions. **Prostate,** v.52, p.213-235, 2002.

Hudson DL, Guy AT, Fry P, O´Hare MJ, Watt FM, Masters JRW. Epithelial cell differentiation pathways in the human prostate: Identification of intermediate phenotypes by keratin expression. **J. Histochem. Cytochem.**, v.49(2), p.271-78, 2001.

Instituto Nacional de Câncer – INCA. **Câncer de próstata**. Disponível em: http://www.inca.gov.br/conteudo_view.asp?id=339. Acesso em: 20 de Dezembro de 2007.

International Agency for Research on Cancer Monografhs, coffea, tea, mate, methilxantines and methilglyoxal. IARC Monograf., **Eval. Carcinogen. Riskis Human.,** v.51, p.1-513, 1991.

International Agency for Research on Cancer Monographs, v.58, **Cadmium**, IARC Press, Lyon, 1993, pp. 119-238.

Irwin RJ, VanMouwerik M, Stevend L, Seese MD, Basham W, 1997. **Environmental Contaminants Encyclopedia**. National Park Service, Water Resources Division, Fort Collins, Colorado. Disponível em http://www.nature.nps.gov/toxic/cadmium.pdf , acessado em 20 de dezembro de 2007.

Isaacs JT. Antagonistic effect of androgen on prostatic cell death. **The Prostate**, v.5, p. 545-57, 1984.

Isaacs JT. Etiology of benign prostatic hyperplasia. **Eur. Urol**., v.25 (1), p. 6-9, 1994.

Ito, K., Nakasato, Y., Miyakawa, K., Yamato, Y., Ikeda, M., Kisaki, M. Caffeine induces G2/M arrest and apoptosis via a movel p53-dependent pathway in nb-4 promyelocytic leukemia cells. **J.Cell. Physiol**., v.196, p.276-83, 2003.

Janssen M, Albrcht M, Moschler O, Renneberg H, Fritz B, Aumuller G, Konrad L. Cell lineage characteristics of human prostatic stromal cells cultured in vitro. **Prostate**, v.43, p.20-30, 2000.

Jarup P, Berglund J, Elinder CG, Nordberg G, Vahter M. Health effects of cadmium exposure – A review of the literature and a risk estimate. **Environ. Health**, v.24, p.1-51, 1998.

Jemal A, Siegel R, Ward E, Murray T, Xu, J, Smigal C, Thun M J. Cancer statistics. **CA Cancer JC Clin.**, v.56, p.106-130,2006.

Joeres R, Klinker H, Heusler H, Epping J, Zilly W, Richter E. Influence of smoking on caffeine elimination in healthy volunteers and in patients with alcoholic liver cirrhosis. **Hepatology**, v.8, p.575–9, 1988.

Kassen A, Sutkowski DM, Ahn H, Sensibar JA, Kozlowski JM, Lee C. Stromal cells of tehe human prostate: initial isolation and characterization. **Prostate**, v.28, p.89-97, 1996.

Kjellström T, Nordberg GF. A kinetic model of cadmium metabolism in the human being. **Environ. Res.**, v.16, p.248-69, 1978.

Kurozawa Y, Ogimoto I, Shibata A, Nose T, Yoshimura T, Suzuki H, et al. Coffee and risk of death from hepatocellular carcinoma in a large cohort study in Japan. **Br J Cancer,** v.93, p.607-10, 2005.

Labat-Robert J, Bihari-Varga M, Robert L. Extracellular matrix. **FEBS Lett.**, v.268, p.368-393, 1990.

Lafuente A, Esquifino AI. Cadmium effects on hipothalamic activity and pituitary hormone secretion in the male. **Toxicol. Lett**., v.110, p.209-18, 1999.

Laskey JW, Phelps PV. Effect of cadmium and other metal cations on in “in vivo” Leydig cell testosterone production. **Toxicol. Appl. Pharmacol**., v.108, p.296-306, 1991.

Lee C, Sensibar JA, Dudek SM, Hiipakka,S, Liao S. Prostatic ductal system in rats: regional variation in morfological and functional activities. **Biol. Reprod**., v.43, p.1079-86, 1990.

Lewis GP, Coughlin LL, Jusko WL, Hartz S. Contribuition of cigarret smoking to cadmium accumulation in man. **The Lancet**, v.299, p.291-2, 1972.

Liu AY, True LD. Characterization of the prostate cell types by CD cell surface molecules. **Am J Pathol.**, v.160(1), p.37-43, 2002.

Mandel, H.G.. Update on caffeine concumption, disposition and action. In Food and Chemical **Toxicol.**, p.1231-4, 2002.

Marcelli M, Cunningham GR. Hormonal signaling in prostatic hyperplasia and neoplasia. **J. of Clinical Endoc. & Metabol**., v.84, p.3463-8, 1999.

Marker PC, Donjacour AA, Dahiya R, Cunha GR. Hormonal, cellular, and molecular control of prostatic development. **Develop. Biol**., v.253, p.165-74, 2003.

Marquez N, Alvarez-Demanuel E P, Esquifino S, Lafuente AI. Chronic alternate or dialy cadmium exposure differentially affects its accumulation within the tissues. Effects of age. **Toxicol. Lett. Suppl**., v.1/95, p.125, 1998.

Mcneal JE. Normal histology of the prostate. **Am J. Surg. Pathol**., v. 12, p.619-33, 1988.

Mori H, Maki M, Oishi K, Jaye M, Igarashi K, Yoshida O, Hatanaka M. Increased expression of genes for basic fibroblast growth factor and transforming growth factor type beta 2 in human benign prostatic hyperplasia. **Prostate**, v. 16, p. 71-80, 1990.

Morrison AS. Smoking and prostatic hypertrofy. In Wald N., Baron J., Froggatt P.eds, **Smoking and Hormone related disorders**. Oxford: Oxford University Press, p.116-21, 1990.

Morrison AS. Risk factors for surgery for prostatic hipertrofy. **Am I. Epidemiol**., v.135, p.974-80, 1992.

Morrison C, Thornhill J, Gaffney E. The connective tissue framework in the normal prostate, BPH and prostate cancer: analysis by scanning electron microscopy after cellular digestion. **Urol. Res**., v.28, p.304-7, 2000.

Muir CS, Nectoux J, Staszewski J. The epidemiology of prostatic cancer. Geographical distribuition and time-trends. **Acta. Oncol.**, v.30, p.133-40, 1991.

Nakamura K, Yasunaga Y, Ko D, Xu L, Moul Jw, Peehl Dm, Srivastava S, Rhim Js. Cadmium-induced neoplastic transformation of human prostate epithelial cells. **Int J Oncol**., v. 20, p. 543-7, 2002.

Nascimento LFC, Filho HLC, Pereira ML, Baccan N. Cadmium quantification in Brazilian mothers colostrum: a regional study. **Rev. Bras. Saúde Mater. Infant**., v.5, p. , 2005.

Nazian SJ. Concentrations of free testosterone, total testosterone and androgens binding protein in the peripheral serum of male rats during sexual maturation. **J. Androl**., v.7, p.49-54, 1986.

Nawrot P, Jordan EJ, Rotstein J, Hughenholtz A, Feeley M. Effects of caffeine on human health. **Food Addit. Contam.**, v.20, p.1- 30, 2003.

Nemeth JA, Lee C. Prostatic ductal system in rats: regional variation in stromal organization. **Prostate,** v.28, p.124-128, 1996.

Nomura M, Ichimatsu S, Moritani S, Koyama I, Dong Z, Yokogawa K, Myiamoto K. Inhibition of epidermal growth factor-induced cell transformation and akt activation by the caffeine. **Mol. Carcinog**., v.44, p.67-76, 2005.

Nordberg M. Studies on metallothionein and cadmium. **Environ. Res.,** v.15, p.381–404, 1978.

Patwardhan RV, Desmond PV, Johnson RF, Schenker S. Impaired elimination of caffeine by oral contraceptive steroids. **J. Lab. Clin. Med**., v.95, p.603–8, 1980.

Pollard M, Luckert PH, Schmidt MA. Induction of prostate adenocarcinomas in Lobund Wistar rats by testosterone. **Prostate**, v.3, p.563-8, 1982.

Pour PM, Stepan K. Induction of prostatic carcinomas and lower urinary tract neoplasms by combined treatment of intact and castred rats with testosterone propionate and N-nitrosobis (2oxopropyl) amine. **Cancer Res.**, v.47, p. 5699-705, 1987.

Pour PM. Prostatic cancer induced in MRC rats by N-nitrosobis(2-oxopropyl)-amine and N-nitrosobis (2-hydroxypropyl-amine. **Carcinogenesis**, v.4, p.49-55, 1983.

Prins CG, Birch L & Greene GL. Androgen receptor localization in different cell types of the adult rat prostate. **Endocrinol**., v.129, p. 3187-99, 1991.

Qian J, Wollan P, Bostwick DG. The extent and multicentricity of high-grade prostatic intraepithelial neoplasia in clinically localized prostatic adenocarcinoma. **Hum. Pathol.**, v.28, p.143-8, 1997.

Riánsares A, Pozuelo JM, Martín R, Rodríguez R, Santamaría L. Quantitative and Imunohistochemical evaluation of PCNA, Androgen Receptors, Apoptosis, and

Glutathione-S-Trasnferase PI ons Preneoplastic Changes Induced by Cadmium and Zinc Chlorid in the Rat Ventral Prostate. **Prostate**, v.9999, p.1-11, 2005.

Roy-Burman P, Wu H, Powell WC, Hagenkord J, Cohen MB. Genetically defined mouse models that mimic natural aspects of human prostate cancer development. **Endocr. Relat. Cancer**., v:11, p:225-254, 2004.

Satarug S, Baker JR, Urbenjapl S, Haswell-Elkins M, Reilly PE, Williams DJ, Moore MR. A global perspective on cadmium pollution and toxicity in non-occupationally exposed population. **Toxicolol. Lett.,** v.137, p.65-83, 2003.

Shabsigh A, Tanji N, D'agati V, Burchardt T, Burchardt M, Hayek O, Shabsigh R, Buttyan R. Vascular anatomy of the rat ventral prostate. **Anat Rec**., v.256, p.403-11, 1999.

Shappell SB, Thomas GV, Roberts RL, Herbert R, Ittmann MM, Rubin MA, Humphrey PA, Sundberg JP, Rozengurt N, Barrios R, Ward JM, Cardiff RD. Prostate Pathology of Genetically Engineered Mice: Definitions and Classification. The Consensus Report from the Bar Harbor Meeting of the Mouse Models of Human Cancer Consortium Prostate Pathology Committee. **Cancer Res.,** v.64, p. 2270–305, 2004.

Shimazu T, Tsubono Y, Kuriyama S, Ohmori K, Koizumi Y, Nishino Y et al. Coffee consumption and the risk of primary liver cancer: pooled analysis of two prospective studies in Japan. **Int. J. Cancer**, v.116, p.150-4, 2005.

Shirai T, Iwasaki S, Masui T, Mori M, Kato T, Ito N. Enhancing effect of cadmium on rat ventral prostate carcinogenesis induced by 3,2'-dimethyl-4-aminobiphenyl. **Jpn. J. Cancer Res.**, v.84, p.1023-30,1993.

Signorello LM, Tzonou A, Lagiou P, Samoli E, Zavitsanos X, Trichopoulos D. The epidemiology of benign prostatic hyperplasia: a study in Greece. **BJU Int**., v.84, p.286-91, 1999.

Signoretti S, Waltrengny D, Dilks J, Isaac B, Lin D, Garraway L, Yang A, Montironi R, McKeon F, Loda M. p63 is a prostate basal cell marker and is required for prostate development. **Am. J. Pathol.**, v.157(6), p.1769-75, 2000.

Sung SY, Chung W. Prostate tumor-stroma interaction: molecular mechanism and opportunities for therapeutic targeting. **Differentiation**, v.70, p.506-521, 2002.

Suwa T, Nyska A, Peckham JC, et al. A retrospective analysis of background lesions and tissue accountability for male accessory sex organs in Fischer-344 rats. **Toxicol. Pathol.,** v. 29, p. 467–78, 2001.

Tarizawa S, Hirose F. Role of testosterone in the development of radiation-induced prostate carcinoma in rats. **Jap. J. Cancer Res**., v. 69, p. 723-36, 1978.

Taboga SR, Vidal BC. Collagen fibers in human prostatic lesions: histochemistry and anisotropies. **J. Submicroso Cytol. Pathol., v.**35 (1), p.1-6, 2003.

Thompson IM, Klein EA, Lippman SM, Coltman CA, Djavan B. Prevention of prostate cancer with finasteride: US/European perspective. **Eur. Urol**., v.44, p.650-655, 2003.

Untergasser G, Maderbacher S, Berger P. Benign prostatic hyperplasia: age-related tissue-remodeling. **Exp. Gerontology**, v.40, p.121-8, 2005.

Vilamaior PS, Felisbino SL, Taboga SR, Carvalho HF. Collagen fiber reorganization in the rat ventral prostate following androgen deprivation: a possible role for smooth muscle cells. **Prostate**. v. 45, p.253-8, 2000.

Waalkes MP, Rehm S. Cadmium and prostate cancer. **J. Toxicol. Environ. Health**, v. 43, p.251-259, 1994.

Waalkes MP. Cadmium carcinogenesis in review. **J. Inorg. Biochem.**, v. 79, p. 241-244, 2000.

Waalkes MP. Cadmium carcinogenesis. **Mutat. Res**., v.533, p. 107-20, 2003.

Waisberg M, Joseph P, Hale B, Beyersmann D. Molecular and cellular mechanisms of cadmium carcinogenesis. **Toxicol**., v.193, p.95-117, 2003.

Ward JM, Reznik G, Stinson SF. Histogenesis and morphology of naturally occurring prostatic carcinoma in the ACI/segHapBR rat. **Lab Invest.**, v.43, p.517-22, 1980.

Web M. Cadmium. **Br. Med. Bull**., v.31, p.246-50, 1975.

Weinberger MA, Friedman L, Farber TM, Moreland FM, Peters EL, Gilmore CE, Kham MA. Testicular atrofy and impairment spermatogenesis in rats fed hight levels of the methylxantines caffeine, theobromine, or theofhyline. **J. Environ. Parhol. Toxicol**., v. 1, p. 669-88, 1978.

World Health Organization – WHO. **Environmental Health Criteria, 134 Cadmium**. Geneva: 1992. Disponível em:

http://www.inchem.org/documents/ehc/ehc/ehc134.htm. Acesso em 28 de dezembro 2007.

Zeng X, Jin T, Jiang X, Kong Q, Ye T, Nordberg GF. Effects on the prostate of enviromental cadmium exposure-a-cross-sectional population study in China. **Biometals**., v.17, p.559-65, 2004.

Artigo

Proliferação e morte de células epiteliais e alterações estromais da próstata de ratos *Wistar* expostos à cafeína e ao cádmio.

Lívia M. Lacorte[1], Flavia K. Delella[2], Elaine M. Porto Amorim[2], Luis A. Justulin Jr.[2], Antonio F. Godinho[3], Alaor A. Almeida[3], Patrícia F. Felipe Pinheiro[4], Renée L. Amorim[5], Sérgio L. Felisbino[1].

[1] Universidade Estadual Paulista (UNESP), IB, Depto. Morfologia, Botucatu, SP

[2] Universidade Estadual de Campinas (UNICAMP), IB, Depto. Biologia Celular, Campinas, SP

[3] Universidade Estadual Paulista (UNESP), IB, CEATOX, Botucatu, SP

[4] Universidade Estadual Paulista (UNESP), IB, Depto. Anatomia, Botucatu, SP

[5] Universidade Estadual Paulista (UNESP), FMVZ, Depto. Clinica Veterinária, Botucatu, SP

Correspondência: Dr. Sérgio L. Felisbino, Depto. De Morfologia, Instituto de Biociências, Universidade Estadual Paulista, 18.618-000, Botucatu, SP, Brasil.

Telefone/fax: +55 0XX 14 3811 6264

E-mail: felisbin@ibb.unesp.br

Este trabalho teve apoio financeiro pela FAPESP, número (2006/60115-2).

Resumo

Além de fatores étnicos, etários e genéticos, a contaminação ambiental por agentes químicos carcinogênicos, os hábitos alimentares e o estilo de vida, tais como exposição ao cádmio e a ingestão de bebidas contendo cafeína, têm sido associados com o aparecimento do câncer de próstata e com a hiperplasia prostática benigna, respectivamente. Neste sentido, por exemplo, a partir da puberdade é comum os homens adquirirem o hábito de fumar e/ou de ingerir bebidas estimulantes, estando, portanto, expostos ao cádmio e/ou à cafeína, e em um período importante de rápido crescimento e maturação prostática. Desta forma, este trabalho avaliou os efeitos, isolados e combinados, do cádmio e da cafeína, em baixas concentrações, sobre a morfologia e fisiologia da próstata de ratos púberes. Para isto, ratos *Wistar* com 60 dias de idade foram divididos em quatro grupos (n=15), os quais receberam, via oral, na água de beber, por 30 dias: água, acetato de cádmio (10ppm de Cd^{+2}), cafeína (10mg/l) ou cafeína+cádmio. Posteriormente, os lobos prostáticos dorso-laterais e ventrais foram processados hitologicamente e realizadas análises morfológicas, citoquímicas para fibras de colágeno, morfométricas e imunocitoquímicas para Ki-67. Também foram determinadas as concentrações plasmáticas de cádmio e de testosterona e intraprostática de cádmio no lobo ventral. As concentrações plasmática e intraprostática de cádmio aumentaram significativamente nos animais expostos ao cádmio e ao cádmio+cafeína. O período de exposição aos agentes não alterou significativamente o peso dos lobos prostáticos, a concentração plasmática de testosterona e a morfologia glandular. Entretanto, o índice de proliferação celular aumentou nas próstatas dos animais do grupo que recebeu cádmio isoladamente e foram encontradas áreas de proliferação atípicas em seu lobo dorsal. Além disso, foram observadas diminuição nas áreas ocupadas pelas fibras colágenas e na altura das células epiteliais nos lobos ventral e dorsal dos três grupos tratados e uma maior incidência de prostatite crônica no lobo ventral dos animais expostos à cafeína. Portanto, nossos resultados sugerem que, nas condições experimentais deste estudo, o cádmio, mesmo em baixas doses, é capaz de aumentar o índice de proliferação das células epiteliais e de alterar as fibras do estroma glandular,

mudanças que podem favorecer o desenvolvimento de neoplasias na próstata na idade adulta. Já a cafeína, apesar de aumentar a incidência de prostatite nos lobos prostáticos, não aumentou a proliferação das células epiteliais e, ainda, antagonizou os efeitos de indução de proliferação do cádmio, sugerindo ação protetora contra este efeito do metal.

Introdução

O câncer de próstata é atualmente a neoplasia mais comum entre homens, representando 29 e 21% de todos os novos casos de câncer nos Estados Unidos e no Brasil, respectivamente (Jemal et al. 2007; INCA, 2008). Apesar dos inúmeros estudos, a etiologia do câncer de próstata no homem é complexa e pode incluir idade, etnia, estilo de vida, fatores ambientais e genéticos, entre outros.

Estudos que relacionam fatores ambientais, como exposição ao cádmio (Cd), com o diagnóstico desta doença parece ser menos investigados que os outros mencionados anteriormente. Contudo, existem evidências epidemiológicas e experimentais para associação entre exposição ao cádmio e o câncer de próstata em humanos e roedores (Waalkes et al. 1989; Goyer et al. 2004; Arriazu et al., 2006; Vinceti et al. 2007).

O Cd é classificado como um carcinógeno humano pela Agência Internacional de Pesquisa sobre o Câncer (IARC, 1993). Naturalmente, o Cd está presente na atmosfera durante as atividades vulcânicas, incêndios nas florestas ou carregado pelo vento sob forma de partículas sólidas (Irwin et al., 1997). É onipresente no ambiente, devido à poluição industrial. É responsável por grande parte de intoxicações ocupacionais e ambientais (Nordberg, 1978). A exposição ocupacional está relacionada ao contato de trabalhadores das áreas principalmente de mineração, fusão de minérios, manufaturamento de baterias, pigmentos e plásticos (IARC, 1993). Em áreas contaminadas, o Cd satura o solo e as reservas de água, atingindo níveis altos como 0,21 mg/kg e aproximadamente 1,9 µM em alimentos (Yan et al., 2007). Fumantes também estão expostos ao Cd proveniente dos cigarros (Jarup et al., 1998). Entre os não fumantes, a dieta é a principal via de exposição ao Cd (Satarug & Moore, 2004). Em humanos, Cd é associado ao câncer

de pulmão, mas não está definitivamente associado ao de próstata (IARC, 1993), entretanto, em roedores o Cd reconhecidamente é capaz de induzir o desenvolvimento de neoplasias na próstata (Waalkes et al., 1989; Arriazu et al., 2006).

A meia vida do metal no organismo humano é de 15 anos (Kjellström & Nordberg, 1978) e superior a 200 dias em ratos (Web, 1975). Devido à baixa taxa de excreção (~ 0.001%/dia) o Cd é acumulado no organismo (Satarug & Moore, 2004), e a próstata é um dos órgãos com alta bioacumulação deste metal (0.45–28 µM) (Lindegaard et al. 1990; Achanzar et al. 2001). Pacientes com câncer de próstata demonstraram ter níveis mais altos do metal na próstata e na circulação (Brys et al. 1997).

Além disso, sabe-se que o Cd induz aumento na atividade proliferativa das células epiteliais (Waalkes, 2000; Arriazu et al., 2006; Bakshi et al., 2008) e induz às células a adquirem caráter maligno onde tornam-se resistentes à apoptse via super-expressão do gene Bcl2 e de seu produto (Qu et al., 2007; Arriazu et al., 2006).

Outros fatores relacionados ao estilo de vida, principalmente em relação à dieta, também são considerados grandes contribuintes para a promoção do câncer ou para proteção contra o mesmo. Dentre alguns componentes da dieta, a cafeína destaca-se por estar presente não só nos hábitos nutricionais como chás, cafés, chocolates, bebidas energéticas entre outros alimentos, como também em medicamentos da maioria dos segmentos da população.

Os efeitos da cafeína sobre proliferação e morte celular têm sido extensivamente investigados entre os mais diferentes tipos celulares, entretanto os dados ainda são bastante contraditórios (Bode & Dong, 2006). Sabe-se que a cafeína estimula a via simpática, e disfunção simpática parece ter efeito de aceleração das mitoses na próstata, sugerindo aumento do risco de desenvolvimento de hiperplasia prostática benigna pela ingestão de alimentos que contenham cafeína (Yun & Doux, 2006). Além disso, estudos de caso-controle demonstraram correlação positiva direta entre o surgimento de hiperplasia prostática benigna e o consumo de alimentos contendo cafeína (café e chás) por homens na idade adulta (Glynn et al., 1985; Morrisson, 1990; Gass, 2002). Entretanto, outros

estudos caso-controle não encontraram nenhuma correlação ou encontraram correlação negativa entre o consumo de café e o risco de HPB (Signorello, 1999; Morrisson, 1992).

Considerando que na puberdade a próstata, tanto de humanos como de roedores, apresenta expressivo crescimento glandular por processos proliferativos e secretórios (Risbridger et al., 2005; Vilamaior et al., 2006) e que na puberdade os homens são mais suscetíveis à adquirem o hábito de fumar e ingerir bebidas energéticas, o presente estudo teve por objetivo investigar os efeitos do cádmio e da cafeína, isolados ou combinados, em baixa concentração no período da puberdade sobre a histoarquitetura glandular e sobre os processos de proliferação e morte celular na próstata do rato *Wistar* adulto jovem.

Materiais e Métodos

Animais

Foram utilizados 60 ratos *Wistar* púberes (60 dias de idade), pesando aproximadamente 200g, provenientes do Biotério Central da UNESP de Botucatu. Os animais foram mantidos no Biotério do Centro de Assistência Toxicológica (CEATOX) do Instituto de Biociências da UNESP/Botucatu, em caixas de polietileno com substrato de maravalha autoclavadas, em condições controladas de luminosidade e temperatura média de 25°C, sendo fornecidas água e ração *ad libitum.*

Os animais foram pesados e randomizados em 4 grupos experimentais: grupo controle (Ct), grupo cádmio (Cd), grupo cafeína (Cf) e grupo cafeína mais cádmio (CC). No grupo Ct, os animais receberam água da torneira; no grupo Cd, os animais receberam solução de acetato de cádmio (Synth) diluído na água, na concentração de 10mg de Cd/l; no grupo Cf, os animais receberam solução de cafeína (Acros) na água, na concentração de 10mg/l; e o grupo CC, ambas as concentrações foram adicionados na água.

Após 30 dias do início do experimento, os animais foram anestesiados com 200mg/kg de pentobarbital sódico, injetado intraperitonealmente. Logo em seguida, foi feita punção cardíaca para coletar sangue para quantificação da

concentração de cádmio e para concentração plasmática de testosterona. Após eutanásia, os dois lobos da próstata ventral, direito e esquerdo foram removidos e pesados, bem como os lobos das próstatas dorsolaterais, testículos, fígado e rins. Um dos lobos ventrais foi utilizado para determinar a concentração intra-prostática de cádmio e o outro para análises histológicas. Ambos os lobos prostáticos dorsolaterais foram processadas para análises histológicas. Os outros órgãos foram descartados após terem sido pesados.

Durante o período da administração do cádmio e da cafeína, foi mensurado o consumo de ração e água dos diferentes grupos experimentais, 3 vezes por semana, e o ganho de peso corporal, semanalmente.

Determinação quantitativa de cádmio

A concentração de cádmio foi avaliada utilizando-se a técnica de espectrofotometria de absorção atômica (espectrofotômetro E.A.A. – GBC 932 AA), em tecido prostático e sangue após digestão ácida em forno de microondas (DGT 100 – PROVECTO) (BASSET, 1981; ATHANASOPOULOS, 1994).

Dosagem hormonal

Para dosagem de testosterona (T) o plasma foi separado por centrifugação e estocado a –80°C. A concentração foi determinada por método de rádio imunoensaio usando kit de detecção de testosterona total da empresa DPC Medilab. O Ensaio foi realizado no Laboratório de Biologia da Reprodução da Prof[a]. Dra. Eunice Oba do Departamento de Clínica Veterinária da Faculdade de Medicina Veterinária e Zootecnia da UNESP – Campus de Botucatu.

Obtenção de cortes em Paraplast e Resina

Lobos de próstatas ventrais e dorsolaterais foram fixados em paraformaldeído a 4% dissolvido em tampão fosfato 0,2 M, pH 7,2, por 24 horas. Após a fixação, o material foi desidratado em série crescente de etanol, diafanizado em xilol e incluído em Paraplast. Cortes de 5 µm, produzidos em micrótomo rotativo, foram coletados em lâminas silanizadas e armazenados até o momento de uso. Alguns fragmentos foram desidratados até álcool 95% e embebidos em resina

metacrilato (Historesin – Leica). Após a embebição o material foi incluído em moldes plásticos. Cortes de 3µm foram produzidos com navalha de vidro em micrótomo rotativo automático, coletados e armazenados em estufa a 40°C até o momento do uso.

Análises Morfológicas e Citoquímicas

Cortes em paraplast foram corados pela Hematoxilina-Eosina (H&E) para análise geral da estrutura glandular e pelo Picrossírius, para a análise das fibras colágenas (Junqueira et al., 1979); e pela Reticulina de Gömori (Gömori, 1937, modificado, em Taboga & Vidal 2003) para análise das fibras reticulares. Os cortes foram observados em luz normal e fotomicrografados em microscópio Leica DMLB.

O critério morfológico usado para identificar as lesões displásicas, seguindo Arriazu et al. (2006) foi: (a) aumento do epitélio de revestimento das estruturas túbulo-alveolares comumente associado com pseudo-estratificação dos núcleos; (b) aumento da aparência basofílica do epitélio devido ao acúmulo de núcleos; (c) pleomorfismo nuclear; (d) núcleos com núcleos evidentes e de tamanho aumentado; (e) padrão cribiforme, com estratificação do epitélio e formação de arcos e pontes epiteliais. Quando três ou mais destes critérios eram encontrados em uma mesma área epitelial foi considerada a presença de displasia epitelial ou lesão.

Além disso, foi avaliada a incidência de prostatite crônica e prostatite aguda nos lobos ventrais e dorsolaterais dos animais dos diferentes grupos experimentais. Como critério de prostatite crônica foi considerado a presença de células infamatórias, tais como linfócitos, plasmócitos e macrófagos no espaço estromal ao redor das porções glandulares e para prostatite aguda a presença de neutrófilos no interior das glândulas, entre as células epiteliais e no espaço estromal, de acordo com Shappell et al. (2004).

Considerando que a presença de prostatite nos lobos prostáticos interfere nos parâmetros morfológicos e nos índices de proliferação e morte celular, decidimos não avaliar o lobo lateral, pois o mesmo apresenta grande incidência desta afecção, e as análises quantitativas foram realizadas apenas no lobo dorsal do complexo dorso-lateral. Além disso, os lobos ventrais e dorsais que apresentavam

prostatite crônicas ou agudas também não foram utilizados para as análises morfométricas e quantitativas.

Análises Morfométricas

As análises morfométricas foram realizadas por meio de câmera digital acoplada ao microscópio e software de análise de imagem Leica Qwin Versão 3.1 para Windows™. Os cortes em resina corados com H&E foram utilizados para as análises referentes à altura do epitélio secretor.

Para o cálculo dos efeitos do cádmio e cafeína sobre a altura média do epitélio secretor foram efetuadas 10 medidas interativas utilizando-se a objetiva de 40X (equivalente a 1 campo), em 10 campos de cada lobo prostático de pelo menos 6 animais de cada grupo, totalizando no mínimo 600 medidas por lobo prostático por grupo experimental.

Para o cálculo dos efeitos do cádmio e da cafeína sobre a área ocupada por fibras colágenas foram efetuadas 10 medidas automáticas (detecção automática da cor vermelha pelo software) em cortes em paraplast corados pelo picrossírius. As detecções foram feitas com a objetiva de 20X, em, pelo menos, 10 campos microscópicos de cada lobo prostático de pelo menos 6 animais de cada grupo, totalizando no mínimo 60 medidas por lobo prostático por grupo experimental.

Imunohistoquímica

Cortes em paraplast foram submetidos à reação imuno-histoquímica para Ki-67. Após desparafinizados, os cortes passaram por recuperação antigênica com tampão citrato (0,01M), pH 6.0, em panela de pressão (35 minutos). Após o resfriamento das lâminas foi feito o bloqueio de peroxidase endógena, obtido com H_2O_2 (3% em metanol – 15 minutos) e, após serem lavados em PBS, os cortes foram incubados *overnight* a 4ºC com anticorpo monoclonal anti-Ki-67 (Santa Cruz Biotecnology, CA, USA), 1:100 em BSA 1%. O anticorpo primário foi detectado utilizando-se anticorpo secundário IgG biotinilado (Santa Cruz Biotecnology, CA, USA) diluído em 1:100 em BSA 1% em PBS, por 1 hora em temperatura ambiente; depois de lavados foram incubados por 45 minutos em solução de avidina-biotina-peroxidase (kit Elite ABC, Vector Laboratory, CA, USA), diluídos em 1:50 em BSA

1%. A reação foi revelada com 3,3'diaminobenzidina (DAB) (Sigma, EUA) + H_20_2 em PBS e os cortes foram contra-corados com hematoxilina e montados em Permount.

Avaliação quantitativa de células em proliferação

A porcentagem dos núcleos imunomarcados pelo Ki-67 foi determinada seguindo a fórmula: número de núcleos marcados x 100/ número total de núcleos contados (marcados e não marcados). Para a contagem, foram escolhidos aleatoriamente 10 campos de cada lobo prostático de pelo menos 8 animais por grupo e contados todos os núcleos epiteliais, utilizando-se a objetiva de 40x (foram contados aproximadamente 9.000 núcleos por grupo experimental).

Avaliação quantitativa de células em apoptose

Cortes em paraplast e resina corados com H&E foram avaliados para determinar a freqüência de células com características morfológicas de células apoptóticas. A identificação das células apoptóticas seguiu alguns critérios (Kerr et al., 1994; Johnson et al., 1998): 1) uma massa condensada fortemente eosinofílica de citoplasma contendo um grupo de cromatina condensada, homogênea e bem basofílica, 2) citoplasma com mais do que um pedaço de cromatina condensada, e 3) fragmentos de cromatina condensada sem citoplasma adjacente. Foram consideradas para contagem apenas as células presentes no epitélio secretor, não sendo contadas as células apoptóticas presentes no lúmen.

A porcentagem dos núcleos apoptóticos foi calculada pelo índice de apoptose seguindo a formula: número de células apoptóticas x 100/ número total de células. Para a contagem, foram escolhidos aleatoriamente 10 campos de cada lobo prostático de cada animal e contados todos os núcleos epiteliais, utilizando a objetiva de 40x (foram contados aproximadamente 12.000 núcleos por grupo experimental).

Análises estatísticas

Os valores de pesos, medidas, índices e dosagens foram expressos pelas médias e desvios padrão. Foi utilizada análise de variância (Anova), com Tukey-Kramer como pós-teste para determinar as diferenças existentes entre os grupos.

Foram consideradas significantes diferenças com $P \leq 0.05$. As análises estatísticas foram feitas utilizando-se o programa Instat (version 3.0; GraphPad, Inc., San Diego, CA).

Resultados

Animais

A ingestão média diária de água contendo cádmio e/ou cafeína comparados ao grupo controle não teve diferença estatisticamente significante (Figura 1). A ingestão média do consumo de ração também não teve diferença estatística entre os diferentes grupos (dados não mostrados).

O peso médio corpóreo dos ratos, avaliados semanalmente durante o período de exposição por 30 dias, ao cádmio, cafeína ou ambos, não teve diferença estatisticamente significante, comparado ao peso dos animais do grupo controle (Tabela 1).

Dosagem do cádmio tecidual

A concentração de Cd^{+2} no sangue foi maior nos animais do grupo Cd e CC em relação ao grupo Ct, porém foi estatisticamente significativa apenas no grupo Cd (Tabela 1). Já a concentração de Cd^{+2} retido no lobo prostático ventral foi significantemente maior nos grupos Cd e CC em relação ao controle (Tabela 1).

Dosagem testosterona

A concentração de T não foi alterada pela exposição ao cádmio ou cafeína no período avaliado (Tabela 1).

Morfologia e Morfometria

- ***Lobo Ventral***

A exposição dos ratos púberes ao cádmio e/ou cafeína, não alterou estatisticamente o peso absoluto e nem o peso relativo do lobo prostático ventrais (Tabela 1).

O lobo prostático ventral dos ratos (PV), em condições fisiológicas, analisada em microscopia de luz pelas colorações de rotina, é uma estrutura túbulo-alveolar, constituídos por células secretoras colunares altas, com citoplasma basófilo e núcleo basal ovóide e por ductos poucos pregueado. Algumas células epiteliais exibem núcleos apicais, indicativos da atividade proliferativa na glândula. Na região supra-nuclear, é evidente, em microscopia de luz, uma região mais clara, cromófoba, correspondente à região de Golgi, indicativo de intensa atividade sintética da glândula. O estroma que envolve os ductos é delgado, constituído por poucas células musculares lisas e fibroblastos interpostos por fibras colágenas finas (Figuras 2a, 5a, 6a).

Análises morfométricas da altura do epitélio prostático mostraram que os animais expostos ao cádmio e cafeína isoladamente ou concomitantemente apresentaram valores significativamente menores do que os valores do grupo controle ($P < 0,05$) (Tabela 1).

No lobo ventral não foram encontradas marcantes alterações na organização tecidual que caracterizassem displasia glandular. Entretanto, foi possível observar grande incidência de prostatite crônica neste lobo nos animais dos diferentes grupos experimentais, mas principalmente nos animais expostos à cafeína (Figura 2e-f, Tabela 1).

As fibras do sistema colágeno (fibras colágenas e reticulares são coradas em vermelho pela coloração com picrossírius) foram observadas na matriz extracelular do lobo ventral ao redor das estruturas túbulos/alvéolos, associado com a base do epitélio, ao redor das células musculares lisas e no interstício entre as estruturas glandulares (Figuras 5a). Nos grupos Cd, Cf e CC observaram-se camadas mais finas de colágeno abaixo do epitélio e ao redor das células musculares lisas (Figuras 5b, c, d). As análises quantitativas mostraram que os três grupos tratados apresentaram valores significativamente menores de área relativa de fibras do sistema colágeno no estroma (Tabela 1).

A impregnação com prata pela técnica de Reticulina de Gömori evidenciou as fibras reticulares (principalmente colágeno tipo III, coradas em negro) organizadas ao redor da base das estruturas alveolares, incluindo as dobras epiteliais, assim como ao redor das células musculares lisas e as fibras colágenas

(principalmente colágeno tipo I, coradas em dourado) mais concentradas nos espaços intersticiais (Figuras 6a). As análises da distribuição e da organização das fibras reticulares e colágenas nos lobos ventrais dos animais dos grupos Cd, Cf e CC mostraram que os três diferentes tratamentos não alteraram o padrão de organização e distribuição destas fibras (Figura 6b, c, d).

- ***Lobo Dorsolateral***

A exposição dos ratos púberes ao cádmio ou/e cafeína, não alterou estatisticamente o peso absoluto e nem o peso relativo dos lobos prostáticos dorsolaterais (Tabela 1).

O lobo dorso-lateral (PDL) é formado por estruturas túbulo-alveolares revestidas por epitélio secretório, apoiadas e sustentadas por um espesso estroma fibromuscular, composto principalmente de fibroblastos e 2-4 camadas de células musculares lisas. Os ductos do lobo dorsal (PD) são revestidos por epitélio cúbico alto, os núcleos são arredondados e basais, muitas vezes com o nucléolo evidente e o citoplasma possui menor basofilia comparado ao lobo lateral (Figuras 3,4). O lobo lateral (PL) apresenta epitélio secretório de revestimento cúbico baixo, citoplasma com grande basofilia, núcleos esféricos e basais (Figuras 3, 4).

No lobo dorsal não foram encontradas marcantes alterações na organização tecidual que caracterizassem displasia glandular. Entretanto, no lúmen dos túbulos/alvéolos prostáticos mais distais da maioria dos animais e dos diferentes grupos experimentais, foi observada grande quantidade de células epiteliais hipercromáticas, associadas a intenso processo de proliferação e de desprendimento de células epiteliais. Este processo atípico de proliferação e de liberação de células foi mais evidente nos animais tratados (Figura 3e-f).

Análises morfométricas também revelaram que houve redução significativa na altura do epitélio secretor do lobo dorsal dos três grupos tratados quando comparados aos do grupo controle (Tabela 1).

A PD é caracterizada por apresentar estroma mais espesso quando comparado com a PV, no qual maiores quantidades de elementos da matriz extracelular também se organizam ao redor das estruturas epiteliais e no espaço intersticial (Figura 5e). Assim, a PD apresenta maior coloração pelo picrossírius que

a PV. Nas PD dos animais dos grupos Cd, Cf e CC, observaram-se camadas mais finas de fibras do sistema colágeno (Figuras 5f, g, h). As análises quantitativas mostraram que os três grupos tratados apresentaram valores significativamente menores de área relativa de fibras do sistema colágeno no estroma (Tabela 1).

A distribuição e organização das fibras reticulares e colágenas, evidenciadas pela coloração de reticulina, na PD segue as mesmas características descritas anteriormente para a PV e aparentemente também não houve diferenças na disposição destas fibras nas PD entre os diferentes grupos experimentais (Figuras 6e-h).

O lobo lateral apresentou alta incidência de prostatite aguda (Tabela 1), caracterizada pela presença de grande quantidade de neutrófilos na luz de alguns túbulos/alvéolos prostáticos (Figuras 4a-b). Neste lobo, também foi freqüente a presença de células binucleadas e poliplóides no epitélio glandular com prostatite aguda, além de células com grandes vesículas de secreção acidófilas, atípicas para estas células epiteliais (Figuras 4b-e).

Índice de proliferação celular

A reação imunocitoquímica para Ki-67 foi eficiente em marcar os núcleos das células epiteliais em proliferação nos diferentes lobos prostáticos dos diferentes grupos experimentais (Figura 7). As análises quantitativas desta imunomarcação revelaram que tanto a PV quanto a PD dos animais expostos ao cádmio isoladamente apresentaram índices de proliferação estatisticamente ($P<0,05$) maiores que os lobos dos animais controle (Tabela 1).

Índice de apoptose

Os diferentes aspectos das células apoptóticas encontradas nos lobos ventral e dorsal dos diferentes grupos experimentais são mostrados na Figura 8. As contagens das células epiteliais apoptóticas dos lobos prostáticos dos diferentes grupos experimentais revelaram que apenas o lobo dorsal dos animais expostos ao cádmio demonstrou aumento estatisticamente significativo deste índice em relação ao grupo controle ($P\leq0,001$) (Tabela 1).

Discussão

Os resultados deste estudo confirmam as observações de vários autores sobre os efeitos do cádmio como indutor de proliferação de células epiteliais prostáticas e que a cafeína parece ter efeito protetor contra esta indução. O presente estudo é o primeiro que aborda a interação destes dois agentes sobre a próstata.

Vários estudos sobre os efeitos do cádmio sobre a próstata já foram realizados, variando doses e vias de administração. Por exemplo, Martín et al. (2001) encontraram mudanças displásicas no lobo prostático ventral dos ratos, iniciando o experimento com ratos ao 60 dias de idade, com dose de 80 ppm e por 18 meses. Por outro lado, Alvarez et al. (2004), utilizando ratos com 21 dias, dose não-carcinogênica de 15 ppm por 3 meses, também encontrou lesões displásicas no lobo ventral. Já Arriazu et al. (2005) iniciaram o experimento com ratos aos 30 dias de idade, dose de 60 ppm e trataram por até 24 meses, e também encontraram alterações epiteliais displásicas, que confirmam o possível papel do cádmio na tumorigênese prostática. Estes estudos experimentais por via oral têm a vantagem de serem fisiologicamente e comparativamente mais relevantes.

No presente estudo, a administração do cádmio por via oral, numa concentração baixa (10 ppm) e no período de crescimento púbere, da 8ª a 12ª semana (Vilamaior et al., 2006) produziu aumento das concentrações plasmática e intraprostática do metal, porém, não alterou o ganho de peso dos animais, nem o peso dos lobos prostáticos e nem a concentração plasmática de testosterona. Além disso, a administração de cafeína, isolada ou combinada com o cádmio, também não alterou a absorção do metal pelo lobo ventral e nem estes outros parâmetros analisados.

Estes resultados mostram que a dose de cádmio utilizada neste estudo não provocou toxicidade sistêmica, e a função testicular permaneceu normal, como o esperado. O cádmio pode induzir lesões proliferativas na próstata de ratos somente quando a função testicular permanece intacta (Waalkes et al.,1989), portanto as alterações observadas como a redução da altura das células epiteliais são devidos a ação direta do cádmio e da cafeína sobre a próstata e não via danos testiculares.

No período em que este estudo avaliou os efeitos do cádmio isoladamente, o índice de proliferação das células epiteliais aumentou nos lobos ventral e dorsal. Porém o índice de apoptose também aumentou no lobo dorsal, possivelmente como mecanismo de controle para manter a homeostasia glandular. Entretanto, no lobo ventral, o qual tem sido descrito por outros autores como mais susceptível a ação do cádmio em roedores (Arriazu et al., 2005), o índice de apoptose não se alterou em relação aos níveis controle, o que é nitidamente uma mudança no equilíbrio em favor da proliferação. Esta ação preferencial do cádmio sobre o lobo ventral pode ser devido a baixa atividade das enzimas metalotioneínas, relacionadas à metabolização deste metal dentro das células (Nordberg, 1978; Suzuki et al., 1992; Coogan et al., 1995). Desta forma, é possível sugerir que o desbalanço nos processos proliferativos e apoptóticos das células epiteliais prostáticas, observadas em curtos períodos de exposição, pode se refletir em lesões neoplásicas nos indivíduos mais velhos.

Apesar dos efeitos controversos da cafeína sobre a proliferação das células epiteliais prostáticas (Morrisson, 1990; Signorello, 1999; Gass, 2002), neste estudo, a cafeína não alterou significativamente o índice de proliferação das células epiteliais dos lobos prostáticos comparado ao grupo controle. Além disso, a cafeína antagonizou os efeitos indutores de proliferação do cádmio. Estudos *in vitro* com células humanas de câncer de fígado demonstraram atividade anti-proliferativa quando administrado cafeína, e foi atribuída à parada do ciclo celular pela fosforilação de duas MAPKs (Okano et al., 2008). Desta forma, a cafeína pode ter um efeito protetor anti-proliferativo na interação com o cádmio.

Outro resultado interessante deste estudo foi a diminuição da área ocupada pelo colágeno nos lobos prostáticos ventral e dorsal dos grupos expostos ao cádmio e à cafeína. Esta diminuição pode estar relacionada com a desorganização da deposição de colágeno. Trabalhos *in vitro* realizados com células de pulmão relatam também terem encontrado redução na síntese de colágeno tipo I e elastina após incubação com cádmio (Chambers et al., 1998; Zhao et al., 2006) via inibição da enzima lisil oxidase.

A lisil oxidase é uma enzima dependente de cobre, implicada na formação de ligações cruzadas entre as moléculas de colágeno e entre as moléculas de

elastina no meio extracelular. O cádmio parece ser um desregulador da absorção de metais endógenos como o zinco, ferro e cobre (Nöel et al., 2004); esta desregulação na homeostasia do cobre pode ser um dos mecanismos que induziria a diminuição na síntese e da estruturação das fibrilas de colágeno no meio extracelular.

Já no caso da cafeína, também existem relatos na literatura sugerindo esta ação na redução de áreas de matriz colagênica. Chan et al. (2006), em trabalho realizado com camundongos induzidos por tetra cloreto de carbono para desenvolver cirrose hepática, encontraram, nos animais que receberam cafeína pela água de beber, redução na área ocupada pelo colágeno. Os autores atribuem este papel protetor, contra cirrose hepática, pelo fato da cafeína ser receptor antagonista não seletivo da adenosina, os resultados se assemelham com outros estudos (Sharp et al., 1995; Ruhl & Everhart, 2005). Em situação normal a ligação da adenosina com seus receptores promove a inibição da atividade das metaloproteinases (Chan et al., 2006), controlando a degradação do colágeno versus sua produção. A cafeína por sua vez, se liga ao receptor da adenosina, impedindo que ela exerça sua função, o que pode provocar o aumento da degradação da matriz, incluindo o colágeno.

Desta forma, estas alterações nas fibras do sistema colágeno, tanto causados pelo cádmio como pela cafeína, podem afetar a dinâmica da interação epitélio-estroma na próstata. A perfeita organização do estroma glandular é responsável pela manutenção da morfofisiologia glandular e alterações no estroma têm sido sugeridas por participarem de processos neoplásicos na próstata (Cunha et al., 2002; Chung et al., 2006; Scarano et al., 2008).

Concluindo, os resultados deste estudo mostram que a puberdade é uma fase importante do crescimento prostático, na qual fatores ambientais e do estilo de vida afetam este crescimento, podendo originar processos neoplásicos em idades avançadas. Futuros estudos são necessários para revelar quais os mecanismos de ação direta da cafeína sobre a próstata e seus efeitos protetores contra o cádmio na próstata.

Agradecimentos

Este trabalho recebeu apoio financeiro da Fundação de Amparo à Pesquisa do Estado de São Paulo – FAPESP (Processo nº 06/60115-2, para SLF, e 06/54265-1, para LML) e da Fundação para o Desenvolvimento da Universidade Estadual Paulista – FUNDUNESP. Este artigo é parte da Dissertação de Mestrado apresentada por LML para o Instituto de Biociências da UNESP – Campus de Botucatu.

Referências Bibliográficas

Achanzar WE, Diwan BA, Liu J, Quader ST, Webber MM, Waalkes MP. Cadmium-induced malignant transformation of human prostate epithelial cells. **Cancer Res**., v.61, p.455–8, 2001.

Alvarez SM, Gomez NN, Scardapane L, Zirulnik F, Martinez D, Gimenez MS. Morpological changes and oxidative stress in rat prostate exposed to a non-carcinogenic dose of cadmium. **Toxicol. Lett**., v.153, p.365-76, 2004.

Arriazu R, Pozuelo JM,1 Martín R, Rodríguez R, Santamaría L. Quantitative and immunohistochemical evaluation of PCNA, androgen receptors, apoptosis, and glutathione-S-Transferase P1on preneoplastic changes induced by cadmium and zinc chloride in the rat ventral prostate. Prostate, v.63, p.347-57, 2005.

Arriazu R, Pozuelo JM, Henriques-Gil N, Perucho T, Martín R, Rodríguez R, Santamaría L. Immunohistochemical Study of Cell Proliferation, Bcl-2, p53, and Caspase-3 Expression on Preneoplastic Changes Induced by Cadmium and Zinc Chloride in the Ventral Rat Prostate. **J. Histoc. & Cytoch**., v.54(9), p.981–90, 2006

Athanasopoulos N. Flame **Methods Manual GBC for Atomic Absorpti**on, Victoria, Australia, p 1-11, 1994.

Bakshi S, Zhang X, Godoy-Tundidor S, Cheng RYS, Sartor MA, Medvedovic M, Ho1 S. Transcriptome analyses in normal prostate epithelial cells exposed to low-dose cadmium: Oncogenic and immunomodulations involving the action of tumor necrosis factor. **Envir. Health Persp**. , v.116(6), p. 769-76, 2008.

Basset J, Denney RC, Jeffery GH, et al. **Vogel** – **Análise Inorgânica Quantitativa**. 4º ed. Rio de Janeiro. Guanabara Koogan, 1981. p. 80-1.

Bode AM, Dong Z. The enigmatic effects of caffeine in cell cycle and cancer. **Cancer Lett.,** v.16, 2006.

Brys M, Nawrocka AD, Miekos E, Zydek C, Foksinski M, Barecki A, et al. Zinc and cadmium analysis in human prostate neoplasms. **Biol Trace Elem Res**., v.59, p.145–52, 1997.

Chan et al. Adenosine A2A receptors play a role in the pathogenesis of hepatic cirrhosis. **British J. Pharmacol**. , v.148, p.1144–55, 2006.

Chambers RC, Laurent GJ, Westergren-Thorsson G. Cadmium inhibits proteoglycan and procollagen production by cultured human lung fibroblasts. **Am. J. Respir. Cell Mol. Biol**., v.19, p.498–506, 1998.

Chung LW, Huang WC, Sung SY, Wu D, Odero-Marah V, Nomura T, Shigemura K, Miyagi T, Seo S, Shi C, Molitierno J, Elmore J, Anderson C, Isotani S, Edlund M, Hsieh CL, Wang R, Shehata B, Zhau HE.Stromal-epithelial interaction in prostate cancer progression. **Clin Genitourin Cancer,** v.5(2),p.162-70, 2006.

Coogan TP, Shiraishi N, Waalkes MP. Minimal basal ativity and lack of metal-induced activation of the metallothionein gene correlates with lobe-specific sensitivity to the carcinogenic effects of cadmium in the rat prostate. **Toxical. Appl. Pharmacol**., v.132(1), p.164-73, 1995.

Cunha GR, Hayward SW, Wang YZ. Role of stroma in carcinogenesis. **Differentiation**. V.70, p.473-85, 2002.

Gass R. Benign prostatic hyperplasia: the oposite effects of alchol and coffee intake. **BJU International**, v.90, p.649-54, 2002.

Glynn RJ, Campion EW, Bouchard GR, Silbert JE. The development of benign prostatic hyperplasia among volunteers in the Noprmative Aging Study. **Am. J. Epidemiol**., v.121, p.78-90, 1985.

Gömori G. Silver impregnation of reticulum in paraffin sections. **Am. J. Pathol**., v.13, p.993-1002, 1937.

Goyer RA, Liu J, Waalkes MP. Cadmium and cancer of prostate and testis. **Biometals, v.**17, p.555–8, 2004.

Instituto Nacional de Câncer – INCA. Câncer de próstata. Disponível em: http://www.inca.gov.br/conteudo_view.asp?id=339. Acesso em: 16 de Julho de 2008.

International Agency for Research on Cancer Monographs, v.58, **Cadmium**, IARC Press, Lyon, 1993, pp. 119-238.

Irwin RJ, VanMouwerik M, Stevend L, Seese MD, Basham W, 1997. Environmental Contaminants Encyclopedia. National Park Service, Water Resources Division, Fort Collins, Colorado. Disponível em http://www.nature.nps.gov/toxic/cadmium.pdf , acessado em 20 de dezembro de 2007.

Jarup P, Berglund J, Elinder CG, Nordberg G, Vahter M. Health effects of cadmium exposure – A review of the literature and a risk estimate. **Environ. Health**, v.24, p.1-51, 1998.

Jemal A, Siegel R, Ward E, Murray T, Xu J, Thun MJ. 2007. Cancer statistics. CA **Cancer J Clin** , v.57, p.43–66, 2007.

Johnson MI, Robinson MC, Marsh C, Robson CN, Neal DE, Hamdy FC. Expression of Bcl-2, Bax, and p53 in high-grade prostatic intraepithelial neoplasia and localized prostate cancer: Relationship with apoptosis and proliferation. **Prostate**, v.37, p.223–9, 1998.

Junqueira LCU, Bignolas G, Brentani RR. Picrosirius staining plus polarization microscopy, specific method of collagen detection in tissue sections. **J Histochem**., v:11, p.447–455, 1979.

Kerr JFR, Winterford CM, Harmon BV: Apoptosis. Its significance in cancer and cancer therapy. **Cancer**, v.27, p.2013–26, 1994.

Kjellström T, Nordberg GF. A kinetic model of cadmium metabolism in the human being. **Environ. Res.**, v.16, p.248-69, 1978.

Lindegaard PM, Hansen SO, Christensen JE, Andersen BB, Andersen O. The distribution of cadmium within the human prostate. **Biol Trace Elem Res.**, v.25, p.97–104, 1990.

Martín JJ, Martín R, Codesal J, Fraile B, Paniagua R, SantamaríaL. Cadmium chloride induced displastic changes in the ventral rat prostate: An immunohistochemical and quantitative study. **Prostate,** v.46, p.11-20, 2001.

Morrison AS. Smoking and prostatic hypertrofy. In Wald N., Baron J., Froggatt P.eds, **Smoking and Hormone related disorders**. Oxford: Oxford University Press, p.116-21, 1990.

Morrison AS. Risk factors for surgery for prostatic hipertrofy. **Am I. Epidemiol**., v.135, p.974-80, 1992.

Nordberg M. Studies on metallothionein and cadmium. **Environ. Res.,** v.15, p.381–404, 1978.

Okano J, Nagahara T, Matsumoto T, Murawaki Y. Caffeine inhibits the proliferation of liver cancer cells and activates the MEK/ERK/EGFR signalling pathway. **Basic & Clinic. Pharm. & Toxic**., v.102, p.543–51, 2008.

Qu W, Ke H, Pi J, Broderick D, French JE, Webber MM, Waalkes MP. Acquisition of apoptotic resistance in cadmium-transformed human prostate epithelial cells: Bcl-2 overexpression blocks the activation of JNK signal transduction pathway. Environ. **Health Perspec.** v.115, p.1094-100, 2007.

Risbridger GP, Almahbobi GA, Taylor RA. Early prostate development and its association with late-life prostate disease. **Cell.Tissue Res.**, v.322, p. 173-81, 2005.

Ruhl CE, Everhart JE. Coffee and tea consumption are associated with a lower incidence of chronic liver disease in the United States. **Gastroenterology** , v.129, p.1928–36, 2005.

Satarug S, Moore MR. Adverse health effects of chronic exposure to low-level cadmium in foodstuffs and cigarette smoke. **Environ. Health Perspect.,** v.112, p.1099–103, 2004.

Scarano WR, de Sousa DE, Campos SG, Corradi LS, Vilamaior PS, Taboga SR.Oestrogen supplementation following castration promotes stromal remodelling and histopathological alterations in the Mongolian gerbil ventral prostate.**Int J Exp Pathol**., v.89, p.25-37, 2008.

Shappell SB, Thomas GV, Roberts RL, Herbert R, Ittmann MM, Rubin MA, Humphrey PA, Sundberg JP, Rozengurt N, Barrios R, Ward JM, Cardiff RD. Prostate Pathology of Genetically Engineered Mice: Definitions and Classification. The Consensus Report from the Bar Harbor Meeting of the Mouse Models of

Human Cancer Consortium Prostate Pathology Committee. **Cancer Res.,** v.64, p. 2270–305, 2004.

Sharp DS. “Alcohol, smoking, coffee, and cirrhosis” and “coffee and serum gamma-glutamyltransferase: a study of self-defense officials in Japan”: letters to the editor. **Am J Epidemiol** , v.141, p.480–2, 1995.

Signorello LM, Tzonou A, Lagiou P, Samoli E, Zavitsanos X, Trichopoulos D. The epidemiology of benign prostatic hyperplasia: a study in Greece. **BJU Int**., v.84, p.286-91, 1999.

Suzuki T, Yamanaka Y, Nakajima K, Kanatani K, Kimura M, Otaki N. Metallothionein of prostatic tissues and fluids in rats and humans. **Tohoku J. Exp. Med**., v.166 (2), p.251-7, 1992.

Taboga SR, Vidal BC. Collagen fibers in human prostatic lesions: histochemistry and anisotropies. **J. Submicroso Cytol. Pathol**., v.35 (1), p.1-6, 2003.

Vilamaior PSL, Taboga SR, Carvalho HF. Postnatal growth of the ventral prostate in Wistar rats: A stereological and morphometrical study. **Anatomic. Rec**., v.288 (A), p. 885-92, 2006.

Vinceti M, Venturelli M, Sighinolfi C, Trerotoli P, Bonvicini F, Ferrari A, et al. Case-control study of toenail cadmium and prostate cancer risk in Italy. **Sci Total Environ** , v.373, p.77–81, 2007.

Waalkes MP. Cadmium carcinogenesis in review. **J. Inorg. Biochem**., v. 79, p. 241-244, 2000.

Waalkes MP, Rehm S, Riggs CW, Bare RM, Devor DE, Poirier LA, et al. Cadmium carcinogenesis in male Wistar [Crl:(WI)BR] rats: dose-response analysis of effects of zinc on tumor induction in the prostate, in the testes, and at the injection site. **Cancer Res** , v.49, p.4282–8, 1989.

Web M. Cadmium. **Br. Med. Bull**., v.31, p.246-50, 1975.

Yan S, Ling QC, Bao ZY. Metals contamination in soils and vegetables in metal smelter contaminated sites in Huangshi, China. **Bull Environ Contam Toxicol**., v.79, p.361-6, 2007.

Yun AJ, Doux JD. Opening the floodgates: Benign prostatic hyperplasia may represent another disease in the compendium of ailments caused bu the global sympathetic bias that emerges with aging. **Med. Hypotheses**, v. x, p.1-3, 2006.

Zhao Y, Gao S., Chou I., Tosseli P., Stone Philip, Li W. Inhibition of the expression of lysyl oxidase and its substrates in cadmium-resistant rat fetal lung fibroblasts. **Toxicol. Sci**., v.90, p.478-89, 2006.

Legenda das Figuras

Figura 1. Gráfico dos valores médios (ml) do consumo de água pelos animais dos grupos que receberam pela água, acetato de cádmio (cádmio), cafeína (cafeína), cafeína+cádmio (caf+cd). Não houve diferença estatística da ingestão média do consumo de água entre os grupos tratados comparados aos que receberam água de torneira (controle).

Figura 2. Fotomicrografias do lobo ventral corado por H&E do animal controle (**a**), do animal tratado com cádmio (**b**), do animal tratado com cafeína (**c, e**) e do animal tratado com cádmio e cafeína (**d**). A exposição ao cádmio e/ou cafeína não provocou mudanças na estrutura glandular e nem no diâmetro do lúmen (asterisco). Entretanto, os três diferentes tratamentos provocaram pequena redução na altura das células epiteliais, que pode ser melhor observada nos detalhes das respectivas figuras. Grande quantidade de linfócitos (setas) foi observada no estroma prostático, mas ausentes no lúmen glandular (L), de alguns animais, caracterizando quadro de prostatite crônica (**e** e **f**). Barras: **a**-**e** = 200 µm; **f** = 20 µm; detalhes = 10 µm.

Figura 3. Fotomicrografias do lobo dorsal corado por H&E do animal controle (**a**), do animal tratado com cádmio (**b**), do animal tratado com cafeína (**c**) e do animal tratado com cádmio e cafeína (**d-f**). A exposição ao cádmio e/ou cafeína não provocou mudanças na estrutura glandular e nem no diâmetro do lúmen (asterisco) Entretanto, os três diferentes tratamentos provocaram pequena redução na altura das células epiteliais, que pode ser melhor observada nos detalhes das respectivas figuras. **e-f**). Grande quantidade de células epiteliais (setas) foi observada no lúmen de alguns túbulos prostático de alguns animais, caracterizando processo de

proliferação e descamação do epitélio. Barras: **a**-**d** = 200 µm; **e** =500 µm; **f** = 30 µm; detalhes = 10 µm.

Figura 4. Fotomicrografias do lobo lateral do animal controle (**a-b**), do animal tratado com cádmio (**c-d**) e do animal tratado com cafeína (**e-f**). **a**) A presença de prostatite aguda (p) foi comum neste lobo, caracterizada pela grande quantidade de neutrófilos (setas em **b**) na luz dos túbulos de alguns túbulos prostáticos; **b-d)** Detalhe das células epiteliais dos ductos com prostatite aguda mostrando células binuceladas (cabeça de seta) e células poliplóides (setas); **e-f)** Também foram observadas algumas células epiteliais com grandes vesículas de secreção acidófilas em túbulos com prostatite, mostrando um padrão diferente de atividade secretora das demais células epiteliais. Barras: **a** = 200 µm; **b=** 20 µm; **c-f =** 10 µm.

Figura 5. Fotomicrografias dos lobos prostáticos corados por picrossírius. Detalhes dos túbulos prostáticos do lobo ventral (**a**-**d**) e do lobo dorsal (**e**-**h**) dos animais controle (**a** e **e**), dos animais tratados com cádmio (**b** e **f**), dos animais tratados com cafeína (**c** e **g**) e dos animais tratados com cádmio e cafeína (**d** e **h**), nos quais se podem observar as fibras colágenas coradas em vermelho no estroma peritubular e intersticial e as células epiteliais coradas em amarelo. A exposição ao cádmio e/ou cafeína provocou pequena redução na área ocupada pelas fibras colágenas no estroma glandular. Barras = 30 µm.

Figura 6. Fotomicrografias dos lobos prostáticos corados pela reticulina de Gömori. Detalhes dos túbulos prostáticos do lobo ventral (**a**-**d**) e do lobo dorsal (**e**-**h**) dos animais controle (**a** e **e**), dos animais tratados com cádmio (**b** e **f**), dos animais tratados com cafeína (**c** e **g**) e dos animais tratados com cádmio e cafeína (**d** e **h**), nos quais se podem observar as fibras reticulares, coradas em preto, localizadas, preferencialmente, no estroma peritubular e as fibras colágenas, coradas em dourado, localizadas preferencialmente no estroma intersticial. A exposição ao cádmio e/ou cafeína não provocou alteração na distribuição ou organização destas fibras. Barras = 30 µm.

Figura 7. Fotomicrografias dos lobos prostáticos submetidos à reação imunocitoquímica para o antígeno Ki-67. Detalhes dos túbulos prostáticos do lobo ventral (**a**-**d**) e do lobo dorsal (**e**-**h**) dos animais controle (**a** e **e**), dos animais tratados com cádmio (**b** e **f**), dos animais tratados com cafeína (**c** e **g**) e dos animais tratados com cádmio e cafeína (**d** e **h**). As setas apontam as células marcadas positivamente para o antígeno relacionado com proliferação celular, para o qual maior número de células marcadas foi observado nas próstatas dos animais tratados com cádmio. Barra = 30 µm.

Figura 8. Fotomicrografias dos lobos prostáticos corados por H&E. Visão geral da morfologia do lobo ventral (**a**-**d**) e do lobo dorsal (**e**-**h**) dos animais controle (**a** e **e**), dos animais tratados com cádmio (**b** e **f**), dos animais tratados com cafeína (**c** e **g**) e dos animais tratados com cádmio e cafeína (**d** e **h**). As setas apontam células com típicos aspectos morfológicos de apoptose, os quais foram utilizados para contagem e determinação do índice apoptótico. Barra = 10 µm.

Figura 1: Gráfico do consumo médio de ingestão de água.

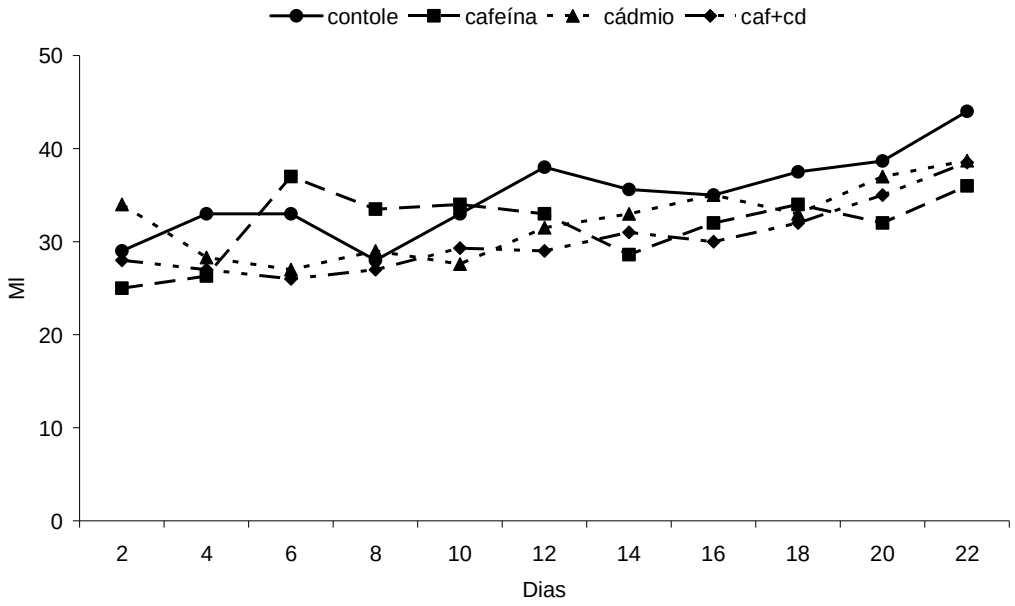

Tabela 1. Valores das análises biométricas dos animais e próstatas dos diferentes grupos experimentais

		Grupos experimentais			
	Parâmetros	**Ct**	**Cd**	**Cf**	**CC**
	Peso corpóreo (g)	422,8 ± 44,77	430,8 ± 37,30	434,50 ± 39,81	432,00 ± 45,39
	Testosterona (ng/ml)	2,39 ± 2,40	2,56 ± 1,43	3,12 ± 0,99	2,23 ± 1,27
	Cd^{+2} no sangue (µg/dl)	0,13 ± 0,35	1,73 ± 2,0*		0,86 ± 1,0
	Cd^{+2} intra-prostático (µg/g)	0,061 ± 0,02	0,119 ± 0,03**		0,134 ± 0,05***
	Peso total testículos (g)	2,44 ± 0,21	2,40 ±0,20	2,43 ± 0,17	2,37 ± 0,26
	Peso relativo testículos	0,08 ± 0,02	0,08 ± 0,01	0,09 ± 0,02	0,08 ± 0,01
	Peso absoluto (g)	0,53 ± 0,12	0,47 ± 0,12	0,61 ± 0,08	0,50 ± 0,08
	Peso relativo	0,12 ± 0,02	0,11 ± 0,02	0,14 ± 0,01	0,11 ± 0,02
	Área fibras colágeno (%)	5,32 ± 1,05	3,61 ± 0,69***	4,15 ± 0,61*	3,46 ± 0,73***
PV	Altura do epitélio (µm)	24,63 ± 3,84	22,77 ± 2,36*	19,33 ± 1,93***	21,7 ± 2,26***
	Índice de proliferação (%)	1,07 ± 0,68	1,84 ± 0,59**	0,83 ± 0,59	1,21 ± 0,86
	Índice apoptótico (%)	0,27 ± 0,20	0,22 ± 0,19	0,16 ± 0,19	0,16 ± 0,13
	Incidência de prostatite crônica (%)	21,0	30	42,1	30
	Peso absoluto (g)	0,36 ± 0,11	0,34 ± 0,05	0,39 ± 0,10	0,35 ± 0,04
	Peso relativo	0,08 ± 0,02	0,07 ± 0,01	0,09 ± 0,02	0,08 ± 0,01
	Área fibras de colágeno (%) (PD)	11,41 ± 2,68	7,23 ± 1,80**	8,06 ± 2,00*	8,37 ± 1,23*
PDL	Altura do epitélio (µm) (PD)	10,95 ± 0,80	10,18 ± 1,08**	8,99 ± 1,01***	10,0 ± 0,90***
	Índice de proliferação (%) (PD)	0,72 ± 0,58	2,38 ± 0,54***	1,19 ± 0,65	1,42 ± 0,57
	Índice apoptótico (%) (PD)	0,33 ± 0,27	0,87 ± 0,45***	0,56 ± 0,22	0,30 ± 0,21
	Incidência prostatite aguda (%) (PL)	13,3	42,1	55,5	23,5

Grupo controle (Ct), grupo cádmio (Cd), grupo cafeína (Cf) e grupo cafeína + cádmio (CC). PV: lobo prostático ventral; PDL: lobo prostático dorsolateral; PD: lobo prostático dorsal; PL: lobo prostático lateral. T: testosterona; Cd^{+2}: cádmio.
* $P \leq 0,05$; ** $P \leq 0,01$, *** $P \leq 0,001$.

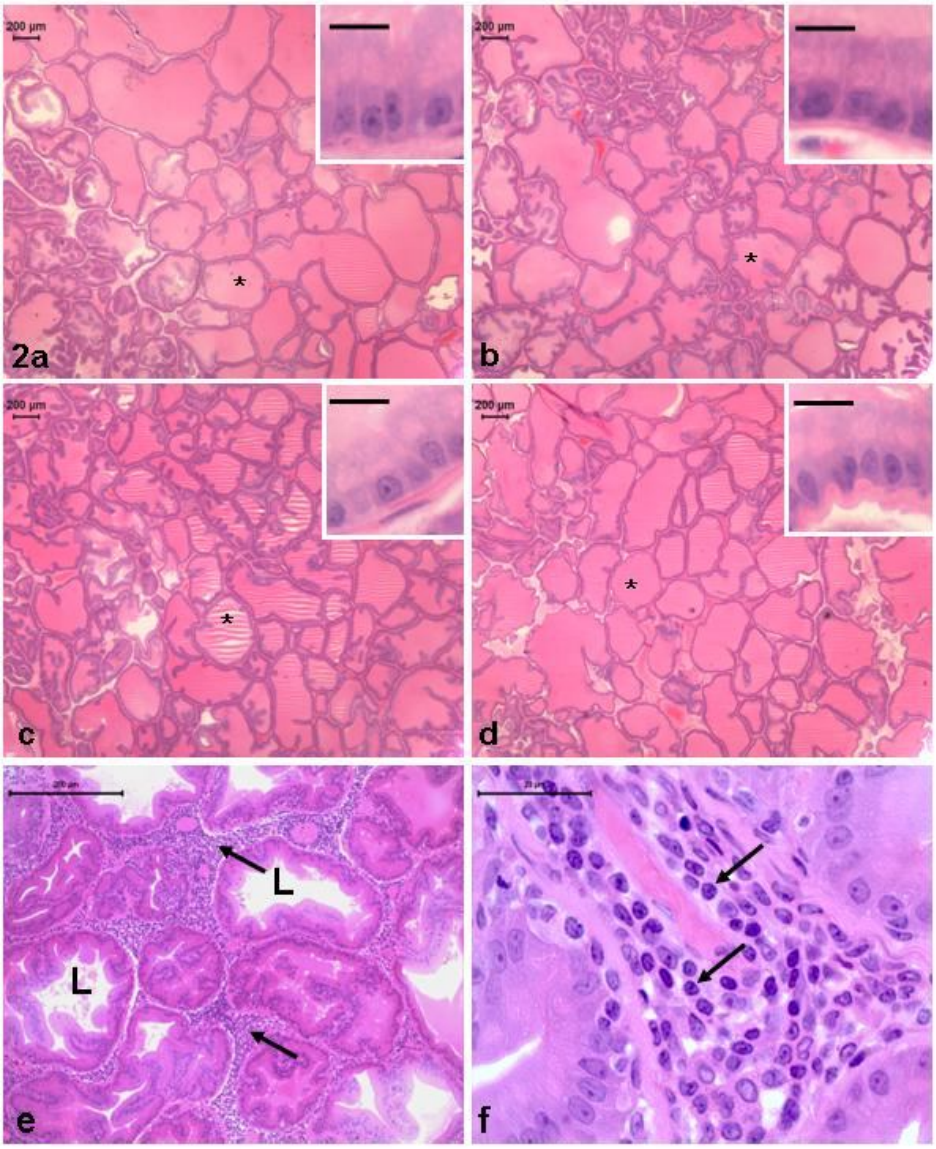
200 µm
2a
b
c
d
L
L
e
f

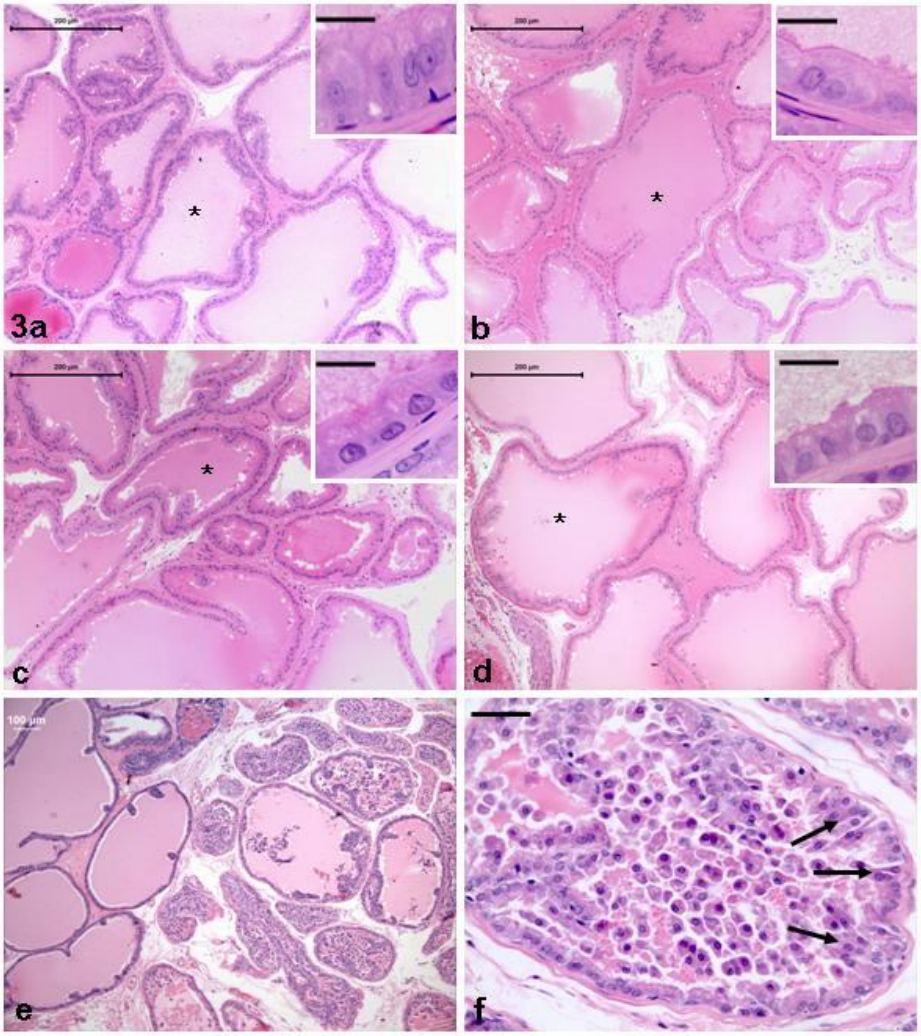
3a
b
c
d
e
f

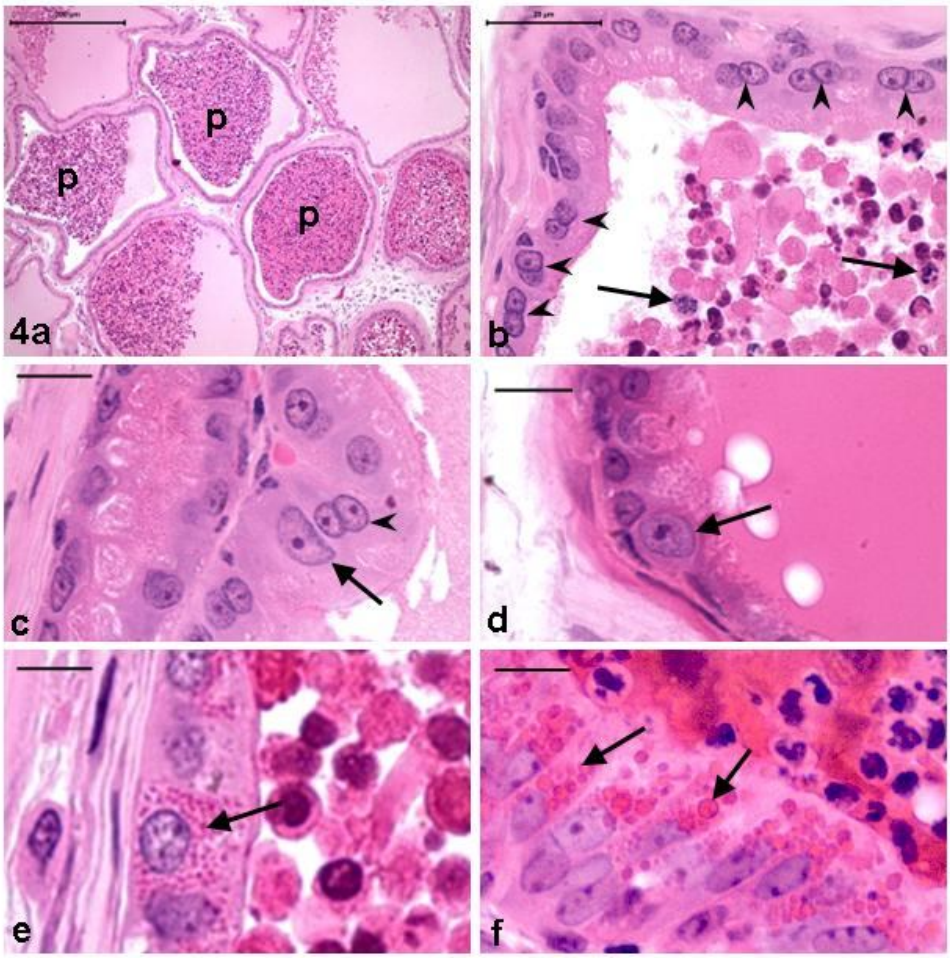
p
p
p
4a
b
c
d
e
f

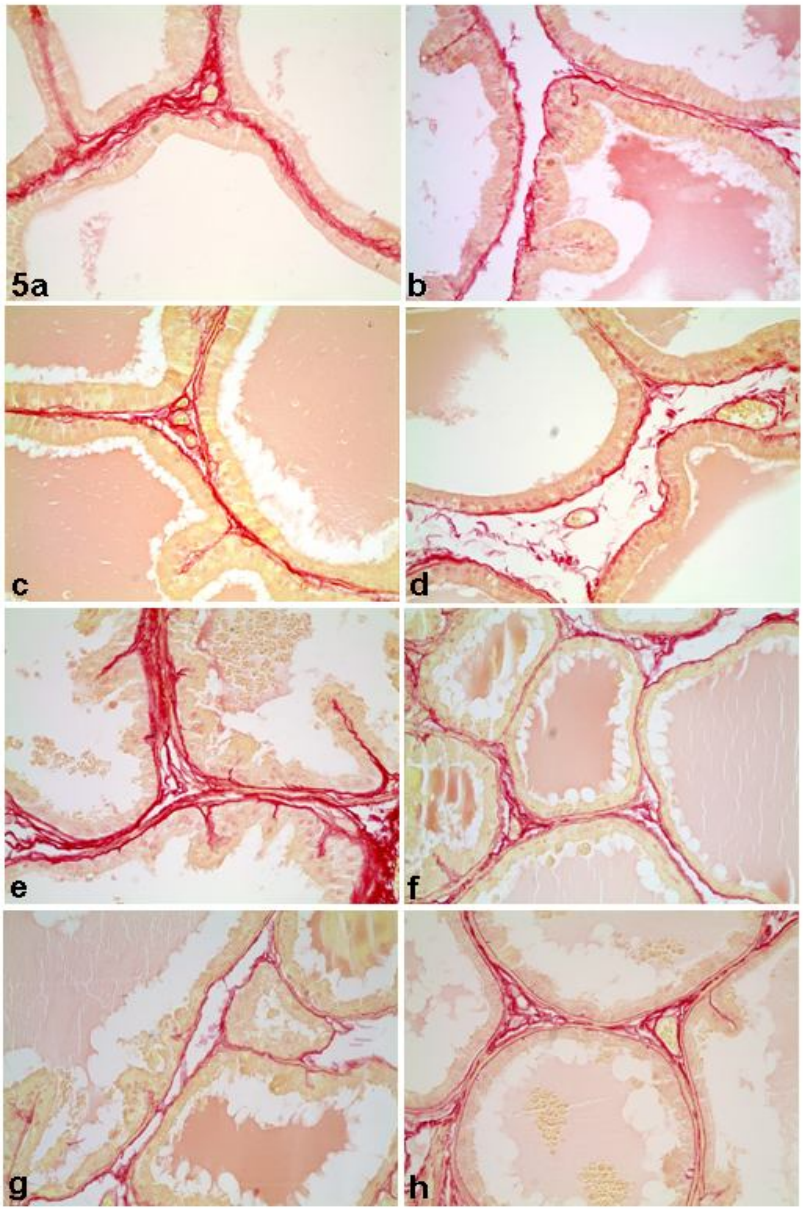
5a
b
c
d
e
f
g
h

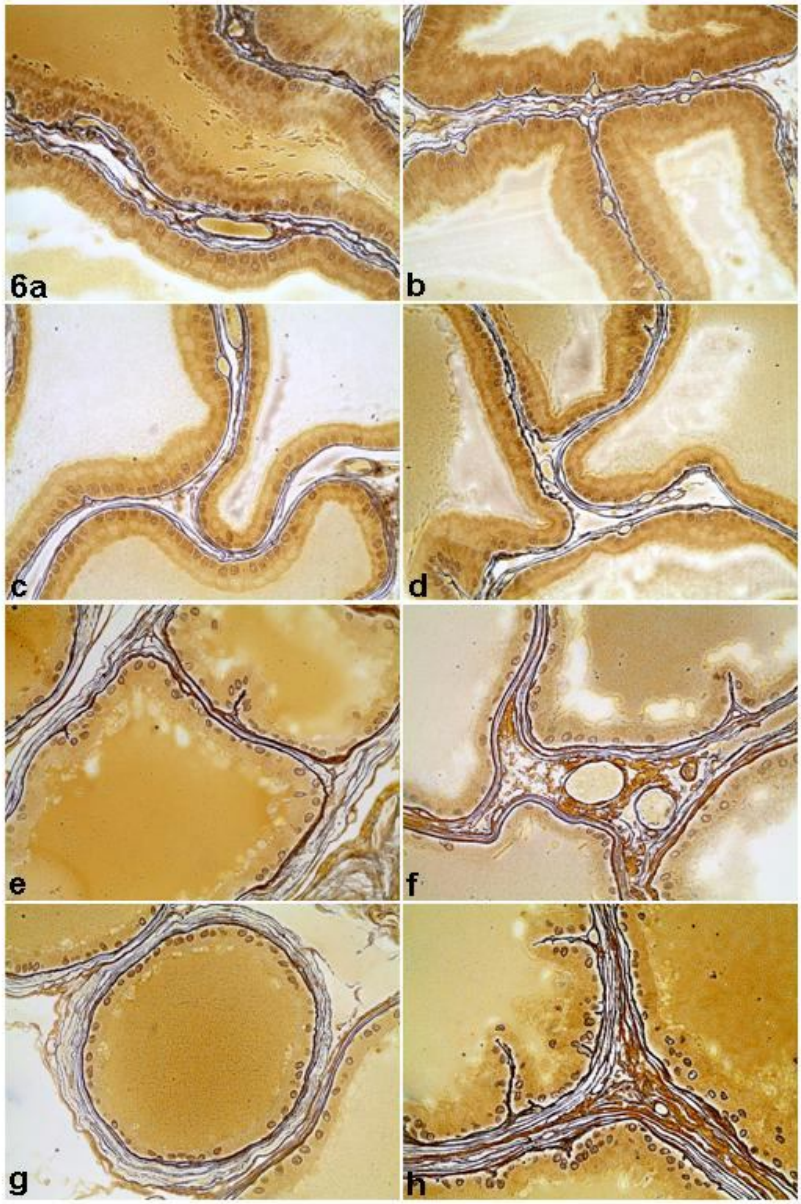
6a
b
c
d
e
f
g
h

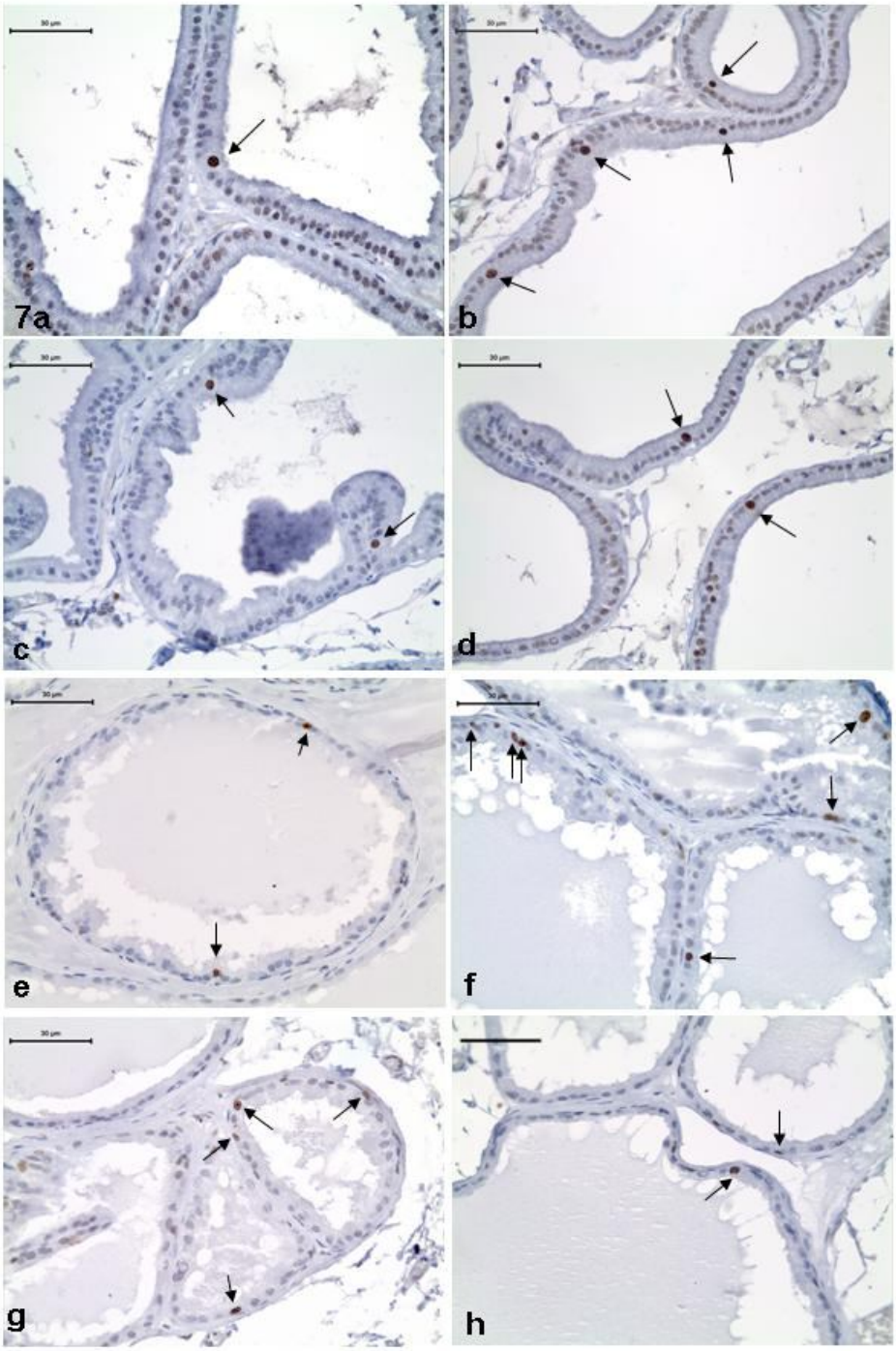
7a
b
c
d
e
f
g
h

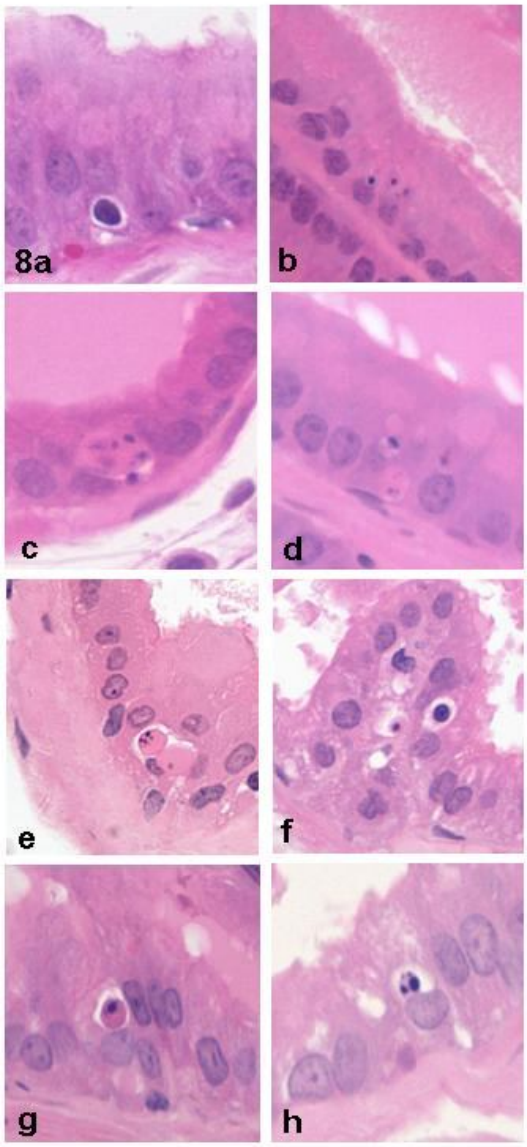
8a
b
c
d
e
f
g
h

Conclusões Gerais

- Exposição a baixas concentrações ao cádmio na puberdade aumenta a proliferação de células epiteliais prostáticas.
- Cafeína diminui o efeito proliferativo do cádmio.
- Cádmio e cafeína reduzem a fração volumétrica do colágeno no estroma prostático.
- A puberdade também é uma fase importante do crescimento prostático, na qual desregulação na homeostasia glandular podem estar relacionadas ao aparecimento de lesões na idade adulta e senil.

Livros Grátis

(http://www.livrosgratis.com.br)

Milhares de Livros para Download:

Baixar livros de Administração
Baixar livros de Agronomia
Baixar livros de Arquitetura
Baixar livros de Artes
Baixar livros de Astronomia
Baixar livros de Biologia Geral
Baixar livros de Ciência da Computação
Baixar livros de Ciência da Informação
Baixar livros de Ciência Política
Baixar livros de Ciências da Saúde
Baixar livros de Comunicação
Baixar livros do Conselho Nacional de Educação - CNE
Baixar livros de Defesa civil
Baixar livros de Direito
Baixar livros de Direitos humanos
Baixar livros de Economia
Baixar livros de Economia Doméstica
Baixar livros de Educação
Baixar livros de Educação - Trânsito
Baixar livros de Educação Física
Baixar livros de Engenharia Aeroespacial
Baixar livros de Farmácia
Baixar livros de Filosofia
Baixar livros de Física
Baixar livros de Geociências
Baixar livros de Geografia
Baixar livros de História
Baixar livros de Línguas

Baixar livros de Literatura
Baixar livros de Literatura de Cordel
Baixar livros de Literatura Infantil
Baixar livros de Matemática
Baixar livros de Medicina
Baixar livros de Medicina Veterinária
Baixar livros de Meio Ambiente
Baixar livros de Meteorologia
Baixar Monografias e TCC
Baixar livros Multidisciplinar
Baixar livros de Música
Baixar livros de Psicologia
Baixar livros de Química
Baixar livros de Saúde Coletiva
Baixar livros de Serviço Social
Baixar livros de Sociologia
Baixar livros de Teologia
Baixar livros de Trabalho
Baixar livros de Turismo