

**UNIVERSIDADE FEDERAL DO RIO GRANDE DO SUL
FACULDADE DE VETERINÁRIA
PROGRAMA DE PÓS-GRADUAÇÃO EM CIÊNCIAS VETERINÁRIAS**

**PESQUISA SOROLÓGICA DE *Aspergillus fumigatus* E CULTIVO FÚNGICO
DE AMOSTRAS OBTIDAS DE CÃES COM DESCARGA NASAL**

RAFAEL RODRIGUES FERREIRA

PORTO ALEGRE, RS, BRASIL.
2008

Livros Grátis

<http://www.livrosgratis.com.br>

Milhares de livros grátis para download.

**UNIVERSIDADE FEDERAL DO RIO GRANDE DO SUL
FACULDADE DE VETERINÁRIA
PROGRAMA DE PÓS-GRADUAÇÃO EM CIÊNCIAS VETERINÁRIAS**

**PESQUISA SOROLÓGICA DE *Aspergillus fumigatus* E CULTIVO FÚNGICO
DE AMOSTRAS OBTIDAS DE CÃES COM DESCARGA NASAL**

RAFAEL RODRIGUES FERREIRA

Dissertação apresentada para obtenção do título de Mestre junto à Faculdade de Medicina Veterinária da Universidade Federal do Rio Grande do Sul.

Área de concentração: Micologia Veterinária.

Orientador: Prof. Dr. Laerte Ferreiro.

PORTO ALEGRE, RS, BRASIL.

2008

A Deus, pois foi ele quem me deu o dom de ser Médico Veterinário.

Aos meus pais, pelo carinho, apoio e compreensão.

Aos animais, de modo especial aos cães, por serem, simplesmente, os melhores amigos
do homem.

AGRADECIMENTOS

Ao meu orientador e amigo, professor **Laerte Ferreira**, pela oportunidade, ensinamentos e confiança depositada, desde o meu período de Graduação.

Ao amigo e colega **Mauro Luís da Silva Machado** que muito me ensinou, desde os tempos da Residência.

Aos colegas do Setor de Micologia da FAVET-UFRGS pelo estímulo, ajuda e amizade, em especial, à **Edna Maria Cavallini Sanches** e **Andréia Spanamberg**, que muito contribuíram para realização deste trabalho.

Aos professores e funcionários do Serviço de Micologia e Parasitologia da Ecole Nationale de Vétérinaire d'Alfort (ENVA), local onde parte deste trabalho foi realizado.

Aos colegas do Setor de Patologia Veterinária da FAVET-UFRGS, sempre dispostos a ajudar.

Aos colegas do Setor de Dermatologia Veterinária do HCV-UFRGS, pelo apoio e ajuda.

Aos alunos, funcionários e médicos veterinários do Setor de Fluidoterapia, que colaboraram nas colheitas das amostras.

Ao **Flávio de Mattos Oliveira**, do IPD da Santa Casa de Misericórdia, pelo apoio técnico.

A todo o corpo de funcionários, professores, residentes, técnicos e alunos que trabalham no HCV-UFRGS, pelo apoio e solidariedade.

Ao CNPq, pela Bolsa de Estudo que permitiu a realização deste trabalho.

Aos colegas e grandes amigos da turma de Residência 2004-2006, com quem muito aprendi e muito me apoiaram.

Aos meus irmãos **Rodrigo** e **Roberto** pelo amor, carinho, compreensão, amizade e por estarem sempre presentes em minha vida.

À **Néia** pelo carinho e apoio.

À **Simone Passos Bianchi**, por estar presente exatamente em todos os passos deste trabalho e da minha vida, além do amor, estímulo, dedicação, paciência e carinho, como companheira e colega.

SUMÁRIO

RESUMO	06
ABSTRACT	07
LISTA DE FIGURAS	08
LISTA DE TABELAS	09
1 INTRODUÇÃO	10
2 REVISÃO BIBLIOGRÁFICA.....	12
2.1 Histórico	12
2.2 Gênero Aspergillus.....	12
2.3 Aspergilose invasiva	13
2.3.1 Sinais Clínicos.....	14
2.3.2 Diagnóstico	14
2.4 Aspergilose nasal	15
2.4.1 Sinais clínicos	16
2.4.2 Diagnóstico Laboratorial.....	16
2.4.2.1 Cultivo.....	17
2.4.2.2 Citologia.....	18
2.4.2.3 Histopatologia	18
2.4.2.4 Sorologia	19
2.4.2.5 Radiologia	20
2.4.2.6 Tomografia Computadorizada e Ressonância Magnética.....	21
2.4.2.7 Rinoscopia.....	21
2.4.3 Diagnóstico Diferencial	23
2.4.4 Tratamento	23
2.4.5 Prognóstico.....	25
3 MATERIAIS E MÉTODOS	26
3.1 Amostragem.....	26
3.2 Obtenção das amostras	31
3.3 Processamento laboratorial.....	31
3.3.1 Sorologia	31
3.3.2 Cultivo fúngico	32
4 RESULTADOS.....	33
4.1 Sorologia - Teste de Eletrosinereze.....	35
4.2 Isolamento em cultivo	41
5 DISCUSSÃO	44
6 CONCLUSÕES	49
REFERÊNCIAS	50
ANEXO A	56
ANEXO B.....	57

RESUMO

PESQUISA SOROLÓGICA DE *Aspergillus fumigatus* E CULTIVO FÚNGICO DE AMOSTRAS OBTIDAS DE CÃES COM DESCARGA NASAL

Aspergilose é a doença fúngica mais comum em cães com alterações clínicas nasais e *Aspergillus fumigatus* é a espécie mais encontrada em animais com envolvimento primário do trato respiratório superior. Por serem agentes cosmopolitas, diversas espécies de *Aspergillus* estão freqüentemente presentes na biota anemófila e, portanto, estão também comumente presentes no trato respiratório superior de cães saudáveis. Devido a isto, resultados positivos no exame de cultivo não são suficientes para firmar o diagnóstico de aspergilose nasal. Já o exame sorológico, serve de bom suporte ao clínico para o diagnóstico de aspergilose nasal canina, principalmente com o emprego da técnica de eletrosinereze, a qual apresenta alta sensibilidade e especificidade. Apesar da aspergilose nasal canina ser relatada com relativa freqüência em diversos países, a literatura veterinária brasileira não registra a ocorrência desta doença. Esta situação sugere que a mesma não está sendo colocada como casuística diferencial no diagnóstico das prováveis moléstias de cães portadores de descarga nasal em âmbito nacional. Os objetivos principais deste trabalho foram a pesquisa de anticorpos circulantes anti-*Aspergillus fumigatus* através do teste sorológico de eletrosinereze e o cultivo fúngico de amostras obtidas de 83 cães com descarga nasal, atendidos no Hospital de Clínicas Veterinárias da Universidade Federal do Rio Grande do Sul, no período de agosto de 2006 a julho de 2007. O objetivo secundário foi verificar uma possível concordância entre os resultados obtidos por estas duas técnicas laboratoriais. Doze cães (14,4%) tiveram resultados positivos no teste sorológico de eletrosinereze. Não houve nenhuma associação significativa entre a variável sorologia (positiva e negativa) com as demais variáveis (raça, sexo, conformação craniana e faixa etária). Quatorze gêneros foram isolados no cultivo fúngico. Não houve concordância entre os exames sorológico e cultivo, posto que dos 12/83 animais que tiveram exame sorológico positivo, apenas 2/12 (16,6%) cães tiveram cultivo fúngico positivo para *Aspergillus fumigatus*. Cultivo fúngico realizado a partir de amostras colhidas por *swab* direto da descarga nasal deve ser analisado com cautela para se estabelecer o diagnóstico de aspergilose nasal canina. A partir dos resultados obtidos neste trabalho e dos relatos encontrados em vários outros países, pode-se concluir que a doença provavelmente não seja rara no Brasil, e que os clínicos veterinários deveriam incluir esta entidade nosológica como casuística potencial no diagnóstico diferencial das doenças do trato respiratório superior de cães, o que certamente possibilitará estudos comparativos (clínicos e epidemiológicos) de dados obtidos de diversas regiões do Brasil.

ABSTRACT

SEROLOGICAL ANALYSIS OF *Aspergillus fumigatus* and FUNGAL CULTURE FROM DOGS WITH NASAL DISCHARGE

Aspergillosis is the most common fungal disease in dogs with nasal disorders and *Aspergillus fumigatus* is the most often specie found in animals with primary involvement of the upper respiratory tract. As cosmopolitans agents, diverse species of *Aspergillus* are frequently found in the anemophilous biota, therefore, it is also found in the upper respiratory tract of healthy dogs. Due this, fungal culture positive results are not sufficient to confirm nasal aspergillosis in dogs. Nevertheless, serological tests can serve as a good support to the clinicians for the diagnosis of canine nasal aspergillosis, specially with electrosyneresis technique, which presents high sensitivity and specificity. Despite canine nasal aspergillosis have been frequently described in different countries, in the Brazilian veterinary literature does not register any occurrence. This finding can suggest that nasal aspergillosis has not been included in the differential diagnosis of dogs with nasal discharge in this country. The main aims of this study were the search for the presence of anti-*Aspergillus fumigatus* circulating antibodies means electrosyneresis of technique and to obtain positive cultures of *Aspergillus fumigatus* from 83 dogs with nasal discharge, presented at the Hospital de Clínicas Veterinárias da Universidade Federal do Rio Grande do Sul, from August, 2006 to July, 2007. Another purpose of this study was to observe whether a correlation could be established between the methods. Twelve dogs (14,4%) were identified as serological positive. No significant association was observed among the serological test (positive and negative) and dog's features (breed, sex, head conformation and age). Fourteen fungi genus were isolated in cultures. There was no correlation between the serological test and the culture. Only 2 from a contingent of 12 dogs with positive serological test had simultaneous positives cultures to *Aspergillus fumigatus*. Cultures obtained from samples collected with swab from nasal discharge must be analyzed with caution to establish the diagnosis of canine nasal aspergillosis. Taken into account the herein presented results and looking into the results from reports elsewhere, we conclude that canine nasal aspergillosis probably is not rare in our environment, and veterinarians must include this entity in the differential diagnosis of dog's upper respiratory tract disorders. The data generated by the present dissertation will undoubtedly contribute to further studies and for comparative trials about the frequency of the disease in dogs from other regions of Brazil.

LISTA DE FIGURAS

- FIGURA 1 – Cão SRD, macho, 10 meses de idade, de conformação craniana mesocefálica, com descarga nasal bilateral (animal de número 65), utilizado neste experimento e atendido no HCV-UFRGS no período de agosto de 2006 a julho de 2007..... 26
- FIGURA 2 – Distribuição sexual (%) dos 83 cães utilizados nesta pesquisa, atendidos no HCV-UFRGS no período de agosto de 2006 a julho de 2007..... 27
- FIGURA 3 – Distribuição racial (%) dos 83 cães utilizados nesta pesquisa, atendidos no HCV-UFRGS no período de agosto de 2006 a julho de 2007..... 28
- FIGURA 4 – Distribuição das faixas etárias (%) dos 83 cães utilizados nesta pesquisa, atendidos no HCV-UFRGS no período de agosto de 2006 a julho de 2007..... 29
- FIGURA 5 – Distribuição do tipo de conformação craniana (%) dos 83 cães utilizados nesta pesquisa, atendidos no HCV-UFRGS no período de agosto de 2006 a julho de 2007..... 30
- FIGURA 6 – Cão macho, da raça Rottweiler, de 1 ano de idade, com despigmentação e descarga nasal (animal de número 83), que apresentou exame sorológico positivo, atendido no HCV-UFRGS no período de agosto de 2006 a julho de 2007..... 39
- FIGURA 7 – Placa de Acetato de Celulose do exame sorológico de eletrosinereze de um cão macho, da raça Rottweiler, de 1 ano de idade (animal de número 83), atendido no HCV-UFRGS no período de agosto de 2006 a julho de 2007. Na terceira banda (de cima para baixo) se pode observar a formação de diversos arcos de precipitação, o que indica resultado positivo, inclusive com maior intensidade se comparado à quarta banda (antígeno metabólico controle)..... 40
- FIGURA 8 – Imagem microscópica (aumento de 1.000x) da espécie *Aspergillus fumigatus*, isolada após 3 dias de cultivo em placa contendo Meio de Ágar Malte, acrescido de cloranfenicol, incubada a 37°C, previamente semeada com amostra de descarga nasal colhida de um cão macho, da raça Rottweiler, de 1 ano de idade (animal de número 83), atendido no HCV-UFRGS no período de agosto de 2006 a julho de 2007..... 43

LISTA DE TABELAS

TABELA 1 -	Apresentação descritiva dos resultados de cultura e sorologia e parâmetros individuais dos animais utilizados nesta pesquisa (n=83) realizada no HCV-UFRGS no período de agosto de 2006 a julho de 2007.....	33
TABELA 2 –	Apresentação descritiva dos resultados referentes ao cruzamento das variáveis sorologia e raça, dos 83 cães utilizados nesta pesquisa, atendidos no HCV-UFRGS no período de agosto de 2006 a julho de 2007.....	36
TABELA 3 –	Apresentação descritiva dos resultados referentes ao cruzamento das variáveis sorologia e sexo, dos 83 cães utilizados nesta pesquisa, atendidos no HCV-UFRGS no período de agosto de 2006 a julho de 2007.....	37
TABELA 4 –	Apresentação descritiva dos resultados referentes ao cruzamento das variáveis sorologia e faixa etária, dos 83 cães utilizados nesta pesquisa, atendidos no HCV-UFRGS no período de agosto de 2006 a julho de 2007.....	37
TABELA 5 –	Apresentação descritiva dos resultados referentes ao cruzamento das variáveis sorologia e conformação craniana, dos 83 cães utilizados nesta pesquisa, atendidos no HCV-UFRGS no período de agosto de 2006 a julho de 2007.....	38
TABELA 6 –	Frequência dos gêneros isolados (identificados e não identificados) em meio de Ágar Malte, a partir de 83 sementes (individual por cão) de todos os animais utilizados nesta pesquisa, atendidos no HCV-UFRGS no período de agosto de 2006 a julho de 2007.....	42

1. INTRODUÇÃO

Aspergilose é a doença fúngica mais comum em cães com alterações clínicas nasais (WOLF; TROY, 1997; MATHEWS, 2004; BENITAH, 2006). Além do envolvimento do trato respiratório superior, infecção pulmonar e disseminada é menos comumente descrita. Cães das raças dolicocefálicas, imunodeficientes, machos, de média idade e de grande porte são os mais predispostos a contrair aspergilose nasal (WOLF, 1992; SHARP, 1998; QUINN et al., 2005; HAWKINS, 2006). *Aspergillus fumigatus* é a espécie mais encontrada em animais com envolvimento fúngico primário do trato respiratório superior de cães (FRASER, 1991; SHARP; HARVEY; SULLIVAN, 1991; BIRCHARD; SHERDING, 1998; QUINN et al., 2005; BENITAH, 2006).

Em seres humanos a aspergilose é considerada uma infecção oportunista, normalmente associada a pacientes aidéticos, diabéticos, transplantados e que recebem quimio ou corticoterapia (DALL'IGNA et al., 2005).

Os sinais clínicos mais evidentes da doença em cães estão relacionados à cavidade nasal: descarga muco-purulenta ou muco-sanguinolenta, espirros, dor à palpação e despigmentação ou ulceração, com envolvimento uni ou bilateral (WOLF; TROY, 1997; DAVEY, 2003).

O exame sorológico serve de bom suporte ao clínico para o diagnóstico de aspergilose nasal canina, principalmente através dos resultados fornecidos pela técnica de eletrosinereze ou contraímunoelctroforese (CIE) que apresenta alta sensibilidade e especificidade (KHAN et al., 1984; FREIDANK; THIEL; HENNINGER, 1994; WOLF; TROY, 1997; TRUMEL; GUILLOT; VIGUIER, 2001; MATHEWS, 2004; BENITAH, 2006; HAWKINS, 2006).

Aspergillus spp. crescem bem na maioria dos meios de cultivo para fungos incubados à temperatura de 35°C (QUINN et al., 2005). Por serem agentes cosmopolitas, culturas positivas de amostras colhidas por *swab* nasal devem ser avaliadas com cautela, pois diversas espécies de *Aspergillus*, além de estarem freqüentemente presentes na biota anemófila de várias cidades, também estão presentes no trato respiratório superior de cães sadios (HAWKINS; DENICOLA, 1990; WOLF; TROY, 1997; BENITAH, 2006). Portanto, o diagnóstico é firmado através da anamnese, exame físico e, principalmente, da combinação de exames complementares

(positividade na histopatologia, sorologia, cultura fúngica, e alterações reveladas no exame radiográfico, rinoscopia ou tomografia computadorizada) (HARVEY, 1984).

Atualmente, alguns estudos vêm sendo realizados sobre os diversos fatores de virulência do *Aspergillus fumigatus*, visando uma maior compreensão da patogenicidade deste agente, principalmente em pacientes imunodeprimidos (REMENTERIA et al., 2005; KUPFAHL et al., 2007; SUGUI et al., 2007).

A aspergilose nasal canina, embora já tenha sido relatada em diversos países, principalmente nos de clima temperado (ROBINSON, 2000; BRUCHIM; ELAD; KLAINBART, 2006) ainda não foi registrada na literatura veterinária brasileira. Segundo Wolf e Troy (1997), a probabilidade de ocorrerem infecções micóticas nos países tropicais é maior do que em países de clima temperado, devido às condições de clima e umidade serem mais propícias ao crescimento e multiplicação fúngica.

Estudos em cães com sintomatologia respiratória apontam que a frequência de aspergilose nasal em cães com distúrbios das vias aéreas superiores oscila entre 7 a 34% (LANE et al., 1974; MORTELLARO; FRANCA; CARETTA, 1989; TASKER et al., 1999; KOHN et al., 2002; POMRANTZ et al., 2007), ou seja, um número relativamente expressivo. Em vista disso, cães predispostos (com descarga nasal, dolicocefálicos, de média idade e/ou imunocomprometidos), são sérios candidatos a ter aspergilose nasal, que, em muitas vezes, não está sendo diagnosticada.

A falta de pesquisa e relatos sobre aspergilose na rotina clínica brasileira gerou a hipótese de que o diagnóstico dessa doença, de relevante importância em clínica veterinária de outros países, não está sendo colocado como possibilidade de casuística diferencial de cães portadores de secreção nasal, posto que o *Aspergillus fumigatus* é frequentemente encontrado na biota anemófila de diversas cidades do Brasil (MEZZARI et al., 2002; MENEZES et al., 2004).

Os objetivos principais deste estudo foram a pesquisa de anticorpos circulantes anti-*Aspergillus fumigatus* através do teste sorológico de eletroinibição e o cultivo fúngico de amostras obtidas de 83 cães com descarga nasal, atendidos no HCV-UFRGS, no período de agosto de 2006 a julho de 2007. O objetivo secundário foi verificar uma possível concordância entre os resultados obtidos por estas duas técnicas laboratoriais.

2. REVISÃO BIBLIOGRÁFICA

2.1 Histórico

A primeira descrição da aspergilose em animais, provavelmente foi feita por Mayer em 1815, quando observou a infecção em sacos aéreos e pulmões de pássaros. Em 1842 houve o primeiro relato em humanos por Bennett, em Edimburgo, Escócia. Em 1926 Thom e Church realizaram a primeira classificação do gênero *Aspergillus*. Sessenta e nove espécies foram classificadas em 11 grupos (DENNING, 1998). Com o passar dos anos, mais espécies foram descritas e até 2005 há mais de 190 espécies classificadas (QUINN et al., 2005).

O primeiro relato da doença em cão foi feito em 1871 por Gotti, em que o animal apresentava problema pulmonar e o primeiro relato de aspergilose nasal canina foi feito somente em 1905 por Stazzi (AINSWORTH; AUSTWICK, 1959). Após este, vários outros casos foram descritos (CADWALLADER et al., 1973; LANE et al, 1974; THODAY, 1975). Por vários anos a doença foi considerada como causa de rinite crônica intratável, caracterizada por destruição de turbinados, descarga nasal e epistaxe intermitente. No Reino Unido o primeiro caso de aspergilose nasal em cão só foi descrito em 1973 por Black e Nightingale. Já no Brasil, a doença ainda não foi registrada na literatura veterinária.

Três formas de apresentação da aspergilose vêm sendo descritas em cães: nasal (OTTO, 1970; POLI et al., 1981), disseminada (KABAY et al., 1985; JANG et al., 1986; DENNING, 1998; GARCIA; BLANCO, 2000; BRUCHIM; ELAD; KLAINBART, 2006) e pulmonar. A forma pulmonar é comum em humanos (BULPA; DIVE; SIBILLE, 2007; TIAN; TANG; LI, 2007; URIZ et al., 2007), mas considerada rara em cães (SOUTHARD, 1987; GARCÍA et al., 2001; KIM et al., 2003).

2.2 Gênero *Aspergillus*

As espécies de *Aspergillus* estão amplamente distribuídas entre os fungos filamentosos sapróbios. Embora o gênero contenha mais de 190 espécies, somente um número limitado delas tem sido implicado em infecções oportunistas de animais e humanos. Essa explicação, em parte, pode ser dada em função do tamanho dos propágulos fúngicos e do baixo grau de patogenicidade de algumas espécies, que não conseguem penetrar na árvore brônquica e acabam sendo facilmente expelidas do organismo. *Aspergillus fumigatus* é a espécie mais frequentemente envolvida em invasão tecidual, principalmente no trato respiratório superior (QUINN et al., 2005).

Outras espécies vêm sendo reportadas em infecções disseminadas em cães, incluindo *A. niger*, *A. flavus*, *A. terreus*, *A. deflexus*, *A. nidulans* e *A. flavipes* (MULLANEY; LEVIN; INDRIERI, 1983; ROUDEBUSH, 1985; WATT et al., 1995; BRUCHIM; ELAD; KLAINBART, 2006). A maioria das espécies de *Aspergillus* está disposta na classe dos *Fungi Imperfecti* ou deuteromicetos. São aeróbios, cosmopolitas e se desenvolvem mais frequentemente na vegetação em decomposição e solos ricos em matéria orgânica (DAVEY, 2003). Normalmente se propagam pelo ar, percorrendo longas distâncias e podem estar presentes em grande quantidade na poeira doméstica (WOLF; TROY, 1997). Crescem rapidamente, formando colônias distintas, após incubação por dois ou três dias. *Aspergillus fumigatus*, uma espécie termotolerante, pode se multiplicar em temperaturas de 20 e até 57°C (QUINN et al., 2005).

2.3 Aspergilose invasiva

O trato respiratório é a principal porta de entrada para os propágulos fúngicos de *Aspergillus* spp. (WOLF, 1992; WOLF; TROY, 1997) embora também possam ocorrer infecções após ingestão ou trauma tecidual (QUINN et al., 2005). Ao penetrar no organismo, o fungo pode se disseminar por via hematogênica a um ou a diversos órgãos (QUINN et al., 2005).

Como os conídios de algumas espécies do gênero *Aspergillus* são pequenos, podem passar ao longo do trato respiratório superior e serem carregados até porções terminais da árvore brônquica. Na maioria dos mamíferos, a defesa fagocitária e mecanismos de eliminação mecânica realizada no trato respiratório evitam a colonização fúngica (WOLF; TROY, 1997).

A aspergilose pulmonar em cães é rara, sendo mais comum a disseminação da doença (MOORE; HANNA, 1995; GARCÍA; BLANCO, 2000; KROHNE, 2000; KIM et al., 2003; BRUCHIM; ELAD; KLAINBART, 2006).

A doença também pode se propagar, por via descendente, a partir das vias aéreas superiores, na qual há penetração dos microorganismos na mucosa nasal, com disseminação à outros órgãos (MOORE; HANNA, 1995; WOLF; TROY, 1997).

Trumel, Guillot e Viguier (2001) e Hawkins (2006) reportam que a aspergilose sistêmica em cães é considerada rara e geralmente fatal.

2.3.1 Sinais Clínicos

Os sinais clínicos mais comumente observados são perda de peso, anorexia, depressão, letargia, astenia, febre, claudicação, dor nas costas e paresia ou paralisia. Outros achados menos freqüentes são: linfadenopatia, tumefações ou erosões cutâneas, úlceras orais, dores abdominais, tumefação escrotal, episódios de vômito e diarreia, incontinência urinária, convulsões e arritmias cardíacas (QUINN et al., 2005). Quando há acometimento pulmonar, pode-se observar, mais freqüentemente, tosse persistente, febre, letargia e perda de peso (GARCIA et al., 2001; KIM et al., 2003).

2.3.2 Diagnóstico

Na aspergilose pulmonar as anormalidades hematológicas mais observadas são leucocitose e neutrofilia (WOLF; TROY, 1997).

O exame radiográfico serve como auxílio diagnóstico quando há osteomielite, discospondilite e alterações no parênquima pulmonar. As radiografias torácicas em cães com envolvimento pulmonar podem evidenciar padrão intersticial granulomatoso generalizado, com áreas focais de consolidação e linfadenopatia peri-hilar (GARCIA; BLANCO, 1995; WOLF; TROY, 1997).

Na histopatologia, a aspergilose disseminada se caracteriza por invasão vascular e infarto de diversos órgãos. As hifas podem ser facilmente visualizadas com a utilização de corantes de rotina (DAY; PENHALE, 1988; KAHLER et al., 1990).

2.4 Aspergilose nasal

A infecção nasal é a forma mais comum de manifestação da aspergilose canina e o *Aspergillus fumigatus* é o principal agente envolvido (FRASER, 1991; SHARP; HARVEY; SULLIVAN, 1991; BIRCHARD; SHERDING, 1998; QUINN et al., 2005, BENITAH, 2006).

Aspergillus fumigatus é uma espécie que freqüentemente habita a cavidade nasal de animais saudáveis, porém, em alguns cães, este fungo pode se tornar patogênico, se multiplicar e invadir a mucosa nasal. Afecções do trato respiratório superior como neoplasia, trauma prévio, ou infecções sistêmicas (principalmente de caráter imunodepressor), além de corpo estranho, normalmente predisõem à infecção fúngica secundária. Além disso, a excessiva exposição ao *Aspergillus* pode explicar a ocorrência da doença em animais que, sob outros aspectos, são saudáveis (HAWKINS, 2006). Ainda não está bem claro se uma disfunção linfocitária é a causa ou o resultado de uma infecção por *Aspergillus fumigatus*, pois, *in vitro*, este agente tem se mostrado inibidor da maturação dos linfócitos (MATHEWS, 2004).

A aspergilose pode causar doença nasal crônica em cães de qualquer idade ou sexo, mas é mais comum em cães machos adultos jovens (WOLF; TROY, 1997; HAWKINS, 2006). Num estudo envolvendo 60 cães com aspergilose nasal, a idade dos animais variou de 3 meses a 11 anos, com média de 3,3 anos (MATHEWS et al., 1998). Não parece haver predisposição racial para desenvolvimento da aspergilose canina (SHARP; SULLIVAN, 1989; SHARP; HARVEY; SULLIVAN, 1991; SHARP et al., 1993), embora em alguns estudos foi reportado um predomínio da raça Pastor Alemão (WOLF; TROY, 1997). Benitah (2006) cita que além do Pastor Alemão, o Rottweiler também é um dos mais afetados e Mathews (2004) reporta que as raças Pastor Alemão e Labrador são as mais acometidas.

Cães de conformação craniana dolico e mesocefálicas são os mais predispostos a contrair a doença (SHARP, 1990; DAVEY, 2003; MATHEWS, 2004; BENITAH, 2006).

2.4.1 Sinais clínicos

Os sinais clínicos mais evidentes estão relacionados à cavidade nasal: corrimento crônico (inicialmente seroso e com a evolução do quadro, purulento ou purulento e sanguinolento), espirros, dor à palpação e despigmentação ou ulceração no lado externo da(s) narina(s) afetada(s). Na maioria dos casos, a descarga nasal começa unilateralmente e com frequência os microorganismos atingem o outro lado. Com o avanço da doença pode haver deformidade facial e epífora, secundária à obstrução do ducto nasolacrimal. Diminuição do apetite, emagrecimento e letargia são sintomas sistêmicos frequentemente observados (WOLF, 1992; VAN PELT; MCKIERNAN, 1994; HAWKINS, 2006).

Em raros casos, o agente pode migrar através da placa cribriforme e atingir o sistema nervoso central, bem como penetrar na mucosa nasal e invadir outros tecidos (WOLF; TROY, 1997).

2.4.2 Diagnóstico Laboratorial

Hawkins (2006) afirma que isoladamente nenhum teste permite o diagnóstico conclusivo de aspergilose. O diagnóstico deve ser feito após uma avaliação completa dos sinais clínicos compatíveis e, principalmente da combinação de alguns resultados dos exames complementares (positividade na histopatologia, sorologia, cultura fúngica e alterações reveladas no exame radiográfico, rinoscopia ou tomografia computadorizada) (HARVEY, 1984; PEETERS; CLERCX, 2007). A realização de diversos exames é necessária porque *Aspergillus fumigatus* é frequentemente encontrado na microbiota da cavidade nasal de muitos animais (SHARP, 1990). Contudo, para a realização de alguns dos exames (radiologia, rinoscopia e tomografia

computadorizada), necessita-se de anestesia geral, sendo praticamente inviável em pacientes debilitados (HAWKINS, 2006).

A hematologia de rotina e o perfil bioquímico sérico comumente estão normais, a não ser que o animal esteja acometido por alguma doença de base. Neste caso, esta deve ser devidamente investigada (WOLF; TROY, 1997).

Segundo Kohn et al. (2002), num estudo realizado em Berlim, 13% (12/90) dos cães investigados, com sintomatologia de doença nasal ou paranasal, apresentaram aspergilose nasal. Todos os cães tinham descarga nasal e o diagnóstico foi alicerçado nas anormalidades encontradas nos exames radiológicos (83% apresentaram imagens compatíveis com destruição dos turbinados), sorológicos (positividade em 90% dos casos) e rinoscópicos (visualização de placas fúngicas em 92% dos casos). Amostras de tecidos foram obtidas com auxílio de rinoscopia e resultaram positivos cultivos (83%), na citologia (89%), e na histopatologia (75%).

2.4.2.1 Cultivo

Aspergillus spp. crescem bem na maioria dos meios de cultivo para fungos incubados à temperatura de 35°C (QUINN et al., 2005). São agentes cosmopolitas, ou seja, estão onipresentes na biota anemófila de cidades do mundo inteiro. Por exemplo, em Fortaleza, Ceará, segundo Menezes et al. (2004), o gênero fúngico mais isolado foi o *Aspergillus* (44,7%). Já Mezzari et al. (2002) reportou que este gênero ocupou o terceiro lugar (15%) entre os isolados do ar de Porto Alegre, Rio Grande do Sul.

Em vista disso, culturas positivas de amostras colhidas por *swabs* nasais devem ser avaliadas com cautela, pois diversas espécies de *Aspergillus* estão também comumente presentes no trato respiratório superior de cães saudáveis. Se o animal não tiver descarga nasal ou alguma doença de base, a positividade no cultivo fúngico deve ser desconsiderada (HAWKINS; DENICOLA, 1990, WOLF; TROY, 1997). Em compensação, animais que não têm diagnóstico de aspergilose, mas que estejam debilitados ou com sintomatologia compatível e se *Aspergillus fumigatus* for isolado em amostras colhidas por *swab* nasal, são sérios candidatos a desenvolverem a doença. Também cabe ressaltar que exames negativos de cães sintomáticos, não descartam o diagnóstico de aspergilose (BENITAH, 2006).

Os resultados das culturas fúngicas de amostras nasais colhidas “às cegas” são de difícil interpretação. Em contrapartida, se a espécie de *Aspergillus* cultivada é obtida de área lesional situada no trato respiratório superior, visualizada através do exame rinoscópico, o diagnóstico normalmente é preciso. Segundo Kohn et al. (2002), 83% das amostras de tecidos nasais de cães com aspergilose, colhidas com auxílio de rinoscopia, foram positivas no cultivo.

2.4.2.2 Citologia

Os cuidados na interpretação dos resultados obtidos no cultivo fúngico, também servem para o exame citológico, ou seja, se a citologia for positiva para *Aspergillus* não significa que o paciente realmente esteja com aspergilose nasal.

Segundo Kohn et al. (2002), 89% das amostras de tecidos nasais de cães com aspergilose, colhidas com auxílio de rinoscopia, foram positivas no exame citológico. Em contrapartida, Saunders e Van Bree (2003) citam que a citologia pode não revelar a presença do fungo em aproximadamente 50% dos cães.

Em estudo comparativo entre quatro técnicas de colheita para o diagnóstico citológico de aspergilose nasal em cães, De Lorenzi et al. (2006) citam que apenas 13,3% dos casos foram positivos quando as amostras foram obtidas a partir de *swab* direto de corrimento nasal e 20% em amostras colhidas às cegas através de *swab* com o animal anestesiado. Encontrou-se positividade muito maior (93,3%) quando o material obtido do contato dos *swabs* com as lesões nasais foi feito através de visualização direta por rinoscopia e 100% quando realizada biópsia puncional da mucosa nasal com a utilização desta mesma técnica de visualização.

2.4.2.3 Histopatologia

As hifas dos *Aspergillus* podem ser vistas histologicamente a partir de amostras obtidas através de biópsia guiada por rinoscopia da mucosa nasal acometida, utilizando-se técnicas de coloração rotineiras. Hematoxilina-eosina e a coloração de Grocott

Methenamine Silver (GMS) revelam hifas septadas de diâmetro regular e ramificadas geralmente acompanhadas de inflamação neutrofílica ou de caráter misto (WOLF; TROY, 1997). Várias amostras de tecido devem ser coletadas por se tratar normalmente de infecção multifocal (HAWKINS, 2006).

Segundo Kohn et al. (2002), 75% das amostras de tecidos nasais de cães com aspergilose, coletadas com auxílio de rinoscopia, foram positivas no exame histopatológico e Saunders e Van Bree (2003) citam que além da citologia a histopatologia pode não revelar elementos fúngicos em aproximadamente 50% dos cães.

2.4.2.4 Sorologia

Numerosas técnicas sorológicas para determinação de anticorpos sistêmicos específicos contra espécies de *Aspergillus* têm sido descritas, incluindo dupla difusão em ágar-gel (AGDD), eletrosinereze e ELISA (KHAN et al., 1984; KURUP; KUMAR, 1991; FREIDANK; THIEL; HENNINGER, 1994; WOLF; TROY, 1997; SHARP, 1998; TRUMEL; GUILLOT; VIGUIER, 2001; MATHEWS, 2004; BENITAH, 2006; HAWKINS, 2006). Os testes de AGDD e CIE têm sido mais utilizados por terem alta sensibilidade e especificidade. Alguns autores citam que o teste de ELISA, dependendo do tipo de antígeno utilizado, parece ser menos confiável (KHAN et al., 1984; MATHEWS, 2004; BETINAH, 2006).

Freidank, Thiel e Henninger (1994) citam, em estudo comparativo entre as técnicas de CIE e AGDD, que a primeira é mais sensível e mais rapidamente executável que a segunda, diminuindo o tempo de trabalho no laboratório em até 5 dias. Richardson et al. (1982) corroboram com este dado.

Além disso, Freidank, Thiel e Henninger (1994) revelam que uma das limitações encontradas nos testes é a não detecção de anticorpos séricos no início da infecção, fato preocupante principalmente em pacientes imunossuprimidos, que em função disto, podem ter o início do tratamento adiado. Nestes casos, eles sugerem que o cultivo fúngico seja o exame de escolha a ser realizado paralelamente, pois estes cães dificilmente poderão ser submetidos à anestesia para realização de outros procedimentos como exame radiográfico e rinoscopia.

Sharp (1990) e Hawkins (2006) citam que resultados positivos sustentam a presença de infecção ativa do fungo, mas não confirmam. Em contrapartida, Richardson et al. (1982) reportam, em seu estudo, encontrar 100% de êxito com a utilização da técnica de eletrosinerese para diagnóstico de aspergilose nasal causada por *Aspergillus fumigatus* em cães.

Sharp (1990) e Hawkins (2006) também revelam que resultados negativos não eliminam a presença da infecção, principalmente no início da doença. Animais que apresentam *Aspergillus* como habitantes casuais da cavidade nasal não costumam desenvolver anticorpos detectáveis contra o microorganismo. Num estudo realizado com cães portadores de aspergilose nasal confirmada através de histopatologia, resultados negativos foram observados no estágio inicial da doença, utilizando-se a técnica de AGDD e CIE. Muitos desses casos tiveram títulos positivos em estágio avançado. Portanto, resultados negativos no AGDD e CIE devem ser analisados com cautela se os sinais clínicos e a rinoscopia ou as radiografias forem sugestivas de rinite fúngica (MATHEWS, 2004).

Teste para detecção de DNA de *Aspergillus fumigatus* por PCR a partir de amostras de tecidos nasais coletadas de cães com aspergilose nasal, embora possua alta especificidade, apresenta baixa sensibilidade. Já em amostras de sangue, o teste não possui valor diagnóstico (PEETERS et al., 2007).

2.4.2.5 Radiologia

No exame radiográfico dos seios nasais e frontais de cães posicionados dorso-ventralmente, são evidenciados aumento da radioluscência rostral devido à lise dos turbinados (causada pela ação do fungo e suas toxinas) e padrão de densidade mista na parte caudal da cavidade nasal (FRASER, 1991; SHARP, 1998). O exame deve ser cuidadosamente avaliado, porque 50% dos cães com sinais clínicos unilaterais demonstram alterações radiográficas em ambos os lados da cavidade nasal (WOLF; TROY, 1997). Ocasionalmente, em fase avançada da doença, pode ocorrer destruição da placa cribriorme, que dificilmente é detectada no raio-x (HAWKINS, 2006).

Segundo Kohn et al. (2002), em seu estudo, 83% dos cães com aspergilose nasal apresentaram imagens radiográficas compatíveis com destruição dos turbinados.

Antes da realização do exame, o estado geral do paciente deve ser criteriosamente avaliado e os riscos da anestesia devem ser levados em conta na decisão do clínico em realizar este tipo de exame (MATHEWS, 2004).

2.4.2.6 Tomografia Computadorizada e Ressonância Magnética

A tomografia computadorizada (TC) tem alto valor auxiliar no diagnóstico, pois se pode obter melhor definição do grau de extensão da doença e melhor diferenciação de infecção e neoplasias. Cães acometidos por rinite fúngica apresentam perda dos turbinados, além de significativo acúmulo de fluidos. Granulomas fúngicos, assim como oclusão dos seios frontais por tecido inflamatório e acúmulo de fluídos, também podem ser observados. TC ou ressonância magnética são recomendadas para avaliar a integridade da placa cribiforme. O principal entrave para a utilização desses exames é o alto custo, além dos riscos da anestesia geral (MATHEWS, 2004).

Em termos de Medicina Veterinária brasileira, estes exames não são rotineiros e quando são utilizados, normalmente estão relacionados a pesquisas.

2.4.2.7 Rinoscopia

A rinoscopia é considerada por vários autores como o principal exame auxiliar no diagnóstico (VAN OOSTERHOUT; MEIJ; VENKER-VAN HAAGEN, 1989; MCCARTHY; MCDERMAID, 1990; WILLARD; RADLINSKY, 1999; JOHNSON et al., 2006). Não deve ser executada antes da avaliação radiológica, porque o sangramento comumente observado durante a rinoscopia altera as imagens obtidas através do raio-x (MCCARTHY; MCDERMAID, 1990). Para a realização do exame são imprescindíveis, além da anestesia geral, a entubação, com insuflação do balonete da sonda oro-traqueal, e a colocação de esponjas de laparotomia na cavidade oral do paciente, visando a prevenção de aspiração sangüínea de fluidos de lavagem (WILLARD; RADLINSKY, 1999). Ao término do exame, as esponjas de laparotomia

devem ser removidas, o animal destubado e as secreções excedentes succionadas (BENITAH, 2006).

A utilização de otoscópio pode ser útil na inspeção rostral da cavidade nasal, mas para visualização da parte caudal, incluindo os seios nasais, é indicado o uso de endoscópios rígidos de 2 a 3 mm de diâmetro. A observação da nasofaringe geralmente é feita através da introdução de endoscópio flexível (3,5 a 4,8 mm) na cavidade oral com retroflexão do aparelho ao redor do palato mole (HAWKINS, 2006).

As anormalidades rinoscópicas normalmente observadas são corrimento purulento, erosões dos ossos turbinados e a presença de placas fúngicas verde-amarelas ou cinza-negras na mucosa nasal, mais específica e freqüentemente localizadas na região dos maxiloturbinados e seios (MORTELLARO; FRANCA; CARETTA, 1989; SHARP, 1990). A falha na detecção destas alterações não descarta a possibilidade de aspergilose. A confirmação de que tais placas se tratam efetivamente de hifas fúngicas pode ser estabelecida por histopatologia, citologia e/ou por cultura de material coletado através de biópsia ou *swab* sob orientação visual (HAWKINS, 2006).

Os tecidos circunjacentes às massas fúngicas estão freqüentemente inflamados, necróticos e sangram com facilidade. A visualização nasal pode ser dificultada pela presença de exsudato (WOLF; TROY, 1997).

Kohn et al. (2002) e Saunders e Van Bree (2003) citam que através da rinoscopia, em 92% dos casos de aspergilose nasal canina permite-se a visualização de placas fúngicas, além de servir como excelente método auxiliar no tratamento da doença. Além disso, reportam que a biópsia guiada, seguida de exame histopatológico, na grande maioria dos casos, confirma o diagnóstico.

Em alguns casos, quando o estado geral do paciente é moderado ou ruim e se a descarga nasal sanguinolenta for intensa, pode haver necessidade de transfusão sangüínea. Durante o procedimento de rinoscopia, principalmente se o animal for submetido à biópsia, a cavidade deve ser lavada com solução salina, para facilitar a visualização. Epinefrina também pode ser utilizada, na concentração de 1:100, na tentativa de promover vasoconstrição e assim, diminuir ou estancar o sangramento (HAWKINS, 2006).

Os inconvenientes da técnica são os riscos da anestesia geral, o custo do exame e a dificuldade de visualização (quando há excesso de secreção ou sangramento e, principalmente, se o cão for de pequeno a médio porte) (MATHEWS, 2004).

2.4.3 Diagnóstico Diferencial

Como diagnóstico diferencial da aspergilose nasal, várias afecções devem ser lembradas pelo clínico, tais como neoplasias, corpo estranho, extensão de doença dental, parasitas, rinite alérgica e infecções causadas por bactérias, vírus e outros agentes fúngicos que podem acometer as vias aéreas superiores.

Um estudo realizado por Knotek et al. (2001) na República Tcheca, avaliando a frequência de doenças da cavidade nasal de cães, revelou uma grande porcentagem de infecções bacterianas (40%), além de corpo estranho (20%), neoplasia maligna (17,5%), infecções fúngicas (17.5%), com o gênero *Aspergillus* sendo responsável por mais de 85% dos casos, e uma pequena porcentagem de neoplasia benigna (5%). Já Henry et al. (1998) refere que as neoplasias devem ser incluídas como o principal diagnóstico diferencial de aspergilose nasal, sendo estas, mais frequentemente observadas em cães velhos.

Tasker et al. (1999) em estudo realizado com 42 cães portadores de doença nasal persistente, concluiu que 33% dos animais apresentavam neoplasias, 24% rinite inflamatória, 10% doença periodontal, 7% aspergilose, 7% corpo estranho e 19% dos casos sem diagnóstico conclusivo.

2.4.4 Tratamento

Atualmente os fármacos mais utilizados para o tratamento da aspergilose nasal canina são o clotrimazol tópico, administrado através da técnica de infusão não cirúrgica e o itraconazol oral (HAWKINS, 2006).

O tratamento da aspergilose nasal com antifúngicos sistêmicos, em alguns casos, não apresenta uma boa resposta. Além disso, o elevado custo dos mesmos, bem como o longo tempo de tratamento, também pode representar um entrave, sem contar a toxicidade hepática, que pode ocorrer em 5% a 10% dos animais. Em vista disto, os pacientes devem ser monitorados periodicamente com exames de avaliação da função hepática (WOLF; TROY, 1997). O tratamento oral é mais fácil de ser realizado se

comparado ao tópico, porém não é mais eficaz e normalmente deve ser mantido por longo período (mais de 3 meses). O cetoconazol traz boa resposta em apenas 43% dos cães (SHARP; SULLIVAN, 1989), o fluconazol em 60% (SHARP; HARVEY; O'BRIEN, 1991) e a resposta à terapia com itraconazol varia de 60% a 70% (SHARP; SULLIVAN; HARVEY, 1992). O itraconazol deve ser administrado por via oral a uma dosagem de 5 mg/kg a cada 12 horas (HAWKINS, 2006). Benitah (2006) cita que outros efeitos colaterais podem ser observados com o uso do itraconazol, tais como intolerância gastrointestinal e reações cutâneas (ulcerações).

A administração tópica de imidazóis (enilconazol e clotrimazol) é mais eficaz que a terapia sistêmica. As técnicas de infusão intranasal podem ser cirúrgicas ou não cirúrgicas (SHARP; HARVEY; SULLIVAN, 1991; SHARP; SULLIVAN; HARVEY, 1992; SHARP, et al., 1993; BURBRIDGE et al., 1997; MATHEWS, et al., 1998; SHARP, 1998; BENITAH, 2006).

O tratamento tópico para aspergilose foi inicialmente descrito com a utilização do enilconazol, administrado através de sondas introduzidas cirurgicamente nos seios frontais e na cavidade nasal. O fármaco era administrado através das sondas, duas vezes ao dia, por 7 a 14 dias. Subseqüentemente, verificou-se que o clotrimazol era igualmente eficaz quando infundido durante uma hora, através de sondas colocadas cirurgicamente. Durante essa hora de infusão, os cães eram mantidos anestesiados e a nasofaringe caudal e narinas externas eram ocluídas, para permitir um bom preenchimento da cavidade nasal. Posteriormente, foi observado que uma boa distribuição do fármaco podia ser obtida através de uma técnica não-invasiva, com sucesso similar ao da infusão de clotrimazol por sondas posicionadas cirurgicamente (SHARP et al., 1993; MATHEWS et al., 1996; MATHEWS, 2004; SCHULLER; CLERCX, 2007).

Num estudo em que 24 cães com aspergilose nasal foram tratados com aplicações tópicas de enilconazol após trepanação dos seios frontais e colocação de cateteres, 19 (80%) animais ficaram curados (SHARP et al., 1993). Após a colocação dos cateteres, pequenos volumes (5 a 10 mL; 50 mg/mL = 10 mg/kg) de enilconazol foram administrados duas vezes ao dia por 7 a 14 dias. Como complicações desta técnica foram descritas: remoção prematura dos cateteres sendo necessária nova intervenção anestésica para recolocação; enfisema subcutâneo pós-operatório; inapetência e ptialismo (SHARP; HARVEY; SULLIVAN, 1991; SHARP et al., 1993).

Um experimento com 60 cães portadores de aspergilose nasal comparou as técnicas cirúrgica e não-cirúrgica de infusão tópica de clotrimazol. Solução de clotrimazol a 1% foi infundida durante 1 hora em cada grupo de animais. A resolução da doença foi observada em 65% dos pacientes tratados após uma administração e em 87% após mais de uma administração. Não houve diferença entre os cães tratados através da técnica cirúrgica e não-cirúrgica (MATHEWS et al., 1998).

Mathews et al. (1996) reportam que duas complicações em potencial podem ocorrer no tratamento com clotrimazol: pneumonia por aspiração e meningoencefalite. Esta é geralmente fatal e quando ocorre, o clotrimazol e seu veículo (propilenoglicol ou álcool isopropílico) entram em contato com o cérebro através da placa cribiforme comprometida. Normalmente as complicações da técnica não são comuns.

Após a realização de radiografia ou TC, se houver suspeita da existência de granuloma no seio frontal, recomenda-se a realização de rinotomia, técnica cirúrgica invasiva que requer assepsia e anestesia geral do paciente. Através da trepanação do seio acometido, os turbinados necróticos e os granulomas fúngicos são resseccionados e em alguns casos pode ser realizada administração tópica de clotrimazol. Durante a intervenção, a artéria carótida deve ser ligada temporariamente na tentativa de evitar sangramento excessivo. Os principais inconvenientes da técnica são os riscos impostos pela anestesia geral, o desenvolvimento de enfisema subcutâneo e a insatisfação dos proprietários com a aparência física do animal (HOLMBERG et al., 1989).

2.4.5 Prognóstico

O prognóstico da aspergilose nasal canina normalmente é bom quando o diagnóstico e o tratamento são instituídos em fase inicial da doença; reservado e, raramente desfavorável em casos crônicos e / ou recidivas.

3 MATERIAIS E MÉTODOS

3.1 Amostragem

A amostragem estudada foi composta por 83 cães portadores de descarga nasal, atendidos no Hospital de Clínicas Veterinárias da Universidade Federal do Rio Grande do Sul (HCV-UFRGS), no período de agosto de 2006 a julho de 2007, escolhidos de forma aleatória. De acordo com dados levantados junto ao Serviço de Arquivo Médico Veterinário do HCV-UFRGS no ano de 2005, aproximadamente 10% dos cães atendidos apresentavam descarga nasal. A partir deste dado e da população amostrada de 83 cães, pôde-se calcular o erro amostral de 6,5% para uma estimativa com nível de confiança de 95%. A Figura 1 ilustra um dos animais utilizados neste experimento (cão SRD, macho, 10 meses de idade, de conformação craniana mesocefálica, com descarga nasal bilateral (animal de número 65), atendido no HCV-UFRGS no período de agosto de 2006 a julho de 2007).

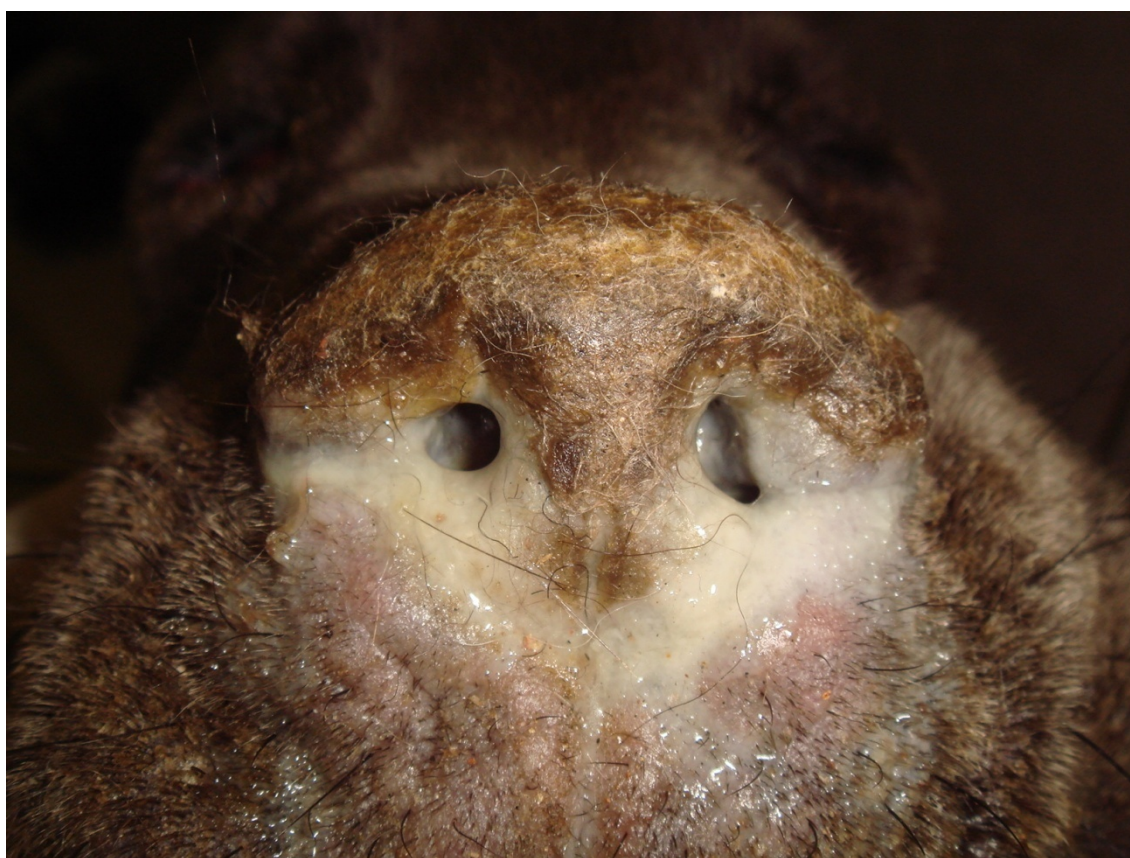

Figura 1 – Cão SRD, macho, 10 meses de idade, de conformação craniana mesocefálica, com descarga nasal bilateral (animal de número 65), utilizado neste experimento e atendido no HCV-UFRGS no período de agosto de 2006 a julho de 2007.

A seguir será disposto o perfil da amostra selecionada.

Dos 83 cães estudados, 45 (54,2%) eram machos e 38 (45,8%) eram fêmeas. A Figura 2 mostra o gráfico com a distribuição sexual dos 83 cães utilizados nesta pesquisa, atendidos no HCV-UFRGS no período de agosto de 2006 a julho de 2007.

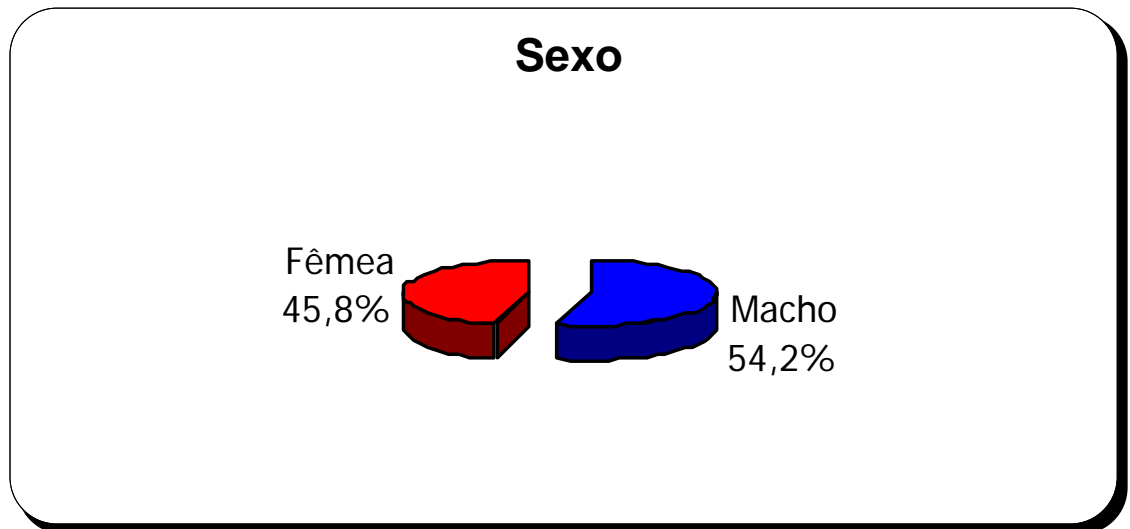


Figura 2 – Distribuição sexual (%) dos 83 cães utilizados nesta pesquisa, atendidos no HCV-UFRGS no período de agosto de 2006 a julho de 2007.

Quanto à raça, o número absoluto e a porcentagem de cada animal foram os seguintes: 45 (54,2%) sem raça definida (SRD), 9 (10,8%) Dachshund, 5 (6%) Poodle, 4 (4,8%) Pastor Alemão, 4 (4,8%) Pit Bull, 3 (3,6%) Labrador, 3 (3,6%) Boxer, 2 (2,4%) Cocker Spaniel, 2 (2,4%) Fila Brasileiro, 2 (2,4%) Rottweiler, 2 (2,4%) Husky Siberiano, 1 (1,2%) Dálmata e 1 (1,2%) Chow-chow.

A Figura 3 mostra o gráfico com a distribuição racial dos 83 cães utilizados nesta pesquisa, atendidos no HCV-UFRGS no período de agosto de 2006 a julho de 2007.

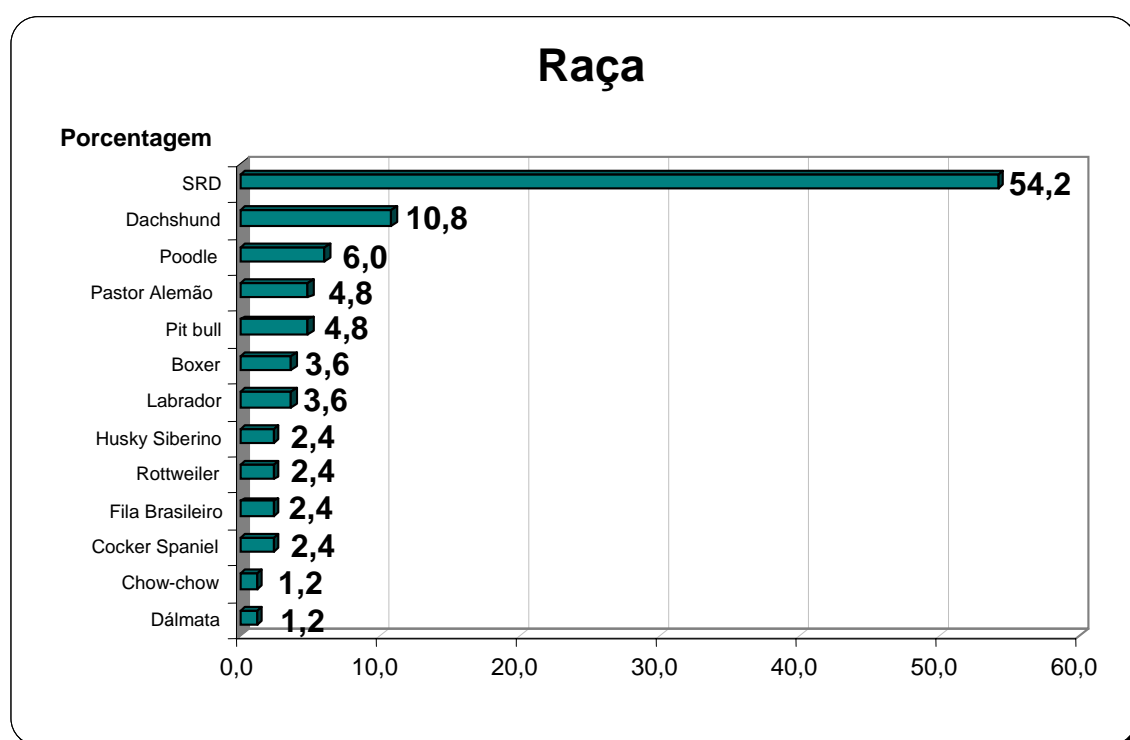


Figura 3 – Distribuição racial (%) dos 83 cães utilizados nesta pesquisa, atendidos no HCV-UFRGS no período de agosto de 2006 a julho de 2007.

Cães de 2 meses a 11 anos de idade foram utilizados neste estudo e divididos em 4 faixas etárias, assim distribuídos: 40 (48,2%) entre 0 a 6 meses, 17 (20,5%) entre 7 meses a 1 ano, 22 (26,5%) entre 2 a 5 anos e 4 (4,8%) acima de 6 anos.

A Figura 4 mostra o gráfico com a distribuição das faixas etárias dos 83 cães utilizados nesta pesquisa, atendidos no HCV-UFRGS no período de agosto de 2006 a julho de 2007.

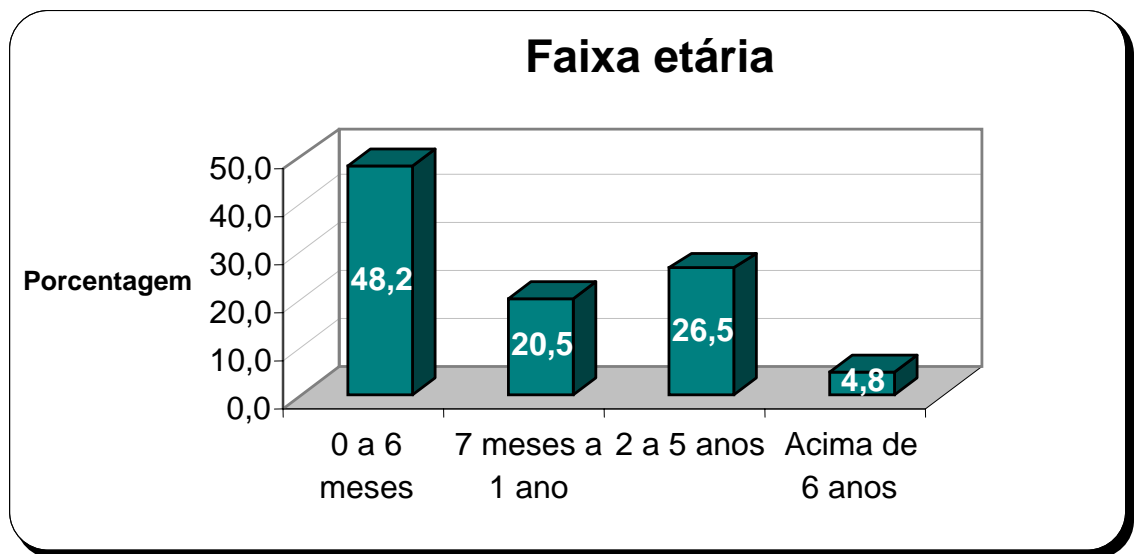


Figura 4 – Distribuição das faixas etárias (%) dos 83 cães utilizados nesta pesquisa, atendidos no HCV-UFRGS no período de agosto de 2006 a julho de 2007.

Dos 83 cães estudados, 27 (32,5%) apresentavam conformação craniana do tipo dolicocefálica, 46 (55,4%), mesocefálica e 10 (12%), braquicefálica.

A Figura 5 mostra o gráfico com a distribuição do tipo de conformação craniana dos 83 cães utilizados nesta pesquisa, atendidos no HCV-UFRGS no período de agosto de 2006 a julho de 2007.

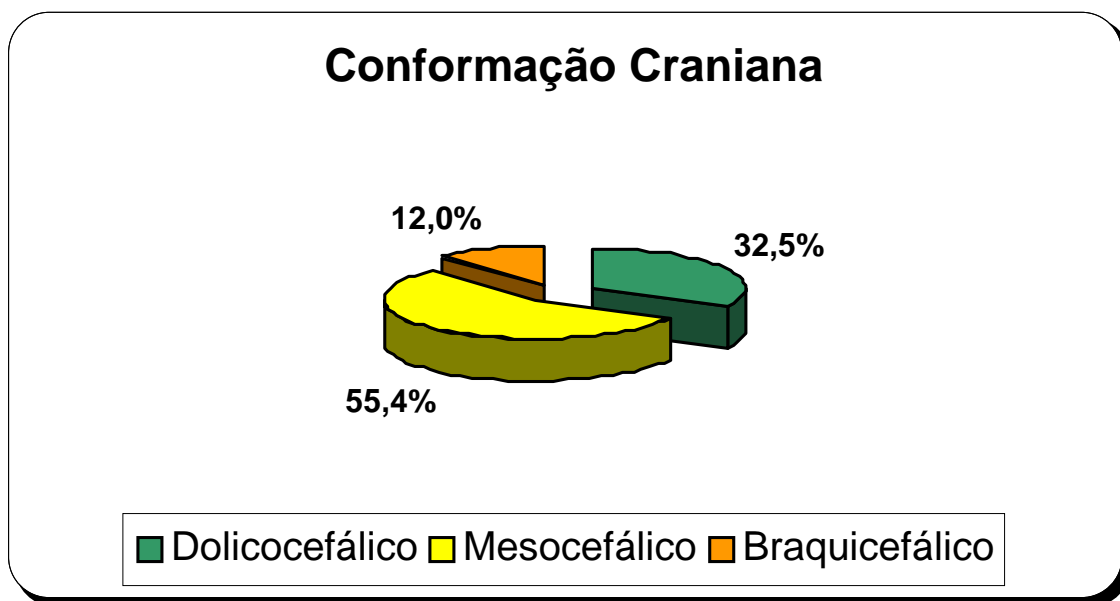


Figura 5 – Distribuição do tipo de conformação craniana (%) dos 83 cães utilizados nesta pesquisa, atendidos no HCV-UFRGS no período de agosto de 2006 a julho de 2007.

3.2 Obtenção das amostras

A obtenção de sangue e de *swabs* diretamente de descarga nasal foram realizadas em todos os cães. As amostras de sangue (aproximadamente 3 mL) foram obtidas através de venopunção jugular, precedidas de tricotomia e antissepsia da pele com álcool iodado. Cada amostra era acondicionada em frasco, sem adição de anticoagulante, a 25°C por 1 hora, visando a formação e retração do coágulo. Após, eram centrifugadas por 10 minutos a uma velocidade de 1.000 rpm. O soro era armazenado em tubo *ependorf* estéril e congelado a uma temperatura de -10°C até a realização do exame sorológico.

A descarga nasal foi colhida com auxílio de cotonetes estéreis, cujos quais eram introduzidos às cegas dentro da cavidade nasal, bilateralmente. A parte externa das narinas eram previamente higienizadas com solução salina. As amostras eram imediatamente enviadas ao laboratório, para cultivo fúngico.

3.3 Processamento laboratorial

3.3.1 Sorologia

As amostras de soro foram processadas na Ecole Nationale de Vétérinaire d'Alfort (ENVA), no Service de Mycologie - Parasitologie. O teste sorológico de eletrosinereze, foi escolhido por ser considerado altamente sensível e específico, de rápida execução e por apresentar custo razoável (KHAN et al., 1984; FREIDANK; THIEL; HENNINGER, 1994; WOLF; TROY, 1997; TRUMEL; GUILLOT; VIGUIER, 2001; MATHEWS, 2004; BENITAH, 2006; HAWKINS, 2006). Segundo o fabricante do teste utilizado (Bio-rad), dos cães que apresentam aspergilose nasal, 80-90% são positivos na CIE.

A técnica consiste na detecção de anticorpos circulantes a partir de antígenos metabólico e somático, previamente preparados e colocados numa placa de Acetato de Celulose. Amostras que possuem anticorpos anti-*Aspergillus fumigatus* reagem especificamente contra as enzimas catalase e quimiotripsina, presentes nos extratos

antigênicos. Os antígenos metabólicos (extracelulares) são extraídos de cultivos positivos ricos em polissacarídeos, após 10 dias de incubação a 30°C e os antígenos somáticos (celulares) são obtidos a partir de maceração dos filamentos ricos em proteínas de cultivos recentes (3 dias de cultivo, sem haver ainda a formação de conídios) removidos a 30°C. O Anexo B mostra o protocolo da técnica de CIE utilizado neste estudo.

A interpretação dos resultados é feita através da presença de um ou mais arco(s) de precipitação (que indicam atividade enzimática), podendo ser comparados com um controle positivo, independentemente do tipo de antígeno (somático ou metabólico) que foi utilizado.

3.3.2 Cultivo fúngico

As amostras de descarga nasal foram processadas no Laboratório do Setor de Micologia da Faculdade de Veterinária da UFRGS. Cada cotonete era semeado em placa individual, contendo meio de Ágar Malte (Anexo A), acrescido de cloranfenicol. As placas eram, então, incubadas em estufa a 37°C por no mínimo até duas semanas.

Através das análises macro e microscópicas das colônias fúngicas, foi identificado somente o gênero de cada agente, com exceção do gênero *Aspergillus*, para o qual foram identificadas as espécies.

4 RESULTADOS

A Tabela 1 apresenta os resultados dos exames de cultivo fúngico e sorológico de todos os 83 cães utilizados nesta pesquisa, juntamente com os dados referentes à raça, sexo, idade e conformação craniana, destes animais atendidos no HCV-UFRGS no período de agosto de 2006 a julho de 2007.

Tabela 1 - Apresentação descritiva dos resultados de cultura e sorologia e parâmetros individuais dos animais utilizados nesta pesquisa (n=83) realizada no HCV-UFRGS no período de agosto de 2006 a julho de 2007.

N	RAÇA	SEXO	IDADE	CONFORMAÇÃO CRANIANA	CULTURAS POSITIVAS	SOROLOGIA	
						Ag. Som.	Ag. Met.
1	pit Bull	F	4 meses	Mesocefálico	<i>Cladosporium</i> sp.	-	-
2	SRD	M	1 ano	Mesocefálico	<i>Candida</i> sp.	-	-
3	Poodle	M	3 anos	Mesocefálico	<i>Penicillium</i> sp., <i>Fusarium</i> sp.	-	-
4	Labrador	F	6 meses	Mesocefálico	<i>Curvularia</i> sp., <i>Geotrichum</i> sp.	-	-
5	dachshund	M	4 meses	Dolicocefálico	<i>Alternaria</i> sp., <i>Cladosporium</i> sp.	-	-
6	SRD	M	4 meses	Mesocefálico	<i>Curvularia</i> sp., <i>Fusarium</i> sp.	-	-
7	Boxer	F	8 meses	Braquicefálico	<i>Rhizopus</i> sp.	-	-
8	pit Bull	F	5 meses	Mesocefálico	<i>Penicillium</i> sp., <i>A. niger</i> , <i>A. flavus</i>	-	-
9	SRD	M	2 anos	Dolicocefálico	<i>Feohifomiceto</i> não identificado, <i>Cladosporium</i> sp.	+	+
10	Cocker	M	1 ano	Mesocefálico	<i>Candida</i> sp. <i>Cladosporium</i> sp., <i>A. fumigatus</i> , <i>Penicillium</i> sp., <i>Trichoderma</i> sp.	-	-
11	SRD	M	4 meses	Mesocefálico	<i>Feohifomiceto</i> não identificado	-	-
12	SRD	M	13 anos	Dolicocefálico	<i>Curvularia</i> sp., <i>Hialohifomiceto</i> não identificado	-	-
13	Dálmata	M	3 meses	Dolicocefálico	<i>Curvularia</i> sp.	-	-
14	SRD	M	3 anos	Mesocefálico	<i>Cândida</i> sp.	-	-
15	SRD	M	1 ano	Mesocefálico	<i>Penicillium</i> sp.	-	-
16	pit Bull	M	5 meses	Mesocefálico	<i>Fusarium</i> sp., <i>Cladosporium</i> sp.	-	-
17	Cocker	M	4 meses	Dolicocefálico	<i>Cladosporium</i> sp.	-	-
18	SRD	F	4 anos	Dolicocefálico	<i>Cândida</i> sp.	-	-
19	SRD	M	1 ano	Mesocefálico	<i>Alternaria</i> sp., <i>Geotrichum</i> sp.	-	-
20	Labrador	F	3 meses	Mesocefálico	<i>Penicillium</i> sp., <i>Cladosporium</i> sp.	-	-
21	Fila	F	2 meses	Mesocefálico	<i>Cladosporium</i> sp.	-	-
22	Fila	F	2 meses	Mesocefálico	<i>Penicillium</i> sp., <i>Curvularia</i> sp., <i>A. fumigatus</i>	-	-
23	SRD	F	6 meses	Dolicocefálico	<i>Aspergillus fumigatus</i>	-	-
24	SRD	F	6 meses	Dolicocefálico	<i>Mucor</i> sp.	-	-
25	dachshund	M	5 meses	Dolicocefálico	<i>A. flavus</i> , <i>A. fumigatus</i> , <i>Mucor</i> sp.	-	-
26	chow-chow	F	5 meses	Braquicefálico	<i>Curvularia</i> sp., <i>A. flavus</i>	-	-
27	SRD	M	4 meses	Braquicefálico	<i>A. flavus</i> , <i>Curvularia</i> sp.	-	-
28	SRD	F	5 meses	Mesocefálico	<i>Penicillium</i> sp.	-	-
29	SRD	M	5 meses	Mesocefálico	<i>Curvularia</i> sp.	-	-
30	SRD	F	2 meses	Dolicocefálico	<i>Fusarium</i> sp.	-	-
31	rottweiler	M	5 meses	Mesocefálico	<i>Geotrichum</i> sp., <i>Hialohifomiceto</i> não identificado	-	-
32	pit Bull	F	4 meses	Mesocefálico	<i>Fusarium</i> sp., <i>A. fumigatus</i>	-	+
33	SRD	M	4 meses	Mesocefálico	<i>A. fumigatus</i>	-	-
34	SRD	F	5 meses	Dolicocefálico	<i>Cladosporium</i> sp.	-	-
35	SRD	F	3 meses	Braquicefálico	<i>Alternaria</i> sp.	-	-
36	SRD	M	4 meses	Mesocefálico	<i>Cladosporium</i> sp.	-	-
37	SRD	F	3 meses	Braquicefálico	<i>Curvularia</i> sp.	-	-
38	SRD	F	2 meses	Dolicocefálico	<i>Penicillium</i> sp.	-	-
39	Poodle	M	5 meses	Mesocefálico	<i>Rhodotorula</i> sp., <i>Penicillium</i> sp., <i>Acremonium</i> sp.	-	-
40	Poodle	M	5 meses	Mesocefálico	<i>Penicillium</i> sp.	-	-
41	SRD	F	2 anos	Mesocefálico	<i>Trichoderma</i> sp., <i>Pseudallescheria boydii</i> , <i>Penicillium</i> sp.	-	-
42	SRD	F	2 anos	Mesocefálico	<i>Fusarium</i> sp., <i>Cladosporium</i> sp., <i>Curvularia</i> sp.	-	-
43	dachshund	F	4 meses	Dolicocefálico		-	-

Tabela 1 - Apresentação descritiva dos resultados de cultura e sorologia e parâmetros individuais dos animais utilizados nesta pesquisa (n=83) realizada no HCV-UFRGS no período de agosto de 2006 a julho de 2007.

N	RAÇA	SEXO	IDADE	CONFORMAÇÃO CRANIANA	CULTURAS POSITIVAS	SOROLOGIA	
						Ag. Som.	Ag. Met.
44	SRD	M	1 ano	Braquicefálico	<i>Cladosporium</i> sp.	-	+
45	SRD	M	6 meses	Braquicefálico	<i>Candida</i> sp.	+	+
46	SRD	M	4 meses	Mesocefálico	<i>Fusarium</i> sp.	-	-
47	SRD	M	4 meses	Mesocefálico	<i>Fusarium</i> sp.	-	-
48	SRD	F	3 meses	Mesocefálico	<i>Rhizopus</i> sp., <i>Geotrichum</i> sp., <i>Candida</i> sp.	-	-
49	SRD	M	2 meses	Dolicocefálico	<i>Candida</i> sp.	-	-
50	Labrador	F	3 meses	Mesocefálico	<i>Alternaria</i> sp., <i>Geotrichum</i> sp.	-	+
51	SRD	F	5 anos	Mesocefálico	<i>Alternaria</i> sp., <i>Fusarium</i> sp., <i>Penicilium</i> sp.	+	+
52	SRD	F	10 meses	Mesocefálico	<i>Alternaria</i> sp.	+	-
53	SRD	F	2 anos	Mesocefálico	<i>A. flavus</i> , <i>A. fumigatus</i>	-	-
54	Poodle pastor alemão	M	6 meses	Mesocefálico	<i>Curvularia</i> sp., <i>Candida</i> sp.	-	-
55		M	1 ano	Dolicocefálico	<i>A. flavus</i> , <i>Cladosporium</i> sp.	+	+
56	dachshund	M	1 ano	Dolicocefálico	<i>Curvularia</i> sp., <i>Candida</i> sp.	-	-
57	SRD	F	3 meses	Mesocefálico	<i>A. flavus</i>	-	-
58	dachshund	M	2 anos	Dolicocefálico	<i>Fusarium</i> sp., <i>Cândida</i> sp.	-	-
59	SRD	M	1 ano	Mesocefálico	<i>A. flavus</i> , <i>Cladosporium</i> sp.	-	-
60	SRD	M	5 anos	Mesocefálico	<i>Penicillium</i> sp., <i>Cladosporium</i> sp.	-	-
61	Poodle	M	7 meses	Mesocefálico	<i>Curvularia</i> sp.	-	-
62	SRD	F	3 anos	Mesocefálico	<i>A. flavus</i> , <i>A. fumigatus</i>	-	-
63	SRD	M	4 anos	Mesocefálico	<i>Fusarium</i> sp., <i>Penicilium</i> sp.	-	-
64	dachshund	F	3 anos	Dolicocefálico	<i>Fusarium</i> sp.	-	-
65	SRD	M	10 meses	Mesocefálico	<i>A. flavus</i>	+	+
66	SRD pastor alemão	M	11 meses	Mesocefálico	<i>Alternaria</i> sp.	-	-
67		F	2 anos	Dolicocefálico	<i>A. flavus</i>	-	-
68	SRD	F	2 anos	Mesocefálico	<i>A. flavus</i>	-	-
69	SRD	M	6 anos	Mesocefálico	<i>Penicillium</i> sp.	-	-
70	dachshund	F	2 anos	Dolicocefálico	<i>Candida</i> sp.	-	-
71	Husky	F	5 meses	Dolicocefálico	<i>Cladosporium</i> sp.	-	-
72	SRD	F	10 meses	Mesocefálico	<i>Alternaria</i> sp., <i>Penicilium</i> sp.	-	-
73	Boxer	M	11 anos	Braquicefálico	<i>Cladosporium</i> sp., <i>Alternaria</i> sp.	-	-
74	dachshund	F	3 anos	Dolicocefálico	<i>Fusarium</i> sp.	-	-
75	SRD	F	2 anos	Dolicocefálico	<i>Cladosporium</i> sp., <i>Candida</i> sp.	-	-
76	Boxer	F	8 anos	Braquicefálico	<i>Alternaria</i> sp.	-	-
77	SRD pastor alemão	M	4 anos	Mesocefálico	<i>Alternaria</i> sp., <i>Penicilium</i> sp., <i>Cladosporium</i> sp.	-	+
78		M	3 anos	Dolicocefálico	<i>Cladosporium</i> sp.	-	-
79	dachshund	M	2 anos	Dolicocefálico	<i>Fusarium</i> sp.	-	-
80	Husky pastor alemão	M	3 meses	Dolicocefálico	<i>Penicilium</i> sp.	-	+
81		F	1 ano	Dolicocefálico	<i>Alternaria</i> sp.	-	-
82	SRD	M	5 meses	Braquicefálico	<i>Candida</i> sp.	-	-
83	rottweiler	M	1 ano	Mesocefálico	<i>A. fumigatus</i>	+	+

SRD = sem raça definida. Ag. Som. = Antígeno Somático. Ag. Met. = Antígeno Metabólico. + = exame sorológico positivo. - = exame sorológico negativo.

4.1 Sorologia - Teste de Eletrosinerese

Doze cães (14,4%) tiveram resultados positivos no teste sorológico de eletrosinerese.

Para análise estatística do cruzamento de dados relativos à variável sorologia versus raça, sexo, conformação craniana e faixa etária, visando identificar o perfil dos animais que apresentaram resultados positivos, foram elaboradas tabelas cruzadas utilizando-se o programa estatístico SPSS versão 10.0. Testes Qui-quadrado de Associação foram utilizados para verificar uma possível existência significativa de associação ($p < 0,05$) entre a variável sorologia (positiva e negativa) com as demais variáveis (raça, sexo, conformação craniana e faixa etária). Não houve nenhuma associação significativa.

O perfil dos 12 animais que apresentaram resultados positivos no teste sorológico de eletrosinerese foi o seguinte: com relação à raça, 8 (66,7%) eram SRD; com relação ao sexo, 9 (75%) eram machos; com relação à faixa etária, 6 (50%) tinham de 7 meses a 1 ano; e com relação à conformação craniana, 7 (58,3%) eram do tipo mesocefálico.

A Tabela 2 apresenta os dados referentes ao cruzamento das variáveis sorologia e raça, dos 83 cães utilizados nesta pesquisa, atendidos no HCV-UFRGS no período de agosto de 2006 a julho de 2007.

Tabela 2 – Apresentação descritiva dos resultados referentes ao cruzamento das variáveis sorologia e raça, dos 83 cães utilizados nesta pesquisa, atendidos no HCV-UFRGS no período de agosto de 2006 a julho de 2007.

Raça	Frequência (n)	Sorologia	
		Negativo (-)	Positivo (+)
SRD	45	37 52,1%	8 66,7%
Pit bull	4	4 5,6%	-
Poodle	5	5 7,0%	-
Labrador	3	2 2,8%	1 8,3%
Dachshund	9	9 12,7%	-
Boxer	3	3 4,2%	-
Cocker	2	2 2,8%	-
Dálmata	1	1 1,4%	-
Fila	2	2 2,8%	-
Chow-chow	1	1 1,4%	-
Rottweiler	2	1 1,4%	1 8,3%
Pastor Alemão	4	3 4,2%	1 8,3%
Husky	2	1 1,4%	1 8,3%
Total	83	71 100,0%	12 100,0%

A Tabela 3 apresenta os dados referentes ao cruzamento das variáveis sorologia e sexo, dos 83 cães utilizados nesta pesquisa, atendidos no HCV-UFRGS no período de agosto de 2006 a julho de 2007.

Tabela 3 – Apresentação descritiva dos resultados referentes ao cruzamento das variáveis sorologia e sexo, dos 83 cães utilizados nesta pesquisa, atendidos no HCV-UFRGS no período de agosto de 2006 a julho de 2007.

Sexo	Frequência (n)	Sorologia	
		Negativo (-)	Positivo (+)
Macho	45	36	9
		50,7%	75,0%
Fêmea	38	35	3
		49,3%	25,0%
Total	83	71	12
		100,0%	100,0%

A Tabela 4 apresenta os dados referentes ao cruzamento das variáveis sorologia e faixa etária, dos 83 cães utilizados nesta pesquisa, atendidos no HCV-UFRGS no período de agosto de 2006 a julho de 2007.

Tabela 4 – Apresentação descritiva dos resultados referentes ao cruzamento das variáveis sorologia e faixa etária, dos 83 cães utilizados nesta pesquisa, atendidos no HCV-UFRGS no período de agosto de 2006 a julho de 2007.

Faixa etária	Frequência (n)	Sorologia	
		Negativo (-)	Positivo (+)
0 a 6 meses	40	37	3
		52,1%	25,0%
7 meses a 1 ano	17	11	6
		15,5%	50,0%
2 a 5 anos	22	19	3
		26,8%	25,0%
Acima de 6 anos	4	4	-
		5,6%	-
Total	83	71	12
		100,0%	100,0%

A Tabela 5 apresenta os dados referentes ao cruzamento das variáveis sorologia e conformação craniana, dos 83 cães utilizados nesta pesquisa, atendidos no HCV-UFRGS no período de agosto de 2006 a julho de 2007.

Tabela 5 – Apresentação descritiva dos resultados referentes ao cruzamento das variáveis sorologia e conformação craniana, dos 83 cães utilizados nesta pesquisa, atendidos no HCV-UFRGS no período de agosto de 2006 a julho de 2007.

Conformação craniana	Frequência (n)	Sorologia	
		Negativo (-)	Positivo (+)
Dolicocefálico	27	24 33,8%	3 25,0%
Mesocefálico	46	39 54,9%	7 58,3%
Braquicefálico	10	8 11,3%	2 16,7%
Total	83	71 100,0%	12 100,0%

Os cães positivos não ultrapassaram a faixa etária de 5 anos de idade. Dos 12 animais positivos, 10 (83,3%) eram dolico ou mesocefálicos.

Trinta e oito cães de doze raças definidas distintas foram incluídos neste estudo. Destes animais, apenas 4 (10,5%), cada um de raça diferente (Rottweiler, Pastor Alemão, Husky Siberiano e Labrador), tiveram títulos sorológicos positivos. Com relação aos 12/83 cães positivos utilizados neste estudo, estes 4 animais representam uma porcentagem de apenas 33,3%, ou seja, a maioria (66,6%) foi composta por cães SRD. Animais de raça definida de pequeno e médio porte não apresentaram títulos positivos.

A Figura 6 mostra um cão macho, da raça Rottweiler, de 1 ano de idade, com despigmentação e descarga nasal (animal de número 83), que apresentou exame sorológico positivo, atendido no HCV-UFRGS no período de agosto de 2006 a julho de 2007. A Figura 7 mostra a placa de Acetato de Celulose do exame sorológico de eletrosinereze deste animal, onde na terceira banda (de cima para baixo) se pode observar a formação de diversos arcos de precipitação, o que indica resultado positivo, inclusive com maior intensidade se comparado à quarta banda (antígeno metabólico controle).

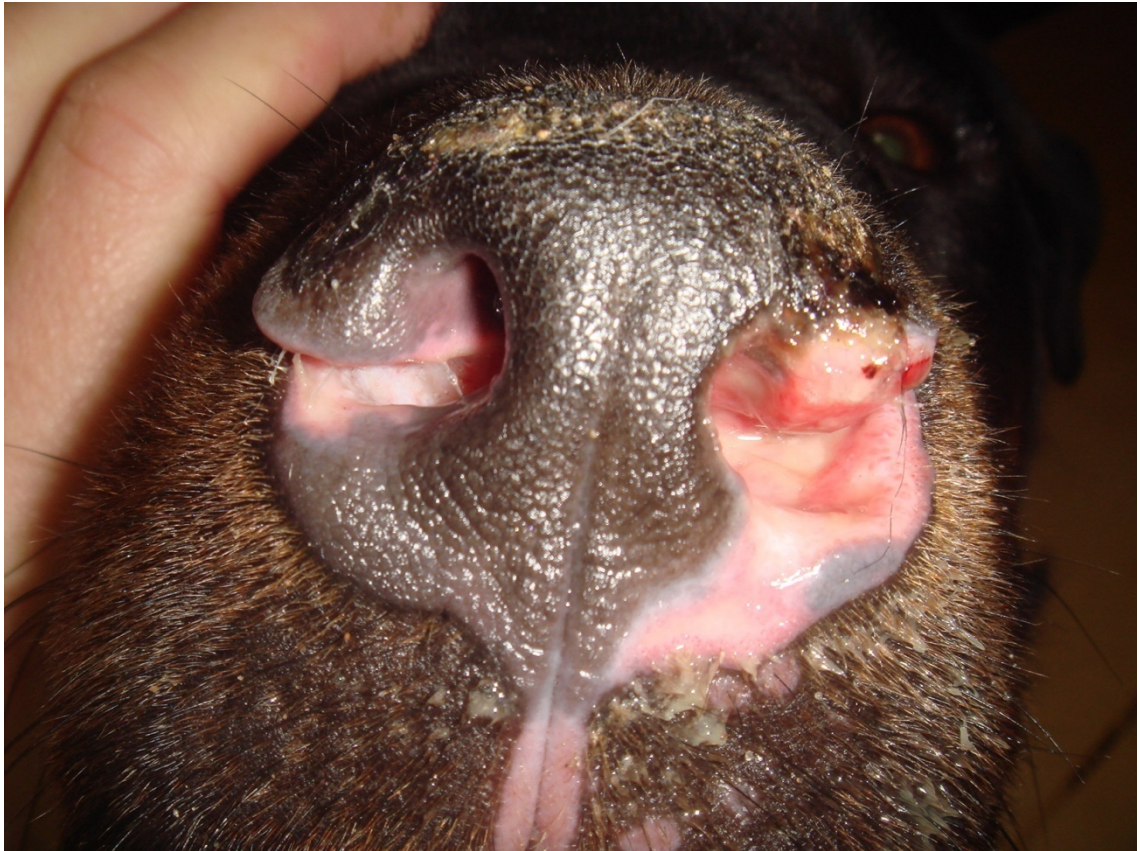

Figura 6 – Cão macho, da raça Rottweiler, de 1 ano de idade, com despigmentação e descarga nasal (animal de número 83), que apresentou exame sorológico positivo, atendido no HCV-UFRGS no período de agosto de 2006 a julho de 2007.

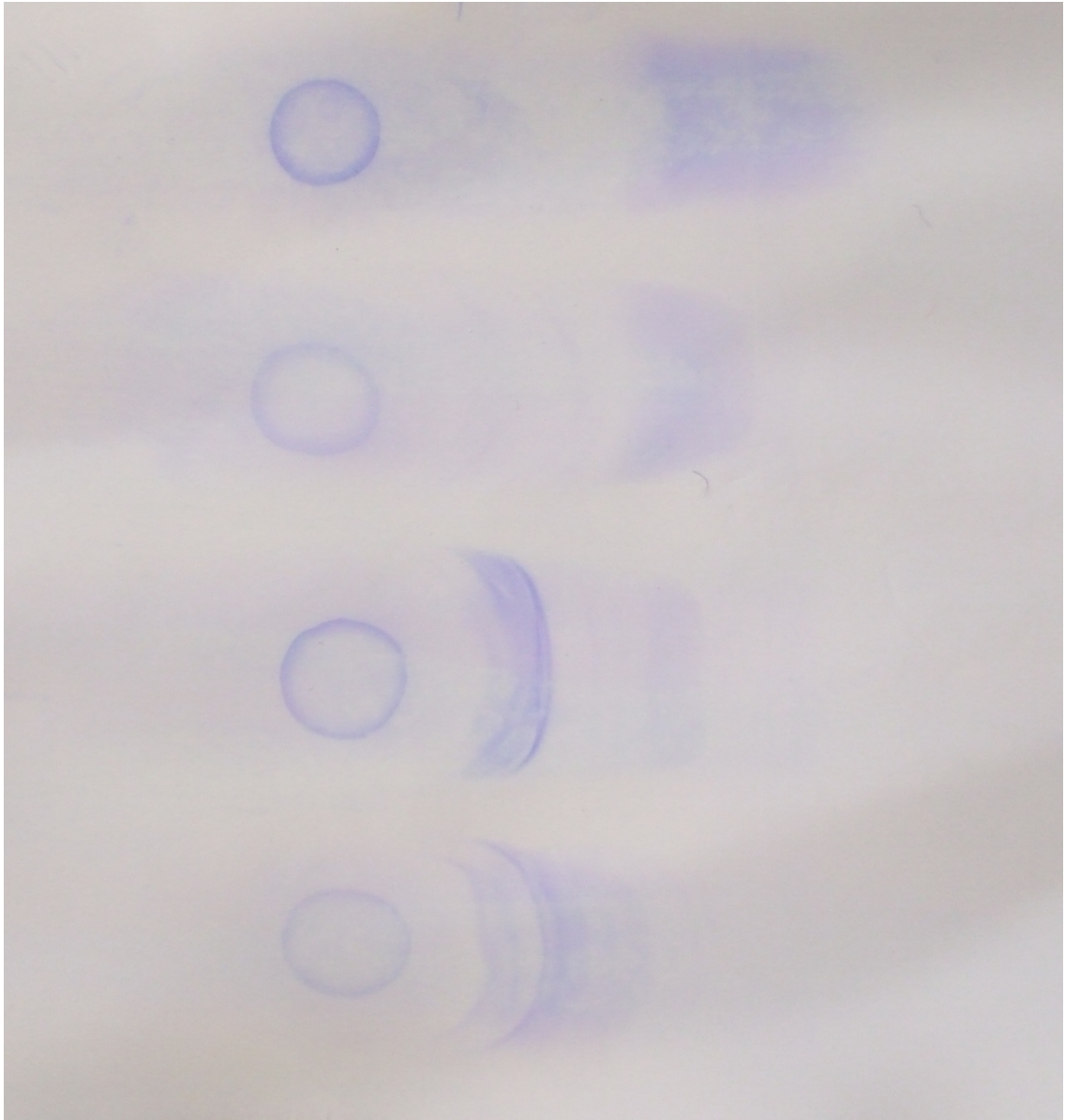


Figura 7 – Placa de Acetato de Celulose do exame sorológico de eletroforese de um cão macho, da raça Rottweiler, de 1 ano de idade (animal de número 83), atendido no HCV-UFRGS no período de agosto de 2006 a julho de 2007. Na terceira banda (de cima para baixo) se pode observar a formação de diversos arcos de precipitação, o que indica resultado positivo, inclusive com maior intensidade se comparado à quarta banda (antígeno metabólico controle).

4.2 Isolamento em cultivo

A Tabela 6 mostra todos os gêneros isolados (identificados e não identificados), em Meio de Ágar Malte, a partir de 83 sementeiras (individual por cão) de todos os animais utilizados nesta pesquisa, atendidos no HCV-UFRGS no período de agosto de 2006 a julho de 2007, bem como a frequência e a porcentagem que cada um representou. Quatorze gêneros diferentes puderam ser identificados e destes, apenas algumas espécies de *Aspergillus* foram devidamente classificadas: *A. flavus*, *A. fumigatus* e *A. niger*. Quatro gêneros não puderam ser identificados, devido ao não crescimento de estruturas consideradas fundamentais para no processo de diferenciação laboratorial, e foram então classificados como hialohifomicetos não identificados (2,4%) e feohifomicetos não identificados (2,4%). Como, em cada uma das placas de cultivo, pode ter sido isolado um ou mais tipo de fungo, o número de agentes fúngicos positivos (152), observados na totalidade dos exames, foi maior que o tamanho da amostra (83). O gênero mais frequente foi o *Aspergillus*, aparecendo em 22 (26,5%) dos 83 cães. As espécies *A. flavus*, *A. fumigatus* e *A. niger* foram isoladas, respectivamente, em 12 (14,5%), 9 (10,8%) e 1 (1,2%) do total das 83 amostras analisadas.

Dos 12/83 animais (n^{os} 9, 33, 44, 45, 50, 51, 52, 55, 65, 77, 80 e 83) que tiveram exame sorológico positivo, apenas 2/12 (16,6%) cães (n^{os} 33 e 83) tiveram cultivo fúngico positivo para *Aspergillus fumigatus*. Através de análise inversa, dos 9/83 (10,8%) animais (n^{os} 11, 23, 24, 26, 33, 34, 53, 62 e 83) que tiveram *Aspergillus fumigatus* isolados no exame de cultivo, apenas 2/9 (22,2%) (n^{os} 33 e 83) apresentaram exame sorológico positivo.

A Figura 8 mostra a imagem microscópica (aumento de 1.000x) da espécie *Aspergillus fumigatus*, isolada após 3 dias de cultivo em placa contendo Meio de Ágar Malte, acrescido de cloranfenicol, incubada a 37°C, previamente semeada com amostra de descarga nasal colhida de um cão macho, da raça Rottweiler, de 1 ano de idade (animal de número 83), atendido no HCV-UFRGS no período de agosto de 2006 a julho de 2007.

Tabela 6 - Frequência dos gêneros isolados (identificados e não identificados) em Meio de Ágar Malte, a partir de 83 sementeiras (individual por cão) de todos os animais utilizados nesta pesquisa, atendidos no HCV-UFRGS no período de agosto de 2006 a julho de 2007.

Cultura Fúngica	N	%
<i>Aspergillus</i> spp.	22	26,5
<i>Cladosporium</i> spp.	20	24,1
<i>Penicillium</i> spp.	18	21,7
<i>Fusarium</i> spp.	14	16,9
<i>Candida</i> spp.	13	15,7
<i>Curvularia</i> spp.	13	15,7
<i>A. flavus</i>	12	14,5
<i>Alternaria</i> spp.	12	14,5
<i>A. fumigatus</i>	9	10,8
<i>Geotrichum</i> spp.	5	6,0
<i>Mucor</i> spp.	2	2,4
<i>Trichoderma</i> spp.	2	2,4
Hialohifomiceto não identificado	2	2,4
Feohifomiceto não identificado	2	2,4
<i>Rhizopus</i> spp.	2	2,4
<i>A. niger</i>	1	1,2
<i>Acremonium</i> sp.	1	1,2
<i>Pseudallescheria boydii</i>	1	1,2
<i>Rhodotorula</i> sp.	1	1,2
Total	152	

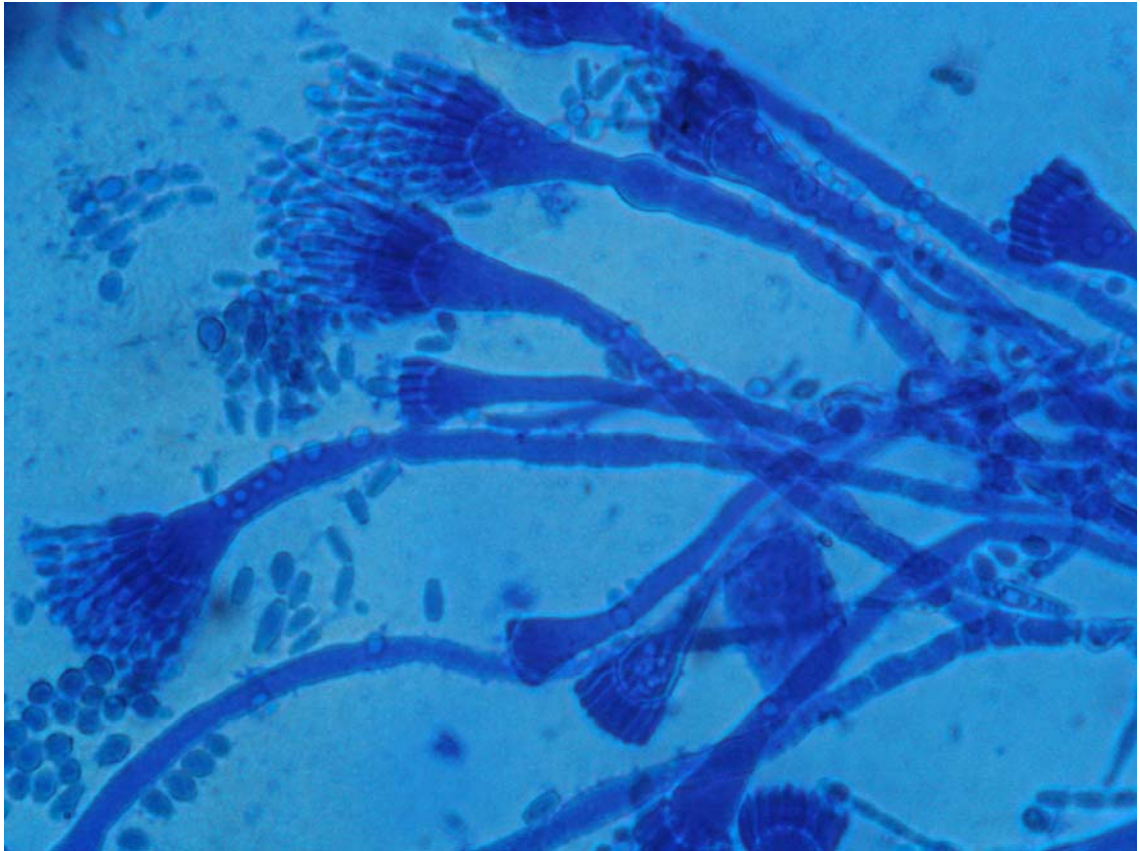


Figura 8 – Imagem microscópica (aumento de 1.000x) da espécie *Aspergillus fumigatus*, isolada após 3 dias de cultivo em placa contendo Meio de Ágar Malte, acrescido de cloranfenicol, incubada a 37°C, previamente semeada com amostra de descarga nasal colhida de um cão macho, da raça Rottweiler, de 1 ano de idade (animal de número 83), atendido no HCV-UFRGS no período de agosto de 2006 a julho de 2007.

5 DISCUSSÃO

O gênero *Aspergillus* foi o mais presente (26,5%) em cultivo de amostras obtidas por *swab* direto de cães com descarga nasal. Dos 83 animais, 9 (10,8%) tiveram *Aspergillus fumigatus* isolados em cultura e, destes 9 cães, somente 2 (22,2%) apresentaram resultados positivos no exame sorológico. De acordo com estes dados, pudemos verificar que os exames sorológicos (CIE) para pesquisa de anticorpos anti-*Aspergillus fumigatus* e de cultivo fúngico não apresentaram concordância. Sharp, Harvey e Sullivan (1991) e Hawkins (2006) citam que culturas positivas de amostras colhidas por *swab* direto de secreção nasal devem ser avaliadas com cautela, pois diversas espécies de *Aspergillus* além de estarem frequentemente presentes na biota anemófila de várias cidades, estão também comumente presentes no trato respiratório superior de cães que não possuem aspergilose nasal e, portanto, estes resultados nem sempre confirmam o diagnóstico de aspergilose nasal.

Como as colheitas de amostras de secreção nasal foram obtidas por *swab* direto, ou seja, às cegas, onde o cotonete estéril era introduzido nas narinas dos animais, sem auxílio visual de nenhum tipo de ferramenta como, por exemplo, rinoscópio, foi encontrada uma miscelânea de agentes fúngicos no exame de cultura (14 gêneros identificados e 4 não identificados). Além disso, o fato do gênero *Aspergillus* ter sido o mais presente, reforça a idéia de Menezes et al. (2004) de que este gênero, por ser considerado cosmopolita, está onipresente na biota anemófila de cidades do mundo inteiro, inclusive na de Porto Alegre (Rio Grande do Sul), local onde este trabalho foi realizado, em que o agente foi um dos mais isolados do ar, segundo Mezzari et al. (2002).

Os 7 cães que tiveram *Aspergillus fumigatus* isolado no cultivo, mesmo com exame sorológico negativo, podem ser considerados como pacientes de risco potencial à desenvolverem aspergilose nasal, pois a maioria dos animais utilizados neste estudo, além de apresentarem descarga nasal, tinham certo grau de debilidade. Hawkins e Denicola (1990) e Wolf e Troy (1997) citam que se o animal não tiver descarga nasal ou alguma doença de base, a positividade no cultivo fúngico deve ser desconsiderada, em compensação, animais que não tem aspergilose, mas sintomatologia compatível e/ou algum grau de imunocomprometimento, além de *Aspergillus* isolado em amostras colhidas por *swab* nasal, são sérios candidatos a desenvolverem a doença. Também cabe

ressaltar que resultados sorológicos negativos não eliminam a presença da infecção, principalmente no início da doença. Animais que apresentam *Aspergillus* como habitantes casuais da cavidade nasal não costumam desenvolver anticorpos detectáveis contra o microorganismo (SHARP, 1990; HAWKINS, 2006).

Além disso, exames de cultivo negativos para *Aspergillus fumigatus* de cães com descarga nasal, não descartam o diagnóstico de aspergilose (BENITAH, 2006). Portanto, outros cães deste estudo que não tiveram *Aspergillus fumigatus* encontrado no exame de cultura, também poderiam estar desenvolvendo a doença.

Os resultados dos cultivos fúngicos de amostras de descarga nasal colhidas diretamente, ou seja, “às cegas”, são de difícil interpretação. Em contrapartida, se a espécie de *Aspergillus* cultivada é obtida da área lesada situada no trato respiratório superior, visualizada através do exame rinoscópico, o diagnóstico normalmente é conclusivo. Saunders e Van Bree (2003) citam que apenas resultados dos cultivos são inconclusivos, porque 30 a 40% dos resultados de exames obtidos de amostras colhidas por *swabs* de descarga nasal de cães saudáveis são positivos para *Aspergillus* spp.

Le Garrères et al. (2007) corroboram com estes dados, visto que em estudo comparativo entre duas técnicas de colheita para o diagnóstico micológico (cultivo) de aspergilose nasal em cães, estes autores encontraram apenas 22% de sensibilidade quando as amostras eram obtidas de swab nasal direto (“às cegas”) e 89% de sensibilidade quando as amostras eram obtidas de placas fúngicas nasais com auxílio da rinoscopia.

Portanto, cultivo fúngico realizado a partir de amostras colhidas de tecidos nasais lesados guiadas por rinoscopia é o método auxiliar no diagnóstico mais indicado. Em estudo realizado em Davis, Califórnia (EUA), no qual foram comparadas as técnicas de sorologia (AGDD) e cultura fúngica a partir de amostras obtidas de tecidos nasais lesados com auxílio rinoscópico, para diagnóstico de aspergilose nasal em cães, Pomrantz et al. (2007) puderam verificar que 17 (81%) dos 21 animais que apresentavam aspergilose nasal confirmada tiveram resultados positivos para *Aspergillus* spp. De acordo com os resultados, os autores puderam concluir que este método é de alta relevância para o diagnóstico da aspergilose nasal canina, pois a sensibilidade e especificidade foram respectivamente de 81% e 100%.

Em concordância com os resultados encontrados por Pomrantz et al. (2007) e Kohn et al. (2002) encontraram *Aspergillus* spp. no exame de cultivo em 83% das

amostras obtidas de tecidos nasais de cães com aspergilose nasal confirmada, colhidas com auxílio de rinoscopia.

No presente estudo, não foi possível a utilização desta técnica em função de que, como já citado, na grande maioria dos casos, os cães apresentavam-se debilitados e com suspeita clínica de serem portadores de doenças infecto-contagiosas, portanto, considerados pacientes de alto risco para intervenção anestésica, além do alto custo.

Freidank, Thiel e Henninger (1994) citam que o cultivo fúngico deve ser realizado paralelamente ao exame sorológico para pesquisa de *Aspergillus fumigatus* em cães com estado geral comprometido, pois estes animais dificilmente poderão ser submetidos à anestesia para realização de outros procedimentos como raio-x e rinoscopia.

O resultado de 14,4% de positividade encontrado no levantamento sorológico realizado no presente estudo, se cotejados aos dados dispostos por Mortellaro, Franca e Caretta (1989), encontram-se parcialmente concordantes. Estes autores citam que dos 150 cães portadores de descarga nasal utilizados num estudo realizado em Milão, Itália, 29 (19%) apresentavam aspergilose nasal por *Aspergillus fumigatus*.

Knotek et al. (2001) também encontraram resultados semelhantes em estudo realizado na República Tcheca, onde 14,8% dos cães investigados com sintomatologia de doença nasal, apresentaram aspergilose nasal confirmada por sorologia, assim como Kohn et al. (2002), que tiveram a doença confirmada em 13% dos 90 cães pesquisados num estudo realizado em Berlim, Alemanha.

Dentre outros trabalhos realizados, Lane et al. (1974) citam que a aspergilose foi responsável por acometer 34% dos cães com descarga nasal, em estudo realizado em Bristol, Inglaterra. Já Tasker et al. (1999), num estudo realizado também em Bristol, reportam que 7% dos cães com secreção nasal apresentaram rinite fúngica causada por *Aspergillus fumigatus*.

Segundo Benitah (2006), a sorologia positiva serve de bom suporte ao clínico para detecção de aspergilose nasal, mas não deve ser absoluta. Embora já tenha sido reportado êxito de 100% no diagnóstico desta doença causada por *Aspergillus fumigatus* (através da CIE), para o diagnóstico definitivo, quando há possibilidade, outros exames complementares devem ser realizados concomitantemente (RICHARDSON et al., 1982). Já Sharp (1998) cita que o mesmo teste sorológico apresenta 85% de êxito para o diagnóstico da aspergilose nasal canina e Kohn et al. (2002) citam que 90% dos cães

com a doença confirmada através da rinoscopia, histopatologia e radiologia, apresentaram positividade no exame sorológico.

Pomrantz et al. (2007), em estudo realizado em Davis, Califórnia, no qual foi utilizado a técnica sorológica de AGDD para diagnóstico de aspergilose nasal em cães, relatam que 14 (67%) cães que tinham a doença comprovada e 1 (4%) que não apresentava rinite fúngica tiveram anticorpos anti-*Aspergillus* spp. circulantes, detectados no exame, ou seja, a sensibilidade foi de 67% e a especificidade foi de 96%.

Com relação aos dados reportados por Sharp (1998) e Pomrantz et al. (2007) e buscando alguns dados de outros autores (RICHARDSON et al. 1982; FREIDANK; THIEL; HENNINGER, 1994) que citam que o teste de eletrosinereose apresenta resultados mais confiáveis que o AGDD, pode-se verificar novamente que o teste de CIE apresenta uma boa confiabilidade para auxílio diagnóstico na detecção de aspergilose nasal canina.

Já resultados sorológicos negativos não descartam a presença de infecção em estágio inicial da doença (SHARP, 1990; HAWKINS, 2006). De acordo com isso, o percentual de 14,4% de positividade no exame de CIE encontrado no presente trabalho, poderia até mesmo ser maior, se também forem observadas as colocações de Mathews (2004), de que resultados sorológicos falso-negativos podem ocorrer em cães com doença em estágio inicial, pois anticorpos contra *Aspergillus fumigatus* podem não ter sido formado ainda. Em seu estudo realizado com cães portadores de aspergilose nasal confirmada através de histopatologia, resultados negativos foram observados no curso inicial, utilizando-se a técnica de CIE. Em compensação, muitos desses animais tiveram títulos sorológicos positivos em estágio mais avançado.

Para identificar o perfil dos animais que apresentaram resultados positivos no teste de eletrosinereose, cruzamento de dados relativos à variável sorologia versus raça, sexo, conformação craniana e faixa etária, foram feitos e não houve associação significativa no Teste Qui-quadrado de Associação.

Com relação ao sexo dos cães portadores de aspergilose nasal, Mortellaro, Franca e Caretta (1989) reportam, em seu estudo, que a maioria (76%) dos cães acometidos por aspergilose nasal eram machos. Quin et al. (2005) e Wolf e Troy (1997) também corroboram com este dado. Estes dados, se cotejados com os dados obtidos no presente estudo, encontram-se concordantes, pois 9 (75%) dos 12 animais que apresentaram resultados positivos no teste de eletrosinereose, eram machos.

A maioria dos cães que tiveram testes sorológicos positivos utilizados neste estudo eram SRD (66,7%). Em contrapartida, Mortellaro, Franca e Caretta (1989) citam em seu estudo que a maioria dos cães com aspergilose nasal eram da raça Pastor Alemão. Wolf e Troy (1997) reportam que esta raça é a mais propensa a desenvolver a doença. Já Benitah (2006) reporta que Pastor Alemão e Rottweiler e Mathews (2004) cita que Pastor Alemão e Labrador são as raças mais acometidas. De acordo com estas colocações, se forem arrolados os dados dos cães utilizados no presente estudo que apresentaram raça definida e positividade no teste de eletrosinerese, 3 dos 4 animais estavam entre as raças acima citadas, ou seja, Pastor Alemão, Labrador e Rottweiler. Como a maioria dos cães não tinha raça definida, a porcentagem de positivos no exame sorológico acabou sendo maior nestes animais. Nenhum animal de raça definida de pequeno ou médio porte foi positivo, dados que batem com os relatos de Mathews (2004) em que os animais de grande porte são os mais acometidos.

Já com relação à faixa etária dos cães acometidos por aspergilose nasal, Wolf e Troy (1997), Quin et al. (2005) e Mathews (2004) citam que os animais jovens e de meia idade são os mais predispostos a desenvolver a doença. Sharp (1998) cita que 40% dos cães afetados têm menos de 3 anos e 80% têm menos que 7 anos de idade. De acordo com estes dados, os resultados encontrados no presente trabalho estão parcialmente concordantes, pois a maioria dos cães que apresentaram exame sorológico positivo, encontravam-se na faixa etária de 7 meses a 1 ano. Além disso, os positivos não ultrapassaram os 5 anos de idade.

No presente estudo foi observado que 10 (83,3%) dos 12 animais positivos no teste sorológico de eletrosinerese possuíam conformação craniana do tipo dolico ou mesocefálica. Sharp (1990), Davey (2003), Mathews (2004) e Benitah (2006) citam que os cães dolico e mesocefálicos são os mais acometidos. Já Wolf e Troy (1997) e Quin et al. (2005) citam que os cães dolicocefálicos são os mais envolvidos, embora que no presente estudo, a maioria dos animais que apresentaram positividade no teste sorológico de eletrosinerese (58,3%) tiveram conformação craniana mesocefálica.

O fato de a aspergilose nasal canina ser uma doença pouco estudada a nível nacional e de ainda não haver relato em revista científica brasileira, bem como o fato de que no presente experimento foram encontrados cães com exame sorológico positivo para *Aspergillus fumigatus*, preenche o objetivo principal do trabalho, que era verificar a ocorrência de animais positivos, dentre cães portadores de descarga nasal, utilizando-se

a técnica de eletrosinereze e assim, despertar um maior interesse para uma área que ainda carece de estudos.

6 CONCLUSÕES

Conforme o levantamento sorológico e de cultivo fúngico dos 83 cães portadores de descarga nasal estudados neste trabalho, pôde-se concluir que:

1 Doze cães (14,4%) tiveram resultados positivos no teste sorológico de eletrosinerese.

2 O perfil dos 12 animais que apresentaram resultados positivos no teste sorológico de eletrosinerese foi o seguinte: com relação à raça, 8 (66,7%) eram SRD; com relação ao sexo, 9 (75%) eram machos; com relação à faixa etária, 6 (50%) tinham de 7 meses a 1 ano; e com relação à conformação craniana, 7 (58,3%) eram do tipo mesocefálico.

3 Não houve nenhuma associação significativa entre a variável sorologia (positiva e negativa) com as demais variáveis (raça, sexo, conformação craniana e faixa etária), de acordo com o Teste de Associação Qui-quadrado.

4 Quatorze gêneros foram isolados no exame de cultura fúngica.

5 Não houve concordância entre os exames sorológico e cultivo, posto que dos 12/83 animais que tiveram exame sorológico positivo, apenas 2/12 (16,6%) cães tiveram cultivo fúngico positivo para *Aspergillus fumigatus*.

6 Diante dos resultados obtidos podemos concluir que o cultivo fúngico em Meio de Ágar Malte realizado a partir de amostras colhidas por *swab* direto da descarga nasal deve ser analisado com cautela para se estabelecer o diagnóstico de aspergilose nasal canina.

A partir dos resultados obtidos neste trabalho e dos relatos encontrados em vários outros países, conclui-se que a doença provavelmente não seja rara no Sul do Brasil, e que os clínicos veterinários deveriam incluir esta entidade nosológica como casuística potencial no diagnóstico diferencial das doenças do trato respiratório superior de cães, o que certamente possibilitará estudos comparativos (clínicos e epidemiológicos) de dados obtidos de diversas regiões do Brasil.

REFERÊNCIAS

- AINSWORTH, G.C.; AUSTWICK, P.K.C. Mammalian aspergillosis. Review series no.6 of the commonwealth bureau of animal health, 1959. Disponível em: <<http://www.aspergillus.org.uk/secure/veterinary/chap1mammalian.htm>>. Acesso em: 06 jan. 2008.
- BENITAH, N. Canine nasal aspergillosis. **Clinical Techniques in Small Animal Practice**, v. 21, p. 82-88, 2006.
- BIRCHARD, S.J.; SHERDING, R.G. **Manual Saunders: clínica de pequenos animais**. São Paulo: Roca, 1998. 1591 p.
- BLACK L.; NIGHTINGALE, J.P. *Aspergillus fumigatus* infection in the nasal cavity of a dog: its treatment with amphotericin B. **Veterinary Record**, v. 92, p. 447-450, 1973.
- BRUCHIM, Y.; ELAD, D.; KLAINBART, S. Disseminated aspergillosis in two dogs in Israel. **Mycoses**, v. 49, p. 130-133, 2006.
- BULPA, P.; DIVE, A.; SIBILLE, Y. Invasive pulmonary aspergillosis in patients with chronic obstructive pulmonary disease. **European Respiratory Journal**, v. 30, p. 782-800, 2007.
- BURBRIDGE, H.M. et al. Canine nasal aspergillosis: results of treatment using clotrimazole as a topical agent. **Australian Veterinary Practice**, v. 27, p. 79-83, 1997.
- CADWALLADER, J.A. et al. Rhinitis and sinusitis involving *Aspergillus fumigatus* in a dog. **New Zealand Veterinary Journal**, v. 21, p. 229-233, 1973.
- DALL'IGNA, C. et al. Rinossinusite fúngica em pacientes com infecção nasossinusal crônica. **Revista Brasileira de Otorrinolaringologia**, v. 71, p. 712-720, 2005.
- DAVEY, T.N. Aspergilose. In: TILLEY, L.P.; SMITH JR., F.W.K. (Eds.). **Consulta veterinária em 5 minutos, espécies canina e felina**. 2. ed. São Paulo: Manole, 2003. p. 460-461.
- DAY, M.J.; PENHALE, W.J. Humoral immunity in disseminated *Aspergillus terreus* infection in the dog. **Veterinary Microbiology**, v. 16, p. 283-294, 1988.
- DE LORENZI D. et al.. Diagnosis of canine nasal aspergillosis by cytological examination: a comparison of four different collection techniques. **Journal of Small Animal Practice**, v. 47. p. 316-319, 2006.
- DENNING, D.W. Invasive Aspergillosis. **Chicago Journals Online**, v. 26, p. 781-803, 1998.

FRASER, C.M. **Manual Merck de veterinária: um manual de diagnóstico, tratamento, prevenção e controle de doenças para veterinário**. 6. ed. São Paulo: Roca, 1991. 1803 p.

FREIDANK, H; THIEL, L.; HENNINGER, S. Comparison of immunodiffusion and counterimmunoelectrophoresis for the detection of precipitating antibodies against *Candida* and *Aspergillus* antigens. **Mycoses**, v. 37, p. 79-83, 1994.

GARCIA, M.E. et al. A clinical case of canine mycotic pneumonia. **Journal of Veterinary Medicine Series A – Physiology, Pathology Clinical Medicine**. v. 48, p. 501-506, 2001.

GARCIA, M.E.; BLANCO, J.L. Micosis sistémicas en animales de compañía: recientes avances en su diagnóstico. **Laboratorio. Veterinario**, v. 2, p. 2-8, 1995.

GARCIA, M.E.; BLANCO, J.L. Principales enfermedades fúngicas que afectan a los animales domésticos. **Revista Iberoamericana de Micología**, v. 17, p. S2-S7, 2000.

HARVEY, C.E. Nasal aspergillosis and penicilliosis in dogs: results of treatment with thiabendazole. **Journal of American Veterinary Medical Association**, v. 184, p. 48-50, 1984.

HAWKINS, E.C. Distúrbios da Cavidade Nasal. In: NELSON, R.W.; COUTO, C.G. (Eds.). **Medicina interna de pequenos animais**. 3. ed. Rio de Janeiro: Elsevier, 2006. p. 219-230.

HAWKINS, E.C.; DENICOLA, D.B. Cytologic analysis of tracheal wash specimens and bronchoalveolar lavage fluid in the diagnosis of mycotic infections in dogs. **Journal of the American Veterinary Medical Association**, v. 197, p. 79-83, 1990.

HENRY, C.J. et al. Survival in dogs with nasal adenocarcinoma: 64 cases (1981-1995). **Journal of Veterinary Internal Medicine**, v. 12, p. 436-439, 1998.

HOLMBERG, D.L. et al. Ventral rhinotomy in the dog and cat. **Veterinary Surgical**, v. 18, p. 446-449, 1989.

JANG, S.S. et al. *Aspergillus deflexus* infection in four dogs. **Journal of Medical and Veterinary Mycology**, v. 24, p. 95-104, 1986.

JOHNSON, L.R. et al. Results of rhinoscopy alone or in conjunction with sinuscopy in dogs with aspergillosis: 46 cases (2001-2004). **Journal of the American Veterinary Medical Association**, v. 228, p. 738-742, 2006.

KABAY, M.J. et al. The pathology of disseminated *Aspergillus terreus* infection in dogs. **Veterinary Pathology**, v. 22, p. 540-547, 1985.

KAHLER, J.S. et al. Disseminated aspergillosis attributable to *Aspergillus deflexus* in a Springer Spaniel. **Journal of the American Veterinary Medical Association**, v. 197, p. 871-874, 1990.

KHAN, Z.U. et al. Evaluation of an enzyme-linked immunosorbent assay (ELISA) for the diagnosis of *Aspergillus fumigatus* intranasal infection of the dog. **Sabouraudia**, v. 22, p. 251-254, 1984.

KIM, S.H. et al. *Aspergillus niger* pulmonary infection in a dog. **Journal of Veterinary Medical Science**, v. 65, p. 1139-1140, 2003.

KNOTEK et al. Diseases of the Nasal Cavity in the Dog. Aetiology, Symptomatology, Diagnostics. **Acta Veterinaria. Brunensis**, v. 70, p. 73-82, 2001.

KOHN, B. et al. Nasal aspergillosis in dogs - diagnosis and therapy. **Kleintierpraxis**, v. 47, p. 415-426, 2002.

KROHNE, S.G. Canine systemic fungal infections. **Veterinary Clinics of North America: Small Animal Practice**, v. 30, p. 1063-1090, 2000.

KUPFAHL, C. et al. Gliotoxin production by clinical and environmental *Aspergillus fumigatus* strains. **International Journal of Medical Microbiology**, v. 298, p. 319-327, 2007.

KURUP, V.P.; KUMAR, A. Immunodiagnosis of aspergillosis. **Clinical Microbiology. Review**, v. 4, p. 439-456, 1991.

LANE, J.G. et al. The diagnosis and successful treatment of *Aspergillus fumigatus* infection of the frontal sinuses and nasal chambers of the dog. **Journal of Small Animal Practice**, v. 15, p. 79-87, 1974.

LE GARRERES A., et al. Effect of sampling method and culture conditions on the result of fungal culture in the diagnosis of canine sino-nasal aspergillosis. In: THE 25TH SYMPOSIUM OF THE VETERINARY COMPARATIVE RESPIRATORY SOCIETY, 2007, Lafayette. **Resumos**. Lafayette: VETERINARY COMPARATIVE RESPIRATORY SOCIETY, Indiana, USA. Disponível em: <<http://www.the-vcrs.org>>. Acesso em: 06 jan. 2008.

MATHEWS, K.G. et al. Comparison of topical administration of clotrimazole through surgically versus nonsurgically placed catheters for treatment of nasal aspergillosis in dogs: 60 cases (1990-1996). **Journal of American Veterinary Medical Association**, v. 213, p. 501-506, 1998.

MATHEWS, K.G. et al. Computed tomographic assessment of noninvasive intranasal infusions in dogs with fungal rhinitis. **Veterinary Surgical**, v. 25, p. 309-319, 1996.

MATHEWS, K.G. Fungal Rhinitis. In: KING, L.G. (Ed.). **Textbook of respiratory disease in dogs and cats**. Missouri: Saunders, 2004. p. 284-293.

MCCARTHY, T.C.; MCDERMAID, S.L. Rhinoscopy. **Veterinary Clinics of North American Small Animal Practice**, v. 20, p. 1265-1290, 1990.

MENEZES, et al. Airbone fungi isolated from Fortaleza city, State of Ceará, Brazil. **Revista do Instituto de Medicina Tropical de São Paulo**, v. 46, p. 133-137, 2004.

MEZZARI, A. et al. Airbone fungi in the city of Porto Alegre, Rio Grande do Sul, Brazil. **Revista do Instituto de Medicina Tropical de São Paulo**, v. 44, p. 269-272, 2002.

MOORE, A.H.; HANNA, F.Y. Mycotic osteomyelitis in a dog following nasal aspergillosis. **Veterinary Record**, v. 137, p. 349-350, 1995.

MORTELLARO, C.M.; FRANCA, P.D.; CARETTA, G. *Aspergillus fumigatus*, the causative agent of infection of the frontal sinuses and nasal chambers of the dog. **Mycoses**, v. 32, p. 327-335, 1989.

MULLANEY, T.; LEVIN, S.; INDRIERI, R. Disseminated aspergillosis in a dog. **Journal of the American Veterinary Medical Association**, v. 182, p. 516-518, 1983.

OTTO, E.F. Aspergillosis in the frontal sinus of a dog. **Journal of American Medical Association**, v. 156, p. 1903-1904, 1970.

PEETERS, D. et al. Whole blood and tissue fungal DNA quantification in the diagnosis of canine sino-nasal aspergillosis. **Veterinary Microbiology**, 2007. [in press].

PEETERS, D.; CLERCX, C. Update on Canine Sinonasal Aspergillosis. **Veterinary Clinics of North America: Small Animal Practice**, v. 37, p. 901-916, 2007.

POLI, G. et al. *Aspergillus fumigatus* and a specific precipitins in dogs with turbinate changes. **Veterinary Record**, v. 1008, p. 143-145, 1981.

POMRANTZ, J.S. et al. Comparison of serologic evaluation via agar gel immunodiffusion and fungal culture of tissue for diagnosis of nasal aspergillosis in dogs. **Journal of the American Veterinary Medical Association**, v. 230, p. 1319-1323, 2007.

QUINN, P.J. et al. Gênero *Aspergillus*. In:_____. **Microbiologia veterinária e doenças infecciosas**. Porto Alegre: Artmed, 2005. p. 229-232.

REMENTERIA, A. et al. Genes and molecules involved in *Aspergillus fumigatus* virulence. **Revista Iberoamericana de Micología**, v. 22, p. 1-23, 2005.

RICHARDSON, M.D.; et al. Rapid serological diagnosis of *Aspergillus fumigatus* infection of the frontal sinuses and nasal chambers of the dog. **Research in Veterinary Science**, v. 3, p. 167- 169, 1982.

ROUDEBUSH, P. Mycotic pneumonias. **Veterinary Clinics of North America: Small Animal Practice**, v. 15, p. 949-969, 1985.

SAUNDERS, J.H; VAN BREE, H. Diagnosis of nasal aspergillosis in the dog. **Vlaams Diergeneeskundig Tijdschrift**, v. 72, p. 399-408, 2003.

SCHULLER, S.; CLERCX, C. Long-term outcomes in dogs with sinonasal aspergillosis treated with intranasal infusions of enilconazole. **Journal of American Animal Hospital Association**, v. 43, p. 33-38, 2007.

SHARP, N.J.H. Aspergillosis and Penicilliosis. In: GREENE, C.E. (Ed.). **Infectious diseases of the dog and cat**. Philadelphia: Saunders, 1990. p. 714-718.

SHARP, N.J.H. Aspergillosis and Penicilliosis. In: GREENE, C.E. (Ed.). **Infectious diseases of the dog and cat**. Philadelphia: Saunders, 1998. p. 714-722.

SHARP, N.J.H. et al. Treatment of canine nasal aspergillosis with enilconazole. **Journal Veterinary International Medical**, v. 7, p. 40-43, 1993.

SHARP, N.J.H.; HARVEY, C.E.; O'BRIEN, J.A. Treatment of canine nasal aspergillosis/penicilliosis with fluconazole. **Journal of Small Animal Practice**, v. 32, p. 513-516, 1991.

SHARP, N.J.H.; HARVEY, C.E.; SULLIVAN, M. Canine Nasal aspergillosis and penicilliosis. **Compendium on Continuing Education**, v. 13, p. 41-49, 1991.

SHARP, N.J.H.; SULLIVAN, M. Use of ketoconazole in the treatment of canine nasal aspergillosis. **Journal of American Veterinary Medical Association**, v. 194, p. 782-786, 1989.

SHARP, N.J.H.; SULLIVAN, M.; HARVEY, C.E. Treatment of canine nasal aspergillosis. **In Practice**, v. 14, p. 27-31, 1992.

SOUTHARD, C. Bronchopulmonary aspergillosis in a dog. **Journal of the American Veterinary Medical Association**, v. 190, p. 875-877, 1987.

SUGUI, J.A. et al. Gliotoxin is a virulence factor of *Aspergillus fumigatus*: *gliP* deletion attenuates virulence in mice immunosuppressed with hydrocortisone. **Eukaryotic Cell**, v.6, p. 1562-1569, 2007.

TASKER, S. et al. Aetiology and diagnosis of persistent nasal disease in the dog: a retrospective study of 42 cases. **Journal of Small Animal Practice**, v. 40, p. 473-478, 1999.

THODAY, K.L. Letter: *Aspergillus* infection of the nasal cavity of the dog. **Veterinary Record**, v. 96, p. 323-324, 1975.

TIAN, Y.; TANG, X.P.; LI, H. Pulmonary aspergillosis in patients with severe hepatitis: its clinical features and treatments. **Zhonghua Gan Zang Bing Za Zhi**, v. 15, p. 697-698, 2007.

TRUMEL, C.; GUILLOT, J.; VIGUIER, E. Aspergilloses et pénicillioses chez le chien. **Pratique Médicale et Chirurgicale de l'Animal de Compagnie**, v. 36, p. 533-543, 2001.

URIZ, J. et al. Secondary prophylaxis with voriconazole in a leukemic patient with pulmonary aspergillosis. **The Pediatric Infectious Disease Journal**, v. 26, p. 971-972, 2007.

VAN OOSTERHOUT I.C.; MEIJ, B.P.; VENKER-VAN HAAGEN, A.J. Rhinoscopy in small animal clinics: an analysis of the results of 233 rhinoscopies and 97 bacterial cultures from nasal swabs. **Tijdschr Diergeneeskd**, v. 114, p. 945-955, 1989.

VAN PELT, D.R.; MCKIERNAN, B.C. Pathogenesis and treatment of canine rhinitis. **Veterinary Clinics of North America: Small Animal Practice**, v. 24, p. 789-806, 1994.

WATT, P.R. et al. Disseminated opportunistic fungal disease in dogs: 10 cases (1982-1990). **Journal of the American Veterinary Medical Association**, v. 207, p. 67-70, 1995.

WILLARD, M.D.; RADLINSKY, M.A. Endoscopy examination of the choanae in dogs and cats: 118 cases (1988-1998). **Journal of American Veterinary Medical Association**, v. 215, p. 1301-1305, 1999.

WOLF, A.M. Fungal diseases of the nasal cavity of the dog and cat. **Veterinary Clinics of North America: Small Animal Practice**, v. 22, p. 1119-1132, 1992.

WOLF, A.M.; TROY, G.C. Moléstias Micóticas Profundas. In: ETTINGER, S.J.; FELDMAN, E.C. (Eds.). **Tratado de Medicina Interna Veterinária: Moléstias do Cão e do Gato**. 4. ed. São Paulo: Manole, 1997. v. 2, p. 632-658.

ANEXO A – Meio de cultivo Ágar Malte, adicionado de cloranfenicol.

20 g de extrato de malte

15 g de ágar

20 g de glicose

1 g de peptona

0,5 g de cloranfenicol

1 L de água destilada

ANEXO B – Metodologia utilizada na realização do teste sorológico de eletrosinereze.

Conservação das Bandas: podem ser mantidas à temperatura ambiente. Após a abertura da embalagem, as bandas devem ser mantidas em recipiente fechado, contendo metanol à 35%. A solução deve ser renovada a cada mês.

Preparação das Bandas: inicialmente, realizar lavagem em água destilada por 5 minutos sob agitação. Após, realizar a impregnação com tampão TRIS (colocar a solução) por 10 minutos sob agitação.

Colocação/ depósito dos soros e do antígeno: o depósito do soro e do antígeno é feito fora da cuba de migração. A alíquota, de cada amostra de soro utilizada, é de 15 microlitros e esta, é depositada no lado direito da banda (ânodo (+)). A alíquota do antígeno é de 30 microlitros e esta é depositada no lado esquerdo da banda (cátodo (-)).



Figura 12- Representação Eletrosinereze

Migração: a migração é feita com tampão TRIS, sob tensão de 80V durante 2h.

Lavagem: após a realização da migração são feitas duas lavagens :

- 1) 15 minutos sob agitação: solução contendo 1 mL de RBS diluída em água fisiológica (Carbonato de Cálcio/1000 mL de água destilada).
- 2) 20 minutos sob agitação: solução contendo 13 mL de Tampão TRIS diluído em solução fisiológica.

Coloração e leitura: a coloração é feita durante 5 minutos numa solução de « Bleu de Coomassie » sob agitação; após é feita uma lavagem das bandas em água corrente.

Decoloração: realizada em banhos sucessivos em solução decolorante (metanol, água destilada e ácido acético) sob agitação.

Os antígenos de *Aspergillus fumigatus* (metabólico e somático), bem como o soro controle positivo utilizados neste estudo são da Bio-Rad®*.

*Bio-Rad. 3, boulevard Raymond Poincaré. 92430 Marnes-la-Coquette France.

Livros Grátis

(<http://www.livrosgratis.com.br>)

Milhares de Livros para Download:

[Baixar livros de Administração](#)

[Baixar livros de Agronomia](#)

[Baixar livros de Arquitetura](#)

[Baixar livros de Artes](#)

[Baixar livros de Astronomia](#)

[Baixar livros de Biologia Geral](#)

[Baixar livros de Ciência da Computação](#)

[Baixar livros de Ciência da Informação](#)

[Baixar livros de Ciência Política](#)

[Baixar livros de Ciências da Saúde](#)

[Baixar livros de Comunicação](#)

[Baixar livros do Conselho Nacional de Educação - CNE](#)

[Baixar livros de Defesa civil](#)

[Baixar livros de Direito](#)

[Baixar livros de Direitos humanos](#)

[Baixar livros de Economia](#)

[Baixar livros de Economia Doméstica](#)

[Baixar livros de Educação](#)

[Baixar livros de Educação - Trânsito](#)

[Baixar livros de Educação Física](#)

[Baixar livros de Engenharia Aeroespacial](#)

[Baixar livros de Farmácia](#)

[Baixar livros de Filosofia](#)

[Baixar livros de Física](#)

[Baixar livros de Geociências](#)

[Baixar livros de Geografia](#)

[Baixar livros de História](#)

[Baixar livros de Línguas](#)

[Baixar livros de Literatura](#)
[Baixar livros de Literatura de Cordel](#)
[Baixar livros de Literatura Infantil](#)
[Baixar livros de Matemática](#)
[Baixar livros de Medicina](#)
[Baixar livros de Medicina Veterinária](#)
[Baixar livros de Meio Ambiente](#)
[Baixar livros de Meteorologia](#)
[Baixar Monografias e TCC](#)
[Baixar livros Multidisciplinar](#)
[Baixar livros de Música](#)
[Baixar livros de Psicologia](#)
[Baixar livros de Química](#)
[Baixar livros de Saúde Coletiva](#)
[Baixar livros de Serviço Social](#)
[Baixar livros de Sociologia](#)
[Baixar livros de Teologia](#)
[Baixar livros de Trabalho](#)
[Baixar livros de Turismo](#)