Universidade Federal da Bahia
Escola de Medicina Veterinária
Mestrado em Ciência Animal nos Trópicos

MORFOLOGIA DO SISTEMA REPRODUTOR FEMININO DE ARARA–CANINDÉ *Ara ararauna* (Linnaeus, 1758)

SANDERLY SOUZA MASCARENHAS

Salvador – Bahia
2007

Livros Grátis

http://www.livrosgratis.com.br

Milhares de livros grátis para download.

SANDERLY SOUZA MASCARENHAS

MORFOLOGIA DO SISTEMA REPRODUTOR FEMININO DE ARARA–CANINDÉ *Ara ararauna* (Linnaeus, 1758)

Dissertação apresentada à Escola de Medicina Veterinária da Universidade Federal da Bahia, como requisito para obtenção do título de Mestre em Ciência Animal nos Trópicos, na área de Saúde Animal.

Orientador: Prof. Dr. MARCOS CHALHOUB COELHO LIMA
Co-orientadora: Profa. Dra. MARTA ADAMI

SALVADOR - Bahia
2007

MORFOLOGIA DO SISTEMA REPRODUTOR FEMININO DE ARARA–CANINDÉ
***Ara ararauna* (Linnaeus, 1758)**

SANDERLY SOUZA MASCARENHAS

Dissertação defendida e aprovada para obtenção do grau de Mestre em Ciência Animal nos Trópicos.

Salvador, 15 de maio de 2007.

Comissão Examinadora:

_____

Prof. Dr. Marcos Chalhoub Coelho Lima
Universidade Federal da Bahia
Orientador

_____

Profa. Dra. Marta Adami
Universidade Federal da Bahia
Co-Orientadora

_____

Prof. Dr. Moacir Franco de Oliveira
Universidade Federal Rural do Semi-Àrido

Dedico

Ao meu pai, Reginaldo dos Santos Mascarenhas, à minha mãe Maria José Souza Mascarenhas e a toda minha família pelo apoio e compreensão dedicados.

AGRADECIMENTOS

Ao Prof. Dr. Marcos Chalhoub Coelho Lima, meu orientador, por acreditar e aceitar a orientação do projeto de pesquisa.

À Co–Orientadora Prof. Dra. Marta Adami, do Departamento de Anatomia dos Animais Domésticos da Escola de Medicina Veterinária da Universidade Federal da Bahia, pela orientação, incentivo, dedicação e paciência dispensadas.

À coordenação do mestrado, pelo compromisso e pelo empenho com que dirige está Pós–Graduação.

Aos professores do mestrado pelos ensinamentos e orientações transmitidos ao longo do curso.

Ao Prof. Jean, chefe do laboratório de Histopatologia da Faculdade de Odontologia da Universidade Federal da Bahia, por possibilitar o acesso ao laboratório para o processamento histológico do material, imprescindível para execução da pesquisa.

Às técnicas Maria de Lurdes e Miriam do laboratório de Histopatologia da Faculdade de Odontologia da Universidade Federal da Bahia, pelo auxílio indispensável durante o processamento histológico e pela atenção, disponibilidade, boa vontade e amizade dispensadas.

As professoras e ao técnico do Departamento de Anatomia dos Animais Domésticos da Faculdade de Medicina Veterinária da Bahia: Maria das Graças, Márcia, Ana Elisa, e Valdeci pelo apoio e incentivo.

Ao CNPq, pela concessão da bolsa.

Ao Parque Aquático Zôo–Botânico Rolf, localizado em Pojuca-BA, pela doação do cadáver da arara-canindé (*Ara ararauna*), e em especial à médica veterinária, Dra. Ana Carolina, que intermediou a doação da ave silvestre para pesquisa.

A Kátia e Angélica, funcionárias do Mestrado em Ciência Animal nos Trópicos, pela atenção e simpatia com que atendem a todos os mestrandos.

Aos funcionários administrativos e bibliotecários da Escola de Medicina Veterinária, pelo apóio e atenção.

À amiga Cilene pelo apoio moral e auxílio na correção desta dissertação.

A todos os meus amigos queridos, que apesar da distância, muitas vezes imposta pelo trabalho dedicado à dissertação de mestrado, em nenhum momento foram esquecidos: Maria das Graças Barbosa, Petrusca Querino, Fred Julião, Sara Franco, Carine, Sandra, Ivana, Vera e Jeane.

A vitória sobre as dificuldades é a grande descoberta do homem a respeito de si mesmo.

Autor desconhecido

ÍNDICE

Página

LISTA DE TABELAS....ix

LISTA DE FIGURAS....x

RESUMO....xiii

SUMMARY....xiv

1. INTRODUÇÃO GERAL....1

2. REVISÃO DE LITERATURA....3

3. ARTIGO CIENTÍFICO....20

3.1 Introdução....22

3.2 Material e métodos....23

3.3 Resultados....25

3.3.1. Macroscópico....25

3.3.2. Morfométrico....37

3.3.3. Microscópico....37

3.4 Discussão....46

3.5 Conclusões....58

3.6 Referências....59

4. CONSIDERAÇÕES GERAIS....64

5. REFERÊNCIAS....65

LISTA DE TABELAS

página

Tabela – 1. Medidas de comprimento (C) e largura (L) em centímetros dos ovários de arara-canindé (*Ara ararauna*)..... 37

Tabela – 2. Medidas de comprimento (C) e largura (L) em centímetros dos ovidutos esquerdos de arara-canindé (*Ara ararauna*)..... 38

LISTA DE FIGURAS

página

Figura 1 – Vista ventral de ovários esquerdo e direito de arara-canindé (*Ara ararauna*) *in situ.* A – Ovário esquerdo (OE); folículo ovariano (cabeça de seta); veia cava caudal (✪). Barra = 0,2 cm. B – Ovário esquerdo (OE); ovário direito (OD); folículo ovariano (➢). Barra = 0,1 cm..... 27

Figura 2 – Vista ventral de oviduto esquerdo e ovários de arara-canindé (*Ara ararauna*) *in situ*. A – Ovário esquerdo (seta branca); ovário direito (cabeça de seta) ; veia cava caudal (círculo); rim (RE); oviduto esquerdo (➔); ureter (asterisco). Barra = 0,6 cm. B – Infundíbulo do oviduto esquerdo (★); ovário esquerdo (OE); folículo ovariano (➢). Barra = 0,2 cm..... 28

Figura 3 – Vista ventral de oviduto esquerdo e ovários de arara-canindé (*Ara ararauna*) *in situ*. A – Ovário esquerdo (➔); veia cava caudal (círculo); aorta descendente (★); rim direito (RD); ovário direito (cabeça de seta); oviduto esquerdo (⇨); ureter (seta branca). Barra = 0,5 cm. B – Ovário esquerdo (OE); ovário direito (OD); veia cava caudal (círculo); aorta descendente (★); rim direito (RD). Barra = 0,2 cm..... 29

Figura 4 – Vista ventral de oviduto esquerdo e ovários de arara-canindé (*Ara ararauna*) *in situ*. A – Ovário esquerdo (OE); ovário direito (➢); veia cava caudal (✪); rim direito(RD); oviduto esquerdo (➔); ureter (→); pulmão (triângulo). Barra = 0,6 cm. B – Ovário esquerdo (OE); ovário direito (➢); rim direito (RD); oviduto esquerdo (➔). Barra = 0,4 cm..... 30

Figura 5 – Vista ventral de oviduto esquerdo e ovários de arara-canindé (*Ara ararauna*) *in situ*. A – Ovário esquerdo (OE); ovário direito (➢); veia cava caudal (círculo); rim direito (RD); oviduto esquerdo (➔); ureter (→). Barra = 0,5 cm. B – Oviduto esquerdo (★); ovário esquerdo (OE); ovário direito (➢); saculação de oviduto esquerdo (✦). Barra = 0,6 cm..... 31

Figura 6 – Vista ventral de oviduto esquerdo e ovários de arara-canindé (*Ara ararauna*) *in situ*. A - Ovário esquerdo (OE); ovário direito (➢); rim esquerdo (RE); oviduto esquerdo (➔); ureter (→); pulmão (triângulo). Barra = 0,6 cm. B – Ovário esquerdo (OE); oviduto esquerdo (★); rim direito (RD). Barra = 0,5 cm..... 32

Figuras 7 – Vista ventral de oviduto esquerdo de arara-canindé (*Ara ararauna*) *in situ*. A e B - saculações de oviduto esquerdo (★). Barra = 0,1 cm..... 33

Figura 8 – Vista ventral da cloaca de arara-canindé (Ara ararauna) *in situ*. Cloaca (**C**); urodeu (**U**); Óstio do oviduto esquerdo, circundado pelas papilas (círculo); óstio do ureter (➢). Barra = 0,2 cm..... 34

Figura 9 A – C – Vista ventral do oviduto esquerdo e ovários de arara-canindé (*Ara ararauna*) *in situ*. A – Ovário esquerdo (OE); oviduto esquerdo (✶). Barra = 0,5 cm. B – Ovário direito (seta); oviduto esquerdo (✶). Barra = 0,8 cm. C – ovário esquerdo (OE); oviduto esquerdo (✶). Barra = 0,4 cm..... 35

Figura 10 A – B – Vista ventral de oviduto esquerdo de arara-canindé (*Ara ararauna*) *in situ*. A – Oviduto esquerdo (✱); ureter direito (➔). Barra = 0,4 cm. B – Oviduto esquerdo (✱); ligamento dorsal do oviduto esquerdo (◆). Barra = 0,5 cm..... 36

Figura 11 A – C– Fotomicrografia de secção longitudinal do ovário esquerdo de arara-canindé (*Ara ararauna*). A – Folículos ovarianos (✱); epitélio ovariano (↗). H.E.Barra = 7,7 µm. B – Pigmentos pretos (↗); medula ovariana (▯); córtex ovariano (○). H.E. Barra = 38 µm. **C** – Folículos ovarianos (✱); medula ovariana (▯). H.E. Barra = 15,6 µm..... 40

Figura 12 A – B– Fotomicrografia de secção longitudinal do ovário direito de arara-canindé (*Ara ararauna*). A – Folículo ovariano (1). H.E. Barra = 38 µm. B – Folículo ovariano (✱); pigmentos pretos (↗). H.E. Barra = 3,8 µm..... 41

Figura 13 A – B – Fotomicrografia de secção longitudinal de infundíbulo de oviduto esquerdo de arara-canindé (*Ara ararauna*). A – Pregas (↗); vasos sanguíneos (➢). H.E. Barra = 15,6 µm**.** B – Fibras colágenas (azul); glândula tubular (cabeça de seta). Tricrômio de Masson. Barra = 3,8 µm..... 42

Figura 14 A – C – Fotomicrografia de secção de magno do oviduto esquerdo de arara-canindé (*Ara ararauna*). A – Secção transversal de magno de oviduto sem saculações: pregas (✱); invaginações da mucosa (➔). H.E. Barra = 15,6 µm. B – Secção longitudinal de magno de oviduto com saculações: pregas (✱); saculação (]). H.E. Barra = 38 µm. **C** – Secção transversal de magno de oviduto sem saculações: pregas (✱), com fibras colágenas (azul) na túnica mucosa; epitélio da túnica mucosa (➔); invaginações entre as pregas em forma de y (⇨). Tricrômio de Masson. Barra = 3,8 µm..... 43

Figura 15 A – D – Fotomicrografia de secção transversal de útero do oviduto esquerdo de arara-canindé (*Ara ararauna*). A – Prega **(➔)** de oviduto saculado**;** nódulos linfáticos (→); túnica muscular (✱); vasos sanguíneos (⇨). H.E. Barra = 15, 6 µm.; B – Pregas **(✱)** em oviduto saculado. H.E. Barra = 38 µm. C – Detalhe de prega de oviduto saculado, com fibras musculares (vermelho) e fibras colágenas (azul) entremeadas. Tricrômio de Masson. Barra = 3, 8 µm. H.E. D – Pregas (✱) de oviduto sem saculação. H.E. Barra = 38 µm..... 44

Figura 16 A – C– Fotomicrografia de secção transversal de vagina de oviduto esquerdo de arara-canindé (*Ara ararauna*). A – Pregas (✱) de oviduto saculado; camada muscular (1) Tricrômio de Masson. Barra = 38 µm. B – Pregas (✱) de oviduto sem saculação. H.E. Barra = 15, 6 µm. C – Prega de oviduto saculado com glândulas tubulares (➔) e fibras colágenas (azul) na mucosa. Tricrômio de Masson. Barra = 3,8 µm..... 45

MASCARENHAS, S.S. **Morfologia do sistema reprodutor feminino de arara-canindé *Ara ararauna* (Linnaeus, 1758)**. Salvador, Bahia, 2007. 83p**.** Dissertação (Mestrado em Ciência Animal nos Trópicos); Escola de Medicina Veterinária, Universidade Federal da Bahia, 2007.

RESUMO

O estudo morfológico do sistema reprodutor feminino de arara-canindé (*Ara ararauna*), ave silvestre brasileira, visou conhecer as características macroscópicas e microscópicas dos ovários e oviduto, estruturas componentes do sistema reprodutor das aves. Nove cadáveres de araras-canindés foram descongelados, fixados com solução de formalina a 10% e, posteriormente, dissecados e fotodocumentados. Para a análise microscópica, fragmentos dos ovários e do oviduto esquerdo foram encaminhados para a rotina histológica, com inclusão em parafina, cortes de 5µm e coloração com hematoxilina e eosina e tricrômio de Masson. Os dois ovários e o oviduto esquerdo localizam-se na parede dorsal do celoma; a gônada e o oviduto esquerdos se desenvolvem, enquanto o ovário direito se atrofia, não existindo vestígios do oviduto direito. O ovário esquerdo pode apresentar forma alongada ou triangular, de coloração amarelo-claro e escurecida de preto, ou preferencialmente escurecida de preto, com a presença de pigmentos pretos. Numerosos folículos estão presentes no córtex do ovário esquerdo em vários estágios de desenvolvimento, e a medula ovariana apresenta áreas com vasos sanguíneos. O ovário direito é uma estrutura rudimentar de forma alongada e achatada, de tonalidade escurecida de preto. O oviduto esquerdo liga o ovário à cloaca e corresponde a uma estrutura tubular alongada ou sacular, que se abre no urodeu. Os quatro segmentos identificados do oviduto correspondem ao infundíbulo, magno, útero e vagina. Os ovidutos desenvolvidos apresentam saculações nas regiões correspondentes ao magno e ao útero. A mucosa do oviduto apresenta pregas que se diferenciam por meio do tamanho e da forma de acordo com o segmento estudado. O epitélio do oviduto é cilíndrico simples alternado com áreas de epitélio cilíndrico pseudo-estratificado, ambos ciliado e não ciliado. O padrão morfológico do sistema reprodutor feminino de arara-canindé assemelha-se aquele observado em outras espécies aviárias, sendo, no entanto, peculiar a característica dos ovidutos saculados, ainda não descritos em nenhuma outra espécie aviária e a presença dos pigmentos pretos dos ovários característicos dessa Família.

Palavras-chave: arara, morfologia, reprodução, psitacídeos.

MASCARENHAS S.S. **Morphology of the female reproductive system from the blue and gold macaw *Ara ararauna* (Linnaeus, 1758)**. Salvador, Bahia, 2007. 83p**.** Dissertation (Máster of Science in Tropics Animal Science); School of Veterinary Medicine, Federal University of Bahia, 2007.

SUMMARY

The morphological study of the female reproductive system from the blue and gold macaw (*Ara ararauna*), a Brazilian wild bird, aims to know the macroscopic and microscopic characteristics of the ovaries and oviduct, structures from the reproductive system of birds. Nine blue and gold macaw corpses were thawed, fixed in 10% formalin buffer and then dissected and photodocumented. For the microscopic analysis, fragments of the ovaries and the left oviduct were taken to the histological routine for inclusion in paraffin with slices of 5µm, and staining with hematoxilin-eosin and Masson's trichrome. The ovaries and the left oviduct are placed in the dorsal wall of the celoma; the left ovary and oviduct develop themselves, while the right ovary atrophies itself, and there are not vestiges of the right oviduct. The left ovary may present an elongated or triangular form, yellowish or darkish color, or preferentially darkish, with the presence of black pigments. Numerous follicles are present in the cortex of the left ovary in several stages of development, and the ovarian medulla presents areas with blood vessels. The right ovary is a rudimental structure of elongated and flattened form of darkish shade. The left oviduct binds the ovary to the cloacae and corresponds to an elongated or sacular tubular structure that opens itself in the urodeu, with the presence of papillae. They were studied four segments of the oviduct: infundibulum, magnus, uterus and vagina. The developed oviducts present saculations on the regions corresponding to the magnum and the uterus. The mucosa of the oviduct presents folds that differentiate themselves by the size and the form according to the studied fragment. The epithelium of the oviduct is simple columnar alternated with areas of columnar pseudostratified ciliated and non-ciliated epithelium. The morphological standard of the female reproductive system of the blue and gold macaw is similar to the observed in other avian species, being, however, peculiar the characteristic of the saculated oviducts, not yet described in any other avian specie, and the presence of black pigments of the ovaries characteristic of this Family.

Keywords: macaw, morphology, reproduction, psittacines

1. INTRODUÇÃO GERAL

A existência de mais de 100 espécies de aves da família *Psittacidae* na América do Sul confere a este continente o 1º lugar no mundo em número de espécies de psitacídeos, representados pelos periquitos, papagaios, araras dentre outros. O Brasil, terra dos papagaios, como era chamado no início da colonização, é o país que apresenta o maior número de espécies da família *Psittacidae,* com 72 espécies, concentradas principalmente na região da Amazônia (SICK, 2001).

As araras representam um dos psitacídeos mais notáveis do mundo pela beleza colorida de sua plumagem. Segundo Sick (2001) no Brasil são reconhecidas seis espécies destas aves, pois erroneamente algumas delas foram classificadas como araras. As verdadeiras araras brasileiras são três *Anodorhynchus*: *hyacinthinus* (arara-azul-grande), *leari* (arara-azul-de-lear) e *glaucus* (arara-azul-pequena) e três *Ara*: *ararauna* (arara-canindé), *macao* (arara-canga) e *chloroptera* (arara-vermelha-grande). A arara-canindé ou arara-de-barriga-amarela apresenta coloração azul na região dorsal, frontal verde, região ventral amarela, cauda azul e amarela (PINTO, 1978), no pescoço e na cabeça com fileira de penas negras (MAGALHAES, 1992). Estas aves estão distribuídas principalmente na América Central, Brasil, Bolívia e Paraguai (SICK, 2001; MAGALHAES, 1992).

Com o processo de exploração predatória da biodiversidade, implantado pelos colonizadores e que até hoje perdura, toda a avifauna brasileira encontra-se ameaçada (DINIZ, 2000). Das 72 espécies de psitacídeos conhecidas no Brasil (SICK, 2001), 14 estão na lista da fauna brasileira ameaçada de extinção (AMBIENTE BRASIL, 2006). Considerando que pouco se sabe sobre a biologia, a etologia e principalmente sobre a reprodução em vida livre e em cativeiro das aves silvestres (DINIZ, 2000), os distúrbios reprodutivos são comuns, e somados a isso, a criação, a nutrição, o ambiente e a saúde do sistema reprodutor exercem papéis importantes no sucesso ou na falha reprodutiva (RUPLEY, 1999). Diante dessa realidade atual, torna-se necessário investir em conhecimento, principalmente na área de pesquisa básica, e assim contemplar diferentes setores que hoje desenvolvem pesquisas visando à preservação das aves silvestres.

Com a finalidade de pesquisar uma espécie característica da avifauna brasileira, considerada ícone dos psitacídeos, contemplando aspectos pouco estudados sobre sua biologia, este trabalho visou conhecer a morfologia do sistema reprodutor feminino de arara-canindé *(Ara ararauna)*.

2. REVISÃO DE LITERATURA

2.1 OVÁRIO

O sistema reprodutor feminino das aves domésticas apresenta embriologicamente dois ovários e seus respectivos ovidutos, porém os órgãos localizados à direita raramente se desenvolvem (McLEOD et al., 1964). Durante o desenvolvimento embrionário das aves domésticas, entre o sétimo e nono dia de incubação, os esboços dos ovários estão perfeitamente formados (BENEZ, 1998), mas só o ovário e o oviduto esquerdo se desenvolvem (McLEOD et al., 1964; BENEZ, 1998). O mesmo ocorre com a galinha (BACHA , BACHA, 2003), araras (TAYLOR,1989), rolinha (*Columbina talpacoti*) (RIBEIRO et al., 1991), pomba (PROCTOR , LYNCH, 1993), galinha d'angola (YOSHIMURA , OGAWA,1998), codornas da espécie *Coturnix coturnix* variedade *japonica* (MADRID , FIGUEROA, 2002) e da espécie *Nothura maculosa* (MORAES et al., 2007), pata silvestre (*Cairina moschata*) (EVÊNCIO NETO et al., 1997), perua (*Meleagris gallopavo*) (RIBEIRO et al., 2003 a) e a avestruz (MADEKUROZWA, 2005).

É comum, na maioria das espécies aviárias, a fêmea apresentar um ovário funcional e um segundo ovário menor (RUPLEY, 1999). Nas espécies domésticas, a gônada e o oviduto direitos algumas vezes persistem, embora rudimentares (KING , McLELLAND, 1984). Nos pássaros, somente o ovário esquerdo alcança desenvolvimento integral e nas aves domésticas o ovário direito apresenta-se como um pequeno remanescente (FITZGERALD, 1969; NICKEL et al, 1977).

Em muitos pássaros predadores e no brown kiwi (*Apteryx australis*) são encontrados freqüentemente dois ovários desenvolvidos, e na segunda espécie citada, as duas gônadas são funcionais, com um oviduto posicionado para receber ovócitos dos ovários esquerdo e direito (KING , McLELLAND, 1984). Ocasionalmente, os ovários direito e esquerdo funcionais são encontrados em pombas, gaivotas e alguns passarinhos (GILL, 1994). Nos patos da montanha, galinhas silvestres, pássaros predadores, gralhas e em uma espécie de cisne, as gônadas esquerda e direita são conservadas ao longo da vida (KOCH, 1973). Segundo Sick (2001), raras vezes são achados dois ovários, às vezes em Falconiformes, sobretudo o gênero *Accipiter* - o kiwi da Nova Zelândia, que tem sempre dois ovários, mas apenas um funcional. Os pares

de ovários e de ovidutos podem ser encontrados em alguns pássaros predadores (KING , McLELLAND, 1984; McLELLAND, 1991).

Nas aves domésticas, o ovário esquerdo localiza–se na parede dorsal do celoma na região delimitada entre o pulmão e o rim esquerdos (BENEZ, 1998), e em sintopia com pólo cranial do rim esquerdo (RUPLEY, 1999). O ovário esquerdo encontra-se fixado, por um ligamento denominado *mesovarium* (McLEOD et al., 1964; KOCH, 1973), à veia cava caudal nas aves domésticas (BURKE, 1984), e na perua está aderido ventralmente à aorta e à veia cava caudal (RIBEIRO et al., 2003 a). Na galinha doméstica, a gônada direita encontra–se fixada à veia cava caudal (KING, 1986).

Nas galinhas domésticas, a gônada esquerda apresenta forma oval e achatada, com sulcos transversais na superfície ventral (KOCH, 1973). Nessas aves, a gônada direita persiste na vida adulta como um filamento rudimentar e enrugado (KING, 1986). Apesar do sexo dessas aves ser geneticamente determinado durante a mitose dos ovócitos, esses animais conservam a potencialidade bissexual durante toda vida, podendo originar um órgão de estrutura testicular, que pode produzir espermatozóides (BENEZ, 1998).

A aparência do ovário esquerdo varia muito de acordo com o estado fisiológico. Nas galinhas, quando os ovários não estão em produção de ovos, a glândula não é funcional e apresenta-se oval e achatada com pequenos folículos brancos. Na fase produtiva, o ovário é caracterizado pela presença de um número variado de folículos desenvolvidos, de coloração amarela devido à presença da gema em seu interior (McLEOD et al., 1964).

Antes da maturidade sexual, período da metade da incubação até a eclosão do ovo, o ovário esquerdo da galinha doméstica *(Gallus gallus)* tem a forma de um triângulo isósceles, de coloração cor-de-rosa com amarelo-claro, e superfície granular (KING, 1986). Segundo Nickel et al. (1977), as aves domésticas, pouco antes de sair do ovo, apresentam o ovário branco–amarelado em forma de um triângulo alongado. Em algumas cacatuas, araras e ararinhas, o ovário na fase da imaturidade sexual, apresenta-se triangular, achatado e com superfície tenuamente granular (RUPLEY, 1999). Em pássaros jovens, o ovário é achatado na forma de um “L” invertido (JOYNER, 1994).

No período da maturidade sexual das aves domésticas, entre 4 e 6 meses de idade, o ovário esquerdo aumenta de tamanho e entra em atividade (BENEZ, 1998). O ovário desenvolve-se gradativamente, passando de uma pequena estrutura irregular, com superfície granular fina, para uma estrutura em que podem ser observados folículos individuais. Esses folículos aumentam rapidamente em número e tamanho, até que alguns tenham vários centímetros de diâmetro (DYCE, 1997). Na codorna japonesa (*Coturnix coturnix*, v. *japonica*), os folículos primordiais apresentam tamanho médio de 4 µm de comprimento e 13 µm de largura (ORÓSTEGUI et al., 1990). Na perua, no período reprodutivo, são observados folículos em diferentes estágios de desenvolvimento, medindo o menor 0,5 e 0,3 mm e o maior 5,3 e 4,2 cm, correspondendo ao comprimento e à largura, respectivamente (RIBEIRO et al., 2003 a).

O ovário esquerdo maduro, durante a atividade sexual, é de aspecto irregular, semelhante a um cacho de uva, com numerosos folículos arredondados e de tamanhos variados que se projetam da superfície ventral da gônada na maioria das aves (RUPLEY, 1999), em galinhas domésticas (KING, 1986) e em rolinhas (RIBEIRO et al., 1991). O ovário da perua apresenta, no período reprodutivo, superfície irregular marcada pela presença de sulcos profundos, de onde partem, às vezes, sulcos secundários (RIBEIRO et al., 2003). Após o término da fase de atividade sexual, na estação não reprodutiva, o ovário e o oviduto da galinha doméstica *(Gallus gallus)* regridem (RUPLEY, 1999). O ovário volta à fase de repouso, com forma achatada e alongada (KING, 1986) apresentando muitos folículos pequenos (RUPLEY, 1999).

Segundo Taylor (1989), as araras *(A. chloroptera, A. Ararauna, A. macao e A. militaris)* apresentam os ovários em forma de vírgula, achatados dorsoventralmente. A morfologia do ovário difere em relação à idade: em araras com menos de dez semanas, o ovário é achatado com superfície levemente granular e ocasionalmente com sulcos finos. Entre 11 e 20 semanas de idade, o ovário aumenta de tamanho e os sulcos separam os giros do córtex ovariano, que se torna proeminente. Vestígios do tecido ovariano direito raramente foram apreciados em araras com mais de 20 semanas. Por volta de 25 semanas, os ovários têm uma aparência nitidamente granular, com os sulcos quase obliterados pelo desenvolvimento dos ovócitos primários.

A coloração do ovário, conforme observado por Rupley (1999), em algumas cacatuas, araras e ararinhas imaturas sexualmente, apresenta-se nas cores branca, amarela ou pigmentada de preto. As gônadas pigmentadas foram descritas em fêmeas de arara-canindé *(Ara ararauna)*

em 9 de 33, em 1 de 2 cacatuas branca *(Cacatua alba),* em 2 de 4 araras nobre *(Diopsittaca nobilis),* em 1 de 4 anacãs *(Deroptyus accipitrinus),* e em 1 de 2 príncipes negro *(Nandayus nenday),* todos da Ordem Psittaciforme (Raso , Werther, 2004). Taylor (1989) observou que mais de 80% das *Ara ararauna* examinadas através de endoscopia apresentavam ovários melanísticos, e somente 2 da espécie *A. macao* e nenhuma das *A. chloroptera e A militaris* neste grupo exibiram os pigmentos de melanina, e do total de aves pesquisadas poucas apresentaram pigmento em comparação ao que foi observado em *Ara ararauna*. Joyner (1994) relata que os tecidos ovarianos podem ser mais ou menos melanísticos especialmente em cacatuas e araras.

Quanto ao tamanho, antes da maturidade sexual, o ovário da galinha mede de 3,5 a 7,0 mm de comprimento e 1,5 mm de largura. Quando inteiramente ativo, esse órgão apresenta uma forma muito variável, o que dificulta sua mensuração, mas ele pode tipicamente se estender 5,0 cm ou mais, tanto craniocaudalmente como transversalmente. Após a fase ativa, período em que não há postura de ovos, o comprimento craniocaudal é reduzido para aproximadamente 3,0 cm e o transversal para 2,0 cm (KING, 1986).

A rolinha (RIBEIRO et al., 1991) e outras aves (HOFFMANN , VOLKER, 1969), antes de iniciarem a maturação gonadal, apresentam duas regiões distintas: o córtex, que é a região periférica onde se localizam os ovócitos, nos diversos folículos; e a região medular, mais central. No início da maturidade sexual, a distinção entre córtex e medula é virtualmente perdida. Entretanto, ainda é possível reconhecer posteriormente áreas irregulares contendo muitos folículos imaturos e em amadurecimento no córtex do ovário adulto da galinha doméstica (KING, 1986). Segundo Ribeiro et al. (1991), no ovário da rolinha, a túnica albugínea torna-se mais delicada e as regiões cortical e medular ficam praticamente indistintas no início da maturação gonadal. Na perua, através da microscopia de luz, observa–se que os giros delimitados pelos sulcos são irregulares quanto à extensão e altura apresentando duas regiões distintas, medula e córtex, no período reprodutivo (RIBEIRO et al., 2003 a).

No córtex ovariano da galinha, encontram-se folículos de diferentes tamanhos (BACHA , BACHA, 2003). Em rolinhas estes folículos foram classificados de acordo as fases de desenvolvimento: primordial, primário, secundário e terciário (RIBEIRO et al., 1991). Nas galinhas domésticas, cada um consiste de um oócito ou óvulo em crescimento carregado de vitelo ou gema com um núcleo redondo, chamado de vesícula germinativa (BACHA ,

BACHA, 2003). Mas, segundo Banks (1992), o termo folículo é impróprio em aves uma vez que o antro não se desenvolve, pois contém o ovócito primário com uma única camada de células da granulosa, a teca folicular interna e a teca folicular externa. O ovócito primário pode atingir o diâmetro de 30 mm em algumas espécies domésticas. O córtex ovariano, com folículos, é recoberto por uma camada de células cubóides ou achatadas, o epitélio germinativo, e a túnica albugínea é composta de tecido conjuntivo denso e está situada abaixo do epitélio na galinha (BACHA , BACHA, 2003) e na rolinha (RIBEIRO et al., 1991). Na perua a região cortical é revestida por um epitélio pavimentoso simples e o tecido conjuntivo subjacente é frouxo e envolve os folículos ovarianos (RIBEIRO et al., 2003 a).

Na perua, a medula ovariana é formada por tecido conjuntivo com poucas células, fibras colágenas delgadas e fibras musculares lisas esparsas. É uma região intensamente vascularizada e os vasos sanguíneos e linfáticos apresentam luz ampla e irregular (RIBEIRO et al., 2003 a). A medula consiste de tecido conjuntivo com vasos sanguíneos, nervos e músculo liso em galinha doméstica (KING, 1986) e na rolinha (RIBEIRO et al., 1991).

2. 2. OVIDUTO

Nas aves domésticas, somente o oviduto esquerdo encontra-se desenvolvido (KING , McLELLAND, 1984), inclusive a perua (RIBEIRO et al., 2003 b), e codornas das espécies *Coturnix coturnix*, v. *japonica* (MADRID , FIGUEROA, 2002) e *Nothura maculosa* (MORAES et al., 2007). A presença de dois ovidutos em aves domésticas ocorre com menos freqüência, mas são predominantes em pássaros predadores (KING , McLELLAND, 1984). Em algumas aves domésticas, ocasionalmente, pode ser encontrado um rudimento não funcional do oviduto direito, em que falta uma óbvia comunicação com a cloaca (NICKEL et al., 1977).

O oviduto se localiza na parte dorsal esquerda do celoma e se relaciona com a superfície ventral do rim esquerdo (DYCE, 1997; RUPLEY, 1999), e com os intestinos e com a moela nas aves domésticas (DYCE, 1997), perua (RIBEIRO et al., 2003 b), e codorna japonesa (MADRID , FIGUEROA, 2002). O oviduto das aves domésticas encontra-se suspenso na parede dorsal do celoma por uma dupla camada de peritônio que forma os ligamentos ventral e dorsal do oviduto. O ligamento dorsal estende–se da parede dorsal do celoma até o oviduto, e

o ligamento ventral estende–se ventralmente do oviduto, tendo a outra borda livre (KING , McLELLAND, 1984).

Na perua, o oviduto é um tubo longo e flexuoso, porém no período de repouso torna-se frequentemente atrofiado (RIBEIRO et.al., 2003 b). Na maioria das espécies aviárias, o oviduto fica bastante fino durante a inatividade reprodutiva, mas torna-se alongado, largo e retorcido durante uma postura de ovos ativa (RUPLEY, 1999).

O oviduto da galinha é descrito como um tubo tortuoso (McLEOD et al., 1964; SCHWARZE , SCHRODER, 1970), espiral maciça (DYCE, 1997), órgão oco, tubular e muscular (HOFFMANN , VOLKER, 1969), tubo claro com pregas delicadas (BENEZ, 1999), ou retorcido e muscular (BACHA , BACHA, 2003).

O desenvolvimento do oviduto das aves completa-se pouco antes de iniciar a postura, sob a influência do estrogênio produzido em abundância no ovário durante o crescimento folicular. Neste momento se hipertrofia e seu comprimento aumenta de 8 a 10 cm para 50 a 60 cm (BENEZ, 1998). O oviduto da galinha doméstica, durante a postura, mede aproximadamente 60 cm (KOCH, 1973; DYCE, 1997) a 65 cm (KING , MCLELLAND, 1984) quando totalmente funcional, e varia entre 60 a 70 cm (NICKEL et al, 1977), mas pode ser esticado até um comprimento entre 70 a 80 cm (BURKE, 1984). Segundo Bakst (1998), o comprimento total do oviduto em uma galinha de postura é de 80 a 85 cm, e na perua com 90 a 95 cm. Segundo Ribeiro et al. (2003 b), na perua o oviduto totalmente distendido mede aproximadamente 75 cm.

O oviduto está dividido em cinco regiões: infundíbulo, magno, istmo, útero (glândula da casca) e vagina, nas aves domésticas (KING , McLELLAND, 1984; BURKE, 1984; KING, 1986; MORENG e AVENS, 1990; BANKS, 1992; KING, 1993; RUPLEY, 1999; BACHA , BACHA, 2003), na perua (RIBEIRO et al., 2003 b), e na codorna (MORAES et al., 2007). Seis regiões distintas: fimbrias, infundíbulo, magno, istmo, útero e vagina são descritas no oviduto de galinha doméstica (*Gallus gallus*) antes e após a puberdade respectivamente (Takata et al., 2001) e quando submetidas à muda forçada (Takata et al., 2003), e em pata silvestre (EVÊNCIO NETO, 1997).

A aparência macroscópica do oviduto da galinha sugere que os segmentos individuais deste órgão realizam diferentes funções, mas é necessário fazer o estudo histológico da mucosa nas diferentes regiões para obter um entendimento dos processos que nele ocorrem (NICKEL et al., 1977). Em galinhas de postura, cada porção do oviduto apresenta uma distinção morfológica e funcional (BAKST, 1998), enquanto nas pombas essa diferença é histológica e funcional, e a divisão exata entre as partes não é visível macroscopicamente (PROCTOR , LYNCH, 1993). Segundo Burke (1984), é fácil identificar na galinha cada uma das regiões do oviduto pelos aspectos macroscópicos e microscópicos, pois cada uma delas tem funções específicas.

A parede do oviduto é constituída de três camadas: serosa, muscular (musculatura lisa com fibras longitudinal externa e circular interna) e uma mucosa na galinha (BURKE, 1984) e na perua (RIBEIRO et al., 2003 b). Segundo Bacha e Bacha (2003) descrevem, de fora para dentro, a parede ovidutal das galinhas consiste de serosa, camada muscular, lâmina própria e epitélio, e na maior parte das regiões, a lâmina própria contém glândulas.

Nas galinhas domésticas, nas fases anteriores e posteriores à puberdade (TAKATA et al., 2001), e nas submetidas à muda forçada (TAKATA et al., 2003), a mucosa do oviduto forma projeções visíveis macroscopicamente, que evaginam na luz do órgão e variam de tamanho e de forma de acordo com a região. Na perua, a mucosa é geralmente pregueada na fase reprodutiva (RIBEIRO et al., 2003 b). No período de postura da pata silvestre, a mucosa do oviduto apresenta pregas longitudinais, pregas pequenas nas fímbrias e altas nas outras regiões. No período de não postura, as pregas longitudinais da mucosa do oviduto apresentam–se pouco desenvolvidas (EVÊNCIO NETO, 1997).

Na galinha d'angola (*Numida meleagris*) e na galinha da raça White leghorn, a mucosa do oviduto é constituída de um epitélio pseudo-estratificado com células ciliadas. Na lâmina própria do magno, do istmo e do útero encontram-se glândulas tubulares (YOSHIMURA , OGAWA, 1998). Nas galinhas domésticas, nas fases anteriores e posteriores à puberdade (TAKATA et al., 2001), e nas submetidas à muda forçada (TAKATA et al., 2003), o epitélio varia de cúbico ou cilíndrico simples a pseudo-estratificado com presença de cílios em algumas regiões. Na pata silvestre (EVÊNCIO NETO, 1997) e na perua (RIBEIRO et al., 2003 b), a mucosa é revestida de epitélio cilíndrico simples ciliado no período de postura.

2. 2. 1 INFUNDÍBULO

Nas aves domésticas, o infundíbulo consiste de um funil seguido por uma região tubular também chamada de região calazífera (KING , McLELLAND, 1984; KING, 1986) ou cervical, na galinha (BACHA , BACHA, 2003). O funil se abre imediatamente caudal ao ovário (KING, 1986), formando uma bolsa ovariana (KING , McLELLAND, 1984), que não possui inserção direta com o ovário em codornas na fase reprodutiva, e que se estreita rapidamente para formar o colo do infundíbulo (MORAES et al., 2007).

Na galinha domestica, o infundíbulo engloba o folículo antes da ovulação e permanece em torno dele no momento em que o óvulo é liberado (BURKE, 1984). Nesse segmento do oviduto, o óocito ovulado é captado e fertilizado (PROUDMAN, 2004). Na codorna, a estrutura interna da parede do funil é extremamente delgada e apresenta uma borda com fimbrias na extremidade cranial do infundíbulo, que permite a entrada de dois grandes folículos que se encontram suspensos no ovário (MORAES et al., 2007). A porção mais estreita e glandular do infundíbulo adiciona ao ovo secreções que formam uma camada perivitelina mais externa, e contribuem provavelmente para formação da calaza. Essa região conhecida como calazífera é também um dos locais de armazenamento de espermatozóides no oviduto (PROUDMAN, 2004).

O infundíbulo da galinha doméstica pode variar de 4 a 6 cm de comprimento (SCHWARZE , SCHRODER, 1970). Pode medir entre 7 (KING , McLELLAND, 1984; DYCE, 1997) e 8 cm de comprimento (BURKE, 1984). Segundo Hoffmann e Volker (1969) tem entre 6 e 9 cm de comprimento, entretanto no período de postura o infundíbulo mede cerca de 4 a 10 cm de comprimento (KING, 1986). Na perua esse segmento mede de 8 a 10 cm de comprimento (RIBEIRO et al., 2003 b).

A camada mucosa do infundíbulo das aves domésticas é altamente pregueada e bem vascularizada caudalmente, e cranialmente as pregas da mucosa são baixas (BANKS, 1992). A mucosa possui poucas pregas, constituídas de fibras musculares lisas escassas, mas que no período de maturidade sexual aumentam de altura e de número (HOFFMANN , VOLKER, 1969). Nas aves domésticas, a parte afunilada do infundíbulo apresenta paredes com pregas mucosas baixas, e a parte tubular tem uma parede ligeiramente mais espessa com pregas mucosas mais altas, e com mais pregas secundárias do que o funil (KING , McLELLAND,

1984). Na galinha doméstica, antes da puberdade ou imaturidade sexual, a mucosa do infundíbulo é pregueada, com pregas altas e baixas, e após a puberdade ou durante a maturidade sexual, apresenta projeções intensamente pregueadas (TAKATA et al., 2001). Na pata silvestre, no período de postura, as pregas longitudinais da fimbria são pequenas, enquanto que as pregas do infundíbulo são ramificadas (EVÊNCIO NETO, 1997). Na codorna a mucosa dispõem de pregas longitudinais e oblíquas, e na porção cranial do infundíbulo as pregas da mucosa são baixas, enquanto na região caudal as pregas são mais altas (MORAES et al., 2007).

No infundíbulo da ave doméstica, a mucosa é revestida de epitélio simples e apresenta principalmente duas classes de células: as caliciformes e as próprias de um epitélio cilíndrico ciliado (HOFFMANN , VOLKER, 1969). As fimbrias do infundíbulo formam uma mucosa aglandular, revestida de um epitélio que varia do cúbico ao cilíndrico simples ciliado na galinha doméstica (TAKATA et al., 2001). As porções craniais do infundíbulo das aves são revestidas por células ciliadas não-secretoras, e progredindo caudalmente, as células do revestimento epitelial se tornam secretoras. E o epitélio de revestimento do infundíbulo é cilíndrico pseudo-estratificado, a quantidade de células ciliadas diminui caudalmente nas aves domésticas (BANKS, 1992). Na codorna a porção do funil é revestida de um epitélio cilíndrico pseudo-estratificado ciliado não secretor, enquanto o colo apresenta células cilíndricas pseudo-estratificadas ciliadas com células caliciformes, estas últimas estão intercaladas entre as células cilíndricas ciliadas (MORAES et al., 2007).

Na junção entre o infundíbulo e o magno, grupos de glândulas infundibulares encontram–se com as do magno (AITKEN , JOHNSTON, 1963). Nessa região, os sulcos epiteliais da camada mucosa são substituídos por glândulas tubulares em aves domésticas (BANKS, 1992). A transição entre a zona proximal do magno e a distal do infundíbulo apresenta glândulas tubulares para cada segmento em aves domésticas (BAKST, 1998).

2. 2. 2. MAGNO

O magno é o segmento ovidutal mais longo na galinha doméstica (BURKE, 1984; DYCE, 1997; PROUDMAN, 2004), na perua (RIBEIRO et al., 2003 b) e na codorna de postura (MORAES et al., 2007). Na galinha doméstica, o magno é distinguível do infundíbulo e do

istmo por ter diâmetro externo maior (PROUDMAN, 2004), e paredes mais espessas (BURKE, 1984; KING, 1986; PROUDMAN, 2004), e esbranquiçadas (BURKE, 1984). Nas aves domésticas, é o principal segmento do oviduto (SCHWARZE , SCHRODER, 1970) e o mais espiralado (DYCE, 1997). Na codorna de postura é espiralado e de coloração rósea (MORAES et al., 2007).

Nas aves domésticas, o comprimento do magno varia entre 30 cm (DYCE, 1997), 33 cm (BURKE, 1984) e 34 cm (KING , McLELLAND, 1984). Schwarze e Schroder (1970) relatam que o comprimento do magno da galinha varia de 30 a 50 cm. Segundo Hoffmann e Volker (1969), o magno das aves domésticas alcança o comprimento de até 40 cm. Na perua, o comprimento do magno varia entre 33 a 38 cm (RIBEIRO et al., 2003 b), e na codorna de postura, observa-se comprimento médio de 15,2 cm (MORAES et al., 2007).

O magno das aves domésticas caracteriza-se pelas pregas altas (HOFFMANN , VOLKER, 1969; KING, 1986), e mais volumosas na mucosa da galinha (PROUDMAN, 2004). Na codorna de postura, as pregas também são mais altas e mais espessas do que as do istmo, mas nos últimos centímetros do magno apresentam-se reduzidas e em média apresenta quatorze pregas (MORAES et al., 2007). Nas avestruzes (*Struthio camelus*) imaturas e com inatividade ovariana, as pregas e os sulcos são orientados longitudinalmente. Entretanto, quando o ovário se apresenta ativo, essas pregas são convolutas (MADEKUROZWA, 2005).

Na pata silvestre, no período de postura, as pregas são grandes e ocupam o lúmen do magno (EVÊNCIO NETO, 1997). Nas aves domésticas, essas pregas do magno podem apresentar ramificações e por isso se chamam de primeira, segunda e terceira ordem (HOFFMANN , VOLKER, 1969). Na galinha d'angola, as pregas primárias que portam pregas secundárias na mucosa do magno são bem desenvolvidas e estas são formadas por grandes ductos ligados a estrutura da lâmina própria, mas nas galinhas domésticas a lâmina própria do magno não contém tais dobras secundárias desenvolvidas na mucosa (YOSHIMURA , OGAWA, 1998).

Nas aves domésticas, o epitélio da mucosa do magno, as células caliciformes e cilíndricas ciliadas encontram-se dispostas umas sobre as outras (HOFFMANN , VÖLKER, 1969). Entretanto, essa mucosa também é descrita como epitélio cilíndrico ciliado e não-ciliado, e o tecido conjuntivo da lâmina própria da submucosa é frouxo com abundante tecido linfático difuso (BANKS, 1992). Segundo Takata et al. (2001), na galinha doméstica, no período de

imaturidade sexual, apresenta a mucosa revestida por um epitélio cilíndrico simples ciliado, e na fase de maturidade sexual o epitélio de revestimento varia de cúbico simples a cilíndrico pseudo-estratificado com cílios. O magno em codorna, no período reprodutivo, é revestido por epitélio cilíndrico pseudo-estratificado ciliado com células caliciformes. A lâmina própria do magno é formada por tecido conjuntivo frouxo vascularizado com abundante tecido linfático difuso (MORAES et al., 2007). Nas avestruzes, quando o ovário se apresenta ativo, essas pregas têm células ciliadas e não ciliadas, com predominância de células não ciliadas (MADEKUROZWA, 2005).

Na mucosa do magno da galinha há uma grande quantidade de glândulas tubulares que se abrem na sua superfície (BURKE, 1984**).** Nas aves domésticas, por entre as pregas e as células do epitélio, abrem-se os condutos excretores que se comunicam com as glândulas maiores. São glândulas tubulares, alojadas na mucosa, em sua maior parte rodeadas por septos conjuntivos, vasos sanguíneos e fibras musculares (HOFFMANN , VÖLKER, 1969). A parede desse segmento é mais espessa do que o infundíbulo devido à presença de glândulas no interior das pregas do magno na fase reprodutiva na codorna (MORAES et al., 2007), e na perua (RIBEIRO et al., 2003 b), e essas glândulas estão localizadas na lâmina própria da mucosa na galinha doméstica antes da puberdade (Takata et al., 2001), e na perua (RIBEIRO et al., 2003 b). Nas aves domésticas essas glândulas tubulares são ramificadas (BANKS, 1992). Segundo Takata et al. (2001), na galinha doméstica no período de maturidade sexual, a lâmina própria da mucosa apresenta numerosas glândulas.

Segundo McLelland (1991), no oviduto da galinha com maturidade sexual há dois tipos de glândulas: as unicelulares no epitélio e as multicelulares encontradas nas pregas da mucosa. As glândulas unicelulares são especialmente desenvolvidas no magno, são manchadas de vermelho e parecem com células globulares, alternando com as glândulas unicelulares ciliadas. As glândulas multicelulares são também extremamente desenvolvidas nesta parte do oviduto. Por causa da atividade sexual nos pássaros, o citoplasma das células está cheio de secreções isto dificulta a identificação do lúmen das glândulas.

As células glandulares (PROCTOR , LYNCH, 1993), e as glândulas tubulares bem desenvolvidas (BACHA , BACHA, 2003), da parede do magno produzem o albúmen (PROCTOR e LYNCH, 1993; BACHA , BACHA, 2003), a partir de água e proteína absorvidas da corrente sanguínea (PROCTOR , LYNCH, 1993). A secreção de albúmen

(clara de ovo) é adicionada no magno, e é formado de componentes protéicos em proporções variáveis (BURKE, 1984). Propriedades biológicas específicas podem ser atribuídas a algumas dessas proteínas, mas não está esclarecido se exercem outra função além da de prover uma reserva de proteína para o crescimento de embrião.

2. 2. 3 ISTMO

Na galinha doméstica, o istmo é a porção mais curta (PROUDMAN, 2004) e a mais fina do oviduto que se encontra caudal ao magno (DYCE, 1997). Na codorna em período reprodutivo, o istmo é um segmento curto e o seu limite com o magno é determinado por uma faixa de tecido de aproximadamente 1 mm formando uma zona translúcida (MORAES et al., 2007). Nas galinhas poedeiras comerciais o istmo apresenta luz estreita e diâmetro reduzido (ARAUJO et al., 2007).

O istmo secreta as duas membranas da casca, fibrosa e ceratinosa, que formam um saco fechado que encerra os conteúdos do ovo e serve como um suporte sobre o qual a casca dura é depositada (BURKE, 1984).

Nas aves domésticas, o comprimento do istmo varia de 8 cm (KING , McLELLAND, 1984; DYCE, 1997), a 10 cm (HOFFMANN , VOLKER, 1969; BURKE, 1984). Na galinha mede de 4 a 6 cm (SCHWARZE , SCHRODER, 1970), e no período de postura mede cerca de 4 a 8 cm de comprimento e de 1 a 8 cm de diâmetro (KING, 1986). O tamanho do istmo varia de 7 a 11 cm no período reprodutivo na perua (RIBEIRO et al., 2003 b), e observa-se um comprimento médio de 5,23 cm em codornas também no período reprodutivo (MORAES et al., 2007).

Na galinha, as pregas da mucosa do istmo são mais estreitas e curtas do que as do magno (KING, 1984). Nas aves domésticas, a altura das pregas e o número de glândulas são menores em relação ao segmento anterior (HOFFMANN , VOLKER, 1969). Na codorna, as pregas são reduzidas e observáveis através de microscopia na região limítrofe entre magno e istmo. Subsequentemente, essas pregas aumentam gradativamente de altura, mas em menor proporção que as do magno, e em média o istmo apresenta 14,6 pregas longitudinais de coloração rosa–pálido (MORAES et al., 2007).

O epitélio de revestimento do istmo das aves domésticas é cilíndrico ciliado e não-ciliado (BANKS, 1992). Segundo Takata et al. (2001), a galinha doméstica, antes da puberdade, apresenta mucosa revestida por um epitélio cilíndrico simples ciliado, e na maturidade sexual, esta estrutura varia de simples cúbico a pseudo-estratificado cilíndrico com cílios. Na codorna, a mucosa dispõe de um epitélio pseudo-estratificado cilíndrico ciliado (MORAES et al., 2007).

A mucosa do istmo das aves domésticas também apresenta numerosas glândulas tubulares ramificadas que se estendem para o interior da lâmina própria (BANKS, 1992). Na galinha doméstica, antes e após a puberdade, apresenta a lâmina própria da mucosa com glândulas, porém na última fase citada, as glândulas são mais numerosas (TAKATA et al., 2001). Na codorna, a mucosa contém células caliciformes e na lâmina própria as glândulas tubulares são ramificadas (MORAES et al., 2007).

A camada muscular possui fibras longitudinais, circulares e oblíquas e é delimitada pela serosa na codorna (MORAES et al., 2007). Nas aves domésticas a camada muscular é típica, apresentando fibras longitudinais e circulares (BANKS, 1992).

2. 2. 4 ÚTERO

O útero (glândula da casca), nas aves domésticas, é uma câmara levemente dilatável (DYCE, 1997) em forma de bolsa (HOFFMANN , VOLKER, 1969), que corresponde ao penúltimo segmento do oviduto (DYCE, 1997). Nas aves domésticas, o útero é divisível em duas regiões, a glândula tubular da casca e a bolsa glandular da casca (BANKS, 1992). Na codorna, este segmento é pequeno e semelhante a um saco, distinguindo-se por uma porção cranial curta e relativamente estreita e uma porção caudal maior que lembra uma bolsa (MORAES et al., 2007).

O tamanho do útero das aves domésticas varia entre 8 cm (KING , McLELLAND, 1984; DYCE, 1997), e 12 cm (HOFFMANN , VOLKER, 1969; BURKE, 1984). Segundo Schwarze e Schroder (1970), nas aves domésticas, varia entre 10 e 12 cm de comprimento. Na perua, o útero mede entre 5 e 7 cm (RIBEIRO et al., 2003 b) e na codorna, observa–se um comprimento médio de 4, 68 cm (MORAES et al., 2007) ambas no período reprodutivo.

As pregas da mucosa do útero da galinha são irregulares, interceptadas por muitos sulcos transversais e oblíquos, estando assim subdividido em numerosas lamelas altas, semelhantes às folhas (KING, 1986). Segundo Burke (1984), a galinha apresenta pregas mucosas longas e estreitas (KING , McLELLAND, 1984). A mucosa do útero da codorna japonesa apresenta-se pregueada (MADRID , FIGUEROA, 2002). Na pata silvestre, no período de postura, as pregas são longitudinais e delgadas (EVÊNCIO NETO, 1997). Hoffmann e Volker (1969), descrevem nas aves domésticas a presença de pregas longitudinais e transversais, e em codornas no período reprodutivo observa–se uma mucosa pregueada de coloração vermelho-amarronzada, que evidencia uma alta concentração de vasos sanguíneos (MORAES et al., 2007).

A mucosa do útero das aves é formada de epitélio cilíndrico pseudo-estratificado intermitentemente ciliado (BANKS, 1992). Segundo Johnston et al. (1963), o epitélio do útero das aves domésticas é cilíndrico pseudo-estratificado. A mucosa do útero é revestida de epitélio cilíndrico pseudo-estratificado ciliado em codornas da espécie *Coturnix coturnix* variedade *japonica* (MADRID , FIGUEROA, 2002) e da espécie *Nothura maculosa*, estas últimas apresentam células caliciformes (MORAES et al., 2007). Para Takata et al. (2001), em galinhas com 60 dias de idade (antes da puberdade), o epitélio que reveste a mucosa é cúbico simples ciliado, e após a puberdade apresenta uma mucosa com muitas projeções, revestida por um epitélio cúbico ou cilíndrico simples ciliado.

A parede do útero na galinha não é tão espessa quanto à dos segmentos anteriores (BACHA , BACHA, 2003). A camada muscular de ave doméstica é típica, com musculatura lisa longitudinal externa, e com circular interna (BANKS, 1992). Na galinha a camada muscular é desenvolvida, especialmente a camada longitudinal (BACHA , BACHA, 2003).

A mucosa do útero das aves domésticas contém glândulas tubulares de estrutura semelhante às do magno (HOFFMANN , VÖLKER, 1969). Nestas aves, as glândulas tubulares enoveladas no epitélio da mucosa se projetam para o tecido conjuntivo subjacente (BANKS, 1992). Para Takata et al. (2001), as galinhas antes da puberdade apresentam algumas glândulas na lâmina própria da mucosa, e após a puberdade, as glândulas são encontradas em toda sua extensão. Nas codornas, no período reprodutivo, observa-se presença de glândulas tubulares enoveladas (MORAES et al., 2007).

A atividade secretora do útero das aves é responsável pela formação da casca do ovo e pela diluição das substâncias albuminóides (BANKS, 1992). **U**m pouco de albúmen aquoso é adicionado nessa região para dar forma ao ovo através das membranas permeáveis. O útero realiza a deposição da casca e dos seus pigmentos, além de uma camada externa de aspecto vitrificado, a cutícula (DYCE, 1997), que é depositada após a casca estar completa, pouco antes da oviposição (PROUDMAN, 2004).

2. 2. 5 VAGINA

Nas aves é a região que se segue ao útero (BANKS, 1992). A vagina é um tubo muscular em forma de S em aves domésticas (DYCE, 1984; KING , McLELLAND, 1984; KING, 1993) e galinhas domésticas (*Gallus gallus*) (SERÔDIO, 2004), apresentando lúmen estreito em comparação com o útero (HOFFMANN , VÖLKER, 1969). Na galinha, a vagina aparenta ser relativamente curta, principalmente porque a metade cranial é firmemente pregueada e intimamente ligada por tecido conjuntivo (PROUDMAN, 2004). Na codorna, é um tubo muscular estreito e curvo (MORAES et al., 2007) e na perua é flexuosa (RIBEIRO et al., 2003 b). Nas aves domésticas, a vagina desemboca no urodeu e está situada lateralmente à abertura do ureter esquerdo (SCHWARZE , SCHRÖDER, 1970). A vagina serve como uma passagem do ovo, formado na glândula da casca, para a cloaca durante a oviposição, e também tem uma importante função na seleção, transporte e armazenamento de espermatozóides (PROUDMAN, 2004).

O tamanho da vagina em aves domésticas é de 8 cm (KING , McLELLAND, 1984) a 10 cm (SCHWARZE , SCHRODER, 1970). Segundo Hoffmann e Volker (1969) e Burke (1984), mede 12 cm de comprimento. No período reprodutivo, a vagina da perua mede entre 5 e 7 cm (RIBEIRO et al., 2003 b) e na codorna adulta em período reprodutivo é relatado um comprimento médio de 1,09 cm (MORAES et al., 2007).

A camada mucosa da vagina das aves domésticas caracteriza-se pela presença de pregas curtas (BANKS, 1992) que são mais baixas e mais finas (KING , McLELLAND, 1984) formadas de pregas primárias e secundárias. (HOFFMANN , VOLKER, 1969; KING , McLELLAND, 1984). As pregas da mucosa são longitudinais ao invés de espiraladas e bem mais delgadas e mais baixas do que em qualquer outra parte do oviduto, exceto no funil do

infundíbulo (KING, 1986). Na pata silvestre, no período de postura, as pregas são longitudinais e largas (EVÊNCIO NETO, 1997) e na galinha, as pregas luminais são altas e estreitas (BACHA , BACHA, 2003; PROUDMAN, 2004). As pregas primárias são divididas em pregas longitudinais menores, secundárias e terciárias. A codorna em período reprodutivo possui a mucosa pregueada esbranquiçada (MORAES et al., 2007).

A mucosa da vagina nas aves domésticas é revestida de células ciliadas e não-ciliadas, típicas deste epitélio, e suas células superficiais são mais altas que as do útero. Na junção bolsa-vagina, a mucosa é revestida por células epiteliais cilíndricas (BANKS, 1992). Para Takata et al. (2001), em galinhas antes da puberdade, a mucosa é revestida por epitélio que varia de cilíndrico simples ciliado a cilíndrico pseudo-estratificado ciliado, e após a puberdade, o epitélio é cilíndrico pseudo-estratificado ciliado. Na pata silvestre no período de postura, a vagina apresenta epitélio cilíndrico pseudo-estratificado ciliado com infiltrado leucocitário na lâmina própria (EVÊNCIO NETO, 1997). Na codorna, em período reprodutivo, a vagina é recoberta por epitélio cilíndrico pseudo-estratificado ciliado com células caliciformes (MORAES et al., 2007).

A camada muscular da vagina é bem desenvolvida na galinha (PROUDMAN, 2004), e na perua apresenta a parede espessa devido ao desenvolvimento da túnica muscular; porém no período de repouso é pouco desenvolvida (RIBEIRO et al., 2003 b). Na codorna, a camada muscular também é espessa quando comparada com os segmentos anteriores (MORAES et al., 2007) e nas aves domésticas, apresenta túnica muscular formada de fibras lisas circulares (HOFFMANN , VÖLKER, 1969).

Nas aves domésticas, as pregas primárias da mucosa vaginal apresentam glândulas tubulares com reduzida atividade secretora, pois esse segmento do oviduto não contribui para formação do ovo (BAKST, 1998; BACHA , BACHA, 2003). Na codorna, a região entre o útero e a vagina dispõe de glândulas tubulares simples (MORAES et al., 2007). A junção do útero com a vagina é marcada por um esfíncter nas aves domésticas (DYCE, 1997), e nesse local as pregas são especialmente modificadas, tornando-se menos uniformes. É nessa região que o lúmen efetivamente se estreita e as pregas estão intermitentemente juntas (KING, 1986). Estas pregas especiais sustentam glândulas tubulares que são denominadas glândulas vaginais ou glândulas útero-vaginais (KING, 1986). Na região do esfíncter, as pregas têm *fossulae espermática* tubular que é o principal local de armazenamento de espermatozóides

(KING , McLELLAND, 1984). As glândulas na junção bolsa-vagina são simples e tubulares, chamadas de glândulas hospedeiras de espermatozóides que parecem nutrir (BANKS, 1992) e armazenar os espermatozóides em codornas (MORAES et al., 2007) e aves domésticas (BANKS, 1992). Nas aves domésticas a mucosa da vagina não tem glândulas tubulares com atividade secretora (HOFFMANN , VOLKER, 1969; KING , McLELLAND, 1984; BAKST, 1998).

3. ARTIGO CIENTÍFICO

Morfologia do sistema reprodutor feminino de arara-canindé *Ara ararauna* (Linnaeus, 1758).

Morphology of female reproductive system of the blue and gold macaw *Ara ararauna* (Linnaeus, 1758)

MASCARENHAS, S.S.; CHALHOUB, M.; ADAMI, M.

Departamento de Patologia e Clínicas

Escola de Medicina Veterinária – Universidade Federal da Bahia

sanderlysm@bol.com.br

RESUMO: O estudo morfológico do sistema reprodutor feminino de arara-canindé (*Ara ararauna*), ave silvestre brasileira, visou conhecer as características macroscópicas e microscópicas dos ovários e oviduto, estruturas componentes do sistema reprodutor das aves. Nove cadáveres de araras-canindés foram descongelados, fixados em solução de formalina a 10% e, posteriormente, dissecados e fotodocumentados. Para a análise microscópica, fragmentos dos ovários e do oviduto esquerdo foram encaminhados para a rotina histológica, cortes de 5µm, coloração com hematoxilina e eosina e tricrômio de Masson. Os dois ovários e o oviduto esquerdo localizam-se na parede dorsal do celoma; a gônada e o oviduto esquerdos se desenvolvem, enquanto o ovário direito se atrofia, não existindo vestígios do oviduto direito. O ovário esquerdo pode apresentar forma alongada ou triangular, de coloração amarelo-claro e escurecida de preto, ou preferencialmente escurecida de preto, com a presença de pigmentos pretos. Numerosos folículos estão presentes no córtex do ovário esquerdo em vários estágios de desenvolvimento, e a medula ovariana apresenta áreas com vasos sanguíneos. O ovário direito é uma estrutura rudimentar de forma alongada e achatada, de tonalidade escurecida de preto. O oviduto esquerdo liga o ovário à cloaca e corresponde a uma estrutura tubular alongada ou sacular, que se abre no urodeu. Os quatro segmentos identificados no oviduto correspondem ao infundíbulo, magno, útero e vagina. O oviduto desenvolvido apresenta saculação nas regiões correspondentes ao magno e ao útero. A mucosa do oviduto apresenta pregas que se diferenciam por meio do tamanho e da forma de acordo com o segmento estudado. O epitélio do oviduto é cilíndrico simples alternado com áreas de epitélio pseudo-estratificado cilíndrico não ciliado. O padrão morfológico do sistema reprodutor feminino de arara-canindé assemelha-se aquele observado em outras espécies aviárias, sendo, no entanto, peculiar a característica dos ovidutos saculados, ainda não descritos em nenhuma outra espécie aviária e a presença dos pigmentos pretos dos ovários característicos dessa Família.

Palavras-chave: arara, morfologia, reprodução, psitacídeos.

SUMMARY: The morphological study of the female reproductive system from the blue and gold macaw (*Ara ararauna*), a Brazilian wild bird, aims to know the macroscopic and microscopic characteristics of the ovaries and oviduct, structures from the reproductive system of birds. Nine blue and gold macaw corpses were thawed, fixed in 10% formalin buffer and then dissected and photodocumented. For the microscopic analysis, fragments of the ovaries and the left oviduct were taken to the histological routine for inclusion in paraffin with slices of 5µm, and staining with hematoxilin-eosin and Masson's trichrome. The ovaries and the left oviduct are placed in the dorsal wall of the celoma; the left ovary and oviduct develop themselves, while the right ovary atrophies itself, and there are not vestiges of the right oviduct. The left ovary may present an elongated or triangular form, yellowish or darkish color, or preferentially darkish, with the presence of black pigments. Numerous follicles are present in the cortex of the left ovary in several stages of development, and the ovarian medulla presents areas with blood vessels. The right ovary is a rudimental structure of elongated and flattened form of darkish shade. The left oviduct binds the ovary to the cloacae and corresponds to an elongated or sacular tubular structure that opens itself in the urodeo, with the presence of papillae. They were studied four segments of the oviduct: infundibulum, magnus, uterus and vagina. The developed oviducts present saculations on the regions corresponding to the magnum and the uterus. The mucosa of the oviduct presents folds that differentiate themselves by the size and the form according to the studied fragment. The epithelium of the oviduct is simple columnar alternated with areas of columnar pseudostratified non-ciliated epithelium. The morphological standard of the female reproductive system of the blue and gold macaw is similar to the observed in other avian species, being, however, peculiar the characteristic of the saculated oviducts, not yet described in any other avian specie, and the presence of black pigments of the ovaries characteristic of this Family.

Keywords: macaw, morphology, reproduction, psittacines.

3.1. Introdução

A exploração predatória da biodiversidade, implantado pelos colonizadores e que até hoje perdura, ameaça toda a avifauna brasileira (DINIZ, 2000). Das 72 espécies de psitacídeos conhecidas no Brasil (SICK, 2001), 14 estão na lista da fauna brasileira ameaçada de extinção (AMBIENTE BRASIL, 2006).

No Brasil são reconhecidas seis espécies da família *Psitacidae*, pois erroneamente algumas destas aves foram classificadas como araras. As verdadeiras araras brasileiras são três *Anodorhynchus*: *hyacinthinus* (arara-azul-grande), *leari* (arara-azul-de-lear) e *glaucus* (arara-azul-pequena) e três *Ara*: *ararauna* (arara-canindé), *macao* (arara-canga) e *chloroptera* (arara-vermelha-grande) (SICK, 2001). A arara-canindé ou arara-de-barriga-amarela apresenta coloração azul na região dorsal, frontal verde, região ventral amarela, cauda azul e amarela (PINTO, 1978), no pescoço e na cabeça com fileira de penas negras (MAGALHAES, 1992).

Considerando que pouco se sabe sobre a biologia, a etologia e principalmente sobre a reprodução em vida livre e em cativeiro das aves silvestres (DINIZ, 2000), os distúrbios reprodutivos são comuns, e somados a isso, a criação, a nutrição, o ambiente e a saúde do sistema reprodutor exercem papéis importantes no sucesso ou na falha reprodutiva (RUPLEY, 1999).

Com a finalidade de pesquisar uma espécie característica da avifauna brasileira, considerada ícone dos psitacídeos, contemplando aspectos pouco estudados sobre sua biologia, este trabalho visou conhecer a morfologia do sistema reprodutor feminino de arara-canindé *(Ara ararauna)*.

3.2. Material e Métodos

Foram utilizados nove cadáveres congelados de araras-canindés fêmeas da Ordem Psittaciforme, Gênero *Ara* e Espécie *Ara ararauna,* sem histórico de idade. Oito doados pelo Centro de Reabilitação de Animais Silvestres (CRAS), localizado em Campo Grande - MS e um doado pelo Parque Aquático Zôo - botânico Rolf, sediado em Pojuca - BA. Os procedimentos para a investigação anatômica macroscópica foram realizados no laboratório de Anatomia dos Animais Domésticos da Escola de Medicina Veterinária da Universidade Federal da Bahia - UFBA.

Os cadáveres dos animais foram descongelados e fixados em solução de formalina a 10%, injetada no celoma e na carcaça e, em seguida, acondicionados na mesma solução fixadora. Após a fixação, não inferior a 48 horas, os cadáveres foram dissecados com auxílio de instrumental para microcirurgia e de lupa estereoscópica (PZO - Labimex). Identificados os ovários e o oviduto foram fotodocumentados*, in situ*, com câmera fotográfica (Yashica 108), lentes macro 50 mm e 100 mm. Em seguida, o sistema reprodutor feminino foi retirado em bloco do celoma para realização da macroscopia. A mensuração das estruturas, ovários e oviduto, obtida com auxílio de paquímetro (OMC).

O comprimento longitudinal dos ovários e oviduto, mensurado da extremidade cranial à extremidade caudal e a medida transversal foi realizada, aproximadamente no terço médio, das laterais da esquerda à direita, desprezando–se o maior e o menor diâmetro, devido à morfologia irregular. O oviduto foi medido a partir das extremidades cranial (infundíbulo) até à caudal (final da vagina próximo à cloaca). A seguir, o oviduto foi submetido à incisão longitudinal para observação da mucosa, e logo depois, retiradas secções, não superiores a 0,5 cm, das regiões identificadas macroscopicamente como infundíbulo, magno, útero e a vagina. Os fragmentos foram acondicionados em solução de formalina a 10%, em frascos previamente identificados para realização do processamento histológico.

Para o estudo microscópico do sistema reprodutor feminino da arara-canindé (*Ara ararauna*), foi realizado o processamento histológico no Laboratório de Histopatologia da Faculdade de Odontologia da UFBA e a leitura das lâminas histológicas no Laboratório de Microscopia do Departamento de Patologia e Clínicas do Hospital de Medicina Veterinária da UFBA. O

material foi submetido aos processos de desidratação, diafanização, inclusão em parafina e secções de 5µm em micrótomo (American Optical 820) que foram fixados nas lâminas histológicas e corados em hematoxilina e eosina (H. E) e tricrômio de Masson (EasyPath) do distribuidor Erviegas Instrumental Cirúrgico Ltda. Após a montagem, as lâminas foram lidas e fotomicrografadas, com auxílio de microscópio de luz e de fotomicroscópio estes da marca Olympus BX 41®, em ambos foram usados aumentos (4x, 10x, 20x e 40x). Os termos adotados foram baseados no INTERNATIONAL COMMITTEE ON VETERINARY HISTOLOGICAL NOMENCLATURE e no HANDBOOK OF AVIAN ANATOMY: NOMINA ANATOMICA AVIUM.

3.3 Resultados

3.3.1. Macroscópico

Os ovários direito e esquerdo e o oviduto esquerdo de arara-canindé (*Ara ararauna*) localizam–se na parede dorsal do celoma. Os ovários se encontram no plano mediano caudal aos pulmões e cranial aos rins direito e esquerdo. O oviduto esquerdo localiza-se na superfície ventral do rim esquerdo. O ovário e o oviduto esquerdos apresentam-se desenvolvidos, enquanto o ovário direito é rudimentar (Figs. 1, 2, 3, 4, 5, 6).

O ovário esquerdo caracteriza-se por apresentar forma alongada em seis e triangular em três das araras estudadas. A superfície ventral contém protuberâncias arredondadas que correspondem aos folículos de diferentes tamanhos (Figs. 1, 2), e em um exemplar, a superfície apresenta-se lisa com protuberâncias arredondadas em algumas áreas (Fig. 4). A coloração dos ovários é variada, com tonalidade amarelo-claro e escurecida de preto ou preferencialmente escurecido de preto, ambas pigmentadas de preto (Figs. 1, 2, 3, 4, 5, 6). Em sete exemplares, o ovário esquerdo apresenta-se ligado à veia cava caudal e à veia ilíaca comum esquerda; em um exemplar, aderido à superfície ventral da veia cava caudal e em um outro exemplar, fixado à veia cava caudal, veia ilíaca comum esquerda e aorta descendente (Figs. 2, 3, 4, 5, 6).

O ovário direito rudimentar apresenta a forma alongada e superfície ventral lisa. Em um exemplar, identificou-se um ovário de forma oval com uma protuberância de coloração amarelo-claro em sua superfície. A maioria dos ovários observados apresenta tonalidade escurecida de preto e alguns com áreas que se alternam entre claras e escuras, com presença ou não de pigmento preto. Essa gônada encontra-se ligada à veia cava caudal, e em um exemplar, está em sintopia com as veias cava caudal e ilíaca comum direita no pólo cranial do rim direito. (Figs. 1, 2, 3, 4, 5, 6).

O oviduto esquerdo localiza-se na superfície ventral do respectivo rim e liga o ovário à cloaca. Seis araras apresentam o oviduto com forma tubular e alongada, e em outras três, observa-se o oviduto desenvolvido, com a presença de saculações correspondentes ao magno e útero. Na mucosa ao longo do oviduto são observadas pregas longitudinais (Figs. 2, 3, 4, 5, 6, 7, 8).

A porção cranial do infundíbulo encontra-se aderida à superfície ovariana, destacando-se por apresentar aspecto laminar em duas araras (Figs. 2, 5). O oviduto liga-se à parede dorsal do celoma por meio do ligamento dorsal do oviduto e ventralmente segue livremente sob a superfície ventral do rim esquerdo, desembocando no urodeu, lateralmente à abertura do ureter. No orifício da desembocadura do oviduto observa-se, em alguns animais, a presença de papilas que variam em número (Figs. 8, 9, 10).

O ovário é o referencial anatômico que permite a localização da porção inicial do oviduto, o infundíbulo. Em seqüência, são encontrados os demais segmentos: magno, útero e vagina. Não é possível identificar o istmo nos ovidutos estudados. Nas aves que apresentam o oviduto desenvolvido, as regiões identificadas também equivalem ao infundíbulo, magno, útero e vagina e as saculações caracterizam as regiões do magno e do útero. A vagina apresenta-se como uma estrutura tubular e rígida.

Vestígios do oviduto direito não foram encontrados nas araras estudadas, porém, algumas aves apresentam um orifício localizado lateralmente à desembocadura do ureter, com presença de papilas, semelhantes às encontradas no oviduto esquerdo de algumas araras.

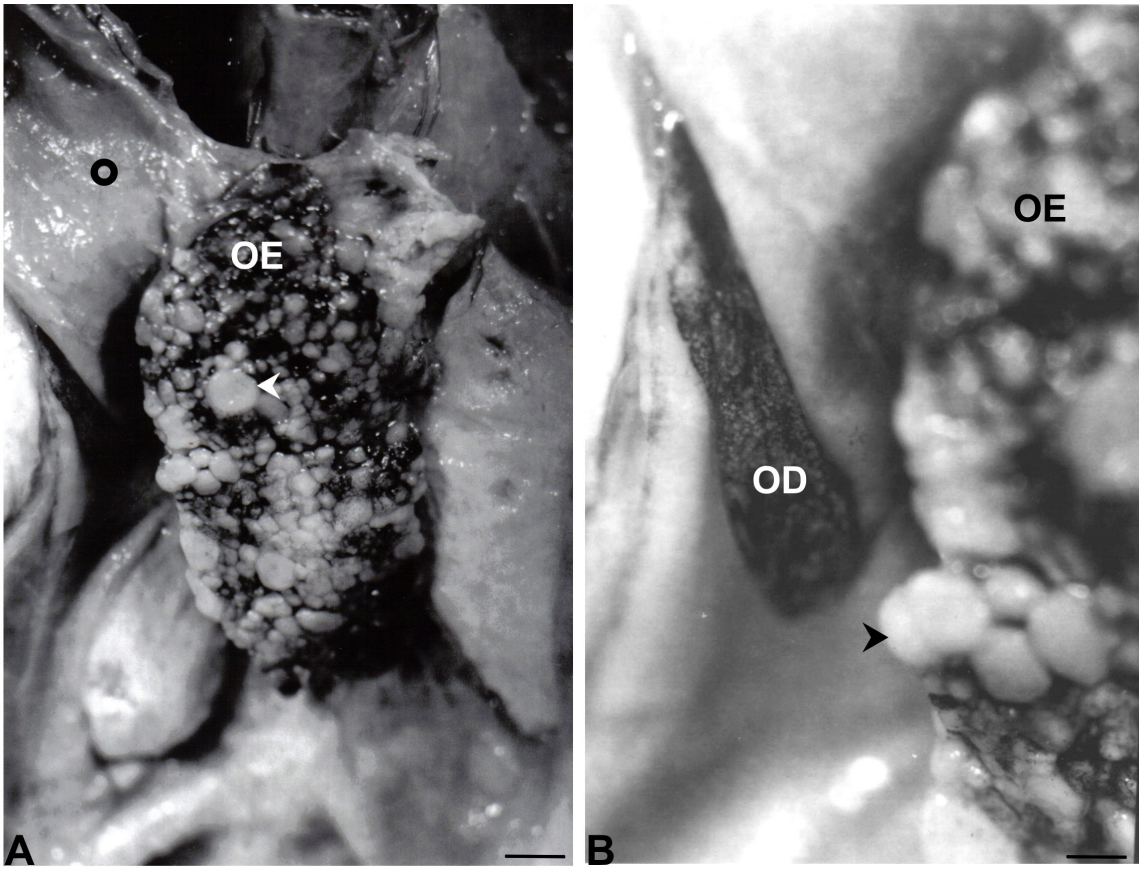

Figura 1 – Vista ventral de ovários esquerdo e direito de arara-canindé (*Ara ararauna*) *in situ.* **A** – Ovário esquerdo (OE); folículo ovariano (cabeça de seta); veia cava caudal (**O**). Barra = 0,2 cm. **B** – Ovário esquerdo (OE); ovário direito (OD); folículo ovariano (➤). Barra = 0,1 cm.

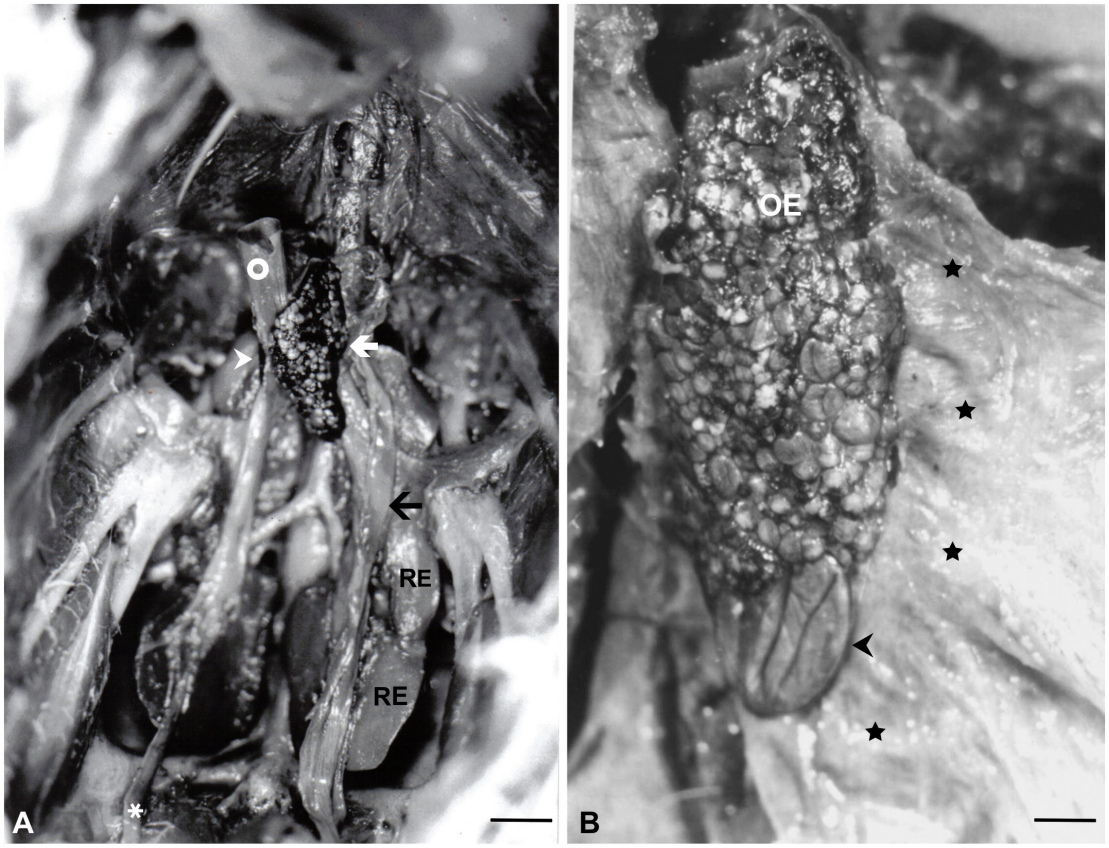

Figura 2 – Vista ventral de oviduto esquerdo e ovários de arara-canindé (*Ara ararauna*) *in situ*. **A** – Ovário esquerdo (seta branca); ovário direito (cabeça de seta); veia cava caudal (círculo); rim (RE); oviduto esquerdo (seta); ureter (asterisco). Barra = 0,6 cm. **B** – Infundíbulo do oviduto esquerdo (★); ovário esquerdo (OE); folículo ovariano (➢). Barra = 0,2 cm.

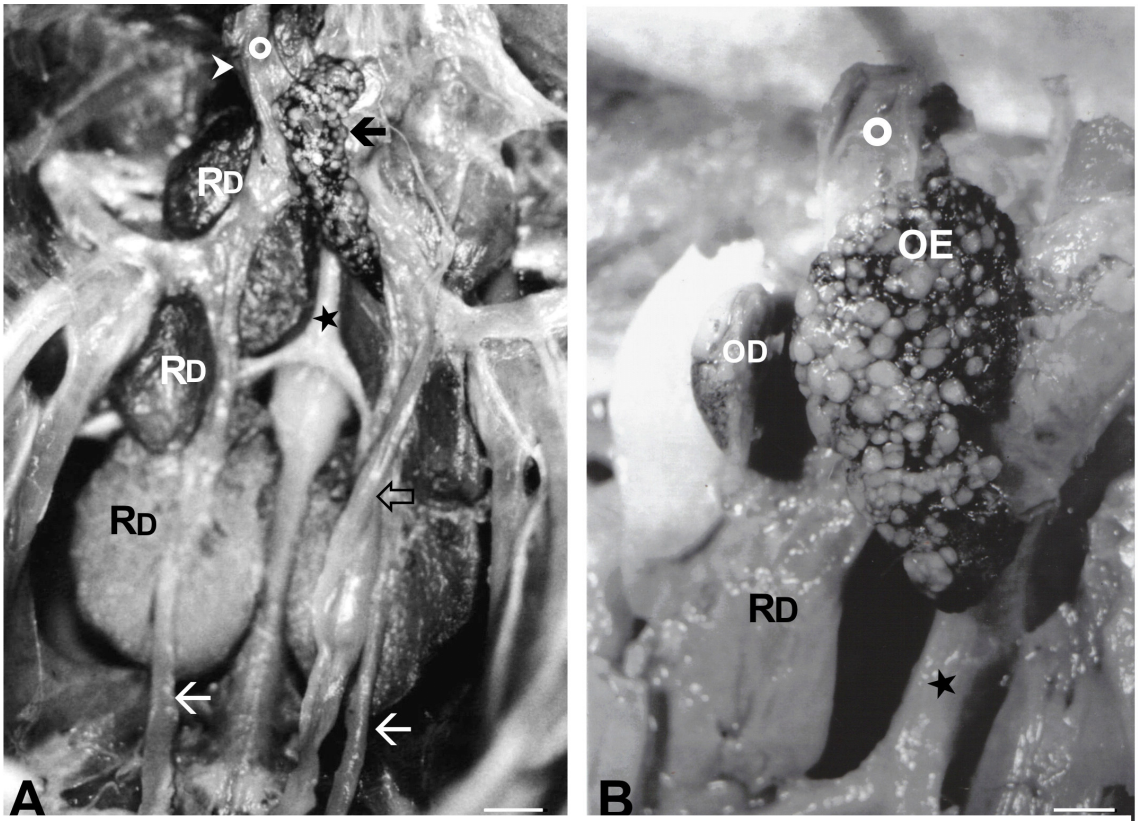

Figura 3 – Vista ventral de oviduto esquerdo e ovários de arara-canindé (*Ara ararauna*) *in situ*. **A** – Ovário esquerdo (➔); veia cava caudal (círculo); aorta descendente (★); rim direito (RD); ovário direito (cabeça de seta); oviduto esquerdo (⇨); ureter (seta branca). Barra = 0,2 cm. **B** – Ovário esquerdo (OE); ovário direito (OD); veia cava caudal (círculo); aorta descendente (★); rim direito (RD). Barra = 0,2 cm.

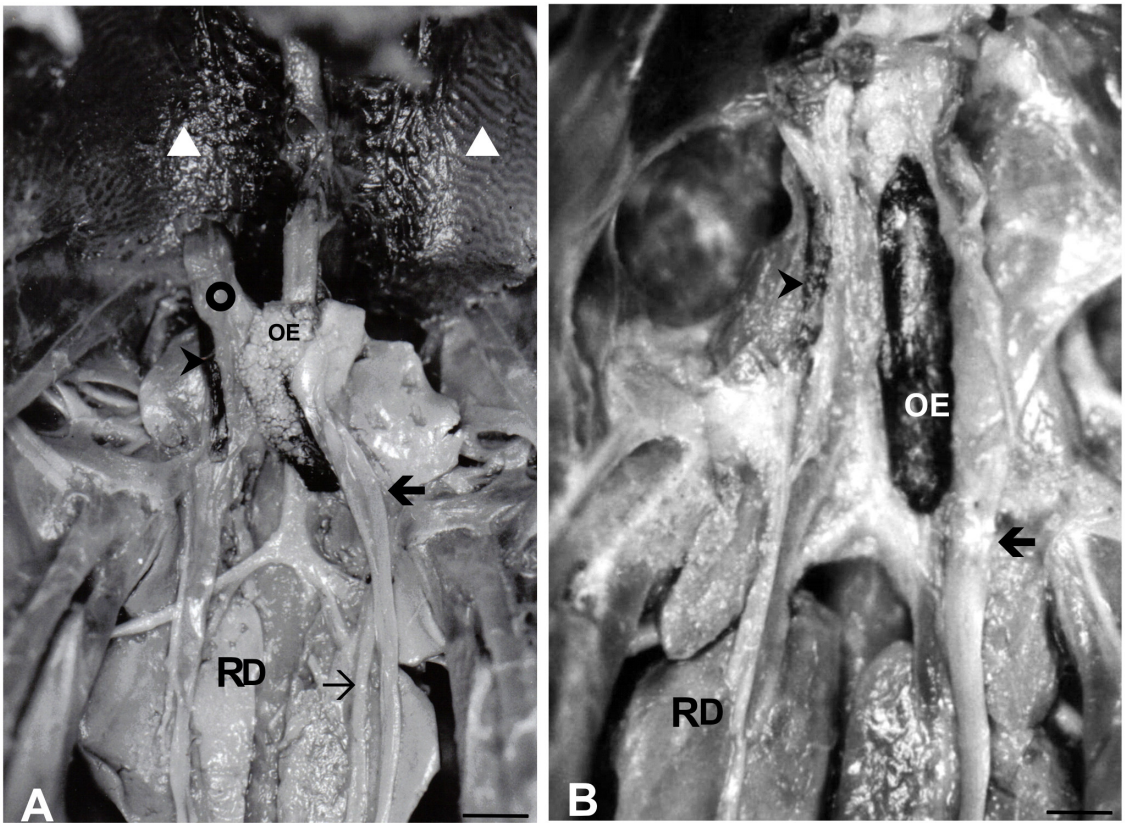

Figura 4 – Vista ventral de oviduto esquerdo e ovários de arara-canindé (*Ara ararauna*) *in situ*. **A** – Ovário esquerdo (OE); ovário direito (➤); veia cava caudal (**O**); rim direito(RD); oviduto esquerdo (➔); ureter (➔); pulmão (triângulo). Barra = 0,6 cm. **B** – Ovário esquerdo (OE); ovário direito (➤); rim direito (RD); oviduto esquerdo (➔). Barra = 0,4 cm.

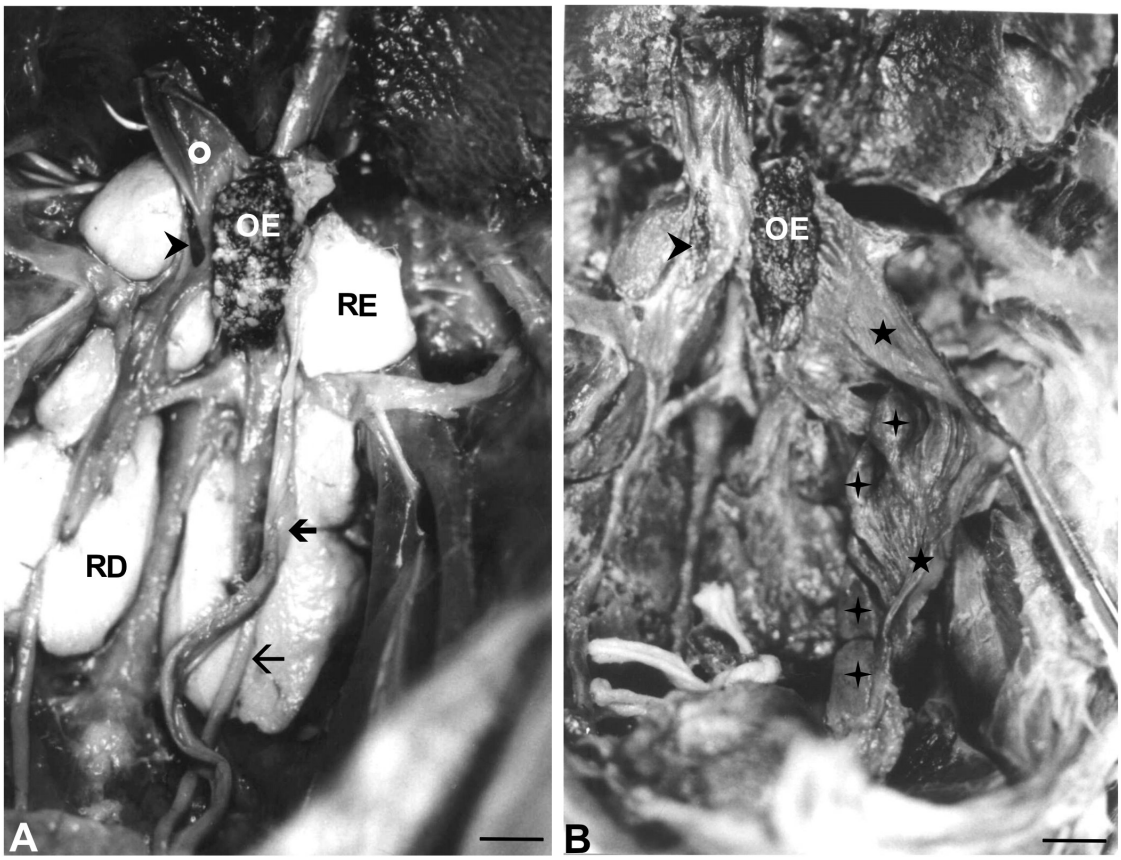

Figura 5 – Vista ventral de oviduto esquerdo e ovários de arara-canindé (*Ara ararauna*) *in situ*. **A** – Ovário esquerdo (OE); ovário direito (➢); veia cava caudal (círculo); rim direito (RD); oviduto esquerdo (➔); ureter (→). Barra = 0,5 cm. **B** – Oviduto esquerdo (★); ovário esquerdo (OE); ovário direito (➢); saculação de oviduto esquerdo (✦). Barra = 0,6 cm.

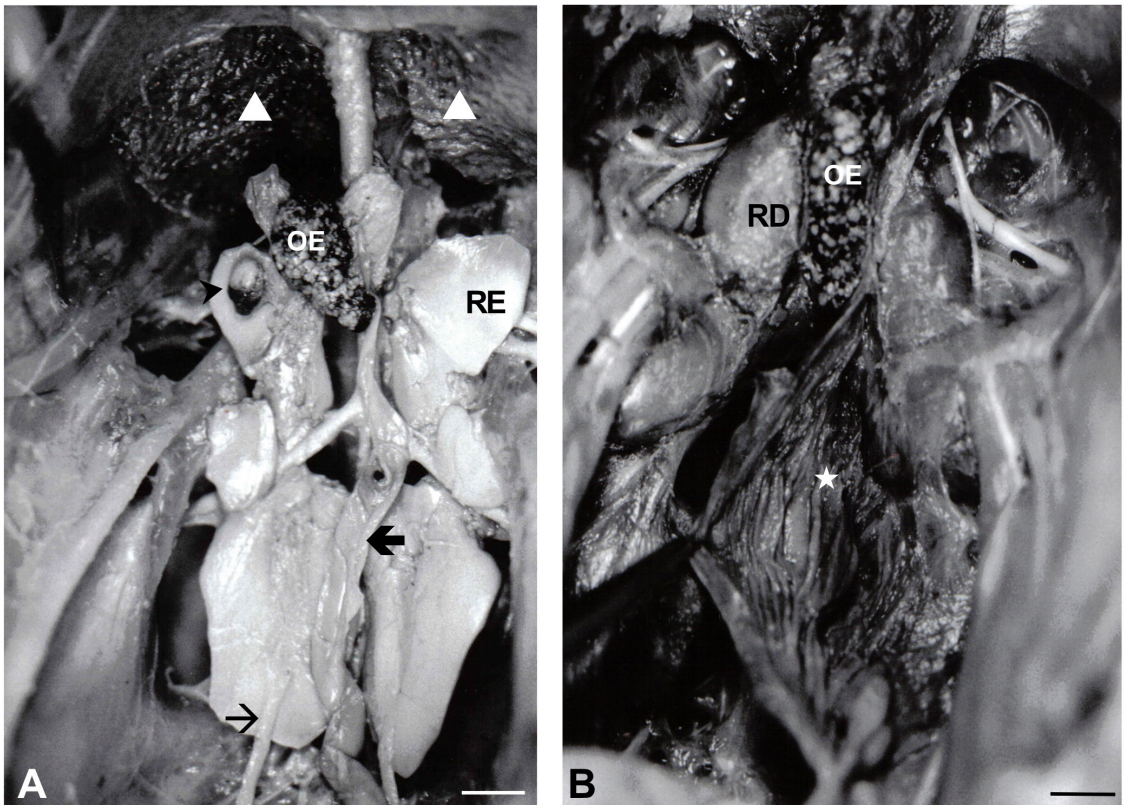

Figura 6 – Vista ventral de oviduto esquerdo e ovários de arara-canindé (*Ara ararauna*) *in situ*. **A** - Ovário esquerdo (OE); ovário direito (➤); rim esquerdo (RE); oviduto esquerdo (➔); ureter (→); pulmão (triângulo). Barra = 0,6 cm. **B** – Ovário esquerdo (OE); oviduto esquerdo (★); rim direito (RD). Barra = 0,5 cm.

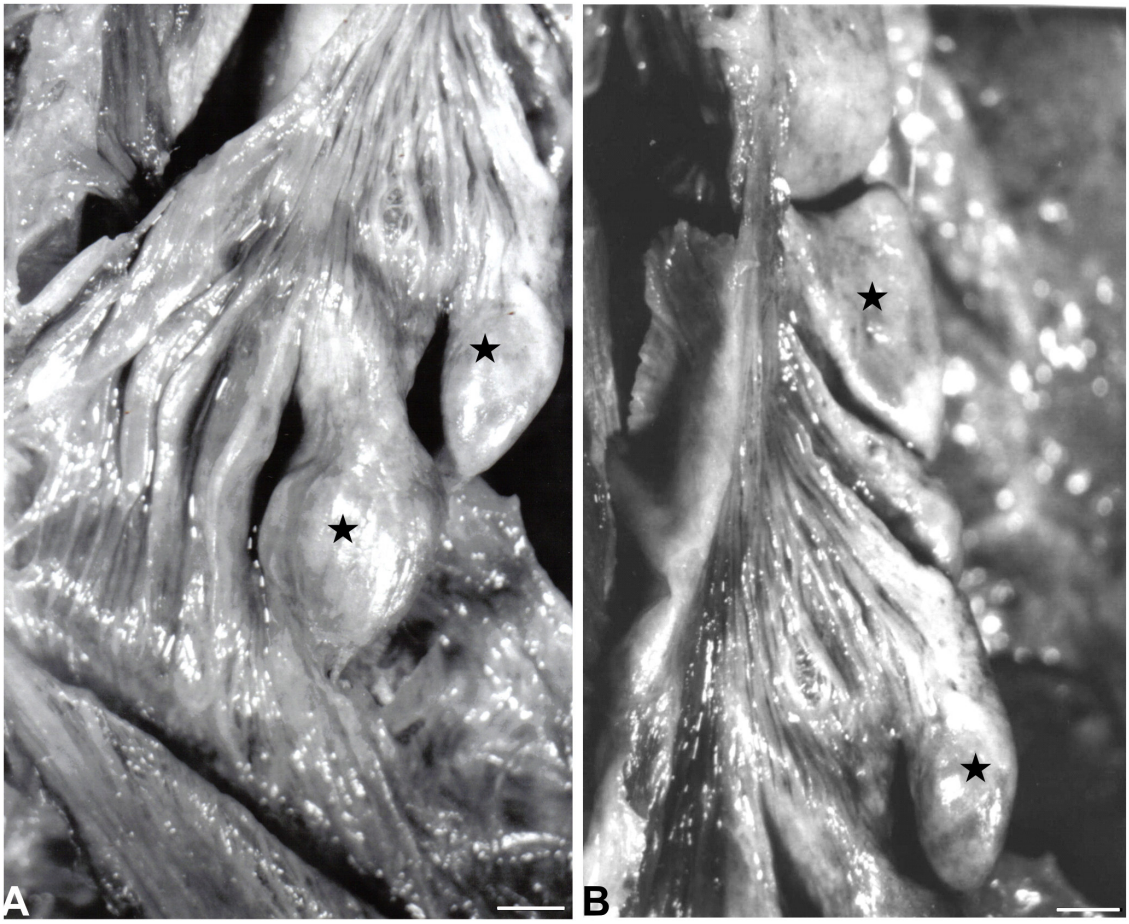

Figuras 7 – Vista ventral de oviduto esquerdo de arara-canindé (*Ara ararauna*) *in situ*. **A** e **B** - saculações de oviduto esquerdo (★). Barra = 0,1 cm.

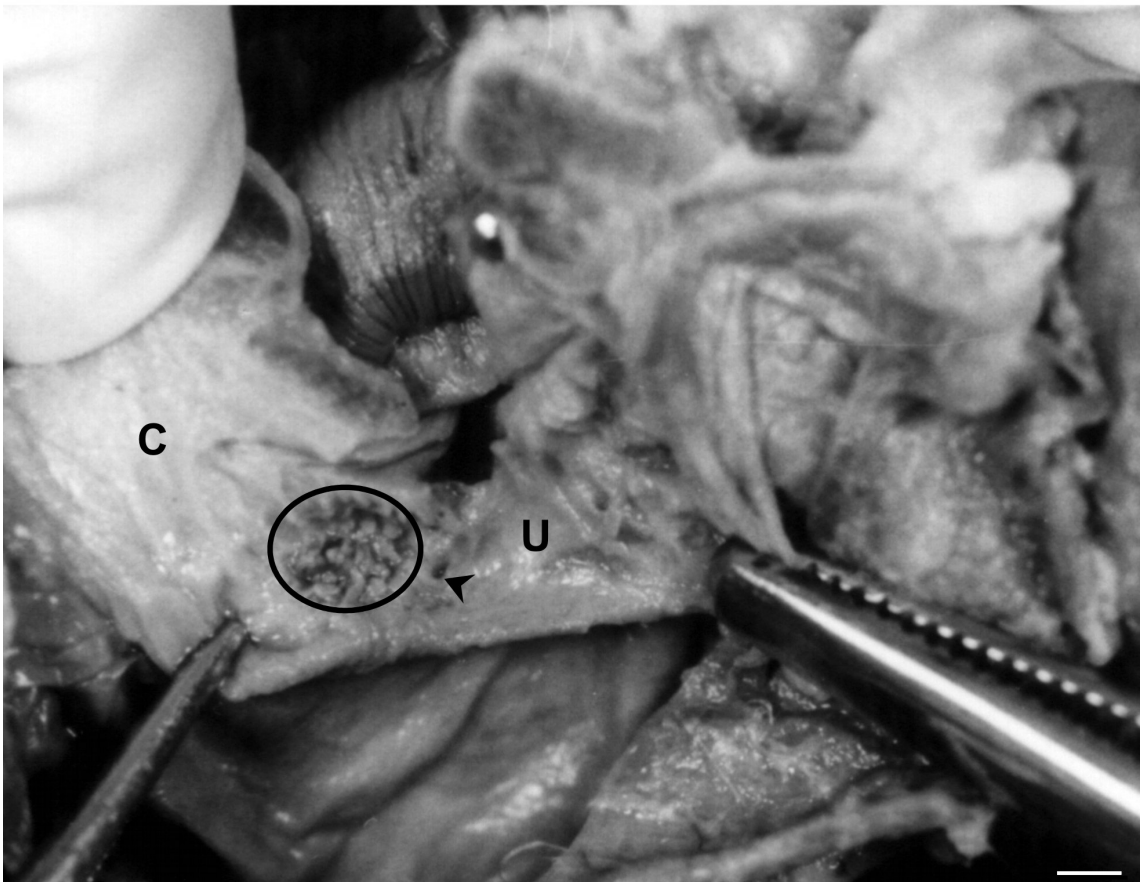

Figura 8 – Vista ventral da cloaca de arara-canindé (Ara ararauna) *in situ*. Cloaca (**C**); urodeu (**U**); Óstio do oviduto esquerdo, circundado pelas papilas (círculo); óstio do ureter (➤). Barra = 0,2 cm.

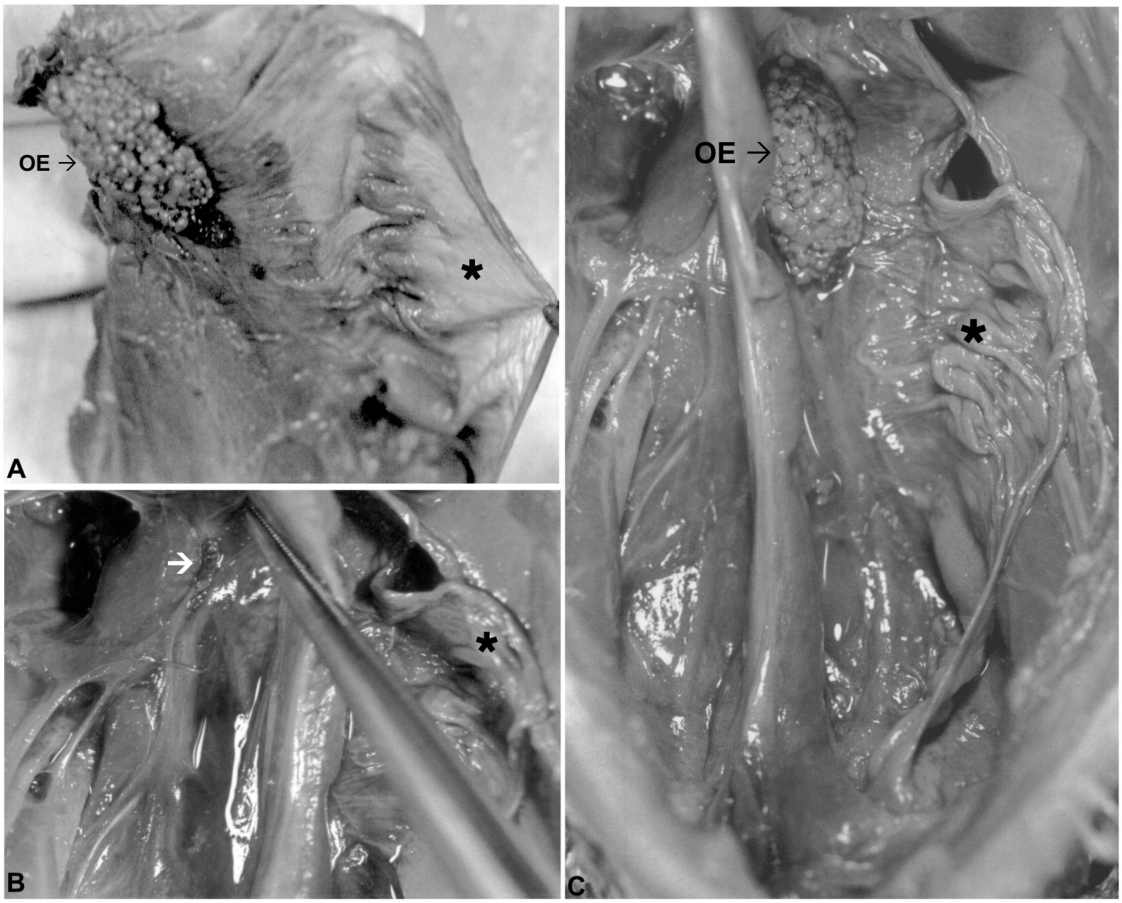

Figura 9 – Vista ventral de oviduto esquerdo e ovários de arara-canindé (*Ara ararauna*) *in situ*. **A** – Ovário esquerdo (OE); oviduto esquerdo (✶). Barra = 0,5 cm. **B** – Ovário direito (seta); oviduto esquerdo (✶). Barra = 0,8 cm. **C** – ovário esquerdo (OE); oviduto esquerdo (✶). Barra = 0,4 cm.

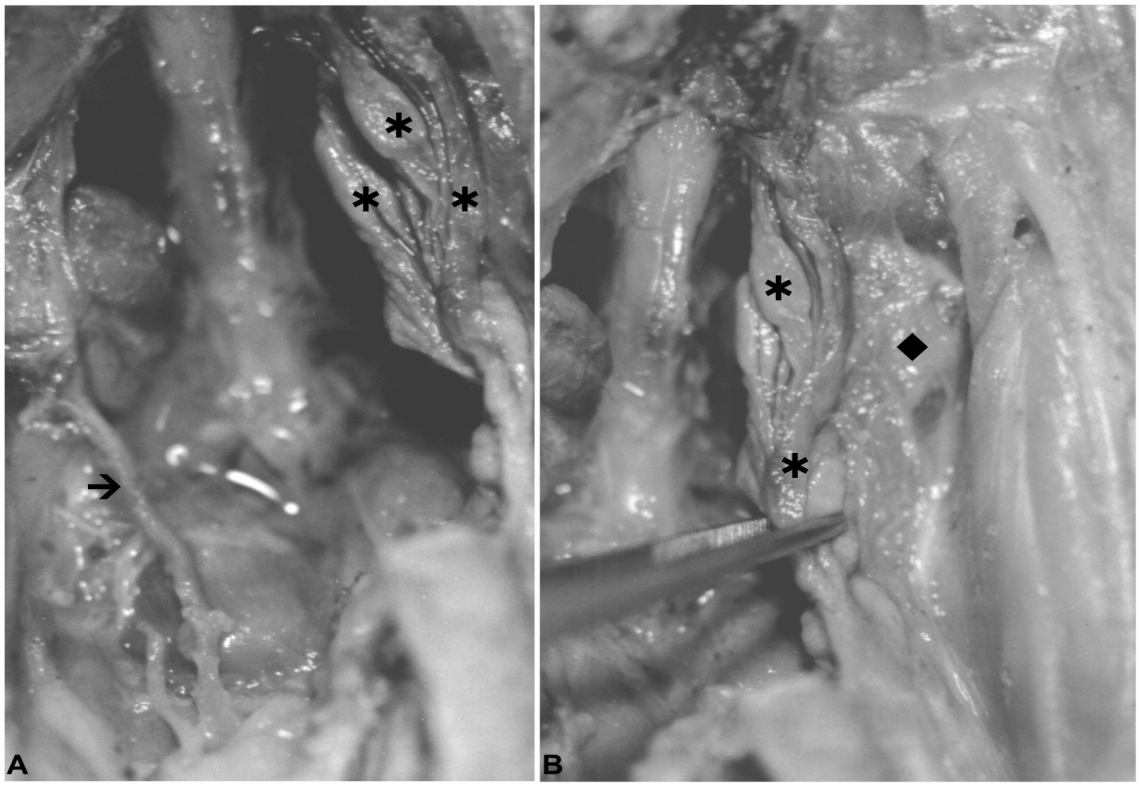

Figura 10 – Vista ventral de oviduto esquerdo de arara-canindé (*Ara ararauna*) *in situ*. **A** – Oviduto esquerdo (✱); ureter direito (➔). Barra = 0,4 cm. **B** – Oviduto esquerdo (✱); ligamento dorsal do oviduto esquerdo (◆). Barra = 0,5 cm.

3.3.2. Morfométrico

A mensuração das gônadas esquerdas de araras–canindés, varia entre 1,5 a 2,1 cm de comprimento e 0,3 a 0,8 cm de largura, observando-se médias de 1,6 cm de comprimento e 0,5 cm de largura . A maior estrutura apresenta 2,1 cm de comprimento e 0,4 cm largura, e a menor 1,2 cm e 0,6 cm respectivamente. Não é observada nenhuma diferença significativa em relação ao comprimento e a largura quando comparado os ovários esquerdos, mesmo quando diferem no forma, alongado e triangular (Tab. 1).

A gônada direita rudimentar apresenta o formato alongado, tamanhos variados entre 0,6 a 1,2 cm de comprimento e 0,1 a 0,3 cm de largura, e médias de 0,8 cm de comprimento e 0,1 cm de largura (Tab. 1).

Tabela 1. Medidas de comprimento (C) e largura (L) em centímetros dos ovários de arara-canindé (*Ara ararauna*).

Arara	Ovário esquerdo		Ovário direito	
	C	L	C	L
1•	1,5	0,7	0,6	0,1
2••	1,5	0,8	0,9	0,1
3•	1,7	0,6	0,8	0,2
4••	1,7	0,5	-	-
5•	1,2	0,6	0,5	0,3
6••	1,6	0,3	1,2	0,1
7•	2,1	0,4	0,9	0,1
8•	1,8	0,4	0,9	0,1
9•	1,5	0,7	0,5	0,1
Maximo	2,1	0,8	1,2	0,3
Mínimo	1,2	0,3	0,5	0,1
Média	1,6222	0,5556	0,7875	0,1375
D.P.	0,24889	0,16667	0,24165	0,07440

•Ovário esquerdo com a forma alongado ••Ovário esquerdo com a forma triangular

D.P = Desvio padrão

O tamanho do oviduto esquerdo de arara-canindé varia entre 5,3 e 7,8 cm de comprimento e 0,1 e 0,8 cm de largura, verificando-se médias de 6,9 cm de comprimento e 0,4 cm de largura. O maior oviduto esquerdo apresenta 7,8 cm e 0,3 cm de largura, e o menor 5,3 cm e 0,3 respectivamente. Não é observada nenhuma diferença significativa em relação ao

comprimento e a largura, quando comparados os ovidutos esquerdos, mesmo quando diferem na forma, alongado ou sacular (Tab. 2).

Tabela 2. Medidas de comprimento (C) e largura (L) em centímetros dos ovidutos esquerdos de arara-canindé (*Ara ararauna*).

Arara	Oviduto esquerdo	
	C	L
1*	7,8	0,3
2*	7,5	0,3
3**	6,4	0,8
4*	6,8	0,3
5*	-	-
6*	8,2	0,1
7*	7,7	0,2
8**	5,3	0,5
9**	5,2	0,4
Maximo	8,2	0,8
Mínimo	5,2	0,1
Média	6,8625	0,3625
D.P.	1,14635	0,21339

* Oviduto esquerdo com a forma alongada ** Oviduto esquerdo com a forma saculada

D.P = Desvio padrão

3.3.3. Microscópico

No ovário esquerdo observam-se folículos de diferentes dimensões e estágios de desenvolvimento que caracterizam o córtex e ocupam a maior porção do ovário. A medula pode ser identificada pela presença de vasos sanguíneos, disseminados em pequenas regiões do ovário. Em oito exemplares, são visualizados pigmentos pretos distribuídos em áreas com presença de folículos ou não (Fig. 11).

O ovário direito rudimentar apresenta áreas lisas ou com folículos em estágios iniciais de desenvolvimento. Em alguns exemplares, pigmentos pretos estão também distribuídos em sua superfície, com presença de folículos ou não. Um único folículo de maior dimensão é observado e não apresenta pigmento preto na superfície ovariana. (Fig. 12).

Quatro regiões foram identificadas no oviduto esquerdo: infundíbulo, magno, útero e vagina. A mucosa desses segmentos caracteriza-se por apresentar pregas longitudinais que se diferenciam por meio do tamanho e da forma de acordo com a região analisada. O epitélio de revestimento da mucosa apresenta células cilíndricas simples alternadas com áreas de células cilíndricas pseudo-estratificadas, ambas ciliadas e não ciliadas (Figs. 13, 14, 15, 16).

A mucosa do infundíbulo apresenta pregas longitudinais baixas, constituídas de fibras colágenas dispostas frouxamente com glândulas tubulares e vasos sanguíneos, revestidas por um epitélio com células cilíndricas simples alternadas com áreas de células cilíndricas pseudo-estratificadas, ambas ciliadas e não ciliadas (Fig. 13).

O magno apresenta pregas longitudinais de forma arredondada, de aspecto uniforme em relação à altura e à largura. Na maioria das aves estudadas, nos ovidutos que não apresentam as saculações, a mucosa pregueada apresenta invaginações profundas semelhantes à letra Y, mas nos que se apresentam saculados, esses sulcos são menos pronunciados e menos uniformes. A mucosa apresenta tecido conjuntivo e epitélio com células do tipo cilíndricas simples alternadas com células cilíndricas pseudo-estratificadas, ambas ciliadas e não ciliadas. (Fig. 14).

O útero, região que antecede a vagina, dispõe de pregas longitudinais de forma irregular. Em aves que não têm o oviduto saculado, as pregas apresentam tamanho reduzido semelhantes às observadas no magno, mas não uniformes. Nos ovidutos saculados observam-se pregas altas, delgadas, com ápices pontiagudos, revestidas com células cilíndricas simples alternadas com células cilíndricas pseudo-estratificadas, ambas ciliadas e não ciliadas. A camada muscular apresenta espessura desenvolvida com fibras circulares e longitudinais e são encontrados nódulos linfáticos (Fig. 15).

As pregas longitudinais da túnica mucosa da vagina caracterizam-se por serem delgadas e mais longas em relação às demais regiões do oviduto, quando saculado, e com acentuada quantidade de glândulas tubulares. As pregas são revestidas com células cilíndricas simples alternadas com células cilíndricas pseudo-estratificadas, ambas ciliadas e não ciliadas. A túnica muscular é mais desenvolvida em relação aos demais segmentos do oviduto, principalmente em oviduto saculado, e observam-se nódulos linfáticos (Fig. 16).

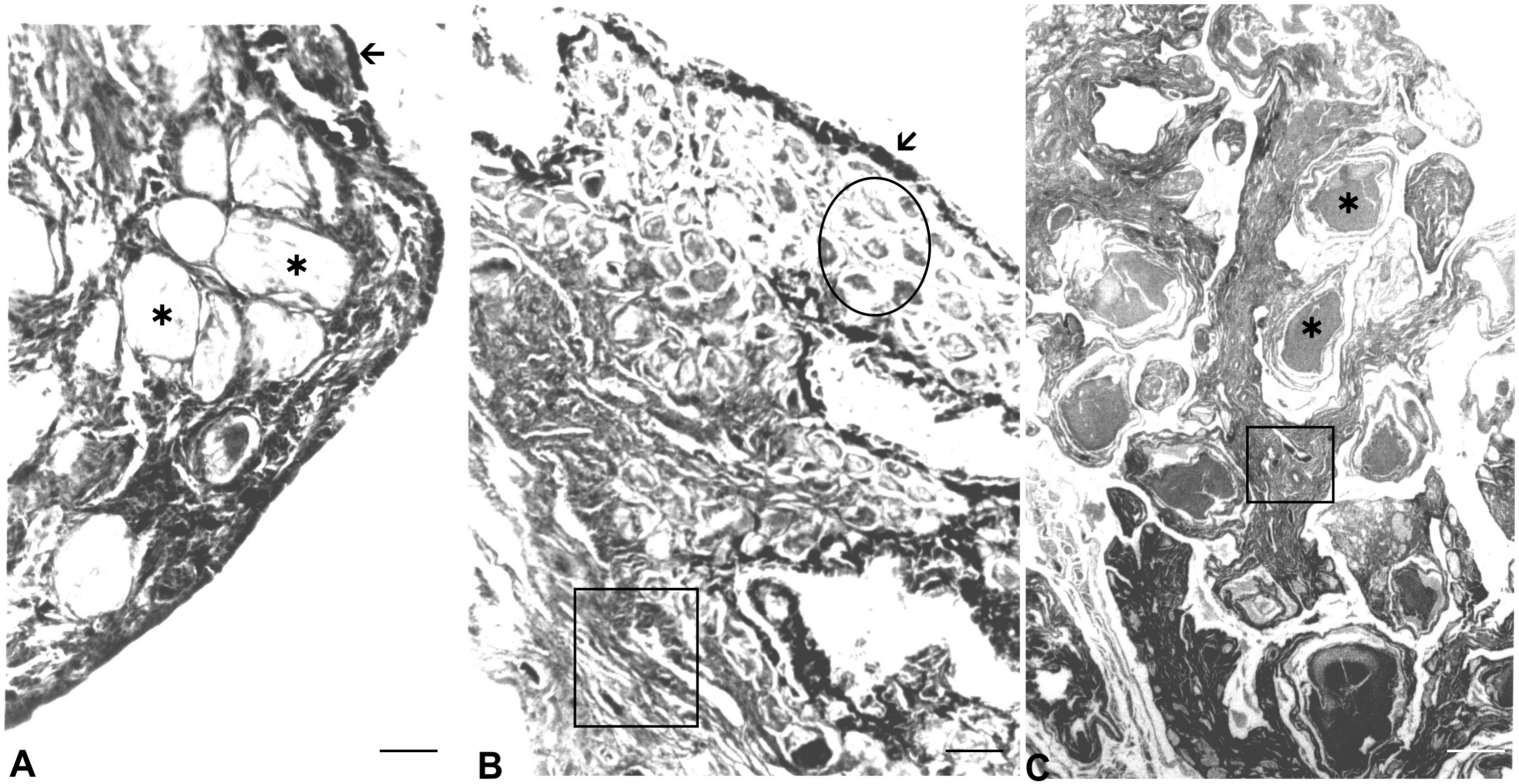

Figura 11 A – C– Fotomicrografia de secção longitudinal do ovário esquerdo de arara-canindé (*Ara ararauna*). **A** – Folículos ovarianos (✱); epitélio ovariano (↗). H.E.Barra = 7,7 µm. **B** – Pigmentos pretos (↗); medula ovariana (▯); córtex ovariano (○). H.E. Barra = 38 µm. **C** – Folículos ovarianos (✱); medula ovariana (▯). H.E. Barra = 15,6 µm.

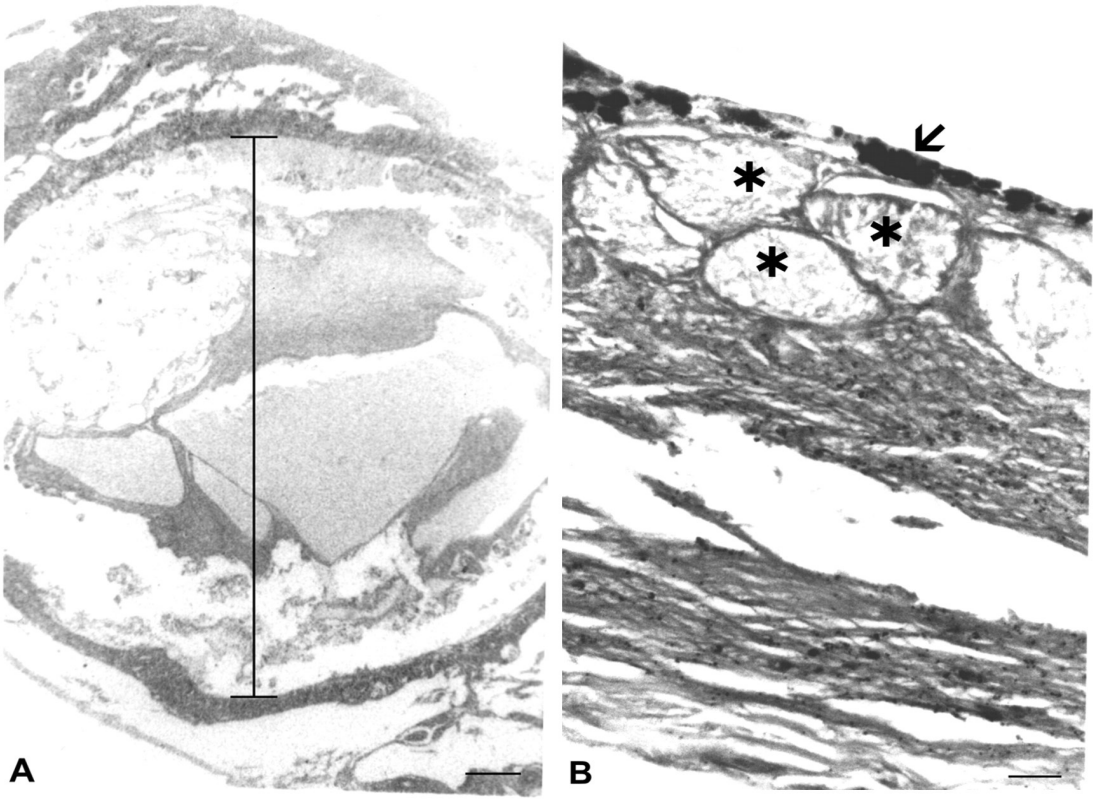

Figura 12 A – B– Fotomicrografia de secção longitudinal do ovário direito de arara-canindé (*Ara ararauna*). **A** – Folículo ovariano (1). H.E. Barra = 38 µm. **B** – Folículo ovariano (✱); pigmentos pretos (↗). H.E. Barra = 3,8 µm.

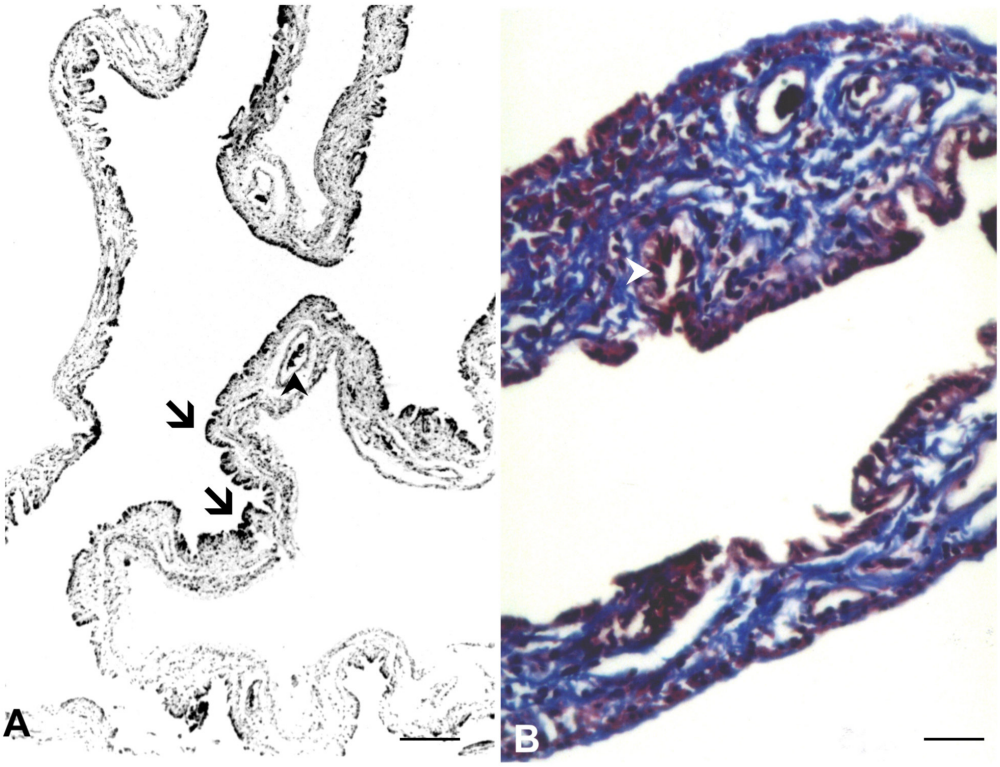

Figura 13 A – B – Fotomicrografia de secção longitudinal de infundíbulo de oviduto esquerdo. **A** – Pregas (➚); vasos sanguíneos (➢). H.E. Barra = 15, 6 µm**. B** – Fibras colágenas (azul); glândula tubular (➢). Tricrômio de Masson. Barra = 3, 8 µm.

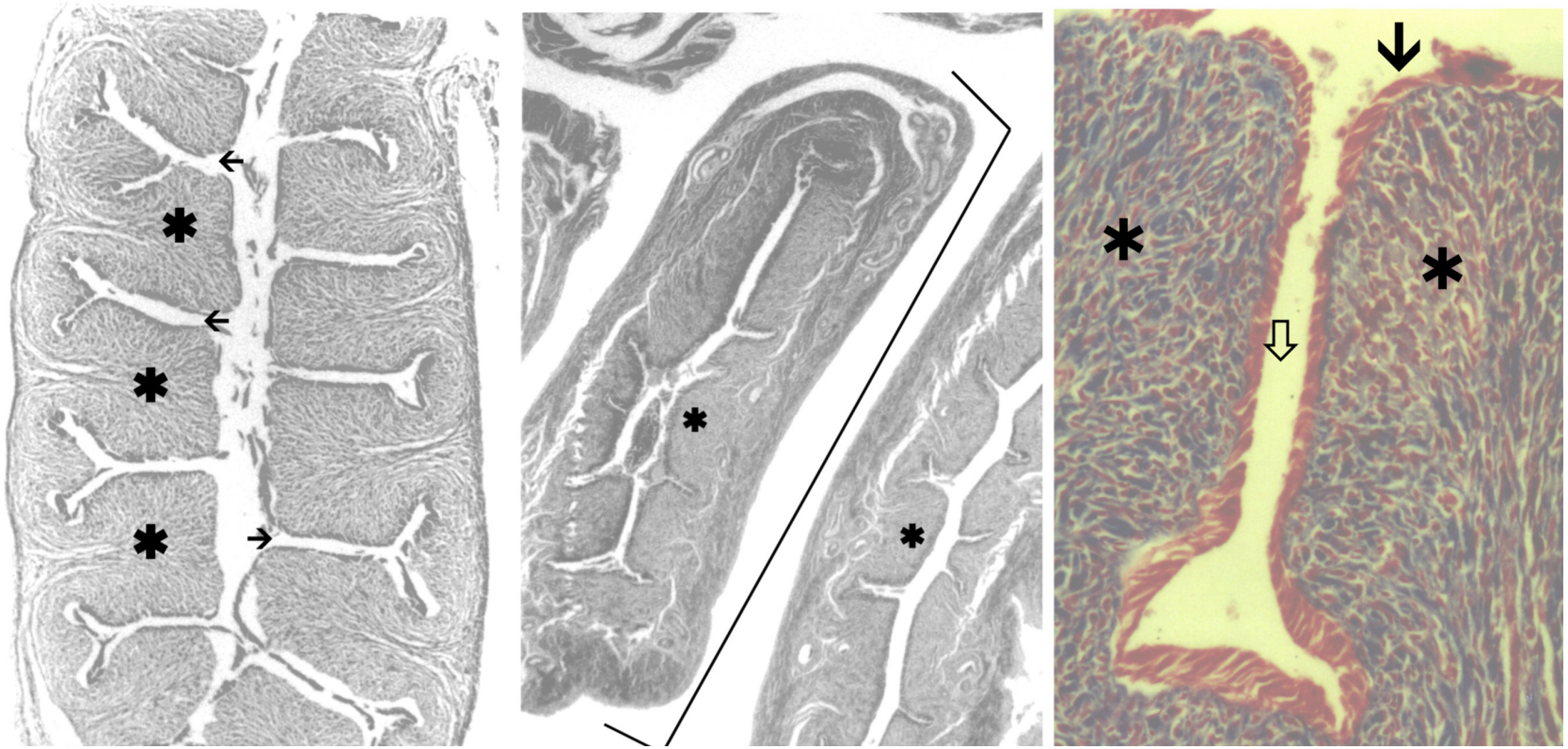

Figura 14 A – C – Fotomicrografia de secção de magno do oviduto esquerdo de arara-canindé (*Ara ararauna*). **A** – Secção transversal de magno de oviduto sem saculações: pregas (✱); invaginações da mucosa (➔). H.E. Barra = 15,6 µm. **B** – Secção longitudinal de magno de oviduto com saculações: pregas (✱); saculação (]). H.E. Barra = 38 µm. **C** – Secção transversal de magno de oviduto sem saculações: pregas (✱), com fibras colágenas (azul) na túnica mucosa; epitélio da túnica mucosa (➔); invaginações entre as pregas em forma de y (⇨). Tricrômio de Masson. Barra = 3,8 µm.

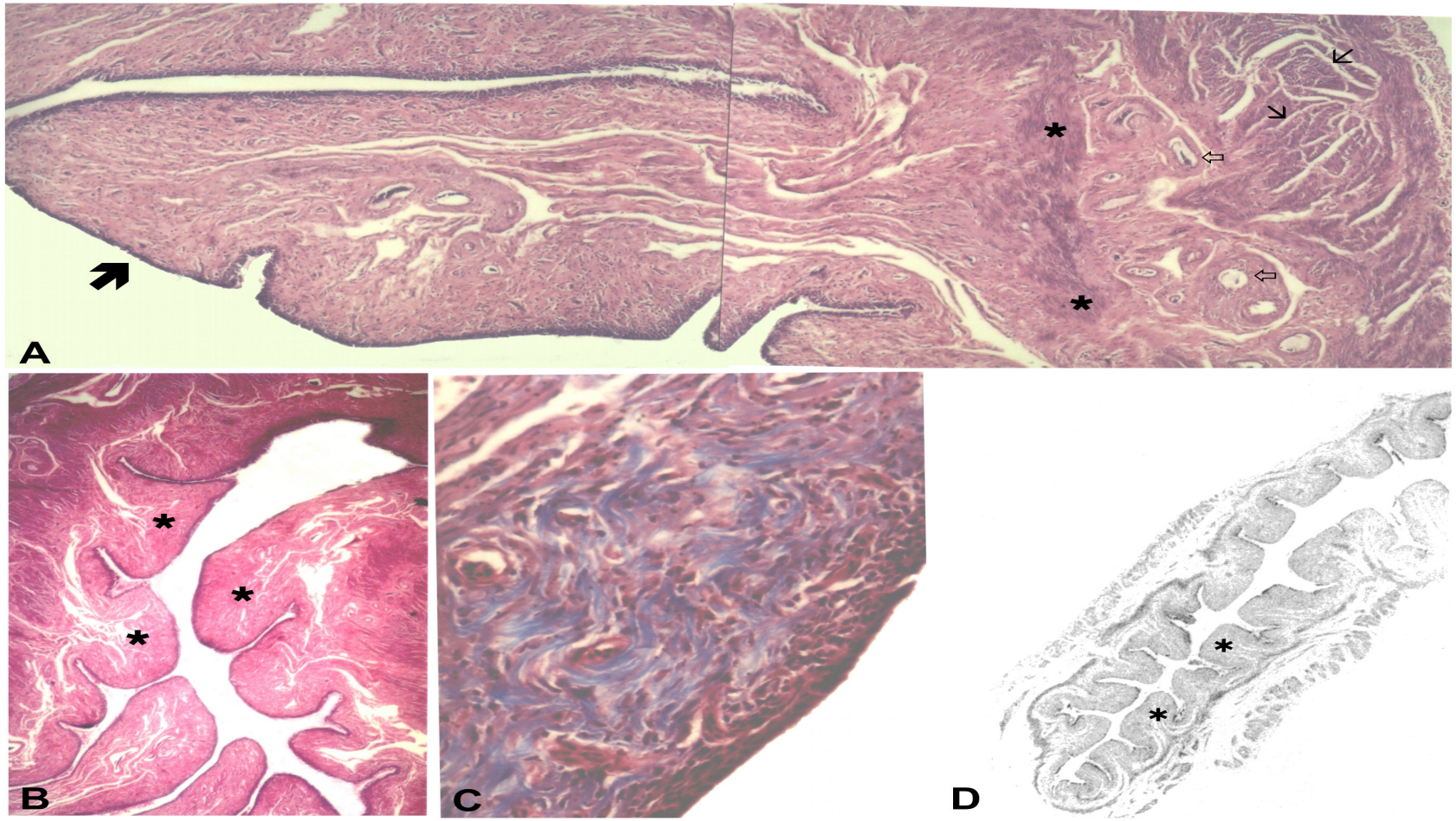

'igura 15 A – D – Fotomicrografia de secção transversal de útero do oviduto esquerdo de arara-canindé (*Ara ararauna*). **A** – Prega (➔ e oviduto saculado; nódulos linfáticos (→); túnica muscular (✱); vasos sanguíneos (⇨). H.E. Barra = 15,6 µm. **B** – Pregas (✱) en viduto saculado. H.E. Barra = 38 µm. **C** – Detalhe de prega de oviduto saculado, com fibras musculares (vermelho) e fibras colágena: azul) entremeadas. Tricrômio de Masson. Barra = 3,8 µm. **D** – Pregas (✱) de oviduto sem saculação. H.E. Barra = 38 µm.

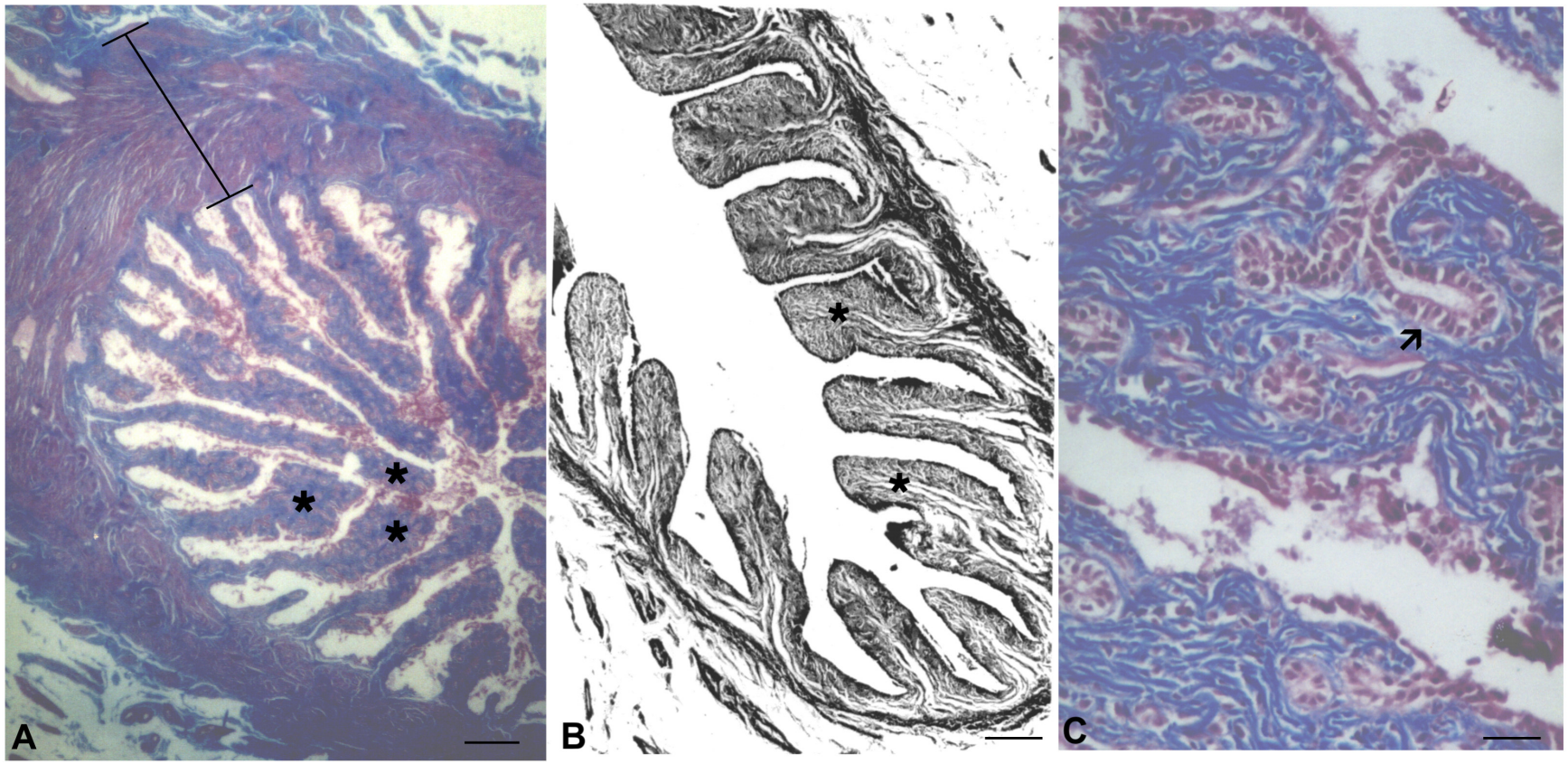

Figura 16 A – C– Fotomicrografia de secção transversal de vagina do oviduto esquerdo de arara-canindé (*Ara ararauna*). **A** – Pregas (✱) de oviduto saculado; camada muscular (1) Tricrômio de Masson. Barra = 38 µm. **B** – Pregas (✱) de oviduto sem saculação. H.E. Barra = 15,6 µm. **C** – Prega de oviduto saculado com glândulas tubulares (➔) e fibras colágenas (azul) na mucosa. Tricrômio de Masson. Barra = 3,8 .

3.3.3 Discussão

As estruturas componentes do sistema reprodutor feminino de arara-canindé, localizadas à esquerda, apresentam-se desenvolvidas, o que não ocorre com as do antímero oposto, como observado em araras (TAYLOR, 1989), aves domésticas (McLEOD et al., 1964; BENEZ, 1998), galinhas (BACHA , BACHA, 2003), rolinha (RIBEIRO et al., 1991), pombas (PROCTOR , LYNCH, 1993), codornas da espécie *Coturnix coturnix* variedade *japonica* (MADRID , FIGUEROA, 2002) e da espécie *Nothura maculosa* (MORAES et al., 2007), pata silvestre (EVÊNCIO NETO et al., 1997) e a perua (RIBEIRO et al., 2003 a).

Por falta de informações sobre a idade dos animais estudados, não é possível correlacionar idade, forma ovariana e maturidade sexual. Segundo Taylor (1989), a morfologia do ovário das araras pode diferir de acordo com a idade. Nas aves imaturas, o ovário tem forma triangular, achatada e com superfície tenuemente granular, como em algumas cacatuas, araras, ararinhas (RUPLEY, 1999) e galinha doméstica (KING, 1986). Em pássaros jovens, na fase de imaturidade sexual, o ovário é achatado em forma de um "L" invertido (JOYNER, 1994). Durante a atividade sexual, o ovário é de aspecto irregular, semelhante a um cacho de uva, com numerosos folículos arredondados e de tamanhos variados em galinhas domésticas (KING, 1986), cacatuas, araras, ararinhas (RUPLEY, 1999) e em rolinhas (RIBEIRO et al., 1991). Após o término da fase de atividade sexual, o ovário da galinha doméstica retorna ao tamanho reduzido e à forma da fase de repouso, achatada e alongada (KING, 1986).

A gônada esquerda de arara-canindé apresenta-se de forma alongada ou triangular, mas em seis das nove aves estudadas, esta estrutura apresenta-se alongada, de aspecto irregular, achatada e com pequenas protuberâncias arredondadas. Em um desses seis exemplares, áreas lisas alternam-se com projeções arredondadas. Essas observações, contrariam assim, a forma descrita por Taylor (1989) em araras (*A. chloroptera, A. Ararauna, A. macao e A. militaris*) que apresentam os ovários em forma de vírgula e achatados dorsoventralmente.

O ovário esquerdo das araras-canindés encontra-se aderido às veias cava caudal e ilíaca comum esquerda em sete das araras estudadas. Com exceção de dois exemplares, um em que o ovário esquerdo encontra-se ligado à veia cava caudal, veia ilíaca comum esquerda e aorta descendente, e outro que se observa fixado à veia cava caudal. Esse resultado evidencia

possíveis variações topográficas do ovário entre as araras. O ovário esquerdo encontra-se fixado à veia cava caudal em aves domésticas (BURKE, 1984), e na perua está aderido ventralmente à artéria aorta e à veia cava caudal (RIBEIRO et al., 2003 a).

A coloração do ovário esquerdo de arara-canindé varia de amarelo-claro a escurecida de preto à preferencialmente escurecida de preto, com pigmentos pretos distribuídos em áreas com presença de folículos ou não. Esse dado coincide parcialmente com as observações de Taylor (1989), em que o pigmento é observado em mais de 80% das araras-canindé (*Ara ararauna*), caracterizando os ovários como melanísticos, e com as informações de Raso e Werther (2004) e Joyner (1994) , que também identificaram gônadas pigmentadas em fêmeas de arara-canindé (*Ara ararauna*). Entretanto, não é possível afirmar se o pigmento preto encontrado na pesquisa trata-se da melanina descrita por Taylor, não sendo descrito na literatura possível influência deste pigmento ovariano no processo reprodutivo das aves.

Conforme descrito por Rupley (1999), em algumas cacatuas, araras e ararinhas o ovário pode apresentar coloração branca, amarela ou pigmentada de preto. Raso e Werther (2004) também identificaram gônadas pigmentadas em fêmeas de cacatua branca, arara nobre, anacã e príncipe negro, todas da Ordem Psittaciforme.

Quando a coloração do ovário é correlacionada com atividade sexual em outra espécie aviária, é possível observar que antes da maturidade sexual, da metade da incubação até a eclosão, o ovário esquerdo da galinha doméstica tem coloração cor-de-rosa com amarelo-claro (KING, 1986). Segundo Nickel et al. (1977), as aves domésticas apresentam o ovário branco-amarelado pouco antes da saída do ovo.

As medidas das gônadas esquerdas das araras-canindés variam de 1,5 a 2,1 cm de comprimento e de 0,3 a 0,8 cm de largura. Não é observada nenhuma diferença significativa em relação ao comprimento e a largura do ovário esquerdo quando comparadas às formas alongada e triangular. Por ausência de registros à cerca da idade, e consequentemente do período de atividade sexual das araras estudadas, e pela escassez de informações bibliográficas sobre as características do ovário destas aves nas fases do ciclo reprodutivo, correlações entre o tamanho da gônada, a idade e o período de atividade sexual nas espécies estudadas não podem ser realizadas.

De acordo com King (1986) existe uma variação no tamanho do ovário da galinha relacionado com o período de atividade sexual. Essa estrutura varia de 3,5 a 7,0 mm de comprimento e 1,5 mm de largura antes da maturidade sexual**,** e quando inteiramente ativo, durante a atividade sexual, é de forma muito variável, o que dificulta sua mensuração, mas pode se estender 5,0 cm ou mais, tanto craniocaudalmente como transversalmente. Durante a fase de repouso, período de muda, mede aproximadamente 3,0 cm em seu comprimento craniocaudal e 2,0 cm transversalmente. As observações realizadas na galinha sugerem que a alteração de tamanho da gônada ocorra também em araras no período reprodutivo.

O ovário direito rudimentar das araras-canindés apresenta forma alongada, tamanhos variados e superfície ventral lisa macroscopicamente. Segundo Taylor (1989), nas araras (*A. chloroptera, A. Ararauna, A. macao e A. militaris*) os vestígios do tecido ovariano direito raramente foram apreciados em aves com mais de vinte semanas de idade. Por volta de vinte e cinco semanas, o ovário direito tem uma aparência nitidamente granular, com os sulcos quase obliterados pelo desenvolvimento dos ovócitos primários. De acordo com King (1986), nas aves domésticas, a gônada direita persiste na vida adulta como um filamento rudimentar e enrugado.

Em oito das nove araras estudadas, o ovário direito encontra-se ligado à veia cava caudal. Entretanto, não há um referencial que permita confrontar as observações à cerca da fixação dos ovários, pois não foram encontradas na literatura pesquisada informações sobre a fixação dessas estruturas em araras. Observa-se, porém, que existem variações quanto à inserção, pois em um exemplar estudado, este ovário está em sintopia com as veias cava caudal e ilíaca comum direita. Este resultado coincide com as informações de King (1986), onde a gônada direita da galinha doméstica que se encontra aderida à superfície ventral da veia cava caudal. A maioria desses ovários, em araras-canindés, apresenta coloração escurecida e alguns deles apresentam áreas que alternam entre claras e escuras. Em um ovário de forma oval, observa-se uma protuberância de tonalidade amarelada que sugere a presença de um folículo.

O oviduto esquerdo das araras-canindés tem a forma de um tubo, alongado ou sacular, que se localiza na superfície ventral do respectivo rim e liga o ovário à cloaca. Em três exemplares estudados, observa-se o oviduto desenvolvido, com a presença de saculações localizadas nas regiões correspondentes ao magno e ao útero. Embora as referências consultadas não mencionem a existência de saculações em nenhuma das espécies citadas no presente trabalho,

o desenvolvimento do oviduto associado às saculações sugere que as araras estudadas estejam iniciando ou encerrando a atividade sexual, pois o oviduto do restante das araras apresenta-se como um tubo fino e alongado.

Ao comparar a atividade reprodutiva com o aspecto do oviduto, pode-se verificar que na maioria das espécies aviárias, durante a inatividade reprodutiva, o oviduto apresenta-se bastante fino, contudo torna-se alongado, largo e retorcido durante uma postura ativa de ovos (RUPLEY, 1999). Na galinha, é descrito como um tubo tortuoso (McLEOD et al., 1964; SCHWARZE , SCHRODER, 1970) ou como um órgão oco, tubular e muscular (HOFFMANN , VOLKER, 1969). Na perua, o oviduto é um tubo longo e flexuoso, porém, no período de não postura, é frequentemente atrofiado (RIBEIRO et al., 2003 b).

O tamanho do oviduto esquerdo de arara-canindé (*Ara ararauna*) varia de 5,3 a 7,8 cm de comprimento e de 0,1 a 0,8 cm de largura. Não é observada nenhuma diferença significativa em relação ao comprimento e a largura do oviduto esquerdo quando comparadas as formas alongada e sacular. Comparando com os dados mensurados de outras aves, constata-se que houve diferença acentuada nesses comprimentos. O oviduto em galinha doméstica mede aproximadamente 60 cm de comprimento, quando totalmente funcional (KOCH, 1973; DYCE, 1997), e 65 cm (KING , MCLELLAND, 1984), mas pode ser esticado até um comprimento de 60 a 80 cm (DUKES, 1984). Em uma galinha de postura o comprimento do oviduto é de 80 a 85 cm e na perua é de 90 a 95 cm (BAKST, 1998).

Nos exemplares que apresentam o oviduto na forma tubular alongada e sacular, os referenciais anatômicos que permitem a identificação das regiões deste, correspondem à proximidade do ovário com a porção inicial do oviduto, caracterizando o infundíbulo; em seqüência, a presença do magno e o útero, identificado por se localizar anterior à vagina, que corresponde à região final do oviduto, e o istmo, não é possível ser identificado nos ovidutos estudados. Nas aves que apresentam o oviduto desenvolvido, as regiões identificadas também equivalem ao infundíbulo, magno, útero e vagina e as saculações caracterizam as regiões de magno e útero. Enquanto que em pombas essa distinção é histológica e funcional e a divisão exata entre as partes não é visível macroscopicamente (PROCTOR , LYNCH, 1993). Segundo Burke (1984), é fácil identificar em galinha, cada uma das regiões do oviduto pelos aspectos macroscópicos e microscópicos, pois cada uma delas tem funções específicas.

A porção cranial do infundíbulo encontra–se aderida à superfície ovariana, que destaca-se por apresentar aspecto laminar em duas araras, porém a literatura descreve que o funil se abre imediatamente caudal ao ovário (KING, 1986), formando uma bolsa ovariana (KING , McLELLAND, 1984). O funil não possui inserção direta com o ovário em codornas adultas em fase reprodutiva (MORAES et al., 2007). O infundíbulo engloba o folículo antes da ovulação e permanece em torno dele no momento em que o óvulo é liberado (BURKE, 1984). Esse segmento anterior do oviduto é local de fertilização e tem como função captar o óocito ovulado (PROUDMAN, 2004).

Nas araras-canindé, de acordo com as observações, foram identificados que os segmentos do oviduto apresentam pregas macroscópicas, que se diferenciam por meio do tamanho e da forma de acordo com a região, quando analisadas microscopicamente. Nas galinhas domésticas, nas fases anteriores e posteriores à puberdade (TAKATA et al., 2001), e nas submetidas à muda (TAKATA et al., 2003), a mucosa do oviduto forma projeções visíveis macroscopicamente, que evaginam na luz do órgão e variam de tamanho e de forma de acordo com a região. Na perua, a mucosa é geralmente pregueada na fase reprodutiva (RIBEIRO et al., 2003 b). No período de postura da pata silvestre, a mucosa do oviduto apresenta pregas longitudinais, pregas pequenas nas fímbrias e altas nas outras regiões. No período de não postura, as pregas longitudinais da mucosa do oviduto apresentam–se pouco desenvolvidas (EVÊNCIO NETO, 1997).

O epitélio da mucosa do oviduto, das araras, apresenta células cilíndricas simples alternadas com áreas de células cilíndricas pseudo-estratificadas, ambas com células ciliadas e não ciliadas. Na galinha d'angola e na galinha da raça White leghorn, a mucosa do oviduto é constituída de um epitélio pseudo-estratificado com células ciliadas (YOSHIMURA , OGAWA, 1998). Nas galinhas domésticas, nas fases de imaturidade e de maturidade sexual (TAKATA et al., 2001), e nas submetidas à muda (TAKATA et al., 2003), o epitélio varia de cúbico ou cilíndrico simples a pseudo-estratificado com presença de cílios em algumas regiões. Na pata silvestre (EVÊNCIO NETO, 1997) e na perua (RIBEIRO et al., 2003 b), a mucosa é revestida de epitélio cilíndrico simples ciliado, no período de postura.

Na galinha d'angola e na galinha da raça White leghorn, a mucosa do oviduto, na lâmina própria do magno, do istmo e útero encontram-se glândulas tubulares (YOSHIMURA , OGAWA, 1998). Nas araras-canindés pesquisadas constata-se a presença de glândulas

tubulares no infundíbulo e na vagina. Não foram localizadas glândulas no magno e no útero dos ovidutos alongados e saculados. A ausência de glândulas nas regiões do magno e do útero pode ter sido causada pelo congelamento dessas aves anterior ao acondicionamento em solução de formalina a 10%.

A aparência macroscópica do oviduto da galinha sugere que os segmentos individuais deste órgão realizam diferentes funções, mas é necessário fazer o estudo histológico da mucosa nas diferentes regiões para obter um entendimento dos processos que nele ocorrem (NICKEL et al., 1977). Em galinhas de postura, cada porção do oviduto apresenta uma distinção morfológica e funcional (BAKST, 1998), enquanto nas pombas essa diferença é histológica e funcional, e a divisão exata entre as partes não é visível macroscopicamente (PROCTOR , LYNCH, 1993).

Segundo Burke (1984), é fácil identificar na galinha cada uma das regiões do oviduto pelos aspectos macroscópicos e microscópicos, pois cada uma delas tem funções específicas. Nas araras, macroscopicamente, não é possível localizar a região denominada como istmo, nos ovidutos tubular alongado e sacular; dessa forma não foi possível colher fragmentos necessário para realização do processamento histológico. Na galinha doméstica, o istmo é a porção mais curta (PROUDMAN, 2004) e a mais fina do oviduto que se encontra caudal ao magno (DYCE, 1997). Na codorna, em período reprodutivo, o istmo é curto e o seu limite com o magno é determinado por uma faixa de tecido de aproximadamente 1 mm formando uma zona translúcida (MORAES et al., 2007). Nas galinhas poedeiras comerciais o istmo apresenta luz estreita e diâmetro reduzido (ARAUJO et al., 2007).

O oviduto divide-se em cinco regiões: infundíbulo, magno, istmo, útero (glândula da casca) e vagina, nas aves domésticas (KING , McLELLAND, 1984; BURKE, 1984 KING, 1986; MORENG e AVENS, 1990; BANKS, 1992; KING, 1993; RUPLEY, 1999; BACHA , BACHA, 2003), na perua (RIBEIRO et al., 2003 b), e na codorna (MORAES et al., 2007). Também são descritas seis regiões distintas: fimbrias, infundíbulo, magno, istmo, útero e vagina que são descritas no oviduto de galinha doméstica antes e após a puberdade (Takata et al., 2001) e quando submetidas à muda (Takata et al., 2003), e em pata silvestre (EVÊNCIO NETO, 1997). Nas araras, não é possível determinar o número de regiões que constitui o oviduto, pois foram estudadas apenas quatro regiões: infundíbulo, magno, útero e vagina.

O infundíbulo engloba o folículo antes da ovulação e permanece em torno dele no momento em que o óvulo é liberado (BURKE, 1984), nesse segmento do oviduto, o óocito ovulado é captado e fertilizado (PROUDMAN, 2004). A camada mucosa do infundíbulo das aves domésticas é altamente pregueada e bem vascularizada caudalmente, e cranialmente as pregas da mucosa são baixas (BANKS, 1992), a mucosa possuem poucas pregas, e estas são constituídas de fibras musculares lisas escassas, mas que no período de maturidade sexual aumentam paulatinamente a altura e o número de pregas (HOFFMANN , VOLKER, 1969). No estudo observou-se que a mucosa do infundíbulo apresenta pregas baixas, constituídas de fibras colágenas dispostas frouxamente com glândulas tubulares e vasos sanguíneos.

Nas aves domésticas o epitélio de revestimento do infundíbulo é cilíndrico pseudo-estratificado, a quantidade de células ciliadas diminui caudalmente (BANKS, 1992). Nas galinhas domésticas a mucosa do infundíbulo é revestida de um epitélio simples que varia do cúbico a cilíndrico com presença de cílios (TAKATA et al., 2001). Na codorna o infundíbulo é revestido de um epitélio pseudo-estratificado cilíndrico ciliado (MORAES et al., 2007). Nas araras o infundíbulo apresenta epitélio com células cilíndricas simples alternadas com áreas de células cilìndricas pseudo-estratificado, ambas ciliadas e não ciliadas.

Na junção entre o infundíbulo e o magno, os sulcos epiteliais da camada mucosa são substituídos por glândulas tubulares (BANKS, 1992). Confirmando a presença de glândulas tubulares encontradas nos infundíbulos das araras-canindés estudadas.

Nas aves domésticas o magno é o principal segmento do oviduto (SCHWARZE , SCHRODER, 1970), as pregas da mucosa podem apresentar ramificações e por isso se chamam de primeira, segunda e terceira ordem (HOFFMANN , VOLKER, 1969). Na codorna de postura as pregas também são mais altas e mais espessas do que as do istmo (MORAES et al., 2007). Nas avestruzes imaturas e com inatividade ovariana, as pregas são orientadas longitudinalmente. Entretanto, quando o ovário se apresenta ativo, estas pregas são convolutas (MADEKUROZWA, 2005). Nas aves pesquisadas foram observadas presença de pregas na mucosa do magno. Nos ovidutos saculados e alongados encontrou-se pregas orientadas longitudinalmente, estas de acordo com o tipo de oviduto apresentou diferença na forma e no tamanho das pregas.

O magno apresenta pregas de formato arredondado, de aspecto uniforme em relação à altura e à largura das pregas. Na maioria das aves estudadas nos ovidutos que não apresentam as saculações, a mucosa pregueada apresenta invaginações profundas à semelhança da letra Y, mas nos ovidutos que se apresentam saculados esses sulcos são menos pronunciados e a uniformidade das pregas observada nos ovidutos sem saculações não é tão característica quanto nos quais apresentam as saculações. Na literatura morfológica reprodutiva das aves consulta, não houve qualquer referência sobre a forma das pregas nas diferentes fases de atividade sexual.

Nas aves domésticas o epitélio da mucosa do magno apresenta células cilíndricas ciliadas (HOFFMANN , VÖLKER, 1969). Entretanto, essa mucosa também é descrita como epitélio de células cilíndricas ciliadas e não-ciliadas (BANKS, 1992). Segundo Takata et al. (2001), a galinha doméstica no período de imaturidade sexual apresenta a mucosa revestida por um epitélio cilíndrico simples ciliado, e na fase de maturidade sexual o epitélio de revestimento varia de simples cúbico à pseudo-estratificado cilíndrico com cílios. O magno em codorna no período reprodutivo é revestido por epitélio pseudo-estratificado cilíndrico ciliado (MORAES et al., 2007). Nas avestruzes, quando o ovário se apresenta ativo, estas pregas têm células ciliadas e não ciliadas, com predominância de células não ciliadas (MADEKUROZWA, 2005). A mucosa do magno de arara-canindé apresenta epitélio com células cilíndricas simples alternadas com áreas de células cilíndricas pseudo-estratificado, ambas ciliadas e não ciliadas.

As células glandulares (PROCTOR , LYNCH, 1993) e as glândulas tubulares (BACHA , BACHA, 2003) da parede do magno produzem o albúmen (PROCTOR , LYNCH, 1993; BACHA , BACHA, 2003). A mucosa tem grande quantidade de glândulas tubulares que se abrem na sua superfície do magno na galinha doméstica (BURKE, 1984; RIBEIRO et al., 2003 b; TAKATA et al., 2001), na codorna (MORAES et al., 2007) e na perua (RIBEIRO et al., 2003 b) (HOFFMANN , VÖLKER, 1969). Em todos os ovidutos analisados no estudo das araras, não foram encontradas presença de glândulas no magno. De acordo com a literatura, são observadas nas espécies aviárias, normalmente, em todos os períodos de atividade sexual, porém não foi confirmado nesse estudo. Segundo McLelland (1991), no oviduto da galinha com maturidade sexual há dois tipos de glândulas: as unicelulares no epitélio e as multicelulares encontradas nas pregas da mucosa. Entretanto, por causa da atividade sexual nos pássaros, o citoplasma das células está cheio de secreções isto dificulta a identificação do lúmen das glândulas.

O útero, região que antecede a vagina, dispõe de pregas longitudinais de forma irregular. Em aves que não têm o oviduto saculado, as pregas apresentam tamanho reduzido semelhantes às observadas no magno, mas não uniformes. Nos ovidutos saculados observam-se pregas altas, delgadas, com ápices pontiagudos. As pregas da mucosa do útero da galinha são irregulares, interceptadas por muitos sulcos transversais e oblíquos, estando assim subdividido em numerosas lamelas altas, semelhantes às folhas (KING, 1986). Burke (1984), na galinha apresenta pregas mucosas longas e estreitas, (KING , McLELLAND, 1984). Na pata silvestre no período de postura as pregas são longitudinais e delgadas (EVÊNCIO NETO, 1997). Hoffmann e Volker (1969) descrevem nas aves domésticas presença de pregas longitudinais e transversais, e em codorna no período reprodutivo observa–se uma mucosa pregueada (MORAES et al., 2007).

O epitélio da mucosa do útero das aves é formado por células cilíndricas pseudo-estratificadas intermitentemente ciliadas (BANKS, 1992). Segundo Johnston et al. (1963) o epitélio do útero das aves domésticas é cilíndrico pseudo-estratificado. A mucosa do útero das codornas é revestida de epitélio cilíndrico pseudo-estratificado ciliado espécies *Coturnix coturnix v. japonica* (MADRID , FIGUEROA, 2002) e *Nothura maculosa* (MORAES et al., 2007). Para Takata et al. (2001), em galinhas imaturas sexualmente, o epitélio que reveste a mucosa é cúbico simples ciliado, e em maturidade sexual o epitélio simples é cúbico ou cilíndrico simples com cílios. No útero de oviduto, alongado e saculado, estudado o epitélio apresenta-se com células cilíndricas simples alternadas com áreas de células cilíndricas pseudo-estratificadas, ambas ciliadas e não ciliadas.

Nas araras-canindés a camada muscular do útero, quando saculado apresenta espessura desenvolvida e são encontrados nódulos linfáticos. A túnica muscular é formada de fibras circulares e longitudinais. A camada muscular de ave doméstica é típica, com musculatura lisa longitudinal externa, e com circular interna (BANKS, 1992). Na galinha a camada muscular é desenvolvida, especialmente a camada longitudinal (BACHA , BACHA, 2003).

A mucosa do útero das aves domésticas contém glândulas tubulares de estrutura semelhante à do magno (HOFFMANN , VÖLKER, 1969). Observa-se presença de glândulas tubulares enoveladas na codorna no período reprodutivo (MORAES et al., 2007) e nas aves domésticas, estas glândulas se projetam para o tecido conjuntivo subjacente (BANKS, 1992). Para Takata et al. (2001), em galinhas antes da puberdade apresenta algumas glândulas na lâmina própria

da mucosa, e após a puberdade a lâmina própria apresenta glândulas em toda sua extensão. Contudo, no útero não foram encontradas glândulas em quaisquer dos ovidutos pesquisados de araras-canindés. Segundo Dyce (1997), são responsáveis pela deposição da casca e dos pigmentos da casca e de uma camada externa de aspecto vitrificado, cutícula.

Nas aves domésticas a vagina serve como uma passagem do ovo, formado no útero, para a cloaca durante a oviposição (PROUDMAN, 2004). A mucosa vaginal apresenta pregas primárias (BAKST, 1998). A codorna em período reprodutivo possui a mucosa pregueada (MORAES et al., 2007), e na galinha as pregas são altas e estreitas (BACHA , BACHA, 2003; PROUDMAN, 2004). A camada mucosa da vagina das aves domésticas caracteriza-se pela presença de pregas curtas (BANKS, 1992) que são mais baixas e mais finas (KING , McLELLAND, 1984) formadas de pregas primárias e secundárias. (HOFFMANN , VOLKER, 1969; KING , McLELLAND, 1984). As pregas primárias são divididas em pregas longitudinais menores, secundárias e terciárias. As pregas da mucosa são longitudinais ao invés de espiraladas e bem mais delgadas e mais baixas do que em qualquer outra parte do oviduto, exceto no funil do infundíbulo (KING, 1986). As pregas da túnica mucosa da vagina caracterizam se por serem delgadas e mais longas em relação às demais regiões do oviduto, e com pregas mais longas com acentuada quantidade de glândulas tubulares, quando saculado.

Na vagina, as pregas da mucosa são longitudinais ao invés de espiraladas e bem mais delgadas e mais baixas do que em qualquer outra parte do oviduto, exceto no funil do infundíbulo (KING, 1986). Na pata silvestre, no período de postura, as pregas são longitudinais e largas (EVÊNCIO NETO, 1997) e na galinha e as pregas são altas e estreitas (PROUDMAN, 2004). As pregas primárias são divididas em pregas longitudinais menores, secundárias e terciárias. A codorna em período reprodutivo possui a mucosa pregueada esbranquiçada (MORAES et al., 2007).

A mucosa da vagina nas aves domésticas é revestida de células ciliadas e não-ciliadas, típicas deste epitélio, e suas células superficiais são mais altas que as do útero. Na junção bolsa-vagina, a mucosa é revestida por células epiteliais cilíndricas (BANKS, 1992). Para Takata et al. (2001), em galinhas antes da puberdade, a mucosa é revestida por epitélio que varia de cilíndrico simples ciliado a cilíndrico pseudo-estratificado ciliado, e após a puberdade, o epitélio é cilíndrico pseudo-estratificado ciliado. Na pata silvestre no período de postura, a vagina apresenta epitélio cilíndrico pseudo-estratificado ciliado com infiltrado leucocitário na

lâmina própria (EVÊNCIO NETO, 1997). Na codorna, em período reprodutivo, a vagina é recoberta por epitélio cilíndrico pseudo-estratificado ciliado com células caliciformes (MORAES et al., 2007). Nas araras-canindés as pregas são revestidas com células cilíndricas simples alternadas com células cilíndricas pseudo-estratificadas, ambas com células ciliadas e não ciliadas.

Glândulas tubulares são observadas na vagina do oviduto de araras-canindés. Bakst (1998) e Bacha e Bacha (2003) descrevem a presença de glândulas tubulares com reduzida atividade secretora, pois esse segmento não contribui para a formação do ovo nas aves domésticas, mas essas glândulas correspodem a locais de estocagem de espermatozóides.

A camada muscular é bem desenvolvida na galinha (PROUDMAN, 2004), e na perua apresenta a parede vaginal espessa devido ao desenvolvimento da túnica muscular, porém no período de repouso é pouco desenvolvida (RIBEIRO et al., 2003 b). Na codorna, a camada muscular também é espessa quando comparada com os segmentos anteriores (MORAES et al., 2007) e nas aves domésticas apresenta túnica muscular formada de fibras lisas circulares (HOFFMANN , VÖLKER, 1969). Nas araras-canindés estudadas a túnica muscular da vagina é mais desenvolvida em relação aos demais segmentos do oviduto, principalmente em oviduto saculado, e observa-se que a túnica muscular é formada de fibras circulares (interna) e longitudinais (externa).

Na pata silvestre no período de postura, a vagina apresenta-se com infiltrado leucocitário na lâmina própria (EVÊNCIO NETO, 1997). Constatados também nas araras estudadas, onde foram observados nódulos linfáticos.

Em relação ao oviduto direito, não é observada nenhuma estrutura que possa sugerir seu vestígio nas araras estudadas, porém, algumas destas aves apresentam um orifício localizado lateralmente à desembocadura do ureter, com presença de papilas, semelhantes às encontradas no oviduto esquerdo de algumas araras. A presença de dois ovidutos em pássaros domésticos ocorre com menos freqüência, mas é predominante em pássaros predadores (KING , McLELLAND, 1984). Mas, segundo Nickel et al. (1977) em aves, ocasionalmente pode ser encontrado um rudimento não funcional do oviduto direito, mas neste falta uma óbvia comunicação com a cloaca.

No córtex ovariano da galinha, encontram-se folículos de diferentes tamanhos (BACHA , BACHA, 2003). Nas galinhas domésticas, cada um consiste de um oócito ou óvulo em crescimento carregado de vitelo ou gema com um núcleo redondo, chamado de vesícula germinativa (BACHA , BACHA, 2003). O ovário desenvolve-se gradativamente, passando de uma pequena estrutura irregular, com superfície granular fina, para uma estrutura em que podem ser observados folículos individuais. Esses folículos aumentam rapidamente em número e tamanho, até que tenham vários centímetros de diâmetro (DYCE, 1997).

Nas araras-canindés, no ovário esquerdo, observam-se folículos de diferentes dimensões e estágios de desenvolvimento que caracterizam o córtex e ocupam a maior porção do ovário. Em algumas cacatuas, araras e ararinhas, o ovário na fase da imaturidade sexual, apresenta-se triangular, achatado e com superfície tenuamente granular. (RUPLEY, 1999).

A medula ovariana, nas araras-canindés pode ser identificada pela presença de vasos sanguíneos, disseminados em pequenas regiões do ovário. Em nove exemplares, são visualizados pigmentos pretos distribuídos em áreas com presença de folículos ou não. Na perua, a medula ovariana é formada por tecido conjuntivo com poucas células, fibras colágenas delgadas e fibras musculares lisas esparsas. É uma região intensamente vascularizada e os vasos sanguíneos e linfáticos apresentam luz ampla e irregular (RIBEIRO et al., 2003 a). A medula consiste de tecido conjuntivo com vasos sanguíneos, nervos e músculo liso em galinha doméstica (KING, 1986) e na rolinha (RIBEIRO et al., 1991).

Vestígios do tecido ovariano direito raramente foram apreciados em araras com mais de vinte semanas. Segundo Taylor (1989), as araras *(A. chloroptera, A. Ararauna, A. macao e A. militaris,* por volta de vinte e cinco semanas, os ovários têm uma aparência nitidamente granular, com os sulcos quase obliterados pelo desenvolvimento dos ovócitos primários. Nas araras- canindés estudadas, o ovário direito rudimentar apresenta áreas lisas ou com folículos em estágios iniciais de desenvolvimento. Em alguns exemplares, pigmentos pretos estão também distribuídos em sua superfície, com presença de folículos ou não. Um único folículo de maior dimensão é observado e não apresenta pigmento preto na superfície ovariana.

3.5. Conclusões

As araras-canindés (*Ara ararauna*) apresentam os ovários e oviduto esquerdo localizados na parede dorsal do celoma. O ovário e o oviduto esquerdos são funcionais e o ovário direito, rudimentar.

O ovário esquerdo difere quanto à forma e a coloração, entretanto todos apresentam-se pigmentados de preto. A maioria destes ovários está fixado à veia cava caudal e à veia ilíaca comum esquerda.

Os folículos encontram-se em vários estágios de desenvolvimento no córtex do ovário esquerdo, enquanto nos ovários direitos poucos ou nenhum são observados.

O ovário direito, rudimentar, está presente em todas as araras-canindés. Esse tem a forma alongada e achatada, cor escurecida e fixado à veia cava caudal, geralmente é observado nessas aves.

O oviduto tubular alongado foi observado em seis araras-canindés. Na forma sacular, as saculações são encontradas nas regiões do magno e do útero.

O infundíbulo, magno, útero e vagina diferenciam-se de acordo com o tamanho e a forma das pregas presentes na mucosa.

O tamanho dos ovários e do oviduto esquerdo não apresentam diferença significativa em suas dimensões nas diferentes formas observadas.

Não foi encontrado vestígio do oviduto direito.

5. Referências

AITKEN, R. N. C.; JOHNSTON, H.S. Observations on the structure of the infundibulum of the avian oviduct. **J. Anat**., n. 97, p. 87 – 99, 1963.

AMBIENTE BRASIL. Apresenta textos sobre tráfico de animais silvestres. Disponível em: <http:**//www.ambientebrasil.com.br/**Acesso em maio 2006>.

ARAUJO, C. S. S.; BARALDI-ARTONI, S. M.; ARAUJO, L. F.; JUNQUEIRA, O. M.; BARBOSA, L. C. G. S.; LIMA, C. G. Morfometria do oviduto de poedeiras comercias semi pesadas submetidas a diferentes métodos de muda forçada. **Ciência Rural**, v. 37, n. 1, p. 241-246, 2007.

BACHA JR., W. J.; BACHA, L. M. Sistema reprodutor feminino. In: ____. **Atlas colorido de histologia veterinária**. 2. ed., São Paulo: Roca, 2003, p. 358 – 359 e 382 – 389.

BAKST, M. R. Structure of the avian oviduct with emphasis on sperm storage in poultry. **The Journal of Experimental Zoology**, n.282, p. 618 – 626, 1998.

BANKS, W. J. Sistema reprodutivo feminino. In: ____. **Histologia Veterinária Aplicada**. 2. ed. São Paulo: Manole, 1992. p. 585 – 588.

BENEZ, S. M. Sistema reprodutor e urinário. In: ____. **Aves**: **Criação, Clínica, Teoria – Prática – Silvestres Ornamentais e Avianhados**. 2. ed. São Paulo**:** Robe**,** 1998. p. 209 – 221.

BURKE, W.H. R. Reproducão das aves. In: ____. **Dukes fisiologia dos animais domésticos**. 10 ed. Rio de Janeiro: Guanabara Koogan, 1984. p. 733 - 736.

DINIZ, L.V. Manejo de aves silvestres em cativeiro. In. I CICLO DE ATUALIZAÇÃO EM CIÊNCIAS VETERINÁRIAS, 2000, Fortaleza, **Anais...** Fortaleza: Programa de Pós – Graduação em Ciências Veterinárias da FAVET – UECE.

DYCE, K. M., SACK, W. O., WENSING, C. J. C. Anatomia das aves. In: ____. **Tratado de Anatomia Veterinária.** 2. ed. Rio de Janeiro: Guanabara koogan, 1997. p. 645 – 647.

EVÊNCIO NETO, J.; EVÊNCIO, L. B.; FUKUMOTO, W. K.; SIMÕES, M. J. Morphological and histochemical aspects of the luminal oviductal epithelium of the laying and nonlaying muscovy duck (Cairina moschata, LINNAEUS, 1758). **Rev. chil. Anat.**, v. 15, n. 2, p. 151 – 157**,** 1997.

FITZGERALD, T. C. Female reproductive system. In: ____. **The Coturrnix quail: anatomy and histology**. Iowa: University Press, 1969. p. 258 – 260.

GILL, F. B. Reproduction. In: ____. **Ornithology**. 2 ed. New York: W. H. Freeman and Company, 1994. p. 349 – 352.

HOFFMANN, G., VOLKER, H. Organos genitales de la hembra In: ____. **Anatomía y fisiología de las aves domésticas**. Zaragoza: Acribia, 1969. p. 141 - 149.

INTERNATIONAL COMMITTEE ON VETERINARY GROSS ANATOMICAL NOMECLATURE. **Nomica anatomica, histological, embryologica veterinaria**. 4.ed. Zurich: Library of Congress, 1994.

JOHNSTON, H.S.; AITKEN, R.N. C; WIBURN, G.M. The fine structure of the uterus of the domestic fowl. **J. Anat**., v. 97, n.3, p. 33 – 34, 1963.

JOYNER, K. L. Theriogenology: female reproductive anatomy and egg formation. In: RITCHIE, B. W.; HARRISON, G. J.; HARRISON, L. R. **Avian medicine: principles and application**. Florida: Wingers, 1994. p. 748-755.

KING, A. S. Apparatus urogenitalis In: ____. BAUMEL, J. J.; KING, A. S.; BREAZILE, J. E.; EVANS, H. E.; BERGE, J. C. V. **Handbook of avian anatomy: nomina anatomica avium**. 2 ed. Massachusette: Club, 1993. p. 371 – 389.

KING, A. S.; McLELLAND, J. Female reproductive system. In: ____. **Birds: their structure and function**. 2. ed. London: Baillière Tindal, 1984. p. 145-165.

KING, A. S. Aparelho urogenital. In: GETTY, R. **Anatomia dos animais domésticos**. 5.ed., v. 2, Rio de Janeiro: Guanabara Koogan,. 1986. p.1813-1834.

KOCH, T. Female sex organs. In: ____. **Anatomy of the chicken and domestic birds**. Iowa: University Press, 1973. p. 97 - 100.

MADRID, D.; FIGUEROA, E. Estudio anátomo – histológico del aparato reproductor de la codorniz hembra, variedade japonesa (*Coturnix coturnix* v. japonica). **Rev. Inv. Vet. Perú**, n. 13, v. 1, p. 77 – 79, 2002.

MADEKUROZWA, M. C. Morphological features of the luminal surface of the magnum in the sexually immature ostrich (*Struthio camelus*). **Anat. Histol. Embryol**., v. 34, n. 6, p.350 - 353, 2005.

MAGALHAES, N. W. **Conheça o Pantanal**. São Paulo: Terragraph, p.101-103, 1992.

McLELLAND, J. Urogenital system. In._____. **A color atlas of avian anatomy**. London: Saunders, 1991. p. 66 – 72.

McLEOD, W. M.; TROTTER, D. M.; LUMB, J. W. Female reproductive system. In:_____. **Avian anatomy**. Minnesota: Burgess Publishing Company, 1964, p. 72 – 76.

MORENG, R. E. e AVENS, J. S. **Ciência e Produção de Aves**. Ed. Roca, São Paulo, 1990, p.62-65.

MORAES, C.; BARALDI – ARTONI, S. M.; OLIVEIRA, D.; PACHECO, M.R.; AMAROSO, L.; FRANZO, V. S. Morfologia e morfometria do oviduto de codornas (*Nohtura maculosa*). **Ciência Rural**, v. 37, n. 1, p. 146 – 152, 2007.

NICKEL, R.; SCHUMMER, A.; SEIFERLE, E. Fermale sex organs: organa genitália feminina. In: ___. **Anatomy of the domestic birds**. 5. ed. Hamburg: Parey, 1977. p. 75 – 84.

ORÓSTEGUI, C. P.; PARRAGUEZ, V. G.; CEPEDA, R. C.; ARAYA, N. S. Ultraestructura del epitelio de folículos ováricos de la codorniz japonesa *Coturnix coturnix japonica:*

Adaptaciones celulares que contribuyen a la formación del vitelo. **Avances en Ciências Veterinárias**, v. 5, n. 2, p. 87 – 93, 1990.

PINTO, O. M. O. Novo catálago das aves do Brasil. São Paulo: **Revista dos Tribunais**, 1978, v.1, 446p.

PROCTOR, N. S., LYNCH, P. J. The urogenital and endocrine systems. In. ___. **Manual of ornithology: avian structure and function**. Michigan: Yale University, 1993. p. 219-226.

PROUDMAN, J. A. Reprodução da fêmea. In. RAFEZ, E. S. E. Reprodução animal. São Paulo: Manole, 2004. p. 242 – 257.

RASO, T. F.; WERTHER, K. Sexagem cirúrgica em aves silvestres. **Arq. Brás. Med. Vet. Zootec.**, v. 56, n. 2, p.187 – 192, 2004.

RIBEIRO, M. G.; TELES, M. L. O.; MARUCH, S. M. G. Aspecto morfológico do ovário da rolinha ***Columbina talpacoti (***TEMMINCK, 1811), ***Columbidae***, ***Columbiforme***. **Rev. Bras. Ciên. Morfol**., v. 8, n. 2, p. 77 – 82, 1991.

RIBEIRO, M. G.; CUBAS, J. J. M.; SIMÕES, R. S.; EVÊNCIO – NETO, J.; FRANCO, P. C.; SIMÕES, M. J. Aspectos morfológicos e histoquímicos do oviduto da perua (***Meleagris gallopavo***). **Arq. Ins. Biol**. V.70, supl.3, p. 14 – 17, 2003 b.

RIBEIRO, M. G.; CUBAS, J. J. M.; SIMÕES, R. S.; FUCHS, L. F. P.; FRANCO, P. C.; SIMÕES, M. J. Aspectos histológicos do ovário da perua (***Meleagris gallopavo***). **Arq. Inst. Biol**., v. 70, supl. 3, p. 34 – 382003 a.

RUPLEY, A. E. Avicultura e obstetrícia. In: ____. **Manual de clínica aviária**. São Paulo: Roca, 1999. p. 495 – 520.

SICK, H. Ordem Psicittaciformes. In: ____. **Ornitologia brasileira.** 3.ed. Rio de Janeiro: Nova Fronteira, 2001. p. 351 – 382.

SCHWARZE, E., SCHRODER, L. Órganos genitales femeninos. In: ____ **Compendio de anatomia veterinaria**. v. 5. Zaragoza: Acribia, 1970, p.109-111.

SERÔDIO, H. C. F. Gallus gallus domesticus: estudo anatómico de apoio à necropsia In: ____. **Série didáctica ciências aplicadas**.Vila Rial:UTAD, 2004, p. 24-27.

TAKATA, F. N.; BARATELLA – EVÊNCIO, L.; SIMÕES, M.J.; EVÊNCIO NETO, J. Aspectos morfológicos do oviduto da galinha doméstica (***Gallus gallus***) antes e após a puberdade. **Rev. Bras. Reprod. Anim**., v. 25, n. 2, p. 174- 176, 2001.

TAKATA, F. N.; EVÊNCIO – NETO, J.; EVÊNCIO, L. B.; SIMÕES, M. J. Avaliação dos aspectos produtivos e da morfologia do oviduto de galinha (***Gallus gallus***) submetidas a muda forçada. **Arq. Inst. Biol**., v. 70, supl. 3, p. 45 – 50, 2003.

TAYLOR, M. A morphologic approach to the endoscopic determination of sex in juvenile macaws. **J. Assoc. Avian Vet**., v. 3, n. 4, p. 199 – 201, 1989.

YOSHIMURA, Y.; OGAWA, H. Histological characterization of the oviducal structures in guinea fowl (***Numida meleagris***). **Jpn. Poult. Sci**. n. 35, p. 149 – 156, 1998.

4. CONSIDERAÇÕES GERAIS

Os resultados deste estudo, nas condições em que foi realizado, permitem as seguintes considerações:

O conhecimento sobre a morfologia reprodutiva de aves silvestres, em especial na arara-canindé, é muito incipiente e a literatura sobre biologia reprodutiva nas aves silvestres são escassas.

Nas araras (*Ara ararauna*) os ovários e o oviduto esquerdo localizam-se na parede dorsal do celoma. Os órgãos esquerdos são funcionais como observados na maioria das espécies avárias.

O oviduto esquerdo em araras-canindés tem a forma tubular diferenciada, cujo aspecto sacular deste não foi relatado em nenhuma referência consultada.

A presença do ovário direito e a ausência do oviduto direito nas araras-canindés é semelhante ao relatado em outras espécies de aves.

Foram encontrados pigmentos pretos nos ovários de psitacídeos semelhantes aos observados em arara canindé (*Ara ararauna*), embora não houvesse nenhuma referência quanto à relação destes pigmentos na atividade reprodutiva dessas aves.

REFERÊNCIAS

AITKEN, R. N. C.; JOHNSTON, H.S. Observations on the structure of the infundibulum of the avian oviduct. **J. Anat**., n. 97, p. 87 – 99, 1963.

AMBIENTE BRASIL. Apresenta textos sobre tráfico de animais silvestres. Disponível em: <http:**//www.ambientebrasil.com.br/**Acesso em maio 2006>.

ARAUJO, C. S. S.; BARALDI-ARTONI, S. M.; ARAUJO, L. F.; JUNQUEIRA, O. M.; BARBOSA, L. C. G. S.; LIMA, C. G. Morfometria do oviduto de poedeiras comercias semi pesadas submetidas a diferentes métodos de muda forçada. **Ciência Rural**, v. 37, n. 1, p. 241-246, 2007.

BACHA JR., W. J.; BACHA, L. M. Sistema reprodutor feminino. In: ____. **Atlas colorido de histologia veterinária**. 2. ed., São Paulo: Roca, 2003, p. 358 – 359 e 382 – 389.

BAKST, M. R. Structure of the avian oviduct with emphasis on sperm storage in poultry. **The Journal of Experimental Zoology**, n.282, p. 618 – 626, 1998.

BANKS, W. J. Sistema reprodutivo feminino. In: ____. **Histologia Veterinária Aplicada**. 2. ed. São Paulo: Manole, 1992. p. 585 – 588.

BENEZ, S. M. Sistema reprodutor e urinário. In: ____. **Aves**: **Criação, Clínica, Teoria – Prática – Silvestres Ornamentais e Avianhados**. 2. ed. São Paulo**:** Robe**,** 1998. p. 209 – 221.

BURKE, W.H. R. Reproducão das aves. In: ____. **Dukes fisiologia dos animais domésticos**. 10 ed. Rio de Janeiro: Guanabara Koogan, 1984. p. 733 - 736.

DINIZ, L.V. Manejo de aves silvestres em cativeiro. In. I CICLO DE ATUALIZAÇÃO EM CIÊNCIAS VETERINÁRIAS, 2000, Fortaleza, **Anais...** Fortaleza: Programa de Pós – Graduação em Ciências Veterinárias da FAVET – UECE.

DYCE, K. M., SACK, W. O., WENSING, C. J. C. Anatomia das aves. In: ____. **Tratado de Anatomia Veterinária.** 2. ed. Rio de Janeiro: Guanabara koogan, 1997. p. 645 – 647.

EVÊNCIO NETO, J.; EVÊNCIO, L. B.; FUKUMOTO, W. K.; SIMÕES, M. J. Morphological and histochemical aspects of the luminal oviductal epithelium of the laying and nonlaying muscovy duck (Cairina moschata, LINNAEUS, 1758). **Rev. chil. Anat.**, v. 15, n. 2, p. 151 – 157**,** 1997.

FITZGERALD, T. C. Female reproductive system. In: ____. **The Coturrnix quail: anatomy and histology**. Iowa: University Press, 1969. p. 258 – 260.

GILL, F. B. Reproduction. In: ____. **Ornithology**. 2 ed. New York: W. H. Freeman and Company, 1994. p. 349 – 352.

HOFFMANN, G., VOLKER, H. Organos genitales de la hembra In: ____. **Anatomía y fisiología de las aves domésticas**. Zaragoza: Acribia, 1969. p. 141 - 149.

INTERNATIONAL COMMITTEE ON VETERINARY GROSS ANATOMICAL NOMECLATURE. **Nomica anatomica, histological, embryologica veterinaria**. 4.ed. Zurich: Library of Congress, 1994.

JOHNSTON, H.S.; AITKEN, R.N. C; WIBURN, G.M. The fine structure of the uterus of the domestic fowl. **J. Anat**., v. 97, n.3, p. 33 – 34, 1963.

JOYNER, K. L. Theriogenology: female reproductive anatomy and egg formation. In: RITCHIE, B. W.; HARRISON, G. J.; HARRISON, L. R. **Avian medicine: principles and application**. Florida: Wingers, 1994. p. 748-755.

KING, A. S. Apparatus urogenitalis In: ____. BAUMEL, J. J.; KING, A. S.; BREAZILE, J. E.; EVANS, H. E.; BERGE, J. C. V. **Handbook of avian anatomy: nomina anatomica avium**. 2 ed. Massachusette: Club, 1993. p. 371 – 389.

KING, A. S.; McLELLAND, J. Female reproductive system. In: ____. **Birds: their structure and function**. 2. ed. London: Baillière Tindal, 1984. p. 145-165.

KING, A. S. Aparelho urogenital. In: GETTY, R. **Anatomia dos animais domésticos**. 5.ed., v. 2, Rio de Janeiro: Guanabara Koogan,. 1986. p.1813-1834.

KOCH, T. Female sex organs. In: ____. **Anatomy of the chicken and domestic birds**. Iowa: University Press, 1973. p. 97 - 100.

MADRID, D.; FIGUEROA, E. Estudio anátomo – histológico del aparato reproductor de la codorniz hembra, variedade japonesa (*Coturnix coturnix* v. japonica). **Rev. Inv. Vet. Perú**, n. 13, v. 1, p. 77 – 79, 2002.

MADEKUROZWA, M. C. Morphological features of the luminal surface of the magnum in the sexually immature ostrich (*Struthio camelus*). **Anat. Histol. Embryol**., v. 34, n. 6, p.350 - 353, 2005.

MAGALHAES, N. W. **Conheça o Pantanal**. São Paulo: Terragraph, p.101-103, 1992.

McLELLAND, J. Urogenital system. In._____. **A color atlas of avian anatomy**. London: Saunders, 1991. p. 66 – 72.

McLEOD, W. M.; TROTTER, D. M.; LUMB, J. W. Female reproductive system. In:_____. **Avian anatomy**. Minnesota: Burgess Publishing Company, 1964, p. 72 – 76.

MORENG, R. E. e AVENS, J. S. **Ciência e Produção de Aves**. Ed. Roca, São Paulo, 1990, p.62-65.

MORAES, C.; BARALDI – ARTONI, S. M.; OLIVEIRA, D.; PACHECO, M.R.; AMAROSO, L.; FRANZO, V. S. Morfologia e morfometria do oviduto de codornas (*Nohtura maculosa*). **Ciência Rural**, v. 37, n. 1, p. 146 – 152, 2007.

NICKEL, R.; SCHUMMER, A.; SEIFERLE, E. Fermale sex organs: organa genitália feminina. In: ___. **Anatomy of the domestic birds**. 5. ed. Hamburg: Parey, 1977. p. 75 – 84.

ORÓSTEGUI, C. P.; PARRAGUEZ, V. G.; CEPEDA, R. C.; ARAYA, N. S. Ultraestructura del epitelio de folículos ováricos de la codorniz japonesa *Coturnix coturnix japonica:*

Adaptaciones celulares que contribuyen a la formación del vitelo. **Avances en Ciências Veterinárias**, v. 5, n. 2, p. 87 – 93, 1990.

PINTO, O. M. O. Novo catálago das aves do Brasil. São Paulo: **Revista dos Tribunais**, 1978, v.1, 446p.

PROCTOR, N. S., LYNCH, P. J. The urogenital and endocrine systems. In. ___. **Manual of ornithology: avian structure and function**. Michigan: Yale University, 1993. p. 219-226.

PROUDMAN, J. A. Reprodução da fêmea. In. RAFEZ, E. S. E. Reprodução animal. São Paulo: Manole, 2004. p. 242 – 257.

RASO, T. F.; WERTHER, K. Sexagem cirúrgica em aves silvestres. **Arq. Brás. Med. Vet. Zootec.**, v. 56, n. 2, p.187 – 192, 2004.

RIBEIRO, M. G.; TELES, M. L. O.; MARUCH, S. M. G. Aspecto morfológico do ovário da rolinha ***Columbina talpacoti (***TEMMINCK, 1811), ***Columbidae***, ***Columbiforme***. **Rev. Bras. Ciên. Morfol**., v. 8, n. 2, p. 77 – 82, 1991.

RIBEIRO, M. G.; CUBAS, J. J. M.; SIMÕES, R. S.; EVÊNCIO – NETO, J.; FRANCO, P. C.; SIMÕES, M. J. Aspectos morfológicos e histoquímicos do oviduto da perua (***Meleagris gallopavo***). **Arq. Ins. Biol**. V.70, supl.3, p. 14 – 17, 2003 b.

RIBEIRO, M. G.; CUBAS, J. J. M.; SIMÕES, R. S.; FUCHS, L. F. P.; FRANCO, P. C.; SIMÕES, M. J. Aspectos histológicos do ovário da perua (***Meleagris gallopavo***). **Arq. Inst. Biol**., v. 70, supl. 3, p. 34 – 382003 a.

RUPLEY, A. E. Avicultura e obstetrícia. In: ____. **Manual de clínica aviária**. São Paulo: Roca, 1999. p. 495 – 520.

SICK, H. Ordem Psicittaciformes. In: ____. **Ornitologia brasileira.** 3.ed. Rio de Janeiro: Nova Fronteira, 2001. p. 351 – 382.

SCHWARZE, E., SCHRODER, L. Órganos genitales femeninos. In: ____ **Compendio de anatomia veterinaria**. v. 5. Zaragoza: Acribia, 1970, p.109-111.

SERÔDIO, H. C. F. Gallus gallus domesticus: estudo anatómico de apoio à necropsia In: ____. **Série didáctica ciências aplicadas**.Vila Rial:UTAD, 2004, p. 24-27.

TAKATA, F. N.; BARATELLA – EVÊNCIO, L.; SIMÕES, M.J.; EVÊNCIO NETO, J. Aspectos morfológicos do oviduto da galinha doméstica (***Gallus gallus***) antes e após a puberdade. **Rev. Bras. Reprod. Anim**., v. 25, n. 2, p. 174- 176, 2001.

TAKATA, F. N.; EVÊNCIO – NETO, J.; EVÊNCIO, L. B.; SIMÕES, M. J. Avaliação dos aspectos produtivos e da morfologia do oviduto de galinha (***Gallus gallus***) submetidas a muda forçada. **Arq. Inst. Biol**., v. 70, supl. 3, p. 45 – 50, 2003.

TAYLOR, M. A morphologic approach to the endoscopic determination of sex in juvenile macaws. **J. Assoc. Avian Vet**., v. 3, n. 4, p. 199 – 201, 1989.

YOSHIMURA, Y.; OGAWA, H. Histological characterization of the oviducal structures in guinea fowl (***Numida meleagris***). **Jpn. Poult. Sci**. n. 35, p. 149 – 156, 1998.

Livros Grátis

(http://www.livrosgratis.com.br)

Milhares de Livros para Download:

Baixar livros de Administração
Baixar livros de Agronomia
Baixar livros de Arquitetura
Baixar livros de Artes
Baixar livros de Astronomia
Baixar livros de Biologia Geral
Baixar livros de Ciência da Computação
Baixar livros de Ciência da Informação
Baixar livros de Ciência Política
Baixar livros de Ciências da Saúde
Baixar livros de Comunicação
Baixar livros do Conselho Nacional de Educação - CNE
Baixar livros de Defesa civil
Baixar livros de Direito
Baixar livros de Direitos humanos
Baixar livros de Economia
Baixar livros de Economia Doméstica
Baixar livros de Educação
Baixar livros de Educação - Trânsito
Baixar livros de Educação Física
Baixar livros de Engenharia Aeroespacial
Baixar livros de Farmácia
Baixar livros de Filosofia
Baixar livros de Física
Baixar livros de Geociências
Baixar livros de Geografia
Baixar livros de História
Baixar livros de Línguas

Baixar livros de Literatura
Baixar livros de Literatura de Cordel
Baixar livros de Literatura Infantil
Baixar livros de Matemática
Baixar livros de Medicina
Baixar livros de Medicina Veterinária
Baixar livros de Meio Ambiente
Baixar livros de Meteorologia
Baixar Monografias e TCC
Baixar livros Multidisciplinar
Baixar livros de Música
Baixar livros de Psicologia
Baixar livros de Química
Baixar livros de Saúde Coletiva
Baixar livros de Serviço Social
Baixar livros de Sociologia
Baixar livros de Teologia
Baixar livros de Trabalho
Baixar livros de Turismo