

UNIVERSIDADE FEDERAL DO CEARÁ  
FACULDADE DE MEDICINA  
DEPARTAMENTO DE FISIOLOGIA E FARMACOLOGIA  
PROGRAMA DE PÓS-GRADUAÇÃO EM FARMACOLOGIA

PAULO ROBERTO CARVALHO DE ALMEIDA

IMUNOEXPRESSÃO DE CICLOOXIGENASE-2 (COX-2) E CADERINA-E  
NO CÂNCER GÁSTRICO: CONTRIBUIÇÃO AO ESTUDO  
DA PROGRESSÃO TUMORAL-LINFONODAL

FORTALEZA  
2007

# **Livros Grátis**

<http://www.livrosgratis.com.br>

Milhares de livros grátis para download.

PAULO ROBERTO CARVALHO DE ALMEIDA

IMUNOEXPRESSÃO DE CICLOOXIGENASE-2 (COX-2) E CADERINA-E  
NO CÂNCER GÁSTRICO: CONTRIBUIÇÃO AO ESTUDO  
DA PROGRESSÃO TUMORAL-LINFONODAL

Tese submetida à Coordenação do Programa de Pós-Graduação em Farmacologia, da Universidade Federal do Ceará, como requisito parcial para obtenção do grau de Doutor.

Orientador: Prof. Dr. Ronaldo de Albuquerque Ribeiro (UFC)  
Co-orientadora: Profa. Dra. Fátima Carneiro (IPATIMUP)

FORTALEZA  
2007

A45i Almeida, Paulo Roberto Carvalho de

Imunoexpressão de ciclooxigenase-2 (COX-2) e Caderina-E no câncer gástrico: contribuição ao estudo da progressão tumoral linfonodal / Paulo Roberto Carvalho de Almeida. 2007.

157 f. : il.

Orientador: Prof. Dr. Ronaldo de Albuquerque Ribeiro

Tese (Doutorado) – Universidade Federal do Ceará. Faculdade de Medicina, Fortaleza, 2007.

1. Neoplasias Gástricas. 2. Ciclooxigenase-2. 3. Caderinas.

I. Ribeiro, Ronaldo de Albuquerque (orient.). II. Título.

CDD 616.99433

PAULO ROBERTO CARVALHO DE ALMEIDA

IMUNOEXPRESSÃO DE CICLOOXIGENASE-2 (COX-2) E CADERINA-E  
NO CÂNCER GÁSTRICO: CONTRIBUIÇÃO AO ESTUDO  
DA PROGRESSÃO TUMORAL-LINFONODAL

Tese apresentada ao Programa de Pós-Graduação em  
Farmacologia da Universidade Federal do Ceará, como  
requisito parcial para a obtenção do título de Doutor.

Aprovada em: 22 de novembro de 2007

BANCA EXAMINADORA

---

Prof. Dr. Ronaldo de Albuquerque Ribeiro (Orientador)  
Universidade Federal do Ceará – UFC

---

Prof. Dr. Fernando Augusto Soares  
Hospital AC Camargo/Universidade de São Paulo-USP

---

Prof. Dr. Florêncio Figueiredo Cavalcanti Neto  
Universidade de Brasília – UnB

---

Prof. Dr. Francisco Valdeci de Almeida Ferreira  
Hospital do Câncer-Instituto do Câncer do Ceará

---

Prof. Dr. Marcellus Henrique Loiola Pontes de Souza (UFC)  
Universidade Federal do Ceará – UFC

Aos pacientes gastrectomizados e a todas as vítimas de câncer, que contribuem com o próprio corpo para a pesquisa científica na esperança de uma melhor qualidade de vida para toda a humanidade.

À memória de Galdino, índio pataxó, cuja morte nos faz refletir sobre o pretense mundo civilizado.

A meus pais Amâncio e Lourdes e à Té (*in memoriam*) pelo zelo e generosidade com que nos conduziram. A meus irmãos Luiz, Fernando, Lena, Mauricio, Bosco e Sandra pela cumplicidade de nossos momentos.

À Eda, Filipe e Gabriel, em ordem alfabética, cuja importância para mim transcende os limites da razão

## AGRADECIMENTOS

Ao Prof. Dr. **Ronaldo de Albuquerque Ribeiro**, amigo de longo tempo, orientador deste trabalho, que desde o primeiro momento nos recebeu com o interesse e entusiasmo que lhe são peculiares.

À Profa. Dra. **Fátima Carneiro**, cientista de mérito, detentora de grande senso prático e co-orientadora deste estudo.

Ao Prof. Dr. **Francisco Valdeci de Almeida Ferreira**, mestre da maior importância em nossa formação de patologista, que possibilitou este projeto ao disponibilizar os arquivos do Laboratório de Patologia Livino Virgínio Pinheiro do Hospital do Câncer do Ceará.

Ao Prof. **Eilson Góes de Oliveira**, médico e patologista por formação, matemático, bioestatístico e escritor por talento inato, que nos auxiliou na ciência das probabilidades e significâncias.

Ao Prof. Dr. **Francisco Dário da Rocha Filho** pela presteza na realização de uma das leituras dos preparados histológicos de imunohistoquímica de nossa amostra.

Ao Prof. Dr. **Manuel Sobrinho-Simões**, cientista de escol, possuidor de grande sensibilidade na percepção e respeito às diferenças culturais entre os povos.

Ao Dr. **Pedro Pereira** pelo acesso à sua dissertação de mestrado que nos ajudou em parte deste estudo.

À Sra. **Dina Leitão**, técnica em imunohistoquímica do IPATIMUP, pela atenção e realização dos excelentes espécimes histológicos desta tese.

Ao Dr. **Cássio Cortez dos Santos**, que aqui simboliza o cirurgião oncológico do Hospital do Câncer do Ceará, responsável por muitas das gastrectomias de nossa amostra.

À Dra. **Lia Sanders**, pela obtenção das aulas de inverno de 1861 e ao Prof. Dr. **Jorg Henkelbach** e Dra **Fabíola Henkelbach** pela natural tradução do alemão virchowiano

Ao Prof. **Francisco Ursino Neto** e ao Dr. **Fernando Queiroz Monte**, pelos textos gentilmente cedidos de história da medicina

Aos alunos da Faculdade de Medicina da UFC, **Raul Raposo Pereira Feitosa**, **Esther de Alencar Araripe Falcão** e **Belise Kmentt Cavada**, que participaram de forma ativa e interessada em todo o percurso deste estudo.

## RECONHECIMENTO

Aos professores **Livino Virgínio Pinheiro Júnior** e **Marcus Davis Machado Braga**, mais que colegas amigos, que assumiram, no possível, parte de nossas tarefas, de que resultou precioso tempo para a realização deste trabalho, aqui representando professores e funcionários do Departamento de Patologia e Medicina Legal desta Universidade.

Ao Prof. Dr. **Armênio Aguiar dos Santos** pela amizade e desprendimento sempre presentes, que aqui personifica professores e funcionários do Departamento de Fisiologia e Farmacologia, que tão bem nos têm acolhido ao longo da realização deste projeto.

À Profª. Dra. **Gerly Anne de Castro Brito**, que nos mostrou que a partir da pergunta inicial e indagações decorrentes se constrói a história de um estudo científico.

Aos colegas da pós-graduação, através de **Rosemary Souza Freire (Rosa)** e **Pedro Marcos Gomes Soares**, parceiros de dificuldades e alegrias e à **Maria Silvandira Freire (Vanda)**, presença constante no Laboratório de Farmacologia da Inflamação e do Câncer (LAFICA), palco de importantes acontecimentos neste projeto de doutorado.

Às bibliotecárias **Rosane Maria Costa** e **Norma de Carvalho Linhares** da Biblioteca de Ciências da Saúde da Universidade Federal do Ceará pela atenção e correção na normalização do texto.

Ao **Sílvio Alves Costa**, digitador diligente, pela eficiente correção e formatação final do texto.

Ao **Moacir Lucena** e **Maria Helena**, que propiciaram o clima ameno de Guaramiranga, onde foi escrito o essencial desta tese.

Ao **Hospital do Câncer-Instituto do Câncer do Ceará**, que disponibilizou seus arquivos e material de estudo.

À **CAPES** – Coordenação de Aperfeiçoamento de Pessoal de Ensino Superior, pela liberação de recursos financeiros.

Ao **IPATIMUP** – Instituto de Patologia e Imunologia Molecular da Universidade do Porto, que propiciou infra-estrutura laboratorial completa para as técnicas utilizadas neste estudo. Sem estas instituições não seria possível a realização deste projeto.

A todos que direta ou indiretamente contribuíram para este trabalho, inúmeros, anônimos, pois por mais que o sistema social atual estimule o espírito competitivo *exacerbado*, que distancia os homens entre si, a atitude cooperativa pode ser encontrada, afinal, **as obras da humanidade são essencialmente tarefas coletivas.**



“Ceticismo e admiração, as duas formas de pensar,  
de tão difícil convivência, centrais para o método científico”

*Carl Sagan*

## RESUMO

COX-2 e Caderina-E participam de forma fundamental na manutenção do estado fisiológico da mucosa gástrica e têm papel essencial na reação inflamatória e reparo, e no câncer. O objetivo deste trabalho é avaliar a expressão das duas proteínas no carcinoma gástrico e metástases linfonodais e suas possíveis participações na progressão tumoral. Foram utilizados 97 casos de gastrectomias por carcinoma gástrico, 36 dos quais com linfonodos disponíveis, dos arquivos do Hospital do Câncer do Ceará. Os casos foram classificados nos tipos intestinal (40 casos), difuso (34), mistos (16) e não-classificados (7 casos) de acordo com a classificação de Lauren (1965). Utilizou-se técnica de *tissue microarray* associada à imunohistoquímica com anticorpo monoclonal anti-COX-2 e anti-Caderina-E e sistema de detecção universal estreptavidina-biotina-peroxidase. A expressão de COX-2 foi avaliada de acordo com os seguintes escores: Intensidade (I): 0=negativa; 1=discreta; 2= moderada; 3= acentuada; Extensão (E) de células coradas: 1= 0 a 25%; 2= >25 a 50%; 3= >50 a 75%; 4= >75 a 100%. Escore final: I x E, sendo considerados escores < 6 como COX-2 de baixa expressão e escores ≥6 de alta expressão. Classificou-se a expressão de Caderina-E nos escores: 0=negativo; 1=citoplasmática; 2=citoplasmática + membranar; 3= membranar-normal (Jawhari *et al.*, 1997a). Foram comparadas expressão normal e anormal e membranar e não membranar em cada histotipo de carcinoma, na sede primária e linfonodos. Expressão positiva para COX-2 e anormal de Caderina-E predominaram nos diversos histotipos de carcinoma gástrico primário, principalmente *difusos* e *mistos*. Observou-se maior expressão de COX-2 nas metástases linfonodais, em relação às lesões primárias, sobretudo nos carcinomas *difusos*. Carcinomas *intestinais* estavam associados à *expressão membranar de Caderina-E* enquanto tumores *difusos* se relacionaram com *ausência de expressão membranar*, o que mostra a importância da Caderina-E na diferenciação do câncer gástrico. Carcinomas gástricos apresentam dois padrões de imunomarcagem citoplasmática: *granular (paranuclear)*, associado à expressão citoplasmática exclusiva, que prevalece no componente *difuso* dos tumores mistos, e *homogêneo*, em todo o citoplasma, correlacionado com expressão citoplasmática-membranar, predominante nos outros histotipos. Carcinomas *difusos* apresentam expressão membranar de Caderina-E, que se expressa com maior frequência nas metástases linfonodais do que nas lesões primárias e está presente em grupos celulares infiltrantes e células isoladas, nas duas sedes anatômicas. Os dados sugerem que o carcinoma *misto* representa histotipo distinto de carcinoma gástrico, baseado nos aspectos peculiares da expressão citoplasmática de Caderina-E aqui mostrados e em outros achados da literatura. Não houve associação estatisticamente significativa entre expressão de COX-2 e de Caderina-E e demais parâmetros clínico-patológicos nesta amostra. Os dados aqui observados sugerem que COX-2 e Caderina-E são importantes proteínas relacionadas com a progressão tumoral-linfonodal no câncer gástrico.

Palavras-chave: Câncer gástrico. Ciclooxygenase-2. Caderina-E. Progressão tumoral

## ABSTRACT

Both COX-2 and E-Cadherin play important roles in physiological and pathological processes in the stomach, such as control of acid secretion, inflammation and cancer. The aim of this study was to analyze the relationship between COX-2 and E-Cadherin immunoeexpression in human gastric adenocarcinomas and respective lymph node metastases and their possible action in tumoral progression. Tissue microarrays were prepared from paraffin embedded samples of 97 primary gastric cancers, included 36 with respective nodal metastases. Cases were classified according to Lauren's classification as intestinal (n=40), diffuse (n=34), mixed (n=16) and undetermined (n=7). Immunoeexpression of COX-2 was evaluated regarding intensity (0-absent; 1-mild; 2-moderate; 3-strong) and extension (0-negative or rare cells; 1-<25%; 2-25-50%; 3-50-75%; 4->75% immunoreactive neoplastic cells). A combined score was calculated (intensity x extension): 0-12. A cut-off of 6 was considered to classify COX-2 expression as low (<6) or high ( $\geq 6$ ). E-Cadherin expression was evaluated according to the system proposed by Jawhari *et al.* (Gastroenterology, 1997) as abnormal patterns of expression: 0-no expression; 1-cytoplasmic expression; 2-heterogeneous expression, both membranous and cytoplasmic) and normal membranous pattern (3). Membranous (scores 2 and 3) and Non-membranous (scores 0 and 1) were too compared. Overall, COX-2 positive and abnormal E-Cadherin expression predominate in all types of primary gastric carcinomas. COX-2 expression was higher in lymph node metastases than in primary tumors, with a significant difference for *diffuse* carcinoma. A positive relationship was observed between E-Cadherin membranous expression and *intestinal* tumors, and absence of membranous expression and *diffuse* ones, which indicates the importance of E-Cadherin to gastric cancer differentiation. *Granular (paranuclear)* cytoplasmic immunostaining pattern was basically associated with cytoplasmic E-Cadherin expression while *homogeneous* pattern is frequently seen in cytoplasmic-membranous expression. *Diffuse* carcinomas show membranar expression more frequently in lymph nodes metastases than in gastric primary tumors in both isolated and grouped cells. The data suggest that *mixed* carcinoma is a distinct hystotype, based on its peculiar cytoplasmic expression of E-Cadherin shown here and other features of literature. There was no significant association linking COX-2 and E-Cadherin expression to other clinicopathological parameters. The data show that COX-2 and E-Cadherin are important proteins related to tumoral progression in gastric cancer.

Keywords: Gastric cancer. Cyclooxygenase-2. E-Cadherin. Tumoral progression.

## LISTA DE FIGURAS

Figura 1 - COX-2 – Controles negativo e positivo (foto) *	54
Figura 2 - COX-2 – Controles negativos (foto)	54
Figura 3 - Caderina-E – Controles normais (foto)	55
Figura 4 - Expressão de COX-2 no câncer gástrico do tipo <i>difuso</i> (gráfico)	61
Figura 5 - Expressão de COX-2 no câncer gástrico difuso primário e respectivas metástases linfonodais (gráfico)	62
Figura 6 - Expressão de COX-2 no câncer gástrico do tipo <i>intestinal</i> (foto)	62
Figura 7 - Expressão de COX-2 no câncer gástrico do tipo <i>difuso</i> (foto)	63
Figura 8 - Expressão de COX-2 no câncer gástrico do tipo <i>misto</i> (foto)	63
Figura 9 - Expressão de COX-2 no câncer gástrico <i>não-classificado</i> (foto)	63
Figura 10 - COX-2 – Tumor primário, êmbolo tumoral e metástase linfonodal (foto)	64
Figura 11 - Expressão de Caderina-E no câncer gástrico do tipo <i>intestinal</i> (gráfico)	66
Figura 12 - Expressão de Caderina-E no câncer gástrico do tipo <i>difuso</i> (gráfico)	67
Figura 13 - Correlação da expressão citoplasmática de Caderina-E com o histotipo <i>misto</i> (componente <i>difuso</i> ) do carcinoma gástrico (gráfico)	68
Figura 14 - Expressão de Caderina-E no câncer gástrico do tipo <i>difuso</i> (gráfico)	74
Figura 15 - Expressão de Caderina-E no câncer gástrico do tipo <i>intestinal</i> (foto)	75
Figura 16 - Expressão de Caderina-E no câncer gástrico do tipo <i>difuso</i> (foto)	75
Figura 17 - Expressão de Caderina-E no câncer gástrico do tipo <i>misto</i> (foto)	76
Figura 18 - Expressão de Caderina-E no câncer gástrico do tipo <i>não-classificado</i> (foto)	76
Figura 19 - Caderina-E – Tumor primário, êmbolo tumoral e metástase linfonodal (foto)	77
Figura 20 - Correlação entre expressão de Caderina-E e padrões de imunomarcção citoplasmática nos carcinomas gástricos primários <i>difusos</i> e <i>mistos</i> (gráfico)	79
Figura 21 - Caderina-E – Estômago: marcação citoplasmática <i>homogênea</i> (foto)	80
Figura 22 - Caderina-E – Estômago: marcação citoplasmática <i>granular (vesicular)</i> (foto)	80
Figura 23 - Carcinoma <i>difuso</i> – Estômago – HE (foto)	86

---

\* Fotomicrografias

Figura 24 - Tumores de células isoladas e padrão de migração metastático linfonodal (gráfico).....	87
Figura 25 - Células isoladas e células agrupadas – Carcinoma <i>difuso</i> – HE (foto).....	88
Figura 26 - Células isoladas e células agrupadas – Carcinoma <i>misto</i> – HE (foto).....	88
Figura 27 - Expressão de Caderina-E e padrões de migração celular no câncer gástrico primário do tipo <i>misto</i> (gráfico).....	92
Figura 28 - Caderina-E e padrões de migração celular: carcinoma <i>misto</i> – Estômago (foto).....	93
Figura 29 - Caderina-E e padrões de migração celular: carcinoma <i>difuso</i> – Estômago (foto).....	94
Figura 30 - Caderina-E e padrões de migração celular: carcinoma <i>misto</i> – Linfonodos (foto).....	95
Figura 31 - Correlação entre expressão de COX-2 e de Caderina-E no câncer gástrico do tipo <i>difuso</i> primário (gráfico).....	97
Figura 32 - COX-2 – Estômago – Imunomarcção e clones celulares (foto).....	100
Figura 33 - Caderina-E – Estômago – Imunomarcção e clones celulares (foto).....	100

## LISTA DE QUADROS

Quadro 1 -	Fatores de risco no câncer gástrico.....	21
Quadro 2 -	Condições inflamatórias crônicas e neoplasias associadas.....	27
Quadro 3 -	Expressão de COX-2 – Escores finais.....	50
Quadro 4 -	Concordância intra e inter-observadores na avaliação da expressão imunohistoquímica de COX-2 e Caderina-E no câncer gástrico.....	52
Quadro 5 -	Desenho metodológico: <i>tissue microarray</i> e imunohistoquímica.....	53
Quadro 6 -	Expressão de COX-2 no câncer gástrico por tipo histológico.....	55
Quadro 7 -	Expressão de COX-2 e parâmetros clínico-patológicos no câncer gástrico dos tipos <i>intestinal, difuso e não-classificado</i> .....	57
Quadro 8 -	Expressão de COX-2 e parâmetros clínico-patológicos no câncer gástrico do tipo <i>misto</i> – componente <i>intestinal</i> .....	58
Quadro 9 -	Expressão de COX-2 e parâmetros clínico-patológicos no câncer gástrico <i>misto</i> – componente <i>difuso</i> .....	59
Quadro 10 -	Expressão de COX-2 no câncer gástrico por tipo histológico – Estômago...	60
Quadro 11 -	Expressão de COX-2 no câncer gástrico por tipo histológico – Linfonodos	60
Quadro 12 -	Expressão de Caderina-E no câncer gástrico por tipo histológico – Estômago.....	65
Quadro 13 -	Expressão de Caderina-E no câncer gástrico do tipo <i>misto</i> – Estômago.....	66
Quadro 14 -	Expressão de Caderina-E e parâmetros clínico-patológicos no câncer gástrico dos tipos <i>intestinal, difuso e não-classificado</i> .....	69
Quadro 15 -	Expressão de Caderina-E e parâmetros clínico-patológicos no câncer gástrico do tipo <i>misto</i> – componente <i>intestinal</i> .....	70
Quadro 16 -	Expressão de Caderina-E e parâmetros clínico-patológicos no câncer gástrico do tipo <i>misto</i> – componente <i>difuso</i> .....	71
Quadro 17 -	Expressão de Caderina-E no câncer gástrico por tipo histológico – Estômago.....	72
Quadro 18 -	Expressão de Caderina-E no câncer gástrico por tipo histológico – Linfonodos.....	72
Quadro 19 -	Padrão de expressão de Caderina-E no câncer gástrico do tipo <i>misto</i> – Estômago e Linfonodos.....	74
Quadro 20 -	Padrões de imunomarcação da Caderina-E nos carcinomas gástricos <i>difusos</i> primários e metástases linfonodais.....	82

Quadro 21 - Padrões de imunomarcção da Caderina-E nos carcinomas gástricos <i>mistos</i> (componente <i>difuso</i> ) primários e metástases linfonodais.....	83
Quadro 22 - Padrões de imunomarcção da Caderina-E nos carcinomas gástricos <i>intestinais</i> primários e metástases linfonodais.....	83
Quadro 23 - Padrões de imunomarcção da Caderina-E nos carcinomas gástricos <i>mistos</i> (componente <i>intestinal</i> ) primários e metástases linfonodais.....	84
Quadro 24 - Padrões de imunomarcção citoplasmática de Caderina-E em carcinomas gástricos primários.....	84
Quadro 25 - Expressão de Caderina-E e padrões de migração celular nos carcinomas gástricos <i>difusos</i> primários e metástases linfonodais.....	85
Quadro 26 - Expressão de Caderina-E e padrões de migração celular nos carcinomas gástricos <i>mistos</i> (componente <i>difuso</i> ) primários e metástases linfonodais....	87
Quadro 27 - Expressão de Caderina-E e padrões de migração celular nos carcinomas gástricos <i>intestinais</i> primários e metástases linfonodais.....	89
Quadro 28 - Expressão de Caderina-E e padrões de migração celular nos carcinomas gástricos <i>mistos</i> (componente <i>intestinal</i> ) primários e metástases linfonodais.....	90
Quadro 29 - Padrões de migração celular nos carcinomas gástricos.....	90
Quadro 30 - Expressão baixa ou nula de COX-2 e Caderina-E (escores) no câncer gástrico por tipos histológicos – Estômago.....	95
Quadro 31 - Expressão alta de COX-2 e Caderina-E (escores) no câncer gástrico por tipos histológicos – Estômago.....	96
Quadro 32 - Expressão de COX-2 e Caderina-E (escores) no câncer gástrico do tipo <i>misto</i> – Estômago.....	97
Quadro 33 - Expressão de COX-2 e Caderina-E (membranar/ausência de expressão membranar) no câncer gástrico primário e metastático ( <i>intestinal, difuso, não-classificado</i> ).....	98
Quadro 34 - Expressão de COX-2 e Caderina-E (membranar/ausência de expressão membranar) no câncer gástrico primário e metastático ( <i>difuso</i> ).....	98
Quadro 35 - Expressão de COX-2 e Caderina-E (membranar/ausência de expressão membranar) no câncer gástrico primário e metastático ( <i>intestinal</i> ).....	99
Quadro 36 - Expressão de COX-2 e Caderina-E (membranar/ausência de expressão membranar) no câncer gástrico primário e metastático ( <i>misto</i> ).....	99

## LISTA DE TABELAS

Tabela 1 -	Expressão de COX-2 (escores) no câncer gástrico por tipo histológico – Estômago.....	56
Tabela 2 -	Expressão de COX-2 (escores) no câncer gástrico por tipo histológico – Estômago (36 casos).....	60
Tabela 3 -	Expressão de COX-2 (escores) no câncer gástrico por tipo histológico – Linfonodos.....	61
Tabela 4 -	Expressão de Caderina-E no câncer gástrico por tipo histológico ( <i>intestinal, difuso, não-classificado</i> ) – Estômago.....	65
Tabela 5 -	Padrão de expressão de Caderina-E no câncer gástrico ( <i>intestinal, difuso, não-classificado</i> ) – Estômago.....	73
Tabela 6 -	Padrão de expressão de Caderina-E no câncer gástrico ( <i>intestinal, difuso, não-classificado</i> ) – Linfonodos.....	73
Tabela 7 -	Padrões de imunomarcção citoplasmática de Caderina-E em tumores gástricos primários de células isoladas.....	78
Tabela 8 -	Padrões de imunomarcção citoplasmática de Caderina-E em tumores gástricos primários de morfologia glandular.....	81
Tabela 9 -	Padrões de imunomarcção citoplasmática de Caderina-E em carcinomas gástricos – metástases em linfonodos.....	85
Tabela 10 -	Expressão de Caderina-E e padrões de migração celular no câncer gástrico primário do tipo <i>difuso</i> .....	91
Tabela 11 -	Expressão de Caderina-E e padrões de migração celular no câncer gástrico primário do tipo <i>misto</i> .....	91
Tabela 12 -	Expressão de Caderina-E e padrões de migração celular no câncer gástrico primário do tipo <i>intestinal</i> .....	93
Tabela 13 -	Expressão de Caderina-E e padrões de migração celular no câncer gástrico metastático (linfonodos) por tipo histológico.....	94
Tabela 14 -	Expressão de COX-2 e Caderina-E no câncer gástrico ( <i>intestinal, difuso, não-classificado</i> ) – Estômago.....	96
Tabela 15 -	Expressão de COX-2 e Caderina-E (escores) no câncer gástrico ( <i>intestinal, difuso, não-classificado</i> ) – Estômago.....	96



## LISTA DE ABREVIATURAS E SIGLAS

AA	Arachidonic Acid = Ácido Araquidônico
APC	Adenomatous Polyposis Coli = Polipose Adenomatosa Colônica
bcl-2	Gene inibidor de apoptose
Caderina	Calcium-Dependent Adherence Protein = Proteína de Adesão Dependente de Cálcio
cagA	Cytotoxin-associated gene-A = Gene associado à citotoxina A
C-CAM	Cell Calcium-Dependent Adherence Molecule = Molécula de Adesão Celular Dependente de Cálcio
CD	Cluster Differentiation = Conjunto de diferenciação
CD44	Molécula de adesão celular à matriz extracelular
CD68	Marcador de macrófagos
CDH1	E-Cadherin gene = Gene da Caderina-E humana
CGDH	Carcinoma Gástrico Difuso Hereditário
COX	Cyclooxygenase = Ciclooxygenase (Ex: COX-1, COX-2, COX-3)
COXIB(s)	Inibidores seletivos de COX
DNA	Ácido desoxirribonucléico
EGF	Epidermal Growth Factor = Fator de Crescimento Epidérmico
Fas	Molécula mediadora de apoptose – receptor membranar (CD95)
FGF	Fibroblast Growth Factor = Fator de Crescimento Fibroblástico
GS-II	<i>Griffonia simplicifolia</i> : lectina utilizada como corante.
HC/ICC	Hospital do Câncer/Instituto do Câncer do Ceará
HE	Hematoxilina-Eosina
HGF-SF	Hepatocyte Growth Factor-Scatter Factor = Fator de Crescimento do Hepatócito-Fator de Dispersão
HLA-DR	Histocompatibility-like antigen = Antígeno de histocompatibilidade
HRP	Horse-radish Peroxidase = Peroxidase obtida do rábano, planta crucífera. Utiliza-se para amplificar a reação imunohistoquímica
IL	Interleucina (Ex: IL-1, IL-2, IL-8, IL-10)
IPATIMUP	Instituto de Patologia e Imunologia Molecular da Universidade do Porto
Ki-67	Oncogene utilizado como índice de proliferação celular
MALT	Mucosal-Associated Lymphoid Tissue = Tecido Linfóide Associado à Mucosa

MDCK	Madin-Derby Canine Kidney = Linhagem de células epiteliais de rim canino
mRNA	Messenger ribonucleic acid = Ácido ribonucléico mensageiro
NO	Nitric Oxide = Óxido Nítrico
NOS	Nitric Oxide Synthase = Sintase do Óxido Nítrico
OMS	Organização Mundial da Saúde
p27	Gene supressor, inibidor das quinases dependentes de ciclinas
p53	Gene supressor, considerado o guardião do genoma
PBS	Phosphate buffer solution = Solução fosfatada tamponada
PDGF	Platelet-Derived Growth Factor = Fator de Crescimento Derivado das Plaquetas
PG(s)	Prostaglandina(s) (Ex: PGG <sub>2</sub> , PGH <sub>2</sub> , PGE <sub>2</sub> , PGI <sub>2</sub> , PGF <sub>2</sub> - $\alpha$ )
PIN	Prostatic intraepithelial neoplasia = Neoplasia intraepitelial prostática
pTNM	Estadiamento tumoral patológico
Ras	Oncogene responsável pela transdução do sinal
RT-PCR	Reverse Transcriptase-Polimerase Chain Reaction = Reação de Polimerase em Cadeia da Transcriptase Reversa
TFF(s)	Trefoil Factor Family(s) = Família de Fatores Trevo (Ex: TFF-1, TFF-2, TFF-3)
TGF- $\alpha$	Transforming Growth Factor- $\alpha$ = Fator Transformador do Crescimento alfa
TNF- $\alpha$	Tumor Necrosis Factor- $\alpha$ = Fator de Necrose Tumoral alfa
TNM	Estadiamento tumoral: topografia; linfonodos; metástases
TXA	Tromboxano
vacA	Vacuolating toxin = Toxina vacuolizante
VEGF	Vascular Endothelial Growth Factor = Fator de Crescimento Endotelial Vascular
VPF	Vascular Permeability Factor = Fator de Permeabilidade Vascular
WNT	Wingless = Sem asas, via de sinalização originalmente referente às drosófilas

## SUMÁRIO

LISTA DE FIGURAS.....	9
LISTA DE QUADROS.....	11
LISTA DE TABELAS.....	13
LISTA DE ABREVIATURAS E SIGLAS.....	14
<b>1. INTRODUÇÃO.....</b>	<b>19</b>
<b>1.1 Câncer gástrico.....</b>	<b>19</b>
1.1.1 Histórico.....	19
1.1.2 Epidemiologia.....	20
1.1.3 Fatores de risco.....	21
a) Ambientais.....	21
a.1 Dieta.....	21
a.2 <i>Helicobacter pylori</i> .....	22
b) Genéticos.....	23
b.1 Polimorfismos de citocinas.....	23
b.2 Câncer gástrico familiar.....	24
<b>1.2 Relação entre inflamação e neoplasia.....</b>	<b>25</b>
1.2.1 Histórico.....	25
1.2.2 Condições inflamatórias crônicas e câncer.....	26
1.2.3 Aspectos histopatológicos.....	27
1.2.4 Aspectos moleculares na relação entre inflamação e câncer.....	28
a) Citocinas e fatores de crescimento.....	28
b) Óxido nítrico.....	28
<b>1.3 Ciclooxygenase-2 (COX-2).....</b>	<b>29</b>
1.3.1 Ciclooxygenases e Prostaglandinas: papel fisiológico.....	29
1.3.2 COX-2 no processo inflamatório.....	30
1.3.3 COX-2 e neoplasias.....	31
a) Efeitos sobre a biologia das neoplasias.....	31
b) COX-2 em vários tipos de câncer.....	32
1.3.4 COX-2 no câncer gástrico.....	34
<b>1.4 Caderina-E.....</b>	<b>36</b>
1.4.1 Aspectos Gerais – Na embriogênese – Papel Fisiológico.....	36
a) Aspectos gerais.....	36

b) Na embriogênese.....	37
c) Papel fisiológico.....	38
1.4.2 Caderina-E no processo inflamatório e reparo.....	38
1.4.3 Caderina-E e neoplasias.....	39
a) Relação com a biologia das neoplasias.....	39
b) Caderina-E em vários tipos de câncer.....	41
1.4.4 Caderina-E no câncer gástrico.....	42
<b>1.5 COX-2 e Caderina-E no câncer gástrico.....</b>	<b>44</b>
<b>2. OBJETIVO.....</b>	<b>46</b>
<b>3. MATERIAL E MÉTODOS.....</b>	<b>47</b>
<b>3.1 Casuística e material utilizados.....</b>	<b>47</b>
<b>3.2 Classificação histológica.....</b>	<b>47</b>
<b>3.3 Microarranjo tissular (<i>tissue microarray</i>).....</b>	<b>48</b>
<b>3.4 Imunohistoquímica.....</b>	<b>48</b>
<b>3.5 Avaliação de COX-2: Escores.....</b>	<b>49</b>
<b>3.6 Avaliação de Caderina-E: Escores.....</b>	<b>50</b>
<b>3.7 Controles.....</b>	<b>50</b>
<b>3.8 Avaliação intra- e inter-observadores.....</b>	<b>51</b>
<b>3.9 Estatística.....</b>	<b>52</b>
<b>3.10 Aprovação no Comitê de Ética.....</b>	<b>52</b>
<b>4. RESULTADOS.....</b>	<b>54</b>
<b>4.1 Controles.....</b>	<b>54</b>
<b>4.2 COX-2 e parâmetros clínico-patológicos (97 casos).....</b>	<b>55</b>
4.2.1 COX-2 e tipos histológicos.....	55
4.2.2 Outras variáveis.....	56
<b>4.3 COX-2: Estômago e Linfonodos (36 casos).....</b>	<b>60</b>
<b>4.4 Caderina-E e parâmetros clínico-patológicos (97 casos).....</b>	<b>65</b>
4.4.1 Caderina-E e tipos histológicos.....	65
4.4.2 Outros parâmetros.....	68
<b>4.5 Caderina-E: Estômago e Linfonodos (36 casos).....</b>	<b>72</b>

<b>4.6 Caderina-E: Padrões de imunomarcação citoplasmática.....</b>	<b>78</b>
4.6.1 Estômago (97 casos).....	78
4.6.2 Estômago e Linfonodos (30 casos).....	81
<b>4.7 Padrões de migração celular em carcinomas gástricos.....</b>	<b>85</b>
<b>4.8 Caderina-E e padrões de migração celular.....</b>	<b>91</b>
4.8.1 Estômago.....	91
4.8.2 Linfonodos.....	94
<b>4.9 COX-2 e Caderina-E e Tipos histológicos (97 casos).....</b>	<b>95</b>
<b>4.10 COX-2 e Caderina-E: Estômago e Linfonodos (36 casos).....</b>	<b>98</b>
<b>5. DISCUSSÃO.....</b>	<b>101</b>
<b>5.1 COX-2.....</b>	<b>101</b>
<b>5.2 Caderina-E.....</b>	<b>106</b>
<b>6. CONCLUSÕES.....</b>	<b>123</b>
<b>7. REFERÊNCIAS BIBLIOGRÁFICAS.....</b>	<b>124</b>
<b>ANEXOS.....</b>	<b>155</b>

# 1 INTRODUÇÃO

## 1.1 Câncer gástrico

### 1.1.1 Histórico

O câncer é tão antigo quanto a vida, pelo menos a vida de metazoários com maior grau de complexidade como os seres vertebrados. Tumores cancerosos foram encontrados nos ossos fossilizados de dinossauros com 60 a 70 milhões de anos e nos ancestrais de mamíferos e aves (ROTHSCHILD; WITZKE; HERSHKOVITZ, 1999; NEIBURGER, 2005). Tumores malignos também têm sido relatados em humanos do período neolítico – 12.000 a.C a 4000 a.C – (THILLAUD, 2006). No antigo Egito (3.500 a 200 a.C) foram descritos tumores em ossos humanos, alguns fortemente sugestivos de carcinomas metastáticos (NERLICH *et al.*, 2006).

Na Grécia, século V a.C, época de Hipócrates e do apogeu da escola de Cós, foi criado o termo “carcinoma” – de *Karkinos* = caranguejo – (SANTORO, 2005), hoje utilizado como sinônimo de neoplasia epitelial maligna, depois substituído por “câncer” pelos romanos, designação utilizada em sentido genérico para neoplasias malignas até os dias atuais. Na medicina chinesa, durante a dinastia Han (206 a.C – 220 d.C), encontra-se descrição pioneira do câncer de estômago, feita pelo médico Tsang Kung (LYONS; PETRUCCELLI, 1987, p. 124).

Galeno, no século II d.C, descreveu o câncer como um tumor duro e maligno, com ulcerações ou sem elas (LOPES, 1970, p. 130). Na idade média, Avicena (980-1037), “príncipe dos médicos”, fez observações extensas a respeito de úlceras gástricas e Avenzoar (1091-1162), médico espanhol no período da ocupação árabe realizou descrição do câncer de estômago (LOPES, 1970, p. 139-142).

No início do século XIX, as doenças do aparelho digestório começaram a ser identificadas: gastrites, úlceras, câncer. O câncer gástrico é distinguido da úlcera por Cruveilhier (SENDRAIL, 1980, p. 388). Virchow, em meados do mesmo século, estabeleceu as bases da patologia celular, classificou neoplasias ao microscópio e mostrou a relação do câncer gástrico com a úlcera (VIRCHOW, 1863).

Ao final do século XIX, Billroth (gastrectomia parcial: 1881) e depois Schlatter (gastrectomia total: 1897) realizaram as primeiras intervenções cirúrgicas tecnicamente bem sucedidas para tratamento do câncer gástrico, em pacientes que faleceram posteriormente por recidivas do tumor após vários meses ou pouco mais de um ano da cirurgia (SANTORO,

2005), evolução não muito diferente da atual, após recidivas pós-gastrectomias de câncer gástrico avançado.

### 1.1.2 Epidemiologia

O câncer gástrico ocupa o 4º lugar na incidência dos tumores malignos (exceto pele não-melanomas) e representa a 2ª causa de mortalidade por câncer, na população mundial (CREW; NEUGUT, 2006). Existem, contudo, diferenças significativas em sua distribuição geográfica. Tem alta incidência (> 30/100.000 habitantes) em países como Japão, Rússia, Portugal, China e Chile (GLOBOCAN, 2002) e incidência bem menor (< 15/100.000 indivíduos) em outros países como EUA, Cuba, Canadá, Dinamarca e França (GLOBOCAN, 2002).

No Brasil, a incidência é de 16/100.000 homens e 9/100.000 mulheres, de acordo com a estimativa da incidência de câncer para 2006 (INSTITUTO NACIONAL DO CÂNCER – INCA, 2005), com o 5º lugar geral nacional (total, ambos os sexos), 3º mais freqüente no sexo masculino e 5º no feminino. É o segundo câncer entre os homens nas regiões norte e nordeste e o terceiro nas demais regiões. Nas mulheres, ocupa o 3º lugar na região norte, 4º no nordeste e 5º nas outras regiões do país (INCA, 2005).

No Ceará, o câncer de estômago tem especial importância. Está no 2º lugar de freqüência entre homens, inferior apenas ao câncer de próstata e no sexo feminino sucede aos tumores de mama e colo uterino (INCA, 2005). Em estudo de duas décadas atrás, Juaçaba *et al.* (1984) observaram que o câncer gástrico era o mais freqüente entre homens na cidade de Fortaleza e representava quase metade das neoplasias malignas do sistema digestório (JUAÇABA *et al.*, 1984). Atualmente ocupa o segundo lugar entre os homens ao lado do câncer de pulmão e quinto entre mulheres nesta capital (INCA, 2005).

A maioria dos carcinomas gástricos diagnosticados em nosso meio (estado/capital) se encontra em fase avançada, nos estágios III e IV (LIMA; JUAÇABA, 2001; OLIVEIRA; TOMÉ, 2006) com predomínio do tipo *intestinal* de Lauren sobre o *difuso*, na maioria dos relatos (ALEXANDRE, 1997; SAMPAIO, 2001; OLIVEIRA; TOMÉ, 2006). O câncer gástrico por sua alta incidência e mortalidade tem sido objeto de numerosos estudos nos últimos anos em todo o país (COSTA, 2002; GONÇALVES, 2003; LOIOLA, 2003; FIGUEIREDO, 2004; LEAL *et al.*, 2007), inclusive em nosso estado (ALEXANDRE, 1997; OLIVEIRA, 1999; MONTENEGRO, 2003), que detém a maior taxa bruta/100.000 habitantes deste tipo de câncer, nos dois sexos (INCA, 2005).

Apesar das melhorias obtidas com o uso da endoscopia digestiva alta, o câncer do estômago continua de elevada mortalidade, mesmo em países que investem maciçamente em tecnologia. Nos países em desenvolvimento, muitos pacientes são diagnosticados numa fase avançada da doença, o que eleva a mortalidade aproximando-a dos níveis de países com maior incidência de câncer gástrico. Todos estes aspectos mostram, de forma clara, a grande importância da realização de novos estudos que contribuam para melhor conhecimento e, em decorrência, melhor controle, prevenção e tratamento deste importante tipo de patologia oncológica.

### 1.1.3 Fatores de risco

O quadro 1 apresenta os principais fatores de risco implicados com o desenvolvimento do câncer gástrico.

Quadro 1 – Fatores de risco no câncer gástrico\*

<ul style="list-style-type: none"> <li>• Fatores Ambientais:               <ul style="list-style-type: none"> <li>Dieta:                   <ul style="list-style-type: none"> <li>Nitritos</li> <li>Alimentos defumados e salgados</li> <li>Dieta pobre em antioxidantes</li> </ul> </li> <li><i>Helicobacter pylori</i>:                   <ul style="list-style-type: none"> <li>Gastrites e lesões associadas</li> </ul> </li> </ul> </li> <li>• Fatores Genéticos:               <ul style="list-style-type: none"> <li>Polimorfismos de citocinas</li> <li>Herança: câncer gástrico familiar</li> </ul> </li> <li>• Outros:               <ul style="list-style-type: none"> <li>Refluxo alcalino (côto gástrico)</li> <li>Nível sócio-econômico baixo</li> <li>Grupo sanguíneo do tipo A</li> </ul> </li> </ul>
---

\* Baseado em Fenoglio-Preiser *et al.* (2000); Balkwill e Mantovani (2001); Crew e Neugut (2006) e Oliveira, Seruca e Carneiro (2006).

#### a) Fatores ambientais:

##### a.1 Dieta

O consumo de alimentos defumados ou muito salgados, a utilização de nitritos como conservantes alimentares, e dietas com excesso de ácidos graxos poli-insaturados, têm sido associados, em muitos relatos, com o risco de desenvolvimento de carcinoma gástrico e suas lesões precursoras. Por outro lado, a refrigeração como recurso natural de preservação



alimentar e dietas ricas em frutas e vegetais frescos, fontes de antioxidantes como as vitamina A e C, constituem fatores ambientais importantes na prevenção deste tipo de câncer e lesões relacionadas (CORREA, 1992; FENOGLIO-PREISER *et al.*, 2000; SAMPAIO, 2001; CREW; NEUGUT, 2006). No entanto, estes resultados não são sempre consistentes, sobretudo em estudos prospectivos sobre a matéria (TSUGANE *et al.*, 2004; CREW; NEUGUT, 2006) mas prevalece entre os autores a concepção de que aspectos específicos da dieta estão relacionados a efeitos pró ou anticarcinogênicos no estômago.

#### a.2 *Helicobacter pylori* (*H. pylori*)

Embora haja relatos antigos de bactérias presentes no estômago, apenas cerca de 20 anos atrás foi descrito que elas colonizam, de fato, a mucosa gástrica (HOLTSCRAW-BERK *et al.*, 1984; MARSHALL; WARREN, 1984). O *H. pylori*, designação atual dessa bactéria, é capaz de neutralizar a acidez do microambiente adjacente pela secreção de urease e de produzir enzimas proteolíticas (HUI *et al.*, 1992; DEKIGAI; MURAKAMI; KITA, 1995; ATHERTON, 2006). Além disso, movimenta-se no muco gástrico através de flagelo e consegue aderir às células epiteliais da mucosa, sobretudo antral, nas quais introduz proteínas que modificam o metabolismo celular, inclusive induzindo estas células à apoptose (PEEK *et al.*, 1999; GALMICHE *et al.*, 2000; KUCK *et al.*, 2001) e estimulando a síntese de citocinas pró-inflamatórias.

As perdas celulares resultantes da ação do *H. pylori* traduzir-se-ão em erosões e ulcerações da mucosa, com hiperplasia regenerativa conseqüente e infiltrado celular inflamatório, inicialmente de polimorfonucleares, seguidos pelos mononucleares, sobretudo linfócitos (BLASER, 1990) o que revela a importância deste microrganismo na gênese das gastrites (KARNES *et al.*, 1991) e de úlceras pépticas (PETERSON, 1991). Na gastrite crônica, a resposta celular predominante ao *H. pylori* é do tipo Th1, com produção de importantes citocinas como IL-1, TNF- $\alpha$ , IL-2, IL-6 e IL-8 (YAMAOKA *et al.*, 1997).

A partir de estudos epidemiológicos de prevalência da infecção pelo *H. pylori* e sua relação com a incidência e mortalidade pelo câncer gástrico; estudos prospectivos de coortes com análises do tipo caso-controle que mostraram risco relativo alto, em infectados, para este tipo de câncer; e estudos retrospectivos que revelaram associação de seroprevalência para *H. pylori* com maior incidência de câncer gástrico, comparado com os soronegativos, esta bactéria foi considerada pela Organização Mundial de Saúde como um agente carcinogênico do grupo 1, ou seja, com suficiente evidência de ação carcinogênica para humanos (INTERNATIONAL AGENCY FOR RESEARCH ON CANCER – IARC, 1994).

O possível papel carcinogênico do *H. pylori* foi contestado por alguns autores, com o argumento da inconsistência de alguns resultados por falta de especificidade entre a gastrite pela bactéria e o câncer gástrico (GRAHAM; GO; GENTA, 1995) ou a ausência de uma ligação causal forte entre o *H. pylori* e o câncer de estômago (NYRÉN, 1998). Estudos posteriores revelaram a heterogeneidade genotípica do *H. pylori*, com a descoberta de que algumas cepas, mas não todas, eram causadoras de lesões gástricas (BLASER *et al.*, 1995; PARSONNET *et al.*, 1997).

Entre os fatores bacterianos ligados à patogenicidade, foram descobertas as proteínas *vacA* (*vacuolating toxin*) e a ilha de patogenicidade *cagA* (*cytotoxin-associated gene-A*). A *vacA* é uma toxina que penetra na célula epitelial e entre outros efeitos, ao atingir a membrana da mitocôndria determina a liberação de *citocromo c* ao citoplasma, de que resulta apoptose (GALMICHE *et al.*, 2000; KUCK *et al.*, 2001). Há quatro genótipos principais de *vacA* a partir de duas regiões distintas do gene. O genótipo s1m1 está associado a um maior risco de desenvolvimento de câncer gástrico do que os demais genótipos (VAN DOORN *et al.*, 1999; FIGUEIREDO *et al.*, 2001).

A ilha de patogenicidade *cagA* compreende vários genes codificadores de proteínas, algumas delas envolvidas num mecanismo que injeta a proteína *cagA* dentro da célula epitelial (TOMB *et al.*, 1997; ODENBREIT *et al.*, 2000). Após fosforilada (ASAHI *et al.*, 2000), essa proteína determina resposta celular cuja resultante é a produção de citocinas pró-inflamatórias como a IL-1 $\beta$  e a IL-8 (YAMAOKA *et al.*, 1997), a proliferação celular (ATHERTON, 2006) e alterações fenotípicas das células (SEGAL *et al.*, 1999). Infecções com amostras de cepas de *H. pylori* *cagA*<sup>+</sup> aumentam o risco de desenvolvimento do câncer gástrico, em relação às infecções por cepas *cagA*<sup>-</sup> (BLASER *et al.*, 1995; PARSONNET *et al.*, 1997). Em modelos experimentais, foram desenvolvidos adenocarcinomas gástricos a partir de infecção crônica pelo *H. pylori* (HONDA *et al.*, 1998; HIRAYAMA *et al.*, 1999).

## b) Fatores Genéticos:

### b.1 Polimorfismos de citocinas

Polimorfismos genéticos representam variações normais dentro da expressão gênica e podem condicionar respostas diversas de indivíduos diferentes, aos mesmos estímulos. Alguns genes que codificam citocinas inflamatórias apresentam-se polimórficos (BALKWILL; MANTOVANI, 2001). Estes polimorfismos podem ser importantes, quando se localizam em seqüências de DNA relacionadas com a transcrição. Determinados

polimorfismos se associam a um aumento do risco de câncer, inclusive de carcinoma gástrico (EL-OMAR *et al.*, 2000; EL-OMAR *et al.*, 2003; MACHADO *et al.*, 2003).

Um exemplo é o da IL-1 $\beta$ , potente inibidor da secreção de ácido clorídrico pelas células parietais gástricas (TAKASHIMA *et al.*, 2001). Indivíduos que apresentam polimorfismos associados a maior produção de IL-1 $\beta$  têm maior predisposição a desenvolverem pangastrite crônica com atrofia do corpo e câncer gástrico do que indivíduos com baixa expressão da citocina (EL-OMAR *et al.*, 2000). Em apoio a essa observação, polimorfismos determinantes de diminuição da expressão de IL-10, citocina antiinflamatória, se associaram a maior risco de câncer gástrico (EL-OMAR *et al.*, 2003). Por outro lado, a diminuição de IL-1 $\beta$  favorece gastrites mais localizadas no antro, preservando a secreção gástrica, o que favorece o aparecimento de úlcera péptica duodenal (HSU *et al.*, 2004).

## b.2 Câncer gástrico familiar

O primeiro registro consistente de câncer gástrico familiar remonta à família Bonaparte, no início do século XIX. O próprio Napoleão, que sentia fortes dores abdominais durante suas campanhas militares, apresentou lesão com características malignas em sua autópsia, que foi acompanhada por vários médicos, com a seguinte tradução da descrição do Dr. Francesco Antonmarchi, seu último médico pessoal, que também era anatomista e patologista:

O volume do estômago era pequeno, com aderência entre o lado direito e a face esquerda do fígado, e observa-se área endurecida de perfuração central a três polpas digitais do piloro. Aberto pela grande curvatura, presença de considerável quantidade de substância viscosa com aspecto em borra-de-café. Quase toda superfície interna estava ocupada por úlcera cancerosa que apresentava centro na parte superior, pequena curvatura, com projeções digitiformes em toda a circunferência gástrica, que se estendia do cárdia até uma polegada do piloro, com base dura, espessa, de aspecto cirroso (HINDMARSH; CORSO, 1998; SANTORO, 2005).

No século XX, estudo de outras famílias com vários membros portadores de câncer gástrico permitiu a descoberta de mutações no gene da Caderina-E (CDH1), assunto que será abordado adiante nesta introdução.

## 1.2 Relação entre inflamação e neoplasia

### 1.2.1 Histórico

No primeiro século d.C, despontou a obra de Celsus, enciclopedista e historiador, autor do primeiro tratado romano baseado na medicina grega, que descreveu os quatro sinais cardinais da inflamação, “rubor, tumor, calor e dor” (LYONS; PETRUCELLI, 1987, p. 248), um pouco antes de Galeno definir o câncer como “um tumor duro e maligno” (LOPES, 1970, p. 130). Assim, o termo tumor parece representar uma remota convergência terminológica e semiológica entre dois processos patológicos distintos, em uma época onde ainda não era possível caracterizar a natureza e os aspectos peculiares a cada um destes processos.

Ao longo de um milênio e meio os dois processos patológicos não foram adequadamente esclarecidos, em seus possíveis pontos comuns ou distintivos. Em princípio do século XIX, como já relatado, Cruveilhier distinguiu úlcera gástrica de câncer (SENDRAIL, 1980, p. 388). Algumas décadas depois, Rudolf Virchow, em sua aula nº 5 *Patogenia das Neoplasias* ministrada nos semestres de inverno de 1862-1863, assim se refere à relação entre *inflamação e câncer*, numa tradução aproximadamente literal:

“A história de um tumor, na minha opinião, deve ter início com a constatação de um estágio de irritação, no qual o tecido é estimulado, podendo ser por aumento na exsudação, secreção ou formação” (VIRCHOW, 1863, p. 74).

E mais adiante:

“Se o estímulo é pouco, só acontecerão as conseqüências simples do estímulo, que nós conhecemos pelo nome de inflamação, inflamação crônica, hipertrofia e hiperplasia. Na presença de um estímulo maior, acontecerão formas mais específicas” (VIRCHOW, 1863, p. 80).

E na aula *Etiologia das Neoplasias*:

“Já é de conhecimento que, são nas mucosas onde os tumores aparecem com mais freqüência, nos locais onde houve patologia inflamatória, o que é suficiente para que, com o tempo, haja uma alteração na estrutura natural do tecido. De uma simples hiperplasia inflamatória do catarro crônico (chronischen katarrhs), ocorre a formação de pólipos, e os pólipos podem se tornar no futuro o local de desenvolvimento de câncer ou de cancro. No câncer gástrico, encontram-se no perímetro da úlcera alterações catarrais crônicas que, a princípio, com o tempo, se modificam para a formação do câncer” (VIRCHOW, 1863, p. 65).

Assim, o grande patologista admitiu a formação de tumores, inclusive do câncer, a partir da evolução de processos inflamatórios como a úlcera, no caso do câncer gástrico.

No século XX, sobretudo em sua primeira metade, a discussão sobre a possível transformação maligna de úlceras gástricas benignas dividiu a opinião médica. Alguns autores, baseados em suas casuísticas, defenderam a raridade desta transformação (MARSHALL, 1953), enquanto na experiência de outros o câncer gástrico é precedido freqüentemente por úlceras benignas (SWYNNERTON; TRUELOVE, 1951), havendo ainda partidários de um caminho intermediário entre estes opostos, que admitiam um potencial de malignidade nas úlceras, mas não tão grande que justificasse gastrectomias sistemáticas no tratamento destas lesões, que deveriam ser avaliadas caso a caso (NOTKIN, 1955).

A dificuldade no diagnóstico diferencial clínico e radiológico entre ambas as lesões foi minimizado pela utilização do exame patológico do tecido removido, de maior acurácia, mas que também tem limites, sobretudo na interpretação de células distorcidas na base de úlceras benignas em cicatrização (NOTKIN, 1955). A partir das últimas décadas do século passado, o exame histológico da lesão gástrica obtida por biópsia endoscópica permitiu uma distinção bastante segura entre os dois processos (MOUNTFORD *et al.*, 1980), na maioria dos casos e predominou o conceito de que inflamação e câncer de estômago representam lesões distintas (TOFTGAARD, 1989), ou seja, a lesão ulcerada com características malignas já é cancerosa desde o início.

No entanto, a descoberta do *H. pylori* como agente da gastrite crônica e a possível relação etiopatogênica deste processo inflamatório com o câncer gástrico (NARDONE *et al.*, 1999; UEMURA *et al.*, 2001) dirigiu novamente os conceitos médicos para um certo “retorno a Virchow” – *back to Virchow* – (BALKWILL; MANTOVANI, 2001) e a investigação científica voltou-se novamente para a possível correlação entre os dois processos.

### 1.2.2 Condições inflamatórias crônicas e câncer

A partir da observação clínica de algumas doenças e seus aspectos epidemiológicos, além da avaliação histopatológica, verificou-se uma associação entre determinadas condições inflamatórias crônicas e o câncer. Entre os exemplos mais importantes, destacam-se as lesões do sistema digestório, dentre as quais a gastrite crônica associada ao *H. pylori*, relacionada com adenocarcinomas gástricos e com linfomas do tipo MALT. O quadro 2 ilustra as principais condições inflamatórias crônicas associadas a neoplasias.

Quadro 2 – Condições inflamatórias crônicas e neoplasias associadas\*

<b>Condição Inflamatória</b>	<b>Neoplasia</b>
Úlceras crônicas de pele	Carcinoma de células escamosas
Estomatites pós-traumáticas	Carcinoma de céls. escamosas da cavidade oral
Esofagite de refluxo com esôfago de Barrett	Adenocarcinoma de esôfago distal
Gastrite crônica associada a <i>H. pylori</i>	Adenocarcinoma gástrico Linfoma (MALT)
Doença Inflamatória <i>Intestinal</i>	Carcinoma colo-retal
Hepatite viral crônica	Hepatocarcinoma
Síndrome de Sjögren	Linfoma (MALT)
Colangite crônica ( <i>Opisthorchis sinensis</i> )	Colangiocarcinoma
Esquistossomose vesical	Carcinoma de bexiga
Tireoidite de Hashimoto	Linfoma (MALT)

\* Baseado em Coussens e Werb (2002); MaCarthur *et al.* (2004) e Balkwill *et al.* (2005)

### 1.2.3 Aspectos histopatológicos

A avaliação microscópica dos processos inflamatórios e neoplásicos, confirma que a interseção entre ambos ocorre entre fase crônica da inflamação, reparo e neoplasia, em seus componentes epiteliais malignos e estroma conjuntivo-vascular. O tecido conjuntivo e vasos neoformados no processo de reparo guardam muitas semelhanças com o estroma das neoplasias. Fibroblastos associados a carcinomas têm alto índice proliferativo, podem produzir colágeno em excesso, que resulta em desmoplasia, e secretam fatores de crescimento (TLSTY; COUSSENS, 2006), que estimulam a proliferação de células cancerosas. Relatos recentes têm enfatizado o papel do estroma neoplásico na regulação do crescimento tumoral (BEN-BARUCH, 2003; TLSTY; COUSSENS, 2006).

Em relação aos leucócitos, além dos linfócitos, células características dos processos inflamatórios crônicos e da reação imunológica, outros tipos celulares são freqüentemente encontrados em regiões adjacentes a células tumorais, como macrófagos, polimorfonucleares e mastócitos (COUSSENS; WERB, 2002; MACARTHUR; HOLD; EL-OMAR, 2004). Os macrófagos, células centrais na cicatrização de feridas, estão sempre presentes próximos a células cancerosas, com quem interagem através de ações parácrinas, produzindo e sendo estimulados por citocinas, fatores de crescimento e moléculas de adesão, o que lhes tem valido a designação atual de “macrófagos associados a tumores” (BEN-BARUCH, 2003; BALKWILL; CHARLES; MANTOVANI, 2005; TLSTY; COUSSENS, 2006).

#### 1.2.4 Aspectos moleculares na relação *inflamação e câncer*: citocinas, fatores de crescimento e óxido nítrico

##### a) Citocinas e fatores de crescimento

Citocinas (inclusive quimiocinas) e fatores de crescimento, produzidos por células inflamatórias, estimulam células cancerosas de vários tipos de tumores, inclusive câncer de estômago, através de ação parácrina, ao se ligarem a receptores específicos presentes nas membranas plasmáticas das células neoplásicas (KOPP *et al.*, 2003; PEREZ *et al.*, 2005; ROLLINS, 2006). Mas além de responderem a estas moléculas, células cancerosas podem sintetizá-las e secretá-las no microambiente tumoral e assim, por ação autócrina estimulam o próprio crescimento neoplásico. (GASTL *et al.*, 1993; SINGER *et al.*, 2003). No câncer gástrico, a IL-1 além de ser produzida por células tumorais, pode induzir a síntese da própria IL-1, de outras citocinas como a IL-8, ou de fatores de crescimento, por exemplo o VEGF, pelas próprias células malignas (HWANG *et al.*, 2004; KAWAGUCHI *et al.*, 2004; UEFUJI; ICHIKURA; MOCHIZUKI, 2005).

Vasos neoformados fazem parte do estroma tumoral e do tecido de granulação presente no reparo e em ambas as situações são decorrentes de “fatores do crescimento” semelhantes, produzidos por células epiteliais normais ou cancerosas e por células do conjuntivo, sobretudo o VEGF e FGF (SONG; GONG; WU, 2002; TARNAWSKI, 2005; KATOH; KATOH, 2006).

##### b) Óxido nítrico (NO)

Sintetizado a partir da L-arginina e oxigênio pela sintase do óxido nítrico – NOS – (NATHAN; XIE, 1994), este gás extremamente volátil age apenas durante alguns segundos sobre células adjacentes, sendo em seguida inativado. Existem formas constitucionais de NOS no endotélio (eNOS), e nos neurônios (nNOS) e foi relatada a presença do NO no sistema nervoso central (NATHAN; XIE, 1994; IGNARRO, 2002; CZAPSKI *et al.*, 2007). A enzima pode ser induzida (iNOS) nas células endoteliais e macrófagos por citocinas inflamatórias como IL-1 e TNF- $\alpha$  (NATHAN, 1992).

O NO desempenha uma função vasodilatadora através de relaxamento do músculo liso da parede vascular (PALMER; FERRIGE; MONCADA, 1987; FURCHGOTT, 1999), assim participando da inflamação aguda (GRISHAM; JOURD’HEUIL; WINK, 1999). As ações do óxido nítrico são dose-dependentes. Em baixas doses, desempenha funções homeostáticas como o controle do tônus vascular. Em altas doses pode reagir com moléculas

de oxigênio, formando radicais ou moléculas altamente reativas (“espécies reativas”) como o peroxinitrito e dióxido de nitrogênio (GRISHAM; JOURD’HEUIL; WINK, 1999), que eventualmente contribuem para o estabelecimento de mutações, por exemplo ao inativarem enzimas reparadoras do DNA (JAISWAL *et al.*, 2000).

A ação promotora ou inibidora de neoplasias do NO depende de sua concentração dentro do tumor (BRENNAN, 2000). Apesar de muitas ações do NO serem complexas e mesmo antagônicas, como os efeitos pró (KIM *et al.*, 2000; ZHOU *et al.*, 2000) e antiapoptóticos (WANG *et al.*, 2002), variáveis com a concentração e tempo de exposição das células ao gás, sem dúvida o NO representa um elo, a nível molecular, entre inflamação crônica e câncer.

### 1.3 Ciclooxygenase-2 (COX-2)

#### 1.3.1 Ciclooxygenases e Prostaglandinas: Papel Fisiológico

As ciclooxygenases (COXs) são enzimas presentes no citoplasma dos mais diversos tipos celulares, ligando-se ao retículo endoplasmático. As COXs são responsáveis pela síntese de prostaglandinas (PGs), a partir do ácido araquidônico (AA), molécula derivada de fosfolípidios da membrana celular por ação de fosfolipases. A COX age sobre o AA produzindo inicialmente PGG<sub>2</sub>, por ação peróxido-sintetase e em seguida converte esta em PGH<sub>2</sub> por uma ação de peroxidase. Da PGH<sub>2</sub> surgem derivados específicos, a partir de enzimas e tipos celulares específicos: PGI<sub>2</sub>; TXA<sub>2</sub>; PGD<sub>2</sub>; PGE<sub>2</sub> e PGF<sub>2α</sub> (EBERHART; DUBOIS, 1995; DANNENBERG; SUBBARAMAIAH, 2003).

Na mucosa gástrica humana, as PGs mais abundantes são a PGE<sub>2</sub> e PGF<sub>2α</sub> (REDFERN; LEE; FELDMAN, 1987). A PGE<sub>2</sub> tem ação inibidora da secreção clorídrico-péptica (NEWMAN *et al.*, 1975; KONTUREK *et al.*, 1976), estimula a secreção de bicarbonato (FELDMAN, 1983; JOHANSSON; BERGSTROM, 1982) e promove vasodilatação (HRISTOVSKA *et al.*, 2007), todos efeitos protetores da mucosa.

COX-1 e COX-2 são as duas formas bem caracterizadas de COX (WARNER; MITCHELL, 2004). Recentemente foi descrita a COX-3, variante da COX-1, encontrada em humanos e outros mamíferos, principalmente no córtex cerebral e coração (CHANDRASEKHARAN *et al.*, 2002). A COX-1 representa a forma constitutiva, participando da manutenção do estado fisiológico celular, produzindo baixos níveis de prostaglandinas. COX-2 em geral é forma induzida, liberada por células inflamatórias em resposta a estímulos inflamatórios, sobretudo das citocinas TNF- $\alpha$  e Il-1 $\beta$  (HUANG,



MASSEY; VIA, 2000), no entanto, já foram atribuídas à COX-2 funções fisiológicas na mucosa gástrica (PESKAR, 2001) e em outros órgãos como rins, cérebro e pâncreas – ilhotas de Langerhans – (HARRIS, 1996; LUKIW; BAZAN, 1997; ROBERTSON, 1998).

As ciclooxigenases foram descobertas e caracterizadas há menos de duas décadas. Inicialmente, foi determinada a estrutura primária do gene humano da endoperóxido-sintase da prostaglandina, depois denominada COX-1 (YOKOYAMA; TANABE, 1989) e a seguir a clonagem da COX-2 murina (KUJUBU *et al.*, 1991) e humana (HLA; NEILSON, 1992).

### 1.3.2 COX-2 no processo inflamatório

COX-2 exerce influência sobre a reação inflamatória de maneiras diversas em suas diferentes etapas, a partir das PGs, sobretudo PGE<sub>2</sub>, que tem efeito predominantemente pró-inflamatório na fase aguda, principalmente vasodilatação (NGUYEN *et al.*, 2002; KABASHIMA *et al.*, 2007) apesar de ações antiinflamatórias como o controle da liberação de enzimas lisossomais (HIRANO *et al.*, 1993) e inibição da produção de TNF- $\alpha$  (FENG *et al.*, 2006). Na fase crônica, a PGE<sub>2</sub> induz proliferação celular e neoformação vascular (AMAGASE *et al.*, 2007), efeitos que favorecem o reparo e o término do processo inflamatório.

No tecido epitelial glandular gástrico normal, não ocorre expressão de COX-2 ou ela é pouco expressa (RATNASINGHE *et al.*, 1999; JOO *et al.*, 2002; YAMAGATA *et al.*, 2002) e o mesmo ocorre em células normais do tecido conjuntivo (SAWAOKA *et al.*, 1998; RATNASINGHE *et al.*, 1999).

O *H. pylori* associado a gastrites crônicas induz à expressão de COX-2 na mucosa gástrica (FU *et al.*, 1999; WAMBURA *et al.*, 2004; XING *et al.*, 2005). Em alguns relatos, observou-se expressão de COX-2 no epitélio gástrico de pacientes infectados pelo *H. pylori*, mas não nos casos negativos (SAWAOKA *et al.*, 1998; NARDONE *et al.*, 2004). A expressão de COX-2 estava reduzida em pacientes infectados responsivos à terapia antibacteriana, comparada com a expressão nos não responsivos (NARDONE *et al.*, 2004; WAMBURA *et al.*, 2004). Após erradicação do *H. pylori* há tendência ao desaparecimento ou redução da expressão de COX-2 (WAMBURA *et al.*, 2004).

Imunorreatividade para COX-2 nas gastrites foi também relatada em células inflamatórias do estroma (RATNASINGHE *et al.*, 1999), inclusive em células subepiteliais (SAWAOKA *et al.*, 1998). Em estudo de biópsias endoscópicas em crianças infectadas pelo *H. pylori*, a expressão de COX-2 foi predominante nas células do estroma, em relação às epiteliais, tanto monocíticas quanto nos miofibroblastos da lâmina própria (KIM *et al.*, 2004).

Apesar da maioria dos artigos mostrar uma associação entre a expressão de COX-2 e a presença de *H. pylori* nas gastrites crônicas, para Kawabe *et al.* (2002) contudo, a infecção pelo *H. pylori* não se associou com maior expressão de COX-2.

### 1.3.3 COX-2 e neoplasias

#### a) Efeitos sobre a biologia das neoplasias

Ao estimular a síntese de PGs, sobretudo PGE<sub>2</sub>, COX-2 estimula os mesmos efeitos biológicos presentes em inflamações crônicas, no processo de reparo, ou seja, *proliferação celular, invasividade, angiogênese e inibição da apoptose*. Proliferação celular aumentada foi observada em cânceres de pulmão, em que a atividade elevada de peroxidase de COX-2 foi responsável pela ativação de hidrocarbonetos policíclicos aromáticos (SHOU *et al.*, 1996). Dietas ricas em ácido linoléico, fonte de PGs, estimulam o crescimento de células de câncer mamário inoculadas na pata de camundongos (ROSE; CONNOLLY; LIU, 1994). A PGE<sub>2</sub> parece responsável por um efeito parácrino ao agir sobre o tecido adiposo adjacente ao epitélio ductal mamário e induzir a aromatase, enzima responsável pela síntese de estrógeno, importante agente de promoção tumoral (HARRIS *et al.*, 1999). Tem sido também demonstrada correlação da expressão de COX-2 com o marcador de proliferação Ki-67 em adenocarcinomas gástricos (YAMAGISHI *et al.*, 2004).

Aumentos de migração e invasão foram descritos em linhagens celulares de câncer colo-retal com hiper-expressividade de COX-2 (TSUJII; KAWANO; DUBOIS, 1997). Células cancerosas com alta expressão de COX-2 e decorrente produção aumentada de PGE<sub>2</sub>, apresentam elevada atividade de metaloproteinases, enzimas fundamentais para a invasividade (TSUJII; KAWANO; DUBOIS, 1997; JIANG; LIAO; LEE, 2001; LARKINS *et al.*, 2006).

A produção de fatores da angiogênese a partir de COX-2 tem sido descrita em diversos tipos de neoplasias, inclusive do trato gastrointestinal (TSUJII *et al.*, 1998; KOGA *et al.*, 2004). COX-2 estimula a síntese de PGE<sub>2</sub>, que favorece a formação de fatores de crescimento como FGF-2 e VEGF, secretados pelas células tumorais (CHENG *et al.*, 1998; TATSUGUCHI *et al.*, 2004). O FGF-2 leva à proliferação de tecido conjuntivo e vasos (FRIESEL; MACIAG, 1995). O VEGF age sobre células endoteliais estimulando sua proliferação na matriz extracelular, formando-se assim novos vasos a partir e em comunicação com vasos pré-existentes.

Além do VEGF, outros fatores angiogênicos têm sido relatados em associação com alta expressividade de COX-2, como o VPF (GOSEPATH *et al.*, 2005) e o PDGF (CHIARUGI; MAGNELLI; GALLO, 1998). Em modelos animais utilizando córneas, drogas antiinflamatórias não-esteroidais (DAINES), de conhecido efeito inibitório sobre COX-2, inibem angiogênese induzida por fatores de crescimento (DANIEL *et al.*, 1999), o que reforça os achados a favor da importante ação angiogênica da enzima.

Inibição da apoptose pela COX-2 via PGs, que ocorre em muitas lesões malignas e pré-malignas, sem dúvida favorece o crescimento neoplásico, ao permitir que células tumorais sobrevivam durante mais tempo e assim se reproduzam maior número de vezes (MASSFERRER *et al.*, 2000). Estudos revelaram que COX-2 ao promover catabolismo do ácido araquidônico, diminui o efeito pró-apoptótico deste. Além disso, COX-2 e PGs induzem o gene bcl-2, antiapoptótico (WU *et al.*, 2001; CHEN *et al.*, 2005). Outro efeito antiapoptótico de COX-2 é através da inibição do mecanismo de morte celular mediado pelo Fas (HONJO *et al.*, 2005).

#### b) COX-2 em vários tipos de câncer

Durante os anos setenta e oitenta do século passado, diversos estudos se referiram à participação de fatores da dieta, sobretudo alguns ácidos graxos poli-insaturados e seus derivados, notadamente prostaglandinas do grupo E2 (PGE<sub>2</sub>), na gênese de vários tipos de câncer, principalmente de cólon, mama, pulmão, próstata e bexiga, em humanos e animais (CARROLL, 1975; KARMALI, 1983; KARMALI; MARSH; FUCHS, 1984).

Na década seguinte, após a caracterização e clonagem de COX-1 e COX-2, diversos relatos mostraram elevação desta última enzima nos mesmos tipos de cânceres citados (ACHIWA *et al.*, 1999; KOMHOFF *et al.*, 2000). Paralelamente, vários autores verificaram a presença simultânea de COX-2 e de prostaglandinas nestes mesmos tumores, com ênfase para os carcinomas colorretais (EBERHART *et al.*, 1994; KARGMAN *et al.*, 1995; KUTCHERA *et al.*, 1996). Vejamos alguns aspectos relevantes, nos principais órgãos estudados.

Em neoplasias de *cólon e reto* Eberhart *et al.* (1994) descreveram aumento da concentração de COX-2 em mais de 40% de pólipos adenomatosos humanos e em mais de 80% de cânceres colorretais, sobretudo na adenomatose poliposa colônica (APC), doença hereditária humana autossômica dominante decorrente de mutações no gene APC em que os pólipos representam lesões pré-malignas que invariavelmente cancerizam com o passar dos anos. Por outro lado, Oshima *et al.* (1996) demonstraram em modelos experimentais que a

inibição do gene de COX-2 resultou em significativa redução no número e tamanho de tumores intestinais em camundongos heterozigóticos para uma mutação do gene APC.

A expressividade de COX-2 e PGs também está aumentada em *carcinomas mamários* (LIU; ROSE, 1996), parecendo ocorrer tanto ação mutagênica como mitogênica. Em modelo proposto de carcinogênese, foi encontrado efeito mutagênico, a partir de radicais livres de nitrogênio e oxigênio, induzido por COX-2, e ação mitogênica, pela estimulação estrogênica associada (HARRIS *et al.*, 1999). Estudo pré-clínico em ratas mostrou reduções moderadas a acentuadas de tumores induzidos, após o uso de DAINES (HARRIS *et al.*, 2000).

*Neoplasias pulmonares* apresentam expressividade de COX-2 mais evidente nos adenocarcinomas, seguido pelo carcinoma de células escamosas, sendo baixa nos tumores indiferenciados de grandes células e praticamente nula nos carcinomas de pequenas células onde outros mecanismos carcinogênicos devem estar envolvidos (WOLF *et al.*, 1998). É interessante que a hiper-expressão de COX-2 no pulmão ocorra também em lesões pré-cancerosas como a hiperplasia adenomatosa atípica (HIDA *et al.*, 1998), que teria conotação similar aos pólipos adenomatosos colônicos. COX-2 e alguns hidrocarbonetos aromáticos apresentam ação sinérgica na carcinogênese pulmonar, pois a atividade peroxidase de COX-2 sobre essas substâncias pode gerar radicais reativos de ação mutagênica, enquanto alguns carcinógenos derivados do tabaco aumentam a expressão de COX-2 (ELING; CURTIS, 1992; EL-BAYOUMY *et al.*, 1999).

Na *bexiga*, COX-2 tem alta expressividade em mais de 85% de cânceres invasivos humanos e é negativa no epitélio normal (MOHAMMED *et al.*, 1999). Na próstata, COX-2 tem sido expressa constantemente em hiperplasias e em lesões pré-cancerosas ou cancerosas incipientes – neoplasias intraepiteliais prostáticas – PIN – (KOKI *et al.*, 2003).

Em estudo de carcinoma de *pâncreas*, a expressão de RNAm de COX-2 foi 60x mais intensa no tecido tumoral do que no tecido pancreático normal (TUCKER *et al.*, 1999). Acredita-se que no adenocarcinoma pancreático, tumor de altíssima letalidade, COX-2 interage com os genes Ras e APC mutados (TUCKER *et al.*, 1999).

Aumento da expressão de COX-2 tem sido descrita em outros segmentos do trato *gastrointestinal*, por exemplo, no *esôfago*, tanto em carcinomas de células escamosas como em adenocarcinomas. Estes últimos, que preponderam no terço distal esofágico, têm patogênese ligada à metaplasia glandular que caracteriza o esôfago de Barrett, que geralmente é precedido por esofagites de refluxo severas. Esta metaplasia e as displasias que se seguem,

representam lesões pré-cancerosas e também apresentam expressividade aumentada de COX-2 (WILSON *et al.*, 1998; SHIRVANI *et al.*, 2000).

#### 1.3.4 COX-2 no câncer gástrico

O estudo de lesões potencialmente cancerosas do estômago revela que a mucosa com metaplasia *intestinal* expressa COX-2 mais frequentemente que a mucosa gástrica normal. Yamagata *et al.* (2002) observaram que criptas com metaplasia *intestinal* apresentam COX-2 em 60% de suas células enquanto apenas 17% dos elementos celulares mostram imunorreatividade nas criptas sem metaplasia. Em consonância com este achado, foi encontrado através de RT-PCR, aumento de COX-2mRNA em biópsias com metaplasia intestinal (VAN REES *et al.*, 2002). No entanto, em pacientes *H. pylori* positivos com metaplasia intestinal não ocorre redução da expressão de COX-2 após erradicação da bactéria, como acontece nas gastrites. Isso mostra que nessa lesão pré-cancerosa a expressão de COX-2 não depende apenas da presença de *H. pylori* (SHEU *et al.*, 2003; TSUJI *et al.*, 2006).

Relatos em familiares de pacientes com carcinoma gástrico ou úlcera duodenal, mostraram alto índice de infecção pelo *H. pylori* nestes parentes e a expressão de COX-2 foi mais intensa nos familiares de cancerosos do que nos parentes de pacientes ulcerosos (SHEU *et al.*, 2003). Estes autores também observaram associação entre expressão de COX-2 e de metaplasia intestinal e atrofia gástrica. Essa correlação entre grau de expressão de COX-2 e tipo de lesão não é sempre encontrada. SUNG *et al.* (2000) não evidenciaram diferença na expressão da enzima na gastrite crônica, atrofia, metaplasia intestinal, e câncer, todos fortemente positivos neste relato.

A imunomarcagem de COX-2 é também proeminente nas displasias (SAUKKONEN *et al.*, 2003; TSUJI *et al.*, 2006). Em geral, admite-se progressão de imunorreatividade com a gravidade da displasia, no epitélio e estroma gástricos (VAN REES *et al.*, 2002). Assim, para a maioria dos autores, a imunexpressão de COX-2 ocorre na lâmina própria de gastrites, no epitélio metaplásico, displásico e mais fortemente em adenocarcinomas gástricos, com expressão progressiva de acordo com maior grau de lesão (SUNG *et al.*, 2000; SAUKONNEN *et al.*, 2001; YAMAGATA *et al.*, 2002; SAUKKONEN *et al.*, 2003; JANG, 2004; PEREIRA, 2004; SUN *et al.*, 2004).

Assim, COX-2 participaria como indutor progressivo em várias fases dessa seqüência patogênica denominada “cascata de Correa” (CORREA, 1992; KONTUREK *et al.*, 2000; SUN *et al.*, 2004), da gastrite crônica ao adenocarcinoma, a partir de estimulação pelo *H. pylori* (CORREA, 1992; KONTUREK *et al.*, 2000; SUN *et al.*, 2004). Vários artigos

mostram, *in vitro* (CHANG *et al.*, 2004; WU *et al.*, 2005a) e *in vivo* (SAWAOKA *et al.*, 1998; FU *et al.*, 1999; KONTUREK *et al.*, 2001; WALKER, 2002; SHEU *et al.*, 2003; KIM *et al.*, 2004; SUN *et al.*, 2004) que essa bactéria associada às gastrites, de fato, eleva a expressão de COX-2.

Os primeiros relatos sobre a expressão imunohistoquímica de COX-2 no câncer gástrico mostraram a evidente imunomarcagem das células neoplásicas, comparada com a ausente ou escassa expressão de COX-2 na mucosa gástrica normal. (RISTIMAKI *et al.*, 1997; UEFUJI *et al.*, 1998). Estudos posteriores revelaram que essa expressão é freqüente nos carcinomas de estômago (LIM *et al.*, 2000; UEFUJI; ICHIKURA; MOCHIZUKI, 2001; SUN *et al.*, 2006; FUJIMURA *et al.*, 2006), tanto em células epiteliais (SUNG *et al.*, 2000; SAUKKONEN *et al.*, 2001), quanto em células do estroma (SUNG *et al.*, 2000; VAN REES *et al.*, 2002), mais intensa no epitélio que no estroma (SUNG *et al.*, 2000).

Nas células epiteliais cancerosas, COX-2 se expressa com positividade variável, entre 40 e 85% dos casos (UEFUJI *et al.*, 1998; MURATA *et al.*, 1999; LEUNG *et al.*, 2001; JOO *et al.*, 2002). Em biópsias de câncer gástrico, a expressão de COX-2mRNA foi encontrada em metade dos casos (UEFUJI, ICHIKURA, MOCHIZUKI, 2001). Foi observada maior imunorreatividade na recidiva do câncer de estômago do que nos tumores primitivos (75 e 25%) (KAWABE *et al.*, 2002).

No estroma, em estudo comparativo de carcinomas convencionais e recidivas pós-gastrectomias (coto gástrico) ficou demonstrada co-localização de COX-2 com CD68, alfa-actina do músculo liso, vimentina e HLA-DR (VAN REES *et al.*, 2002), marcadores antigênicos que identificam macrófagos e células mioepiteliais como sedes da síntese da enzima. Existem contudo outros relatos em que as células do estroma tumoral não expressam COX-2, inclusive fibroblastos e mononucleares (RISTIMAKI *et al.*, 1997; UEFUJI *et al.*, 1998; OHNO *et al.*, 2001).

Na mucosa gástrica não neoplásica adjacente ao tumor, a imunorreatividade para COX-2 pode ser negativa (OHNO *et al.*, 2001) e quando ocorre superexpressão da enzima é em geral numa freqüência menor do que na mucosa tumoral (XUE *et al.*, 2003; YU *et al.*, 2004). Na mucosa gástrica não neoplásica e não adjacente ao câncer, a expressão de COX-2 pode ocorrer em células inflamatórias e do tecido conjuntivo, associada à presença de processo flogístico, como nas erosões e úlceras (SAUKKONEN *et al.*, 2001).

Relatos sobre o uso de drogas antiinflamatórias não-esteroidais (DAINES) têm também revelado a importância de COX-2 na gênese do câncer gástrico. Estudos retrospectivos mostraram redução de 30 a 70% no risco de aparecimento de câncer gástrico

após uso de aspirina e outras DAINES (FARROW *et al.*, 1998; COOGAN *et al.*, 2000; AKRE *et al.*, 2001). Em estudo prospectivo com grande amostragem, Thun *et al.* (1993) observaram redução de 40% da mortalidade por este tipo de câncer em indivíduos que tomavam regularmente aspirina e o risco diminuía proporcionalmente a uma maior duração do uso do salicilato. A utilização de inibidores seletivos de COX-2 (COXIBs) previne o desenvolvimento de câncer gástrico, em estudos experimentais e clínicos (FUTAGAMI *et al.*, 2007). Contudo, COXIBs apresentam potencial risco de sérios eventos cardiovasculares e alterações da função renal que restringem seu uso em humanos de faixa etária mais avançada (RAY; GRIFFIN; STEIN, 2004; WAXMAN, 2005; FUTAGAMI *et al.*, 2007).

O levantamento bibliográfico aqui realizado sobre a expressão de COX-2 no câncer gástrico deixou evidente a grande variação na frequência e grau de imunomarcção desta enzima entre os relatos, bem como controvérsias sobre a relação ou não de COX-2 com diversos parâmetros clínico-patológicos, inclusive histotipos de carcinoma gástrico (LIM *et al.*, 2000; RAJNAKOVA *et al.*, 2001; BUSKENS *et al.*, 2003; SAUKONNEN *et al.*, 2003; YU *et al.*, 2003; DICKEN *et al.*, 2006). Além disso, não foram encontradas publicações sobre avaliação da expressão de COX-2 nos tumores gástricos primários e respectivas metástases, abordagem adequada para avaliar a progressão tumoral do câncer gástrico. Esta lacuna e os pontos controversos constituem o eixo central de investigação deste estudo, no que diz respeito a COX-2.

## 1.4 Caderina-E

### 1.4.1 Aspectos gerais – embriogênese – papel fisiológico

#### a) Aspectos gerais

Atualmente, as moléculas de adesão (intercelular ou célula e matriz extracelular) são classificadas em quatro grandes famílias, que compreendem as caderinas, selectinas, superfamília das imunoglobulinas e integrinas, além de uma glicoproteína com suas isoformas, o CD44 (PIGNATELLI; VESSEY, 1994; CROSS; BURY, 2003). Os três primeiros grupos compreendem moléculas de adesão intercelular e dentre elas as caderinas representam as mais importantes, pois quando as mesmas estão expressas e funcionantes, a inativação de outras moléculas tem pequeno efeito (DUBAND *et al.*, 1987). O termo Caderina foi utilizado em substituição a outros termos como uvomorulina e C-CAM e representa forma sintética de *Calcium-dependent adherence protein* (YOSHIDA-NORO;

SUZUKI; TAKEICHI, 1984). O gene da Caderina-E (CDH1) foi mapeado no cromossomo 16q22.1 (NATT *et al.*, 1989).

As caderinas podem ser classificadas em clássicas, desmossômicas e protocaderinas (FRANK; KEMLER, 2002; RAMBURAN; GOVENDER, 2002). Protocaderinas, as mais numerosas (mais de 60 proteínas diferentes), se expressam principalmente no SNC (FRANK; KEMLER, 2002). Entre as caderinas desmossômicas destacam-se a desmocolina e desmogleína (GARROD; MERRIT; NIE, 2002).

Caderinas clássicas (mais de 20 subtipos) são as mais estudadas e consideradas mais importantes, sendo as principais Caderina-E (epitelial), presente universalmente nos epitélios, inclusive na mucosa gástrica, Caderina-P, placentária e Caderina-N, neuronal (RAMBURAN; GOVENDER, 2002). Participam de forma decisiva na embriogênese, têm função fisiológica na manutenção da estabilidade e integridade fenotípico-funcional dos epitélios e participam da reação inflamatória principalmente crônica e do reparo, além de estarem envolvidas nos processos neoplásicos.

A Caderina-E participa essencialmente de ligações homotípicas (entre células semelhantes) e homofílicas, com outras moléculas semelhantes, de Caderina-E (RAMBURAN; GOVENDER, 2002). Liga-se a proteínas do citoesqueleto através de outras proteínas, citoplasmáticas, localizadas próximo à membrana celular, denominadas cateninas. Caderina-E liga-se à  $\beta$ - ou  $\gamma$ -catenina, as quais se unem à  $\alpha$ -catenina, que mantém contato direto com estruturas do citoesqueleto como a actina (CHAUSOVSKY; BERSHADSKY; BORISY, 2000; HARINGTON; SYRIGOS, 2000; VASIOUKHIN; FUCHS, 2001). Além disso, esse tipo de caderina parece estabilizar a terminação dos microtúbulos (CHAUSOVSKY; BERSHADSKY; BORISY, 2000).

Há estudos importantes com avaliação imunohistoquímica das quatro proteínas do complexo caderina-cateninas, nos mesmos casos (JAWHARI *et al.*, 1997a; KOZUKI *et al.*, 2002). Para alguns autores, a Caderina-E além de ser considerada a mais importante das moléculas de adesão intercelular, representa valioso indicador de adesão celular no câncer, inclusive de estômago (SHINO *et al.*, 1995; SONG *et al.*, 2004).

## b) Embriogênese

As caderinas têm importante papel durante a embriogênese. Afetam o estado de polaridade e concentração celular dos blastômeros (SHIRAYOSHI; OKADA; TAKEICHI, 1983), participam da gastrulação (WARGA; KANE, 2007), estão presentes nos três folhetos embrionários (EDELMAN *et al.*, 1983), são essenciais na compactação de células



mesenquimais e sua transição para epitélios polarizados (EFSTATHIOU; PIGNATELLI, 1998) e na organogênese e desenvolvimento do SNC (WARGA; KANE, 2007).

A expressão e modulação da Caderina-E, relacionadas com menor ou maior motilidade celular, respectivamente, têm papel fundamental no desenvolvimento embriológico e fetal. Durante a embriogênese, em modelos de camundongo *knockout* para o gene da Caderina-E, observou-se que não se desenvolve epitélio ectodérmico nem ocorre a formação do blastocisto, o que revela a necessidade vital desta molécula de adesão, cuja ausência é determinante de letalidade embrionária precoce (LARUE *et al.*, 1994; RIETHMACHER; BRINKMANN; BIRCHMEIER, 1995).

### c) Papel fisiológico

A Caderina-E é uma das principais responsáveis pela manutenção e estabilidade estrutural das células epiteliais e sua homeostase (TAKEICHI, 1991; BLOK *et al.*, 1999; HARINGTON; SYRIGOS, 2000). Sua ligação com o citoesqueleto e com células adjacentes nas glândulas do estômago mantém o fenótipo epitelial. Na mucosa gástrica normal, a intensidade de coloração membranar da Caderina-E diminui, à medida que a célula migra da região profunda da cripta à superfície, o que deve favorecer este movimento migratório em condições fisiológicas (JAWHARI *et al.*, 1997a) e, de forma mais evidente, no processo de reparo das lesões ulceradas.

#### 1.4.2 Caderina-E no processo inflamatório e reparo

Após ulcerações na mucosa do trato *gastrointestinal*, como acontece na retocolite ulcerativa e doença de Crohn, o processo reparativo inicial consiste de restituição das células epiteliais perdidas, por aumento da motilidade e migração do epitélio presente nas margens das úlceras (FEIL *et al.*, 1989; PIGNATELLI, 1996), com pouco ou nenhum aumento no número de células, nesta fase. Em seguida ocorrem a proliferação e diferenciação celulares com restituição definitiva da mucosa (EFSTATHIOU; PIGNATELLI, 1998).

Estudos com doença inflamatória *intestinal* e úlceras pépticas têm mostrado que células do epitélio regenerativo nas bordas das lesões ulceradas apresentam diminuição na expressão imunohistoquímica de Caderina-E (DOGAN; WANG; SPENCER, 1995; KARAYIANNAKIS *et al.*, 1998b), com diminuição da expressão membranar e localização anormal citoplasmática, não funcional, da mesma (HANBY *et al.*, 1996; EFSTATHIOU; PIGNATELLI, 1998).

Alguns fatores de crescimento e citocinas participam do processo inflamatório crônico. São exemplos no trato *gastrointestinal* o EGF, TGF- $\alpha$ , HGF-SF e TFFs, todos mitogênicos e com participação significativa no reparo (EFSTATHIOU; PIGNATELLI, 1998). EGF e TGF- $\alpha$  atuam em processos fisiológicos e estão aumentados na periferia de úlceras (KARAYIANNAKIS, 1998b). TFF-1 e TFF-2 são pequenos peptídeos estáveis presentes no muco gástrico que participam de sua função protetora, sintetizados por células mucoprodutoras e foveolares da mucosa do estômago (EFSTATHIOU; PIGNATELLI, 1998).

A interação da Caderina-E com outras moléculas de adesão e com fatores de crescimento é fundamental no reparo. Estudos *in vitro* mostram que o EGF e TGF- $\alpha$  estimulam a atividade da integrina  $\alpha 2\beta 1$ , que se liga a proteínas da matriz extracelular e assim direcionam a migração das células (BASSON; MODLIN; MADRI, 1992; LIU *et al.*, 1994), enquanto TGF- $\alpha$  e TFF-2 aumentam a ligação entre o complexo caderina-E/ $\beta$ -catenina e a integrina  $\alpha 2\beta 1$  (JAWHARI *et al.*, 1997b). Relato recente mostrou que outro dos fatores *trefoil*, TFF-3 e o EGF, alteram a localização da Caderina-E, da membrana ao citoplasma, através de endocitose, ou levam à degradação da molécula de adesão, com resultante migração de células humanas recombinantes em meio de cultura (DURER *et al.*, 2007).

Alguns dos fatores de crescimento e citocinas aqui citados, estimuladores do reparo, participam da carcinogênese, como oncogenes, e da progressão tumoral, o que ilustra área de interseção entre os dois processos, com a diferença que no câncer não há os mecanismos modulatórios presentes no reparo, que terminam por encerrar a reação inflamatória.

### 1.4.3 Caderina-E e neoplasias

#### a) Relação com a biologia das neoplasias

Células normais ou transformadas, de mamíferos, apresentam plasticidade na apresentação fenotípica (diferenciação) e na capacidade migratória, na dependência de certos fatores do microambiente em que se encontram. Behrens *et al.* (1989) mostraram, *in vitro*, que células epiteliais não-transformadas de rim canino (MDCK), normalmente não-invasivas e de aspecto epitelíode, expressam uvomorulina (designação antiga da Caderina-E) nas membranas. Quando se adiciona à cultura destas células em colágeno anticorpo-antiuvomorulina elas adquirem propriedades invasivas, aspecto fibroblástico e reduzem a expressão da molécula de adesão. As mesmas células MDCK transformadas pelo vírus do

sarcoma de Harvey e Malone são constitutivamente invasivas, têm fenótipo fibroblástico e não expressam uvomorulina. Os autores sugeriram que o mesmo tipo de modulação pode ocorrer durante a invasão de células carcinomatosas *in vivo* (BEHRENS *et al.*, 1989).

Relatos mais recentes têm descrito a existência de um sistema liga-desliga (*switch*) de caderinas (HAZAN *et al.*, 2000; CAVALLARO; SCHAFFHAUSER; CHRISTOFORI, 2002). Neste conceito, a passagem do *status* epitelial, com predomínio de Caderina-E, ao mesenquimal, em que outras caderinas prevalecem, estaria relacionada à transição de um fenótipo tumoral benigno a um maligno (CAVALLARO; SCHAFFHAUSER; CHRISTOFORI, 2002) ou de bem diferenciado a pouco diferenciado. As denominadas caderinas mesenquimais, sobretudo Caderina-N, aumentam a motilidade celular e migração tumoral, como foi observado em diversos estudos de linhagens celulares de células escamosas humanas malignas, carcinoma prostático e mamário (ISLAM *et al.*, 1996; TRAN *et al.*, 1999; HAZAN *et al.*, 2000), efeitos opostos aos ocasionados pela Caderina-E, cuja expressão é reduzida na presença da Caderina-N (NIEMAN *et al.*, 1999).

A ligação da Caderina-E com as metaloproteinases é outro ponto importante a ser aqui considerado, inclusive na distinção entre simples migração e invasão. Publicações recentes têm enfatizado a relação entre perda de Caderina-E e aumento de metaloproteinases assim como a redução destas enzimas com a restauração da proteína de adesão (MUNSHI; STACK, 2006). A diminuição de Caderina-E aumenta a quantidade livre de  $\beta$ -catenina que ativa no núcleo fatores de transcrição da via WNT, entre os quais se encontram metaloproteinases (LEE *et al.*, 2006). Outra observação interessante é que várias metaloproteinases clivam a Caderina-E, o que gera um produto de menor peso molecular de possível ação estimulatória da motilidade celular e libera mais  $\beta$ -catenina, o que estabelece um mecanismo positivo de retroalimentação que favorece a invasão (JODELE; BLAVIER; YOON, 2006). Estes dados demonstram a função supressora da Caderina-E sobre a migração de células neoplásicas.

Outro efeito antineoplásico dessa molécula de adesão é a inibição da proliferação celular. Transfecção de DNA de Caderina-E em cultura de células de tumores mamários de camundongos reduz a proliferação celular e a adição à cultura de anticorpos anti-caderina volta a estimular a proliferação (ST CROIX *et al.*, 1998). Caderina-E tem efeito antiproliferativo ao atuar sobre o ciclo celular, através da estimulação do p27, inibidor das ciclinas dependentes de quinases (CROSS; BURY, 2003). Por sua vez, a elevação de p27 inibe a proliferação induzida pelos anticorpos anti-caderina-E (ST CROIX *et al.*, 1998).

O efeito da Caderina-E sobre a apoptose apresenta resultados conflitantes, em algumas situações. Em geral, a expressão normal de Caderina-E é correlacionada com diminuição do bcl-2 (antiapoptótico) e aumento da apoptose, como observado em cultura de células (SASAKI; LIN; PASSANITI, 2000; FERREIRA *et al.*, 2005) ou em cortes histológicos de câncer de mama e estômago (FRICKE *et al.*, 2003; HOSAKA *et al.*, 2006). No entanto, em células de câncer prostático, Nightingale *et al.* (2003) observaram redução de Caderina-E e aumento de apoptose (ao invés de diminuição, como esperado) a partir da ativação de receptores de andrógeno.

Em modelo experimental de carcinoma inflamatório da mama, Alpaugh *et al.* (2002), ao provocarem a desagregação da Caderina-E induziram apoptose nas células tumorais presentes em êmbolos intravasculares. Células tumorais tornaram-se mais sensíveis à ação de quimioterápicos, com a presença de expressão normal de Caderina-E e apresentaram maior grau de apoptose, relacionada também com diminuição de bcl-2 (SASAKI; LIN; PASSANITI, 2000; FERREIRA *et al.*, 2005). Essas diferenças podem refletir variadas condições do microambiente ou distintas etapas da progressão tumoral.

#### b) Caderina-E em vários tipos de câncer

A identificação de uma molécula de adesão celular epitelial humana dependente de cálcio (C-CAM, como visto, depois denominada Caderina-E), com anticorpos policlonais, foi realizada por Damski *et al.* (1983). Shimoyama *et al.* (1989), na primeira publicação com utilização de anticorpos monoclonais anti-caderina humana, mostrou a expressão de Caderina-E nos mais variados tecidos normais e em todos os casos de câncer de pulmão examinados à imunohistoquímica, dos tipos epidermóide, adenocarcinoma, de grandes células e de pequenas células, embora tenha ocorrido grande variação na intensidade e na proporção afetada em cada tumor.

A seguir surgiram os primeiros relatos sobre alterações da expressão de Caderina-E no câncer gástrico (SHIMOYAMA; HIROHASHI, 1991; SHIOZAKI *et al.*, 1991), carcinomas de células escamosas de cabeça e pescoço (SCHIPPER *et al.*, 1991) e em tumores de outros órgãos. Na próstata, expressão reduzida ou heterogênea de Caderina-E se associou com escores mais altos do sistema de Gleason, que representam tumores menos diferenciados e mais agressivos (UMBAS *et al.*, 1992), e na bexiga a associação foi com tumores mais invasivos em relação aos superficiais (BRINGUIER *et al.*, 1993). Diminuição da expressão de Caderina-E foi também observada em câncer colo-retal (DORUDI *et al.*, 1993; NIGAN *et al.*, 1993) e de mama (OKA *et al.*, 1993), com diferentes incidências.

Estudos posteriores mostraram que além da grande importância da Caderina-E no desenvolvimento de neoplasias nos mais diversos órgãos, dois tipos de tumores se destacavam: o carcinoma gástrico *difuso*, assunto do próximo item, e o carcinoma lobular da mama, nos quais foram encontrados diversos tipos de mutações no gene da Caderina-E (BERX *et al.*, 1996; VOS *et al.*, 1997; KELLER *et al.*, 1999). O caráter ubiqüitário da Caderina-E no organismo, em membranas de células epiteliais normais e sua diminuição ou ausência em diversos tipos de câncer, levaram à hipótese de que o gene desta proteína de adesão representava um importante tipo de gene supressor de neoplasias.

#### 1.4.4 Caderina-E no câncer gástrico

Os primeiros relatos sobre a expressão de Caderina-E no câncer gástrico têm pouco mais de 15 anos (SHIMOYAMA; HIROHASHI, 1991; SHIOZAKI *et al.*, 1991). Vários estudos posteriores associaram expressão imunohistoquímica reduzida, anormal ou ausente de Caderina-E, com carcinomas gástricos denominados indiferenciados (OKA *et al.*, 1992; MATSUURA *et al.*, 1992; SHINO *et al.*, 1995) ou, principalmente, *difusos* (MAYER *et al.*, 1993; JAWHARI *et al.*, 1997a; MACHADO *et al.*, 1998; KARAYIANNAKIS *et al.*, 1998a; BLOK *et al.*, 1999; HUIPING *et al.*, 2001).

O mapeamento do gene da Caderina-E humano, denominado CDH1 (NATT *et al.*, 1989) propiciou um grande número de investigações genéticas e relatos sobre o câncer gástrico *difuso* esporádico. Diversos tipos de mutações somáticas foram encontradas no gene CDH1 nestes tumores, com predomínio das “alterações na matriz de leitura com perda de éxons” – *in-frame/exon skippings* – (BECKER *et al.*, 1994; TAMURA *et al.*, 1996; MUTA *et al.*, 1996; BERX *et al.*, 1998; HANDSCHUCH *et al.*, 1999) ou do tipo “mutações de sentido errôneo por troca de bases” – *missense* – (BERX *et al.*, 1998; MACHADO *et al.*, 1999; SOBRINHO-SIMÕES; OLIVEIRA, 2002), ambos os tipos com resultante protéica de função desconhecida.

Um aspecto interessante é que essas mutações estão concentradas nos éxons 7 a 9 do gene CDH1 (SOBRINHO-SIMÕES; OLIVEIRA, 2002). Outro aspecto de interesse é que mutações *missense* podem se relacionar com expressão aberrante ectópica citoplasmática em câncer gástrico *difuso* esporádico (ASCAÑO *et al.*, 2001; MACHADO *et al.*, 2001) e câncer gástrico *difuso* hereditário – CGDH (GRADY *et al.*, 2000).

A ocorrência familiar do câncer gástrico tornou-se mais evidente a partir do início do século XIX, quando foram observados vários casos em membros da família Bonaparte, inclusive do próprio Napoleão (SANTORO, 2005). Mais recentemente, foi descrita a 1ª

família com câncer familiar de estômago em maoris da Nova Zelândia (JONES, 1964). Ao estudar essa e duas outras famílias, Guilford *et al.* (1998) demonstraram pela primeira vez em câncer gástrico familiar, mutações germinativas no gene da Caderina-E em casos de carcinoma pouco diferenciados, com histologia do tipo *difuso*. Anteriormente, Zanghieri *et al.* (1990) haviam observado que o câncer gástrico hereditário ocorria com maior frequência nos carcinomas *difusos*, em relação aos intestinais. No entanto, ao longo dos anos 1990, as investigações científicas se concentraram no câncer gástrico esporádico e essa observação teria que aguardar confirmação quando as pesquisas mudassem de foco, a partir do artigo de Guilford *et al.* há pouco citado.

Outros relatos confirmaram a presença freqüente de mutações ao longo das diversas regiões do gene CDH1 em câncer gástrico familiar, entre os éxons 1 e 16 (GAYTHER *et al.*, 1998; RICHARDS *et al.*, 1999; SHINMURA *et al.*, 1999; CHUN *et al.*, 2001; HUNTSMAN *et al.*, 2001), ao invés de concentradas nos éxons 7 a 9 como nos tumores esporádicos. Na grande maioria dos relatos o câncer gástrico hereditário ocorre com o histotipo *difuso* (RICHARDS *et al.*, 1999; CHUN *et al.*, 2001; HUNTSMAN *et al.*, 2001; CHARLTON *et al.*, 2004; CARNEIRO *et al.*, 2004; NORTON *et al.*, 2007). Mais especificamente, estes autores descrevem e mostram o *carcinoma em anel de sinete* como o padrão morfológico característico do câncer gástrico *difuso* hereditário.

O carcinoma *difuso* de Lauren abrange cinco diferentes padrões à microscopia, um dos quais representado pelo carcinoma de células em *anel de sinete*, interpretação baseada na atual edição da classificação histológica da OMS para tumores gástricos (FENOGLIO-PREISER *et al.*, 2000). Assim, carcinomas *difusos* esporádicos constituem um grupo muito mais heterogêneo do que os tumores hereditários do estômago e por isso devem apresentar diferenças também nos tipos de mutações. Os dados confirmam essa dedução, pois mutações de cânceres gástricos hereditários são na grande maioria do tipo “erro da matriz de leitura” (*frameshift*), “sem sentido” (*nonsense*) e de “sítios de rearranjo” (*splice-site*) (BERX *et al.*, 1998; SOBRINHO-SIMÕES; OLIVEIRA, 2002), com proteína truncada como produto, achados bastante diferentes dos citados nas mutações e produto final do câncer esporádico.

Quanto à expressão de Caderina-E no câncer gástrico hereditário é importante observar que os estudos focalizaram na descoberta de novas mutações e a expressão protéica permaneceu pouco estudada. Neste levantamento foram encontrados esparsos artigos, todos recentes, que revelam a redução ou ausência de Caderina-E associada às alterações genéticas neste tipo de câncer (YABUTA *et al.*, 2002; RODRIGUEZ-SANJUAN *et al.*, 2006; ROVIELLO *et al.*, 2007).

Ao se levar em conta que o gene da Caderina-E é considerado um gene supressor tumoral, para ocorrer o câncer gástrico seria necessária alteração nos dois alelos do gene CDH1, como ocorre com todos os genes supressores (hipótese de Knudson em dois eventos). A metilação aberrante do promotor gênico, região próxima ao local do início da transcrição, onde geralmente se acopla a RNA-polimerase, é alteração epigenética do 2º alelo que acompanha freqüentemente a inativação gênica do outro alelo, em diversos tipos de câncer humano, em variados genes (JONES; LAIRD, 1999; STRATHDEE, 2002).

Metilação do gene da Caderina-E foi observada em carcinomas esporádicos de diversos órgãos (GRAFF *et al.*, 1998; DROUFAKOU *et al.*, 2001; CHUNG *et al.*, 2001; WHEELER *et al.*, 2001). No câncer gástrico esporádico, vários relatos mostram esse importante processo de inativação gênica do segundo alelo (LEUNG *et al.*, 2001; MACHADO *et al.*, 2001; GRAZIANO *et al.*, 2004; WANG *et al.*, 2006). Grady e colegas observaram que este mecanismo epigenético pode ser responsável pela inativação do gene CDH1 nos tumores gástricos *difusos* hereditários (GRADY *et al.*, 2000), ainda pouco investigados, com apenas mais um relato de hipermetilação encontrado nesta revisão do assunto (CORSO *et al.*, 2007).

Apesar de todos esses conhecimentos acerca dos carcinomas gástricos, principalmente *difusos* e sua relação com a expressão de Caderina-E, existem muitas lacunas a serem preenchidas. Os tipos de expressão anormal da proteína não foram detalhadamente estudados, nem correlacionados com as alterações genéticas/epigenéticas. Possíveis correlações entre expressão de Caderina-E e os diversos histotipos e outros parâmetros clínico-patológicos, assim como a comparação da expressão imunohistoquímica nos tumores primários e metastáticos são ainda pouco conhecidos ou objeto de muitas controvérsias na literatura sobre o assunto.

### **1.5 COX-2 e Caderina-E no câncer gástrico**

Há poucos relatos com avaliação da expressão de COX-2 e Caderina-E na mesma amostra, a maioria *in vitro*, em culturas de células normais ou de vários tipos de câncer e geralmente com utilização de técnicas da biologia molecular. São raros os estudos com imunohistoquímica em material tissular humano.

Tsujii e Dubois (1995), em estudo pioneiro, observaram que a superexpressão de COX-2 inibe a formação de Caderina-E em cultura de células intestinais epiteliais normais de ratos, transfectadas permanentemente com um vetor que continha regiões codificadoras do gene COX-2. Em estudo recente, Chen *et al.* (2004) utilizando desenho metodológico

semelhante em vários pontos, com transfecção celular para COX-2 (*sense* e *anti-sense*) obtiveram a mesma correlação entre alta expressão de COX-2 e diminuição de Caderina-E, em cultura de carcinoma de células renais proveniente de tumores humanos.

Associação semelhante foi encontrada por Shariat *et al.* (2003a) em carcinomas de células transicionais avançados de bexiga, mas não nos carcinomas *in situ* ou em estágio inicial invasivo-T1 (SHARIAT *et al.*, 2003b).

Estudos com utilização de drogas antiinflamatórias não-esteroidais são também reveladores. A indometacina induziu expressão membranar de Caderina-E em células de câncer colônico humano (KAPITANOVIC *et al.*, 2006) embora este antiinflamatório e o piroxicam, inibidores não seletivos de COX-2, não alteraram a expressão de Caderina-E em queratinócitos humanos não-tumorigênicos, imortalizados espontaneamente em meios de cultura (PACHERNIK *et al.*, 2002). O etodolac, inibidor de COX-1 e COX-2, aumentou a expressão de Caderina-E membranar em linhagens celulares humanas de carcinoma gástrico e colônico (NODA *et al.*, 2002) e de câncer prostático também humano (SHIGEMURA *et al.*, 2005) e o mesmo ocorreu neste último tipo de câncer, em modelo de carcinoma em camundongos, após utilização de celecoxib, inibidor seletivo para COX-2 (GUPTA *et al.*, 2004).

Em apenas dois artigos, muito recentes, foi encontrado, neste levantamento bibliográfico, avaliação imunohistoquímica da expressão de COX-2 e Caderina-E na mesma casuística em câncer gástrico humano, a partir de gastrectomias. Milne *et al.* (2006) avaliaram a expressão das duas proteínas e outros marcadores moleculares no câncer gástrico inicial e no câncer avançado, mas sem comparação dos marcadores entre si. E Zhou *et al.* (2007) observaram diminuição de COX-2 e de angiogênese, além de aumento da Caderina-E e de apoptose, em amostras de carcinoma gástrico de pacientes gastrectomizados previamente tratados com celecoxib (200 mg, 2x ao dia, por 7 dias antes da cirurgia), comparadas com as obtidas do grupo cirúrgico sem utilização do inibidor seletivo para a enzima.

Embora a maioria dos poucos relatos disponíveis mostrem uma associação entre maior expressão de COX-2 e inibição da expressão de Caderina-E, em dois dos artigos não foi encontrada essa correlação. Além disso, os mecanismos envolvidos na possível relação oposta entre COX-2 e Caderina-E não estão esclarecidos. Publicações recentes sugerem uma relação indireta, através de vias de sinalização como a via WNT. A PGE<sub>2</sub> promove perda de fosforilação da  $\beta$ -catenina no complexo citoplasmático do qual participa com a proteína APC e outras moléculas, do que resulta a migração da  $\beta$ -catenina ao núcleo (BUCHANAN; DUBOIS, 2006). O aumento da migração ao núcleo torna a  $\beta$ -catenina menos disponível para



formação de complexos juncionais com a Caderina-E e assim, indiretamente, COX-2 reduz a adesão intercelular.

Não há, no entanto, até o momento nenhum indício de relação direta do tipo causa-efeito entre COX-2 e Caderina-E. A própria ação dos inibidores de COX-2 favorecendo a expressão de Caderina-E membranar pode ocorrer independente da ação dos mesmos sobre a ciclooxigenase (KAPITANOVIC *et al.*, 2006).

As páginas anteriores revelam a grande relação entre processo inflamatório crônico e reparo e o câncer e a importância de duas proteínas, uma estrutural, a Caderina-E e uma enzima, COX-2, nestes dois processos. A raridade dos relatos, pontos controversos e ausência de estudos sobre possível associação, em peças de gastrectomias, entre a expressão de COX-2 e Caderina-E no câncer gástrico primário e metastático, foram fatores estimuladores à realização deste projeto, que poderá contribuir a uma melhor compreensão da progressão tumoral no câncer gástrico.

## **2 OBJETIVO**

Avaliar a expressão de COX-2 e Caderina-E no câncer gástrico primário e metástases linfonodais e sua possível correlação com a progressão tumoral.

### 3 MATERIAL E MÉTODOS

#### 3.1 Casuística e material utilizados

O ponto de partida para a amostragem neste estudo foi o conjunto de todos os casos (180) com peças de gastrectomia devido a câncer gástrico, registrados nos arquivos de patologia cirúrgica do Hospital do Câncer/Instituto do Câncer do Ceará (HC/ICC) no período 1999-2004. A amostra final, de 97 casos, representa toda a casuística que não se enquadrava no critério de exclusão utilizado: fixação em formalina a 10% por tempo superior a 24 h. Foram excluídos todos os casos com tempo de fixação em formaldeído superior a este limite, confirmados a partir da data de cirurgia e da macroscopia no HC/ICC, bem como casos externos, provenientes de outros hospitais, cujo tempo de fixação era indeterminado ou não comprovado.

Dos 97 casos, 62 apresentavam comprometimento linfonodal determinado (N1 a N3) e destes, apenas 36 foram disponibilizados para estudo, os demais (26 casos), contudo, inviabilizados por dano irreversível nos blocos parafinados, devido a acidente durante o procedimento técnico. A partir dos laudos histopatológicos e prontuários foram coletados dados referentes ao sexo, idade, localização anatômica do tumor no estômago e estadiamento patológico – invasão local e grau de comprometimento de linfonodos – (SOBIN; WITTEKIND, 2002), além das dimensões macroscópicas do tumor. Após microtomia usual com 4 µm os cortes foram corados pela HE, classificados os tipos de carcinoma gástrico e pesquisada invasão linfática e invasão venosa. Em 36 dos casos foram obtidos linfonodos satélites com as metástases dos respectivos tumores primários.

#### 3.2 Classificação histológica

Os casos foram classificados em quatro tipos histológicos. Utilizou-se a classificação de Lauren (LAUREN, 1965) para os dois principais tipos de carcinoma gástrico: *intestinal* e *difuso*. Alguns dos tumores não incluídos na classificação original de Lauren, foram denominados carcinomas *mistos*, baseado em relatos posteriores ao artigo de Lauren (HEILMANN; BURKHARDT; KAYSER, 1978; ROUKOS; LORENZ; HOTTENROTT, 1989) assim considerados por serem constituídos por um componente glandular (*intestinal*) e outro de células isoladas (*difuso*) (CARNEIRO; SEIXAS; SOBRINHO-SIMÕES, 1995; STELZNER; EMMRICH, 1997; FIOCCA *et al.*, 2001). Os tumores remanescentes, denominados *não-classificados* (MABOGUNJE; SUBBUSWAMY; LAWRIE, 1978; AMOROSI *et al.*, 1988), apresentam histologia diversa dos três tipos anteriores,

compreendendo carcinomas sólidos, indiferenciados ou tipos raros de outras classificações (CARNEIRO; SEIXAS; SOBRINHO-SIMÕES, 1995; FENOGLIO-PREISER *et al.*, 2000).

### 3.3 Microarranjo tissular (*Tissue Microarray*)

Após a classificação histológica, procedeu-se à seleção de áreas representativas dos 97 casos de tumores primários e das metástases nos 36 linfonodos disponíveis, nas lâminas coradas pela HE, sendo escolhido um (1) corte histológico de cada caso de tumor primário e um (1) corte da respectiva metástase dos 36 casos referidos, escolha baseada na presença de tecido tumoral suficiente e bem preservado, isento de áreas necróticas ou hemorrágicas. A seguir, foi feita marcação dos cortes selecionados e respectivos blocos de parafina, os denominados “blocos doadores” na realização do *tissue microarray* (BUBENDORF *et al.*, 2001; HORVATH; HENSHALL, 2001; KALLIONIEMI *et al.*, 2001); *Blocos receptores* de parafina com 4 x 6 orifícios medindo 2 mm de diâmetro para *tissue microarray* foram preparados através de dispositivo específico (TMA-builder LabVision® *catalog #-TMA 001*). Amostras foram retiradas dos *blocos doadores* e colocadas nos *blocos receptores* através de “agulha metálica” (*punch*), um dos componentes do dispositivo citado (TMA-builder LabVision® *catalog #-TMA 001*). Os *blocos receptores* preparados foram submetidos à microtomia com 2 µm de espessura.

### 3.4 Imunohistoquímica

As lâminas, desparafinizadas em xilol, foram a seguir re-hidratadas em etanol decrescente (100 a 70%). Procedeu-se a bloqueio da peroxidase endógena com H<sub>2</sub>O<sub>2</sub> a 3% em metanol, durante 10 minutos e à recuperação antigênica (solução *Retrieval*, Vector Co®) a 1% em banho-maria a 98°C durante 20 minutos. Inibiu-se a reatividade inespecífica de fundo com Ultra-V-Block (TA-125-UB, LabVision Co®) durante 10 minutos. As três últimas etapas foram intercaladas com lavagem em PBS, 4x em 4 minutos.

Realizou-se imunohistoquímica com sistema de detecção pelo complexo estreptavidina-biotina-peroxidase (*Strept-ABC*) utilizando-se anticorpos monoclonais anti-COX-2 e anti-Caderina-E. Tendo por base o valor de referência para diluição destes anticorpos sugerido pelos fabricantes, procedeu-se a teste de diluição progressiva nos anticorpos primários até se atingir a máxima diluição capaz de corar células positivas (controles) com o mínimo de coloração de fundo.

As reações foram processadas através de sistema automatizado (Autostainer, LabVision Co®, modelo 480-2D) no Instituto de Patologia e Imunologia Molecular da Universidade do Porto (IPATIMUP) à temperatura ambiente, cerca de 20°C, com a seguinte seqüência de procedimentos.

Ao anticorpo primário monoclonal de coelho anti-COX-2 humana (Clone SP21, p.m. 70 kDa, LabVision Co®) 1:200 durante 60 minutos, seguiu-se o anticorpo secundário biotilado de cabra antipolivalente (TP-125-BN, LabVision Co®) durante 15 minutos e o complexo estreptavidina-peroxidase, (TS-125-HR, LabVision Co®) por 15 minutos, intercalados por lavagem em PBS. Para Caderina-E utilizou-se anticorpo monoclonal de camundongo anti-Caderina-E humana (Clone 36, p.m. 120 kDa, BD Transd Lab®) 1:500 durante 60 minutos e anticorpo secundário biotilado – IgG de cavalo anti-IgG de camundongo – (Vector Lab®, BA-2000), 15 minutos, seguido por sistema Strept-ABC específico (HRP – estreptavidina, Vector Lab® SA-5004) 1:500, também durante 15 minutos, com etapas intercaladas por lavagem em PBS, todas as reações à temperatura ambiente.

A partir deste ponto, ambas as reações utilizaram como cromógeno diaminobenzidina (60 mg%) em PBS-H<sub>2</sub>O<sub>2</sub> a 3% em metanol, durante 10 minutos, a 37°C ao abrigo da luz, em seguida os cortes foram lavados em água corrente e destilada por 3 minutos e contra-corados com hematoxilina, desidratados em etanol crescente e diafanizados em xilol. Finalmente procedeu-se à montagem de lamínulas. Na análise da imunohistoquímica foi considerado critério de exclusão número inferior a cem (100) células em determinada amostra-caso do *tissue microarray*.

### 3.5 Avaliação de COX-2: Escores

O critério de positividade para COX-2 foi a imunomarcção citoplasmática das células tumorais. O sistema de escores para avaliação da expressão de COX-2 foi baseado em Rajnakova *et al.* (2001), modificado neste trabalho (intensidade x extensão ao invés de intensidade + extensão do artigo original). A intensidade representa o grau de imunexpressão de COX-2 presente na maioria das células tumorais da amostra de *tissue microarray*, em cada caso, e a extensão o percentual de células coradas, com a seguinte gradação: **Intensidade**: 0- negativo; 1- discretamente positivo; 2- positivo moderado; 3- positivo intenso. **Extensão**: 0- marcadas 0% ou raras células; 1- marcadas > 0-25%; 2- marcadas > 25-50%; 3- marcadas > 50-75%; 4- marcadas > 75-100%; Escore Final: **Intensidade x Extensão = 0 a 12**.

No quadro seguinte, podem ser observados todos os escores resultantes: 0, 1, 2, 3, 4, 6, 8, 9 e 12. Foi utilizada a mediana (4) como base para o “ponto de corte” (*cut-off*). Escores acima da mediana (6, 8, 9 e 12) foram considerados de *alta expressão*. Escores abaixo ou igual à mediana (0, 1, 2, 3 e 4) foram denominados de *baixa expressão*, ou seja, expressão de COX-2 < 6: *baixa*; ≥ 6: *alta*.

Quadro 3 – Expressão de COX-2 – Escores finais

		Extensão				
		0	1	2	3	4
Intensidade	0	0	0	0	0	0
	1	0	1	2	3	4
	2	0	2	4	6	8
	3	0	3	6	9	12

### 3.6 Avaliação de Caderina-E: Escores

A marcação membranar de Caderina-E nas células tumorais representa a expressão normal desta proteína. O sistema de escores básico utilizado para avaliação de Caderina-E foi o descrito por Jawhari *et al.* (1997a). Padrão **normal**: membranar = 3; Padrões **anormais**: Negativo = 0; Coloração citoplasmática = 1; Padrão heterogêneo/*misto* (membranar-citoplasmático) = 2. A expressão citoplasmática, um dos padrões anormais, foi caracterizada em dois subtipos de expressão: *homogêneo*, com todo citoplasma corado de maneira uniforme (SHIOZAKI *et al.*, 1991); e *granular*, em que se observam grânulos ou vesículas citoplasmáticas coradas, predominantes em geral na localização perinuclear (CARPENTER; AL-KURAN; THEUER, 2002).

Uma outra abordagem deste sistema, estabelecida pela primeira vez neste estudo, baseou-se na *Expressão e Ausência* de Caderina-E membranar:

**Expressão membranar**: Membranar exclusiva = 3; Padrão *heterogêneo/misto* (membranar-citoplasmático) = 2; **Ausência de expressão membranar**: Negativo = 0; Coloração citoplasmática = 1.

### 3.7 Controles

*Controles positivos* para COX-2 foram obtidos através de secções de adenocarcinoma colônico, que coram fortemente a enzima, e são universalmente utilizados para tal fim (SOSLOW *et al.*, 2000). Cortes de mucosa intestinal colônica normal distante da neoplasia serviram de *controle negativo*, pois apresentam expressão nula ou escassa de

COX-2 (SOSLOW *et al.*, 2000). Foram acrescentados cinco casos de mucosa gástrica sem neoplasia adjacente, que mostraram expressão nula/discreta de COX-2 no epitélio glandular, exceto em um caso com intenso exsudato inflamatório de mononucleares na lâmina própria, que apresentou expressão imunohistoquímica intensa nas células inflamatórias e epiteliais. Nos *controles negativos das reações* foi também utilizada mucosa colônica distante do tumor, na presença de anticorpo, (que mostrou leve coloração de fundo), e na ausência do mesmo (ausência de coloração de fundo). *Controle positivo interno*: células inflamatórias no estroma tumoral fortemente coradas para COX-2, principalmente mononucleares, em casos negativos no epitélio. *Controle negativo interno*: fibroblastos e linfócitos, em casos positivos no epitélio.

Para a Caderina-E, utilizaram-se cortes de mucosa colônica e gástrica distantes da neoplasia como *controles normais*, que apresentam marcação membranar predominante na borda lateral das células glandulares. *Controles negativos* foram representados por fibroblastos e linfócitos presentes em mucosa *intestinal* e gástrica normais distantes do tumor. Para o *controle normal interno da reação* foi verificada a expressão membranar da Caderina-E em glândulas gástricas normais adjacentes a tumor com expressão nula e o *controle negativo interno* foi representado por fibroblastos e linfócitos adjacentes a tumor com marcação membranar normal da proteína.

### 3.8 Avaliação intra- e inter-observadores

Os preparados histológicos para COX-2 e Caderina-E foram estudados detalhadamente, no mínimo três vezes, pelo autor deste trabalho e posteriormente analisados por outro observador, sempre em microscópio NIKON modelo *Alphaphot-YS2*<sup>®</sup>. Os escores foram aplicados independentemente pelos dois observadores e sem conhecimento dos dados clínico-patológicos. Casos com escores em discordância foram revistos em conjunto pelos dois patologistas em microscópio de múltiplos observadores e resolvidos por consenso.

Ao se comparar escores isoladamente, um a um, observa-se baixa concordância intra-observador (67% para COX-2 e 72% referente à Caderina-E) e extremamente baixa entre observadores (COX-2 = 33%; Caderina-E = 50%). Nos escores agrupados, a reprodutibilidade elevou-se bastante em todas as comparações. A concordância intra-observador foi muito significativa, tanto em relação a COX-2 (89%) quanto para Caderina-E, sobretudo ao se comparar *expressão membranar e ausência de expressão membranar* (96%). A concordância inter-observadores para escores agrupados foi de 77% para COX-2 e para Caderina-E (*membranar e ausência de expressão membranar*). No entanto, a

reprodutibilidade foi baixa para Caderina-E *normal e anormal*, entre os observadores (64%,  $p = 0,0969$ ). Todos estes dados encontram-se condensados no quadro 4.

Quadro 4 – Concordância intra e inter-observadores na avaliação da expressão imunohistoquímica de COX-2 e Caderina-E no câncer gástrico

Escores		Concordância intra-observador (%)		Concordância inter-observador (%)		<i>p</i>
		COX-2	Caderina-E	COX-2	Caderina-E	
Agrupados	Isolados	67	72	33	50	-
	< 6 / ≥6 (B/A)	89	-	77	-	< 0,0001
	3 / 0; 1; 2 (N/An) <sup>1</sup>	-	77*	-	64**	< 0,0001* > 0,05**
	2; 3 / 0; 1 (M/Aem) <sup>1</sup>	-	96	-	77	< 0,0001

*p* = Avaliado através do teste exato de Fisher; Isolados = Coincidência exata entre os escores (Ex.: 0-0; 2-2; 8-8; 12-12); B = Baixa expressão de COX-2 (escore < 6); A = Alta expressão de COX-2 (escores ≥ 6); N = Expressão normal de Caderina-E (escore = 3) An = Expressão anormal de Caderina-E (escore = 0, 1 ou 2); M = Expressão membranar de Caderina-E; Aem = Ausência de expressão membranar de Caderina-E; <sup>1</sup> Jawhari *et al.* (1997a)

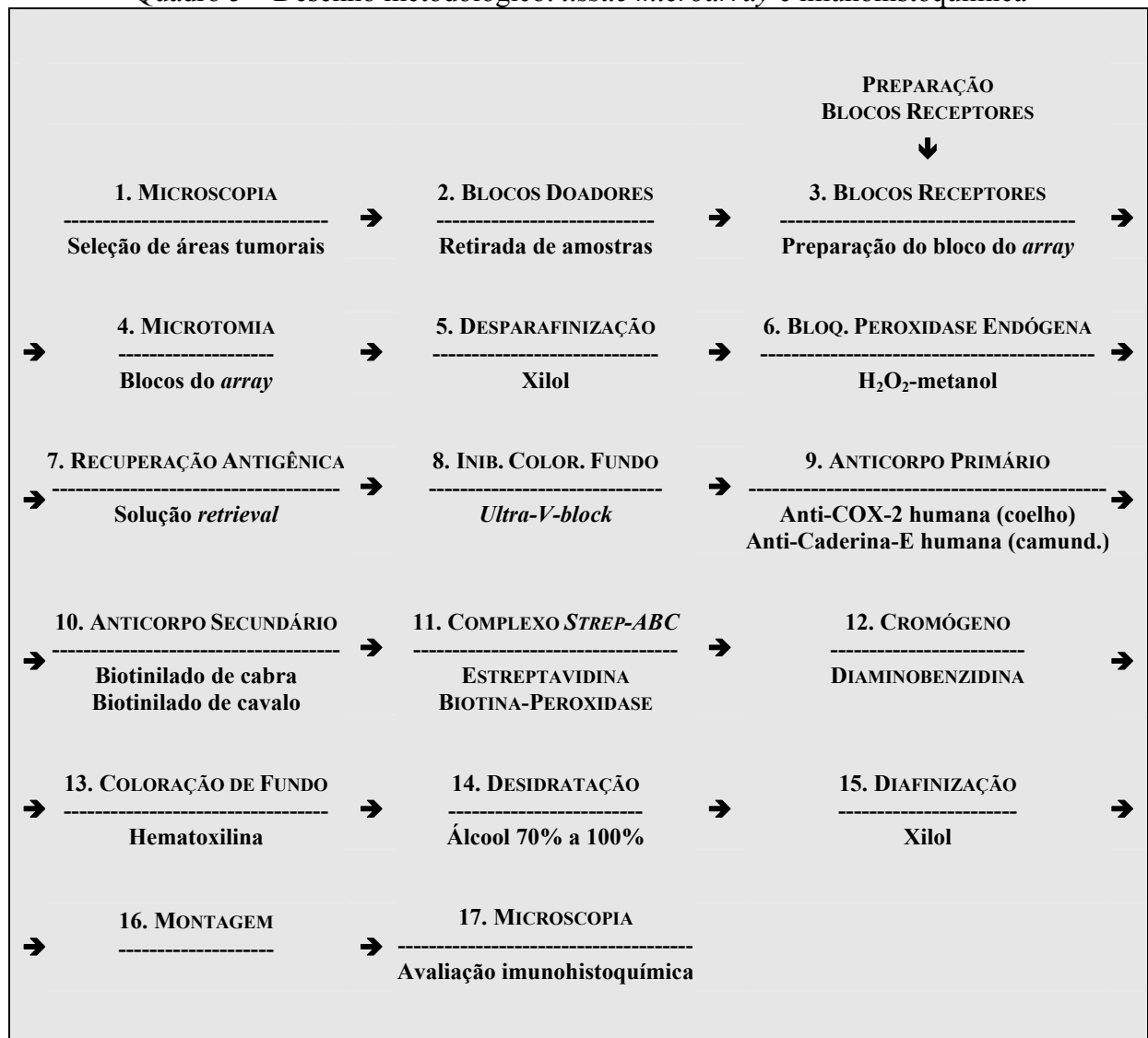
### 3.9 Estatística

Os escores representativos da expressão de COX-2 no estômago e linfonodos foram analisados através do teste não-paramétrico de Mann-Whitney. Para amostras emparelhadas utilizou-se o teste de Wilcoxon. A relação entre a expressão de COX-2 e/ou Caderina-E com os tipos histológicos e outros parâmetros clínico-patológicos foi avaliada através do teste exato de Fisher. O valor de significância considerado foi de  $p < 0,05$ .

### 3.10 Aprovação no Comitê de Ética em pesquisa com seres humanos

O projeto de pesquisa referente a este estudo foi aprovado pelo Comitê de Ética em Pesquisa do Hospital do Câncer-Instituto do Câncer do Ceará, com registro 32/2004, sem pendências. Foram tomados os cuidados adequados na preservação de condições de biossegurança, inclusive na prevenção de acidentes em laboratório e no manejo e acondicionamento correto dos materiais utilizados.

O quadro 5 apresenta um resumo do *tissue microarray* e da imunohistoquímica.

Quadro 5 – Desenho metodológico: *tissue microarray* e imunohistoquímica



## 4 RESULTADOS

### 4.1 Controles

A figura 1 mostra controle externo positivo em corte histológico de adenocarcinoma colorretal (B) e controle externo negativo (A), representado por mucosa colônica normal distante da neoplasia, ambos utilizados universalmente em imunohistoquímica para COX-2 (SOSLOW *et al.*, 2000).

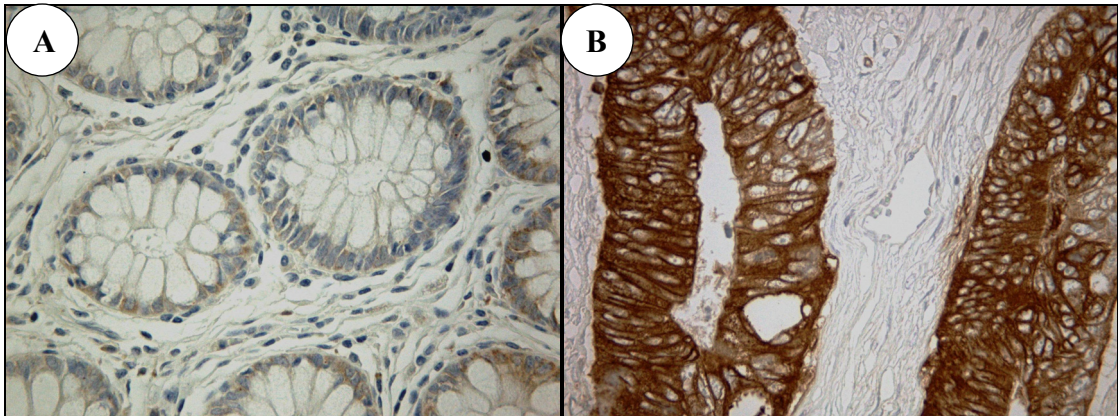


Figura 1 – COX-2 – Controles negativo e positivo  
 A- Controle Negativo: Mucosa colônica distante do adenocarcinoma. Utilizado anticorpo monoclonal anti-COX-2 – 400x  
 B- Controle Positivo: Adenocarcinoma colônico: Alta expressão citoplasmática de COX-2 – 400x  
 Obs.: Leve coloração de fundo nos dois controles

Na figura 2A foi suprimido o anticorpo monoclonal no controle negativo e em consequência desaparece a coloração de fundo visível na figura 1A. A figura 2B foi obtida de um grupo controle representado por mucosas gástricas normais distantes da neoplasia na presença do anticorpo, com leve coloração de fundo, para comparação com os casos de adenocarcinoma gástrico em que a imunocoloração foi negativa.

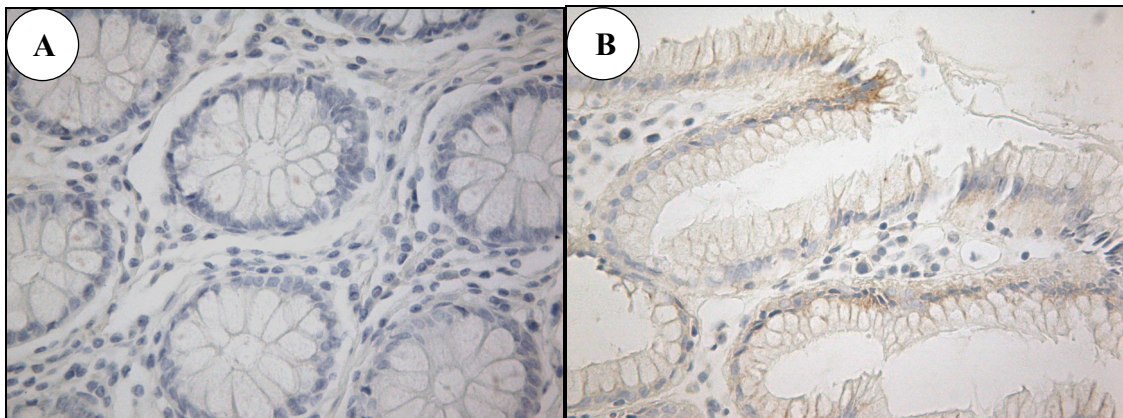


Figura 2 – COX-2 – Controles negativos  
 A- Mucosa colônica normal distante do adenocarcinoma. Suprimido anticorpo monoclonal. Não há coloração de fundo. Comparar com a figura 1A – 400x  
 B- Mucosa gástrica normal distante da neoplasia, sem imunomarcagem. Leve coloração de fundo – 400x

A expressão normal de Caderina-E pode ser observada na figura 3, nas mucosas colônica e gástrica, como imunomarcção lateral nas membranas celulares do epitélio glandular. Células do conjuntivo, sem marcação (negativas), estão coradas apenas pela hematoxilina. Os controles internos para COX-2 e Caderina-E serão mostrados ao longo dos resultados.

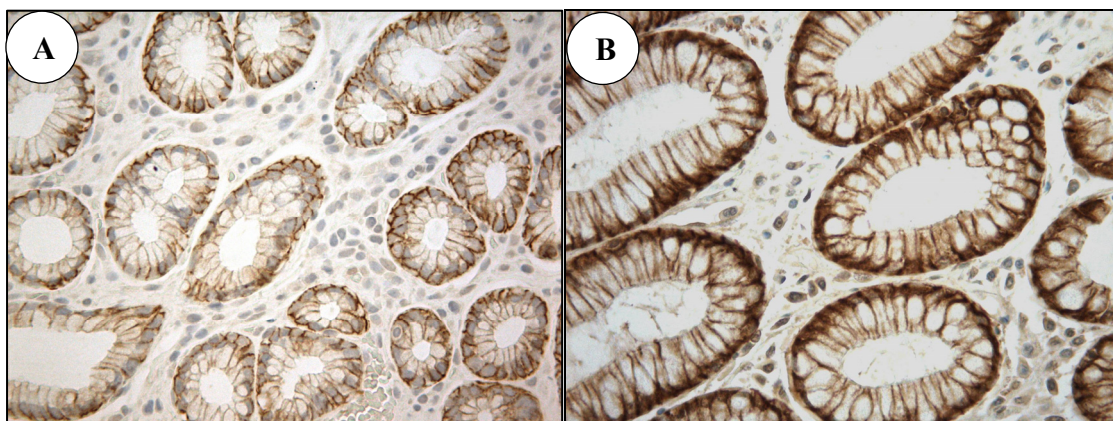


Figura 3 – Caderina-E – Controles normais

Expressão membranar nas bordas laterais das células glandulares. Expressão negativa nas células do conjuntivo.

A- Mucosa colônica normal – 400x

B- Mucosa gástrica normal distante do adenocarcinoma – 400x

## 4.2 COX-2 e parâmetros clínico-patológicos – 97 casos

### 4.2.1 COX-2 e Tipos histológicos – 97 casos

O quadro 6 apresenta detalhadamente, por escore, a expressão de COX-2 em cada tipo histológico na sede primária do tumor. Houve positividade em 87/97 casos (90%) com predomínio da presença sobre a ausência de imunomarcção em todos os tipos histológicos. Os carcinomas *difusos* e *mistos* apresentaram os maiores índices de expressão positiva (91% e 94%, respectivamente). A reação imunohistoquímica foi negativa para COX-2 em apenas 10 casos e no componente *intestinal* de um tumor *misto* (quadro 6).

Quadro 6 – Expressão de COX-2 no câncer gástrico por tipo histológico

<i>Tipo histológico</i>	COX-2 – Escores								
	0	1	2	3	4	6	8	9	12
<i>Intestinal</i>	6	4	2	3	7	6	3	-	9
<i>Difuso</i>	3	-	1	4	7	3	16	-	-
<i>Misto: comp. intestinal</i>	1	-	-	-	5	1	7	1	1
<i>comp. difuso</i>	-	-	-	1	5	1	8	-	1
<i>Não-classificado</i>	1	-	-	1	1	2	1	-	1

A distribuição dos casos em grupos de baixa (escores < 6) ou alta expressão de COX-2 ( $\geq 6$ ) pode ser observada na tabela 1. Expressão elevada ocorreu em 51/97 casos (53%) e expressão baixa em 46/97 (47% dos casos). Escores mais elevados ocorreram nos carcinomas *mistos* (63%) e menos freqüentemente nos tumores intestinais (45%). Não houve, contudo, diferença significativa na expressão maior ou menor de COX-2 em conjunto ou em cada tipo histológico em relação aos demais, mesmo nos tumores *mistos*.

Tabela 1 – Expressão de COX-2 (escores) no câncer gástrico por tipo histológico – Estômago

<b>COX-2 Escores</b>	<b>Tipo histológico</b>				<b>Total</b>
	<i>Intestinal</i>	<i>Difuso</i>	<i>Misto</i>	<i>Não-classif.</i>	
< 6	22	15	6	3	46
$\geq 6$	18	19	10	4	51
<b>Total</b>	<b>40</b>	<b>34</b>	<b>16</b>	<b>7</b>	<b>97</b>

#### 4.2.2 Outras variáveis

Outras variáveis incluindo idade, sexo, localização anatômica, dimensão do tumor, invasão linfática, invasão venosa e TNM (T e N) estão apresentadas nos quadros 7 a 9. Como pode ser observado, houve predomínio de pacientes do sexo masculino, com faixa etária mais elevada (acima de 50 anos) e os tumores se encontravam, em sua maioria, nos estágios mais avançados.

Os carcinomas *mistos* foram analisados separadamente, pela possível divergência de imunomarcção entre seus componentes, como será mostrado adiante. Alguns casos, de todos os histotipos, não puderam ser avaliados, pela ausência de dados nos prontuários correspondentes. Muitos dos casos sem invasão linfática ou venosa na amostra examinada foram excluídos da análise, por apresentarem metástase linfonodal ou grau de invasão local superior a T1 (quadros 7 a 9).

Nos carcinomas *intestinais*, *difusos* e *não-classificados*, apesar de uma tendência à maior expressão de COX-2 no sexo feminino (20/33 = 61%) em relação ao masculino (21/48 = 44%), a diferença não resultou significativa estatisticamente ( $p = 0,1763$ ; quadro 7). O mesmo ocorreu em relação às lesões do corpo gástrico, com maior expressão de COX-2 que outras localizações no estômago (65% e 45%;  $p = 0,1746$ ). Os demais parâmetros não apresentaram nenhuma associação com a expressão de COX-2 nestes três tipos histológicos.

Quadro 7 – Expressão de COX-2 e parâmetros clínico-patológicos no câncer gástrico dos tipos *intestinal*, *difuso* e *não-classificado*

<b>Características clínico-patológicas</b>	<b>n</b>	<b>Expressão de COX-2</b>		<b>p</b>
		<b>Escores</b>		
		<b>&lt; 6</b>	<b>≥ 6</b>	
<b>Tipo histológico (Lauren)</b>				
<i>Intestinal</i>	40	22	18	0,2236
<i>Difuso</i>	34	15	19	0,6744
<i>Não-classificado</i>	7	3	4	1,0000
<i>(Misto)</i> <sup>1</sup>	(16)	(6)	(10)	(0,4243)
<b>Sexo</b>				
Masculino	48	27	21	0,1763
Feminino	33	13	20	
<b>Idade</b>				
< 50	14	6	8	0,7701
≥ 50	67	34	33	
<b>Localização Anatômica</b>				
Cárdia	11	6	5	1,0000
Corpo	17	6	11	0,1746
Antro	45	25	20	0,3410
#	8			
<b>Dimensão do tumor</b>				
< 5 cm	29	14	15	1,0000
≥ 5 cm	39	18	21	
#	13			
<b>Invasão linfática</b> <sup>2</sup>				
Ausente	20	11	9	1,0000
Presente	23	13	10	
#	38			
<b>Invasão venosa</b> <sup>2</sup>				
Ausente	7	3	4	1,0000
Presente	10	5	5	
#	64			
<b>Grau de invasão (T)</b>				
T1	12	5	7	0,7560
T2-T4	69	35	34	
<b>Metástases linfonodais</b>				
N0	24	13	11	0,8042
N1-N3	50	24	26	
#	7			
<b>Total</b>	<b>81</b>	<b>40</b>	<b>41</b>	

p = Teste exato de Fisher. <sup>1</sup> Excluídos tumores *mistos* nas comparações com os demais parâmetros, por divergência de imunomarcagem entre os componentes; será mostrado nos quadros seguintes. <sup>2</sup> Somente casos N0 e sem invasão microscópica vascular no estômago; todos T1 na ausência de invasão venosa. # Não-Avaliáveis

Quanto aos carcinomas *mistos*, observa-se, no quadro 8, que a mesma tendência verificada no quadro 7, de maior expressão de COX-2 no sexo feminino e corpo gástrico, também ocorre, no componente *intestinal* destes tumores, embora sem significado estatístico.

Quadro 8 – Expressão de COX-2 e parâmetros clínico-patológicos no câncer gástrico do tipo *misto* – componente *intestinal*

<b>Características clínico-patológicas</b>	<b>n</b>	<b>Expressão de COX-2</b>		<b>p</b>
		<b>Escores</b>		
		<b>&lt; 6</b>	<b>≥ 6</b>	
Tipo histológico				
<i>Misto: comp. intestinal</i>	16	6	10	0,4243
Sexo				
Masculino	13	6	7	0,2500
Feminino	3	0	3	
Idade				
< 50	2	0	2	0,5000
≥ 50	14	6	8	
Localização Anatômica				
Cárdia	1	0	1	1,0000
Corpo	3	2	1	0,2028
Antro	9	2	7	0,5301
#	3			
Dimensão do tumor				
< 5 cm	8	2	6	0,6084
≥ 5 cm	7	3	4	
#	1			
Invasão linfática				
Ausente	0	0	0	-
Presente	8	3	5	
#	8			
Invasão venosa				
Ausente	0	0	0	-
Presente	5	1	4	
#	11			
Grau de invasão (T)				
T1	2	1	1	1,0000
T2-T4	14	5	9	
Metástases linfonodais				
N0	0	0	0	-
N1-N3	12	6	6	
#	4			
<b>Total</b>	<b>16</b>	<b>6</b>	<b>10</b>	

# Não-avaliáveis

O quadro 9 apresenta dados referentes ao componente *difuso* dos carcinomas *mistos*, não sendo observada nenhuma associação ou correlação entre expressão de COX-2 e qualquer dos parâmetros clínico-patológicos.

Quadro 9 – Expressão de COX-2 e parâmetros clínico-patológicos no câncer gástrico *misto* – componente *difuso*

<b>Características clínico-patológicas</b>	<b>n</b>	<b>Expressão de COX-2</b>		<b>p</b>
		<b>Escores</b>		
		<b>&lt; 6</b>	<b>≥ 6</b>	
Tipo histológico				
<i>Misto: comp. difuso</i>	16	6	10	0,4243
Sexo				
Masculino	13	5	8	1,0000
Feminino	3	1	2	
Idade				
< 50	2	0	2	0,5000
≥ 50	14	6	8	
Localização Anatômica				
Cárdia	1	1	0	0,4615
Corpo	3	2	1	0,5594
Antro	9	3	6	0,2657
#	3			
Dimensão do tumor				
< 5 cm	8	2	6	0,6084
≥ 5 cm	7	3	4	
#	1			
Invasão linfática				
Ausente	0	0	0	-
Presente	8	4	4	
#	8			
Invasão venosa				
Ausente	0	0	0	-
Presente	5	1	4	
#	11			
Grau de invasão (T)				
T1	2	0	2	0,5000
T2-T4	14	6	8	
Metástases linfonodais				
N0	0	0	0	-
N1-N3	12	5	7	
#	4			
<b>Total</b>	<b>16</b>	<b>6</b>	<b>10</b>	

# Não-avaliáveis

### 4.3 COX-2: estômago e linfonodos – 36 casos

Dos 97 casos, apenas 36 tinham linfonodos disponíveis para estudo ou com metástases. O quadro 10 mostra a distribuição dos carcinomas primários neste grupo com metástases linfonodais, por tipo histológico. Há nítida concentração de casos nos escores 4 e 8 e dispersão nos demais escores.

Quadro 10 – Expressão de COX-2 no câncer gástrico por tipo histológico – Estômago

<i>Tipo histológico</i>	COX-2 – Escores								
	0	1	2	3	4	6	8	9	12
<i>Intestinal</i>	1	2	-	1	1	3	1	-	1
<i>Difuso</i>	-	1	-	1	4	2	4	-	-
<i>Misto: comp. intestinal</i>	-	-	-	-	4	-	2	1	1
<i>comp. difuso</i>	-	-	-	-	4	-	3	-	1
<i>Não-classificado</i>	1	-	-	1	1	1	1	-	1

Nos linfonodos, o escore mais elevado (escore = 12) esteve presente em muito maior frequência (13 casos) em relação aos tumores primários (4 casos), notadamente nos carcinomas *difusos* e *mistos*, enquanto os carcinomas intestinais expressaram mais vezes o escore 8, comparado com o sítio primário (quadros 11 e 10).

Quadro 11 – Expressão de COX-2 no câncer gástrico por tipo histológico – Linfonodos

<i>Tipo histológico</i>	COX-2 – Escores								
	0	1	2	3	4	6	8	9	12
<i>Intestinal</i>	1	1	-	-	2	1	4	-	1
<i>Difuso</i>	-	1	-	-	1	-	4	-	6
<i>Misto</i>	1	-	-	1	-	-	1	1	4
<i>Não-classificado</i>	2	-	-	-	1	-	1	-	2

A comparação entre baixa e alta expressão de COX-2 no estômago mostrou resultados semelhantes aos do grupo maior de 97 casos, já analisado, ou seja, não houve diferença na imunomarcagem para COX-2 entre os diversos tipos histológicos (tabela 2).

Tabela 2 – Expressão de COX-2 (escores) no câncer gástrico por tipo histológico – Estômago (36 casos)

<i>COX-2 Escores</i>	<i>Tipo histológico</i>				<b>Total</b>
	<i>Intestinal</i>	<i>Difuso</i>	<i>Misto</i>	<i>Não-classif.</i>	
< 6	5	6	4	3	18
≥ 6	5	6	4	3	18
<b>Total</b>	<b>10</b>	<b>12</b>	<b>8</b>	<b>6</b>	<b>36</b>

Nos linfonodos, COX-2 de alta expressão ( $\geq 6$ ) foi observada na maioria dos casos ( $25/36 = 69\%$ ), principalmente nos carcinomas *difusos* ( $10/12 = 83\%$ ) e *mistos* ( $6/8 = 75\%$ ), mas também nos tumores intestinais ( $6/19 = 60\%$ ; tabela 3). Essa diferença de expressão, maior nos linfonodos, não foi significativa ao se comparar o conjunto dos tumores nos dois sítios anatómicos ( $p = 0,1488$ )

Tabela 3 – Expressão de COX-2 (escores) no câncer gástrico por tipo histológico – Linfonodos

COX-2 Escores	Tipo histológico				Total
	Intestinal	Difuso	Misto	Não-classif.	
< 6	4	2	2	3	11
$\geq 6$	6	10	6	3	25
<b>Total</b>	<b>10</b>	<b>12</b>	<b>8</b>	<b>6</b>	<b>36</b>

No entanto, no histotipo *difuso*, a maior expressão de COX-2 nas metástases foi estatisticamente significativa em relação à imunomarcção no estômago ( $p = 0,0108$ ), como pode ser observado na figura 4.

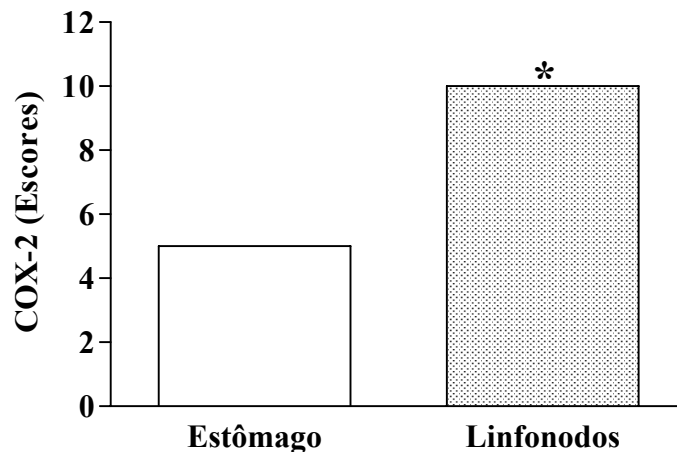


Figura 4 – Expressão de COX-2 no câncer gástrico do tipo *difuso*  
Expressão de COX-2 significativamente maior nos linfonodos em relação ao estômago. Escores em mediana. \*Teste de Mann-Whitney:  $p = 0,0108$

Este aumento da expressão de COX-2 nos carcinomas *difusos* metastáticos ocorreu não apenas no conjunto dos tumores linfonodais em relação à amostra de tumores primários. A análise caso a caso revelou aumento nas metástases em 75% dos casos ( $9/12$ ), manutenção da expressão em 1/12 casos (8%) e redução em apenas 2 casos (17%). Em cinco dos nove casos com aumento da imunomarcção, a mudança ocorreu de baixa para alta expressão de COX-2 (figura 5).



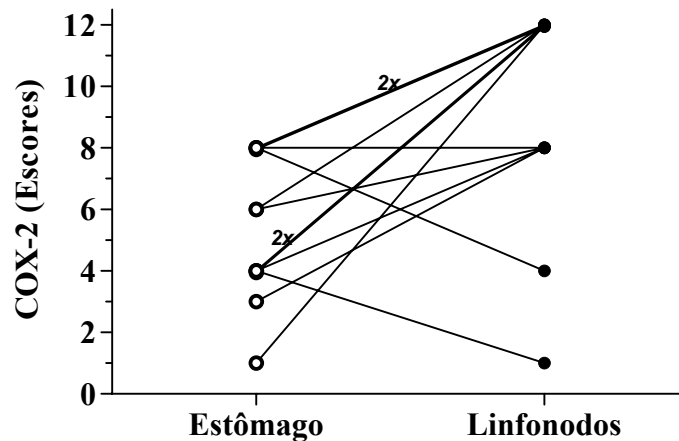


Figura 5 – Expressão de COX-2 no câncer gástrico *difuso* primário e respectivas metástases linfonodais  
Expressão de COX-2 significativamente maior nos linfonodos em relação aos respectivos tumores no estômago. Teste de Wilcoxon:  $p = 0,0137$

As figuras 6 a 9 mostram a nítida preponderância de imunomarcação para COX-2 nos tumores metastáticos em relação aos primários, em todos os tipos histológicos. Na figura 6A, células inflamatórias intensamente marcadas (controle interno positivo) contrastam com a negatividade ou expressão discreta de COX-2 na maioria das células de carcinoma *intestinal* primário. No corte do linfonodo, verifica-se o oposto, ausência de coloração no conjuntivo (controle interno negativo, com leve coloração de fundo), em contraste com a forte positividade das células tumorais.

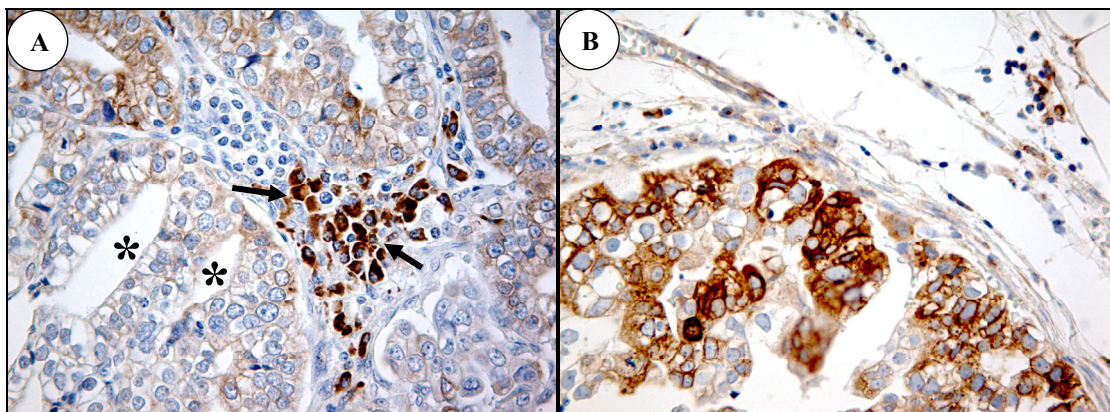


Figura 6 – Expressão de COX-2 no câncer gástrico do tipo *intestinal*  
A- Estômago = Escore 1 – Células cancerosas negativas ou com escassa coloração (\*). Forte expressão de COX-2 em células inflamatórias (mononucleares) do estroma (→)  
B- Linfonodo = Escore 8  
Caso 30 – *Intestinal* – 400x

A maior intensidade da expressão de COX-2 nas metástases linfonodais em relação aos respectivos tumores primários é também muito evidente nos carcinomas *difusos* (figura 7) e *mistos* (figura 8), mas não ocorreu nos carcinomas *não-classificados* (figura 9).

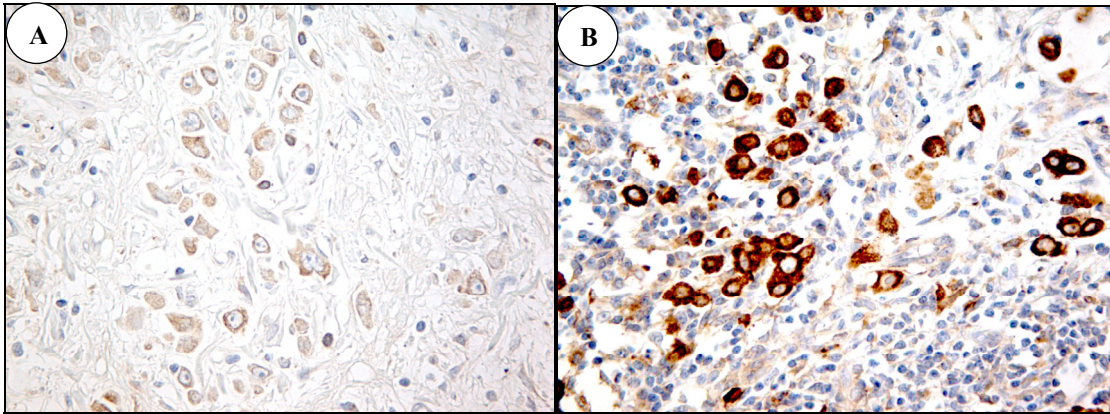


Figura 7 – Expressão de COX-2 no câncer gástrico do tipo *difuso*

A- Estômago = Escore 4

B- Linfonodo = Escore 12

Caso 12 – *Difuso* – 400x

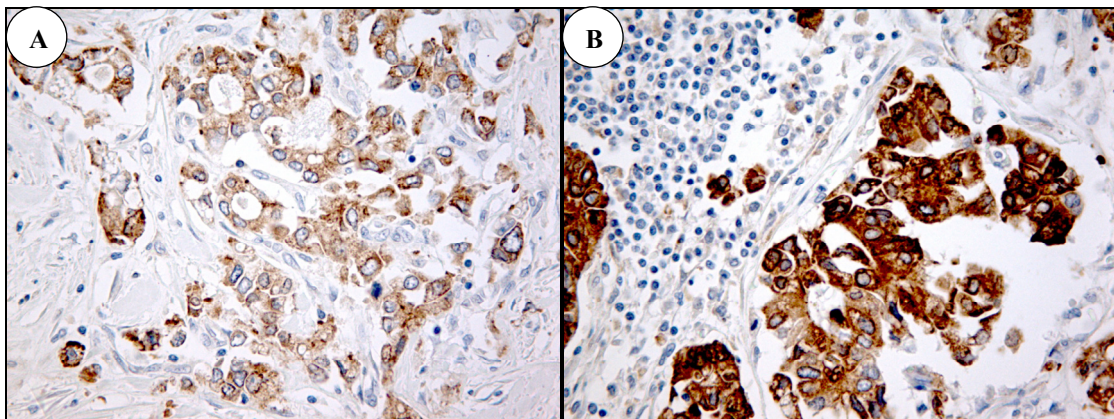


Figura 8 – Expressão de COX-2 no câncer gástrico do tipo *misto*

A- Estômago = Escore 8 (ambos componentes)

B- Linfonodo = Escore 12

Caso 16 – *Misto* – 400x

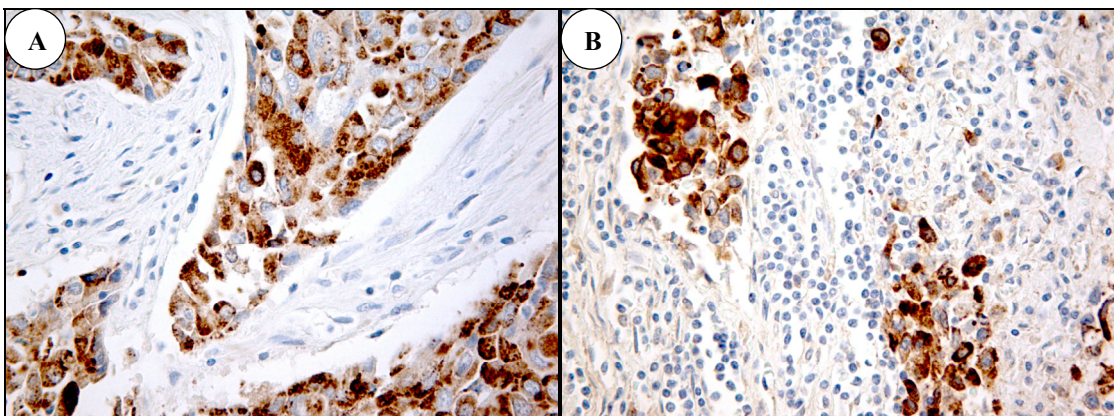


Figura 9 – Expressão de COX-2 no câncer gástrico *não-classificado*

A- Estômago = Escore 6

B- Linfonodo = Escore 8

Caso 32 – *Não-classificado* – 400x

Na figura seguinte, observa-se a expressão de COX-2 em células de carcinoma *difuso* em três estágios da progressão tumoral. Células invasoras da parede gástrica, no

compartimento extravascular, coram-se fracamente. O aumento marcante de expressão ocorre no compartimento intravascular (êmbolo tumoral) e se mantém nos implantes metastáticos (figura 10).

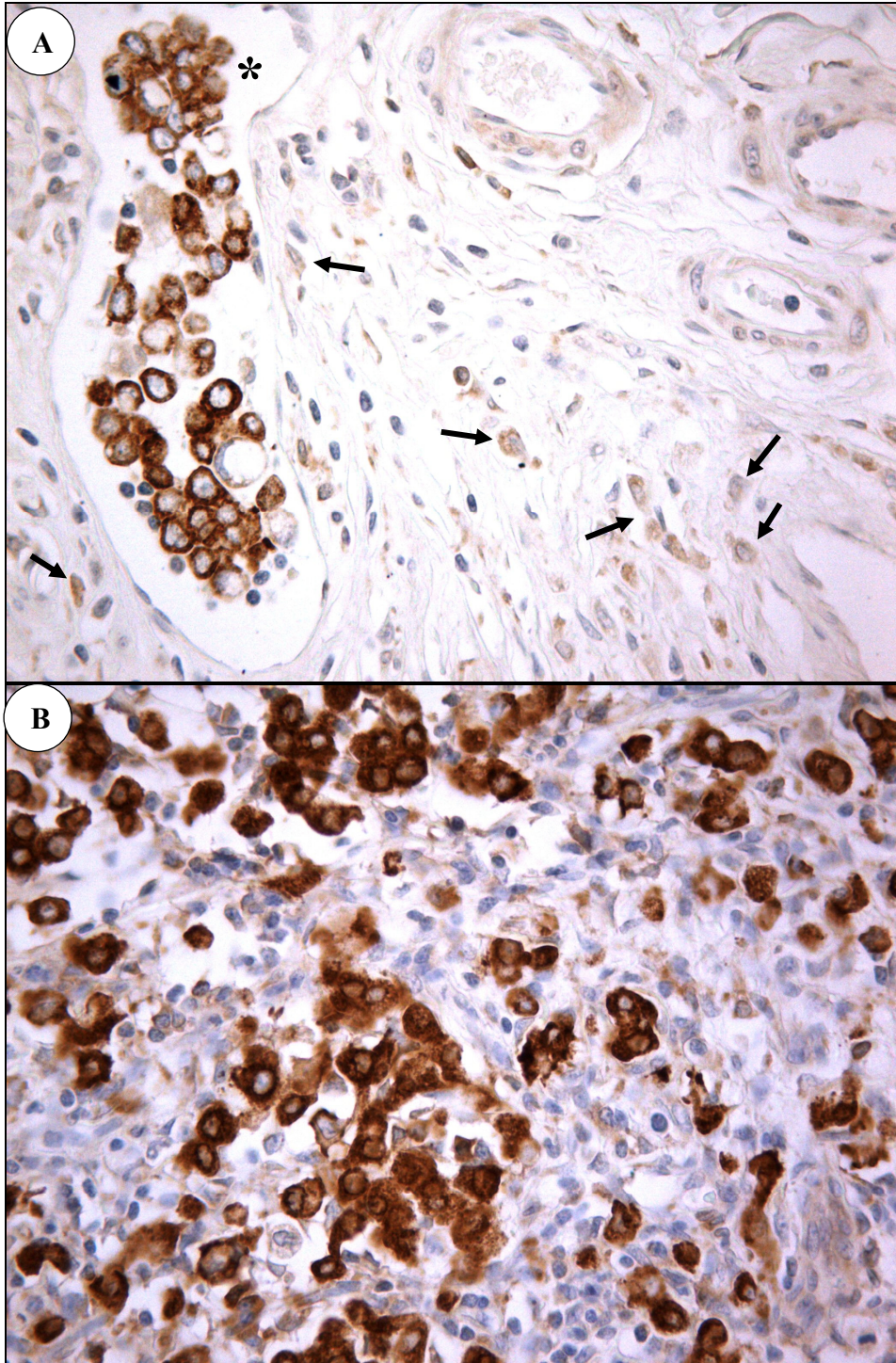


Figura 10 – COX-2 – Tumor primário, êmbolo tumoral e metástase linfonodal  
A- Estômago – Baixa expressão de COX-2 nas células malignas perivasculares (→). Êmbolo tumoral com células neoplásicas fortemente marcadas (\*)  
B- Linfonodo com alta expressão de COX-2 nas células metastáticas, de intensidade semelhante à do êmbolo tumoral mostrado no estômago.  
Caso 12 – *Difuso* – 400x

#### 4.4 Caderina-E e parâmetros clínico-patológicos – 97 casos

##### 4.4.1 Caderina-E e Tipos histológicos

A distribuição da expressão de Caderina-E por tipo histológico de carcinoma gástrico pode ser observada nos quadros 12 e 13 e tabela 4. Os dados são mostrados de início detalhadamente, por escore e por tipo histológico (quadro 12), e em seguida numa abordagem comparativa entre expressão normal e anormal (tabela 4 e quadro 13).

No quadro 12 fica evidente o grande predomínio da expressão membranar-citoplasmática (escore = 2) nos carcinomas intestinais ( $24/40 = 60\%$ ), *difusos* ( $15/34 = 44\%$ ), *não-classificados* ( $3/7 = 43\%$ ) e no componente *intestinal* dos carcinomas *mistos* ( $11/16 = 69\%$ ). No componente *difuso* dos tumores *mistos*, predominou acentuadamente a expressão citoplasmática exclusiva (escore = 1:  $11/16 = 69\%$ ).

Quadro 12 – Expressão de Caderina-E no câncer gástrico por tipo histológico – Estômago

<b>Caderina-E Escore*</b>	<b>Tipos histológicos</b>				
	<i>Intestinal</i>	<i>Difuso</i>	<i>Misto</i>		<i>Não-classif.</i>
			<i>int</i>	<i>dif</i>	
0	4	8	1	3	1
1	0	3	1	11 <sup>#</sup>	1
2	24	15	11	2	3
3	12	8	3	0	2

\* Jawhari *et al.* (1997a); <sup>#</sup> Ver figura 13

Ao se comparar a imunomarcação normal com a anormal nos carcinomas gástricos *intestinais*, *difusos* e *não classificados* (tabela 4 e quadro 13) verifica-se que houve nítido predomínio da expressão anormal, ou seja, escores 0, 1 e 2 ( $59/81 = 73\%$ ) sobre a marcação membranar normal de Caderina-E, escore 3 ( $22/81 = 27\%$ ) em todos os tipos histológicos, com valores de 70% para os carcinomas *intestinais* ( $28/40$  casos), 71% ( $5/7$ ) para os carcinomas *não-classificados* e 76% dos tumores *difusos* ( $26/34$ ; tabela 4).

Tabela 4 – Expressão de Caderina-E no câncer gástrico por tipo histológico (*intestinal, difuso, não-classificado*) – Estômago

<b>Caderina-E</b>	<b>Tipos histológicos</b>			
	<i>Intestinal</i>	<i>Difuso</i>	<i>Não-classif.</i>	<b>Total</b>
<i>Normal</i>	12	8	2	22
<i>Anormal</i>	28	26	5	59
<b>Total</b>	<b>40</b>	<b>34</b>	<b>7</b>	<b>81</b>

A expressão anormal ocorreu com maior frequência nos carcinomas *mistos*, em ambos os componentes (componente *intestinal*: 13/16 = 81%; componente *difuso*: 16/16 = 100%; quadro 13). A diferença *Normal* e *Anormal* por tipo histológico foi estatisticamente significativa apenas para o componente *difuso* do tipo *misto* ( $p = 0,0190$ ).

Quadro 13 – Expressão de Caderina-E no câncer gástrico do tipo *misto* – Estômago

<i>Caderina-E</i>	<b>Componente</b>	
	<i>Intestinal</i>	<i>Difuso</i>
<i>Normal</i>	3	0
<i>Anormal</i>	13	16

O quadro 12 permite avaliar a imunomarcção de Caderina-E no carcinoma gástrico de outra maneira, ao se comparar a expressão membranar, pura ou associada à citoplasmática (escores 3 e 2), com a ausência de expressão membranar, que inclui a expressão citoplasmática exclusiva (escore = 1) e a expressão nula (ausência de marcação: escore = 0). A partir desta abordagem, verifica-se uma associação entre a expressão membranar (pura ou membranar-citoplasmática) e o histotipo *intestinal* (36/40 = 90% do tipo *intestinal* e 28/41 = 32% dos outros histotipos, excluídos os carcinomas *mistos*), como pode ser verificado no quadro 12 e na figura 11 a seguir:

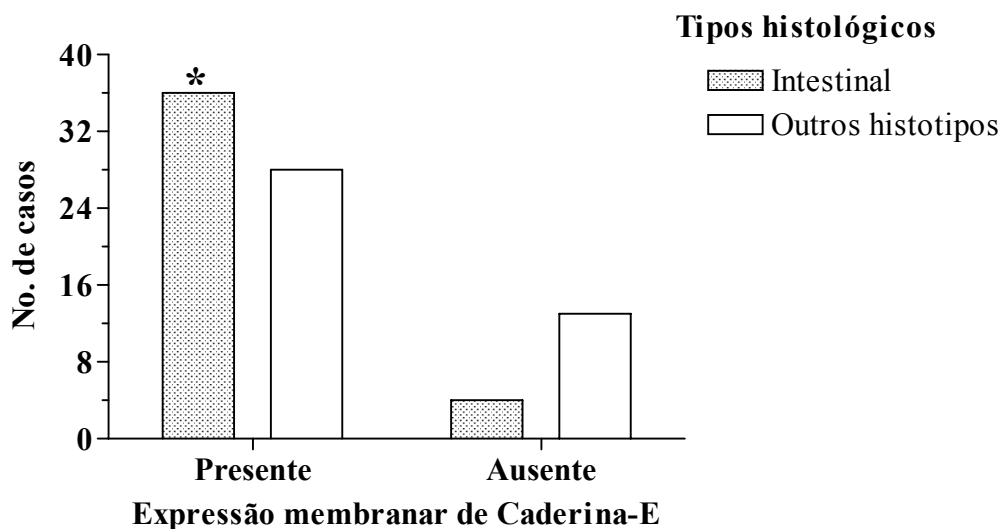


Figura 11 – Expressão de Caderina-E no câncer gástrico do tipo *intestinal*

A expressão membranar pura (escore 3, padrão normal) ou associada à expressão citoplasmática (escore 2) foi significativamente mais presente nos carcinomas do tipo *intestinal* do que a ausência de expressão membranar, incluindo a expressão citoplasmática (escore 1) e a expressão nula (escore 0). Obs.: Excluídos tumores *mistos*. Comparar com o tipo *intestinal* sem expressão membranar. \*Teste exato de Fisher:  $p = 0,0274$

Ainda no quadro 12 pode se verificar que os carcinomas *difusos* **não** apresentam expressão membranar (escores 0 e 1) em 11/34 casos (32%), número de casos superior ao dos demais tipos histológicos (6/47=13%; excluídos tumores *mistos*) diferença marginalmente significativa ( $p = 0,0516$ ; figura 12).

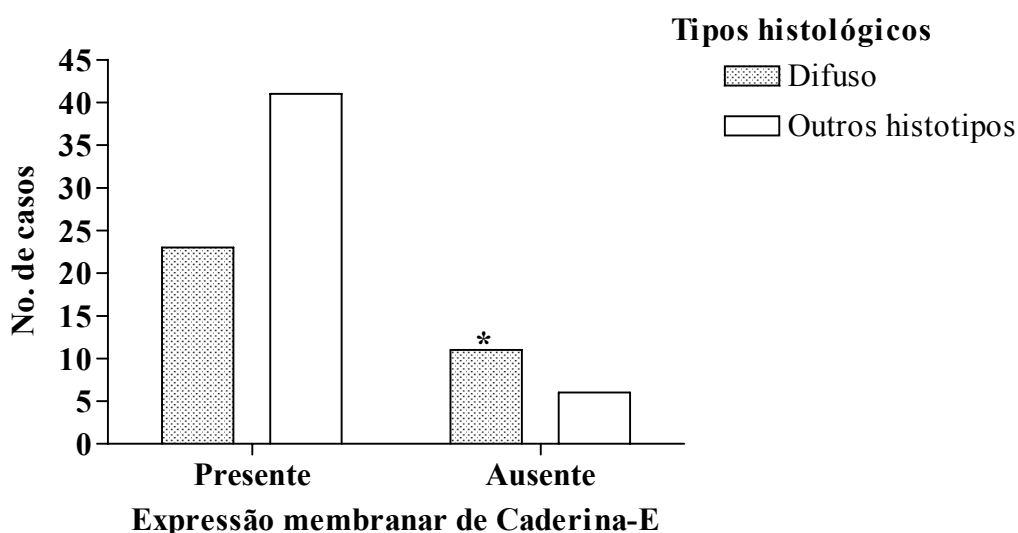


Figura 12 – Expressão de Caderina-E no câncer gástrico do tipo *difuso*  
O tipo *difuso* de carcinoma gástrico apresentou maior ausência de expressão membranar e expressão membranar menos freqüente que os demais tipos histológicos. Obs.: Excluídos tumores *mistos*. Comparar com a ausência de expressão membranar dos demais tipos histológicos. \*Teste exato de Fisher:  $p = 0,0516$

Assim, em relação aos carcinomas *intestinais* e *difusos*, a abordagem de comparar expressão membranar com ausência de expressão membranar da Caderina-E permitiu detectar uma diferença útil para a caracterização dos dois histotipos, o que não ocorreu ao ser utilizada a abordagem normal/anormal.

Retornando ao quadro 12, observa-se finalmente uma associação muito significativa neste estudo. Os componentes *intestinal* e *difuso* do histotipo *misto* apresentam padrões imunofenotípicos de Caderina-E bastante divergentes e se destaca a forte vinculação da expressão citoplasmática pura (escore 1 da classificação de Jawhari) com o componente *difuso* dos tumores *mistos* (11/16 = 69%), em contraste com o baixo índice deste padrão de Caderina-E nos demais tipos histológicos (4/81 = 5%;  $p < 0,0001$ ; figura 13). Ao se considerar o total de casos com marcação citoplasmática exclusiva, observa-se que 11 dos 15 casos (73%) estão representados pelo componente *difuso* dos carcinomas *mistos* (figura 13).

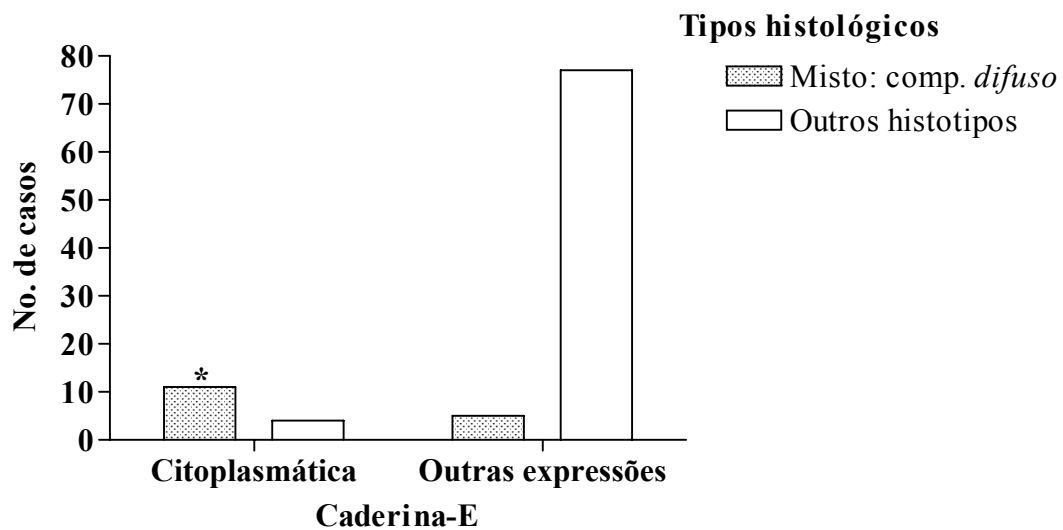


Figura 13 – Correlação da expressão citoplasmática de Caderina-E com o histotipo *misto* (componente *difuso*) do carcinoma gástrico

A expressão citoplasmática exclusiva de Caderina-E (escore 1) mostrou-se intensamente associada ao histotipo *misto* em seu componente de células isoladas (componente *difuso*). Comparar com a expressão citoplasmática dos outros histotipos. \*Teste exato de Fisher:  $p < 0,0001$

#### 4.4.2 Outros parâmetros:

Nos próximos quadros serão apresentados os dados relacionados com a expressão de Caderina-E em todos os tipos histológicos de carcinoma gástrico e os parâmetros clínico-patológicos estudados. Inicialmente serão mostrados os dados referentes aos carcinomas *intestinais*, *difusos* e *não-classificados*, em conjunto (quadro 14). Pelo motivo já exposto, os tumores *mistos* serão abordados em separado. Devido ao pequeno número de casos que resultou em linhas ou colunas com frequência igual a zero nas tabelas de contingência, várias das possíveis correlações anatomoclínicas não puderam ser calculadas estatisticamente nos casos de carcinomas *mistos* (quadros 15 e 16).

No quadro 14 pode-se verificar a correlação do histotipo *intestinal* com a expressão membranar, apresentada na figura 11 e o resultado da associação (significância marginal) entre o tipo *difuso* e ausência de expressão membranar, observada na figura 12. A invasão linfática mostrou tendência a associação com ausência de expressão membranar, sem atingir valor significativo ( $p = 0,0995$ ; quadro 14). Não houve correlação entre padrões de expressão de Caderina-E e outros parâmetros clínico-patológicos nos carcinomas *intestinais*, *difusos* e *não-classificados* (quadro 14).

Quadro 14 – Expressão de Caderina-E e parâmetros clínico-patológicos no câncer gástrico dos tipos *intestinal*, *difuso* e *não-classificado*

<b>Características clínico-patológicas</b>	n	<b>Expressão de Caderina-E</b>			
		Imunomarcção		M/Aem	p
		N/An	p		
Tipo histológico (Lauren)					
<i>Intestinal</i>	40	12/28	0,6236	36/4	0,0274 <sup>1</sup>
<i>Difuso</i>	34	8/26	0,6174	23/11	0,0516 <sup>2</sup>
<i>Não-classificado</i>	7	2/5	1,0000	5/2	0,6335
( <i>Misto</i> ) <sup>3</sup>	(16)				
Sexo					
Masculino	48	10/38	0,1361	38/10	1,0000
Feminino	33	12/21		26/7	
Idade					
< 50	14	5/9	0,5115	11/3	0,3337
≥ 50	67	17/50		53/14	
Localização Anatômica					
Cárdia	11	4/7	0,7244	10/1	0,6760
Corpo	17	6/11	0,7635	15/2	0,7193
Antro	45	12/33	0,4418	35/10	0,3460
#	8				
Dimensão do tumor					
< 5 cm	29	6/23	0,1924	23/6	0,7671
≥ 5 cm	39	14/25		32/7	
#	13				
Invasão linfática <sup>4</sup>					
Ausente	20	7/13	1,0000	17/3	0,0995
Presente	23	7/16		14/9	
#	38				
Invasão venosa <sup>4</sup>					
Ausente	7	0/7	0,1029	5/2	1,0000
Presente	10	4/6		7/3	
#	64				
Grau de invasão (T)					
T1	12	2/10	0,4970	10/2	1,0000
T2-T4	69	20/49		54/15	
Metástases linfonodais					
N0	24	8/16	0,2525	20/4	0,5560
N1-N3	50	10/40		37/13	
#	7				
<b>Total</b>	<b>81</b>	<b>22/59</b>		<b>64/17</b>	

N/An = Normal/Anormal; M/Aem = Membranar/Ausência de expressão membranar

<sup>1</sup> Estatisticamente significativa; <sup>2</sup> Marginalmente significativa; <sup>3</sup> Serão analisados separadamente por divergência de imunomarcção entre os dois componentes do tumor; <sup>4</sup> Somente casos N0 e sem invasão microscópica vascular no estômago; todos T1, na ausência de invasão venosa; # Não-avaliáveis



Os quadros 15 e 16 mostram os dados dos dois componentes (*intestinal* e *difuso*) dos carcinomas *mistos*. No quadro 15, observa-se que não houve correlação entre expressão de Caderina-E no componente *intestinal* dos carcinomas *mistos* e os diversos parâmetros clínico-patológicos.

Quadro 15 – Expressão de Caderina-E e parâmetros clínico-patológicos no câncer gástrico do tipo *misto* – componente *intestinal*

<b>Características clínico-patológicas</b>	<b>n</b>	<b>Expressão de Caderina-E</b>			
		<b>Imunomarcação</b>		<b>M/Aem</b>	<b>p</b>
		<b>N/An</b>	<b>p</b>		
<b>Tipo histológico</b>					
<i>Misto: comp. intestinal</i>	16	3/13	0,7549	14/2	0,7306
<b>Sexo</b>					
Masculino	13	2/11	0,4893	11/2	1,0000
Feminino	3	1/2		3/0	
<b>Idade</b>					
< 50	2	1/1	0,3500	2/0	1,0000
≥ 50	14	2/12		12/2	
<b>Localização Anatômica</b>					
Cárdia	1	1/0	1,0000	1/0	1,0000
Corpo	3	2/1	0,1084	3/0	1,0000
Antro	9	1/8	0,2028	7/2	1,0000
#	3				
<b>Dimensão do tumor</b>					
< 5 cm	8	1/7	0,5692	7/1	1,0000
≥ 5 cm	7	2/5		6/1	
#	1				
<b>Invasão linfática</b>					
Ausente	0	0/0		0/0	
Presente	8	1/7	–	7/1	–
#	8				
<b>Invasão venosa</b>					
Ausente	0	0/0		0/0	
Presente	5	1/4	–	4/1	–
#	11				
<b>Grau de invasão (T)</b>					
T1	2	0/2	1,0000	1/1	0,2417
T2-T4	14	3/11		13/1	
<b>Metástases linfonodais</b>					
N0	0	0/0		0/0	
N1-N3	12	3/9	–	11/1	–
#	4				
<b>Total</b>	<b>16</b>	<b>3/13</b>		<b>14/2</b>	

N/An = Normal/Anormal; M/Aem = Membranar/Ausência de expressão membranar

# Não-avaliáveis

No quadro 16, observam-se importantes correlações entre a expressão de Caderina-E e o componente *difuso* dos carcinomas *mistos*.

Quadro 16 – Expressão de Caderina-E e parâmetros clínico-patológicos no câncer gástrico do tipo *misto* – componente *difuso*

<i>Características clínico-patológicas</i>	n	Expressão de Caderina-E			
		N/An	<i>p</i>	M/Aem	<i>p</i>
Tipo histológico					
<i>Misto: comp. difuso</i>	16	0/16	0,0190*	2/14	< 0,0001*
Sexo					
Masculino	13	0/13	–	1/12	0,3500
Feminino	3	0/3	–	1/2	
Idade					
< 50	2	0/2	–	0/2	1,0000
≥ 50	14	0/14	–	2/12	
Localização Anatômica					
Cárdia	1	0/1	–	1/0	0,1538
Corpo	3	0/3	–	1/2	0,4231
Antro	9	0/9	–	0/9	0,0769
#	3				
Dimensão do tumor					
< 5 cm	8	0/8	–	1/7	1,0000
≥ 5 cm	7	0/7	–	1/6	
#	1				
Invasão linfática					
Ausente	0	0/0	–	0/0	–
Presente	8	0/8	–	0/8	
#	8				
Invasão venosa					
Ausente	0	0/0	–	0/0	–
Presente	5	0/5	–	0/5	
#	11				
Grau de invasão (T)					
T1	2	0/2	–	0/2	1,0000
T2-T4	14	0/14	–	2/12	
Metástases linfonodais					
N0	0	0/0	–	0/0	–
N1-N3	12	0/12	–	1/11	
#	4				
<b>Total</b>	<b>16</b>	<b>0/16</b>		<b>2/14</b>	

N/An = Normal/Anormal; M/Aem = Membranar/Ausência de expressão membranar

\* Estatisticamente significativa; # Não-avaliáveis

A diferença *normal* e *anormal* e principalmente *membranar* e *ausência de expressão membranar* foi estatisticamente significativa para o componente *difuso* do tipo

*misto*, comparado com os demais histotipos, um dos dados mais importantes deste estudo por vincular um padrão específico da expressão de Caderina-E a um aspecto histológico peculiar dos tipos de carcinoma gástrico, com importantes implicações patogenéticas que serão abordadas na discussão.

#### 4.5 Caderina-E: estômago e linfonodos – 36 casos

Neste grupo de 36 casos com linfonodos disponíveis e com metástases, repete-se, no estômago, a associação já observada no total da mostra, entre o componente *difuso* e o escore = 1 e o predomínio acentuado do escore = 2 nos outros histotipos (quadro 17).

Quadro 17 – Expressão de Caderina-E no câncer gástrico por tipo histológico – Estômago

<b>Caderina-E Escore*</b>	<b>Tipos histológicos</b>				
	<i>Intestinal</i>	<i>Difuso</i>	<i>int</i>	<i>dif</i>	<i>Não-classif.</i>
0	1	2	1	1	1
1	0	2	0	6	1
2	6	7	6	1	2
3	3	1	1	0	2

\*Jawhari *et al.* (1997a)

Na distribuição por escores nos linfonodos, evidencia-se a maior frequência da expressão membranar (escore = 3) nos carcinomas *difusos*, comparados com os respectivos tumores primários, não sendo observadas diferenças importantes nos demais tipos histológicos (quadro 18). Pode-se ainda notar que a ausência de expressão da Caderina-E em dois casos de carcinoma *difuso* primário (escore = 0) não foi mais observada nas metástases.

Quadro 18 – Expressão de Caderina-E no câncer gástrico por tipo histológico – Linfonodos

<b>Caderina-E Escore*</b>	<b>Tipos histológicos</b>			
	<i>Intestinal</i>	<i>Difuso</i>	<i>Misto</i>	<i>Não-classif.</i>
0	0	0	2	1
1	0	2	0	0
2	7	5	4	3
3	3	5	2	2

\*Jawhari *et al.* (1997a)

Assim como na amostra maior, neste grupo de 36 casos também ocorreu predomínio da expressão *anormal* de Caderina-E em todos os tipos histológicos, nos tumores primários, com pequenas variações na frequência em relação ao grupo de 97 casos (*não-classificados*: 4/6 = 67%; *intestinal*: 7/10 = 70%; *difuso* 11/12 = 92%; tabela 5). Novamente,

os tumores *mistos* apresentaram freqüentemente expressão anormal (componente *intestinal*:  $7/8 = 88\%$ ; componente *difuso* =  $8/8 = 100\%$ ; quadro 19).

Tabela 5 – Padrão de expressão de Caderina-E no câncer gástrico (*intestinal, difuso, não-classificado*)\* – Estômago

<i>Caderina-E</i>	Tipos histológicos			Total
	<i>Intestinal</i>	<i>Difuso</i>	Não-classif.	
<i>Normal</i>	3	1 <sup>#</sup>	2	6
<i>Anormal</i>	7	11	4	22
<b>Total</b>	<b>10</b>	<b>12</b>	<b>6</b>	<b>28</b>

\* *Misto* (quadro 19); <sup>#</sup> Ver figura 14

Nas metástases, a expressão anormal foi semelhante nos carcinomas *intestinais* e *não-classificados*, se comparada com os respectivos tumores primários (70% e 67%, respectivamente). No entanto, os carcinomas *difusos* apresentaram grande aumento na freqüência de expressão normal de Caderina-E nos linfonodos, em relação às lesões gástricas (de  $1/12 = 8\%$  para  $5/12 = 42\%$ ; tabelas 5 e 6).

Tabela 6 – Padrão de expressão de Caderina-E no câncer gástrico (*intestinal, difuso, não-classificado*)\* – Linfonodos

<i>Caderina-E</i>	Tipos histológicos			Total
	<i>Intestinal</i>	<i>Difuso</i>	Não-classif.	
<i>Normal</i>	3	5 <sup>#</sup>	2	10
<i>Anormal</i>	7	7	4	18
<b>Total</b>	<b>10</b>	<b>12</b>	<b>6</b>	<b>28</b>

\* *Misto* (ver quadro 19); <sup>#</sup> Ver figura 14

No conjunto destes 28 casos, a expressão normal de Caderina-E predominou nas metástases linfonodais ( $10/28 = 36\%$ ) em relação aos tumores primários *intestinais*, *difusos* e *não-classificados* ( $6/28 = 21\%$ ), como vimos, devido ao carcinoma *difuso*, sem, contudo, haver significado estatístico ( $p = 0,3753$ ). Ao se incluir os tumores *mistos*, a expressão normal nas metástases passa a  $12/36 (33\%)$ , havendo também decréscimo na expressão de Caderina-E no estômago ( $7/36 = 19\%$  no componente *intestinal*;  $6/36 = 16\%$  no componente *difuso*), sem grande diferença na tendência observada (tabelas 5 e 6; quadro 19).

Quadro 19 – Padrão de expressão de Caderina-E no câncer gástrico do tipo *misto* – Estômago e Linfonodos

<i>Caderina-E</i>	<i>Estômago</i>		<i>Linfonodos</i>
	Componentes		
	<i>intestinal</i>	<i>difuso</i>	
<i>Normal</i>	1	0	2
<i>Anormal</i>	7	8	6
<b>Total</b>	<b>8</b>	<b>8</b>	<b>8</b>

Apesar da maior frequência na expressão normal de Caderina-E nas metástases dos carcinomas *difusos* não ter significado estatístico (42% nos linfonodos e 8% no estômago;  $p = 0,1550$ ), essa tendência pode ser nitidamente observada na figura seguinte. Verifica-se que dois casos sem expressão membranar nos tumores primários passaram a expressar Caderina-E nas membranas das células metastáticas, nos linfonodos, e três casos com expressão membranar-citoplasmática no sítio gástrico apresentaram imunoposição apenas membranar nas metástases. É possível que com amostragem maior essa tendência à imunomarcção membranar exclusiva, nas metástases, atinja valores significativos.

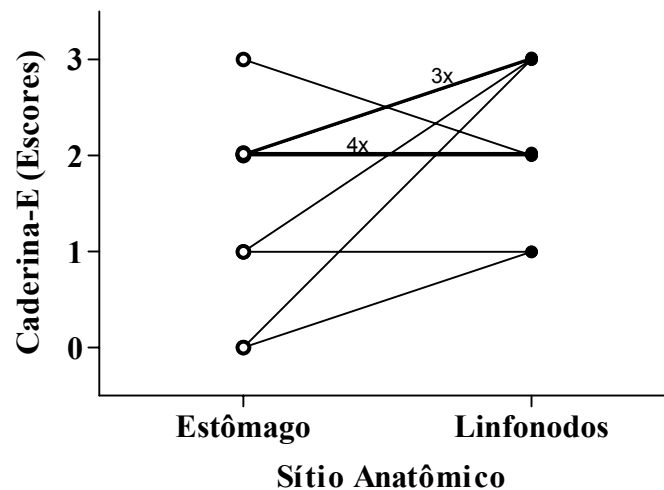


Figura 14 – Expressão de Caderina-E no câncer gástrico do tipo *difuso*. A expressão de Caderina-E membranar normal (escore 3) foi muito mais frequente nos linfonodos (5/12 = 42%) do que nos tumores primários (1/12 = 8%), traduzindo uma tendência à expressão normal nas metástases, mas não atingindo significância estatística. Teste exato de Fisher bicaudal:  $p = 0,1550$ .

As figuras 15 a 18 ilustram a expressão imunohistoquímica da Caderina-E nos carcinomas gástricos primários e respectivas metástases linfonodais, em todos os tipos histológicos.

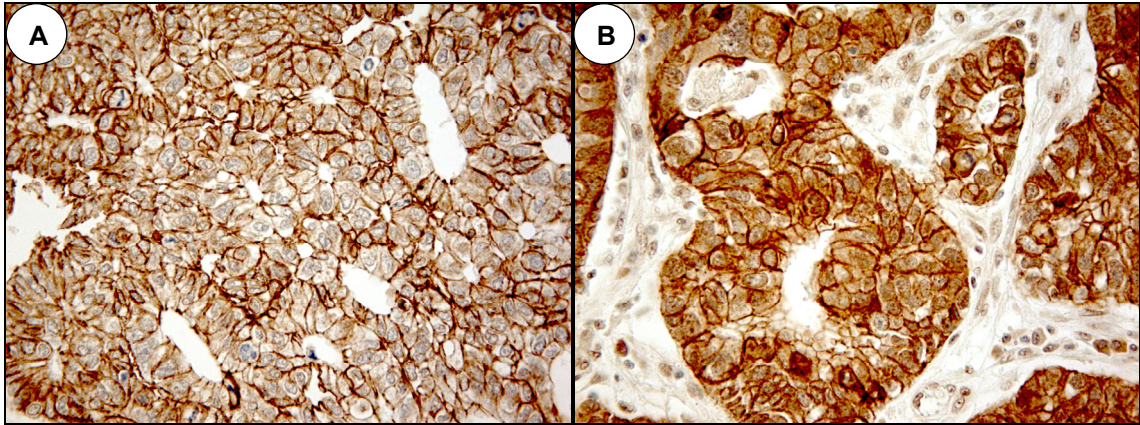


Figura 15 – Expressão de Caderina-E no câncer gástrico do tipo *intestinal*

A- Estômago = Escore 3 (expressão membranar)

B- Linfonodos = Escore 2 (expressão membranar-citoplasmática)

Caso 28 – *Intestinal* – 400x

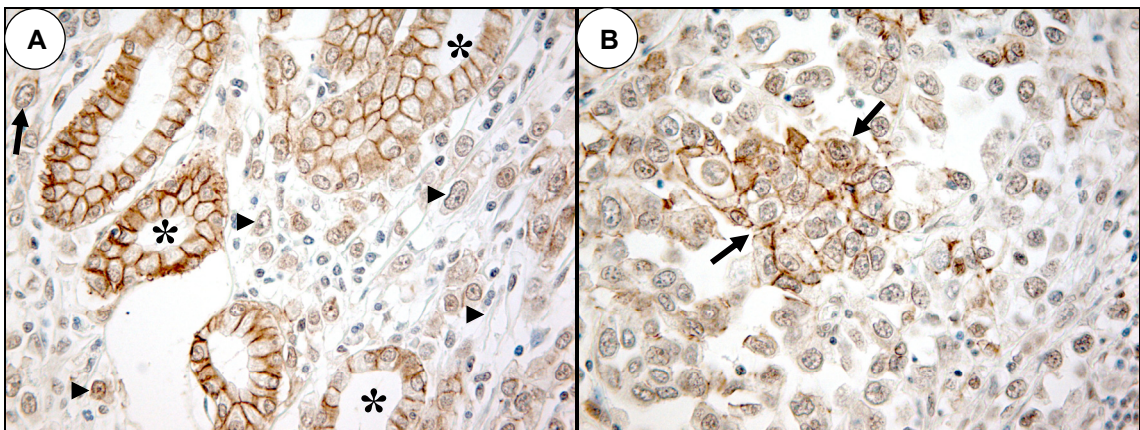


Figura 16 – Expressão de Caderina-E no câncer gástrico do tipo *difuso*

A- Estômago = Escore 0 (expressão nula): grande maioria de células cancerosas sem coloração, no interstício (▶); comparar com a expressão membranar normal nas glândulas gástricas adjacentes (\*); célula maligna isolada, com expressão membranar (→)

B- Linfonodos = Escore 3 (expressão membranar): fina expressão membranar na região central de um agrupamento de células metastáticas (entre as setas)

Caso 2 – *Difuso* – 400x

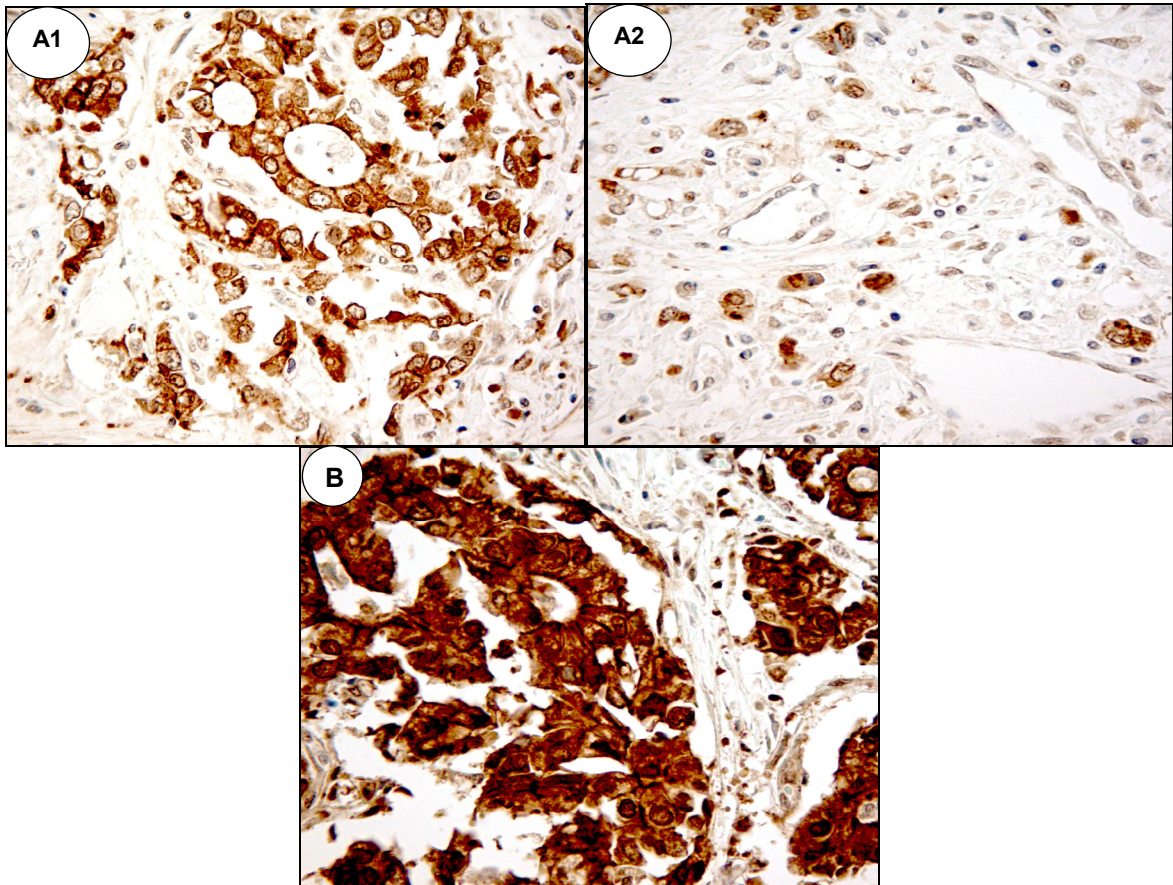


Figura 17 – Expressão de Caderina-E no câncer gástrico do tipo *misto*  
 A- Estômago: A1- Componente *intestinal* = Escore 2 (expressão membranar-citoplasmática)  
 A2- Componente *difuso* = Escore 1 (expressão citoplasmática)  
 B- Linfonodos = Escore 2 (expressão membranar-citoplasmática).  
 Caso 16 – *Misto* – 400x

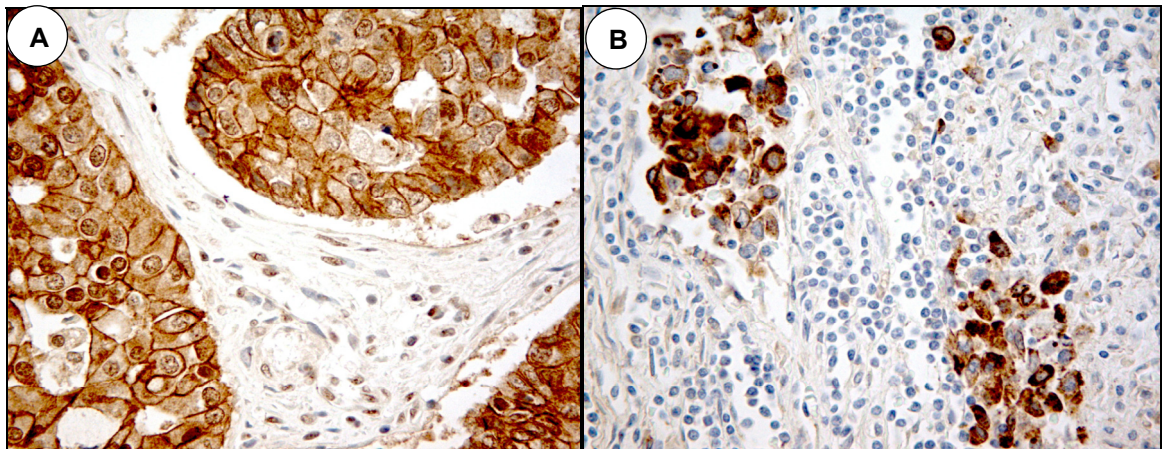


Figura 18 – Expressão de Caderina-E no câncer gástrico do tipo *não-classificado*  
 A- Estômago = Escore 2 (expressão membranar-citoplasmática)  
 B- Linfonodos = Escore 2 (expressão membranar-citoplasmática).  
 Caso 32 – *Não-classificado* – 400x

A figura 19 mostra a expressão de Caderina-E no carcinoma gástrico *difuso* primário perivascular, no êmbolo tumoral e metástase linfonodal. Observar a forte expressão membranar ao longo do trajeto.

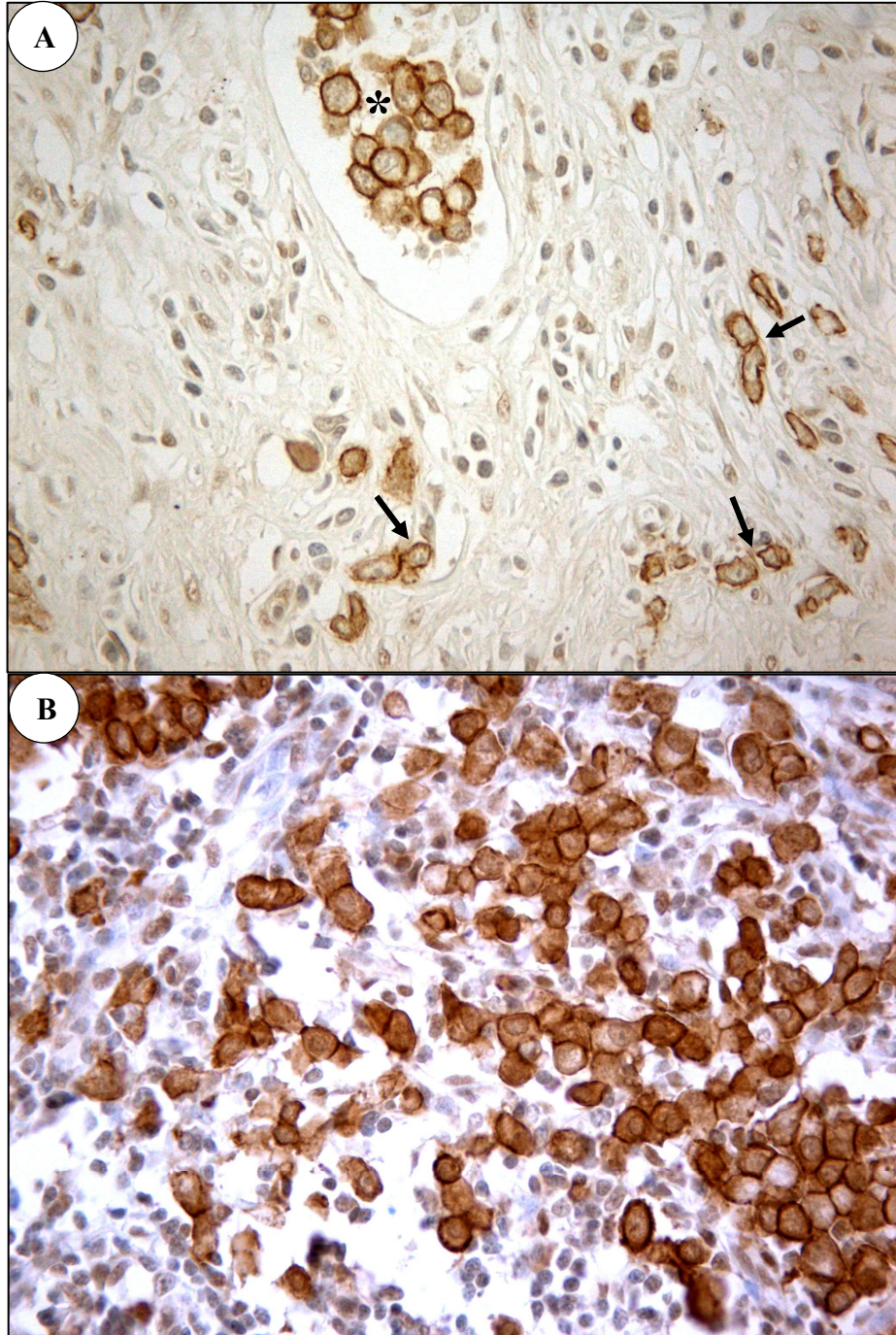


Figura 19 – Caderina-E – Tumor primário, êmbolo tumoral e metástase linfonodal  
A- Estômago – Expressão de Caderina-E membranar (escore 3) nas células malignas perivascularres (→) e, de forma mais acentuada, no êmbolo tumoral (\*).  
B- Linfonodo com expressão membranar-citoplasmática (escore 2) intensa de Caderina-E, em agrupamentos celulares sinusoidais. Comparar com a figura 10.  
Caso 12 – *Difuso* – 400x



#### 4.6 Caderina-E: padrões de imunomarcação citoplasmática

##### 4.6.1 Estômago – 97 casos

Foram selecionados do total da amostra de 97 casos, todos que apresentaram aspecto histológico glandular ou de células isoladas (tipos *intestinal*, *difuso* e *misto*) e expressão citoplasmática de Caderina-E (escores 1 e 2), excluindo-se da análise os tumores *não-classificados* por não apresentarem os aspectos histológicos aqui considerados e pelo reduzido número de casos. A distribuição dos padrões de marcação citoplasmática dos casos desta secção do estudo pode ser observada nas tabelas 7 e 8.

Tabela 7 – Padrões de imunomarcação citoplasmática de Caderina-E em tumores gástricos primários de células isoladas

<i>Tipo histológico</i>	<b>Padrões de imunomarcação citoplasmática</b>						<b>Total</b>
	<i>Homogêneo</i>		<i>Granular</i>		<i>Homog/Granul</i>		
	1	2	1	2	1	2	
<i>Difuso</i>	1	10	2	1	0	4	18
<i>Misto: comp. difuso</i>	3	1	6	0	2	1	13
<b>Total</b>	<b>4</b>	<b>11</b>	<b>8</b>	<b>1</b>	<b>2</b>	<b>5</b>	<b>31</b>

\* Jawhari *et al.* (1997a)

Nos tumores de células isoladas, analisando todos os casos da amostra total no estômago, com marcação citoplasmática, ou seja, escores 1 e 2 (*difuso*: n = 18; *misto* componente *difuso*: n = 13), observou-se que o padrão citoplasmático *homogêneo* da Caderina-E ocorreu com maior freqüência no carcinoma *difuso* (11/18 = 61%) do que no tipo *misto* (4/13 = 30%). O padrão *granular* foi mais freqüente nos carcinomas *mistos* (6/13 = 46%) do que nos *difusos* (3/18 = 17%; tabela 7). A maioria dos casos com padrão *homogêneo* estava associada à marcação citoplasmática-membranar – escore 2 – (11/15 = 73%), quase todos (10/11) nos carcinomas *difusos*, enquanto tumores com marcação *granular* ocorreram quase sempre em casos de expressão citoplasmática pura – escore 1 – (8/9 = 89%), a maioria (6/8) nos carcinomas *mistos*. Houve uma forte tendência à vinculação entre o padrão *homogêneo* e o tipo *difuso* e entre o padrão *granular* e o histotipo *misto* ( $p = 0,0918$ ). A presença dos dois padrões de marcação, no mesmo caso, ocorreu em 7 dos 31 casos (23%), com freqüência semelhante nos dois histotipos (*difuso*: 4/18 = 22%; *misto*: 3/13 = 23%), a maioria em tumores com expressão citoplasmática-membranar da Caderina-E (5/7 = 71%).

Analisou-se então mais detidamente a possível associação entre os padrões de imunomarcação exclusiva, *homogênea* ou *granular*, e o tipo de expressão citoplasmática da

Caderina-E (escores 1 ou 2) no conjunto dos dois tipos de tumores e observou-se forte correlação entre o padrão *homogêneo* e a expressão membranar-citoplasmática (11/12 = 92%) e entre o padrão *granular* e a expressão exclusiva citoplasmática (8/12 = 67%;  $p = 0,0094$ ; tabela 7; figuras 20, 21 e 22).

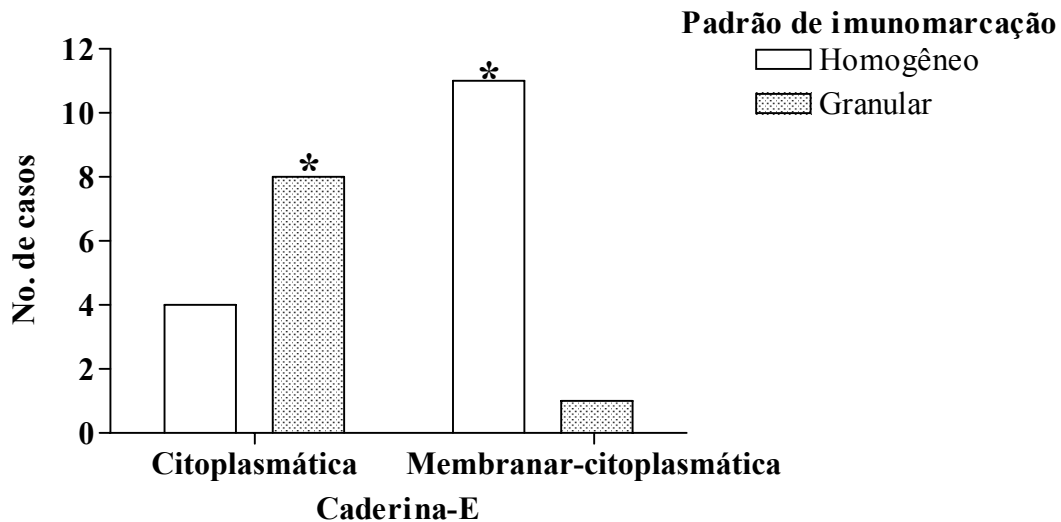


Figura 20 – Correlação entre expressão de Caderina-E e padrões de imunomarcacão citoplasmática nos carcinomas gástricos primários *difusos* e *mistos*. Correlação entre o padrão *homogêneo* e a expressão membranar-citoplasmática (11/12 = 92%) e entre o padrão *granular* e a expressão citoplasmática exclusiva (8/12 = 67%). Comparar cada padrão de imunomarcacão nos dois tipos de expressão da Caderina-E. Foram excluídos da análise os tumores com dupla marcação *homogênea/granular*. \*Teste exato de Fisher:  $p = 0,0094$ .

Nas duas figuras seguintes, observa-se o aspecto muito diferente dos dois padrões de imunomarcacão citoplasmática da Caderina-E. A marcação *homogênea*, associada geralmente ao escore = 2, ocupa todo o citoplasma da célula, de maneira uniforme (figura 21). Na figura 22 mostra-se a expressão *granular*, na forma de um pontilhado disseminado pelo citoplasma, que predomina, de fato, em redor do núcleo (paranuclear) e tem por vezes aspecto vesicular. No caso desta figura, foram observados grânulos ou vesículas nas glândulas normais adjacentes ao tumor, além da marcação membranar normal, aspecto que será objeto de várias interpretações ao longo da discussão.

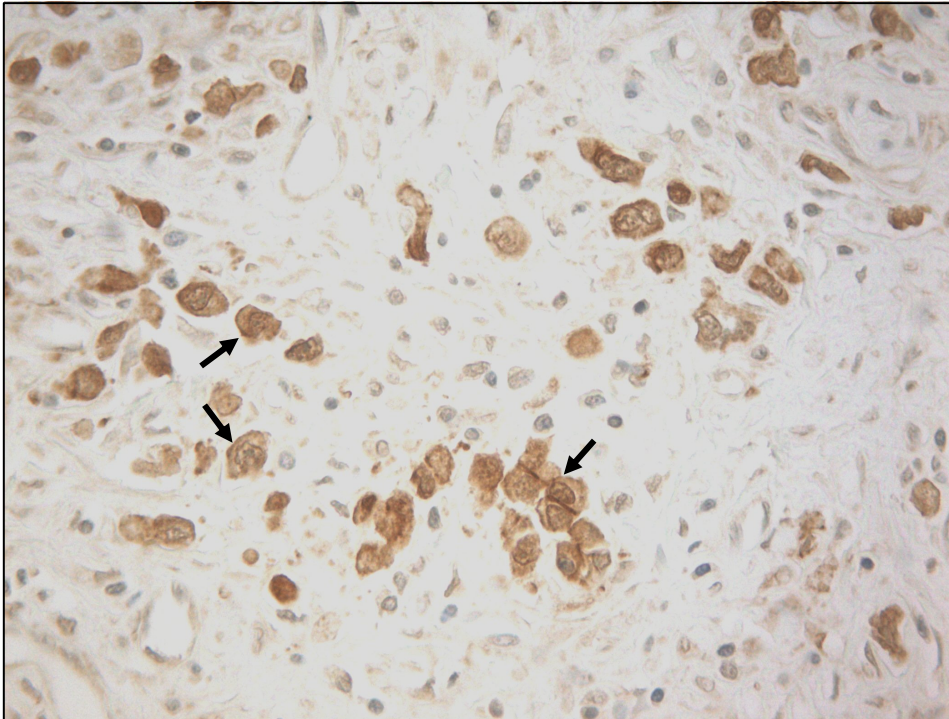


Figura 21 – Caderina-E – Estômago: marcação citoplasmática *homogênea*  
 Expressão de Caderina-E, com marcação citoplasmática associada à marcação membranar (score 2) mais evidente em algumas células (→). Caso 10 – *Difuso* – 400x

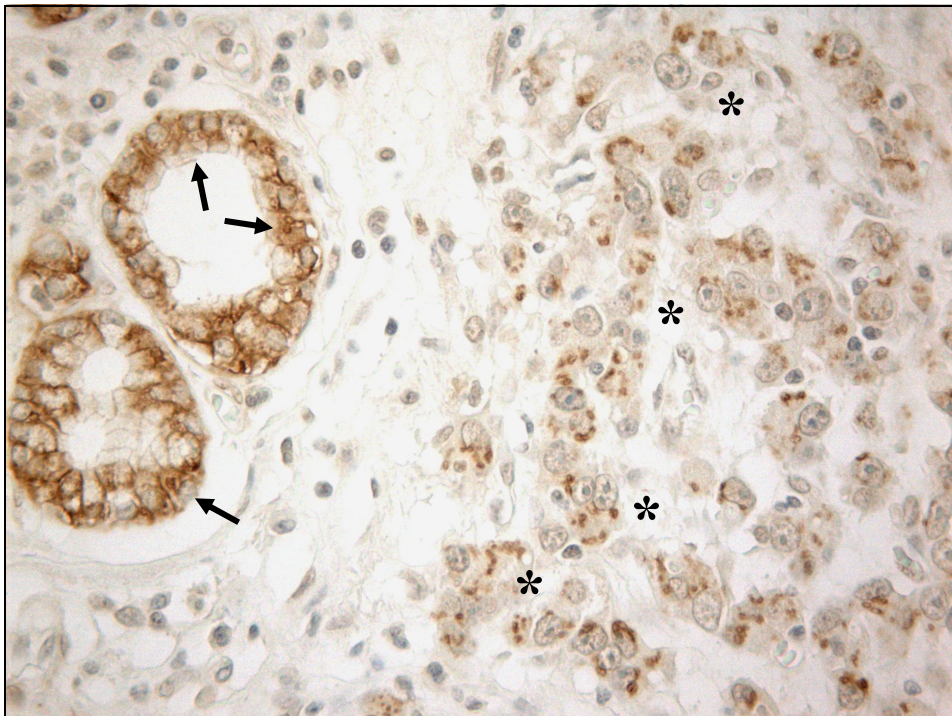


Figura 22 – Caderina-E – Estômago: marcação citoplasmática *granular* (vesicular)  
 Expressão de Caderina-E (principalmente paraneuronal) na metade direita da fotografia (\*) em células cancerosas sem marcação membranar. Marcação paraneuronal (além da membranar) em algumas células glandulares “normais” adjacentes (→). Caso 3 – *Difuso* – 400x

No caso dos tumores glandulares primários (tabela 8) a análise dos casos da amostra total com marcação citoplasmática, ou seja, escores 1 e 2 (*intestinal*: n = 23; *misto*-componente *intestinal*: n = 12) revelou que o padrão citoplasmático *homogêneo* da Caderina-E foi mais freqüente não apenas no tipo *intestinal* (19/23 = 83%), mas também nos casos do tipo *misto* (8/12 = 67%). O padrão *granular* foi em geral escasso nos dois tipos de tumores, mas prevaleceu no carcinoma *misto*-componente *intestinal* (3/12 = 25% no *misto* e 1/23 = 4% no tipo *intestinal*). Todos os casos com padrão *homogêneo* estavam associados à marcação citoplasmática-membranar – escore 2 – (27/27), nos dois tipos de tumores. Carcinomas com marcação *granular* também se associaram principalmente à expressão citoplasmática-membranar – escore 2 – (3/4 = 75%), 2/3 deles ocorrendo nos tumores *mistos*. Houve tendência à vinculação entre o padrão *homogêneo* e o tipo *intestinal* e entre o padrão *granular* e o histotipo *misto* ( $p = 0,1154$ ), e entre os padrões *homogêneo* – escore 2 – e *granular* – escore 1 – ( $p = 0,1290$ ), mas nenhum resultado foi estatisticamente significativo.

Tabela 8 – Padrões de imunomarcção citoplasmática de Caderina-E em tumores gástricos primários de morfologia glandular

<i>Tipo histológico</i>	<b>Padrões de imunomarcção citoplasmática</b>						<b>Total</b>
	<i>Homogêneo</i>		<i>Granular</i>		<i>Homog/Granul</i>		
	1	2	1	2	1	2	
<i>Intestinal</i>	0	19	0	1	0	3	23
<i>Misto: comp. intestinal</i>	0	8	1	2	0	1	12
<b>Total</b>	<b>0</b>	<b>27</b>	<b>1</b>	<b>3</b>	<b>0</b>	<b>4</b>	<b>35</b>

\* Jawhari *et al.* (1997a)

Ao se comparar entre si dois a dois, ou em conjunto, os três tipos de tumores das tabelas 7 e 8, confirma-se a correlação entre padrão *homogêneo* e escore 2, e entre padrão *granular* e escore 1, com  $p < 0,05$  em grupos de dois tipos de tumor e  $p < 0,0001$  no conjunto da amostra.

A seguir serão mostrados dados referentes aos casos com linfonodos disponíveis (*intestinal*: n = 10; *difuso*: n = 12; *misto*: n = 8)

#### 4.6.2 Estômago e Linfonodos – 30 casos

Os quadros 20 a 23 mostram a expressão da Caderina-E citoplasmática (escores 1 e 2) e os padrões de imunomarcção citoplasmática (*homogêneo* e *granular*) nos carcinomas gástricos primários *difusos*, *mistos* e *intestinais*, caso a caso, com respectivas metástases linfonodais. O restrito número de casos com escores 1 e 2 (*difuso*: 9 e 7 casos; *intestinal*: 6 e 7

casos; *mistos*: 6-7 e 4 casos, estômago e linfonodos, respectivamente) e a escassez de casos com padrão *granular* nesta amostra restringiu a análise.

Quadro 20 – Padrões de imunomarcção da Caderina-E nos carcinomas gástricos *difusos* primários e metástases linfonodais

<b>Carcinoma <i>difuso</i></b>						
<b>Caso</b>	<b>Imunomarcção</b>					
	<b>Estômago</b>			<b>Linfonodos</b>		
	<b>Membrana</b>	<b>Citoplasma</b>	<b>Escore<sup>1</sup></b>	<b>Membrana</b>	<b>Citoplasma</b>	<b>Escore<sup>1</sup></b>
1	-	-	0	-	+ gra <sup>2</sup>	1
2	-	-	0	+	-	3
3	-	+ gra	1	+	-	3
4	-	+ hom <sup>3</sup>	1	-	+ hom	1
5	+	+ hom	2	+	+ hom	2
6	+	+ hom	2	+	+ hom	2
7	+	+ hom	2	+	+ hom	2
8	+	+ hom	2	+	+ hom	2
9	+	+hom/gra	2	+	-	3
10	+	+ hom	2	+	-	3
11	+	+ gra	2	+	-	3
12	+	-	3	+	+ hom	2

<sup>1</sup> Jawhari *et al.* (1997a); <sup>2</sup> Padrão *granular* (paranuclear); <sup>3</sup> Padrão *homogêneo* (citoplasm. *difuso*)

A marcação *homogênea* apresentou tendência à repetição nas metástases dos carcinomas *difusos*, geralmente fazendo parte da expressão membrana-citoplasmática (escore = 2; quadro 20). A imunomarcção *granular*, presente em dois casos dos tumores no estômago, não foi detectada nas respectivas metástases, sendo observada em uma metástase cujo tumor primário era negativo (caso 1). O caráter transitório desse tipo de expressão citoplasmática da Caderina-E sugere alteração epigenética e possível interferência do microambiente em sua manifestação ou inibição

No componente *difuso* dos carcinomas *mistos* houve pouca marcação citoplasmática nas metástases, comparado com os tumores primários (quadro 21). Casos com marcação *granular* ou mista (*homogênea/granular*) apresentaram nas metástases desde expressão nula até *homogênea*, observando-se, em geral, padrões diferentes de imunoexpressão para um mesmo caso, nos dois sítios anatómicos. No quadro 21, pode também ser observada grande diferença na expressão membrana de Caderina-E, ausente na maioria dos componentes *difusos* de carcinomas *mistos* primários (7/8 casos) e presente em 6 dos 8 linfonodos com metástases deste histotipo.

Quadro 21 – Padrões de imunomarcção da Caderina-E nos carcinomas gástricos *mistos* (componente *difuso*) primários e metástases linfonodais

<b>Carcinoma misto – Componente difuso</b>						
<b>Caso</b>	Imunomarcção					
	Estômago			Linfonodos		
	Membrana	Citoplasma	Escore <sup>1</sup>	Membrana	Citoplasma	Escore <sup>1</sup>
13	-	-	0	-	-	0
14	-	+gra <sup>2</sup>	1	-	-	0
15	-	+gra	1	+	+hom <sup>3</sup>	2
16	-	+hom/gra	1	+	+hom	2
17	-	+hom	1	+	+hom	2
18	-	+hom	1	+	+hom/gra	2
19	-	+hom	1	+	-	3
20	+	+gra/hom	2	+	-	3

<sup>1</sup> Jawhari *et al.* (1997a); <sup>2</sup> Padrão *granular* (paranuclear); <sup>3</sup> Padrão *homogêneo* (citoplasm. *difuso*)

Assim como no histotipo *difuso*, carcinomas intestinais tendem a preservar o padrão de imunomarcção dos tumores primários nas metástases (quadro 22) com predomínio acentuado da marcação *homogênea* sobre a *granular*, que ocorreu de forma associada em apenas dois casos das lesões primárias e de forma pura em nenhum dos casos, nas duas localizações anatômicas.

Quadro 22 – Padrões de imunomarcção da Caderina-E nos carcinomas gástricos *intestinais* primários e metástases linfonodais

<b>Carcinoma intestinal</b>						
<b>Caso</b>	Imunomarcção					
	Estômago			Linfonodos		
	Membrana	Citoplasma	Escore <sup>1</sup>	Membrana	Citoplasma	Escore <sup>1</sup>
21	-	-	0	+	+hom <sup>2</sup>	2
22	+	+hom	2	+	+hom	2
23	+	+hom	2	+	+hom	2
24	+	+hom	2	+	+hom	2
25	+	+hom	2	+	+hom	2
26	+	+gra <sup>3</sup> /hom	2	+	+hom	2
27	+	+gra/hom	2	+	-	3
28	+	-	3	+	+hom	2
29	+	-	3	+	-	3
30	+	-	3	+	-	3

<sup>1</sup> Jawhari *et al.* (1997a); <sup>2</sup> Padrão *homogêneo* (citoplasm. *difuso*); <sup>3</sup> Padrão *granular* (paranuclear)

O componente *intestinal* do carcinoma *misto*, apresentado no quadro 23, apresenta um perfil de imunexpressão citoplasmática nas lesões primárias bem mais próximo dos tumores intestinais puros do que do outro componente *misto*. Novamente predomina o padrão *homogêneo* nas duas sedes da neoplasia.

Quadro 23 – Padrões de imunomarcção da Caderina-E nos carcinomas gástricos *mistos* (componente *intestinal*) primários e metástases linfonodais

<b>Carcinoma misto – Componente intestinal</b>						
<b>Caso</b>	<b>Imunomarcção</b>					
	<b>Estômago</b>			<b>Linfonodos</b>		
	<b>Membrana</b>	<b>Citoplasma</b>	<b>Escore<sup>1</sup></b>	<b>Membrana</b>	<b>Citoplasma</b>	<b>Escore<sup>1</sup></b>
13	-	-	0	-	-	0
14	+	+gra <sup>2</sup>	2	-	-	0
15	+	+hom <sup>3</sup>	2	+	+hom	2
16	+	+hom	2	+	+hom	2
17	+	+hom	2	+	+hom	2
18	+	+hom	2	+	+hom/gra	2
19	+	+hom	2	+	-	3
20	+	-	3	+	-	3

<sup>1</sup> Jawhari *et al.* (1997a); <sup>2</sup> Padrão *granular* (paranuclear); <sup>3</sup> Padrão *homogêneo* (citoplasm. *difuso*)

O quadro 24 e tabela 9 sintetizam os achados numéricos dos quadros 20 a 23 em relação à distribuição dos padrões de imunomarcção citoplasmática nos carcinomas gástricos primários e metastáticos. No estômago (quadro 24), o padrão *homogêneo* aparece preferencialmente associado ao escore 1 nos tumores *mistos* (componente *difuso*) e ao escore 2 nos outros histotipos. A marcação *granular*, exceto a raridade, não apresentou nenhum aspecto peculiar na distribuição.

Quadro 24 – Padrões de imunomarcção citoplasmática de Caderina-E em carcinomas gástricos primários

<b>Tipo histológico</b>	<b>Padrões de imunomarcção citoplasmática</b>					
	<i>Homogêneo</i>		<i>Granular</i>		<i>Homog/Granul</i>	
	Escore*					
	1	2	1	2	1	2
<i>Difuso</i>	1	5	1	1	0	1
<i>Misto: comp. difuso</i>	3	0	2	0	1	1
<i>comp. intestinal</i>	0	5	0	1	0	0
<i>Intestinal</i>	0	4	0	0	0	2

\* Jawhari *et al.* (1997a)

Poucos casos apresentaram expressão citoplasmática (escores 1 e 2) de Caderina-E nos linfonodos, a maioria com padrão de marcação *homogêneo* (15/18 = 83%; tabela 9). Todas as possíveis associações testadas com os dados dos linfonodos entre si ou entre linfonodos e respectivos tumores primários resultaram não significativas ( $p > 0,05$ ) possivelmente pelo pequeno tamanho da amostra. Alguns aspectos descritivos a partir dos quadros 21 a 24 serão abordados na discussão.

Tabela 9 – Padrões de imunomarcção citoplasmática de Caderina-E em carcinomas gástricos – metástases em linfonodos

<i>Tipo histológico</i>	<b>Padrões de imunomarcção citoplasmática</b>						<b>Total</b>
	<i>Homogêneo</i>		<i>Granular</i>		<i>Homog/Granul</i>		
	1	2	1	2	1	2	
<i>Difuso</i>	1	5	1	0	0	0	7
<i>Misto</i>	0	3	0	0	0	1	4
<i>Intestinal</i>	0	7	0	0	0	0	7
<b>Total</b>	<b>1</b>	<b>15</b>	<b>1</b>	<b>0</b>	<b>0</b>	<b>1</b>	<b>18</b>

\* Jawhari *et al.* (1997a)

#### 4.7 Padrões de migração celular em carcinomas gástricos

Os quadros 25 a 28 apresentam dados detalhados sobre expressão de Caderina-E e padrões de migração, caso a caso, por tipos histológicos, nos tumores primários e metástases linfonodais. No quadro 25, referente aos carcinomas *difusos*, destaca-se, no estômago, a grande frequência de células agrupadas, presente na maioria dos casos (10/12 = 83%). Este foi o padrão dominante em três casos de tumores primários (1, 3 e 9), achado relevante pela ocorrência em tumor que, por definição, é constituído por células isoladas.

Quadro 25 – Expressão de Caderina-E e padrões de migração celular nos carcinomas gástricos do tipo *difuso* primário e metástases linfonodais

<b>Carcinoma Difuso</b>							
<i>Caso</i>	Imunoexpressão		Migração				Obs.: Tumores primários
	Estômago	Linfonodos	Estômago		Linfonodos		
	Escores <sup>1</sup>		Céls. isol.	Céls. agrup.	Céls. isol.	Céls. agrup.	
1	0	1	+	+ <sup>2</sup>	-	+	-
2	0	3	+	+	+	+ <sup>2</sup>	Êmb <sup>3</sup> /E <sup>4</sup>
3	1	3	+	+ <sup>2</sup>	+	+ <sup>2</sup>	-
4	1	1	+	-	+	-	2 cl <sup>5</sup>
5	2	2	+	-	-	+	2 cl <sup>5</sup>
6	2	2	+	+	-	+	-
7	2	2	+	+	-	+	-
8	2	2	+ <sup>2</sup>	+	+	+	-
9	2	3	+	+ <sup>2</sup>	+	+	-
10	2	3	+ <sup>2</sup>	+	+	+ <sup>2</sup>	-
11	2	3	+ <sup>2</sup>	+	+	+ <sup>2</sup>	2 cl <sup>5</sup>
12	3	2	+	+	+	+ <sup>2</sup>	Êmb <sup>3</sup> /2 cl <sup>5</sup>

<sup>1</sup> Jawhari *et al.* (1997a); <sup>2</sup> Predomínio; <sup>3</sup> Êmbolos tumorais na luz de vasos linfáticos, com fina marcação membranar nas células centrais; <sup>4</sup> Raras células (< 10%) agrupadas, com escore 3; predomínio de coloração nula (> 90% das células) <sup>5</sup> 2 clones: células em *anel de sinete* e células indiferenciadas pequenas, irregulares, de núcleo central

A análise dos linfonodos revelou a presença quase universal de células agrupadas (11/12 casos = 92%), padrão preponderante em cerca da metade dos casos, enquanto as



células isoladas estavam presentes em apenas 8/12 casos (67%) e não predominaram em nenhum deles. Sete casos apresentavam os dois padrões de migração nos dois sítios anatômicos. Em três outros casos (1, 6 e 7), os dois padrões foram encontrados no tumor primário mas apenas células agrupadas nas metástases. O caso 5 tinha apenas células isoladas no estômago e somente células agrupadas no linfonodo. Estes dados mostram inequivocamente a presença freqüente de células agrupadas nos carcinomas gástricos *difusos* puros primários e a forte tendência à formação de coortes (células agrupadas) nas metástases linfonodais destes tumores. A próxima figura ilustra o aspecto histológico do duplo padrão de migração dos carcinomas *difusos* primários.

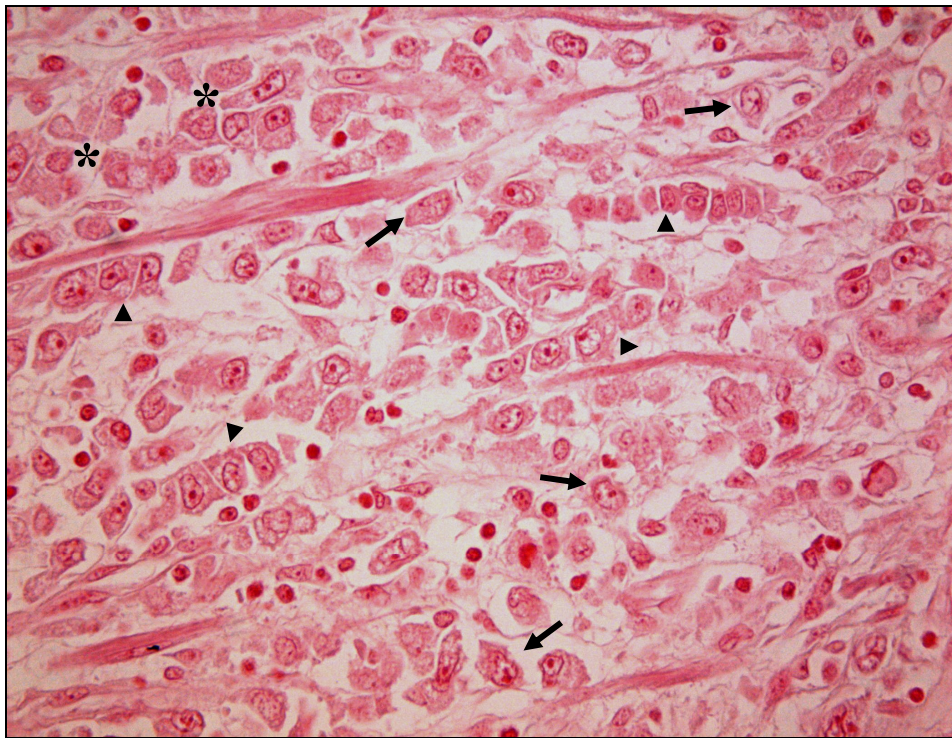


Figura 23 – Carcinoma *difuso* – Estômago – HE  
Células isoladas (→) e agrupadas em blocos (▶) ou cordões (▶) que infiltram a parede gástrica. Caso 57 – *Difuso* – 400x

O quadro 26 mostra a expressão do componente *difuso* do carcinoma *misto*. No estômago, este componente tem aspecto semelhante aos carcinomas *difusos* puros, infiltrando através de células isoladas e não é possível avaliar sua tendência à agregação celular migratória, pois poder-se-ia estar avaliando o componente *intestinal* do mesmo, que por definição tem essa característica. Os achados mais interessantes são nos linfonodos, onde todos os casos apresentaram células agrupadas e em apenas um deles estavam presentes células isoladas.

Quadro 26 – Expressão de Caderina-E e padrões de migração celular nos carcinomas gástricos *mistos* (componente *difuso*) primários e metástases linfonodais

<b>Carcinoma <i>misto</i> – Componente <i>difuso</i> (de células isoladas)</b>						
<b>Caso</b>	<b>Imunoexpressão</b>		<b>Migração</b>			
	<b>Estômago</b>	<b>Linfonodos</b>	<b>Estômago</b>		<b>Linfonodos</b>	
	<b>Escores*</b>		<b>Céls. isoladas</b>	<b>Céls. agrupadas</b>	<b>Céls. isoladas</b>	<b>Céls. agrupadas</b>
13	0	0	+	?	-	+
14	1	0	+	?	-	+
15	1	2	+	?	-	+
16	1	2	+	?	-	+
17	1	2	+	?	-	+
18	1	2	+	?	+	+
19	1	3	+	?	-	+
20	2	3	+	?	-	+

\* Jawhari *et al.* (1997a); ? Não avaliado, pois pode representar o componente *intestinal* do tumor *misto*

A análise comparativa com o carcinoma *difuso* “puro” revelou que, nos dois tipos de tumores, o padrão metastático constante foi o de células agrupadas (92% nos *difusos*; 100% no componente *difuso* dos *mistos*). A principal diferença entre ambos é a freqüente presença de células isoladas nas metástases dos carcinomas *difusos* (8/12 = 67%) e sua escassez nos implantes linfonodais do carcinoma *misto* (1/8 = 13%;  $p = 0,0281$ ; figura 24).

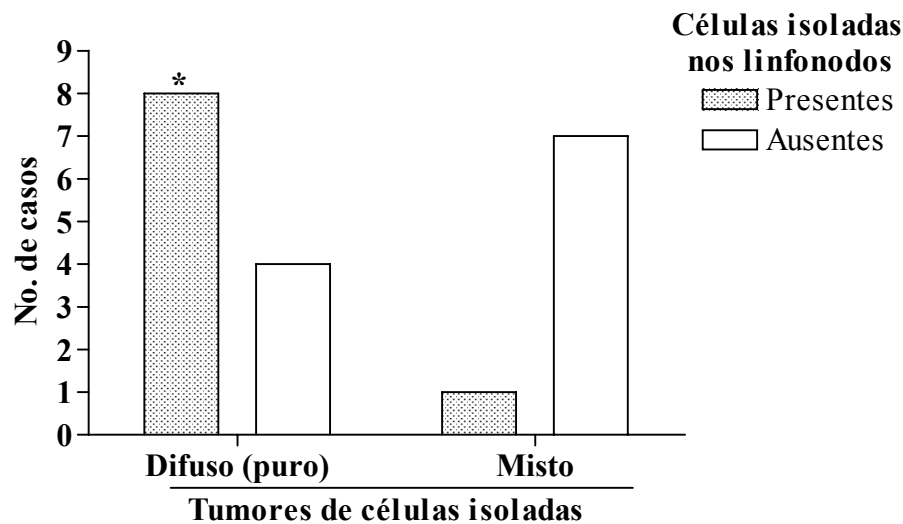


Figura 24 – Tumores de células isoladas e padrão de migração metastático linfonodal. Correlação entre o tipo *difuso* puro e a presença de células isoladas nas metástases linfonodais; *difuso*: 8/12; *misto*: 1/8. \*Teste exato de Fisher:  $p = 0,0281$

As figuras 25 e 26 mostram aspectos microscópicos do perfil de migração dos carcinomas de células isoladas nos tumores primários e metástases em linfonodos

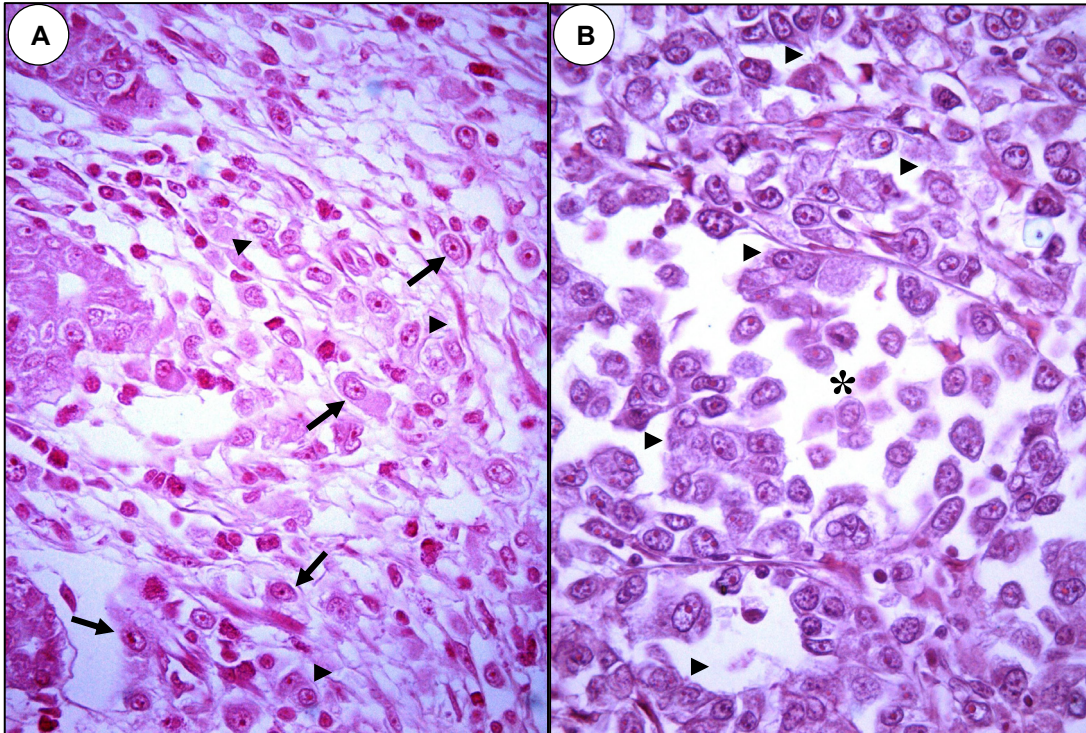


Figura 25 – Células isoladas e células agrupadas – Carcinoma *difuso* – HE  
 A- Estômago: células isoladas (→) predominam sobre células agrupadas (▶)  
 B- Linfonodo: células isoladas ao centro (\*). Predomínio de coortes, em torno (▶).  
 Caso 2 – *Difuso* – 400x

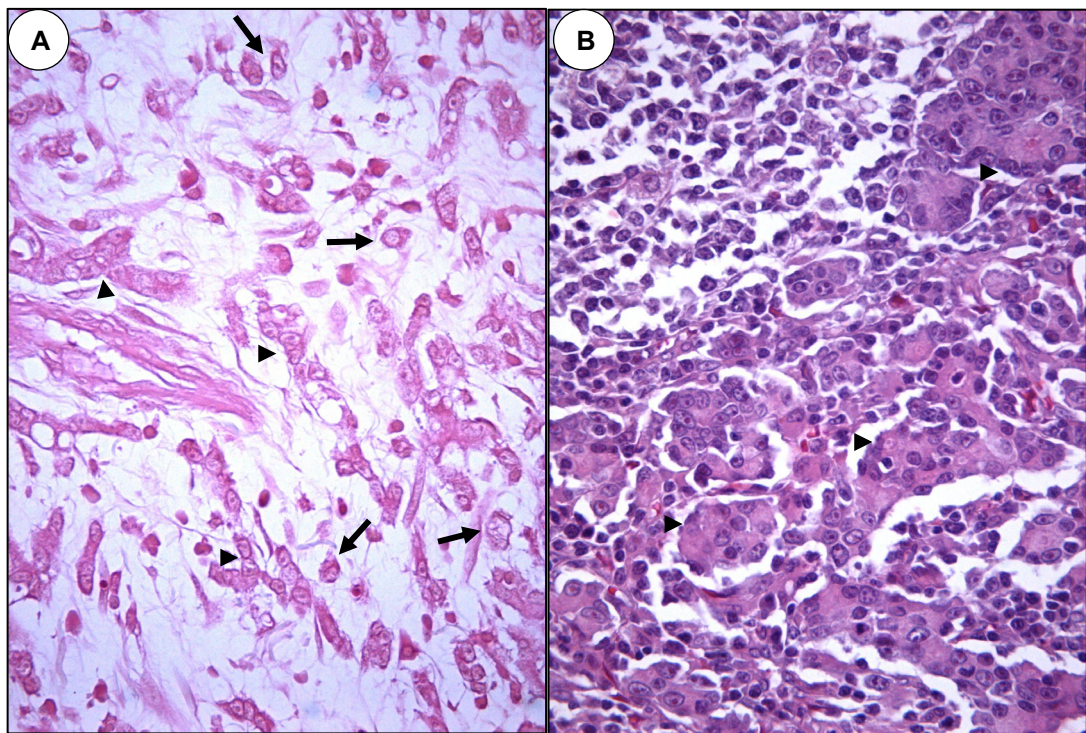


Figura 26 – Células isoladas e células agrupadas – Carcinoma *misto* – HE  
 A- Estômago: componente *difuso* (células isoladas →) e componente *intestinal* (células agrupadas ▶)  
 B- Linfonodo: não se encontram células isoladas, apenas agrupadas (▶).  
 Caso 17 – *Misto* – 400x

Essa significativa diferença levanta questão sobre qual (ou quais) dos dois componentes dos carcinomas *mistos* primários metastiza.

No quadro 27, pode-se observar que os carcinomas intestinais primários apresentam células agrupadas em todos os casos, o que está de acordo com a própria definição dos mesmos. A presença de raros elementos celulares não foi considerada, por ser irrelevante no conjunto de células avaliadas ou poder representar artefato do corte histológico. Nos linfonodos, a disposição em células agrupadas era esperada, assim como a raridade de células isoladas (80% dos casos são negativos ou com raras células isoladas).

Quadro 27 – Expressão de Caderina-E e padrões de migração celular nos carcinomas gástricos *intestinais* primários e metástases linfonodais

<b>Carcinoma <i>intestinal</i></b>						
<b>Caso</b>	Imunoexpressão		Migração			
	Estômago	Linfonodos	Estômago		Linfonodos	
	Escores <sup>1</sup>		Céls. isoladas	Céls. agrupadas	Céls. isoladas	Céls. agrupadas
21	0	2	-	+	+	+ <sup>2</sup>
22	2	2	Raras	+	Raras	+
23	2	2	Raras	+	-	+
24	2	2	-	+	Raras	+
25	2	2	-	+	+	+ <sup>2</sup>
26	2	2	Raras	+	Raras	+
27	2	3	Raras	+	-	+
28	3	2	-	+	-	+
29	3	3	Raras	+	-	+
30	3	3	-	+	-	+

<sup>1</sup> Jawhari *et al.* (1997a); <sup>2</sup> Predomínio

A avaliação do perfil de migração dos carcinomas *mistos* primários em seu componente *intestinal*, apresentado no quadro 28, é bastante similar ao descrito para os tumores intestinais “puros”, com células agrupadas em 100% dos casos, por definição. A semelhança nas metástases, nessa amostra, entre carcinomas *mistos* e *intestinais*, com células agrupadas em todos os casos de ambos os histotipos, enquanto células isoladas estão presentes em apenas um caso (13%) dos tumores *mistos* e em somente dois casos (20%) dos carcinomas *intestinais* metastáticos, sugere que o componente *intestinal* parece ser o que metastiza, observação apoiada pela singularidade do componente *difuso* dos tumores *mistos*, que se revela distinto de todos os outros tipos histológicos.

Quadro 28 – Expressão de Caderina-E e padrões de migração celular nos carcinomas gástricos *mistos* (componente *intestinal*) primários e metástases linfonodais

<b>Carcinoma misto – Componente intestinal (glandular)</b>						
<b>Caso</b>	Imunoexpressão		Migração			
	Estômago	Linfonodos	Estômago		Linfonodos	
	Escores*		Céls. isoladas	Céls. agrupadas	Céls. isoladas	Céls. agrupadas
13	0	0	?	+	-	+
14	2	0	?	+	-	+
15	2	2	?	+	-	+
16	2	2	?	+	-	+
17	2	2	?	+	-	+
18	2	2	?	+	+	+
19	2	3	?	+	-	+
20	3	3	?	+	-	+

\* Jawhari *et al.* (1997a); ? Não avaliado, pois pode representar o componente *difuso* do tumor *misto*

O quadro 29 resume os aspectos quantitativos dos quadros 25 a 28 no que diz respeito aos padrões de migração celular nos tumores primários e metastáticos de todos os tipos histológicos analisados.

Uma análise total desta amostra de 30 casos leva às seguintes considerações. No estômago, células agrupadas foram observadas nos três tipos de carcinoma, representando o achado mais interessante a presença dessas coortes em tumores *difusos* puros primários. Nos linfonodos, foi observada grande freqüência de migração em blocos, que incluiu o total de casos de tumores intestinais e *mistos* e todos exceto um caso de carcinoma *difuso* (29/30 = 97%).

Quadro 29 – Padrões de migração celular nos carcinomas gástricos

<b>Tipo histológico</b>	<b>Migração</b>			
	Estômago		Linfonodos	
	Céls. isoladas	Céls. agrupadas	Céls. isoladas	Céls. agrupadas
<i>Difuso</i>	12	10*	8 <sup>#</sup>	11
<i>Misto: comp. difuso</i> <i>comp. intestinal</i>	8	?	1	8
	?	8		
<i>Intestinal</i>	0	10	2	10

\* 10/12; <sup>#</sup> 8/12; ? Não avaliado, pois pode representar o componente complementar

Outra observação interessante é a diferença no padrão de migração dos carcinomas *difusos* em relação aos demais tipos. Nos tumores *difusos* é freqüente a presença de células isoladas (associadas às coortes) colonizando os seios linfonodais (8/12 = 67%), enquanto nos carcinomas intestinais e *mistos* a presença de células isoladas é muito menos freqüente ou existem raras células presentes (2/10 = 20% e 1/8 = 13%, respectivamente) diferença bastante significativa ( $p = 0,0086$ ).

## 4.8 Caderina-E e padrões de migração celular

### 4.8.1 Estômago

A tabela 10 mostra um aspecto bastante interessante em relação aos carcinomas *difusos*: a semelhança no tipo de expressão de Caderina-E (escores) nos dois padrões de migração. Este achado sugere um tipo celular único, que infiltra com dois arranjos arquiteturais diferentes, isoladas ou em grupos. Em ambos, houve predomínio da expressão membranar (70% dos casos, nas coortes e 67% nas células isoladas) o que indica a importância deste tipo de expressão da Caderina-E, na invasão dos carcinomas gástricos *difusos*, neste estágio de comprometimento da parede gástrica.

Tabela 10 – Expressão de Caderina-E e padrões de migração celular no câncer gástrico primário do tipo *difuso*

<b><i>Padrão de migração</i></b>	<b>Expressão de Caderina-E – Escores<sup>1</sup></b>				<b>Total<sup>2</sup></b>
	0	1	2	3	
<i>Células isoladas</i>	2	2	7	1	12
<i>Células agrupadas</i>	2	1	6	1	10
<b>Total</b>	<b>4</b>	<b>3</b>	<b>13</b>	<b>2</b>	<b>22</b>

<sup>1</sup> Jawhari *et al.* (1997a); <sup>2</sup> Total de tumores com cada tipo específico de padrão. Assim, dos 12 casos *difusos*, todos apresentam células isoladas, 10 dos quais também mostram células agrupadas.

Nos carcinomas *mistos*, os escores de Caderina-E foram bastante diferentes, nos dois padrões de migração (tabela 11). A expressão citoplasmática (escore = 1) predominou sobremaneira entre as células isoladas (6/8 = 75%). Nas coortes, o escore preponderante foi o membranar puro (6/8 = 75%). A comparação das duas tabelas evidencia mais uma vez a grande diferença no perfil imunohistoquímico e nos padrões de migração entre os carcinomas gástricos *difusos* e *mistos*.

Tabela 11 – Expressão de Caderina-E e padrões de migração celular no câncer gástrico primário do tipo *misto*<sup>1</sup>

<b><i>Padrão de migração</i></b>	<b>Expressão de Caderina-E – Escores<sup>2</sup></b>				<b>Total<sup>3</sup></b>
	0	1	2	3	
<i>Células isoladas</i>	1	6	1	0	8
<i>Células agrupadas</i>	1	0	1	6	8
<b>Total</b>	<b>2</b>	<b>6</b>	<b>2</b>	<b>6</b>	<b>16</b>

<sup>1</sup> Utilizou-se o componente *difuso* para o padrão de migração de células isoladas e o componente *intestinal* para o padrão de células agrupadas; <sup>2</sup> Jawhari *et al.* (1997a); <sup>3</sup> Refere-se ao total de cada componente, não ao número de tumores *mistos*

A avaliação da expressão normal e anormal de Caderina-E nos carcinomas *mistos* primários e sua relação com cada padrão de migração celular mostrou associação muito significativa (normal e células agrupadas = 75%; anormal e células isoladas = 100%). Da mesma forma, ao se comparar a presença (escores 3 e 2) com a ausência (escores 0 e 1) de expressão membranar, verifica-se que 7/8 (87%) dos casos que apresentam expressão membranar estão associados ao padrão de *células agrupadas* e apenas 13% (1/8) com as *células isoladas*, ocorrendo o oposto com a ausência de expressão membranar (13% = agrupadas; 87% = isoladas;  $p = 0,0101$ ; tabela 11 e figuras 27 e 28).

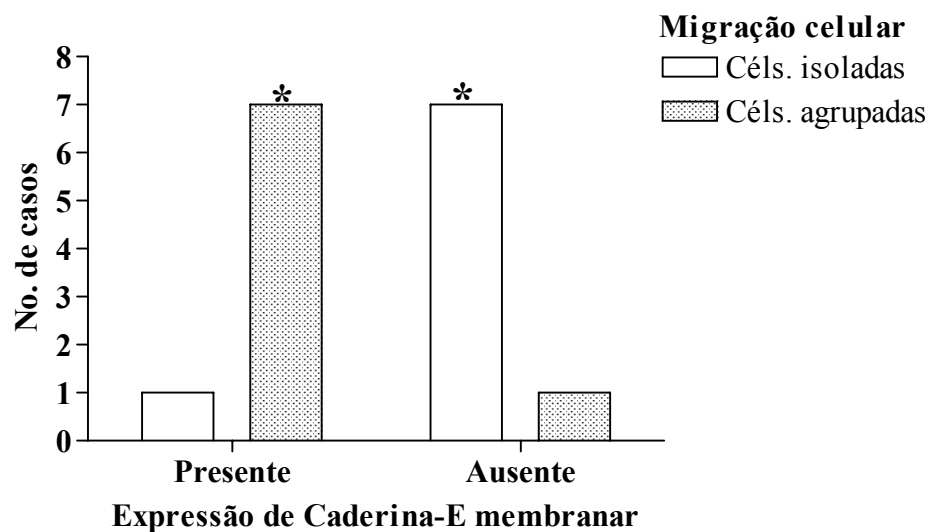


Figura 27 – Expressão de Caderina-E e padrões de migração celular no câncer gástrico primário do tipo *misto*  
 Associação significativa entre migração de células agrupadas (coortes) e expressão membranar de Caderina-E e entre migração de células isoladas e ausência de expressão membranar. \*Teste exato de Fisher:  $p = 0,0101$

O corte histológico da figura 28 mostra claramente essa associação, nos carcinomas *mistos* primários, entre expressão membranar de Caderina-E e o padrão de migração por coortes (componente *intestinal*) assim como a correlação entre ausência de expressão membranar (em geral expressão citoplasmática exclusiva: escore = 1) e o componente *difuso* destes tumores.

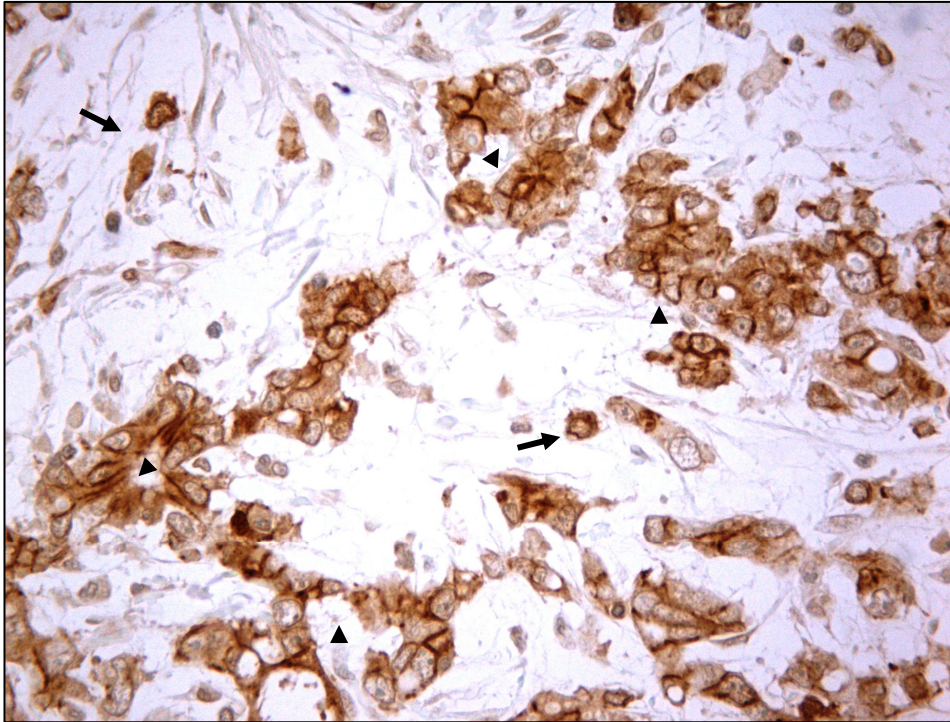


Figura 28 – Caderina-E e padrões de migração celular: carcinoma *misto* – Estômago  
Componente *difuso*, com padrão de migração em células isoladas, apresentando marcação citoplasmática sem marcação membranar (→). O componente *intestinal* mostra padrão de migração em células agrupadas formando cordões, blocos ou esboços glandulares que apresentam Caderina-E citoplasmática e membranar (▶). Comparar com a figura 26A. Caso 17 – *Misto* – 400x

Nos carcinomas primários do tipo *intestinal* (tabela 12), praticamente não ocorreu o padrão de migração em células isoladas. Casos com raras células foram considerados negativos, pelos motivos já expostos. O padrão em células agrupadas está presente em todos os casos, por definição, sendo a imensa maioria (9/10 = 90%) associada à expressão membranar (escores 3 e 2).

Tabela 12 – Expressão de Caderina-E e padrões de migração celular no câncer gástrico primário do tipo *intestinal*

<i>Padrão de migração</i>	<b>Expressão de Caderina-E – Escores<sup>1</sup></b>				<b>Total</b>
	0	1	2	3	
<i>Células isoladas</i> <sup>2</sup>	0	0	0	0	0
<i>Células agrupadas</i>	1	0	6	3	10
<b>Total</b>	<b>1</b>	<b>0</b>	<b>6</b>	<b>3</b>	<b>10</b>

<sup>1</sup> Jawhari *et al.* (1997a); <sup>2</sup> Foram considerados negativos os casos com ausência/ raras células isoladas

No conjunto dos casos, independente do tipo específico, ocorreu associação entre padrão de *células isoladas* e ausência de expressão membranar (11/20 = 55%) e padrão de *células agrupadas* e expressão membranar (23/28 = 82%;  $p = 0,0123$ ; tabelas 10 a 12). A figura seguinte ilustra bem essa associação, em carcinoma *difuso* primário.



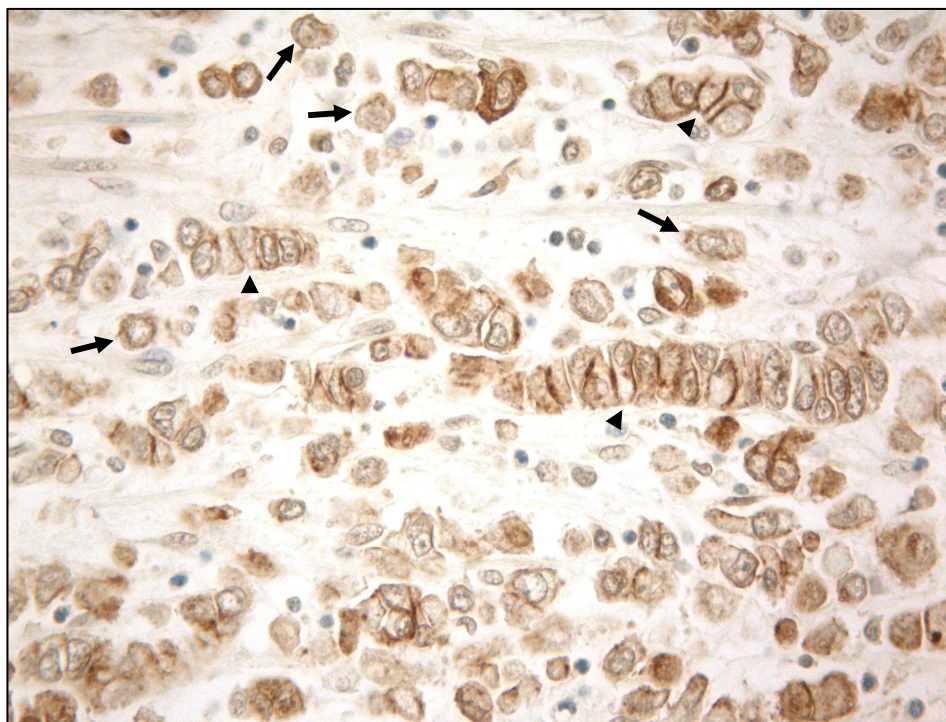


Figura 29 – Caderina-E e padrões de migração celular: carcinoma *difuso* – Estômago  
Células isoladas em geral com marcação citoplasmática ou nula, sem expressão membranar (→). Padrão de células agrupadas formando fileiras e blocos celulares (coortes) com marcação membranar (▶). Comparar com a figura 23. Caso 57 – *Difuso* – 400x

#### 4.8.2 Linfonodos

Conforme mostrado na tabela 13, o padrão de migração em células agrupadas predominou nas metástases, em todos os tipos histológicos de câncer gástrico. A expressão membranar, associada ou não à citoplasmática (escores 2 e 3) foi preponderante neste padrão, nos três tipos de tumores: *mistos*: 6/8 = 75%; *difusos*: 10/11 = 91%; intestinais: 10/10 = 100% (total: 26/29 = 90%). No padrão de células isoladas também predominou a marcação membranar (10/11 = 91%), a maioria dos casos (7/10) no grupo dos carcinomas *difusos*. Estes dados enfatizam a importância da expressão membranar de Caderina-E nas metástases, independente do padrão de migração e do tipo histológico.

Tabela 13 – Expressão de Caderina-E e padrões de migração celular no câncer gástrico metastático (linfonodos) por tipo histológico

<i>Tipo histológico</i>	<b>Padrões de migração celular</b>				<b>Total<sup>2</sup></b>
	Células isoladas		Células agrupadas		
	Escores <sup>1</sup>				
	<b>0-1</b>	<b>2-3</b>	<b>0-1</b>	<b>2-3</b>	
<i>Difuso</i>	1	7	1	10	19
<i>Misto</i>	0	1	2	6	9
<i>Intestinal</i>	0	2	0	10	12
<b>Total</b>	<b>1</b>	<b>10</b>	<b>3</b>	<b>26</b>	<b>40</b>

<sup>1</sup> Jawhari *et al.* (1997a); <sup>2</sup> Inclui casos com duplo padrão de migração

Na figura seguinte, é marcante a expressão membranar e citoplasmática de Caderina-E em células tumorais agrupadas que infiltram o linfonodo, em um caso de carcinoma *misto*. Nota-se a ausência de células isoladas no corte histológico representado, aspecto constante deste histotipo e dos carcinomas intestinais, nos implantes metastáticos.

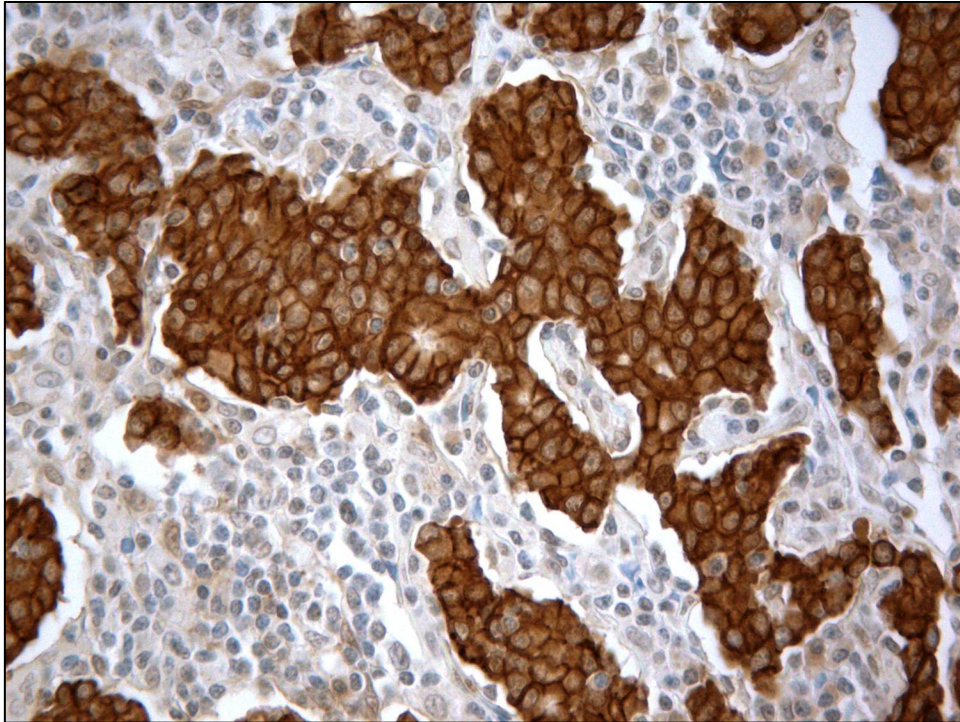


Figura 30 – Caderina-E e padrões de migração celular: carcinoma *misto* – Linfonodos  
Linfonodo com padrão de migração exclusivo em células agrupadas, com forte marcação membranar e citoplasmática (escore 2) de Caderina-E, observando-se blocos de células neoplásicas ocupando maciçamente os seios linfonodais. Comparar com a figura 26B.  
Caso 17 – *Misto* – 400x

#### 4.9 COX-2 e Caderina-E e tipos histológicos – 97 casos

A etapa final deste estudo consistiu em avaliar a expressão simultânea de COX-2 e Caderina-E, em todos os tipos histológicos de câncer gástrico primário, cuja distribuição está mostrada nos quadros 30 e 31.

Quadro 30 – Expressão baixa ou nula de COX-2 e Caderina-E (escores) no câncer gástrico por tipos histológicos – Estômago

<i>Caderina-E</i> Escores*	COX-2 < 6 Tipos histológicos <i>Misto</i>				
	<i>Intestinal</i>	<i>Difuso</i>	<i>int</i>	<i>dif</i>	<i>Não-classif.</i>
0	3	6	1	0	1
1	0	2	0	4	0
2	12	3	3	2	1
3	7	4	2	0	1

\* Jawhari *et al.* (1997a)

Quadro 31 – Expressão alta de COX-2 e Caderina-E (escores) no câncer gástrico por tipos histológicos – Estômago

<i>Caderina-E</i> <i>Escores*</i>	<b>COX-2 ≥ 6</b>				
	Tipos histológicos				
	<i>Misto</i>				
	<i>Intestinal</i>	<i>Difuso</i>	<i>int</i>	<i>dif</i>	<i>Não-classif.</i>
0	1	2	0	3	0
1	0	1	1	7	1
2	12	12	8	0	2
3	5	4	1	0	1

\* Jawhari *et al.* (1997a)

A comparação normal e anormal não mostrou correlação entre a expressão de COX-2 e de Caderina-E (tabela 14).

Tabela 14 – Expressão de COX-2 e Caderina-E no câncer gástrico (*intestinal, difuso, não-classificado*) – Estômago

<i>Caderina-E</i>	<b>COX-2</b>		<b>Total</b>
	Baixa (< 6)	Alta (≥ 6)	
<i>Normal</i>	12	10	22
<i>Anormal</i>	28	31	59
<b>Total</b>	<b>40</b>	<b>41</b>	<b>81</b>

No entanto, a tabela 15, que sintetiza os quadros 30 e 31, permite comparar a expressão membranar e a ausência desta com a expressão alta e baixa de COX-2.

Tabela 15 – Expressão de COX-2 e Caderina-E (escores) no câncer gástrico (*intestinal, difuso, não-classificado*) – Estômago

<i>Caderina-E</i> <i>Escores*</i>	<b>Tipos histológicos</b>						<b>Total</b>
	<i>Intestinal</i>		<i>Difuso</i>		<i>Não-classificado</i>		
	<b>COX-2</b>						
	< 6	≥ 6	< 6	≥ 6	< 6	≥ 6	
0-1	3	1	8	3	1	1	17
2-3	19	17	7	16	2	3	64
<b>Total</b>	<b>22</b>	<b>18</b>	<b>15</b>	<b>19</b>	<b>3</b>	<b>4</b>	<b>81</b>

\* Jawhari *et al.* (1997a)

No conjunto dos três tipos de tumores, 36/41 casos (88%) com alta expressão de COX-2 mostraram Caderina-E membranar, mas apenas 36/64 (56%) dos casos com expressão membranar apresentavam COX-2 de alta expressão, associação marginalmente significativa ( $p = 0,0600$ , Teste exato de Fisher) às custas dos tumores *difusos* mas não dos outros histotipos.

Nos carcinomas *difusos*, 16 dos 19 casos (84%) com alta expressão de COX-2 apresentaram expressão membranar de Caderina-E, enquanto 16/23 casos (70%) com

expressão membranar ocorreram em associação com alta expressão de COX-2. Isso representa correlação entre alta expressão de COX-2 e expressão membranar de Caderina-E nos carcinomas *difusos* ( $p = 0,0301$ ; figura 31).

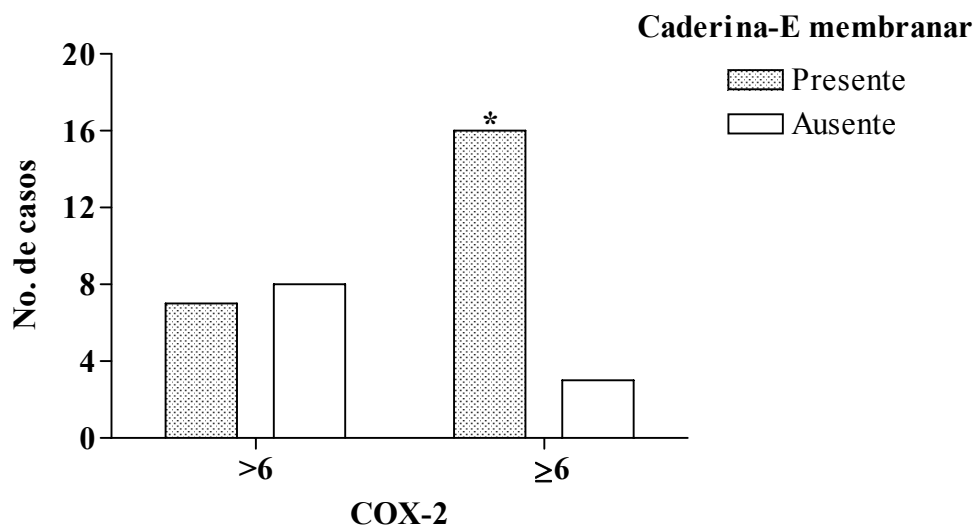


Figura 31 – Correlação entre expressão de COX-2 e de Caderina-E no câncer gástrico do tipo *difuso* primário.

Associação entre COX-2 de alta expressão e presença de expressão membranar de Caderina-E.

\*Teste exato de Fisher:  $p = 0,0301$ .

Nos carcinomas intestinais e *não-classificados*, não ocorreu nenhuma associação na expressão das duas proteínas. A análise do carcinoma *misto* mostrou um perfil oposto dos dois componentes. No componente *intestinal*, 90% dos casos com alta expressão de COX-2 ocorreu com expressão membranar associada e 9/14 (64%) dos casos com expressão membranar também apresentaram alta expressão de COX-2. No componente *difuso*, 100% dos casos com expressão de COX-2  $\geq 6$  ocorreram na ausência de expressão membranar, que se associou a alta expressão da enzima em 71% (10/14) de seus casos (quadro 32). Essas tendências nos dois componentes dos tumores *mistos*, contudo, não tiveram significado estatístico.

Quadro 32 – Expressão de COX-2 e Caderina-E (escores) no câncer gástrico do tipo *misto* – Estômago

Caderina-E Escores*	Carcinomas mistos: componentes			
	<i>intestinal</i>		<i>difuso</i>	
	COX-2			
	< 6	≥ 6	< 6	≥ 6
0-1	1	1	4	10
2-3	5	9	2	0

\* Jawhari *et al.* (1997a)

#### 4.10 COX-2 e Caderina-E: estômago e linfonodos – 36 casos

Na amostra menor, de 36 casos, foi mantido, no estômago, o padrão imunohistoquímico geral já observado na amostra maior de tumores primários. Nos linfonodos, a distribuição dos casos tendo em vista a expressão de COX-2 e Caderina-E teve um perfil geral assemelhado ao observado no estômago. O quadro abaixo mostra a distribuição da expressão das duas proteínas no conjunto de tumores *intestinais, difusos e não-classificados*.

Quadro 33 – Expressão de COX-2 e Caderina-E (membranar/ausência de expressão membranar) no câncer gástrico primário e metastático (*intestinal, difuso, não-classificado*)

<b>Caderina-E</b>	Estômago*		Linfonodos	
	<b>COX-2</b>			
	< 6	≥ 6	< 6	≥ 6
<i>Membranar</i>	8	13	8	17
<i>Ausência de expressão membranar</i>	6	1	1	2

\* $p = 0,0768$

A associação membranar e alta expressão, que havia sido significativa na amostra maior de carcinomas *difusos* primários (34 casos:  $p = 0,0301$ ), foi nesta menor amostra, de significância marginal (12 casos:  $p = 0,0606$ ). A imunomarcção nos linfonodos não mostrou nenhuma associação entre a expressão de COX-2 e Caderina-E (quadro 34).

Quadro 34 – Expressão de COX-2 e Caderina-E (membranar/ausência de expressão membranar) no câncer gástrico primário e metastático (*difuso*)

<b>Caderina-E</b>	Estômago*		Linfonodos	
	<b>COX-2</b>			
	< 6	≥ 6	< 6	≥ 6
<i>Membranar</i>	2	6*	2	8
<i>Ausência de expressão membranar</i>	4	0	0	2

\* $p = 0,0606$

Assim como na amostra maior, nenhuma associação foi observada entre imunomarcção de COX-2 e Caderina-E, nos carcinomas *intestinais* primários neste grupo de 36 casos. A comparação entre tumores primários e metastáticos, normal e anormal, ou membranar e ausência de expressão membranar, não revelou nenhuma diferença estatisticamente significativa. O quadro 35 mostra a distribuição destes casos nesta menor amostragem.

Quadro 35 – Expressão de COX-2 e Caderina-E (membranar/ausência de expressão membranar) no câncer gástrico primário e metastático (*intestinal*)

<i>Caderina-E</i>	Estômago*		Linfonodos*	
	COX-2			
	< 6	≥ 6	< 6	≥ 6
<i>Membranar</i>	4	5	4	6
<i>Ausência de expressão membranar</i>	1	0	0	0

\*Ausência de correlação

Em relação aos carcinomas *mistos* (quadro 36), não houve também correlações significativas entre o grau de expressão de COX-2 e o tipo de marcação da Caderina-E na amostra menor de tumores primários. Nos carcinomas *mistos* metastáticos, o maior número de casos com alta expressão de COX-2 e expressão membranar de Caderina-E não traduz uma diferença estatística.

Quadro 36 – Expressão de COX-2 e Caderina-E (membranar/ausência de expressão membranar) no câncer gástrico primário e metastático (*misto*)

<i>Caderina-E</i>	Misto <sup>1</sup>					
	Estômago				Linfonodos	
	<i>intestinal</i> <sup>2</sup>		<i>difuso</i> <sup>2</sup>			
	COX-2					
< 6	≥ 6	< 6	≥ 6	< 6	≥ 6	
<i>Membranar</i>	3	4	1	0	1	5
<i>Ausência de expressão membranar</i>	1	0	3	4	1	1

<sup>1</sup>Ausência de correlação; <sup>2</sup> Componentes do tumor *misto* primário

Assim, o resultado mais importante foi obtido com a amostra maior de 97 casos de tumores primários, a associação entre alta expressão de COX-2 e expressão membranar de Caderina-E nos carcinomas *difusos*. É oportuno o estudo de uma maior casuística de tumores metastáticos de todos os tipos histológicos, em continuação a este estudo.

As figuras seguintes ilustram a expressão de COX-2 e Caderina-E em cortes histológicos adjacentes de uma mesma amostra, com destaque para a maior expressão de COX-2 em células do êmbolo tumoral, nas quais também há marcação membranar de Caderina-E, que também está presente nas células malignas perivasculares. Outros aspectos interessantes mostrados nestas fotomicrografias, como a existência de dois clones tumorais no mesmo caso e os padrões de invasão (migração) tumoral em células isoladas ou agrupadas serão abordados durante a discussão.

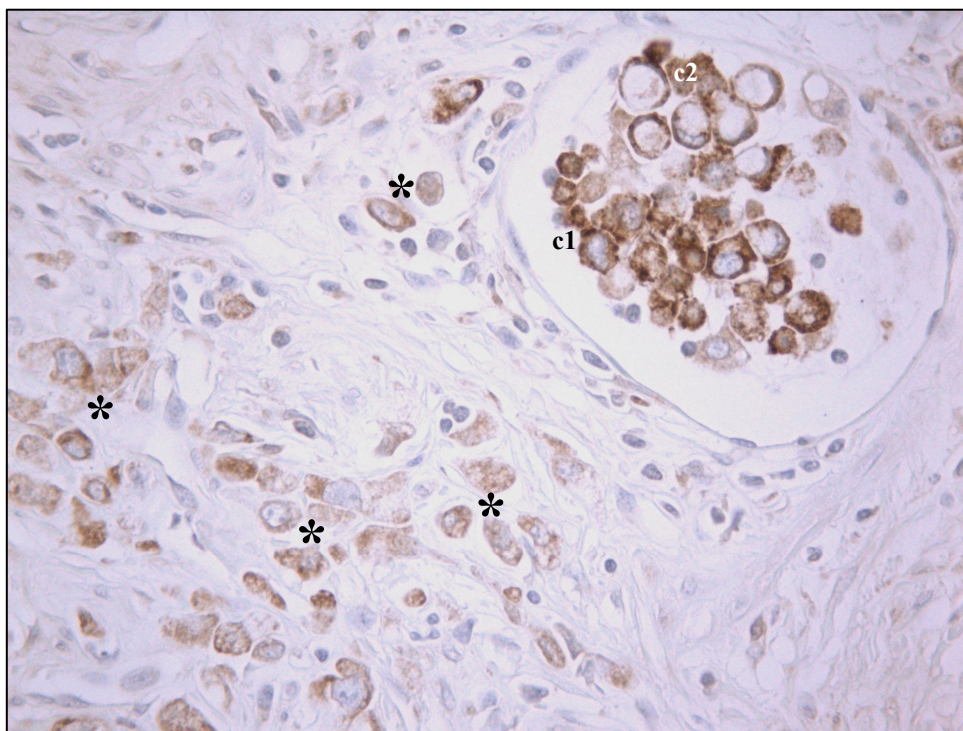


Figura 32 – COX-2 – Estômago – Imunomarcção e clones celulares  
Alta expressão de COX-2 nas células cancerosas intravasculares (clone de células menores – c1) e baixa expressão nas células perivasculares (\*). Observar que o muco das células em *anel de sinete* intravasculares (c2) não se cora. Caso 12 – *Difuso* – 400x

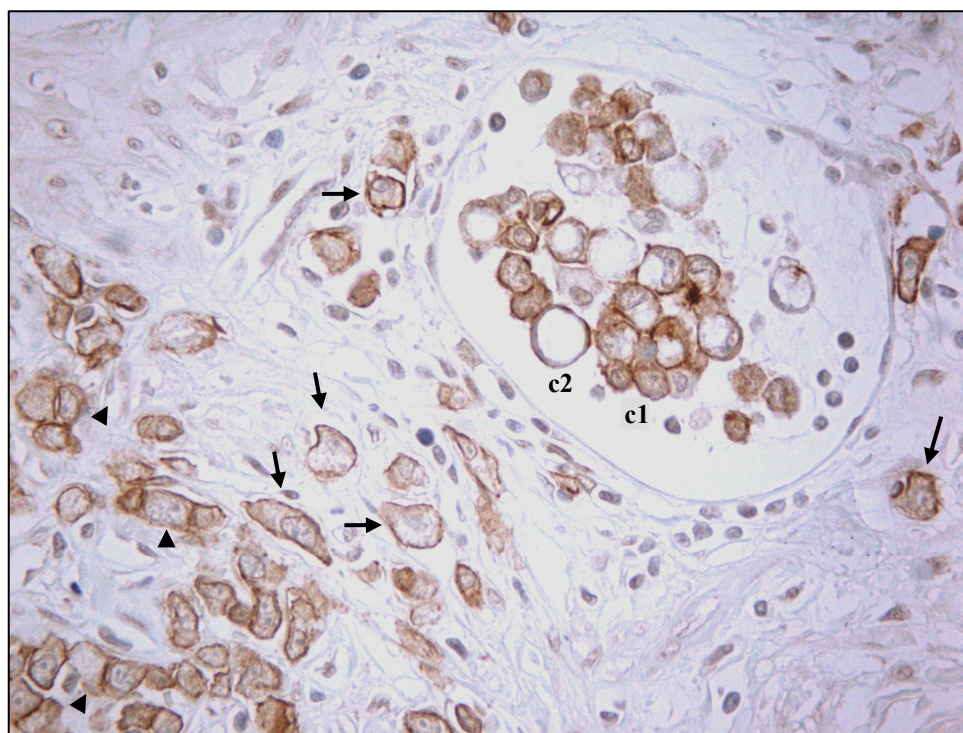


Figura 33 – Caderina-E – Estômago – Imunomarcção e clones celulares  
Presença de células isoladas (→), agrupadas (▶) e êmbolo tumoral com dois clones celulares (c1, células menores, núcleos centrais; c2, células em *anel de sinete*) Expressão membranar de Caderina-E em células perivasculares e no êmbolo tumoral (c1). Caso 12 – *Difuso* – 400x

## 5 DISCUSSÃO

### 5.1 COX-2

Em nossa casuística houve expressão de COX-2 em 87 dos 97 casos (90%), semelhante aos índices elevados de outros autores (LIM *et al.*, 2000; BUSKENS *et al.*, 2003; DICKEN *et al.*, 2006). No entanto, na pesquisa bibliográfica aqui realizada, observou-se grande diferença na frequência da expressão de COX-2, que variou de 43% (SAUKONNEN *et al.*, 2001) a 100% (LIM *et al.*, 2000). A maioria dos relatos ficou compreendida no intervalo entre 60 e 80% de positividade (RAJNAKOVA *et al.*, 2001; LEE *et al.*, 2001; JOO *et al.*, 2002; KAWABE *et al.*, 2002; VAN REES *et al.*, 2002; SUN *et al.*, 2005).

Quais os motivos de tamanha discrepância na frequência da expressão de COX-2 relatada por diversos observadores? Entre as possibilidades de explicação dessas diferenças existem duas vertentes importantes. Uma delas é a *amostra* em si, que pode ter características gerais diversas, ambientais ou genótípicas, ligadas a fatores geográficos ou culturais, ou a diferentes cepas de *H. pylori*, entre outros. Mais especificamente, a utilização regular ou não de antiinflamatórios não-esteroidais ou outros inibidores das ciclooxigenases pelos pacientes pode alterar o perfil de expressão da enzima em determinadas amostras. Outro ponto importante é que nos diversos relatos não há uma sistematização na escolha das secções histológicas do tumor a serem examinadas, por exemplo, sobre a exclusão ou não de processos inflamatórios acentuados, erosões ou ulcerações, próximos à neoplasia, cuja presença tende a elevar o nível da expressão de COX-2 no microambiente tumoral.

Outra provável explicação para essas diferenças de expressão enzimática diz respeito às questões técnicas e metodológicas. Desde o tempo de fixação maior ou menor do material, passando por detalhes nos procedimentos realizados, até a utilização pelos diversos investigadores de anticorpos monoclonais ou policlonais, de fabricantes diferentes, com diversos graus de sensibilidade e especificidade. Outro aspecto relevante são os critérios de avaliação da expressão imunohistoquímica. Em diversos relatos, apenas a extensão (percentagem de células coradas) é avaliada e não é considerada a intensidade da coloração nas células (KAWABE *et al.*, 2002; YAMAGATA *et al.*, 2002; YU *et al.*, 2003; JANG, 2004; YU *et al.*, 2005; ZHANG *et al.*, 2005; DICKEN *et al.*, 2006).

Outros autores avaliam intensidade e extensão em conjunto, em uma só gradação (SUNG *et al.*, 2000; BUSKENS *et al.*, 2003; YU *et al.*, 2004; LIU *et al.*, 2005). Em muitos outros estudos, inclusive neste, são aplicados escores separados para intensidade e extensão, obtendo-se escore final em geral por multiplicação (às vezes soma) dos escores obtidos (LIM



*et al.*, 2000; SAUKONNEN *et al.*, 2001; JOO *et al.*, 2002; van REES *et al.*, 2002; SUN *et al.*, 2005). Conforme mostrado na metodologia, foram utilizadas neste estudo as categorias de intensidade e extensão estabelecidas por Rajnakova *et al.* (2001), com a diferença que nosso escore final é o resultado do produto ao invés da soma dos escores parciais.

O critério *intensidade* apresenta, em geral, maior uniformidade entre os autores, prevalecendo os graus negativo, discreto, moderado e acentuado. Na *extensão*, contudo, ocorre grande variação no percentual de células marcadas em cada grau, alguns de difícil reprodutibilidade. Por isso, escolheu-se neste trabalho percentuais de 25% em cada grau de extensão, que facilita a observação.

Nos relatos que levaram em conta apenas a extensão, o “ponto de corte” entre casos considerados positivos e negativos para COX-2 variou de 10 a 50% de células marcadas, (KAWABE *et al.*, 2002; YU *et al.*, 2004; YU *et al.*, 2005). Alguns autores consideram *alta expressão* positividade acima de 5% de células marcadas (LEE *et al.*, 2001; LEUNG *et al.*, 2003), que pode ser avaliado como “ponto de corte” excessivamente baixo.

Quando são utilizados escores multiplicados, o “ponto de corte” entre baixa e alta expressão também varia muito, desde um terço do escore máximo final até dois terços do mesmo (LIM *et al.*, 2000; SAUKONNEN *et al.*, 2001; SUN *et al.*, 2005). Neste estudo, com escores de 0 a 12, optou-se pelo “ponto de corte” a partir da mediana (expressão baixa:  $< 6$ ; expressão alta:  $\geq 6$ ). Assim, cada autor apresenta justificativas para escolha de seus critérios. Por conta dessa grande variabilidade, torna-se difícil comparar graus de marcação imunohistoquímica a partir de critérios diferentes, sem esquecer que a própria intensidade de coloração transporta em sua essência dose razoável de subjetividade, o que ressalta a importância de avaliação independente inter-observadores, sem informes clínicos, que não é realizada em todos os estudos.

Apesar das diferenças nos detalhes, o método de escores por multiplicação tem mostrado resultados aproximados, bastante razoáveis, quando traduzidos para *alta* e *baixa* expressão de COX-2. Em nossa casuística foi encontrada expressão elevada de COX-2 em 53% dos casos (51/97), achado semelhante ao de SUN *et al.* (2005) em amostra de tamanho idêntico (55%; 53/96 casos), cujo “ponto de corte” utilizado, como em nosso estudo, foi a mediana. Outros relatos, com escores assemelhados, mostraram COX-2 de alta expressão em 61 e 62% dos casos (JOO *et al.*, 2002; VAN REES *et al.*, 2002), bastante próximos aos dados por nós apresentados. Essa convergência de resultados a partir de escores baseados em princípios semelhantes reforça a necessidade da padronização de escores, em grupo de trabalho específico para tal fim, que poderia em muito contribuir para comparação efetiva dos

resultados, entre pesquisadores de vários países. É interessante que Yasuda *et al.* (2005) ao utilizarem escores determinados anteriormente por Buskens *et al.* (2003) tenham encontrado 35% de casos com alta expressão de COX-2, achado próximo dos 41% observados no relato original de Buskens *et al.* (2003).

Neste estudo, a positividade da expressão de COX-2 nos carcinomas primários foi freqüente em *todos* os tipos histológicos, que apresentaram alta expressão em cerca da metade dos casos, sem diferenças significativas entre os tipos, no que está de acordo com outros relatos (LIM *et al.*, 2000; SUNG *et al.*, 2000; YU *et al.*, 2003; ZHANG *et al.*, 2005). Outros autores, entretanto, encontraram maior freqüência de casos positivos (JOO *et al.*, 2002; YAMAGATA *et al.*, 2002; LIU *et al.*, 2005) ou de alta expressão de COX-2 (SAUKONNEN *et al.*, 2001; JANG, 2004; LIU *et al.*, 2005) entre carcinomas *intestinais* do que em tumores *difusos*, com diferença significativa.

Não foi encontrada, em nossa casuística, associação entre expressão alta ou baixa de COX-2 e os gêneros masculino ou feminino, nem relação dessa expressão com a faixa etária dos pacientes (idade < 50 anos e idade  $\geq$  50 anos). Essa ausência de associação está de acordo com o levantamento bibliográfico realizado. Deve-se ressaltar que o “ponto de corte” nem sempre é explicitado ou varia de um autor a outro, tendo oscilado, nos artigos consultados, entre 50 anos (YU *et al.*, 2003) até 60 anos (SHI *et al.*, 2003; SUN *et al.*, 2005; JOO *et al.*, 2006).

A localização da neoplasia no estômago também apresentou critérios variados nas publicações pesquisadas, predominando a distribuição dos tumores em três regiões, cárdia, corpo e antro (LEE *et al.*, 2001; SHI *et al.*, 2003; YU *et al.*, 2003; SUN *et al.*, 2005) ou simplesmente terços superior, médio e inferior (ZHANG *et al.*, 2005). No entanto, alguns autores preferem comparar duas regiões entre si, por vezes utilizando terminologia diversa para descrever o mesmo aspecto, como cárdia e antro/corpo (KAWABE *et al.*, 2002), cárdia e não-cárdia (JOO *et al.*, 2002), proximal e distal (LEUNG *et al.*, 2003) ou ainda piloro e outras regiões (YASUDA *et al.*, 2005). Parece-nos mais adequada a divisão topográfica, baseada em critério histológico, em três regiões, cárdia – corpo/fundo – antro, que reflete melhor a patogênese específica do câncer gástrico em cada um destes três sítios. Em nossos casos e em todos os relatos citados, independente do critério de escolha das regiões do estômago, não houve predomínio significativo de COX-2 de alta expressão em nenhuma das localizações consideradas.

O “ponto de corte” para a dimensão tumoral, ou seja, a medida do maior diâmetro do tumor à macroscopia é universalmente 5 cm. Não foi observada correlação entre tumores

com 5 cm ou maiores e alta expressão de COX-2 ou o inverso, tumores menores e baixa expressão da enzima, em nossos dados, nem na maioria dos artigos consultados (LIM *et al.*, 2000; LI *et al.*, 2003; YU *et al.*, 2003; JOO *et al.*, 2006). No entanto alguns autores encontraram maior expressão de COX-2 em tumores com mais de 5 cm quando comparados com tumores menores e a diferença foi estatisticamente significativa (RAJNAKOVA *et al.*, 2001; PEREIRA, 2004).

Nossos dados não revelaram nenhuma diferença importante na expressão de COX-2 em tumores invasivos de vasos linfáticos e venosos, em relação aos casos em que não se demonstrou invasão vascular, achados consistentes com o de outros autores (LIM *et al.*, 2000; KAWABE *et al.*, 2002), apesar de que, no que diz respeito à invasão venosa, Yu *et al.* (2005) relataram que tumores com alta expressão de COX-2 apresentam mais invasão venosa do que tumores com baixa expressão ( $p < 0,05$ ).

Quanto à invasão local, em geral compara-se o câncer gástrico inicial, restrito à mucosa e submucosa (T1), com os demais estágios de invasão local (T2 a T4), baseado nos sistemas de TNM da União Internacional Contra o Câncer – UICC (SOBIN; WITTEKIND, 2002) e da Organização Mundial de Saúde (FENOGLIO-PREISER *et al.*, 2000). Em nossa casuística, não foi observada diferença entre grau de expressão de COX-2 e grau de estadiamento local, o que está de acordo com outros autores (KAWABE *et al.*, 2002; SHI *et al.*, 2003; BUSKENS *et al.*, 2003; YU *et al.*, 2005). Entretanto, para outros estudiosos do assunto, existe correlação entre COX-2 de alta expressão e estágios de invasão local avançada (T2 a T4) bem como entre COX-2 de baixa expressão e invasão local inicial (T1) (RAJNAKOVA *et al.*, 2001; LEE *et al.*, 2001; YASUDA *et al.*, 2005; DICKEN *et al.*, 2006).

Resultados díspares também ocorrem quando se compara a positividade/negatividade ou alta/baixa expressão de COX-2 com a presença ou ausência de metástases linfonodais (N0 e N1-N3, TNM) encontradas por autores diversos. Nos estudos conduzidos por Shi *et al.* (2003), Yu *et al.* (2005) e Dicken *et al.* (2006) houve associação significativa entre *positividade* para COX-2 e presença de metástases nos linfonodos, enquanto outros autores mostraram correlação entre *alta expressão* de COX-2 e metástases linfonodais (YU *et al.*, 2003; LI *et al.*, 2003; SUN *et al.*, 2005; WANG *et al.*, 2005; ZHANG *et al.*, 2005). No entanto, *nenhuma* associação foi encontrada em nossos casos e em diversos outros relatos (LIM *et al.*, 2000; LEE *et al.*, 2001; KAWABE *et al.*, 2002; BUSKENS *et al.*, 2003; YASUDA *et al.*, 2005; JOO *et al.*, 2006).

Em síntese, neste estudo não foi encontrada *nenhuma* correlação estatisticamente significativa entre nenhum parâmetro clínico-patológico e expressão alta ou baixa de COX-2

(quadros 6, 7 e 8, p. 55, 57 e 58). Ausência de correlação com todos os parâmetros analisados também foi relatada por outros autores (LIM *et al.*, 2000; KAWABE *et al.*, 2002; BUSKENS *et al.*, 2003). Estudos sistematizados com padronização de escores e técnicas podem trazer esclarecimentos sobre resultados tão divergentes encontrados na literatura científica sobre o assunto. Outra possibilidade é que a *complexidade dos sistemas biológicos* (WENG; BHALLA; IYENGAR, 1999), com uma quantidade imensa de moléculas, receptores e vias de sinalização, interagindo numa rede intrincada de conexões, superam de muito a nossa ainda débil abordagem sobre o que ocorre no microambiente celular e suas repercussões sobre os outros níveis de organização, o tissular, o orgânico e o indivíduo sistemicamente integrado, com as manifestações clínicas decorrentes.

Os resultados deste estudo mostram, de maneira inequívoca, a maior expressão de COX-2 nos tumores metastáticos em linfonodos, dos tipos *intestinal*, *difuso* e *misto*, comparados com a menor expressão dos mesmos tumores no estômago, principalmente do tipo *difuso* (tabelas 2 e 3 e figura 4). Apesar do grande número de estudos envolvendo a relação entre a expressão de COX-2 (alta ou baixa) no tumor primário e as metástases em linfonodos (presentes ou ausentes), discutidos há pouco, não encontramos relatos que apresentem a expressão de COX-2 nos tumores gástricos primários e nas respectivas metástases.

Em nossos dados, a positividade da marcação imunohistoquímica de COX-2 nos carcinomas primários variou de 83 a 94%, nos diversos tipos histológicos, com expressão alta em cerca da metade dos casos de cada um dos quatro tipos de adenocarcinomas. Além disso, expressão alta estava presente em 62% dos tumores em fase inicial (T1) e 53% dos carcinomas avançados (T2 a T4), o que mostra a presença e provável participação de COX-2 tanto na transformação quanto no crescimento tumoral local, não apenas no tipo *intestinal*, mas no câncer gástrico em geral. Em apoio à participação de COX-2 na gênese de outros tipos de carcinoma gástrico, Tahara, em publicação recente, relatou que estudos de metanálise a partir de dados epidemiológicos e modelos animais têm revelado que os dois tipos de câncer, *intestinal* e *difuso*, estão igualmente associados à infecção pelo *H. pylori* (TAHARA, 2004).

O resultado mais importante de COX-2 em nosso estudo foi o grande aumento de expressão nas metástases linfonodais dos carcinomas *difusos* quando comparados com a imunomarcagem dos respectivos tumores primários, achado não encontrado na revisão bibliográfica aqui realizada. A pergunta decorrente é “em que momento deu-se este incremento, entre a invasão tumoral na parede gástrica e a colonização definitiva das células neoplásicas no linfonodo?” Neste estudo não foi realizada avaliação sistemática sobre este

aspecto, mas a figura 10 (p. 64) oferece uma observação interessante: células que invadem a parede gástrica até próximo ao vaso apresentam baixa expressão enzimática, enquanto no êmbolo intravascular observa-se forte marcação para COX-2, semelhante à encontrada nos implantes metastáticos. Como este foi um dado isolado observado, não nos permite afirmar se o aumento de COX-2, presumido por sua maior expressão nas células neoplásicas presentes na luz vascular, seria a causa desta invasão, ou se essa maior expressão é apenas consequência de efeitos do microambiente vascular sobre células que já tinham invadido o vaso. Essas hipóteses devem ser investigadas com maior número de casos e secções histológicas maiores, através de outro desenho de estudo que utilize marcadores imunohistoquímicos para vasos linfáticos e sanguíneos, podendo também ser objeto de modelos experimentais.

## 5.2 Caderina-E

Neste estudo utilizou-se o sistema de Jawhari, com a observação de que, em nossa casuística, a grande maioria dos casos de padrão heterogêneo apresentava marcação simultânea, heterogênea, nas mesmas células tumorais, de maneira análoga aos achados de Tanaka *et al.* (2002), que também adotaram o sistema de Jawhari *et al.* (1997a).

Jawhari *et al.* (1997a) desenvolveram uma abrangente abordagem qualitativa que considera da ausência à expressão normal de Caderina-E, que tem sido utilizada por diversos autores (MACHADO *et al.*, 1998; CAI *et al.*, 2001; TANAKA *et al.*, 2002; ZHOU *et al.*, 2002; CHAN *et al.*, 2003; SONG *et al.*, 2004). Neste sistema, a expressão de Caderina-E é dividida em quatro escores: escore = 3, correspondente à expressão membranar normal e os demais escores correspondentes a expressões anormais: escore = 0, expressão nula; escore = 1, expressão citoplasmática; escore = 2 = marcação heterogênea, com áreas normais e outras anormais cada uma representando acima de 10% do tumor (JAWHARI *et al.*, 1997a).

Expressão anormal de Caderina-E foi encontrada em 74% de nossos casos, resultado semelhante ao de Machado *et al.* (1998), 74%, e aproximado ao de Tanaka *et al.* (2002), 69%. Outros autores observaram anormalidade na expressão de Caderina-E em 24% (JAWHARI *et al.*, 1997a), 46% (ZHOU *et al.*, 2002) e 57% (CAI *et al.*, 2001) dos casos, valores bastante inferiores aos citados anteriormente. Como já discutido, muitas variáveis influem no resultado final em imunohistoquímica, o que dificulta a comparação entre estudos que envolvem diferentes amostras, submetidas a procedimentos técnicos diversos. Simplificação de escores, sem perda da abrangência, tende a minimizar os erros e aumentar a reprodutibilidade, como realizado por Jawhari *et al.* (1997a) ao compararem *normal* e *anormal*.

Uma das principais causas de erro e dificuldade em reproduzir resultados em imunohistoquímica é a diferença na intensidade da coloração de fundo da reação. No caso da classificação de Jawhari, um excesso dessa coloração tende a acentuar a marcação citoplasmática, o que leva a dois escores falseados: escore 1 ao invés de zero; escore 2 ao invés de 3. Neste estudo, resolve-se reduzir este tipo de erro, ao se agrupar os escores de Jawhari em dois grupos distintos:

Grupo I: marcação membranar, com ou sem coloração citoplasmática, abrangendo os escores 2 e 3, respectivamente.

Grupo II: ausência de marcação membranar, incluindo os escores 0 (expressão nula) e 1 (marcação citoplasmática).

Essa abordagem da classificação de Jawhari nestes dois grupos é adequada funcionalmente, pois a expressão de Caderina-E na membrana sugere alguma ação adesiva intercelular da molécula, seja uma ação normal (escore 3) ou parcial (escore 2). A ausência de expressão (escore 0) ou a expressão apenas citoplasmática (escore 1) são também funcionalmente semelhantes, pois traduzem, em última instância, ausência da molécula na superfície celular, onde ela é funcional.

A utilização dessa análise diferente, a partir dos escores de Jawhari *et al.*, aumentou a semelhança de resultados inter-observadores em nosso estudo de 64% (Normal e Anormal,  $p = 0,0969$ ) para 77% (Membranar% Ausência de expressão membranar,  $p < 0,0001$ ). O mesmo ocorreu ao comparar nossos dados dos tumores *mistos* com os de Machado *et al.* (1998), observando-se grande semelhança nos resultados, por exemplo, “expressão membranar” (88% e 83% no componente *intestinal* e 12% e 11% no componente *difuso*), que representa grande correlação não apenas inter-observadores, mas entre publicações diferentes, a partir de amostras distintas. Tendo em vista estes argumentos, passou-se a avaliar os dados da expressão de Caderina-E neste estudo tanto na comparação Normal e Anormal quanto Membranar e Ausência de expressão membranar.

Em relação aos tipos histológicos, há uma quase unanimidade entre autores quanto ao maior número de casos com ausência e/ou redução da expressão de Caderina-E no histotipo *difuso* em relação ao *intestinal*. Nos carcinomas intestinais a variação da frequência anormal foi de 15 a 75% (média 55%) e nos tumores *difusos* ficou entre 63% e 100%, com frequência média de 86% (BLOK *et al.*, 1999; JOO *et al.*, 2001; CHEN *et al.*, 2003; WU *et al.*, 2005b; GUZMAN *et al.*, 2006; SILVA *et al.*, 2006). Em apenas um dos artigos obtidos, a perda da expressão de Caderina-E foi semelhante (75%) nos dois tipos de tumores (RAMESH; NASH; MCCULLOCH, 1999).

Neste estudo, observou-se expressão anormal de Caderina-E em 76% dos carcinomas *difusos* e 70% dos tumores intestinais. Essa frequência variou entre 54 e 93% para os *difusos* e de 13 a 63% nos carcinomas do tipo *intestinal* entre autores que também utilizaram o sistema de Jawhari (JAWHARI *et al.*, 1997a; MACHADO *et al.*, 1998; TANAKA *et al.*, 2002; ZHOU *et al.*, 2002; SONG *et al.*, 2004). Em nossos casos, observou-se correlação entre expressão *membranar* de Caderina-E (com ou sem expressão citoplasmática associada) e o histotipo *intestinal* (90% *intestinal* e 68% dos carcinomas *difusos/não-classificados*;  $p = 0,0274$ ).

Este resultado está de acordo com a tendência geral de associar Caderina-E membranar com o tipo *intestinal*, apesar da maioria dos relatos se referir apenas à expressão nas membranas, sem explicitar se ocorre ou não marcação citoplasmática associada (BLOK *et al.*, 1999; JOO *et al.*, 2001; CHEN *et al.*, 2003; WU *et al.*, 2005b). Ao analisar os dados de Tanaka *et al.* (2002) observa-se, como em nosso estudo, maior expressão de Caderina-E membranar (escores 2 e 3) no carcinoma *intestinal* (62%), o dobro da frequência observada nos tumores *difusos* (30%).

Outra associação ocorreu em nossos dados, entre ausência de expressão membranar (expressão nula ou citoplasmática exclusiva: escores 0 e 1) e o carcinoma *difuso* (*difuso*:  $11/34 = 32\%$ ; *intestinal*:  $4/40 = 10\%$ ; *não-classificados*:  $2/7 = 29\%$ ; *difusos* e outros histotipos:  $p = 0,0516$ ), resultado marginalmente significativo, que também está de acordo com o consenso de associar ausência ou diminuição da expressão de Caderina-E (membranar) e o tipo *difuso* nos carcinomas gástricos primários, embora, novamente, os relatos não avaliam a marcação ou não, citoplasmática, nos casos estudados (BLOK *et al.*, 1999; JOO *et al.*, 2001; KOZUKI *et al.*, 2002; CHEN *et al.*, 2003; WU *et al.*, 2005b). Tanaka *et al.* (2002) encontraram escores 0 e 1 de Jawhari em cerca de 70% dos carcinomas *difusos* e 38% dos intestinais, enquanto para Machado *et al.* (1998) 43% dos tumores *difusos* e apenas 15% dos intestinais apresentaram expressão nula ou citoplasmática de Caderina-E, resultados convergentes com os deste estudo.

Carcinomas *mistos* apresentaram, nesta casuística, padrão anormal de Caderina-E mais frequentemente que os outros histotipos, em seus dois componentes, (81% no componente *intestinal*; 100% no componente *difuso*). Apesar destes dados, a diferença normal e anormal foi significativa apenas no componente *difuso*, comparado com o conjunto dos outros tipos histológicos ( $p = 0,0190$ ; quadro 16). Em alguns relatos, observou-se marcação anormal ou reduzida de Caderina-E em 31 a 67% dos carcinomas *mistos*, sem, contudo, haver discriminação entre os componentes do tumor (JOO *et al.*, 2001; ZHOU *et al.*, 2002; CHEN

*et al.*, 2003). Machado *et al.* (1998) observaram maior expressão anormal no componente *difuso* (94%) em relação ao componente *intestinal* (56%) e Kozuki *et al.* (2002) encontraram redução na expressão da proteína em 77% dos casos no componente *difuso* e em apenas 22% no outro componente dos carcinomas *mistos*.

Estes resultados tendem a relacionar o componente *difuso* dos tumores *mistos* com o carcinoma *difuso* e o componente *intestinal* com o carcinoma *intestinal*, o que, aliás, seria esperado, tendo em vista a semelhança histológica entre cada componente do tumor e seus homônimos nos tumores “puros”. No entanto, ao se comparar a expressão normal com a anormal, em nossa casuística, nestes grupos de tumores, foram observados resultados díspares. Enquanto o carcinoma *misto* (em seu componente *intestinal*) e o carcinoma *intestinal* não apresentaram diferença significativa na expressão anormal de Caderina-E (81% e 70%, respectivamente;  $p = 0,5133$ ), houve importante diferença entre o componente *difuso* do histotipo *misto* e o carcinoma *difuso* “puro” (100% e 71%;  $p = 0,0429$ ).

Na abordagem membranar e ausência de expressão membranar a diferença entre os tumores de células isoladas se acentuaram, ao se comparar a ausência de marcação membranar entre eles (*misto*: componente *difuso* = 88%; carcinoma *difuso* = 32%;  $p = 0,0006$ ), enquanto os tumores formadores de glândulas apresentaram o mesmo perfil de expressão membranar (88% e 90%, *misto* e *intestinal*, respectivamente,  $p = 1,0000$ ). Como esperado, o componente *difuso misto* apresentou padrão divergente (marcação membranar: 12%) do componente *intestinal* (marcação membranar: 88%,  $p < 0,0001$ ), resultado semelhante ao de Machado *et al.* (1998) (expressão membranar de 11% e 83%, componentes *difuso* e *intestinal*, respectivamente).

Em seguida, foi analisado em nosso estudo o perfil do carcinoma *misto*, escore a escore, comparado com os outros tipos de carcinoma. Observou-se grande frequência da expressão citoplasmática (escore = 1) no componente *difuso* dos tumores *mistos*. Esta é uma expressão característica deste componente tumoral, que além de concentrar 73% (11/15) de todos os casos com escore = 1, apresentou esse escore em 11/16 casos (69%), em contraste com apenas 5% (4/81) de frequência da marcação citoplasmática exclusiva nos demais tipos histológicos ( $p < 0,0001$ ; figura 13, p. 68).

No levantamento bibliográfico pesquisado, apenas o relato de Machado *et al.* (1998) apresentou escores detalhados dos tumores *mistos*. Estes autores encontraram grande frequência de expressão citoplasmática (escore = 1) no componente *difuso* dos carcinomas *mistos* (15/18 = 82%), que foram apresentados caso a caso, em tabela com os dois componentes e respectivos escores (MACHADO *et al.*, 1998). Este parece ser o primeiro



artigo a mostrar essa associação, embora o objetivo do mesmo tenha sido avaliar a expressão normal e anormal de Caderina-E entre os tipos histológicos, sem comparar significância estatística da expressão de cada escore em cada histotipo de carcinoma, dando ênfase a outros aspectos da expressão de Caderina-E e sua correlação com alguns parâmetros clínicos.

De acordo com nosso conhecimento, esta associação característica entre o componente *difuso* dos carcinomas *mistos* e a marcação citoplasmática (escore 1 de Jawhari) foi demonstrada pela primeira vez, estatisticamente, no presente estudo. Neste ponto, resolveu-se investigar mais detidamente a expressão citoplasmática da Caderina-E. O estudo detalhado dos carcinomas gástricos em nossa amostra permitiu observar dois padrões (subtipos) de expressão da Caderina-E citoplasmática, um deles de aspecto *granular* e o outro de distribuição *homogênea* no citoplasma, ambos classificados como escore = 1 de Jawhari *et al.* (1997a). Realizou-se análise sistemática para verificar a hipótese de possível relação entre o subtipo de expressão citoplasmática e os tipos histológicos dos tumores, como mais uma maneira de melhor caracterizá-los.

A pesquisa bibliográfica realizada neste estudo revelou escassos relatos sobre os dois padrões de marcação citoplasmática observados, no câncer gástrico. Kartenbeck *et al.* (1991) descreveram a presença de “fragmentos” citoplasmáticos justanucleares, identificados como Caderina-E através de anticorpos específicos em cultura de células epiteliais renais bovinas depletadas de cálcio. Padrão semelhante ao “fragmentar” descrito por Kartenbeck *et al.* foi observado em casos de gastrite crônica associada à infecção pelo *H. pylori* em cultura de células da mucosa antral humana, na forma de vesículas intracelulares (CONLIN *et al.*, 2004).

No câncer gástrico, o relato mais detalhado sobre este subtipo de marcação citoplasmática é o de Carpenter, Al-Kuran e Theuer (2002). Estes autores descreveram a expressão da Caderina-E como puntiforme ou vesicular, de localização predominantemente paranuclear, em número de um a muitos pontos por célula, às vezes presente focalmente outras vezes em todo o corte histológico, ocorrendo nos diversos histotipos, *intestinal*, *difuso* e nos dois componentes dos tumores *mistos*, com localização preferencial entre o núcleo e a luz glandular no tipo *intestinal* e paranuclear nos *difusos* (às vezes um pouco dispersos em torno do núcleo) e *mistos* (CARPENTER; AL-KURAN; THEUER, 2002). Essa descrição corresponde ao subtipo denominado *granular*, em nosso estudo.

Shiozaki *et al.* (1991) por sua vez relataram a marcação citoplasmática “difusa” (em todo o citoplasma) em algumas células de carcinoma do estômago, esôfago e mama. Jawhari *et al.* (1997a), como visto, estabeleceram um escore anormal, de expressão

citoplasmática (escore 1), que parece corresponder ao subtipo citoplasmático “difuso” na fotografia publicada. Machado *et al.* (1998) utilizaram a denominação “difuso” ao se referirem a este escore de marcação citoplasmática em seus casos, mas também encontraram o subtipo justanuclear (paranuclear), exemplificado numa imagem de carcinoma *intestinal*, associado à expressão “difusa”.

Em nosso estudo, optou-se pelo termo padrão citoplasmático *homogêneo* ao invés de padrão “difuso”, para evitar redundância em relação aos carcinomas gástricos *difusos*, enquanto o padrão “fragmentar”, ou “paranuclear” ou “vesicular” foi denominado *granular*, termo morfológico descritivo que nos pareceu mais adequado à microscopia óptica. Nas amostras de carcinoma primário, observou-se forte correlação entre imunomarcção *granular* e expressão citoplasmática (escore = 1, mais freqüente no componente *difuso* dos tumores *mistos*) e entre imunomarcção *homogênea* e expressão citoplasmática-membranar (escore = 2, mais presente nos demais histotipos;  $p < 0,01$ ). Apesar da tendência à associação entre subtipo *granular* e carcinoma *misto*, a diferença desta associação em relação aos outros histotipos não foi significativa.

A localização ectópica citoplasmática tem sido explicada através de diferentes mecanismos. Em alguns estudos *in vitro* com cultura de células, admite-se que a Caderina-E *granular* (vesicular-paranuclear) desloca-se de sua posição membranar para o citoplasma através de endocitose, devido à depleção de cálcio ou ação do *H. pylori* (KARTENBECK *et al.*, 1991; CONLIN *et al.*, 2004). A endocitose é um mecanismo importante no *turnover* protéico entre a membrana da célula e organelas citoplasmáticas. As clatrininas, proteínas presentes na membrana plasmática, são responsáveis pela endocitose de moléculas e algumas estruturas membranares, como os receptores de fatores de crescimento do tipo tirosinoquinase e proteínas como a Caderina-E (IZUMI *et al.*, 2004; MUKHERJEE; TESSEMA; WANDINGER-NESS, 2006).

A inibição da endocitose mediada por clatrina bloqueia a internalização da Caderina-E (LE; YAP; STOW, 1999; IVANOV; NUSRAT; PARKOS, 2004) reduzindo assim a reciclagem e concentração da mesma no citoplasma. A dificuldade dessa interpretação é que a endocitose não justifica a localização paranuclear predominante de Caderina-E, o esperado seria uma distribuição mais aleatória das vesículas contendo a proteína (ou mesmo uma localização citoplasmática periférica), como visto no artigo de Conlin *et al.* (2004) o que, contudo, não permite descartar a possibilidade da ocorrência desse mecanismo.

Hipótese também interessante é aquela que considera o transporte anormal (deficiente) de Caderina-E do sistema organelar de membranas à superfície celular e

conseqüente acúmulo da proteína no retículo endoplasmático e/ou aparelho de Golgi. Carpenter *et al.* (2002) demonstraram, de maneira elegante, através de co-marcação imunohistoquímica com anticorpos monoclonais anti-caderina-E e anti-GS-II, uma lectina que cora especificamente o aparelho de Golgi, que a Caderina-E vesicular citoplasmática está situada nesta organela, que tem localização paranuclear.

A migração anormal (reduzida) da Caderina-E de organelas membranares à membrana plasmática ou migração anormal (aumentada) no sentido oposto, da membrana plasmática ao citoplasma por endocitose, ambas elevadoras da Caderina-E citoplasmática, podem ser decorrentes de um defeito geral no transporte intracelular protéico (elevação no *turnover*), ou, alternativamente, conseqüência de alterações genéticas ou epigenéticas.

A freqüente expressão de Caderina-E paranuclear (*granular*) no epitélio não neoplásico adjacente às células cancerosas, observada por Carpenter *et al.* (2002) foi vista em um de nossos casos de carcinoma *difuso* (figura 22, p. 80). Além disso, neste estudo, todos os casos com marcação *granular* citoplasmática, pura ou associada à *homogênea*, presente na lesão primária nos diversos histotipos, não mais apresentaram este tipo de marcação nas respectivas metástases. E reciprocamente, os três únicos casos de marcação *granular* nos implantes linfonodais não apresentaram este padrão de imunomarcação nas lesões primárias.

O caráter transitório desse tipo de expressão citoplasmática da Caderina-E e a presença da proteína citoplasmática em tecidos normais adjacentes à neoplasia são argumentos favoráveis à possibilidade de defeitos no transporte molecular intracelular, ou mesmo alteração epigenética relacionada com a síntese da proteína, como hipermetilação do gene CDH1 e possível interferência do microambiente nestes processos celulares.

A possibilidade alternativa, de mutações no gene CDH1 associadas à presença de proteína citoplasmática paranuclear, tem sido também relatada, por exemplo, em células mamárias transfectadas com genes mutados da Caderina-E de carcinomas gástricos, e em cortes histológicos de carcinoma gástrico *difuso* em peças de gastrectomia (HANDSCHUH *et al.*, 1999; ASCANO *et al.*, 2001). Os três mecanismos aqui apontados, ou seja, elevação do *turnover* protéico, hipermetilação ou mutações genéticas não são excludentes e devem ocorrer isolada ou associadamente em carcinomas gástricos.

A co-existência de marcação *granular* nas células normais e cancerosas sugere que este é evento precoce na carcinogênese gástrica e sua tendência a associação com o componente *difuso* do histotipo *misto* em freqüência maior (6/10 = 60%) do que com o componente *intestinal* (3/11 = 27%), é sugestiva de que, desde o início, os carcinomas *mistos*

já apresentam divergência fenotípica, embora estes dados não apresentem diferença estatística significativa, provavelmente pelo pequeno tamanho da amostra.

Em relação à expressão *homogênea* (difusa) citoplasmática, faltam dados na literatura sobre os mecanismos envolvidos. Como o retículo endoplasmático abrange uma área mais difusa no citoplasma do que o aparelho de Golgi, poder-se-ia especular que uma coloração mais *homogênea* e difusa seria o resultado do acúmulo de Caderina-E antes naquele sistema membranar ou no citosol do que no aparelho de Golgi. A transmigração de proteínas do retículo endoplasmático ao citosol é um evento biológico habitual em células eucarióticas, muitas vezes ligado à degradação de proteínas anômalas (PLEMPER *et al.*, 1997). Estudos através de imunoeletromicroscopia poderão contribuir à elucidação dos mecanismos envolvidos com a determinação do padrão *homogêneo* de imunomarcção citoplasmática.

Quanto ao componente *intestinal* dos tumores *mistos*, houve nítido predomínio, em nossos casos, da expressão citoplasmática-membranar (escore = 2), mas esta não é peculiaridade dos tumores *mistos*, já que o escore 2 foi predominante nos outros tipos histológicos, observação também semelhante à de Machado *et al.* (1998).

O perfil imunohistoquímico característico da expressão de Caderina-E no componente *difuso* do carcinoma *misto* pode representar valioso instrumento na investigação da patogênese deste histotipo de carcinoma gástrico e, indiretamente, dos demais tipos histológicos. Essa questão se inicia com o reconhecimento dos tumores *mistos* como entidade oncológica, em sua divergência fenotípica, que tem suscitado diferentes interpretações há várias décadas, inclusive de ordem terminológica.

Em seu trabalho original, Lauren descreveu dois tipos principais de carcinoma gástrico, por ele denominados *intestinal* e *difuso*, representando 86% da amostra estudada (LAUREN, 1965). O grupo minoritário de tumores compreendendo os 14% restantes não recebeu nenhuma designação especial pelo autor citado, neste ou em trabalhos subseqüentes. Em relatos de outros autores em décadas posteriores apareceu a denominação *carcinoma misto* aplicada a um terceiro tipo de tumor gástrico menos freqüente que os dois tipos principais de Lauren, com incidência variando de 4 a 14% (HEILMANN; BURKHARDT; KAYSER, 1978; TEH; LEE, 1987; ROUKOS; LORENZ; HOTTENROTT, 1989). Estudos diversos na literatura específica fazem referência a carcinomas gástricos diversos dos tipos *intestinal* e *difuso* de Lauren, denominando-os ora *mistos* e *não-classificáveis* como subgrupos distintos (MABOGUNJE *et al.*, 1978), *mistos/não-classificados* em conjunto, como um grupo único (AMOROSI *et al.*, 1988; ALVARADO; GARCIA; RIVERA, 1995) ou simplesmente designando-os “outros tipos” (MOHAR *et al.*, 1997).

Carneiro, Seixas e Sobrinho-Simões (1995) demonstraram que o *carcinoma misto*, caracterizado por um duplo componente histológico, um deles “glandular” (semelhante morfológicamente ao *tipo intestinal* de Lauren) e o outro “de células isoladas” (que se assemelha ao aspecto histológico do tipo *difuso* de Lauren), representa um histotipo distinto de carcinoma gástrico. Através de análise multivariada, verificaram que o histotipo *misto* apresenta pior prognóstico do que os tipos *intestinal* e *difuso*, representando, de acordo com esse relato, o 2º fator prognóstico independente ( $p = 0,0005$ ), em seguida ao pTNM. Outros autores confirmaram a maior agressividade do carcinoma *misto*, que apresenta maior infiltração da parede gástrica e metastização mais freqüente para linfonodos (STELZNER; EMMRICH, 1997; KOZUKI *et al.*, 2002). Este aspecto não pôde ser avaliado neste estudo, pelo pequeno número de casos deste tipo histológico em nossa amostra.

Na origem e caracterização histogenética dos tumores *mistos*, devem ser colocadas as seguintes hipóteses: o carcinoma *misto* é originário de um único clone celular (ou oligoclones semelhantes) que logo no início da carcinogênese gera (m) clone (s) divergente (s) correspondentes aos dois aspectos histológicos, glandular e de células isoladas, ou seja, é *misto* desde o início; ou, alternativamente, estes tumores apresentam de princípio apenas um fenótipo, adquirindo o outro aspecto ao longo da progressão tumoral; ou ainda, carcinomas *mistos* são resultado de tumores dos tipos *intestinal* e *difuso* sincrônicos, associados (tumores de colisão).

A expressão diferente de Caderina-E entre carcinomas *mistos* (componente *difuso*) e carcinomas *difusos* puros, evidente em nossos achados e nos de Machado *et al.* (1998) e a raridade dos tumores de colisão, são argumentos contrários à hipótese de que tumores *mistos* representam simples adição dos tipos principais de Lauren, como nos tumores sincrônicos, pelo menos para a maioria dos carcinomas *mistos*.

A presença freqüente de carcinomas *mistos* na fase inicial do câncer gástrico, em vários relatos (CARNEIRO, 1997; JOO *et al.*, 2001; SONG *et al.*, 2004) apóia a primeira hipótese, pelo menos para uma parte dos carcinomas *mistos*. No entanto, outros autores acreditam que alguns carcinomas do tipo *intestinal*, além de alterações características da carcinogênese deste tipo histológico, como mutações p53 e instabilidade de microsátélites, adquirem, durante a progressão tumoral, um componente *difuso*, pela aquisição de mutações peculiares ao tipo *difuso*, que envolvem principalmente o gene da Caderina-E (FIOCCA *et al.*, 2001), o que está de acordo com a segunda hipótese aqui apresentada. Em nossa casuística, a semelhança na expressão de Caderina-E entre o componente *intestinal* dos tumores *mistos* e o tipo *intestinal* “puro” ocorreu freqüentemente, achado que ao lado da citada diferença

imunohistoquímica na expressão de Caderina-E entre os tumores *difusos* “puros” e o componente *difuso* dos *mistos*, favorece essa possibilidade.

À luz da imunohistoquímica, este estudo mostrou a correlação entre expressão membranar de Caderina-E e tipo *intestinal*, a associação significativa entre ausência de expressão membranar e o histotipo *difuso*, a presença de um padrão específico da expressão de Caderina-E, a marcação citoplasmática, como característica dos carcinomas *mistos* em seu componente de células isoladas, e a associação entre este componente e o subtipo de imunomarcção citoplasmática *granular* (paranuclear-vesicular). Essas observações em conjunto são indicativas da importância da Caderina-E na caracterização dos histotipos de carcinoma gástrico.

Em nossos resultados, não foi observada nenhuma correlação entre expressão de Caderina-E (normal e anormal; membranar e ausência de expressão membranar) e as variáveis idade e sexo dos pacientes, achados semelhantes aos de outros autores (MACHADO *et al.*, 1998; CAI *et al.*, 2001; TANAKA *et al.*, 2002; CHEN *et al.*, 2003; WU *et al.*, 2005b). Nossos dados estão também de acordo com os da literatura consultada, quanto à ausência de correlação entre expressão de Caderina-E e localização anatômica (JOO *et al.*, 2002; WU *et al.*, 2005b) e dimensão do tumor (MAYER *et al.*, 1993; CAI *et al.*, 2001; TANAKA *et al.*, 2002; WU *et al.*, 2005b; SILVA *et al.*, 2006).

Assim como neste estudo, a grande maioria dos autores *não* observou associação significativa entre expressão anormal/reduzida de Caderina-E e grau de invasão tumoral local (SHINO *et al.*, 1995; MACHADO *et al.*, 1998; JOO *et al.*, 2001; CHEN *et al.*, 2003; GUZMAN *et al.*, 2006; SILVA *et al.*, 2006). Maior grau de invasão da parede gástrica foi encontrado entre os tumores *mistos*, em relação aos intestinais e *difusos*, em um relato (STELZNER; EMMRICH, 1997).

Correlação da expressão de Caderina-E com invasão linfática foi descrita por alguns autores (CAI *et al.*, 2001; TANAKA *et al.*, 2002; WU *et al.*, 2005b), dos quais apenas Cai *et al.* (2001) relataram associação também com invasão venosa. Nossos dados foram concordantes com os de outros autores, ou seja, *ausência* de correlação com invasão linfática (MAYER *et al.*, 1993; SHINO *et al.*, 1995) ou venosa (SHINO *et al.*, 1995; MACHADO *et al.*, 1998; TANAKA *et al.*, 2002; CHEN *et al.*, 2003).

Neste estudo, o tipo de expressão de Caderina-E não se correlacionou significativamente com a presença ou ausência de metástases linfonodais, em concordância com os resultados de outros autores (MAYER *et al.*, 1993; BLOK *et al.*, 1999; JOO *et al.*, 2001; ZHOU *et al.*, 2002; TANAKA *et al.*, 2002; CHEN *et al.*, 2003). O assunto é

controverso, pois vários relatos são favoráveis a uma correlação entre menor expressão de Caderina-E e metastização mais freqüente para linfonodos (MACHADO *et al.*, 1998; CAI *et al.*, 2001; WU *et al.*, 2005b; SILVA *et al.*, 2006; AOKI *et al.*, 2007).

Em nossa casuística, a expressão anormal de Caderina-E predominou tanto no sítio primário (82%) quanto no metastático (67%). Como os números indicam, expressão normal foi maior nos linfonodos do que no estômago (33% e 18%;  $p > 0,05$ ), tendência que está de acordo com a maioria dos poucos relatos encontrados sobre o assunto, como o de Jawhari *et al.* (1997a), que encontraram expressão normal em 91% das metástases linfonodais, mas em apenas 76% dos carcinomas gástricos primários e o artigo de Chan *et al.* (2003) que observaram aumento na expressão de Caderina-E em 13% dos carcinomas gástricos metastáticos quando comparados aos respectivos tumores no estômago. Para Shino *et al.* (1995), no entanto, a expressão positiva (membranar) da Caderina-E no carcinoma gástrico foi maior no estômago (82%) do que nos linfonodos (62%).

Liu *et al.* (2002) avaliaram a expressão de Caderina-E,  $\alpha$ - e  $\beta$ -cateninas em 79 casos de carcinomas gástricos e respectivas metástases linfonodais, das quais 66% apresentaram maior marcação imunohistoquímica de uma ou mais das moléculas de adesão, em relação ao tumor primário. A sobrevida de 5 anos no grupo metastático foi muito inferior nos casos de maior expressão do complexo caderina-cateninas (8%) do que no grupo de casos sem aumento da expressão (33%), diferença bastante significativa (LIU *et al.*, 2002). Estes últimos dados permitem associar o pior prognóstico à maior sobrevida do tumor, que se acredita conseqüente de inibição da apoptose, que pode ocorrer em células que expressam a Caderina-E (ALPAUGH *et al.*, 2002).

Entre os estudos obtidos neste levantamento bibliográfico, apenas o de Mayer *et al.* (1993) apresentou resultados da expressão de Caderina-E em carcinomas gástricos primários e metastáticos, por tipo histológico. Estes autores observaram que metástases derivadas de tumores gástricos primários negativos para Caderina-E, todos do tipo *difuso*, permaneceram negativos, mas aqueles originados de tumores positivos, do tipo *intestinal*, apresentavam, com freqüência, aumento de expressão, tanto em linfonodos quanto em metástases hepáticas (MAYER *et al.*, 1993). Nossos dados divergem em relação aos de Mayer *et al.* (1993), pois, como foi visto em nossa casuística a associação ocorreu entre maior expressão normal de Caderina-E nas metástases linfonodais de carcinoma *difuso*, não do *intestinal*. Mudanças na expressão de Caderina-E em tumores *difusos* nos parecem mais esperadas, tendo em vista que alterações na expressão do gene CDH1 estão relacionadas com a patogênese deste tipo de câncer gástrico e não de outros histotipos.

Qual a explicação para a maior expressão de Caderina-E membranar nas metástases dos linfonodos em relação aos carcinomas gástricos primários? Em que etapa (s) da progressão tumoral ocorre (m) este aumento de expressão? Estas perguntas nos impeliram a estudar mais detidamente os aspectos da imunomarcção de Caderina-E em nossa casuística e na literatura sobre o assunto. Em interessante artigo, Pan *et al.* (2003) observaram maior expressão membranar de Caderina-E nas lesões superficiais gástricas restritas à mucosa, quando comparadas com lesões que infiltravam a submucosa e também verificaram expressão mais freqüente da proteína nas metástases linfonodais, em relação aos tumores gástricos primários. Estes achados e os nossos próprios resultados são reveladores do caráter dinâmico da expressão de Caderina-E na progressão tumoral-linfonodal do câncer gástrico.

A primeira pergunta do parágrafo anterior refere-se em nossos casos sobretudo aos carcinomas *difusos*. Como explicar que casos com escores anormais de Caderina-E no estômago passem a apresentar escores normais nas respectivas metástases? Inicialmente é importante verificar caso a caso a mudança de padrão na expressão da Caderina-E (ver gráfico). Assim, dos cinco casos com expressão normal de Caderina-E nos linfonodos (escore 3), um (1) tinha expressão nula, 1 citoplasmática (escore1) e 3 expressão heterogênea (escore2), no estômago.

O segundo ponto importante é observar, com detalhes, os critérios utilizados no estabelecimento dos escores (JAWHARI *et al.*, 1997a): escores anormais 0 e 1 pressupõem expressão nula e citoplasmática exclusiva, respectivamente, em mais de 90% das células; escore 2 indica pelo menos dois padrões de expressão, em geral citoplasmático e membranar, cada um deles em mais de 10% das células. Ora, em qualquer um dos três padrões anormais, é possível haver uma minoria de células de um padrão diferente do dominante, inclusive essa minoria poderia ser de células com expressão normal de Caderina-E, desde que não atinja 10% da celularidade. A partir destes pressupostos, há pelo menos duas explicações possíveis para os achados observados.

Uma das possibilidades é que células que perderam a expressão de Caderina-E no estômago (expressão nula; escore = 0) *re-expressaram* a molécula ao longo de sua migração ao linfonodo, como observado por Pan *et al.* (2003). A re-expressão de um gene supressor reprimido, como o CDH1, implica que a ausência temporária da proteína decorre de inativação reversível do gene, caracterizando-se alteração epigenética.

Em anos recentes tem sido descrita inativação epissômica de Caderina-E através de hipermetilação do promotor gênico, em cânceres gástricos do tipo *difuso* (GRADY *et al.*, 2000; MACHADO *et al.*, 2001; GRAZIANO *et al.*, 2004). Além disso, estudos *in vitro*, com



culturas de células tumorais humanas e *in vivo*, em modelos de animais de laboratório, mostram que a demetilação reverte a atividade gênica supressora tumoral que estava reprimida pela hipermetilação (SANTINI; KANTARJIAN; ISSA, 2001; GOFFIN; EISENHAUER, 2002). Com todas essas considerações, pode-se sugerir que em um de nossos casos pode ter ocorrido re-expressão de Caderina-E nas metástases em tumores cuja expressão no sítio primário era negativa.

A outra opção é que as células que apresentam expressão normal de Caderina-E nos linfonodos *sempre* expressaram este padrão da molécula de adesão ao longo de todo o percurso metastático. Isso significa admitir que uma minoria de células (menos de 10%) com expressão normal de caderina-E, que poderia fazer parte de qualquer um dos padrões anormais (0, 1 ou 2), tornou-se o clone (ou poucos clones) dominante (s), sendo este conjunto minoritário o que conseguiu migrar do estômago ao linfonodo, ao invés dos clones das células majoritárias. O caso 2, classificado como negativo para caderina (escore = 0), na lesão primária, apresentou uma minoria de células, inferior a 10%, com marcação membranar normal (figura 16, p. 75). Essa possibilidade explicaria a diferença na expressão de Caderina-E, entre tumores primários e metastáticos, em todos os nossos casos.

Constatamos a presença de mais de um clone de células neoplásicas de forma evidente em pelo menos quatro (4) de nossos casos do tipo *difuso* (Casos 4, 5, 11 e 12, quadro 25, p. 85 e figura 33, p. 100), corroborando que um dos clones, não necessariamente o majoritário em número de células no tumor primário, poderá prevalecer ou mesmo ser exclusivo na metástase.

A seleção clonal é aceita nos dias atuais como um dos processos determinantes da progressão tumoral, sendo assim, argumento a favor desta possibilidade que estamos discutindo. A dificuldade é que, se persistirem apenas os clones com manutenção da Caderina-E normal no tumor primário, necessariamente as células deste tumor ao invadirem o interstício do estômago até a penetração nos vasos linfáticos, devem continuar mantendo a expressão da molécula de adesão. Isso implica que, pelo menos algumas delas, devem migrar em bloco (tendência natural de células que expressam Caderina-E membranar) além da migração através de células isoladas, característica dos carcinomas *difusos*.

Procurou-se então avaliar os *padrões de migração celular* dos carcinomas *difusos*, comparados aos demais, em preparados corados pela HE e imunomarcados para Caderina-E. Ao se observar o quadro 25, verifica-se que a disposição em blocos (coortes) ou cordões de células infiltrantes dos carcinomas gástricos do tipo *difuso* é extremamente freqüente no

tumor primário (10/12 = 84,3%), se aproximando da freqüência da disposição em células isoladas que, por definição, é característica e ocorre em todos os casos deste tipo histológico.

À imunohistoquímica, torna-se evidente a presença de células agrupadas nos carcinomas *difusos* primários, desde grupos mínimos de duas células neoplásicas a blocos maiores que formam ninhos ou cordões infiltrantes, entre as células isoladas (figura 29, p. 94). Considerando-se que a amostra do *array* é restrita, pode-se acreditar que todos os casos classificados como *difuso* devem apresentar migração em blocos pelo menos em algumas áreas do tumor. Este padrão chegou mesmo a predominar em alguns de nossos casos (Casos 1, 3 e 9, quadro 25) sobre o padrão infiltrativo de células isoladas. Indubitavelmente, a dispersão em células isoladas é a forma característica do crescimento infiltrativo dos carcinomas gástricos *difusos*, enfatizada na grande maioria ou todos os relatos sobre o assunto, mas o reconhecimento e valorização do padrão de invasão (migração) em células agrupadas parece essencial na compreensão da progressão tumoral nos carcinomas gástricos *difusos*.

Outro aspecto que pode ser observado do quadro 25 é que em 7 dos 10 casos de carcinoma *difuso* com migração em bloco na parede gástrica houve marcação membranar (escores 2 e 3) das células invasoras. Nos 3 casos restantes, a formação de blocos infiltrantes ocorreu na ausência de expressão membranar de Caderina-E. Uma explicação é que outras moléculas de adesão, como a Caderina-P ou caderinas que fazem parte de desmossomos podem estar contribuindo para a aderência intercelular imprescindível à formação destes agrupamentos de células, nestes casos. Como em dois destes três casos houve marcação membranar nas metástases, há possibilidade que a negatividade no tumor primário seja, como já relatado, fenômeno epigenético, com re-expressão da molécula de adesão no microambiente do linfonodo, ou migração de clones originados de células minoritárias que expressam Caderina-E membranar não detectadas na amostra, conforme discutido anteriormente.

Nos linfonodos, a disposição celular neoplásica em blocos esteve presente em 11 de 12 casos dos carcinomas *difusos*, de forma absoluta (4 casos) ou associada ao padrão de células isoladas (7 casos), sendo nesta última situação o padrão predominante em 5/7 (71,4%) dos casos, o que mostra a progressiva tendência ao agrupamento celular na progressão tumoral deste histotipo de câncer gástrico.

Apesar desta forte tendência à formação de blocos, num dos casos (caso 4, quadro 25) foram encontradas apenas células isoladas tanto no estômago como nos linfonodos, correspondentes a *um carcinoma de células em anel de sinete*, variante do tipo *difuso* da

classificação de Lauren, por nós adotada. Neste caso o tumor apresentou apenas caderina citoplasmática em ambas as localizações anatômicas. Isso reforça a idéia de heterogeneidade do tipo histológico *difuso* e da complexidade e limites (apesar da necessidade) em se estabelecer classificações para os carcinomas gástricos.

Em nossa casuística, a presença absoluta ou predomínio acentuado de células agrupadas nas metástases linfonodais ocorreu em todos os tipos histológicos. É interessante ressaltar que a expressão membranar de Caderina-E (com ou sem expressão citoplasmática associada) esteve presente na grande maioria das metástases, não apenas nas áreas, predominantes, de células agrupadas, mas também através de imunomarcção de células isoladas malignas dispersas entre os blocos celulares tumorais nos linfonodos.

O padrão de células agrupadas infiltrantes tem sido pouco evidenciado ou relatado em estudos que utilizam HE, apesar de que Lauren (1965), em seu artigo sobre os tipos principais de câncer gástrico, utilizando técnica de hematoxilina-van Gieson, descreveu o carcinoma *intestinal* como um tumor que apresenta, principalmente na região central, estrutura geral com luzes glandulares evidentes, mas, na margem periférica de infiltração, a freqüente presença de cordões celulares sólidos e o carcinoma *difuso* como tumor gástrico primário constituído por células dispersas, isoladas ou **em pequenos agrupamentos** (grifo nosso). Nas metástases em linfonodos Lauren também descreveu que, em sua proliferação nos seios linfonodais, células de carcinomas *difusos* freqüentemente podem formar massas densas, o que torna estes tumores mais sólidos do que nas lesões primárias (LAUREN, 1965), como observado em nossos casos.

Essas considerações mostram a complexidade e o caráter dinâmico do papel da Caderina-E no processo de migração de células neoplásicas malignas. A nível de idéias, pode-se indagar como Hegerfeldt *et al.* (2002) sobre a “plasticidade da relação célula-célula” e as “estratégias migratórias das células neoplásicas”, se às neoplasias emprestarmos nossos cérebros. Mas isso é matéria para outro tipo de estudo.

Em seguida, é necessário avaliar o que ocorre após a infiltração local pelas células neoplásicas e antes da colonização metastática das mesmas, nos linfonodos: a invasão vascular.

Células malignas podem invadir os vasos isoladamente ou, em maior intensidade, formando êmbolos de aglomerados celulares coesos. A presença de êmbolos tumorais foi observada em dois de nossos casos de carcinoma *difuso*, ambos com expressão membranar de Caderina-E nas células centrais do êmbolo (quadro 25; figuras 19 e 33). Êmbolos tumorais em carcinomas primários de estômago foram encontrados por Kodama, Inokuchi e Nakamura

(1979) na luz de linfáticos gástricos, principalmente na submucosa. Grupos celulares eram mais proeminentes que células isoladas e a infiltração destes vasos foi mais freqüente nos tumores com predomínio de células agrupadas (KODAMA; INOKUCHI; NAKAMURA, 1979).

Cowley e Smith (1995) compararam a expressão de Caderina-E intra e extravascular em carcinomas primários de estômago, mama e cólon e suas metástases linfonodais. A expressão de Caderina-E foi maior no compartimento intravascular (êmbolos tumorais) tanto nos tumores primários (como em nossos dois casos), quanto nos metastáticos. Em 20% dos casos, houve maior coesão intercelular no ambiente intravascular e um em cada cinco destes casos apresentou aumento da expressão de Caderina-E. Achados convergentes aos de Cowley e Smith foram relatados por Kozuki *et al.* (2002), que observaram expressão preservada de Caderina-E intravascular em 40% e 50% dos carcinomas gástricos *difusos* e *mistos*, respectivamente, os quais apresentaram freqüência muito inferior de imunomarcção no componente extravascular (*difusos* = 10%; *mistos* = 21%).

Ausência ou redução na expressão membranar de Caderina-E parece representar um passo fundamental no estágio inicial de invasão do câncer gástrico (e outros tipos de câncer), essencialmente na passagem do carcinoma *in situ* ao carcinoma microinvasor da mucosa (aspecto que não faz parte do objetivo e abordagem deste trabalho), como mostrado de forma elegante por Carneiro, Huntsman e colegas, em seu modelo de desenvolvimento inicial do câncer gástrico *difuso* hereditário (HUNTSMAN *et al.*, 2001; CARNEIRO *et al.*, 2004). No entanto, após a invasão da parede gástrica e seus vasos, e sobretudo durante a colonização dos linfonodos, a **presença** e não a ausência da Caderina-E parece representar o atributo biológico mais importante à sobrevivência e expansão das células neoplásicas malignas.

A discreta tendência à associação de COX-2 de alta expressão com Caderina-E anormal não teve nenhum significado estatístico em nossa amostra, mas ocorreu correlação entre alta expressão de COX-2 e Caderina-E membranar, na amostra maior (34 casos) de carcinomas *difusos* primários. Essa correlação, contudo, não foi observada nos tumores *difusos* primários com linfonodos metastáticos disponíveis, talvez pela menor amostragem (12 casos).

Em nossa casuística, foram avaliadas diferentes etapas na marcha dos carcinomas gástricos, principalmente *difusos*, em sua progressão tumoral, desde a infiltração local da parede do estômago à colonização metastática do linfonodo, passando pelo processo de formação e manutenção do êmbolo de células neoplásicas malignas. A expressão marcante de

COX-2 no carcinoma gástrico primário de todos os tipos e principalmente seu significativo aumento nas metástases linfonodais, sobretudo no câncer *difuso*, são fortes evidências da importância desta enzima na progressão tumoral do câncer gástrico.

Por outro lado, os resultados referentes à Caderina-E mostraram que sua expressão na membrana celular varia ao longo da invasão local da parede gástrica até a colonização metastática no linfonodo e que esta proteína, dependendo da etapa da progressão tumoral, pode ser um marcador pró-neoplásico, à semelhança de COX-2. Assim, COX-2 e Caderina-E poderão representar, pelo menos em estágios mais avançados da neoplasia, *alvos moleculares terapêuticos* cujo bloqueio ou inativação poderá trazer benefícios aos pacientes com câncer.

## 6 CONCLUSÕES

6.1 Expressão positiva para COX-2 foi observada em todos os tipos histológicos de carcinoma gástrico, principalmente *difusos*, com maior expressão em etapas mais avançadas da progressão tumoral-linfonodal.

6.2 A Caderina-E apresentou expressão anormal preponderante em todos os histotipos, mas a expressão membranar esteve presente nos carcinomas *difusos*, em todas as suas etapas, com maior frequência nas metástases linfonodais do que nos respectivos tumores primários.

6.3 A maior *expressão membranar de Caderina-E* nos carcinomas *intestinais* em relação aos demais histotipos e maior *ausência deste padrão de expressão* em carcinomas *difusos* comparados aos demais, aqui observadas, revelam que a Caderina-E é importante na diferenciação dos dois tipos principais de carcinomas gástricos.

## 7. REFERÊNCIAS BIBLIOGRÁFICAS

ACHIWA, H.; YATABE, Y.; HIDA, T.; KUROISHI, T.; KOZAKI, K.; NAKAMURA, S.; OGAWA, M.; SUGIURA, T.; MITSUDOMI, T.; TAKAHASHI, T. Prognostic significance of elevated cyclooxygenase 2 expression in primary, resected lung adenocarcinomas. **Clin. Cancer Res.**, v. 5, n. 5, p. 1001-1005, 1999.

AKRE, K.; EKSTROM, A. M.; SIGNORELLO, L. B.; HANSSON, L. E.; NYREN, O. Aspirin and risk for gastric cancer: a population-based case-control study in Sweden. **Br. J. Cancer**, v. 84, n. 7, p. 965-968, 2001.

ALEXANDRE, A. J. A. **Contribuição ao estudo morfométrico da reação fibrótico-desmoplástica do adenocarcinoma gástrico**. 1997. Dissertação (Mestrado) – Pós-graduação em Cirurgia, Universidade Federal do Ceará, Fortaleza, 1997.

ALPAUGH, M. L.; TOMLINSON, J. S.; YE, Y.; BARSKY, S. H. Relationship of sialyl-Lewis (x/a) underexpression and E-cadherin overexpression in the lymphovascular embolus of inflammatory breast carcinoma. **Am. J. Pathol.**, v. 161, n. 2, p. 619-628, 2002.

ALVARADO, C.; GARCIA, C.; RIVERA, B. Histologic types of gastric cancer according to the Lauren classification at the Cayetano Heredia National Hospital. **Rev. Gastroenterol. Peru**, v. 15, n. 3, p. 239-246, 1995.

AMAGASE, K.; HAYASHI, S.; NISHIKAWA, K.; AIHARA, E.; TAKEUCHI, K. Impairment of gastric ulcer healing by alendronate, a nitrogen-containing bisphosphonate, in rats. **Dig. Dis. Sci.**, v. 52, n. 8, p. 1879-1889, 2007.

AMOROSI, A.; BIANCHI, S.; BUIATTI, E.; CIPRIANI, F.; PALLI, D.; ZAMPI, G. Gastric cancer in a high-risk area in Italy. Histopathologic patterns according to Lauren's classification. **Cancer**, v. 62, n. 10, p. 2191-2196, 1988.

AOKI, R.; YASUDA, M.; TORISU, R.; NAKAMOTO, J.; YAMAMOTO, Y.; ITO, S. Relationship between lymph node metastasis and E-cadherin expression in submucosal invasive gastric carcinomas with gastric-phenotype. **J. Med. Invest.**, v. 54, n. ½, p. 159-167, 2007.

ASAHI, M.; AZUMA, T.; ITO, S.; ITO, Y.; SUTO, H.; NAGAI, Y.; TSUBOKAWA, M.; TOHYAMA, Y.; MAEDA, S.; OMATA, M.; SUZUKI, T.; SASAKAWA, C. H. *pylori* CagA protein can be tyrosine phosphorylated in gastric epithelial cells. **J. Exp. Med.**, v. 191, n. 4, p. 593-602, 2000.

ASCAÑO, J. J.; FRIERSON JUNIOR, H.; MOSKALUK, C. A.; HARPER, J. C.; ROVIELLO, F.; JACKSON, C. E.; EL-RIFAI, W.; VINDIGNI, C.; TOSI, P.; POWELL, S. M. Inactivation of the E-cadherin gene in sporadic diffuse-type gastric cancer. **Mod. Pathol.**, v. 14, n. 10, p. 942-949, 2001.

ATHERTON, J. C. The pathogenesis of *H. pylori*-induced gastro-duodenal diseases. **Annu. Rev. Pathol. Mech. Dis.**, v. 1, p. 63-96, 2006.

BALKWILL, F.; CHARLES, K. A.; MANTOVANI, A. Smoldering and polarized inflammation in the initiation and promotion of malignant disease. **Cancer Cell**, v. 7, n. 3, p. 211-217, 2005.

BALKWILL, F.; MANTOVANI, A. Inflammation and cancer: back to Virchow? **Lancet**, v. 357, n. 9255, p. 539-545, 2001

BASSON, M. D.; MODLIN, I. M.; MADRI, J. A. Human enterocyte (Caco-2) migration is modulated in vitro by extracellular matrix composition and epidermal growth factor. **J. Clin. Invest.**, v. 90, n. 1, p. 15-23, 1992.

BECKER, K. F.; ATKINSON, M. J.; REICH, U.; BECKER, I.; NEKARDA, H.; SIEWERT, J. R.; HOFER, H. E-cadherin gene mutations provide clues to diffuse type gastric carcinomas. **Cancer Res.**, v. 54, n. 14, p. 3845-3852, 1994.

BEHRENS, J.; MAREEL, M. M.; VAN ROY, F. M.; BIRCHMEIER, W. Dissecting tumor cell invasion: epithelial cells acquire invasive properties after the loss of uvomorulin-mediated cell-cell adhesion. **J. Cell Biol.**, v. 108, n. 6, p. 2435-2447, 1989.

BEN-BARUCH, A. Host microenvironment in breast cancer development: inflammatory cells, cytokines and chemokines in breast cancer progression: reciprocal tumor-microenvironment interactions. **Breast Cancer Res.**, v. 5, n. 1, p. 31-36, 2003.

BERX, G.; BECKER, K. F.; HOFER, H.; VAN ROY, F. Mutations of the human E-cadherin (CDH1) gene. **Hum. Mutat.**, v. 12, n. 4, p. 226-237, 1998.

BERX, G.; CLETON-JANSEN, A. M.; STRUMANE, K.; DE LEEUW, W. J.; NOLLET, F.; VAN ROY, F.; CORNELISSE, C. E-cadherin is inactivated in a majority of invasive human lobular breast cancers by truncation mutations throughout its extracellular domain. **Oncogene**, v. 13, n. 9, p. 1919-1925, 1996.

BLASER, M. J. H. pylori and the pathogenesis of gastroduodenal inflammation. **J. Infect. Dis.**, v. 161, n. 4, p. 626-633, 1990.

BLASER, M. J.; PEREZ-PEREZ, G. I.; KLEANTHOUS, H.; COVER, T. L.; PEEK, R. M.; CHYOU, P. H.; STEMMERMANN, G. N.; NOMURA, A. Infection with Helicobacter pylori strains possessing cagA is associated with an increased risk of developing adenocarcinoma of the stomach. **Cancer Res.**, v. 55, n. 10, p. 2111-2115, 1995.

BLOK, P.; CRAANEN, M. E.; DEKKER, W.; TYTGAT, G. N. Loss of E-cadherin expression in early gastric cancer. **Histopathology**, v. 34, n. 5, p. 410-415, 1999.

BRENNAN, P. A. The actions and interactions of nitric oxide in solid tumours. **Eur. J. Surg. Oncol.**, v. 26, n. 5, p. 434-437, 2000.

BRINGUIER, P. P.; UMBAS, R.; SCHAAFSMA, H. E.; KARTHAUS, H. F.; DEBRUYNE, F. M.; SCHALKEN, J. A. Decreased E-cadherin immunoreactivity correlates with poor survival in patients with bladder tumors. **Cancer Res.**, v. 53, n. 14, p. 3241-3245, 1993.



BUBENDORF, L.; NOCITO, A.; MOCH, H.; SAUTER, G. Tissue microarray (TMA) technology: miniaturized pathology archives for high-throughput in situ studies. **J. Pathol.**, v. 195, n. 1, p. 72-79, 2001.

BUCHANAN, F. G.; DUBOIS, R. N. Connecting COX-2 and Wnt in cancer. **Cancer Cell.**, v. 9, n. 1, p. 6-8, 2006

BUSKENS, C. J.; SIVULA, A.; VAN REES, B. P.; HAGLUND, C.; OFFERHAUS, G. J.; VAN LANSCHOT, J. J.; RISTIMAKI, A. Comparison of cyclooxygenase 2 expression in adenocarcinomas of the gastric cardia and distal oesophagus. **Gut**, v. 52, n. 12, p. 1678-83, 2003.

CAI, J.; IKEGUCHI, M.; TSUJITANI, S.; MAETA, M.; LIU, J.; KAIBARA, N. Significant correlation between micrometastasis in the lymph nodes and reduced expression of E-cadherin in early gastric cancer. **Gastric Cancer**, v. 4, n. 2, p. 66-74, 2001.

CARNEIRO, F. Classification of gastric carcinomas. **Curr. Diag. Pathol.**, v. 4, p. 51-59, 1997.

CARNEIRO, F.; HUNTSMAN, D. G.; SMYRK, T. C.; OWEN, D. A.; SERUCA, R.; PHAROAH, P.; CALDAS, C.; SOBRINHO-SIMOES, M. Model of the early development of diffuse gastric cancer in E-cadherin mutation carriers and its implications for patient screening. **J. Pathol.**, v. 203, n. 2, p. 681-687, 2004.

CARNEIRO, F.; SEIXAS, M.; SOBRINHO-SIMOES, M. New elements for an updated classification of the carcinomas of the stomach. **Pathol. Res. Pract.**, v. 191, n. 6, p. 571-84, 1995.

CARPENTER, P. M.; AL-KURAN, R. A.; THEUER, C. P. Paranuclear E-cadherin in gastric adenocarcinoma. **Am. J. Clin. Pathol.**, v. 118, n. 6, p. 887-894, 2002.

CARROLL, K. K. Experimental evidence of dietary factors and hormone-dependent cancers. **Cancer Res.**, v. 35, n. 11, pt. 2, p. 3374-3383, 1975.

CAVALLARO, U.; SCHAFFHAUSER, B.; CHRISTOFORI, G. Cadherins and the tumour progression: is it all in a switch? **Cancer Lett.**, v. 176, n. 2, p. 123-128, 2002.

CHAN, A. O.; LAM, S. K.; WONG, B. C.; WONG, W. M.; YUEN, M. F.; YEUNG, Y. H.; HUI, W. M.; RASHID, A.; KWONG, Y. L. Promoter methylation of E-cadherin gene in gastric mucosa associated with H. pylori infection and in gastric cancer. **Gut**, v. 52, n. 4, p. 502-506, 2003.

CHANDRASEKHARAN, N. V.; DAI, H.; ROOS, K. L.; EVANSON, N. K.; TOMSIK, J.; ELTON, T. S.; SIMMONS, D. L. COX-3, a cyclooxygenase-1 variant inhibited by acetaminophen and other analgesic/antipyretic drugs: cloning, structure, and expression. **Proc. Natl. Acad. Sci. USA**, v. 99, n. 21, p. 1326-1331, 2002.

CHANG, Y. J.; WU, M. S.; LIN, J. T.; SHEU, B. S.; MUTA, T.; INOUE, H.; CHEN, C. C. Induction of cyclooxygenase-2 overexpression in human gastric epithelial cells by *H. pylori* involves TLR2/TLR9 and c-*Src*-dependent nuclear factor- $\kappa$ B activation. **Mol. Pharmacol.**, v. 66, n. 6, p. 1465-1477, 2004.

CHARLTON, A.; BLAIR, V.; SHAW, D.; PARRY, S.; GUILFORD, P.; MARTIN, I. G. Hereditary diffuse gastric cancer: predominance of multiple foci of signet ring cell carcinoma in distal stomach and transitional zone. **Gut**, v. 53, n. 6, p. 814-820, 2004.

CHAUSOVSKY, A.; BERSHADSKY, A. D.; BORISY, G. G. Cadherin-mediated regulation of microtubule dynamics. **Nat. Cell. Biol.**, v. 2, n. 11, p. 797-804, 2000.

CHEN, H. C.; CHU, R. Y.; HSU, P. N.; HSU, P. I.; LU, J. Y.; LAI, K. H.; TSENG, H. H.; CHOU, N. H.; HUANG, M. S.; TSENG, C. J.; HSIAO, M. Loss of E-cadherin expression correlates with poor differentiation and invasion into adjacent organs in gastric adenocarcinomas. **Cancer Lett.**, v. 201, n. 1, p. 97-106, 2003.

CHEN, Q.; SHINOHARA, N.; ABE, T.; HARABAYASHI, T.; NONOMURA, K. Impact of cyclooxygenase-2 gene expression on tumor invasiveness in a human renal cell carcinoma cell line. **J. Urol.**, v. 172, n. 6, pt. 1, p. 2153-2157, 2004.

CHEN, X. L.; SU, B. S.; SUN, R. Q.; ZHANG, J.; WANG, Y. L. Relationship between expression and distribution of cyclooxygenase-2 and bcl-2 in human gastric adenocarcinoma. **World J. Gastroenterol.**, v. 11, n. 8, p. 1228-1231, 2005.

CHENG, T.; CAO, W.; WEN, R.; STEINBERG, R. H.; LAVAIL, M. M. Prostaglandin E2 induces vascular endothelial growth factor and basic fibroblast growth factor mRNA expression in cultured rat Muller cells. **Invest. Ophthalmol. Vis. Sci.**, v. 39, n. 3, p. 581-591, 1998.

CHIARUGI, V.; MAGNELLI, L.; GALLO, O. Cox-2, iNOS and p53 as play-makers of tumor angiogenesis. **Int. J. Mol. Med.**, v. 2, n. 6, p. 715-719, 1998.

CHUN, Y. S.; LINDOR, N. M.; SMYRK, T. C.; PETERSEN, B. T.; BURGART, L. J.; GUILFORD, P. J.; DONOHUE, J. H. Germline E-cadherin gene mutations: is prophylactic total gastrectomy indicated? **Cancer**, v. 92, n. 1, p. 181-187, 2001.

CHUNG, W. B.; HONG, S. H.; KIM, J. A.; SOHN, Y. K.; KIM, B. W.; KIM, J. W. Hypermethylation of tumor-related genes in genitourinary cancer cell lines. **J. Korean Med. Sci.**, v. 16, n. 6, p. 756-761, 2001.

CONLIN, V. S.; CURTIS, S. B.; ZHAO, Y.; MOORE, E. D.; SMITH, V. C.; MELOCHE, R. M.; FINLAY, B. B.; BUCHAN, A. M. H. *pylori* infection targets adherens junction regulatory proteins and results in increased rates of migration in human gastric epithelial cells. **Infect. Immun.**, v. 72, n. 9, p. 5181-5182, 2004.

COOGAN, P. F.; ROSENBERG, L.; PALMER, J. R.; STROM, B. L.; ZAUBER, A. G.; STOLLEY, P. D.; SHAPIRO, S. Nonsteroidal anti-inflammatory drugs and risk of digestive cancers at sites other than the large bowel. **Cancer Epidemiol. Biomarkers Prev.**, v. 9, n. 1, p. 119-123, 2000.

CORREA, P. Human gastric carcinogenesis: a multistep and multifactorial process--First American Cancer Society Award Lecture on Cancer Epidemiology and Prevention. **Cancer Res.**, v. 52, n. 24, p. 6735-6740, 1992.

CORSO, G.; ROVIELLO, F.; PAREDES, J.; PEDRAZZANI, C.; NOVAIS, M.; CORREIA, J.; MARRELLI, D.; CIRNES, L.; SERUCA, R.; OLIVEIRA, C.; SURIANO, G. Characterization of the P373L E-cadherin germline missense mutation and implication for clinical management. **Eur. J. Surg. Oncol.**, v. 33, n. 9, p. 1061-1067, 2007.

COSTA, M. L. V. **Escore prognóstico em câncer gástrico**: importância da análise conjunta de fatores clínicos, anatomopatológicos e terapêuticos. 2002. 66 f. Dissertação (Mestrado) – Fundação Antonio Prudente, Hospital A. C. Camargo, São Paulo, 2002.

COUSSENS, L. M.; WERB, Z. Inflammation and cancer. **Nature**, v. 420, n. 6917, p. 860-867, 2002.

COWLEY, G. P.; SMITH, M. E. Modulation of E-cadherin expression and morphological phenotype in the intravascular component of adenocarcinomas. **Int. J. Cancer**, v. 60, n. 3, p. 325-329, 1995.

CREW, K. D.; NEUGUT, A. I. Epidemiology of gastric cancer. **World J. Gastroenterol.**, v. 12, n. 3, p. 354-362, 2006.

CROSS, S. S.; BURY, J. P. Molecular biology in diagnostic histopathology: Part II- cell adhesion molecules. **Curr. Diag. Pathol.**, v. 9, p. 313-321, 2003.

CZAPSKI, G. A.; CAKALA, M.; CHALIMONIUK, M.; GAJKOWSKA, B.; STROSZNAJDER, J. B. Role of nitric oxide in the brain during lipopolysaccharide-evoked systemic inflammation. **J. Neurosci. Res.**, v. 85, n. 8, p. 1694-1703, 2007.

DAMSKY, C. H.; RICHA, J.; SOLTER, D.; KNUDSEN, K.; BUCK, C. A. Identification and purification of a cell surface glycoprotein mediating intercellular adhesion in embryonic and adult tissue. **Cell**, v. 34, n. 2, p. 455-466, 1983.

DANIEL, T. O.; LIU, H.; MORROW, J. D.; CREWS, B. C.; MARNETT, L. J. Thromboxane A2 is a mediator of cyclooxygenase-2-dependent endothelial migration and angiogenesis. **Cancer Res.**, v. 59, n. 18, p. 4574-4577, 1999.

DANNENBERG, A. J.; SUBBARAMAIAH, K. Targeting cyclooxygenase-2 in human neoplasia: rationale and promise. **Cancer Cell**, v. 4, n. 6, p. 431-436, 2003.

DEKIGAI, H.; MURAKAMI, M.; KITA, T. Mechanism of H. pylori-associated gastric mucosal injury. **Dig. Dis. Sci.**, v. 40, n. 6, p. 1332-1339, 1995.

DICKEN, B. J.; GRAHAM, K.; HAMILTON, S. M.; ANDREWS, S.; LAI, R.; LISTGARTEN, J.; JHANGRI, G. S.; SAUNDERS, L. D.; DAMARAJU, S.; CASS, C. Lymphovascular invasion is associated with poor survival in gastric cancer: an application of gene-expression and tissue array techniques. **Ann. Surg.**, v. 243, n. 1, p. 64-73, 2006.

DOGAN, A.; WANG, Z. D.; SPENCER, J. E-cadherin expression in *intestinal* epithelium. **J. Clin. Pathol.**, v. 48, n. 2, p. 143-146, 1995.

DORUDI, S.; SHEFFIELD, J. P.; POULSOM, R.; NORTHOVER, J. M.; HART, I. R. E-cadherin expression in colorectal cancer. An immunocytochemical and in situ hybridization study. **Am. J. Pathol.**, v. 142, n. 4, p. 981-986, 1993.

DROUFAKOU, S.; DESHMANE, V.; ROYLANCE, R.; HANBY, A.; TOMLINSON, I.; HART, I. R. Multiple ways of silencing E-cadherin gene expression in lobular carcinoma of the breast. **Int. J. Cancer**, v. 92, n. 3, p. 404-408, 2001.

DUBAND, J. L.; DUFOUR, S.; HATTA, K.; TAKEICHI, M.; EDELMAN, G. M.; THIERY, J. P. Adhesion molecules during somitogenesis in the avian embryo. **J. Cell Biol.**, v. 104, n. 5, p. 1361-1374, 1987.

DURER, U.; HARTIG, R.; BANG, S.; THIM, L.; HOFFMANN, W. TFF3 and EGF induce different migration patterns of *intestinal* epithelial cells in vitro and trigger increased internalization of E-cadherin. **Cell Physiol. Biochem.**, v. 20, n. 5, p. 329-346, 2007.

EBERHART, C. E.; COFFEY, R. J.; RADHIKA, A.; GIARDIELLO, F. M.; FERRENBACH, S.; DUBOIS, R. N. Up-regulation of cyclooxygenase 2 gene expression in human colorectal adenomas and adenocarcinomas. **Gastroenterology**, v. 107, n. 4, p. 1183-1188, 1994.

EBERHART, C. E.; DUBOIS, R. N. Eicosanoids and the *gastrointestinal* tract. **Gastroenterology**, v. 109, n. 1, p. 285-301, 1995.

EDELMAN, G. M.; GALLIN, W. J.; DELOUVEE, A.; CUNNINGHAM, B. A.; THIERY, J. P. Early epochal maps of two different cell adhesion molecules. **Proc. Natl. Acad. Sci. USA**, v. 80, n. 14, p. 4384-4388, 1983.

EFSTATHIOU, J. A.; PIGNATELLI, M. Modulation of epithelial cell adhesion in *gastrointestinal* homeostasis. **Am. J. Pathol.**, v. 153, n. 2, p. 341-347, 1998.

EL-BAYOUMY, K.; IATROPOULOS, M.; AMIN, S.; HOFFMANN, D.; WYNDER, E. L. Increased expression of cyclooxygenase-2 in rat lung tumors induced by the tobacco-specific nitrosamine 4-(methylnitrosamino)-4-(3-pyridyl)-1-butanone: the impact of a high-fat diet. **Cancer Res.**, v. 59, n. 7, p. 1400-1403, 1999.

ELING, T. E.; CURTIS, J. F. Xenobiotic metabolism by prostaglandin H synthase. **Pharmac. Ther.**, v. 53, n. 2, p. 261-273, 1992.

EL-OMAR, E. M.; CARRINGTON, M.; CHOW, W. H.; MCCOLL, K. E.; BREM, J. H.; YOUNG, H. A.; HERRERA, J.; LISSOWSKA, J.; YUAN, C. C.; ROTHMAN, N.; LANYON, G.; MARTIN, M.; FRAUMENI JUNIOR, J. F.; RABKIN, C. S. Interleukin-1 polymorphisms associated with increased risk of gastric cancer. **Nature**, v. 404, n. 6776, p. 398-402, 2000.

EL-OMAR, E. M.; RABKIN, C. S.; GAMMON, M. D.; VAUGHAN, T. L.; RISCH, H. A.; SCHOENBERG, J. B.; STANFORD, J. L.; MAYNE, S. T.; GOEDERT, J.; BLOT, W. J.; FRAUMENI JUNIOR, J. F.; CHOW, W. H. Increased risk of noncardia gastric cancer associated with proinflammatory cytokine gene polymorphisms. **Gastroenterology**, v. 124, n. 5, p. 1193-1201, 2003.

FARROW, D. C.; VAUGHAN, T. L.; HANSTEN, P. D.; STANFORD, J. L.; RISCH, H. A.; GAMMON, M. D.; CHOW, W. H.; DUBROW, R.; AHSAN, H.; MAYNE, S. T.; SCHOENBERG, J. B.; WEST, A. B.; ROTTERDAM, H.; FRAUMENI JUNIOR, J. F.; BLOT, W. J. Use of aspirin and other nonsteroidal anti-inflammatory drugs and risk of esophageal and gastric cancer. **Cancer Epidemiol. Biomarkers Prev.**, v. 7, n. 2, p. 97-102, 1998.

FEIL, W.; LACY, E. R.; WONG, Y. M.; BURGER, D.; WENZL, E.; STARLINGER, M.; SCHIESSEL, R. Rapid epithelial restitution of human and rabbit colonic mucosa. **Gastroenterology**, v. 97, n. 3, p. 685-701, 1989.

FELDMAN, M. Gastric bicarbonate secretion in humans. Effect of pentagastrin, bethanechol, and 11, 16, 16-trimethyl prostaglandin E2. **J. Clin. Invest.**, v. 72, n. 1, p. 295-303, 1983.

FENG, C.; BELLER, E. M.; BAGGA, S.; BOYCE, J. A. Human mast cells express multiple EP receptors for prostaglandin E2 that differentially modulate activation responses. **Blood**, v. 107, n. 8, p. 3243-3250, 2006.

FENOGLIO-PREISER, C.; CARNEIRO, F.; CORREA, P.; GUILFORD, P.; LAMBERT, R.; MEGRAUD, F.; MUNOZ, N.; POWELL, S. M.; RUGGE, M.; SASAKO, M.; STOLTE, M.; WATANABE, H. Gastric carcinoma. In: HAMILTON, S. R.; AALTONEN, L. A. (Ed.). **World Health Organization Classification of Tumors: pathology and genetics of tumors of the digestive system**. Lion: IARC Press, 2000. cap. 3, p. 37-52.

FERREIRA, P.; OLIVEIRA, M. J.; BERARDI, E.; MATEUS, A. R.; NAKAJIMA, T.; GLEAVE, M.; YOKOTA, J.; CARNEIRO, F.; HUNTSMAN, D.; SERUCA, R.; SURIANO, G. Loss of functional E-cadherin renders cells more resistant to the apoptotic agent taxol in vitro. **Exp. Cell Res.**, v. 310, n. 1, p. 99-104, 2005.

FIGUEIREDO, C.; VAN DOORN, L. J.; NOGUEIRA, C.; SOARES, J. M.; PINHO, C.; FIGUEIRA, P.; QUINT, W. G.; CARNEIRO, F. H. pylori genotypes are associated with clinical outcome in Portuguese patients and show a high prevalence of infections with multiple strains. **Scand. J. Gastroenterol.**, v. 36, n. 2, p. 128-135, 2001.

FIGUEIREDO, L. F. **Fatores prognósticos associados à presença de metástase linfonodal em pacientes com adenocarcinoma gástrico**. 2004. 88 f. Dissertação (Mestrado)-Fundação Faculdade Federal de Ciências Médicas, Porto Alegre, 2004.

FIOCCA, R.; LUINETTI, O.; VILLANI, L.; MASTRACCI, L.; QUILICI, P.; GRILLO, F.; RANZANI, G. N. Molecular mechanisms involved in the pathogenesis of gastric carcinoma: interactions between genetic alterations, cellular phenotype and cancer histotype. **Hepatogastroenterology**, v. 48, n. 42, p. 1523-1530, 2001.

FRANK, M.; KEMLER, R. Protocadherins. **Curr. Opin. Cell Biol.**, v. 14, n. 5, p. 557-562, 2002.

FRICKE, E.; KELLER, G.; BECKER, I.; ROSIVATZ, E.; SCHOTT, C.; PLASCHKE, S.; RUDELIUS, M.; HERMANNSTADTER, C.; BUSCH, R.; HOFER, H.; BECKER, K. F.; LUBER, B. Relationship between E-cadherin gene mutation and p53 gene mutation, p53 accumulation, Bcl-2 expression and Ki-67 staining in diffuse-type gastric carcinoma. **Int. J. Cancer**, v. 104, n. 1, p. 60-65, 2003.

FRIESEL, R. E.; MACIAG, T. Molecular mechanisms of angiogenesis: fibroblast growth factor signal transduction. **FASEB J.**, v. 9, n. 10, p. 919-925, 1995.

FU, S.; RAMANUJAM, K. S.; WONG, A.; FANTRY, G. T.; DRACHENBERG, C. B.; JAMES, S. P.; MELTZER, S. J.; WILSON, K. T. Increased expression and cellular localization of inducible nitric oxide synthase and cyclooxygenase 2 in H. pylori gastritis. **Gastroenterology**, v. 116, n. 6, p. 1319-1329, 1999.

FUJIMURA, T.; OHTA, T.; OYAMA, K.; MIYASHITA, T.; MIWA, K. Role of cyclooxygenase-2 in the carcinogenesis of *gastrointestinal* tract cancers: a review and report of personal experience. **World J. Gastroenterol.**, v. 12, n. 9, p. 1336-1345, 2006.

FURCHGOTT, R. F. Endothelium-derived relaxing factor: discovery, early studies, and identification as nitric oxide. **Biosci. Rep.**, v. 19, n. 4, p. 235-251, 1999.

FUTAGAMI, S.; SUZUKI, K.; HIRATSUKA, T.; SHINDO, T.; HAMAMOTO, T.; UEKI, N.; KUSUNOKI, M.; MIYAKE, K.; GUDIS, K.; TSUKUI, T.; SAKAMOTO, C. Chemopreventive effect of celecoxib in gastric cancer. **Inflammopharmacology**, v. 15, n. 1, p. 1-4, 2007.

GALMICHE, A.; RASSOW, J.; DOYE, A.; CAGNOL, S.; CHAMBARD, J. C.; CONTAMIN, S.; DE THILLOT, V.; JUST, I.; RICCI, V.; SOLCIA, E.; VAN OBERGHEN, E.; BOQUET, P. The N-terminal 34 kDa fragment of H. pylori vacuolating cytotoxin targets mitochondria and induces cytochrome c release. **EMBO J.**, v. 19, n. 23, p. 6361-6370, 2000.

GARROD, D. R.; MERRITT, A. J.; NIE, Z. Desmosomal cadherins. **Curr. Opin. Cell Biol.**, v. 14, n. 5, p. 537-545, 2002.

GASTL, G. A.; ABRAMS, J. S.; NANUS, D. M.; OOSTERKAMP, R.; SILVER, J.; LIU, F.; CHEN, M.; ALBINO, A. P.; BANDER, N. H. Interleukin-10 production by human carcinoma cell lines and its relationship to interleukin-6 expression. **Int. J. Cancer**, v. 55, n. 1, p. 96-101, 1993.

GAYTHER, S. A.; GORRINGE, K. L.; RAMUS, S. J.; HUNTSMAN, D.; ROVIELLO, F.; GREHAN, N.; MACHADO, J. C.; PINTO, E.; SERUCA, R.; HALLING, K.; MACLEOD, P.; POWELL, S. M.; JACKSON, C. E.; PONDER, B. A.; CALDAS, C. Identification of germ-line E-cadherin mutations in gastric cancer families of European origin. **Cancer Res.**, v. 58, n. 18, p. 4086-4089, 1998.

GLOBOCAN 2002. disponível em: <<http://www-dep.iarc.fr/>>. Acesso em: 19 out. 2007.

GOFFIN, J.; EISENHAUER, E. DNA methyltransferase inhibitors-state of the art. **Ann. Oncol.**, v. 13, n. 11, p. 1699-1716, 2002.

GONÇALVES, C. O. **Estudo histopatológico dos carcinomas gástricos, nas gastrectomias realizadas no Hospital Universitário da Universidade Federal de Santa Catarina, no período de 1989 a 2002.** 2003. 96 f. Dissertação (Mestrado em Ciências Médicas) – Universidade Federal de Santa Catarina, 2003.

GOSEPATH, J.; BRIEGER, J.; LEHR, H. A.; MANN, W. J. Expression, localization, and significance of vascular permeability/vascular endothelial growth factor in nasal polyps. **Am. J. Rhinol.**, v. 19, n. 1, p. 7-13, 2005.

GRADY, W. M.; WILLIS, J.; GUILFORD, P. J.; DUNBIER, A. K.; TORO, T. T.; LYNCH, H.; WIESNER, G.; FERGUSON, K.; ENG, C.; PARK, J. G.; KIM, S. J.; MARKOWITZ, S. Methylation of the CDH1 promoter as the second genetic hit in hereditary diffuse gastric cancer. **Nat. Genet.**, v. 26, n. 1, p. 16-17, 2000.

GRAFF, J. R.; GREENBERG, V. E.; HERMAN, J. G.; WESTRA, W. H.; BOGHAERT, E. R.; AIN, K. B.; SAJI, M.; ZEIGER, M. A.; ZIMMER, S. G.; BAYLIN, S. B. Distinct patterns of E-cadherin CpG island methylation in papillary, follicular, Hurthle's cell, and poorly differentiated human thyroid carcinoma. **Cancer Res.**, v. 58, n. 10, p. 2063-2066, 1998.

GRAHAM, D. Y.; GO, M. F.; GENTA, R. M. Helicobacter pylori, duodenal ulcer, gastric cancer: tunnel vision or blinders? **Ann Med.**, v. 27, n. 5, p. 589-594, 1995

GRAZIANO, F.; ARDUINI, F.; RUZZO, A.; MANDOLESI, A.; BEARZI, I.; SILVA, R.; MURETTO, P.; TESTA, E.; MARI, D.; MAGNANI, M.; SCARTOZZI, M.; CASCINU, S. Combined analysis of E-cadherin gene (CDH1) promoter hypermethylation and E-cadherin protein expression in patients with gastric cancer: implications for treatment with demethylating drugs. **Ann. Oncol.**, v. 15, n. 3, p. 489-492, 2004.

GRISHAM, M. B.; JOURD'HEUIL, D.; WINK, D. A. Nitric oxide. I. Physiological chemistry of nitric oxide and its metabolites: implications in inflammation. **Am. J. Physiol.**, v. 276, p. 2, pt. 1, p. G315-321, 1999.

GUILFORD, P.; HOPKINS, J.; HARRAWAY, J.; MCLEOD, M.; MCLEOD, N.; HARAWIRA, P.; TAITE, H.; SCOULAR, R.; MILLER, A.; REEVE, A. E. E-cadherin germline mutations in familial gastric cancer. **Nature**, v. 392, n. 6674, p. 402-405, 1998.

GUPTA, S.; ADHAMI, V. M.; SUBBARAYAN, M.; MACLENNAN, G. T.; LEWIN, J. S.; HAFELI, U. O.; FU, P.; MUKHTAR, H. Suppression of prostate carcinogenesis by dietary supplementation of celecoxib in transgenic adenocarcinoma of the mouse prostate model. **Cancer Res.**, v. 64, n. 9, p. 3334-3343, 2004.

GUZMAN, P.; ARAYA, J.; VILLASECA, M.; ROA, I.; MELO, A.; MUNOZ, S.; ROA, J. Immunohistochemical expression of the E-cadherin-catenin complex in gastric cancer. **Rev. Med. Chil.**, v. 134, n. 8, p. 1002-1009, 2006.

HANBY, A. M.; CHINERY, R.; POULSOM, R.; PLAYFORD, R. J.; PIGNATELLI, M. Downregulation of E-cadherin in the reparative epithelium of the human *gastrointestinal* tract. **Am. J. Pathol.**, v. 148, n. 3, p. 723-729, 1996.

HANDSCHUH, G.; CANDIDUS, S.; LUBER, B.; REICH, U.; SCHOTT, C.; OSWALD, S.; BECKE, H.; HUTZLER, P.; BIRCHMEIER, W.; HOFER, H.; BECKER, K. F. Tumour-associated E-cadherin mutations alter cellular morphology, decrease cellular adhesion and increase cellular motility. **Oncogene J.**, v. 18, n. 30, p. 4301-4312, 1999.

HARRINGTON, K. J.; SYRIGOS, K. N. The role of E-cadherin-catenin complex: more than an intercellular glue? **Ann. Surg. Oncol.**, v. 7, n. 10, p. 783-788, 2000.

HARRIS, R. C. The macula densa: recent developments. **J. Hypertens.**, v. 14, n. 7, p. 815-22, 1996.

HARRIS, R. E.; ALSHAFIE, G. A.; ABOU-ISSA, H.; SEIBERT, K. Chemoprevention of breast cancer in rats by celecoxib, a cyclooxygenase 2 inhibitor. **Cancer Res.**, v. 60, n. 8, p. 2101-2103, 2000.

HARRIS, R. E.; ROBERTSON, F. M.; ABOU-ISSA, H. M.; FARRAR, W. B.; BRUEGGEMEIER, R. Genetic induction and upregulation of cyclooxygenase (COX) and aromatase (CYP19): an extension of the dietary fat hypothesis of breast cancer. **Med. Hypotheses**, v. 52, n. 4, p. 291-292, 1999.

HAZAN, R. B.; PHILLIPS, G. R.; QIAO, R. F.; NORTON, L.; AARONSON, S. A. Exogenous expression of N-cadherin in breast cancer cells induces cell migration, invasion, and metastasis. **J. Cell Biol.**, v. 148, n. 4, p. 779-790, 2000.

HEGERFELDT, Y.; TUSCH, M.; BROCKER, E. B.; FRIEDL, P. Collective cell movement in primary melanoma explants: plasticity of cell-cell interaction, beta1-integrin function, and migration strategies. **Cancer Res.**, v. 62, n. 7, p. 2125-2130, 2002.

HEILMANN, K.; BURKHARDT, H. U.; KAYSER, K. The *intestinal* and diffuse type of the gastric carcinoma (author's transl). **Z. Gastroenterol.**, v. 16, n. 7, p. 422-430, 1978.

HIDA, T.; YATABE, Y.; ACHIWA, H.; MURAMATSU, H.; KOZAKI, K.; NAKAMURA, S.; OGAWA, M.; MITSUDOMI, T.; SUGIURA, T.; TAKAHASHI, T. Increased expression of cyclooxygenase 2 occurs frequently in human lung cancers, specifically in adenocarcinomas. **Cancer Res.**, v. 58, n. 17, p. 3761-3764, 1998.

HINDMARSH, J. T.; CORSO, P. F. The death of Napoleon Bonaparte: a critical review of the cause. **J. Hist. Med. Allied Sci.**, v. 53 n. 3, p. 201-218, 1998.

HIRANO, T.; MANABE, T.; YOTSUMOTO, F.; ANDO, K.; IMANISHI, K.; TOBE, T. Effect of prostaglandin E on the redistribution of lysosomal enzymes in caerulein-induced pancreatitis. **Hepatogastroenterology**, v. 40, n. 2, p. 155-158, 1993.

HIRAYAMA, F.; TAKAGI, S.; IWAO, E.; YOKOYAMA, Y.; HAGA, K.; HANADA, S. Development of poorly differentiated adenocarcinoma and carcinoid due to long-term *H. pylori* colonization in Mongolian gerbils. **J. Gastroenterol.**, v. 34, n. 4, p. 450-454, 1999.



HLA, T.; NEILSON, K. Human cyclooxygenase-2 cDNA. **Proc. Natl. Acad. Sci. USA**, v. 89, n. 16, p. 7384-7388, 1992.

HOLTSCLOW-BERK, S. A.; BERK, S. L.; THOMAS, C. T.; MORSE, J. M.; WILLIS, M. J.; THOMAS, E. Gastric microbial flora in patients with *gastrointestinal* disease. **South Med. J.**, v. 77, n. 10, p. 1231-1233, 1984.

HONDA, S.; FUJIOKA, T.; TOKIEDA, M.; SATOH, R.; NISHIZONO, A.; NASU, M. Development of *H. pylori*-induced gastric carcinoma in Mongolian gerbils. **Cancer Res.**, v. 58, n. 19, p. 4255-4259, 1998.

HONJO, S.; OSAKI, M.; ARDYANTO, T. D.; HIRAMATSU, T.; MAETA, N.; ITO, H. COX-2 inhibitor, NS398, enhances Fas-mediated apoptosis via modulation of the PTEN-Akt pathway in human gastric carcinoma cell lines. **DNA Cell Biol.**, v. 4, n. 3, p. 141-147, 2005.

HORVATH, L.; HENSHALL, S. The application of tissue microarrays to cancer research. **Pathology**, v. 33, n. 2, p. 125-129, 2001.

HOSAKA, N.; RYU, T.; CUI, W.; LI, Q.; NISHIDA, A.; MIYAKE, T.; TAKAKI, T.; INABA, M.; IKEHARA, S. Relationship of p53, Bcl-2, Ki-67 index and E-cadherin expression in early invasive breast cancers with comedonecrosis as an accelerated apoptosis. **J. Clin. Pathol.**, v. 59, n. 7, p. 692-698, 2006.

HRISTOVSKA, A. M.; RASMUSSEN, L. E.; HANSEN, P. B.; NIELSEN, S. S.; NUSING, R. M.; NARUMIYA, S.; VANHOUTTE, P.; SKOTT, O.; JENSEN, B. L. Prostaglandin E2 induces vascular relaxation by E-prostanoid 4 receptor-mediated activation of endothelial nitric oxide synthase. **Hypertension**, v. 50, n. 3, p. 525-530, 2007.

HSU, P. I.; LI, C. N.; TSENG, H. H.; LAI, K. H.; HSU, P. N.; LO, G. H.; LO, C. C.; YEH, J. J.; GER, L. P.; HSIAO, M.; YAMAOKA, Y.; HWANG, I. R.; CHEN, A. The interleukin-1 RN polymorphism and *H. pylori* infection in the development of duodenal ulcer. **Helicobacter**, v. 9, n. 6, p. 605-613, 2004.

HUANG, Z. F.; MASSEY, J. B.; VIA, D. P. Differential regulation of cyclooxygenase-2 (COX-2) mRNA stability by interleukin-1 beta (IL-1 beta) and tumor necrosis factor-alpha (TNF-alpha) in human in vitro differentiated macrophages. **Biochem. Pharmacol.**, v. 59, n. 2, p. 187-194, 2000.

HUI, P. K.; CHAN, W. Y.; CHEUNG, P. S.; CHAN, J. K.; NG, C. S. Pathologic changes of gastric mucosa colonized by *H. pylori*. **Hum. Pathol.**, v. 23, n. 5, p. 548-556, 1992.

HUIPING, C.; KRISTJANSDOTTIR, S.; JONASSON, J. G.; MAGNUSSON, J.; EGILSSON, V.; INGVARSSON, S. Alterations of E-cadherin and beta-catenin in gastric cancer. **BMC Cancer**, v. 1, p. 16, Oct. 2001.

HUNTSMAN, D. G.; CARNEIRO, F.; LEWIS, F. R.; MACLEOD, P. M.; HAYASHI, A.; MONAGHAN, K. G.; MAUNG, R.; SERUCA, R.; JACKSON, C. E.; CALDAS, C. Early gastric cancer in young, asymptomatic carriers of germ-line E-cadherin mutations. **N. Engl. J. Med.**, v. 344, n. 25, p. 1904-1909, 2001.

HWANG, Y. S.; JEONG, M.; PARK, J. S.; KIM, M. H.; LEE, D. B.; SHIN, B. A.; MUKAIDA, N.; ELLIS, L. M.; KIM, H. R.; AHN, B. W.; JUNG, Y. D. Interleukin-1beta stimulates IL-8 expression through MAP kinase and ROS signaling in human gastric carcinoma cells. **Oncogene**, v. 23, n. 39, p. 6603-6611, 2004.

IGNARRO, L. J. Nitric oxide as a unique signaling molecule in the vascular system: a historical overview. **J. Physiol. Pharmacol.**, v. 53, n. 4, pt. 1, p. 503-514, 2002.

INSTITUTO NACIONAL DE CÂNCER (INCA). **Estimativa 2006**: incidência de câncer no Brasil. Rio de Janeiro, 2005. 94 p.

INTERNATIONAL AGENCY FOR RESEARCH ON CANCER (IARC). Working Group on the Evaluation of Carcinogenic Risks to Humans. Schistosomes, liver flukes and *H. pylori*. **IARC Monogr. Eval. Carcinog. Risks Hum.**, v. 61, p. 1-241, 1994.

ISLAM, S.; CAREY, T. E.; WOLF, G. T.; WHEELLOCK, M. J.; JOHNSON, K. R. Expression of N-cadherin by human squamous carcinoma cells induces a scattered fibroblastic phenotype with disrupted cell-cell adhesion. **J. Cell. Biol.**, v. 135, n. 6, pt. 1, p. 1643-54, 1996.

IVANOV, A.I.; NUSRAT, A.; PARKOS, C.A. Endocytosis of epithelial apical junctional proteins by a clathrin-mediated pathway into a unique storage compartment. **Mol. Biol. Cell** v. 15, p. 176-188, 2004.

IZUMI, G.; SAKISAKA, T.; BABA, T.; TANAKA, S.; MORIMOTO, K.; AND TAKAI, Y. Endocytosis of E-cadherin regulated by Rac and Cdc42 small G proteins through IQGAP1 and actin filaments. **J. Cell Biol.**, v. 166, n. 2, p. 237-248, 2004.

JAISWAL, M.; LARUSSO, N. F.; BURGART, L. J.; GORES, G. J. Inflammatory cytokines induce DNA damage and inhibit DNA repair in cholangiocarcinoma cells by a nitric oxide-dependent mechanism. **Cancer Res.**, v. 60, n. 1, p. 184-190, 2000.

JANG, T. J. Expression of proteins related to prostaglandin E2 biosynthesis is increased in human gastric cancer and during gastric carcinogenesis. **Virchows Arch.**, v. 445, n. 6, p. 564-571, 2004.

JAWHARI, A.; JORDAN, S.; POOLE, S.; BROWNE, P.; PIGNATELLI, M.; FARTHING, M. J. Abnormal immunoreactivity of the E-cadherin-catenin complex in gastric carcinoma: relationship with patient survival. **Gastroenterology**, v. 112, n. 1, p. 46-54, 1997a.

JAWHARI, A.; NODA, M.; FARTHING, M.; PIGNATELLI, M. New evidence of cross talk between E-cadherin-catenin complex and  $\alpha 2$  integrin: an interaction influenced by transforming growth factor- $\alpha$  and the trefoil peptide hSP. **Gut**, v. 41, Suppl. A27, 1997b.

JIANG, M. C.; LIAO, C. F.; LEE, P. H. Aspirin inhibits matrix metalloproteinase-2 activity, increases E-cadherin production, and inhibits in vitro invasion of tumor cells. **Biochem. Biophys. Res. Commu.**, v. 282, n. 3, p. 671-677, 2001.

JODELE, S.; BLAVIER, L.; YOON, J. M.; DECLERCK, Y. A. Modifying the soil to affect the seed: role of stromal-derived matrix metalloproteinases in cancer progression. **Cancer Metastasis Rev.**, v. 25, n. 1, p. 35-43, 2006.

JOHANSSON, C.; BERGSTROM, S. Prostaglandin and protection of the gastroduodenal mucosa. **Scand. J. Gastroenterol.**, v. 77, Suppl., p. 21-46, 1982.

JONES, E. G. Familial gastric cancer. **N. Z. Med. J.**, v. 63, p. 287-296, 1964.

JONES, P. A.; LAIRD, P. W. Cancer epigenetics comes of age. **Nat. Genet.**, v. 21, n. 2, p. 163-167, 1999.

JOO, Y. E.; CHUNG, I. J.; PARK, Y. K.; KOH, Y. S.; LEE, J. H.; PARK, C. H.; LEE, W. S.; KIM, H. S.; CHOI, S. K.; REW, J. S.; PARK, C. S.; KIM, S. J. Expression of cyclooxygenase-2, p53 and Ki-67 in gastric cancer. **J. Korean Med. Sci.**, v. 21, n. 5, p. 871-876, 2006.

JOO, Y. E.; OH, W. T.; REW, J. S.; PARK, C. S.; CHOI, S. K.; KIM, S. J. Cyclooxygenase-2 expression is associated with well-differentiated and *intestinal*-type pathways in gastric carcinogenesis. **Digestion**, v. 66, n. 4, p. 222-229, 2002.

JOO, Y. E.; REW, J. S.; KIM, H. S.; CHOI, S. H.; PARK, C. S.; KIM, S. J. Changes in the E-cadherin-catenin complex expression in early and advanced gastric cancers. **Digestion**, v. 64, n. 2, p. 111-119, 2001.

JUAÇABA, H. G.; FROTA, G. M. S.; LIMA, J. M.; SILVA, I. C.; SAMPAIO, J. B. S. Gastric Cancer in Fortaleza, Brazil: a study of 242 cases. **Rev. Med. Univ. Fed. Ceará**, v. 24, n. 1, p. 3-9, 1984.

KABASHIMA, K.; NAGAMACHI, M.; HONDA, T.; NISHIGORI, C.; MIYACHI, Y.; TOKURA, Y.; NARUMIYA, S. Prostaglandin E2 is required for ultraviolet B-induced skin inflammation via EP2 and EP4 receptors. **Lab. Invest.**, v. 87, n. 1, p. 49-55, 2007.

KALLIONIEMI, O. P.; WAGNER, U.; KONONEN, J.; SAUTER, G. Tissue microarray technology for high-throughput molecular profiling of cancer. **Hum. Mol. Genet.**, v. 10, n. 7, p. 657-662, 2001.

KAPITANOVIC, S.; CACEV, T.; ANTICA, M.; KRALJ, M.; CAVRIC, G.; PAVELIC, K.; SPAVENTI, R. Effect of indomethacin on E-cadherin and beta-catenin expression in HT-29 colon cancer cells. **Exp. Mol. Pathol.**, v. 80, n. 1, p. 91-96, 2006.

KARAYIANNAKIS, A. J.; SYRIGOS, K. N.; CHATZIGIANNI, E.; PAPANIKOLAOU, S.; KARATZAS, G. E-cadherin expression as a differentiation marker in gastric cancer. **Hepatogastroenterology**, v. 45, n. 24, p. 2437-2442, 1998

KARAYIANNAKIS, A. J.; SYRIGOS, K. N.; EFSTATHIOU, J.; VALIZADEH, A.; NODA, M.; PLAYFORD, R. J.; KMIOT, W.; PIGNATELLI, M. Expression of catenins and E-cadherin during epithelial restitution in inflammatory bowel disease. **J. Pathol.**, v. 185, n. 4, p. 413-8, 1998b.

KARGMAN, S. L.; O'NEILL, G. P.; VICKERS, P. J.; EVANS, J. F.; MANCINI, J. A.; JOTHY, S. Expression of prostaglandin G/H synthase-1 and -2 protein in human colon cancer. **Cancer Res.**, v. 55, n. 12, p. 2556-2559, 1995.

KARMALI, R. A. Prostaglandins and cancer. **CA Cancer J. Clin.**, v. 33, n. 6, p. 322-332, 1983.

KARMALI, R. A.; MARSH, J.; FUCHS, C. Effect of omega-3 fatty acids on growth of a rat mammary tumor. **J. Natl. Cancer Inst.**, v. 73, n. 2, p. 457-461, 1984.

KARNES, W. E.; SAMLOFF, I. M.; SIURALA, M.; KEKKI, M.; SIPPONEN, P.; KIM, S. W.; WALSH, J. H. Positive serum antibody and negative tissue staining for *H. pylori* in subjects with atrophic body gastritis. **Gastroenterology**, v. 101, n. 1, p. 167-174, 1991.

KARTENBECK, J.; SCHMELZ, M.; FRANKE, W. W.; GEIGER, B. Endocytosis of junctional cadherins in bovine kidney epithelial (MDBK) cells cultured in low Ca<sup>2+</sup> ion medium. **J. Cell Biol.**, v. 113, n. 4, p. 881-892, 1991.

KATOH, M.; KATOH, M. FGF signaling network in the *gastrointestinal* tract. **Int. J. Oncol.**, v. 29, n. 1, p. 163-168, 2006.

KAWABE, A.; SHIMADA, Y.; UCHIDA, S.; MAEDA, M.; YAMASAKI, S.; KATO, M.; HASHIMOTO, Y.; OHSHIO, G.; MATSUMOTO, M.; IMAMURA, M. Expression of cyclooxygenase-2 in primary and remnant gastric carcinoma: comparing it with p53 accumulation, *H. pylori* infection, and vascular endothelial growth factor expression. **J. Surg. Oncol.**, v. 80, n. 2, p. 79-88, 2002.

KAWAGUCHI, M.; AKAGI, M.; GRAY, M. J.; LIU, W.; FAN, F.; ELLIS, L. M. Regulation of vascular endothelial growth factor expression in human gastric cancer cells by interleukin-1beta. **Surgery**, v. 136, n. 3, p. 686-692, 2004.

KELLER, G.; VOGELSANG, H.; BECKER, I.; HUTTER, J.; OTT, K.; CANDIDUS, S.; GRUNDEI, T.; BECKER, K. F.; MUELLER, J.; SIEWERT, J. R.; HOFLE, H. Diffuse type gastric and lobular breast carcinoma in a familial gastric cancer patient with an E-cadherin germline mutation. **Am. J. Pathol.**, v. 155, n. 2, p. 337-342, 1999.

KIM, K. M.; OH, Y. L.; KO, J. S.; CHOE, Y. H.; SEO, J. K. Histopathology and expression of Ki-67 and cyclooxygenase-2 in childhood *H. pylori* gastritis. **J. Gastroenterol.**, v. 39, n. 3, p. 231-237, 2004.

KIM, S.; MOON, C.; WIE, M. B.; KIM, H.; TANUMA, N.; MATSUMOTO, Y.; SHIN, T. Enhanced expression of constitutive and inducible forms of nitric oxide synthase in autoimmune encephalomyelitis. **J. Vet. Sci.**, v. 1, n. 1, p. 11-17, 2000.

KODAMA, Y.; INOKUCHI, K.; OKAMURA, T. Tumor cell aggregation and mode of cancer spread in linitis plastica type of gastric carcinoma. **Gann**, v. 70, n. 6, p. 721-729, Dec. 1979.

KOGA, T.; SHIBAHARA, K.; KABASHIMA, A.; SUMIYOSHI, Y.; KIMURA, Y.; TAKAHASHI, I.; KAKEJI, Y.; MAEHARA, Y. Overexpression of cyclooxygenase-2 and tumor angiogenesis in human gastric cancer. **Hepatogastroenterology**, v. 51, n. 60, p. 1626-1630, 2004.

KOKI, A. T.; LEAHY, K. M.; HARMON, J. M.; MASFERRER, J. L. Cyclooxygenase-2 and cancer. In: HARRIS, R. E. (Ed.). **COX-2 blockade in cancer prevention and therapy**. Totowa, New Jersey: Humana Press, 2003. cap. 12, p. 188-189.

KOMHOFF, M.; GUAN, Y.; SHAPPELL, H. W.; DAVIS, L.; JACK, G.; SHYR, Y.; KOCH, M. O.; SHAPPELL, S. B.; BREYER, M. D. Enhanced expression of cyclooxygenase-2 in high grade human transitional cell bladder carcinomas. **Am. J. Pathol.**, v. 157, n. 1, p. 29-35, 2000.

KONTUREK, P. C.; KONTUREK, S. J.; PIERZCHALSKI, P.; BIELANSKI, W.; DUDA, A.; MARLICZ, K.; STARZYNSKA, T.; HAHN, E. G. Cancerogenesis in H. pylori infected stomach--role of growth factors, apoptosis and cyclooxygenases. **Med. Sci. Monit.**, v. 7, n. 5, p. 1092-1107, 2001.

KONTUREK, S. J.; KONTUREK, P. C.; HARTWICH, A.; HAHN, E. G. H. pylori infection and gastrin and cyclooxygenase expression in gastric and colorectal malignancies. **Regul. Pept.**, v. 93, n. 1/3, p. 13-19, 2000.

KONTUREK, S. J.; KWIECIEN, N.; SWIERCZEK, J.; OLEKSY, J.; SITO, E.; ROBERT, A. Comparison of methylated prostaglandin E2 analogues given orally in the inhibition of gastric responses to pentagastrin and peptone meal in man. **Gastroenterology**, v. 70, n. 5, pt. 1, p. 683-687, 1976.

KOPP, R.; ROTHBAUER, E.; RUGE, M.; ARNHOLDT, H.; SPRANGER, J.; MUDERS, M.; PFEIFFER, D. G.; SCHILDBERG, F. W.; PFEIFFER, A. Clinical implications of the EGF receptor/ligand system for tumor progression and survival in *gastrointestinal* carcinomas: evidence for new therapeutic options. **Recent Results Cancer Res.**, v. 162, p. 115-132, 2003.

KOZUKI, T.; YAO, T.; NAKAMURA, S.; MATSUMOTO, T.; TSUNEYOSHI, M. Differences in p53 and cadherin-catenin complex expression between histological subtypes in diffusely infiltrating gastric carcinoma. **Histopathology**, v. 41, n. 1, p. 56-64, 2002.

KUCK, D.; KOLMERER, B.; IKING-KONERT, C.; KRAMMER, P. H.; STREMMEL, W.; RUDI, J. Vacuolating cytotoxin of H. pylori induces apoptosis in the human gastric epithelial cell line AGS. **Infect. Immun.**, v. 69, n. 8, p. 5080-5087, 2001.

KUJUBU, D. A.; FLETCHER, B. S.; VARNUM, B. C.; LIM, R. W.; HERSCHMAN, H. R. TIS10, a phorbol ester tumor promoter-inducible mRNA from Swiss 3T3 cells, encodes a novel prostaglandin synthase/cyclooxygenase homologue. **J. Biol. Chem.**, v. 266, n. 20, p. 12866-12872, 1991.

KUTCHERA, W.; JONES, D. A.; MATSUNAMI, N.; GRODEN, J.; MCINTYRE, T. M.; ZIMMERMAN, G. A.; WHITE, R. L.; PRESCOTT, S. M. Prostaglandin H synthase 2 is expressed abnormally in human colon cancer: evidence for a transcriptional effect. **Proc. Natl. Acad. Sci. USA**, v. 93, n. 10, p. 4816-4820, 1996.

LARKINS, T. L.; NOWELL, M.; SINGH, S.; SANFORD, G. L. Inhibition of cyclooxygenase-2 decreases breast cancer cell motility, invasion and matrix metalloproteinase expression. **BMC Cancer**, v. 10, n. 6, p. 181, 2006.

LARUE, L.; OHSUGI, M.; HIRCHENHAIN, J.; KEMLER, R. E-cadherin null mutant embryos fail to form a trophectoderm epithelium. **Proc. Natl. Acad. Sci. USA**, v. 91, n. 17, p. 8263-8267, 1994.

LAUREN, P. The two histological main types of gastric carcinoma: diffuse and so-called *intestinal*-type carcinoma. An attempt at a histo-clinical classification. **Acta Pathol. Microbiol. Scand.**, v. 64, p. 31-49, 1965.

LE, T. L.; YAP A.S.; STOW J.L. Recycling of E-cadherin: a potential mechanism for regulating cadherin dynamics. **J. Cell Biol.**, v. 146, n. 1, p. 219-232, 1999.

LEAL, M. F.; LIMA, E. M.; SILVA, P. N.; ASSUMPÇÃO, P. P.; CALCAGNO, D. Q.; PAYÃO, S. L.; BURBANO, R. R.; SMITH, M. A. Promoter hypermethylation of CDH1, FHIT, MTAP and PLAGL1 in gastric adenocarcinoma in individuals from Northern Brazil. **World J. Gastroenterol.**, v. 13, n. 18, p. 2568-2574, 2007.

LEE, K. H.; SHIN, S. J.; KIM, K. O.; KIM, M. K.; HYUN, M. S.; KIM, T. N.; JANG, B. I.; KIM, S. W.; SONG, S. K.; KIM, H. S.; BAE, S. H.; RYOO, H. M. Relationship between E-cadherin, matrix metalloproteinase-7 gene expression and clinicopathological features in gastric carcinoma. **Oncol. Rep.**, v. 16, n. 4, p. 823-830, 2006.

LEE, T. L.; LEUNG, W. K.; LAU, J. Y.; TONG, J. H.; NG, E. K.; CHAN, F. K.; CHUNG, S. C.; SUNG, J. J.; TO, K. F. Inverse association between cyclooxygenase-2 overexpression and microsatellite instability in gastric cancer. **Cancer Lett.**, v. 168, n. 2, p. 133-140, 2001.

LEUNG, W. K.; TO, K. F.; GO, M. Y.; CHAN, K. K.; CHAN, F. K.; NG, E. K.; CHUNG, S. C.; SUNG, J. J. Cyclooxygenase-2 upregulates vascular endothelial growth factor expression and angiogenesis in human gastric carcinoma. **Int. J. Oncol.**, v. 23, n. 5, p. 1317-1322, 2003.

LEUNG, W. K.; YU, J.; NG, E. K.; TO, K. F.; MA, P. K.; LEE, T. L.; GO, M. Y.; CHUNG, S. C.; SUNG, J. J. Concurrent hypermethylation of multiple tumor-related genes in gastric carcinoma and adjacent normal tissues. **Cancer**, v. 91, n. 12, p. 2294-2301, 2001.

LI, H. X.; CHANG, X. M.; SONG, Z. J.; HE, S. X. Correlation between expression of cyclooxygenase-2 and angiogenesis in human gastric adenocarcinoma. **World J. Gastroenterol.**, v. 9, n. 4, p. 674-677, 2003.

LIM, H. Y.; JOO, H. J.; CHOI, J. H.; YI, J. W.; YANG, M. S.; CHO, D. Y.; KIM, H. S.; NAM, D. K.; LEE, K. B.; KIM, H. C. Increased expression of cyclooxygenase-2 protein in human gastric carcinoma. **Clin. Cancer Res.**, v. 6, n. 2, p. 519-525, 2000.

LIMA, J. M.; JUAÇABA, H. G. Treatment results and long-term survival of gastric adenocarcinoma. In: INTERNATIONAL GASTRIC CANCER CONGRESS, 4<sup>th</sup>, 2001, New York. **Proceedings...**New York: International Gastric Cancer Association, 2001. p. 951-955.

LIU, D.; GAGLIARDI, G.; NASIM, M. M.; ALISON, M. R.; OATES, T.; LALANI, E. N.; STAMP, G. W.; PIGNATELLI, M. TGF-alpha can act as morphogen and/or mitogen in a colon-cancer cell line. **Int. J. Cancer**, v. 56, n. 4, p. 603-608, 1994.

LIU, G.; GONG, J.; CHENG, P.; DAI, F.; ZHANG, J.; CHANG, Y. Expression of COX-2 in different subtypes of gastric *intestinal* metaplasia and gastric carcinoma by tissue microarray. **Chinese-German J. Clin. Oncol.**, v. 4, n. 3, p. 151-154, 2005.

LIU, J.; IKEGUCHI, M.; NAKAMURA, S.; KAIBARA, N. Re-expression of the cadherin-catenin complex in lymph nodes with metastasis in advanced gastric cancer: the relationship with patient survival. **J. Exp. Clin. Cancer Res.**, v. 21, n. 1, p. 65-71, 2002.

LIU, X. H.; ROSE, D. P. Differential expression and regulation of cyclooxygenase-1 and -2 in two human breast cancer cell lines. **Cancer Res.**, v. 56, n. 22, p. 5125-5127, 1996.

LOIOLA, R. S. P. **Expressão antigênica de marcadores moleculares associados com o carcinoma gástrico**. 2003. 98 p. Dissertação (Mestrado) – Universidade Federal do Pará, Belém, 2003.

LOPES, O. C. **A Medicina no tempo**. São Paulo: Edições Melhoramentos; Editora. da Universidade de São Paulo, 1970.

LUKIW, W. J.; BAZAN, N. G. Cyclooxygenase 2 RNA message abundance, stability, and hypervariability in sporadic Alzheimer neocortex. **J. Neurosci. Res.**, v. 50, n. 6, p. 937-945, 1997.

LYONS, A. S.; PETRUCCELLI, R. J. **Medicine – an illustrated history**. New York: Harry N. Abraham Inc, 1987.

MABOGUNJE, O. A.; SUBBUSWAMY, S. G.; LAWRIE, J. H. The two histological types of gastric carcinoma in Northern Nigeria. **Gut**, v. 19, n. 5, p. 425-429, 1978.

MACARTHUR, M.; HOLD, G. L.; EL-OMAR, E. M. Inflammation and Cancer II. Role of chronic inflammation and cytokine gene polymorphisms in the pathogenesis of *gastrointestinal* malignancy. **Am. J. Physiol. Gastrointest. Liver Physiol.**, v. 286, n. 4, p. G515-520, 2004.

MACHADO JC, OLIVEIRA C, CARVALHO R, SOARES P, BERX G, CALDAS C, SERUCA R, CARNEIRO F, SOBRINHO-SIMÕES M. E-cadherin gene (CDH1) promoter methylation as the second hit in sporadic diffuse gastric carcinoma. **Oncogene**, v. 20, n. 12, p. 1525-1528, 2001.

MACHADO, J. C.; CARNEIRO, F.; BECK, S.; ROSSI, S.; LOPES, J.; TAVEIRA-GOMES, A.; CARDOSO-OLIVEIRA, M. E-Cadherin expression is correlated with the isolated cell/diffuse histotype and with features of biologic aggressiveness of gastric carcinoma. **Int J Surg. Pathol.**, v. 6, n. 3, p. 135-144, 1998.

MACHADO, J. C.; FIGUEIREDO, C.; CANEDO, P.; PHAROAH, P.; CARVALHO, R.; NABAIS, S.; CASTRO ALVES, C.; CAMPOS, M. L.; VAN DOORN, L. J.; CALDAS, C.; SERUCA, R.; CARNEIRO, F.; SOBRINHO-SIMOES, M. A proinflammatory genetic profile increases the risk for chronic atrophic gastritis and gastric carcinoma. **Gastroenterology**, v. 125, n. 2, p. 364-371, 2003.

MACHADO, J. C.; SOARES, P.; CARNEIRO, F.; ROCHA, A.; BECK, S.; BLIN, N.; BERX, G.; SOBRINHO-SIMOES, M. E-cadherin gene mutations provide a genetic basis for the phenotypic divergence of mixed gastric carcinomas. **Lab. Invest.**, v. 79, n. 4, p. 459-465, 1999.

MARSHALL, B. J.; WARREN, J. R. Unidentified curved bacilli in the stomach of patients with gastritis and peptic ulceration. **Lancet**, v. 1, n. 8390, p. 1311-1315, 1984.

MARSHALL, S. F. The relation of gastric ulcer to carcinoma of the stomach. **Ann Surg.**, v. 137, n. 6, p. 891-903, 1953.

MASFERRER, J. L.; LEAHY, K. M.; KOKI, A. T.; ZWEIFEL, B. S.; SETTLE, S. L.; WOERNER, B. M.; EDWARDS, D. A.; FLICKINGER, A. G.; MOORE, R. J.; SEIBERT, K. Antiangiogenic and antitumor activities of cyclooxygenase-2 inhibitors. **Cancer Res.**, v. 60, n. 5, p. 1306-1311, 2000.

MATSUURA, K.; KAWANISHI, J.; FUJII, S.; IMAMURA, M.; HIRANO, S.; TAKEICHI, M.; NIITSU, Y. Altered expression of E-cadherin in gastric cancer tissues and carcinomatous fluid. **Br. J. Cancer**, v. 66, n. 6, p. 1122-1130, 1992.

MAYER, B.; JOHNSON, J. P.; LEITL, F.; JAUCH, K. W.; HEISS, M. M.; SCHILDBERG, F. W.; BIRCHMEIER, W.; FUNKE, I. E-cadherin expression in primary and metastatic gastric cancer: down-regulation correlates with cellular dedifferentiation and glandular disintegration. **Cancer Res.**, v. 53, n. 7, p. 1690-1695, 1993.

MILNE, A. N.; CARVALHO, R.; MORSINK, F. M.; MUSLER, A. R.; DE LENG, W. W.; RISTIMAKI, A.; OFFERHAUS, G. J. Early-onset gastric cancers have a different molecular expression profile than conventional gastric cancers. **Mod. Pathol.**, v. 19, n. 4, p. 564-572, 2006.

MOHAMMED, S. I.; KNAPP, D. W.; BOSTWICK, D. G.; FOSTER, R. S.; KHAN, K. N.; MASFERRER, J. L.; WOERNER, B. M.; SNYDER, P. W.; KOKI, AT. Expression of cyclooxygenase-2 (COX-2) in human invasive transitional cell carcinoma (TCC) of the urinary bladder. **Cancer Res.**, v. 59, n. 22, p. 5647-5650, 1999.

MOHAR, A.; SUCHIL-BERNAL, L.; HERNANDEZ-GUERRERO, A.; PODOLSKY-RAPOPORT, I.; HERRERA-GOEPFERT, R.; MORA-TISCARENO, A.; AIELLO-CROCIFOGLIO, V. *Intestinal* type: diffuse type ratio of gastric carcinoma in a Mexican population. **J. Exp. Clin. Cancer Res.**, v. 16, n. 2, p. 189-194, 1997.

MONTENEGRO, R. C. **Estudo preliminar da expressão de marcadores moleculares no câncer de estômago**. 2003. 107 f. Dissertação (Mestrado em Farmacologia)-Universidade Federal do Ceará, Fortaleza, 2003.



MOUNTFORD, R. A.; BROWN, P.; SALMON, P. R.; ALVARENGA, C.; NEUMANN, C. S.; READ, A. E. Gastric cancer detection in gastric ulcer disease. **Gut**, v. 21, n. 1, p. 9-17, 1980.

MUKHERJEE, S.; TESSEMA, M.; WANDINGER-NESS, A. Vesicular trafficking of tyrosine kinase receptors and associated proteins in the regulation of signaling and vascular function. **Circ. Res.**, v. 98, p. 743-756, 2006.

MUNSHI, H. G.; STACK, M. S. Reciprocal interactions between adhesion receptor signaling and MMP regulation. **Cancer Metastasis Rev.**, v. 25, n. 1, p. 45-56, 2006.

MURATA, H.; KAWANO, S.; TSUJI, S.; TSUJI, M.; SAWAOKA, H.; KIMURA, Y.; SHIOZAKI, H.; HORI, M. Cyclooxygenase-2 overexpression enhances lymphatic invasion and metastasis in human gastric carcinoma. **Am. J. Gastroenterol.**, v. 94, n. 2, p. 451-455, 1999.

MUTA, H.; NOGUCHI, M.; KANAI, Y.; OCHIAI, A.; NAWATA, H.; HIROHASHI, S. E-cadherin gene mutations in signet ring cell carcinoma of the stomach. **Jpn. J. Cancer Res.**, v. 87, n. 8, p. 843-848, 1996.

NARDONE, G.; ROCCO, A.; VAIRA, D.; STAIBANO, S.; BUDILLON, A.; TATANGELO, F.; SCIULLI, M. G.; PERNA, F.; SALVATORE, G.; DI BENEDETTO, M.; DE ROSA, G.; PATRIGNANI, P. Expression of COX-2, mPGE-synthase1, MDR-1 (P-gp), and Bcl-xL: a molecular pathway of H pylori-related gastric carcinogenesis. **J. Pathol.**, v. 202, n. 3, p. 305-312, 2004.

NARDONE, G.; STAIBANO, S.; ROCCO, A.; MEZZA, E.; D'ARMIENTO, F. P.; INSABATO, L.; COPPOLA, A.; SALVATORE, G.; LUCARIELLO, A.; FIGURA, N.; DE ROSA, G.; BUDILLON, G. Effect of H. pylori infection and its eradication on cell proliferation, DNA status, and oncogene expression in patients with chronic gastritis. **Gut**, v. 44, n. 6, p. 789-799, 1999.

NATHAN, C. Nitric oxide as a secretory product of mammalian cells. **FASEB J.**, v. 6, n. 12, p. 3051-3064, 1992.

NATHAN, C.; XIE, Q. W. Regulation of biosynthesis of nitric oxide. **J. Biol. Chem.**, v. 269, n. 19, p. 13725-13728, 1994.

NATT E, MAGENIS RE, ZIMMER J, MANSOURI A, SCHERER G. Regional assignment of the human loci for uvomorulin (UVO) and chymotrypsinogen B (CTRB) with the help of two overlapping deletions on the long arm of chromosome 16. **Cytogenet. Cell Genet.**, v. 50, n. 2/3, p. 45-48, 1989.

NEIBURGER, E. J. Similar mandibular osseous lesions in Tyrannosaurus rex and man. **J. Mass. Dent. Soc.**, v. 54, n. 3, p. 14-17, 2005.

NERLICH, A. G.; ROHRBACH, H.; BACHMEIER, B.; ZINK, A. Malignant tumors in two ancient populations: An approach to historical tumor epidemiology. **Oncol. Rep.**, v. 16, n. 1, p. 197-202, 2006.

NEWMAN, A.; DE MORAES-FILHO, J. P.; PHILIPPAKOS, D.; MISIEWICZ, J. J. The effect of intravenous infusions of prostaglandins E-2 and F-2alpha on human gastric function. **Gut**, v. 16, n. 4, p. 272-276, 1975.

NGUYEN, M.; SOLLE, M.; AUDOLY, L. P.; TILLEY, S. L.; STOCK, J. L.; MCNEISH, J. D.; COFFMAN, T. M.; DOMBROWICZ, D.; KOLLER, B. H. Receptors and signaling mechanisms required for prostaglandin E2-mediated regulation of mast cell degranulation and IL-6 production. **J. Immunol.**, v. 169, n. 8, p. 4586-4593, 2002.

NIEMAN, M. T.; PRUDOFF, R. S.; JOHNSON, K. R.; WHEELOCK, M. J. N-cadherin promotes motility in human breast cancer cells regardless of their E-cadherin expression. **J. Cell. Biol.**, v. 147, n. 3, p. 631-644, 1999.

NIGAM, A. K.; SAVAGE, F. J.; BOULOS, P. B.; STAMP, G. W.; LIU, D.; PIGNATELLI, M. Loss of cell-cell and cell-matrix adhesion molecules in colorectal cancer. **Br. J. Cancer**, v. 68, n. 3, p. 507-514, 1993.

NIGHTINGALE, J.; CHAUDHARY, K. S.; ABEL, P. D.; STUBBS, A. P.; ROMANSKA, H. M.; MITCHELL, S. E.; STAMP, G. W.; LALANI, EL-N. Ligand activation of the androgen receptor downregulates E-cadherin-mediated cell adhesion and promotes apoptosis of prostatic cancer cells. **Neoplasia**, v. 5, n. 4, p. 347-361, 2003.

NODA, M.; TATSUMI, Y.; TOMIZAWA, M.; TAKAMA, T.; MITSUFUJI, S.; SUGIHARA, H.; KASHIMA, K.; HATTORI, T. Effects of etodolac, a selective cyclooxygenase-2 inhibitor, on the expression of E-cadherin-catenin complexes in *gastrointestinal* cell lines. **J. Gastroenterol.**, v. 37, n. 11, p. 896-904, 2002.

NORTON, J. A.; HAM, C. M.; VAN DAM, J.; JEFFREY, R. B.; LONGACRE, T. A.; HUNTSMAN, D. G.; CHUN, N.; KURIAN, A. W.; FORD, J. M. CDH1 truncating mutations in the E-cadherin gene: an indication for total gastrectomy to treat hereditary diffuse gastric cancer. **Ann. Surg.**, v. 245, n. 6, p. 873-879, 2007.

NOTKIN, L. J. Carcinoma occurring on the basis of pre-existing gastric ulcer. **Can. Med. Assoc. J.**, v. 72, n. 4, p. 288-296, 1955.

NYRÉN, O. Is *Helicobacter pylori* really the cause of gastric cancer? **Semin. Cancer Biol.**, v. 8, n. 4, p. 275-283, 1998.

ODENBREIT, S.; PULS, J.; SEDLMAIER, B.; GERLAND, E.; FISCHER, W.; HAAS, R. Translocation of *H. pylori* CagA into gastric epithelial cells by type IV secretion **Science**, v. 287, n. 5457, p. 1497-1500, 2000.

OHNO, R.; YOSHINAGA, K.; FUJITA, T.; HASEGAWA, K.; ISEKI, H.; TSUNOZAKI, H.; ICHIKAWA, W.; NIHEI, Z.; SUGIHARA, K. Depth of invasion parallels increased cyclooxygenase-2 levels in patients with gastric carcinoma. **Cancer**, v. 91, n. 10, p. 1876-1881, 2001.

OKA, H.; SHIOZAKI, H.; KOBAYASHI, K.; INOUE, M.; TAHARA, H.; KOBAYASHI, T.; TAKATSUKA, Y.; MATSUYOSHI, N.; HIRANO, S.; TAKEICHI, M. *et al.* Expression of E-cadherin cell adhesion molecules in human breast cancer tissues and its relationship to metastasis. **Cancer Res.**, v. 53, n. 7, p. 1696-1701, 1993.

OKA, H.; SHIOZAKI, H.; KOBAYASHI, K.; TAHARA, H.; TAMURA, S.; MIYATA, M.; DOKI, Y.; IIHARA, K.; MATSUYOSHI, N.; HIRANO, S. *et al.* Immunohistochemical evaluation of E-cadherin adhesion molecule expression in human gastric cancer. **Virchows Arch. A Pathol. Anat. Histopathol.**, v. 421, n. 2, p. 149-156, 1992.

OLIVEIRA, C.; SERUCA, R.; CARNEIRO, F. Genetics, pathology, and clinics of familial gastric cancer. **Int. J. Surg. Pathol.**, v. 14, n. 1, p. 21-33, 2006.

OLIVEIRA, D. A. **Estudo microscópico de lesões da mucosa gástrica em casos de câncer e em dois outros grupos de pacientes sem patologia neoplásica em uma região tropical. Fortaleza-Ceará-Brasil.** 1999. 100 f. Dissertação (Mestrado) – Faculdade de Medicina, Universidade Federal do Ceará, Fortaleza, 1999.

OLIVEIRA, D. A.; TOMÉ, G. S. Gastric cancer in Ceará, Brazil, 1970-2005. **Mod. Pathol.**, v. 19, Suppl. 3, p. 67, 2006.

OSHIMA, M.; DINCHUK, J. E.; KARGMAN, S. L.; OSHIMA, H.; HANCOCK, B.; KWONG, E.; TRZASKOS, J. M.; EVANS, J. F.; TAKETO, M. M. Suppression of *intestinal* polyposis in Apc delta716 knockout mice by inhibition of cyclooxygenase 2 (COX-2). **Cell**, v. 87, n. 5, p. 803-809, 1996.

PACHERNIK, J.; HAMPL, A.; SOUCEK, K.; KOVARIKOVA, M.; ANDRYSIK, Z.; HOFMANOVA, J.; KOZUBIK, A. Multiple biological effects of inhibitors of arachidonic acid metabolism on human keratinocytes. **Arch. Dermatol. Res.**, v. 293, n. 12, p. 626-633, 2002.

PALMER, R. M.; FERRIGE, A. G.; MONCADA, S. Nitric oxide release accounts for the biological activity of endothelium-derived relaxing factor. **Nature**, v. 327, n. 6122, p. 524-526, 1987.

PAN, W.; ISHII, H.; EBIHARA, Y.; GOBE, G. Prognostic use of growth characteristics of early gastric cancer and expression patterns of apoptotic, cell proliferation, and cell adhesion proteins. **J. Surg. Oncol.**, v. 82, n. 2, p. 104-110, 2003.

PARSONNET, J.; FRIEDMAN, G. D.; ORENTREICH, N.; VOGELMAN, H. Risk for gastric cancer in people with CagA positive or CagA negative H. pylori infection. **Gut**, v. 40, n. 3, p. 297-301, 1997.

PEEK, R. M.; BLASER, M. J.; MAYS, D. J.; FORSYTH, M. H.; COVER, T. L.; SONG, S. Y.; KRISHNA, U.; PIETENPOL, J. A. H. pylori strain-specific genotypes and modulation of the gastric epithelial cell cycle. **Cancer Res.**, v. 59, n. 24, p. 6124-6131, 1999.

PEREIRA, P. A. **Papel da ciclooxygenase-2 na carcinogênese gástrica.** 2004. 82 p. Dissertação (Mestrado) – Faculdade de Medicina, Universidade do Porto, Porto, 2004.

- PEREZ-PEREZ, G. I.; GARZA-GONZALEZ, E.; PORTAL, C.; OLIVARES, A. Z. Role of cytokine polymorphisms in the risk of distal gastric cancer development. **Cancer Epidemiol. Biomarkers Prev.**, v. 14, n. 8, p. 1869-1873, 2005.
- PESKAR, B. M. Role of cyclooxygenase isoforms in gastric mucosal defence. **J. Physiol. Paris**, v. 95, n. 1-6, p. 3-9, 2001.
- PETERSON, W. L. H. pylori and peptic ulcer disease. **N. Engl. J. Med.**, v. 324, n. 15, p. 1043-1048, 1991.
- PIGNATELLI, M. Modulation of cell adhesion during epithelial restitution in the *gastrointestinal* tract. **Yale J. Biol. Med.**, v. 69, n. 2, p. 131-135, 1996.
- PIGNATELLI, M.; VESSEY, C. J. Adhesion molecules: novel molecular tools in tumor pathology. **Hum. Pathol.**, v. 25, n. 9, p. 849-856, 1994.
- PLEMPER, R. K.; BOHMLER, S.; BORDALLO, J.; SOMMER, T.; WOLF, D. H. Mutant analysis links the translocon and BiP to retrograde protein transport for ER degradation. **Nature**, v. 388, n. 6645, p. 891-895, 1997.
- RAJNAKOVA, A.; MOOCHHALA, S.; GOH, P. M.; NGOI, S. Expression of nitric oxide synthase, cyclooxygenase, and p53 in different stages of human gastric cancer. **Cancer Lett.**, v. 172, n. 2, p. 177-185, 2001.
- RAMBURAN, A.; GOVENDER, D. Mini-symposium: molecular markers in pathology- Cadherins and catenins in pathology. **Curr. Diag. Pathol.**, v. 8, p. 305-317, 2002.
- RAMESH, S.; NASH, J.; MCCULLOCH, P. G. Reduction in membranous expression of beta-catenin and increased cytoplasmic E-cadherin expression predict poor survival in gastric cancer. **Br. J. Cancer**, v. 81, n. 8, p. 1392-1397, 1999.
- RATNASINGHE, D.; TANGREA, J. A.; ROTH, M. J.; DAWSEY, S. M.; ANVER, M.; KASPRZAK, B. A.; HU, N.; WANG, Q. H.; TAYLOR, P. R. Expression of cyclooxygenase-2 in human adenocarcinomas of the gastric cardia and corpus. **Oncol. Rep.**, v. 6, n. 5, p. 965-968, 1999.
- RAY, W. A.; GRIFFIN, M. R.; STEIN, C. M. Cardiovascular toxicity of valdecoxib. **N. Engl. J. Med.**, v. 351, n. 26, p. 2767, 2004.
- REDFERN, J. S.; LEE, E.; FELDMAN, M. Effect of indomethacin on gastric mucosal prostaglandins in humans. Correlation with mucosal damage. **Gastroenterology**, v. 92, n. 4, p. 969-977, 1987.
- RICHARDS, F. M.; MCKEE, S. A.; RAJPAR, M. H.; COLE, T. R.; EVANS, D. G.; JANKOWSKI, J. A.; MCKEOWN, C.; SANDERS, D. S.; MAHER, E. R. Germline E-cadherin gene (CDH1) mutations predispose to familial gastric cancer and colorectal cancer. **Hum. Mol. Genet.**, v. 8, n. 4, p. 607-610, 1999.

RIETHMACHER, D.; BRINKMANN, V.; BIRCHMEIER, C. A targeted mutation in the mouse E-cadherin gene results in defective preimplantation development. **Proc. Natl. Acad. Sci. USA**, v. 92, n. 3, p. 855-859, 1995.

RISTIMAKI, A.; HONKANEN, N.; JANKALA, H.; SIPPONEN, P.; HARKONEN, M. Expression of cyclooxygenase-2 in human gastric carcinoma. **Cancer Res.**, v. 57, n. 7, p. 1276-1280, 1997.

ROBERTSON, R. P. Dominance of cyclooxygenase-2 in the regulation of pancreatic islet prostaglandin synthesis. **Diabetes**, v. 47, n. 9, p. 1379-1383, 1998.

RODRIGUEZ-SANJUAN, J. C.; FONTALBA, A.; MAYORGA, M.; BORDIN, M. C.; HYLAND, S. J.; TRUGEDA, S.; GARCIA, R. A.; GOMEZ-FLEITAS, M.; FERNANDEZ, F.; CALDAS, C.; FERNANDEZ-LUNA, J. L. A novel mutation in the E-cadherin gene in the first family with hereditary diffuse gastric cancer reported in Spain. **Eur. J. Surg. Oncol.**, v. 32, n. 10, p. 1110-1113, 2006.

ROLLINS, B. J. Inflammatory chemokines in cancer growth and progression. **Eur. J. Cancer**, v. 42, n. 6, p. 60-67, 2006.

ROSE, D. P.; CONNOLLY, J. M.; LIU, X. H. Effects of linoleic acid on the growth and metastasis of two human breast cancer cell lines in nude mice and the invasive capacity of these cell lines in vitro. **Cancer Res.**, v. 54, n. 24, p. 6557-6562, 1994.

ROTHSCHILD, B. M.; WITZKE, B. J.; HERSHKOVITZ, I. Metastatic cancer in the Jurassic. **Lancet**, v. 354, n. 9176, p. 398, 1999.

ROUKOS, D.; LORENZ, M.; HOTTENROTT, C. Prognostic significance of the Lauren classification of patients with stomach carcinoma. A statistical analysis of long-term results following gastrectomy. **Schweiz. Méd. Wochenschr.**, v. 119, n. 21, p. 755-759, 1989.

ROVIELLO, F.; CORSO, G.; PEDRAZZANI, C.; MARRELLI, D.; DE FALCO, G.; BERARDI, A.; GAROSI, L.; SURIANO, G.; VINDIGNI, C.; DE STEFANO, A.; LEONCINI, L.; SERUCA, R.; PINTO, E. Hereditary diffuse gastric cancer and E-cadherin: description of the first germline mutation in an Italian family. **Eur. J. Surg. Oncol.**, v. 33, n. 4, p. 448-451, 2007.

SAMPAIO, J. A. **Estudo de fatores ambientais e hereditários associados ao câncer gástrico do tipo difuso e intestinal**. 2001. Dissertação (Mestrado)-Departamento de Cirurgia, Universidade Federal do Ceará, Fortaleza, 2001.

SANTINI, V.; KANTARJIAN, H. M.; ISSA, J. P. Changes in DNA methylation in neoplasia: pathophysiology and therapeutic implications. **Ann. Intern. Med.**, v. 134, n. 7, p. 573-586, 2001.

SANTORO, E. The history of gastric cancer: legends and chronicles. **Gastric Cancer**, v. 8, n. 2, p. 71-74, 2005.

SASAKI, C. Y.; LIN, H.; PASSANITI, A. Expression of E-cadherin reduces bcl-2 expression and increases sensitivity to etoposide-induced apoptosis. **Int. J. Cancer**, v. 86, n. 5, p. 660-666, 2000.

SAUKKONEN, K.; NIEMINEN, O.; VAN REES, B.; VILKKI, S.; HARKONEN, M.; JUHOLA, M.; MECKLIN, J. P.; SIPPONEN, P.; RISTIMAKI, A. Expression of cyclooxygenase-2 in dysplasia of the stomach and in *intestinal*-type gastric adenocarcinoma. **Clin. Cancer Res.**, v. 7, n. 7, p. 1923-1931, 2001.

SAUKKONEN, K.; RINTAHAKA, J.; SIVULA, A.; BUSKENS, C. J.; VAN REES, B. P.; RIO, M. C.; HAGLUND, C.; VAN LANSCHOT, J. J.; OFFERHAUS, G. J.; RISTIMAKI, A. Cyclooxygenase-2 and gastric carcinogenesis. **APMIS**, v. 111, n. 10, p. 915-925, 2003.

SAWAOKA, H.; KAWANO, S.; TSUJI, S.; TSUJI, M.; SUN, W.; GUNAWAN, E. S.; HORI, M. H. pylori infection induces cyclooxygenase-2 expression in human gastric mucosa. **Prostaglandins Leukot. Essent. Fatty Acids**, v. 59, n. 5, p. 313-316, 1998.

SCHIPPER, J. H.; FRIXEN, U. H.; BEHRENS, J.; UNGER, A.; JAHNKE, K.; BIRCHMEIER, W. E-cadherin expression in squamous cell carcinomas of head and neck: inverse correlation with tumor dedifferentiation and lymph node metastasis. **Cancer Res**, v. 51, n. 23, pt. 1, p. 6328-6337, 1991.

SEGAL, E. D.; CHA, J.; LO, J.; FALKOW, S.; TOMPKINS, L. S. Altered states: involvement of phosphorylated CagA in the induction of host cellular growth changes by H. pylori. **Proc. Natl. Acad. Sci. USA**, v. 96, n. 25, p. 14559-14564, 1999.

SENDRAIL, M. **Histoire culturelle de la maladie**. Toulouse: France. Editions Privat, 1980.

SHARIAT, S. F.; KIM, J. H.; AYALA, G. E.; KHO, K.; WHEELER, T. M.; LERNER, S. P. Cyclooxygenase-2 is highly expressed in carcinoma in situ and T1 transitional cell carcinoma of the bladder. **J. Urol.**, v. 169, n. 3, p. 938-942, 2003b.

SHARIAT, S. F.; MATSUMOTO, K.; KIM, J.; AYALA, G. E.; ZHOU, J. H.; JIAN, W.; BENEDICT, W. F.; LERNER, S. P. Correlation of cyclooxygenase-2 expression with molecular markers, pathological features and clinical outcome of transitional cell carcinoma of the bladder. **J. Urol.**, v. 170, n. 3, p. 985-989, 2003a.

SHEU, B. S.; YANG, H. B.; SHEU, S. M.; HUANG, A. H.; WU, J. J. Higher gastric cyclooxygenase-2 expression and precancerous change in H. pylori-infected relatives of gastric cancer patients. **Clin. Cancer Res.**, v. 9, n. 14, p. 5245-5251, 2003.

SHI, H.; XU, J. M.; HU, N. Z.; XIE, H. J. Prognostic significance of expression of cyclooxygenase-2 and vascular endothelial growth factor in human gastric carcinoma. **World J. Gastroenterol.**, v. 9, n. 7, p. 1421-1426, 2003.

SHIGEMURA, K.; SHIRAKAWA, T.; WADA, Y.; KAMIDONO, S.; FUJISAWA, M.; GOTOH, A. Antitumor effects of etodolac, a selective cyclooxygenase-II inhibitor, against human prostate cancer cell lines in vitro and in vivo. **Urology**, v. 66, n. 6, p. 1239-1244, 2005.

SHIMOYAMA, Y.; HIROHASHI, S. Expression of E- and P-cadherin in gastric carcinomas. **Cancer Res.**, v. 51, n. 8, p. 2185-2192, 1991

SHIMOYAMA, Y.; HIROHASHI, S.; HIRANO, S.; NOGUCHI, M.; SHIMOSATO, Y.; TAKEICHI, M.; ABE, O. Cadherin cell-adhesion molecules in human epithelial tissues and carcinomas. **Cancer Res.**, v. 49, n. 8, p. 2128-2133, 1989.

SHINMURA, K.; KOHNO, T.; TAKAHASHI, M.; SASAKI, A.; OCHIAI, A.; GUILFORD, P.; HUNTER, A.; REEVE, A. E.; SUGIMURA, H.; YAMAGUCHI, N.; YOKOTA, J. Familial gastric cancer: clinicopathological characteristics, RER phenotype and germline p53 and E-cadherin mutations. **Carcinogenesis**, v. 20, n. 6, p. 1127-1131, 1999.

SHINO, Y.; WATANABE, A.; YAMADA, Y.; TANASE, M.; YAMADA, T.; MATSUDA, M.; YAMASHITA, J.; TATSUMI, M.; MIWA, T.; NAKANO, H. Clinicopathologic evaluation of immunohistochemical E-cadherin expression in human gastric carcinomas. **Cancer**, v. 76, n. 11, p. 2193-2201, 1995.

SHIOZAKI, H.; TAHARA, H.; OKA, H.; MIYATA, M.; KOBAYASHI, K.; TAMURA, S.; IIHARA, K.; DOKI, Y.; HIRANO, S.; TAKEICHI, M.; MORI, T. Expression of immunoreactive E-cadherin adhesion molecules in human cancers. **Am. J. Pathol.**, v. 139, n. 1, p. 17-23, 1991.

SHIRAYOSHI, Y.; OKADA, T. S.; TAKEICHI, M. The calcium-dependent cell-cell adhesion system regulates inner cell mass formation and cell surface polarization in early mouse development. **Cell**, v. 35, n. 3, pt. 2, p. 631-638, 1983.

SHIRVANI, V. N.; OUATU-LASCAR, R.; KAUR, B. S.; OMARY, M. B.; TRIADAFILOPOULOS, G. Cyclooxygenase 2 expression in Barrett's esophagus and adenocarcinoma: Ex vivo induction by bile salts and acid exposure. **Gastroenterology**, v. 118, n. 3, p. 487-496, 2000.

SHOU, M.; KORZEKWA, K. R.; KRAUSZ, K. W.; BUTERS, J. T.; GROGAN, J.; GOLDFARB, I.; HARDWICK, J. P.; GONZALEZ, F. J.; GELBOIN, H. V. Specificity of cDNA-expressed human and rodent cytochrome P450s in the oxidative metabolism of the potent carcinogen 7, 12-dimethylbenz[a]anthracene. **Mol. Carcinog.**, v. 17, n. 4, p. 241-249, 1996.

SILVA, E. M.; BEGNANI, M. D. F. S.; NONOGAKI, S.; MONTAGNINI, A. L.; SOARES, F. A. E-cadherin/ $\beta$ -catenin expression pattern, clinicopathological parameters and prognosis in gastric carcinomas. **Appl. Cancer Res.**, v. 26, n. 3, p. 94-104, 2006.

SINGER, C. F.; KRONSTEINER, N.; HUDELIST, G.; MARTON, E.; WALTER, I.; KUBISTA, M.; CZERWENKA, K.; SCHREIBER, M.; SEIFERT, M.; KUBISTA, E. Interleukin 1 system and sex steroid receptor expression in human breast cancer: interleukin 1alpha protein secretion is correlated with malignant phenotype. **Clin. Cancer Res.**, v. 9, n. 13, p. 4877-4883, 2003.

SOBIN, L. H.; WITTEKIND, C. H. **TNM classification of malignant tumours**. 6th ed. New York: Wiley-Liss, 2002.

SOBRINHO-SIMÕES, M.; OLIVEIRA, C. Different types of epithelial cadherin alterations play different roles in human carcinogenesis. **Adv. Anat. Pathol.**, v. 9, n. 6, p. 329-337, 2002.

SONG, S. Y.; KIM, S.; KIM, D. S.; SON, H. J.; RHEE, J. C.; KIM, Y. I. Abnormal expression of E-cadherin in early gastric carcinoma: its relationship with macroscopic growth patterns and catenin alpha and beta. **J. Clin. Gastroenterol.**, v. 38, n. 3, p. 252-259, 2004.

SONG, Z. J.; GONG, P.; WU, Y. E. Relationship between the expression of iNOS, VEGF, tumor angiogenesis and gastric cancer. **World J. Gastroenterol.**, v. 8, n. 4, p. 591-595, 2002.

SOSLOW, R. A.; DANNENBERG, A. J.; RUSH, D.; WOERNER, B. M.; KHAN, K. N.; MASFERRER, J.; KOKI, A. T. COX-2 is expressed in human pulmonary, colonic, and mammary tumors. **Cancer**, v. 89, n. 12, p. 2637-2645, 2000.

ST CROIX, B.; SHEEHAN, C.; RAK, J. W.; FLORENES, V. A.; SLINGERLAND, J. M.; KERBEL, R. S. E-Cadherin-dependent growth suppression is mediated by the cyclin-dependent kinase inhibitor p27 (KIP1). **J. Cell Biol.**, v. 142, n. 2, p. 557-571, 1998.

STELZNER, S.; EMMRICH, P. The mixed type in Lauren's classification of gastric carcinoma. Histologic description and biologic behavior. **Gen. Diagn. Pathol.**, v. 143, n. 1, p. 39-48, 1997.

STRATHDEE, G. Epigenetic versus genetic alterations in the inactivation of E-cadherin. **Semin. Cancer Biol.**, v. 12, n. 5, p. 373-379, 2002.

SUN, J. H.; DAS, K. K.; AMENTA, P. S.; YOKOTA, K.; WATARI, J.; SATO, T.; KOHGO, Y.; DAS, K. M. Preferential expression of cyclooxygenase-2 in colonic-phenotype of gastric *intestinal* metaplasia: association with H. pylori and gastric carcinoma. **J. Clin. Gastroenterol.**, v. 40, n. 2, p. 122-128, 2006.

SUN, W. H.; SUN, Y. L.; FANG, R. N.; SHAO, Y.; XU, H. C.; XUE, Q. P.; DING, G. X.; CHENG, Y. L. Expression of cyclooxygenase-2 and matrix metalloproteinase-9 in gastric carcinoma and its correlation with angiogenesis. **Jpn. J. Clin. Oncol.**, v. 35, n. 12, p. 707-713, 2005.

SUN, W. H.; YU, Q.; SHEN, H.; OU, X. L.; CAO, D. Z.; YU, T.; QIAN, C.; ZHU, F.; SUN, Y. L.; FU, X. L.; SU, H. Roles of H. pylori infection and cyclooxygenase-2 expression in gastric carcinogenesis. **World J. Gastroenterol.**, v. 10, n. 19, p. 2809-2813, 2004.

SUNG, J. J.; LEUNG, W. K.; GO, M. Y.; TO, K. F.; CHENG, A. S.; NG, E. K.; CHAN, F. K. Cyclooxygenase-2 expression in H. pylori-associated premalignant and malignant gastric lesions. **Am. J. Pathol.**, v. 157, n. 3, p. 729-735, 2000.

SWYNNERTON, B. F.; TRUELOVE, S. C. Simple gastric ulcer and carcinoma. **Br. Med. J.**, v. 2, n. 4742, p. 1243-1246, 1951.

TAHARA, E. Genetic pathways of two types of gastric cancer. **IARC Sci. Publ.**, n. 157, p. 327-349, 2004.



TAKASHIMA, M.; FURUTA, T.; HANAI, H.; SUGIMURA, H.; KANEKO, E. Effects of *H. pylori* infection on gastric acid secretion and serum gastrin levels in Mongolian gerbils. **Gut**, v. 48, n. 6, p. 765-773, 2001.

TAKEICHI, M. Cadherin cell adhesion receptors as a morphogenetic regulator. **Science**, v. 251, n. 5000, p. 1451-145, Mar. 1991.

TAMURA, G.; SAKATA, K.; NISHIZUKA, S.; MAESAWA, C.; SUZUKI, Y.; IWAYA, T.; TERASHIMA, M.; SAITO, K.; SATODATE, R. Inactivation of the E-cadherin gene in primary gastric carcinomas and gastric carcinoma cell lines. **Jpn. J. Cancer Res.**, v. 87, n. 11, p. 1153-1159, 1996.

TANAKA, M.; KITAJIMA, Y.; EDAKUNI, G.; SATO, S.; MIYAZAKI, K. Abnormal expression of E-cadherin and beta-catenin may be a molecular marker of submucosal invasion and lymph node metastasis in early gastric cancer. **Br. J. Surg.**, v. 89, n. 2, p. 236-244, 2002.

TARNAWSKI, A. S. Cellular and molecular mechanisms of *gastrointestinal* ulcer healing. **Dig. Dis. Sci.**, v. 50, Suppl. 1, p. S24-33, 2005.

TATSUGUCHI, A.; MATSUI, K.; SHINJI, Y.; GUDIS, K.; TSUKUI, T.; KISHIDA, T.; FUKUDA, Y.; SUGISAKI, Y.; TOKUNAGA, A.; TAJIRI, T.; SAKAMOTO, C. Cyclooxygenase-2 expression correlates with angiogenesis and apoptosis in gastric cancer tissue. **Hum. Pathol.**, v. 35, n. 4, p. 488-495, 2004.

THE, M.; LEE, Y. S. *Intestinal* and diffuse carcinoma of the stomach among the ethnic and dialect groups in Singapore. **Cancer**, v. 60, n. 4, p. 921-925, 1987.

THILLAUD, P. L. Paleopathology of cancer: continuity or interruption?. **Bull. Cancer**, v. 93, n. 8, p.: 767-773, 2006.

THUN, M. J.; NAMBOODIRI, M. M.; CALLE, E. E.; FLANDERS, W. D.; HEATH, C. W. Aspirin use and risk of fatal cancer. **Cancer Res.**, v. 53, n. 6, p. 1322-1327, 1993.

TLSTY, T. D.; COUSSENS, L. M. Tumor stroma and regulation of cancer development. **Annu. Rev. Pathol. Mech. Dis.**, v. 1, p. 119-150, 2006

TOFTGAARD, C. Gastric cancer after peptic ulcer surgery. A historic prospective cohort investigation. **Ann. Surg.**, v. 210, n. 2, p. 159-164, 1989.

TOMB, J. F.; WHITE, O.; KERLAVAGE, A. R.; CLAYTON, R. A.; SUTTON, G. G.; FLEISCHMANN, R. D. *et al.* The complete genome sequence of the gastric pathogen *H. pylori*. **Nature**, v. 388, n. 6642, p. 539-547, 1997.

TRAN, N. L.; NAGLE, R. B.; CRESS, A. E.; HEIMARK, R. L. N-Cadherin expression in human prostate carcinoma cell lines. An epithelial-mesenchymal transformation mediating adhesion with Stromal cells. **Am. J. Pathol.**, v. 155, n. 3, p. 787-798, 1999.

TSUGANE, S.; SASAZUKI, S.; KOBAYASHI, M.; SASAKI, S. Salt and salted food intake and subsequent risk of gastric cancer among middle-aged Japanese men and women. **Br. J. Cancer**, v. 90, n. 1, p. 128-134, 2004.

TSUJI, S.; TSUJII, M.; MURATA, H.; NISHIDA, T.; KOMORI, M.; YASUMARU, M.; ISHII, S.; SASAYAMA, Y.; KAWANO, S.; HAYASHI, N. H. pylori eradication to prevent gastric cancer: underlying molecular and cellular mechanisms. **World J. Gastroenterol.**, v. 12, n. 11, p. 1671-1680, 2006.

TSUJII, M.; DUBOIS, R. N. Alterations in cellular adhesion and apoptosis in epithelial cells overexpressing prostaglandin endoperoxide synthase 2. **Cell**, v. 83, n. 3, p. 493-501, 1995.

TSUJII, M.; KAWANO, S.; DUBOIS, R. N. Cyclooxygenase-2 expression in human colon cancer cells increases metastatic potential. **Proc. Natl. Acad. Sci. USA**, v. 94, n. 7, p. 3336-3340, 1997.

TSUJII, M.; KAWANO, S.; TSUJI, S.; SAWAOKA, H.; HORI, M.; DUBOIS, R. N. Cyclooxygenase regulates angiogenesis induced by colon cancer cells. **Cell**, v. 93, n. 5, p. 705-716, 1998.

TUCKER, O. N.; DANNENBERG, A. J.; YANG, E. K.; ZHANG, F.; TENG, L.; DALY, J. M.; SOSLOW, R. A.; MASFERRER, J. L.; WOERNER, B. M.; KOKI, A. T.; FAHEY, T. J. Cyclooxygenase-2 expression is up-regulated in human pancreatic cancer. **Cancer Res.**, v. 59, n. 5, p. 987-990, 1999.

UEFUJI, K.; ICHIKURA, T.; MOCHIZUKI, H. Expression of cyclooxygenase-2 in human gastric adenomas and adenocarcinomas. **J. Surg. Oncol.**, v. 76, n. 1, p. 26-30, 2001.

UEFUJI, K.; ICHIKURA, T.; MOCHIZUKI, H. Increased expression of interleukin-1alpha and cyclooxygenase-2 in human gastric cancer: a possible role in tumor progression. **Anticancer Res.**, v. 25, n. 5, p. 3225-3230, 2005.

UEFUJI, K.; ICHIKURA, T.; MOCHIZUKI, H.; SHINOMIYA, N. Expression of cyclooxygenase-2 protein in gastric adenocarcinoma. **J. Surg. Oncol.**, v. 69, n. 3, p. 168-172, 1998.

UEMURA, N.; OKAMOTO, S.; YAMAMOTO, S.; MATSUMURA, N.; YAMAGUCHI, S.; YAMAKIDO, M.; TANIYAMA, K.; SASAKI, N.; SCHLEMPER, R. J. H. pylori infection and the development of gastric cancer. **N. Engl. J. Med.**, v. 345, n. 11, p. 784-789, 2001.

UMBAS, R.; SCHALKEN, J. A.; AALDERS, T. W.; CARTER, B. S.; KARTHAUS, H. F.; SCHAAFSMA, H. E.; DEBRUYNE, F. M.; ISAACS, W. B. Expression of the cellular adhesion molecule E-cadherin is reduced or absent in high-grade prostate cancer. **Cancer Res.**, v. 52, n. 18, p. 5104-5109, 1992.

VAN DOORN, L. J.; FIGUEIREDO, C.; MEGRAUD, F.; PENA, S.; MIDOLO, P.; QUEIROZ, D. M.; CARNEIRO, F.; VANDERBORGHT, B.; PEGADO, M. D.; SANNA, R.; DE BOER, W.; SCHNEEBERGER, P. M.; CORREA, P.; NG, E. K.; ATHERTON, J.; BLASER, M. J.; QUINT, W. G. Geographic distribution of vacA allelic types of *H. pylori*. **Gastroenterology**, v. 116, n. 4, p. 823-830, 1999.

VAN REES, B. P.; SAUKKONEN, K.; RISTIMAKI, A.; POLKOWSKI, W.; TYTGAT, G. N.; DRILLENBURG, P.; OFFERHAUS, G. J. Cyclooxygenase-2 expression during carcinogenesis in the human stomach. **J. Pathol.**, v. 196, n. 2, p. 171-179, 2002.

VASIOUKHIN, V.; FUCHS, E. Actin dynamics and cell-cell adhesion in epithelia. **Curr. Opin. Cell. Biol.**, v. 13, n. 1, p. 76-84, 2001.

VIRCHOW, R. **Die krankhaften Geschwulste: 30 Vorlesungen gehalten waehrend des Wintersemesters 1862-1863.** Berlin: A. Hirschwald Ed., 1863.

VOS, C. B.; CLETON-JANSEN, A. M.; BERX, G.; DE LEEUW, W. J.; TER HAAR, N. T.; VAN ROY, F.; CORNELISSE, C. J.; PETERSE, J. L.; VAN DE VIJVER, M. J. E-cadherin inactivation in lobular carcinoma in situ of the breast: an early event in tumorigenesis. **Br. J. Cancer**, v. 76, n. 9, p. 1131-1133, 1997.

WALKER, M. M. Cyclooxygenase-2 expression in early gastric cancer, *intestinal* metaplasia and *H. pylori* infection. **Eur. J. Gastroenterol. Hepatol.**, v. 14, n. 4, p. 347-349, 2002.

WAMBURA, C.; AOYAMA, N.; SHIRASAKA, D.; KURODA, K.; MAEKAWA, S.; EBARA, S.; WATANABE, Y.; TAMURA, T.; KASUGA, M. Influence of gastritis on cyclooxygenase-2 expression before and after eradication of *H. pylori* infection. **Eur. J. Gastroenterol. Hepatol.**, v. 16, n. 10, p. 969-979, 2004.

WANG, B. C.; GUO, C. Q.; SUN, C.; SUN, Q. L.; LIU, G. Y.; LI, D. G. Mechanism and clinical significance of cyclooxygenase-2 expression in gastric cancer. **World J. Gastroenterol.**, v. 11, n. 21, p. 3240-3244, 2005.

WANG, L.; ZHANG, F.; WU, P. P.; JIANG, X. C.; ZHENG, L.; YU, Y. Y. Disordered beta-catenin expression and E-cadherin/CDH1 promoter methylation in gastric carcinoma. **World J. Gastroenterol.**, v. 12, n. 26, p. 4228-4231, 2006.

WANG, Y.; VODOVOTZ, Y.; KIM, P. K.; ZAMORA, R.; BILLIAR, T. R. Mechanisms of hepatoprotection by nitric oxide. **Ann. NY Acad. Sci.**, v. 962, p. 415-422, 2002.

WARGA, R. M.; KANE, D. A. A role for N-cadherin in mesodermal morphogenesis during gastrulation. **Dev. Biol.**, v. 310, n. 2, p. 211-225, 2007.

WARNER, T. D.; MITCHELL, J. A. Cyclooxygenases: new forms, new inhibitors, and lessons from the clinic. **FASEB J.**, v. 18, n. 7, p. 790-804, 2004.

WAXMAN, H. A. The lessons of Vioxx--drug safety and sales. **N. Engl. J. Med.**, v. 352, n. 25, p. 2576-2578, 2005.

WENG, G.; BHALLA, U. S.; IYENGAR, R. Complexity in biological signaling systems. **Science**, v. 284, n. 5411, p. 92-96, 1999.

WHEELER, J. M.; KIM, H. C.; EFSTATHIOU, J. A.; ILYAS, M.; MORTENSEN, N. J.; BODMER, W. F. Hypermethylation of the promoter region of the E-cadherin gene (CDH1) in sporadic and ulcerative colitis associated colorectal cancer. **Gut**, v. 48, n. 3, p. 367-371, 2001.

WILSON, K. T.; FU, S.; RAMANUJAM, K. S.; MELTZER, S. J. Increased expression of inducible nitric oxide synthase and cyclooxygenase-2 in Barrett's esophagus and associated adenocarcinomas. **Cancer Res.**, v. 58, n. 14, p. 2929-2934, 1998.

WOLFF, H.; SAUKKONEN, K.; ANTTILA, S.; KARJALAINEN, A.; VAINIO, H.; RISTIMAKI, A. Expression of cyclooxygenase-2 in human lung carcinoma. **Cancer Res.**, v. 58, n. 22, p. 4997-5001, 1998.

WU, C. Y.; WANG, C. J.; TSENG, C. C.; CHEN, H. P.; WU, M. S.; LIN, J. T.; INOUE, H.; CHEN, G. H. H. pylori promote gastric cancer cells invasion through a NF-kappaB and COX-2-mediated pathway. **World J. Gastroenterol.**, v. 11, n. 21, p. 3197-3203, 2005a.

WU, Y. L.; SUN, B.; ZHANG, X. J.; WANG, S. N.; HE, H. Y.; QIAO, M. M.; ZHONG, J.; XU, J. Y. Growth inhibition and apoptosis induction of Sulindac on Human gastric cancer cells. **World J. Gastroenterol.**, v. 7, n. 6, p. 796-800, 2001.

WU, Z. Y.; ZHAN, W. H.; LI, J. H.; HE, Y. L.; WANG, J. P.; LAN, P.; PENG, J. S.; CAI, S. R. Expression of E-cadherin in gastric carcinoma and its correlation with lymph node micrometastasis. **World J. Gastroenterol.**, v. 11, n. 20, p. 3139-3143, 2005b.

XING, C.; KATO, S.; MATSUKURA, N.; MATSUDA, N.; XU, H.; TAKASHI, E.; YAMADA, N.; NAITO, Z.; TAJIRI, T. Interleukin-8, cyclo-oxygenase-2, and trefoil factor family 1 gene expression and their association with H. pylori infection in the remnant stomach. **Surg. Today**, v. 35, n. 12, p. 1026-1032, 2005.

XUE, Y. W.; ZHANG, Q. F.; ZHU, Z. B.; WANG, Q.; FU, S. B. Expression of cyclooxygenase-2 and clinicopathologic features in human gastric adenocarcinoma. **World J. Gastroenterol.**, v. 9, n. 2, p. 250-253, 2003

YABUTA, T.; SHINMURA, K.; TANI, M.; YAMAGUCHI, S.; YOSHIMURA, K.; KATAI, H.; NAKAJIMA, T.; MOCHIKI, E.; TSUJINAKA, T.; TAKAMI, M.; HIROSE, K.; YAMAGUCHI, A.; TAKENOSHITA, S.; YOKOTA, J. E-cadherin gene variants in gastric cancer families whose probands are diagnosed with diffuse gastric cancer. **Int. J. Cancer**, v. 101, n. 5, p. 434-441, 2002.

YAMAGATA, R.; SHIMOYAMA, T.; FUKUDA, S.; YOSHIMURA, T.; TANAKA, M.; MUNAKATA, A. Cyclooxygenase-2 expression is increased in early *intestinal*-type gastric cancer and gastric mucosa with *intestinal* metaplasia. **Eur. J. Gastroenterol. Hepatol.**, v. 14, n. 4, p. 359-363, 2002.

YAMAGISHI, M.; NODA, M.; TATSUMI, Y.; MUKAISHO, K.; MITSUFUJI, S.; SUGIHARA, H.; OKANOUE, T.; HATTORI, T. Correlation between cyclooxygenase-2, proliferative activity, and mucin phenotype in human advanced gastric cancer. **J. Gastroenterol.**, v. 39, n. 12, p. 1143-1149, 2004.

YAMAOKA, Y.; KITA, M.; KODAMA, T.; SAWAI, N.; KASHIMA, K.; IMANISHI, J. Induction of various cytokines and development of severe mucosal inflammation by cagA gene positive H. pylori strains. **Gut**, v. 41, n. 4, p. 442-451, 1997.

YASUDA, H.; YAMADA, M.; ENDO, Y.; INOUE, K.; YOSHIBA, M. Elevated cyclooxygenase-2 expression in patients with early gastric cancer in the gastric pylorus. **J. Gastroenterol.**, v. 40, n. 7, p. 690-697, 2005.

YOKOYAMA, C.; TANABE, T. Cloning of human gene encoding prostaglandin endoperoxide synthase and primary structure of the enzyme. **Biochem. Biophys. Res. Commun.**, v. 165, n. 2, p. 888-894, 1989.

YOSHIDA-NORO, C.; SUZUKI, N.; TAKEICHI, M. Molecular nature of the calcium-dependent cell-cell adhesion system in mouse teratocarcinoma and embryonic cells studied with a monoclonal antibody. **Dev. Biol.**, v. 101, n. 1, p. 19-27, 1984.

YU, H. G.; LI, J. Y.; YANG, Y. N.; LUO, H. S.; YU, J. P.; MEIER, J. J.; SCHRADER, H.; BASTIAN, A.; SCHMIDT, W. E.; SCHMITZ, F. Increased abundance of cyclooxygenase-2 correlates with vascular endothelial growth factor-A abundance and tumor angiogenesis in gastric cancer. **Cancer Lett.**, v. 195, n. 1, p. 43-51, 2003.

YU, J. R.; WU, Y. J.; QIN, Q.; LU, K. Z.; YAN, S.; LIU, X. S.; ZHENG, S. S. Expression of cyclooxygenase-2 in gastric cancer and its relation to liver metastasis and long-term prognosis. **World J. Gastroenterol.**, v. 11, n. 31, p. 4908-4911, 2005.

YU, L. Z.; GAO, H. J.; BAI, J. F.; SUN, G.; ZHAO, H. L.; SUN, L.; MIU, K.; ZHAO, Z. Q. Expression of COX-2 proteins in gastric mucosal lesions. **World J. Gastroenterol.**, v. 10, n. 2, p. 292-294, 2004.

ZANGHIERI, G.; DI GREGORIO, C.; SACCHETTI, C.; FANTE, R.; SASSATELLI, R.; CANNIZZO, G.; CARRIERO, A.; PONZ DE LEON, M. Familial occurrence of gastric cancer in the 2-year experience of a population-based registry. **Cancer**, v. 66, n. 9, p. 2047-51, 1990.

ZHANG, J.; JI, J.; YUAN, F.; ZHU, L.; YAN, C.; YU, Y. Y.; LIU, B. Y.; ZHU, Z. G.; LIN, Y. Z. Cyclooxygenase-2 expression is associated with VEGF-C and lymph node metastases in gastric cancer patients. **Biomed. Pharmacother.**, v. 59, Suppl 2, p. S285-288, 2005.

ZHOU, X.; GORDON, S. A.; KIM, Y. M.; HOFFMAN, R. A.; CHEN, Y.; ZHANG, X. R.; SIMMONS, R. L.; FORD, H. R. Nitric oxide induces thymocyte apoptosis via a caspase-1-dependent mechanism. **J. Immunol.**, v. 165, n. 3, p. 1252-1258, 2000.

ZHOU, Y. N.; XU, C. P.; HAN, B.; LI, M.; QIAO, L.; FANG, D. C.; YANG, J. M. Expression of E-cadherin and beta-catenin in gastric carcinoma and its correlation with the clinicopathological features and patient survival. **World J. Gastroenterol.**, v. 8, n. 6, p. 987-993, 2002.

ZHOU, Y.; RAN, J.; TANG, C.; WU, J.; HONGHUA, L.; XINGWEN, L.; NING, C.; QIAO, L. Effect of celecoxib on E-cadherin, VEGF, Microvessel density and apoptosis in gastric cancer. **Cancer Biol. Ther.**, v. 6, n. 2, p. 269-275, 2007.

**ANEXO – Quadro Geral: COX-2, Caderina-E e Parâmetros Clínico-Patológicos – Dados Brutos**

CANCER GÁSTRICO :EXPRESSÃO DE COX-2 E CADERINA-E-HOSPITAL DO CÂNCER -INSTITUTO DO CÂNCER DO CEARÁ(ICC)																	
COX-2, CADERINA-E e PARÂMETROS CLÍNICO-PATOLÓGICOS - DADOS BRUTOS - 97 CASOS - 2007																	
							COX-2		CADERINA-E								
							CARCINOMA ESTÔMAGO	LINFO-NODOS	CARCINOMA ESTÔMAGO	LINFO-NODOS							
							Escore : I x E	Escore : I x E	Escore	Escore							
PERÍODO: 1999-2004							CLASSIFICAÇÃO										
No. CASO	Sexo	Idade	Loc.An	LAUREN	CARNEIRO	LINFONODOS	0-12*	0-12	0-3*	0-3	Inv.lin	Inv.ven	Dim.	T	N		
1	M	62	ANT	DIF	C ISO	DIF	4	8	0	1	+		11,5	T3	N1		
2	M	66	ANT	DIF	C ISO	DIF	4	1	0	3	+		10,5	T3	N2		
3	M	61	ANT	DIF	C ISO	DIF	1	12	1	3			14	T3	N1		
4	F	65	ANT/COR	DIF	C ISO	DIF	3	8	1	1	+		3,5	T3	N2		
5	M	54	ANT	DIF	C ISO	DIF	8	12	2	2			4,5	T3	N3		
6	M	67	ANT/COR	DIF	C ISO	DIF	8	4	2	2			...	T4	N2		
7	F	70	ANT/COR	DIF	C ISO	DIF	8	12	2	2	+		10	T3	N2		
8	F	49	COR	DIF	C ISO	DIF	6	12	2	2			4,2	T2	N1		
9	M	39	ANT	DIF	C ISO	DIF	4	12	2	3			2,5	T3	N1		
10	F	76	ANT	DIF	C ISO	DIF	8	8	2	3			8	T3	N1		
11	F	74	ANT/COR	DIF	C ISO	DIF	6	8	2	3			...	T3	N3		
12	F	40	COR	DIF	C ISO	DIF	4	12	3	2	+	+	21	T2	N1		
13	M	70	ANT	MIS: C.int. C.dif.	MIS	MIS	4 8	12 0	0 0	0 0			3,5	T1	N2		
14	M	75	ANT/COR	MIS: C.int. C.dif.	MIS	MIS	4 4	0 1	2 1	0 1	+		...	T2	N2		
15	M	70	ANT	MIS: C.int. C.dif.	MIS	MIS	9 4	3 1	2 1	2 1	+		2,5	T3	N2		
16	M	61	COR	MIS: C.int. C.dif.	MIS	MIS	8 8	12 1	2 1	2 1		+	5,5	T2	N1		
17	M	49	ANT/COR	MIS: C.int. C.dif.	MIS	MIS	8 8	12 1	2 1	2 1	+		7,5	T3	N1		
18	M	77	ANT/COR	MIS: C.int. C.dif.	MIS	MIS	12 12	12 1	2 1	2 1			6,5	T3	N1		
19	M	80	ANT	MIS: C.int. C.dif.	MIS	MIS	4 4	8 1	2 1	3 1	+		8	T3	N2		
20	M	50	COR	MIS: C.int. C.dif.	MIS	MIS	4 4	9 2	3 2	3 2			7	T4	N3		
21	M	78	CAD	INT	GL	INT	3	8	0	2			3	T2	N1		
22	M	61	ANT	INT	GL	INT	6	8	2	2			8	T4	N2		
23	F	57	ANT	INT	GL	INT	0	8	2	2			6	T2	N1		
24	M	45	ANT	INT	GL	INT	4	1	2	2			7	T3	N1		
25	M	58	ANT	INT	GL	INT	8	12	2	2			2,5	T2	N1		
26	F	65	CAD	INT	GL	INT	6	6	2	2			8	T2	N1		
27	M	82	CAD	INT	GL	INT	12	4	2	3	+	+	10	T3	N1		
28	M	61	COR	INT	GL	INT	1	4	3	2	+		10	T3	N1		
29	M	57	COR	INT	GL	INT	6	0	3	3	+	+	4	T3	N1		
30	M	75	ANT	INT	GL	INT	1	8	3	3	+	+	4	T2	N1		

\* ver Material e Métodos

CANCER GÁSTRICO :EXPRESSÃO DE COX-2 E CADERINA-E-HOSPITAL DO CÂNCER -INSTITUTO DO CÂNCER DO CEARÁ(ICC)															
COX-2, CADERINA-E e PARÂMETROS CLÍNICO-PATOLÓGICOS - DADOS BRUTOS - 97 CASOS - 2007 (continuação)															
							COX-2		CADERINA-E						
							CARCINOMA	LINFO-	CARCINOMA	LINFO-					
							ESTÔMAGO	NODOS	ESTÔMAGO	NODOS					
PERÍODO: 1999-2004							Escore :   x E	Escore :   x E	Escore	Escore	Inv.lin	Inv.ven	Dim.	T	N
No. CASC	Sexo	Idade	Loc.An	CLASSIFICAÇÃO			0-12	0-12	0-3	0-3					
				LAUREN	CARNEIRO	LINFONODOS									
31	M	60	ANT	NCL	SOL	NCL/SOL	3	0	2	3			12	T2	N1
32	M	62	COR	NCL	SOL	NCL/SOL	6	8	2	2			4,5	T3	N1
33	F	78	COR	NCL	SOL	NCL/SOL	12	12	1	2	+	+	8	T2	N1
34	M	65	COR	NCL	SOL	NCL/SOL	8	12	3	3	+		9	T2	N1
35	M	69	CAD	NCL	SOL	NCL/SOL	0	4	3	2	+		11	T4	N1
36	M	46	ANT	NCL	SOL	NCL/SOL	4	0	0	0	+		10	T3	N2
37	M	86	COR	NCL	SOL	---	6		2		+	+	9	T3	N2
38	F	66	ANT	DIF	C ISO	---	3		3				8	T1	NX
39	F	59	ANT	DIF	C ISO	---	8		2				5	T2	N1
40	F	42	COR	DIF	C ISO	---	4		0		+		3	T2	N1
41	F	35	COR	DIF	C ISO	---	8		3				2	T2	N0
42	F	55	ANT	DIF	C ISO	---	8		1				...	T2	N1
43	M	52	ANT	DIF	C ISO	---	8		2				1,5	T4	N0
44	M	46	ANT	DIF	C ISO	---	6		2				4	T1	N1
45	F	56	ANT	DIF	C ISO	---	4		3				...	T2	NX
46	M	61	ANT/COR	DIF	C ISO	---	8		0		+		7	T2	N1
47	F	46	ANT	DIF	C ISO	---	8		3				9	T2	N2
48	F	60	ANT	DIF	C ISO	---	8		3				2,8	T2	N1
49	F	62	ANT	DIF	C ISO	---	8		0				5	T1	N0
50	M	52	ANT/COR	DIF	C ISO	---	3		0				...	T2	N0
51	M	51	ANT	DIF	C ISO	---	8		2				0,8	T2	N0
52	F	58	ANT/COR	DIF	C ISO	---	4		0				...	T3	N1
53	F	39	ANT	DIF	C ISO	---	8		3				4	T3	NX
54	F	74	ANT	DIF	C ISO	---	0		3				5,5	T3	N0
55	F	38	CAD	DIF	C ISO	---	3		2				6	T2	N1
56	M	64	ANT	DIF	C ISO	---	0		2				2,5	T3	N2
57	F	62	COR	DIF	C ISO	---	8		2				9	T3	N1
58	M	41	ANT	DIF	C ISO	---	8		2				4	T2	N2
59	M	70	ANT	DIF	C ISO	---	2		0		+	+	4,5	T4	N0
60	F	51	CAD	MIS: C.int.	MIS	---	8		2				3	T2	NX
				C.dif.		---	3		2						
61	M	64	ANT	MIS: C.int.	MIS	---	8		2		+	+	4	T3	NX
				C.dif.		---	8		0						
62	M	73	ANT	MIS: C.int.	MIS	---	8		1		+	+	7	T3	NX
				C.dif.		---	8		1						
63	F	41	ANT	MIS: C.int.	MIS	---	8		3				3,5	T3	N1
				C.dif.		---	8		1						
64	F	55	ANT	MIS: C.int.	MIS	---	8		2				1,5	T2	NX
				C.dif.		---	8		1						
65	M	82	COR	MIS: C.int.	MIS	---	4		3		+	+	5	T2	N1
				C.dif.		---	4		1						

CANCER GÁSTRICO :EXPRESSÃO DE COX-2 E CADERINA-E-HOSPITAL DO CÂNCER -INSTITUTO DO CÂNCER DO CEARÁ(ICC)															
COX-2, CADERINA-E e PARÂMETROS CLÍNICO-PATOLÓGICOS - DADOS BRUTOS - 97 CASOS - 2007 - (final)															
							COX-2		CADERINA-E					TNMp#	
							CARCINOMA	LINFO-	CARCINOMA	LINFO-					
							ESTÔMAGO	NODOS	ESTÔMAGO	NODOS					
							Escore : 1 x E	Escore : 1 x E	Escore	Escore					
CASO	Sexo	Idade	Loc.An	LAUREN	CARNEIRO	LINFONODOS	0-12	0-12	0-3	0-3	Inv.lin	Inv.ven	Dim.	T	N
66	M	74	ANT	MIS: C.int. C.dif.	MIS	---	0	8	2	0			3	T3	N1
67	M	64	ANT	MIS: C.int. C.dif.	MIS	---	6	6	2	1	+	+	3	T1	N1
68	M	87	COR	INT	GL	---	8	---	2	---			1,2	T1	NX
69	F	63	COR	INT	GL	---	12	---	3	---			7	T2	N0
70	M	79	COR	INT	GL	---	4	---	2	---			2,5	T3	N1
71	F	39	ANT	INT	GL	---	12	---	0	---			2,5	T1	N0
72	M	64	ANT	INT	GL	---	4	---	2	---			6,3	T2	N0
73	F	76	ANT	INT	GL	---	4	---	2	---			3	T3	N1
74	M	81	ANT	INT	GL	---	0	---	3	---		+	3,5	T2	N1
75	M	72	CAD	INT	GL	---	2	---	2	---			3,5	T3	N0
76	M	69	ANT/COR	INT	GL	---	12	---	2	---			14	T2	N0
77	M	75	ANT	INT	GL	---	4	---	2	---			...	T1	NX
78	F	56	ANT	INT	GL	---	12	---	2	---			...	T1	N0
79	M	39	ANT	INT	GL	---	12	---	3	---	+		6	T3	N0
80	M	79	CAD	INT	GL	---	6	---	2	---	+		4	T3	N0
81	M	71	COR	INT	GL	---	3	---	2	---			...	T1	N0
82	F	70	ANT	INT	GL	---	12	---	3	---			...	T1	NX
83	M	72	ANT	INT	GL	---	0	---	3	---			6,5	T3	N0
84	F	59	CAD	INT	GL	---	12	---	3	---			12	T3	N1
85	M	55	ANT	INT	GL	---	8	---	2	---			9	T1	N0
86	M	62	ANT	INT	GL	---	0	---	0	---	+	+	4,5	T4	N3
87	M	83	COR	INT	GL	---	12	---	2	---	+	+	13	T3	N1
88	M	65	ANT	INT	GL	---	0	---	0	---			...	T3	N1
89	F	74	CAD	INT	GL	---	0	---	3	---			4	T2	N0
90	M	66	CAD	INT	GL	---	6	---	2	---			10	T3	N2
91	F	55	ANT	INT	GL	---	6	---	2	---			9,5	T2	NX
92	M	82	CAD	INT	GL	---	1	---	3	---			6,5	T3	N0
93	M	65	ANT	INT	GL	---	4	---	2	---	+		5	T4	N0
94	M	76	ANT	INT	GL	---	4	---	3	---			5	T2	N0
95	F	67	ANT	INT	GL	---	1	---	2	---	+		6,5	T2	N1
96	M	73	COR	INT	GL	---	2	---	2	---			...	T1	N0
97	F	66	ANT	INT	GL	---	3	---	2	---			...	T1	N0
	<b>M=61</b>	<b>35-87</b>	<b>ANT=54</b>	<b>INT=40</b>	<b>GL=40</b>		<b>INT/DIF/NCL</b>	<b>Todos</b>	<b>INT/DIF/NCL</b>	<b>INT/DIF/NCL</b>			<b>≤5= 41</b>	<b>T1=14</b>	<b>N0=24</b>
	<b>F=36</b>	<b>X=63,1</b>	<b>COR=20</b>	<b>DIF=34</b>	<b>C ISO=34</b>		<b>&lt;6 =40</b>	<b>&lt;6 =11</b>	<b>0=13</b>	<b>0= 3</b>			<b>&gt;5=42</b>	<b>T2=35</b>	<b>N1=43</b>
			<b>CAD=12</b>	<b>MIS=16</b>	<b>MIS=16</b>		<b>≥6 =41</b>	<b>≥6 =25</b>	<b>1= 4</b>	<b>1= 2</b>			<b>...=14</b>	<b>T3=40</b>	<b>N2=15</b>
			<b>ANT/COR=11</b>	<b>NCL= 7</b>	<b>SOL= 7</b>		<b>MIS: INT</b>		<b>2=42</b>	<b>2=19</b>				<b>T4= 8</b>	<b>N3= 4</b>
<b>TOTAL</b>	<b>97</b>	<b>-</b>	<b>97</b>	<b>97</b>	<b>97</b>		<b>&lt;6 =6</b>	<b>&lt;6 =6</b>	<b>3= 22</b>	<b>3= 12</b>					<b>NX=11</b>
							<b>≥6 =10</b>		<b>(I) MIS: (D)</b>		<b>TOTAL:3</b>	<b>15</b>	<b>97</b>	<b>97</b>	<b>97</b>
									<b>0=1</b>	<b>0=3</b>					
									<b>1= 1</b>	<b>1=11</b>					
							<b>MIS: DIF</b>								
							<b>&lt;6 =6</b>		<b>2= 11</b>	<b>2=2</b>					
							<b>≥6 =10</b>		<b>3= 3</b>	<b>3=0</b>					
							<b>TOTAL</b>	<b>97</b>	<b>36</b>	<b>97</b>	<b>36</b>	<b>N</b>	<b>(metástases ganglionares: N0,N1,N2,N3)</b>		



# Livros Grátis

( <http://www.livrosgratis.com.br> )

Milhares de Livros para Download:

[Baixar livros de Administração](#)

[Baixar livros de Agronomia](#)

[Baixar livros de Arquitetura](#)

[Baixar livros de Artes](#)

[Baixar livros de Astronomia](#)

[Baixar livros de Biologia Geral](#)

[Baixar livros de Ciência da Computação](#)

[Baixar livros de Ciência da Informação](#)

[Baixar livros de Ciência Política](#)

[Baixar livros de Ciências da Saúde](#)

[Baixar livros de Comunicação](#)

[Baixar livros do Conselho Nacional de Educação - CNE](#)

[Baixar livros de Defesa civil](#)

[Baixar livros de Direito](#)

[Baixar livros de Direitos humanos](#)

[Baixar livros de Economia](#)

[Baixar livros de Economia Doméstica](#)

[Baixar livros de Educação](#)

[Baixar livros de Educação - Trânsito](#)

[Baixar livros de Educação Física](#)

[Baixar livros de Engenharia Aeroespacial](#)

[Baixar livros de Farmácia](#)

[Baixar livros de Filosofia](#)

[Baixar livros de Física](#)

[Baixar livros de Geociências](#)

[Baixar livros de Geografia](#)

[Baixar livros de História](#)

[Baixar livros de Línguas](#)

[Baixar livros de Literatura](#)  
[Baixar livros de Literatura de Cordel](#)  
[Baixar livros de Literatura Infantil](#)  
[Baixar livros de Matemática](#)  
[Baixar livros de Medicina](#)  
[Baixar livros de Medicina Veterinária](#)  
[Baixar livros de Meio Ambiente](#)  
[Baixar livros de Meteorologia](#)  
[Baixar Monografias e TCC](#)  
[Baixar livros Multidisciplinar](#)  
[Baixar livros de Música](#)  
[Baixar livros de Psicologia](#)  
[Baixar livros de Química](#)  
[Baixar livros de Saúde Coletiva](#)  
[Baixar livros de Serviço Social](#)  
[Baixar livros de Sociologia](#)  
[Baixar livros de Teologia](#)  
[Baixar livros de Trabalho](#)  
[Baixar livros de Turismo](#)