

Universidade do Vale do Paraíba  
Instituto de Pesquisa e Desenvolvimento

CILIANA ANTERO GUIMARÃES DA SILVA OLIVEIRA

**ASSOCIAÇÃO DA LASERTERAPIA COM PAPAÍNA NA  
CICATRIZAÇÃO DE ÚLCERAS DIABÉTICAS EM MEMBROS  
INFERIORES**

São José dos Campos - SP  
2007

CILIANA ANTERO GUIMARÃES DA SILVA OLIVEIRA

**ASSOCIAÇÃO DA LASERTERAPIA COM PAPAÍNA NA  
CICATRIZAÇÃO DE ÚLCERAS DIABÉTICAS EM MEMBROS  
INFERIORES**

Dissertação apresentada no programa de pós-graduação em Ciências Biológicas, como complementação dos créditos necessários para a obtenção do título de Mestre em Ciências Biológicas.

Orientador: Prof<sup>o</sup> Dr. Newton Soares da Silva

São José dos Campos - SP  
2007

O46a

Oliveira, Ciliana Antero Guimarães da Silva

Associação da laserterapia com papaína na cicatrização de úlceras diabéticas em membros inferiores./ Ciliana Antero Guimarães da Silva Oliveira. São José dos Campos: UniVap, 2007.

1 disco laser.: color

Dissertação apresentada ao programa de Pós-Graduação em Ciências Biológicas, do Instituto de Pesquisa e Desenvolvimento da Universidade do Vale do Paraíba, 2007.

1. Pé diabético 2 Terapia a laser de baixa potência 3. Diabetes Mellitus 4. Papaína I. Silva, Newton Soares da, Orient. II. Título

CDU:616.379-008.64

Autorizo, exclusivamente para fins acadêmicos e científicos, a reprodução total ou parcial desta dissertação, por processos fotocopiadores ou transmissão eletrônica, desde que citada a fonte.

Aluna: *Ciliana Antero Guimarães da Silva Oliveira*

Data: *14/12/2007*

**CILIANA ANTERO GUIMARÃES DA SILVA OLIVEIRA**

**“ASSOCIAÇÃO DA LASERTERAPIA COM PAPAÍNA NA  
CICATRIZAÇÃO DE ÚLCERAS DIABÉTICAS EM MEMBROS  
INFERIORES”**

Dissertação aprovada como requisito parcial à obtenção do grau de Mestre em Ciências Biológicas, do Programa de Pós-Graduação em Ciências Biológicas, do Instituto de Pesquisa e Desenvolvimento da Universidade do Vale do Paraíba, São José dos Campos, SP, pela seguinte banca examinadora:

Prof.<sup>a</sup> Dra. **KAREN CRISTIANE M. DE MORAES** (UNIVAP) 

Prof. Dr. **NEWTON SOARES DA SILVA** (UNIVAP) 

Dra. **OLGA GUILHERMINA D. FARAH** (HOSP. ALBERT EINSTEIN) 

Prof. Dr. Marcos Tadeu Tavares Pacheco

Diretor do IP&D – UniVap

São José dos Campos, 14 de dezembro de 2007.

## **DEDICATÓRIA**

Ao meu filho Murilo, pequenino e encantador, sempre sorridente me esperando chegar, mesmo que tão tarde.

Ao meu marido José Mário, pelo apoio, cumplicidade e compreensão durante toda esta caminhada.

Aos meus pais, “A vocês que me deram à vida e me ensinaram a vivê-la com dignidade; a vocês que me iluminaram os caminhos obscuros com afeto e dedicação para que os trilhasse sem medo e cheia de esperança. A vocês, pais por natureza, por opção ou amor, não bastaria dizer que não tenho palavras para agradecer tudo isso. Portanto, faço da minha conquista um instrumento de gratidão, por tudo quanto recebi de vocês”.

À Mariana, irmã presente com sua alegria, amizade e amor.

À minha avó Olinda, pelo exemplo de fé, encorajando-me com suas palavras.

À Sra. Célia e Sr. Wander, sempre prontos a me receber .

A toda a minha família, pelo amor e privilégio de tê-los comigo.

Ao meu orientador, Prof<sup>o</sup> Dr. Newton Soares da Silva, com a minha gratidão.

## **AGRADECIMENTOS**

A Deus, pelo dom da vida.

Ao Instituto de Pesquisa e Desenvolvimento da UNIVAP, pelos conhecimentos transmitidos e, principalmente, pela oportunidade de crescer e amadurecer profissionalmente. Em especial, ao Prof<sup>o</sup> Dr. Newton Soares da Silva e à Prof<sup>a</sup>. Dra. Cristina Pacheco Soares sempre muito receptivos.

A todos os professores da UNIVAP que, de alguma forma, contribuíram para meu crescimento científico e, especialmente, à secretária Ivone Paranaíba Vilela Monteiro pela atenção e carinho em seu atendimento.

À Prof<sup>a</sup>. Dra. Renata Amadei Nicolau, por participar e muito contribuir no exame de qualificação.

Ao Ambulatório da FATEA, pela oportunidade de realização deste trabalho, em especial à Coordenadora Prof<sup>a</sup>. Enf<sup>a</sup>. Regina Célia pelo apoio, amizade e, principalmente, por acreditar no meu trabalho.

À Coordenadora do Curso de Enfermagem Maria Odete Pereira Fidalgo de Araújo, pelo apoio, atenção e amizade.

Às Prof<sup>as</sup> Enf<sup>as</sup> Ana Beatriz Pinto da Silva Morita e Vanessa de Brito Poveda, pelo incentivo e amizade.

Aos professores enf<sup>os</sup> e amigos Ângelo Teixeira Balbi, Mara F. Falavigna e Andréa de Campos do Carmo pelas palavras amigas nas horas importantes.

Às acadêmicas de enfermagem Bruna Pinheiro Ferreira, 4º ano, Tatiana Roberta Galante, 3º ano e Luciana Campos de Olivas, 2º ano, minhas colaboradoras, o obrigado pelo apoio e cooperação.

A cada aluno e funcionário do Ambulatório da FATEA, pelo carinho e atenção sempre presentes.

Aos pacientes/clientes do Ambulatório da FATEA, que amavelmente me proporcionaram a oportunidade deste trabalho e de um crescimento acadêmico e àqueles que aceitaram o convite para participar da pesquisa, meu eterno obrigado.

Ao Instituto Santa Teresa – I.S.T. e Faculdades Integradas Teresa D'Ávila – FATEA por me receber e apostar no meu trabalho.

À Adefil – Associação de Deficientes Físicos de Lorena pela cooperação com o empréstimo do aparelho de Laser, sem o qual não seria possível a realização deste trabalho.

Aos amigos Daniel Regoczi Jr. e Allan Douglas Miranda pela colaboração e aprendizado com o computador.

À professora de português, Brasilina Maria Peixoto Soares, pela colaboração com as correções da língua portuguesa.

À professora Gisella Rossana Lamas Samanamud, pela colaboração com as correções da língua inglesa.

À bibliotecária Rosangela Regis Cavalcanti, pela colaboração na revisão das referências e citações, conforme a ABNT.

Aos meus alunos pela força e motivação de estudo.

Aos amigos conquistados durante esta jornada.

A todos que direta ou indiretamente contribuíram para que este trabalho fosse realizado.

## **AGRADECIMENTO ESPECIAL**

À Prof<sup>a</sup> Dr<sup>a</sup> Wilma Lucia Castro Diniz Cardoso

“O Senhor é meu pastor: nada me faltará”  
Salmo 23

Por acreditar neste salmo, Ele pôs você no meu caminho.  
Obrigado pelo carinho e atenção.



## **QUE MÃOS SÃO ESSAS?**

**Que mãos são essas?**

**Que mãos são essas pequeninas, frágeis e ágeis que se agigantam diante de mim?**

**Que mãos são essas que me tocam, apertam que parecem medir os movimentos nem sempre sincronizados de meus batimentos internos?**

**Que mãos são essas que introduzem a todo momento em meu corpo já combalido objetos estranhos, pontiagudos, gotejando líquidos sem cores que correm célebres pelos meus vasos?**

**Que mãos são essas que mexem em minhas feridas, enxugam meu suor, viram e desviram meu corpo de lado, para cima e para baixo como se fosse um boneco de pano?**

**Que mãos são essas que me levantam, me banham e me alimentam?**

**Essas são as mãos da esperança, do alívio da dor e da cura.**

**Essas mãos meu filho, são as mãos da tua vida, são as mãos de uma enfermeira!**

**Sérgio Augusto Malta  
Administrador Hospitalar.**

CILIANA ANTERO GUIMARÃES DA SILVA OLIVEIRA

**ASSOCIAÇÃO DA LASERTERAPIA COM PAPAÍNA NA  
CICATRIZAÇÃO DE ÚLCERAS DIABÉTICAS EM MEMBROS  
INFERIORES**

RESUMO

Atualmente, dentre tantas alternativas no tratamento de feridas, temos a laserterapia e, como outra opção, foram desenvolvidos estudos com *Carica papaya* (mamão papaia). Este estudo objetiva verificar os aspectos da cicatrização em úlceras diabéticas de membros inferiores através de diferentes tratamentos: por papaína, por laser de baixa potência e por laser-papaína, considerando a classificação de cada ferida. Usamos o laser de baixa potência de 830nm e densidade de energia de 1 J/cm<sup>2</sup>, tendo sido observados oito clientes portadores do pé diabético, de ambos os sexos, numa faixa etária de 45 a 73 anos (adultos e idosos) que fazem curativos no Ambulatório de Enfermagem da FATEA – Faculdades Integradas Teresa D'Ávila (Lorena –SP), divididos aleatoriamente em quatro grupos: Grupo Controle (Grupo 1), Grupo Papaína (Grupo 2), Grupo Laser (Grupo 3) e Grupo Laser associado à Papaína (Grupo 4), todos contendo dois clientes, sendo acompanhados diariamente através dos curativos e semanalmente com o registro digital. No Grupo Controle, os clientes tiveram suas feridas limpas diariamente com soro fisiológico (S.F.) 0.9%, no Papaína, as feridas foram limpas diariamente com S.F. 0.9% e passado papaína, no Laser, elas foram limpas diariamente com S.F.0.9% e aplicado Laser Diodo (830nm – 30 mW) de forma contínua em suas margens e no Grupo Laser associado à Papaína, a limpeza foi feita diariamente com S.F.0.9%, aplicado Laser Diodo (830nm – 30 mW) de forma contínua em suas margens e aplicado papaína. Concluiu-se que o laser associado à papaína na cicatrização de uma ferida diabética promoveu melhores resultados quando comparado aos outros grupos.

Palavras-chave: Pé-diabético, Papaína, Laser 830nm.

CILIANA ANTERO GUIMARÃES DA SILVA OLIVEIRA

## **THE COMBINATION OF LASER THERAPY AND PAPAIN TO HEAL DIABETIC ULCERS OF LOWER LIMBS**

### **ABSTRACT**

At present, among various alternatives of treatment for wounds, there is the “laser therapy” and also as a second option some studies with “Carica Papaya” have been carried out.

The objective of this study is check out the healing aspects of diabetic ulcers of lower limbs through different kinds of treatment: Through Papain (1), Low Potential Laser (2), and Laser – Papain (3), taking into account the classification of each wound.

It was used the Low Potencial Laser of 830nm and density of energy of 1 J/cm<sup>2</sup> in order to follow up eight patients of both sexes whose age ranged from 43 to 73 years old, all of whom with diabetic foot who currently undergo dressings at the Nursing Clinic of FATEA - Faculdades Integradas Teresa D'Ávila - Lorena – SP. These patients were randomly divided into four groups: Control Group (1), Papain Group (2), Laser Group (3) and Laser combined with Papain (4). All these groups had two patients each. All these patients were daily followed up so as to check out their dressings, and weekly with the digital record. The patients of the “control group” had their wounds daily cleaned with physiological saline (P.S) 0.9%; for the patients of the “papain group” the wounds were daily cleaned with PS 0.9% and then it was applied papain; for the “laser group” the patients' wounds were cleaned with P.S 0.9% and then it was continually applied “diode laser” (830nm – 30 mW) on the edges; for the “group laser combined with papain” the cleansing was done daily with P.S 0.9% and then it was continually applied “diode laser” (830nm – 30 mW) on their edges and finally applied papain. The conclusion was that the “laser combined with papain” for the healing of a diabetic wound produced better results in comparison with the other groups.

Key-words: Diabetic foot, Papain, Laser 830nm.

## LISTA DE FIGURAS

Figura 1 – Ferida cortante (FERNANDES, 2005).....	20
Figura 2 – Ferida corto-contusa (FERNANDES, 2005).....	21
Figura 3 – Ferida pérfuro-contusa (FERNANDES, 2005).....	21
Figura 4 – Ferida pérfuro-incisa (FERNANDES, 2005).....	22
Figura 5 - Equimoses e hematomas (FERNANDES, 2005).....	22
Figura 6 – Pé diabético (TOSCANO, 2003).....	28
Figura 7 – Pé com úlcera (TOSCANO, 2003).....	28
Figura 8 – Danos causados por remoção de calos (TOSCANO, 2003).....	28
Figura 9 – Pé com sinal de estresse(TOSCANO, 2003).....	29
Figura 10 – Dedos em garra de martelo (TOSCANO, 2003) .....	29
Figura 11 – Pé de charcot (TOSCANO, 2003).....	30
Figura 12 – Aparelho de Laser.....	41
Figura 13 – Gel de papaína.....	42
Figura 14 - 1º Cliente 1ºGrupo (Grupo Controle).....	43
Figura 15 - 2º Cliente 2ºGrupo (Grupo Papaína).....	45
Figura 16 - 1º Cliente 3ºGrupo (Grupo Laser ).....	46
Figura 17 - 2º Cliente 4ºGrupo (Grupo Laser + Papaína).....	47

## LISTA DE ABREVIATURAS E SÍMBOLOS

**AGE** = ácido graxo essencial

**AVC** = acidente vascular cerebral

**AVCH** = acidente vascular cerebral hemorrágico

**CEP** = Comissão de Ética em Pesquisa

**CNS** = Conselho Nacional de Saúde

**Enf** = enfermeiro(a)

**et al** = e outros

**FATEA** = Faculdades Integradas Teresa D`Ávila

**GEFE** = Grupo de Estudos de Feridas

**HE-NE** = hélio-néon

**IST** = Instituto Santa Teresa

**j / cm<sup>2</sup>** = joule por centímetro quadrado

**LILT** = Luz Incidente em Laserterapia

**MID** = membro inferior direito

**MIE** = membro inferior esquerdo

**mw** = miliwatt

**NGF** = fator de crescimento neural

**nm** = nanômetro

**NSAH IV** = neuropatia sensorial e autonômica hereditária tipo IV

**NTRK 1** = gene humano codificado

**p** = página

**PDGF** = fator de crescimento derivado plaquetário

**PF 4** = fator plaquetário 4

**PVPI** = polivinilpirrolidona iodo

**RTK** = tirosina cinase

**SF** = soro fisiológico

**UNIVAP** = Universidade do Vale do Paraíba

**UP** = úlcera por pressão

**%** = por cento

## SUMÁRIO

1 INTRODUÇÃO .....	14
1.1 FERIDAS.....	17
1.1.1 QUANTO AO AGENTE CAUSAL.....	20
1.1.2 QUANTO AO GRAU DE CONTAMINAÇÃO.....	23
1.2 CURATIVOS.....	24
1.3 PÉ DIABÉTICO.....	26
1.4 TIPOS DE TRATAMENTO.....	32
1.4.1 TRATAMENTO COM LASER.....	32
1.4.2 TRATAMENTO COM PAPAÍNA.....	36
2 OBJETIVO.....	38
3 MATERIAL E MÉTODOS .....	39
3.1 TIPO DE PESQUISA .....	39
3.2 POPULAÇÃO .....	39
3.3 INSTRUMENTO DE COLETA DE DADOS.....	39
3.4 PROCEDIMENTO DE COLETA DE DADOS.....	39
4 RESULTADOS .....	43
5 DISCUSSÃO .....	48
6 CONCLUSÃO .....	55
REFERÊNCIAS BIBLIOGRÁFICAS.....	56
ANEXO A – Comitê de Ética em Pesquisa (C.E.P.).....	64
ANEXO B - Termo de Consentimento Livre e Esclarecido.....	65

## 1 INTRODUÇÃO

Ao falar em “feridas”, deve-se anteriormente fazer uma referência à conhecida doença DIABETES MELLITUS (DM), que caracteriza-se como uma doença resultante de um metabolismo anômalo dos hidratos de carbono. Nesta anomalia, há níveis elevados de glicemia que levam a complicações tanto neurológicas quanto vasculares dos membros inferiores. Com a degeneração dos nervos periféricos no DM, temos uma diminuição da sensibilidade, o que piora a circulação, devido ao acometimento precoce das artérias pela presença da arteriosclerose obliterante. A partir daí, há um aumento da possibilidade da infecção principalmente no diabético descompensado. São esses fatores que tornam esses pacientes mais vulneráveis a problemas graves nos membros inferiores, incluindo pés e pernas, sendo considerado, por isso, um fenômeno médico-hospitalar e também social de alto custo (IERARDI; SCHUMAN, 1998).

Agravando essa situação, é comprovado que metade dos pacientes não tem conhecimento a respeito do diagnóstico e ¼ daqueles portadores de DM não fazem nenhum tipo de tratamento (MALERBI; FRANCO, 1992).

Como vimos acima, os diabéticos são mais suscetíveis à ulceração nos pés, por haver uma oclusão crônica arteriosclerótica da artéria femoral superficial. Alguns casos apresentam uma claudicação intermitente sem lesão cutânea nos pés, porém, se acrescentarmos o diabetes a este quadro, poderá ocorrer ulceração (BARNER et al., 1997; BROWNLEE; CERAMI; VLASSARA, 1998; PHAM; ECONOMIDES; VEVE, 1998) que é o tema do presente trabalho.

A neuropatia, por exemplo, é uma das complicações do DM, possibilitando a presença de traumas nos pés e também de infecções repetitivas, levando a manifestação posterior de feridas (AKBARI et al., 1997).

Várias são as causas da ferida orgânica podendo-se citar: acidentes, queimaduras, agressões, doenças crônicas e complicações pós-cirurgia.

O DM é uma doença que acomete cerca de 7,6% da população urbana brasileira entre 30 a 69 anos, aproximadamente 11.5 milhões de pessoas (MALERBI; FRANCO, 1992) e a alta prevalência e o descaso fazem com que haja a presença de algumas infecções e feridas de diagnóstico mais ou menos graves, trazendo à área de saúde motivos para debates e pesquisas (JOSHI et al., 1999) com a previsão de que 15% da população urbana brasileira poderão desenvolver úlceras nos pés.

Assim, o DM é mundialmente considerado um problema de saúde pública por sua posição epidemiológica, mostrando altas taxas de incidência e prevalência, sem contar suas repercussões sociais e econômicas que refletem problemas sérios como mortes prematuras, incapacidade para o trabalho e os elevados custos pelo controle e tratamento das suas complicações, sejam elas agudas ou crônicas (BERNARDO et al., 1990 apud GAMBA, 1991).

Nem sempre há evidências clínicas de que haja associação entre DM, infecção e feridas (WHEAT, 1980). O que se pode afirmar é que neste caso há maior incidência de infecções específicas, com maiores taxas de complicações e maior gravidade. Há, porém, quadros infecciosos que são quase que exclusivamente do indivíduo diabético (ROCHA, 2002).

Numa análise clínica e de sua evolução onde foram estudados 70 casos de lesões infectadas em pés de pacientes diabéticos, (JORGE; BORGES; BRITO; SANTOS; THIRONE, 1999) as bactérias mais comuns identificadas nas culturas dos exsudatos destas



lesões foram *Proteus mirabilis* e *Staphilococcus sp*, onde 15.7% por septicemia foram a óbito.

No caso dos membros inferiores, cerca de 51% dos pacientes internados em enfermarias endocrinológicas apresentam alguma infecção e ferida nesses membros (PEDROSA, 1997; GROSS, 1999), sendo que os principais fatores de risco para o desenvolvimento desse quadro foram a neuropatia diabética periférica, doença vascular periférica, história de úlceras prévias e algumas dermatoses comuns, além da desinformação dos pacientes (GROSS, 1999).

Atualmente, dentre tantas alternativas de tratamento para feridas, entre elas coberturas de terceira geração, fitoterápicos, câmara hiperbárica, infravermelho, curativos convencionais (LANDAU,1998; SANTOS et al., 2006; VEDOLIN et al., 2002) temos a laserterapia (KITCHEN, 2001; KAHN, 2001; CORREA et al, 2003; BREUGEL, 1992; BISHT, 1994; AZEVEDO, 2002; NIEBURGER, 1995; VACCA, 1993; TAKAHASHI, 1992) e, alternativamente, foram desenvolvidos estudos com *Carica papaya* (mamão papaia) (PROCHNOW et al.; MONETTA,1988). O uso da papaína *in natura* ou em solução caracteriza um recurso terapêutico comprovadamente diferenciado para o tratamento das lesões de pele, sendo da competência de utilização do profissional enfermeiro e que não oferece riscos aos pacientes/clientes (MONETTA, 2006; ROCHA, GURJÃO; BRITO JUNIOR, 2001).

Já está estabelecido na literatura que o diabético que desenvolve uma úlcera crônica é aquele que possui a complicação chamada “pé diabético” (JORGE FILHO, 2006), portanto estudos afirmam (MAIA; SILVA, 2005) que é um desmerecimento se referir ao paciente portador de DM como um “pé diabético”, já que o profissional enfermeiro tem sua atenção voltada ao cuidado humano, independente dele estar doente ou não.

Com o objetivo específico de estudar sobre as características de feridas diabéticas, são apresentadas a seguir alguns conceitos embasados em autores que pesquisaram suas causas e efeitos.

## **1.1 FERIDAS**

Correa et al. (2003) mostram que a pele humana é formada por três camadas diferentes: derme, epiderme e tecido conjuntivo subcutâneo, sendo a ferida o resultado da interrupção de uma dessas camadas.

A preocupação com o tratamento, é um assunto que interessa aos profissionais da saúde desde 3.000 a.C.. De início, quando elas eram consideradas hemorrágicas, eram tratadas com cauterização. Para isso, usava-se o torniquete, objeto descrito em 400 a.C.. Também há documentos que comprovam a presença da sutura como método de tratamento das feridas desde o século III a.C.. Foi após o aparecimento da pólvora, na Idade Média, que os ferimentos foram considerados mais graves. (ROGENSKI, 2002).

A importância de se estudar as feridas dos pés diabéticos se dá pelo fato de que a neuropatia diabética é um fator de risco para o início e a evolução de ulcerações crônicas que podem levar à amputação (CHABBERT-BUFFET; GAITZ; TRIBOUT; ABDOUCHELI-BAUDOT; VAYSSAIRAT, 2003).

Foi Ambroise Pare, em 1585, que sugeriu o desbridamento para o tratamento das feridas. Já Lister, em 1884, introduziu, pela primeira vez, o tratamento anti-séptico, sendo que só no século XX foi que ocorreu a evolução da terapêutica nas neuropatias diabéticas devido ao surgimento da sulfa e da penicilina.

Para o tratamento adequado de feridas deve haver um cuidado sob medida de acordo com a necessidade de cada paciente, como por exemplo, o esquema com antibiótico, a amputação, desbridamento, a enxertia de pele e os curativos (JORGE et al., 1999). Segundo Hess (2000), cabe aos profissionais de saúde elaborar rotinas cada vez mais aperfeiçoadas de cuidados com as feridas, adequando sempre melhores práticas clínicas e levando em consideração os diversos ambientes onde elas são tratadas e o tipo de população alvo. A reflexão e a consideração desses aspectos se fazem necessárias para que o tratamento seja realizado, incorporando a arte e a ciência do cuidado com essas feridas.

E ao se tratar em específico de feridas diabéticas, ou melhor, da clientela portadora de DM com complicações em seus pés, faz-se necessário levar em consideração o conhecimento dos clientes a respeito dos riscos a que estão expostos, principalmente com seus pés, as orientações prévias e os cuidados realizados após o surgimento de alguma lesão (MAIA; SILVA, 2005). Até porque, após a cicatrização, ficam sinais que vão além, como as lembranças.

Por isso, o cuidado com o paciente também é um aspecto necessário de ser abordado. Segundo Brenner (1994), o tratamento não requer apenas novas técnicas, mas exige que se inclua a educação do paciente, tornando isto parte importante do tratamento para a equipe responsável. Contudo, ainda não é o suficiente para a prevenção e a profilaxia, já que as feridas são riscos severos para as possíveis complicações diabéticas.

As feridas comuns ocorridas no dia-a-dia cicatrizam em poucos dias, mas as crônicas acabam por necessitar de cuidados específicos. Para isso, é preciso compreender a fisiologia da pele, bem como das fases do processo de cicatrização e dos tipos de feridas, pois assim fica mais fácil reconhecer fatores que podem retardar o processo de cicatrização.

O Grupo de Estudos de Feridas (GEFE) da Unicamp (2002) define, dessa forma, a etiologia das feridas, que pode ser aguda, quando há ruptura da vascularização com o efeito imediato da hemostasia. Os problemas inflamatórios trazem modificações anatômicas que são geralmente vasculares e exsudativas, determinando manifestações localizadas no local da agressão, ou poderá ser acompanhada de modificações sistêmicas, que podem ser intencionais, por incisão cirúrgica, ou por traumas; pode ainda ser crônicas, quando no processo de cicatrização fisiológica é caracterizada por respostas mais proliferativas, com fibroblastos mais do que com exsudação. Pode resultar num processo agudo crônico ou começar aos poucos e evoluir com diferentes manifestações clássicas de inflamação aguda.

Hess (2002) também esclarece que o conhecimento da anatomia e da fisiologia da pele é essencialmente necessário para que se faça a classificação das feridas.

Já Fernandes (2005), considera as fases de classificação das mesmas, que são utilizadas para avaliar e também documentar o grau de lesão do tecido. Afirma que quando a integridade da pele é alterada é que se inicia o processo de cicatrização. A primeira fase desse processo é a inflamação, uma forma defensiva ou de reação, depois vem a proliferativa, quando começa a regeneração e, por último, a fase da maturação.

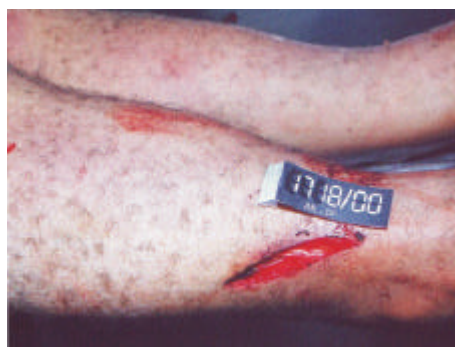Quando o paciente não apresenta condições de comprometimento, ou seja, quando não apresenta nenhum problema de saúde ou patologia de base, passa por todas essas fases sem dificuldades. Segundo Blanes (2004), diversos fatores podem impedir ou atrasar a fase de cicatrização e apontam vários fatores que podem ser locais ou sistêmicos. Os locais incidem diretamente sobre a ferida e impedem a cicatrização, incluindo-se aqui a pressão, o ambiente seco, o trauma, o edema, a infecção, a necrose e a incontinência urinária e/ou fecal, além da localização anatômica da ferida. Já os fatores sistêmicos incluem a idade, a

imobilidade, o estado nutricional, biotipo, doenças crônicas, insuficiências vasculares, imunossupressão e radioterapia.

Em geral as feridas podem ser classificadas de várias maneiras: pelo tipo do agente causal, de acordo com o grau de contaminação, pelo tempo de traumatismo e pela profundidade das lesões, sendo que as duas primeiras são as mais utilizadas (ROGENSKI, 2002).

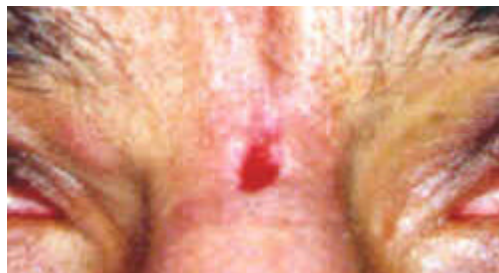### 1.1.1 QUANTO AO AGENTE CAUSAL

Feridas incisivas ou cortantes são provocadas por agentes cortantes, como faca, bisturi, lâminas, etc.; suas características são predomínio do comprimento sobre a profundidade, margens regulares e nítidas, geralmente retilíneas. Na ferida incisiva, o corte geralmente possui profundidade igual de um extremo a outro da lesão, sendo que na ferida cortante, a parte mediana é mais profunda.



**Figura 1 - Ferida cortante**  
**Fonte: (FERNANDES, 2005)**

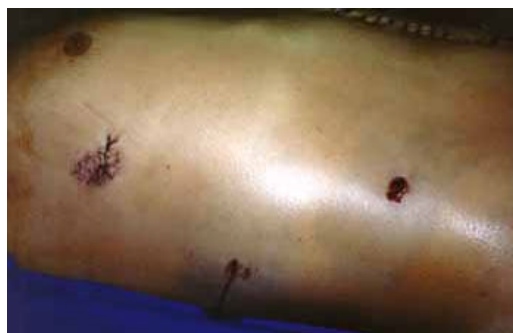Nas corto-contusas, o agente não tem corte tão acentuado, sendo que a força do traumatismo é que causa a penetração do instrumento, tendo como exemplo o machado.



**Figura 2 - Ferida corto-contusa**  
**Fonte: (FERNANDES,2005)**

As perfurantes são ocasionadas por agentes longos e pontiagudos como prego, alfinete. Pode ser transfixante quando atravessa um órgão, estando sua gravidade na importância deste órgão.

As pérfuro-contusas são as ocasionadas por arma de fogo, podendo existir dois orifícios, o de entrada e o de saída.

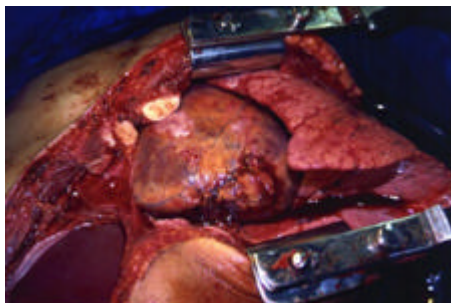


**Figura 3 - Ferida pérfuro-contusa**  
**Fonte: (FERNANDES,2005)**

Nas lácero-contusas os mecanismos mais frequentes são a compressão: a pele é esmagada de encontro ao plano subjacente, ou por tração: por rasgo ou arrancamento tecidual. As margens são irregulares, com mais de um ângulo; constituem exemplo clássico as mordidas de cão.

As pérfuro-incisas são provocadas por instrumentos pérfuro-cortantes que possuem gume e ponta, por exemplo, um punhal. Deve-se sempre lembrar que, externamente, pode-

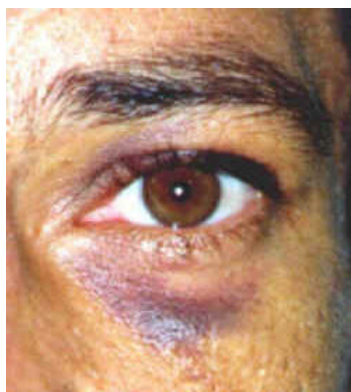
se ter uma pequena marca na pele, porém, profundamente, poderá haver comprometimento de órgãos importantes.



**Figura 4- Ferida pérfuro-incisa**  
**Fonte: (FERNANDES, 2005)**

Nas escoriações, a lesão surge tangencialmente à superfície cutânea com arrancamento da pele.

Quanto às equimoses e hematomas, vê-se alguma diferença, sendo que na primeira há rompimento dos capilares, porém sem perda da continuidade da pele, na outra, o sangue extravasado forma uma cavidade.



**Figura 5- Equimoses e hematomas**  
**Fonte: (FERNANDES, 2005)**

### 1.1.2 QUANTO AO GRAU DE CONTAMINAÇÃO

Esta classificação tem importância, pois orienta o tratamento antibiótico. Porém vale lembrar que as lesões em pés diabéticos exigem tratamento com profissionais especializados, requerendo internações longas e a administração de antibióticos de custo elevado (BOULTON, 1995; APELQVIST et al., 1994 apud JORGE; BORGES; BRITO; SANTOS; THIRONE, 1999).

Para a completa cicatrização de uma ferida, Monetta (1988) afirma que seu processo de contração logo, sua deformidade estética e também funcional, apenas se torna eficaz de acordo com a quantidade de pele existente no local afetado pela lesão. Um eficaz curativo é importante neste momento para auxiliar o organismo no reparo da lesão.

Por isso, o tipo de lesão também possui importância no tipo de reparação; assim, em uma ferida cirúrgica limpa, há necessidade de mínima quantidade de tecido novo, enquanto que, por exemplo, em uma grande queimadura, há necessidade de todos os recursos orgânicos para cicatrização e defesa contra uma infecção. Na seqüência da cicatrização de uma ferida fechada, Rogenski (2002) aponta a ocorrência de quatro fases distintas: inflamatória, epitelização, celular e fase de fibroplasia. Dealey (1996) por sua vez, afirma que esses estágios são complexos interdependentes e simultâneos e que podem ser denominados de várias formas.

Ao se referir especificamente às feridas, é bom acrescentar que a cicatrização da lesão se dará por primeira, segunda ou terceira intenção. Por primeira intenção, quando não há perda de tecido e as suas margens estão aproximadas. Por segunda intenção, em feridas onde houve perda de tecido e as margens ficam distantes entre si. Por terceira intenção,



quando a ferida é deixada aberta por certo tempo, devendo ser suturada posteriormente. (BLANES, 2004).

Monetta (1988) afirma que o termo “tecido de granulação” vem da aparência rósea granular encontrada na superfície das lesões, e que somente com o enfoque histológico é que podemos defini-lo corretamente como a proliferação de fibroblastos e dos pequenos vasos sanguíneos.

A contração é máxima nas feridas abertas, podendo ser patológica, ocasionando deformidades e prejuízos funcionais, o que poderia ser evitado através de um enxerto de pele. Excisões repetidas das bordas diminuem bastante o fenômeno da contração.

Finalmente, Hess (2002) enfatiza a diferença entre contração, vista anteriormente e a retração, que é um fenômeno tardio que ocorre principalmente nas queimaduras e em regiões de dobra de pele.

## 1.2 CURATIVOS

Por definição, curativo é todo e qualquer procedimento que tem o objetivo de realizar a limpeza e, posteriormente, a aplicação de uma cobertura estéril sobre a ferida, com a finalidade de evitar a contaminação de feridas limpas; promover a cicatrização; prevenir e/ou reduzir a contaminação e a infecção nas lesões; absorver exsudações; facilitar a drenagem de exsudações, promover a hemostasia (detenção espontânea ou artificial de um fluxo sanguíneo ou hemorrágico) com os curativos compressivos; manter o contato de medicamentos junto à ferida e promover conforto ao paciente (GOMES; COSTA; MARIANO, 2005).

Isso se confirma quando Turner define sete passos para a realização do curativo para auxiliar na cicatrização como, manter umidade na interface ferida/curativo, remover o

excesso de exsudato, permitir a troca gasosa, fornecer isolamento térmico, proteger contra infecções, ser isento de partículas e contaminantes e, para finalizar, permitir sua remoção sem levar traumas para a ferida. Dealey (1996) ainda acrescenta a necessidade de se avaliar cada critério usado.

É importante o passo de limpeza da ferida que deve se realizar com o uso de técnicas e fluídos que minimizem o trauma mecânico e químico. Blanes (2004) refere-se a necessidade de serem utilizadas soluções aquecidas a 37° para que se evite a redução da temperatura no local da ferida. Relata ainda que a *Agency for Health Care and Research (AHCPR)* orienta para a necessidade do uso de irrigação suave da solução, evitando-se assim a danificação do tecido neoformado. Segundo Arrarte C. (1992), o tratamento da ferida envolve, após verificação dos sinais vitais e de uma anamnese sucinta sobre as condições em que ocorreram as lesões, as seguintes fases: tratamento sistêmico, vascular e local. De acordo com o tipo da lesão, serão necessários os seguintes diagnósticos: do estado do DM, do comprometimento vascular e neurológico e o do tipo da “lesão local”. É sempre importante que se verifique se o DM encontra-se compensado ou descompensado.

Os princípios científicos relacionados a um curativo são: o microbiológico, o físico, o químico e farmacológico, e o sociológico, que se refere à orientação para o paciente e família quanto aos cuidados necessários. A orientação no âmbito social se torna realmente necessária já que as ulcerações nos pés diabéticos são responsáveis por um grande número de morbimortalidade e de hospitalização, ocasionando um período de 59% de internação, tirando os pacientes de seus lares e exigindo, no laboratório, uma assistência mais humanizada (OCHOA-VIGO; TORQUATO; SILVÉRIO; QUEIROZ; DE-LA-TORRE-UGARTE-GUANILO; PACE, 2006).

### 1.3 PÉ DIABÉTICO

É de comum conhecimento que DM é uma doença crônica multisistêmica, sendo o estilo de vida, como sedentarismo e obesidade, fatores agravantes (WILD et al., 2004; BOULT et al., 2000; ALPELQVIST et al., 1995 apud FERREIRA; TUMA JÚNIOR; CARVALHO; KAMAMOTO, 2006). Somente o Brasil apresenta uma estimativa de aproximadamente 10 milhões de diabéticos (MALERBI, 1992 apud FERREIRA et al., 2006).

O nome “diabetes melito” vem do grego que significa “sifonar” e do latim que é “doce como mel”. Essa palavra descreve bem o distúrbio, pois a água, desde a boca, escoo pelo corpo do diabético como se fosse por um sifão, passando pelo trato urinário e daí rapidamente para fora. Além disso, sua urina contém um alto teor de açúcar. De fato, antes da descoberta de técnicas mais eficientes, um dos exames para diabetes era derramar urina do paciente perto de um formigueiro. Se as formigas fossem atraídas, isso indicaria a presença de açúcar na urina (PORTAL DIABETES, 2007).

O pé humano é denominado por Kuhn (2006) como uma “maravilha mecânica”, tendo 26 ossos, 29 articulações e 42 músculos. Diante dessa afirmação, os diabéticos tornam-se vulneráveis, porque o diabetes pode causar várias complicações, muitas vezes em idade precoce, tais como neuropatia periférica, infecções e a doença vascular obstrutiva conhecida como microangiopatia diabética, afetando essa “maravilha”.

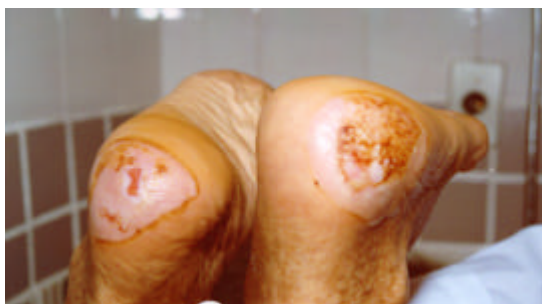Segundo o mesmo autor, a síndrome do pé diabético é definida como quaisquer lesões, agudas ou crônicas, que ocorrem no pé dos pacientes diabéticos, em geral causadas pela presença de neuropatia periférica, doença oclusiva arterial periférica e redução da microcirculação na extremidade inferior.

A neuropatia, entendida como o resultado da danificação crônica dos nervos periféricos dos membros inferiores, é ocasionada pelo DM descompensado. Há nela a perda da sensibilidade protetora do tegumento, causando a maioria das lesões plantares, traumatismos esses que ocorrem sem que os doentes percebam, ficando sem receber os devidos cuidados (GAMBA, 1991). As neuropatias podem ser classificadas como sensoriais (as mais comuns), autonômicas ou neuropáticas (diminuição da irrigação sanguínea) e motoras (mais raras que causam deformidades ósseas). (FOSTER; EDMONDS, 1987 apud GAMBA 1991).

As altas taxas de glicose ocorrendo cronicamente na circulação sanguínea são, segundo Boulton e Vileikyte (2000), as grandes responsáveis pelas alterações metabólicas dos nervos e que levam à polineuropatia nos diabéticos. Está provado que os doentes que têm pouco controle da hiperglicemia são mais propensos a desenvolver quadros neuropáticos.

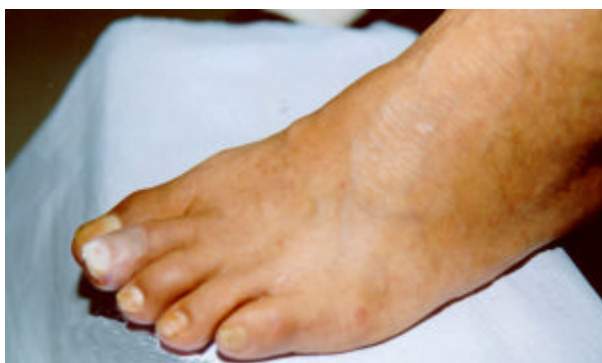Já a neuropatia periférica pode ocorrer com o Diabetes Mellitus, Mal de Hansen, alcoolismo, toxinas e infecção por HIV. A neuropatia periférica diabética tende a ser bilateral e simétrica e pode haver dor e parestesias. As alterações autonômicas incluem a diminuição na perspiração dos pés (anidrose distal) e a pele seca, rachaduras e fissuras, resultando em maior risco de infecção, tanto bacteriana ou fúngica. As alterações sensoriais também ocorrem, há traumas sem a presença de dor, além de problemas mecânicos. Assim, é possível observar:

Caminhar com uma pedra ou outro objeto nos sapatos. Os pacientes devem ser orientados para verificarem a presença de objetos estranhos antes de calçarem os sapatos.



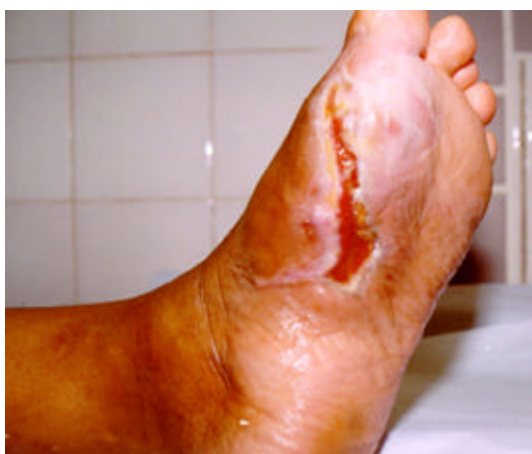**Figura 6 – Pé diabético**  
**Fonte: (TOSCANO, 2003)**

Sapatos novos podem machucar os pés, causando bolhas e úlceras.



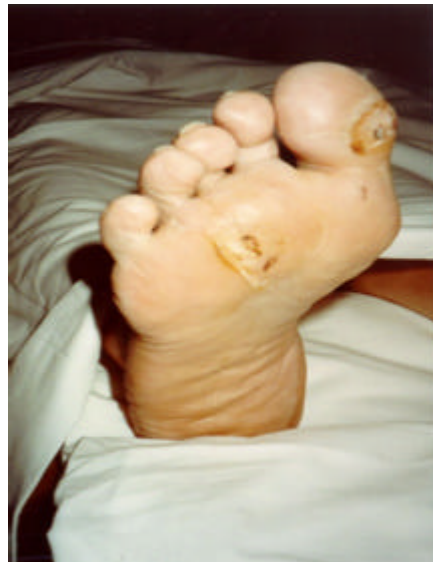**Figura 7 – Pé com úlcera**  
**Fonte: (TOSCANO, 2003)**

Auto-remoção de calos.



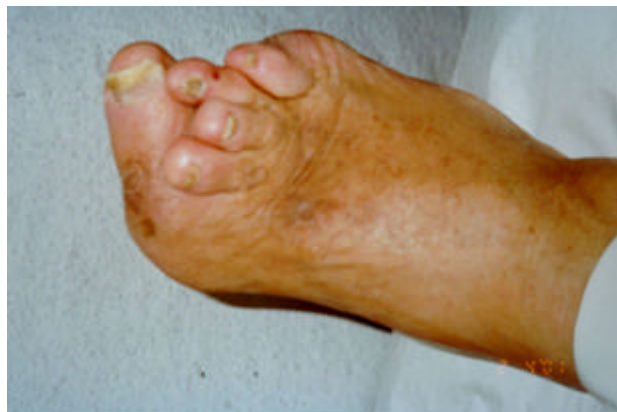**Figura 8 – Danos causados por remoção de calos**  
**Fonte: (TOSCANO, 2003)**

Deformidades dos pés: levam à mudança do passo e causam estresse a outras partes do pé, principalmente nas extremidades metatársicas. O calo é um dos primeiros sinais de estresse.



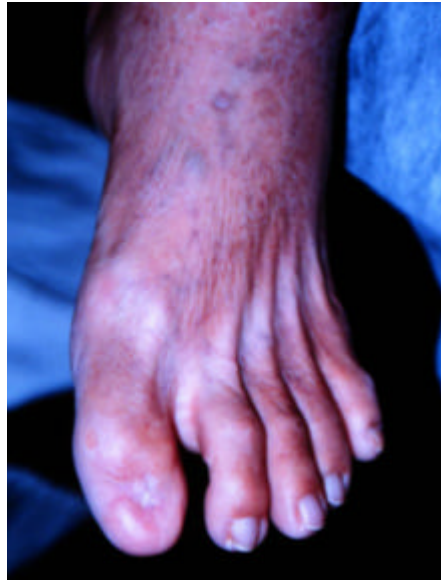**Figura 9 – Pé com sinal de estresse**  
Fonte: (TOSCANO, 2003)

Dedos em garra/martelo: comumente ocorrem devido à atrofia muscular e levam as pontas dos dedos a terem atrito com os sapatos.



**Figura 10– Dedos em garra de martelo**  
Fonte: (TOSCANO, 2003)

Pé de Charcot – artropatia neuropática – artropatia degenerativa  
relativamente sem dor, progressiva de uma ou múltiplas articulações.



**Figura 11– Pé de charcot**  
**Fonte: (TOSCANO, 2003)**

Segundo Toscano (2003), a neuropatia sensorial e autonômica hereditária tipo IV (NSAH IV) é uma patologia autossômica recessiva rara caracterizada por episódios de febre, anidrose, insensibilidade à dor, comportamentos de auto-mutilação e atraso mental. A ausência de reação a estímulos dolorosos e a anidrose são devidas à ausência de neurônios aferentes ativados por estímulos de lesão tecidual e à perda de inervação das glândulas sudoríparas, respectivamente. O fator de crescimento neural (NGF) permite a sobrevivência dos neurônios sensitivos nociceptivos (neurônios que recebem os estímulos traumáticos) e autonômicos simpáticos, bem como dos neurônios colinérgicos do prosencéfalo basal.

De acordo com Kuhn (2006), o termo “pé diabético” é utilizado quando se refere às alterações neurológicas importantes e condições vasculares adequadas. Tais lesões aparecem com frequência e quando não tratadas evoluem de forma progressiva, podendo terminar em amputação do membro. Quando o pé apresenta alterações tróficas com necroses e lesões macrovasculares é denominado pé-isquêmico.

O tratamento é muito importante e requer profissionais especializados no assunto com uma assistência sistematizada e interdisciplinar, sendo que os cuidados diários com os pés, tais como não andar descalço inspeção à procura de áreas hiperêmicas, cuidado ao cortar as unhas (unhas retas) e boa higienização são de suma importância. É preciso, ainda, controlar a obesidade, a pressão arterial, evitar bebidas alcoólicas e tabaco que acarretam uma sobrecarga sobre os pés e ajudam a degenerar as fibras nervosas. Isso reforça a importância da educação continuada a essa clientela, podendo reduzir o elevado índice de amputações.

Se os clientes diabéticos seguissem e praticassem as orientações preventivas realizadas através dos programas educacionais aos diabéticos, em torno de 50% a 70% das amputações que ocorrem nos membros inferiores poderiam ser evitadas (GIANNINI, 2001 apud MAIA et al., 2005).

## **1.4 TIPOS DE TRATAMENTO**

### **1.4.1 TRATAMENTO COM LASER**



Atualmente, dentre tantas alternativas de tratamento para feridas temos como opção a laserterapia. O laser é uma forma de luz especial que vem sendo utilizada de diversas maneiras no mundo atual, revolucionando as ciências.

O termo laser é um acrônimo para *‘Light Amplification by Stimulated Emission of Radiation’* (amplificação da luz pela emissão estimulada da radiação). O que a torna diferente são as propriedades de ser monocromática coerente e a direcionalidade (TORRES; BRITO 2007). Seu uso advém dos efeitos fototérmicos e de fotoablação do tecido, usados para cortar, soldar e destruir tecidos. Foi a partir do final da década de 1970 que os estudos se aprofundaram para as interações atérmicas do laser com o tecido, através do laser de baixa intensidade (KITCHEN, 2001).

Desde sua concepção, os lasers encontraram uma aplicação imediata na medicina e particularmente na cirurgia, sendo que a oftálmica foi a primeira a lançar mão, com êxito, do laser pulsado de rubi para o tratamento do deslocamento da retina em seres humanos. Após, foram desenvolvidos estudos com lasers de hélio-neônio onde apresentaram cicatrização mais rápida em feridas; lasers de arsênio-gálio, com vários estudos em dorso de ratos e lasers de arsênio-gálio-alumínio também com bons resultados nos estudos in vitro, enxertos gengivais, defeitos ósseos entre outros (BOURGUIGNON-FILHO et al., 2005).

Em sua literatura Kitchen (2001) pontua que Baxter (1994) explica que a laserterapia de baixa intensidade é uma denominação genérica que define a sua aplicação terapêutica e a de diodos superluminescentes monocromáticos de intensidade relativamente baixa (<500 mW), utilizados para o tratamento de afecções e lesões consideradas muito baixas para que realizem aquecimento detectável dos tecidos irradiados. Dessa forma, a laserterapia de baixa intensidade é uma modalidade terapêutica atérmica.

Na interação laser-tecido encontramos efeitos primários como: o bioquímico, o bioelétrico e o bioenergético (ROCHA, s/d). Contudo, segundo Kitchen (2001), no caso da laserterapia à baixa intensidade, a ênfase, por definição, incide sobre as reações não-térmicas da luz com o tecido. A luz proveniente de um aparelho de laserterapia ou terapia por luz monocromática pode interagir com o tecido de duas formas:

a) Por *Espalhamento da luz incidente*, que é uma mudança da direção de propagação da luz, quando esta transita através dos tecidos, através da variabilidade dos índices refrativos dos componentes do tecido e com relação à água. Há, por consequência, um alargamento do feixe durante sua passagem pelo tecido irradiado, causando uma rápida perda da coerência.

b) Por *Absorção da luz incidente por um cromóforo*, ou seja, uma biomolécula que é capaz, através de sua configuração eletrônica ou atômica, de ser excitada pelo fóton ou fótons incidentes. A luz é prontamente absorvida por uma série de biomoléculas (a melanina e a hemoglobina) e, em consequência disso, a profundidade de penetração que se propaga através dos aparelhos de uso terapêutico fica limitada a milímetros. Observa-se que como a absorção depende do comprimento de onda de luz incidente, a profundidade de penetração é igualmente dependente do comprimento de onda. A absorção pode ser considerada como a mais importante forma de interação em termos da base fotobiológica da laserterapia, pois sem ela não seriam possíveis efeitos fotobiológicos, logo, clínicos.

Brugnera Junior e Pinheiro (1998) ressaltam que um raio de luz ao incidir em uma superfície produz uma reflexão que varia segundo o ângulo de incidência e as propriedades ópticas da superfície irradiada; dessa forma, em uma superfície metálica e polida, por exemplo, a reflexão atinge maiores proporções. Anderson e Parrish (1981) comprovaram que os valores da reflexão produzidos por um raio luminoso totalmente perpendicular e dirigido à pele equivaleriam a 4,7% do valor total da radiação incidente. A reflexão

aumenta com a aplicação de pomadas, líquidos, saliva, sangue, muco, dependendo do tipo de laser e sua forma de interação. Rigau i Mas (1998) observa, por seu lado, que a reflexão será maior quanto maior for o ângulo formado entre o raio incidente e a superfície irradiada, sendo que quando o ângulo é de  $90^\circ$ , a reflexão será mínima. Levando-se em consideração a transmissão, absorção e penetração óptica, no momento em que o laser incide com uma densidade de potência elevada vai produzir vibração molecular que gera o calor. Entretanto, segundo essa mesma autora, se a densidade de potência é baixa, outros mecanismos ocorrem e produzem estados eletrônicos excitados com diferentes reações químicas. Utilizam-se métodos físicos específicos para se calcular a penetração nos meios não homogêneos, chegando-se a conhecer níveis de energia absorvida em diferentes profundidades ou espessuras do tecido.

A autora discute ainda que sobre o efeito eletromecânico ou fotodesrupção que os lasers podem produzir nos tecidos. Este efeito ocorre ao se incidir uma radiação de densidade de potência alta que possa gerar um grande campo elétrico, provocando separações do tipo eletrônico, causando localmente uma ruptura mecânica. Outro efeito importante é o chamado efeito fotoablativo, que ocorre quando a energia de um laser é absorvida principalmente a nível molecular (proteínas, amidos, peptídeos).

Tost et al. (1995) propõem que o efeito térmico pode variar de acordo com a quantidade de energia absorvida pelos tecidos e, assim, pode-se ter em ordem crescente da energia depositada no meio: aquecimento local, desidratação, coagulação, carbonização e vaporização. Os lasers cirúrgicos atuam com densidades de potências muito baixas e a energia térmica se dissipa espontaneamente proporcionado que o organismo se termoregule. Os efeitos térmicos dependem da magnitude que as temperaturas alcançam.

Segundo Jorge et al.(2003), a fotobioestimulação, estudada na década de 1980, definiu a aplicação do laser hélio-néon (He-Ne) como estimulação para a cicatrização e reparo dos tecidos. Já para Haina (1992) conclui que o laser apresenta efeitos positivos acelerando sua cascata de cicatrização e aumentando a formação do tecido de granulação.

Na prática clínica, as principais indicações dos lasers de baixa intensidade têm sido identificadas como sendo, primeiramente, o tratamento de feridas, através do efeito de fotobioestimulação. Assim os lasers têm sido usados em condições que estão relacionadas com úlceras varicosas, diabéticas e de decúbito. A investigação tem demonstrado que a irradiação através do laser é particularmente bem sucedida em tendinopatias e situações clínicas onde hematomas estão presentes, bem como nas bursites e lesões vulgares dos tecidos moles. É importante ainda para a diminuição da dor, tanto a aguda como a crônica. Esta área representa uma das mais enigmáticas, pois não são perfeitamente perceptíveis os mecanismos de atuação da radiação e, por outro lado, os achados resultantes da investigação clínica são contraditórios.

Porém, há contra indicações, como em qualquer outra modalidade eletro-terapêutica, sendo que a especificação das contra indicações parece residir mais na prudência do que nos achados da investigação clínica ou experimental: irradiação direta sobre os olhos; irradiação do feto ou do útero grávido; irradiação em áreas onde um processo neoplásico esteja em fase ativa; nas áreas hemorrágicas; nas áreas hipoestésicas; irradiação de tecidos infectados; irradiação da cartilagem de conjugação em crianças; irradiação das gônadas; irradiação dos gânglios simpáticos e do vago em doentes com doença cardíaca; e finalmente, nos doentes com diminuição da função cognitiva.

#### 1.4.2 TRATAMENTO COM PAPAÍNA

Papaína é uma enzima proteolítica existente no látex do vegetal *Carica papaya* (mamão papaia) que possui a propriedade de decompor substâncias protéicas não viáveis, sendo extraída do látex do mamão desenvolvido mas não amadurecido. Encontra-se comercializado em diferentes formas como em pó, gel e creme de acordo com Jorge et al. (2003). Tem a ação de desbridar, liquefazer todo o tecido desvitalizado, agindo como bacteriostático e bactericida, desenvolvendo e estimulando a granulação (MATINIAN et al., 1990; MONETTA, 1992; ROGENSKI et al., 1995).

O primeiro relato do uso da papaína *in natura* foi por Christopher Rudge que, em 1977, baseado em experiências anteriores com tribos sul-africanas, usou fatias de mamão verde como tratamento de uma deiscência cirúrgica, pós-transplante renal, que não respondeu com antibioticoterapia tradicional, tendo sucesso em poucas aplicações.

A papaína não agride o tecido sadio pela ação da alfa 1 – antitripsina, uma globulina humana presente nas células sadias que inativa as proteases (MONETTA, 1990; SILVA, 1998). São vários os seus efeitos terapêuticos, dentre eles o desbridante químico (liquefazendo seletivamente todo o tecido necrótico e desvitalizado); o antiinflamatório (por ação direta em prostaglandinas); o bactericida-bacteriostático (dependendo da composição da membrana da bactéria) e como bioestimulante (estimula o tecido de granulação e produz uma cicatriz com menos propensão à formação de quelóide por alinhamento de fibroblastos durante a síntese cicatricial).

Alguns cuidados em relação ao manuseio e acondicionamento da papaína são necessários, destacando-se que a solução deve ser usada logo após seu preparo, para reduzir os fatores de oxidação, evitar o contato com metais e substâncias compostas por ferro, iodo

e oxigênio por serem estes os elementos que inativam o sítio ativo da molécula da papaína, proteger da luz, umidade e calor e evitar o contato prolongado com o ar.

Então, ciente da eficácia da papaína e do laser de baixa potência na cicatrização em feridas, este trabalho, ao combinar essas duas terapias, vem ratificar os estudos realizados anteriormente, como mostra Bourguignon-Filho et al. (2005), ao afirmar que o laser de baixa potência promove a cicatrização em tecidos moles alterando o comportamento das células, aumenta a formação vascular, a produção de colágeno, de fibroblastos e de tecido epitelial.

## **2 OBJETIVO**

Verificar os aspectos da cicatrização em úlceras diabéticas de membros inferiores, através de diferentes tratamentos: por papaína, por laser de baixa potência e por laser-papaína, considerando a classificação de cada ferida.

### **3 MATERIAL E MÉTODOS**

#### **3.1 Tipo de pesquisa:**

Pesquisa qualitativa experimental, descritiva, do tipo estudo de caso.

#### **3.2 População:**

Clientes diabéticos portadores de úlceras em membros inferiores, de ambos os sexos, numa faixa etária de 45 a 73 anos (adultos e idosos) que fazem curativos no Ambulatório de Enfermagem da FATEA – Faculdades Integradas Teresa D`Ávila (Lorena – SP).

#### **3.3 Instrumento de coleta de dados:**

Foram usados os seguintes instrumentos para a coleta de dados:

- Termo de consentimento para participação do estudo e Termo de Consentimento Livre e Esclarecido – documento para obter a aprovação dos pacientes na pesquisa, assinado em duas vias (Anexo II).
- Ficha clínica – documento para a realização da anamnese, admissão, evolução e anotação da ferida.
- Máquina digital – para o registro e acompanhamento das feridas que foram todas fotografadas uma vez por semana, com a mesma máquina digital, a partir de sua data de inclusão na pesquisa.

#### **3.4 Procedimento de coleta de dados:**

Todo o procedimento empregado está de acordo com as Diretrizes Éticas para Pesquisas Envolvendo Seres Humanos (RESOL. 196/96). Após o consentimento da Coordenadora do Ambulatório de Enfermagem - FATEA e assinatura do paciente ou



responsável legal do Termo de Consentimento Esclarecido (anexo II), foram formados 04 (quatro) grupos de pacientes, de ambos os sexos, adultos e idosos, todos diabéticos, apresentando lesões em membros inferiores, com 02 (dois) integrantes em cada, como descrito a seguir:

- **Grupo 1** – (grupo controle) – clientes que tiveram suas feridas limpas diariamente com soro fisiológico (S.F.) 0.9% e ocluídas com curativo primário umedecido em S.F.0.9%, curativo secundário seco e fechadas com ataduras.

- **Grupo 2** – (grupo papaína) - clientes que tiveram suas feridas limpas diariamente com S.F. 0.9%, passado papaína, ocluídas com curativo primário umedecido em S.F.0.9% , curativo secundário seco e fechadas com ataduras.

- **Grupo 3** – (grupo laser) – clientes que tiveram suas feridas limpas diariamente com S.F.0.9%, aplicado Laser Diodo (830nm – 30 mW) de forma contínua em suas margens, ocluídas com curativo primário umedecido em S.F.0.9% , curativo secundário seco e fechadas com ataduras.

- **Grupo 4** – (grupo laser associado à papaína) clientes que tiveram suas feridas limpas diariamente com S.F.0.9%, aplicado Laser Diodo (830nm – 30 mW) de forma contínua em suas margens, passado papaína, ocluídas com curativo primário umedecido em S.F.0.9%, curativo secundário seco e fechadas com ataduras.

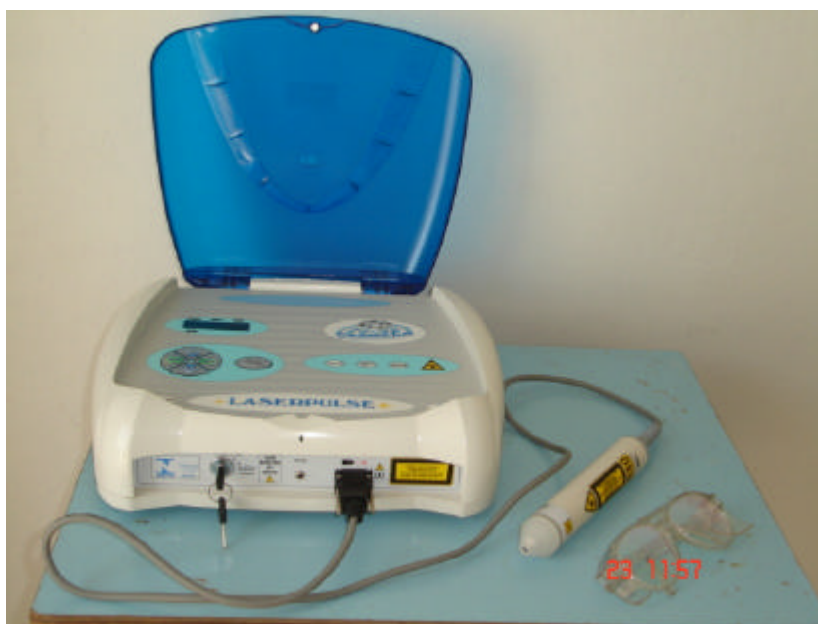Nos grupos 3 e 4 foram usados o mesmo laser da marca Ibramed, com 830nm de comprimento de onda, com densidade de energia de 1 J/cm<sup>2</sup>, potência de 30mW, sendo aplicado em toda margem da ferida, de forma contínua e estando o diodo a 1cm da pele do paciente, de forma perpendicular.

Todas as feridas foram fotografadas uma vez por semana, para seu acompanhamento clínico e de sua cicatrização.

O critério de escolha das fotos para apresentação dos resultados foi:

- Primeira foto: primeiro dia de curativo do paciente participando da pesquisa.
- Segunda foto: meio do tratamento.
- Terceira foto: último dia de curativo do paciente participando da pesquisa.

### APARELHO DE LASER:



**Figura 12: Aparelho de Laser**

- Laser de baixa potência
- Marca Ibramed, com 830nm de comprimento de onda, com densidade de energia de 1 J/cm<sup>2</sup>, potência de 30mW
- Modo contínuo
- Aplicado em toda margem da ferida, estando o diodo a 1 cm da pele do paciente e de forma perpendicular.

## PAPAÍNA:



Figura 13: Gel de papaína

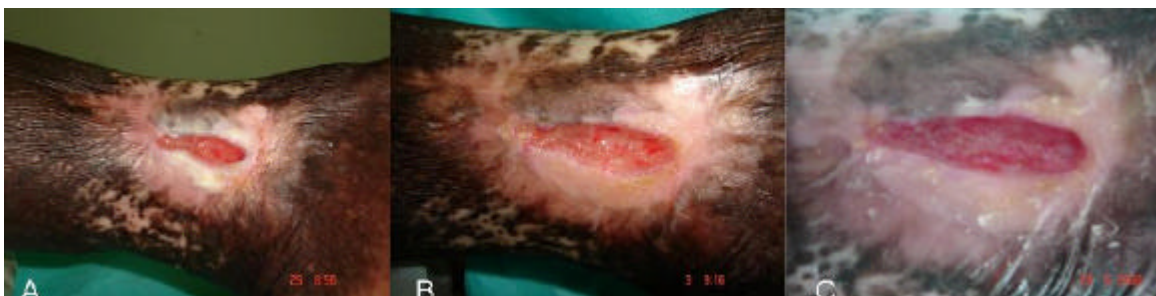- Manipulada na “Farmácia de Manipulação da Prefeitura de Lorena”
- Apresentação: Gel
- Porcentagens disponíveis: 2%, 3%, 4%, 6% e 10%
- Origem: Idealpharma
- N° Lote: n.030806

## 4 RESULTADOS

A coleta de dados foi realizada no período de 24/01/2006 a 09/06/2006, sendo observada uma resposta positiva em todos os clientes, com exceção do grupo controle que não evoluiu em sua cicatrização, fato ocorrido nos demais grupos.

Dealey (2006) acrescenta que o S.F.0.9%, em escolha para tratamento de feridas, tem sido muito empregado por ser seguro e promover a limpeza, portanto seus fabricantes aconselham que ele seja usado associado com curativos de 3ª geração.

As feridas do Grupo Controle foram trabalhadas em 125 dias com curativos diários de S.F.0.9%. Localizada em terço inferior da perna esquerda, em face lateral interna, com evolução lenta, profunda superficial, leito vermelho pálido, margens regulares, aderidas, contaminada, exsudato mínimo, edema presente, dor ausente e pulso pedioso presente (figura 13 A, B e C).



**Figura 14 – Grupo Controle** – clientes com feridas limpas diariamente com soro fisiológico S.F. 0.9%, ocluídas com curativo primário umedecido em S.F.0.9%, curativo secundário seco e fechadas com ataduras. A – aspecto da ferida em 25/01/2006; B – em 03/04/2006; C – em 29/05/2006.

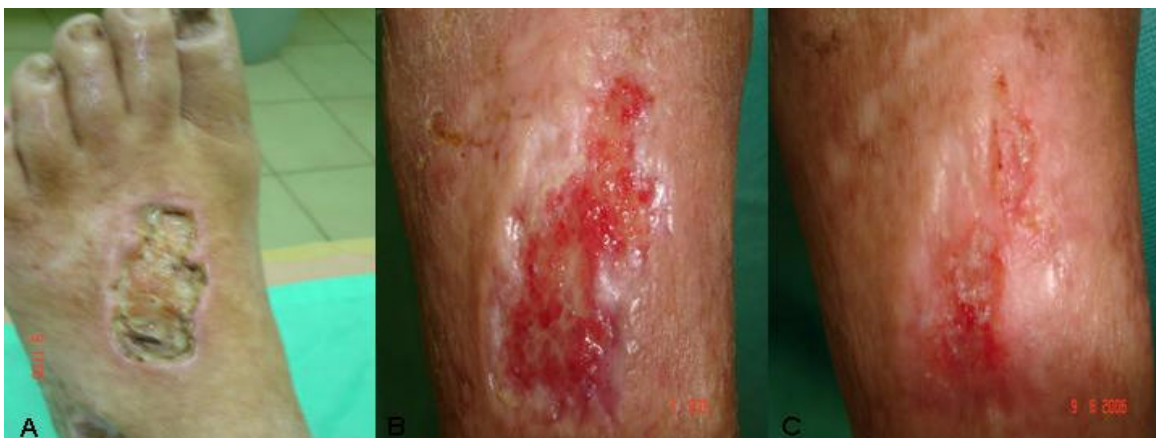Nos clientes do Grupo 2 (feridas com aplicação somente de papaína) observou-se total cicatrização exatamente como apresentado na literatura. Em relação ao grupo controle, a papaína a 2% teve uma ação mais eficiente por apresentar tecido de granulação de forma mais viçosa e vigorosa, com isso um maior número de fibroblastos e fibras colágenas. A

papaína a 2% é usada na cicatrização de feridas por facilitar o processo de granulação e epitelização em feridas (BLANES, 2004; SANCHES NETO; BARONE; TEVES; SIMÕES; NOVO; JULIANO, 1993; MONETTA, 1987). O período de cicatrização foi de 121 dias e o aspecto da ferida, localizada em dorso do pé esquerdo, demonstra inicialmente uma ferida profunda superficial, leito coberto por tecido desvitalizado, contaminada, margens irregulares, aderidas, com exsudato moderado, ausência de edema, relato de dor moderada, pulso poplíteo presente, ausência de odor, com a região perilesão íntegra.

A evolução do tratamento foi assim observada:

- No dia 07/04/2006, ao completar trinta e sete dias de curativo, apresenta uma evolução rápida e satisfatória apenas com a papaína. Isso se comprova ao saber que, para a reparação tecidual, a papaína tem sido o produto de escolha exatamente pelos seus resultados positivos, já há algum tempo (MONETTA, 1987), sendo que o uso de fitoterápicos tem sido largamente usado para a cicatrização de feridas desde a Antigüidade (SANTOS; CZECHKO; NASSIF; RIBAS-FILHO; ALENCAR; MALAFAIA; RIBAS; TRAUTWEIN; HENRIQUES; MAIA; BITTENCOURT, 2006). Encontrou-se a ferida limpa, superficial, todo seu leito com granulação vermelho brilhante e formação de pontes de epitelização, com contração em suas margens e diminuição do exsudato.

- Em 09/06/2006, com cento e vinte e um dias de curativo com papaína, a ferida estava totalmente epitelizada. Importante ressaltar que o cliente há três anos era portador desta lesão (figura 14 A, B e C).



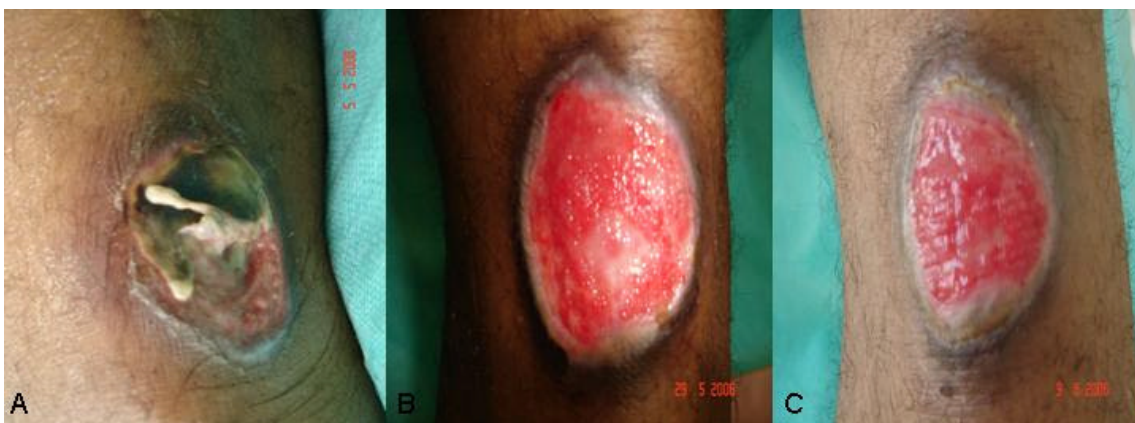**Figura 15 – Grupo Papaína** – clientes com feridas limpas diariamente com soro fisiológico S.F. 0.9% , passado papaína, ocluídas com curativo primário umedecido em S.F.0.9%, curativo secundário seco e fechadas com ataduras. A – aspecto da ferida em 09/02/2006; B – em 07/04/2006; C – em 09/06/2006.

Nos clientes do Grupo 3 (feridas com aplicação de Laser Diodo), observou-se uma evolução positiva como esperado. Torres e Brito (s/d) mostram, em um levantamento bibliográfico, vários autores que descrevem em seus experimentos os efeitos satisfatórios da terapia com laser de baixa potência no processo de reparação tecidual como, por exemplo, a reparação de fraturas ósseas dentro de três semanas após ser irradiada em dias alternados pelo laser de He-Ne, num estudo de Trelles e Mayayo (1987).

Com uma ferida localizada em terço superior da perna esquerda, em face anterior, o período de cicatrização foi de 35 dias. Ao se iniciarem as aplicações de laser, a ferida encontrava-se profunda superficial, contaminada, margens regulares, aderidas, apresentando uma capa de necrose preto-amarelada, bem aderida em seu leito, exsudação mínima, edema ausente, dor moderada, pulso pedioso presente e odor ausente.

Para a eficaz aplicação do laser, o primeiro procedimento a fazer foi um desbridamento mecânico no tecido desvitalizado com uma lâmina de bisturi nº 22, para que ocorresse a correta passagem e absorção da luz. Na preparação da ferida para receber a aplicação do laser, o tecido necrosado deve ser retirado sem prejudicar as estruturas

adjacentes para que sejam eficientes seus efeitos regenerativos (ZELTZER, s/d). Em seguida iniciou-se a limpeza com S.F.0.9% e a aplicação do laser em suas margens de forma contínua. Com dezessete dias de aplicação de laser de baixa potência, a ferida apresentava-se totalmente limpa com seu leito coberto por granulação vermelho vivo, brilhante, ilha de epitelização, contração em suas margens, exsudação insignificante e relato de diminuição da dor. Em 09/06/2006, ao se encerrarem as aplicações de laser, apresentava-se em total processo de cicatrização, com suas margens epitelizadas (figura 15 A, B e C).



**Figura 16 – Grupo Laser** - clientes com feridas limpas diariamente com S.F.0.9% ,aplicado Laser Diodo (830nm – 30 mW) de forma contínua em suas margens, ocluídas com curativo primário umedecido em S.F.0.9% , curativo secundário seco e fechadas com ataduras.

A – aspecto da ferida em 05/05/2006; B – em 29/05/2006; C – em 09/06/2006.

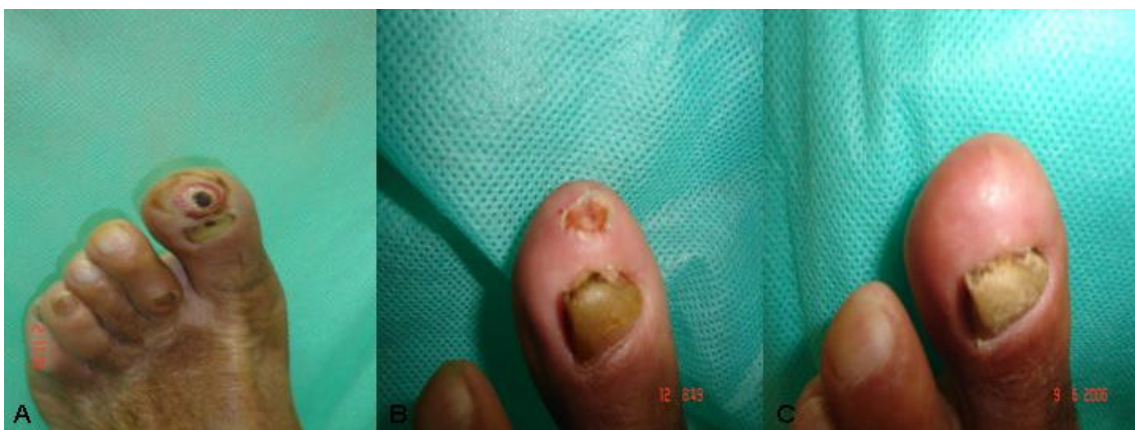Nos clientes do Grupo 4 (feridas tratadas com papaína e aplicação de Laser Diodo) foi observada uma completa cicatrização em 100 dias. Feridas irradiadas com laser de baixa potência apresentam importante resultado no desenvolvimento da circulação sanguínea, na regeneração de tecidos lesados e, conseqüentemente, na ativação da cascata de cicatrização, pois pelo efeito da luz laser ocorre a proliferação dos fibroblastos e a produção de fibras elásticas e colágenas (CATÃO, s/d). E ao se associar a papaína ao laser de baixa potência tais efeitos benéficos só tendem a melhorar o aspecto da cicatrização, sabendo-se que a papaína a 2% torna o tecido de granulação mais exuberante, demonstra maior número de

fibroblastos e fibras colágenas, quando comparadas ao grupo controle. Na fase inicial e de fibroplasia, a papaína teve uma atuação muito mais eficaz nessas feridas (SANCHES NETO et al., 1993).

Ferida localizada em hálux esquerdo, com um ponto de necrose preta e seca bem no centro de seu leito, rodeada por esfacelos que, por sua vez, era rodeada por uma faixa de tecido vitalizado, regular, superficial, contaminada, região perilesão com descolamento de suas margens com ausência de exsudação, dor e odor. Pulso pedioso presente.

Primeiro foi realizado um desbridamento mecânico no tecido desvitalizado com uma lâmina de bisturi número 22 para a eficaz aplicação do laser (ZELTZER, s/d). Em seguida, a limpeza com o S.F.0.9%, aplicação do laser em suas margens de forma contínua e, por último, aplicado papaína a 2% em seu leito.

Em 12/04/2006, com 40 dias de curativo, verificamos clinicamente a evolução positiva, apresentando-se limpa, em fase de maturação, com total reepitelização em seu leito. E região perilesão íntegra. Em 09/06/2006, ao finalizar a coleta de dados, completa cicatrização (figura 16 A, B e C).



**Figura 17 – Grupo Laser + Papaína** - clientes com feridas limpas diariamente com S.F.0.9%, aplicado Laser Diodo (830nm – 30 mW) de forma contínua em suas margens, passado papaína, ocluídas com curativo primário umedecido em S.F.0.9%, curativo secundário seco e fechadas com ataduras. A – aspecto da ferida em 02/03/2006; B – em 12/04/2006; C – em 09/06/2006.



## 5 DISCUSSÃO

É certo que alimentação, higiene, stress, sono, anemia, infecção, entre outros fatores, afetam diretamente o processo de cicatrização de uma ferida.

No cuidado com o pé diabético, devemos nos preocupar com todos esses fatores para a prevenção de futuros problemas como a amputação, que piora a qualidade de vida (PROCHNOW et al., 2000).

Atualmente, temos várias opções para curativo como filme de poliuretano, alginatos, hidrocolóide, hidrogel, carvão ativado, papaína (BLANES, 2004) dentre outras. Optou-se aqui pelo uso do S.F. 0.9% (para o grupo controle), da papaína e do laser de baixa potência.

O laser tem sido referenciado em muitos estudos pela sua eficácia no processo de cicatrização por aumentar a síntese de colágeno (reparador tecidual), a permeabilidade das membranas celulares com maior eficiência da bomba de sódio, o número de fibroblastos e promover o tecido de granulação, aumentando igualmente os níveis de prostaglandinas e tendo ação anti-inflamatória e analgésica (ZELTZER, s/d; BRUGNERA JUNIOR et al., 2003).

A pesquisa teve como critério de inclusão feridas em membros inferiores de pacientes portadores de DM. Jorge Filho (apud Kuhn, 2006) define muito bem o pé diabético como uma síndrome que acomete os pés por consequência de neuropatia periférica, doença oclusiva arterial periférica e redução da microcirculação em membros inferiores.

O cliente diabético portador do conhecido “pé diabético” foi escolhido pelo fato de ser muito mais propenso ao desenvolvimento de úlceras em seus pés (VEDOLIN et al.,

2002), já que o DM é uma síndrome clínica heterogênea caracterizada por anormalidades endócrino-metabólicas que alteram a homeostase (NATAN, 1993), comprometendo então toda sua cascata de cicatrização. Isto reforça a utilização da papaína e do laser pelos seus efeitos benéficos no tratamento de lesões de pele, principalmente no que se refere à cicatrização.

A alta estatística da população diabética e conseqüentemente suas complicações, como as neuropatias (sensoriais, motoras e autonômicas), vasculopatias e as infecções geram um problema sério para a saúde pública, pelo número elevado de incapacitantes e as internações hospitalares prolongadas (GAMBA, 1991; OCHOA-VIGO et al., 2006).

Ochoa-vigo et al. (2006) ressalta ainda que a ausência de um tratamento adequado e precoce favorece o aparecimento das complicações nos pés diabéticos. As estatísticas e os fatos são preocupantes como mostra Kuhn (2006):

- 50% das pessoas portadoras de DM desconhecem tal diagnóstico;
- 25% desta clientela vem a desenvolver patologias de alguma etiologia em seus pés;
- responde à 80% das amputações cirúrgicas;
- 60% destas amputações podem ser evitadas se o diabético seguir corretas medidas de prevenções e orientações de cuidados;
- necessidade de um diagnóstico mais preciso.

Tais informações só reforçam a importância de um trabalho em equipe multiprofissional e interdisciplinar no cuidado com a população diabética, o que poderiam diminuir os custos sociais para o país, melhorar a qualidade de vida desta clientela (SCHINDL; SCHINDL; PERNERSTORFER-SCHÖN; KERSCHAN; KNOBLER; SCHINDL, 1999), ou mesmo oferecer curativos com qualidade, mais

eficientes e menos ônus. Isso se confirma em muitas situações de trocas de curativo onde o paciente relata “tenho essa ferida há mais ou menos 30 anos”. Saar e Lima (apud ELINE et al., 2001), mostram o quão difícil e complexo é o processo de avaliar feridas, exigindo muito conhecimento e habilidade do profissional, pois a demora e a lentidão da cicatrização podem estar esclarecidas por diagnósticos errôneos, exatamente pelo o que não se vê durante esta etapa.

Foram realizados curativos em feridas usando quatro grupos distintos de clientes diabéticos, onde verificamos suas evoluções.

Seguindo o critério de inclusão, os grupos foram montados respeitando a ordem de chegada e apresentação para participação na pesquisa.

Para os finais de semana e feriados os clientes foram devidamente orientados sobre a forma de realizar seus curativos. Desta forma os clientes do primeiro e do segundo grupo adquiriram os materiais necessários e com a participação de seus familiares, que foram treinados no ambulatório, faziam seus curativos em sua residência.

Dal Ben (apud Jorge et al., 2003), confirma a importância da união na equipe profissional e da harmonia com os familiares dos clientes para o bom andamento do tratamento, devido a confiança acreditada, sendo este fator primordial para o clientes.

Aqueles que não tinham a participação da família, dirigiam-se ao pronto-socorro, portanto seguindo a orientação dada pelo serviço do ambulatório.

Os clientes do terceiro e do quarto grupo que receberam o uso do laser foram orientados a realizar um curativo com S.F. 0.9% nesses momentos.

Em 125 dias, o Grupo Controle foi cuidado com S.F.0.9% e verificou-se que a lesão não evoluiu em suas etapas para a cicatrização. Fato esperado e encontrado na literatura, é visto que o S.F.0.9% é muito bem indicado para a limpeza das feridas e a

manutenção do tecido de granulação (BORGES, 2001 apud BORGES et al., 2001; Dealey, 2006; FERREIRA; SANTOS; SAMPAIO, 2004) portanto deve ser associado a alguma terapia tópica para um melhor resultado.

Já no Papaína, em 121 dias, em um menor tempo comparado ao grupo anterior observamos a evolução positiva da cicatrização, sendo que seu leito estava completamente coberto por tecido desvitalizado, e no grupo controle a ferida estava limpa, em fase de granulação, portanto estagnada.

Constatado que 57 dias após curativos diários com papaína a 2%, em forma de gel, verificamos o desbridamento de todo tecido inviável, pela ação da enzima proteolítica encontrada na papaína, que liquefaz todo tecido necrótico, estimula e acelera a granulação (MONETTA, 1992; MONETTA, 1988; PROCHNOW et al.,2000; ROCHA et al., 2001). Estudos confirmam que a papaína a 2% promove a granulação e epitelização das lesões (BLANES, 2004; SANCHEZ NETO et al., 1993).

Ao término das aplicações de papaína a 2% encontramos pela observação clínica redução no tamanho da ferida, apresentando-se em fase proliferativa final, pela formação de camada de colágeno, nova remodelação das fibras de colágeno, além da mudança de coloração de vermelho vivo-brilhante, da fase de granulação para vermelho opaco, mostrando redução do aporte sangüíneo pela regressão capilar, mostrando a epitelização das margens.

Como resultado final da cicatrização encontramos uma camada de epiderme superficial, perilesão tecido róseo neo-formado, frágil e sensível.

No Grupo Laser verificamos evolução positiva com 35 dias de irradiações com o laser de baixa potência com 830nm de comprimento de onda, com densidade de energia de

1 J/cm<sup>2</sup>, potência de 30mW, modo contínuo Aplicado em toda margem da ferida, estando o diodo a 1 cm da pele do clientes e de forma perpendicular.

Gum et al.(1997) afirma que o laser He-Ne a 1 J/cm<sup>2</sup> consegue promover a formação de fibras de colágeno devido ao seu potencial de aumentar a síntese de RNA , além da replicação celular, o que favorece a síntese de RNA para os colágenos do tipo I e II.

Feito o desbridamento mecânico do tecido desvitalizado sem prejudicar o tecido nobre, pois de acordo com Zeltzer (s/d) para uma eficiente ação da luz laser, a lesão tem que estar limpa, caso contrário qualquer necrose, fibrina, ou mesmo resto de pomadas podem impedir a passagem da luz fazendo papel de filtro.

Ainda no primeiro dia, ficou aderido ao leito restos de esfacelos e apresentando exsudação. 14 dias após, já era visível um leito em granulação vermelho vivo, contração das margens, diminuição dos esfacelos, os quais apresentavam-se mais firmes e portanto fácil para desbridar.

Passados dez dias a ferida encontrava-se em fase proliferativa, totalmente limpa com algumas ilhotas de reepitelização em seu leito, fenômeno este conhecido como “Fenômeno de Contato”, onde as células epiteliais devem crescer da margem para o seu centro e às vezes acontece de células migratórias terem contato com as células semelhantes da outra margem atrapalhando sua migração formando estas ilhotas (BORGES, 2001), e significativo relato de diminuição da dor, a qual era bem presente. Ainda o mesmo autor, pontua que a dor faz parte deste processo da cicatrização, fazendo parte da fase inflamatória, causada pela ação das prostaglandinas pelo estímulo das terminações nervosas.

Ao término das aplicações a lesão estava em fase inicial de maturação, com a reorganização das fibras de colágeno.

É certo o efeito benéfico do laser para a cicatrização de feridas, inclusive é apontado por se tornar a mais popular alternativa de terapia neste tratamento (LAGAN; MC DONOUGH; CLEMENTS; BAXTER, 2000), porém estudos mostram que ainda há muitos questionamentos a serem respondidos, como por exemplo a dose exata de terapia para a promoção da regeneração do tecido (ROCHA, s/d).

Bourguignon-filho et al. (2005) em sua revisão literária mostra vários estudos onde aplicações de lasers com doses de 1 J/cm<sup>2</sup> mostraram melhores resultados quando comparados a doses de 0,5,4,5 e 10 J/cm<sup>2</sup>. E que ultimamente os lasers mais utilizados com o objetivo de alcançar a cicatrização tecidual são os de hélio-neônio, arsênio-gálio e arsênio-gálio-alumínio.

Na última análise, Grupo Laser + Papaína, encontramos a extremidade do hálux esquerdo com uma lesão apresentando seu leito com um ponto de necrose preta e seca bem ao centro, rodeada por esfacelos. Como já pontuado, primeiramente feito a limpeza com SF O.9%, o desbridamento mecânico da necrose para a eficaz passagem da luz atingindo seu objetivo e posteriormente a colocação de papaína a 2%.

No dia 23 de março de 2006, com vinte e sete dias de curativos, a ferida encontrava-se totalmente limpa, com ilhotas de reepitelização em seu leito em granulação vermelho brilhante e contração de suas margens.

E com 100 dias de curativos foi possível observar a continuidade da superfície da pele totalmente restabelecida, mostrando que a lesão alcançou a completa cicatrização quando realizados curativos associando laser de baixa potência com a papaína a 2%. Fato não ocorrido nos outros grupos.

Schindl et al.(1999) em seu estudo concluiu que as irradiações de laser de baixa potência em úlceras neuropáticas de pés diabéticos contribuiu para a completa cicatrização após 16 sessões.

Ainda Zeltzer (s/d), conclui que o laser He-Ne quando comparado aos métodos convencionais de curativos, é muito superior nos resultados com a cicatrização.

Por sua vez a utilização da papaína no tratamento de feridas é comprovado por seus efeitos satisfatórios em vários estudos, pela sua ação no desbridamento de tecido desvitalizado, suas propriedades anti-inflamatórias, também bactericida e por promover a cicatrização (SILVA, 2003 apud JORGE, 2003).

Na enfermagem, a realização de um correto e eficiente curativo afeta diretamente a qualidade de vida do cliente, atualmente temos uma variada opção e protocolos com este fim de promover a restauração do tecido, a integridade da pele, evitar a infecção, proporcionar conforto e principalmente a reabilitação e a integração deste à sociedade.

É de comum conhecimento que o S.F.0.9% tem sido usado com a finalidade de limpeza, a papaína é bactericida e bacteriostática e o laser dentro de diferentes protocolos, tem ação anti-inflamatória, analgésica, no reparo tecidual entre outros. E ainda assim tem sido discutida quanto aos seus efeitos na cicatrização.

## 6 CONCLUSÃO

De acordo com a metodologia usada na análise dos aspectos da cicatrização das úlceras diabéticas, ao associar o laser de baixa potência comparado a diferentes tratamentos levando em consideração a classificação de cada ferida. Verificou-se que:

- O tratamento com o laser de baixa potência associado a alguma terapia tópica, neste caso a papaína a 2%, na cicatrização de feridas diabéticas promoveu melhores resultados quando comparado aos outros grupos.

- Este procedimento promoveu uma resposta mais eficaz na fase proliferativa e principalmente na fase de maturação.

- Sugere-se que sejam feitos outros estudos associando o laser de baixa potência à outras terapias tópicas, aumentar o número de clientes e a dose aplicada.



## REFERÊNCIAS

- AKBARI C.M., GIBBONS G.W., HABERSHAW G.M., LOGERFO F.W., VEVES A. The effect of arterial reconstruction on the natural history of diabetic neuropathy. **Arch Surg.**, v.132, p.148-52.1997.
- AL-WATBAN, F. A. & ANDRÉS B. L Polychromatic LED therapy in burn healind of non-diabetic and rats, **J Clin Laser Méd Surg**, v.21,n.5,p. 249-258, 2003 Oct. <http://bases.bireme.br/cgi-bin/wxislind.exe/iah/online/>
- ANDERSON, R.R; PARRISI, J.A. The optis of human skin. **J Inv Dermatol.** v. 77, p. 13-19, 1981.
- APELQVIST, J. et al. Dabetic foot ulcers in a multidisciplinary setting. In: JORGE, B.H.; BORGES, M.F.; BRITO, V.N.; SANTOS, T.G.M., THIRONE, A.C.P. Análise clínica e evolução de 70 casos de lesões podais infectadas em pacientes diabéticos. **Arq. Bras. Endocrinol. Metab.** v.43, n.5, p.366-372, 1999.
- ARRARTE C., RAFAEL. Pie diabético pronósticoy tratamiento. **Rev. Méd. Inst. Peru. Segur.Soc.** 1992, v.1, n.3, p.16-22.
- AZEVEDO, L; FREIRE, L; AMORIM, F. **Laser de hélio-neônio no processo de cicatrização de feridas em ratos.** Disponível em: <http://www.fisionet.com.br/artigos>. Acesso em: 25 de setembro/2007.
- BANSAL, S. et al. **Clinicopatologic study of healing excimer laser radial excisions.** **Refract Corneal Surg**, v.6, n.3, p. 188-192, 1990 May-Jun. <http://bases.bireme.br/cgi-bin/wxislind.exe/iah/online/>
- BARNER HB, KAISER GC, WILLMAN VL. Blood flow in the diabetic. **Leg Circulation**, v.43, p.391-394.1997.
- BERNARDO, C.I. et al. Própolis- Cicatrizante e antibiótico natural. In: GAMBA, M.A. A importância da assistência de enfermagem na prevenção, controle e avaliação à pacientes portadores de diabetes com neuropatia e vasculopatia. **Acta Paul. Enf.**, São Paulo, v.4, n.2/4, p.7-19, jun./dez. 1991.
- BISHT, D. e cols. Effect of low intensity laser radiation on heatling of open skin wounds in rats. **Indian J Med Res**, v.100, p.43 - 46, july. 1994.
- BLANES, L. **Tratamento de Feridas.** Baptista-Silva JCC, editor. Cirurgia Vasculuar: guia ilustrado. São Paulo: 2004. Disponível em : URL:<http://www.bapbaptista.com>
- BOURGUIGNON-FILHO, A.M.; FEITOSA, A.C.R.; BELTRÃO, G.C.;PAGNONCELLI, R.M. Utilização do laser de baixa intensidade no processo de cicatrização tecidual. **Rev.Portuguesa de Estomatologia, Medicina Dentária e Cirurgia Maxilofacial**, v.46, n.1, 2005.

BOULTON, A.J.M. O pé diabético. In: JORGE, B.H.; BORGES, M.F.; BRITO, V.N.; SANTOS, T.G.M., THIRONE, A.C.P. Análise clínica e evolução de 70 casos de lesões podais infectadas em pacientes diabéticos. **Arq. Bras. Endocrinol. Metab.** v.43, n.5, p.366-372, 1999.

BOULTON, A.J.; VILEIKYTE, L. The diabetic foot : the scope of the problem. **J. Fam. Pract.** , v.49, n.11 Suppl : S 3-8. Nov.2000.

BORGES, Eline Lima et al. **Feridas como tratar**. Belo Horizonte: Coopmed, 2001. p.114.

BORGES, E.L. Limpeza e desbridamento In: BORGES, Eline Lima et al. **Feridas como tratar**. Belo Horizonte: Coopmed, 2001. p.114.

BRENNER, M.A. Tracking the diabetic foot: adjunctive treatment with collagen material. **Adv. Wound Care.** v.7, n.6, p.44-46, 1994.

BREUGEL, H.H.; BAR, P.R. Power density and exposure time of HeNe laser irradiation are more important than total energy dose in photobiomodulation of human fibroblasts in vitro. **Lasers Surg Med**, v.12, n.5, p. 528-537. 1992.

BROWNLEE M, CERAMI A, Vlassara H. Advanced glycosylation and products in tissue and biochemical basis of diabetes complications. **J. Med. N. Engl.** v.318, p.1315 – 1321.1998.

BRUGNERA JUNIOR, A.; PINHEIRO, A.L.B. **Lasers na odontologia moderna**. São Paulo: Pancast, 1998, p.365.

BRUGNERA JUNIOR, A. et al. **Atlas de laserterapia aplicada à clínica odontológica**. São Paulo: Santos, 2003.

CATÃO, M.H.C.V. **Os benefícios do laser de baixa intensidade na clínica odontológica na estomatologia**. Disponível em: <http://www.patological.com.br/exto81.asp>. Acesso em: 18 de setembro de 2007.

CHABBERT-BUFFET, N. et al. Evidence for associated cutaneous microangiopathy in diabetic patients with neuropathic foot ulceration. **Diabetes Care**, v.26, n.3, p.960-961.2006.

CORREA, F.I.; PRADO, F.S.; MIRANDA, C.M.; SOUZA, A.P.G.; CORREA, J.C. O uso de laser HeNe (632,8 nm) no fechamento de feridas. **Fisioterapia Brasil** - v.4, n. 2, p.144-148, março/abril 2003.

DEALEY, C. **Cuidando de feridas: um guia para as enfermeiras**. São Paulo: Editora Atheneus, 1996, p.1-21.

EERP. USP. Disponível em : <http://www.eerp.usp.br/projetos/feridas/neurpe.htm>

FERNANDES, L.R.A. **Fisiologia da cicatrização: feridas e curativos**. Disponível em: [www.unimes.br/aulas/ENFERMAGEM/Aulas2005/1ano/comunicacao\\_e\\_educacao\\_em\\_saude/Plano\\_de\\_Ensino.html](http://www.unimes.br/aulas/ENFERMAGEM/Aulas2005/1ano/comunicacao_e_educacao_em_saude/Plano_de_Ensino.html)

FERREIRA, A.M.; SANTOS, I.; SAMPAIO, C.E.P. O cuidado de enfermagem nos procedimentos de coleta para análise microbiológica de feridas: aplicabilidade de duas técnicas. **Arq Ciênc Saúde**, 2004 jul-set, v.11, n.3, p.137-141.

FORNEY, R. MAURO, T. **Using laser in diabetic wound healing**, **Diabetes Technol Ther**, v.1, n.2, p. 189-192, 1999. <http://bases.bireme.br/cgi-bin/wxislind.exe/iah/online/>

FOSTER, A.; EDMONDS, M.E. Examination of the diabetic foot. In: GAMBÁ, M.A. A importância da assistência de enfermagem na prevenção, controle e avaliação à pacientes portadores de diabetes com neuropatia e vasculopatia. **Acta Paul. Enf.**, São Paulo, v.4, n.2/4, p.7-19, jun./dez. 1991.

GAMBÁ, M.A. A importância da assistência de enfermagem na prevenção, controle e avaliação à pacientes portadores de diabetes com neuropatia e vasculopatia. **Acta Paul. Enf.**, São Paulo, v.4, n.2/4, p.7-19, jun./dez. 1991.

GEOCITIES-UNESP. **Siga seu sonho**, p.2, 2005 Set. Disponível em <<http://www.sigaseusonho.com.br>>. Acesso em 23 de fevereiro de 2007.

GIANNINI, M. Contribuição da unidade de pé diabético (UPD) na prevenção de lesões e amputações de MMII. In: MAIA, T. F.; SILVA, L.F. O pé diabético de clientes e seu autocuidado: a enfermagem na educação em saúde. **Esc. Anna Nery Rev. Enferm.**; v.9, n.1, p.95-102, 2005.

GOMES, F. V., COSTA, M. R., MARIANO, L. A. **Manual de curativo**. Conselho Metropolitano de Goiana, Stª Casa de Goiânia, Universidade Católica de Goiânia, ag. 2005. p.33.

GOLDENZWAIG, N. R.S.C. **Manual de Enfermagem Médico-Cirúrgico**. Rio de Janeiro: Editora Guanabara Koogan,. p.207. 2004

GROSS, J.L. Detecção e tratamento das complicações crônicas do diabete melito. Consenso Brasileiro. **Arq Bras Endocrinol Metab** ., v. 43, p.7-14.1999.

GUM, S.L.et al. Combined ultrasound, electrical stimulation, and laser promote collagen synthesis with moderate changes in tendon biomechanics. **Am. J. Phys. Med. Rehabil.**, v.76, p.288-296, 1997.

HAINA, D.; HEIN, R.; LANDTHALER, M.; KRIEG, T. Laser light of low power density does not influence chemotaxis and collagen synthesis of human dermal fibroblasts. **Lasers Med Sci**, v.7, p.79-83, 1992. ([www.forp.usp.br/restauradora/laser/Luciana/fibroblasto.html](http://www.forp.usp.br/restauradora/laser/Luciana/fibroblasto.html))

HESS, C.T. **Tratamento de feridas e úlceras**. Rio de Janeiro: Reichman & Afonso, 2002.

IERARDI RP., SCHUMAN C.R. Control of vascular disease in patients with diabetes mellitus. **Surg. Cl. North Am**; v.78, p.385-392., 1988.

JÖMESKOG, G. et al. Low molecular weight heparin seems to improve capillary circulation and healing of chronic foot ulcers in diabetic patients. **Vasa**, v.22, n.2, p. 137-142, 1993. <http://bases.bireme.br/cgi-bin/wxislind.exe/iah/online/>

JORGE, S. A. et al. **Abordagem multiprofissional do tratamento de feridas**. São Paulo: Editora Atheneus, 2003. 378 p.

JORGE, B.H.; BORGES, M.F.; BRITO, V.N.; SANTOS, T.G.M., THIRONE, A.C.P. Análise clínica e evolução de 70 casos de lesões podais infectadas em pacientes diabéticos. **Arq. Bras. Endocrinol. Metab.** v.43, n.5, p.366-372, 1999.

JORGE FILHO, D. Fisiopatologia das lesões do “pé diabético”. IN: KUHN, P.(ORG.). **O pé diabético**. São Paulo: Editora Atheneu, 2006, p.31- 41.

JOSHI N., CAPUTO G.M., WEITEKAMP M.R., KARCHEMER A.W. Infections in patients with diabetes mellitus. **N Engl J Méd.** v.341, p.1906-1912. 1999.

KAHN, J. **Princípios e prática de eletroterapia**. 4ª edição. São Paulo: Santos, 2001.

KARANFILIAN, R. G. et al. The value of laser Doppler velocimetry and transcutaneous oxygens tension determination in predicting healing of ischemic forefoot ulceration and amputation in diabetic and nondiabetic patients. **J Vasc Surg**, v.4, n.5, p. 511-516, 1983 Nov. <http://bases.bireme.br/cgi-bin/wxislind.exe/iah/online/>

KARU, T. **Low- Power Laser Therapy**. [s.l]: Biomedical Photonics Handbook, 2003. p.26.

KITCHEN, S.; BAZIN, S. **Eletroterapia de Clayton**. 10.ed. São Paulo: Manole, 2001.

KULIEV, R. A. et al. Treatment of suppurative wounds in patients with diabetes mellitus by magnetic field and laser irradiation, **Khirurgiia (Mosk)**, v.7-8, p.30-33, Jul-Aug. <http://bases.bireme.br/cgi-bin/wxislind.exe/iah/online/>

KUHN, P. **O pé diabético**. São Paulo: Editora Atheneu, 2006.

LAGAN, K.M.; MC DONOUGH, S.M.; CLEMENTS, B.A.; BAXTER, G.D. A case of low intensity therapy (LILT) in the management of venous ulceration: potential effects of wound debridement upon efficacy. **Journal of Clinical Laser Medicine & Surgery**. v.18, n.1, p.15-22, 2000.

LANDAU, Z. Topical hyperbaric oxygen and low energy laser for the treatment of diabetic foot ulcers. **Arch Orthop Trauma Surg**; v.117, n.3, p.156-158, 1998. <http://bases.bireme.br/cgi-bin/wxislind.exe/iah/online/>

LICHTENSTEIN, D. et al. Low level laser therapy in ambulatory patients with venous stasis ulcers, **Laser Therapy**, v.2, n.11, p.71-78. 1999 Jun.

MAIA, T. F.; SILVA, L.F. O pé diabético de clientes e seu autocuidado: a enfermagem na educação em saúde. **Esc. Anna Nery Rev. Enferm.**; v.9, n.1, p.95-102, 2005.

MALERBI, D.A.; FRANCO, L.J. Multicenter study of the prevalence of diabetes mellitus and impaired glucose tolerance in the urban Brazilian population aged 30-69 yr. The Brazilian Cooperative Group on the Study of Diabetes Prevalence. **Diabetes Care**, v.15, p.1509-1516.,1992.

MATINIAN, L. A.; NAGAPETIAN, K. O.; AMIRIAN, S. S.; et al. Papain phonophoresis in the treatment of suppurative wounds inflammatory processes. **Khirurgia**, v.9, p.74-76, 1990.

MONETTA, L. Uso da papaína nos curativos feitos pela enfermagem. **Rev. Bras. Enferm.**, v.40, n.1, p.66-73,1987.

MONETTA, L. A utilização de novos recursos em curativos num consultório de enfermagem. **Rev. Paul. Enf.**, v.11, n.1, p.19-26, 1992.

MONETTA, L. A importância da atuação científica do enfermeiro na execução dos curativos feitos com papaína. IN: CICLO DE DEBATES SOBRE ASSISTÊNCIA DE ENFERMAGEM. 1.,[s.l, s.n]. **Anais...** 1988. p.195-204.

MONETTA, L. **Papaína apresenta excelentes resultados no tratamento de lesões.** Disponível em: <http://www.comunidadeidiabetes.com.br>

NATAN, D.M. Long-term complications of diabetes mellitus. **N. Engl. J. Med.**, v.328, n.23, p.977-986, 1993.

NEIBURGER, E.J. The effect of low power lasers on intraoral wound healing. **New York State Dent J**, v.61, n.3, p.40-43. mar, 1995.

OCHOA-VIGO, K.; TORQUATO, M.T.C.G.; SILVÉRIO, I.A.S.; QUEIROZ, F.A.DE-LA-TORRE-UGARTE-GUANILO, M.C.; PACE, A.E. Caracterização de pessoas com diabetes em unidades de atenção primária e secundária em relação a fatores desencadeantes do pé diabético. **Acta Paul. Enfermagem** v.19, n.3, p.296-303, 2006.

PEDROSA HC. Pé diabético: aspectos fisiopatológicos, tratamento e prevenção. **Rev. Bras. Neurol. Psiquiat.** v.;1, p.131-135.1997.

PHAM, H.T.; ECONOMIDES, P.A.; VEVE, A. The role of endothelial function on the foot. Microcirculation and wound healing in patients with diabetes. **Clin. Podiatr. Med. Surg.** v.15, p.85-93.1998.

PORTAL DIABETES. Disponível em <http://www.portaldiabetes@portaldiabetes.com.br>

PROCHNOW, A.G.; CARNEIRO, M.; ETHUR, A. B. M. Aplicação tópica de papaína em úlceras cutâneas de pessoas com diabetes. **Rev. Nursing**; v.3 , n.27, p.26-29,ago.2000.

REDDY, G. K. et al. **Laser photostimulation accelerates wound healing in diabetic rats. Wound Repair Regen**, v.9, n.3, p.248-255, 2001 May-Jun. <http://bases.bireme.br/cgi-bin/wxidlind.exe/iah/online/>

RIGAU i MAS, J. Bioenergia e propriedades ópticas dos tecidos. In: BRUGNERA JUNIOR, A; PINHEIRO, A.L.B. **Lasers na odontologia moderna**. São Paulo: Pancast, 1998. p.65-78.

RINALDI, F. et al. The diabetic foot: general considerations and proposal of a new therapeutic and preventive approach, **Diabetes. Res Clin Prac**, v.21, n.1, p.43-49, 1993.

ROCHA, J.C.T. **Terapia laser, cicatrização tecidual e angiogenese**. Disponível em: [http://www.unifor.br/hp/revista\\_saude/v.17-1/artigo8.pdf](http://www.unifor.br/hp/revista_saude/v.17-1/artigo8.pdf).

ROCHA, R.P.de A; GURJÃO, W.S.; BRITO JUNIOR, L.C. Avaliação Morfológica da Cicatrização de Lesões Ulcerativas assépticas tratadas com soluções de papaína. In: **CONGRESSO VIRTUAL HISPOAMERICANO DE ANATOMIA PATOLÓGICA, 7., Y CONGRESO DE PREPARACIONES VIRTUALES POR INTERNET, 1.,** Disponível em: [http://www.conganat.org/7congreso/vistaImpresion.asp?id\\_trabajo=494](http://www.conganat.org/7congreso/vistaImpresion.asp?id_trabajo=494). Acesso em 24 set.2007.

ROGENSKI, N.M.B.; QUEDES, M.L.; BAPTISTA, C.M.C.; et al. Uso de papaína em infecções de vísceras. **Rev. Bras. Enfer.**,v.48, n.2, p.140-143, 1995.

SAAR, S.R.C.; LIMA, V.L.A.N. Avaliação do portador de ferida In: BORGES, Eline Lima et al. **Feridas como tratar**. Belo Horizonte: Coopmed, 2001. p.114.

SANCHES NETO, R.; BARONE, B.; TEVES, D. C.; SIMÕES, M.J.; NOVO, N.F.; JULIANO, Y. Aspectos morfológicos e morfométricos da reparação tecidual de feridas cutâneas de ratos com e sem tratamento com solução de papaína a 2%. **Acta Cir. Bras.**, v.8, n.1, p.18-23, 1993.

SANTOS, M.F.S.; CZECHKO, N.G.; NASSIF, P.A.N.; RIBAS-FILHO, J.M.; ALENCAR, B.L.F.; MALAFAIA, O.; RIBAS, C.A.P.M.; TRAUTWEIN, V.M.; HENRIQUES, G.S.; MAIA, J.M.A.; BITTENCOURT, R.C.A. Avaliação do uso do extrato bruto de *Jatropha gossypifolia* na cicatrização de feridas cutâneas em ratos. **Acta Cir. Bras.**v. 21 Supl 3, p.2-7, 2006. Disponível URL: <http://www.scielo.br/acb>

SANTOS, M.J. et al. Avaliação da eficácia da pomada de própolis em portadores de feridas crônicas. **Acta paul.enferm.** São Paulo, v.20 n.2 abr./jun.2007

SANTOS, Vera Lúcia Conceição de Gouveia & CESARETTE, Isabel Umbelina Ribeiro. **Assistência em estomaterapia: cuidando do ostomizado**. São Paulo: Editora Atheneu, 2000. p.532.

SCHINDL, A; SCHINDL, M.; PERNERSTORFER-SCHÖN, H.; KERSCHAN, K.; KNOBLER, R.; SCHINDL, L. Diabetic neuropatic foot ulcer: successful treatment by low-intensity laser therapy. **Dermatology**. v.198, p.314-316, 1999

SILVA, L.M. O uso da papaína no tratamento da lesões na pele. **Rev. Nursing**, n.4, p.7, 1998.

SIQUEIRA, Fernando Cezar Henrique Nascimento et al. **Uso de laser de baixa intensidade, AsALGa, 830nm, em pacientes portadores de úlceras de pressão, Reabilitar**, v.6, n.23, p.10-15, 2004 Abr-Jun. <http://bases.bireme.br/cgi-bin/wxislind.exe/iah/online/>

TAKAHASHI, Y. e cols. Neovascularization effect with HeNe laser in the rat trachea. **Thorac Cardiovasc Surg**, v.40, n.5, p. 288-291, oct, 1992.

TALY, Arun B. et al. Efficacy of multiwavelength light therapy in the treatment of pressure ulcers in subjects with disorders in of the spinal cord: a randomized double-blind controlled trial, **Arch Phys Méd Rehabil**, n.85, p. 1657-1661. 2004 Out.

TORRES, B.E.C.; BRITO, M.A.P. Os **efeitos do laser de baixa potência nos diferentes tipos de tecido** – Um levantamento bibliográfico. Disponível em: <http://www.fisionet.com.br/monografias/interna.asp?cod=27>

TOSCANO E. **Neuropatia autonômica e sensitiva hereditária tipo 4**. [www.orpha.net/static/PT/neuropatia\\_autonomica\\_e\\_sensitiva\\_hereditaria\\_tipo\\_4](http://www.orpha.net/static/PT/neuropatia_autonomica_e_sensitiva_hereditaria_tipo_4). Acesso em: Dez 2003

TOST, A.J.E.; VIVANCOS, V.V.; ESCODA, C.G.; AYTÉS, L.B.; DOMINGUEZ, J.A. **Aplicaciones del Laser de CO2 em odontologia**. [s.l.:s.ed.], 1995, p.152 .

UNIVERSIDADE ESTADUAL DE CAMPINAS. Hospital das Clínicas Grupo de Estudos de Feridas. **Manual de Tratamento de Feridas**. 2.ed. Campinas: Unicamp, 2002. p.85.

VACCA e cols. Activation of mtochondria DNA replication by Nehe laser irradiation. **Biochm Biophys Res Commum**, v.195, n.2, p.704-709, Sept, 1993.

VEDOLIN, A.C.; SCHIMITT, C.M.D`A.; BREDT, C.F.G.; BARROS, M.B.; FRANÇA, L.H.G.; BRANCO, R.G.; STAHLKE JÚNIOR, H.J. **Pé diabético: estudo comparativo entre diferentes formas de apresentação clínica e tratamentos**. Disponível em: [avedolin@yahoo.com.br](mailto:avedolin@yahoo.com.br)

WHEAT L.J. Infection and diabetes mellitus. **Diabetes Care** , ;v.3, p.:187-197, 1980.

WILD S el al. Global prevalences of diabetes. Estimates for the year 2000 and projections for 2030. **Diabetes Care**, v.27, p.1047-1053, 2004.

ZELTZER,M. **Tratamento a laser**. Disponível em:  
<http://www.saudevidaonline.com.br/artigo66.htm>. Acesso em: 20 ago 2007.



**ANEXO A – Declaração do Comitê de Ética em Pesquisa (CEP)**

**COMITÊ DE ÉTICA EM PESQUISA DA UNIVAP****CERTIFICADO**

Certificamos que o Protocolo n.º L215/2005/CEP, sobre "*Associação da laserterapia com papaína creme na cicatrização de úlceras diabéticas em membros inferiores*", sob a responsabilidade do Prof. Dr. Newton Soares da Silva, está de acordo com os Princípios Éticos, seguindo as diretrizes e normas regulamentadoras de pesquisa envolvendo seres humanos, conforme Resolução n.º 196/96 do Conselho Nacional de Saúde e foi **aprovado** por esta Comissão de Ética em Pesquisa.

Informamos que o pesquisador responsável por este Protocolo de Pesquisa deverá apresentar a este Comitê de Ética um relatório das atividades desenvolvidas no período de 12 meses a contar da data de sua aprovação.

São José dos Campos, 21 de fevereiro de 2006



---

**PROF. DR. LANDULFO SILVEIRA JUNIOR**  
Presidente do Comitê de Ética em Pesquisa da Univap

## ANEXO B - TERMO DE CONSENTIMENTO LIVRE E ESCLARECIDO

De acordo com a Resolução 196/96 do Conselho Nacional de Saúde (CNS) que regulamenta a utilização de seres humanos em pesquisas, este documento visa esclarecer o paciente e/ou responsável legal para que tenham condições de compreender a metodologia a ser utilizada para a realização desta pesquisa. **O objetivo desta pesquisa compreende na utilização do Laser Terapêutico de Diodo de 830nm, potência de 30mw e de nsidade de energia 1J/cm<sup>2</sup>, em úlceras diabéticas em membros inferiores.** Para a realização do estudo serão selecionados pacientes em tratamento no Ambulatório de Enfermagem da Fatea – Faculdades Integradas Teresa D’Ávila em Lorena –S.P.. **Não haverá risco ao paciente, tanto no período das trocas de curativo quanto na aplicação do laser.** O paciente poderá a qualquer momento desistir do estudo, entretanto deverá comunicar por escrito e ser conscientizado sobre as possíveis implicações à saúde.

Fica esclarecido para o paciente do compromisso do profissional que seu tratamento será completo, desde as trocas de curativos até a aplicação de laser, até cicatrização completa da ferida.

Declaro haver recebido explicações claras e simples, bem como os propósitos, riscos e custos, além de saber que os tratamentos seguem os adequados princípios técnicos científicos reconhecidos pela Enfermagem.

Autorizo a realização de fotografias com finalidade científica e didática, desde que seja resguardada a minha privacidade durante todo o atendimento e não devendo expor as condições de meus membros inferiores desnecessariamente.

.....

Assinatura do paciente ou responsável legal

RG:.....

.....

Assinatura do pesquisador (a)

RG:.....