



UNIVERSIDADE FEDERAL DE SANTA CATARINA
CENTRO DE CIÊNCIAS DA SAÚDE
PROGRAMA DE PÓS-GRADUAÇÃO EM ODONTOLOGIA
ÁREA DE CONCENTRAÇÃO ODONTOPEDIATRIA

BIANCA ZIMMERMANN DOS SANTOS

OBLITERAÇÃO PULPAR EM INCISIVO DECÍDUO TRAUMATIZADO

Dissertação de Mestrado

Florianópolis,
Fevereiro/ 2008

Livros Grátis

<http://www.livrosgratis.com.br>

Milhares de livros grátis para download.

BIANCA ZIMMERMANN DOS SANTOS

OBLITERAÇÃO PULPAR EM INCISIVO DECÍDUO TRAUMATIZADO

Dissertação apresentada ao Programa de Pós-graduação em Odontologia do Centro de Ciências da Saúde da Universidade Federal de Santa Catarina como parte dos requisitos para a obtenção do título de mestre em Odontologia – Área de Concentração Odontopediatria

Orientadora: Prof^ª. Dr^ª. Izabel Cristina Santos Almeida

Co-Orientadora: Prof^ª. Dr^ª. Mariane Cardoso

Florianópolis

2008

BIANCA ZIMMERMANN DOS SANTOS

Obliteração pulpar em incisivo decíduo traumatizado

Esta dissertação foi julgada adequada para obtenção do título de “Mestre em Odontologia”, área de concentração Odontopediatria, e aprovada em sua forma final pelo Curso de Pós-Graduação em Odontologia.

Florianópolis, 27 de Fevereiro de 2008.

Prof. Dr. Ricardo de Sousa Vieira
Coordenador do curso

BANCA EXAMINADORA

Prof^ª. Dr^ª. Izabel Cristina Santos Almeida
Orientadora

Prof^ª. Dr^ª. Mariane Cardoso
Co-orientadora

Prof. Dr. José Vitor Nogara Borges de Menezes
Membro

Prof^ª. Dr^ª. Ana Cristina Gerent Petry Nunes
Membro

Prof^ª. Dr^ª. Mabel Mariela Rodríguez Cordeiro
Suplente

DEDICATÓRIA

A **DEUS**, por conceder-me inabalável fé, sem a qual nada seria possível.

“...tudo posso naquele que me fortalece.”

Filipenses 3:13

“Confia no Senhor e faze o bem; habitarás na terra, e verdadeiramente serás alimentado. Deleita-te também no Senhor, e te concederás os desejos do teu coração.”

Salmo 37:3-4

*Aos meus amados pais, **Alfeu e Inês**, pelo amor incondicional e verdadeiro que sempre reinou em nosso lar e por me darem grandes exemplos de honestidade, integridade e respeito. Vocês, meus primeiros professores, na arte de compreender a vida, me ensinaram as lições que certamente são as mais importantes da minha formação: fé em Deus, amor e dedicação a tudo que fazemos e dignidade. A fé que vocês sempre tiveram em mim me fez acreditar em mim mesma.*

AGRADECIMENTOS

*Agradeço às minhas orientadoras, **Prof^ª. Dr^ª. Izabel Cristina Santos Almeida e Prof^ª. Dr^ª. Mariane Cardoso**, por suas contribuições ao meu aprendizado, apoio, disponibilidade e dedicação que tornaram possível o desenvolvimento desta pesquisa.*

*À amiga, **Prof^ª. Leila Garcia**, responsável pela análise estatística deste trabalho, pelo incentivo, pela amizade e por estar sempre pronta a ajudar.*

*À **Universidade Federal de Santa Catarina**, em especial, ao Programa de Pós-graduação em Odontologia, na pessoa de seu coordenador, **Professor Dr. Ricardo de Sousa Vieira**, pela oportunidade de realização deste Curso.*

*Às minhas colegas de mestrado, que se tornaram grandes amigas, **Juliana, Lilian e Renata**, pela amizade e companheirismo que marcaram nosso convívio durante esses dois anos.*

*Aos colegas de doutorado, **Catherine, Helen, Thaís, Alexandre, Carla, Karin, Maria Helena e Rui** pela amizade e carinho.*

*Às minhas amigas-irmãs, com quem tenho compartilhado muitos momentos em Florianópolis, **Núbia e Nádia**, pela amizade sincera e generosa que nos uniu e por estarem presentes nas horas boas e ruins, sempre me transmitindo força e alegria.*

*Às queridas amigas, que perto ou longe, estarão sempre no meu coração, **Mary, Marina, Day, Marcinha, Paty, Jú Capssa e Fátima**.*

***Aos professores do Programa de Pós-graduação em Odontologia da Universidade Federal de Santa Catarina**, em especial, aos da área de concentração odontopediatria, pelos conhecimentos transmitidos ao longo do curso.*

*Aos professores da disciplina de odontopediatria da Universidade Federal de Santa Maria, **Prof^ª. Dr^ª. Juliana Rodrigues Praetzel, Prof^ª. Dr^ª. Marta Dutra Machado Oliveira, Ana Paula Mainardi e Leandro Osório**, por orientarem meus primeiros passos nesta especialidade e por suas qualidades científicas e humanas que conquistaram meu respeito e admiração.*

*Ao professor **Dr. Carlos Alberto Feldens**, meu orientador no curso de especialização em odontopediatria, cujo exemplo de dedicação e competência despertaram ainda mais meu interesse pela pesquisa científica e pela docência.*

*Às professoras, **Prof^ª. Dr^ª. Suely Grosseman e Prof^ª. Dr^ª. Emíla Addison Machado Moreira**, pela oportunidade de realizar pesquisas envolvendo outras áreas da saúde.*

*À secretária da pós-graduação, **Ana Maria Frandolozo** e às secretárias da área de concentração odontopediatria, **Ivalda dos Santos e Elizabete de Andrada**, pela atenção, amabilidade e auxílios prestados.*

*À bibliotecária, **Vera Sovernigo**, e aos demais funcionários da biblioteca da Odontologia, pela presteza, ajuda e carinho dedicados.*

*A **todas as pessoas** que, de diferentes formas, contribuíram para a concretização deste trabalho.*

SANTOS BZ. Obliteração pulpar em incisivo decíduo traumatizado. 2008. 82f. Dissertação (Mestrado em Odontopediatria) – Programa de Pós-graduação em odontologia, Universidade Federal de Santa Catarina, Florianópolis.

RESUMO

Este estudo descritivo retrospectivo em incisivos centrais superiores decíduos traumatizados teve por objetivo, verificar a ocorrência de obliteração pulpar, o tempo decorrido entre o trauma e o desenvolvimento desta seqüela, a presença de alteração de cor da coroa bem como a freqüência de necrose pulpar secundária nos dentes obliterados, além de avaliar a existência de associação entre a obliteração e o sexo, a idade do paciente no momento do trauma dental, o tipo e a reincidência de trauma. Para isto, realizou-se uma pesquisa desenvolvida a partir dos dados clínicos e radiográficos dos prontuários de pacientes participantes do Programa de Atendimento ao Paciente Traumatizado da Universidade Federal de Santa Catarina, entre agosto de 1998 e agosto de 2007. Seguindo os critérios de elegibilidade, foram incluídos 112 dentes de 82 crianças. Destes, 60 (53,6%) apresentavam obliteração pulpar, sendo que em 58,3% dos casos esta foi diagnosticada em até 12 meses após o trauma. A associação entre alteração de cor da coroa e obliteração pulpar foi confirmada ($p < 0,001$), e não houve casos de necrose pulpar secundária. Não se observou associação estatística entre as variáveis sexo e idade dos pacientes, bem como tipo e recorrência de trauma em relação a obliteração pulpar. Os resultados deste estudo permitem concluir que a ocorrência de obliteração pulpar em dentes decíduos traumatizados é alta e a proervação clínica e radiográfica periódica é a melhor conduta para esta seqüela.

Palavras-chave: calcificação da polpa dentária, dente decíduo, trauma dental.

SANTOS BZ. Pulp canal obliteration of traumatized primary incisor. 2008. 82f. Dissertação (Mestrado em Odontopediatria) – Programa de Pós-graduação em odontologia, Universidade Federal de Santa Catarina, Florianópolis.

ABSTRACT

The aims of this retrospective descriptive study in traumatized primary upper central incisors were to verify the occurrence of pulp obliteration, the time elapsed between trauma and sequel development, the presence of crown color alteration, and the frequency of secondary pulp necrosis in obliterated teeth as well as to evaluate the dissociation between obliteration and gender, patient's age at the trauma episode, type and recurrence of dental trauma. It was carried out a research using clinical and radiographic data from patient's files at Traumatized Patient Care Program at the Federal University of Santa Catarina, from August 1998 to August 2007. Following inclusion criteria, it was included 112 teeth from 82 children. From those, 60 (53.6%) showed pulp obliteration, and in 58.3% of those cases, the obliteration was diagnosed up to 12 months after trauma. Results showed a *p* value lower than 0.001 between color alteration in the crown and pulp obliteration, while it was not observed association between gender and patient's age as well as between type and trauma recurrence related to pulp obliteration and there were no cases of secondary pulp necrosis. The results from this study allow concluding that the occurrence of pulp obliteration in traumatized primary teeth is expressive and that there was an association between crown color alteration and pulp obliteration. Programmed clinical and radiographic follow-up is the best conduct for this sequel.

Key words: dental pulp calcification, primary tooth, dental trauma.

SUMÁRIO

1 INTRODUÇÃO.....	10
2 ARTIGO	14
2.1 Artigo para publicação em português.....	14
2.1.1 Tabelas.....	31
2.1.2 Figuras.....	34
2.2 Artigo para publicação em inglês.....	36
2.2.1 Tabelas.....	52
2.2.2 Figuras.....	55
BIBLIOGRAFIA CONSULTADA.....	57
APÊNDICES.....	59
A Metodologia expandida.....	60
B Formulário para levantamento de dados dos prontuários dos pacientes.....	68
C Critérios de diagnóstico utilizados no levantamento radiográfico feito através das radiografias existentes nos prontuários dos pacientes.....	69
D Matrizes da calibração.....	70
E Carta de Apresentação e Termo de Consentimento Livre e Esclarecido.....	73
ANEXOS.....	74
A Parecer Consubstanciado do Comitê de Ética e Pesquisa com Seres Humanos da Universidade Federal de Santa Catarina.....	75
B Normas utilizadas na formatação do artigo: Dental Traumatology.....	77
C Normas do Programa de Pós-Graduação em Odontologia da UFSC.....	81

1 INTRODUÇÃO

O traumatismo dental acomete uma parcela significativa de crianças na fase de dentição decídua (BORUM, ANDREASEN, 1998; KRAMER, et al., 2003; RISHEIM, 2006), com prevalência que varia entre 1,3% a 35,5% (KRAMER et al., 2003; SKAARE, JACOBSEN, 2005; BELTRÃO et al., 2007; OLIVEIRA et al., 2007), sendo mais freqüente nesta que na dentição permanente, principalmente no período de aprendizagem do andar, quando há maior susceptibilidade à quedas e acidentes (SANDALLI, CILDIR, GULER, 2005), por não haver ainda coordenação motora suficiente que permita movimentos precisos e seguros.

Na dentição decídua, o trauma pode provocar conseqüências imediatas, que são aquelas observadas no momento da injúria, como sangramento, fraturas e deslocamentos dentários, entre outras, e conseqüências mediatas, que são observadas a longo prazo, como reabsorção radicular inflamatória, lesões periapicais, reabsorção radicular por substituição, obliteração e necrose pulpar. Também é importante considerar que os dentes permanentes sucessores estão em formação e podem ser afetados (SENNHENN-KIRCHNER, JACOBS, 2006; TURGUT, TEKÃÇIÃÇEK, CANOGLU, 2006). Por estas razões salienta-se a importância da preservação, por determinado período de tempo, conduta que permite avaliar a evolução de cada caso, a identificação dos danos que ocorrem a médio e longo prazo e a prevenção de possíveis seqüelas tanto aos dentes decíduos atingidos, como aos permanentes sucessores (JACOBSEN, SANGNES, 1978; ROBERTSON et al., 1996; BORUM, ANDREASEN, 1998; SANDALLI, CILDIR, GULER, 2005; OLIVEIRA et al., 2007).

Dentre as conseqüências citadas, a obliteração pulpar é uma seqüela, que afeta tanto dentes decíduos como permanentes, caracterizada como uma condição patológica, na qual ocorre uma progressiva deposição de tecido duro na câmara pulpar e no canal radicular (JACOBSEN, SANGNES, 1978; BORUM, ANDREASEN, 1998).

Existem vários tipos de calcificação pulpar como, nódulos pulpares, calcificação difusa e obliteração pulpar, sendo esta última considerada a mais comumente associada ao traumatismo dentário (ANDREASEN et al., 1987; BORUM, ANDREASEN, 1998).

Os nódulos pulpares são divididos em verdadeiros, quando apresentam massas de tecido calcificado semelhante à dentina, com túbulos irregulares e presença de odontoblastos, e falsos, quando não possuem túbulos dentinários. Também são classificados como livres, aderidos ou embutidos, dependendo de sua relação com as paredes pulpares e correm mais comumente na câmara pulpar do que nos canais radiculares. A calcificação difusa também chamada de degeneração cálcica, aparece na forma de “cachos” lineares, com substância amorfa e estrutura irregular seguindo, normalmente, fibras colágenas ou paralelamente a vasos sanguíneos e nervos da polpa. De maneira geral se localiza nos canais radiculares e é incomum ocorrer na câmara pulpar (SHAFER, HINE, LEVY, 1987).

A obliteração pulpar parece ser uma resposta da polpa viva ao traumatismo, reimplante dentário ou tratamento ortodôntico (ANDREASEN et al., 1987). Pode ser classificada como parcial ou total dependendo do quanto da câmara pulpar e canal radicular podem ser visualizados na radiografia. Histologicamente a obliteração pulpar em dentes decíduos traumatizados pode apresentar três tipos de tecido: semelhante à dentina, ao osso ou fibrótico, sendo que alguns casos apresentam os três tipos de tecido concomitantemente (ROBERTSON et al., 1997). Quando o tecido é semelhante à dentina, os túbulos da dentina neoformada são, irregulares, tortuosos e aparecem em menor número do que na dentina primária.

O mecanismo de desenvolvimento da obliteração pulpar ainda não é totalmente conhecido (AVERY, 1981). Segundo Andreasen e Andreasen (2001), há associação forte às luxações, porque este tipo de traumatismo implica num dano ao suprimento neurovascular, que afeta as células da polpa. O resultado pode ser o desenvolvimento de necrose ou a revascularização, quando esta é bem sucedida, pode haver a formação de um tecido de osteodentina, osso ou dentina, nas paredes do canal, que representa a obliteração pulpar.

O desencadeamento do processo de obliteração pulpar pode ser resultado de uma aceleração do processo fisiológico de deposição de tecido duro ao longo das paredes do canal radicular, devido ao traumatismo dentário. Aparentemente, a redução de fluxo sanguíneo após o trauma pode provocar uma resposta descontrolada do sistema nervoso simpático e conseqüentemente, perda da inibição parassimpática que leva à vasoconstrição, causando defeitos no controle da atividade secretora de odontoblastos que poderiam determinar a obliteração do canal radicular. Também é sugerido que o coágulo, resultante da hemorragia

intrapulpar após o traumatismo, se torna calcificado, situação capaz de desencadear o fechamento do canal radicular (ANDREASEN et al., 1987).

Alguns autores observaram necrose secundária em dentes com obliteração pulpar (JACOBSEN, KERKES, 1977; SCHRÖDER et al., 1977; JACOBSEN, SANGNES, 1978; ANDREASEN et al., 1987; ROBERTSON et al., 1996). Embora não esteja claro como ocorre este processo, uma justificativa possível, de acordo com Andreasen e Andreasen (2001) e Cleen (2002) seria que a necrose observada após a obliteração do canal radicular, seria resultado de traumatismos posteriores, que seriam capazes de romper o suprimento vascular, já vulnerável, no forame apical. Consideram também, a possibilidade da necrose ser resultado da presença de cárie e/ou restaurações que podem causar danos irreversíveis a polpa dental.

O diagnóstico da obliteração pulpar é feito radiograficamente e como o processo de calcificação avança na direção coronoapical, o primeiro sinal, é a diminuição da câmara pulpar e na seqüência, gradualmente, provoca estreitamento do canal. A obliteração pulpar pode ser parcial ou total, de acordo com o quanto de câmara pulpar e canal radicular podem ser vistos na radiografia, sendo considerada parcial, aquela limitada à porção coronal do dente, e total, quando a calcificação se estende desde a porção coronal até o(s) canal(is) da cavidade pulpar, não sendo possível, em alguns destes casos, distinguir mais, o espaço correspondente à polpa. (JACOBSEN, SANGNES, 1978; ANDREASEN et al., 1987; ANDRESEN, ANDREASEN, 2001; CLEEN, 2002).

De acordo com Borum e Andreasen (1998) a imagem radiográfica de obliteração é observada, em média, um ano após o traumatismo. E, normalmente, à medida que o tempo passa, a severidade aumenta, reduzindo a luz do canal radicular até o seu desaparecimento (FRIED et al., 1996). A avaliação histológica de dentes diagnosticados radiograficamente com obliteração pulpar total mostra, na maioria dos casos, que ainda existe canal, embora muito estreito (CLEEN, 2002).

À medida que se observa a manifestação radiográfica de obliteração pulpar, clinicamente, pode ocorrer alteração de cor da coroa para tons de amarelo (JACOBSEN, SANGNES, 1978; CLEEN, 2002). Borum e Andreasen (1998) observaram que em 142 dentes decíduos que desenvolveram obliteração do canal radicular após o trauma, 97 (68,3%) apresentaram alteração de cor para o amarelo, 32 (22,5%) não apresentaram alteração de cor e 6 (4,2%) tornaram-se cor cinza. Segundo Cleen (2002), esta alteração de cor é decorrente do preenchimento da

cavidade pulpar com dentina terciária, que apresenta cor escura e provoca perda da aparência translúcida da coroa do dente afetado, sendo que, para Jacobsen e Kerekes (1977), a coloração amarelada parece ser um indicador de obliteração pulpar parcial ou total em dentes que sofreram traumatismo dentário.

A princípio não se indica qualquer tipo de intervenção, por se considerar favorável o prognóstico de dentes que apresentam este quadro, recomenda-se, entretanto, controle clínico e radiográfico periódicos (JACOBSEN, SANGNES, 1978; MILANO, SEYBOLD, 1999). Nos casos de desenvolvimento de necrose após obliteração pulpar poderá haver dificuldade de realização do tratamento endodôntico, devido ao acúmulo de tecido calcificado na cavidade pulpar, que dificulta a remoção total da polpa infectada ou necrosada para posterior obturação do canal (HOLAN, 1998).

Diante deste contexto, o presente estudo foi desenvolvido a partir de dados clínicos e radiográficos, de prontuários de crianças participantes do Programa de Atendimento ao Paciente Traumatizado da Disciplina de Odontopediatria da Universidade Federal de Santa Catarina, visando determinar a ocorrência de obliteração pulpar em incisivos centrais superiores decíduos traumatizados, o tempo decorrido entre o trauma e o seu desenvolvimento e identificar fatores associados a esta. Objetivou-se também avaliar a associação entre alteração de cor da coroa e o processo de obliteração, bem como observar a presença de necrose pulpar secundária.

2 ARTIGO

2.1 Artigo para publicação em português

Este artigo será enviado para o periódico Dental Traumatology, considerado Qualis A Internacional pela Capes.

OBLITERAÇÃO PULPAR EM INCISIVO DECÍDUO TRAUMATIZADO: 9 ANOS DE PROSERVAÇÃO

Bianca Zimmermann dos Santos¹, Mariane Cardoso², Izabel Cristina Santos Almeida²

RESUMO – Este estudo descritivo retrospectivo em incisivos centrais superiores decíduos traumatizados teve por objetivo, verificar a ocorrência de obliteração pulpar, o tempo decorrido entre o trauma e o desenvolvimento desta seqüela, a presença de alteração de cor da coroa bem como a freqüência de necrose pulpar secundária nos dentes obliterados, além de avaliar a existência de associação entre a obliteração e o sexo, a idade do paciente no momento do trauma dental, o tipo e a reincidência de trauma. Para isto, realizou-se uma pesquisa desenvolvida a partir dos dados clínicos e radiográficos dos prontuários de pacientes participantes do Programa de Atendimento ao Paciente Traumatizado da Universidade Federal de Santa Catarina, entre agosto de 1998 e agosto de 2007. Seguindo os critérios de elegibilidade, foram incluídos 112 dentes de 82 crianças. Destes, 60 (53,6%) apresentavam obliteração pulpar, sendo que em 58,3% dos casos esta foi diagnosticada em até 12 meses após o trauma. Como resultados observou-se

$p < 0,001$ entre alteração de cor da coroa e obliteração pulpar, não se observou associação estatística entre as variáveis sexo e idade, bem como tipo e recorrência de trauma em relação à obliteração pulpar e nem houve casos de necrose pulpar secundária. Os resultados deste estudo permitem concluir que a ocorrência de obliteração pulpar em dentes decíduos traumatizados é alta e que houve associação entre alteração de cor para o amarelo e a obliteração. A preservação clínica e radiográfica periódica é a melhor conduta para esta seqüela.

Palavras-chave: calcificação da polpa dentária, dente decíduo, trauma dental.

¹ Mestranda do Programa de Pós-Graduação em Odontologia – Odontopediatria da Universidade Federal de Santa Catarina

² Prof^a Dr^a da Disciplina de Odontopediatria da Universidade Federal de Santa Catarina

INTRODUÇÃO

As pesquisas sobre traumatismo na dentição decídua mostram prevalência que varia de 1,3% a 35,5% (1-5).

Frente ao traumatismo alveolodentário no dente decíduo, diferentes reações histopatológicas podem ocorrer, dentre elas, obliteração pulpar, reabsorções radiculares patológicas e necrose pulpar (6,7).

A obliteração é uma resposta da polpa viva ao traumatismo dental, que pode provocar progressiva deposição de tecido duro na câmara pulpar e no canal radicular (7, 8).

Com o envelhecimento do dente, ocorre um processo fisiológico de deposição tecidual ao longo das paredes da cavidade pulpar, considerado como uma resposta

de defesa normal, frente a estímulos sofridos durante seu ciclo vital. Em casos de traumatismo dental, contudo, esta resposta é consideravelmente acelerada, reação que pode levar ao desenvolvimento de obliteração pulpar (9-12). Também há possibilidade da obliteração ser resultado de um dano ao suprimento neurovascular, que pode causar isquemia subsequente, resultando no desenvolvimento de necrose ou na revascularização, que quando bem sucedida, pode induzir a formação de um tecido de osteodentina, osso ou dentina, nas paredes do canal, que representa a obliteração pulpar (13).

A avaliação histológica do tecido formado neste processo mostra a ocorrência de três padrões diferentes: semelhante à dentina, ao osso ou fibrótico, sendo que alguns casos apresentam os 3 tipos de tecido concomitantemente. Quando o tecido é semelhante à dentina, os túbulos da dentina neoformada são, irregulares, tortuosos e aparecem em menor número do que na dentina primária (14).

A imagem radiográfica de obliteração do canal pulpar pode ser observada em média, um ano após o traumatismo, alteração observada pelo desaparecimento progressivo da luz do canal radicular (6, 8, 15). Enquanto isso, clinicamente é comum se observar alteração de cor na coroa do dente acometido, principalmente para amarelo, cuja prevalência pode atingir até 68,3% dos dentes obliterados (6, 8, 9, 12, 16).

Outra alteração que pode ocorrer, mesmo em um dente com canal obliterado, é a necrose pulpar (8, 9, 17), sendo esta uma das razões pelas quais se recomenda controle clínico e radiográfico periódicos (6, 16).

Este estudo foi realizado com o objetivo de verificar a ocorrência de obliteração pulpar em dentes decíduos traumatizados, o tempo decorrido entre o trauma e o desenvolvimento desta alteração e se o sexo, a idade do paciente no

momento do trauma, o tipo e a reincidência deste, constituem fatores associados ao seu desenvolvimento. Avaliou-se também, a associação entre alteração de cor da coroa com o processo de obliteração, bem como se observou a freqüência de necrose pulpar secundária.

METODOLOGIA

Foi realizado um estudo descritivo-retrospectivo, desenvolvido a partir de dados coletados dos prontuários de crianças participantes do Programa de Atendimento ao Paciente Traumatizado da Disciplina de Odontopediatria da Universidade Federal de Santa Catarina, entre agosto de 1998 e agosto de 2007 e o desfecho do trabalho foi o diagnóstico da ausência ou presença de obliteração pulpar nos incisivos decíduos que sofreram trauma.

Esta pesquisa foi analisada e aprovada pelo Comitê de Ética em Pesquisa com Seres Humanos da Universidade Federal de Santa Catarina, de acordo com as Resoluções de números 196/96, 251/97 e 292/99 do Conselho Nacional de Saúde, do Ministério da Saúde, sob o parecer 364/06.

Consideraram-se critérios de inclusão: pertencer ao Programa de Atendimento ao Paciente Traumatizado até agosto de 2007 e apresentar incisivo central superior decíduo traumatizado. Já os critérios de exclusão foram: dados incompletos nos prontuários, preservação inferior a 12 meses dentre os casos em que não foi identificada a obliteração pulpar, trauma do tipo: avulsão, fratura coronária com exposição pulpar, fratura corono-radicular com exposição pulpar e fratura radicular, dentes que não desenvolveram obliteração e foram tratados

endodonticamente, presença de reabsorção inflamatória interna, cárie e/ou restauração e dentes cujo tratamento indicado foi a exodontia.

O conjunto de radiografias e os registros das fichas dos 220 prontuários de pacientes atendidos pelo Programa até agosto de 2007, foram analisados seguindo a ordem cronológica das consultas (Fig. 1), sendo a avaliação das radiografias realizada por dois examinadores dependentes, em ambiente escuro, com auxílio de um negatoscópio e de lupa. Seguindo os critérios previamente estabelecidos, fizeram parte desta pesquisa 82 pacientes, perfazendo um total de 112 dentes incisivos centrais superiores decíduos traumatizados.

De acordo com o protocolo de atendimento ao paciente traumatizado, da Universidade Federal de Santa Catarina, a preservação dos casos é feita em consultas periódicas, nas quais são realizados exames clínico e radiográfico. Os retornos de avaliação ocorrem 15, 30 e 90 dias, 5, 8 e 12 meses após o trauma e após 1 ano de acompanhamento são realizados a cada 6 meses, até o completo irrompimento do dente permanente sucessor (18).

Pesquisou-se como possíveis fatores associados ao desenvolvimento da obliteração pulpar: sexo, idade no momento do trauma, tipo e reincidência de trauma. Também foram classificadas como variáveis independentes, a alteração de cor da coroa, o tempo entre o trauma e o diagnóstico da obliteração pulpar, o momento da reincidência de trauma - antes ou após o seu desenvolvimento - e a ocorrência de necrose pulpar secundária (diagnosticada pela presença de fístula ou abscesso). Além disso, observou-se se a reincidência de trauma ocorreu antes ou após o diagnóstico da obliteração pulpar, bem como se determinou o tempo transcorrido entre o momento do trauma e o desenvolvimento da obliteração. Todos estes dados foram coletados, das fichas clínicas. E a partir das radiografias

periapicais observou-se: presença ou ausência de obliteração pulpar e de sinais de necrose pulpar (reabsorção radicular inflamatória e lesão periapical).

As informações foram transcritas para um formulário elaborado para este fim. Para a coleta de dados, critérios de diagnóstico, previamente estabelecidos e citados na literatura (6, 8, 13), foram utilizados.

Quanto à idade no momento do trauma fez-se um ponto de corte aos 18 meses, estabelecendo-se: idade menor ou igual a 18 meses e idade maior que 18 meses, uma vez que esta é a média da idade na qual se observa radiograficamente o fechamento do ápice dos incisivos decíduos superiores (19), momento no qual eles passam a ser considerados maduros. Segundo a literatura, um dente pode ser considerado imaturo enquanto apresentar sua raiz com até $\frac{3}{4}$ do seu comprimento, ou quando a formação radicular está completa, mas o forame ainda está amplo (20).

Dos tipos de trauma considerados, foram dicotomizados em leve, a fratura coronária sem exposição pulpar, concussão e subluxação. E como severo, luxação lateral, intrusão, extrusão e fratura corono-radicular sem exposição pulpar (9, 12).

Nos dentes que sofreram reincidência de trauma, a referência utilizada foi a injúria mais grave e entre os dentes que desenvolveram obliteração, considerou-se o trauma mais severo antes da sua ocorrência. A reincidência do trauma foi classificada em ausente (um trauma) e presente (mais de um trauma no mesmo elemento dental). A alteração de cor da coroa, quando presente, classificada em: amarelo ou cinza.

O tempo entre o momento do trauma e o desenvolvimento da obliteração pulpar foi dicotomizado em: menor ou igual a 12 meses e maior que 12 meses. Para o dente obliterado ser considerado com necrose, levou-se em conta a presença de

pelo menos um dos seguintes indicadores: abscesso e/ou fístula, reabsorção radicular inflamatória e/ou lesão periapical.

Os dados foram registrados no programa EpiData versão 3.1, com realização de dupla digitação e posterior validação para correção de possíveis inconsistências. Após a descrição das variáveis, utilizou-se o teste exato de Fischer para avaliar a associação entre obliteração pulpar e variáveis categóricas, sendo as análises realizadas com o programa Stata 9.0, considerando-se estatisticamente significativas as associações com valor $p \leq 0,05$.

Uma calibração intra-examinadora foi feita pela examinadora responsável, e a examinadora principal foi considerada padrão ouro, por ter acompanhado todos os pacientes da amostra durante seu tratamento. A concordância intra-examinadora foi de $k=0,375$ para avaliação da lesão periapical e $k=1$ para obliteração pulpar e reabsorção radicular inflamatória.

RESULTADOS

Dos 112 dentes incisivos centrais superiores decíduos traumatizados, 60 (53,6%) apresentavam obliteração pulpar, enquanto 52 (46,4%) não desenvolveram esta seqüela (Tabela 1). Na amostra 44 (39,6%) dentes apresentaram alteração de cor, 29 (26,1%) tornaram-se amarelos e 15 (13,5%) cinzas.

A avaliação do tempo entre o trauma e o desenvolvimento da obliteração pulpar mostrou que dos 60 dentes obliterados, 35 (58,3%) desenvolveram esta seqüela em até 12 meses após a injúria (Tabela 2), numa variação de tempo de 1 a 48 meses. E a média de tempo para o diagnóstico da obliteração pulpar após o trauma foi de 14 meses.

Não se observou associação estatística entre as variáveis sexo e idade dos pacientes, bem como tipo e recorrência de trauma em relação à obliteração pulpar (Tabela 3).

Entre os dentes obliterados, 17 (28,3%) sofreram reincidência de trauma e constatou-se que em 4 (6,7%) deles a calcificação ocorreu após a reincidência de trauma.

A associação entre obliteração pulpar e mudança de cor da coroa do dente foi confirmada ($p < 0,001$), uma vez que dos 60 dentes obliterados, 33 (55%) apresentaram coloração alterada. Em 24 (72,7%) deles a coroa adquiriu tons de amarelo (Fig. 2) e em 9 (27,3%) tons acinzentados. Em outra análise foi possível observar que, entre todos os dentes que tiveram alteração de cor (44), 82,8% dos amarelados (24 dos 29) e 60% dos acinzentados (9 dentre 15) desenvolveram obliteração pulpar.

Não foi observado nenhum caso de desenvolvimento de necrose secundária.

DISCUSSÃO

A ocorrência de obliteração pulpar, como seqüela em dentes que sofreram trauma tem sido pesquisada (6, 7, 9, 12, 15), tanto em dentes decíduos como em dentes permanentes e apresentam resultados que variam entre 3% a 47,6% (9, 12, 21, 22, 23).

Neste trabalho a ocorrência de obliteração pulpar foi superior à observada por Borum e Andreasen (6) que encontraram 36% de dentes com esta seqüela numa amostra de 395 incisivos decíduos superiores. Bem como a observada por Robertson et al. (14) que avaliaram histologicamente 123 incisivos decíduos

extraídos após o trauma e encontraram 21% com nódulos pulpaes. A maior ocorrência de calcificação pulpar no presente estudo pode ser explicada levando-se em consideração que Robertson et al. (13), avaliaram apenas dentes extraídos devido a sinais de necrose pulpar, sendo a incidência desta, em dentes obliterados, considerada baixa (6, 9).

Avaliando-se o período de tempo, constatou-se que a presente pesquisa teve resultado compatível ao encontrado por Andreasen et al. (9) que verificaram a média de tempo semelhante para o diagnóstico da obliteração pulpar, porém em dentes permanentes. Borum e Andreasen (6) verificaram, em dentes decíduos, que a obliteração pulpar foi diagnosticada em média um ano após o trauma, observada contudo, num período entre 0,3 e 5 anos. Em contrapartida, Fried et al. (15) observaram que a ocorrência de obliteração em dentes permanentes aumentou com o tempo, sendo a maior parte dos casos diagnosticados mais de 3 anos após o trauma.

Neste trabalho não se observou associação positiva entre o sexo do paciente e o desenvolvimento de obliteração pulpar. Com relação à idade, menor ou igual a 18 meses ou maior que 18 meses, no momento do trauma, também não se constatou associação, embora tenha sido observado um maior número de dentes obliterados no segundo grupo. Resultados contrários a este foram observados em pesquisas com dentes permanentes (9, 22, 23) e dentes decíduos (6, 8). Para Borum e Andreasen (6) houve uma maior frequência de obliteração pulpar em crianças com idade entre 2 e 3 anos no momento do trauma, relacionaram, o seu desenvolvimento ao ápice radicular fechado. Em dentes com ápice radicular aberto é maior a possibilidade de manutenção da vitalidade pulpar ou da revascularização do feixe vaso-nervoso, quando comparados a dentes maduros. Isto ocorre devido à

intensa atividade celular capaz de promover a defesa e regeneração dos tecidos lesados (20).

O tipo de trauma não esteve relacionado com a obliteração pulpar. Alguns autores encontraram, anteriormente, associação com traumas severos (6, 9). Gondim e Moreira Neto (7), entretanto, ao avaliarem 22 dentes decíduos que sofreram trauma severo (intrusão) e foram preservados por até 36 meses, não observaram obliteração pulpar em nenhum deles. Ainda, Jacobsen e Sangnes (8) verificaram um maior número de traumas leves entre os dentes decíduos obliterados. Segundo Cleen (12), os traumas leves, como concussão e subluxação, geralmente causam ao periodonto pequenos danos, transitórios e sem conseqüências sérias. Porém, em alguns desses casos, a injúria à polpa pode provocar obliteração pulpar. Este dado é relevante, porque a maioria dos clínicos preocupa-se mais com a preservação e o tratamento de dentes com traumas severos quando comparados àqueles acometidos por traumas leves.

Observou-se também que a reincidência de trauma não esteve associada à obliteração pulpar. Pissiotis et al. (24), por outro lado, ao compararem as complicações decorrentes de um e mais de um trauma em dentes permanentes, constataram uma maior freqüência desta nos dentes que sofreram mais de um trauma. Segundo eles, repetidos episódios de traumatismo podem comprometer a polpa e o ligamento periodontal, aumentando o risco de desenvolvimento de obliteração pulpar.

Segundo Jacobsen e Sangnes (8), a maioria dos pacientes apresenta história de mais de um trauma dental. Contudo, quando o trauma é mais leve e não causa nenhum comprometimento aparente, a reincidência deste, nem é relatada durante a

anamnese, fato que também pode ter ocorrido com os pacientes incluídos na presente pesquisa.

A associação da obliteração pulpar com o desenvolvimento de alteração de cor da coroa em dentes com obliteração pulpar foi confirmada neste trabalho. A alteração de cor, pode ser resultado da obliteração, uma vez que a cavidade pulpar é preenchida com dentina terciária escurecida, que provoca perda da aparência translúcida da coroa (12).

A ocorrência de mudança de cor para o amarelo parece estar frequentemente associada à obliteração pulpar (6, 8, 12, 15, 25, 26). Esta, supostamente ocorre em função da maior quantidade de tecido mineralizado presente na estrutura dental nestes casos. Em dentes decíduos, Jacobsen e Sangnes (8) constataram esta alteração em 100% dos dentes obliterados que avaliaram. Relatam também que logo após o trauma, alguns destes dentes apresentam coloração acinzentada, que depois de 2 meses de acompanhamento se tornam amarelados. O tom de cinza seja decorrente, provavelmente, de hemorragia pulpar causada pelo traumatismo. Resultado semelhante foi observado por Borum e Andreasen (6), que encontraram 120 (31%) dentes com coloração amarelada, e destes 97 (81,5%) estavam obliterados. E entre os 184 dentes (46,6%) que não apresentaram alteração de cor após o trauma dental, 32 (17,7%) estavam com obliteração pulpar. Concluíram também que dos 70 dentes que apresentavam cor cinza, apenas 6 (8,6%) estavam obliterados, resultado que mostrou não haver associação entre a obliteração pulpar e este tipo de alteração de cor.

A necrose pulpar não foi observada em nenhum dos 60 dentes obliterados, resultado semelhante ao de Borum e Andreasen (6), que avaliaram 142 incisivos superiores decíduos com obliteração pulpar. Embora os autores atribuam este

resultado à exclusão dos dentes com reincidência de trauma, na presente pesquisa estes dentes fizeram parte da amostra. Outros autores constataram de 1% até 26,4% de ocorrência de necrose em dentes com obliteração pulpar (8, 9, 23, 25). Robertson et al. (14) porém, ao avaliarem em microscópio eletrônico 123 dentes decíduos extraídos, após sofrerem trauma dentário, verificaram a formação de 3 tipos de tecido calcificado na cavidade pulpar, nenhum deles contudo esteve associado à presença de células necrosadas.

O tratamento endodôntico, em dentes com obliteração pulpar progressiva, poderia ajudar a prevenir o desenvolvimento de necrose pulpar. Entretanto, a ocorrência de necrose é baixa nestes casos, não justificando a realização deste tratamento de forma profilática (9, 23, 25). É importante salientar ainda, que embora o teste de vitalidade pulpar não seja indicado em dentes decíduos, Andreasen et al. (9) ao avaliarem dentes permanentes, concluíram que apesar de 60% dos dentes obliterados não apresentarem resposta ao teste de vitalidade pulpar no momento do trauma, até o final do acompanhamento – 5 anos após a injúria - o limiar de sensibilidade destes dentes voltou a ser igual ao dos contra-laterais não atingidos, mesmo em casos de obliteração pulpar total.

Os resultados deste estudo podem contribuir para orientar decisões clínicas, frente aos dentes decíduos que sofreram trauma dental e desenvolveram como seqüela a obliteração pulpar, tanto no diagnóstico, considerando a alteração de cor, quanto na conduta terapêutica escolhida. O acompanhamento clínico e radiográfico periódicos são considerados a melhor opção, visto que, mesmo não sendo relatado caso de necrose, o risco existe. É preciso ressaltar a importância da preservação, para que seja possível diagnosticar e tratar corretamente possíveis alterações que venham a se estabelecer em dentes que sofreram trauma dental (5, 6, 8, 21, 24, 25,

27, 28, 29). O atendimento logo após o traumatismo e a preservação tanto do dente acometido pelo trauma, como dos dentes adjacentes, poderá prevenir e reduzir o estabelecimento de maiores complicações.

CONCLUSÕES

1. A ocorrência de obliteração pulpar encontrada neste estudo foi expressiva, sendo a maioria dos casos diagnosticados no primeiro ano após o trauma.

2. O sexo, a idade do paciente no momento do trauma, o tipo e a reincidência de trauma não representaram fatores de risco para o desenvolvimento de obliteração pulpar.

3. O desenvolvimento de alteração de cor da coroa, tanto para o amarelo quanto para o cinza, esteve associado à presença de obliteração pulpar de dentes decíduos que sofreram trauma dental.

4. Não se observou necrose pulpar secundária entre os dentes obliterados.

REFERÊNCIAS

1. Cunha RF, Pugliesi DM, Vieira AEM. Oral trauma in Brazilian patients aged 0-3 years. Dent Traumatol 2001;17:210-2.

2. Kramer PF, Zembruski C, Ferreira SH, Feldens CA. Traumatic dental injuries in Brazilian preschool children. *Dent Traumatol* 2003;19:299-303.
3. Risheim H. Assessment of traumatic tooth injuries in the emergency room. *Tidsskr Nor Laegeforen* 2006;126:1212-13.
4. Beltrão EM. et al. _Prevalence of dental trauma children aged 1-3 years in Joao Pessoa (Brazil). *Eur Arch Paediatr Dent* 2007;8:141-143,.
5. Oliveira LB, Marcenes W, Ardenghi TM, Sheiham A, Bönecker M. Traumatic dental injuries an associated factors among Brazilian preschool children. *Dent Traumatol* 2007;23:76-81.
6. Borum MK, Andreasen JO. Sequelae of trauma to primary maxillary incisors. I. Complications in the primary dentition. *Endod Dent Traumatol* 1998;14:31-44.
7. Gondim, JO, Moreira Neto, JJS. Evaluation of intruded primary incisors. *Dent Traumatol* 2005;21:131-3.
8. Jacobsen I, Sangnes G. Traumatized primary anterior teeth. Prognosis related to calcific reactions in the pulp cavity. *Acta Odontol. Scand* 1978;36:199-204.
9. Andreasen FM, Yu Z, Thomsen BL, Andersen PK. Ocurrance of pulp canal obliteration after luxation injuries in the permanent dentition. *Endod Dent Traumatol* 1987;3:103-15.

10. Andreasen JO. Luxation of permanent teeth due to trauma. A clinical and radiographic follow-up study of 189 injured teeth. *Scand J Dent Res* 1970;78:273-86.
11. Jacobsen I, Kerekes K. Long-term prognosis of traumatized permanent anterior teeth showing calcifying processes in the pulp cavity. *Scand J Dent Res* 1977;85:588-98.
12. Cleen M. Obliteration of pulp canal space after concussion and subluxation: endodontic considerations. *Quintessence Int* 2002;33:661-9.
13. Andreasen JO, Andreasen FM. *Texto e atlas colorido de traumatismo dental*. Porto Alegre: ARTMED, 2001. 770p.
14. Robertson A, Lundgren T, Andreasen JO, Dietz W, Hoyer I, Norén JG. Pulp calcifications in traumatized primary incisors, a morphological and inductive analysis study. *Eur J Oral Sci* 1997;105:196-206.
15. Fried I, Erickson P, Schwartz S, Keenan K. Subluxation injuries of maxillary primary anterior teeth: epidemiology and prognosis of 207 traumatized teeth. *Pediatr. Dent* 1996;18:145-151.
16. Milano M, Seybold SV. Prevalence of pulpar calcifications in the primary dentition of hispanic children. *Tex Dent* 1999;116:30-3.

17. Schröder U, Wennberg E, Granath L, Möller. Traumatized primary incisors – follow-up program based on frequency of periapical osteitis related to tooth color. *Swed Dent J* 1977;1:95-98.
18. Cardoso M, Rocha MJC. Federal University of Santa Catarina follow-up management routine for traumatized primary teeth – part 1. *Dent Traumatol* 2004;20:307-13.
19. Lunt RC, Law DB. A review of the chronology of calcification of deciduous teeth. *J Am Dent Assoc* 1974;89:599-606.
20. Andreasen JO, Borum MK, Jacobsen HL. Andreasen FM. Replantation of 400 avulsed permanent incisors. 1. Diagnosis of healing complications. *Endod Dent Traumatol* 1995;11:51-58.
21. Lee R, Barrett EJ, Kenny DJ. Clinical outcomes for permanent incisor luxations in a pediatric population. II. Extrusions. *Dent Traumatol* 2003;19:274-9.
22. Nikoui M, Kenny DJ, Barrett EJ. Clinical outcomes for permanent incisor luxations in a pediatric population. III. Lateral luxations. *Dent Traumatol* 2003;19:280-5.
23. Oginni AO, Adekoya-Sofowora CA. Pulpal sequelae after trauma to anterior teeth among adult nigerian dental patients. *BMC Oral Health* 2007;7:11-15.

24. Pissiotis A, Venderas AP, Papaglannoulls L. Longitudinal study on types of injury complications and treatment in permanent traumatized teeth with single and multiple dental trauma episodes. *Dent Traumatol* 2007;23:222-5.
25. Robertson A, Andreasen FM, Bergenholtz G, Andreasen JO, Nören JG. Incidence of pulp necrosis subsequent to pulp canal obliteration from trauma of permanent incisors. *J Endod* 1996;22:557-60.
26. Holan G. Development of clinical and radiographic signs associated with dark discolored primary incisors following traumatic injuries: a prospective controlled study. *Dent Traumatol* 2004;20:276-87.
27. Holan, G, Fuks AB. The diagnostic value of coronal dark-gray discoloration in primary teeth following traumatic injuries. *Pediatr Dent* 1996; 18:224-7.
28. Cunha RF, Pugliesi DM, Percinoto C. Treatment of traumatized primary teeth: a conservative approach. *Dent Traumatol* 2007; 23:360-3.
29. Sandalli N, Cildir S, Guler N. Clinical investigation of traumatic injuries in Yeditepe University, Turkey during the last 3 years. *Dent Traumatol* 2005;21:188-194.

2.1.1 Tabelas

Tabela 1. Observações e freqüências simples das variáveis estudadas em incisivo central superior decíduo traumatizado (n = 112).

Variáveis	n*	%
Sexo		
Masculino	62	55,4
Feminino	50	44,6
Idade		
≤ 18 meses	24	21,4
> 18 meses	88	78,6
Tipo de trauma		
Leve	97	86,6
Severo	15	13,4
Reincidência de trauma		
Não	82	73,2
Sim	30	26,8
Alteração de cor		
Não	67	60,4
Sim	44	39,6
Obliteração pulpar		
Não	52	46,4
Sim	60	53,6

*Número de observações válidas

Tabela 2. Número de observações e frequência simples para cada uma das categorias de tempo entre o trauma e o desenvolvimento de obliteração pulpar (n = 60).

Variáveis	n*	%
Tempo entre o desenvolvimento de obliteração pulpar		
≤ 12 meses	35	58,3
> 12 meses	25	41,7

Tabela 3. Associação entre obliteração pulpar de incisivo central superior decíduo traumatizado e as variáveis independentes estudadas.

Variáveis	Presença de Obliteração Pulpar		p-value**
	n*	%*	
Sexo			0,342
Masculino	36	58,1	
Feminino	24	48,0	
Idade			0,106
≤ 18meses	9	37,5	
> 18 meses	51	57,9	
Tipo de trauma			0,405
Leve	50	51,5	
Severo	10	66,7	
Reincidência de trauma			0,831
Não	43	52,4	
Sim	17	56,7	

* Frequências simples e relativas baseadas nas observações válidas

** Teste exato de Fischer

2.1.2 Figuras

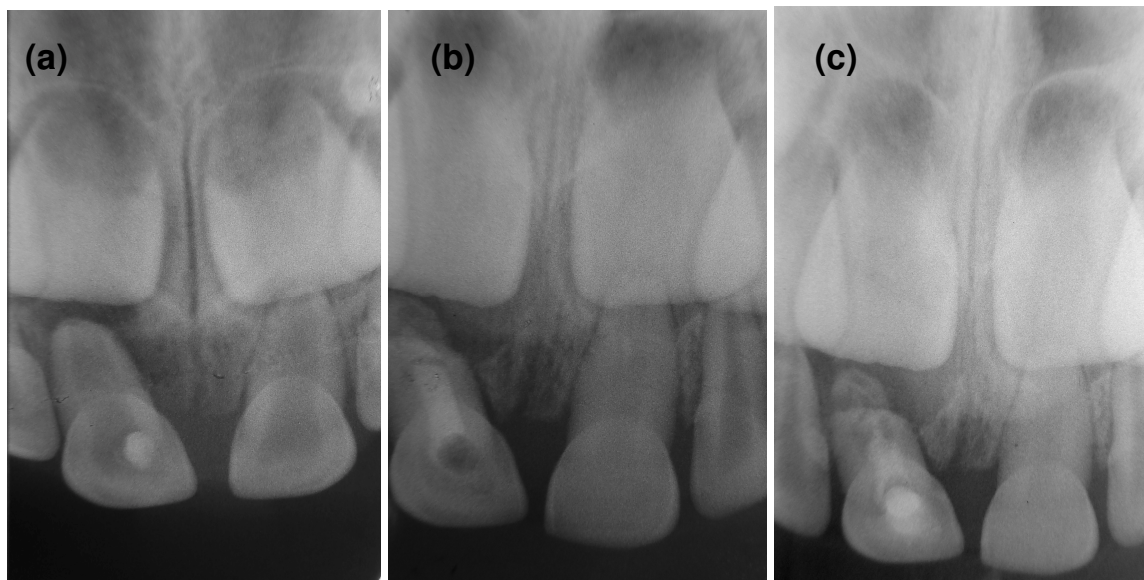


Fig. 1. (a) Radiografia logo após o trauma dos dentes 51 e 61. (b) Após 12 meses de preservação: 61 obliterando. (c) Acompanhamento de 24 meses: dente 61 com obliteração pulpar avançada.

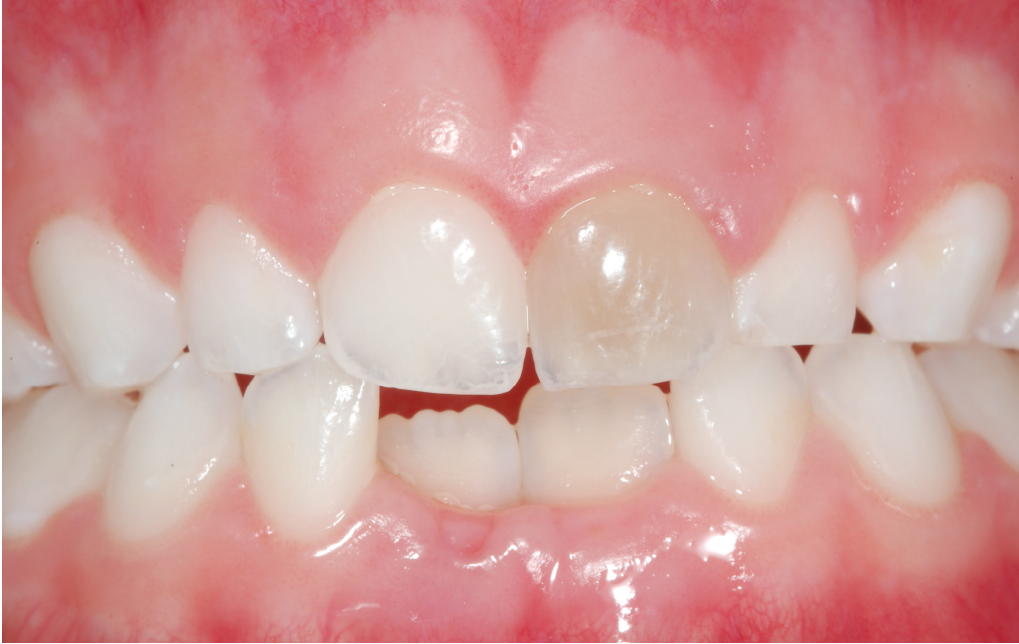

Fig. 2. Alteração de cor da coroa do dente 61 para o amarelo após traumatismo.

2.2 Artigo para publicação em Inglês

PULP OBLITERATION IN TRAUMATIZED PRIMARY INCISORS:

A 9-YEAR-FOLLOW-UP

Bianca Zimmermann dos Santos¹, Mariane Cardoso², Izabel Cristina Santos
Almeida²

ABSTRACT – The aims of this retrospective descriptive study in traumatized primary upper central incisors were to verify the occurrence of pulp obliteration, the time elapsed between trauma and sequel development, the presence of crown color alteration, and the frequency of secondary pulp necrosis in obliterated teeth as well as to evaluate the dissociation between obliteration and gender, patient's age at the trauma episode, type and recurrence of dental trauma. It was carried out a research using clinical and radiographic data from patient's files at Traumatized Patient Care Program at the Federal University of Santa Catarina, from August 1998 to August 2007. Following inclusion criteria, it was included 112 teeth from 82 children. From those, 60 (53.6%) showed pulp obliteration, and in 58.3% of those cases, the obliteration was diagnosed up to 12 months after trauma. Results showed a *p* value lower than 0.001 between color alteration in the crown and pulp obliteration, while it was not observed association between gender and patient's age as well as between type and trauma recurrence related to pulp obliteration and there were no cases of secondary pulp necrosis. The results from this study allow concluding that the occurrence of pulp obliteration in traumatized primary teeth is expressive and that there was an association between crown color alteration and pulp obliteration. Programmed clinical and radiographic follow-up is the best conduct for this sequel.

Keywords: dental pulp calcification, primary tooth, dental trauma.

¹ Master in Sciences Student – Graduate Program in Dentistry – Pediatric Dentistry - Federal University of Santa Catarina

² Professor of Pediatric Dentistry - Federal University of Santa Catarina

INTRODUCTION

Studies of dental trauma in primary dentition show a prevalence ranging from 1.3% to 35.5% (1-5).

Several histopathological reactions can occur in trauma to a primary tooth as pulp obliteration, pathologic root resorption and pulp necrosis (6,7).

Obliteration is a response of a live pulp to the dental trauma, which can unleash hard tissue deposition within the pulp chamber and root canal space (7, 8).

With the tooth aging, there is a physiological deposition of tissue over the walls of the pulp cavity, considered as normal defensive response to stimuli during the tooth vital cycle. However, in dental trauma, that response can be considerably accelerated and lead to pulp obliteration (9-12). There is the possibility of that obliteration be a result of a damage to the neurovascular supply, with ischemia followed by necrosis or revascularization. The latter, when successful, can induce the formation of osteodentin, bone or dentin, on the canal walls, which represents the pulp obliteration (13).

Histological evaluation of the tissue formed in this process shows three different patterns: tissue similar to dentin, to bone or fibrotic, and in some cases the three types of tissue can be simultaneously present. When the tissue is similar to

dentin, the tubules of the new dentin are irregular, tortuous and seem to be in less number than in primary dentin (14).

The radiographic image of pulp canal obliteration can be found usually after a disappearance of the root canal space (6, 8, 15). Meanwhile, it is common to observe clinically a color alteration in the crown of the affected teeth, mainly yellowish, which prevalence can reach 68.3% (6, 8, 9, 12, 16).

Another alteration that can happen, even in a tooth with root canal obliteration, is pulp necrosis (8, 9, 17). That is one of the reasons for what it is recommended a periodical clinical and radiographic follow-up (6, 16).

The aims of this study were to verify the occurrence of pulp obliteration in traumatized primary teeth; the time elapsed between the episode of trauma and the development of that alteration; the association of patient's gender and age at the time of accident, type and recurrence of trauma with the development of pulp obliteration; and the association between crown color alteration and obliteration as well as the frequency of secondary pulp necrosis.

MATERIALS AND METHODS

It was carried out a retrospective descriptive study, using data from patient's files who had attended the Traumatized Patient Care Program at the Federal University of Santa Catarina, Brazil, from August 1998 to August 2007 in order to diagnose the presence or absence of pulp obliteration in those primary incisors affected by trauma. This research was analyzed and approved by Ethics Committee for Research in Human Beings from the Federal University of Santa Catarina.

To be included in the study, patient should have attended the Traumatized Patient Care Program, from August 1998 to August 2007 and have at least one traumatized upper central primary incisor. The exclusion criteria were as follow: incomplete data in the file; less than a 12 month-follow-up among the cases in which no pulp obliteration was diagnosed; dental trauma as avulsion, crown fracture with pulp exposure, crown-root fracture with pulp exposure, and root fracture; teeth with no pulp obliteration which were endodontically treated; presence of inner canal wall inflammatory resorption, decay and/or filling as well as teeth indicated for extraction.

Data and radiographs from the 220 files from patients treated until August 2007 at the Traumatized Patient Care Program were analyzed following a chronological appointment order (Fig. 1). All the radiographs were evaluated by two dependent examiners, in dark room, using a x-ray illuminator and a magnifier. Following the above described inclusion criteria, 82 patients were included with a total sample of 112 traumatized upper central primary teeth.

According to the protocol of the Federal University of Santa Catarina, for a dental traumatized patient, the follow-up is done in periodical appointments on which a clinical and radiographic examination is performed. These evaluations are at 15, 30, and 90 days, 5, 8, and 12 months post-trauma. After 1 year, the follow-up is performed every 6 months until the complete eruption of the successor permanent tooth (18).

The following aspects were searched as associated factors to the development of pulp obliteration: patient's gender and age at trauma episode, type and new incidence of trauma. The crown color alteration, the time elapsed between trauma and pulp obliteration diagnosis, the moment of new incidence of trauma – before or after the obliteration – and the occurrence of a secondary pulp tissue

necrosis (diagnosed by the presence of fistulae or abscess) were also observed and classified as independent variables. This information was collected from the clinical records. The presence or absence of pulp obliteration and signs of pulp necrosis (inflammatory root resorption and periapical lesion) were evaluated on the periapical radiographs.

All information was transcribed to a form specifically developed for this reason. For data collection, previously established and cited in the literature criteria of diagnosis (6, 8, 13) were used.

It was performed an 18-month-old cut-point for patient's age at the moment of trauma, which means age equal or lower than 18 months or age higher than it. Eighteen months old is the mean age in which it is radiographically observed the apex closure of the primary upper incisors (19), when they are then considered mature teeth. According to the literature, a tooth can be considered immature while it shows its root with at least $\frac{3}{4}$ of its length, or when the root formation is complete but its foramen is still wide open (20).

The considered types of trauma were dichotomized as mild (crown fracture without pulp exposure, concussion, and subluxation) or severe (lateral luxation, intrusion, extrusion, and crown-root fracture without pulp exposure) (9, 12).

For those teeth which suffered a new incidence of trauma the reference used was the most severe injury and among the teeth that developed obliteration, it was considered the most severe type of trauma before its establishment. The incidence of new trauma was classified as absent (one episode of trauma) or present (more than one episode of trauma on the same tooth). The crown color alteration, when present, was classified as yellowish or grayish.

Time elapsed between the episode of trauma and the development of pulp obliteration was dichotomized in equal or lower than 12 months or higher than it. In order to consider the obliterated tooth as necrotic, it was taken into account the presence of at least one of the following indicators: presence of abscess and/or fistulae, inflammatory root resorption and/or periapical lesion.

Data were registered in an EpiData versão 3.1 software, with double typing and posterior validation to correct any possible inconsistency. After the description of the variables, it was performed Fischer's exact test to evaluate the association between pulp obliteration and categorical variables, using a Stata 9.0 software and considering statistically significant the associations with p value ≤ 0.05 .

An intra-examiner calibration ($k=1$) was carried out by the principal examiner, and the principal examiner was considered as golden-standard as she had followed all the patients from the sample during their treatment.

RESULTS

From the 112 traumatized primary upper central incisors, 60 (53.6%) showed pulp obliteration, while 52 (46.4%) did not develop this sequel (Table 1). Within the sample, 44 (39.6%) teeth showed color alteration, 29 (26.1%) becoming yellowish and 15 (13.5%) grayish.

The evaluation of the period of time elapsed between trauma and the development of pulp obliteration showed that from the 60 obliterated teeth, 35 (58.3%) developed this sequel in up to 12 months after the injury (Table 2), in a range of time from 1 to 48 months. The mean time for diagnose of pulp obliteration after trauma was 14 months.

There was statistical association between the variables gender and age of the patient as well as the type and the new incidence of trauma related to the pulp obliteration (Table 3).

Among the obliterated teeth, 17 (28.3%) suffered new incidence of trauma and it was found that in 4 (6.7%) of them the calcification occurred after the new episode of trauma.

The association between pulp obliteration and color alteration of the tooth crown was confirmed ($p < 0.001$), since from the 60 obliterated teeth, 33 (55%) showed alteration in the color of their crown. In 24 (72.7%) of them the crown gained shades of yellow (Fig. 2) and in 9 (27.3%) shades of gray. In another analysis it was possible to observe that, among the 44 teeth that had color alteration, 82.8% of the yellowish (24 out of 29) and 60% of the grayish (9 out of 15) developed pulp obliteration.

There was not observed any case of development of secondary pulp necrosis.

DISCUSSION

The occurrence of pulp obliteration, as a sequel in teeth that suffered trauma, has been studied (6, 7, 9, 12, 15) in primary and in permanent teeth and shows results ranging from 3% to 47.6% (9, 12, 21, 22, 23).

In the present study, the occurrence of pulp obliteration was higher than that observed by Borum and Andreasen (6), who found 36% of teeth with this sequel in a sample of 395 primary upper incisors. Robertson et al. (14) evaluated histologically 123 primary incisors extracted after trauma and found 21% with pulp nodules. The highest occurrence of pulp calcification in the present study may be explained taking

into account that Robertson et al. (13) evaluated just extracted teeth because of signs of pulp necrosis (6, 9).

Evaluating the elapsed time, it was observed that the present study had a result similar to that found by Andreasen et al. (9) who verified the mean time for the diagnose of pulp obliteration, but in permanent teeth. Borum and Andreasen (6) verified, in primary teeth, that the pulp obliteration was diagnosed, in average, one year after trauma, observed in a period between 0.3 to 5 years. On the other hand, Fried et al. (15) observed that the occurrence of obliteration in permanent teeth increased over time, with most cases diagnosed more than 3 years after trauma.

In this study was not observed a positive association between patient's gender and the development of pulp obliteration. Regarding patient's age, equal or lower than 18 months or higher than 18 months at the trauma episode, there was either no found association, although it was observed a higher number of obliterated teeth in the second group. Results contrary to this were found in studies with permanent (9, 22, 23) and primary teeth (6, 8). To Borum and Andreasen (6), there was a higher frequency of pulp obliteration in children from 2 to 3 years of age at the moment of trauma and they related its development to a closed root apex. In teeth with open apex there is a higher possibility of keeping pulp vitality or revascularization of the vascular-nervous supply, when compared to mature teeth. It happens because the intense cellular activity capable of promoting defense and regeneration of the affected tissues (20).

The type of trauma was not related to the pulp obliteration. However, some authors found association with severe traumas (6, 9). Gondim and Moreira Neto (7), when evaluating 22 primary teeth that suffered severe trauma (intrusion) and were followed-up for up to 36 months, did not observed pulp obliteration in any one of

them, which agrees with our study. Moreover, Jacobsen and Sangnes (8) verified a higher number of mild trauma cases among the obliterated primary teeth. According to Cleen (12), mild traumas, as concussion and subluxation, often cause little damages to the periodontal ligament, transitory and with no major consequences. However, in some of these cases, the injury to the pulp may lead to pulp obliteration. This is a relevant data, since most clinicians are more worried with the follow-up and the treatment of those teeth with severe trauma when compared to those affected by mild trauma.

It was also observed that the new incidence of trauma was not associated to pulp obliteration. Pissiotis et al. (24), on the other hand, while comparing the complications unleashed by one or more episodes of trauma in permanent teeth, found a higher frequency of pulp obliteration in teeth that suffered more than one trauma. According to them, this may compromise the pulp and the periodontal ligament, increasing the risk of pulp obliteration development.

According to Jacobsen and Sangnes (8), most patients present history of more than one dental trauma. However, when the trauma is milder and does not cause any apparent complication, the new incidence of this is not even reported during anamnesis, which could also have happened with the patients included in the present study.

The association of pulp obliteration with the development of crown color alteration in teeth with pulp obliteration was confirmed in this study. The color alteration may be a result of the obliteration since the pulp cavity is filled up with a dark tertiary dentin, which leads to the loss of the translucent appearance of the crown (12).

The occurrence of the color change to yellow seems to be frequently associated to pulp obliteration (6, 8, 12, 15, 25, 26). That supposedly happens as a consequence of the higher amount of mineralized tissue present in the dental structure in these cases. In primary teeth, Jacobsen and Sangnes (8) found this alteration in 100% of the obliterated teeth that were evaluated. They also reported that soon after trauma some teeth showed a grayish color and that after 2 months of follow-up they became yellowish. The grayish shade may be consequence of a pulp bleeding caused by the trauma. A similar result was found by Borum and Andreasen (6), who observed 120 (31%) teeth with yellowish shade, and from these, 97 (81.5%) were obliterated. And among the 184 teeth (46.6%) that did not showed color alteration after dental trauma, 32 (17.7%) had pulp obliteration. They also concluded that from the 70 teeth with grayish color, only 6 (8.6%) were obliterated, which did not show association between pulp obliteration and this type of color alteration.

Pulp necrosis was not observed in any of the 60 obliterated teeth, similar to the result found by Borum and Andreasen (6). Although the authors related this result to the exclusion of teeth with new trauma episode, in the present study these teeth were included in the sample. Other authors found from 1% to 26.4% necrosis occurrence in teeth with pulp obliteration (8, 9, 23, 25). Robertson et al. (14) however, while evaluating 123 primary teeth, extracted after dental trauma, under electronic microscope, verified the formation of 3 types of calcified tissues within the pulp cavity, although no one of them was associated to the presence of necrotic cells.

Root canal treatment of teeth showing progressive pulp obliteration might prevent the development of pulp necrosis. However, the occurrence of necrosis in these cases is low, which does not justify the performance of this type of treatment in a prophylactic manner (9, 23, 25). It is important to also highlight that although the

pulp vitality test is not indicated for primary teeth, Andreasen et al. (9) while evaluating permanent teeth, concluded that although 60% of the obliterated teeth showed no response to the pulp vitality test at the moment of the trauma, their sensibility threshold became equal to that of their contralateral non-affected teeth, until the end of the treatment, 5 years after the injury, even in those cases with total pulp obliteration.

The results of this study can contribute to guide clinical decisions from diagnosis (considering color alteration) to therapeutic choice, in cases of primary teeth that had suffered dental trauma and developed pulp obliteration as a sequel. The periodical clinical and radiographic follow-up are considered the best option, since even not having any case of necrosis reported here, the risk exists. It is necessary to highlight the importance of following-up in order to diagnose and treat as soon as possible any alteration that might get established in teeth that had suffered trauma (5, 6, 8, 21, 24, 25, 27, 28, 29). Examination soon after the trauma episode and the follow-up not only of the affected tooth but also of its neighboring teeth might prevent and reduce the establishment of more complications.

CONCLUSIONS

1. There was found an expressive incidence of pulp obliteration in this study, with most cases diagnosed during the first year after the trauma episode.

5. Patient's gender and age at the moment of trauma as well as the type of trauma and new incidence of it did not represent factors of risk to the development of pulp obliteration.

6. The development of crown color alteration, not only to yellowish but also to grayish, was associated to the presence of pulp obliteration in primary teeth affected by dental trauma.

7. It was observed no secondary pulp necrosis among the obliterated teeth.

REFERENCES

1. Cunha RF, Pugliesi DM, Vieira AEM. Oral trauma in Brazilian patients aged 0-3 years. *Dent Traumatol* 2001;17:210-2.

2. Kramer PF, Zembruski C, Ferreira SH, Feldens CA. Traumatic dental injuries in Brazilian preschool children. *Dent Traumatol* 2003;19:299-303.

3. Risheim H. Assessment of traumatic tooth injuries in the emergency room. *Tidsskr Nor Laegeforen* 2006;126:1212-13.

4. Beltrão EM. et al. _Prevalence of dental trauma children aged 1-3 years in Joao Pessoa (Brazil). *Eur Arch Paediatr Dent* 2007;8:141-143,.

5. Oliveira LB, Marcenes W, Ardenghi TM, Sheiham A, Bönecker M. Traumatic dental injuries an associated factors among Brazilian preschool children. *Dent Traumatol* 2007;23:76-81.

6. Borum MK, Andreasen JO. Sequelae of trauma to primary maxillary incisors. I. Complications in the primary dentition. *Endod Dent Traumatol* 1998;14:31-44.
7. Gondim, JO, Moreira Neto, JJS. Evaluation of intruded primary incisors. *Dent Traumatol* 2005;21:131-3.
8. Jacobsen I, Sangnes G. Traumatized primary anterior teeth. Prognosis related to calcific reactions in the pulp cavity. *Acta Odontol. Scand* 1978;36:199-204.
9. Andreasen FM, Yu Z, Thomsen BL, Andersen PK. Occurrence of pulp canal obliteration after luxation injuries in the permanent dentition. *Endod Dent Traumatol* 1987;3:103-15.
10. Andreasen JO. Luxation of permanent teeth due to trauma. A clinical and radiographic follow-up study of 189 injured teeth. *Scand J Dent Res* 1970;78:273-86.
11. Jacobsen I, Kerekes K. Long-term prognosis of traumatized permanent anterior teeth showing calcifying processes in the pulp cavity. *Scand J Dent Res* 1977;85:588-98.
12. Cleen M. Obliteration of pulp canal space after concussion and subluxation: endodontic considerations. *Quintessence Int* 2002;33:661-9.
13. Andreasen JO, Andreasen FM. *Texto e atlas colorido de traumatismo dental*. Porto Alegre: ARTMED, 2001. 770p.

14. Robertson A, Lundgren T, Andreasen JO, Dietz W, Hoyer I, Norén JG. Pulp calcifications in traumatized primary incisors, a morphological and inductive analysis study. *Eur J Oral Sci* 1997;105:196-206.
15. Fried I, Erickson P, Schwartz S, Keenan K. Subluxation injuries of maxillary primary anterior teeth: epidemiology and prognosis of 207 traumatized teeth. *Pediatr. Dent* 1996;18:145-151.
16. Milano M, Seybold SV. Prevalence of pulpar calcifications in the primary dentition of hispanic children. *Tex Dent* 1999;116:30-3.
17. Schröder U, Wennberg E, Granath L, Möller. Traumatized primary incisors – follow-up program based on frequency of periapical osteitis related to tooth color. *Swed Dent J* 1977;1:95-98.
18. Cardoso M, Rocha MJC. Federal University of Santa Catarina follow-up management routine for traumatized primary teeth – part 1. *Dent Traumatol* 2004;20:307-13.
19. Lunt RC, Law DB. A review of the chronology of calcification of deciduous teeth. *J Am Dent Assoc* 1974;89:599-606.

20. Andreasen JO, Borum MK, Jacobsen HL, Andreasen FM. Replantation of 400 avulsed permanent incisors. 1. Diagnosis of healing complications. *Endod Dent Traumatol* 1995;11:51-58.
21. Lee R, Barrett EJ, Kenny DJ. Clinical outcomes for permanent incisor luxations in a pediatric population. II. Extrusions. *Dent Traumatol* 2003;19:274-9.
22. Nikoui M, Kenny DJ, Barrett EJ. Clinical outcomes for permanent incisor luxations in a pediatric population. III. Lateral luxations. *Dent Traumatol* 2003;19:280-5.
23. Oginni AO, Adekoya-Sofowora CA. Pulpal sequelae after trauma to anterior teeth among adult nigerian dental patients. *BMC Oral Health* 2007;7:11-15.
24. Pissiotis A, Venderas AP, Papaglannoulls L. Longitudinal study on types of injury complications and treatment in permanent traumatized teeth with single and multiple dental trauma episodes. *Dent Traumatol* 2007;23:222-5.
25. Robertson A, Andreasen FM, Bergenholtz G, Andreasen JO, Nóren JG. Incidence of pulp necrosis subsequent to pulp canal obliteration from trauma of permanent incisors. *J Endod* 1996;22:557-60.
26. Holan G. Development of clinical and radiographic signs associated with dark discolored primary incisors following traumatic injuries: a prospective controlled study. *Dent Traumatol* 2004;20:276-87.

27. Holan, G, Fuks AB. The diagnostic value of coronal dark-gray discoloration in primary teeth following traumatic injuries. *Pediatr Dent* 1996; 18:224-7.

28. Cunha RF, Pugliesi DM, Percinoto C. Treatment of traumatized primary teeth: a conservative approach. *Dent Traumatol* 2007; 23:360-3.

29. Sandalli N, Cildir S, Guler N. Clinical investigation of traumatic injuries in Yeditepe University, Turkey during the last 3 years. *Dent Traumatol* 2005;21:188-194.

2.2.1 Tables

Table 1. Observations and simple frequencies of the studied variables in traumatized primary upper central incisors (n = 112).

Variables	n*	%
Gender		
Male	62	55.4
Female	50	44.6
Age		
≤ 18 months	24	21.4
> 18 months	88	78.6
Type of trauma		
Mild	97	86.6
Severe	15	13.4
New incidence of trauma		
No	82	73.2
Yes	30	26.8
Color alteration		
No	67	60.4
Yes	44	39.6
Pulp obliteration		
Não	52	46.4
Yes	60	53.6

*Number of valid observations

Table 2. Number of observations and simple frequencies for each one of elapsed time categories between trauma and the development of pulp obliteration (n = 60).

Variables	n*	%
Time elapsed to pulp obliteration		
≤ 12 months	35	58.3
> 12 months	25	41.7

Table 3. Association between pulp obliteration in the traumatized primary upper central incisor and the studied independent variables

Variables	Presence of Pulp Obliteration		p-value**
	n*	%*	
Gender			0.342
Male	36	58.1	
Female	24	48.0	
Age			0.106
≤ 18 months	9	37.5	
> 18 months	51	57.9	
Type of trauma			0.405
Mild	50	51.5	
Severe	10	66.7	
New incidence of trauma			0.831
No	43	52.4	
Yes	17	56.7	

* Simple and relative frequencies based on valid observations

** Fisher's Exact Test

2.2.2 Figures

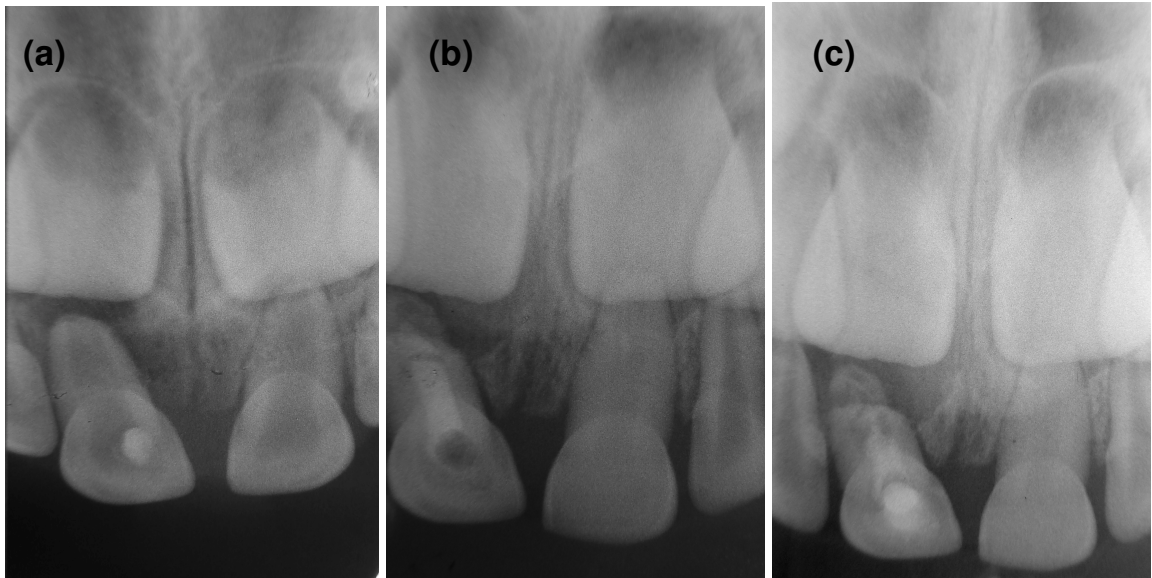


Fig. 1. (a) Radiograph soon after trauma on teeth 51 and 61. (b) Signs of pulp obliteration in 61 after 12 months of follow-up. (c) Advanced pulp obliteration in 61 after 24-month of follow-up.



Fig. 2. Color alteration of the crown, with shades of yellow, on tooth 61 affected by dental trauma.

BIBLIOGRAFIA CONSULTADA

ANDREASEN, J. O.; ANDREASEN, F. M. **Texto e atlas colorido de traumatismo dental**. Porto Alegre: ARTMED. 2001. 770p.

ANDREASEN, F. M. et al. Occurrence of pulp canal obliteration after luxation injuries in the permanent dentition. **Endod. Dent. Traumatol.**, v. 3, p. 103-115, 1987.

AVERY, J. Repair potential of the pulp. **J. Endod.**, v. 7, p. 205-212, 1981.

BELTRÃO, E. M. et al. Prevalence of dental trauma children aged 1-3 years in Joao Pessoa (Brazil). **Eur. Arch. Paediatr. Dent.**, v. 8, n. 3, p. 141-143, 2007.

BORUM, M. K.; ANDREASEN, J. O. Sequelae of trauma to primary maxillary incisors. I. Complications in the primary dentition. **Endod. Dent. Traumatol.**, v. 14, p. 31-44, 1998.

CLEEN, M. de. Obliteration of pulp canal space after concussion and subluxation: endodontic considerations. **Quintessence Int.**, v. 33, p. 661-669, 2002.

FRIED, I. et al. Subluxation injuries of maxillary primary anterior teeth: epidemiology and prognosis of 207 traumatized teeth. **Pediatr. Dent.**, v. 18, n. 2, p. 145-151, 1996.

HOLAN, G. Tube-like mineralization in the dental pulp of traumatized primary incisors. **Endod. Dent. Traumatol.**, v. 14, p. 279-284, 1998.

JACOBSEN, I; KERKES, K. Long-term prognosis of traumatized permanent anterior teeth showing calcifying processes in the pulp cavity. **Scand. J. Dent. Res.**, v. 85, p. 588-598, 1977.

JACOBSEN, I.; SANGNES, G. Traumatized primary anterior teeth. Prognosis related to calcific reactions in the pulp cavity. **Acta Odontol. Scand.**, v. 36, p. 199-204, 1978.

KRAMER, P. F. et al. Traumatic dental injuries in Brazilian preschool children. **Dent. Traumatol.**, v. 19, p. 299-303, 2003.

MILANO, M.; SEYBOLD, S. V. Prevalence of pulpar calcifications in the primary dentition of hispanic children. **Tex. Dent. J.**, v. 116, p. 30-33, 1999.

OLIVEIRA, L. B. et al. Traumatic dental injuries an associated factors among Brazilian preschool children. **Dent. Traumatol.**, v. 23, p. 76-81, 2007.

RISHEIM, H. Assessment of traumatic tooth injuries in the emergency room. **Tidsskr. Nor. Laegeforen.**, v. 126, n. 9, p. 1212-1213, 2006.

ROBERTSON, A. et al. Incidence of pulp necrosis subsequent to canal obliteration from trauma to permanent teeth. **J. Endod.**, v. 22, p. 557-560, 1996.

ROBERTSON, A. et al. Pulp calcifications in traumatized primary incisors, a morphological and inductive analysis study. **Eur. J. Oral Sci.**, v. 105, p. 196-206, 1997.

SANDALLI, N.; CILDIR, S.; GULER, N. Clinical investigation of traumatic injuries in Yeditepe University, Turkey during the last 3 years. **Dent. Traumatol.**, v. 21, p. 188-194, 2005.

SCHRÖDER, U. et al. Traumatized primary incisors – follow-up program based on frequency of periapical osteitis related to tooth color. **Swed. Dent. J.**, v. 1, p. 95-98, 1977.

SENNHENN-KIRCHNER, S.; JACOBS, H. Traumatic injuries to the primary dentition and effects on the permanent successors – a clinical follow-up study. **Dent. Traumatol.**, v. 22, p. 237-241, 2006.

SHAFER, W.G.; HINE, M.K.; LEVY, B.M. **Tratado de patologia bucal**. 4. ed. Rio de Janeiro: Guanabara Koogan, 1987. 860p.

SKAARE, A. B.; JACOBSEN, I. Primary tooth injuries in Norwegian children (1-8 years). **Dent. Traumatol.**; v. 21, p. 315-319, 2005.

TURGUT, M. D.; TEKÃÇIÃÇEK, M.; CANOGLU, H. Na unusual developmental disturbance of na unerupted permanent incisor due to trauma to its predecessor – a case report. **Dent. Traumatol.**, v. 22, p. 283-286, 2006.

APÊNDICES

APÊNDICE A – METODOLOGIA EXPANDIDA

1 Delineamento do estudo

Foi realizado um estudo descritivo retrospectivo, desenvolvido a partir de dados coletados nos prontuários de crianças participantes do Programa de Atendimento ao Paciente com Dente Decíduo Traumatizado da Disciplina de Odontopediatria da Universidade Federal de Santa Catarina. O desfecho do estudo foi o diagnóstico da ausência ou presença de obliteração pulpar nos incisivos decíduos traumatizados incluídos na amostra.

2 Plano amostral

2.1 Seleção da amostra

Foram selecionados para a amostra deste estudo, os prontuários de pacientes atendidos no Programa de Atendimento ao Paciente com Dente Decido Traumatizado da Disciplina de Odontopediatria da Universidade Federal de Santa Catarina (UFSC), entre agosto de 1998 e agosto de 2007 e que apresentaram incisivo(s) central(is) superior(es) decíduo(s) traumatizado(s).

Considerou-se exclusivamente os incisivos centrais superiores decíduos por serem os dentes mais comumente afetados, certamente, devido a sua posição mais anterior no arco, ficando mais expostos ao trauma durante as quedas (CARDOSO, ROCHA, 2002; GONDIM, MORREIRA NETO, 2005; SANDALI *et al.*, 2005; SKAARE, JACOBSEN, 2005).

2.2 Critérios de elegibilidade

Para a inclusão dos pacientes no estudo foram considerados os seguintes critérios:

(a) pertencer ao Programa de Atendimento ao Paciente com Dente Decíduo Traumatizado até agosto de 2007;

(b) apresentar incisivo central superior decíduo traumatizado.

Os critérios de exclusão utilizados foram:

(a) dados incompletos na ficha de traumatismo;

(b) preservação inferior a 12 meses dentre os casos em que não foi identificada a obliteração pulpar;

(c) dentes que sofreram ao trauma: avulsão, fratura coronária com exposição pulpar, fratura corono-radicular com exposição pulpar e fratura radicular;

(d) dentes que não desenvolveram obliteração e foram tratados endodônticamente;

(e) dentes que apresentaram reabsorção inflamatória interna;

(f) dentes cariados;

(g) dentes restaurados;

(h) dentes cujo tratamento escolhido foi a exodontia.

3 Variáveis do estudo

3.1 Variável dependente:

Considerou-se variável dependente deste estudo a ocorrência de obliteração pulpar em incisivo central decíduo traumatizado.

3.2 Variáveis independentes:

(a) sexo: masculino ou feminino;

(b) idade no momento do trauma: ≤ 18 meses e > 18 meses. O ponto de corte em 18 meses, determinado na idade dos pacientes, foi baseado na classificação do grau de formação radicular, representando o momento do fechamento do ápice dos incisivos decíduos superiores (LUNT, LAW, 1974). Segundo a literatura, o dente pode ser considerado imaturo ou maduro, o primeiro é definido como aquele em que a raiz apresenta até $\frac{3}{4}$ do seu comprimento com o ápice aberto ou quando a formação radicular está completa, mas o forame ainda está amplo. Dentes imaturos apresentam maior possibilidade de manter a vitalidade pulpar ou mesmo de apresentar revascularização do feixe vículo-nervoso, quando comparados a dentes maduros, nos casos de traumatismo. Isto se deve à intensa atividade celular que apresentam, capaz de promover a defesa e regeneração dos tecidos lesados (ANDREASEN *et al.*, 1995);

(c) tipo de trauma: foi classificado em leve (concussão e subluxação acompanhadas ou não de fraturas coronárias sem exposição pulpar) e severo (luxação lateral, intrusão e extrusão acompanhadas ou não de fratura corono-radicular sem exposição pulpar). Esta categorização teve como embasamento, pesquisas realizadas em dentes permanentes (ANDREASEN *et al.*, 1987; CLEEN, 2002), que consideram os traumas que causam deslocamento dental como luxação lateral, intrusão e extrusão, como traumas severos, enquanto traumas sem deslocamento, como nos casos de concussão e subluxação, acompanhados ou não de fraturas coronárias sem exposição pulpar, são considerados leves;

(d) reincidência de trauma: um trauma ou $>$ de um trauma no mesmo elemento dental. Também foi avaliado o momento da reincidência de trauma - antes ou após o desenvolvimento da obliteração pulpar - nos dentes obliterados;

(e) tempo entre o trauma e o desenvolvimento da obliteração pulpar: ≤ 1 ano e > 1 ano. Para esta categorização foram considerados os achados de estudos progressos (ANDREASEN *et al.*, 1987; BORUM, ANDREASEN, 1998), que encontraram um maior número de casos de obliteração diagnosticados no primeiro ano após o trauma;

(f) alteração de cor da coroa: nenhuma, para o amarelo ou cinza;

(g) necrose pulpar: Para o dente obliterado ser considerado portador de necrose, foi considerada a presença de pelo menos um dos seguintes indicadores: abscesso e/ou fístula, reabsorção radicular inflamatória e/ou lesão periapical.

4 Coleta de dados

O conjunto de radiografias e os registros das fichas dos 220 prontuários de pacientes atendidos pelo Programa de Atendimento ao Paciente com Dente Decíduo Traumatizado até agosto de 2007, foram analisados seguindo a ordem cronológica das consultas, sendo a avaliação das radiografias realizada em ambiente escuro, com auxílio de um negatoscópio e de lupa, por dois examinadores dependentes.

Permaneceram no estudo 112 dentes de 82 pacientes. Os dados coletados, na avaliação das radiografias periapicais foram (APÊNDICE B): presença ou ausência de obliteração pulpar e de sinais de necrose pulpar (reabsorção radicular inflamatória e lesão periapical). A partir das fichas coletou-se as seguintes informações (APÊNDICE B): sexo do paciente, idade da criança no momento do trauma, tipo de trauma e presença de reincidência deste, alteração de cor da coroa e ainda presença de abscesso e/ou fístula, que também são fatores indicativos de necrose pulpar. Além disso, foi observado se a reincidência de trauma ocorreu antes ou após o diagnóstico da obliteração pulpar, bem como calculou-se o tempo transcorrido entre este e o momento do trauma.

De acordo com o protocolo de atendimento ao paciente com dente decíduo traumatizado, seguido pela Universidade Federal de Santa Catarina, a preservação dos casos é realizada através de consultas periódicas, nas quais são realizados exames clínico e radiográfico, até o completo irrompimento do dente permanente sucessor. Os retornos para consulta ocorrem 15, 30, 90 dias, 5, 8 e 12 meses após o trauma e completado 1 ano de acompanhamento, a cada 6 meses.

Salvo três dentes que tiveram o diagnóstico de obliteração pulpar positivo, já na primeira consulta após o trauma, os demais casos foram observados durante o período de acompanhamento.

As informações coletadas tanto para a obliteração, como para a necrose pulpar, foram transcritas para um formulário elaborado para este fim (APÊNDICE B).

Para a coleta de dados, critérios de diagnóstico, previamente estabelecidos e citados na literatura, foram considerados (APÊNDICE C).

Baseado em pesquisas desenvolvidas em dentes decíduos e permanentes que sofreram trauma dental, foram determinados como possíveis fatores associados ao desenvolvimento de obliteração pulpar, o sexo do paciente, o grau de formação radicular (ANDREASEN *et al.*, 1987; FRIED *et al.*, 1996; BORUM, ANDREASEN, 1998; CLEEN, 2002), o tipo e a reincidência de trauma (JACOBSEN, SANGNES, 1978; ANDREASEN *et al.*, 1987; FRIED *et al.*, 1996; BORUM, ANDREASEN, 1998; CLEEN, 2002; PISSIOTIS, VENDERAS, PAPAGLANNI, 2007). Também avaliou-se a ocorrência de alteração de cor da coroa (JACOBSEN, SANGNES, 1978; ANDREASEN *et al.*, 1987; FRIED *et al.*, 1996; ROBERTSON *et al.*, 1996; BORUM, ANDREASEN, 1998; CLEEN, 2002) como resultado da obliteração pulpar.

4.1 Calibração

No presente estudo foi realizada calibração intra-examinadora, feita pela examinadora responsável, uma vez que a examinadora principal foi considerada padrão ouro por ter acompanhado todos os pacientes do Programa de Atendimento ao Paciente com Dente Decíduo Traumatizado da Disciplina de Odontopediatria da Universidade Federal de Santa Catarina, desde a sua implantação. Esta teve como objetivo minimizar as variações entre as observações pela mesma examinadora em momentos diferentes.

Para isto foram selecionadas 10 radiografias, 4 radiografias que apresentaram dentes incisivos centrais superiores decíduos com obliteração pulpar e outras 6 radiografias selecionadas aleatoriamente, cada radiografia foi projetada por 1 minuto, em negatoscópio, ambiente escuro, com utilização de moldura preta e lupa para melhor visualização. Todas foram examinadas, em dois momentos diferentes, com a segunda avaliação realizada 7 dias após a primeira. Para comparar as divergências e concordâncias após a realização dos diagnósticos foram montadas matrizes (APÊNDICE D). A concordância foi verificada através do teste kappa, para avaliação da obliteração pulpar ($k=1$), reabsorção radicular inflamatória ($k=1$) e lesão periapical ($k=0,375$).

5 Análise estatística

A digitação dos dados foi feita no programa EpiData versão 3.1, com realização de dupla digitação e posterior validação para correção de possíveis inconsistências.

Após a descrição das variáveis, foi utilizado o teste exato de Fischer para testar a associação entre obliteração pulpar e variáveis categóricas. As análises foram realizadas com o programa Stata 9.0. e considerou-se estatisticamente significativas as associações com valor $p \leq 0,05$.

6 Considerações éticas

O projeto desta pesquisa foi analisado pelo Comitê de Ética em Pesquisa com Seres Humanos da Universidade Federal de Santa Catarina, de acordo com as Resoluções de números 196/96, 251/97 e 292/99 do Conselho Nacional de Saúde, do Ministério da Saúde, sendo iniciado somente após a aprovação do mesmo, sob o parecer 364/06.

Como o estudo se desenvolveu a partir dos prontuários arquivados do Programa de Atendimento do Paciente com Dente Decíduo Traumatizado, da disciplina de Odontopediatria da Universidade Federal de Santa Catarina, e nestes constam nome, endereço e telefone dos pacientes, foi enviado um Termo de Consentimento Livre e Esclarecido, dirigido aos responsáveis (APÊNDICE E). Neste foi garantida a livre escolha em permitir a utilização dos prontuários na pesquisa, e a não identificação dos participantes.

Referências bibliográficas utilizadas na metodologia expandida

ANDREASEN, J. O. *et al.* Replantation of 400 avulsed permanent incisors. 1. Diagnosis of healing complications. **Endod. Dent. Traumatol.**; v. 11, p. 51-58, 1995.

ANDREASEN, F. M. *et al.* Occurrence of pulp canal obliteration after luxation injuries in the permanent dentition. **Endod. Dent. Traumatol.**, v. 3, p. 103-115, 1987.

BORUM, M. K.; ANDREASEN, J. O. Sequelae of trauma to primary maxillary incisors. I. Complications in the primary dentition. **Endod. Dent. Traumatol.**, v. 14, n. 1, p. 31-44, fev. 1998.

CARDOSO, M.; ROCHA, M. J. C. Traumatized primary teeth in children assisted at the Federal University of Santa Catarina, Brazil. **Dent. Traumatol.**; v. 18, p. 129-33. 2001.

CLEEN, M. de. Obliteration of pulp canal space after concussion and subluxation: endodontic considerations. **Quintessence Int.**, v. 33, p. 661-669, 2002 .

FRIED, I. *et al.* Subluxation injuries of maxillary primary anterior teeth: epidemiology and prognosis of 207 traumatized teeth. **Pediatr. Dent.**, v. 18, n. 2, p. 145-151, 1996.

GONDIM, J. O.; MOREIRA NETO, J. J. S. Evaluation of intruded primary incisors. **Dent. Traumatol.**; v. 21, p. 131-3, 2005.

JACOBSEN, I.; SAGNES, G. Traumatized primary anterior teeth. Prognosis related to calcific reactions in the pulp cavity. **Acta Odontol. Scand.**, v. 36, p. 199-204, 1978.

LUNT, R. C.; LAW, D. B. A review of the chronology of calcification of deciduous teeth. **J. Am. Dent. Assoc.**; v. 89, p. 599-606, 1974.

PISSIOTIS, A.; VENDERAS, A. P.; PAPAGLANNOULLS, L. Longitudinal study on types of injury complications and treatment in permanent traumatized teeth with single and multiple dental trauma episodes. **Dent. Traumatol.**; v. 23, p. 222-5, 2007.

ROBERTSON, A. *et al.* Incidence of pulp necrosis subsequent to canal obliteration from trauma to permanent teeth. **J. Endod.**, v. 22, p. 557-560, 1996.

SANDALLI, N.; CILDIR, S.; GULER, N. Clinical investigation of traumatic injuries in Yeditepe University, Turkey during the last 3 years. **Dent. Traumatol.**, v. 21, p. 188-194, Aug. 2005.

SKAARE, A. B.; JACOBSEN, I. Primary tooth injuries in Norwegian children (1-8 years). **Dent. Traumatol.**; v. 21, p. 315-319, 2005.

**APÊNDICE B – FORMULÁRIO PARA LEVANTAMENTO DE DADOS DOS
PRONTUÁRIOS DOS PACIENTES**

OBLITERAÇÃO PULPAR DE INCISIVO DECÍDUO TRAUMATIZADO Formulário para extração de dados dos prontuários		
Nome da criança: _____		
NÚMERO		NUM ____
Sexo: (0) Masculino (1) Feminino		GEN __
Idade da criança no momento do trauma: MESES ____		IDACR ____
Número do dente: ____		DENT __
Luxações: (0) Concussão (3) Intrusão (1) Subluxação (4) Extrusão (2) Luxação lateral (5) Avulsão		LUXA __
Fratura: (0) Não ⇒ Pula (1) Sim		FRAT __
Tipo de fratura: (0) De esmalte (3) Corono-radicular sem exposição pulpar (1) Coronária sem exposição pulpar (4) Corono-radicular com exposição pulpar (2) Coronária com exposição pulpar (5) Radicular		TFRA __
Reincidência de trauma: (0) Não (1) Sim		RTRA __
Momento da reincidência de trauma: () Antes da obliteração () Após obliteração		MRT __
Obliteração pulpar (0) Não (1) Sim		OBL __
Tempo entre o trauma e o desenvolvimento da obliteração: MESES: ____		TETRO ____
Alteração de cor (0) nenhuma (2) amarelo (1) cinza		ALC __
Reabsorção radicular inflamatória: (0) Não (1) Sim		RRIN __
Lesão Periapical (0) Não (1) Sim		LEPE __
Fístula (0) Não (1) Sim		FIST __
Abscesso (0) Não (1) Sim		ABSCE __

Códigos especiais: (9) ou (99) ou (999) = IGN (Ignorado)/ (8) ou (88) ou (888) = NSA (Não Se Aplica)

**APÊNDICE C - CRITÉRIOS DE DIAGNÓSTICO UTILIZADOS NO
LEVANTAMENTO RADIOGRÁFICO FEITO ATRAVÉS DAS RADIOGRAFIAS
EXISTENTES NOS PRONTUÁRIOS DOS PACIENTES**

(a) Obliteração pulpar: condição patológica em que a câmara e o canal radicular são obliterados devido a uma progressiva deposição de tecido duro (JACOBSEN, SANGNES, 1978). Radiograficamente esta patologia é caracterizada pela diminuição da luz da cavidade pulpar, que pode ser parcial ou total, de acordo com o quanto de câmara pulpar e canal radicular podem ser vistos na radiografia, podendo chegar a um ponto em que não se distingue mais o espaço correspondente à polpa (BORUM, ANDREASEN, 1998).

(b) Necrose pulpar: condição que determina morte do tecido pulpar. A fístula, associada ou não ao abscesso, é o sinal clínico indicador de necrose pulpar em dentes decíduos traumatizados. Ao exame radiográfico, o diagnóstico pode ser feito através de presença de reabsorção radicular inflamatória e radiolucidez periapical (ANDREASEN, ANDREASEN, 2001).


Referências bibliográficas utilizadas nos critérios de diagnóstico

ANDREASEN, J. O.; ANDREASEN, F. M. **Texto e atlas colorido de traumatismo dental**. Porto Alegre: ARTMED. 2001. 770p.

BORUM, M. K.; ANDREASEN, J. O. Sequelae of trauma to primary maxillary incisors. I. Complications in the primary dentition. **Endod. Dent. Traumatol.**, v. 14, n. 1, p. 31-44, fev. 1998.

JACOBSEN, I.; SAGNES, G. Traumatized primary anterior teeth. Prognosis related to calcific reactions in the pulp cavity. **Acta Odontol. Scand.**, v. 36, p. 199-204, 1978.

APÊNDICE D – MATRIZES DA CALIBRAÇÃO

OBLITERAÇÃO DE INCISIVO DECÍDUO TRAUMATIZADO Calibração	
--	---

LETRA	1ª avaliação	2ª avaliação	Nº DENTE	NOME DO PACIENTE
A	1	9	51	Luiz Henrique
B	2	7	61	Maria Eduarda
C	3	5	61	Salomão
D	4	8	51	Marina
E	5	10	61	Ariane
F	6	2	51	Lucas
G	7	1	51	João Vítor
H	8	6	51	Danilo
I	9	4	51	Vítor
J	10	3	61	Karin




OBLITERAÇÃO PULPAR DE INCISIVO DECÍDUO TRAUMATIZADO
Calibração

EXAMINADORA RESPONSÁVEL: BIANCA – 1ª AVALIAÇÃO

DATA: 09/07/2007

Número	Presença de Obliteração Pulpar	Presença de lesão periapical	Presença de Reabsorção radicular inflamatória
1	Não	Sim	Sim
2	Não	Não	Não
3	Sim	Não	Não
4	Sim	Não	Não
5	Sim	Não	Não
6	Não	Sim	Sim
7	Sim	Não	Não
8	Não	Não	Sim
9	Não	Não	Não
10	Não	Não	Não

OBLITERAÇÃO PULPAR DE INCISIVO DECÍDUO TRAUMATIZADO Calibração			
EXAMINADORA RESPONSÁVEL: BIANCA – 2ª AVALIAÇÃO			
DATA: 16/07/2007			
Número	Presença de Obliteração Pulpar	Presença de lesão periapical	Presença de Reabsorção radicular inflamatória
1	Sim	Não	Não
2	Não	Sim	Sim
3	Não	Não	Não
4	Não	Não	Não
5	Sim	Não	Não
6	Não	Sim	Sim
7	Não	Não	Não
8	Sim	Não	Não
9	Não	Não	Sim
10	Sim	Não	Não

APÊNDICE E – CARTA DE APRESENTAÇÃO E TERMO DE CONSENTIMENTO LIVRE E ESCLARECIDO

Estamos convidando-o para a participação na pesquisa “Obliteração pulpar de incisivo decíduo traumatizado”. Esta será feita com o objetivo de avaliar a obliteração pulpar (uma das conseqüências causadas pelo traumatismo) em dentes decíduos (dentes de leite) onde a polpa (onde ficam os vasos sanguíneos e nervos do dente) é gradativamente substituída por tecido fribrotico ou duro.

A participação de seu filho(a) neste trabalho se dará apenas através da avaliação das radiografias presentes no prontuário deste, sem necessidade de comparecimento para avaliação clínica do paciente, não existindo riscos relacionados a participação nesta pesquisa.

As informações obtidas serão confidenciais e asseguramos o sigilo sobre a participação no trabalho. Os dados não serão divulgados de forma a possibilitar a identificação das pessoas envolvidas na pesquisa.

Sua participação não é obrigatória. A qualquer momento você pode desistir de participar e retirar seu consentimento. Sua recusa não trará nenhum prejuízo em sua relação com o pesquisador ou com a Universidade Federal de Santa Catarina (UFSC).

Neste termo de consentimento consta o telefone do pesquisador principal, assim através dele você pode tirar suas dúvidas sobre o projeto e sua participação, a qualquer momento.

Pesquisadora responsável: CD. Bianca Zimmermann dos Santos
Mestranda em odontopediatria da Universidade Federal de Santa Catarina
Telefone: (48)32349891

Eu, _____, declaro que entendi os objetivos, riscos e benefícios da participação nesta pesquisa e concordo em permitir a participação do menor _____, pelo qual sou responsável.

Florianópolis, ____ de _____ de 2007.

ANEXOS

ANEXO A – PARECER CONSUBSTANCIADO DO COMITÊ DE ÉTICA EM PESQUISA COM SERES HUMANOS (UNIVERSIDADE FEDERAL DE SANTA CATARINA)



UNIVERSIDADE FEDERAL DE SANTA CATARINA - UFSC
COMITÊ DE ÉTICA EM PESQUISA COM SERES HUMANOS -CEPSH
PARECER CONSUBSTANCIADO - PROJETO N° 364/06

I – Identificação:

- **Título do Projeto:** ESTUDO DA RELAÇÃO RADICULAR POR SUBSTITUIÇÃO DE PERDA PRECOCE DE INCISIVO DECÍDUO TRAUMATIZADO – ESTUDO DE CASO-CONTROLE.
- **Pesquisadores Responsáveis:** Izabel Cristina Santos Almeida, Dr^a.
- **Pesquisador Principal:** Bianca Zimmermann dos Santos
- **Data Coleta dados:** 02/2007 a 04/2007
- **Local onde a pesquisa será conduzida:** Clínica de Atendimento ao Paciente com Dente Traumatizado da Disciplina de Odontopediatria da Universidade Federal de Santa Catarina (UFSC)

II - Objetivos:

- Avaliar se a reabsorção da raiz de dentes decíduos (dentes de “leite”) e substituição dessa por tecido ósseo após traumatismo dental provoca perda do dente antes do período considerado normal;
- Observar a relação entre traumatismo de dentes decíduos (dentes de “leite”) e o desenvolvimento de reabsorção da raiz desses dentes e substituição dessa por tecido ósseo;
- Comparar a perda de dentes decíduos (dentes de “leite”) traumatizados, antes do tempo considerado normal, entre dentes que não apresentaram reabsorção da raiz e substituição dessa por tecido ósseo com os que apresentam esse tipo de reabsorção.

III - Sumário do Projeto

O estudo será realizado através de avaliação de 30 prontuários de pacientes atendidos na Clínica de Atendimento ao Paciente com Dente Traumatizado da Disciplina de Odontopediatria da Universidade Federal de Santa Catarina (UFSC). Os critérios de elegibilidade dos prontuários escolhidos estão estabelecidos claramente e a metodologia proposta é de um estudo tipo caso-controle pareado por gênero e idade. Para a coleta de dados serão usadas as radiografias colocadas nos prontuários dos eleitos para fazer parte da amostra e interpretadas posteriormente. Antes da execução do trabalho será efetivado um estudo piloto que validará o método e deixará os resultados mais efetivos. Na segunda etapa será realizada uma análise estatística. Como a pesquisa será realizada através da análise de radiografias não há incidência de riscos para a amostra, apenas de confidencialidade que será mantida durante todo o processo de pesquisa.

IV - Comentário

A pesquisa da pós-graduação em odontologia apresenta tema atual e relevante, o projeto está bem redigido e fundamentado, os pesquisadores estão capacitados ao seu desenvolvimento, o local da amostra é relevante para o meio acadêmico e o protocolo contém todos os documentos necessários para a análise. Como a pesquisa se dedicará a análise de prontuários apenas o cuidado com a confidencialidade dos dados e indivíduos é o suficiente.

V – Parecer CEP:

- aprovado
- aprovado ad- referendum
- reprovado
- com pendência (detalhes pendência)*
- retirado
- aprovado e encaminhado ao CONEP

Informamos que o parecer dos relatores foi aprovado por unanimidade ou maioria, em reunião deste Comitê na data de 18 de dezembro de 2006.

Vera Lúcia Bosco
Coordenadora do CEP

Fonte: CONEP/ANVS - Resoluções 196/96 e 251/97 do CNS.

ANEXO B - NORMAS UTILIZADAS NA FORMATAÇÃO DO ARTIGO: DENTAL TRAUMATOLOGY

MANUSCRIPT TYPES ACCEPTED

Original Research Articles in all areas related to adult and pediatric dental traumatology are of interest to *Dental Traumatology*. Examples of such areas are Epidemiology and Social Aspects, Tissue, Periodontal, and Endodontic Considerations, Pediatrics and Orthodontics, Oral and Maxillofacial Surgery/ Transplants / Implants, Esthetics / Restorations / Prosthetics and Prevention and Sports Dentistry.

Review Papers: *Dental Traumatology* commissions review papers of comprehensive areas and mini reviews of small areas. The journal also welcomes uninvited reviews. Reviews should be submitted via the online submission site and are subject to peer-review.

Comprehensive Reviews should be a complete coverage of a subject discussed with the Editor in Chief prior to preparation and submission. Comprehensive review articles should include a description of search strategy of relevant literature, inclusion criteria, evaluation of papers and level of evidence.

Mini Reviews are covering a smaller area and may be written in a more free format.

Case Reports

Dental Traumatology accepts Case Reports but these will only be published online and will not be included in the printed version unless specifically requested by the Editor-in-Chief.

Case Reports illustrating unusual and clinically relevant observations are acceptable, but their merit needs to provide high priority for publication in the journal. They should be kept within 3-4 printed pages and need not follow the usual division into material and methods etc, but should have an abstract. The introduction should be kept short. Thereafter the case is described followed by a discussion.

Short Communications of 1-2 pages are accepted for quick publication. These papers need not follow the usual division into Material and Methods, etc., but should have an abstract. They should contain important new information to warrant publication and may reflect improvements in clinical practice such as introduction of new technology or practical approaches. They should conform to a high scientific and a high clinical practice standard.

Letters to the Editor, if of broad interest, are encouraged. They may deal with material in papers published in Dental Traumatology or they may raise new issues, but should have important implications.

Meetings: advance information about and reports from international meetings are welcome, but should not be submitted via the online submission site, but send directly to the journal administrator Karin Andersson at dtooffice@qualitynet.net

MANUSCRIPT FORMAT AND STRUCTURE

5.1. Format

Language: The language of publication is English. Authors for whom English is a second language must have their manuscript professionally edited by an English speaking person before submission to make sure the English is of high quality. It is preferred that manuscript is professionally edited. A list of independent suppliers of editing services can be found at www.blackwellpublishing.com/bauthor/english_language.asp. All services are paid for and arranged by the author, and use of one of these services does not guarantee acceptance or preference for publication.

Abbreviations, Symbols and Nomenclature: Abbreviations should be kept to a minimum, particularly those that are not standard. Non-standard abbreviations must be used three or more times and written out completely in the text when first used. Consult the following sources for additional abbreviations: 1) CBE Style Manual Committee. Scientific style and format: the CBE manual for authors, editors, and publishers. 6th ed. Cambridge: Cambridge University Press; 1994; and 2) O'Connor M, Woodford FP. Writing scientific papers in English: an ELSE-Ciba Foundation guide for authors. Amsterdam: Elsevier-Excerpta Medica; 1975.

Font: When preparing your file, please use only standard fonts such as Times, Times New Roman or Arial for text, and Symbol font for Greek letters, to avoid inadvertent character substitutions. In particular, please do not use Japanese or other Asian fonts. Do not use automated or manual hyphenation. Use double spacing when writing.

5.2. Structure

All papers submitted to *Dental Traumatology* should include: Title Page, Abstract, Main text, References and Tables, Figures, Figure Legends, Conflict of Interest Statement and Acknowledgements where appropriate. Title page, Conflict of Interest Statement and any Acknowledgements must be submitted as separate files and uploaded under the file designation Title Page to allow blinded review. Manuscripts must conform to the journal style. Manuscripts not complying with the journal style will be returned to the author(s).

Title Page: should be uploaded as a separate document in the submission process under the file designation "Title Page" to allow blinded review. It should include: Full title of the manuscript, author(s)' full names and institutional affiliations including city, country, and the name and address of the corresponding author. If the author does not want the e-mail address to be published this must be clearly indicated. The title page should also include a running title of no more than 60 characters and 3-6 keywords.

Abstract is limited to 300 words in length and should contain no abbreviations. The abstract should be included in the manuscript document uploaded for review as well as inserted separately where specified in the submission process. The abstract should convey the essential purpose and message of the paper in an abbreviated form. For original articles the abstract should be structured with the following headings: Background/Aim, Material and Methods, Results and Conclusions. For other article types, please choose headings appropriate for the article.

Main Text of Original Articles should be divided into Introduction, Material and Methods, Results and Discussion. During the editorial process reviewers and editors frequently need to refer to specific portions of the manuscript, which is difficult unless the pages are numbered. Authors should number all of the pages consecutively.

Introduction should be focused, outlining the historical or logical origins of the study and not summarize the results; exhaustive literature reviews are inappropriate. Give only strict and pertinent references and do not include data or conclusions from the work being reported. The introduction should close with the explicit statement of the specific aims of the investigation or hypothesis tested.

Materials and Methods must contain sufficient detail such that, in combination with the references cited, all clinical trials and experiments reported can be fully reproduced. As a condition of publication, authors are required to make materials and methods used freely available to academic researchers for their own use. Describe your selection of observational or experimental participants clearly. Identify the method, apparatus and procedures in sufficient detail. Give references to established methods, including statistical methods, describe new or modify methods. Identify precisely all drugs used including generic names and route of administration.

(i) Clinical trials should be reported using the CONSORT guidelines available at www.consort-statement.org. A [CONSORT checklist](#) should also be included in the submission material. All manuscripts reporting results from a clinical trial must indicate that the trial was fully registered at a readily accessible website, e.g., www.clinicaltrials.gov.

(ii) Experimental subjects: experimentation involving human subjects will only be published if such research has been conducted in full accordance with ethical principles, including the World Medical Association Declaration of Helsinki (version, 2002 www.wma.net/e/policy/b3.htm) and the additional requirements, if any, of the country where the research has been carried out. Manuscripts must be accompanied by a statement that the experiments were undertaken with the understanding and written consent of each subject and according to the above mentioned principles. A statement regarding the fact that the study has been independently reviewed and approved by an ethical board should also be included. Editors reserve the right to reject papers if there are doubts as to whether appropriate procedures have been used.

(iii) Suppliers of materials should be named and their location (town, state/county, country) included.

Results should present the observations with minimal reference to earlier literature or to possible interpretations. Present your results in logical sequence in the text, tables and illustrations giving the main or most important findings first. Do not duplicate data in graphs and tables.

Discussion may usually start with a brief summary of the major findings, but repetition of parts of the Introduction or of the Results sections should be avoided. The section should end with a brief conclusion and a comment on the potential clinical relevance of the findings. Link the conclusions to the aim of the study. Statements and interpretation of the data should be appropriately supported by original references.

Main Text of Review Articles comprises an introduction and a running text structured in a suitable way according to the subject treated. A final section with conclusions may be added.

Acknowledgements: Under acknowledgements please specify contributors to the article other than the authors accredited. Acknowledgements should be brief and should not include thanks to anonymous referees and editors.

Conflict of Interest Statement: All sources of institutional, private and corporate financial support for the work within the manuscript must be fully acknowledged, and any potential grant holders should be listed. The Conflict of Interest Statement should be included as a separate document uploaded under the file designation "Title Page" to allow blinded review.

5.3. References

As the Journal follows the Vancouver system for biomedical manuscripts, the author is referred to the publication of the International Committee of Medical Journal Editors: Uniform requirements for manuscripts submitted to biomedical journals. *Ann Int Med* 1997;126:36-47.

Number references consecutively in the order in which they are first mentioned in the text. Identify references in texts, tables, and legends by Arabic numerals (in parentheses). Use the style of the examples below, which are based on the format used by the US National Library of Medicine in *Index Medicus*. For abbreviations of journals, consult the "List of the Journals Indexed" printed annually in the January issue of *Index Medicus*.

We recommend the use of a tool such as [EndNote](#) or [Reference Manager](#) for reference management and formatting. EndNote reference styles can be searched for here: www.endnote.com/support/enstyles.asp. Reference Manager

reference styles can be searched for here: www.refman.com/support/rmstyles.asp

Try to avoid using abstracts of articles as references. "Unpublished observations", "personal communications", and "unaccepted papers" may not be used as references, although references to written, not verbal, communications may be inserted (in parentheses) in the text. Examples of correct forms of references are given below.

Journals:

Standard journal article - list all authors when six or fewer; when seven or more, list first six authors and add et al. Examples:

Andreasen JO, Hjørting-Hansen E. Replantation of teeth. I. Radiographic and clinical study of 100 human teeth. *Acta Odontol Scand* 1966;24:263-86.

Corporate author:

American Association of Endodontists. Recommended guidelines for treatment of the avulsed tooth. *J Endod* 1983;9:571.

Books and other monographs:

Examples:

Personal author(s)

Grossman LI. *Endodontic practice*. 10th ed. Philadelphia: Lea & Febiger; 1981. p. 176-9.

Chapter in book:

Sanders B, Brady FA, Johnson R. Injuries. In: Sanders B, editor. *Pediatric oral and maxillofacial surgery*. St. Louis: Mosby; 1979. p. 330-400.

5.4. Tables, Figures and Figure Legends

Tables should only be used to clarify important points. Tables must, as far as possible, be self-explanatory. The tables should be numbered consecutively with Arabic numerals.

Figures: All graphs, drawings and photographs are considered figures and should be numbered in sequence with Arabic numerals and abbreviated Fig(s). Each figure should have a legend and all legends should be numbered correspondingly and included at the end of the manuscript. Text on the figures should be in capitals. Figures should be planned to fit the proportions of the printed page.

All figures and artwork must be provided in electronic format. Please save vector graphics (e.g. line artwork) in Encapsulated Postscript Format (EPS) and bitmap files (e.g. half-tones) or clinical or in vitro pictures in Tagged Image Format (TIFF). JPEG files are also acceptable. Detailed information on our digital illustration standards can be found at www.blackwellpublishing.com/bauthor/illustration.asp

Unnecessary figures and parts (panels) of figures should be avoided: data presented in small tables or histograms, for instance, can generally be stated briefly in the text instead. Figures should not contain more than one panel unless the parts are logically connected

Figures divided into parts should be labelled with a lower-case, boldface, roman letter, a, b, and so on, in the same type size as used elsewhere in the figure. Lettering in figures should be in lower-case type, with the first letter capitalized. Units should have a single space between the number and unit, and follow SI nomenclature common to a particular field. Unusual units and abbreviations should be spelled out in full or defined in the legend. Scale bars should be used rather than magnification factors, with the length of the bar defined in the legend rather than on the bar itself. In general visual cues (on the figures themselves) are preferred to verbal explanations in the legend (e.g. broken line, open red triangles etc)

Preparation of Electronic Figures for Publication: Although low quality images are adequate for review purposes, print publication requires high quality images to prevent the final product being blurred or fuzzy. Submit EPS (lineart) or TIFF (halftone/photographs) files only. MS PowerPoint and Word Graphics are unsuitable for printed pictures. Do not use pixel-oriented programmes. Scans (TIFF only) should have a resolution of 300 dpi (halftone) or 600 to 1200 dpi (line drawings) in relation to the reproduction size (see below). EPS files should be saved with fonts embedded (and with a TIFF preview if possible).

For scanned images, the scanning resolution (at final image size) should be as follows to ensure good reproduction: lineart: >600 dpi; half-tones (including gel photographs): >300 dpi; figures containing both halftone and line images: >600 dpi.

Further information can be obtained at Blackwell Publishing's guidelines for figures:

www.blackwellpublishing.com/bauthor/illustration.asp.

Check your electronic artwork before submitting it: www.blackwellpublishing.com/bauthor/eachecklist.asp

Permissions: If all or parts of previously published illustrations are used, permission must be obtained from the copyright holder concerned. It is the author's responsibility to obtain these in writing and provide copies to the Publishers.

Figure Legends should be a separate section of the manuscript, and should begin with a brief title for the whole figure and continue with a short description of each panel and the symbols used: they should not contain any details of methods

5.5. Supplementary Material

Publication in electronic formats has created opportunities for adding details or whole sections in the electronic version only. Authors need to work closely with the editors in developing or using such new publication formats.

Supplementary Material, such as data sets or additional figures or tables, that will not be published in the print edition of the journal, but which will be viewable via the online edition, can be submitted. It should be clearly stated at the time of submission that the Supplementary Material is intended to be made available through the online edition. If the size or format of the Supplementary Material is such that it cannot be accommodated on the journal's Web site, the author agrees to make the Supplementary Material available free of charge on a permanent Web site, to which links will be set up from the journal's website. The author must advise Blackwell Publishing if the URL of the website where the Supplementary Material is located changes. The content of the Supplementary Material must not be altered after the paper has been accepted for publication.

The availability of Supplementary Material should be indicated in the main manuscript by a paragraph, to appear after the References, headed "Supplementary Material" and providing titles of figures, tables, etc. In order to protect reviewer anonymity, material posted on the authors Web site cannot be reviewed. The Supplementary Material is an integral part of the article and will be reviewed accordingly.

Extra issues - Larger papers or monographs may be published as additional issues (numbered as the ordinary issues), the full cost being paid by the author. Further information may be obtained from the editor.

ANEXO C - NORMAS DO PROGRAMA DE PÓS-GRADUAÇÃO EM ODONTOLOGIA DA UFSC

UNIVERSIDADE FEDERAL DE SANTA CATARINA CENTRO DE CIÊNCIAS DA SAÚDE PROGRAMA DE PÓS-GRADUAÇÃO EM ODONTOLOGIA

Normalização do Programa de Pós-Graduação em Odontologia para apresentação do trabalho de conclusão do Curso no Mestrado e Doutorado

O Colegiado do Programa de Pós-Graduação em Odontologia, resolve aprovar medidas para sistematizar a apresentação dos trabalhos de conclusão de curso para a obtenção do título de Mestre e Doutor em Odontologia, na área que esteja cursando.

Os trabalhos poderão ser apresentados respectivamente na forma de Tese, Dissertação e Artigo para Publicação.

1) As formas de Dissertação e Tese seguirão as normas estabelecidas pela ABNT, já utilizadas por este programa.

2) No formato de artigo para publicação o trabalho deverá ser apresentado na forma que segue:

CAPITULO I

1) Resumo, 2) Abstract: Estes itens deverão estar na forma como é apresentado nas Teses e Dissertações, ou seja, deve conter o conteúdo total do ou dos artigos apresentados.

CAPITULO II

1) Introdução: A introdução deve ser geral, contendo uma revisão da literatura objetiva e concentrada dos trabalhos principais e mais relevantes. Deve incluir a proposta do trabalho e seus objetivos.

CAPITULO III

1) Artigo para Publicação: Poderão ser incluídos um ou mais artigos que estejam relacionados com a proposta e objetivos do trabalho.

ANEXO H Normas do Programa de Pós-Graduação em Odontologia da UFSC

95

Inc. 1) O(s) artigo(s) deverá(ao) apresentar a formatação (resumo, introdução, material e métodos, discussão, conclusão, referências, gráficos, figuras, tabelas etc.) de acordo com a revista a que será submetido.

Inc. 2) O(s) artigo(s) produzido(s) para a obtenção do título de Mestre e Doutor, deverá(ao) ser de preferência para publicação em Revistas Qualis A ou B Internacional secundariamente em Qualis C Internacional ou A Nacional.

Inc. 3) O(s) artigo(s) produzido(s) deverá(ao) ser apresentados em Português e no idioma da revista de destino.

CAPITULO IV

1) Bibliografia Consultada: Este tópico servirá para a colocação das referências que entraram na introdução geral e metodologia, mas que não fazem parte do(s) artigo(s), conforme ABNT ou Vancouver.

CAPITULO V

1) Anexos e Apêndices: Farão parte deste tópico:

1. Partes da Metodologia que não entraram no artigo como: Metodologia expandida, ou seja, textos preliminares ou textos coadjuvantes ou outras explicações necessárias, banco de dados originais, tratamento estatístico etc.
2. Forma de consentimento livre e esclarecido, se necessário
3. Aprovação do Comitê de Ética em Pesquisa (humanos e animais), se necessário
4. Relação de outros trabalhos publicados ou enviados para publicação durante o Mestrado e ou Doutorado

Esta norma estabelece modificação do Artigo 56 do Regimento do Programa de

Pós-Graduação em Odontologia que passa ter a seguinte redação:

Art. 56 – Após a defesa da dissertação, tese ou artigo científico para publicação, deverá ser entregue à Coordenação do Programa, em até 90 (noventa) dias, 2(dois) exemplares do trabalho de conclusão de curso na forma apresentada e 2(duas) cópias eletrônicas, onde constem as correções e sugestões feitas pela Banca Examinadora, resumo de 10(dez) linhas para Biblioteca Central, bem como comprovante de envio do artigo para a revista a qual será submetido à publicação.

Livros Grátis

(<http://www.livrosgratis.com.br>)

Milhares de Livros para Download:

[Baixar livros de Administração](#)

[Baixar livros de Agronomia](#)

[Baixar livros de Arquitetura](#)

[Baixar livros de Artes](#)

[Baixar livros de Astronomia](#)

[Baixar livros de Biologia Geral](#)

[Baixar livros de Ciência da Computação](#)

[Baixar livros de Ciência da Informação](#)

[Baixar livros de Ciência Política](#)

[Baixar livros de Ciências da Saúde](#)

[Baixar livros de Comunicação](#)

[Baixar livros do Conselho Nacional de Educação - CNE](#)

[Baixar livros de Defesa civil](#)

[Baixar livros de Direito](#)

[Baixar livros de Direitos humanos](#)

[Baixar livros de Economia](#)

[Baixar livros de Economia Doméstica](#)

[Baixar livros de Educação](#)

[Baixar livros de Educação - Trânsito](#)

[Baixar livros de Educação Física](#)

[Baixar livros de Engenharia Aeroespacial](#)

[Baixar livros de Farmácia](#)

[Baixar livros de Filosofia](#)

[Baixar livros de Física](#)

[Baixar livros de Geociências](#)

[Baixar livros de Geografia](#)

[Baixar livros de História](#)

[Baixar livros de Línguas](#)

[Baixar livros de Literatura](#)
[Baixar livros de Literatura de Cordel](#)
[Baixar livros de Literatura Infantil](#)
[Baixar livros de Matemática](#)
[Baixar livros de Medicina](#)
[Baixar livros de Medicina Veterinária](#)
[Baixar livros de Meio Ambiente](#)
[Baixar livros de Meteorologia](#)
[Baixar Monografias e TCC](#)
[Baixar livros Multidisciplinar](#)
[Baixar livros de Música](#)
[Baixar livros de Psicologia](#)
[Baixar livros de Química](#)
[Baixar livros de Saúde Coletiva](#)
[Baixar livros de Serviço Social](#)
[Baixar livros de Sociologia](#)
[Baixar livros de Teologia](#)
[Baixar livros de Trabalho](#)
[Baixar livros de Turismo](#)