

ANA CLÁUDIA LUIZ

**DIAGNÓSTICO DAS REAÇÕES LIQUENÓIDES DE CONTATO
ENVOLVENDO TESTE DE HIPERSENSIBILIDADE CUTÂNEA AO
AMÁLGAMA E TRATAMENTO PELA SUBSTITUIÇÃO DO
MATERIAL RESTAURADOR**

São Paulo

2007

Livros Grátis

<http://www.livrosgratis.com.br>

Milhares de livros grátis para download.

Ana Cláudia Luiz

**Diagnóstico das reações liquenóides de contato envolvendo
teste de hipersensibilidade de contato ao amálgama e tratamento
pela substituição do material restaurador**

Dissertação apresentada à Faculdade de Odontologia da Universidade de São Paulo, para obter o título de Mestre pelo Programa de Pós-Graduação em Odontologia

Área de Concentração: Diagnóstico Bucal

Orientador: Prof. Dr. Dante Antônio Migliari

São Paulo

2007

FOLHA DE APROVAÇÃO

Luiz AC. Diagnóstico das reações liquenóides de contato envolvendo teste de hipersensibilidade de contato ao amálgama e tratamento pela substituição do material restaurador [Dissertação de Mestrado]. São Paulo: Faculdade de Odontologia da USP; 2007.

São Paulo, ____/____/____

Banca Examinadora

1) Prof(a). Dr(a). _____
Titulação: _____
Julgamento: _____ Assinatura: _____

2) Prof(a). Dr(a). _____
Titulação: _____
Julgamento: _____ Assinatura: _____

3) Prof(a). Dr(a). _____
Titulação: _____
Julgamento: _____ Assinatura: _____

DEDICATÓRIA

Aos meus pais queridos, Lina e Maurílio, que são meus exemplos de vida. À minha mãe que sempre me incentiva e vibra muito em cada nova conquista. Ao meu pai que é sinônimo de carinho e proteção. Muito obrigada por tudo que me ensinaram, pelo amor infinito, pelo carinho, pela paciência e apoio constante.

Ao amor da minha vida, André, por me incentivar sempre, me apoiar em cada novo passo e por participar de minha vida sempre de forma carinhosa. Você faz meus dias infinitas vezes mais felizes e divertidos!

Aos meus irmãos, Júnior e Rê, pela dedicação e determinação que me ensinam a cada dia. Por estarmos sempre juntos e conectados mesmo que um pouco mais distantes do que costumava ser... A minha nova irmã Bel, por entrar em nossa família de forma tão especial, contagiando a todos com muita alegria. Tenho uma admiração enorme por vocês e os carrego sempre em meu coração!

A minha sobrinha querida, Gígi que eu tanto amo e que sempre me mostra que o mundo é muito mais divertido que eu imaginava.

Amo muito todos vocês!

A todos os meus familiares, avós, tios, tias, primos e primas que mesmo de longo sempre participaram e torceram muito por mim. Vocês são **TODOS** muito importantes em minha vida.

Ao Edgar e Isa, que me recebem com o carinho de uma filha; ao Rafa que mora em meu coração e que eu admiro e respeito demais. Vocês são parte da minha família.

As amigas Cá, Lê, Líloca, Rô e Líá Bia, por todos estes anos de amizade sincera, por serem pessoas muito importantes para mim e pelas "quarta-quartas" de risadas, choros e muito chocolate! Adoro muito vocês!

As amigas Ju e Mari que mesmo distantes sempre participaram de minha vida de forma muito carinhosa e agradável. Obrigada por anos e anos de amizade!

Aos amigos da pós-graduação, Camila Gallo, Gabriela Ártico, Ana Rosa Maurício, Ângelo Tancredi, André Caroli, Silvío Hirota, Liane Marmo, Adriana Terci e Cristiano Higo pela amizade, pela troca de experiências na clínica, pela parceria nos trabalhos científicos desenvolvidos, pelos momentos divertidos, pelos momentos de stress e choro e pelas viagens "científicas" da SOBE!

Aos queridos amigos do LELO (Laboratório Especial de Laser em Odontologia), em especial as amigas Patty e Cica. Admiro muito vocês professoras!

Agradeço imensamente a Deus por me abençoar em tudo que faço e por permitir que cada um de vocês fizesse parte da minha vida.

AGRADECIMENTOS

Ao meu orientador, **Prof. Dante Antônio Migliari**, pela dedicação as atividades de ensino e pesquisa, pela paixão que tem pelo trabalho e pelos anos de trabalho conjunto...em meio a tempestades e calmarias!! Tenho grande admiração por você e agradeço por tudo que me ensinou.

Ao **Dr. Vitor Manoel da Silva Reis**, médico dermatologista do Hospital das Clínicas, pelo apoio e contribuição no desenvolvimento da pesquisa e ao micologista **Ricardo Spina** pela realização e interpretação dos testes epicutâneos.

Aos **professores da Disciplina de Semiologia** pela ajuda, pelos ensinamentos e pelo convívio durante estes anos.

A **Iracema Mascarenhas (Nina), Aparecida Andrade (Cida) e Maria Cecília Forte** pela ajuda constante e pela amizade. Vocês são essenciais para o funcionamento da Disciplina e do Departamento.

A **FAPESP** pelo auxílio financeiro.

Ao **Serviço de Documentação Odontológica** pela ajuda na formatação do trabalho.

Luiz AC. Diagnóstico das reações liquenóides de contato envolvendo teste de hipersensibilidade de contato ao amálgama e tratamento pela substituição do material restaurador [Dissertação de Mestrado]. São Paulo: Faculdade de Odontologia da USP; 2007.

RESUMO

O objetivo do presente estudo foi diferenciar reações liquenóides de contato (RLC) de lesões de líquen plano oral (LPO) em pacientes do nosso ambulatório. De um total de 45 pacientes (36 mulheres e 9 homens; média idade = 48,7 anos) com lesões sugestivas de LPO, 18 apresentavam características clínicas compatíveis com RLC, ou seja, lesões próximas ou em contato direto com restaurações em amálgama. Estes pacientes foram classificados em classe I (discreta relação da lesão com amálgama), classe II (moderada relação) e classe III (intensa relação). Todos os pacientes com RLC foram encaminhados para realização de teste epicutâneo padrão (alérgenos "standard", Grupo Brasileiro de Dermatites de Contato) e específico (materiais odontológicos, Trolab, Hermal, Alemanha). A substituição do amálgama foi indicada para pacientes classe II e III; em pacientes classe I o tratamento foi indicado somente quando apresentavam teste epicutâneo positivo. Dois pacientes foram excluídos deste estudo por não comparecimento às consultas e 1 por não apresentar resultado anátomo-patológico compatível com LPO. Em pacientes classe I (3 casos), apenas um caso apresentou teste epicutâneo positivo, sendo que a substituição da restauração não resultou em melhora clínica

da lesão. Em pacientes classe II (9 casos), teste epicutâneo positivo em 8 casos, a substituição resultou em melhora parcial em 7 casos e total em 2 caso. Em pacientes classe III (3 casos), teste epicutâneo positivo em 2 casos, a substituição resultou em melhora total de todos os casos. Existe um número representativo de pacientes com RLC em nosso meio, sendo que estas lesões podem apresentar associação discreta, moderada ou intensa com o amálgama. Pacientes com associação discreta (classe I) não têm benefício após substituição do material restaurador, enquanto pacientes classe II e III beneficiam-se após substituição do amálgama, obtendo resolução parcial ou total das lesões. A caracterização clínica de lesões LPO associada ao amálgama seguida da substituição do material restaurador tem valor superior aos testes epicutâneos em termos de diagnóstico de RLC.

Palavras-Chave: líquen plano oral; reação liquenóide de contato; restauração de amálgama; teste epicutâneo

Luiz AC. Diagnosis of oral lichenoid reactions based on skin patch test and treatment by amalgam replacement [Dissertação de Mestrado]. São Paulo: Faculdade de Odontologia da USP; 2007.

ABSTRACT

The purpose of this study was to characterize oral lichenoid reactions (OLR) in our clinic. In a group of 45 patients (36 female and 9 male; mean age = 48.7) with oral lichen planus (OLP), 18 were identified as having OLR because these patients had their OLR lesions related to amalgam fillings. These OLR lesions were clinically graded according to their proximity with the amalgam fillings: class I (weak association with amalgam fillings), class II (moderate association), and class III (strong association). All patients were skin patch tested for both standard allergens (Standard – Brazilian Group of Contact Dermatitis, Brazil) and specific allergens (Dental material – TROLAB, Hermal, Germany). Amalgam restoration was replaced in all class II and III patients and in class I only when patients were positive skin patch test. Two patients were excluded from the study because they missed follow ups and one because histopathological analysis does not show OLP features. From 3 cases class I only 1 had positive skin patch test, but did not have improvement of the oral lesions after amalgam replacement. Class II patients (9 cases) positive skin patch test in 8 cases, resulted in substantial improvement in 7 cases and complete resolution in 2 case after amalgam replacement. Class III patients (3 cases) positive patch test in 2 cases, result in complete improvement in all cases after amalgam

replacement. We can conclude that there are a representative number of patients with ORL in our clinic showing either a weak, moderate or strong association with amalgam fillings. Patients with a weak association (class I) did not have benefit after amalgam replacement, while patients with a moderate and strong association (class II and III) had benefit after amalgam replacement with substantial improvement or complete resolution of the lesions. Clinical characterization of the association between OLP lesions and amalgam filling, followed by its replacement, outperformed skin patch testing for diagnosing ORL lesions.

Keywords: oral lichen planus; oral lichenoid reaction; amalgam fillings; skin path test

SUMÁRIO

	p.
1 INTRODUÇÃO	12
2 REVISÃO DE LITERATURA	15
2.1 Etiologia	15
2.2 Patogênese	15
2.3 Epidemiologia	19
2.4 Caracterização clínica das lesões LPO	20
2.5 Caracterização histológica das lesões LPO	21
2.6 Diagnóstico do LPO	22
2.7 Reações liquenóides	23
2.8 Tratamento	24
3 PROPOSIÇÃO	26
4 CASUÍSTICA E MÉTODOS	27
5 RESULTADOS	33
6 DISCUSSÃO	44
7 CONCLUSÕES	50
REFERÊNCIAS	51
ANEXOS	56
APÊNDICES	57

1 INTRODUÇÃO

Líquen plano (LP) é uma doença dermatológica inflamatória crônica com manifestação em mucosas e pele. Esta resposta inflamatória causa danos às células do epitélio estratificado escamoso produzindo lesões mucocutâneas (CARROZZO; GANDOLFO, 1999).

Apresenta etiologia desconhecida e etiopatogenia bastante complexa representada provavelmente por uma resposta imunológica celular mediada, envolvendo linfócitos T citotóxicos CD8+ (SUGERMAN; SAVAGE, 2002). Esta resposta imunológica pode ser induzida por uma variedade de fatores, tais como alimentos, microorganismos, materiais odontológicos e medicamentos (SUGERMAN; SAVAGE, 2002; SCULLY et al., 1998).

A manifestação oral do líquen plano (LPO) é mais comum que a cutânea, pode ocorrer de forma independente das lesões de pele, e tende a ser resistente ao tratamento. As lesões orais são mais crônicas, podendo persistir por mais de vinte anos (EISEN, 2003). Apresentam-se mais freqüentemente em mucosa jugal e na maioria dos casos são bilaterais e simétricas. A incidência aproximada de LPO na população geral é de 1,9% (CARROZZO; GANDOLFO, 1999), no entanto, ela pode variar de 0,1% a 4,0% (SCULLY et al., 1998). A prevalência de LPO no ambulatório de nossa Instituição (FOUSP) é de aproximadamente 0,6% segundo estudos realizados por Figueiredo et al. (2002). A maioria dos pacientes com LPO é constituída de adultos de meia-idade, sendo raro em crianças. As mulheres predominam em uma razão de 2:1 em relação aos homens na maioria dos casos (SCULLY et al., 1998).

As lesões orais de líquen plano (LPO) são polimorfas e as diferentes formas podem ser classificadas como reticular, atrófica, erosiva, em placa e bolhosa. Estas formas clínicas podem ser encontradas isoladamente ou em múltiplas combinações (VINCENT et al., 1990). A forma reticular é a mais comum e caracteriza-se por uma fina rede de linhas brancas e/ou pápulas queratóticas entrelaçadas (estrias de Wickham).

As lesões de LPO são geralmente assintomáticas, porém em casos sintomáticos os sintomas podem variar de leve desconforto a dor e ardor intensos. O LPO é uma doença que não apresenta cura, os tratamentos existentes são direcionados ao controle dos sintomas, eliminação de ulcerações e redução da inflamação.

Uma das questões bastante discutidas atualmente está associada ao processo de diagnóstico do LPO (MATTSSON; JONTELL; HOLMSTRAP, 2002; VAN DER MEIJ; VAN DER WAAL, 2003). A principal razão de definir critérios de diagnóstico do LPO baseia-se no potencial de malignização destas lesões, que varia entre 0,4 a 1,74% (VAN DER MEIJ; SCHEPMAN; VAN DER WAAL, 2003). Alguns casos de LPO relatados com transformação maligna não estavam bem definidos quanto ao critério de diagnóstico. Estes casos poderiam apresentar características histológicas não-conclusivas de LPO ou com achados displásicos. Os critérios atualmente aceitos são fundamentados em características clínicas e histopatológicas conclusivas ou compatíveis com LPO, segundo estudos da World Health Organization (WHO, 1978) e de Van Der Meij e Van Der Waal (2003). Lesões com achados displásicos, caracterizadas como displasias liquenóides (DL) devem ser excluídas do diagnóstico de LPO (EPSTEIN et al., 2003; MATTSSON; JONTELL; HOLMSTRAP, 2002).

Outras características no processo de diagnóstico devem ser consideradas quando houver suspeita de lesões caracterizadas como reações liquenóides a drogas (RLD) e reações liquenóides de contato (RLC). Em ambas as situações, RLD e RLC, as lesões existentes não se diferenciam no aspecto clínico e histopatológico das lesões clássicas de LPO (MYERS et al., 2002). Na suspeita de diagnóstico de RLD deve-se verificar associação da lesão com o uso de medicação sistêmica além de sua caracterização clínico-histopatológica definida como LPO. O mesmo processo se aplica a RLC devendo-se caracterizar a relação de lesões com restaurações dentárias, principalmente em amálgama (DUNSCHE et al., 2003; THORNHILL et al., 2003). Este estudo se restringiu a análise das RLC.

A literatura relata diversos estudos (VAN DER MEIJ; VAN DER WAAL, 2003; DUNSCHE et al., 2003; THORNHILL et al., 2003) mostrando a importância da caracterização das RLC para o correto tratamento destas lesões. Outro ponto a ser salientado, apesar de bastante controverso, é o potencial de transformação maligna que as lesões de LPO podem apresentar (MATTSSON; JONTELL; HOLMSTRAP, 2002; RÖDSTRÖM et al., 2004; LODI et al., 2005b) e que não envolveria as RLC, baseando-se que nenhum caso foi descrito na literatura de transformação maligna em RLC. Portanto, o processo de diagnóstico de RLC torna-se importante tanto para profissional como para o paciente.

Desta forma, este estudo objetivou avaliar as RLC mediante a caracterização clínica das lesões com LPO somada à existência de contato destas lesões com restaurações dentárias em amálgama e complementada através de testes de hipersensibilidade cutânea aos componentes do amálgama, e ainda avaliar a regressão destas lesões após substituição do amálgama por material restaurador não-metálico.

2 REVISÃO DE LITERATURA

2.1 Etiologia

A etiologia do LPO é desconhecida, embora diversos estudos tenham mostrado o envolvimento do mecanismo imunológico mediado por células na patogênese do LPO, provavelmente desencadeado por fatores endógenos (fatores hormonais, distúrbios emocionais, endócrinos e doenças auto-imunes) ou exógenos (medicamentos, restaurações em amálgama, alimentos, microorganismos e trauma) em indivíduos com predisposição genética para desenvolver o LPO (SCULLY et al., 1998).

2.2 Patogênese

A patogênese do LPO é complexa, ocorrendo provavelmente através de resposta imunológica celular mediada por células apresentadoras de antígenos e infiltrado inflamatório composto quase que exclusivamente por linfócitos T.

O estímulo antigênico é transferido ao sistema imune do paciente através das células apresentadoras de antígeno, representadas no epitélio pelas células de Langerhans (CL) e as células dendríticas, que são potentes estimuladoras de linfócitos T, e desta forma induzem a resposta imune-celular. As CL se deslocam do tecido epitelial via submucosa até os linfonodos regionais, onde interagem com

linfócitos T CD4+ caracterizando a *fase de indução* da resposta imune (WALSH et al., 1990). O resultado dos eventos ocorridos durante a fase de indução é a ativação de linfócitos T citotóxicos CD8+. Ocorre então uma intensa liberação de citocinas, principalmente interleucina-2 (IL-2), interferon-gama (IFN- γ) e fator de necrose tumoral-alfa (TNF- α), que mantêm a ativação dos linfócitos T CD8+. Estes, por sua vez, se deslocam dos linfonodos ao tecido epitelial, caracterizando a *fase efetora* da resposta imune (WALSH et al., 1990; EVERSOLE, 1997). A interação de linfócitos T CD8+ com os queratinócitos da camada basal resulta em destruição tecidual, histologicamente caracterizada por liquefação da camada basal, lise celular e apoptose de queratinócitos. A contínua liberação de mediadores imunológicos leva à amplificação da atividade linfocitária, mantendo a produção de citocinas através de linfócitos T, queratinócitos imunocompetentes e mastócitos, favorecendo a progressão e a cronicidade da doença (WALSH et al., 1990; EVERSOLE, 1997; SCULLY et al., 1998; SUGERMAN; SAVAGE, 2002).

Clinicamente as lesões de LPO são bilaterais e simétricas sugerindo que fatores sistêmicos ou que a distribuição sistêmica dos antígenos seja responsável pelo processo de antigenicidade aos queratinócitos da camada basal, porém na maioria dos casos a natureza precisa do antígeno responsável é desconhecida (THORNHILL et al., 2003). Porém, tem-se sugerido uma série de fatores que poderiam levar ao estímulo antigênico e conseqüente resposta imunológica, tais como: alimentos, hábitos, medicamentos, microorganismos, estresse, e materiais odontológicos (SCULLY et al., 1998; SUGERMAN; SAVAGE, 2002).

Uma pequena parcela dos portadores de LPO parece apresentar resposta imunológica a alguns tipos de **alimentos**, em especial, canela e frutos do mar (SCULLY et al., 1998; SUGERMAN; SAVAGE, 2002). Apesar do tabagismo não ser

mais prevalente em grupo de portadores de LPO do que no restante da população, em comunidades indianas, o **hábito** de mascar tabaco (“Betel nut chewing”) é mais prevalente no grupo de pacientes com LPO do que no restante da população sugerindo participação no processo de patogênese (SCULLY et al., 1998; SUGERMAN; SAVAGE, 2002). A possível associação entre **medicamentos** e o aparecimento de lesões de LPO foi levantada durante a Segunda Guerra Mundial, quando soldados medicados com drogas antimaláricas desenvolveram lesões orais de aspecto liquenóide. Os medicamentos que parecem predispor ao desencadeamento da resposta imunológica são antiinflamatórios não-esteroidais, anti-hipertensivos, hipoglicemiantes orais e antimaláricos (SCULLY et al., 1998; SUGERMAN; SAVAGE, 2002). **Microorganismos** como bactérias, fungos e vírus envolvidos no processo de iniciação do LPO foram estudados por diversos autores, mas a relação causal entre a infecção e o desenvolvimento do LPO é até hoje apenas especulativa (SCULLY et al., 1998; SUGERMAN; SAVAGE, 2002; LODI et al., 2005a). **Estresse** tem sido apontado como um fator desencadeador do LPO de grande importância, porém poucos estudos foram feitos neste campo (SCULLY et al., 1998; SUGERMAN; SAVAGE, 2002). Atualmente a disciplina de Semiologia da FOU SP está desenvolvendo um estudo em conjunto com o Instituto de Psiquiatria da Faculdade de Medicina da USP (IPq – FMUSP) para avaliar o grau de comprometimento emocional dos pacientes portadores de LPO em relação a grupo pareado de pacientes não portadores de LPO, e espera contribuir para investigação deste fator na manifestação do LPO. **Materiais odontológicos** também são apontados na literatura como possíveis responsáveis pelo desencadeamento da resposta imunológica, sendo o amálgama, o principal material envolvido. Vale lembrar ainda que diferentes estudos têm mostrado que não somente o mercúrio e

seus derivados (amoniato de mercúrio, thimerosal, nitrato de fenil-mercúrio, borato de fenil-mercúrio, acetato de fenil-mercúrio e cloreto de mercúrio amoniado) são responsáveis pela resposta imunológica, mas também uma série de outros metais que podem estar contidos no amálgama, tais como sulfato de níquel, paládio, cobalto, ouro e cromo (SCULLY et al., 1998; THORNHILL et al., 2003; DUNSCHE et al., 2003; ISSA et al., 2005). Alguns autores sugerem que as lesões em mucosa oral sejam desencadeadas não pelo contato direto com materiais metálicos, mas pela corrente galvânica que pode ser gerada na presença de materiais metálicos na cavidade oral (AXÉLL; RUNDQUIST, 1987; SCULLY et al., 1998; SUGERMAN; SAVAGE, 2002).

Lundstrom (1984), Smart, Macleod e Lawrence (1995), Thornhill (2001) e Thornhill et al. (2003) mostraram que restaurações em amálgama em contato direto com a mucosa oral podem alterar a antigenicidade dos queratinócitos da camada basal através da liberação de mercúrio e outros sais metálicos, como produtos do processo de corrosão. Esta condição em indivíduos susceptíveis pode levar à formação de lesões com características muito semelhantes às lesões LPO, que são denominadas reações liquenóides de contato (RLC) (THORNHILL et al., 2003).

Não há na literatura dados específicos sobre o mecanismo de patogenia das RLC. Sabe-se somente que se trata de uma reação de hipersensibilidade tardia (tipo IV), e desta forma, é caracterizada por uma reação no local de contato com o alérgeno. Na reação de hipersensibilidade tipo IV, células T CD8+ citotóxicas e associados às moléculas do complexo principal de histocompatibilidade (MHC) classe I ou classe II respectivamente. Células apresentadoras de antígenos (células de Langerhans e macrófagos) liberam citocinas (interleucina-1) que induzem proliferação de células T CD4 auxiliares. Estas por sua vez, liberam interferon-gama

e interleucinas-2 que, em conjunto, regulam reações tardias de hipersensibilidade ativadas por macrófagos e imunidade celular mediada por células T (WALSH et al., 1990; EVERSOLE, 1997; SCULLY et al., 1998; SUGERMAN; SAVAGE, 2002).

Apesar de uma série de materiais metálicos serem atualmente suspeitos de desencadear as RLC, a maioria dos pacientes com RLC apresenta hipersensibilidade ao mercúrio incorporado às ligas de amálgama (THIRD EUROPEAN CONGRESS OF ORAL MEDICINE, 1997). O mercúrio conjugado com uma proteína endógena (self-protein) é reconhecido como uma proteína não-própria pelo sistema imune. Células de Langerhans (CL) e outras células apresentadoras de antígenos processam esta proteína-mercúrio conjugada (PMC) e, após migração para linfonodos regionais, estas células apresentam PMC ligada ao complexo principal de histocompatibilidade classe II (MHC II) aos linfócitos T. Após proliferação clonal, linfócitos T deslocam-se para pele e mucosa oral. Havendo nova exposição da mucosa oral ao mercúrio, as CL apresentam a proteína-mercúrio conjugada para os linfócitos T, que por sua vez, recrutam células inflamatórias para o sítio de exposição. Por meio de citocinas derivadas do processo inflamatório, pode ocorrer a lesão caracterizada como reação liquenóide (THIRD EUROPEAN CONGRESS OF ORAL MEDICINE, 1997).

2.3 Epidemiologia

O LPO é uma doença que se manifesta principalmente em adultos de meia idade ou mais velhos, havendo predominância pelo sexo feminino numa relação

mulher-homem de 2:1. Raramente acomete crianças (SCULLY et al., 1998). A prevalência do LPO é variável, ocorrendo entre 0,1 a 4% da população em geral (SCULLY et al., 1998). No ambulatório de nossa Instituição (FOUSP) a prevalência de LPO é de aproximadamente 0,6% segundo estudos realizados por Figueiredo et al. (2002).

2.4 Caracterização clínica das lesões LPO

O LP é uma doença dermatológica inflamatória crônica, não-infecciosa, com manifestação em mucosas e pele. Esta resposta inflamatória causa danos às células do epitélio estratificado escamoso produzindo lesões mucocutâneas (CARROZZO; GANDOLFO, 1999).

As lesões de LPO são polimorfos e as diferentes formas podem ser classificadas como reticular, atrófica, erosiva, em placa e bolhosa. Estas formas clínicas podem ser encontradas isoladamente ou em múltiplas combinações (VINCENT et al., 1990). A forma **reticular** é a mais comum e caracteriza-se por uma fina rede de linhas brancas e/ou pápulas queratóticas entrelaçadas (estrias de Wickham); estas características reticulares normalmente compõem parte importante do quadro clínico das demais formas de LPO. A forma **atrófica** é caracterizada por eritema associado às estriações brancas. A forma **erosiva** consiste nas características da forma atrófica com formação de úlceras. A forma em **placa** é constituída por placa branca de superfície lisa ou rugosa. A forma **bolhosa** é raramente observada, e caracteriza-se por lesões erosivas precedidas por formação

de bolha. A apresentação das lesões de LPO pode sofrer alterações ao longo da evolução clínica (SCULLY et al., 1998, SUGERMAN et al., 2000, SUGERMAN; SAVAGE, 2002).

A forma reticular é a mais prevalente e normalmente é assintomática. A sintomatologia do LPO geralmente é associada às formas atróficas e erosivas (SCULLY et al., 1998, SUGERMAN et al., 2000, SUGERMAN; SAVAGE, 2002), e nestes casos, os sintomas podem variar de leve desconforto a dor intensa.

As lesões são geralmente bilaterais e simétricas, e são mais frequentemente observadas em mucosa jugal, seguida de língua, gengiva, lábios, palato e assoalho bucal (EISEN, 2002; MYERS et al., 2002), mas a maior parte dos pacientes apresenta envolvimento de mais de um sítio da mucosa oral. O envolvimento de gengiva pode ocorrer sob a forma de gengivite descamativa; quando em dorso de língua geralmente ocorre sob a forma de placa.

2.5 Caracterização histopatológica das lesões LPO

Os principais achados histopatológicos do LPO são infiltrado inflamatório predominantemente linfocitário disposto em banda justa epitelial, degeneração hidrópica da camada basal e presença de queratinócitos necróticos, denominados *Corpos de Civatte*. As diferentes formas clínicas do LPO podem apresentar características histológicas próprias e, desta forma, hiperqueratose pode ser observada nas formas reticulares e em placa, enquanto na forma erosiva pode-se observar exposição do tecido conjuntivo (WHO, 1978; SCULLY et al., 1998; VAN

DER MEIJ; VAN DER WAAL, 2003).

2.6 Diagnóstico do LPO

Uma das questões bastante discutida atualmente está associada ao processo de diagnóstico do LPO (MATTSSON; JONTELL; HOLMSTRAP, 2002; MYERS et al., 2002; VAN DER MEIJ; VAN DER WAAL, 2003). A principal razão de definir critérios de diagnóstico do LPO baseia-se no potencial de malignização destas lesões, que varia entre 0,4 e 1,74% (VAN DER MEIJ; SCHEPMAN; VAN DER WAAL, 2003), já que alguns casos de LPO relatados com transformação maligna não estavam bem definidos quanto ao critério de diagnóstico.

Segundo diversos autores (VAN DER MEIJ et al., 1999, 2003; MYERS et al., 2002; VAN DER MEIJ; VAN DER WALL, 2003) o diagnóstico do LPO deve ser feito com base em critérios clínicos e histopatológicos.

Os critérios atualmente aceitos são fundamentados em características clínicas e histopatológicas conclusivas ou compatíveis com LPO, segundo estudos da WHO (1978) e de Van der Meij e Van der Waal (2003). Lesões com achados displásicos, caracterizadas como displasias liquenóides (DL) devem ser excluídas do diagnóstico de LPO (EPSTEIN et al., 2002; MATTSSON; JONTELL; HOLMSTRAP, 2002).

Outras características no processo de diagnóstico devem ser consideradas quando houver suspeita de lesões caracterizadas como reações liquenóides a drogas (RLD) e reações liquenóides de contato (RLC). Em ambas as situações, RLD e RLC, as lesões existentes não se diferenciam no aspecto clínico e histopatológico

das lesões clássicas de LPO (MYERS et al., 2002, THORNHILL et al., 2006). Na suspeita de diagnóstico de RLD deve-se verificar associação da lesão com o uso de medicação sistêmica além de sua caracterização clínico-histopatológica definida como LPO. O mesmo processo se aplica a RLC devendo-se caracterizar a relação de lesões com restaurações dentárias, principalmente em amálgama (LAINE; KALIMO; HAPPONEN, 1997; DUNSCHE et al., 2003; THORNHILL et al., 2003; ISSA et al., 2004, 2005). Reações liquenóides podem ser observadas também em pacientes transplantados de medula óssea alogênico que desenvolveram doença do enxerto contra o hospedeiro (DECH).

2.7 Reações liquenóides

As reações liquenóides (RL) são lesões com aspecto clínico e histopatológico idênticos as lesões de LPO, porém apresentam causa ou fator responsável pelo desencadeamento da resposta imunológica conhecido.

São 3 as RL conhecidas: 1) reações liquenóides de contato (RLC), 2) reações liquenóides a drogas (RLD) e 3) reações liquenóides por doença do enxerto contra o hospedeiro. Este estudo se restringiu a análise das RLC.

Diversos estudos (ATHAVALE et al., 2003; DUNSCHE et al., 2003; EGEE; FERNÁNDEZ, 2004; ISSA et al., 2004; ISSA et al., 2005; KHAMAYSI; BERGAM; WELTFRIEND, 2006; LAEIJENDECKER et al., 2004; LAINE; KALIMO; HAPPONEN, 1997; LYGRE et al., 2003; McGIVERN et al., 2000; PIGATTO; GUZZI, 2005; PIGATTO; GUZZI; SEVERI, 2005; SCALF et al., 2001; SCOTT et al., 2004;

THORNHILL et al., 2003) tem sugerido que restaurações odontológicas, em especial restaurações em amálgama, podem induzir reação de hipersensibilidade celular-mediada (tipo IV) (THIRD EUROPEAN CONGRESS OF THE ORAL MEDICINE, 1997), que resulta em lesão oral com características clínicas e histopatológicas idênticas às lesões orais de LP.

Testes epicutâneos foram utilizados em alguns estudos como exames complementares ao diagnóstico das RLC, porém os resultados mostram divergência quanto ao valor do teste como método auxiliar no diagnóstico destas lesões (THORNHILL et al., 2003, 2005; DUNSCHE et al., 2003; ISSA et al., 2005; KHAMAYSI; BERGAM; WELTFRIEND, 2006). Tratamento restaurador por substituição do amálgama foi realizado por diversos autores (THORNHILL et al., 2003; DUNSCHE et al., 2003; ISSA et al., 2005) mostrando bons resultados.

2.8 Tratamento

Apesar das lesões de LPO serem geralmente assintomáticas, lesões atróficas e principalmente erosivas de LPO podem causar sintomas que interferem na fala, alimentação, deglutição e conseqüentemente na qualidade de vida do paciente (SCULLY et al., 1998; SUGERMAN et al., 2000; SUGERMAN; SAVAGE, 2002; LODI et al., 2005a).

Os tratamentos existentes para o LPO são direcionados ao controle dos sintomas, eliminação de ulcerações e redução da inflamação. Nos casos em que há suspeita de RL, deve-se realizar investigação específica direcionada ao uso de

medicamentos potencialmente causadores de RLD e à presença de restaurações em amálgama.

3 PROPOSIÇÃO

Os objetivos desta pesquisa envolveram: 1) Identificação de lesões sugestivas de RLC em pacientes portadores de LPO; 2) Salientar a importância do teste de hipersensibilidade cutânea como meio auxiliar no diagnóstico da RLC; 3) Avaliação da remissão das lesões através da substituição do material restaurador em questão.

4 CASUÍSTICA E MÉTODOS

4.1 Ética

Os pacientes com lesões sugestivas de LPO receberam informações do diagnóstico, da natureza da doença, dos procedimentos que seriam realizados e da existência de protocolo de pesquisa. Aos participantes foi fornecido documento contendo o objetivo da pesquisa, e aos que aceitaram participar foi solicitado consentimento por escrito (Apêndice A). O Comitê de Ética em Pesquisa da Faculdade de Odontologia da Universidade de São Paulo (FOUSP) aprovou a realização deste estudo em 07/12/2005 através do protocolo de número: 178/05 (Anexo A).

4.2 Casuística

Foram selecionados 48 pacientes que haviam sido encaminhados a Clínica de Diagnóstico Bucal, Departamento de Estomatologia - FOUSP, com diagnóstico clínico sugestivo de LPO. Após atendimento de rotina os pacientes receberam avaliação específica por meio do protocolo clínico de LPO da Disciplina de Semiologia – FOUSP (Apêndice B), que incluiu avaliação de dados como idade, sexo, cor da pele, sintomas orais, tempo de duração da doença, características das

lesões orais, sítios de envolvimento, presença de lesões cutâneas ou em outras mucosas, história médica, uso de medicamentos, fatores emocionais, hábitos, condições bucais e fluxo salivar.

4.3 Métodos

Critério de diagnóstico de LPO: O diagnóstico das lesões orais foi fundamentado em bases clínicas e histopatológicas, segundo critérios definidos pela WHO (1978) e posteriormente modificados por van der Meij e van der Waal (2003). O critério clínico-diagnóstico requer a presença de pápulas e/ou estrias brancas em disposição irradiada ou entrelaçada (forma reticular) isolada ou em associação com as formas atrófica e erosiva. O critério histopatológico foi baseado na presença de degeneração hidrópica da camada basal e infiltrado inflamatório linfocitário em banda subepitelial. Lesões com aspectos clínicos e histopatológicos típicos ou compatíveis foram incluídas no estudo. Casos com achados histopatológicos de displasia liquenóide e pacientes com diagnóstico sugestivo de RLD foram excluídos da amostra.

Classificação clínica de lesões sugestivas de RLC: O diagnóstico das RLC envolveu o contato ou proximidade da lesão LPO com restaurações metálicas, principalmente em amálgama. As lesões caracterizadas como RLC foram divididas em 3 grupos baseado na classificação de Thornhill et al. (2003):

Tipo I (Associação discreta) – Menos de 25% das áreas afetadas em contato direto com restaurações metálicas, podendo ocorrer restaurações em contato direto com mucosa sadia.

Tipo II (Associação moderada) – Até 75% das áreas afetadas estavam em contato com restaurações metálicas; ausência de restaurações em contato direto com mucosa sadia.

Tipo III (Associação intensa) – Lesões restritas apenas as áreas da mucosa oral em contato direto com restaurações metálicas.

Micologia por citologia esfoliativa: Este exame tinha por objetivo investigar a presença de infecção por *Candida sp* superposta à lesão oral previamente a realização da biópsia. Para os casos em que foi comprovada a infecção, os pacientes receberam tratamento com antifúngicos por 15 dias antes da realização da biópsia. O material foi obtido através de raspado da lesão, dispensado em lâmina de vidro e fixado em álcool etílico 95%. O processamento e análise das lâminas foram realizados no Laboratório de Anátomo-Patologia da Disciplina de Patologia Bucal da FOU SP.

Diagnóstico histopatológico: Este exame foi realizado para confirmação do diagnóstico clínico das lesões LPO. O material foi obtido por meio de biópsia incisiva realizada de forma convencional sob uso de anestesia local, fixado em formol 10% e enviado ao Laboratório de Anátomo-Patologia da Disciplina de Patologia Bucal da FOU SP.

Teste de hipersensibilidade cutânea: Os pacientes com diagnóstico sugestivo de RLC foram encaminhados para o Ambulatório de Alergia da Divisão de Dermatologia, Hospital das Clínicas, Faculdade de Medicina da USP. Os pacientes foram avaliados por meio de substâncias alergênicas da bateria *Standard* do Grupo Brasileiro de Dermatite de Contato (GBDC) e da bateria específica para materiais odontológicos da TROLAB® (Hermal, Reinbek, Alemanha). As substâncias foram colocadas em câmaras-testes de polietileno e deixadas em contato com a pele do dorso do paciente. A leitura do teste era feita após 48 e 96 horas. A positividade do teste respeitou os critérios estabelecidos pela Sociedade Brasileira de Dermatologia.

Tratamento das RLC: Aos pacientes que apresentaram resultado positivo a algum dos componentes do amálgama foi proposto o tratamento por substituição das restaurações em amálgama. Pacientes tipo II e III, e com teste de hipersensibilidade negativo ao amálgama também foram aconselhados a fazer o tratamento por substituição das restaurações; os demais pacientes com resposta negativa foram acompanhados e tratados como pacientes portadores de LPO idiopático. As restaurações em amálgama em contato direto ou próximas às lesões em mucosa oral foram substituídas por restaurações diretas em resina composta (Z100, 3M) ou por restaurações indiretas em material não-metálico. Tais procedimentos foram realizados na Clínica Odontológica e no Laboratório Especial de Laser em Odontologia da FOUSP. Os pacientes que optassem pelo tratamento com cirurgia-odontista particular ou que tivessem condições financeiras para realização de tratamento particular receberam uma carta de encaminhamento ao profissional responsável pelo tratamento com o diagnóstico clínico das lesões orais, exames

complementares realizados e a importância da necessidade do tratamento restaurador adequado para a regressão das lesões.

Crterios de avaliao terapêutica – Lesões RLC:

Melhora total: remissão completa das lesões.

Melhora parcial: melhora clínica de sinais e/ou sintomas.

Inalterado: ausência de melhora clínica de sinais e/ou sintomas.

Tratamento do LPO idiopático: Pacientes que apresentavam lesões de LPO sintomáticas foram tratados com o uso de medicamentos tópicos, tais como corticosteróides tópicos (betametasona, propionato de clobetasol) nos casos de dor, ácido retinóico para casos de queixa de aspereza ou ainda com tetraciclina devido sua ação antiinflamatória. Pacientes portadores de lesões extra-orais foram encaminhados para tratamento no Ambulatório de Dermatologia do HC-FMUSP. Já os pacientes com lesões assintomáticos de LPO foram informados sobre a doença que apresentavam e sobre a importância do acompanhamento clínico.

Crterios de avaliao terapêutica – Lesões de LPO idiopático: A avaliao dos tratamentos realizados nos casos de pacientes portadores de lesões de LPO sintomáticas foi feita baseada na melhora da sintomatologia, na resoluo clínica das lesões, no aspecto clínico ou forma clínica apresentada e nos sítios envolvidos.

Seguimento clínico: Os pacientes portadores de RLC foram acompanhados para avaliação da resposta clínica das lesões frente à substituição das restaurações. O período mínimo de acompanhamento após troca das restaurações em amálgama foi de 3 meses. Todos os pacientes participantes da pesquisa foram acompanhados durante todo o período estabelecido para realização da pesquisa e após este período continuaram recebendo informações e cuidados, quando necessários, pelos realizadores da pesquisa.

5 RESULTADOS

5.1 Características gerais dos pacientes

Quarenta e oito pacientes foram examinados e 3 foram excluídos do estudo por não apresentarem evidências histológicas de LP. Dos 45 pacientes participantes do estudo, 36 (80%) eram do sexo feminino e 9 (20%) do sexo masculino; 28 pacientes eram brancos, 13 pardos e 4 negros; média de idade 48,7 anos, variação 19–66 anos. Dados da anamnese clínica (Tabela 5.1) mostraram que 38 casos apresentavam algum outro tipo de patologia; alergia foi a alteração mais relatada tanto entre mulheres (14 casos) como entre homens (4 casos); também foram relatados hipertensão arterial sistêmica (9), diabetes (2), cardiopatias (3) e hepatites (2); apenas 4 pacientes não apresentavam nenhuma alteração médica e em 3 casos os pacientes referiam não ter conhecimento de alterações médicas progressas. Trinta pacientes faziam uso de medicações sistêmicas, dentre as medicações mais freqüentemente utilizadas destacamos anti-hipertensivos (9), ansiolíticos (6), medicamentos para reposição hormonal (6), antiinflamatórios (5), antidepressivos (4), antiácidos (3), anticoncepcional (3), cálcio (3), fitoterápicos (3) e nenhuma medicação (15); 41 pacientes referiram histórico familiar de doenças crônicas tais como hipertensão arterial sistêmica (15), diabetes (13), neoplasias malignas (12), cardiopatias (9) e outras (4). Avaliações bioquímicas de enzimas hepáticas foram realizadas em 27 pacientes, hemograma completo em 25, glicemia em 22, TSH em 20 e colesterol em 19; as alterações apresentadas nos exames realizados foram

alterações discretas e não significativas. Hábitos de tabagismo e etilismo também foram investigados: 4 pacientes eram tabagistas, 9 ex-tabagistas e 1 ex-etilista. Distúrbios emocionais foram investigados em 40 pacientes sendo depressão (12) e ansiedade (9) as alterações mais referidas por estes pacientes.

5.2 Características clínicas das lesões orais

A caracterização clínica quanto a forma clínica e distribuição das lesões orais esta exposta na tabela 5.2. Cento e uma lesões clinicamente compatíveis com LPO foram avaliadas nos pacientes estudados; a forma clínica reticular (62; 61,4%) foi a mais prevalente, seguida das formas atrófica (26; 25,7%), erosiva (12; 11,9%) e placa (1; 1%). O sítio mais freqüentemente envolvido foi mucosa jugal (47,5%), seguida de língua (34,6%), gengiva (10%), assoalho bucal (4,9%), lábio (2%) e palato (1%). Trinta e um (68,9%) pacientes apresentavam sintomatologia; os sintomas mais relatados foram dor (12; 38,7%), ardência (18; 58%) desconforto (13; 41,9%) e dificuldade de alimentação (7; 22,5%), queimação (5; 16,1%), sendo que a maioria dos pacientes apresentavam mais que um sintoma; 14 (31,1%) eram assintomáticos. O tempo de duração média das lesões de LPO, no momento da primeira consulta, foi de 28,8 meses; 9 casos (20%) foram diagnosticados em exame de rotina e, portanto apresentavam duração da lesão indeterminada (Tabela 5.3). Três (6,5%) pacientes apresentavam lesões extra-orais de LP em pele.

Tabela 5.1 – Características gerais dos pacientes (n = 45)

Característica	Mulheres (n = 36)	Homens (n = 9)	TOTAL (n = 45)
Idade			
Média	48,7 anos	46,8 anos	47,7 anos
Variação	19 – 66 anos	35 – 66 anos	19 – 66 anos
Hábitos*			
Tabagismo	4	0	4
Ex-tabagismo	5	4	9
Ex-etilismo	1	0	1
História médica			
Nenhuma doença	3	1	4
Cirurgias	43	4	47
Alergias	14	4	18
Hipertensão arterial sistêmica	8	1	9
Cardiopatias	2	1	3
Hepatites	2	0	2
Diabetes	2	0	2
Distúrbios emocionais			
Depressão	10	2	12
Ansiedade	8	1	9
Outros	1	0	1
Não investigado	4	1	5
Não sabe	1	0	1
Exames bioquímicos alterados			
Enzimas hepáticas	5/21	1/6	6/27**
Hemograma completo	2/19	0/6	2/25**
Glicemia	1/16	0/6	1/22**
TSH	1/14	0/6	1/20**
Colesterol	4/13	0/6	4/19**
Medicações em uso			
Anti-hipertensivo	7	2	9
Ansiolítico	6	0	6
Reposição Hormonal	6	0	6
Antiinflamatório	5	0	5
Antidepressivo	3	1	4
Nenhuma	10	5	15

* Pacientes que haviam iniciado ou abandonado o vício há 6 meses no mínimo ** Número de pacientes que realizaram os exames

Tabela 5.2 – Caracterização clínica das lesões orais

Distribuição	Forma Clínica				TOTAL (101)
	Reticular (62)	Atrófica (26)	Erosiva (12)	Placa (1)	
Mucosa jugal	32	9	6	1	48(47,5%)
Uni/Bilateral	(13/19)	(6/3)	(2/4)	(0/1)	(21/27)
Língua	23	9	3	0	35(34,6%)
Borda (Uni/Bilateral)	(6/7)	(1/5)	(3/0)	(0/0)	(10/12)
Dorso	6	1	0	0	7
Ventre	4	1	0	0	5
Assoalho	4	1	0	0	5(4,9%)
Uni/Bilateral	(3/1)	(0/1)	(0/0)	(0/0)	(3/2)
Palato	0	1	0	0	1(1%)
Duro	0	1	0	0	1
Mole	0	0	0	0	0
Lábio	2	0	0	0	2(2%)
Superior	1	0	0	0	1
Inferior	1	0	0	0	1
Gengiva	1	6	3	0	10(10%)

Tabela 5.3 – Características gerais das lesões orais

Característica	Mulheres (n = 36)	Homens (n = 9)	TOTAL (n = 45)
Duração das lesões			
Indeterminada	7	2	9
Média	26,7 meses	37,3 meses	28,8 meses
Variação	1,5 – 180 meses	2 – 120 meses	1,5 – 180 meses
Sintomatologia			
Presente	24	7	31
Ausente	12	2	14

5.3 Investigação de *Candida sp*

Citologia esfoliativa corada por Periodic Acid Schiff (PAS) para investigação de infecção por *Candida sp* superposta às lesões de LPO foi realizada em 39 (86,7%) pacientes, dos quais 11(28,2%) foram positivos.

5.4 Características histopatológicas das lesões orais

Biopsia incisional foi realizada em 40 casos estudados, 5 pacientes não realizaram por motivos variados dentre eles abandono de tratamento por melhora do quadro antes mesmo da realização da biopsia ou por impossibilidade de retorno nas consultas odontológicas. A avaliação histopatológica mostrou 18 casos com características conclusivas de LPO, 17 com características compatíveis com LPO e 5 características de processo inflamatório crônico inespecífico.

5.5 Reações liquenóides de contato: classificação clínica e testes epicutâneo

Dezoito pacientes apresentaram lesões orais clinicamente sugestivas de RLC dos quais 3 (16,7%) foram caracterizados como classe I, 11 (61,1%) classe II e 4 (22,2%) classe III (THORNHILL et al., 2003). Dois pacientes classe II foram

excluídos por falta de acompanhamento clínico e um classe III por não apresentar diagnóstico histológico conclusivo ou compatível com LPO. Testes epicutâneos com alérgenos padrão do Grupo Brasileiro de Dermatite de Contato (GBDC) foram realizados em 15 pacientes e alérgenos contidos em materiais odontológicos Trolab® – Hermal foram realizados em 14 pacientes. Em relação ao **teste padrão** foi detectada positividade em 11 casos (73,3%). Destes, 8 (53,3%) apresentaram positividade a componentes do amálgama ou derivados do mercúrio: 5 (33,3%) a sulfato de níquel, 1 (6,6%) a thimerosol e 2 (13,3%) a ambas as substâncias. Três pacientes apresentaram teste positivo a componentes não presentes no amálgama. Quatro pacientes tiveram teste negativo para todas as substâncias testadas. Em relação ao **teste específico** para materiais odontológicos, 9 pacientes (64,3%) apresentaram positividade para alguma das substâncias testadas, sendo 6 casos (42,8%) com positividade aos componentes do amálgama: 4 (28,6%) amoniato de mercúrio e amálgama, 1 (7,1%) amoniato de mercúrio, amálgama e cloreto de paládio e 1 (7,1%) a amálgama. Três pacientes apresentaram resultado positivo para substâncias não presentes no amálgama. Cinco pacientes apresentaram teste negativo para todas as substâncias testadas (Tabela 5.4). Considerando-se apenas os componentes do amálgama e derivados de mercúrio, temos que 3 pacientes (20%) apresentaram positividade para as duas baterias de materiais testados; 8 (53,3%) apresentaram positividade em uma das baterias testadas, 4 (26,7%) apresentaram resultado negativo em ambas as baterias.

Tabela 5.4 – Número de pacientes com testes epicutâneo positivos a componentes de amálgama (n = 15)

Classificação RLC	S. Níquel	Thimerosal	A. Mercúrio	Amálgama	C. Paládio	Negativo	TOTAL
Classe I (3)	1	0	0	0	0	2	1/3
Classe II (9)	5	2	3	4	1	1	8*/9
Classe III (3)	1	1	2	2	0	1	2*/3

* Pacientes com positividade a mais de um componente do amálgama

5.6 Classificação das RLC versus testes epicutâneo versus resultado do tratamento

Em 3 pacientes classe I (associação discreta da lesão oral com a restauração em amálgama) apenas 1 paciente apresentou teste positivo a componente do amálgama e este paciente não teve melhora após substituição do amálgama. Em 9 pacientes classe II (associação moderada da lesão oral com a restauração em amálgama) 8 mostraram positividade nos testes epicutâneos a pelo menos um componente do amálgama. O tratamento foi realizado em todos os pacientes, incluindo o paciente com teste epicutâneo negativo, e foi observada melhora parcial em 7 casos (77,8%) e melhora total em 2 casos (22,2%). Em 3 pacientes classe III (associação intensa da lesão oral com a restauração em amálgama) 2 apresentaram testes epicutâneos positivos para componentes do amálgama. O tratamento foi realizado em todos os casos e melhora total foi observada em 100% dos casos (Tabela 5.5). Figuras 5.1, 5.2 e 5.3 exemplificam a evolução clínica pós-tratamento de alguns casos acima descritos.

Tabela 5.5 – Caracterização dos casos sugestivos de RLC

Classificação Clínica	Total Pacientes	Testes epicutâneos				Tratamento por substituição do material restaurador			
		Padrão		M. Odontológicos		Melhora Total	Melhora Parcial	Sem melhora	Não realizado
		(+)	(-)	(+)	(-)				
I	3	1	2	0/2*	2/2*	0	0	1	2
II	9	6	3	4	5	2 (22%)	7(78%)	0	0
III	3	1	2	2	1	3 (100%)	0	0	0
TOTAL	15	8	7	6/14*	8/14*	5 (33.3%)	7(46.6%)	1 (6.6%)	2(13.3%)

* Uma paciente classe I não realizou teste epicutâneo específico para material odontológico

5.7 Lesões LPO idiopáticas

Pacientes não categorizados como RLC foram diagnosticados como portadores de LPO idiopático constituídos por 26 pacientes; em 1 caso havia suspeita de reação liquenóide a drogas. Os quadros assintomáticos (6, 23%) foram orientados quanto à doença que apresentavam e mantidos em acompanhamento clínico. Pacientes com quadros sintomáticos de LPO, dependendo da forma clínica e da extensão da lesão, foram preferencialmente tratados com medicações tópicas, adotadas em nosso protocolo tais como betametasona elixir, propionato de clobetasol, ácido retinóico e cloridrato de tetraciclina. O uso destes agentes produziu melhora parcial do quadro clínico e total da sintomatologia em 100% dos casos (Tabela 5.6). Tratamento sistêmico não foi utilizado em nenhum caso. Durante

o tratamento, um caso de transformação maligna foi observado e encaminhado para tratamento médico.

Tabela 5.6- Medicções tópicas utilizadas no tratamento de LPO idiopático

Medicções tópicas utilizadas	Nº Pacientes	Resultados	
		Sintomatologia	Aspecto Clínico
Propionato de clobetasol	12 (60%)	Melhora total	Melhora parcial
Betametasona	4 (20%)	Melhora total	Melhora parcial
Ácido retinóico	3 (15%)	Melhora total	Melhora parcial
Cloridrato de tetraciclina	1 (5%)	Melhora total	Melhora parcial

5.8 Lesões LPO extra-orais

Três pacientes (6,5%) portadores de LPO idiopático apresentavam lesões extra-orais cutâneas (punhos, colo, barriga, tornozelo) e foram encaminhados para o Ambulatório de Dermatologia do HC-FMUSP para avaliação.

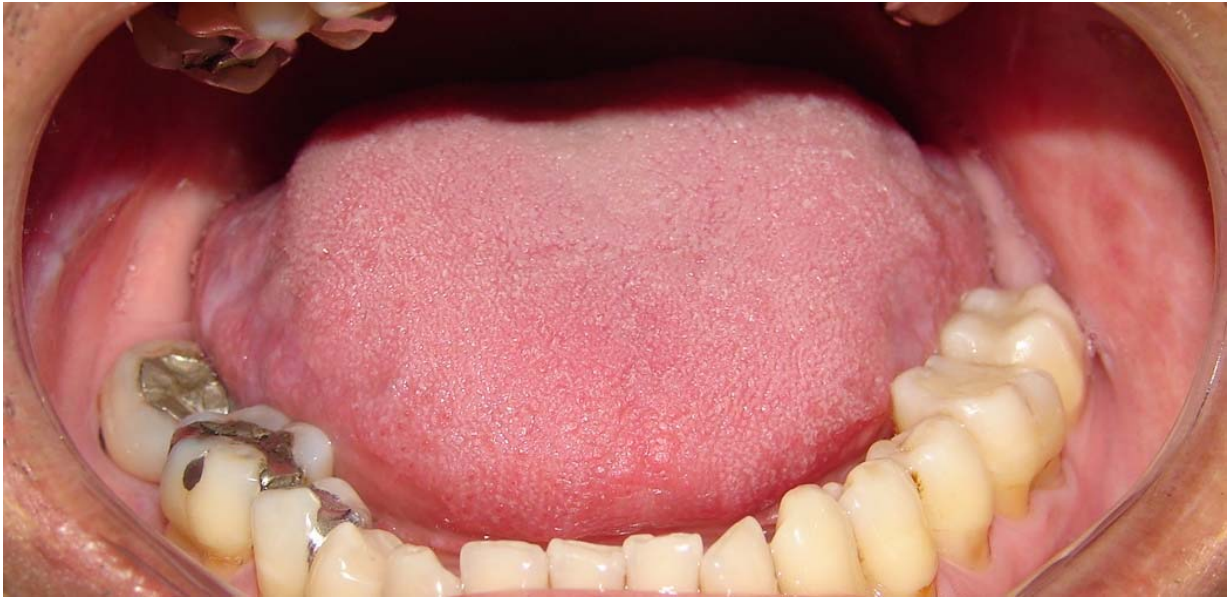

Figura 5.1 A – Paciente com quadro clínico sugestivo de RLC 2 meses após substituição de restaurações em amálgama do lado esquerdo.

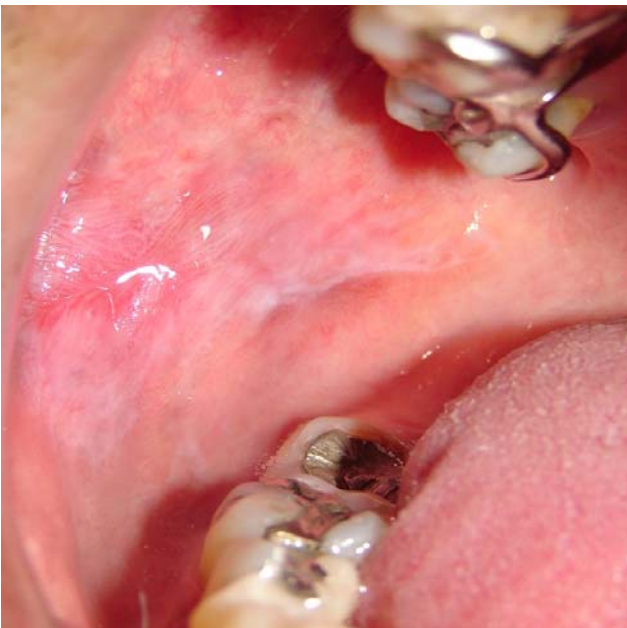

Figura 5.1 B – Associação intensa (classe III) de lesões orais e restaurações em amálgama (lado direito)

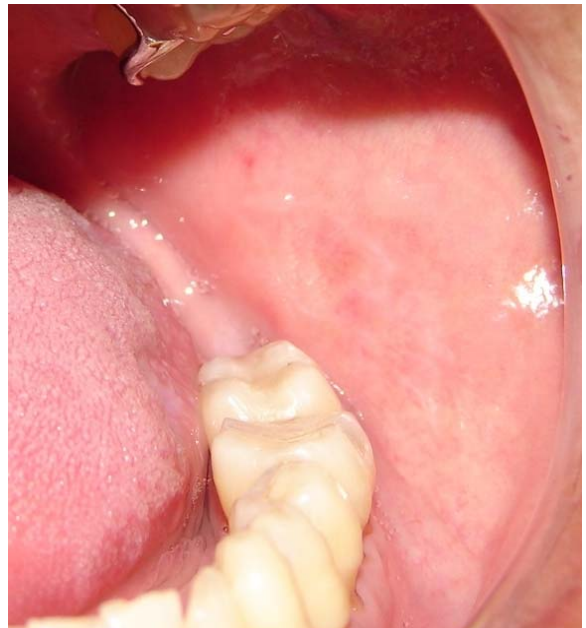


Figura 5.1 C – Remissão total das lesões após substituição do material restaurador (lado esquerdo)

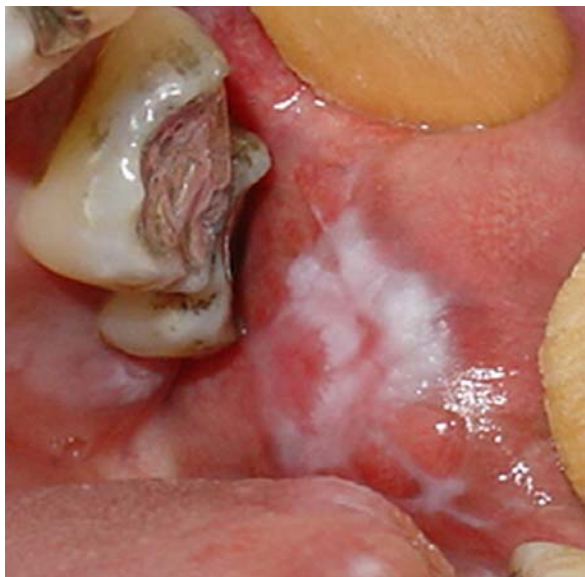

Figura 5.2 A – Aspecto clínico inicial de paciente portador de RLC (classe III)

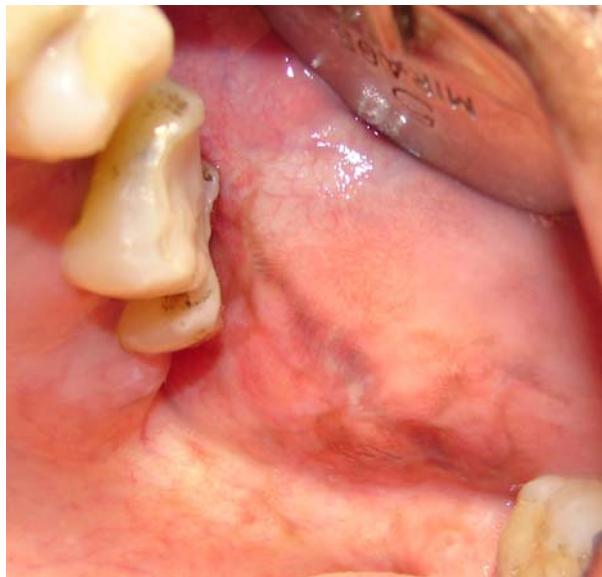

Figura 5.2 B – Aspecto clínico pós-substituição de restaurações em amálgama

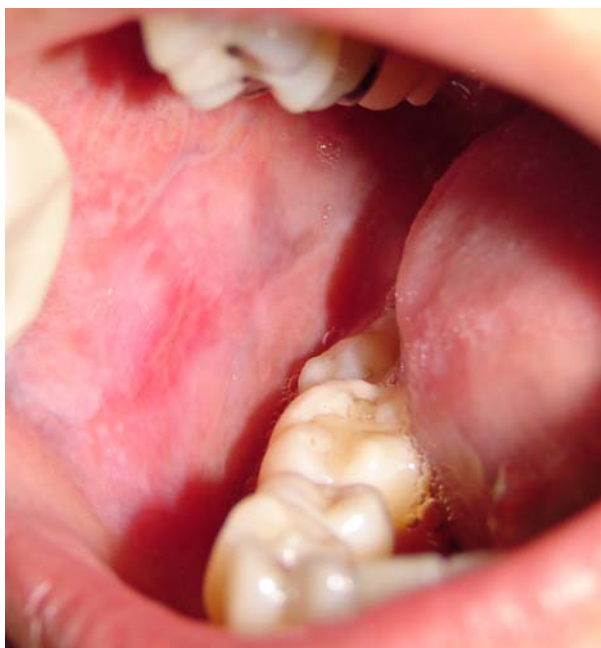

Figura 5.3 A – Aspecto clínico inicial de paciente portador de RLC (classe II)

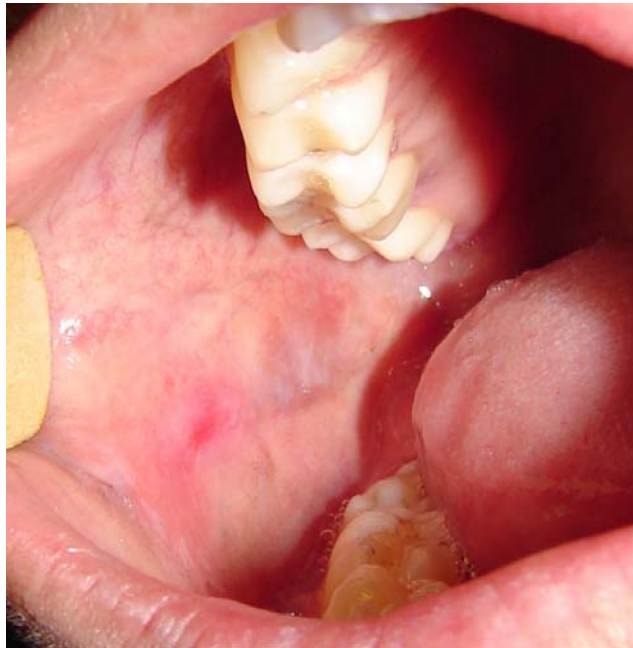

Figura 5.3 B – Aspecto clínico 7 dias após substituição do amálgama por resina composta

6 DISCUSSÃO

Diversos estudos envolvendo lesões LPO têm proporcionado análise de critérios de diagnóstico da doença, e desta forma possibilitar a diferenciação entre lesões do LPO idiopático de lesões associadas a RLC e RLD (MYERS et al., 2002; THORNHILL et al., 2003; DUNSCHE et al., 2003; ISSA et al., 2004; ISSA et al., 2005; THORNHILL et al., 2006). Este estudo fundamentou-se preferencialmente no diagnóstico e tratamento de RLC.

Os dados da amostra deste presente estudo foram semelhantes aos observados em estudos similares (EPSTEIN et al., 2003; GANDOLFO et al., 2004; LODI et al., 2005a; MACHADO et al., 2003; SAVAGE, 2002; MATTSSON; JONTELL; HOLMSTRAP, 2002; SCULLY et al., 1998; SUGERMAN; MYERS et al., 2002; VAN DER MEIJ et al., 1999; VAN DER MEIJ; SCHEPMAN; VAN DER WALL, 2003; VAN DER MEIJ; VAN DER WAAL, 2003). A forma clínica predominante foi a reticular, de ocorrência bilateral em mucosa jugal e borda lateral de língua, observado mais freqüentemente em mulheres leucodermas com idade média de 48 anos.

Embora não haja relação estabelecida entre alterações sistêmicas e o desenvolvimento de LPO, exceto em alguns estudos que relacionaram presença de hepatite C e LPO (FIGUEIREDO et al, 2002; LODI et al., 2005a), houve neste estudo a proposta de complementar a avaliação da condição geral de saúde de pacientes por exames bioquímicos do sangue, porém esta avaliação não foi realizada em todos os pacientes por restrição de acesso de pacientes do nosso ambulatório à realização dos exames complementares. Naqueles em que os exames foram realizados não foram observadas alterações significativas. A importância da realização destes exames é de

proporcionar uma avaliação pormenorizada da saúde dos pacientes e constituir dados que posteriormente possam permitir estudos epidemiológicos.

Com relação às doenças sistêmicas apresentadas pelos pacientes estudados, observamos um elevado percentual (84,4%) de patologias, sendo alergia a alteração mais prevalente, seguida de hipertensão arterial sistêmica e diabetes mellitus não insulino-dependente. Os quadros de alergia eram associados a alimentos, medicamentos, metais ou poluentes e apresentavam-se mais frequentemente relacionadas a pacientes cujo quadro de lesões orais era sugestivo de RLC (55,5%), sugerindo talvez uma maior incidência que quadros alérgicos em pacientes portadores de RLC. Quanto as demais alterações sistêmicas em pacientes com LPO, os dados encontrados não diferem dos dados epidemiológicos encontrados na população em geral como foi mostrado em um de nossos estudos anteriores (MACHADO et al., 2003) e por outros autores (GORSKY et al., 1996; KRAGELUND et al., 2003; LODI et al., 2005a; SCULLY et al., 1998; SUGERMAN et al., 2000; SUGERMAN; SAVAGE, 2002; EISEN, 2002). Os casos de hepatite encontrados na amostra eram virais do tipo A; não foi realizado nenhum teste específico para investigação de hepatite C.

O uso de medicações sistêmicas também foi bastante freqüente, porém em apenas um caso houve suspeita de reação liquenóide a drogas (RLD), no entanto por não haver a possibilidade de suspensão das medicações para comprovação da relação entre medicamento e lesões orais, o paciente foi tratado como portador de LPO idiopático. Paralelamente, outro estudo sobre RLD esta sendo desenvolvido em nosso departamento.

Distúrbios emocionais também vêm sendo estudados como fator predisponente ao aparecimento das lesões LPO (SCULLY et al., 1998; SUGERMAN; SAVAGE, 2002). A

maioria dos pacientes envolvidos no estudo apresentava alguma alteração emocional (depressão e ansiedade), porém não era nosso objetivo realizar uma análise específica sobre o envolvimento deste fator no desencadeamento das lesões LPO. A exemplo da RLD, fatores emocionais também estão sendo analisados em outro estudo no qual é incluído um grupo controle.

Investigação da presença de infecção fúngica por *Candida sp* foi realizada previamente a biópsia em todos os casos em que o paciente apresentava sintomatologia ou aspecto clínico sugestivo de infecção fúngica associada às lesões de LPO (86,7%). A importância desta investigação está associada à sintomatologia e principalmente a interferência na análise histopatológica da lesão, uma vez que a presença de *Candida sp* superposta as lesões de LPO pode modificar o aspecto histológico pela presença de atipias (ODELL; MORGAN, 1998). Em casos de infecção fúngica associada às lesões de LPO foi realizado o tratamento do quadro de candidíase com o uso de antifúngico oral por 7 a 14 dias e posteriormente realizado o exame anátomo-patológico. Segundo Scully et al. (1998), a incidência de candidíase em pacientes portadores de LPO varia entre 0 e 17%; em nosso estudo 28,2% dos pacientes apresentaram positividade para *Candida sp*.

Quanto ao tratamento medicamentoso, seguiu-se a rotina do ambulatório, na qual o tratamento é feito para controle de casos sintomáticos e em casos assintomáticos o acompanhamento clínico periódico é aconselhado. O medicamento mais utilizado tem sido o propionato de clobetasol 0,1% de uso tópico que se mostrou eficaz na resolução dos sintomas da maioria dos casos de LPO idiopático. Outras medicações tópicas, como betametasona 0,5%, tetraciclina 0,25% e ácido retinóico 0,1%-0,2% também foram utilizados em substituição ao clobetasol e, em casos mais específicos, como no LPO em placa, o ácido retinóico mostrou-se efetivo. Estudos recentes (KALIAKATSOU et al., 2002;

HODGSON et al., 2003; LOZADA-NUR; SROUSSI, 2006) têm apontado o tacrolimus, imunomodulador tópico, como uma opção terapêutica para casos de LPO erosivo; em nosso ambulatório não temos experiência com esta droga por apresentar elevado custo. Porém há interesse em se investigar se o benefício desta droga possa justificar a aquisição do medicamento pelo paciente.

Um caso, com forma erosiva de LPO, teve transformação maligna em região de assoalho bucal e ventre de língua, local onde havia previamente lesão LPO. Por este único caso não podemos afirmar que as lesões LPO são potencialmente malignas, mas esta constatação de transformação maligna em paciente sem hábitos de risco (fumo e álcool) sugere que pacientes com LPO devem ser periodicamente reavaliados.

O critério adotado para o diagnóstico das lesões de LPO foi baseado no exame clínico e histopatológico das lesões. A adoção dos dois critérios e não somente de um deles para diagnóstico das lesões parece ser consenso entre a maioria dos autores (VAN DER MEIJ; SCHEPMAN; VAN DER WAAL, 2003; VAN DER MEIJ; VAN DER WAAL, 2003). Segundo a WHO (1978), e posteriormente Van Der Meij e Van Der Waal (2003), as lesões LPO são classificadas em conclusivas ou compatíveis com LPO. Neste presente estudo não foi observado nenhuma relação entre resultados histopatológicos conclusivos ou compatíveis com LPO e a evolução clínica das lesões após substituição do amálgama. O correto diagnóstico das lesões de LPO é extremamente importante considerando-se a questão, mesmo que controversa, do potencial de malignização das lesões de LPO (GANDOLFO et al., 2004; LODI et al., 2005b). A literatura mostra que as reações liquenóide são idênticas clínica e histologicamente as lesões de LPO, e desta forma, a utilização de exames complementares que possam auxiliar no diagnóstico correto destas lesões assume um papel importante.

O objetivo principal deste estudo foi a caracterização das RLC, representando uma investigação inicial em população brasileira.

As lesões liquenóides associadas a restaurações em amálgama foram descritas inicialmente por Fersntron, Frykholm e Huldt (1962) e desde então diversos autores têm estudado as RLC, envolvendo testes auxiliares no diagnóstico e o tratamento adequado. As RLC são caracterizadas no aspecto imunopatogênico como reação de hipersensibilidade do tipo IV (THIRD EUROPEAN CONGRESS OF THE ORAL MEDICINE, 1997).

Nossos resultados mostraram que em pacientes com associação moderada de RLC, classificados como classe II (9 casos), em que somente parte das áreas afetadas da mucosa estão em contato com amálgama, testes epicutâneos positivos foram observados em 8 pacientes e o tratamento por substituição do material restaurador resultou em melhora parcial das lesões na maioria dos casos e em 2 pacientes houve resolução completa da lesão. Pacientes classe III (3 casos) em que as lesões ocorrem somente em contato com o amálgama, 66.6% dos pacientes apresentaram testes epicutâneos positivos a componentes do amálgama, mas resolução completa das lesões foi observada em todos os casos após substituição do material restaurador. No grupo de pacientes classe I, que apresentavam discreta associação entre lesão oral e restauração em amálgama, apenas um paciente apresentou teste epicutâneo positivo, porém não foi observada nenhuma melhora após substituição do amálgama. Verifica-se dentro destes resultados que não há associação da positividade do teste e resolução da lesão pós-substituição do material restaurador, a informação mais representativa é a caracterização clínica estreita das lesões (classe III) em que o benefício para o paciente é significativo após substituição do material restaurador.

Resultados semelhantes ao nosso foram observados por Dunsche et al. (2003) e por Issa et al. (2004), este último estudo, em particular, sumariza resultados de vários artigos sobre RLC. De acordo com os resultados de Dunsche et al. (2003) recomenda-se que a conduta para substituição das restaurações em amálgama deve ser tomada levando-se em conta o aspecto clínico das lesões, embora os autores tenham observado índice estatisticamente significativo de melhora completa das lesões em pacientes que apresentavam resultado positivo ao teste epicutâneo do que naqueles em que o teste foi negativo.

Thornhill et al. (2003) caracterizaram 30 pacientes com associação acentuada ou muito acentuada de RLC, e os melhores resultados com resolução completa das lesões pós-substituição do amálgama ocorreram em pacientes que apresentaram teste epicutâneo positivo para mercúrio ou amálgama. Contudo, dos pacientes com teste negativo, também tiveram melhora clínica. Por estes dados, os autores consideram que o teste epicutâneo é um indicador importante para a resolução das lesões.

A amostra apresentada neste estudo é limitada, porém os dados mostram que a observação clínica da relação das lesões orais com as restaurações em amálgama deve ser realizada de forma criteriosa para efeito diagnóstico e tratamento. Em pacientes com nenhuma ou discreta associação, a substituição das restaurações não está indicada. Pacientes com associação moderada ou intensa são beneficiados com a substituição do amálgama. O critério não deve ser aleatório, mas sim, fundado em observação crítica da relação das lesões com as restaurações.

7 CONCLUSÕES

- 1) O exame de lesões de LPO deve incluir possível associação com restauração de amálgama que são indicativas de RLC;

- 2) O teste epicutâneo é exame auxiliar no diagnóstico das RLC, mas não é indicativo de melhora total após substituição de material restaurador;

- 3) Em lesões RLC com associação moderada a intensa ao amálgama, a substituição do material restaurador resulta em remissão parcial ou total das lesões orais.

REFERÊNCIAS¹

Athavale PN, Shum KW, Yeoman CM, Gawkrödger DJ. Oral lichenoid and contact allergy to dental mercury and gold. *Contact Dermatitis* 2003;49:264-5.

Axell T, Rundquist L. Oral lichen planus – a demographic study. *Community Dent Oral Epidemiol* 1987;15:52-6.

Carrozzo M, Gandolfo S. The management of oral lichen planus. *Oral Dis* 1999;5:196-205.

DeRossi SS, Ciarrocca KN. Lichen planus, lichenoid drug reactions and lichenoid mucositis. *Dent Clin North Am* 2005;49:77-89.

Dunsche A, Kástel I, Terheyden H, Springer ING, Christophers E, Bransch J. Oral lichenoid reactions associated with amalgam: improvement after amalgam removal. *Br J Dermatol* 2003;148:70-6.

Egea JJS, Fernández PB. Reacción liquenoide oral en relación com uma restauración de amalgama de plata. *Méd Oral Patol Oral Cir Bucal* 2004;9:421-4.

Eisen D. The clinical features, malignant potential and systemic association of oral lichen planus: a study of 723 patients. *J Am Acad Dermatol* 2002;46:207-14.

Eisen D. The clinical manifestations and treatment of oral lichen planus. *Dermatol Clin* 2003;21:79-89.

Epstein JB; Wan LS; Gorsky M; Zhang L. Oral lichen planus: Progress in understanding its malignant potencial and implication for clinical management. *Oral Surg Oral Med Oral Pathol Oral Radiol Endod* 2003;96:32-7.

Eversole LR. Immunopathogenesis of oral lichen planus and recurrent aphthous stomatitis. *Semin Cutan Med Surg* 1997;16:284-94.

Fernströn AIB, Frykholm KO, Huldt S. Mercury allergy with eczematous dermatitis due to silver-amalgam fillings. *Br Dent J* 1962;18:204-6.

Figueiredo, L C ; Carrilho, F J ; Andrade Jr, H F ; Migliari, D A . Oral Lichen Planus and Hepatitis C Vírus Infection. *Oral Diseases* 2002;8:42-6.

Gandolfo S, Richiardi L, Carrozzo M, Broccoletti R, Carbone M, Pagano M, et al. Risk of oral squamous cell carcinoma in 402 patients with oral lichen planus: a follow-up study in na Italian population. *Oral Oncology* 2004;40:77-83.

¹ De acordo com Estilo Vancouver. Abreviatura de periódicos segundo base de dados MEDLINE.

Gorsky M, raviv M, Moskona D, Laufer M, Bodner L. Clinical characteristics and treatment of patients with oral lichen in Israel. *Oral Surg Oral Med Oral Pathol Oral Radiol Endod* 1996;82:644-9.

Hodgson TA, Sahni N, Kaliakatsou F, Buchanan JAG, Porter SR. Long-term efficacy and safety of topical tacrolimus in the management of ulcerative/erosive oral lichen planus. *Eur J Dermatol* 2003;13:466-70.

Ingafou M, Leao JC, Porter SR, Scully C. Oral lichen planus: a retrospective study of 690 British patients. *Oral diseases* 2006;12:463-8.

Issa Y, Brunton PA, Glenny AM, Duxbury AJ. Healing of oral lichenoid lesions after replacing amalgam restorations: A sistematic review. *Oral Surg Oral Med Oral Pathol* 2004;98:553-65.

Issa Y, Duxbury AJ, Macfarlane TV, Brunton PA. Oral lichenoid lesions related to dental restorative materials. *Bri Dent J* 2005;198:361-6.

Kaliakatsou F, Hodgson A, Lewsey JD, Hegarty AM, Murphy AG, Porter SR. Management of recalcitrant ulcerative oral lichen planus with topical tacrolimus. *J Am Acad Dermatol* 2002;46:35-41.

Kanerva L, Rantanen T, Aalto-Korte K, Estlander T, Hannuksela M, Harvima RJ, Hasan T et al. A multicenter study of patch test reactions with dental screening series. *Am J Contact Demat* 2001;12:83-7.

Khamaysi Z, Bergman R, Weltfriend S. Positive patch test reactions to allergens of the dental series and relation on the clinical presentations. *Contact Dermatitis* 2006;55:216-8.

Kragelund C, Thomsen CE, Bradow A, Pedersen AM, Nauntofte B, Reibel J et al. Oral lichen planus and intake of drugs metabolized by polymorphic cytochrome P540 enzymes. *Oral Dis* 2003;9:177-87.

Laeijendecker R, Dekker SK, Burger PM, Mulder PGH, Van Joost T, Newmann MHA. Oral lichen planus and allergy to dental amalgam restorations. *Arch Dermatol* 2004;140:1434-8.

Laine J, Kalimo K, Happonen RP. Contact allergy to dental restorative materials in patients with oral lichenoid lesions. *Contact Dermatitis* 1997;36:141-6.

Lodi G, Scully C, Carrozzo M, Griffiths M, Sugerman PB, Thongprasom K. Current controversies in oral lichen planus: Report of an international consensus meeting. Part 1: Viral infections and etiopathogenesis. *Oral Surg Oral Med Oral Pathol Oral Radiol Endod* 2005a;100:40-51.

Lodi G, Scully C, Carrozzo M, Griffiths M, Sugerman PB, Thongprasom K. Current controversies in oral lichen planus: Report of an international consensus meeting. Part 2:

Clinical management and malignant transformation. *Oral Surg Oral Med Oral Pathol Oral Radiol Endod* 2005b;100:164-78.

López-Jornet P, Camacho-Alonso F, Gomez-Garcia F, Bermejo-Fenoll A. The clinicopathological characteristics of oral lichen planus and its relationship with dental materials. *Contact Dermatitis* 2004;51:210-8.

Lozada-Nur FI, Sroussi HY. Tacrolimus powder in Orabase 0.1% for the treatment of oral lichen planus and oral lichenoid lesions: An open clinical trial. *Oral Surg Oral Med Oral Pathol Oral Radiol Endod* 2006;102:744-9.

Ludstrom IM. Allergy and corrosion of dental of dental materials in patients with oral lichen planus. *Int J Oral Surg* 1984;13:16-24.

Lygre GB, Gjerdet NR, Gronningsaeter AG, Bjorkman L. Reporting on adverse reactions on dental materials – intraoral observations at clinical follow-up. *Community Dent Oral Epidemiol* 2003;31:200-6.

Machado ACP, Sugaya NN, Migliari DA, Matthews RW. Oral lichen planus: Clinical aspects and management in fifty-two brazilian patients. *West Indian Med J* 2003;52:203-7.

Mattsson U, Jontell M, Holmström P. Oral lichen planus and malignant transformation: Is a recall of patients justified? *Crit Rev Oral Biol Med* 2002;13:390-6.

McGivern B, Pemberton M, Theaker ED, Buchanan JAG, Thornhill MH. Delayed and immediate hypersensitivity reactions associated with the use of amalgam. *Br Dent J* 2000;188:73-6.

Myers SL, Rhodus NL, Parsons HM, Hodges JS, Kaimal S. A retrospective survey of oral lichenoid lesions: Revisiting the diagnostic process for oral lichen planus. *Oral Surg Oral Med Oral Pathol Oral Radiol Endod* 2002;93:676-81.

Odell EW, Morgan PR. Lichenoid, psoriasiform and other types of stomatitis. In: Neville AM, Walker F, Taylor CR. *Biopsy pathology of the oral tissues*. Chapman & Hall Medical; 1998. p.148-52.

Pigatto PD, Guzzi G. Oral lichenoid lesions: more than mercury. *Oral Surg Oral Med Oral Pathol* 2005;100:398-400.

Pigatto PD, Guzzi G, Severi G. Oral lichen planus: Mercury and its kin. *Arch Dermatol* 2005;141:1472-3.

Rodstrom PO, Jontell M, Mattsson U, Holmberg E. Cancer and oral lichen planus in a Swedish population. *Oral Oncol* 2004;40:131-8.

Rogers III RS, Bruce AJ. Lichenoid contact stomatitis: Is inorganic mercury the culprit? *Arch Dermatol* 2004;140:1524-5.

Scalf LA, Fowler Jr JF, Morgan KW, Looney SW. Dental metal allergy in patients with oral, cutaneous and genital lichenoid reactions. *Am J Contact Dermat* 2001;12:146-50.

Scott A, Egner W, Gawkrödger DJ, Hatton PV, Sherriff M, Van Noort R, et al. The national survey of adverse reactions to dental materials in the UK: a preliminary study by the UK Adverse reactions Reporting Project. *Br Dent J* 2004;196:471-7.

Scully C, Beyli M, Ferreiro MC, Ficarra, G, Gill Y, Griffiths M, et al. Update on oral lichen planus: Etiopathogenesis and management. *Crit Rev Oral Biol Med* 1998;9:86-122.

Smart ER, Macleod RI, Lawrence CM. Resolution of oral lichen planus following removal of amalgam restorations in patients with proven allergy to mercury salts: a pilot study. *Br Dent J* 1995;178:108-12.

Sugerman PB, Savage NW, Zhou X, Walsh LJ, Bigby M. Oral lichen planus: pathogenesis and treatment. *Clin Dermatol* 2000;18:533-9.

Sugerman PB, Savage NK. Oral lichen planus: Causes, diagnosis and management. *Aust Dent J* 2002;47(4):290-7.

Third European Congress of Oral Medicine (Meeting Report). *Oral Diseases* 1997;3:43-8.

Thornhill MH. Immune mechanisms in oral lichen planus. *Acta Odontol Scand* 2001;59:174-7.

Thornhill MH, Pemberton MN, Simmons RK, Theaker ED. Amalgam-contact hypersensitivity lesions and oral lichen planus. *Oral Surg Oral Med Oral Pathol Oral Radiol Endod* 2003;95(3):291-9.

Thornhill M, Simmons RK, Pemberton MN, Theaker ED. Patch test value. *Br Dent J* 2005;199:445.

Thornhill MH, Sankar V, Xu XJ, Barrett AW, High AS, Odell EW, et al. The role of histopathological characteristics in distinguishing amalgam-associated oral lichenoid reactions and oral lichen planus. *J Oral Pathol Med* 2006;35:233-40.

Van Der Meij EH, Reibel J, Slootweg PJ, Van Der Waal I. Interobserver and intraobserver variability in the histologic assessment of lichen planus. *J Oral Pathol Med* 1999;28:274-7.

Van Der Meij EH, Schepman KP, Plonalt DR, Axéll T, Van Der Waal I. Interobserver and intraobserver variability in the clinical assessment of lichen planus. *J Oral Pathol* 2002;31:95-8.

Van Der Meij EH, Van Der Waal I. Lack of clinicopathologic correlation in the diagnosis of oral lichen planus based on the presently available diagnostic criteria and suggestions for modifications. *J Oral Pathol* 2003;32:507-12.

Van Der Meij EH, Schepman KP, Van Der Waal I. The possible premalignant character of oral lichen planus and oral lichenoid lesions: A prospective study. *Oral Surg Oral Med Oral Pathol Oral Radiol Endod* 2003;96:164-71.

Vincent SD, Fotos PG, Baker KA, Williams TP. Oral lichen planus: the clinical, historical and therapeutic features of 100 cases. *Oral Surg Oral Med Oral Pathol* 1990;70:165-71.

Walsh LJ, Savage NW, Ishii T, Seymour GJ. Immunopathogenesis of oral lichen planus. *J Oral Pathol Med* 1990;19:389-96.

World Health Organization Collaborating Center for Oral Precancerous Lesions. Definition of leukoplakia and related lesions: an aid to studies on precancer. *Oral Surg Oral Med Oral Pathol* 1978;46:518-39.

ANEXO A – Parecer de aprovação do CEP-FOUSP

**UNIVERSIDADE DE SÃO PAULO
FACULDADE DE ODONTOLOGIA****PARECER DE APROVAÇÃO
Protocolo 178/05**

Com base em parecer de relator, o Comitê de Ética em Pesquisa, APROVOU o protocolo de pesquisa "*Diagnóstico das reações liquenóides de contato envolvendo teste de hipersensibilidade cutânea ao amálgama e tratamento pela substituição do material restaurador*", de responsabilidade da Pesquisadora **Ana Cláudia Luiz**, sob orientação do Professor Doutor **Dante Antônio Migliari**.

Tendo em vista a legislação vigente, devem ser encaminhados a este Comitê relatórios anuais referentes ao andamento da pesquisa e ao término cópia do trabalho em "cd". Qualquer emenda do projeto original deve ser apresentada a este CEP para apreciação, de forma clara e sucinta, identificando a parte do protocolo a ser modificada e suas justificativas.

São Paulo, 07 de dezembro de 2005

Prof.Dr. **Rogério Nogueira de Oliveira**
Coordenador do CEP-FOUSP

APÊNDICE A – Termo de consentimento livre e esclarecido

UNIVERSIDADE DE SÃO PAULO
FACULDADE DE ODONTOLOGIA
DEPARTAMENTO DE ESTOMATOLOGIA - DISCIPLINA DE SEMIOLOGIA

TERMO DE CONSENTIMENTO LIVRE E ESCLARECIDO

TÍTULO DA PESQUISA: "DIAGNÓSTICO DAS REAÇÕES LIQUENÓIDES DE CONTATO ENVOLVENDO TESTE DE HIPERSENSIBILIDADE CUTÂNEA AO AMÁLGAMA E TRATAMENTO PELA SUBSTITUIÇÃO DO MATERIAL RESTAURADOR".

1. DADOS DE IDENTIFICAÇÃO DO SUJEITO DA PESQUISA OU RESPONSÁVEL LEGAL:

Nome: _____
 Identidade no.: _____
 Data de Nascimento: ____/____/____ Sexo: () M () F
 Endereço: _____
 Bairro: _____ Cidade: _____ CEP: _____
 Telefones: _____

2. INFORMAÇÕES SOBRE A PESQUISA CIENTÍFICA:

Este documento contém informações sobre esta pesquisa da qual o Sr (a) poderá participar. Por favor leia atentamente e, em caso de dúvida, estaremos à disposição para esclarecimentos.

2.1. Objetivos da pesquisa

O objetivo desta pesquisa é descobrir se o Sr (a) é alérgico ao material que foi usado para restaurar seu dente.

2.2. Justificativa

A lesão que o Sr (a) tem na boca pode estar associada à reação alérgica à obturação no dente. Para saber se o Sr (a) é alérgico ao material, é necessário fazer teste de sensibilidade cutânea. O resultado do teste facilita o tipo de tratamento da lesão boca.

2.3. O que será realizado no paciente

O Sr (a) será examinado para sabermos exatamente o tipo de problema que apresenta. Para confirmar o diagnóstico do Sr (a), será necessário a realização de uma biopsia. A biopsia é um exame feito com anestesia local para remoção de uma pequena parte da lesão, é um exame rápido e o único desconforto será a injeção da anestesia.

Depois de obtido o resultado da biopsia, o Sr (a) será submetido ao teste de sensibilidade cutânea, que será realizado no Ambulatório da Dermatologia do Hospital das Clínicas da USP sob supervisão do Dr. Vitor Manoel Silva dos Reis (médico dermatologista). Neste teste serão colocadas pequenas “pastilhas” nas costas do Sr (a) que contém as substâncias que podem estar causando a alergia. Estas pastilhas ficarão nas costas do Sr (a) durante 2 ou 4 dias e então o Sr (a) terá que retornar ao Ambulatório de Dermatologia para retirá-las e pegar o resultado do exame.

2.4. Exames laboratoriais

Como parte do protocolo de atendimento a pacientes portadores de Líquen plano oral e de reações liquenóides serão solicitados ao Sr (a) os exames para avaliação da saúde geral. Tais exames serão preferencialmente realizados no Hospital Universitário e desta forma sem custo para o Sr (a).

2.5. Riscos e danos decorrentes dos riscos

A participação do Sr (a) nesta pesquisa não lhe trará nenhum risco, já que o exame que será realizado é um exame simples que é comumente utilizado em pacientes alérgicos para identificar quais os agentes causadores da alergia, portanto não é um exame novo que está sendo testado.

2.6. Benefícios ao paciente

Independente do Sr (a) decidir participar desta pesquisa, receberá toda orientação, esclarecimento e tratamento do problema que o Sr (a) tem na boca. Não haverá nenhum custo com os exames e restaurações que serão realizadas no Sr (a) como parte do tratamento.

2.7. Garantias aos pacientes

Apesar de não haver riscos, como já foi mencionado, é garantida ao Sr (a) assistência integral em caso de problemas eventuais em decorrência dos testes de hipersensibilidade. Como participante desta pesquisa o Sr (a) terá acesso aos resultados dos exames realizados. Os resultados deste trabalho poderão ser apresentados em congressos ou publicados em revistas científicas, sendo sua identidade sempre preservada. Está assegurado a liberdade do (a) Sr (a) de retirar seu consentimento a qualquer momento e de deixar de participar da pesquisa, sem que isto lhe traga qualquer prejuízo.

Caso seja necessário, o contato com os pesquisadores responsáveis poderá ser

feito pelo telefone: **Dr. Dante Antonio Migliari** - (11) 30917883 ou **Dra. Ana Cláudia Luiz** - (11) 83773932.

3. AUTORIZAÇÃO

Declaro que, tendo lido o termo de informação e consentimento para a pesquisa clínica, concordo em participar deste estudo. Sei que minha participação é voluntária e que posso interrompê-la a qualquer momento sem penalidades. Autorizo a utilização dos dados obtidos pelos pesquisadores para a publicação em revistas científicas e apresentações em Congressos. Declaro ainda ter recebido uma cópia do termo de informação e autorização para participar da pesquisa.

São Paulo, _____ de _____ de _____

Nome do Paciente

Assinatura do Paciente

Grupo de Estudos da Disciplina de Semiologia – FOUSP
Protocolo Clínico de Líquen Plano Oral

Protocolo N°..... Data de entrada ___/___/___ Registro.....Semio.....
 Nome..... Idade.....Sexo.....Cor.....
 Data de nascimento: ___/___/___ Profissão..... Telefones.....

Anamnese

Sintomatologia Oral: Não Dor Ardência Desconforto Dific Aliment Outros _____
 Duração: ___ dias ___ meses ___ anos Indeterminada Exame de rotina

Características Clínicas

1. Lesões em mucosa oral: Sim Não

(1) Reticular (2) Erosivo (3) Atrófico (4) Placa (5) Outros _____

- a) **M. jugal** Unilateral D___ E___ Bilateral D___ E___
- Dorso___ Superior___
- b) **Língua** Borda D___ E___ e) **Lábio** Mucosa Semimucosa
 Ventre D___ E___ Inferior___
- c) **Assoalho** D___ E___ f) **Gengiva** (dentes) _____

- d) **Palato** Mole D___ E___ g) **M. Alveolar** _____
 Duro D___ E___ i) **Outras** _____

Sintomatologia Oral

Sintoma associado diretamente à lesão: Sim Não

Em caso negativo indicar local do sintoma _____

Causas: alimentos emocional indeterminada outros _____

2. Lesões de LP, atuais ou pregressas, em outras superfícies: Não Sim Duração _____

a) Mucosa genital: Não Sim : Localização _____ tipo/cor _____

b) Unhas: Não Sim : Localização _____ tipo/cor _____

c) Pele: Não Sim : Localização _____ tipo/cor _____

d) Couro cabeludo: Não Sim : Localização _____ tipo/cor _____

Sintomas: Pruriginosa Ardência Outros _____

História Médica/ Data do Diagnóstico

- diabetes mellitus _____
- outras endocrinopatias _____
- hipertensão arterial _____
- hepatopatia viral A B C Outro tipo _____
- doença hematológica _____
- doença auto-imune _____
- transfusão _____
- cirurgia _____
- alterações emocionais ansiedade? _____
 depressão? _____
 faz ou fez psicoterapia? _____
 faz ou fez uso de remédios para dormir _____
- história de alergia _____
- outras _____
- NDN**

Medicações Sistêmicas/ Início e Tempo de Uso

- antidiabéticos _____
- ansiolíticos _____
- antidepressivos _____
- anti-hipertensivos _____
- antiinflamatórios não-esteroidais _____
- antibióticos _____
- diuréticos _____
- reposição hormonal _____
- outros _____
-
- medicação tópica _____
- Nenhuma**

História Familiar

- Doenças hereditárias _____
- Doenças crônicas (diabetes, hipertensão, artrite, dermatológicas, neoplasias) _____
-
-

Hábitos

- 1) Tabagismo: Não Sim Ex-tabagista _____
- 2) Etilista: Não Sim Ex-etilista _____
- 3) Alimentação: Dieta balanceada Evita certos alimentos Intolerância _____

Exames Complementares

1. Citologia Esfoliativa

Local: _____ Data ___/___/___ Classe _____ PAS _____

2. Azul de Toluidina:

Lesão não-corada Lesão corada: Fraca Moderada Intensa Data ___/___/___

3. Biópsia

Local: _____ Data ___/___/___ AP: _____

Diagnóstico clínico _____

1) Diagnóstico-AP: _____

2) Hiperqueratose: Não Sim Orto Para

3) Atrofia: Não Sim

4) Acantose: Não Sim

5) Espongiose: Não Sim

6) Exocitose: Não Sim

7) Corpos de Civatte: Não Sim

8) Degeneração Hidrópica: Não Sim Toda Extensão Parcial/Focal (áreas) _____

9) Infiltrado Inflamatório Linfocitário Mononuclear Discreto Moderado Intenso crônico

10) Em Banda Justa-epitelial: Não Sim

11) Infiltrado Plasmocitário/Eosinofílico/Neutrófilico _____

12) Imunofluorescência Direta: Não Sim _____

4. Laboratoriais

Funções Hepáticas

Data	AST	ALT	GGT	BD	BT	FA
Valores Referência						

Avaliação hepática: _____

Outros

Data	Hemograma Completo	Glicemia	Colesterol	TSH
Valores Referência				

Diagnóstico: _____

Controle de Fatores Locais

Higiene Bucal: Boa Satisfatória Ruim

Desdentado: Total Parcial

Apresenta restaurações metálicas? Não Sim Lesão em contato com Amálgama: Não Sim Lesão sugestiva de RLC: Não Sim

Restaurações presentes - Dente (face): _____

Classificação de Thorhill et al (2003): Classe I Classe II Classe III

Teste de sensibilidade cutânea:

- Padrão -Negativo Positivo para: _____

- Materiais Odontológicos -Negativo Positivo para: _____

Necessidade de substituição de próteses/restaurações? Não Sim

Plano de tratamento: _____

Xerostomia e Xeroftalmia

1.Sente sede com frequência? Não Sim Sempre Às vezes Períodos: Manhã Tarde Noite

2.Acorda à noite para beber água? Não Sim 3.Necessidade de manter a boca úmida? Não Sim

4.Sensação de boca seca? Não Sim 5.Dificuldade de mastigação? Não Sim 6.Dificuldade em ingerir alimentos secos? Não Sim **Extra-oral:** 1.Redução secreção lacrimal? Não Sim

2.Sensação de aspereza nos olhos? Não Sim

Avaliação sintomas: _____

Fluxo Salivar

Saliva total não-estimulada: _____ ml/min Data ___/___/___

Diagnóstico: Xerostômico Sugestivo de xerostomia Não-xerostômico

Tratamento Inicial

/ /

Fotos:

Sim Não

1. Conduta

Controle Clínico Medicação Tópica Medicação Sistêmica Substituição de Restaurações Outra

Medicação Sistêmica: Corticóide Colchicina Outro _____

Medicação Tópica: 1. Corticóides - Pomada Elixir Spray 2. Ácido retinóico 3. Tetraciclina

4. Substituto salivar Outro _____

Medicação Intralesional: Corticóide Outro _____

2. Nome/Esquema terapêutico _____

3. Antifúngico: Sim Não _____

4. Avaliação do Paciente

a) Saúde geral: _____

b) Qualidade de vida em relação à presença da lesão: 1. hábitos alimentares, 2. sociais, 3. emocionais , 4. afetivos: _____

5. Avaliação geral: _____

VAS

0 _____ 10

Seguimento Clínico (____/____/____)

Início do tratamento: ____/____/____

1. Avaliação do tratamento:

a) Sintomas (Utilizar VAS): Melhora Total Parcial Inalterado Sem sintomas desde início

b) Resolução das Lesões: Completa Parcial (25% 50% 75%) Inalterada Piorada

c) Aspecto presente: 1. Reticular 2. Erosivo 3. Atrófico 4. Placa

d) Sítios: M. Jugal D E ; Língua: Dorso ; Borda D E ; Ventre D E ; Assoalho D E ;

Lábio: I S ; Palato D M ; Gengiva (dentes) _____

2. Esquema Terapêutico LPO em Uso: _____

3. Conduta:

Controle Clínico Manutenção da Medicação Redução da Dosagem Alteração Terapêutica

Retirada da Medicação

(1) Cort. Sistêmico (2) Cort. Tópico (3) Cort. Intralesional (4) Colchicina (5) Ácido retinóico (6)

Tetraciclina (7) Substituto salivar (8) Outro _____

4. Prescrição: _____

5. Antifúngico: Sim Não _____

6. Intercorrências durante o tratamento: Não Doença Cirurgia Outros _____

7. Avaliação do paciente:

a) Saúde geral: _____

b) Medicação **não-LPO** (somente se diferente da inicial). Especificar início/dosagem/ tempo de uso /

doença _____

_____. Sem medicação para outras finalidades

c) Exames complementares (nova solicitação) _____

d) Qualidade de vida em relação a presença da lesão: 1. hábitos alimentares, 2. sociais, 3. emocionais , 4. afetivos _____

8. Avaliação geral: _____

VAS

0 _____ 10

Livros Grátis

(<http://www.livrosgratis.com.br>)

Milhares de Livros para Download:

[Baixar livros de Administração](#)

[Baixar livros de Agronomia](#)

[Baixar livros de Arquitetura](#)

[Baixar livros de Artes](#)

[Baixar livros de Astronomia](#)

[Baixar livros de Biologia Geral](#)

[Baixar livros de Ciência da Computação](#)

[Baixar livros de Ciência da Informação](#)

[Baixar livros de Ciência Política](#)

[Baixar livros de Ciências da Saúde](#)

[Baixar livros de Comunicação](#)

[Baixar livros do Conselho Nacional de Educação - CNE](#)

[Baixar livros de Defesa civil](#)

[Baixar livros de Direito](#)

[Baixar livros de Direitos humanos](#)

[Baixar livros de Economia](#)

[Baixar livros de Economia Doméstica](#)

[Baixar livros de Educação](#)

[Baixar livros de Educação - Trânsito](#)

[Baixar livros de Educação Física](#)

[Baixar livros de Engenharia Aeroespacial](#)

[Baixar livros de Farmácia](#)

[Baixar livros de Filosofia](#)

[Baixar livros de Física](#)

[Baixar livros de Geociências](#)

[Baixar livros de Geografia](#)

[Baixar livros de História](#)

[Baixar livros de Línguas](#)

[Baixar livros de Literatura](#)
[Baixar livros de Literatura de Cordel](#)
[Baixar livros de Literatura Infantil](#)
[Baixar livros de Matemática](#)
[Baixar livros de Medicina](#)
[Baixar livros de Medicina Veterinária](#)
[Baixar livros de Meio Ambiente](#)
[Baixar livros de Meteorologia](#)
[Baixar Monografias e TCC](#)
[Baixar livros Multidisciplinar](#)
[Baixar livros de Música](#)
[Baixar livros de Psicologia](#)
[Baixar livros de Química](#)
[Baixar livros de Saúde Coletiva](#)
[Baixar livros de Serviço Social](#)
[Baixar livros de Sociologia](#)
[Baixar livros de Teologia](#)
[Baixar livros de Trabalho](#)
[Baixar livros de Turismo](#)