

**UNIVERSIDADE FEDERAL DO CEARÁ  
FACULDADE DE MEDICINA  
DEPARTAMENTO DE CIRURGIA**

**ROSILMA GORETE LIMA BARRETO**

**ULTRA-SOM ANORRETAL BI-DIMENSIONAL DINÂMICO NO DIAGNÓSTICO DE  
*ANISMUS* EM MULHERES ADULTAS – ESTUDO COMPARATIVO À MANOMETRIA  
ANAL E ULTRA-SOM ANORRETAL TRI-DIMENSIONAL DINÂMICO**

**FORTALEZA  
2007**

# **Livros Grátis**

<http://www.livrosgratis.com.br>

Milhares de livros grátis para download.

ROSILMA GORETE LIMA BARRETO

ULTRA-SOM ANORRETAL BI-DIMENSIONAL DINÂMICO NO DIAGNÓSTICO DE  
*ANISMUS* EM MULHERES ADULTAS – ESTUDO COMPARATIVO À MANOMETRIA  
ANAL E ULTRA-SOM ANORRETAL TRI-DIMENSIONAL DINÂMICO

Dissertação apresentada ao Programa de Pós-Graduação em Cirurgia da Faculdade de Medicina da Universidade Federal do Ceará, como requisito parcial para obtenção do grau de Mestre em Cirurgia.

Orientadora: Profa. Dra. Sthela Ma. Murad Regadas

FORTALEZA  
2007

ROSILMA GORETE LIMA BARRETO

ULTRA-SOM ANORRETAL BI-DIMENSIONAL DINÂMICO NO DIAGNÓSTICO DE  
*ANISMUS* EM MULHERES ADULTAS – ESTUDO COMPARATIVO À MANOMETRIA  
ANAL E ULTRA-SOM ANORRETAL TRI-DIMENSIONAL DINÂMICO

Dissertação apresentada ao Programa de Pós-Graduação em Cirurgia, da Faculdade de Medicina, da Universidade Federal do Ceará, como requisito parcial para obtenção do grau de Mestre em Cirurgia.

Aprovada em \_\_\_\_/\_\_\_\_/\_\_\_\_

BANCA EXAMINADORA

---

Profa. Dra. Sthela Ma. Murad Regadas(Orientadora)  
Universidade Federal do Ceará-UFC

---

Prof. Dr. Rodrigo Dornfeld Escalante  
Universidade Estadual do Ceará (UECE)

---

Prof. Dr. Lusmar Veras Rodrigues  
Universidade Federal do Ceará(UFC)

À Deus, força maior que rege nossas vidas,  
dando suporte para prosseguirmos sempre.

À meu pai, Raimundo Alves Barreto, exemplo de honestidade e amor, *in memoriam*.

À minha mãe e irmãos que pelo incentivo e ajuda contínua me permitiram chegar aqui.

Aos meus amores, João Raposo, Luisa Raposo e João Marcelo pelo amor incondicional, apoio, incentivo e superação dos limites da distância.

## AGRADECIMENTOS

Ao Prof. Dr. PAULO ROBERTO LEITÃO DE VASCONCELOS, pela coordenação e incansável dedicação à Pós-graduação em Cirurgia do Departamento de Cirurgia da Universidade Federal do Ceará.

À Prof<sup>ª</sup>. Dra. SHELMA MARIA MURAD-REGADAS, amiga, orientadora, exemplo de perseverança, dedicação à pesquisa e à profissão, disponibilidade e prazer em transmitir seus conhecimentos, e apoio fraternal nos momentos de saudades de meus filhos.

Ao Prof. Dr. FRANCISCO SÉRGIO PINHEIRO REGADAS, exemplo de profissional, competência, inquietude científica, pela orientação e atenção a mim dispensadas em todos os momentos de desenvolvimento deste trabalho.

Ao Prof. Dr. LUSMAR VERAS RODRIGUES, exemplo de amizade, caráter, liderança, orientação científica, por ser a personificação do amor à Medicina.

Ao Dr. FRANCISCO JEAN CRISPIM RIBEIRO, amigo e grande colaborador na finalização deste trabalho por suas correções finais neste trabalho.

Ao Prof. Dr. MIGUEL ÂNGELO NOBRE E SOUSA, avaliação criteriosa e colaboração valorosa nas correções finais deste trabalho.

Ao Prof. FRANCISCO MONTEIRO DE CASTRO JÚNIOR e Dr. JOSÉ WILSON MEIRELES DA TRINDADE, diretores do Hospital São Carlos, sede de meus aprendizados e demais componentes, não menos importantes deste hospital que me acolheram como membro do Hospital São Carlos.

Às secretárias da Pós-graduação em Cirurgia da Universidade Federal do Ceará/UFC, Sras. MARIA LUCIENE VIEIRA DE OLIVEIRA e MAGDA MARIA GOMES FONTENELE, pelo carinho, eficiência e dedicação indiscutíveis aos mestrandos e doutorandos deste programa de pós -graduação.

Ao funcionário da biblioteca Sr. VALDER MAIA pelo auxílio na busca de artigos científicos importantes para a elaboração deste trabalho.

A bibliotecária Sra. ROSANE MARIA COSTA, pelas orientações bibliográficas.

Aos componentes do Centro de Colo-proctologia do Ceará: Dr. ROGEAN RODRIGUES NUNES e Dra. MICHELE MARIE CHOPS OLIVEIRA pelas orientações anestésicas e amizade nos momentos difíceis de seguir em frente.

Às secretárias e amigas do centro de Colo-Proctologia e Gastroenterologia do Ceará, DANIELA SALES MAIA, MARIA DIVANETE DA SILVA FREITAS, RAMAURA SILVA RICARDO, ROCHELE MARTINS DA SILVA, TATIANA DE LIMA COSTA, CLARICE HERMÍNIO GAMA, LUÍSA MARIA CAVALCANTE MOTA, E MARIA DO SOCORRO MOTA DE AGUIAR, pelo carinho e compreensão nos momentos de cansaço e estresse.

Aos amigos da residência, FLÁVIO ROBERTO DOS SANTOS SILVA e DORYANE MARIA DOS REIS LIMA, pelo convívio diário, cumplicidade científica e amizade fraternal.

Aos meus colegas, FÁBIO SOARES ALVES, GABRIEL DOS SANTOS DIAS SOARES, KILSON MARTINS COELHO e ÉRICO CARVALHO HOLANDA, por aprendermos juntos Colo-proctologia.

Aos amigos da Pós-Graduação em Cirurgia da FM/UFC, especialmente, ANA ROSA MONTEIRO CAVALCANTE, MARINÍLIA CALDERARO MUNGUBA MACEDO e MARIA TEREZA AGUIAR PESSOA MORANO com quem dividi as incertezas, angústias e as alegrias das descobertas de um mestrando.

Ao Prof. Dr. MARCELLUS HENRIQUE LOYOLA PONTE DE SOUZA pelas orientações e ensinamentos estatísticos.

Às minhas amigas LINDETE LOPES DE MOURA, MARIA DO SOCORRO LOPES DE MOURA, por dividir comigo as minhas tristezas, saudades e alegrias a cada passo desta nova conquista.

À amiga MARIA AUGUSTA LIMA CAVALCANTE pela grande ajuda no aprendizado de uma língua estrangeira, e acima de tudo pelo carinho de irmã a mim dispensado.

Aos pacientes do ambulatório de Colo-proctologia do Hospital Universitário Walter Cantídio, pela aceitação em participar deste trabalho científico, sem os quais isto não seria possível.

A CAPES pelo apoio financeiro que me permitiu a realização deste trabalho.



Toda obra grande, na Arte como na Ciência,  
é o resultado de uma grande paixão posta a  
serviço de uma grande idéia.

Ramón y Cajal

## RESUMO

*Anismus* é uma das afecções mais frequentes em pacientes portadores de evacuação obstruída, estando presente em cerca de 50.0% dos pacientes constipados. O objetivo deste trabalho é avaliar se o USD 2-D faz o diagnóstico de *anismus*, quando comparado a manometria anal e ao USD 3-D. Foram avaliadas neste estudo prospectivo e comparativo 60 mulheres adultas com sintomas de evacuação obstruída, provenientes do Serviço de Coloproctologia do Hospital Universitário Walter Cantídio da Universidade Federal do Ceará, no período entre setembro de 2006 a março de 2007. Todas as pacientes foram inicialmente submetidas à manometria anal (MA) e, distribuídas em dois grupos com 30 pacientes cada. O grupo I foi constituído por pacientes sem *anismus* e com média de idade 48,63 (24 a 69) anos, enquanto o grupo II com pacientes portadoras de *anismus* e com média de idade 51,20 (27 a 78) anos. Em seguida, as pacientes de ambos os grupos foram submetidas à USD 3-D E 2-D por um examinador que desconhecia o resultado da manometria. O tamanho médio do ângulo obtido com o USD 3-D no repouso do grupo I foi  $87.28^\circ \pm 0.80^\circ$  (76,5°-96,2°) e de  $87.87^\circ \pm 0.99^\circ$  (78,5°-109,4°) no grupo II. (p=0,3220). O tamanho médio do ângulo no esforço evacuatório do grupo I foi de  $93.25^\circ \pm 1.49^\circ$ (74,9°-106,9°) e de  $85.27^\circ \pm 1.35^\circ$ (72,0°-101,8°) no grupo II, (p=0.007). O tamanho médio do ângulo obtido com a USD 2-D no repouso do grupo I foi  $62.61^\circ \pm 1.15^\circ$ (50,9°-75,0°) e de  $65.51^\circ \pm 0.89^\circ$ (50,8°-73,0°) no grupo II (p=0,0257). O tamanho médio do ângulo no esforço evacuatório do grupo I foi de  $59.75^\circ \pm 1.42^\circ$ (44,0°-73,0°) e de  $69.40^\circ \pm 1.06^\circ$ (52,6°-79,5°) no grupo II, (p<0.001). Comparando a diferença do tamanho dos ângulos no repouso e no esforço evacuatório dos pacientes do grupo I com o grupo II, ao USD 2-D e 3-D, foi observado diferença estatisticamente significativa (p< 0,0001). Comparando os resultados obtidos ao USD 2-D com a manometria, houve concordância em 86,67% das pacientes de ambos os grupos. Comparando os resultados obtidos entre o USD 2-D com o 3-D, houve concordância de 93,33% na avaliação das pacientes do grupo I e de 90,0% das pacientes do grupo II. A concordância entre os três métodos foi de 86,67% como valor preditivo positivo e 83,33% como valor preditivo negativo. Conclui-se que a o USD 2-D foi eficaz em averiguar o diagnóstico do *anismus* pelo elevado índice de concordância entre os três métodos utilizados.

Palavras-chave: Manometria Anal. *Anismus*. Ultra-sonografia Anorretal. Constipação Intestinal. Evacuação Obstruída. Canal Anal.

## ABSTRACT

*Anismus* is one of the most frequent disease in carrying patients of obstructed defecation and it is being present in about 50.0% of the constipated patients. The aim of this study is to demonstrate the use of the bi-dimensional anorectal ultrasound (2-D USD) for the diagnosis of *anismus* and comparing the results with the anus manometry and the three-dimensional anorectal ultrasound (3-D USD). Sixty adult women with obstructed defecation symptoms were evaluated in this prospective and comparative study, coming from Colorectal Unit of the Hospital Universitário Walter Cantídio of the Universidade Federal do Ceará, between September 2006 to March 2007. All the patients were initially submitted to anus manometry (BAD) and then divided in two groups with 30 patients each. Group I was formed by patients without *anismus* at the mean age of 48,63 (24 the 69) years, while group II with carrying patients with *anismus* at the mean age of 51,20 (27 the 78) years. After that, patients of both groups were submitted to the 3-D and 2-D USD by an examiner who was unaware of the results of the manometries. The average size of the gotten angle with the 3-D USD at rest position of group I was  $87.28^{\circ} \pm 0.80^{\circ}$  ( $76,5^{\circ}$ - $96,2^{\circ}$ ) and of  $87.87^{\circ} \pm 0.99^{\circ}$  ( $78,5^{\circ}$ - $109,4^{\circ}$ ) in group II. ( $p=0,3220$ ). The average size of the angle during the evacuatory effort of group I was of  $93.25^{\circ} \pm 1.49^{\circ}$  ( $74,9^{\circ}$ - $106,9^{\circ}$ ) and of  $85.27^{\circ} \pm 1.35^{\circ}$  ( $72,0^{\circ}$ - $101,8^{\circ}$ ) in group II, ( $p=0.007$ ). The average size of the gotten angle with the USD 2-D at rest positions of group I was  $62.61^{\circ} \pm 1.15^{\circ}$  ( $50,9^{\circ}$ - $75,0^{\circ}$ ) and of  $65.51^{\circ} \pm 0.89^{\circ}$  ( $50,8^{\circ}$ - $73,0^{\circ}$ ) in group II ( $p=0,0257$ ). The average size of the angle during the evacuating effort of group I was of  $59.75^{\circ} \pm 1.42^{\circ}$  ( $44,0^{\circ}$ - $73,0^{\circ}$ ) and of  $69.40^{\circ} \pm 1.06^{\circ}$  ( $52,6^{\circ}$ - $79,5^{\circ}$ ) in group II, ( $p < 0,001$ ). Comparing the differences of the angles size at rest position and during evacuatory effort of the patients of group I with group II, using 2-D and 3-D USD, there was statistically significant difference ( $p < 0,0001$ ). Comparing the results between the 2-D USD with the manometry, there was agreement in 86,67% and 83,33% of the patients of group I and group II respectively. Comparing the results between the 2-D and 3-D USD, there was agreement of 93,33% in the evaluation of the patients of group I and of 90,0% of the patients of group II. The agreement among the three methods was 86,67% as positive predictive value and 83,33% as negative predictive value. It is concluded that the use the 2-D USD was considered efficient in the diagnosis of *anismus* by the high indication of agreement among the three used methods.

Key words: Anus Manometry. *Anismus*. Anus-rectal Ultrasound. Constipation. Obstructed Evacuation. Anal Canal.

## **LISTA DE ABREVIATURAS E SIGLAS**

CD	Cinedefecografia
CAI	Canal Anal Inferior
CAM	Canal Anal Médio
CAS	Canal Anal Superior
EMG	Eletromiografia
EP	Erro Padrão
EAE	Esfíncter Anal Externo
EO	Evacuação Obstruída
LM	Longitudinal Mediano
MA	Manometria Anorretal
PMV	Pressão de Contração Voluntária Máxima
PMR	Pressão Média de Repouso
PR	Pubo-retal
RNM	Ressonância Nuclear Magnética
SII	Síndrome do Intestino Irritável
TTC	Tempo de Trânsito Cólico
USD	2-D Ultra-sonografia Anorretal Bi-dimensional Dinâmica
USD	Ultra-sonografia Anorretal Dinâmica
USD	3-D Ultra-sonografia Anorretal Tri-dimensional Dinâmica

## LISTA DE FIGURAS

Figura 1 -	Traçado eletromanométrico de paciente com <i>anismus</i>	29
Figura 2 -	Traçado eletromanométrico de paciente sem <i>anismus</i>	30
Figura 3 -	Escaneamento em repouso - plano LM – Ângulo no repouso, formado por uma linha medindo 1,5cm paralela a face interna do PR que tangencia uma linha perpendicular ao eixo do canal anal	32
Figura 4 -	Escaneamento durante esforço evacuatório – plano LM – Elevação do ângulo formado pelo PR (sem <i>anismus</i> )	33
Figura 5 -	Escaneamento durante esforço evacuatório – plano LM – Redução do ângulo formado pelo PR (com <i>anismus</i> )	34
Figura 6 -	Ângulo no repouso constituído por duas linhas que se originam as 3 e 9 horas, interceptando-se às 6 horas, na face interna do músculo PR	35
Figura 7 -	Ângulo no esforço evacuatório de paciente sem <i>anismus</i> . O músculo PR afasta-se do transdutor, reduzindo o ângulo	36
Figura 8 -	Elevação do ângulo no esforço evacuatório em paciente com <i>anismus</i> devido o músculo PR aproximar-se do transdutor.	36
Figura 9 -	Comparação dos valores da PMR entre os dois grupos	51
Figura 10 -	Comparação dos valores da PVM entre os dois grupos	62
Figura 11 -	Comparação dos valores das pressões de evacuação entre os dois grupos	63
Figura 12 -	Comparação dos ângulos no repouso e esforço de pacientes sem <i>anismus</i> ao USD 3-D	64
Figura 13 -	Comparação dos ângulos no repouso e esforço de pacientes com <i>anismus</i> ao USD 3-D	65
Figura 14 -	Comparação da diferença dos ângulos no repouso e esforço evacuatório nos pacientes com e sem <i>anismus</i> ao USD 3-D	66
Figura 15 -	Comparação dos ângulos no repouso e esforço de pacientes sem <i>anismus</i> ao USD 2-D	67
Figura 16 -	Comparação dos ângulos de repouso e esforço de pacientes com <i>anismus</i> ao USD 2-D	68
Figura 17 -	Comparação da diferença dos ângulos no repouso e esforço evacuatório nos pacientes com e sem <i>anismus</i> ao USD 2-D	69
Figura 18 -	Equipamento Viotti® com computador acoplado com software instalado	77
Figura 19 -	Bomba perfusora pneumohidráulica	78

Figura 20 -	Cateter radial com quatro canais	79
Figura 21 -	Equipamento B-K Medical Rawk®	80
Figura 22 -	Transdutor tri-dimensional com 6 cm de escaneamento	81

## LISTA DE TABELAS

Tabela 1 –	Idade e paridade de pacientes sem <i>anismus</i>	26
Tabela 2 –	Idade e paridade de pacientes com <i>anismus</i>	27
Tabela 3 -	Pressão média em repouso(PMR), pressão voluntária máxima(PMV), pressão de evacuação (P EVAC) e percentual de queda % ao exame manométrico nos pacientes sem <i>anismus</i>	39
Tabela 4 -	Pressão média em repouso(PMR), pressão voluntária máxima(PMV), pressão de evacuação (P EVAC) e percentual de elevação % ao exame manométrico nos pacientes com <i>anismus</i>	40
Tabela 5 –	Valores dos ângulos determinados pelo USD 3-D no repouso e no esforço evacuatório de pacientes sem <i>anismus</i>	41
Tabela 6 –	Valores dos ângulos determinados pelo USD 3-D no repouso e no esforço evacuatório de pacientes com <i>anismus</i>	42
Tabela 7 –	Valores dos ângulos determinados pelo USD 2-D no repouso e no esforço evacuatório de pacientes sem <i>anismus</i>	43
Tabela 8 –	Valores dos ângulos determinados pelo USD 2-D no repouso e no esforço evacuatório de pacientes com <i>anismus</i>	44
Tabela 9 –	Análise da concordância entre os três métodos dos pacientes com e sem <i>anismus</i>	45
Tabela 10	Análise da concordância entre USD 3-D e USD 2-D nos pacientes com e sem <i>anismus</i>	46

## SUMÁRIO

1	<b>INTRODUÇÃO</b>	16
2	<b>OBJETIVO</b>	24
3	<b>CASUÍSTICA E MÉTODO</b>	25
3.1	Casuística	25
3.2	Critérios de exclusão	27
3.3	Manometria anal(MA)	28
3.4	Ultra-sonografia Dinâmica Bi e Tri-dimensional	30
3.5	Parâmetros de avaliação	36
3.6	Análise estatística	37
4	<b>RESULTADOS</b>	38
4.1	Manometria anal	38
4.2	Ultra-som tri-dimensional	40
4.3	Ultra-som bi-dimensional	43
4.4	Análise da concordância do diagnóstico de <i>anismus</i> entre os três métodos utilizados	45
4.5	Análise da concordância dos pacientes sem <i>anismus</i> entre os três métodos utilizados	46
5	<b>DISCUSSÃO</b>	48
6	<b>CONCLUSÃO</b>	54
	<b>REFERÊNCIAS</b>	55
	<b>APÊNDICE</b>	61
	<b>ANEXOS</b>	77



## 1 INTRODUÇÃO

Constipação não é uma doença mas um sintoma que comumente leva os pacientes aos consultórios de várias especialidades médicas . Há vários trabalhos analisando diversos aspectos deste sintoma, inclusive o custo de avaliação. Rantis *et al.* (1997), revisaram os gastos com exames em 51 pacientes constipados revelando um total de \$ 140.369 dólares em testes diagnósticos para investigar sua etiologia, sendo o custo médio individual de \$ 2,752 por paciente (variando de \$ 1,150- 4,792) e, ainda assim, 61,0% dos pacientes permaneceram com a etiologia da constipação indeterminada. A incidência da constipação na América do Norte varia de 2,0 a 28,0%, com média de 17,0%, sendo mais freqüente em mulheres, negros e eleva-se a partir dos 50 anos, com limite aos 65 anos (MERTZ *et al.*, 1999; HIGGINS; JOHANSON, 2004).

Definir constipação envolve diversas variáveis relacionadas à freqüência, características das fezes e ao ato evacuatório propriamente dito. É uma expressão clínica complexa e subjetiva. Na tentativa de universalizar a sua caracterização foram estabelecidos os denominados Critérios de Roma II em 1999, vigentes até maio de 2006 quando foram estabelecidos os Critérios de Roma III (LONGSTRETH *et al.*, 2006), que define como constipados pacientes que apresentarem pelo menos dois dos seguintes sintomas presentes por três meses consecutivos ou não, nos últimos anos:

- Menos de três evacuações por semana;
- Esforço excessivo em pelo menos 25,0% das evacuações;
- Fezes endurecidas ou fragmentadas em pelo menos 25,0% das evacuações
- Sensação de evacuação incompleta em pelo menos 25,0% das evacuações;
- Manobras manuais para facilitar pelo menos 25,0% das evacuações;
- Sensação de interrupção ou bloqueio da evacuação em, pelo menos, 25,0% das mesmas;
- Critérios insuficientes para Síndrome do Intestino Irritável (SII);
- Escape de fezes raramente presentes com ou sem o uso de laxativos.

Ao avaliar constipação funcional, é necessária a exclusão das causas secundárias intestinais e / ou sistêmicas que modificam e / ou bloqueiam o trânsito intestinal, definindo deste

modo pacientes portadores de constipação intestinal funcional, ou seja, constipação cólica e a constipação retal (evacuação obstruída) ou ainda a associação de ambas. Constipação funcional tem etiologia multifatorial, envolvendo aspectos funcionais, anatômicos, psicológicos e socioculturais isolados ou sobrepostos, o que contribui para dificultar o diagnóstico.

O tempo de trânsito cólico (TTC) é dentre os exames disponíveis para avaliar constipação o único que consegue diferenciar as várias expressões clínicas, pois caracteriza a inércia cólica como alteração no tempo de trânsito de todo o cólon, incluindo-se aqui o aumento de tempo de trânsito no cólon direito. A inércia cólica pode ainda estar associada à síndrome de dismotilidade intestinal que se caracteriza por alteração no tempo de trânsito em outros segmentos do tubo digestivo. A constipação cólica é caracterizada por alterações na frequência, amplitude e duração das contrações propulsivas no cólon (BOUCHOUCHA *et al.*, 1992).

Na constipação de trânsito lento, o TTC identifica se a alteração funcional se resume ao cólon esquerdo ou se acomete todo o cólon, possibilitando distinguir a constipação de trânsito lento da constipação de trânsito normal associada a sintomas abdominais que caracterizam a SII a partir de critérios previamente estabelecidos (LONGSTRETH *et al.*, 2006): dor abdominal ou desconforto recorrente ao menos três dias por mês nos últimos três meses associado a dois ou mais dos seguintes:

- Melhora com defecação
- Início associado com uma mudança na frequência e na forma (características) das fezes.

Evacuação obstruída (EO) ou constipação retal relaciona alterações anátomo-funcionais dinâmicas do assoalho pélvico resultando numa dificuldade para expelir as fezes e é a disfunção do assoalho pélvico que, às vezes, associa-se às alterações anatômicas tais como retocele, intussuscepção retal e reto-anal, sigmoidecele, prolapso retal completo, descenso perineal, e enterocele ou ainda disfunção do assoalho pélvico sem alterações anatômicas, apenas a incoordenação funcional da musculatura esfinteriana, ou seja, a contração paradoxal da musculatura esfinteriana voluntária (*anismus*) que é definido como incoordenação entre a musculatura abdominal e pélvica durante o esforço evacuatório.

Preston e Lennard-Jones (1985) utilizaram o termo *anismus* ao comparar com “vaginismus” para descrever 15 mulheres com constipação de trânsito lento e enema baritado

normal, que se mostraram incapazes de expelir um balão contendo 50ml de água ao esforço evacuatório e que apresentavam ainda elevação nas pressões no canal anal e na atividade elétrica da musculatura esfínteriana voluntária durante esforço evacuatório, (FLESHMAN *et al.*, 1992). A etiologia do *anismus* permanece desconhecida. No entanto vários termos foram utilizados para designar esta mesma afecção, dentre os quais a síndrome do pubo-retal(PR) (WASSERMAN,1964), síndrome do assoalho pélvico espástico (KUIJPERS; BLEIJENBERG *et al.*, 1985), contração paradoxal do músculo pubo- retal e Esfíncter anal externo , *anismus* (PRESTON; LENNARD-JONES, 1985), dissinergia reto-anal (MEUNIER, 1985), síndrome pubo-retal paradoxal (JONES *et al.*, 1987) assincronismo abdomino-pélvico (EMERY *et al.*, 1988), disquezia do PR (VANHEUVERZWYN *et al.*, 1990) , dissinergia do assoalho pélvico (DROSSMAN *et al.*, 1994). O diagnóstico do *anismus* é feito pelos sintomas e achados de exames complementares, sugestivos de contração paradoxal do pubo-retal e/ou ausência de relaxamento da musculatura esfínteriana voluntária.

*Anismus* acomete mulheres jovens ou de média idade (DUTHIE; BARTOLO, 1992; RAO *et al.*, 2004). Jones *et al.* (1987) demonstraram prevalência da contração paradoxal do músculo PR e EAE em 76,0% dos pacientes constipados, em 48,0% dos pacientes com dor perineal crônica e em 50,0% dos pacientes com úlcera solitária do reto. Tem sido demonstrado que pacientes constipados com *anismus* apresentam outros sintomas funcionais tais como aerofagia, sintomas esofágicos, desordens do intestino delgado, dismotilidade da vesícula biliar, dor abdominal funcional, *soiling* e disquezia, evidenciando ainda associação com queixas urinárias e sexuais nesse grupo e elevada frequência de distúrbios psíquicos, dentre eles a depressão. (RAO *et al.*, 2004; BOUCHOUCHA *et al.*, 2004; RHAODS ;GARCIA-AGUILAR, 2005). Leroi *et al.* (1995) sugeriram que o padrão da atividade motora identificada no *anismus* era semelhante em pacientes vítimas de abuso sexual.

Jones *et al.* (1987) identificaram *anismus* também em pacientes portadores de dor anal e incontinência fecal. A contração inapropriada do músculo PR e EAE evidenciada à manometria é uma importante anormalidade fisiológica também presente em crianças com encoprese (SUTPHEN *et al.*, 1997).

A manometria anal mede as pressões do complexo esfínteriano anal no repouso, na contração e durante o esforço evacuatório sendo utilizado para identificar pacientes com desordens da evacuação. A ausência de relaxamento ou elevação paradoxal das pressões do canal

anal durante a simulação da evacuação é sugestivo de *anismus* (BHARUCHA *et al.*, 2006). O teste de expulsão do balão sugerido por alguns autores como outra forma de avaliação, caracteriza-se pela incapacidade de expelir um balão com 50ml de ar ou água, ao esforço evacuatório, quer seja em posição de Sims ou no toailete (FLESHMAN *et al.*, 1992; SCHOUTEN *et al.*, 1997). Simpsons *et al.* (2006) compararam as diversas técnicas de manometria utilizando diferentes tipos de cateteres e não encontraram resultados discordantes quanto a avaliação da contração paradoxal pelas técnicas estudadas.

A avaliação atual do *anismus* compreende o tempo de trânsito cólico, a manometria anal, a defecografia, a eletromiografia (EMG) do EAE, o teste de expulsão do balão (simulando defecação), a ressonância nuclear magnética dinâmica e, mais recentemente, a ultra-sonografia anorretal dinâmica (USD). A manometria anal, a EMG e a defecografia têm sido mais frequentemente utilizada no diagnóstico do *anismus*. (GER *et al.*, 1993; NICODEMO, 1996; RHAODS;GARCIA-AGUILAR, 2005).

Duthie e Bartolo (1992) e Ger *et al.* (1993) encontraram resultados semelhantes ao comparar manometria anal à defecografia na avaliação do *anismus*. A EMG identifica alterações na atividade elétrica do músculo EAE e dos músculos do assoalho pélvico durante o repouso, durante a contração máxima e durante o esforço evacuatório, concluindo que o *anismus* caracteriza-se pelo aumento da atividade elétrica do músculo EAE e dos músculos do assoalho pélvico durante o esforço evacuatório (SCHOUTEN *et al.*, 1997). É considerado o teste mais informativo ao se utilizar o eletrodo de superfície (RHAODS;GARCIA-AGUILAR, 2005). Yeh *et al.* (2003) demonstraram pequena correlação entre EMG e cinedefecografia(CD) em pacientes com contração paradoxal do pubo-retal e concluíram que nem a eletromiografia de agulha, nem a de superfície pode ser considerada isoladamente no diagnóstico de *anismus*. Fucini *et al.* (2001) demonstraram correlação entre os achados da EMG e a defecografia.

A defecografia é uma técnica radiológica utilizada para avaliar o reto e o assoalho pélvico durante a tentativa da defecação, principalmente na identificação de causas anatômicas da defecação obstruída, como retocele, enterocele e intussuscepção retal (JORGE *et al.*, 1993; BHARUCHA *et al.*, 2006) sendo considerada por alguns autores como o exame de escolha no diagnóstico de *anismus* (FELT-BERSMA *et al.*, 1990; KARLBOM *et al.*, 1999; HALLIGAN *et al.*, 2001) pois é minimamente invasiva, segura e tecnicamente simples, tendo como principal limitação a exposição do paciente à radiação sendo prejudicial para mulheres jovens com vida

sexual ativa e com prole indefinida, formalmente contra-indicado em pacientes grávidas (JORGE *et al.*, 1993; HALLIGAN *et al.*, 2001; BHARUCHA *et al.*, 2006). Como critérios diagnóstico de *anismus* à defecografia, incluem-se marcada impressão do músculo PR durante a evacuação, redução do ângulo ano-retal durante evacuação, acentuado descenso perineal, tempo prolongado de evacuação, evacuação incompleta e avaliação do percentual de contraste evacuado (VODERHOLZER *et al.*, 1997).

Cinedefecografia (CD), permite a gravação do exame de forma dinâmica, possibilitando análise posterior, sendo considerada por diversos autores como uma evolução técnica da defecografia. É o exame mais utilizado para investigar os distúrbios funcionais anorretais, caracterizando-se pela simplicidade, praticidade e menor exposição do paciente à radiação e os parâmetros como ângulo ano-retal, movimentos do assoalho pélvico e descenso podem ser facilmente mensurados e quantificados (HUTCHINSON *et al.*, 1993; JORGE *et al.*, 2001).

A ressonância nuclear magnética (RNM) com bobina intra-retal possibilitou o desenvolvimento de estudos dinâmicos para avaliação dos distúrbios do assoalho pélvico, com elevada resolução espacial, sem exposição à radiação, tendo como grande fator limitador de sua utilização o alto custo e a indisponibilidade nas instituições que atendem pacientes com distúrbios do assoalho pélvico. Apresenta resultados concordantes quando comparado à CD na avaliação de alterações funcionais e anatômicas do assoalho pélvico (HILFIKER *et al.*, 1998; ROOS *et al.*, 2002).

Dragsted e Gammelgaard (1983) compararam as imagens ultra-sonográficas de tumores retais aos achados histopatológicos, introduzindo deste modo o ultra-som endorretal na propedêutica coloproctológica. Hildebrant e Fiefel (1985), estabeleceram o estadiamento ultra-sonográfico dos tumores malignos localizados no reto. Law e Bartram (1989), propuseram sua utilização para o canal anal. A ultra-sonografia endorretal possibilita avaliar as estruturas anatômicas que formam o canal anal, o reto e os tecidos peri ano-retais com baixo custo e de forma segura, sendo pouco invasivo, bem tolerado e sem exposição à radiação, possui indicação nas afecções benignas e malignas ano-retais, (incontinência anal, doenças infecciosa e inflamatória), dor ano-retal crônica (endometriose); e ainda no estadiamento e seguimento das neoplasias ano-retais (DRAGSTED; GAMMELGAARD, 1983; HILDEBRANT; FIEFEL, 1985; TJANDRA *et al.*, 1992; CHEONG *et al.*, 1993; SCHRÖDER *et al.*, 1997; GOLD *et al.*,

1999; ADAMS *et al.*, 1999; HUNERBEIN *et al.*, 2000; KIM *et al.*, 2002; TARANTINO; BERSNSTEIN, 2002; CHRISTENSEN *et al.*, 2004; BAHR *et al.*, 2006).

As imagens ultra-sonográficas são formadas a partir da interação entre a transmissão de ondas sonoras e a justaposição de tecidos de densidades distintas. A diferença de tempo entre a transmissão de ondas e a recepção destas é calculada e imagens são geradas por uma seqüência digital que processa uma infinidade de ondas sonoras (YANG *et al.*, 1993). Os ecos se formam quando ondas ultra-sônicas encontram interfaces entre as camadas teciduais com impedâncias acústicas diferentes. Os tecidos com alto módulo de massa, como aqueles que contêm colágeno em sua constituição (submucosa e musculatura estriada) e/ou gordura (gordura peri-retal) resultam numa imagem clara (hiperecótica), e aqueles com elevado conteúdo de água, como a musculatura lisa, formam uma imagem escura (hipoecótica) (FIELDS; DUNN, 1973; GOSS; FRIZZELL; DUNN, 1980). O reto e o canal anal são constituídos por tecidos de densidades diferentes que se sobrepõem, tornando-os propícios a esta avaliação sendo facilmente acessíveis ao transdutor (YANG *et al.*, 1993).

Bartram e Frudinger (1997) dividiram o canal anal em três níveis para fins de estudo ultra-sonográficos:

- Canal Anal Superior (CAS) - Mucosa-submucosa (tecido subepitelial), esfíncter anal interno, músculo longitudinal e PR, sendo possível identificar ainda a vagina e uretra na mulher e a uretra no homem;
- Canal Anal Médio (CAM) - Mucosa-submucosa, esfíncter anal interno, músculo longitudinal e EAE (feixes profundo e superficial). Identifica-se ainda o músculo transversal do períneo e o corpo perineal no quadrante anterior e o ligamento ano-coccígeo posteriormente;
- Canal Anal Inferior (CAI) - Mucosa-submucosa e o EAE (feixe subcutâneo).

Foram desenvolvidos diversos transdutores para escanear imagens no plano axial, longitudinal ou em ambos (TJANDRA *et al.*, 1992; SCHRODER *et al.*, 1997; ADAMS *et al.*, 1999; GAVIOLI *et al.*, 2000; TARANTINO; BERSNSTEIN, 2002; BAHR *et al.*, 2006).

Recentemente, foi desenvolvido um transdutor que possibilita a reconstrução tri-dimensional, após serem captadas no modo bi-dimensional (GOLD *et al.* 1999; HUNERBEIN *et al.*, 2000; KIM *et al.*, 2002; CHRISTENSEN *et al.*, 2004; BUCHANAN *et al.*, 2005; REGADAS *et al.*, 2005; MURAD-REGADAS *et al.*, 2006a; MURAD-REGADAS *et al.*, 2007b). A aquisição

da imagem axial pode ser obtida de forma manual ou automática utilizando transdutor com 360°, rotatório, com frequência 10 – 16 MHz. O modo automático realiza o escaneamento no sentido proximal-distal, com 6,0cm de extensão, sem necessidade de mover o transdutor. Cada cubo é obtido no modo automático e o escaneamento dura 50 segundos. São capturadas uma seqüência de imagens paralelas axiais, com 0,25 mm de espessura, resultando em um cubo amplamente móvel que permite posterior análise do exame em tempo real, podendo ser revisado quantas vezes se fizerem necessárias, melhorando acurácia diagnóstica. (REGADAS *et al.* 2005; MURAD-REGADAS *et al.* 2006b; MURAD-REGADAS *et al.* 2007a).

Diversos tipos diferentes de transdutores têm sido utilizados na avaliação da região ano-retal e suas afecções. Kleinubing *et al.* (2000) utilizaram um transdutor transvaginal com a desvantagem de restringir o exame a pacientes do sexo feminino. Alguns autores preferem utilizar o transdutor transperineal pela ampla disponibilidade de acesso a este (KLEINUBING *et al.* 2000; PILONI, 2001; BEER-GABEL *et al.* 2002, 2004).

Van Outryve *et al.* (2002) avaliaram 20 indivíduos normais e 20 pacientes com *anismus* utilizando transdutor linear anorretal, visando identificar o *anismus* medindo o comprimento e a espessura da musculatura esfinteriana objetivando determinar se o músculo encontrava-se relaxado ou contraído ao esforço evacuatório e deste modo sugeriram a ocorrência de contração paradoxal em 85,0% dos pacientes constipados e 35,0% do grupo normal.

Murad-Regadas *et al.* (2006b) utilizando o equipamento com transdutor de 360° com visão multiplanar com aquisição automática desenvolveram técnicas dinâmicas para avaliação das alterações anátomo-funcionais do assoalho pélvico, denominando-as de ecodefecografia. Com essa mesma modalidade de exame tri-dimensional dinâmica, desenvolveram uma nova técnica para avaliar *anismus* utilizando como parâmetro diagnóstico o deslocamento do puborretal quantificado pela variação entre os ângulos comparados no esforço evacuatório com o repouso demonstrando resultados concordantes com a manometria em 92,86%.

Murad-Regadas *et al.* (2006b), utilizando USD 2-D com transdutor com 360° desenvolveram e descreveram uma técnica para avaliação de *anismus*, usando como parâmetros diagnósticos a variação no tamanho dos ângulos formado entre o transdutor e a face interna do pubo-retal, no repouso e esforço evacuatório. No entanto, essa técnica não foi comparada a nenhum outro método diagnóstico e nem realizada em uma casuística expressiva de pacientes.

Brusciano *et al.* (2007), utilizaram o USD 2-D com 360° pelas vias transanal, US transvaginal e US trans-perineal para avaliar pacientes com evacuação obstruída e controles saudáveis, definindo como critério para diagnóstico de *anismus* ao USD 2-D quando a diferença obtida entre a distância da face interna do músculo pubo-retal e a margem externa do *probe*, no repouso e no esforço evacuatório, for inferior a 5mm. Apesar de terem sido realizados outros exames funcionais, manometria e defecografia, os autores não citam o grau de concordância entre as técnicas na avaliação do *anismus*.

Desde quando Wasserman,(1964) identificou a contração paradoxal da musculatura esfínteriana como causa de evacuação obstruída, iniciou-se uma busca por um exame padrão para diagnóstico de *anismus*, e apesar de todo avanço propedêutico e da utilização de exames de imagem de modo dinâmico, simulando o ato evacuatório, esta afecção ainda necessita de no mínimo dois exames e associação à clínica para elucidação diagnóstica.

O USD 2-D, mesmo utilizando somente o plano axial, possibilita a visualização nítida e clara do deslocamento da musculatura estriada durante o esforço evacuatório sendo possível avaliar não somente o relaxamento da musculatura, identificando paciente com movimentos normais, mas como a presença da contração paradoxal, fornecendo informações importantes para elucidação desta afecção funcional tão complexa. Possibilita ainda a avaliação da integridade da musculatura esfínteriana do canal anal, permitindo a identificação de lesões ocultas, ou seja, lesões esfínterianas na ausência de queixas clínicas. Desta forma, é importante avaliar a eficácia do USD 2-D no diagnóstico de *anismus* comparando a outros métodos diagnóstico.



## **2 OBJETIVO**

Verificar se o ultra-som endorretal bi-dimensional dinâmico faz o diagnóstico de *anismus*, quando comparado à manometria anal e ao ultra-som endorretal tri-dimensional dinâmico.

### 3 CASUÍSTICA E MÉTODO

#### 3.1 Casuística

Foram inicialmente avaliadas 69 mulheres adultas com queixas de constipação, provenientes do Ambulatório de Coloproctologia do Hospital Universitário Walter Cantídio da Universidade Federal do Ceará, no período de setembro de 2006 a março de 2007. Sendo inseridas neste estudo apenas 60 mulheres que permanecerem no protocolo.

Todas as pacientes foram inicialmente submetidas à Manometria Anal por um examinador no Centro de Coloproctologia e Gastroenterologia do Ceará do Hospital São Carlos. Com base no resultado deste exame, as pacientes foram distribuídas em Grupo I (sem *anismus*) e Grupo II (com *anismus*).

Grupo I (sem *anismus*) - Constituído por 30 mulheres com idade média de 48,63 (24 a 69) anos, apresentando relaxamento da musculatura esfíncteriana estriada ao esforço evacuatório. Dessas 15 foram submetidas a parto vaginal com número de partos variando de 1 a 7 com mediana de 2. (Tabela 1)

Grupo II (com *anismus*) - Constituído por 30 pacientes, com idade média de 51,20 (27 a 78) anos e apresentando contração paradoxal da musculatura esfíncteriana estriada ao esforço evacuatório (*anismus*). Dessas 9 foram submetidas a parto vaginal com número variando de 2 a 4 com mediana de 2. (Tabela 2)

Em seguida, as pacientes de ambos os grupos foram submetidas à USD bi e tri-dimensional por outro examinador que desconhecia a que grupo pertencia cada paciente, no Centro de Coloproctologia e Gastroenterologia do Ceará do Hospital São Carlos.

O projeto foi aprovado pelo comitê de ética em pesquisa do Hospital Universitário Walter Cantídio da Universidade Federal do Ceará sob o nº 049.06.02 e todos assinaram o termo de consentimento pós-informado.

Trata-se de um estudo prospectivo e comparativo, no qual a seleção das pacientes teve por base o escore de constipação da Cleveland Clinic Flórida, que considera como constipados aqueles pacientes com escore  $\geq$  6,0 (0,0 a 30).

Tabela 1 – Idade e paridade de pacientes sem *anismus*

Número	Idade	Partos	Normal	Cesárea
1	50	2	0	2
2	54	3	3	0
3	49	3	1	2
4	60	1	1	0
5	24	0	0	0
6	42	2	0	2
7	51	0	0	0
8	62	1	1	0
9	69	7	6	1
10	60	4	4	0
11	50	3	1	2
12	55	0	0	0
13	35	1	0	1
14	40	2	0	2
15	36	0	0	0
16	47	2	0	2
17	50	2	1	1
18	39	1	0	1
19	63	3	0	3
20	59	7	7	0
21	56	2	0	2
22	45	0	0	0
23	54	2	2	0
24	44	3	2	1
25	37	0	0	0
26	53	3	3	0
27	34	2	2	0
28	57	0	0	0
29	42	3	2	1
30	42	2	1	1
Média	48,63			
Erro Padrão	± 1,875			

Tabela 2 – Idade e paridade de pacientes com *anismus*

Número	Idade	Partos	Normal	Cesárea
1	69	0	0	0
2	46	1	0	1
3	33	3	2	1
4	49	0	0	0
5	70	3	3	0
6	47	2	0	2
7	76	2	2	0
8	52	0	0	0
9	59	3	0	3
10	31	0	0	0
11	43	0	0	0
12	80	4	4	0
13	43	2	0	2
14	78	3	2	1
15	67	2	0	2
16	44	3	2	1
17	52	2	0	2
18	67	2	2	0
19	55	0	0	0
20	46	2	0	2
21	32	2	0	2
22	27	0	0	0
23	28	1	0	1
24	43	0	0	0
25	38	3	0	3
26	55	2	2	0
27	48	2	0	2
28	50	3	2	1
29	71	0	0	0
30	37	1	0	1
Média	51,20			
Erro Padrão	± 2,788			

### 3.2 Critérios de exclusão

Antecedentes de cirurgia orificial, doenças neurológicas ou crônicas degenerativas, traumas, radioterapia pélvica, pacientes em uso de medicamentos que possam afetar a função esfinteriana anal, doenças psicogênicas e de comportamento e portadores de neoplasia anorretal.

### **3.3 Manometria Anal (MA)**

#### **3.3.1 Tipo de equipamento**

Foi utilizado um equipamento Viotti®, de perfusão contínua com quatro canais conectado a um polígrafo digital e a um cateter de polietileno com transdutores de pressão de alta precisão (-50 a +350mmHg) acoplados ao computador por “software” em plataforma Windows 1995, gerando no monitor de imagem contínuo traçado das variações das pressões dos quatro canais, que é salvo em tempo real no disco rígido e analisado posteriormente com os recursos do “software” (Figura18 – Anexo A). O sistema de perfusão é do tipo pneumo-hidráulico, pressão contínua de 01 BAR à coluna de água destilada contida em reservatório de policarbonato com capacidade de 1,2 litros que é impulsionada a uma bomba (Figura19 – Anexo B) que distribui em quatro canais que se conectam aos capilares de um cateter, permitindo uma vazão contínua em sua extremidade de 0,56 ml/min/canal. O cateter de polietileno possui quatro orifícios circulares por onde há passagem de água com infusão contínua proveniente da bomba de infusão e um balão confeccionado com dedo de luva cirúrgica, ligado em sua extremidade distal (Figura 20 - Anexo C).

#### **3.3.2 Preparo do paciente para o exame**

Não foi realizado preparo intestinal e toque retal antes da introdução do cateter e o paciente foi colocado na posição de Sims: decúbito lateral esquerdo com flexão dos joelhos.

#### **3.3.3 Aspectos técnicos**

Após ligar o sistema de perfusão, aguardava-se em média 2 a 3 minutos com perfusão contínua para eliminação das bolhas de ar do cateter, zerava-se as pressões e o introduzia no canal anal, posicionando na zona de alta pressão, entre 1,0 – 2,0 cm da margem anal. Foram analisados os parâmetros manométricos abaixo relacionados

##### **3.3.3.1 Pressão média de repouso (PMR)**

É o valor médio das pressões obtidas durante o intervalo mínimo de um minuto, utilizando-se os recursos do “software”, onde a pressão de repouso é a pressão exercida pelo

esfíncter anal interno, correspondendo a aproximadamente 80,0% dos valores pressóricos registrados.

### 3.3.3.2 Pressão de contração voluntária máxima (PMV)

Adquirida, solicitando ao paciente que contraia o ânus ao máximo, por três vezes. O valor final se refere à média das pressões de contração voluntária máxima obtida produzida pelo EAE e PR.

### 3.3.3.3 Pressão média dos valores obtidos pela atividade do EAE e músculo PR ao esforço evacuatório

A pressão de expulsão foi adquirida solicitando à paciente para fazer o esforço evacuatório, repetindo-o por mais duas vezes. Considerado normal quando foi evidenciado qualquer redução na pressão do canal anal abaixo da pressão média de repouso e *anismus* quando ocorreu qualquer aumento na pressão do canal anal, acima da pressão média de repouso. (Figura 1 e 2)

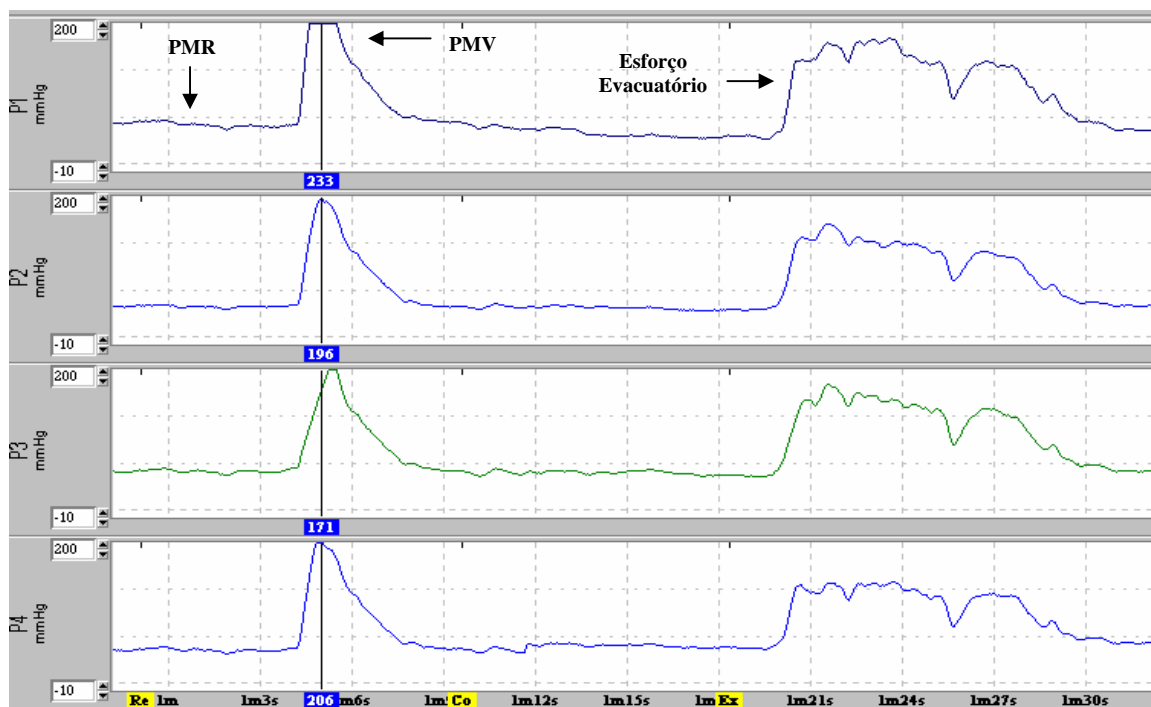


Figura 1 –Traçado manométrico de paciente com *anismus*

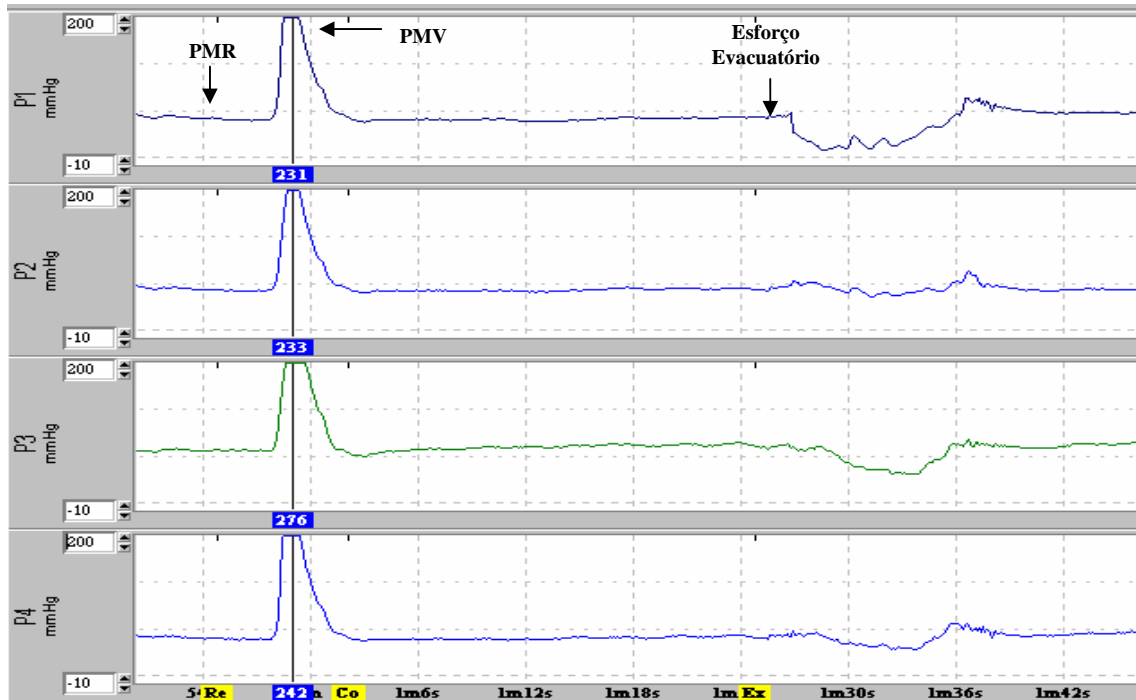


Figura 2 - Traçado manométrico de paciente sem *anismus*

### 3.4 Ultra-sonografia Dinâmica Bi e Tri-dimensional

#### 3.4.1 Equipamento utilizado

Foi utilizado um equipamento de ultra-sonografia (B-K Medical Rawk®) bi e tri-dimensional (Figura 21 – Anexo D) com transdutor com 360°, tipo 2050, rotatório, com frequência de 10-16 MHz e distância focal variando de 2.8 a 5.7cm ( Figura 22 –Anexo E ). Este equipamento realiza escaneamento automático proximal-distal num segmento de 6.0 cm, durante 50 segundos, possibilitando a análise das imagens nos modos bi e tri-dimensional. O exame bi-dimensional é realizado movimentando o transdutor no sentido reto-anal e a obtenção das imagens se processa apenas no plano axial, não sendo possível gravá-las para posterior análise. As imagens são fotografadas e arquivadas. A imagem 3-D é formada pela seqüência de numerosas imagens paralelas transaxiais, com intervalo de 0,25mm, resultando num dispositivo

em forma de cubo que pode ser amplamente movimentado, possibilitando análise em múltiplos planos e em tempo real. Com isso, o examinador tem a possibilidade de poder revisá-lo posteriormente, tantas vezes quanto necessárias, melhorando significativamente a precisão do exame e a quantidade de informações obtidas.

#### 3.4.2 Preparo do paciente para o exame

Todas foram submetidas a enema retal com 250ml de fosfato de sódio duas horas antes do exame, sem necessidade de sedação anestésica e as pacientes foram posicionadas em decúbito lateral esquerdo (posição de Sims). Após toque retal, a sonda do ultra-som foi posicionada no canal anal, a 6,0 cm da margem anal.

#### 3.4.3 Aspectos técnicos do exame tri-dimensional

O exame foi realizado com dois escaneamentos, analisando as imagens nos planos axial e longitudinal mediano (LM):

- **Escaneamento 1 ( Repouso )** - O transdutor foi posicionado a 6.0 cm da margem anal, adquirindo-se imagens do reto inferior, junção ano-retal e canal anal. (Figura 3)



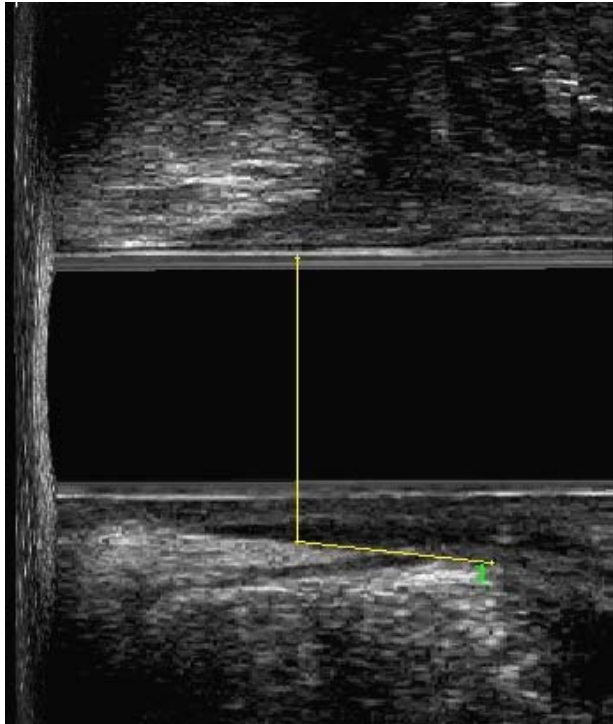


Figura 3 - Escaneamento em repouso - plano LM – Ângulo no repouso, formado por um linha medindo 1,5cm paralela a face interna do PR que tangencia uma linha perpendicular ao eixo do canal anal.

**Escaneamento 2 (Esforço evacuatório)** - O transdutor foi posicionado a 6.0 cm da margem anal. Segue uma seqüência de repouso - esforço evacuatório - repouso no mesmo escaneamento. O escaneamento é iniciado com o paciente em repouso durante 15 segundos, obtendo imagens do reto inferior e junção ano-retal, seguindo-se de esforço evacuatório durante 20 segundos, adquirindo-se imagens dinâmicas da junção anorretal, CAS e CAM proximal. Finalmente, mantém-se em repouso durante os 15 segundos finais, correspondendo ao CAM distal e CAI. Calcula-se o ângulo formado pela confluência de uma linha traçada paralela à borda interna do PR (1,5cm) com uma outra linha perpendicular ao eixo do canal anal, no plano longitudinal mediano. Esse ângulo é calculado no repouso (escaneamento1) e no esforço evacuatório (escaneamento2). O escaneamento dinâmico foi repetido por três vezes para confirmar se ocorria contração ou relaxamento da musculatura esfínteriana ao esforço evacuatório. Nos indivíduos normais, ocorria aumento do ângulo durante o esforço evacuatório devido ao relaxamento do EAE e PR, afastando-se do transdutor (Figura 4). Ao contrário, ocorre redução deste ângulo nos indivíduos com *anismus* devido à contração paradoxal do EAE e PR

(Figura 5) (MURAD-REGADAS *et al.*, 2007a). Foi considerado diagnóstico de contração paradoxal (*anismus*) qualquer redução no tamanho do ângulo (diferença negativa) ou relaxamento da musculatura esfínteriana qualquer aumento no tamanho do ângulo (diferença positiva) quando comparado o ângulo do repouso com o esforço evacuatório no mesmo paciente.

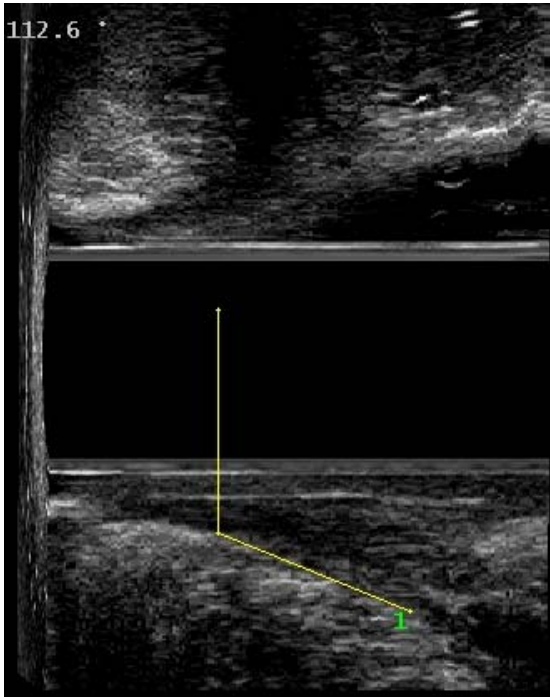


Figura 4 – Escaneamento durante esforço evacuatório – plano LM – Elevação do ângulo formado pelo PR (sem *anismus*)

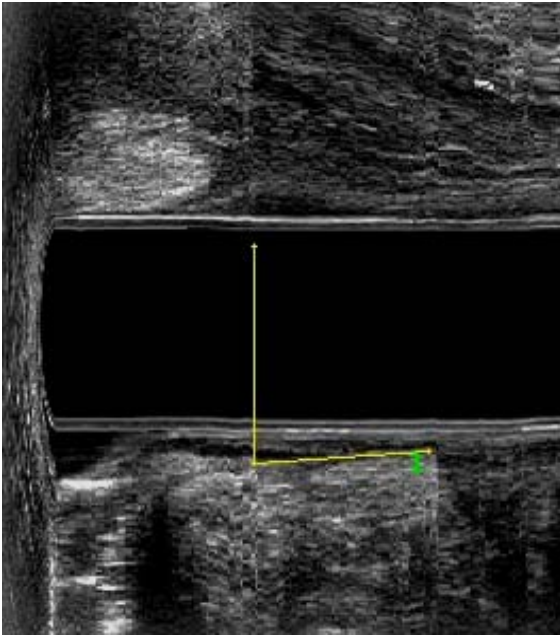


Figura 5 - Escaneamento durante esforço evacuatório – plano LM – Redução do ângulo formado pelo PR (com *anismus*)

#### 3.4.4 Aspectos técnicos do exame bi-dimensional

O exame foi realizado com dois escaneamentos, sendo as imagens obtidas apenas no plano axial.

**Escaneamento 1 (repouso)** - O transdutor é posicionado a 6.0 cm da margem anal. O examinador traciona o transdutor no sentido reto-anal, posicionando-o sobre PR, congela-se a imagem e calcula-se o ângulo no repouso formado por duas linhas diagonais que se projetam de 3 e 9 h da circunferência do transdutor intra retal (margem interna) e unem-se na borda interna do músculo pubo-retal, na posição de 6 horas, formando assim o ângulo do repouso. (Figura 6)

**Escaneamento 2 (Esforço evacuatório)** - O transdutor é novamente posicionado à 6.0 cm da margem anal e novamente tracionado no sentido reto-anal, posicionando-o sobre PR. O paciente é solicitado para realizar esforço evacuatório, localiza-se o músculo PR, congela-se a imagem e calcula-se o ângulo de esforço evacuatório utilizando a mesma técnica do repouso. Este escaneamento foi repetido três vezes para confirmar relaxamento ou contração da musculatura esfinteriana voluntária ao esforço evacuatório.

Nos indivíduos normais, ocorre redução do ângulo durante o esforço evacuatório devido o músculo PR afastar-se do transdutor (Figura 7). Já nos pacientes com *anismus*, ocorre aumento do ângulo devido o músculo PR aproximar-se do transdutor durante o esforço evacuatório (Figura 8). Foi considerado diagnóstico de contração paradoxal (*anismus*) qualquer aumento no tamanho do ângulo (diferença positiva) ou relaxamento da musculatura esfíncteriana qualquer redução no tamanho do ângulo (diferença negativa) quando comparado o ângulo do repouso com o esforço evacuatório no mesmo paciente.

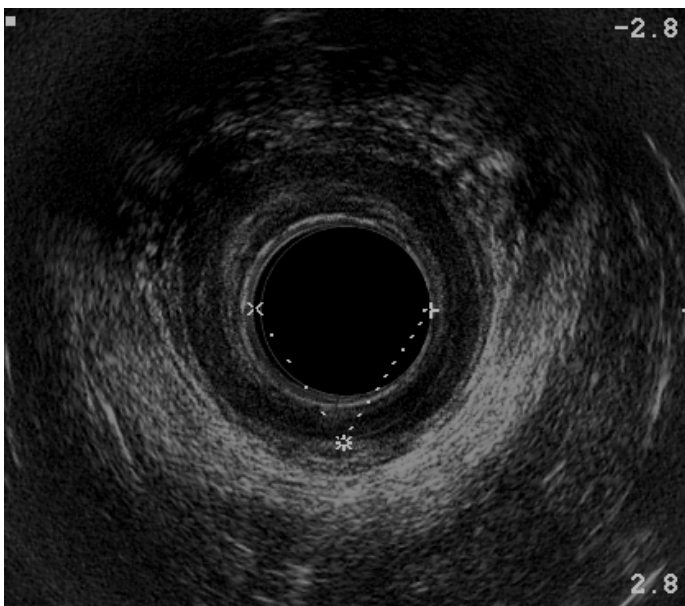


Figura 6 - Ângulo no repouso constituído por duas linhas que se originam as 3 e 9 horas na face interna do transdutor, interceptando-se às 6 horas, na face interna do músculo PR

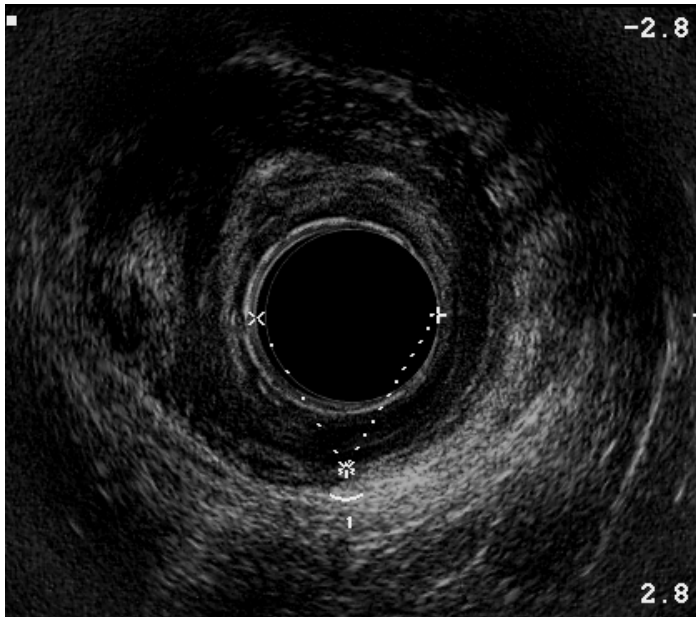


Figura 7 - Ângulo no esforço evacuatório de paciente sem *anismus*. O músculo PR afasta-se do transdutor, reduzindo o ângulo

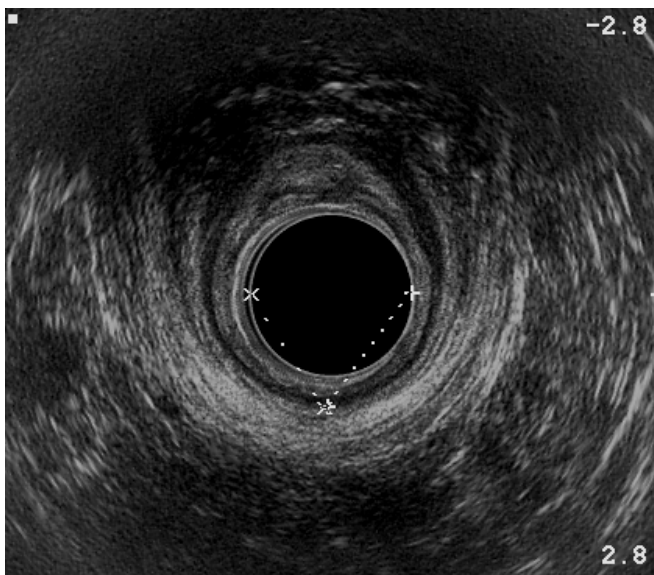


Figura 8 – Elevação do ângulo no esforço evacuatório em paciente com *anismus* devido o músculo PR aproximar-se do transdutor.

### 3.5 Parâmetros de avaliação

Após serem avaliados pela manometria anal e estabelecidos os grupos I (sem *anismus*) e II (com *anismus*), os resultados foram comparados aos obtidos pela ultra-sonografia tri e bi-dimensional dinâmica com relação ao relaxamento ou contração do PR e EAE durante o esforço evacuatório.

### 3.6 Análise estatística

Considerado a normalidade da amostra foi utilizado o teste t de *Student* não pareado para comparar o grupo normal com *anismus*. Os valores expressos em média seguidos do erro padrão. Considerado significativo com  $p < 0,05$ . Foi utilizado o índice Kappa para verificar o grau de concordância entre as três técnicas. Onde valor de Kappa possuem a seguinte caracterização:

< 0 não concorda

0,0 a 0,19 pobre concordância

0,20 a 0,39 regular concordância

0,40 a 0,59 moderada concordância

0,60 a 0,79 substancial concordância

0,80 a 1,0 concordância quase perfeita

## 4.RESULTADOS

### 4.1 Manometria anal (MA)

#### 4.1.1 Pressão Média de Repouso (PMR)

O valor médio no grupo I (sem *anismus*) foi  $62,66 \pm 3,38$  (31,7 a 95,0mmHg) (Tabela 3) e  $52,21 \pm 2,34$  (30,9 a 82,3mmHg) no grupo II (com *anismus*) (Tabela 4). Comparando os dois grupos, observou-se diferença estatisticamente significativa ( $p = 0,0069$ ) (Figura 9-Apêndice A).

#### 4.1.2 Pressão Máxima Voluntária (PMV)

O valor médio no grupo I (sem *anismus*) foi  $137,0 \pm 8,94$  (43,7 a 245,7mmHg) (Tabela 3) e  $137,2 \pm 8,80$  (82,3 a 276,0mmHg) no grupo II (com *anismus*) (Tabela 4). Comparando os dois grupos, não ocorreu diferença estatisticamente significativa ( $p = 0,4957$ ) (Figura 10 - Apêndice B).

#### 4.1.3 Pressão de Evacuação (P Evac)

O valor médio no grupo I (sem *anismus*) foi  $36,14 \pm 2,88$  (13,7 a 67,3 mmHg) (Tabela 3) e  $87,12 \pm 6,53$  (41,0 a 176,5mmHg) no grupo II (com *anismus*) (Tabela 4). Comparando os dois grupos, observou-se diferença estatisticamente significativa ( $p < 0,0001$ ) (Figura 11 -Apêndice C).

Tabela 3 – Pressão média em repouso (PMR), pressão voluntária máxima (PMV), pressão de evacuação (P EVAC) e percentual de queda % ao exame manométrico nos pacientes sem *anismus*

Número	PMR	PMV	P EVAC	Percentual de queda (%)
1	66,1	243,7	37,7	49,1
2	50,0	112,0	20,0	60,0
3	75,0	160,5	39,0	48,0
4	31,7	57,0	20,0	37,9
5	93,5	151,5	65,5	29,5
6	67,0	166,0	60,0	10,5
7	63,3	161,3	17,0	73,2
8	48,3	102,0	21,6	55,3
9	60,2	86,0	13,7	77,3
10	36,9	98,0	17,7	52,1
11	66,7	146,0	21,0	68,6
12	33,5	43,7	15,3	54,4
13	78,0	177,2	38,0	51,3
14	83,2	145,0	44,6	46,4
15	86,0	198,3	67,3	21,8
16	60,7	128,0	26,2	56,9
17	40,7	54,3	39,7	52,9
18	92,4	138,0	43,5	53,0
19	63,0	125,0	37,0	41,3
20	70,0	123,0	44,0	37,2
21	67,0	166,0	60,0	10,5
22	95,0	164,5	43,0	54,8
23	42,9	95,0	30,7	28,5
24	72,4	125,0	49,3	32,0
25	81,1	160,0	53,7	33,8
26	62,5	245,7	30,0	52,0
27	65,4	147,7	53,0	19,0
28	39,7	97,3	24,0	39,6
29	53,5	193,7	19,7	63,2
30	34,0	99,5	32,0	6,0
Média	62,66	137,0	36,14	41,29
Erro Padrão	± 3,382	± 8,944	± 2,878	



Tabela 4 - Pressão média em repouso (PMR), pressão voluntária máxima (PMV), pressão de evacuação (P EVAC) e percentual de elevação % ao exame manométrico nos pacientes com *anismus*

Número	PMR	PMV	P EVAC	Percentual de elevação (%)
1	39,0	90,0	91,0	233,3
2	42,7	128,0	99,0	231,8
3	54,5	111,2	59,7	109,5
4	66,3	131,2	94,0	141,7
5	44,0	99,0	72,0	163,6
6	60,0	123,0	109,5	182,5
7	30,9	130,0	41,0	132,6
8	43,6	156,0	86,0	197,2
9	47,2	228,3	161,0	341,1
10	46,5	101,1	83,3	178,5
11	65,4	164,6	83,3	127,3
12	42,3	82,3	73,0	172,5
13	63,8	136,0	91,3	143,1
14	36,1	153,6	45,7	126,6
15	50,4	159,6	55,0	109,1
16	69,9	120,3	81,3	116,3
17	51,1	198,3	53,4	104,5
18	47,8	87,3	114,3	239,1
19	82,3	246,0	161,5	196,2
20	68,0	276,0	176,5	259,5
21	52,2	157,5	151,7	290,6
22	48,4	115,0	55,0	113,6
23	45,3	85,0	56,0	123,6
24	39,7	96,0	64,7	162,9
25	58,4	152,0	95,6	163,6
26	33,5	117,3	43,7	130,4
27	69,5	89,6	78,6	113,1
28	53,6	119,3	62,6	116,7
29	72,6	161,3	80,3	110,6
30	41,4	100,2	93,5	225,8
Média	52,21	137,2	87,12	168,56
Erro Padrão	± 2,344	± 8,797	± 6,529	

## 4.2 Ultra-som tri-dimensional

### 4.2.1 Grupo I(Sem *Anismus*)-Medidas dos ângulos em repouso e durante o esforço evacuatório

Comparando o tamanho médio dos ângulos entre o repouso ( $87.28^\circ \pm 0.803^\circ$ ) ( $76,5^\circ$  a  $96,2^\circ$ ) com o esforço evacuatório ( $93.25^\circ \pm 1.49^\circ$ ) ( $74,9^\circ$  a  $106,9^\circ$ ), observou-se diferença estatisticamente significativa ( $p=0,0004$ ). (Tabela 5) (Figura 12- Apêndice D).

Tabela 5 – Valores dos ângulos determinados pelo USD 3-D no repouso e no esforço evacuatório de pacientes sem *anismus*

Número	Ângulo no repouso (°)	Ângulo no esforço evacuatório (°)	Diferença entre os ângulos (°)
1	89,1	103,2	14,1
2	80,8	93,3	12,5
3	89,2	106,9	17,7
4	89,2	100,9	11,7
5	93,0	102,6	9,6
6	93,1	97,7	4,6
7	88,0	100,5	12,5
8	92,0	103,2	11,2
9	76,5	90,0	13,5
10	90,5	92,4	1,9
11	81,7	92,8	11,1
12	86,1	78,4	-7,7
13	85,1	96,8	11,7
14	89,1	98,9	9,8
15	91,7	90,2	-1,5
16	84,7	87,5	2,8
17	84,1	87,5	3,4
18	91,8	95,5	3,7
19	87,1	84,1	-3,0
20	82,2	91,7	9,5
21	85,4	87,4	2,0
22	90,0	96,5	6,5
23	83,3	78,3	-5,0
24	88,7	90,0	1,3
25	84,8	89,2	4,4
26	82,2	74,9	-7,3
27	84,3	86,3	2,0
28	86,7	101,9	15,2
29	91,7	94,5	3,8
30	96,2	104,4	8,2
Média	87,28	93,25	6,007
Erro Padrão	$\pm 0,8029$	$\pm 1,488$	$\pm 1,230$

#### 4.2.2 Grupo II(Com *Anismus*)-Medidas dos ângulos em repouso e durante o esforço evacuatório

Comparando o tamanho médio dos ângulos entre o repouso ( $87,87^\circ \pm 0,99^\circ$ ) ( $78,5^\circ$  a  $109,4^\circ$ ) com o esforço evacuatório ( $85,27^\circ \pm 1,35^\circ$ ) ( $72^\circ$  a  $101,8^\circ$ ), observou-se que não ocorreu diferença estatisticamente significativa ( $p=0,0629$ ). (Tabela 6) (Figura 13- Apêndice E)

Tabela 6 - Valores dos ângulos determinados pelo USD 3-D no repouso e no esforço evacuatório de pacientes com *anismus*

Número	Ângulo no repouso (°)	Ângulo no esforço evacuatório (°)	Diferença entre os ângulos (°)
1	90,0	83,7	-6,3
2	85,1	82,1	-3,0
3	81,4	79,6	-1,8
4	90,2	86,6	-3,6
5	88,1	84,3	-3,8
6	87,4	87,2	-0,2
7	90,4	89,4	-1,0
8	87,9	81,2	-6,7
9	84,9	81,9	-3,0
10	90,6	89,2	-1,4
11	89,2	95,6	6,4
12	90,0	84,0	-6,0
13	90,9	95,8	4,9
14	91,0	98,2	7,2
15	78,5	76,0	-2,5
16	89,0	87,5	-1,5
17	86,8	83,4	-3,4
18	80,7	77,1	-3,6
19	84,1	76,3	-7,8
20	88,9	72,0	-16,9
21	85,3	83,4	-1,9
22	94,0	87,4	-6,6
23	88,7	83,3	-5,4
24	89,3	87,8	-1,5
25	85,1	83,1	-2,0
26	86,9	101,8	14,9
27	84,2	81,2	-3,0
28	88,1	82,5	-5,6
29	80,0	75,5	-4,5
30	109,4	101,0	-8,4
Média	87,87	85,27	-2,600
Erro Padrão	$\pm 0,9938$	$\pm 1,347$	$\pm 1,018$

Comparando a diferença do tamanho dos ângulos no repouso e no esforço evacuatório dos pacientes do grupo I (Tabela 5) com o grupo II (Tabela 6), Observou-se diferença estatisticamente significativa ( $p < 0,0001$ ) (Figura 14-Apêndice F).

### 4.3 Ultra-som bi-dimensional

#### 4.3.1 Grupo I (Sem *Anismus*)- Medidas dos ângulos em repouso e durante o esforço evacuatório

Comparando o tamanho médio dos ângulos entre o repouso do grupo I ( $62,61^\circ \pm 1,15^\circ$ ) ( $50,9^\circ$  a  $75,0^\circ$ ) com esforço evacuatório ( $59,75^\circ \pm 1,42^\circ$ ) ( $44^\circ$  a  $74^\circ$ ), observou-se que não ocorreu diferença estatisticamente significativa ( $p=0,0619$ ) (Tabela 7)(Figura 15-Apêndice G).

Tabela 7 - Valores dos ângulos determinados pelo USD 2-D no repouso e no esforço evacuatório de pacientes sem *anismus*

Número	Ângulo no repouso (°)	Ângulo no esforço evacuatório (°)	Diferença entre os ângulos(°)
1	61,7	51,2	-10,5
2	68,9	61,1	-7,8
3	67,2	64,4	-2,8
4	55,7	50,7	-5,0
5	72,3	67,0	-5,3
6	65,6	49,5	-16,1
7	59,0	53,0	-6,0
8	67,0	62,0	-5,0
9	51,0	44,0	-7,0
10	58,0	63,0	5,0
11	67,0	63,0	-4,0
12	60,3	58,7	-1,6
13	75,0	74,0	-1,0
14	72,0	66,0	-6,0
15	60,0	58,0	-2,0
16	61,0	59,0	-2,0
17	73,1	70,0	-3,1
18	63,6	59,0	-4,6
19	58,0	64,7	6,7
20	60,6	58,6	-2,0
21	61,1	64,9	3,8
22	62,7	59,6	-3,1
23	56,0	53,0	-3,0
24	54,0	53,0	-1,0
25	69,0	67,0	-2,0
26	60,0	67,0	7,0
27	67,7	63,0	-4,7
28	59,0	51,0	-8,0
29	61,0	73,0	8,0
30	50,9	44,1	-6,8
Média	62,61	59,75	-2,997
Erro Padrão	$\pm 1,154$	$\pm 1,424$	$\pm 0,9489$

#### 4.3.2 Grupo II (Com *Anismus*)-Medidas dos ângulos em repouso e durante o esforço evacuatório

Comparando o tamanho médio dos ângulos entre o repouso do grupo II ( $65,51^\circ \pm 0,89^\circ$ ) ( $50,8^\circ$  a  $73,0^\circ$ ) com esforço evacuatório ( $69,40^\circ \pm 1,06^\circ$ ) ( $52,6^\circ$  a  $79,5^\circ$ ), observou-se diferença estatisticamente significativa ( $p= 0,0033$ ) (Tabela 8) ( Figura 16 - Apêndice H).

Tabela 8 - Valores dos ângulos determinados pelo USD 2-D no repouso e no esforço evacuatório de pacientes com *anismus*

Número	Ângulo no repouso (°)	Ângulo no esforço evacuatório (°)	Diferença entre os ângulos (°)
1	66,7	73,2	6,5
2	69,1	72,9	3,8
3	62,8	75,7	12,9
4	62,0	65,5	3,5
5	59,2	58,7	-0,5
6	63,1	64,2	1,1
7	66,0	68,1	2,1
8	70,0	73,0	3,0
9	67,0	70,0	3,0
10	69,0	73,0	4,0
11	67,0	59,0	-8,0
12	68,0	72,0	4,0
13	67,0	65,0	-2,0
14	57,0	74,0	17,0
15	71,0	76,0	5,0
16	50,8	52,6	1,8
17	63,0	68,0	5,0
18	66,0	69,0	3,0
19	58,9	66,0	7,1
20	69,9	71,1	1,2
21	69,1	79,5	10,4
22	64,3	72,4	8,1
23	67,6	70,1	2,5
24	70,1	73,7	3,6
25	72,0	75,0	3,0
26	60,0	72,0	12,0
27	73,0	74,0	1,0
28	67,0	65,0	-2,0
29	64,9	65,6	0,7
30	63,8	67,7	3,9
Média	65.51	69.40	3,890
Erro Padrão	$\pm 0.8889$	$\pm 1.059$	$\pm 0.880$

Comparando a diferença do tamanho dos ângulos no repouso e no esforço evacuatório dos pacientes do grupo I (Tabela 7) com o grupo II (Tabela 8), observou-se diferença estatisticamente significativa ( $p < 0,0001$ ) (Figura 17 - Apêndice I)

#### 4.4 Análise da concordância do diagnóstico de *anismus* entre os três métodos utilizados

##### 4.4.1 Manometria anorretal *versus* Ultrasonografia tri-dimensional

Comparando o número de pacientes com diagnóstico inicial de *anismus* à manometria anorretal (30) com os resultados obtidos ao USD tri-dimensional (26), foi observada concordância substancial entre os métodos (86,67%), com índice Kappa de concordância de 0,666, 95,0% de intervalo de confiança e variação entre 0,885 a 0,382 . (Tabela 9).

Tabela 9 - Análise da concordância entre os três métodos dos pacientes com e sem *anismus*

	MA	USD 3-D / MA	USD 2-D / MA	USD 3-D/ USD 2-D / MA
Com <i>anismus</i>	30,0	26,0 *(Kappa0,666)	26,0 *(Kappa0,666)	26,0 *(Kappa ,666)
Sem <i>anismus</i>	30,0*	25,0*(Kappa 0,633)	25,0* (Kappa0,633)	25,0 *(Kappa ,633)

\*Número de pacientes

##### 4.4.2 Manometria anorretal *versus* Ultrasonografia bi-dimensional

Comparando o número de pacientes com diagnóstico inicial de *anismus* à manometria anorretal (30) com os resultados obtidos ao USD bi-dimensional (26), foi observada concordância substancial entre os métodos (86,67%), com índice Kappa de concordância de 0,666, 95,0% de intervalo de confiança e variação de 0,885 a 0,382 (Tabela 9).

##### 4.4.3 Ultrasonografia bi-dimensional *versus* Ultrasonografia tri-dimensional

Comparando o número de pacientes com diagnóstico de *anismus* ao USD tri-dimensional (28) com os resultados obtidos ao USD bi-dimensional (28) foi observada concordância quase perfeita entre os métodos (93,33%), com índice Kappa de concordância de 0,897, 95,0% de intervalo de confiança e variação de 1,0 a 0,512 (Tabela 10).

Tabela 10 - Análise da concordância entre USD 2-D e USD 3-D nos pacientes com e sem *anismus*

	USD 3-D	USD 2-D
Com <i>anismus</i>	28* (Kappa 0,897)	28* (Kappa 0,897)
Sem <i>anismus</i>	27* (Kappa 0,765)	27* (Kappa 0,765)

\* Número de pacientes

#### 4.4.4 Manometria anorretal *versus* Ultrasonografia bi-dimensional e Ultrasonografia tri-dimensional

Comparando o número de pacientes com diagnóstico inicial de *anismus* à manometria anorretal (30) com os resultados obtidos ao USD tri-dimensional (26) e USD bi-dimensional (26), foi observado concordância substancial entre os três métodos (86,67%), com índice Kappa de concordância de 0,666, 95,0% de intervalo de confiança e variação entre 0,885 a 0,382 (Tabela 9).

### 4.5 Análise da concordância dos pacientes sem *anismus* entre os três métodos utilizados

#### 4.5.1 Manometria anorretal *versus* Ultrasonografia tri-dimensional

Comparando o número de pacientes sem *anismus* à manometria anorretal (30) com os resultados obtidos ao USD tri-dimensional (25), foi observada concordância substancial entre os métodos (83,33%), com índice Kappa de concordância de 0,633, 95,0% de intervalo de confiança e variação de 0,852 a 0,348 (Tabela 9).

#### 4.5.2 Manometria anorretal *versus* Ultrasonografia bi-dimensional

Comparando o número de pacientes sem *anismus* à manometria anorretal (30) com os resultados obtidos ao USD bi-dimensional (25), foi observada concordância substancial entre os métodos (83,33%), com índice Kappa de concordância de 0,633, 95,0% de intervalo de confiança e variação de 0,852 a 0,348 (Tabela 9).

#### 4.5.3 Ultrasonografia bi-dimensional *versus* Ultrasonografia tri-dimensional

Comparando o número de pacientes sem *anismus* ao USD tri-dimensional (27) com os resultados obtidos ao USD bi-dimensional (27) foi observada concordância quase perfeita entre os métodos de (90,0%), com índice Kappa de concordância de 0,765, 95,0% de intervalo de confiança e variação de 1,0 a 0,512 (Tabela 10).

#### 4.5.4 Manometria anorretal *versus* Ultrasonografia bi-dimensional e Ultrasonografia tri-dimensional

Comparando o número de pacientes sem *anismus* à manometria anorretal (30) com os resultados obtidos ao USD tri-dimensional (25) e USD bi-dimensional (25), foi observada concordância substancial entre os métodos (83,33%), com índice Kappa de concordância de 0,633, 95,0% de intervalo de confiança e variação de 0,852 a 0,348 (Tabela 9).



## 5 DISCUSSÃO

A constipação é um sintoma amplamente referido por pacientes, sendo metade destes caracterizados como evacuação obstruída (RAO *et al.*, 2004), e dentre as afecções que compõem a SDO, o *anismus* é citado por diversos autores como uma das principais causas (VODERHOLZER *et al.*, 1997; SCHOUTEN *et al.*, 1997), sendo mais freqüente em mulheres adultas. Nesse estudo, a casuística é formada exclusivamente de pacientes do sexo feminino devido à elevada incidência de constipação nesse sexo e da importância em avaliar pacientes do mesmo sexo.

Na avaliação de *anismus*, trabalhos têm demonstrado a necessidade de mais de um exame complementar para estabelecer o diagnóstico definitivo desta alteração funcional (JONES *et al.*, 1987; DUTHIE; BARTOLO, 1992; GER *et al.*, 1993; VODERHOLZER *et al.*, 1997; BOUCHOUCHA *et al.*, 2004; RAO *et al.*, 2004). A manometria anal possui uma elevada precisão no diagnóstico de *anismus* como demonstrado nos trabalhos de Borowitz *et al.* (1996); Ger *et al.* (1993); Rao *et al.* (2004). Deste modo, foi escolhida a manometria anal como exame padrão para selecionar os pacientes em dois grupos com e sem *anismus*, constituindo os grupos I (sem *anismus*) com 30 mulheres sem *anismus* ao exame manométrico e o grupo II (com *anismus*) com 30 mulheres com *anismus* à manometria anal. No entanto, pacientes de ambos os grupos apresentavam sintoma de evacuação obstruída. Foi considerado *anismus* somente aquelas pacientes que apresentaram contração paradoxal do EAE e PR durante o esforço evacuatório, como sugerido por Voderholzer *et al.* (1997) e Bouchoucha *et al.* (2004). Foram excluídas desta casuística aquelas pacientes que não relaxaram ao esforço evacuatório, ou seja, não apresentaram alteração manométrica (aumento ou redução na pressão anal durante esforço evacuatório) que sugerisse e/ou excluísse *anismus*. Não foi realizado preparo prévio nem toque retal antes da realização da manometria anal.

Karaus, Neuhaus e Weidenmann (2000) demonstraram que a sensibilidade e especificidade da USD foram de 100,0% para enteroceles comparando à defecografia com transdutor transretal. Barthet *et al.* (2000) também compararam a defecografia com a ultrasonografia anorretal em distúrbios do assoalho pélvico, demonstrando uma boa correlação entre as duas técnicas. Van Outryve *et al.* (2002), avaliando pacientes portadores de *anismus* com transdutor linear ano-retal, utilizaram como parâmetros as medidas de comprimento e espessura da musculatura esfínteriana para determinar o estado de relaxamento e/ou contração muscular

durante o esforço evacuatório, sendo considerada útil na avaliação de pacientes disquécicos. Ao comparar a ultrasonografia transperineal com a defecografia, Beer-Gabel *et al.* (2004) não obtiveram diferença entre as duas técnicas, apesar da ultrasonografia transperineal apresentar o inconveniente do transdutor manter contato com o períneo durante as manobras de esforço o que pode concorrer para inibição do paciente ao executar as manobras.

Murad-Regadas *et al.* (2007b), utilizando o ultra-som tri-dimensional endorretal desenvolveram técnica dinâmica para avaliação das alterações anátomo-funcionais do assoalho pélvico e a denominaram “ecodefecografia”, sendo possível o diagnóstico de afecções tais como prolapso mucoso retal, retocele, intussuscepção retal e enterocele. Murad-Regadas *et al.* (2006a) desenvolveram uma técnica dinâmica para diagnóstico de *anismus* utilizando o ultra-som tri-dimensional, comparando à manometria anorretal com índice de concordância de 92,86%.

A utilização de enema retal duas horas antes do exame de USD bi e tri-dimensional foi estabelecida pois é necessário que a ampola retal esteja completamente sem resíduo fecal e bolhas de ar evitando a formação de artefatos, que possam interferir na visibilização da imagem, gerando sombra acústica posterior ou reverberação. Foi realizado toque retal antes dos exames ultra-sonográficos para certificar-se de que ampola retal estava completamente vazia.

As pacientes de ambos os grupos foram submetidas à USD bi e tri-dimensional por outro examinador que desconhecia o resultado da manometria. Foi utilizado um equipamento de ultrasonografia bi e tri-dimensional (3-D) com transdutor com 360°, tipo 2050, rotatório, com frequência de 10-16 MHz e distância focal variando de 2,8 a 5,7cm. A avaliação bi-dimensional foi realizada de modo estático e dinâmico pelo posicionamento do transdutor sobre o pubo-retal. A imagem era congelada e calculava-se o ângulo como descrito neste trabalho. De modo semelhante, na avaliação dinâmica, o transdutor era posicionado sobre o pubo-retal, solicitando-se à paciente para realizar esforço semelhante ao evacuatório. A visualização clara das imagens permitiram localizar, mesmo com pequeno deslocamento ao esforço evacuatório, o músculo PR, congelava-se a imagem e calculava-se novamente o ângulo. Foi necessário o cálculo do ângulo no repouso e esforço e a realização das referidas fotos que eram salvas em disquete e /ou imediatamente impressas, pois esta modalidade não possibilita avaliação posterior. Na avaliação tri-dimensional, o transdutor permanecia estático durante a realização do exame, pois o escaneamento era adquirido de forma automática, possibilitando a aquisição de imagens com elevada resolução espacial e maior comodidade à paciente, já que não era necessário movê-lo

durante o exame. A imagem 3-D era formada pela seqüência de imagens trans-axiais, com intervalo de 0,25mm, resultando num dispositivo em forma de cubo, amplamente móvel que possibilita análise em múltiplos planos e em tempo real. Deste modo, o examinador tem a possibilidade de revisá-lo posteriormente tantas vezes quanto seja necessário para definir o diagnóstico.

O exame tri-dimensional consta de dois escaneamentos sendo um em repouso e outro dinâmico, simulando o esforço evacuatório. Uma vez realizados os escaneamentos supracitados, as imagens estáticas e dinâmicas foram devidamente analisadas, observando-se as posições do músculo PR no repouso e no esforço evacuatório. Foi calculado o ângulo no repouso e esforço evacuatório como definido pela técnica de Murad-Regadas *et al.* (2007b).

Tanto os exames de manometria quanto os com ultra-som 2-D e 3-D foram realizados em posição de Sims. O paciente foi devidamente informado a respeito da técnica adotada, e orientado quanto aos movimentos a serem realizados, pois o exame depende da cooperação do paciente. A necessidade de repetir o movimento simulando o esforço evacuatório por 3 vezes objetiva a realização correta do movimento e a confirmação do verdadeiro movimento da musculatura por mais de uma vez. A utilização do transdutor intrarretal e a posição em decúbito lateral esquerdo não impediram a realização dos movimentos da musculatura estriada sendo visualizado claramente o afastamento e a aproximação da musculatura durante o esforço evacuatório.

O tamanho médio do ângulo formado nos indivíduos do grupo I (sem *anismus*) na avaliação 2-D não apresentou variação estatisticamente significativa quando comparado o repouso ao esforço evacuatório, sugerindo que apesar de ter ocorrido relaxamento do EAE/PR, com diminuição do ângulo, essa redução foi pequena. Enquanto na avaliação 2-D do grupo II (com *anismus*), ocorreu elevação do ângulo com variação estatisticamente significativa ao comparar o repouso com o esforço evacuatório, caracterizando contração paradoxal do EAE/PR, ou seja, o pubo-retal se aproximava do transdutor ocorrendo aumento do ângulo.

Ao avaliar os ângulos no repouso e esforço evacuatório no modo tri-dimensional de pacientes do grupo I (sem *anismus*), foi observada variação estatisticamente significativa, com aumento do ângulo sugerindo relaxamento do EAE/PR. Ao comparar a média dos ângulos no repouso e esforço evacuatório de pacientes com *anismus* avaliados ao ultra-som 3-D, não ocorreu diferença estatisticamente significativa, sugerindo que apesar de ter ocorrido variação nos ângulos destes pacientes, esta foi pequena. Vale ressaltar que a identificação de pacientes que relaxavam a

musculatura esfíncteriana ao esforço evacuatório (sem *anismus*), ou o diagnóstico de *anismus* foi realizado pela variação (qualquer que seja) nos ângulos quando comparados o repouso com o esforço evacuatório, no mesmo paciente, tanto no exame USD 2-D quanto no USD 3-D. Portanto, se não houve diferença estatisticamente significativa ao comparar o tamanho médio do ângulo em cada grupo, tal resultado se deve a variação de ângulos em cada indivíduo dentro dos grupos no repouso e no esforço evacuatório não sendo possível determinar uma variação de ângulos que possa identificar que o determinado paciente esteja em repouso em esforço evacuatório pois um mesmo ângulo pode ser encontrado em repouso em um paciente e em esforço evacuatório num outro paciente.

O fato de indivíduos normais não relaxarem os músculos voluntários durante o esforço evacuatório deve-se a fatores não relacionados com a técnica utilizada, e sim por influência de fatores pessoais como a inibição produzida pelo constrangimento imposto por estas avaliações funcionais. Isso tem sido amplamente relatado mesmo em indivíduos sem queixas de evacuação obstruída (VODERHOLZER *et al.*, 1997; VAN OUTRYVE *et al.*, 2002; BOUCHOUCHA *et al.*, 2004).

Avaliando os parâmetros demográficos dos pacientes com e sem *anismus* foi constatado que quanto a idade, paridade e tipo de parto (normal ou cesareana) não houve diferença estatisticamente significativa, permitindo afirmar que neste trabalho parâmetros como idade, paridade e tipo de parto não estão relacionados a presença ou ausência de *anismus*.

Comparando-se a PMR de pacientes com e sem *anismus* durante a manometria anorretal, ocorreu diferença estatisticamente significativa sendo a média da PMR maior em pacientes sem *anismus*, como demonstrado por Schouten *et al.* (1997), que identificaram *anismus* em pacientes com incontinência fecal sugerindo que a PMR não tem relação direta com a contração paradoxal do EAE/PR. Comparando a PMV nos pacientes com e sem *anismus*, não ocorreu diferença estatisticamente significativa, sugerindo que a contração paradoxal do EAE/PR não tem relação direta com a PMV.

Quando avaliado o índice de concordância entre as três técnicas, o índice de concordância utilizado (Kappa) entre os testes foi 0.666, com 95,0% de intervalo de confiança e variação entre 0.885 a 0.382 sugerindo uma fração da concordância substancial entre os métodos, com percentual de 86,67%. Comparando os resultados obtidos pelo USD bi e tri-dimensional, o índice de concordância foi de 0,897 com 95,0% de intervalo de confiança e variação de 1,0 a

0,512 e com percentual de 93,33%. Mediante tais resultados, talvez seja pertinente discutir se a manometria anal é realmente o exame padrão para avaliação do *anismus*, uma vez que o USD bi e principalmente o tri-dimensional possibilitam a visualização desta musculatura em toda sua extensão durante a realização do esforço evacuatório.

Até o momento há três trabalhos publicados utilizando ultrasonografia anorretal dinâmica para identificar *anismus*. Van Outryve *et al.* (2002) avaliaram 20 indivíduos normais e 20 pacientes com *anismus* utilizando transdutor linear anorretal, visando identificar o *anismus* medindo o comprimento e a espessura da musculatura esfinteriana no sentido de determinar se o músculo encontrava-se relaxado ou contraído ao esforço evacuatório e deste modo sugeriram a ocorrência de contração paradoxal em 85,0% dos pacientes constipados e 35,0% do grupo normal. Porém estes resultados não foram comparados com nenhum outro exame funcional. Murad-Regadas *et al.* (2007b) descreveram uma técnica para avaliação do *anismus* utilizando a USD 3-D comparando resultados à manometria anal com um índice de concordância entre as técnicas de 92,86% e os resultados preliminares desta técnica utilizando o USD 2-D (MURAD REGADAS *et al.*, 2006b, 2007a). Brusciano *et al.* (2007), avaliaram 91 pacientes com evacuação obstruída e 22 indivíduos normais utilizando transdutores transvaginais, transperineais e transanais bi-dimensional, e outros métodos funcionais de avaliação de evacuação obstruída, manometria e defecografia, identificando ao USD 2-D 48,0% de *anismus* nos pacientes com evacuação obstruída e 22,0% nos indivíduos normais, porém não citavam neste trabalho se houve concordância entre os métodos.

Karaus *et al.* (2000), Beer-Gabel *et al.* (2002, 2004) demonstraram resultados semelhantes entre o USD com outros métodos de avaliação, tais como a defecografia e EMG na identificação de outras causas de evacuação obstruída tais como a retocel e a intussuscepção. Voderholzer *et al.* (1997) avaliaram 102 pacientes portadores de constipação com manometria anal, defecografia e TTC identificaram *anismus* em 41,2% dos pacientes à manometria anal e somente 7,4% à defecografia. Ger *et al.* (1993) avaliando 116 pacientes, identificaram *anismus* em 63,0% à manometria anal, 36,0% à defecografia e 38,0% com EMG. Portanto, a manometria anal apresenta elevado percentual diagnóstico para o *anismus* sendo muito utilizada como método comparativo entre técnicas de avaliação de *anismus* apesar de ter sido relatada por Duthie e Bartolo (1992) com sensibilidade de 67,0% e especificidade de 83,0% para o diagnóstico de *anismus* quando comparada à EMG. Convém ressaltar ainda que a EMG é um exame doloroso e

pode produzir alterações com fatores ambientais, resultando em falso-positivos, como demonstrado por Schouten *et al.* (1997).

Halligan *et al.* (2001) compararam pacientes com *anismus* identificados à defecografia com outros testes fisiológicos (EMG ou Teste de Expulsão do Balão) com índice de concordância de 90,0%. No entanto, a defecografia tem como desvantagem a exposição do paciente à radiação, sendo formalmente contra-indicado em pacientes grávidas (GER *et al.*, 1993; NICODEMO, 1996; HALLIGAN *et al.*, 2001). Requer também equipamento especializado de radiologia além de ambiente específico para a realização do exame.

A RNM dinâmica tem sido recentemente utilizada na demonstração de todos os compartimentos da pelve, e a relação entre estes no repouso e no esforço evacuatório, apresentando uma boa correlação qualitativa e quantitativa para diferentes afecções e medidas anorretais específicas como demonstrado por Hilfiker *et al.* (1998), Roos *et al.* (2002) com resultados concordantes quando comparado à CD. Matsuoka *et al.* (2001) demonstraram resultados conflitantes ao comparar a RNM à CD. A RNM é um exame com elevado custo e, na maioria das vezes indisponível em instituições que atendem pacientes com disfunção do assoalho pélvico, não justificando, portanto seu uso devido ao elevado custo.

Os exames utilizados para o diagnóstico de *anismus* apresentam vantagens e desvantagens como supracitado e os índices de concordância entre as técnicas são variáveis de acordo com os estudos e metodologias adotadas. Considerando que a técnica de USD bi-dimensional apresentada neste estudo demonstrou concordância em 86,67% com relação à manometria anal que é atualmente a técnica mais utilizada para o diagnóstico do *anismus*, sugere-se sua utilização como um exame funcional de rotina para avaliação desta afecção que acomete 50,0% dos pacientes portadores de evacuação obstruída. Convém ainda ressaltar que a comparação entre a USD 2-D e USD 3-D apresentou concordância de 93,33%, e que este último método, anteriormente comparado à manometria, demonstrou índice de concordância de 92,86% (MURAD-REGADAS *et al.*, 2007b). A modalidade bi-dimensional apresenta a vantagem de apresentar menor custo financeiro para aquisição do equipamento. Vale ressaltar ainda que a ultra-sonografia anorretal dinâmica é um método simples, indolor, não expõe o paciente à radiação, é examinador dependente, necessitando superar-se a curva de aprendizado.

## 6 CONCLUSÃO

O ultra-som bi-dimensional dinâmico endorretal mostrou-se eficaz no diagnóstico do *anismus* quando comparado à manometria anal e ao ultra-som tri-dimensional dinâmico

## REFERÊNCIAS

- ADAMS, D. R.; BLATCHFORD, G. J.; LIN, K. M.; TERNENT, C. A.; THORSON, A. G.; CHRISTENSEN, M. A. Use of preoperative ultrasound staging for treatment of rectal cancer. **Dis. Colon Rectum**, v. 42, p. 159-166, 1999.
- BAHR, A.; PARADES, V.; GADONNEIX, P.; ETIENNEY, I.; SALET-LIZE, E. D.; VILLET, R.; ATIENZA, P. Endorectal Ultrasonography in predicting rectal wall infiltration in patients with deep pelvic endometriosis: a modern tool for an ancient disease. **Dis. Colon Rectum**, v. 49, p. 869–875, 2006.
- BARTHET, M.; PORTIER, F.; HEYRIES, L. Dynamic anal endosonography may challenge defecography for assessing dynamic anorectal disorders: results of a prospective pilot study. **Endoscopy**, v. 32, p. 300–305, 2000.
- BARTRAM, C. I.; FRUDINGER, A. **Handbook of anal endosonography**. Petersfield, UK: Wrightson Biomedical, 1997.
- BEER-GABEL, M.; TESHLE, M.; BARZILAI, N.; LURIE, Y.; MALNICK, S.; BASS, D.; ZBAR, A. P. Dynamic transperineal ultrasound in diagnosis of pelvic floor disorders – a pilot study. **Dis. Colon Rectum**, v. 45, p. 239-248, 2002.
- BEER-GABEL, M.; TESHLE, M.; SCHECHTMAN, E.; ZBAR, A. P. Dynamic transperineal ultrasound vs. defecography in patients with evacuatory difficulty: a pilot study. **Int. J. Colorectal Dis.**, v. 19, p. 60 – 67, 2004.
- BHARUCHA, A. E.; WALD, A.; ENCK, P.; RAO, S. Functional anorectal disorders. **Gastroenterology**, v. 130, p. 1510-1518, 2006.
- BOROWITZ, S. M.; SUTPHEN, J.; LING, W.; COX, D. J. Lack of correlation of anorectal manometry with symptoms of chronic childhood constipation and encopresis? **Dis. Colon Rectum**, v. 39, p. 400-405, 1996.
- BOUCHOUCHA, M.; DEVROEDE, G.; ARHAN, P.; STROM, B.; WEBER, J.; CUGNENC, P. H.; DENIS, P.; BARBIER, J. P. What is the meaning of colorectal transit time measurement? **Dis. Colon Rectum**, v. 35, p. 773-782, 1992.
- BOUCHOUCHA, M.; DEVROEDE, G.; ARSAC, M. Anismus: a marker of multi-site functional disorders? **Int. J. Colorectal Dis.**, v. 19, p. 374-379, 2004.
- BRUSCIANO, L.; LIMONGELLI, P.; PESCATORI, M.; NAPOLITANO, V.; GAGLIARD, G.; ROSSETTI, G.; DEL GENIO, G.; PIZZA, F.; DEL GENIO, A. Ultrasonographic patterns in patients with obstructed defaecation. **Int. J. Colorectal Dis.**, v. 22, p. 969-977, 2007.



- BUCHANAN, G. N.; BARTRAM, C. I.; WILLIAMS, A. B.; HALLIGAN, S.; COHEN, C. R. G. Value of hydrogen peroxide enhancement of three-dimensional endoanal ultrasound in fistula-in-ano. **Dis. Colon Rectum**, v. 48, p. 141-147, 2005.
- CHEONG, D. M. O.; NOGUERAS, J. J.; WEXNER, S. D.; JAGELMAN, D. G. Anal endosonography for recurrent anal fistulas: image enhancement with hydrogen peroxide. ? **Dis. Colon Rectum**, v. 36, p. 1158-1160, 1993.
- CHRISTENSEN, A. F.; NIELSEN, M. B.; ENGEHOLM, S. A.; ROED, H.; SVENDSEN, L. B.; CHRISTENSEN, H. Three-dimensional anal endosonography may improve staging of anal cancer compared with two-dimensional endosonography. **Dis. Colon Rectum**, v. 47, n. 3, p. 341-345, 2004.
- DRAGESTED, J.; GAMMELGAARD, J. Endoluminal ultrasonic scanning in the evaluation of rectal cancer: a preliminary report of 13 cases. **Gastrointest. Radiol.**, v. 8, p. 367-369, 1983.
- DROSSMAN, D. A.; RICHER, J. E.; TALLEY, N.; THOMPSON, W. G.; CORAZZIARI, E.; WHITEHEAD, W. E. (Ed.). **The functional gastrointestinal disorders: diagnosis, pathophysiology e treatment: a multinational consensus**. Boston: Little, Brown e col., 1994.
- DUTHIE, G. S.; BARTOLO, D. C. Anismus: the cause of constipation? Results of investigation and treatment. **World J. Surg.**, v. 16, p. 831-935, 1992.
- EMERY, Y.; DESCOS, L.; MEUNIER, P.; LOUIS, D.; VALANCOGNE, G.; WEIL, G. Constipation terminale par asynchronie abdominopelvien, et des resultats therapeutiques apres reeducation par biofeedback. **Gastroenterol. Clin. Biol.**, v. 12, n. 1, p. 6-11, Jan. 1988.
- FELT-BERSMA, R. J.; LUTH, W. J.; JANSSEN, J. J.; MEUWISSEN, S. G. Defecography in patients with anorectal disorders – which findings are clinically relevant? **Dis. Colon Rectum**, v. 33, n. 4, p. 277-284, Apr. 1990.
- FIELDS, S.; DUNN, F. Correlation of echographic visualizability of tissue with biological composition and physiological state. **J. Acoust. Soc. Am.**, v. 54, p. 809-812, 1973.
- FLESHMAN, J. W.; DREZNIK, Z.; COHEN, E.; FRY, R. D.; KODNER, I. J. Balloon expulsion test facilitates diagnosis of pelvic floor outlet obstruction due to nonrelaxing puborectalis muscle. **Dis. Colon Rectum**, v.35, p.1019-1025, 1992.
- FUCINI, C.; RONCHI, O.; ELBETTI, C. Electromyography of the pelvic floor musculature in the assessment of obstructed symptoms. **Dis. Colon Rectum**. V.44, p.1168-1175, 2001
- GAVIOLI, M.; BAGNI, A.; PICCAGLI, I.; FUNDARO, S.; NATALINI, G. Useful of endorectal ultrasound after preoperative radiotherapy in rectal cancer. **Dis. Colon Rectum**, v. 43, p. 1075-1083, 2000.

- GER, G. C.; WEXNER, S. D.; JORGE, J. M.; SALANGA, V. D. Anorectal manometry in the diagnosis of paradoxical puborectalis syndrome. **Dis. Colon Rectum**, v. 36, p. 816-825, 1993.
- GOLD, D. M.; BARTRAM, C. I.; HALLIGAN, S.; HUMPHRIES, K. N.; KAMM, M. A.; KMIOT, W. A. Three-dimensional endoanal sonography in assessing anal canal injury. **Br. J. Surg.**, v. 86, p. 365-370, 1999.
- GOSS, S. A.; FRIZZELL, L. A.; DUNN, F. Dependence of the ultrasonic properties of biological tissue on constituent proteins. **J. Acoust. Soc. Am.**, v. 67, p. 1041-1044, 1980.
- HALLIGAN, S.; MALOUF, A.; BARTRAM, C. I.; MARSHALLM, M.; HOLLINGS, N. E.; KAMM, M. A. Predictive value of impaired evacuation at proctography in diagnosing anismus. **Am. J. Roentgenol.**, v. 177, p. 633-636, 2001.
- HIGGINS, P. D. R.; JOHANSON, J. F. Epidemiology of constipation in North America: a systematic review. **Am. J. of Gastroenterology**, v. 99, p. 750-759, 2004.
- HILDEBRANT, U.; FIEFEL, G. Preoperative staging of rectal cancer by intrarectal ultrasound. **Dis. Colon Rectum**, v. 28, p. 42-46, 1985.
- HILFIKER, P. R.; DEBATIN, J. F.; SCHWIZER, W.; SCHOENENBERGER, A. W.; FRIED, M.; MARINCEK, B. MR defecography: depiction of anorectal anatomy and pathology. **J. Comput. Assist. Tomogr.**, v. 22, n. 5, p. 749-755, 1998.
- HUNERBEIN, M.; PEGIOS, H.; RAU, B.; VOGL, T. J.; FELIX, R.; SCHLAG, P. M. Prospective comparison of three-dimensional endorectal ultrasound and endorectal MRI in the preoperative evaluation of rectal tumors. Preliminary results. **Surg. Endosc.**, v. 11, p. 1005-1008, 2000.
- HUTCHINSON, R.; MOSTAFA, A. B.; GRANT, E. A.; SMITH, N. B.; DEEN, K. I.; HARDING, L. K.; KUMAR, D. Scintigraphic defecography: quantitative and dynamic assessment of anorectal function. **Dis. Colon Rectum**, v. 36, p. 1132-1138, 1993.
- JONES, P. N.; LUBOWSKI, D. Z.; SWASH, M.; HENRY, M. M. Is paradoxical contraction of puborectalis muscle of functional importance? **Dis. Colon Rectum**, v. 30, p. 667-670, 1987.
- JORGE, J. M. N.; HABR-GAMA, A. Tempo de transito colônico total e segmentar: análise crítica dos métodos e estudo em indivíduos normais com marcadores radiopacos. **Rev. Bras. Colo-Proct.**, v. 11, n. 2, p. 55-60, 1991.
- JORGE, J. M. N.; WEXNER, S. D.; GER, G. C.; SALANGA, V. D.; NOGUERAS, J. J.; JAGELMAN, D. G. Cinedefecography and electromyography in the diagnosis of nonrelaxing puborectalis syndrome. **Dis. Colon Rectum**, v. 36, p. 668-676, 1993.
- JORGE, J. M. N.; HABR-GAMA, A.; WEXNER, S. D. Clinical applications and techniques of cinedefecography. **The Am. J. of Surgery**, v. 182, p. 93-103, 2001.

KARAUS, M.; NEUHAUS, P.; WIEDENMANN, B. Diagnosis of enteroceles by dynamic anorectal endosonography. **Dis. Colon Rectum**, v. 43, p. 1683-1688, 2000.

KARLBOM, U.; NILSSON, S.; PÅHLMAN, L.; GRAF, W. Defecographic study of rectal evacuation in constipated patients and control subjects. **Radiology**, v. 210, p. 103–108, 1999.

KIM, J. C.; CHO, Y. K.; KIM, S. Y.; PARK, S. K.; LEE, M. G. Comparative study of three-dimensional and Conventional endorectal ultrasonography used in rectal cancer staging. **Surg. Endosc.**, v. 16, p. 1280-1285, 2002.

KLEINUBING JR, H.; JANNINI, J. F.; MALAFAIA, O.; BRENNER, S.; PINHO, M. Transperineal ultrasonography: new method to image the anorectal region. **Dis. Colon Rectum**, v. 43, p. 1572-1574, 2000.

KUIJPERS, H. C.; BLEIJENBERG, G. The spastic pelvic floor syndrome. A cause of constipation. **Dis. Colon Rectum**, v. 28, p. 669-672, 1985.

LAW, P. J.; BARTRAM, C. I. Anal endosonography: technique and normal anatomy. **Gastrointest. Radiol.**, v. 14, p. 349-353, 1989.

LEROI, AM.; BERKELMANS, I.; DENIS, P.; HÉMOND, M.; DEVROED, G. Anismus as a marker of sexual abuse-consequences of abuse on anorectal motility. **Dig. Dis. Sci.**, v.40, p.1441-1416, 1995.

LONGSTRETH, G. F.; THOMPSON, W. G.; CHEY, W. D.; HOUGHTON, L. A.; MEARIN, F.; SPILLER, R. C. Functional bowel disorders. **Gastroenterology**, v. 130, p. 1480-1491, 2006.

MATSUOKA, H.; WEXNER, S. D.; DESAI, M. B.; NAKAMURA, T.; NOGUERAS, J. J.; WEISS, E. G.; ADAMI, C.; BIUOTTI, V. L. A comparison between dynamic pelvic magnetic resonance imaging and videoproctography in patients with constipation. **Dis. Colon Rectum**, v. 44, p. 571-576, 2001.

MERTZ, H.; NALIBORF, B.; MAYER, E. Physiology of refractory chronic constipation.

MEUNIER, P. Rectoanal dyssynergia in constipated children. **Dig. Dis. Sci.**, v. 30, p. 784A, 1985. **Am. J. of Gastroenterology**, v.94, p.609-615, 1999.

MURAD-REGADAS, S. M.; REGADAS, F. S. P.; RODRIGUES, L. V.; SILVA, F. R. S.; LIMA, D. M. R.; REGADAS-FILHO, F. S. P.; REGADAS, M. P. Three-dimensional echodefecography. A novel procedure to assess anterior anorectocele in women. **Tech. Coloproctol.**, 2007a

MURAD-REGADAS, S. M.; REGADAS, F. S. P.; RODRIGUES, L. V.; ESCALANTE, R. D.; SILVA, F. R. S.; LIMA, D. M. R.; SOARES, F. A.; BARRETO, R. G. L.; REGADAS FILHO, F. S. P. Ecodfecografia Tridimensional Dinâmica. Nova técnica para avaliação da Síndrome da Defecação Obstruída (SDO). **Rev. Bras. Colo-proctol.**, v. 26, n. 2, p. 168-177, abr./jun. 2006a.

MURAD-REGADAS, S. M.; REGADAS, F. S.; RODRIGUES, L. V.; SOUZA, M. H.; LIMA, D. M.; SILVA, F. R.; FILHO, F. S. A novel procedure to assess anismus using three-dimensional dynamic ultrasonography. **Colorectal Dis.**, v. 9, n. 2, p. 159-165, Feb. 2007b.

MURAD-REGADAS, S. M.; REGADAS, F. S. P. Ultra-sonografia anorretal dinâmica: novas técnicas. In: REGADAS, F. S. P.; MURAD-REGADAS, S. M. **Distúrbios funcionais do assoalho pélvico**. Rio de Janeiro: Revinter, 2006b. p. 79-94.

MURAD-REGADAS, S. M.; REGADAS, F. S. P.; DORYANE, M. R. L. Ecodefecografia dinâmica nos distúrbios funcionais do assoalho pélvico. In: ARDENGH, J. C. **Ecoendoscopia na prática da gastroenterologia**. São Paulo: Sarvier, 2007c. p. 430-451.

NICODEMO, A. M. **Emprego do biofeedback no tratamento da contração paradoxal dos músculos pubo-retal e esfíncter anal externo em crianças com constipação intestinal crônica**. 1996. 57 f. Tese (Mestrado) - Universidade Federal do Ceará, Fortaleza, 1996.

PILONI, V. Dynamic imaging of pelvic floor with transperineal sonography. **Tech. Coloproctol.**, v. 5, p. 103-105, 2001.

PRESTON, D. M.; LENNARD-JONES, J. E. Anismus in chronic constipation. **Dig. Dis. Sci.**, v. 30, p. 413-418, 1985.

RANTIS, P. C.; VERNAVA III, A. M.; DANIEL, G. L.; LONGO, W. E. Chronic Constipation – is the work-up worth the cost? **Dis. Colon Rectum**, v. 40, p. 280-286, 1997.

RAO, S. S. C.; TUTEJA, A. K.; VELLEMA, T.; KEMPF, J.; STESSMAN, M. Dyssynergic defecation: demographics, symptoms, stool patterns and quality of life. **J. Clin. Gastroenterol.**, v. 38, p. 680-685, 2004.

REGADAS, F. S.; MURAD-REGADAS, S. M.; WEXNER, S. D.; RODRIGUES, L. V.; SOUZA, M. H.; SILVA, F. R.; LIMA, D. M.; REGADAS FILHO, F. S. Anorectal three-dimensional endosonography and anal manometry in assessing anterior rectocele in women: a new pathogenesis concept and the basic surgical principle. **Colorectal Dis.**, v. 9, n. 1, p. 80-85, Jan. 2007.

REGADAS, F. S. P. Morfologia e fisiopatologia da região anorretal e tratamento dos distúrbios da defecação – resultados do biofeedback no tratamento da constipação intestinal. In: MOREIRA, H. **Atualização em coloproctologia**. Goiânia: Escaleno, 1992. p. 21-24.

REGADAS, S. M. M.; REGADAS, F. S. P.; RODRIGUES, L. V.; SILVA, F. R.; LIMA, D. M. R.; REGADAS-FILHO, F. S. P. Importância do Ultra-som Tridimensional na Avaliação Anorretal. **Arq. Gastroenterol.**, v. 42, p. 226-232, 2005.

RHAODS, K. F.; GARCIA-AGUILAR, J. Anismus. In: WEXNER, S. D.; ZBAR, A. P.; PESCATORI, M. **Complex anorectal disorders: investigation and management**. London: Springer Verlag, 2005. p. 461-493.

ROOS, J. E.; WEISHAUPT, D.; WILDERMUTH, S.; WILLMANN, J. K.; MARINCEK, B.; HILFIKER, P. R. Experience of 4 years with open MR defecography: pictorial review of anorectal anatomy and disease. **Radiographics**, v. 22, p. 817-832, 2002.

SIMPSON, R. R.; KENNEDY, M. L.; NGUYEN, M. H.; DINNING, P. G.; LUBOWSKI, D. Z. Anal manometry: a comparison of techniques. **Dis. Colon Rectum**, v. 49, p. 1033-1038, 2006

SCHOUTEN, W. R.; BRIEL, J. W.; AUWERDA, J. J. A.; VAN DAM, J. H.; GOSSELINK, M. J.; GINAI, A. Z.; HOP, W. C. J. Anismus: fact or fiction. **Dis. Colon Rectum**, v. 40, p. 1033-1041, 1997.

SCHRÖDER, J.; LÖHNERT, M.; DONIEC, J. M.; DOHRMANN, P. Endoluminal ultrasound diagnosis and operative management of rectal endometriosis. **Dis. Colon Rectum**, v. 40, n. 5, p. 614-617, May 1997.

SUTPHEN, J.; BOROWITZ, S.; LING, W.; COX, D. J.; KOVATCHEV, B. Anorectal manometric examination in encopretic-constipated children. **Dis. Colon Rectum**, v. 40, p. 1051-1055, 1997.

TARANTINO, D.; BERNSTEIN, M. A. Endoanal ultrasound in the staging and management of squamous-cell carcinoma of the anal canal. **Dis. Colon Rectum**, v. 45, p. 16-22, 2002.

TJANDRA, J. J.; MILSON, J. W.; STOLFI, V. W.; LAVERY, I.; OAKLEY, J.; CHURCH, J.; FAZIO, V. Endoluminal ultrasound defines anatomy of the anal canal and pelvic floor. **Dis. Colon Rectum**, v. 35, p. 465-470, 1992.

VAN OUTRYVE, S. M.; VAN OUTRYVE, M. J.; DE WINTER, B. Y.; PELCKMANS, P. A. Is anorectal endosonography valuable in dyschesia? **Gut**, v. 51, p. 695-700, 2002.

VANHEUVERZWYN, R.; WYMERSCH, T. V.; MELANGE, M.; DIVE, C. Chronic idiopathic constipation with outlet obstruction. **Hepatology**, v. 37, p. 585-587, 1990.

VODERHOLZER, W. A.; NEUHAUS, D. A.; KLAUSER, A. G.; TZAVELLA, K.; MÜLLER-LISSNER, S. A.; SCHINDLBECK, N. E. Paradoxical sphincter contraction is rarely indicative of anismus. **Gut**, v. 41, p. 258-262, 1997.

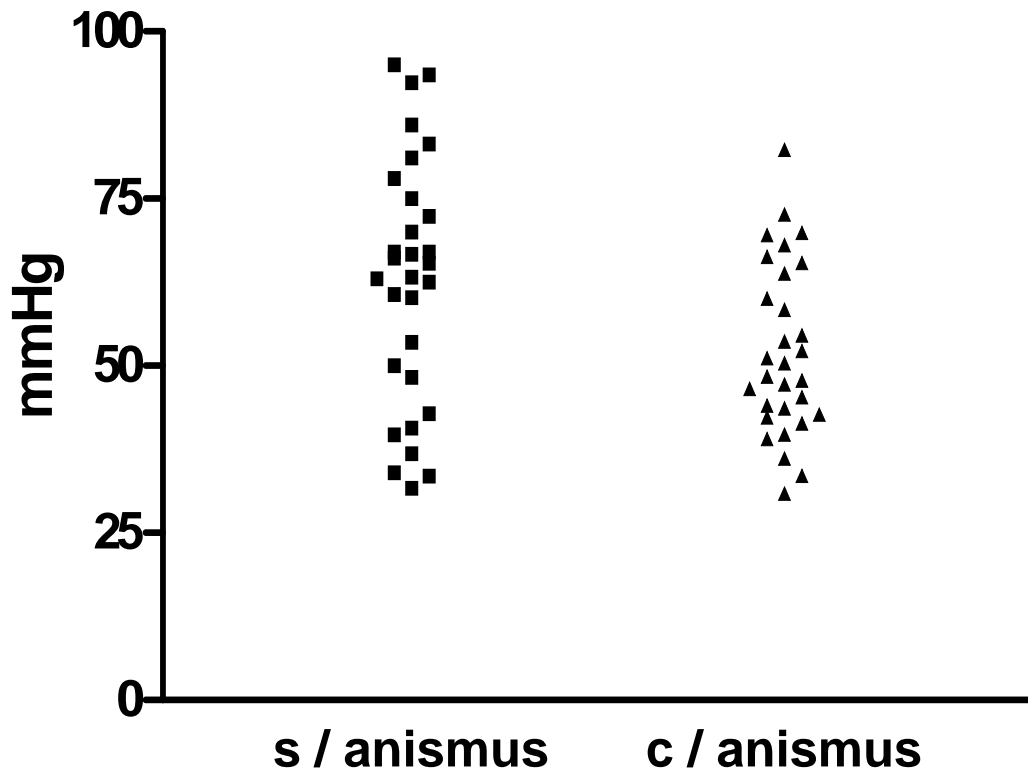
WASSERMAN, I. F. Puborectalis syndrome (rectal stenosis due to anorectal spasm). **Dis. Colon Rectum**, v. 7, p. 87-98, 1964.

YANG, Y. K.; WEXNER, S. D.; NOGUEIRAS, J.; JAGELMAN, D. G. The role of anal ultrasound in the assessment of benign anorectal disease. **Coloproctology**, v. 5, p. 260-264, 1993.

YEH, C. Y.; PIKARSKY, A.; WEXNER, S. D.; BAIG, M. K.; JAIN, A.; WEISS, E. G.; NOGUERAS, J. J.; VERNAVA III, A. M. Electromyographic findings of paradoxical puborectalis contraction correlate poorly with cine-defecography. **Tech. Coloproctol**, v. 7, p. 77-81, 2003

## APÊNDICE A

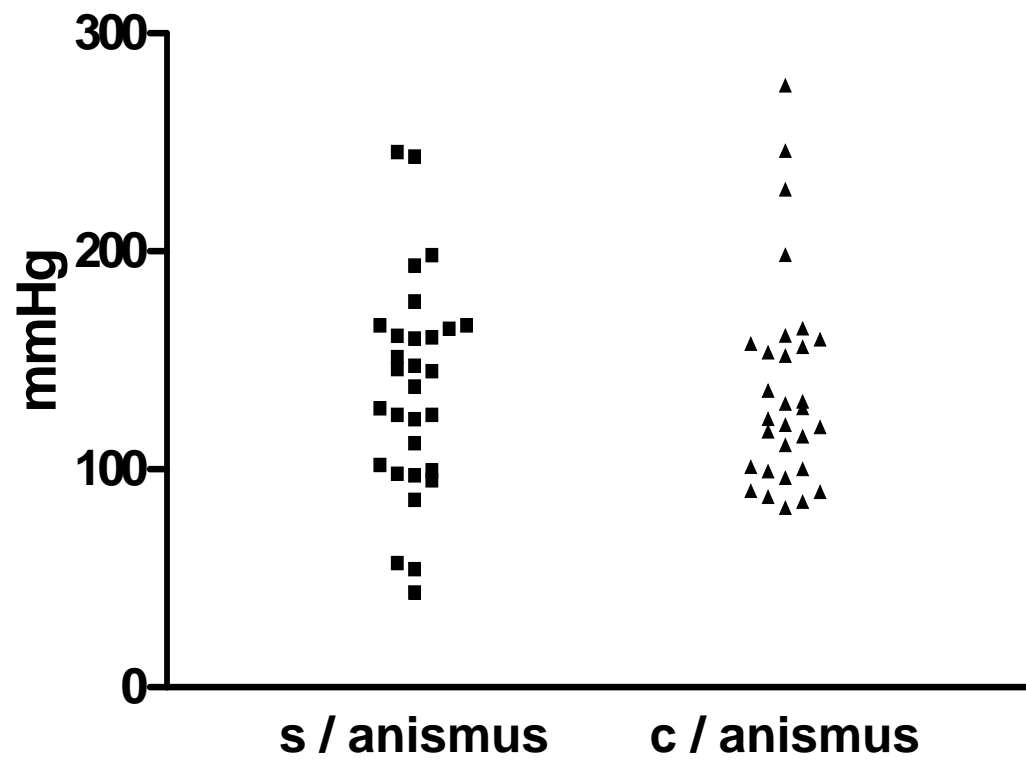
Figura 9 – Comparação dos valores da PMR entre os dois grupos



p=0,0069

## APÊNDICE B

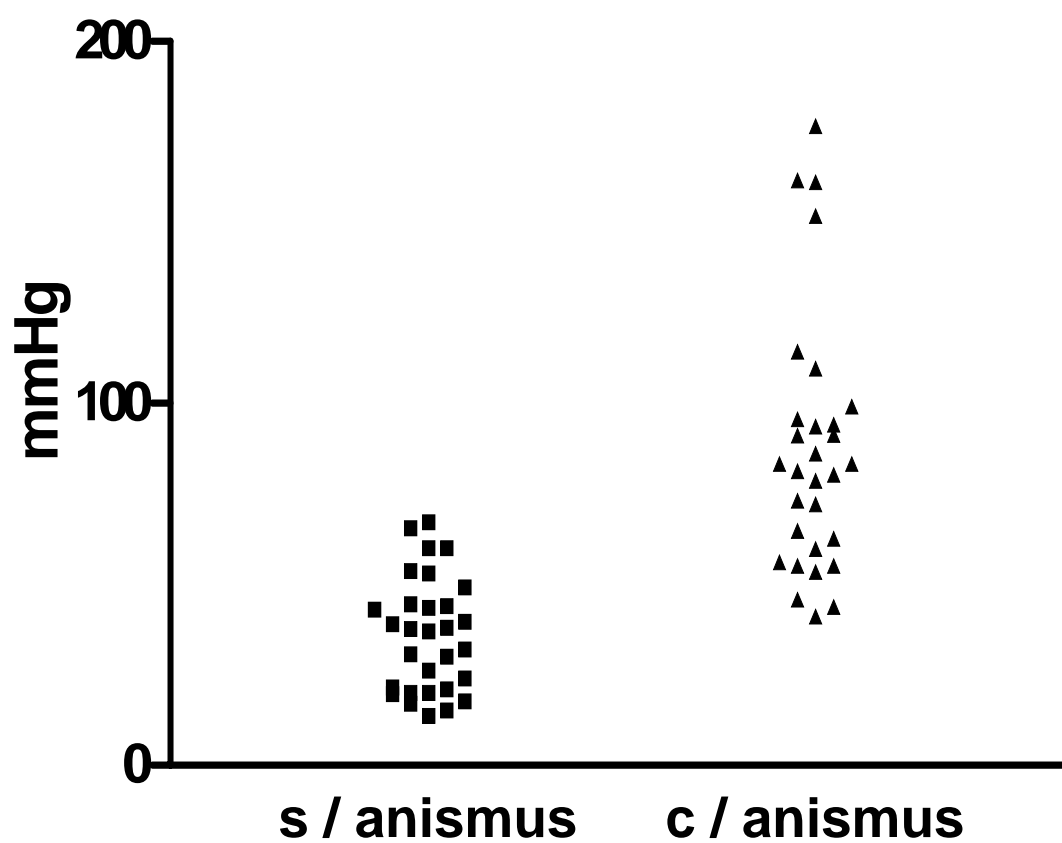
Figura 10 - Comparação dos valores da PVM entre os dois grupos



p= 0,4957

## APÊNDICE C

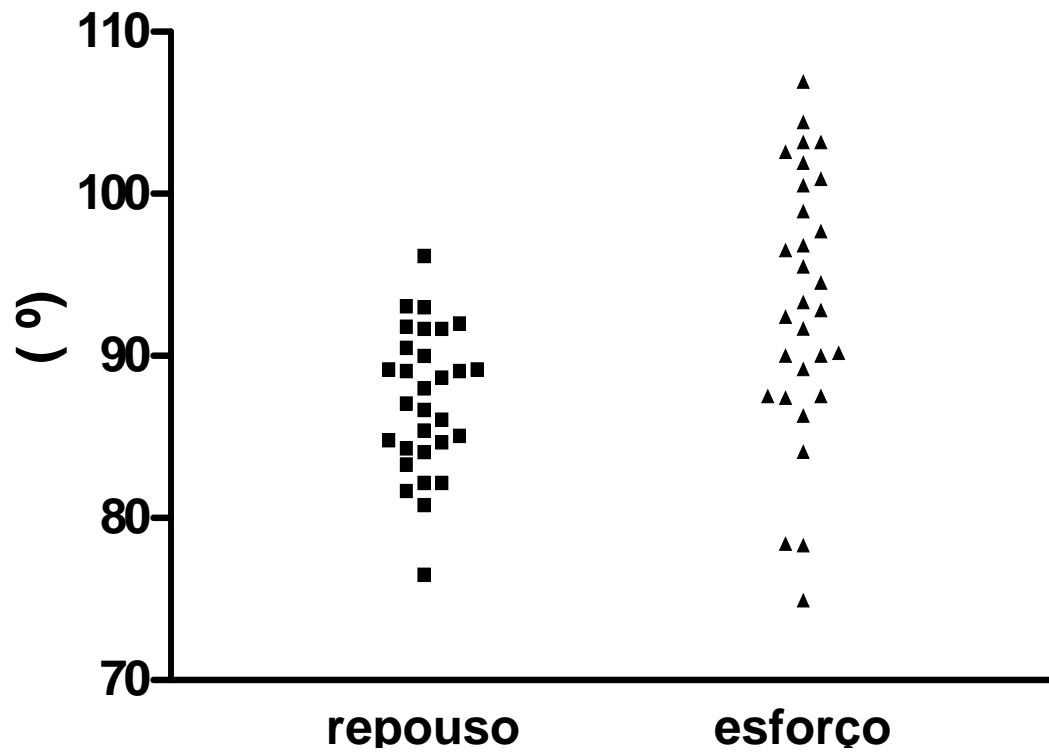
Figura 11 - Comparação dos valores das pressões de evacuação entre os dois grupos

 $p < 0,0001$



## APÊNDICE D

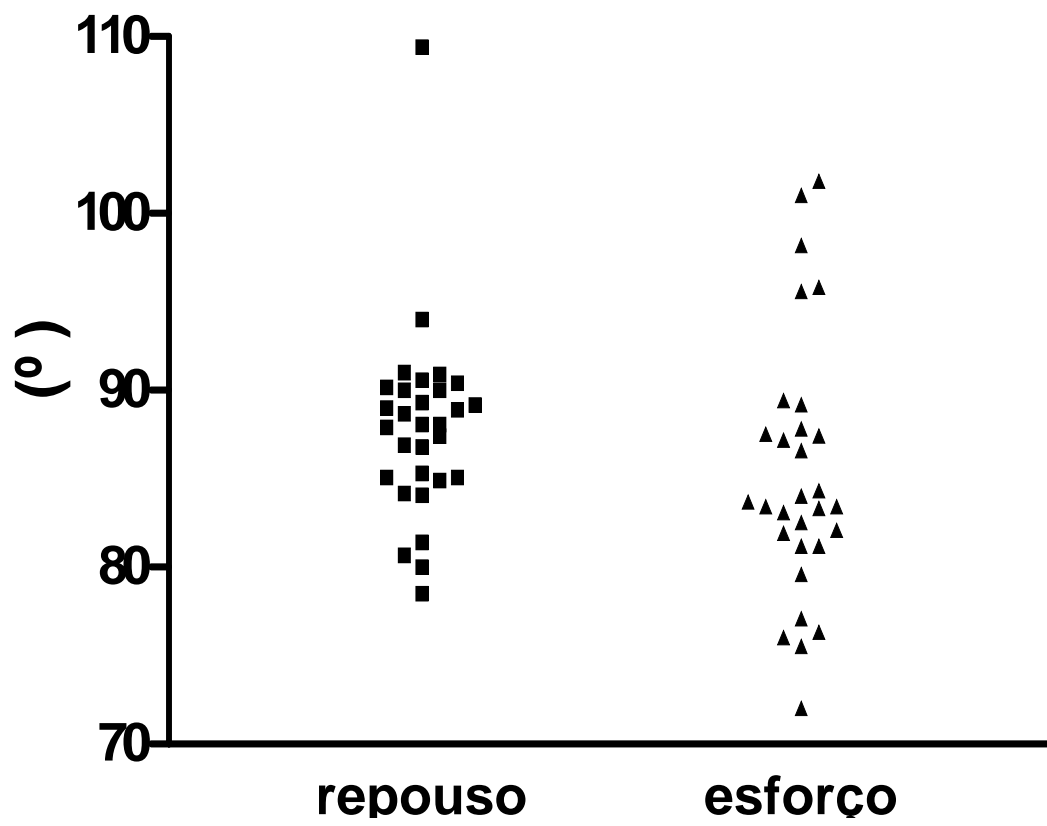
Figura 12 - Comparação dos ângulos no repouso e esforço de pacientes sem *anismus* ao USD 3-D



$p=0,0004$

## APÊNDICE E

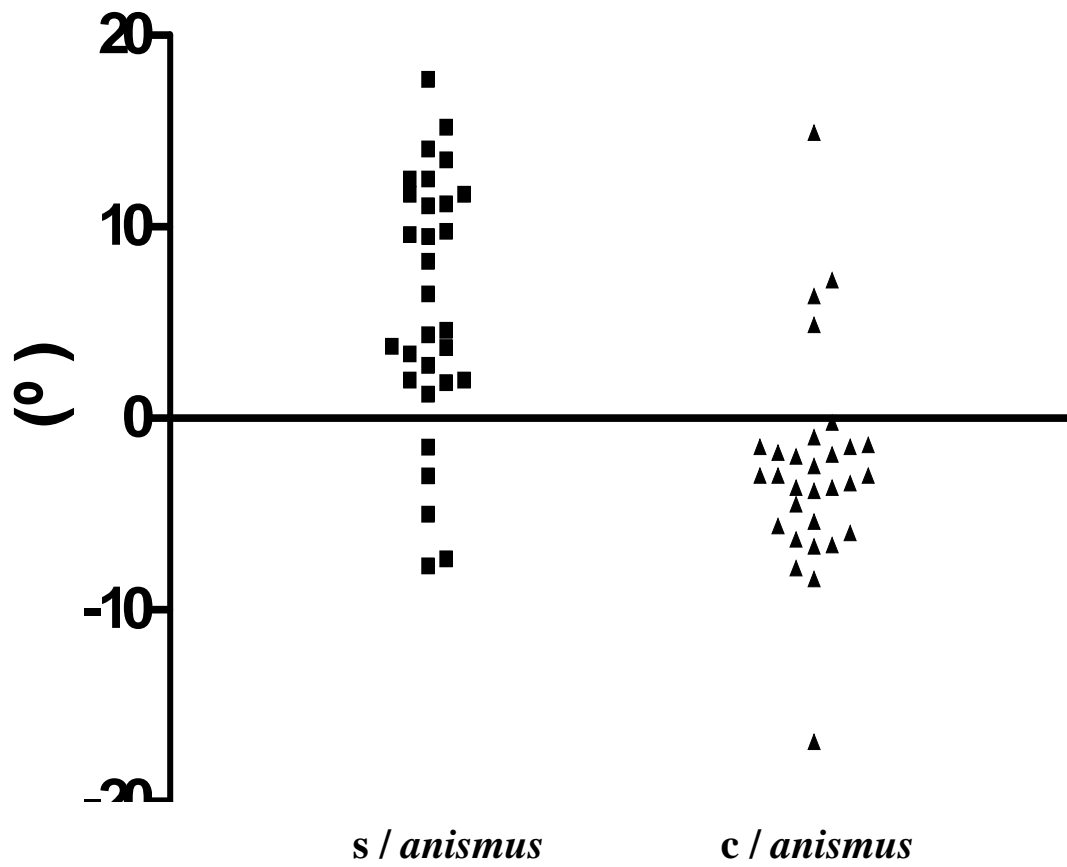
Figura 13 - Comparação dos ângulos no repouso e esforço de pacientes com *anismus* ao USD 3-D



p= 0,0629

## APÊNDICE F

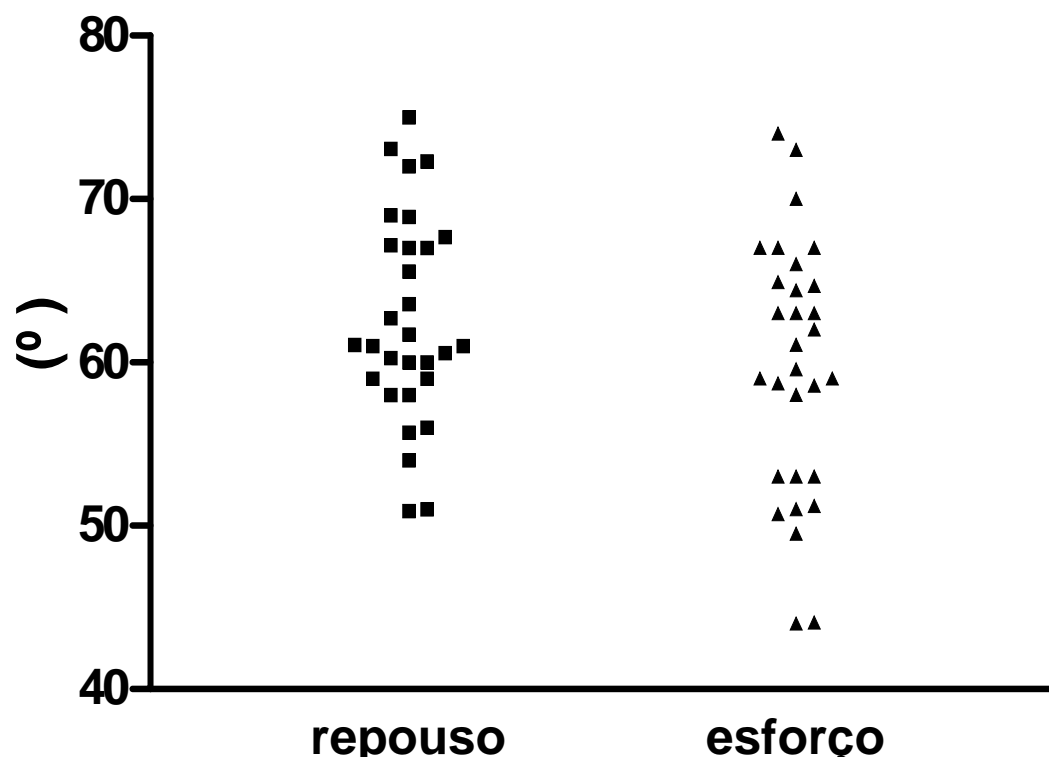
Figura 14 - Comparação da diferença dos ângulos no repouso e esforço evacuatório nos pacientes com e sem *anismus* ao USD 3-D



$p < 0,0001$

## APÊNDICE G

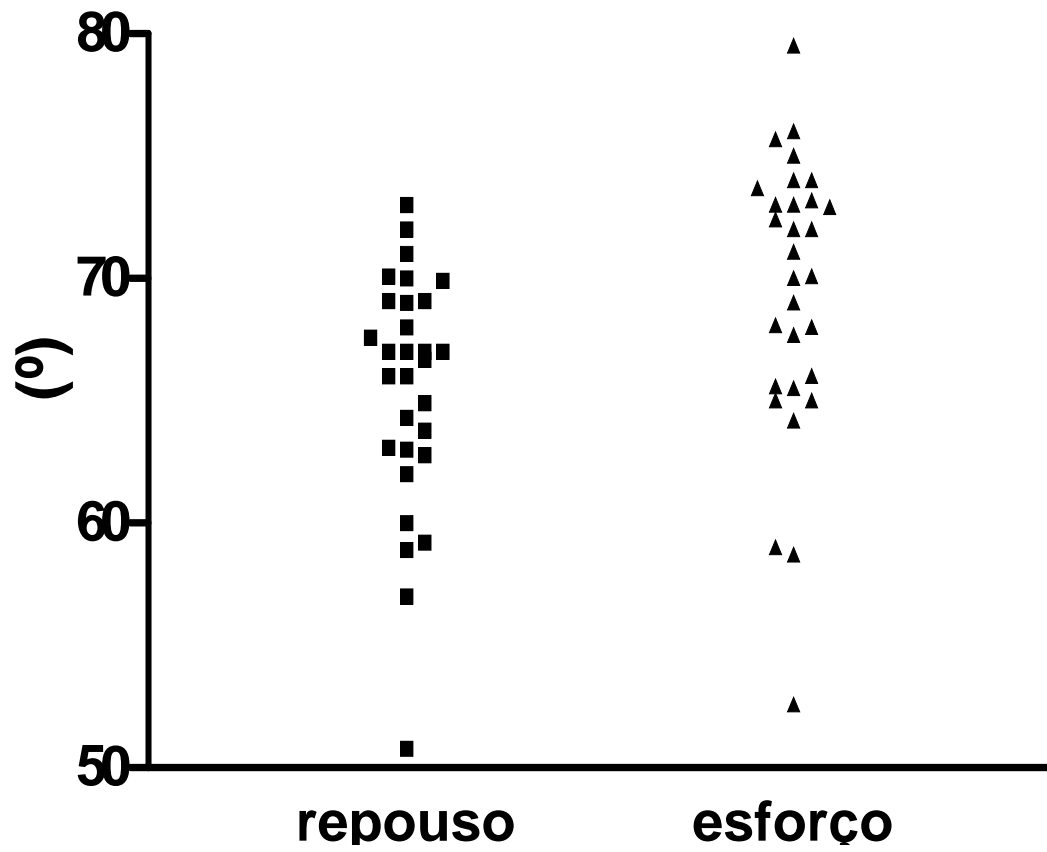
Figura 15 - Comparação dos ângulos no repouso e esforço de pacientes sem *anismus* ao USD 2-D



$p = 0,0619$

## APÊNDICE H

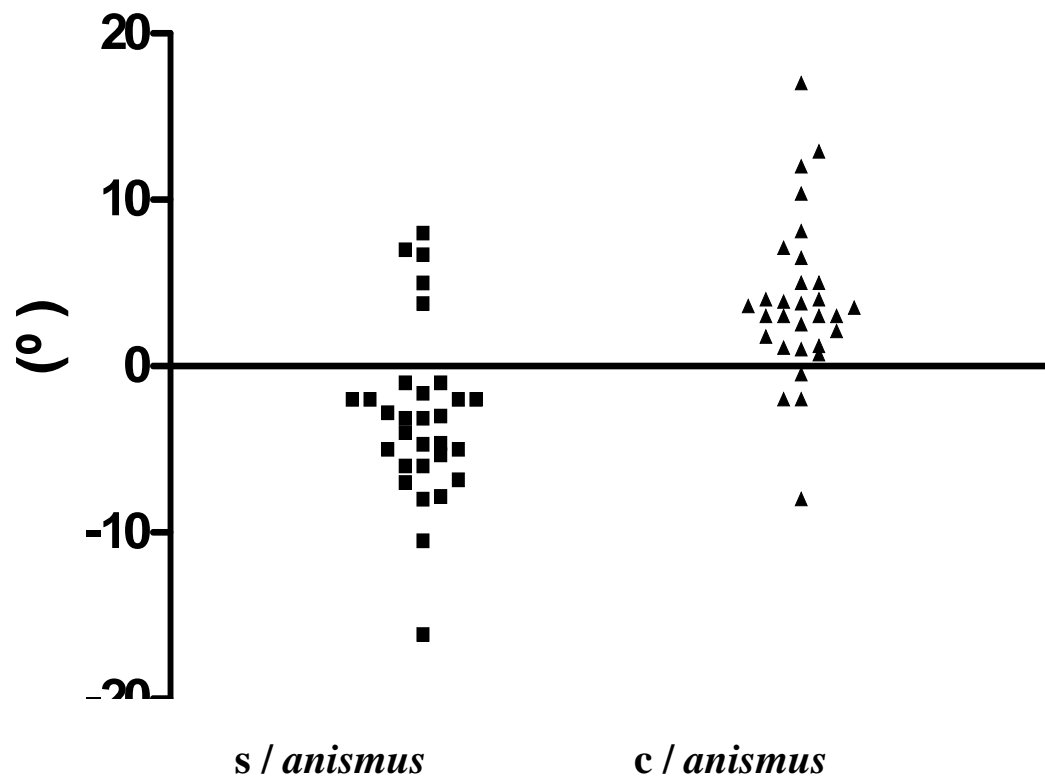
Figura 16 - Comparação dos ângulos de repouso e esforço de pacientes com *anismus* ao USD 2-D



p=0,0033

## APÊNDICE I




Figura 17 - Comparação da diferença dos ângulos no repouso e esforço evacuatório nos pacientes com e sem *anismus* ao USD 2-D



$p < 0,0001$

## APÊNDICE J

## Folha de rosto para pesquisa envolvendo seres humanos

 MINISTÉRIO DA SAÚDE - Conselho Nacional de Saúde - Comissão Nacional de Ética em Pesquisa - CONEP <b>FOLHA DE ROSTO PARA PESQUISA ENVOLVENDO SERES HUMANOS</b> (versão outubro/99) Para preencher o documento, use as indicações da página 2.			
1. Projeto de Pesquisa:			
Avaliação do Anismus através da ultrasonografia endoanal bidimensional			
2. Área de Conhecimento (Ver relação no verso)	3. Código C.O.I.	4. Nível: (Só áreas de conhecimento 4) Mestrado	
Medicina			
5. Área(s) Temática(s) Especial (s) (Ver fluxograma no verso) Grupo II	6. Código(s) IL 3	7. Fase: (Só áreas temáticas 3) I ( ) II ( ) III ( ) IV ( )	
8. Unidades: ( 3 opções ) Contorno Parasitológico do sub-rectal, anismus, incontinência evacuatória			
SUJEITOS DA PESQUISA			
9. Número de sujeitos: 60	10. Grupos Especiais: <18 anos (X) Portador de Deficiência Mental ( ) Embrão / Feto ( ) Relação de Dependência (Invalídicos, Militares, Presidários, etc) ( ) Outros ( ) Não se aplica ( )		
11. Nome Rosilma Gorette Lima Barreto			
PESQUISADOR RESPONSÁVEL			
12. Identidade: 855074/MA	13. CPF: 271691623-34	19. Endereço (Rua, n.º): Av Postes Vieira, 2551 2º andar	
14. Nacionalidade: Brasileira	15. Profissão: Médico	20. CEP: 60130-241	21. Cidade: Fortaleza
16. Mãe: Tâniação Cirurgia Geral (Especiologia)	17. Cargo: Médico	23. Fone: 3257 6588	24. Fax: 3257 7728
18. Instituição a que pertence: Centro de Proctologia do Ceará			25. E-mail: rosilma_barreto@yahoo.com.br
Termo de Compromisso: Declaro que conheço e cumprirei os requisitos da Res. CNS 196/96 e suas complementares. Comprometo-me a utilizar os materiais e dados coletados exclusivamente para os fins previstos no protocolo e a publicar os resultados sejam eles favoráveis ou não. Asseto as responsabilidades pela condução científica do projeto acima. Data: 12/09/2006 Assinatura: 			
INSTITUIÇÃO ONDE SERÁ REALIZADO			
26. Nome: Hospital Universitário Walter Cantídio		29. Endereço (Rua, n.º): Av Postes Vieira 2551 2º andar	
27. Unidade/Órgão: Ambulatório de Colo-Proctologia		30. CEP: 60130-241	31. Cidade: Fortaleza
28. Participação estrangeira: Sim ( ) Não (X)		33. Fone: 3257 6588	34. Fax: 3257 6588
35. Projeto Multicêntrico: Sim ( ) Não (X) Nacional ( ) Internacional ( ) (Anexar a lista de todos os Centros Participantes no Brasil)			
Termo de Compromisso (do responsável pela instituição): Declaro que conheço e cumprirei os requisitos da Res. CNS 196/96 e suas complementares e como esta instituição tem condições para o desenvolvimento desta pesquisa, autorizo sua execução. Nome: Dora Marcelina Alcantara Moraes Cargo: Diretora de Endoscopia Proctológica Data: 12/09/2006 Assinatura: 			
PATROCINADOR			
36. Nome:		39. Endereço:	
37. Responsável:		40. CEP:	41. Cidade:
38. Cargo/Função:		43. Fone:	44. Fax:
COMITÊ DE ÉTICA EM PESQUISA - CEP			
45. Data de Entrada: 12/09/06	46. Registro no CEP: 049.06.02	47. Conclusão: Aprovado (X) Data: 09/10/06	48. Não Aprovado ( ) Data: / /
49. Relatório(s) do Pesquisador responsável previsto(s) para: Data: / / Data: / /			
Inscrição no CONEP: 50. Os dados acima para registro ( ) 51. O projeto para apreciação ( )		53. Coordenador/Nome: Assinatura: _____	Anexar o parecer substanciado
52. Data: / /			
COMISSÃO NACIONAL DE ÉTICA EM PESQUISA - CONEP			
54. Nº Expediente:		56. Data Recebimento:	
55. Processo:		57. Registro na CONEP:	
58. Observações:			

## APÊNDICE K

### Termo de consentimento livre e esclarecido

#### Termo de Consentimento Livre e Esclarecido

(Em duas vias firmado por cada participante-voluntário(a) da pesquisa e pelo responsável)  
(Necessário rubricar todas as páginas)

*"O respeito devido à dignidade humana exige que toda pesquisa se processe após consentimento livre e esclarecido dos sujeitos, indivíduos ou grupos que por si e/ou por seus representantes legais manifestem a sua anuência à participação na pesquisa."* (Resolução.nº 196/96-IV, do Conselho Nacional de Saúde)

**Título do projeto:** Avaliação do anismus através da ultra-sonografia endo-anal bidimensional

#### Introdução

Você está convidado a participar de um projeto de pesquisa. Você foi escolhido como um candidato para este projeto porque não apresenta nenhuma doença que possa interferir no resultado do estudo e encontra-se numa faixa etária indicada para avaliação. Para que você participe é importante que você leia a descrição do estudo e o seu papel nele para que você decida se irá participar. Você também deve entender a natureza e riscos da participação, e fornecer o seu consentimento livre e esclarecido por escrito.

#### Propósito do Estudo

Sabe-se que a dificuldade de evacuar é uma doença que acomete uma grande parcela da população mundial e estudos demonstram que essa doença possui causas diversas, desde erro alimentar até distúrbios da motilidade intestinal e incoordenação dos músculos envolvidos no ato da defecação que caracteriza o anismus. O objetivo deste estudo é desenvolver um método de avaliação desta doença utilizando a ultra-sonografia endo-anal, será dividido em dois grupos: Grupo I pacientes normais e Grupo II pacientes portadores de anismus, todos realizarão a ultra-sonografia endo-anal e a manometria anorretal ao final serão comparados os resultados obtidos e avaliada a validade do novo método no diagnóstico do anismus comparando-o à manometria anorretal exame já estabelecido para o diagnóstico desta doença.

Um Comitê de Ética em Pesquisa que assegura que este estudo não viola os direitos do indivíduo examinou e aprovou este projeto.

#### Procedimentos do Estudo que deverão ser seguidos

Se você concordar em participar neste estudo você:

- Será esclarecido acerca de cada passo dos exames a serem realizados.
- Realizará um exame físico completo incluindo exame proctológico completo que consta de exame da região anorretal incluindo toque retal (introdução do dedo indicador da mão direita no ânus para avaliar o tônus esfinteriano e a integridade anatômica do canal anal e reto inferior) e **anuscopia** (introdução de um aparelho chamado anuscópio no interior do ânus e reto inferior para visualizar a integridade das referidas estruturas da região anorretal) e para excluir outras doenças que dificultam a evacuação;
- Realizará os seguintes exames sem nenhum ônus, onde:

**Manometria anorretal** é um exame realizado no paciente em decúbito lateral esquerdo com as pernas semi-fletidas que consiste na introdução de um catéter no ânus da espessura



## APÊNDICE K

### Termo de consentimento livre e esclarecido (Continuação)

de um equipo de soro aproximadamente 0,3 cm de diâmetro do qual sairá uma água, sendo que o mesmo possui quatro sensores que avaliarão as pressões no seu canal anal e através do computador registra-rá essas pressões para posterior avaliação ; durante o exame se necessário que você realize alguns exercícios como o esforço evacuatório e o movimento de contenção de um gás de modo a simular as ações destes músculos no repouso e na evacuação e na contenção de um gás ou fezes, simulando as atividades normais de músculos responsáveis pela continência anal ( capacidade de reter gases e fezes) isto se necessário para que possamos avaliar as pessoas que apresentam a contração involuntária desta musculatura e deste modo tem distúrbios da evacuação , digo, dificuldade para evacuar.Este exame não é doloroso e o único desconforto é causado pelo constrangimento de expor a região anal e no esforço evacuatório haver, às vezes, eliminação de gases que totalmente normal para o exame das pessoas sem distúrbio de evacuação.

**Ultra-sonografia anorretal bidimensional** é um exame semelhante a manometria realizada na mesma posição e que consiste na introdução de um probe de ultra-som com diâmetro aproximado de 1.2 cm no interior do canal anal para obtenção de imagens da musculatura esfinteriana do canal anal ,durante o exame serão realizados movimentos semelhantes ao da manometria de contração e relaxamento da musculatura esfinteriana para que possamos traçar ângulos no repouso e no esforço evacuatório e deste modo avaliarmos se você tem ou não dificuldade de evacuar por incoordenação motora.Se realizado um fleet enema duas horas antes da realização do USG endorretal para esvaziamento do conteúdo intestinal que será fornecido pelos pesquisadores

d) Receberá orientação e tratamento da doença, aqueles que tiverem diagnóstico confirmado de anismus;

O procedimento do estudo será feito da seguinte maneira: os voluntários selecionados participarão de um dos 2 grupos:

Grupo 1- Indivíduos portadores de anismus;

Grupo 2- Indivíduos normais.

Serão selecionados no ambulatório de Colo-Proctologia do HUWC de acordo com as queixas clínicas sugestivas de anismus e serão encaminhados ao Centro de Colo-Proctologia do Ceará no Hospital São Carlos onde realizarão os exames.

#### Riscos de Participação

São exames isentos de riscos e considerados inócuos a saúde humana. Não há relatos de nenhuma complicação atribuída aos exames de ultra-sonografia endo anal e /c eletromanometria anorretal .O único desconforto será causado pela exposição da região anal que de certo modo causa constrangimento as pessoas; e às vezes durante o esforço evacuatório na manometria ocorre a eliminação de gases que é de certo modo esperado nas pessoas normais, digo, não portadoras de anismus.Em nenhum dos exames você se exposto a radiação.

#### Possíveis Benefícios de Participação

A informação obtida, da sua participação neste estudo, pode mostrar se este novo método diagnóstico tem importância no diagnóstico desta doença em questão ,propiciando a oportunidade de um tratamento efetivo da mesma. Nenhum outro benefício de participação pode ser garantido.

## APÊNDICE K

## Termo de consentimento livre e esclarecido (Continuação)

Finalmente, tendo eu compreendido perfeitamente tudo o que me foi informado sobre :  
minha participação no mencionado estudo e estando consciente dos meus direitos, da  
minhas responsabilidades, dos riscos e dos benefícios que a minha participação implicam  
concordo em dele participar e para isso eu **DOU O MEU CONSENTIMENTO SEM**  
**QUE PARA ISSO EU TENHA SIDO FORÇADO OU OBRIGADO.**

Nome: \_\_\_\_\_  
(letras de fôrma)

Assinatura: \_\_\_\_\_ Data: \_\_\_\_/\_\_\_\_/\_\_\_\_

Testemunha (se necessário):

Nome: \_\_\_\_\_  
(letras de fôrma)

Assinatura: \_\_\_\_\_ Data: \_\_\_\_/\_\_\_\_/\_\_\_\_

Pesquisador:

Nome: \_\_\_\_\_  
(letras de fôrma)

Assinatura: \_\_\_\_\_ Data: \_\_\_\_/\_\_\_\_/\_\_\_\_

APÊNDICE L  
Folha de aprovação no comitê de ética em pesquisa



UNIVERSIDADE FEDERAL DO CEARÁ  
HOSPITAL UNIVERSITÁRIO WALTER CANTÍDIO  
COMITÊ DE ÉTICA EM PESQUISA

Rua Capitão Francisco Pedro, 1290 – Rodolfo Teófilo – 60.430-370 – Fortaleza-CE  
FONE: (85) 3366-3688 / 4011-8213 - FAX: (85) 261-4961 - E-MAIL: [cephuwc@huwc.ufc.br](mailto:cephuwc@huwc.ufc.br)

HUWC/UFC  
Comitê de Ética em Pesquisa  
Cód CEP- 049.06.02

Protocolo nº: 049.06.02

Pesquisadora Responsável: Rosilma Gorete Lima Barreto

Departamento / Serviço: Departamento de Cirurgia


Título do Projeto: “Avaliação do *anismus* de ultra-sonografia endo anal bidimensional.”

O Comitê de Ética em Pesquisa do Hospital Universitário Walter Cantídio analisou na sessão do dia 09/10/06 o projeto de pesquisa: “**Avaliação do *anismus* de ultra-sonografia endo anal bidimensional**”, tendo como pesquisadora responsável Rosilma Gorete Lima Barreto.

Baseando-se nas normas que regulamentam a pesquisa em seres humanos, do Conselho Nacional de Saúde (Resoluções CNS 196/96, 251/97, 292/99, 303/00, 304/00, 347/05, 346/05), o Comitê de Ética resolve classificar o referido projeto como: **APROVADO**.

Salientamos a necessidade de apresentação de relatório ao CEP-HUWC da pesquisa dentro de 12 meses (data prevista: 09/10/07).

Fortaleza, 09 de outubro de 2006.

  
\_\_\_\_\_  
Coordenadora do CEP - HUWC

Prof. Dr. Marta M. das Chagas Medeiros  
Coordenadora do Comitê de Ética em Pesquisa  
CEP/HUWC/UFC

## APÊNDICE M

### Protocolo do projeto

Nome:

Idade:

Queixas Clínicas:

Constipação( )sim ( ) não

Disquezia ( )sim ( ) não

Digitação ( )sim ( ) não

Evacuação incompleta( )sim ( ) não

Nº de partos:

Tipo de Parto: ( ) Normal ( ) Cesárea

Escore de Constipação(Cleveland Clinic Flórida)

**Nº de evacuações**

1-2 x /dia 0

2x /sem 1

1x /sem 2

&lt;1x /sem 3

&lt;1x /2sem 4

**Dor a evacuação**

Nunca 0

Raramente 1

As vezes 2

Geralmente 3

Sempre 4

**Sensação de evacuação incompleta**

Nunca 0

Raramente 1

As vezes 2

Geralmente 3

Sempre 4

**Dor abdominal**

Nunca 0

Raramente 1

As vezes 2

Geralmente 3

Sempre 4

**Tentativa evacuatória (min)**

&lt;5 0

5-10 1

10-20 2

20-30 3

&gt;30 4

**Auxílio evacuatório**

Não 1

Digitação/enema 2

## APÊNDICE M

### Protocolo do projeto (Continuação)

**Tentativa para evacuar em 24h**

0	0
1-3	1
3-6	2
6-9	3
>9	4

**Duração da constipação (anos)**

0	0
0-5	1
5-10	2
10-20	3
>20	4

Resultado da manometria

PMR	PMV
P evac	Percentual de queda
	Percentual de elevação

Ultra-som tri-dimensional

Ângulo no repouso  
 Ângulo no esforço evacuatório  
 Diferença de ângulo

Ultra-som bi-dimensional

Ângulo no repouso  
 Ângulo no esforço evacuatório  
 Diferença de ângulo

## ANEXO A



Figura 18 - Equipamento Viotti® (GastroSystem 4000) acoplado ao computador com “software” instalado.

## ANEXO B



Figura 19 - Bomba perfusora pneumo-hidráulica, reservatório com capacidade para 1,2l, um cateter radial com quatro canais e uma seringa 60ml.

## ANEXO C

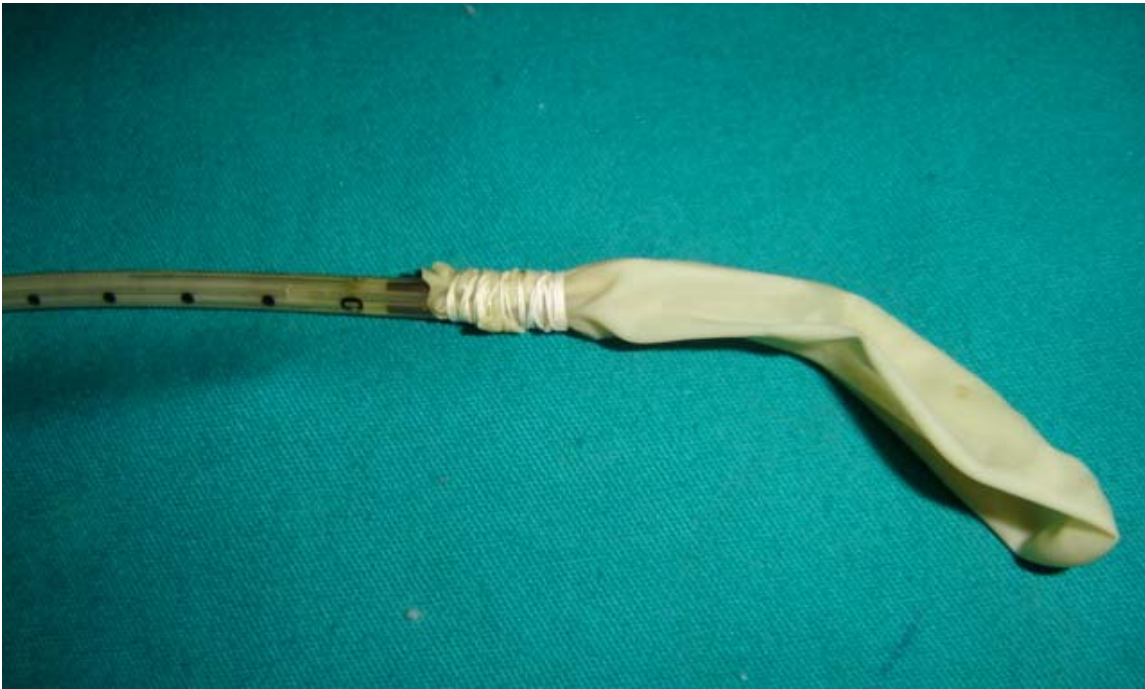

Figura 20 - Cateter radial com quatro canais com um balão confeccionado com dedo de luva



## ANEXO D

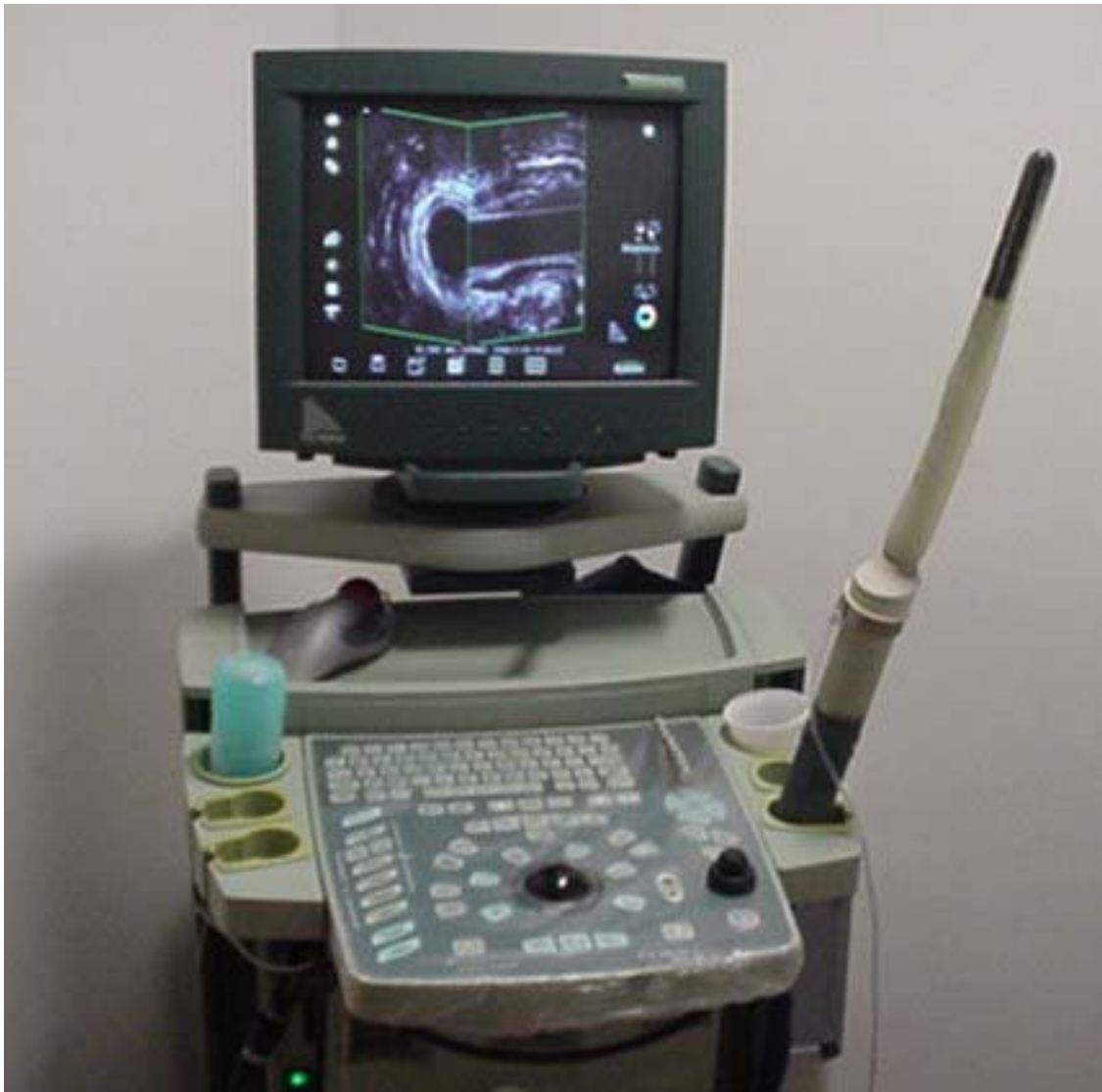

Figura 21- Equipamento BK medical Rawk® 2050 formado por uma mesa de controle, um monitor de 14 polegadas e um transdutor endorretal tri-dimensional.

## ANEXO E




Figura 22 - Transdutor endorretal tridimensional 2050 com escaneamento de 6.0 cm

# Livros Grátis

( <http://www.livrosgratis.com.br> )

Milhares de Livros para Download:

[Baixar livros de Administração](#)

[Baixar livros de Agronomia](#)

[Baixar livros de Arquitetura](#)

[Baixar livros de Artes](#)

[Baixar livros de Astronomia](#)

[Baixar livros de Biologia Geral](#)

[Baixar livros de Ciência da Computação](#)

[Baixar livros de Ciência da Informação](#)

[Baixar livros de Ciência Política](#)

[Baixar livros de Ciências da Saúde](#)

[Baixar livros de Comunicação](#)

[Baixar livros do Conselho Nacional de Educação - CNE](#)

[Baixar livros de Defesa civil](#)

[Baixar livros de Direito](#)

[Baixar livros de Direitos humanos](#)

[Baixar livros de Economia](#)

[Baixar livros de Economia Doméstica](#)

[Baixar livros de Educação](#)

[Baixar livros de Educação - Trânsito](#)

[Baixar livros de Educação Física](#)

[Baixar livros de Engenharia Aeroespacial](#)

[Baixar livros de Farmácia](#)

[Baixar livros de Filosofia](#)

[Baixar livros de Física](#)

[Baixar livros de Geociências](#)

[Baixar livros de Geografia](#)

[Baixar livros de História](#)

[Baixar livros de Línguas](#)

[Baixar livros de Literatura](#)  
[Baixar livros de Literatura de Cordel](#)  
[Baixar livros de Literatura Infantil](#)  
[Baixar livros de Matemática](#)  
[Baixar livros de Medicina](#)  
[Baixar livros de Medicina Veterinária](#)  
[Baixar livros de Meio Ambiente](#)  
[Baixar livros de Meteorologia](#)  
[Baixar Monografias e TCC](#)  
[Baixar livros Multidisciplinar](#)  
[Baixar livros de Música](#)  
[Baixar livros de Psicologia](#)  
[Baixar livros de Química](#)  
[Baixar livros de Saúde Coletiva](#)  
[Baixar livros de Serviço Social](#)  
[Baixar livros de Sociologia](#)  
[Baixar livros de Teologia](#)  
[Baixar livros de Trabalho](#)  
[Baixar livros de Turismo](#)