

**MORFOLOGIA DO FUNÍCULO ESPERMÁTICO E DO ESCROTO EM CAPRINOS,
NATIVOS DO ESTADO DO PIAUÍ, COM DIFERENTES CONFIGURAÇÕES
ESCROTAIS.**

ALINE SOARES NUNES

Dissertação apresentada ao Centro de Ciências Agrárias, da Universidade Federal do Piauí, para obtenção do título de Mestre em Ciência Animal, Área de Concentração: Clínica Médico-Cirúrgica de Animais de Interesse Econômico.

TERESINA
Estado do Piauí – Brasil
Outubro- 2005

Livros Grátis

<http://www.livrosgratis.com.br>

Milhares de livros grátis para download.

**MORFOLOGIA DO FUNÍCULO ESPERMÁTICO E DO ESCROTO EM CAPRINOS,
NATIVOS DO ESTADO DO PIAUÍ, COM DIFERENTES CONFIGURAÇÕES
ESCROTAIS.**

ALINE SOARES NUNES

Médica Veterinária

Orientadora: **Prof.^a Dr.^a MARIA ACELINA MARTINS DE CARVALHO**

Co-orientador: **Prof. Dr. MIGUEL FERREIRA CAVALCANTE FILHO**

Dissertação apresentada ao Centro de Ciências Agrárias, da Universidade Federal do Piauí, para obtenção do título de Mestre em Ciência Animal, Área de Concentração: Clínica Médico-Cirúrgica de Animais de Interesse Econômico.

TERESINA

Estado do Piauí - Brasil

Outubro - 2005

N447m Nunes, Aline Soares
Morfologia do funículo espermático e do escroto em caprinos, nativos do Estado do Piauí, com diferentes configurações escrotais/ Aline Soares Nunes. Teresina: ufpi, 2005. 58f.

Dissertação (Mestrado em Ciência Animal) – Universidade Federal do Piauí, 2005.

1. Morfologia. 2. Funículo Espermático 3. Escroto. 4. Caprino. I. Título

CDD – 636.391

**MORFOLOGIA DO FUNÍCULO ESPERMÁTICO E DO ESCROTO EM CAPRINOS,
NATIVOS DO ESTADO DO PIAUÍ, COM DIFERENTES CONFIGURAÇÕES
ESCROTAIS.**

Dissertação elaborada e defendida por:

ALINE SOARES NUNES

Aprovado em:/...../2005

BANCA EXAMINADORA:

Prof.^a Dr.^a Maria Angélica Miglino
Faculdade de Medicina Veterinária e Zootecnia
Universidade de São Paulo

Prof. Dr. Gregório Elias Nunes Viana
Centro de Ciências Agrárias
Universidade Federal do Piauí

Prof.^a Dr.^a Maria Acelina Martins de Carvalho
Centro de Ciências Agrárias
Universidade Federal do Piauí
(Orientadora)

Dedico

*À minha querida avó, Otilia Alves Brandão Nunes (in memoriam), que me amou muito e pra quem sempre fui muito especial e vice-versa.
E de quem sinto muita saudade;*

À minha tia, Domingas Lima Nunes, pelo apoio constante e por ser como uma mãe pra mim;

À minha mãe, Maria Helena, minhas irmãs Vanessa e Helenilda e primas Catharina e Gabriela por terem ajudado, cuidando do meu filho e tentando suprir a minha ausência,

Do grande amor da minha vida, meu filho, Manoel Antonio Neto, que até já quis ser um livro, só pra ter um pouco mais de minha atenção.

Agradecimentos

A Deus, por toda a sorte que tenho.

A UNP, por minha formação acadêmica desde a graduação até a presente ocasião, e pela viabilização desta pesquisa.

Ao CNPq, pelo auxílio à pesquisa e concessão de bolsa.

A FAPESP que além de auxílio à pesquisa, possibilitou a participação de bolsistas de apoio técnico no desenvolvimento desta pesquisa.

A professora Dr.^a Maria Adelina Martins de Carvalho pela orientação e conhecimentos transmitidos, além de exemplo profissional.

Ao professor Dr. Miguel Ferreira Cavalcante Filho, pela co-orientação deste trabalho.

Ao professor Dr. João Batista, pela ajuda no que fosse possível e auxílio nas análises estatísticas.

Aos professores Drs. Hamilton Raposo e Francisco de Assis Costa, pela boa conduta enquanto coordenadores de mestrado.

A todos os professores do Curso de Mestrado em Ciência Animal, pela doação de seus ricos conhecimentos.

A professora Eunice Anita, pela ajuda nas leituras de lâminas e nas belas fotomicrografias que ilustram este trabalho.

Aos professores, grande mestre Francisco Lima Silva, pelo constante incentivo e apoio e Dr. Marcos David, pela iniciação no mundo da pesquisa, e ambos pela amizade.

Ao graduando, amigo e companheiro de pesquisa Airton Conde Júnior, que foi fundamental durante a execução desta pesquisa.

Ao colega de mestrado Antonio Augusto Júnior pelo auxílio com as fotografias, aos graduandos Ricardo Abilo, Gustavo e Leonardo pela ajuda na coleta de material durante o abate de animais, aos estagiários Maciel por ter colaborado com o manejo dos animais, Fusair pelo auxílio no que fosse necessário e Clidineide, pela presteza, dedicação e auxílio no processamento e organização do material prático desta pesquisa.

Ao professor José Wilson Moura e a Antonio de Sousa Júnior, pela colaboração durante a aquisição dos animais utilizados nesta pesquisa. Ao médico veterinário Rosvaldo pelo auxílio na manutenção da sanidade dos animais.

Ao professor Dr. Antonio Augusto Coppi Maciel Ribeiro (USP) pelas relevantes sugestões que elaboraram na condução das leituras dos resultados desta pesquisa.

A professora Dr^a Ana Lucia Abreu Silva (UEMA) e aos estagiários do Laboratório Anatomopatológico da UEMA, Carlos Eduardo e Thiago pelo auxílio na execução de colorações lindíssimas que auxiliaram na conclusão dos resultados.

Ao Prof. Dr. Saulo, pela colaboração na elaboração e revisão dos resumos em inglês.

Aos servidores Manuel, técnico do Laboratório de Histopatologia Veterinária, que foi indispensável ao processamento do material deste experimento, Sérgio Guerra, Mauro, Justino, Zezinho, e em especial, a Luis "Lugosa" pela presteza e atenção, e a "Ze-da-Burra", dona Raimunda, Marcelo, Antônio Francisco, e Dirceu, que estiveram sempre dispostos a ajudar no manejo e posteriormente no abate dos animais, abrindo mão até das horas de repouso.

A minha grande amiga Melânia Meneses Lima, por todo apoio e carinho concedido.

Aos colegas da DTA-PI, Eduardo Paolino, Francisco Antônio, Francisco José, Cláudio, Sueli, Wilson, Ernane e Zuro, pelo apoio, incentivo e amizade e a Adriana Chagas Barreto pelas concessões de tempo para concluir este trabalho.

Aos colegas de mestrados, João Mendes, Waldilene, Raimundo Júnior, Feliciano Clara, Paull Andrews, Leonardo Alta, Ezequiel, Daniel, Laurielson, Romualdo, Sônia, Demis, Lidiane, Anevaldo, Raimundo Rômulo e Sérgio Medeiros, pela agradável convivência e em especial a Tatyana Parente, que foi uma verdadeira amiga e companheira que tive a grande oportunidade de conviver durante esta interminável jornada.

Muito obrigada!

SUMÁRIO

	Página
LISTA DE FIGURAS -----	viii
LISTA DE QUADROS E TABELAS -----	xi
LISTA DE ABREVIATURAS E SÍMBOLOS -----	xiii
RESUMO -----	xiv
ABSTRACT -----	xv
1 INTRODUÇÃO-----	16
2 CAPÍTULO I-----	21
2.1 Resumo -----	22
2.2 Abstract -----	23
2.3 Introdução -----	23
2.4 Material e métodos -----	26
2.5 Resultados e discussão-----	27
2.6 Referências bibliográficas-----	34
3 CAPÍTULO II-----	37
3.1 Introdução -----	38
3.2 Material e método -----	40
3.3 Resultados e discussão-----	40
3.4 Resumo -----	44
3.5 Summary-----	44
3.6 Referências bibliográficas-----	45
4 CONSIDERAÇÕES FINAIS -----	48
5 REFERÊNCIAS BIBLIOGRÁFICAS -----	49
6 ANEXOS -----	53

LISTA DE FIGURAS

Página

CAPÍTULO I

- Figura 1** – Fotografia da região escrotal de caprinos dos diferentes grupos pesquisados (G-I, G-II e G-III). 26
- Figura 2** – Fotografia da região pélvica de um caprino macho, adulto, evidenciando-se componentes do sistema reprodutivo. Ânulo inguinal (ai); músculo cremáster (c); funículo espermático (f); pênis (p); testículo (t)..... 32
- Figura 3** – Fotografia de um corte transversal da região distal do funículo espermático de um caprino do grupo II. Observam-se músculo cremáster (c), artéria testicular (a), veias testiculares (v). 32
- Figura 4** – Fotomicrografia do funículo espermático de caprino do grupo I, onde evidenciam-se ducto deferente (dd) e a túnica vaginal, folheto visceral (fv), formando o mesoducto deferente (md). Coloração de HE. Aumento de 470x..... 32
- Figura 5** - Fotomicrografia da região distal do funículo espermático de caprino pertencente ao grupo II. Notam-se o mesofuniculo (mf); os folhetos visceral (fv) e a parietal (fp) da túnica vaginal; tecido adiposo subcapsular (ta), tecido conjuntivo denso intervascular (tc), músculo cremáster (c) e fâscia cremastérica (fc). Método Picrossirius Red. Aumento de 530x..... 32
- Figura 6** – Fotomicrografia do segmento da artéria testicular contido no funículo espermático de caprino, evidenciando-se a lâmina interna (i), túnica muscular (m) e túnica adventícia (ad), com fibras elásticas em preto e colágenas em vermelho. Métodos: 1- Weigert, aumento de 1020x. 2- Picrossirius Red, aumento de 1020x. 33

Figura 7 - Fotomicrografia do funículo espermático de um caprino do grupo III. Observam-se a disposição das fibras estriadas do músculo cremáster (c) entre a fáscia cremastérica (fc) e os folhetos parietal (fp) e visceral (fv) da túnica vaginal com tecido adiposo subcapsular (ta). Método Picrossirius red, aumento de 470x.....33

Figura 8 – Fotografia dos testículos e funículos espermáticos de caprinos. 1 e 2 – Vêm-se as diferentes formas de inserção do músculo cremáster (c), além do testículo (t) e epidídimo (e); 3 – Nota-se músculo cremáster (c), entre a fáscia cremastérica (fc) e o folheto parietal (fp) da túnica vaginal.....33

Figura 9 – Fotografia dos modelos em látex da artéria testicular de caprino, adulto, mostrando as variações anatômicas do segmento funicular da artéria: segmento único (A), enovelado; segmento com divisão (B); segmento com bifurcação e posterior anastomose (C); segmento com um ramo de fino calibre que anastomosa-se posteriormente (D).....33

CAPÍTULO II

Figura 1 – Fotografia da região escrotal de caprinos dos diferentes grupos pesquisados (G-I, G-II e G-III).....47

Figura 2 - Fotomicrografia da pele da região proximal do escroto de um caprino do grupo I, onde evidenciam-se a fina epiderme (E) com um delgado estrato córneo (SC), a derme (D) e glândula sudorípara (GS). Coloração de HE, aumento de 1000x.....47

Figura 3 - Fotomicrografia da epiderme da região distal do escroto de caprino do grupo III, onde verificam-se estratos córneo (SC), granuloso (SG), espinhoso (SE) e basal (SB). Coloração de HE, aumento de 4000x.....47

Figura 4 –Fotomicrografia da derme da região distal do escroto de caprino do grupo I, onde nota-se uma glândula sebácea bilobulada (*) e uma multilobulada (seta). Coloração de HE, aumento de 1000x.....47

Figura 5- Fotomicrografia da pele da região média do escroto de caprinos do grupo I, onde evidenciam-se glândulas sudoríparas (GS) e o folículo piloso (F) com glândulas sebáceas (GSb) associadas. Coloração de HE, aumento de 400x.....47

Figura 6-Fotomicrografia da derme (D) do escroto de caprinos do grupo II, onde observam-se capilares (V) e glândula sudorípara (GS) do tipo apócrina, com vesículas de secreção no seu lúmen. Coloração de HE, aumento de 1000x.....47

LISTA DE QUADROS E TABELAS

Página

CAPÍTULO I

Quadro 1 – Comprimento (em centímetro), médio, máximo e mínimo, do segmento da artéria testicular contido no funículo espermático, em alguns ruminantes, segundo a literatura especializada. Teresina –PI, 2005. 26

Tabela 1 – Médias do diâmetro nas regiões proximal, média e distal, e do comprimento do funículo espermático direito e esquerdo em caprinos com diferentes configurações escrotais: grupo I, escroto único; grupo II, bipartição escrotal até 50% do comprimento testicular e grupo III, bipartição superior a 50% do comprimento testicular. Teresina-PI, 2005. 32

Tabela 2 – Comprimento (em centímetros) e local de inserção do músculo cremáster em caprinos com diferentes configurações escrotais: grupo I, escroto único; grupo II, bipartição escrotal até 50% do comprimento testicular e grupo III, bipartição escrotal superior a 50% do comprimento testicular. Teresina-PI, 2005. 32

Tabela 3 – Comprimento da artéria testicular contida no funículo espermático em caprinos com diferentes configurações escrotais: grupo I, animais com escroto único; grupo II, bipartição escrotal até 50% do comprimento testicular e grupo III, bipartição superior a 50% do comprimento testicular. Teresina-PI, 2005. 32

CAPÍTULO II

Tabela 1 - Médias da espessura da epiderme (em micrômetros) em diferentes regiões do escroto de caprinos dos grupo I - escroto único; grupo II – escroto com bipartição até 50% do comprimento testicular e grupo III – escroto com bipartição superior a 50% do comprimento testicular. Teresina-PI, 2005. 43

Tabela 2- Médias do número de glândulas sebáceas por mm^2 (GSb/ mm^2) em diferentes regiões do escroto de caprinos dos grupo I - escroto único; grupo II – escroto com bipartição até 50% do comprimento testicular e grupo III – escroto com bipartição superior a 50% do comprimento testicular. Teresina-PI, 2005.43

Tabela 3- Médias do número de glândulas sudoríparas por mm^2 (GS/ mm^2) em diferentes regiões do escroto de caprinos dos grupo I - escroto único; grupo II – escroto com bipartição até 50% do comprimento testicular e grupo III – escroto com bipartição superior a 50% do comprimento testicular. Teresina-PI, 2005.43

LISTA DE ABREVIATURAS E SIMBOLOS

cm = centímetro(s).

cm² = centímetro(s) quadrado(s).

Fig. = figura(s).

GI = grupo um.

GII = grupo dois.

GIII = grupo três.

GS/mm = glândula(s) sudorípara(s) por milímetro quadrado.

GSb/mm = glândula(s) sebácea(s) por milímetro quadrado

h = hora(s).

HE = hematoxilina e eosina.

m = metro(s).

µm = micrômetro(s).

mm = milímetros(s).

mm² = milímetro(s) quadrado.

% = porcentagem.

SAS = Statistical Analysis System.

SNK = Student-New-Keuls.

Tab. = tabela(s).

x = vezes.

RESUMO

Estudos sobre a morfologia do funículo espermático e do escroto em caprinos foram realizados, de acordo com a configuração escrotal (GI-escroto único, GII-escroto bipartido até 50% do comprimento testicular, GIII-escroto bipartido superior a 50%). Foi mensurado o comprimento da artéria testicular em 30 caprinos, e em 21, o comprimento do funículo e músculo cremáster, além do estudo histológico do funículo e escroto, em 15 destes exemplares. A artéria testicular no funículo mostrou-se única (95%) ou dividida (5%), rodeada por veias, sem válvulas, lumens variados e irregulares. Na posição subcapsular, o tecido adiposo, nos caprinos do GI, envolvia as veias, o que poderia dificultar as trocas térmicas entre os vasos. Nos animais do GII e GIII, este tecido apresentava-se, respectivamente, em placas e circundando o funículo, mais espesso próximo ao mesoducto, sugerindo um isolamento térmico entre os vasos e o ducto deferente. Caprinos com escroto bipartido (GIII) apresentaram maior comprimento do funículo e artéria testicular, o que apontaria para um maior contato entre o sangue arterial e venoso, favorecendo as trocas térmicas entre eles. O comprimento do músculo cremáster não diferiu estatisticamente ($P>0,05$) entre os grupos, já, a inserção das suas fibras estriadas, na túnica vaginal, ocorreu de forma diferente, nos grupos estudados. A epiderme da pele escrotal apresentou epitélio pavimentoso estratificado queratinizado, organizado nos estratos basal, espinhoso, granuloso e córneo; sua espessura, independentemente da configuração escrotal, aumentou da região proximal à distal, sendo mais espessa nos animais do GIII; na região medial, no escroto bipartido, mostrou-se mais fina que na rafe do escroto único. A derme, escassa em tecido adiposo, apresentou maior quantidade de glândulas sudoríparas apócrinas nos animais do GIII, sugerindo maior produção de suor, favorecendo a perda de calor por evaporação, nos caprinos com maior bipartição escrotal. Quanto ao número de glândulas sebáceas, não houve diferença estatística entre os grupos.

Palavras-chave: caprino, funículo espermático, escroto, histologia, morfometria.

**THE GOAT SPERMATIC CORD AND SCROTUM MORPHOLOGY,
NATIVES FROM THE STATE OF PIAUÍ, WITH DIFFERENT SCROTAL
CONFIGURATIONS.**

ABSTRACT

Studies on the morphology of goat's spermatic cord and escrotum were made according to the escrotal configuration (GI- unique escrotum, GII – bipartite scrotum up to 50% of the scrotum length, GIII – bipartite scrotum greater than 50%). It was measured the testicular artery of 30 goats, the cord and cremaster muscle of 21 goats, besides it was made a histological study of the cord and the scrotum in 15 samples. The testicular artery in the cord showed to be unique (95%) or divided (5%), surrounded by veins without valves and of varied and irregular lumens. In the sub capsular position the fat tissue, GI's goats, evolved the veins, and it could make difficult the thermal changes between the vases. In GII's and GIII's animals this tissue showed, respectively, in plaques and surrounding the cord, thicker near the mesoductus, suggesting a thermal isolation between the vases and the deferent duct. Goats with bipartite scrotum (GIII) showed the cord and the testicular artery to be longer, which indicated a greater contact between the arterial and venous blood, favoring the thermal changes between them. The length of the cremaster muscle did not differ statistically ($P>0,05$) between the groups, but the insertion of their striades fibers in the tunica vaginallis happened in different ways in the studied groups. The epidermis of the scrotal skin showed to be a flattened stratified keratinizing epithelium, organized in organized in basale, spinosum, granulosum, and corneum stratums, its width, in all scrotal configurations, increased from the proximal to the distal region, being wider in GIII's animals; the medial region, in the bipartite scrotum groups, showed it to be thinner than on the raphe of unique scrotum. The dermis, rare in fat tissue, showed a greater quantity of sweat apocrine glands in the animal of GIII, suggesting a greater production of sweat that favoring the lost of heat by evaporation in the goats with greater scrotal bipartition. For the number of sebaceous glands, there was no statistic difference among the groups.

KEY - WORDS: Goat, spermatic cord, scrotum, histology, morphometrics.

INTRODUÇÃO

A caprinocultura é uma atividade de grande relevância no Nordeste do Brasil, principalmente nos estados da Bahia, Ceará, Piauí e Pernambuco, proporcionando uma fonte alternativa de proteína animal contribuindo, significativamente, na oferta de alimentos (leite e carne), não só para o consumo familiar, como também para o abastecimento de pequenos e grandes mercados dessas regiões (SOUZA NETO, 2003). No entanto, ainda apresenta índices insatisfatórios devido à criação extensiva e ao inexpressivo uso de tecnologia (LEITE *et al.*, 2000). O desempenho reprodutivo dos animais se constitui num dos principais componentes responsáveis pelo sucesso da produção (SANTOS, SIMPLÍCIO E MACHADO, 1998).

Em caprinos existe uma variabilidade intra-racial quanto ao estresse térmico, sugerindo uma possível origem genética, a bipartição escrotal (GONÇALVES *et al.*, 2002), observada pela primeira vez por Robertshaw (1982) em caprinos de regiões áridas e semi-áridas do leste da África e posteriormente por Nunes *et al.* (1983) entre os machos caprinos nascidos na região do Nordeste do Brasil. Segundo relatos, esta característica é bastante desejável aos machos caprinos, pois poderia ser uma adaptação para equilibrar a produção espermática em altas temperaturas ambientais, em função da maior aeração e troca de calor (NUNES *et al.*, 1984; PASCUALY e ELOY, 1985).

De acordo Almeida (2003), na escolha de reprodutores caprinos, em regiões semelhantes ao Piauí, pode-se considerar como um dos critérios de seleção, a bipartição escrotal, pois animais com esta característica mais acentuada apresentam maior comprimento testicular, o qual está relacionado com o perímetro escrotal, e menor percentagem de patologias espermática.

Características anatômicas do funículo espermático permitem a regulação da temperatura testicular. Assim, a relação especial entre as artérias e veias deste órgão, proporciona um eficiente mecanismo de contracorrente, pelo qual o sangue arterial que entra nos testículos é resfriado pelo sangue venoso que os deixa, além da proximidade desses vasos à superfície testicular, o que tende a aumentar a perda direta de calor dos testículos, favorecendo a espermatogênese (STABENFELDT e EDQVIST, 1988; HAFEZ, 1995; BRINSKO, 1999).

O funículo espermático tem início no ânulo inguinal profundo, terminando na extremidade capitada do testículo e seu comprimento se diferencia individualmente e entre as espécies, sendo longo e penduloso nos ruminantes (NICKEL *et al.*, 1979; GETTY, 1986 e DYCE *et al.*, 1997). É constituído pela artéria testicular, que encontra-se envolvida pelas veias testiculares que formam o plexo pampiniforme; vasos linfáticos, que acompanham as veias; pelo

plexo testicular de nervos autônomos; pelo ducto deferente e suas artéria e veia (NICKEL *et al.*, 1979; GETTY, 1986; HABEL, 1988; DYCE *et al.*, 1997 e SCHALLER, 1999). Estas estruturas são revestidas por uma serosa (folheto visceral da túnica vaginal), que se continua com o folheto parietal da túnica vaginal, por uma faixa estreita de serosa, o mesofunículo (NICKEL *et al.*, 1979; GODINHO, *et al.*, 1981; COSTA, 1987; BORELLI *et al.*, 1989; BARONE, 1996; DYCE *et al.*, 1997).

Em caprinos, as artérias testiculares originam-se da superfície ventral da porção abdominal da aorta, próximo à origem da artéria mesentérica caudal. Seguem em trajeto retilíneo dirigindo-se ao canal vaginal, e no funículo espermático apresentam-se espiraladas e envolvidas parcialmente pelo plexo pampiniforme (ALMEIDA, 2003). Para Costa (1987), em caprinos; Carvalhal *et al.* (2000), em ovinos da raça Corriedale, as veias testiculares, que formam o plexo pampiniforme, apresentam calibres variados, são desprovidas de válvulas, e possuem contornos irregulares, com amplas comunicações entre si. A túnica média das veias é delgada constituída por células musculares lisas sustentadas por fibras elásticas, reticulares, e adventícia fibro-elástica que se continua no tecido intervascular. As artérias testiculares apresentam a túnica média constituída por células musculares lisas sustentadas por delicada rede de fibras reticulares e ocasionalmente fibras elásticas, com espessa lâmina elástica que invadem o tecido intervascular.

As veias testiculares encontradas em posição subcapsular, bem como as observadas nas regiões deferencial e abderefencial, responsáveis pela drenagem do ducto deferente e epidídimo, são portadoras de válvulas e mostram-se rodeadas por tecido adiposo e tecido conjuntivo frouxo (CARVALHAL *et al.*, 2000). Entre os vasos e nervos funiculares acha-se o tecido conjuntivo denso, intervascular, rico em fibras elásticas que se confundem com a camada adventícia da artéria e da veia testicular (COSTA, 1987; MACHADO *et al.*, 1996; CARVALHAL *et al.*, 2000).

O músculo cremáster, derivado do oblíquo interno do abdome, é formado por feixe de fibras estriadas, recoberto, externamente, pela fâscia cremastérica, sendo nos ruminantes, bem desenvolvido, circundando quase que completamente a túnica vaginal até alcançar a extremidade capitada do testículo, formando um leque de delgados feixes de fibras (FERNANDES FILHO, 1966; NICKEL *et al.*, 1979; GODINHO *et al.*, 1981; GETTY, 1986). O músculo cremáster é de controle involuntário apesar de ser estriado esquelético, e participa do processo de termorregulação testicular, pois se contrai quando a temperatura ambiente diminui, elevando e

aproximando os testículos do corpo (GODINHO *et al.*, 1981; STABENFELDT e EDQVIST, 1988; HAFEZ, 1995; BRINSKO, 1999).

As estruturas que compõem o funículo espermático são de fundamental importância no mecanismo de termorregulação testicular dos mamíferos, pois promovem o decréscimo da temperatura sanguínea, imprescindível para que ocorra a espermatogênese (STABENFELDT e EDQVIST, 1988; HAFEZ, 1995; BRINSKO, 1999).

O escroto, também, apresenta eficientes mecanismos de termorregulação, que incluem o fluxo sanguíneo superficial, as trocas calóricas, o arranjo dos vasos sanguíneos e a sudorese (BEAKLEY-FINDLAY, 1955 *apud* BOHÓRQUES-MAHECHA e GODINHO, 1992). O alojamento dos testículos e epidídimos dentro do escroto, nos bovinos, bubalinos, ovinos e caprinos, já indica a existência de arranjos anatômicos e fisiológicos, por proporcionar ambiente térmico adequado às células germinais do macho. A baixa temperatura do escroto assegura a espermatogênese, porque favorece a atividade dos testículos e mantém a fertilidade dos espermatozoides dentro do epidídimo (VILLARES, 1976).

Os dispositivos anatômicos e fisiológicos da termorregulação testicular são as glândulas apócrinas, situadas no escroto, que permitem a sudação com subsequente resfriamento testicular; a túnica dartos e o músculo cremáster que favorecem o afastamento e a aproximação dos testículos à região inguino-abdominal e o plexo pampiniforme, constituído pelas veias testiculares, dispostas ao redor da artéria testicular, promovendo troca de calor e conseqüentemente resfriamento do sangue arterial (VILLARES, 1976).

Nos pequenos ruminantes, o escroto é longo, penduloso, podendo ultrapassar o nível das articulações do jarrete, e sua pele abundantemente recoberta por pêlos. A pele escrotal é delgada, flexível e adere com firmeza ao músculo dartos subjacente (GODINHO *et al.*, 1981; GETTY, 1986; DYCE *et al.*, 1997). A epiderme, nos mamíferos domésticos, é formada por epitélio pavimentoso estratificado queratinizado (FRANDSON, 1979; DELLMANN e BROWN, 1982; BANKS, 1992; GARTNER e HIATT, 1993; SCHALLER, 1999), sendo composta pelos estrato basal ou germinativo, espinhoso, granuloso, lúcido e estrato córneo (SCHWARZE e SCHRÖDER, 1970; DELLMANN e BROWN, 1982; BANKS, 1992; GARTNER e HIATT, 1993; SCHALLER, 1999) com espessura variando de acordo a localização (DELLMANN e BROWN, 1982; BANKS, 1992).

As glândulas sebáceas se localizam no triângulo formado pelo folículo piloso, superfície da pele e músculo eretor do pêlo, e seus ductos desembocam no interior dos folículos pilosos (FRANDSON, 1979), sua secreção oleosa (sebo), além de lubrificar e impermeabilizar a

pele e a pelagem, também favorece a disseminação do suor e retarda o crescimento bacteriano (DYCE *et al.*, 1997).

Considerando-se a histologia do processo secretor, são distinguidos dois tipos de glândulas sudoríparas: as glândulas apócrinas, que eliminam suor nos folículos pilosos e glândulas écrinas, que secretam diretamente na superfície da pele. A variedade apócrina predomina e sua secreção, com subsequente evaporação, é importante no metabolismo salino e na regulação da temperatura. A secreção é degradada por bactérias, formando substâncias que conferem o odor corpóreo característico. O produto da variedade écrina desempenha um papel menor na regulação da temperatura (DYCE *et al.*, 1997). Nos ruminantes, as glândulas apócrinas predominam e auxiliam na perda de calor por evaporação (KOLB, 1987; BAL, 1988; ROBINSON, 1988), enquanto que as glândulas sudoríparas écrinas são encontradas apenas na região da mufla (KOLB, 1987).

Na pele do escroto, as glândulas sebáceas e as glândulas sudoríparas apócrinas diferem quanto ao tamanho e número nas várias espécies de mamíferos domésticos (DELLMAN e BROMN, 1982). De acordo com Blasquez *et al.* (1988), em bovinos, o volume e área das glândulas sudoríparas por unidade de área superficial de pele são maiores no escroto do que na pele de outras áreas do corpo, e ainda, há um aumento progressivo nas dimensões destas glândulas, da área proximal a distal da superfície escrotal. Com a elevação da temperatura ambiente, os testículos ocupam uma posição mais distal no escroto, aproximando-se assim, das maiores glândulas sudoríparas, onde a perda direta de calor por evaporação é mais acentuada, em razão de maior sudorese.

Conforme Waites e Voglmayr (1960) *apud* Kastelic *et al.* (2000), as glândulas sudoríparas escrotais são maiores e produzem mais suor que as de qualquer outra parte do corpo. Estas glândulas, segundo Robertshaw e Vercoe (1980), podem produzir cinco vezes mais suor do que as da pele de outras regiões do corpo, mediante elevação da temperatura ambiental. De acordo com Kolb (1987), a perda de calor por evaporação da água da pele depende da extensão da formação de glândulas sudoríparas, sendo que a secreção de suor varia conforme a espécie animal. Araujo *et al.* (2000) informaram que o número e tamanho das glândulas cutâneas, entres outras características da pele, apresentam importante função no processo de adaptação climática.

Esta pesquisa teve como objetivo avaliar, comparativamente, aspectos morfológicos do funículo espermático e do escroto, relacionados a termorregulação testicular, em caprinos com diferentes conformações escrotais.

Estruturalmente este trabalho foi dividido em introdução e dois capítulos, sendo o primeiro: “Características morfológicas comparativas do funículo espermático, entre caprinos com escroto único e bipartido”; o segundo: “Aspectos histológicos do escroto com diferentes configurações, em caprinos nativos do Estado do Piauí”. Além dos itens considerações finais e referencias bibliográfica.

Os capítulos I e II foram apresentados na forma de artigo científico, o primeiro obedecendo, às normas do Arquivo Brasileiro de Medicina Veterinária e Zootecnia (Brazilian Journal of Veterinary and Animal Sciences); e o segundo de acordo com as normas da Brazilian Journal of Veterinary Research and Animal Sciences, os quais serão submetidos à publicação.

CAPÍTULO I*

* Apresentado segundo as normas do Arquivo Brasileiro de Medicina Veterinária e Zootecnia (Brazilian Journal of Veterinary and Animal Sciences)

**CARACTERÍSTICAS MORFOLÓGICAS COMPARATIVAS DO FUNÍCULO
ESPERMÁTICO, ENTRE CAPRINOS COM ESCROTO ÚNICO E BIPARTIDO***

**COMPARATIVE MORPHOLOGICAL CHARACTERISTICS OF THE ESPERMATIC
CORD AMONG GOATS WITH UNIQUE OR BIPARTITE SCROTUM.**

NUNES¹, A. S.; CARVALHO², M. A. M.; CONDE JÚNIOR³, A. M.

¹ Médica Veterinária - Mestre em Ciência Animal- CCA/UFPI. ² Professora Adjunta do Departamento de Morfofisiologia Veterinária-CCA/UFPI. ³ Aluno de graduação do Curso de Medicina Veterinária/CCA/UFPI.

Correspondência para:

Maria Acelina Martins de Carvalho

Departamento de Morfofisiologia Veterinária, Centro de Ciências Agrárias, Universidade Federal do Piauí.

Campus da Socopo, s/n. CEP: 64 – 049-550. Teresina – PI.

Fone: (86) 3215-5748.

E-mail: carvalhomam@uol.com.br

RESUMO

Foi estudada a morfologia do funículo espermático em caprinos, segundo a conformação do escroto (GI: escroto único, GII: escroto bipartido até 50% do comprimento testicular, GIII: escroto bipartido superior a 50%). Foi avaliado o comprimento do segmento da artéria testicular contido no funículo espermático de 30 caprinos e em outros 21 animais, foram mensurados o funículo e o músculo cremáster, além de analisados aspectos histológicos do funículo em 15 destes exemplares. A artéria testicular mostrou-se única (95%) ou dividida (5%), rodeada por numerosas veias, sem válvulas, lumens variados e irregulares. Na posição subcapsular, o tecido adiposo, nos caprinos do GI, envolvia as veias, podendo dificultar as trocas térmicas entre os vasos. Nos animais do GII e GIII, este tecido mostrou-se, respectivamente, em placas e circundando o funículo, mais espesso próximo ao mesoducto, sugerindo um isolamento térmico entre os vasos e o ducto deferente. Quanto a morfometria, foi verificado que os caprinos com maior bipartição escrotal (GIII) apresentaram maior comprimento do funículo (média=10,25cm) e artéria testicular (média=152,80cm), o que apontaria para um maior contato entre o sangue arterial e venoso, favorecendo as trocas térmicas entre eles. O comprimento do músculo cremáster não diferiu estatisticamente

*Parte integrante da dissertação de mestrado do primeiro autor, apresentada ao Programa de Mestrado em Ciência Animal – CCA/UFPI.

*Apoio financeiro: CNPq - processo: CNPq/478080/03-4 e FAPEPI – processo: 22/2004.

($P>0,05$) entre os grupos, apresentando médias: GI=19,37cm, GII=18,61cm, GIII=20,06cm. Já, a inserção das fibras estriadas daquele músculo, na túnica vaginal, ocorreu de forma diferente, nos grupos dos caprinos estudados.

PALAVRAS-CHAVE: caprino-escroto, morfologia, funículo espermático, artéria testicular, músculo cremáster.

ABSTRACT

The morphology of spermatic cord in goat was studied, according to conformation of scrotum (GI: unique scrotum, GII: scrotum bipartite up to 50% of the testicular length, GIII: scrotum bipartite superior in length to 50%). It was evaluated the length of the segment of the testicular artery contained in spermatic cord of 30 goats; in others 21 animals, it was measured the cord and the cremaster muscle, it was also analyzed histological aspects of cord in 15 of these animals. The testicular artery revealed unique (95%) or divided (5%), surrounded by numerous veins, without valves, and varied and irregular lumens. In the sub capsular position, the fat tissue, in the goats of the GI, involved the veins, being able to make it difficult the thermal exchanges between the vases. In the animals of GII and GIII, this tissue revealed, respectively, in plaques and surrounding the cord, thicker next to *mesoductus*, suggesting a thermal isolation between the vases and *ductus* deferens. As to morfometrics, it was verified that the goats with bigger escrotal bipartition (GIII) presented greater cord length (average=10,25cm) and testicular artery (average=152,80cm), these would point to a larger contact between the arterial and venous blood, favoring the thermal exchanges between them. The length of the cremaster muscle did not differ statistically ($P>0,05$) between the groups, presenting averages: GI=19,37cm, GII=18,61cm, GIII=20,06cm. But, the insertion of striadas fibers of that muscle, in the tunica vaginallis, occurred in a different way, in the studied groups of goats.

KEYWORDS: Goat-scrotum, morphology, spermatic cord, testicular artery, cremaster muscle.

INTRODUÇÃO

Caprinos nativos de regiões tropicais apresentam, com freqüência, uma bipartição no escroto resultando em aumento considerável da superfície de cada testículo exposta à temperatura ambiente. Esta configuração morfológica do escroto foi observada pela primeira vez por Robertshaw (1982) em caprinos de regiões áridas e semi-áridas do leste da África e posteriormente por Nunes *et al.* (1983) entre os machos caprinos nascidos na região do Nordeste do Brasil.

A bipartição escrotal é bastante desejável nos machos caprinos, pois poderia ser uma adaptação para equilibrar a produção espermática em altas temperaturas ambientais, em função da maior aeração e troca de calor (Nunes *et al.*, 1984; Pascualy & Eloy, 1985). Diversos autores (Silva & Nunes, 1988; Cezar *et al.*, 2002; Almeida, 2003) ressaltam a melhor qualidade espermática de caprinos com escroto bipartido.

A relação especial entre as artérias e veias do funículo espermático proporciona um eficiente mecanismo de contracorrente, pelo qual o sangue arterial que entra nos testículos é resfriado pelo sangue venoso que os deixa, além da proximidade desses vasos à superfície testicular, o que tende a aumentar a perda direta de calor dos testículos, favorecendo a espermatogênese (Stabenfeldt & Edqvist, 1988; Hafez, 1995; Brinsko, 1999).

O funículo espermático tem início no ânulo inguinal profundo, terminando na extremidade capitada do testículo e seu comprimento se diferencia individualmente e entre as espécies, sendo longo e penduloso nos ruminantes (Nickel *et al.*, 1979; Getty, 1986; e Dyce *et al.*, 1997). É constituído pela artéria testicular, envolta pelas veias testiculares, que formam o plexo pampiniforme; vasos linfáticos, que acompanham as veias; pelo plexo testicular de nervos autônomos; pelo ducto deferente e suas artéria e veia (Nickel *et al.*, 1979; Getty, 1986; Habel, 1988; Dyce *et al.*, 1997 e Schaller, 1999). Estas estruturas são revestidas por uma serosa (folheto visceral da túnica vaginal), que se continua com o folheto parietal da túnica vaginal, por uma faixa estreita de serosa, o mesofunículo (Nickel *et al.*, 1979; Godinho, *et al.*, 1981; Costa, 1987; Borelli *et al.*, 1989; Barone, 1996; Dyce *et al.*, 1997).

Em caprinos, as artérias testiculares originam-se da superfície ventral da porção abdominal da aorta, próximo à origem da artéria mesentérica caudal. Seguem em trajeto retilíneo dirigindo-se ao canal vaginal, e no funículo espermático apresentam-se espiraladas e envolvidas parcialmente pelo plexo pampiniforme (Almeida, 2003). Para Costa (1987), em caprinos; Carvalhal *et al.* (2000), em ovinos da raça Corriedale, as veias testiculares, que formam o plexo pampiniforme, apresentam calibres variados, são desprovidas de válvulas, possuem contornos irregulares, com amplas comunicações entre si. A túnica média das veias é delgada constituída por células musculares lisas sustentadas por fibras elásticas, reticulares, e adventícia fibro-elástica que se continua no tecido intervacular. As artérias testiculares apresentam a túnica média com células musculares lisas sustentadas por delicada rede de fibras reticulares e ocasionalmente fibras elásticas, com espessa lâmina elástica que invadem o tecido intervacular.

As veias testiculares encontradas em posição subcapsular, bem como as observadas nas regiões deferencial e abderefencial, responsáveis pela drenagem do ducto deferente e

epidídimo, são portadoras de válvulas e mostram-se rodeadas por tecido adiposo e tecido conjuntivo frouxo (Carvalho *et al.*, 2000). Entre os vasos e nervos funiculares acha-se o tecido conjuntivo denso, intervacular, rico em fibras elásticas que se confundem com a adventícia da artéria e da veia testicular (Costa, 1987; Machado *et al.*, 1996; Carvalho *et al.*, 2000).

O comprimento do segmento da artéria testicular contido no funículo espermático já foi obtido em alguns ruminantes (Quadro 1).

Quadro 1 – Comprimento (em centímetro), médio, máximo e mínimo, do segmento da artéria testicular contido no funículo espermático, em alguns ruminantes, segundo a literatura especializada. Teresina –PI, 2005.

Comprimento (cm)	Média *		Máximo		Mínimo	
	Direito	Esquerdo	Direito	Esquerdo	Direito	Esquerdo
Animal (autoria)						
Caprinos da raça Bhuj (Costa, 1987)	134,60	137,00	248,40	243,40	85,70	88,80
Ovinos deslanados (Borelli <i>et al.</i> , 1989)	171,00	170,00	260,00	259,00	100,00	98,00
Ovinos, raça Corriedale (Carvalho <i>et al.</i> , 2000)	150,90	149,6	198,00	189,60	73,30	90,00

*Não existindo diferença estatisticamente significativa, entre as médias encontradas no funículo direito e esquerdo (Costa, 1987; Borelli *et al.*, 1989; Carvalho *et al.*, 2000).

O músculo cremáster, derivado do oblíquo interno, é formado por feixe de fibras estriadas, recoberto, externamente, pela fásia cremastérica, sendo nos ruminantes, bem desenvolvido, circundando quase que completamente a túnica vaginal até alcançar a extremidade capitada do testículo, formando um leque de delgados feixes de fibras (Fernandes Filho, 1966; Nickel *et al.*, 1979; Godinho *et al.*, 1981; Getty, 1986). É de controle involuntário apesar de ser músculo estriado esquelético, e participa do processo de termorregulação testicular, pois se contrai quando a temperatura ambiente diminui, elevando e aproximando os testículos do corpo (Godinho *et al.*, 1981; Stabenfeldt & Edqvist, 1988; Hafez, 1995; Brinsko, 1999).

As estruturas que compõem o funículo espermático são de fundamental importância no mecanismo de termorregulação testicular dos mamíferos, pois promovem o decréscimo da temperatura sanguínea, imprescindível para que ocorra a espermatogênese (Stabenfeldt & Edqvist, 1988; Hafez, 1995; Brinsko, 1999). Assim, o presente trabalho objetivou a avaliação de características morfológicas do funículo espermático, diretamente relacionadas com a termorregulação testicular, realizando-se uma análise comparativa entre caprinos com escroto único e bipartido.

MATERIAL E MÉTODOS

Foram utilizados 51 caprinos, sem raça definida, nativos do Estado do Piauí, provenientes dos municípios de São Félix e Teresina, em idade reprodutiva (12 a 36 meses), divididos em três grupos, de acordo com a configuração escrotal: grupo I – animais com escroto único; grupo II – caprinos com bipartição escrotal até 50% do comprimento testicular; e grupo III – animais com bipartição escrotal superior a 50% do comprimento testicular (Fig.1).

O comprimento do músculo cremáster e do funículo espermático e o diâmetro deste nas regiões proximal, média e distal, foram obtidos em peças frescas de 21 caprinos (sete de cada grupo) com o auxílio de um paquímetro (Vernier Caliper, para 4 mensurações, 150mm x 0,02mm).

Destes 21 animais, quinze foram, posteriormente, utilizados no estudo histológico, nos quais, as artérias testiculares foram canuladas e injetadas com solução salina à 0,9% para lavagem do sistema vascular e formaldeído tamponado à 10% (pH em torno de 7,0) para fixação das peças. Em seguida, foram retirados fragmentos transversais dos funículos espermáticos, nas regiões proximal, média e distal, os quais foram submersos no mesmo fixador por 48h, e posteriormente, submetidos à rotina histológica convencional com inclusão em parafina. As preparações histológicas, com cerca de 5µm de espessura, foram coradas pelo método hematoxilina/eosina, algumas, ainda, por Picrusirius Red, para observações do tipo de fibras colágenas em microscópio de luz polarizada (Montes, 1996) e Weigert para observação das fibras elásticas (Tolosa *et al.*, 2003). O material foi analisado em microscópio de luz e documentado em sistema fotomicrográfico (Olympus, modelo BX41), utilizando-se ocular 10x acopladas a objetivas de 5 e 10x, com aumento de 50 e 100x no sistema.

Para obtenção do comprimento da artéria testicular no funículo espermático, foram usados, 30 caprinos (10 de cada grupo), provenientes de abatedouros. Nestes animais, as artérias foram isoladas, canuladas e injetadas com solução fisiológica 0,9% para a lavagem do sistema vascular e, em seguida, látex (bi-centrifugado-Cis-I-4) corado, até que alcançasse o testículo. Posteriormente, foram submetidas à corrosão em ácido sulfúrico a 30%, durante um período médio de 3 dias, para obtenção dos modelos, que foram encaixados, evitando sua distensão, em sulcos de aproximadamente 2cm de espessura, feitos num suporte de madeira de 50cm de comprimento, com uma régua milimetrada acoplada, para a mensuração do referido segmento arterial.

O delineamento experimental foi inteiramente ao acaso em esquema fatorial 3x2 com três grupos (grupo I, grupo II e grupo III) e os dois antímeros (direito e esquerdo) com

sete repetições para os dados referentes ao funículo e músculo cremáster, e dez repetições para comprimento da artéria testicular. Os valores numéricos foram submetidos a análise de variância e suas médias comparadas pelo teste de Student-Newman-Keuls (SNK), com $\alpha=5$, utilizando-se o programa SAS/1997 (Statistical Analysis System, 1997).

RESULTADOS E DISCUSSÃO

Nos caprinos dos grupos pesquisados, o funículo espermático apresentava forma cônica, estendendo-se desde o anel inguinal até a extremidade capitada do testículo, assim como em outros ruminantes (Nickel *et al.*, 1979 ; Getty, 1986; Dyce *et al.*, 1997). No interior do funículo espermático, observava-se a artéria testicular, inicialmente retilínea, e espiralada no segmento contido no funículo. Os giros aumentavam, em número, da região proximal à distal, assim como, em caprinos da raça Bhuj (Costa, 1987); ovinos deslanados (Borelli *et al.*, 1989); e ovinos da raça Corriedale (Carvalho *et al.*, 2000). A veia testicular, com disposição característica, constituía o plexo pampiniforme ao redor da artéria (Fig. 2 e 3). Na região medial, observava-se, o mesoducto deferente, com o ducto deferente, suas artérias e veias (Fig. 4), coincidindo com descrições de Nickel *et al.* (1979); Godinho *et al.* (1981); Getty (1986); Barone (1996); Dyce *et al.* (1997); e Schaller (1999).

O funículo espermático, nos três grupos de caprinos, mostrava-se envolvido, externamente, pela túnica vaginal, constituída por tecido conjuntivo denso fibro-elástico (fibras colágenas tipo I e fibras elástica), com dois folhetos, o parietal (mais espesso) e o visceral, ligados entres si na face caudal por faixa de tecido conjuntivo denso fibro-elástico, o mesofunículo, conforme o verificado em caprinos da raça Bhuj (Costa, 1987) e em ovinos da raça Corriedale (Carvalho *et al.*, 2002). O folheto visceral, revestido por tecido mesotelial, intimamente ligado ao funículo espermático, formava a cápsula funicular que circundava de forma irregular o conjunto vículo-nervoso, e em alguns pontos pregueada, projetando-se para formar, na região medial do funículo, o mesoducto deferente (Fig.5), como ocorre nos ruminantes, de modo geral (Nickel *et al.*, 1979; Costa, 1987; Machado *et al.*, 1996 e Carvalho *et al.*, 2000).

Em posição subcapsular, em todos os animais estudados, encontrava-se uma camada regular de tecido conjuntivo frouxo, de espessura variável, envolvendo o funículo espermático. O tecido conjuntivo subcapsular e intervascular, identificado em vários ruminantes (Nickel *et al.*, 1979; Costa, 1987; Machado *et al.*, 1996; Carvalho *et al.*, 2000) servia como sustentação para as estruturas componentes do funículo espermático. A camada de tecido conjuntivo frouxo mostrava-se acompanhada de tecido adiposo, em maior

quantidade na região distal, que diferenciava-se conforme a configuração escrotal. No grupo I, o tecido adiposo estava escassamente distribuído de forma irregular em placas, na região subcapsular, de acordo com observações de Carvalhal *et al.* (2000) em ovinos da raça Corriedale. Estes autores afirmaram que o tecido adiposo não tem função de isolante térmico por não formar um envoltório do funículo espermático. No grupo II, as placas de tecido adiposo, mais extensas e espessas que no grupo I, concentravam-se próximo ao mesoducto, na região subcapsular, de acordo com o que foi verificado por Machado *et al.* (1996) no búfalo. No grupo III, uma grande quantidade de tecido adiposo, disposto de forma regular, formava uma camada, sob o tecido conjuntivo frouxo subcapsular, conforme descrito por Viana (1986) para os bovinos da raça Nelore, nos quais formam um verdadeiro envoltório do funículo espermático com função de isolante térmico.

Entre os vasos do funículo, observava-se tecido conjuntivo intervacular intimamente ligado à adventícia das artérias e das veias, rico em fibras colágenas tipo I e com fibras elásticas, concordando com Costa (1987), Machado *et al.*, (1996) e Carvalhal *et al.* (2000).

As artérias com lumens de dimensões variadas constituíam-se de uma adventícia, uma camada média, formada por fibras musculares lisas; e uma interna (endotélio), com concentração de fibras elásticas, como nos caprinos da raça Bhuj (Costa,1987) e os ovinos da raça Corriedale (Carvalhal *et al.*, 2000). As veias, desprovidas de válvulas, em posição subcapsular, encontravam-se rodeadas por tecido adiposo (grupo I) ou tecido conjuntivo frouxo (grupo II e III). As veias que se localizavam próximas da artéria testicular possuíam contornos irregulares, túnica média delgada e adventícia fibro-elástica (Fig 5 e 6), como visto por Machado *et al.* (1996) e Costa (1987).

O músculo cremáster, originado do músculo oblíquo interno do abdome, inseria-se diferentemente, na túnica vaginal nos grupos dos caprinos estudados, pois em 55,33% dos animais, o músculo alcançava a cabeça do epidídimo; em 33,33%, inseria-se até a região média do funículo e em 13,34%, estendia-se até região média do testículo (Fig. 8 e Tab.2). Em corte transversal, as fibras estriadas do músculo cremáster, estavam entre o folheto parietal da túnica vaginal e a fáscia cremastérica, constituída por tecido conjuntivo denso modelado (Fig. 7). Neste aspecto, foi encontrada pouca informação na literatura, que cita apenas a localização do músculo na fáscia cremastérica (Fernandes Filho, 1966; Nickel *et al.*, 1979; Godinho *et al.*, 1981) e a inserção de suas fibras, em forma de leque, na túnica vaginal até o testículo (Fernandes Filho, 1966; Nickel *et al.*, 1979; Godinho *et al.*, 1981; Getty,1986).

Quanto a morfometria, os resultados obtidos em relação ao funículo espermático e seus componentes examinados estão expressos nas tabelas 1, 2 e 3. No que se refere ao diâmetro do funículo, os caprinos com bipartição escrotal (grupo II e III) apresentaram maiores médias na região distal (grupo II = 1,96cm e grupo III = 1,91cm) e na região média (grupo II = 1,24cm e grupo III = 1,36cm) (Tab. 1). Em relação ao comprimento do funículo, os animais do grupo III apresentaram médias estatisticamente ($P < 0,05$) superiores (10,25cm) aos grupos I e II (respectivamente, 8,06cm e 8,60cm), que não diferiram entre si no teste estatístico. E quanto ao comprimento do músculo cremáster, não houve diferença estatisticamente significativa ($P > 0,05$) entre as médias dos grupos estudados (grupo I = 19,66cm, grupo II = 18,58cm e grupo III = 20,28cm) (Tab. 2). Para estes parâmetros, não foram encontradas informações na literatura, o que impossibilitou o confronto com os nossos resultados.

No que se refere ao comprimento do segmento da artéria testicular contido no funículo espermático, a média do grupo III (152,80cm) foi maior que a do grupo II (121,59cm), e estas superiores a do grupo I (103,25cm), no teste estatístico de comparação de médias ($P < 0,05$) (Tab. 3). Nos animais do grupo I e II, as médias apresentadas para o comprimento da artéria foram inferiores ao encontrado em pequenos ruminantes (Costa, 1987; Borelli *et al.*, 1989; Carvalhal *et al.*, 2000). Mas nos animais do grupo III, esse valor foi superior ao encontrado em caprinos Bhuj (Costa, 1987), e ovinos Corriedale (Carvalhal *et al.*, 2000), mas inferior aos ovinos deslanados (Borelli *et al.*, 1989).

Em todos os parâmetros analisados (Tab. 1, 2 e 3), as médias dos antímeros direito e esquerdo não apresentaram diferença estatisticamente significativa entre si ($P > 0,05$).

Os estudos acerca do segmento da artéria testicular contido no funículo espermático revelaram que, em 95% dos casos, este vaso apresentava-se único (Fig. 9 - A) e em 5%, dividido. As divisões desta artéria mostravam-se de forma diferente, sendo que, em um caprino do grupo II, no antímero direito bifurcou-se a 23,5cm do seu início no funículo, cada vaso com comprimento de 87,0 e 91,0cm (Figura 9 - B) e em outro, do mesmo grupo, a bifurcação ocorreu a 113,8cm do início de seu trajeto, e os ramos com 24,5cm de comprimento, anastomosaram-se em seguida (Figura 9 - C). No grupo III, a artéria testicular, a 109,9cm de seu comprimento no funículo, emitiu um ramo de fino calibre e 7,5cm de extensão, com posterior anastomose (Figura 9 - D). Segundo Noronha *et al* (2001), estas eventuais divisões da artéria testicular ao percorrer o funículo espermático representam apenas variações anatômicas destes vasos, sem caracterizar fator de significância nas trocas térmicas.

Os resultados obtidos com a metodologia utilizada neste trabalho, referente ao estudo morfológico comparativo do funículo espermático entre caprinos com escroto único e bipartido, permitiram concluir que os caprinos com bipartição escrotal, superior a 50% do comprimento testicular, apresentam maior diâmetro e comprimento do funículo espermático, e maior extensão do segmento da artéria testicular contido no funículo espermático, o que poderia favorecer as trocas térmicas entre sangue arterial e venoso, por proporcionar uma maior área de contato entre eles. A disposição do tecido adiposo, em posição subcapsular, circundando e isolando o conjunto vâsculo-nervoso do funículo das estruturas adjacentes (ducto deferente e artérias epididimárias), poderia favorecer na região distal do funículo espermático a manutenção de uma temperatura inferior a do corpo. Nos caprinos com escroto único, os vasos, em região subcapsular, encontram-se rodeados por tecido adiposo, o que poderia dificultar as trocas de calor entre os vasos destes animais.

Tabela 1 – Médias do diâmetro nas regiões proximal, média e distal, e do comprimento do funículo espermático direito e esquerdo em caprinos com diferentes configurações escrotais: grupo I, escroto único; grupo II, bipartição escrotal até 50% do comprimento testicular e grupo III, bipartição superior a 50% do comprimento testicular. Teresina-PI, 2005.

GRUPO	DIÂMETRO (cm) ¹			COMPRIMENTO (cm)		
	Proximal	Média	Distal	Direito	Esquerdo	Média
I	0,86 ^b	1,06 ^b	1,76 ^b	8,28	7,84	8,06 ^b
II	1,18 ^a	1,24 ^{ab}	1,96 ^a	8,37	8,82	8,60 ^b
III	0,91 ^b	1,36 ^a	1,91 ^a	10,46	10,04	10,25 ^a
MÉDIA	0,89	1,21	1,84	9,04 ^A	8,90 ^A	8,97

¹Valores seguidas de mesma letra minúscula na mesma coluna não apresentam diferença significativa pelo Teste SNK ($P < 0,05$). ²Médias seguidas por mesma letra maiúscula na mesma linha não apresentam diferença significativa pelo Teste SNK ($P > 0,05$).

Tabela 2 – Comprimento (em cm) e local de inserção do músculo cremáster em caprinos com diferentes configurações escrotais: grupo I, escroto único; grupo II, bipartição escrotal até 50% do comprimento testicular e grupo III, bipartição escrotal superior a 50% do comprimento testicular. Teresina-PI, 2005.

GRUPO	COMPRIMENTO (cm)			LOCAL DE INSERÇÃO (%)		
	Direito	Esquerdo	Média ²	Funículo Espermático	Até Cabeça do epidídimo	Até o testículo
I	19,66	19,08	19,37 ^a	20,00	80,00	0,00
II	18,56	18,66	18,61 ^a	50,00	30,00	20,00
III	20,28	19,84	20,06 ^a	30,00	50,00	20,00
MÉDIA¹	19,50 ^A	19,19 ^A	19,35	33,33	53,33	13,34

¹ Médias seguidas por mesma letra maiúscula na mesma linha não apresentam diferença significativa pelo Teste SNK ($P > 0,05$). ² Médias seguidas por mesma letras minúsculas na mesma coluna não apresentam diferença significativa pelo Teste SNK ($P < 0,05$).

Tabela 3 – Comprimento da artéria testicular contida no funículo espermático em caprinos com diferentes configurações escrotais: grupo I, animais com escroto único; grupo II, bipartição escrotal até 50% do comprimento testicular e grupo III, bipartição superior a 50% do comprimento testicular. Teresina-PI, 2005.

GRUPO	COMPRIMENTO DA ARTÉRIA TESTICULAR				
	DIREITO	ESQUERDO	MÉDIA ²	MÁXIMO	MÍNIMO
I	103,71	102,79	103,25 ^c	141,20	75,40
II	119,45	123,73	121,59 ^b	147,00	85,00
III	155,04	150,56	152,80 ^a	181,20	119,30
MÉDIA¹	126,06 ^A	125,69 ^A	125,92	-	-

¹Médias seguidas por mesma letra maiúscula na mesma linha não apresentam diferença significativa pelo Teste SNK ($P>0,05$).² Médias seguidas por mesma letras minúsculas na mesma coluna não apresentam diferença significativa pelo Teste SNK($P<0,05$).

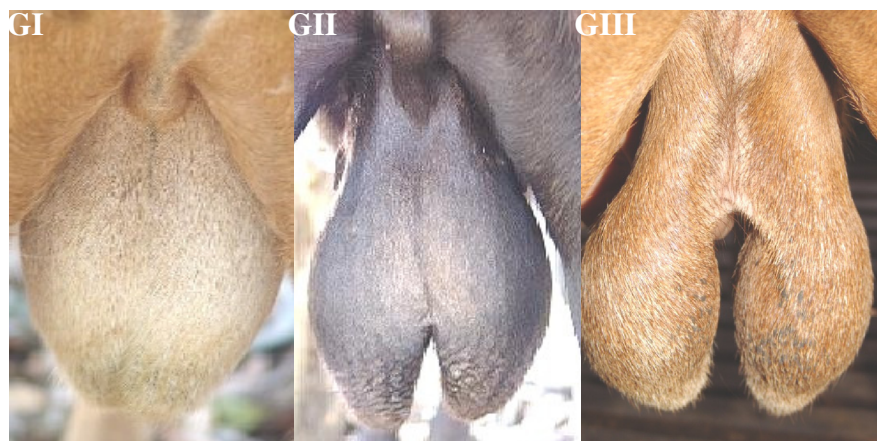


Figura 1 – Fotografia da região escrotal de caprinos dos diferentes grupos pesquisados (G-I, G-II e G-III).

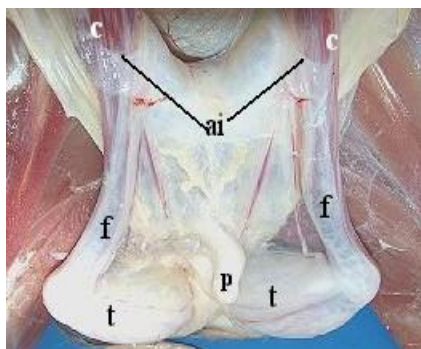


Figura 2 – Fotografia da região pélvica de um caprino macho, adulto, evidenciando-se componentes do sistema reprodutivo. Ânulo inguinal (ai); músculo cremáster (c); funículo espermático (f); pênis (p); testículo (t)

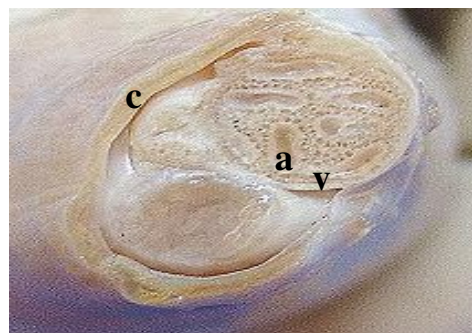


Figura 3 – Fotografia de um corte transversal da região distal do funículo espermático de um caprino do grupo II. Observam-se músculo cremáster (c), artéria

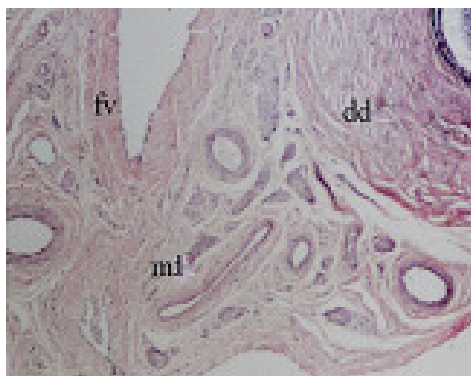


Figura 4 – Fotomicrografia do funículo espermático de caprino do grupo I, onde evidenciam-se ducto deferente (dd) e a túnica vaginal, folheto visceral (fv), formando o mesoduto deferente (md). Coloração de HE. Aumento de 470x.

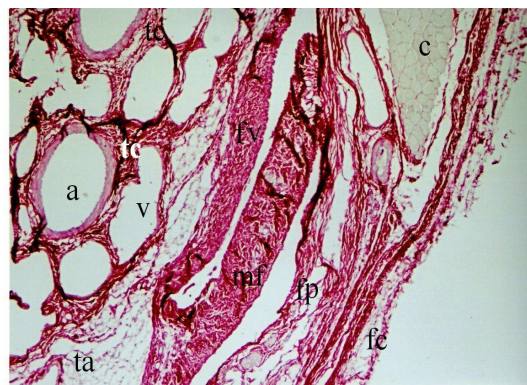


Figura 5 - Fotomicrografia da região distal do funículo espermático de caprino pertencente ao grupo II. Notam-se o mesofuniculo (mf); os folhetos visceral (fv) e a parietal (fp) da túnica vaginal; tecido adiposo subcapsular (ta), tecido conjuntivo denso intervascular (tc), músculo cremáster (c) e fâscia cremastérica (fc). Método Picrossirius Red. Aumento de 530x.

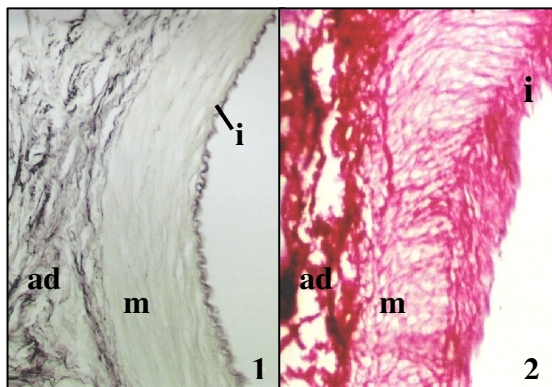


Figura 6 – Fotomicrografia do segmento da artéria testicular contido no funículo espermático de caprino., evidenciando-se a lâmina interna (i), túnica muscular (m) e túnica adventícia (ad), com fibras elásticas em preto e colágenas em vermelho. Métodos: 1- Weigert, aumento de 1020x. 2- Picrossirius Red, aumento de 1020x.

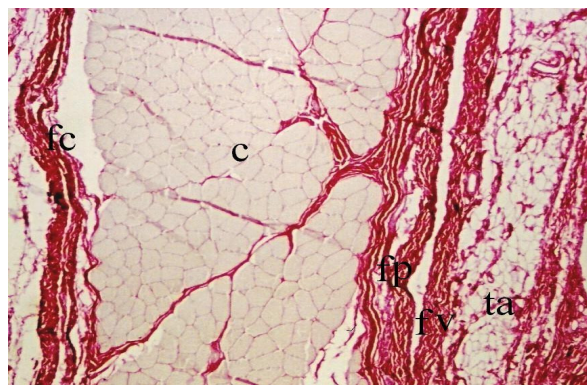


Figura 7 - Fotomicrografia do funículo espermático de um caprino do grupo III. Observam-se a disposição das fibras estriadas do músculo cremáster (c) entre a fâscia cremastérica (fc) e os folhetos parietal (fp) e visceral (fv) da túnica vaginal com tecido adiposo subcapsular (ta). Método Picrossirius red, aumento de 470x.

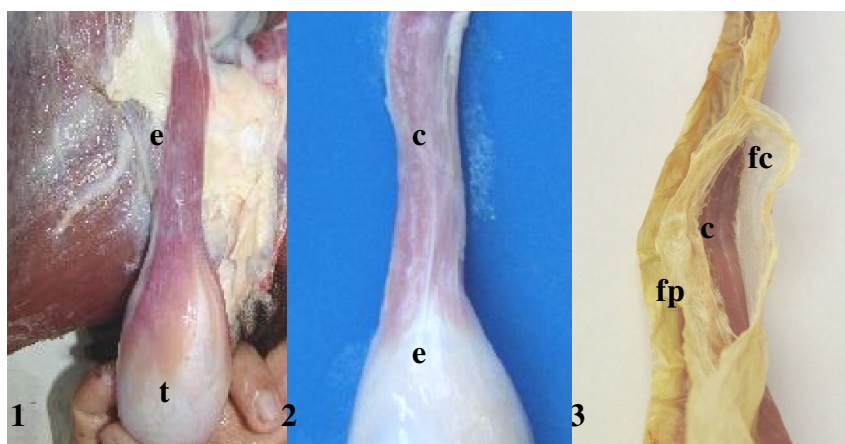


Figura 8 – Fotografia dos testículos e funículos espermáticos de caprinos. 1 e 2 – Vêm-se as diferentes formas de inserção do músculo cremáster (c), além do testículo (t) e epidídimo (e); 3 – Nota-se músculo cremáster (c), entre a fáscia cremastérica (fc) e o folheto parietal (fp) da túnica vaginal.

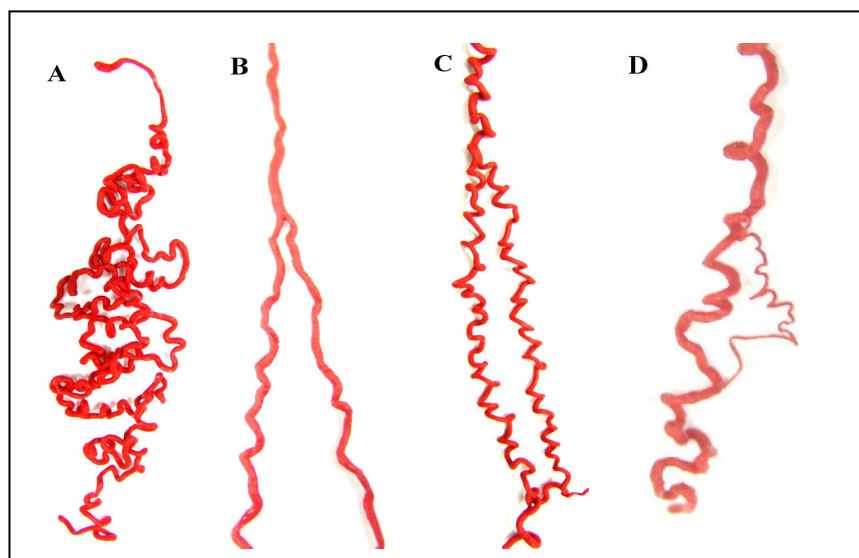


Figura 9 – Fotografia dos modelos em látex da artéria testicular de caprino, adulto, mostrando as variações anatômicas do segmento funicular da artéria: segmento único (A), enovelado; segmento com divisão (B); segmento com bifurcação e posterior anastomose (C); segmento com um ramo de fino calibre que anastomosa-se posteriormente (D).

REFERÊNCIAS BIBLIOGRÁFICAS

ALMEIDA, M. M. **Vascularização arterial testicular e escrotal de caprinos nativos do Estado do Piauí, segundo grau de divisão do escroto, e relação com parâmetros reprodutivos.** Teresina: UFPI, Centro de Ciências Agrárias, 2003.(Tese, Mestrado).

BARONE, R. **Anatomie comparée des mammifères domestiques: Angiologie.** v.5. Paris: Vigot, 1996. p.904.

BORELLI, V.; BOMBONATO, P.P., RODRIGUES, C.A. Contribution of the spermatic cord in ovine. In: FEDERATIVE INTERNATIONAL CONGRESS OF ANATOMY, 13, 1989, Rio de Janeiro. **Anais...**Rio de Janeiro, 1989. p. 67.

BRINSCO, S.P. Capítulo 39: Fisiologia reprodutiva do macho. In: CUNNINGHAM, J.G.(ed) **Tratado de fisiologia veterinária.**2.ed. Rio de Janeiro: Guanabara-Koogan.1999.

CARVALHAL, R.; BORELLI, V.; MIGLINO, M.A. Estudo morfológico do funículo espermático em ovinos da raça Corriedale (*Ovis aries*, L. 1758). **Braz. J. Vet. Res. Anim. Sci.**, v. 37, n. 5, São Paulo, 2000.

CEZAR, K.L.R.; GUERRA, M.M.P.; SANTOS, R.M.B.; CÂMARA, D.R.; PINHEIRO JUNIOR, J.W.; SILVA, R.D.; OLIVEIRA, R.R.; MELO, P.R.M.; SILVA, S.V.; WISCHRAL, A. Influência da configuração escrotal sobre a eficiência reprodutiva de caprinos nativos criados no sertão de Pernambuco. **Rev. Brás. Rep. Anim.**, Supl., n.5, p.115-117, 2002.

CFMV-CONSELHO FEDERAL DE MEDICINA VETERINÁRIA. **Resolução nº714**, de 20 de Junho de 2002. Dispõe sobre procedimentos e métodos de eutanásia em animais e dá outras providências.Disponível em: www.cfmv.org.br/legisla

COSTA, L.A.O.P. **Contribuição ao estudo do funículo espermático em caprinos da raça Bhuj Brasileira.** São Paulo: USP, Faculdade de Medicina Veterinária e Zootecnia,1987. 45p (Tese, Mestrado).

DYCE, K.M.; SACK, W.O.; WENSING, C.J.G. **Tratado de Anatomia Veterinária.** 2.ed. Rio de Janeiro: Guanabara-koogan. 1997.663p.

FERNANDES FILHO, A. Trabalho do Curso e Pós Graduação. Red. Méd. Vet-USP. p. 11-18. maio. 1966

GETTY, R (ed). **Anatomia dos Animais Domésticos. Sisson/Grossman.**5.ed. Vol. 1. Rio de Janeiro: Guanabara-koogan. 1986. 1134 p.

GODINHO, H.P.; CARDOSO, F.M.; NASCIMENTO, J.F. do. **Anatomia dos ruminantes domésticos**. Belo Horizonte: Instituto de Ciências Biológicas da UFMG (Departamento de Morfologia), 1981. 415 p.

GONÇALVES, P. B. D.; FIGUEIREDO, J. R.; FREITAS, V. J. F. **Biotécnicas aplicadas à reprodução animal**. São Paulo: Varela, 2002. 340 p.

HABEL, R.E. **Anatomia veterinária aplicada**. 2.ed. Zaragoza: Acribia, 1988, 315p.

HAFEZ, E.S.E. **Reprodução Animal**, 6. ed., São Paulo: Manole, 1995. 720 p.

MACHADO, M.R.F.; BORELLI, V.; MIGLINO, M.A.; PASSIPIERI, M. Contribution to the study of the *Funiculus spermaticus* in murrh buffaloes (*Bubalus bubalis* – LINNAEUS, 1978). **Braz. J. Morph. Sci.** v. 13, n. 1, p. 7-13, 1996.

MONTES, G. Structural Biology of the fibres of the collagenous and elastic system. **Cell Bio. Intern.** v. 20, n 1, p.15-27, 1996.

NICKEL, R.; SCHUMMER, A.; SEIFERLE, E. **The viscera of the domestic mammals**. 2.ed., Berlim: Verlag Paul Parey, 1979. 401p.

NORONHA, P. B.; PEDUTTI NETO, J.; BORELLI, V. Aspectos morfológicos do funículo espermático de jumentos (*Equus asinus* - Linnaeus, 1758) da raça Pega. **Braz. J. Vet. Res. Anim. Sci.**, v. 38, n. 5, São Paulo, 2001.

NUNES, J.F.; RIERA, G.S.; SILVA, A.E.F.D.; PONCE DE LEON, F.A.; LIMA, F.A.M. **Características espermáticas de caprinos moxotó de acordo com a morfologia escrotal**. Sobral: EMBRAPA/CNPCaprinos, 1983. 11p.(Circular técnica, 6).

NUNES, J.F.; SILVA, A.E.D.F.; RIERA, S.G.; LIMA, F.A.M. and PONCE DE LEON, F.A. **Preliminary report on observed differences in goat semen characteristics based on scroat morphology**. In: REUNION INTERNACIONALE DE REPRODUCTION DES RUMINANTS EN ZONE TROPICAL, 20, Guadelupe, 1983. (Proceedings). Paris, INRA, 1984. p.251-64. (Les colloques de l'INRA; 20)

PASCUALY, O.S.; ELOY, A.X. **Evaluacion de parametros reproductivos en machos ovinos y caprinos en el CNPC**. Sobral: IICA/EMBRAPA/CNPC, 1985.

ROBERTSHAW, D. Concepts in animal adaptation: thermoregulation of the goat. In: INTERNATIONAL BONFERENCE ON GOAT PRODUCTION AND DISEASE, 3, Tucson. 1982. **Proceedings...** Seoltsdale: Dairy goat journal, p. 395-397, 1982.

SCHALLER, O. **Nomenclatura anatômica veterinária ilustrada**. São Paulo: Manole. 1999. 614 p.

PASCUALY, O.S.; ELOY, A.X. **Evaluacion de parametros reproductivos en machos ovinos y caprinos en el CNPC.** Sobral: IICA/EMBRAPA/CNPC, 1985.

SILVA, A.E.F.D.; NUNES, J.F. **Comportamento sexual do macho caprino da raça moxotó às variações estacionais no Nordeste do Brasil.** Sobral:EMBRAPA/CNPC,1988. 17 p.

STABENFELDT, G.H.; EDQUIST, L. E. Capítulo 50: Processos reproductivos no macho. In: Dukes/ **Fisiologia dos animais domésticos.** 10.ed. Rio de Janeiro: Guanabara-Koogan.1988.

TOLOSA, E. M. C.; RODRIGUES, C. J.; BEHMER, O. A.; FREITAS NETO, G. A. **Manual de técnicas para histologia normal e patológica.**2.ed. Baruei-SP: Manole. 2003.329p.

VIANA, W. G. **Contribuição ao estudo morfológico do funículo espermático em bovinos da raça Nelore.** São Paulo: USP, Faculdade de Medicina Veterinária e Zootecnia, 1986.35p.(Tese, Doutorado).

CAPÍTULO II*

* Apresentado segundo às normas do Brazillian Journal of Veterinary Research and Animal Sciences.

**ASPECTOS HISTOLOGICOS DO ESCROTO, SEGUNDO SUA CONFIGURAÇÃO, EM CAPRINOS
NATIVOS DO ESTADO DO PIAUÍ***

**(SCROTUM HISTOLOGICAL ASPECTS, ACCORDING ITS CONFIGURATION IN NATIVE
GOATS FROM PIAUÍ STATE)**

**Aline Soares NUNES¹; Maria Acelina Martins de CARVALHO²; Miguel Ferreira CAVALCANTE
FILHO²**

¹Médica Veterinária - Mestre em Ciência Animal - Centro de Ciências Agrárias, Universidade Federal do Piauí. Teresina – Piauí. ²Professor(a) Adjunto(a) do Departamento de Morfofisiologia Veterinária - Centro de Ciências Agrárias, Universidade Federal do Piauí. Teresina – Piauí.

CORRESPONDÊNCIA PARA:

Maria Acelina Mendes de Carvalho

Departamento de Morfofisiologia Veterinária, Centro de Ciências Agrárias, Universidade Federal do Piauí.
Campus da Socopo, s/n. CEP: 64-049-550 Teresina – PI.
Fone: (86) 3215-5748.
E-mail: carvalhomam@uol.com.br

INTRODUÇÃO

Em caprinos existe uma variabilidade intra-racial quanto ao estresse térmico, sugerindo uma possível origem genética, a bipartição escrotal ¹⁴. Esta característica, encontrada em grandes proporções nos caprinos criados no Nordeste brasileiro, pode ser uma adaptação para equilibrar a produção espermática em altas temperaturas ambientais, em função da maior aeração e troca de calor ²⁰. Os caprinos com o escroto bipartido demonstram vantagens na qualidade do sêmen e podem apresentar maior eficiência reprodutiva e produtiva do que aqueles que não apresentam essa característica ^{19,21}.

*Parte integrante da dissertação de mestrado do primeiro autor, apresentada ao Programa de Pós-Graduação em Ciência Animal.

*Apoio financeiro: CNPq / PADCT - processo: 620145/04-8.

O escroto apresenta eficientes mecanismos de termorregulação, que incluem o fluxo sanguíneo superficial, as trocas calóricas, o arranjo dos vasos sanguíneos e a sudorese (Beakley-Findlay, 1955 *apud* Kastelic⁶).

Estudos, sobre a vascularização do escroto em caprinos, revelaram que, independentemente da configuração escrotal, não há relação entre a quantidade de ramos arteriais do escroto e as características seminais, libido ou níveis de testosterona plasmática¹.

Nos pequenos ruminantes, o escroto é longo, penduloso, podendo ultrapassar o nível das articulações do jarrete, e sua pele abundantemente recoberta por pêlos. A pele escrotal é delgada, flexível e adere com firmeza à túnica dartos subjacente^{9, 12, 13}. A epiderme é formada por epitélio pavimentoso estratificado queratinizado^{4, 8, 10, 11, 26}, sendo composta pelos estratos basal ou germinativo, espinhoso, granuloso, lúcido e córneo^{4, 8, 11, 26, 27} com espessura variando de acordo a localização^{4, 8}.

As glândulas sebáceas se localizam no triângulo formado pelo folículo piloso, superfície da pele e músculo eretor do pêlo, e seus ductos desembocam no interior dos folículos pilosos¹⁰, sua secreção oleosa (sebo), além de lubrificar e impermeabilizar a pele e a pelagem, também favorece a disseminação do suor e retarda o crescimento bacteriano⁹.

Quanto às glândulas sudoríparas, de acordo com a histologia do processo secretor, são distinguidas dois tipos: as glândulas apócrinas, que eliminam suor nos folículos pilosos e glândulas écrinas, que secretam diretamente na superfície da pele. A variedade apócrina predomina e sua secreção e subsequente evaporação são importantes no metabolismo salino e na regulação da temperatura. A secreção é degradada por bactérias, formando substâncias que conferem o odor corpóreo característico. O produto da variedade écrina desempenha um papel menor na regulação da temperatura⁹. Nos ruminantes, as glândulas apócrinas predominam e auxiliam na perda de calor por evaporação^{3, 18, 24}, enquanto que as glândulas sudoríparas écrinas são encontradas apenas na região do muflo¹⁸.

Na pele do escroto, as glândulas sebáceas e as glândulas sudoríparas apócrinas diferem quanto ao tamanho e número nas várias espécies de mamíferos domésticos⁸. Em bovinos, o volume e área das glândulas sudoríparas por unidade de área superficial de pele são maiores no escroto do que na pele de outras áreas do corpo, e ainda, que há um aumento progressivo nas dimensões destas glândulas, da área proximal a distal da superfície escrotal. Com a elevação da temperatura ambiente, os testículos ocupam uma posição mais distal no escroto, aproximando-se assim, das maiores glândulas sudoríparas, onde a perda direta de calor por evaporação é mais acentuada, em razão de maior sudorese⁵.

As glândulas sudoríparas escrotais são maiores e produzem mais suor que as de qualquer outra parte do corpo, conforme Waites e Voglmayr *apud* Bohórques-Marecha¹⁷. Estas glândulas podem produzir cinco vezes mais suor do que as da pele de outras regiões do corpo, mediante elevação da temperatura ambiental²³. A perda de calor por evaporação da água da pele depende da extensão da formação de glândulas sudoríparas, sendo que a secreção de suor varia conforme a espécie animal¹⁸. O número e tamanho das glândulas cutâneas, entres outras características da pele, apresentam importante função no processo de adaptação climática².

Esta pesquisa teve como objetivo avaliar, comparativamente, aspectos histológicos da pele escrotal, além da quantificação das glândulas sudoríparas e sebáceas, em caprinos com escroto único e bipartido.

MATERIAL E MÉTODO

Foram utilizados 15 escrotos coletados de caprinos, sem raça definida, criados no Estado do Piauí, com idade reprodutiva (12 a 36 meses), agrupados de acordo com a configuração escrotal: grupo I – animais com escroto único; grupo II – caprinos com bipartição escrotal até 50% do comprimento testicular; e grupo III – animais com bipartição escrotal superior a 50% do comprimento dos testículos (Fig.1).

Após à eutanásia (resolução CFMV⁷), foram colhidos fragmentos transversais de pele de aproximadamente 1cm² das regiões proximal, média, distal, rafe escrotal e região medial (escrotos bipartidos), nas regiões cranial e caudal, representando uma amostra de cada região. Os fragmentos foram fixados por 48h em formaldeído tamponado a 10%. Em seguida, foram submetidos a rotina histológica, cortados a 5µm de espessura e as lâminas coradas pelo método hematoxilina – eosina. As análises das lâminas foram feitas em microscópio de luz. Para a mensuração da espessura da epiderme foi utilizada uma escala milimétrica (cada unidade = 0,125mm) acoplada a ocular (10x) em microscópio de luz, num aumento total de 400x, em locais escolhidos aleatoriamente em cada fragmento, os resultados foram divididos pelo aumento (400), para se obter o valor real, e multiplicados por 1000, para transformá-los em micrômetro (µm).

A quantificação das glândulas sudoríparas e sebáceas foi feita com auxílio de um sistema com linhas de inclusão e exclusão, de 1cm² de área, acoplado a ocular (10x), num aumento total de 50x, correspondendo a 0,2mm no fragmento. Os resultados obtidos em cinco locais de cada fragmento foram somados, para se obter o número de glândulas por milímetro quadrado (mm²) no fragmento.

O delineamento experimental foi inteiramente ao acaso em esquema fatorial 3x5x2 com três grupos (grupo I, grupo II e grupo III), cinco locais (proximal, média, distal, rafe escrotal e região medial - escrotos bipartidos) de duas regiões (cranial e caudal) com cinco repetições. Os valores numéricos foram submetidos a

análise de variância e suas médias comparadas pelo teste de Student-Newman-Keuls (SNK), com $\alpha=5$, utilizando-se o programa SAS/1997 (Statistical Analysis Sistem, 1997).

RESULTADOS E DISCUSSÃO

A pele do escroto dos caprinos pesquisados apresentava-se constituída por epiderme e derme, onde podem ser observadas glândulas sudoríparas (Fig. 2), confirmando o observado na pele das demais partes do corpo^{4, 8, 10, 11, 26}.

A epiderme, independente da configuração escrotal, mostrava-se composta por epitélio pavimentoso estratificado queratinizado, constituído pelo estrato basal, com células cilíndricas organizadas em uma única camada, moldada à camada papilar da derme; o estrato espinhoso, bastante reduzido na região proximal, com várias camadas de células poliédricas, mais achatadas que as do estrato basal; na seqüência, o estrato granuloso, com células bastante achatadas de citoplasma rico em grânulos e com núcleos de difícil observação nas células mais próximas à superfície; e externamente, o estrato córneo, bastante reduzido, como uma delgada fita, formado por placas de células mortas e queratinizadas (Fig. 3). Estas estruturas se assemelham às da pele delgada de outras regiões do corpo dos mamíferos domésticos^{4, 8, 11, 26, 27}. O estrato lúcido não foi observado em nenhum dos fragmentos analisados, estando de acordo com Banks³ que afirma que este estrato só é observado nas regiões epidérmicas muito espessas do corpo.

A espessura da epiderme do escroto de caprinos, independentemente da configuração escrotal, aumentava gradativamente da região proximal à distal, de acordo com o observado na literatura.⁴ Segundo Dyce et al.⁸ a epiderme é mais espessa nos locais em que a abrasão é mais intensa.

A derme, nos animais estudados, constituída de tecido conjuntivo frouxo com escassa presença de tecido adiposo, possuía duas camadas: a camada papilar, com a rede capilar responsável pela nutrição da epiderme; e a camada reticular, com as glândulas cutâneas (Fig. 2 e 3), de acordo com alguns autores^{4, 8, 10, 11, 26}.

As glândulas sebáceas da pele escrotal, independentemente da conformação escrotal, associavam-se ao folículo piloso, em número de uma ou duas por folículo, com seus ductos curtos e retos desembocando no mesmo local. No entanto, no búfalo cada folículo relaciona-se apenas com uma glândula sudorípara e uma sebácea¹⁵. Nos caprinos as glândulas apresentavam-se como glândulas alveolares simples ramificadas, bilobulada ou multilobulada (vistas com maior freqüência nas extremidades distais do escroto) (Fig. 4), de acordo com o descrito para as demais regiões do corpo nos ovinos¹⁶ e nos mamíferos domésticos de modo geral⁴.

As glândulas sudoríparas no escroto de caprinos apresentavam-se como estruturas alveolares simples e enoveladas, concordando com alguns autores^{4, 11, 27}, do tipo apócrina, em número de uma ou duas por folículo, como nos ruminantes de modo geral^{3, 18, 24}, e seus ductos excretores, formados por uma única camada de células cúbicas, desembocavam nos folículos pilosos.(Fig. 5 e 6), conforme foi observado na literatura^{4, 27}. Na superfície luminal dessas glândulas havia glomérulos ou vesículas, que segundo Banks³, é um indicativo de mecanismo de secreção apócrino. Próximo a cada glândula sudorípara pode ser observada uma intensa vascularização capilar (Fig. 6).

As médias referentes a morfometria da epiderme e quantificação das glândulas cutâneas encontram-se nas Tabelas 1, 2 e 3. Quanto a média da espessura da epiderme, constatou-se diferença estatística ($P < 0,05$) entre os grupos, com os caprinos do grupo III apresentando a maior média (68,91 μm), seguidos pelos animais do grupo I (55,82 μm) e grupo II (46,97 μm). Comparando os valores médios por região, observou-se um aumento gradativo da região proximal (29,33 μm) à distal (99,90 μm). Os caprinos com escroto único apresentaram, na região distal da rafe escrotal, espessura da epiderme maior (média=82,50 μm) que a da região medial dos animais do grupo II (média=48,75 μm), seguido pelo grupo III(média=38,75 μm). Entretanto, não houve diferença estatisticamente significativa ($P > 0,05$) entre as médias das regiões cranial e caudal, respectivamente, 56,18 μm e 58,33 μm (Tab. 1).

Em relação à quantificação de glândulas sebáceas, não foi observada diferença estatisticamente significativa ($P > 0,05$) entre as médias dos grupos, que foram superiores ao búfalo²⁵, mas semelhantes aos ruminantes¹⁵. Nas regiões distal e da rafe escrotal, o número de glândulas foi maior que nas outras regiões. No entanto, as médias gerais das regiões cranial e caudal, respectivamente, 12,53 GSb/mm² e 13,56 GSb/mm², não apresentaram diferença estatisticamente significativa ($P > 0,05$). Esse maior número de glândulas na região do escroto mais próxima ao corpo e da rafe, poderia favorecer a disseminação do suor para a extremidade do escroto, pois segundo Dyce et al.⁹ uma das funções da secreção dessas glândulas é favorecer a disseminação do suor (Tab. 2).

No que se refere à quantidade de glândulas sudoríparas, foi constatada diferença estatisticamente significativa ($P < 0,05$) entre os grupos. Os caprinos do grupo III apresentaram maior média geral de glândulas(18,12GS/mm²); seguidos, respectivamente, pelos animais do grupo I (16,14GS/mm²) e II (14,82GS/mm²). A região distal é o local onde estas foram observadas em maior número (média=19,77GS/mm²), seguidas pela da rafe escrotal proximal (média=18,67GS/mm²) e distal (grupo I)/região medial (grupo II e III) (média=16,53GS/mm²), região média (média=14,07GS/mm²), e por último a proximal (média=12,77GS/mm²),

local com menor número de glândulas sudoríparas no escroto (Tab. 3). A média da região cranial foi estatisticamente ($P < 0,05$) maior que a caudal, respectivamente, 17,33GS/mm² e 15,38GS/mm². O número de glândulas sudorípara encontradas nos animais do grupo III foi superior ao observado em caprinos²², em bovino³ e no búfalo²⁵.

Os resultados acima discutidos, obtidos de acordo com a metodologia descrita neste trabalho, permitiram concluir que a pele escrotal de caprinos, constituída pela epiderme e a derme, independentemente da configuração escrotal, apresenta um aumento gradativo da espessura da epiderme da região proximal à distal. Na derme, com escassa presença de tecido adiposo, observa-se numerosas glândulas sudoríparas apócrinas e sebácea bilobuladas ou multilobuladas. Os caprinos com bipartição escrotal, superior a 50% do comprimento testicular, apresentam epiderme mais espessa e maior quantidade de glândulas sudoríparas por região escrotal que os animais com escroto único, sugerindo uma maior produção de suor nos animais com bipartição escrotal, o que favoreceria a perda de calor por evaporação. Em relação à quantidade de glândulas sebáceas não houve diferença entre os grupos.

Tabela 1 - Médias da espessura da epiderme (em micrômetros) em diferentes regiões do escroto de caprinos dos grupo I - escroto único; grupo II – escroto com bipartição até 50% do comprimento testicular e grupo III – escroto com bipartição superior a 50% do comprimento testicular. Teresina-PI, 2005.

REGIÕES ¹	GRUPOS ²			MÉDIAS ²
	I	II	III	
Distal	89,38 ^{Ba}	74,69 ^{Ba}	135,63 ^{Aa}	99,90^a
Média	49,69 ^{Ab}	35,94 ^{Bc}	55,47 ^{Ac}	47,03^b
Proximal	29,38 ^{Ac}	26,56 ^{Ac}	32,19 ^{Ac}	29,33^c
Rafe escrotal distal/ área medial	82,50 ^{Aa}	48,75 ^{Bb}	38,75 ^{Bc}	56,67^b
Rafe escrotal proximal	28,13 ^{Cc}	48,90 ^{Bc}	82,50 ^{Ab}	53,18^b
MÉDIAS¹	55,82^B	46,97^C	68,91^A	57,23

¹ Médias seguidas por mesma letra maiúscula na mesma linha não apresentam diferença significativa pelo Teste SNK ($P < 0,05$). ² Médias seguidas por mesma letras minúsculas na mesma coluna não apresentam diferença significativa pelo Teste SNK ($P < 0,05$).

Tabela 2- Médias do número de glândulas sebáceas por mm² (GSb/mm²) em diferentes regiões do escroto de caprinos dos grupo I - escroto único; grupo II – escroto com bipartição até 50% do comprimento testicular e grupo III – escroto com bipartição superior a 50% do comprimento testicular. Teresina-PI, 2005.

REGIÕES ¹	GRUPOS ²			MÉDIAS ²
	I	II	III	
Distal	15,80 ^a	18,70 ^a	23,00 ^a	19,16^a
Média	8,40 ^c	8,30 ^c	11,40 ^b	9,37^{cd}
Proximal	9,30 ^{bc}	9,90 ^{bc}	7,30 ^b	8,83^d
Rafe escrotal distal/ área medial	13,80 ^{abc}	13,10 ^{bc}	9,30 ^b	12,07^c
Rafe escrotal proximal	14,60 ^{ab}	15,20 ^{ab}	17,60 ^a	15,80^b
MÉDIAS¹	12,38^A	13,04^A	13,72^A	13,05

¹ Médias seguidas por mesma letra maiúscula na mesma linha não apresentam diferença significativa pelo Teste SNK ($P > 0,05$). ² Médias seguidas por mesma letras minúsculas na mesma coluna não apresentam diferença significativa pelo Teste SNK ($P < 0,05$).

Tabela 3- Médias do número de glândulas sudoríparas por mm² (GS/mm²) em diferentes regiões do escroto de caprinos dos grupo I - escroto único; grupo II – escroto com bipartição até 50% do comprimento testicular e grupo III – escroto com bipartição superior a 50% do comprimento testicular. Teresina-PI, 2005.

REGIÕES ¹	GRUPOS ²			MÉDIAS ²
	I	II	III	
Distal	20,00 ^{ABa}	16,80 ^{Bb}	22,50 ^{Aa}	19,77 ^a
Média	12,30 ^{Bb}	12,90 ^{Bc}	17,00 ^{Ab}	14,07 ^c
Proximal	12,00 ^{Bb}	11,40 ^{Bc}	14,90 ^{Ab}	12,77 ^c
Rafe escrotal distal/ área medial	22,30 ^{Aa}	13,00 ^{Bc}	14,30 ^{Bb}	16,53 ^b
Rafe escrotal proximal	14,10 ^{Bb}	20,00 ^{Aa}	21,90 ^{Aa}	18,67 ^a
MÉDIAS ¹	16,14 ^B	14,82 ^B	18,12 ^A	16,36

¹ Médias seguidas por mesma letra maiúscula na mesma linha não apresentam diferença significativa pelo Teste SNK (P<0,05). ² Médias seguidas por mesma letras minúsculas na mesma coluna não apresentam diferença significativa pelo Teste SNK (P< 0,05).

ASPECTOS HISTOLOGICOS DO ESCROTO, SEGUNDO SUA CONFIGURAÇÃO, EM CAPRINOS NATIVOS DO ESTADO DO PIAUÍ

(SCROTUM HISTOLOGICAL ASPECTS, ACCORDING ITS CONFIGURATION IN NATIVE GOATS FROM PIAUÍ STATE)

RESUMO

Conforme relatos científicos, entre os machos caprinos nascidos em regiões tropicais, uma bipartição no escroto manifesta-se com grande frequência. Estudos mostraram que os caprinos com divisão mais acentuada no escroto possuíam vantagens reprodutivas em relação aos que não apresentaram esta característica, inferindo-se, melhor termorregulação por testículo nos animais de escroto bipartido. Esta pesquisa objetivou avaliar comparativamente, as características histológicas do escroto, em 15 caprinos, distribuídos em três grupos, de acordo com a configuração escrotal (GI, escroto único; GII, escroto bipartido até 50% do comprimento testicular; GIII, escroto bipartido superior a 50%). Foram retirados fragmentos do órgão, processados, segundo rotina histológica e analisados em microscópio de luz. A pele do escroto mostrou-se constituída de epiderme e derme, sendo a epiderme composta por epitélio pavimentoso estratificado queratinizado, organizado nos estratos basal, espinhoso, granuloso e córneo. A espessura da epiderme, independentemente da configuração escrotal, aumentou gradativamente da região proximal à distal, sendo mais espessa (média = 68,91µm) nos animais do GIII. Na região medial do escroto bipartido a epiderme apresentou-se mais fina que na região da rafe nos animais com escroto único. A derme, escassa em tecido adiposo, possuía maior quantidade de glândulas sudoríparas apócrinas nos animais do GIII, em média, 18,12GS/mm², que nos dos GI, 16,14 GS/mm² e GII, 14,82 GS/mm², sugerindo uma maior produção de suor nos caprinos com maior bipartição escrotal, o que poderia favorecer a perda de calor por evaporação. Enquanto, em relação à quantidade de glândulas sebáceas não houve diferença estatística entre os grupos pesquisados.

Unitermos: Caprino, escroto, histologia, pele, glândula sudorípara, glândula sebácea.

SUMMARY

According to scientific records, among the male goats born in tropical regions, a bipartition in scrotum happens in frequency. Studies have shown that the goats with accented division more in scrotum possessed reproductive advantages in relation to those that had not presented this characteristic, inferring, a better thermoregulation for testicle in the animals of bipartite scrotum. This research objectified to evaluate comparatively, the histological characteristics of the scrotum, in 15 goats, distributed in three groups, in accordance with the scrotal configuration (GI, unique scrotum; GII, scrotum bipartite up to 50% of the testicular length; GIII, scrotum bipartite superior 50%). It was removed fragments of the organ, processed, according to histological routine and analyzed in light microscope. The scrotum skin revealed to be constituted of epidermis and dermis, being the epidermis composed by flattened stratified keratinizing epithelium, organized in basale, spinosum, granulosum, and corneum stratum. The epidermis width, independent of the scrotum configuration, increased gradually from the proximal to the distal region, being wider (average = 68,91 μm) in GIII's animals. In the medial region of bipartite scrotum the epidermis showed to be thinner than on the raphe in animals of unique scrotum. The dermis, rare in fat tissue, showed a greater quantity of sweat apocrine glands in the animal of GIII, average of 18,12GS/mm², while in the GI's, 16,14 GS/mm² and GII, 14,82GSmm², suggesting a greater production of sweat that could favor the lost of heat by evaporation. For the number of sebaceous glands, there was no statistic difference among the groups.

Uniterms: goats, scrotum, histology, skin, sweat glands, sebaceous glands

REFERENCIAS BIBLIOGRÁFICAS

1. ALMEIDA, M. M. **Vascularização arterial testicular e escrotal de caprinos nativos do Estado do Piauí, segundo grau de divisão do escroto, e relação com parâmetros reprodutivos**. Teresina. 2003. Mestrado (Dissertação). Universidade Federal do Piauí.
2. ARAÚJO, M.L.; MAZZEI, S.; ARTONI, S.M.B.; MACHADO, M.R.F.; PACHECO, M.R.; VARELLA, M.H.C. Estudo Morfométrico dos folículos pilosos e das glândulas sebáceas do tegumento de caprinos das raças Saanen e Alpina. **Braz. J. Morphol. Sci.**, v.17(supl.), p.109. 2000.
3. BAL, H. S. Capítulo 35: Pele. In: Dukes/ **Fisiologia dos animais domésticos**. 10.ed. Rio de Janeiro: Guanabara-Koogan. 1988.
4. BANKS, W. J. **Histologia Veterinária Aplicada**. 2 ed. São Paulo: Manole. 1992.
5. BLASQUEZ, N.B.; MALLARD, G..J.; WEDD, S.R. Sweat glands of the scrotum of the bull. **J. Reprod Fertil**. 1988; 83: 673-674. – [PUBMED]
6. BOHÓRQUEZ MAHECHA, G.A.; GODINHO, H.P. Irrigação arterial do escroto de zebu, *Bos indicus*, **Arquivo Brasileiro de Medicina Veterinária e Zootecnia**, v.44, n.2, p. 121-127, 1992.
7. CFMV-CONSELHO FEDERAL DE MEDICINA VETERINÁRIA. **Resolução nº714**, de 20 de Junho de 2002. Dispõe sobre procedimentos e métodos de eutanásia em animais e dá outras providências. Disponível em: www.cfmv.org.br/legisla.htm#resocfmv.

8. DELLMAN, H.D.; BROWN, E.M. **Histologia Veterinária**. Rio de Janeiro: Guanabara-Koogan.1982.
9. DYCE, K.M., SACK, W.O., WENSING, C.J.G. **Tratado de Anatomia Veterinária**. 2.ed. Rio de Janeiro: Guanabara-koogan. 1997.663p.
10. FRANDSON, R.D. **Anatomia e fisiologia dos animais domésticos**. Rio de Janeiro: Guanabara-koogan, 1979.
11. GARTNER, L. P.; HIATT, J. L. **Atlas de histologia**. Rio de janeiro: Guanabara-koogan. 1993.
12. GETTY, R. **Anatomia dos Animais Domésticos. Sisson/Grossman**.5.ed. Vol. 1. Rio de Janeiro: Guanabara-koogan. 1986. 1134 p.
13. GODINHO, H.P.; CARDOSO, F.M.; NASCIMENTO, J.F. do. **Anatomia dos ruminantes domésticos**. Belo Horizonte: Instituto de Ciências Biológicas da UFMG (Departamento de Morfologia), 1981. 415 p.
14. GONÇALVES, P. B. D.; FIGUEIREDO, J. R.; FREITAS, V. J. F. **Biotécnicas aplicadas à reprodução animal**. São Paulo: Varela, 2002. 340 p.
15. GROVES,C.P. Bovidae. In: WALTON, D. W.; RICHARDSON, B.J. **Fauna of Australian**. V.1B. Mammalia. Publishers: Australian government publishing. 1989. In: www.deh.gov.au/biodiversity/abrs/publications/fauna-of-australia/pubs/volume1b/62-ind.pdf
16. JACINTO, M. A. C.; SILVA SOBRINHO, A.G.; COSTA, R. G.; MORAIS, F. R.; MALHEIROS, E. B. Características anátomo-estruturais da pele de ovinos (*Ovis áries* L.) lanados e deslanados de diferentes idades. In: REUNIÃO ANUAL DA SOCIEDADE BRASILEIRA DE ZOOTECNIA.35.1998. Fortaleza.**Anais...**Fortaleza: Sociedade Brasileira de Zootecnia, 1998. p.532-34.
17. KASTELIC, J.P.;COOK,R.B.; COULTER,G.H. Scrotal/testicular thermoregulation in bulls. In: **Topics in Bull Fertility**. Publisher: Internacional Veterinary Information Service (www.ivis.org). Last uptade: 21 june. 2000.
18. KOLB, E. **Fisiologia veterinária**.4.ed. Rio de Janeiro: Guanabara-koogan, 1987.
19. NUNES, J.F.; RIERA, G.S.; SILVA, A.E.F.D.; PONCE DE LEON, F.A.; LIMA, F.A.M. **Características espermáticas de caprinos moxotó de acordo com a morfologia escrotal**. Sobral: EMBRAPA/CNPCaprinos,1983. 11p. (Circular técnica, 6).
20. NUNES, J.F.; SILVA, A.E.D.F.; RIERA, S.G.; LIMA, F.A.M. e PONCE DE LEON, F.A. **Preliminary report on observed differences in goat semen characteristics based on scroat morphology**. In: REUNION INTERNACIONALE DE REPRODUCTION DES RUMINANTS EN ZONE TROPICAL, 20, Guadelupe, 1983. (Proceedings). Paris, INRA, 1984. p.251-64. (Les colloques de l'INRA; 20)
21. PASCUALY, O.S.; ELOY, A.X. **Evaluacion de parametros reproductivos en machos ovinos y caprinos en el CNPC**. Sobral: IICA/EMBRAPA/CNPC, 1985.

22. ROBERTSHAW, D. Concepts in animal adaptation: thermoregulation of the goat. In: INTERNATIONAL CONFERENCE ON GOAT PRODUCTION AND DISEASE, 3, Tucson. 1982. **Proceedings...** Seoltsdale: Dairy goat journal, p. 395-397,1982.
23. ROBERTSHAW, D.; VERCOE, J. E. Scrotal thermoregulation of the bull (*Bos sp.*). **Australian Journal Agriculture Research.**, 1980. v.31,p. 401-407,.
24. ROBINSON, N. E. Homeostasia. In: Dukes/ **Fisiologia dos animais domésticos**. 10.ed. Rio de Janeiro: Guanabara-Koogan.1988.
25. SAPATRA,R.A.;DINIZ,E.G.;BELETTI,M.E.; EBERHARDT,B.G.;SAPATRA,R. Avaliação das diferenças entre temperatura retal, escrotal e intratesticular e da qualidade de glândulas sudoríparas e sebáceas em escroto de búfalos (*Bubalus bubalis*) de duas faixas etárias. **Revista Brasileira De Reprodução Animal**, v.28,n.4,p.202-05. Out/Nov.2005.
26. SCHALLER, O. **Nomenclatura anatômica veterinária ilustrada**. São Paulo: Manole. 1999. 614 p.
27. SCHWARZE, E.; SCHRÖDER, L. **Compendio de anatomia veterinaria: aparato circulatorio y piel**. Zaragoza, España: Acribia, [1970].

**ASPECTOS HISTOLOGICOS DO ESCROTO, SEGUNDO SUA CONFIGURAÇÃO, EM CAPRINOS
NATIVOS DO ESTADO DO PIAUÍ
(SCROTUM HISTOLOGICAL ASPECTS, ACCORDING ITS CONFIGURATION IN NATIVE
GOATS FROM PIAUÍ STATE)**

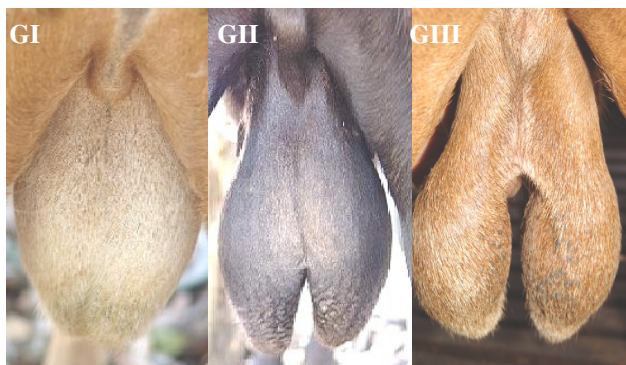

Figura 1 – Fotografia da região escrotal de caprinos dos diferentes grupos pesquisados (G-I, G-II e G-III).

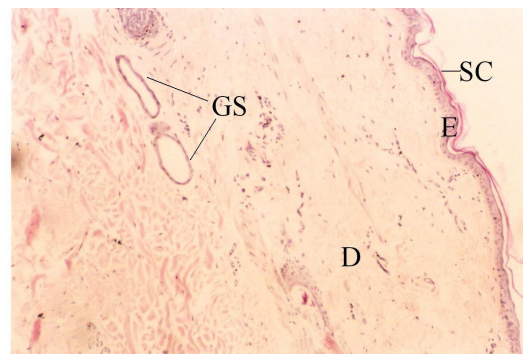


Figura 2 - Fotomicrografia da pele da região proximal do escroto de um caprino do grupo I, onde evidenciam-se a fina epiderme (E) com um delgado estrato córneo (SC), a derme (D) e glândula sudorípara (GS). Coloração de HE, aumento de 1000x.

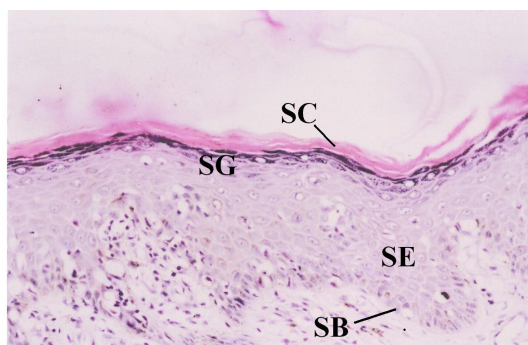


Figura 3 - Fotomicrografia da epiderme da região distal do escroto de caprino do grupo III, onde verificam-se estratos córneo (SC), granuloso (SG), espinhoso (SE) e basal (SB). Coloração de HE, aumento de 4000x.

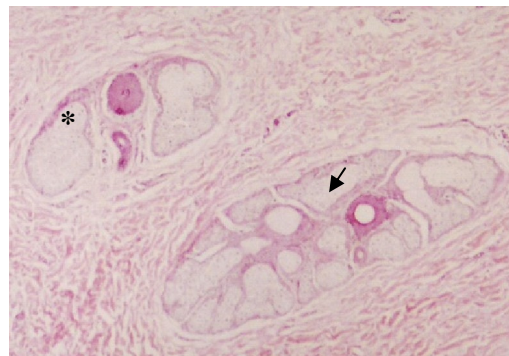


Figura 4 - Fotomicrografia da derme da região distal do escroto de caprino do grupo I, onde nota-se uma glândula sebácea bilobulada (*) e uma multilobulada (seta). Coloração de HE, aumento de 1000x.

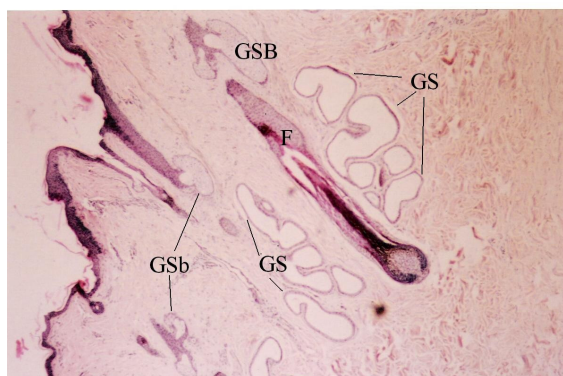


Figura 5- Fotomicrografia da pele da região média do escroto de caprinos do grupo I, onde evidenciam-se glândulas sudoríparas (GS) e o folículo piloso (F) com glândulas sebáceas (GSb) associadas. Coloração de HE, aumento de 400x.

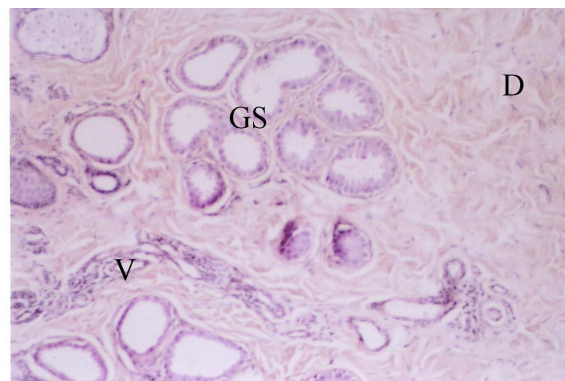


Figura 6-Fotomicrografia da derme (D) do escroto de caprinos do grupo II, onde observam-se capilares (V) e glândula sudorípara (GS) do tipo apócrina, com vesículas de secreção no seu lúmen. Coloração de HE, aumento de 1000x.

CONSIDERAÇÕES FINAIS

Os resultados obtidos com a metodologia utilizada neste trabalho, referente ao estudo morfológico do funículo espermático e do escroto, em caprinos com diferentes configurações escrotais, permitiram identificar nos caprinos com escroto bipartido um maior comprimento da artéria testicular e do funículo espermático, maior número de glândulas sudoríparas na pele escrotal. Estas características poderiam favorecer as trocas térmicas nestes animais, contribuindo para o mecanismo de termorregulação testicular.

A disposição do tecido adiposo, em posição subcapsular, nos animais com escroto bipartido, circundando e isolando o conjunto vâsculo-nervoso do funículo das estruturas adjacentes (ducto deferente e artérias epididimárias), poderia favorecer na região distal do funículo espermático a manutenção de uma temperatura inferior a do corpo. Nos caprinos com escroto único, os vasos, em região subcapsular, encontram-se rodeados por tecido adiposo, o que poderia dificultar as trocas de calor entre os vasos destes animais.

No entanto, se faz necessário mais pesquisas referentes à quantificação de outras estruturas importantes na termorregulação testicular como o tecido adiposo no funículo espermático, quantificação de veias do plexo pampiniforme e mensuração do diâmetro das glândulas sudorípara e sebáceas, para confirmar as diferenças morfológicas entre os animais com escroto único e bipartido.

REFERENCIAS BIBLIOGRÁFICAS

ALMEIDA, M. M. **Vascularização arterial testicular e escrotal de caprinos nativos do Estado do Piauí, segundo grau de divisão do escroto, e relação com parâmetros reprodutivos.** Teresina.2003. Mestrado (Dissertação). Universidade Federal do Piauí.

ARAÚJO, M.L.; MAZZEI, S.; ARTONI, S.M.B.; MACHADO, M.R.F.; PACHECO, M.R.; VARELLA, M.H.C. Estudo Morfométrico dos folículos pilosos e das glândulas sebáceas do tegumento de caprinos das raças Saanen e Alpina. **Braz. J. Morphol. Sci.**, v.17(supl.), p.109. 2000.

BAL, H. S. Capítulo 35: Pele. In: Dukes/ **Fisiologia dos animais domésticos.** 10.ed. Rio de Janeiro: Guanabara-Koogan.1988.

BANKS, W. J. **Histologia Veterinária Aplicada.** 2 ed. São Paulo: Manole. 1992.

BARONE, R. **Anatomie comparée des mammifères domestiques: Angiologie.** v.5. Paris: Vigot, 1996. p.904.

BLASQUEZ, N.B.; MALLARD, G.J.; WEDD, S.R. Sweat glands of the scrotum of the bull. *J. Reprod Fertil.* 1988; 83: 673-674. – [PUBMED]

BOHÓRQUEZ MAHECHA, G.A.; GODINHO, H.P. Irrigação arterial do escroto de zebu, *Bos indicus*, **Arquivo Brasileiro de Medicina Veterinária e Zootecnia**, v.44, n.2, p. 121-127, 1992.

BORELLI, V. BOMBONATO, P.P., RODRIGUES, C.A. Contribution of the spermatic cord in ovine. In: FEDERATIVE INTERNATIONAL CONGRESS OF ANATOMY, 13, Rio de Janeiro, 1989. **Anais...**Rio de Janeiro, 1989. p. 67.

BRINSCO, S.P. Capítulo 39: Fisiologia reprodutiva do macho. In: CUNNINGHAM, J.G. **Tratado de fisiologia veterinária.**2.ed. Rio de Janeiro: Guanabara-Koogan.1999.

CARVALHAL, R.; BORELLI, V.; MIGLINO, M.A. Estudo morfológico do funículo espermático em ovinos da raça Corriedale (*Ovis aries*, L. 1758). **Braz. J. Vet. Res. Anim. Sci.**, v. 37, n. 5, São Paulo, 2000.

CEZAR, K.L.R.; GUERRA, M.M.P.; SANTOS, R.M.B.; CÂMARA, D.R.; PINHEIRO JUNIOR, J.W.; SILVA, R.D.; OLIVEIRA, R.R.; MELO, P.R.M.; SILVA, S.V.; WISCHRAL, A. Influência da configuração escrotal sobre a eficiência reprodutiva de caprinos nativos criados no sertão de Pernambuco. **Revista Brasileira de Reprodução Animal**, Supl., n.5, p.115-117, 2002.

COSTA, L.A.O.P. **Contribuição ao estudo do funículo espermático em caprinos da raça Bhuj Brasileira**. São Paulo, 1987. 45p. Dissertação (Mestrado) - Faculdade de Medicina Veterinária e Zootecnia, Universidade de São Paulo.

CFMV-CONSELHO FEDERAL DE MEDICINA VETERINÁRIA. **Resolução nº714**, de 20 de Junho de 2002. Dispõe sobre procedimentos e métodos de eutanásia em animais e dá outras providências. Disponível em: www.cfmv.org.br/legisla.htm#resocfmv.

DELLMAN, H.D.; BROWN, E.M. **Histologia Veterinária**. Rio de Janeiro: Guanabara-Koogan. 1982.

DYCE, K.M., SACK, W.O., WENSING, C.J.G. **Tratado de Anatomia Veterinária**. 2.ed. Rio de Janeiro: Guanabara-koogan. 1997.663p.

FRANDSON, R.D. **Anatomia e fisiologia dos animais domésticos**. Rio de Janeiro: Guanabara-koogan, 1979.

FERNANDES FILHO, A. Trabalho do Curso e Pós Graduação. **Red. Méd. Vet-USP**. p. 11-18. maio. 1966

GARTNER, L. P.; HIATT, J. L. **Atlas de histologia**. Rio de Janeiro: Guanabara-koogan. 1993.

GETTY, R. **Anatomia dos Animais Domésticos**. Sisson/Grossman.5.ed. Vol. 1. Rio de Janeiro: Guanabara-koogan. 1986. 1134 p.

GODINHO, H.P.; CARDOSO, F.M.; NASCIMENTO, J.F. do. **Anatomia dos ruminantes domésticos**. Belo Horizonte: Instituto de Ciências Biológicas da UFMG (Departamento de Morfologia), 1981. 415 p.

GONÇALVES, P. B. D.; FIGUEIREDO, J. R.; FREITAS, V. J. F. **Biotécnicas aplicadas à reprodução animal**. São Paulo: Varela, 2002. 340 p.

GROVES, C.P. Bovidae. In: WALTON, D. W.; RICHARDSON, B.J. **Fauna of Australian**. V.1B. Mammalia. Publishers: Australian government publishing. 1989. In: www.deh.gov.au/biodiversity/abrs/publications/fauna-of-australia/pubs/volume1b/62-ind.pdf

HABEL, R.E. **Anatomia veterinaria aplicada**. 2.ed. Zaragoza: Acribia, 1988, 315p.

HAFEZ, E.S.E. **Reprodução Animal**, 6. ed., São Paulo: Manole, 1995. 720 p.

JACINTO, M. A. C.; SILVA SOBRINHO, A.G.; COSTA, R. G.; MORAIS, F. R.; MALHEIROS, E. B. Características anátomo-estruturais da pele de ovinos (*Ovis áries* L.) lanados e deslanados de diferentes idades. In: REUNIÃO ANUAL DA SOCIEDADE

BRASILEIRA DE ZOOTECNIA.35.1998. Fortaleza.**Anais...**Fortaleza: Sociedade Brasileira de Zootecnia, 1998. p.532-34.

KASTELIC, J.P.;COOK,R.B.; COULTER,G.H. Scrotal/testicular thermoregulation in bulls. In: **Topics in Bull Fertility**. Publisher: Internacional Veterinary Information Service (www.ivis.org). Last uptade: 21 june. 2000.

KOLB, E. **Fisiologia veterinária**.4.ed. Rio de Janeiro: Guanabara-koogan, 1987.

MACHADO, M.R.F., BORELLI, V., MIGLINO, M.A., PASSIPIERI, M. Contribution to the study of the *Funiculus spermaticus* in murrh buffaloes (*Bubalus bubalis* – LINNAEUS, 1978). **Braz. J. Morph. Sci.** v. 13, n. 1, p. 7-13, 1996.

MONTES, G. Structural Biology of the fibres of the collagenous and elastic system. **Cell Biology Internacional.** v. 20, n 1, p.15-27, 1996.

NICKEL, R.; SCHUMMER, A.; SEIFERLE, E. **The viscera of the domestic mammals**. 2.ed., Berlim: Verlag Paul Parey, 1979. 401p.

NORONHA, P. B.; PEDUTTI NETO, J.; BORELLI, V. Aspectos morfológicos do funículo espermático de jumentos (*Equus asinus* - Linnaeus, 1758) da raça Pega. **Braz. J. Vet. Res. Anim. Sci.**, v. 38, n. 5, São Paulo, 2001.

NUNES, J.F.; RIERA, G.S.; SILVA, A.E.F.D.; PONCE DE LEON, F.A.; LIMA, F.A.M. **Características espermáticas de caprinos moxotó de acordo com a morfologia escrotal**. Sobral: EMBRAPA/CNPCaprinos,1983. 11p. (Circular técnica, 6).

NUNES, J.F.; SILVA, A.E.D.F.; RIERA, S.G.; LIMA, F.A.M. e PONCE DE LEON, F.A. **Preliminary report on observed differences in goat semen characteristics based on scroat morphology**. In: REUNION INTERNACIONALE DE REPRODUCTION DES RUMINANTS EN ZONE TROPICAL, 20, Guadelupe, 1983. (Proceedings). Paris, INRA, 1984. p.251-64. (Les colloques de l'INRA; 20)

PASCUALY, O.S.; ELOY, A.X. **Evaluacion de parametros reproductivos en machos ovinos y caprinos en el CNPC**. Sobral: IICA/EMBRAPA/CNPC, 1985.

ROBERTSHAW, D. Concepts in animal adaptation: thermoregulation of the goat. In: INTERNATIONAL BONFERENCE ON GOAT PRODUCTION AND DISEASE, 3, Tucson. 1982. **Proceedings...** Seoltsdale: Dairy goat journal, p. 395-397,1982.

ROBERTSHAW, D.; VEERCOE, J. E. Scrotal thermoregulation of the bull (*Bos sp.*). **Australian Journal Agriculture Research.**, 1980. v.31,p. 401-407,.

ROBINSON, N. E. Homeostasia. In: Dukes/ **Fisiologia dos animais domésticos**. 10.ed. Rio de Janeiro: Guanabara-Koogan.1988.

SANTOS, D.O.; SIMPLÍCIO, A.A.; MACHADO, R. Características escroto-testiculares e do ejaculado em bodes mestiços submetidos à insulação escrotal. **Arquivo Brasileiro de Medicina Veterinária e Zootecnia**, v.50, n.3, p.287-291, 1998.

SAPATRA,R.A.;DINIZ,E.G.;BELETTI,M.E.; EBERHARDT,B.G.;SAPATRA,R. Avaliação das diferenças entre temperatura retal, escrotal e intratesticular e da qualidade de glândulas sudoríparas e sebáceas em escroto de búfalos (*Bubalus bubalis*) de duas faixas etárias. **Revista Brasileira De Reprodução Animal**, v.28,n.4,p.202-05. Out/Nov.2005.

SCHALLER, O. **Nomenclatura anatômica veterinária ilustrada**. São Paulo: Manole. 1999. 614 p.

SILVA, A.E.F.D.; NUNES, J.F. **Comportamento sexual do macho caprino da raça moxotó às variações estacionais no Nordeste do Brasil**. Sobral:EMBRAPA/CNPC,1988. 17 p.

SOUZA NETO,J. **Demanda Potencial de Carne de Caprinos e Ovinos e Perspectivas da Oferta, 1985-1990**. Disponível em:[www. cnpat.embrapa.br/users/jsneto/demanda.htm](http://www.cnpat.embrapa.br/users/jsneto/demanda.htm). 30/04/2003. 10:04.

STABENFELDT, G.H.; EDQUIST, L. E. Capítulo 50: Processos reprodutivos no macho. In: Dukes/ **Fisiologia dos animais domésticos**. 10.ed. Rio de Janeiro: Guanabara-Koogan.1988.

ANEXOS

Tabela 1 – Biometria corporal de caprinos dos grupo I - escroto único; grupo II – escroto com bipartição até 50% do comprimento testicular e grupo III – com bipartição superior a 50%.Teresina-PI.

PARÂMETROS	GRUPOS			CV (%)
	I	II	III	
Peso vivo (kg)	24,38 _a	28,90 _a	31,76 _a	19,06
Peso carcaça (kg)	12,12 _a	11,98 _a	9,86 _a	20,26
Comprimento corporal	72,00 _a	78,70 _a	79,30 _a	6,72
Perímetro torácico	66,40 _a	71,30 _a	71,90 _a	6,40
Altura de cernelha	64,40 _a	64,20 _a	69,44 _a	7,02

Médias seguidas de mesma letra na mesma linha não apresentam diferença significativa pelo Teste SNK, $\alpha=5\%$.

Tabela 2 – Médias do diâmetro do funículo espermático nas regiões proximais, médias e distais em caprinos com escroto único.Teresina-PI, 2005.

ANTÍMERO	DIÂMETRO DO FUNÍCULO ESPERMÁTICO		
	PROXIMAL	MÉDIO	DISTAL
DIREITO	0,97	1,12	1,72
ESQUERDO	0,75	1,00	1,80
MÉDIA	0,86	1,06	1,76

Tabela 3 – Médias do diâmetro do funículo espermático nas regiões proximais, médias e distais em caprinos com bipartição escrotal até 50% do comprimento testicular.Teresina-PI, 2005.

ANTÍMERO	DIÂMETRO DO FUNÍCULO ESPERMÁTICO		
	PROXIMAL	MÉDIO	DISTAL
DIREITO	1,10	1,16	1,98
ESQUERDO	1,26	1,32	1,94
MÉDIA	1,18	1,24	1,96

Tabela 4 – Médias do diâmetro do funículo espermático nas regiões proximais, médias e distais em caprinos com bipartição escrotal superior a 50% do comprimento testicular. Teresina-PI, 2005.

ANTÍMERO	DIÂMETRO DO FUNÍCULO ESPERMÁTICO		
	PROXIMAL	MÉDIO	DISTAL
DIREITO	0,87	1,14	1,92
ESQUERDO	0,95	1,58	1,90
MÉDIA	0,91	1,36	1,91

Tabela 5 – Comprimento do funículo espermático em caprinos com escroto único. Teresina-PI, 2005.

ANIMAL	COMPRIMENTO DO FUNÍCULO ESPERMÁTICO		
	DIREITO	ESQUERDO	MÉDIA
1	8,4	8,1	8,3
2	8,0	7,0	7,5
3	8,0	7,7	7,9
4	8,2	7,9	8,1
5	7,2	6,5	6,9
6	7,7	7,6	7,7
7	10,5	9,6	10,1
MÉDIA	8,3	7,8	8,0

Tabela 6 – Comprimento do funículo espermático em caprinos com bipartição escrotal até 50% do comprimento testicular. Teresina-PI, 2005.

ANIMAL	COMPRIMENTO DO FUNÍCULO ESPERMÁTICO		
	DIREITO	ESQUERDO	MÉDIA
1	9,3	9,8	9,6
2	8,2	8,5	8,4
3	9,4	10,2	9,8
4	7,7	7,7	7,7
5	9,5	9,4	9,5
6	7,6	7,9	7,8
7	7,2	8,2	7,7
MÉDIA	8,4	8,8	8,6

Tabela 7 – Comprimento do funículo espermático em caprinos com bipartição escrotal superior a 50% do comprimento testicular. Teresina-PI, 2005.

ANIMAL	COMPRIMENTO DO FUNÍCULO ESPERMÁTICO		
	DIREITO	ESQUERDO	MÉDIA
1	12,3	11,8	12,1
2	12,6	12,2	12,4
3	11,2	11,0	11,1
4	12,0	11,4	11,7
5	7,4	7,1	7,3
6	8,7	8,3	8,5
7	9,4	8,7	9,1
MÉDIA	10,5	10,1	10,3

Tabela 8 – Comprimento do músculo cremáster em caprinos com escroto único. Teresina-PI, 2005.

ANIMAL	COMPRIMENTO DO MÚSCULO CREMÁSTER		
	DIREITO	ESQUERDO	MÉDIA
1	15,8	15,8	15,8
2	22,0	19,5	20,8
3	22,0	22,5	22,3
4	22,0	21,5	21,8
5	18,0	19,0	18,5
6	19,4	18,2	18,8
7	18,4	17,2	17,8
MÉDIA	19,7	19,1	19,4

Tabela 9 – Comprimento do músculo cremáster em caprinos com bipartição escrotal até 50% do comprimento testicular. Teresina-PI, 2005.

ANIMAL	COMPRIMENTO DO MÚSCULO CREMÁSTER		
	DIREITO	ESQUERDO	MÉDIA
1	15,3	16,6	16,0
2	19,5	17,5	18,5
3	16,0	17,0	16,5
4	22,3	22,5	22,4
5	22,3	23,0	22,7
6	17,8	17,1	17,5
7	17,0	17,0	17,0
MÉDIA	18,6	18,7	18,6

Tabela 10 – Comprimento do músculo cremáster em caprinos com bipartição escrotal superior a 50% do comprimento testicular. Teresina-PI, 2005.

ANIMAL	COMPRIMENTO DO MÚSCULO CREMÁSTER		
	DIREITO	ESQUERDO	MÉDIA
1	20,0	20,5	20,3
2	19,7	18,4	19,1
3	19,3	19,2	19,3
4	22,0	22,0	22,0
5	21,0	21,0	21,0
6	19,9	19,5	19,7
7	19,8	19,4	19,6
MÉDIA	20,2	20,0	20,1

Tabela 11 – Comprimento da artéria testicular em caprinos com escroto único. Teresina-PI, 2005.

ANIMAL	COMPRIMENTO DA ARTÉRIA TESTICULAR		
	DIREITO	ESQUERDO	MÉDIA
1	113,0	108,0	110,5
2	86,0	87,0	86,5
3	103,5	100,0	101,8
4	108,2	104,1	106,2
5	96,5	94,8	95,7
6	75,4	78,4	76,9
7	129,5	139,1	134,3
8	83,0	93,0	88,0
9	140,6	141,2	140,9
10	101,4	82,3	91,9
MÉDIA	103,7	102,8	103,3

Tabela 12 – Comprimento da artéria testicular em caprinos com bipartição escrotal até 50% do comprimento testicular. Teresina-PI, 2005.

ANIMAL	COMPRIMENTO DA ARTÉRIA TESTICULAR		
	DIREITO	ESQUERDO	MÉDIA
1	147,0	145,0	146,0
2	117,5	135,0	126,3
3	145,0	146,0	145,5
4	86,0	85,0	85,5
5	132,5	134,0	133,3
6	139,0	130,8	134,9
7	111,6	126,1	118,9
8	94,3	100,4	97,4
9	109,6	120,9	115,3
10	112,0	114,2	113,1
MÉDIA	119,5	123,7	121,6

Tabela 13 – Comprimento do funículo espermático em caprinos com bipartição escrotal superior a 50% do comprimento testicular. Teresina-PI, 2005.

ANIMAL	COMPRIMENTO DA ARTÉRIA TESTICULAR		
	DIREITO	ESQUERDO	MÉDIA
1	178,0	172,0	175,0
2	181,2	176,6	178,9
3	165,0	162,0	163,5
4	173,2	170,5	171,9
5	158,3	149,7	154,0
6	166,2	166,6	166,4
7	152,4	131,1	141,8
8	120,5	119,3	119,9
9	123,6	124,6	124,1
10	132,0	133,2	132,6
MÉDIA	155,0	150,6	152,8

Livros Grátis

(<http://www.livrosgratis.com.br>)

Milhares de Livros para Download:

[Baixar livros de Administração](#)

[Baixar livros de Agronomia](#)

[Baixar livros de Arquitetura](#)

[Baixar livros de Artes](#)

[Baixar livros de Astronomia](#)

[Baixar livros de Biologia Geral](#)

[Baixar livros de Ciência da Computação](#)

[Baixar livros de Ciência da Informação](#)

[Baixar livros de Ciência Política](#)

[Baixar livros de Ciências da Saúde](#)

[Baixar livros de Comunicação](#)

[Baixar livros do Conselho Nacional de Educação - CNE](#)

[Baixar livros de Defesa civil](#)

[Baixar livros de Direito](#)

[Baixar livros de Direitos humanos](#)

[Baixar livros de Economia](#)

[Baixar livros de Economia Doméstica](#)

[Baixar livros de Educação](#)

[Baixar livros de Educação - Trânsito](#)

[Baixar livros de Educação Física](#)

[Baixar livros de Engenharia Aeroespacial](#)

[Baixar livros de Farmácia](#)

[Baixar livros de Filosofia](#)

[Baixar livros de Física](#)

[Baixar livros de Geociências](#)

[Baixar livros de Geografia](#)

[Baixar livros de História](#)

[Baixar livros de Línguas](#)

[Baixar livros de Literatura](#)
[Baixar livros de Literatura de Cordel](#)
[Baixar livros de Literatura Infantil](#)
[Baixar livros de Matemática](#)
[Baixar livros de Medicina](#)
[Baixar livros de Medicina Veterinária](#)
[Baixar livros de Meio Ambiente](#)
[Baixar livros de Meteorologia](#)
[Baixar Monografias e TCC](#)
[Baixar livros Multidisciplinar](#)
[Baixar livros de Música](#)
[Baixar livros de Psicologia](#)
[Baixar livros de Química](#)
[Baixar livros de Saúde Coletiva](#)
[Baixar livros de Serviço Social](#)
[Baixar livros de Sociologia](#)
[Baixar livros de Teologia](#)
[Baixar livros de Trabalho](#)
[Baixar livros de Turismo](#)