UNIVERSIDADE FEDERAL DE GOIÁS
ESCOLA DE VETERINÁRIA
PROGRAMA DE PÓS-GRADUAÇÃO EM CIENCIA ANIMAL

PERFIL DE EXPRESSÃO DAS PROTEÍNAS *Cyr61* E OCLUDINA EM GLÂNDULAS MAMÁRIAS NORMAIS E NEOPLÁSICAS DE CADELAS

Marina Pacheco Miguel
Orientador: Prof. Dr. Eugênio Gonçalves de Araújo

GOIÂNIA
2007

Livros Grátis

http://www.livrosgratis.com.br

Milhares de livros grátis para download.

MARINA PACHECO MIGUEL

PERFIL DE EXPRESSÃO DAS PROTEÍNAS *Cyr61* E OCLUDINA EM GLÂNDULAS MAMÁRIAS NORMAIS E NEOPLÁSICAS DE CADELAS

Dissertação apresentada para obtenção do grau de Mestre em Ciência Animal junto a Escola de Veterinária da Universidade Federal de Goiás.

Área de concentração:
Patologia, Clínica e Cirurgia Animal

Orientador:
Prof. Dr. Eugênio Gonçalves de Araújo
Comitê de Orientação:
Profª. Drª. Maria Clorinda Soares Fioravanti
Prof. Dr. Luiz Augusto Batista Brito

GOIÂNIA
2007

Dedico, primeiramente, ao meu pai, Luis Miguel da Silva,, à minha avó Geny Miguel Pacheco, à minha mãe Lúcia Pacheco, as minhas irmãs Jordana Garcia Zacharias Miguel e Yasmin Garcia Zacharias Miguel, à minha madrasta Andiara Vargas Garcia e ao meu "gurizim", Marcos de Almeida Souza.

AGRADECIMENTOS

A Deus por ter sempre iluminado meu caminho, ter me confortado nos momentos difíceis e ter me dado forças para superar as dificuldades;

Aos meus pais por todos os ensinamentos que me deram de forma direta ou indireta, os quais foram cruciais para meu crescimento pessoal e profissional;

Á minha avó Geny Miguel Pacheco por ter sido minha verdadeira mãe, a pessoa que me abrigou, confortou e aconselhou por toda minha vida. A ela devo tudo o que sou hoje.

A Universidade Federal de Goiás, à Escola de Veterinária, à coordenação de pós-graduação por permitir o desenvolvimento deste trabalho;

Ao Prof. Dr. Eugênio Gonçalves de Araújo, por ter aceitado minha orientação, pelos valiosos ensinamentos e apoio durante os anos de orientação.

Aos meus co-orientadores Maria Clorinda Soares Fioravanti e Luiz Augusto Batista Brito pelos esclarecimentos nos momentos de dúvidas e auxílio inigualável para execução deste projeto.

Ao meu grande amigo e companheiro Marcos de Almeida Souza pelas inúmeras vezes em que foi a única pessoa quem me ouviu, me ajudou, me apoiou e me consolou desde que nos conhecemos e, principalmente, por ter sido essencial na minha escolha profissional e paixão por ela.

Às minhas duas irmãs Lízia Ludmila Lima Figueiredo e Mariela Salles Pacheco por terem se tornado uma família inteira para mim. Obrigada por toda compreensão e apoio.

A minha grande amiga Prof^{a}. Msc. Liliana Borges de Menezes por sua amizade fiel e sincera, por seus ensinamentos e ajuda prestada neste período.

A Prof. Dr^{a}. Veridiana Maria Brianezi Dignani de Moura que apareceu como um anjo para iluminar minhas vistas e auxiliar de forma indispensável à realização do experimento.

As minhas amigas Júlia de Miranda Moraes e Tatyane Penha Sales, sem as quais, indubitavelmente, eu não teria conseguido terminar o experimento com sucesso.

À minha grande amiga maternal Prof. Dr^{a}. Moema Pacheco Chediak Matos por todos conselhos, preocupação e carinho que sempre teve por mim.

As minhas companheiras de mestrado e de atividades extra-classe, Úrsula Rauecker Nunes, Vanessa Silvestre Ferreira de Oliveira e Sabrina Castilho Duarte, agradeço infinitamente toda preocupação que tiveram comigo nas fases tortuosas desses anos e pelas palavras de animo e entusiasmo que sempre me ofereceram.

Aos colegas Leila Maria Leal, Marcelo Seixo de Brito e Silva, Anúzia Barini e Rafael Costa Vieira por toda ajuda que prestaram durante esses anos de excelente convivência.

A minha querida amiga Raquel Soares Juliano, pelos momentos de descontração, conselhos e apoio.

Aos alunos Ramon Gomes Mesquita, Hugo Henrique Ferreira, Diogo Di Francescantonio Andrade, Juliana Aparecida Silva por toda ajuda prestada durante coleta e processamento das amostras.

Ao Prof. Dr. Jurij Sobestiansky por seus ensinamentos, paciência e atenção nos momentos necessários.

Ao professor Francisco de Carvalho Dias Filho por seu sorriso contagiante e abraço fraterno, por suas palavras sábias e animadoras e por toda sua atenção e carinho.

Às professoras Ana Paula Iglesias Santin, Regiani Nascimento Gagno Porto e Rosângela Oliveira Alves pela convivência, atenção e amizade a mim dispensada.

À querida Wilda Maria Reis por ter me ajudado e ter se preocupado em guardar sempre as amostras após as cirurgias.

Aos técnicos João Vilela Teixeira e Antônio Souza da Silva pela excelente convivência e ajuda para a realização deste trabalho.

Ao funcionário Carlos Ferreira Ramos pela excelente convivência e presteza.

Ao secretário da pós-graduação Gerson Luiz Barros por sempre ter me recebido com atenção e presteza.

Ás cadelinhas que permitiram a realização deste trabalho.

A CAPES pela bolsa de mestrado e financiamento do projeto.

Não sei...

Se a vida é curta ou longa demais pra nós, mas sei que nada do que vivemos tem sentido, se não tocamos o coração das pessoas.

Muitas vezes basta ser: colo que acolhe, braço que envolve, palavra que conforta, silêncio que respeita, alegria que contagia, lágrima que corre, olhar que acaricia, desejo que sacia, amor que promove.

E isso não é coisa de outro mundo, é o que dá sentido à vida.

É o que faz com que ela não seja nem curta, nem longa demais, mas que seja intensa, verdadeira, pura...

Enquanto durar!

Feliz aquele que transfere o que sabe e aprende o que ensina."

Cora Coralina

SUMÁRIO

1. INTRODUÇÃO 1
2. REVISÃO DE LITERATURA 3
2.1. Descrição anatômica, funcional e histológica da glândula mamária 3
2.2. Alterações neoplásicas das glândulas mamárias 6
2.2.1. Neoplasias Benignas 7
2.2.2. Neoplasias Malignas 8
2.3. Mecanismos bioquímicos do desenvolvimento das neoplasias 122
2.4. Componentes de transdução de sinal e *Cyr61* 133
2.5. Junções intercelulares, junções *tight* e ocludina 18
3. OBJETIVOS 24
3.1. Objetivo geral 24
3.2. Objetivos específicos 24
4. METODOLOGIA E ESTRATÉGIA DE AÇÃO 25
4.1. Obtenção e processamento do material 25
4.2. Protocolo de Imunohistoquímica 26
4.3. Análise dos dados 27
5. RESULTADOS 30
5.1. Estudo imunoistoquímico com anticorpo policlonal *Cyr61* 30
5.3. Estudo imunoistoquímico com anticorpo ocludina 38
6. DISCUSSÃO 42
6.1. Anticorpo *Cyr61* 42
6.2. Anticorpo ocludina 45
7. CONCLUSÕES 47
REFERENCIAS 48

LISTA DE FIGURAS

FIGURA 1- Disposição anatômica e organização do sistema linfático das glândulas mamárias de cadelas. 3

FIGURA 2- Glândula mamária em lactação. Notar proliferação do epitélio secretor..... 4

FIGURA 3- Glândula mamária inativa. Notar evidência do estroma em relação ao epitélio glandular 5

FIGURA 4- Adenoma simples da glândula mamária de cadela 8

FIGURA 5- Carcinoma complexo da glândula mamária de cadela, evidenciando figura de mitose (seta) e células mioepiteliais (cabeças de seta).....9

FIGURA 6- Carcinoma simples sólido de glândula mamária de cadela. 11

FIGURA 7- Modelo proposto para a ativação das proteínas da família CCN.....15

FIGURA 8- Modelo hipotético do papel da *Cyr61* na tumorigenese e progressão de neoplasias mamárias. 1) Promover proliferação de células tumorais de maneira autócrina e/ou parácrina pelo aumento da bioatividade de fatores de crescimento 2) Emitir sinais de proliferação via receptores de a/ b integrina ou receptores específicos de Cyr61, 3) Coordenar migração de células tumorais epiteliais como fator quimiocinético e 4) Regular recrutamento endotelial e neovascularização tumoral de maneira parácrina através de mecanismo dependente de avb3. 17

FIGURA 9- Representação esquemática das junções intercelulares nas células intestinais. 19

FIGURA 10- Representação esquemática da estrutura da Ocludina. 21

FIGURA 11- Intensidade de marcação pelo anticorpo policlonal *Cyr61* em fibroblastos da região estromal da glândula mamária nos diferentes diagnósticos.....30

FIGURA 12- Porcentagem de células marcadas pelo anticorpo policlonal *Cyr61* em fibroblastos da região estromal da glândula mamária nos diferentes diagnósticos.....31

FIGURA 13 – Intensidade de marcação pelo anticorpo policlonal *Cyr61* de musculatura lisa de artérias e arteríolas da glândula mamária nos diferentes diagnósticos.....32

FIGURA 14 - Porcentagem de células marcadas pelo anticorpo policlonal *Cyr61* de musculatura lisa de artérias e arteríolas da glândula mamária nos diferentes diagnósticos.....32

FIGURA 15 - Fotomicrografia de amostras de tecido mamário de cadelas marcados pelo anticorpo policlonal *Cyr61.* Glândula mamária normal: (A) Musculatura lisa de arteríola (seta larga vermelha), citoplasma das células endoteliais (seta vermelha), citoplasma de fibroblastos ativos (seta larga amarela) e fibroblastos em repouso (seta larga preta) (400x); Diagnóstico de adenoma simples: (B) citoplasma de fibroblastos (seta vermelha) e musculatura lisa de arteríolas (seta larga vermelha) (400x). Carcinoma complexo: (C) Musculatura lisa de artéria (seta larga) e citoplasma das células endoteliais (seta vermelha) e citoplasma de fibroblasto (seta larga amarela) (400x); (D) Musculatura lisa de arteríola (seta larga vermelha) e fibroblastos (seta vermelha) (250x).....33

FIGURA 16 - Intensidade de marcação do anticorpo policlonal *Cyr61* no núcleo de células epiteliais da glândula mamária nos diferentes diagnósticos.....34

FIGURA 15 - Marcação do anticorpo policlonal *Cyr61* no citoplasma de células epiteliais da glândula mamária nos diferentes diagnósticos..... 36

FIGURA 16 – Fotomicrografia de fragmentos de tecido mamário de cadelas marcados pelo anticorpo policlonal *Cyr61* (A) marcação nuclear (seta vermelha) e citoplasmática (seta larga vermelha) de células epiteliais da glândula mamária normal (400x); (B) marcação citoplasmática de células epiteliais neoplásicas (seta larga) de tecidos mamários com diagnóstico de adenoma simples (250x); (C) Citoplasma em forma de pontos do citoplasma do epitélio glandular secretor (seta larga) de células epiteliais neoplásicas (seta vermelha) de mamas com carcinoma complexo (400x); (D) citoplasma do epitélio glandular secretor (seta vermelha) de tecido mamário com diagnóstico de carcinoma simples sólido (400x) 37

FIGURA 17- Porcentagem de núcleos marcados pelo anticorpo policlonal *Cyr61* de células epiteliais da glândula mamária nos diferentes diagnósticos 35

FIGURA 18- Intensidade de marcação do anticorpo policlonal *Cyr61* no citoplasma de células epiteliais da glândula mamária nos diferentes diagnósticos..... 35

FIGURA 19- Porcentagem de células epiteliais marcadas pelo anticorpo policlonal *Cyr61* no citoplasma de células epiteliais da glândula mamária nos diferentes diagnósticos 36

FIGURA 20 - Fotomicrografia de fragmentos de tecido mamário de cadelas marcados pelo anticorpo policlonal *Cyr61* (A) marcação nuclear (seta vermelha) e citoplasmática (seta larga vermelha) de células epiteliais da glândula mamária normal (400x); (B) marcação citoplasmática de células epiteliais neoplásicas (seta larga) de tecidos mamários com diagnóstico de adenoma simples (250x); (C) Citoplasma em forma de pontos do citoplasma do epitélio glandular secretor (seta larga) de células epiteliais neoplásicas (seta vermelha) de mamas com carcinoma complexo (400x); (D) citoplasma do epitélio glandular secretor (seta vermelha) de tecido mamário com diagnóstico de carcinoma simples sólido (400x).....37

FIGURA 21- Intensidade de marcação de células epiteliais com o anticorpo anti-ocludina nos diferentes diagnósticos 38

FIGURA 22 - Porcentagem de células epiteliais marcadas com o anticorpo anti-ocludina nos diferentes diagnósticos.....39

FIGURA 23- Fotomicrografia de fragmentos de tecido mamário de cadelas marcados pelo anticorpo policlonal ocludina. (A) marcação de células endoteliais (seta) de glândula mamária normal (400x); (B) marcação de células endoteliais (seta) de amostra com diagnóstico de adenoma simples (250x); (C) marcação de células endoteliais de amostra com diagnóstico de carcinoma complexo (400x). (D) marcação de células endoteliais de amostra com diagnóstico de carcinoma simples sólido (400x) 39

FIGURA 24 - Intensidade de marcação de células endoteliais com ocludina nos diferentes diagnósticos.....40

FIGURA 25 - Freqüência de células endoteliais marcadas com ocludina nos diferentes diagnósticos.....41

FIGURA 26 - Fotomicrografia de fragmentos de tecido mamário de cadelas marcados pelo anticorpo policlonal ocludina. (A) marcação de células endoteliais (seta) de glândula mamária normal (400x); (B) marcação de células endoteliais (seta) de amostra com diagnóstico de adenoma simples (250x); (C) marcação de células endoteliais de amostra com diagnóstico de carcinoma complexo (400x). (D) marcação de células endoteliais de amostra com diagnóstico de carcinoma simples sólido (400x).....41

LISTA DE QUADROS

QUADRO 1- Diluições utilizadas dos anticorpos Cyr61 e ocludina. 26

QUADRO 2- Escores aplicados na análise da tonalidade da marcação do anticorpo policlonal *Cyr61*.....28

QUADRO 3 - Escores aplicados na análise da tonalidade da marcação do anticorpo policlonal ocludina. 29

QUADRO 4 - Escores aplicados na análise da marcação em porcentagem de número de células para o anticorpo policlonal *Cyr61* e ocludina. ... 29

LISTA DE ABREVIATURAS

AFIP.....*armed forces institute of pathology*
BSA .....soro albumina bovino
Ca^{2+} ..... íon cálcio
cAMP .....adenosina monofosfato cíclico
CSA..... *catalysed signal amplification*
CTGF.....*conective tissue growth factor*
Cyr61 ……..……*cysteine rich protein*
DAB……*3,3'-diaminobenzidine–tetrahydrochloride*
E_2 .....estrógeno
ECM.....extracellular membrane
EGF..... *endothelial growth factor*
FC..... fator de crescimento
H&E.....coloração de hematoxilina-eosina
HPB.....hiperplasia protática benigna
IF.....imunofluorescência
IHQ..... imunoistoquímica
JT.....junções *tight*
kDa..... kilo daltons
KG.....*kinase guanilate*
LSAB..... *labeled streptovidina biotin*
Nov .....*nephoblastoma overexpressed gene*
PBS ..... meio neutro energético
UFG .....Universidade Federal de Goiás
UNESP .....Universidade Estadual Paulista
ZO.....*zonula ocludens*

RESUMO

As neoplasias mamárias são as mais freqüentes em cadelas de meia idade ou idosas, representando 25 a 30% do total de afecções neoplásicas. Durante o processo de transformação das células normais em células neoplásicas, ocorrem várias alterações genéticas, que modificam a expressão de diferentes proteínas, como a ocludina, componente estrutural e funcional das junções *tight* das células epiteliais, e *Cyr61*, peptídio envolvido em proliferação celular e angiogênese. Assim, este estudo teve por objetivo determinar o nível de expressão destas proteínas por meio da técnica de imunoistoquímica em glândulas mamárias normais e neoplásicas de cadelas. Para tal, foram avaliados 135 fragmentos de neoplasias mamárias obtidos da rotina do Serviço de Patologia Veterinária da UNESP/Botucatu e da Escola de Veterinária da UFG e 10 amostras de tecido normal tendo sido selecionados 10 casos de cada um dos seguintes diagnósticos: glândula mamária normal, adenoma simples, carcinoma complexo e carcinoma simples sólido, além de dez fragmentos de glândulas mamárias normais, perfazendo o total de 40 fragmentos. Os tipos de neoplasia mamária maligna foram escolhidos por apresentarem maior freqüência entre os 135 fragmentos analisados. Para a técnica de imunoistoquímica utilizaram-se os anticorpos policlonais anti- *Cyr61* e anti- ocludina. A proteína *Cyr61* apresentou marcação de células epiteliais mamárias normais, o que evidenciou seu papel em mecanismos de apoptose e de proliferação celular. Este anticorpo apresentou marcação mais intensa em fragmentos normais e de adenomas, em contraste com os cortes de neoplasias malignas, diferente do padrão previamente observado em neoplasias mamárias humanas. Neste estudo foi observada variação na intensidade de marcação citoplasmática de amostra para amostra dentro de um mesmo grupo dos diferentes tipos de neoplasias. A intensidade de marcação do anticorpo policlonal ocludina mostrou-se mais evidente em glândulas mamárias normais quando comparadas aos diferentes tipos de neoplasias estudados, sendo a expressão mais discreta nos grupos de neoplasias malignas, evidenciando a importância do papel das junções *tight* e da ocludina no desenvolvimento e comportamento de neoplasias mamárias de cadelas. Desta forma, o perfil de expressão da ocludina pode ser utilizado como marcador de malignidade em neoplasias mamárias de cadelas. A utilização dos anticorpos policlonais *Cyr61* e ocludina, por meio de imunoistoquímica em fragmentos de glândulas mamárias normais e neoplasias de mama de cadelas, permitiu demonstrar a expressão constitutiva das duas proteínas estudadas, constituindo uma alternativa de prognóstico para as alterações mamárias de cadelas.

Palavras-chave: canino, CCN1, imunoistoquímica, junção *tight*

ABSTRACT

Mammary glands are the most usual sites of tumors in middle-aged and old bitches, representing 25 to 30% of all types of cancer. As normal cells transform into cancer cells, several genetic changes alter the expression of different proteins like Cyr61, a peptide involved in cell proliferation and angiogenesis, and occludin, a functional and structural component of epithelial tight junctions. This work aimed to determine through immunohistochemistry the expression profile of Cyr61and occludin in normal and neoplastic mammary glands from bitches. 135 fragments from bitch mammary glands obtained at the Veterinary Pathology Service of UNESP/Botucatu and UFG School of Veterinary Medicine and 10 samples from normal mammary tissue were microscopically evaluated and selected fragments were sorted into four experimental groups: ten cases of simple adenoma, ten of complex carcinoma, ten simple solid carcinoma and ten fragments of normal mammary glands, in a total of 40. The types of malignant tumors previously mentioned were chosen for representing the majority among the overall 135 cases. Sections were subjected to immunohistochemistry, employing primary antibodies directed against Cyr61 and occludin. Cyr61 labeling of normal mammary epithelial cells is probably linked to its role in apoptosis and cellular proliferation. The labeling was more intense in normal and adenoma fragments when compared to malignant tumor sections, a different feature from previously reports in human breast cancer. Also, different cytoplasmic labeling intensity was recorded within groups for all types of tumors studied. Occludin labeling intensity was higher in normal mammary glands when compared to the different types of tumors studied; the expression was lower in malignant tumors, demonstrating the role of tight junctions and occludin in the development and outcome of bitch mammary gland tumors. Thus, occludin expression profile can be a powerful malignancy marker for mammary tumors in bitches. Immunohistochemical analysis with polyclonal antibodies Cyr61 and occludin demonstrated the constitutive expression of both proteins and contributed to establish a prognostic alternative for tumors in bitches.

Key words: canine, CCN1, imunohistochemical, tight junction

1. INTRODUÇÃO

A maior proximidade entre homem e animais de companhia determinou uma maior preocupação por parte dos proprietários com o bem estar de seus animais. Fatores como nutrição com dietas balanceadas, criação de serviços especializados, medidas profiláticas, novos métodos de diagnósticos e protocolos terapêuticos mais específicos e eficazes são requisitos básicos para o sucesso desta relação. Desta forma, cães e gatos têm conseguido um aumento da sobrevida (FUNASA, 2002).

Devido a essa maior longevidade algumas enfermidades, geralmente prevalentes em cães de meia idade ou idosos, têm sido identificadas com maior freqüência em centros clínicos veterinários. Dentre estas destacam-se as neoplasias mamárias, que são as neoplasias de maior freqüência observadas em cadelas (MOULTON, 1990; LOAR, 1992; MISDORP, 2002).

Acredita-se que a maioria das doenças morfológicas de um organismo, especialmente as neoplasias, ocorra por alterações em alguma fase do ciclo celular (PERALTA-ZARAGOZA et. al., 1997) ou por danos ao genoma (MISDORP, 2002).

O ciclo celular é estimulado e regulado por transduções de sinais entre receptores, mensageiros e efetores. Os receptores são proteínas de membrana capazes de ligarem-se a um transmissor na parte extracelular e permitir a modificação de algum componente intracelular, ou seja, os receptores são os pontos de entrada da informação na célula. A função dos mensageiros intracelulares é transmitir o sinal do receptor da membrana a diversas proteínas, que farão com que um determinado sinal possa ser sentido pela célula (LENZ et. al., 2000).

Os efetores são os componentes que produzem o efeito final na célula, que freqüentemente são fosforilações, particularmente quando se trata de proteínas quinases (LENZ, 2000). Um exemplo bem estabelecido é a participação da via de transdução de sinal tirosina-quinase na ativação da mitose, tanto em condições normais quanto em processos neoplásicos (WIDMANN et. al., 1999).

Durante o processo de transformação das células normais em neoplásicas, ocorrem várias alterações genéticas. Neste processo, ocorre a perda

do controle dos mecanismos de replicação e reparação do DNA, assim como a segregação do material genético. Ainda que as células normais tenham estratégias de defesa contra o desenvolvimento do câncer, as células neoplásicas ativam diferentes vias de escape que permitem a progressão da neoplasia (PERALTA-ZARAGOSA et. al., 1997).

Dos vários meios de estudo e diagnóstico, a imunoistoquímica, seguimento moderno da histoquímica, é um conjunto de técnicas relativamente recentes cuja crescente utilização tem provocado grande impacto em patologia humana e veterinária, devido a sua elevada sensibilidade e especificidade (OLIVEIRA, 1998). Ao combinar técnicas histológicas, imunológicas e bioquímicas, a imunoistoquímica possibilita a detecção de antígenos tissulares *in situ*, por meio da utilização de anticorpos específicos e moléculas marcadoras (GIMENO, 1995).

O crescente estudo dos mecanismos celulares de processos neoplásicos tem ampliado as possibilidades de prevenção e tratamento de tais enfermidades. A presente investigação segue esse caminho ao relatar, de forma inédita em glândulas mamárias normais e neoplásicas de cadelas, os perfis de expressão de *Cyr61* e ocludina, proteínas com importante papel na proliferação e comportamento das neoplasias.

2. REVISÃO DE LITERATURA

2.1. Descrição anatômica, histológica e funcional da glândula mamária

As glândulas mamárias da fêmea canina normalmente são em número de dez, estando distribuídas ventralmente de forma pareada, estendendo-se da região peitoral caudal até a região inguinal. A designação dos pares de mamas é feita de acordo com sua localização, havendo dois pares de mamas torácicas, dois de mamas abdominais e um de mamas inguinais, como apresenta a Figura 1. Glândulas supranumerárias podem ser encontradas nas regiões torácica e abdominal (ELLENPORT, 1986).

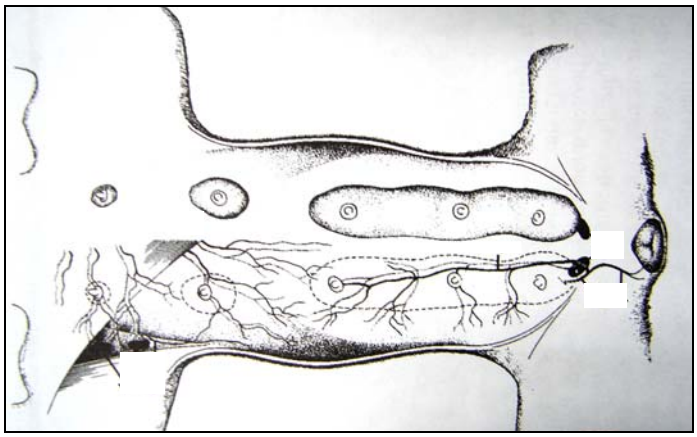

FIGURA 1- Disposição anatômica e organização do sistema linfático das glândulas mamárias de cadelas
Fonte: DYCE et al. (1996)

O sistema linfático é considerado a principal rota de metástases de neoplasias mamárias, principalmente após procedimentos cirúrgicos para remoção de tumores (PATSIKAS et al., 2006). A drenagem linfática das glândulas mamárias é realizada por ductos linfáticos regionais que chegam, principalmente, aos linfonodos axilares e inguinais. Os linfonodos axilares recebem a linfa proveniente das mamas torácicas cranial e caudal e os linfonodos inguinais das mamas abdominais caudais e das inguinais. A linfa das glândulas mamárias abdominais craniais pode se dirigir tanto para linfonodos axilares quanto para os inguinais (Figura 1) (DYCE et al., 1996).

De acordo com DUKES & SWENSON (1988) e HELLMÉN (2005), a estrutura histológica da glândula mamária é semelhante nas fêmeas das diferentes espécies. Situa-se no tecido subcutâneo e consiste de lóbulos tubuloalveolares compostos, sendo considerada uma glândula sudorípara modificada (BANKS, 1992; JUNIOR & BACHA, 2003). A glândula mamária é formada por cápsula, tecido conjuntivo, epitélio secretor e sistema de ductos excretores intralobulares e interlobulares (BANKS, 1992; DI FIORE, 1997). Durante a lactação, o tecido secretor está proeminente e o tecido conjuntivo intralobular e interlobular reduzido (Figura 2). Durante a fase de inatividade, somente o sistema ductal intralobular fica evidente (Figura 3) (JUNIOR & BACHA, 2003).

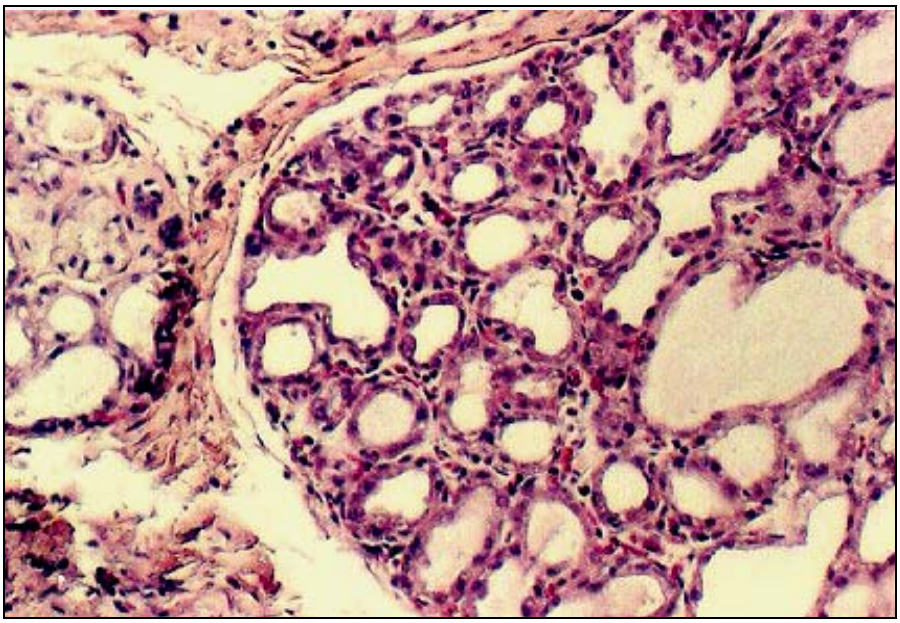

FIGURA 2- Glândula mamária em lactação. Notar proliferação do epitélio secretor
Fonte: http://www.cytochemistry.net/microatomy/skin/mammary%20gland1.jpg

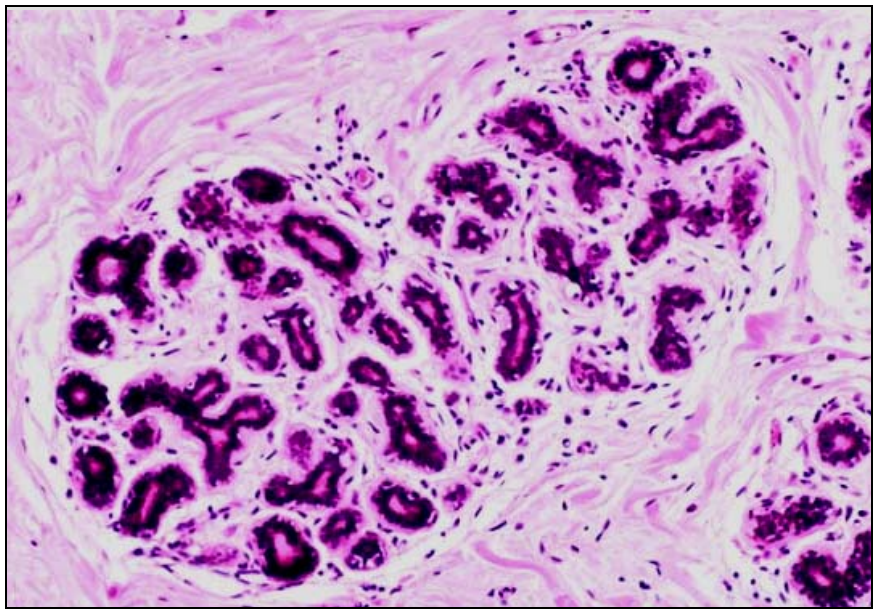

FIGURA 3- Glândula mamária inativa. Notar evidência do estroma em relação ao epitélio glandular
Fonte: http://erl.pathology.iupui.edu/HISTO/UNLABJPG/FR_46U.JPG

Cada lobo mamário consiste em um sistema de ductos ramificados. Cada ducto é revestido com epitélio colunar ou cúbico, com uma camada superficial contínua de células epiteliais de núcleos ovais e uma camada externa descontínua de células mioepiteliais. Cada ducto é envolvido por tecido fibrocolagenoso contendo abundante rede capilar. Cada grupo de ductos e dúctulos terminais de fundo cego compreendem um lóbulo mamário (STEVENS & LOWE, 2001).

Segundo STEVENS & LOWE (2001) a glândula mamária é uma região da pele, altamente modificada, que contém glândulas sudoríparas especializadas dependentes de ação hormonal para produção de secreções nutritivas. O estrogênio estimula o crescimento da glândula mamária e a deposição de gordura, atingindo desenvolvimento total durante a gestação, devido aos altos níveis destes hormônios para a produção de leite. A progesterona tem papel importante no desenvolvimento final deste tecido, atuando de modo sinérgico, principalmente com o estrogênio, provocando crescimento adicional de lóbulos e alvéolos e desenvolvimento da função secretora das células (GUYTON & HALL, 2002).

A glândula mamária tem função vital, visto que é responsável pela produção de colostro e leite, os quais são essenciais para o desenvolvimento e crescimento ideal de filhotes recém-nascidos. O recebimento de colostro tem importância fundamental nas primeiras horas de vida do filhote, para que se estabeleça a imunidade passiva (CUNNINGHAM, 1999).

2.2. Alterações neoplásicas das glândulas mamárias

As neoplasias mais comuns em cadelas são as que acometem as glândulas mamárias, representando 25% a 30% do total de afecções neoplásicas (MOULTON, 1990; ZUCCARI et al., 2001; HELLMÉN, 2005). Histologicamente, a maioria das neoplasias mamárias, entre 50% a 60%, é de caráter benigno e 40% a 50% são malignos (MOULTON, 1990; ZUCCARI et al., 2001; DE NARDI et al., 2002; TANAKA, 2003).

Os métodos de classificação das neoplasias mamárias variam consideravelmente, baseando-se nos tipos de células envolvidas, no padrão histológico das células neoplásicas, mudanças teciduais, necrose e de infiltração em seu estroma, vasos linfáticos e sanguíneos (MOULTON, 1990).

A etiologia de neoplasias mamárias mais aceita refere-se à influência da ação hormonal (ZUCCARI et al., 2001; DE NARDI, 2002). Foi constatado que o risco de desenvolvimento de neoplasia mamária é de aproximadamente 0,5% para cadelas castradas antes do primeiro cio, 8% depois do primeiro cio e 26% após o segundo cio (O'KEEFE, 1997; TANAKA, 2003). Outros fatores avaliados que demonstraram maior incidência de neoplasias mamárias foram: obesidade, dieta rica em gordura na juventude, administração de progestágenos de longa ação para prevenção de estro, terapia estrogênica aplicada para controle de gestação e episódios de pseudogestação (TANAKA, 2003).

Neoplasias mamárias raramente são encontradas em cadelas com idade inferior a dois anos. A incidência começa a aumentar a partir dos seis a sete anos de vida, sendo que a média de idade das cadelas ao diagnóstico está entre 10 e 11 anos. Algumas raças são acometidas com maior freqüência, entre elas cães Poodle, Cocker Spaniel, Pastor Alemão, Dachshunds. Já em raças mestiças

a incidência é baixa quando comparada com raças puras (MOULTON, 1990; LOAR, 1992; TANAKA, 2003).

Devido à elevada incidência destas neoplasias na cadela, seu estudo vem crescendo em relação a outras afecções, sendo que aumentos de volume de glândulas mamárias que não estejam relacionados a pseudociese, lactação ou mastite devem ser avaliados para possíveis diagnósticos de neoplasia (ZUCCARI et al., 2001).

A AFIP (*Armed Forces Institute of Pathology*) determinou a classificação histológica de tumores mamários de cães e gatos, a qual é adotada pela Organização Mundial de Saúde. Essa classificação segue em seguida:

2.2.1. Neoplasias benignas

2.2.1.1) Adenoma

a) Adenoma simples

É um tipo de neoplasia mamária benigna, rara em cães, que apresenta células epiteliais luminais ou mioepiteliais bem diferenciadas (Figura 4) (MISDORP et al., 1999). Histologicamente, os adenomas podem ser classificados nos tipos: tubular, consistindo de proliferação autônoma de células epiteliais luminais bem diferenciadas, podendo ser observada secreção intratubular, e sólido, que consiste em proliferação de células espinhosas benignas, sendo designado mioepiteloma (MISDORP et al., 1999; MISDORP, 2002).

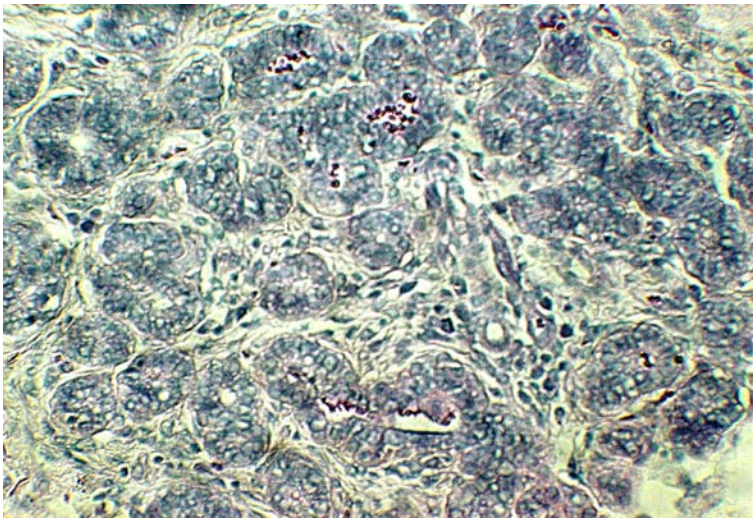

FIGURA 4- Adenoma simples da glândula mamária

b) Adenoma complexo

c) Adenoma basalóide

2.2.1.2) Fibroadenoma

2.2.1.3) Tumor misto benigno

2.2.1.4) Papiloma ductal

2.2.2. Neoplasias malignas

Segundo resultados estatísticos de estudos prognósticos, os tipos mais comuns de carcinomas mamários estão descritos conforme grau de malignidade crescente (MISDORP et al., 1999).

2.2.2.1) Carcinoma não infiltrativo (*in situ*)

2.2.2.2) Carcinoma complexo

Este é um tipo de carcinoma relativamente comum em cães, composto tanto de células do epitélio luminal quanto componentes mioepiteliais (Figura 5) (MISDORP et al., 1999).

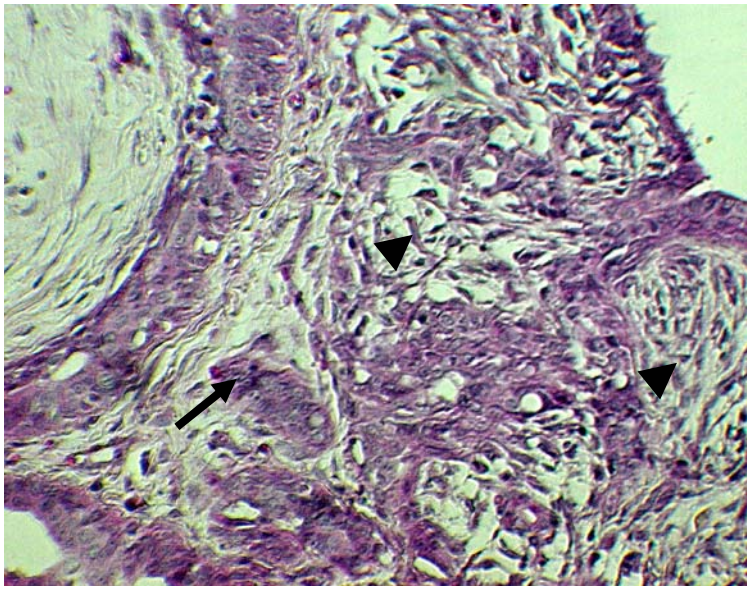

FIGURA 5- Carcinoma complexo da glândula mamária de cadela, evidenciando figura de mitose (seta) e células mioepiteliais (cabeças de seta)

As células neoplásicas do epitélio luminal podem se organizar em padrão tubulopapilar ou sólido. Na avaliação histológica pode ser encontrada metaplasia escamosa. As células do tipo espinhosas, que parecem ser células mioepiteliais, estão freqüentemente organizadas em padrão reticulado. Diferenciação entre carcinoma complexo muito diferenciado e adenoma complexo pode ser difícil. Ausência de cápsula, crescimento infiltrativo, alta celularidade, necrose e alto índice mitótico são indicativos de malignidade (MISDORP et al., 1999; MISDORP, 2002).

2.2.2.3) Carcinoma simples

Este carcinoma, tipo mais comum em cães, é composto de um tipo de célula que se assemelha a células epiteliais luminais ou a células mioepiteliais (MISDORP et al., 1999). Esses tumores têm alta tendência a infiltrar tecidos adjacentes, vasos sanguíneos e linfáticos. A quantidade de estroma pode variar consideravelmente. Linfócitos peritumorais são comuns, podendo ou não ocorrer necrose. Com base na diferenciação e comportamento biológico, carcinomas simples podem ser graduados em termos de aumento de malignidade em tubulopapilar, sólido ou anaplástico (MISDORP et al., 1999; MISDORP, 2002).

a) Carcinoma tubulopapilar

b) Carcinoma sólido

Esse tipo de tumor é bastante freqüente em cães, sendo caracterizado pela organização tumoral em camadas sólidas, cordões ou ninhos (Figura 6) (MISDORP et al., 1999). Carcinomas sólidos são usualmente mal definidos, mas podem se apresentar bem definidos. Muitos são compostos de células com citoplasma vacuolizado. A quantidade de estroma varia de pouco a moderado (MISDORP et al., 1999; MISDORP, 2002).

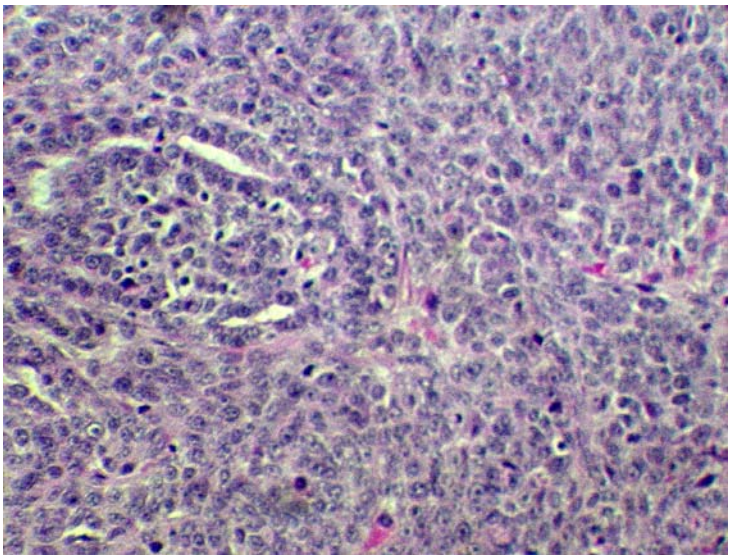

FIGURA 6- Carcinoma simples sólido de glândula mamária de camundongo

c) Carcinoma anaplástico

2.2.2.4) Tipos especiais de carcinoma

a) Carcinoma de células espinhosas

b) Carcinoma de células escamosas

c) Carcinoma mucinoso

d) Carcinoma rico em lipídeo

2.2.2.5) Sarcomas

a) Fibrosarcoma

b) Osteosarcoma

c) Outros sarcomas

2.2.2.6) Carcinossarcoma

2.2.2.7) Carcinoma ou sarcoma em tumores benignos

2.3. Mecanismos bioquímicos do desenvolvimento das neoplasias

O ciclo celular é estimulado e regulado por transduções de sinais entre receptores, mensageiros e efetores (LENZ, 2000). Acredita-se que a maioria das patologias morfológicas de um organismo ocorra por modificações em alguma fase deste ciclo (PERALTA-ZARAGOZA et al., 1997).

O ciclo celular compreende os processos de duplicação de DNA e divisão nuclear (mitose), e resulta na produção de nova célula. Para iniciar um ciclo, a célula em repouso (fase G_0) precisa ser estimulada por fatores de crescimento, hormônios esteróides e citocinas, produzidos de maneira autócrina, parácrina ou endócrina. Esses fatores ligam-se aos seus receptores de membrana, deflagrando uma série de reações químicas e eventos morfológicos que devem ocorrer de modo sucessivo e ordenado dentro de cada fase do ciclo de divisão celular (G^1, S, G^2). Porém, essas reações e eventos são interrompidos durante a transição de fases G1/S/G2/mitose. Nesses momentos críticos do ciclo celular – “pontos de checagem”- a célula decide se avança para a fase seguinte, continuando o processo de divisão, ou sai do ciclo, iniciando o processo de morte por apoptose (BELIZÁRIO, 2002).

De fato, provou-se que o crescimento descontrolado que se verifica nas neoplasias decorre da ativação de proto-oncogenes, como o c-Myc, c-Fos, c-Ras, envolvidos no controle positivo do ciclo celular. A ativação pode ser causada por mutações, deleção e translocações cromossômicas. Se uma célula normal receber cópias extras dos oncogenes ativados, haverá estimulação constante dos eventos bioquímicos da proliferação e da transformação celular o que configura o câncer. Com isso, os mecanismos de controle de falhas e erros na linha de montagem de uma nova célula é essencial (BELIZÁRIO, 2002).

Durante o processo de transformação das células normais em neoplásicas ocorrem várias alterações genéticas. Neste processo, ocorre a perda do controle dos mecanismos de replicação e reparação do DNA, assim como a segregação do material genético. Ainda que as células normais tenham estratégias de defesa contra o desenvolvimento do câncer, as células tumorais ativam diferentes vias de escape que permitem a progressão da neoplasia (PERALTA-ZARAGOSA et. al., 1997).

Células neoplásicas malignas tendem a se infiltrar e espalhar metastaticamente, o que foi evidenciado por meio de técnicas laboratoriais, as quais indicaram altos índices de motilidade e diminuição da adesão celular. Pesquisas têm sido realizadas sobre perda ou diminuição da regulação da adesão célula-célula na metástase, ressaltando a relação direta das junções intercelulares neste processo. Eliminação ou redução das barreiras de junções intercelulares em neoplasias é essencial para permitir que as células metastáticas atravessem vasos sanguíneos e linfáticos. Além disso, isso também permitiria uma absorção adicional de nutrientes e outras moléculas dos fluidos luminais, favorecendo o crescimento de tumores epiteliais (MULLIN et al., 2005).

2.4. Componentes de transdução de sinal e *Cyr 61*

Organismos multicelulares podem ser considerados sociedades celulares extremamente complexas, nas quais cada célula possui funções específicas e dinâmicas, objetivando o bem do organismo e não o de cada célula. Para que estas funções possam ser desempenhadas adequadamente, células

recebem e emitem grande variedade de informações, desde o contato com as células vizinhas até sinalizadores químicos sintetizados por outras células, caracterizando assim a transdução de sinais dentro e entre células (LENZ, 2000).

Os componentes celulares responsáveis pela transdução de sinal são basicamente constituídos de moléculas pequenas (como o cAMP), íons (como o Ca^{2+}) e proteínas (como canais iônicos, proteínas de reconhecimento e enzimas), chamados de receptores, mensageiros e efetores. Os receptores são proteínas de membrana capazes de ligarem-se a um transmissor na parte extracelular e permitir a modificação de algum componente intracelular, ou seja, os receptores são os pontos de entrada da informação na célula. A função dos mensageiros intracelulares é transmitir o sinal do receptor da membrana a diversas proteínas, que farão com que um determinado sinal possa ser sentido pela célula. Os efetores são os componentes que produzem o efeito final na célula, que freqüentemente são fosforilações quando se trata de proteínas quinases (LENZ, 2000).

A proteína *Cyr61* (CCN1) faz parte da família das CCN - *conective tissue growth factor* (CTGF), *cystein rich proteins* (*Cyr61*) e *nephroblastoma overexpressed gene* (Nov) - que é composta por seis proteínas que participam no estímulo de proliferação celular, migração, adesão, formação de tecido de cicatrização e fibrose, diferenciação celular, angiogênese e formação da matriz extracelular, entre outros. (XIE et al., 2001; BRIGSTOCK, 2002). Essas proteínas contêm 38 resíduos de cisteína que são organizados em quatro módulos estruturais distintos. Todos os membros da família de genes CCN possuem um peptídio de sinal secretório para o terminal NH_2, indicando que são proteínas secretadas (XIE et al., 2001). As proteínas CCN são produzidas por e capazes de agir em vários tipos celulares, incluindo fibroblastos, miofibroblastos, células epiteliais, células musculares lisas, células endoteliais e células neurais, conforme evidenciado na Figura 7 (BRIGSTOCK, 2002).

A *Cyr61* está bem caracterizada com a função de ligante de integrinas como a avb3, aIIbb3 e a6b1 (BABIC et al., 1998; JEDSADAYANMATA et al., 1999; TSAI et al., 2002). É uma proteína rica em cisteína ligante de heparina que é secretada, podendo estar presente intracelularmente e/ou associada à superfície celular e à matriz extracelular (ECM) (HAN et al., 2003). Esta proteína

media adesão celular, estimula migração celular e realça a síntese de DNA como fator de crescimento promotor da proliferação de fibroblastos e células endoteliais, estimula o aumento da condrogênese em células mesenquimais (YANG & LAU, 1991; KIREEVA et. al., 1996; KIREEVA et. al., 1997; TSAI et al., 2002).

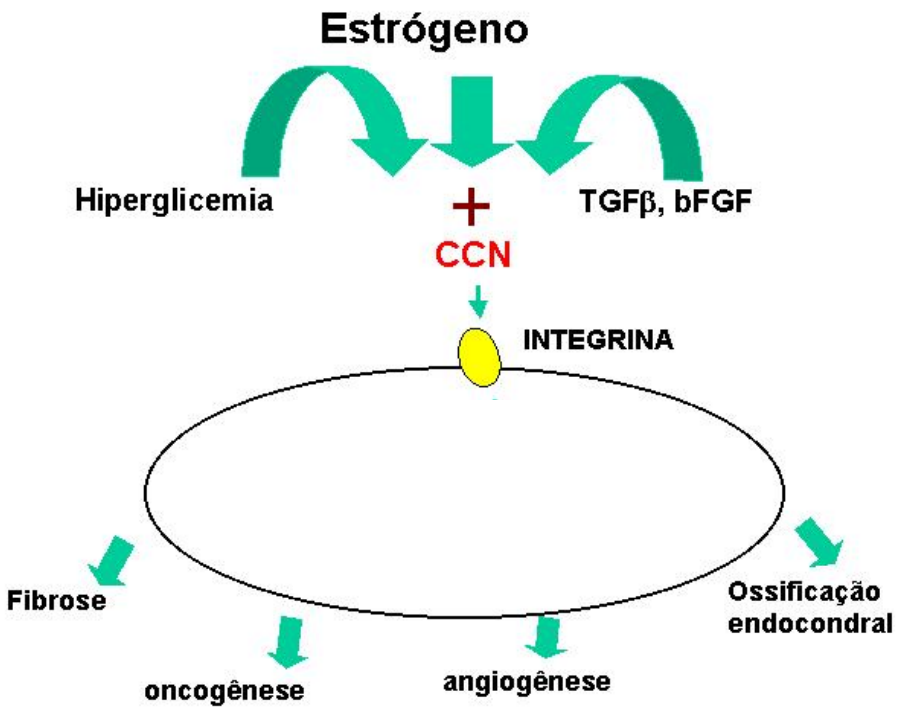

FIGURA 7- Modelo proposto para a ativação das proteínas da família CCN
Fonte: BRIGSTOCK, 2003

Apresenta-se em níveis baixos nas células em repouso, mas são rapidamente induzidas em resposta a fatores de crescimento (SIMMONS et. al., 1989; O'BRIEN et. al., 1990), divisão celular (O'BRIEN et. al., 1990), ao estrógeno no tecido uterino (RIVERA-GONZALEZ et. al., 1998), vitamina D3 nos osteoblastos fetais (SCHUTZE et. al., 2001) e fator VII-a e trombina nos fibroblastos humanos (PENDURTHI, 2000). No desenvolvimento embrionário, a expressão da *Cyr61* é elevada em locais de neovascularização e condensação mesenquimal (O'BRIEN & LAU, 1992), o que confirma seu papel na angiogênese e condrogênese (KIREEVA et. al., 1996; BABIC et. al., 1998; BABIC et. al., 1999).

A proteína também foi observada em todas as partes do cérebro de adultos (NAUS et. al., 2000) e, correspondentemente, foi encontrada durante a diferenciação neuronal das linhagens de células do hipocampo (CHUNG et. al.,

1998) e em resposta a estimulação dos receptores muscarínicos de acetilcolina nas células HEK293 (NAUS et. al., 2000).

Entretanto, em pesquisas recentes, ficou comprovada uma ativação exacerbada desta proteína em diversas enfermidades, dentre elas a arteriosclerose (HILFIKER et. al., 2002; SCHOBER et. al., 2002), trombose (PENDURTHI et. al., 2000) e especialmente câncer de mama (XIE et. al.,2001; SAMPATH et. al., 2001; MENENDEZ et. al., 2003).

De acordo com SAMPATH et al. (2001), a expressão de Cyr61 em neoplasias mamárias de mulheres pode participar de múltiplas atividades, dado que a *Cyr61* é um fator pró-angiogênico e regulador do crescimento. Hipoteticamente o aumento da sua regulação nas células epiteliais tumorais por E_2 e EGF pode direcionar a tumorigênese para vários modos ajustados: 1) promover a proliferação celular das células tumorais de maneira autócrina e/ou parácrina, pelo aumento da atividade de fatores de crescimento como E_2 ou EGF, ou transmitir sinais de proliferação via receptores de integrina; 2) coordenar a migração de células epiteliais tumorais e sua progressão quimiocineticamente e; 3) regular a neovascularização tumoral de maneira parácrina como fator angiogênico, promovendo o recrutamento de células endoteliais. A estrutura do domínio modular de *Cyr61* e sua localização na matriz extracelular pode favorecer essa habilidade de comandar múltiplas funções durante a tumorigênese, como proliferação e migração celular (Figura 8).

Vários estudos têm sugerido uma hiperexpressão de *Cyr61* em tumores de mama em mulheres e possível envolvimento no desenvolvimento de neoplasias mediadas por estrógenos (XIE et al., 2001). De acordo com PLANQUE & PERBAL (2003), foi observado um aumento da expressão de *Cyr61* em um grande número de tumores mamários primários com receptor de progesterona positivo, mas receptor de estrógenos negativo. Esta observação sugere que *Cyr61* pode ser mediador da atividade de progesterona em neoplasias mamárias.

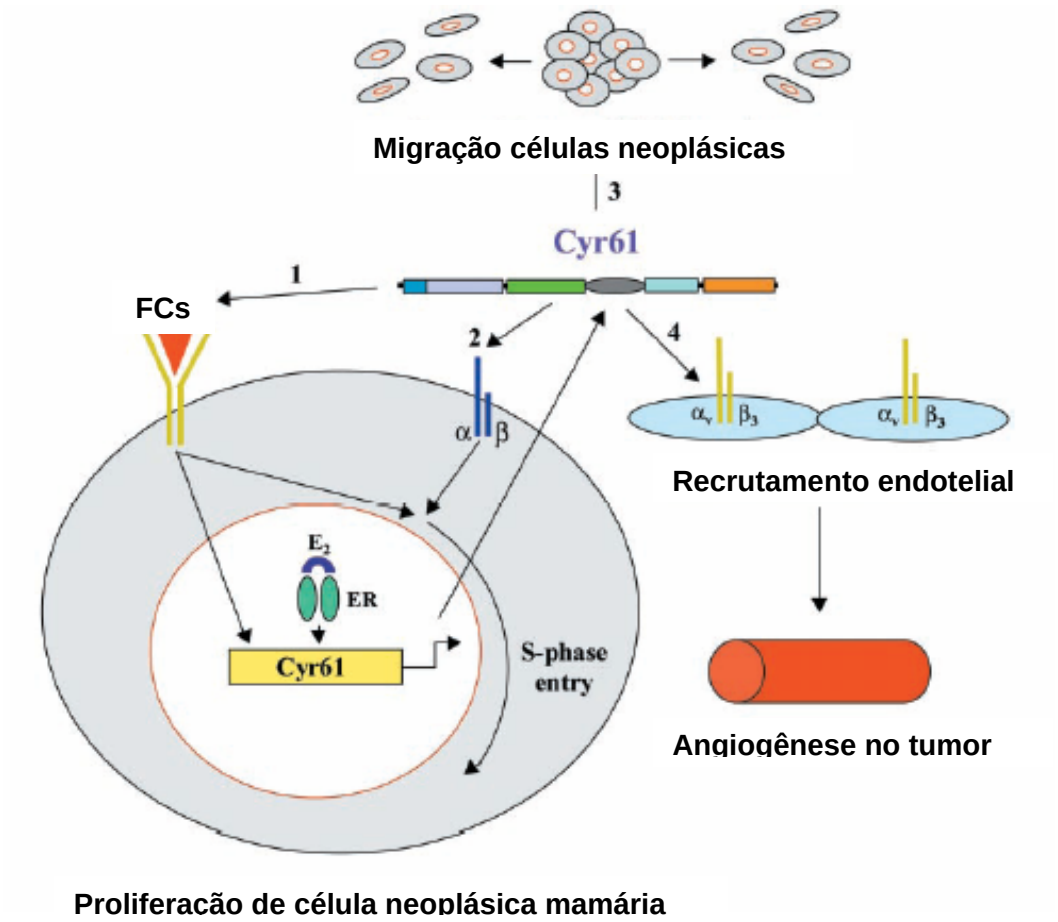

FIGURA 8- Modelo hipotético do papel da *Cyr61* na tumorigênese e progressão de neoplasias mamárias. 1) Promover proliferação de células tumorais de maneira autócrina e/ou parácrina pelo aumento da bioatividade de fatores de crescimento 2) Emitir sinais de proliferação via receptores de α/β integrina ou receptores específicos de *Cyr61*, 3) Coordenar migração de células tumorais epiteliais como fator quimiocinético e 4) Regular recrutamento endotelial e neovascularização tumoral de maneira parácrina através de mecanismo dependente de avb3
Fonte: SAMPATH et al. (2001)

Assim, a *Cyr61* pode ser um marcador de diagnóstico útil para carcinomas ductais invasivos, enquanto que a inibição da sua expressão ou bioatividade pode representar eficácia no tratamento ou prevenção de tumores de mama (SAMPATH et al, 2001).

2.5. Junções intercelulares, junções *tight* e ocludina

As células de um tecido normalmente estão em contato com uma rede complexa de macromoléculas extracelulares denominada matriz extracelular. Esta matriz ajuda a manter células e tecidos unidos, e em animais também fornece uma estrutura entrelaçada organizada, na qual as células podem migrar e interagir entre si. Em vários casos, as células de um tecido são mantidas no lugar por adesão direta célula-célula (ALBERTS et al., 1997; FRANGI, 1997).

Camadas de células epiteliais revestem todas as cavidades e superfícies livres do corpo, e as junções especializadas entre as células permitem que estas camadas formem barreiras ao trânsito de água, solutos e células de um compartimento para outro (ALBERTS et al., 1997).

Para entender as interações célula-célula, devem-se estudar as moléculas que as células montam para interagir com umas com as outras. As junções intercelulares são consideradas como elementos de arquitetura responsáveis por unir células adjacentes e ancorá-las aos elementos do citoesqueleto (KIRKPATRICK & PEIFER, 1995).

Junções de aderência, junções *tight* (JT), junções *gap* e desmossomos são quatro tipos de junções de célula a célula que podem ser encontradas em vertebrados (Figura 9). JT selam as células epiteliais adjacentes beneficiando sua superfície apical, controlando a passagem de íons, água e outras moléculas entre células e mantendo a polaridade dessas células (FELDMAN et al., 2005).

Apesar das diferenças estruturais e bioquímicas entre os vários tipos de epitélio, todos possuem em comum pelo menos uma função importante: eles servem como barreiras de permeabilidade seletiva, separando fluidos que possuem composição química diferente, um de cada lado. As junções oclusivas, ou *tight* possuem funções distintas nesta barreira seletiva (ALBERTS et al., 1997).

As JT são microdominios especializados presentes na membrana plasmática que formam uma linha continua em torno de cada célula epitelial. Esta junção intercelular forma uma barreira regulada e semipermeável nos espaços entre as células epiteliais e endoteliais (espaço paracelular). E ainda, atua como uma cerca delimitando as diferentes composições dos domínios apical e basolateral da membrana plasmática. Estas funções, juntamente com o processo

de transporte transcelular, permitem o estabelecimento de meio único em compartimentos opostos separados por uma lâmina de células epiteliais (DEJANA et al., 1995; STEVENSON, 1999; FUJITA et al., 2000; ZAHRAOUI et al., 2000; SCHNEEBERGER & LYNCH, 2004).

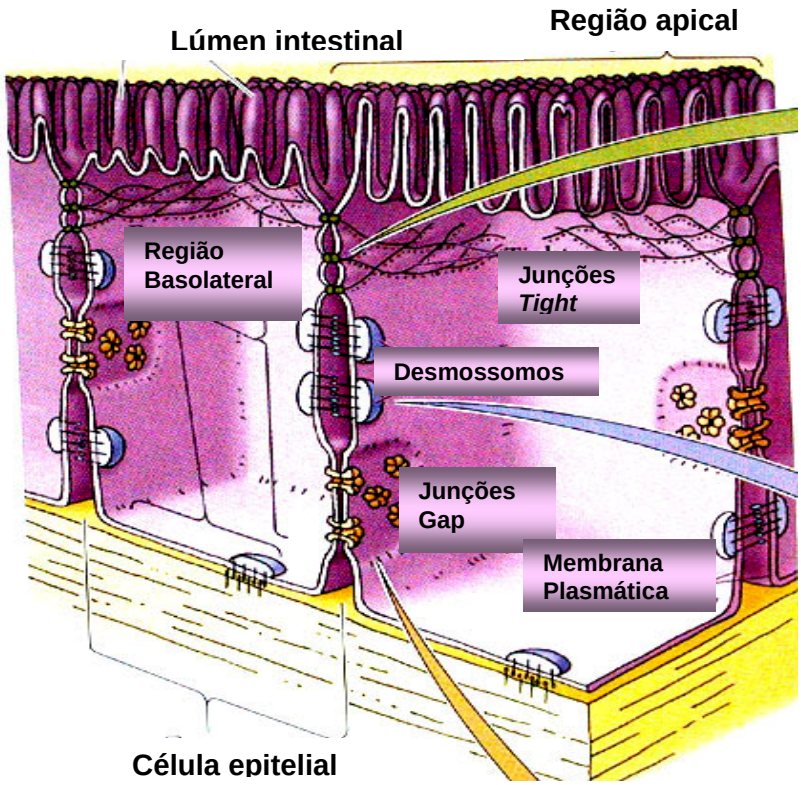

FIGURA 9- Representação esquemática das junções intercelulares nas células intestinais
Fonte:http://academic.brooklyn.unv.Edu/biology/bio4fv/page/intercellular-connect. html

De acordo com SCHNEEBERGER & LYNCH (2004), os componentes que constituem as JT podem ser divididos em três grupos:

- Proteínas JT completas que atravessam o espaço intercelular apical que regulam a permeabilidade da barreira;
- Placa de proteínas JT, algumas na qual expressam domínios PDZ que servem como ligantes entre as proteínas JT completas e a actina do citoesqueleto e para o recrutamento de moléculas do citosol envolvidas no mecanismo de sinalização celular;

- Um grupo misto de proteínas nucleares e citosólicas, incluindo proteínas regulatórias, supressoras de tumor e fatores de transcrição que interagem direta ou indiretamente com as placas de proteínas JT para coordenar diversas funções tais como a regulação da permeabilidade paracelular de solutos, proliferação celular, polaridade celular e supressão de tumores.

A JT é formada duas fileiras de proteínas, cada uma doada por uma célula. As duas principais proteínas completas encontradas são as ocludinas e claudinas, cada uma destas proteínas possuem quatro membranas α-helice. Os domínios extracelulares das fileiras de proteínas de ocludina e claudina formam ligações estreitas com a célula adjacente, fundindo as duas células e criando uma superfície impermeável. O domínio carboxi-terminal da ocludina é limitado por um grande grupo de proteínas citosolicas (ZO-1, ZO-2 e ZO-3), e estas por sua vez são limitadas por outras proteínas do citoesqueleto e as fibras de actina. Estas interações parecem estabilizar a ligação entre as moléculas de ocludina que é essencial para integridade das JT (STEVENSON, 1999; LANDAU, 2006).

As JT estão tipicamente desordenadas, pouco reguladas ou simplesmente ausentes durante a neoplasia, o processo começa muito cedo na progressão, com possibilidades interessantes para diagnóstico, prognóstico e passíveis mecanismos de progressão do tumor. A quebra da função da barreira está intimamente relacionada ao desenvolvimento e estabelecimento de tumores epiteliais. No entanto, isso não pode ser extrapolado para a generalização quando se trata de específicas proteínas JT que, no processo de neoplasia, podem ser aumento da regulação, baixa da regulação ou mudança dependendo da proteína JT em questão e do tecido no qual a neoplasia originou (MULLIN et al., 2005).

A ocludina é uma proteína transmembrânica de aproximadamente 60 kDa que possui quatro domínios transmembrânicos, dois *loops* extracelulares de tamanhos similares e três domínios intracitoplasmáticos: uma ponto curto intracelular, um domínio amino-terminal pequeno e uma longa região carboxil-terminal, em que os domínios amino e carboxi terminal são citosólicos (Figura 10) (FELDMAN et al., 2005).

O domínio carboxi-terminal é rico em resíduos de serina, treonina e tirosina, os quais são alvos para inúmeras proteínas e tirosinas quinases. Os dois pontos extracelulares possuem uma rara composição de aminoácidos, consistindo

no primeiro ponto de alto conteúdo (aproximadamente 61%) de resíduos de tirosina e glicina, enquanto o segundo ponto é rico em resíduos de aproximadamente 18% de tirosina (LAPUGNANI & DEJANA, 1997; DEJANA et al., 1995; WANG, 2002; GONZÁLEZ-MARISCAL et al., 2003; SCHNEEBERGER & LYNCH, 2004).

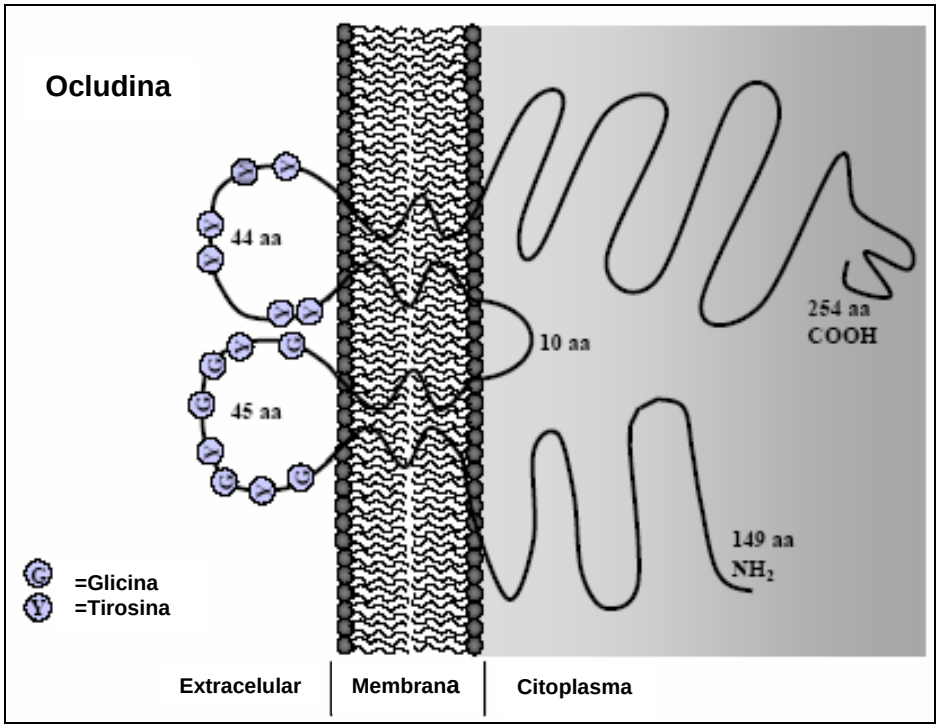

FIGURA 10- Representação esquemática da estrutura da ocludina
Fonte: FELDMAN et al., 2005

A ocludina é uma proteína localizada nos complexos das JT e parece estar envolvida na estreita ligação entre células adjacentes (WONG & GUMBINER, 1997). Esta proteína é expressa predominantemente nas JT de células epiteliais e endoteliais (FURUSE, et al., 1998; HARHAJ & ANTONETTI, 2004).

Em células epiteliais normais, JT são compostas de móleculas transmembrânicas (ocludina, claudina e moléculas de adesão) ligadas à actina do citoesqueleto celular através de componentes citoplasmáticos submembranosos, incluindo *zonula occludens* (ZO)-1, ZO-2, e ZO-3 (GONZÁLEZ-MARISCAL et al., 2003, POLETTE et al., 2005). ZO-1 interage diretamente com a ocludina via domínio homólogo quinase guanilato (KG) (POLETTE et al., 2005), isso demonstra a possibilidade da ocludina poder agir na organização da actina do

citoesqueleto presente no citosol de células epiteliais (MADARA, 1998; LI & MRSNY, 2000).

A participação desta proteína não é limitada a ser apenas componente estrutural, mas também tem atuação importante como componente funcional das JT (FURUSE et al., 1996). Esta proteína está estreitamente associada com as JT que tem participação essencial na formação da barreira de permeabilidade paracelular (WONG, 1997; MCCARTHY et al., 1996; BALDA et al., 1996), além de estar envolvida nas funções de organização da polaridade, proteção e adesão celular (BALDA et al., 1996; VAN ITALLIE & ANDERSON, 1995).

A ocludina está distribuída na JT mais ubiquosamente que qualquer outra proteína integral de membrana celular (MORITA et al., 1999). O nível de expressão de ocludina nos vários tipos de célula geralmente está bem correlacionado com o número de JT (SAITOU et al., 1997). Mudanças na expressão e localização desta proteína têm sido associadas a mudanças nas funções fisiológicas das JT (BALDA et al., 1996; HIRASE et al., 1997). Desta maneira, a ocludina é considerada um marcador imunoistoquímico fidedigno de JT (TOBIOKA et al., 2004a).

Estudos sobre a expressão da ocludina em células epiteliais e endoteliais demonstram o envolvimento das mesmas em uma grande variedade de funções celulares como controle da permeabilidade paracelular, organização da polaridade da membrana, atuação no citoesqueleto celular e adesão entre células (FURUSE et al., 1998; LI & MRSNY, 2000). Segundo MULLIN et al. (2005); LANDAU (2006) a função de barreira da ocludina e de outras JT está alterada em diversas estados patológicos, tais como: infecções por bactérias e vírus, processos alérgicos e tóxicos, hiperestimulação imune, processos inflamatórios, diabetes e neoplasias. Várias pesquisas têm sido realizadas com intuito de estabelecer a expressão das ocludinas em diferentes tipos de neoplasias de diferentes tecidos (BUSCH et al., 2002; MORITA et al., 2004; TOBIOKA et al., 2004b; POLETTE et al., 2005).

De acordo com MULLIN et al. (2005) a baixa regulação da expressão das proteínas JT é frequentemente observada em tumores de origem epitelial. TOBIOKA et al. (2004) demonstraram que a expressão de ocludina diminui progressivamente com o aumento do grau de indiferenciação de carcinomas

endometriais humanos. BUSCH et al. (2002) verificaram que a distribuição e a expressão de ocludina são similarmente alteradas em tumores de próstata com graus de malignidade aumentados. Em estudo realizado por KIMURA et al. (1997), registrou-se que a expressão da ocludina era reduzida em adenocarcinomas pouco diferenciados do trato gastrointestinal.

3. OBJETIVOS

3.1. Objetivo geral

Estudar o perfil de expressão das proteínas *Cyr61* e ocludina em glândulas mamárias normais e neoplásicas de cadelas.

3.2. Objetivos específicos

Determinar, por meio de imunoistoquímica, a existência de expressão constitutiva das proteínas *Cyr61* e ocludina em glândulas mamárias normais de cadelas.

Avaliar o nível de expressão de *Cyr61* e da ocludina em glândulas mamárias normais e neoplásicas de cadelas.

4. METODOLOGIA E ESTRATÉGIA DE AÇÃO

4.1. Obtenção e processamento do material

Foram estudados 135 fragmentos de neoplasias mamárias de cadelas encaminhadas ao Serviço de Patologia Veterinária da UNESP/Botucatu, no período 1999 a 2005, e do Serviço de Patologia da Escola de Veterinária da UFG, no período 1998 a 2006. Fragmentos de glândulas mamárias normais foram obtidos de 10 cadelas encaminhadas ao Setor de Patologia da Escola de Veterinária da UFG e processados de acordo com os procedimentos abaixo descritos.

Para a retirada do tecido mamário traçou-se um raio de aproximadamente 3cm, considerando-se o ponto central a teta da mama, retirou-se o tecido até a região subcutânea e posteriormente realizou-se um corte no meio do teto para colheita da amostra a ser processada, garantindo a presença de tecido mamário no fragmento.

Os tecidos foram inicialmente fixados em solução tamponada de formol a 10%. O material clivado foi colocado em cassetes de inclusão com a respectiva identificação e processado de acordo com a técnica do Laboratório de Histopatologia do Serviço de Patologia da Escola de Veterinária da UFG, para desidratação, diafanização e inclusão em parafina.

Cortes de 5μm foram obtidos em micrótomo automático, distendidos em lâminas histológicas e corados pela coloração de H&E. A análise das lâminas, em microscópio óptico, era feita inicialmente em menor aumento (40x), seguindo-se para os aumentos subseqüentes (100x, 250x e 400x).

Após análise dos 145 fragmentos obtidos dos serviços de patologia veterinária, foram selecionados 40 amostras divididas em quatro grupos com classificação anatomopatológica compatível com glândula mamária normal (T1) adenoma simples (T2), carcinoma complexo (T3), carcinoma simples sólido (T4). Os tipos de neoplasia mamária foram diagnosticados segundo critérios de classificação histopatológica da AFIP e escolhidos considerando os de freqüência maior de diagnóstico.

4.2. Protocolo de Imunoistoquímica

A técnica de imunoistoquímica, utilizando-se anticorpos primários policlonais dirigidos contra a porção c-terminal de ocludina e *Cyr61,* foi realizada segundo princípio avidina-biotina-peroxidase, descrito por HSU et al. (1981).

Os fragmentos, com espessura de 5μm, foram seccionados em micrótomo rotativo e aderidos em lâminas impregnadas por solução de organosilano a 3% (*3, aminopropyl-triethoxysilane*, Sigma – USA) em acetona. Após a aderência, as lâminas foram incubadas em estufa a 36º C, para facilitar o processo de desparafinização e, em seguida, reidratadas.

Procedeu-se então o bloqueio da enzima peroxidase endógena, seguido por recuperação antigênica em solução de citrato e condições de calor úmido (panela de pressão). Para bloquear marcação inespecífica, instilou-se albumina bovina (BSA 3%) sobre as lâminas, que permaneceram por 1 hora e 30 minutos em temperatura ambiente, em câmara úmida fechada.

Instilou-se, em seguida, o anticorpo primário, diluído e titulado conforme especificação do fabricante, deixando incubar *overnight* em câmara úmida e sob refrigeração (4º C), conforme representado no Quadro 1:

QUADRO 1- Diluições utilizadas dos anticorpos Cyr61 e ocludina

Anticorpo	**Diluições utilizadas**
Cyr 61	1: 1000
Ocludina	1:1000

Após esta etapa, instilou-se sobre as lâminas o complexo streptoavidina-biotina-peroxidase (kit LSAB –Dako K0690), por 20 minutos cada reação, em câmara úmida e à temperatura ambiente. A reação foi revelada com solução de diaminobenzidina-peroxidase (DAB-peroxidase), que foi acrescentada em tempo padrão para todos os cortes (um minuto). Solução de PBS foi utilizada para as lavagens entre as etapas. Os cortes foram então contra-corados com

hematoxilina de Mayer por 30 segundos e montados com resina sintética (Sigma) e lamínulas histológicas.

O procedimento foi realizado no Laboratório de Imunopatologia e os cortes analisados em microscópio de campo claro no Setor de Patologia da Escola de Veterinária da UFG.

4.3. Análise dos dados

Concluída a marcação nas amostras, as lâminas marcadas com *Cyr61* e ocludina foram analisadas quanto à localização e tonalidade de marcação por microscopia óptica. Foram atribuídos escores para determinar a intensidade de coloração e a porcentagem de número de células marcadas. A intensidade de marcação foi determinada após avaliação de todas as lâminas tratadas e posterior definição de tonalidades em escores de gradação de cor, como mostrado no Quadro 2 e 3. Para a marcação em porcentagem de números de células marcadas atribuiu-se escores definidos no Quadro 4, de acordo com MOURA (2004).

QUADRO 2 - Escores aplicados na análise da tonalidade da marcação do anticorpo policlonal *Cyr61*

Escore	
Cyr61	
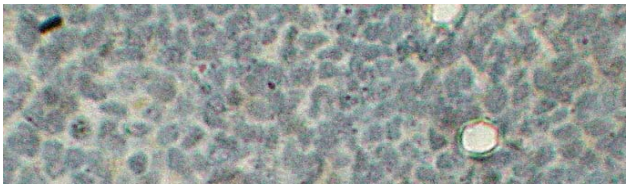	(-) Ausente
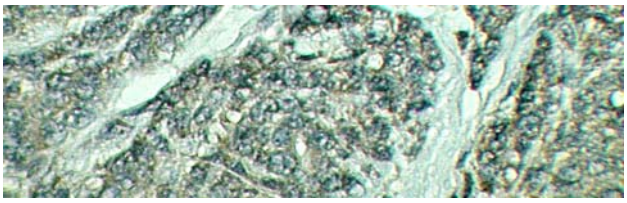	(+) Discreta
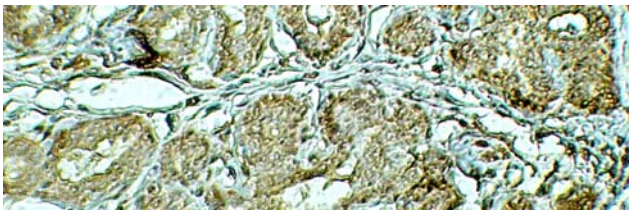	(++) Moderada
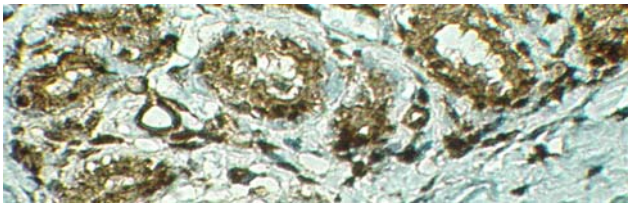	(+++) Acentuada

QUADRO 3 - Escores aplicados na análise da tonalidade da marcação do anticorpo policlonal *Cyr61* e ocludina

Escore	
Ocludina	
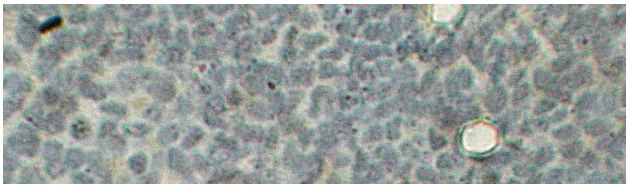	(-) Ausente
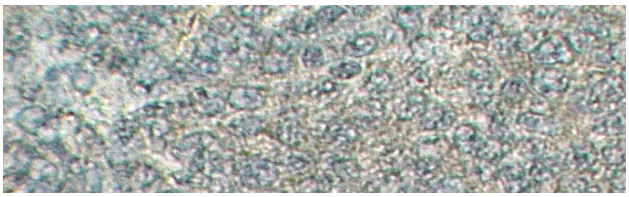	(+) Discreta
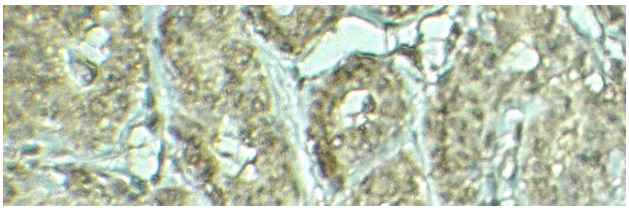	(++) Moderada
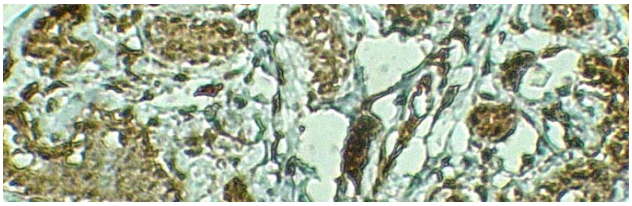	(+++) Acentuada

QUADRO 4 - Escores aplicados na análise da marcação em porcentagem de número de células marcadas para o anticorpo policlonal *Cyr61* e ocludina.

Escore	Significado
-	Marcação ausente
+	Marcação positiva em menos de 30% das células
++	Marcação positiva em 30% a 70% das células
+++	Marcação positiva em mais de 70% das células

Fonte. MOURA (2004)

5. RESULTADOS

5.1. Estudo imunoistoquímico com anticorpo policlonal *Cyr61*

Com relação aos fragmentos marcados com o anticorpo *Cyr 61*, registrou-se que a marcação foi positiva nas células epiteliais dos ductos mamários, porém com algumas particularidades em relação aos diferentes tipos de neoplasia e a glândula mamária normal.

Todos os diagnósticos apresentaram marcação estromal, variando de discreta a acentuada, sendo os componentes que apresentaram este tipo de marcação foram: citoplasma de fibroblastos, musculatura lisa das artérias e arteríolas e células endoteliais. Foi observado também ausência de marcação de fibroblastos em alguns diagnósticos.

A intensidade de marcação de fibroblastos presentes na região estromal de glândulas mamárias normais e adenoma simples foi acentuada em 100% das amostras (Figura 15A e 15B). A marcação no carcinoma complexo e carcinoma simples sólido foi de intensidade moderada em 50% e acentuada em 50% dos casos como representado na Figura 11 (Figura 15C e 15D).

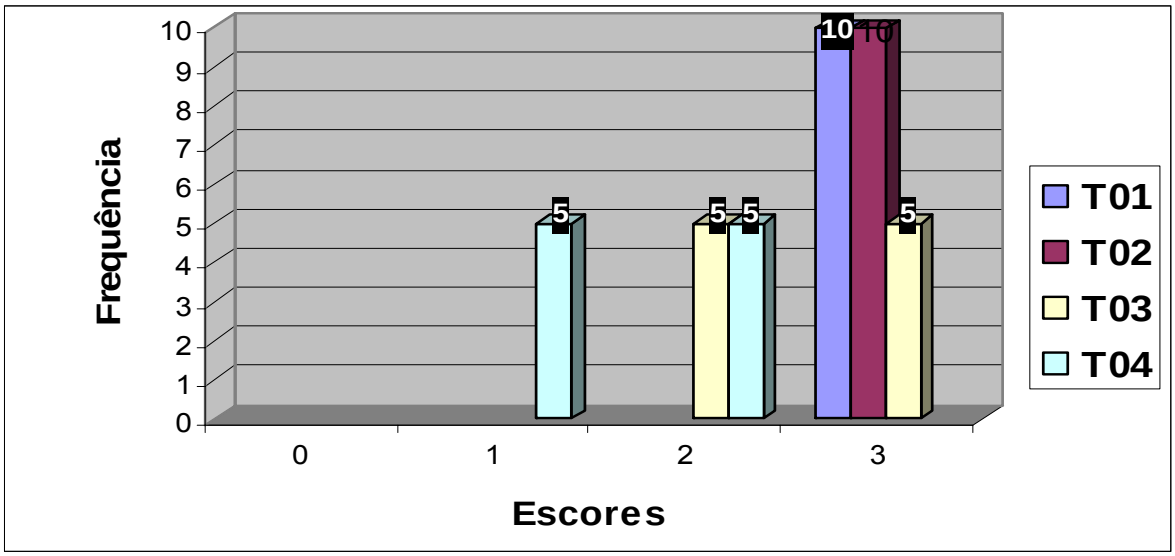

FIGURA 11- Intensidade de marcação pelo anticorpo policlonal *Cyr61* em fibroblastos da região estromal da glândula mamária nos diferentes diagnósticos

A porcentagem de fibroblastos marcados com o anticorpo *Cyr61* foi de escore moderado (++) em 80% e discreto em 20% das amostras de glândula mamária normal. No adenoma simples 50% das amostras obtiveram escore acentuado (+++) e 50% escore moderado (++). Nas amostras de carcinoma complexo 50% foram de escore moderado (++), 30% escore acentuado (+++) e 20% escore discreto (+). No carcinoma simples sólido 60% das amostras foram de escore moderado (++) e 40% de escore discreto (+) (Figura 12).

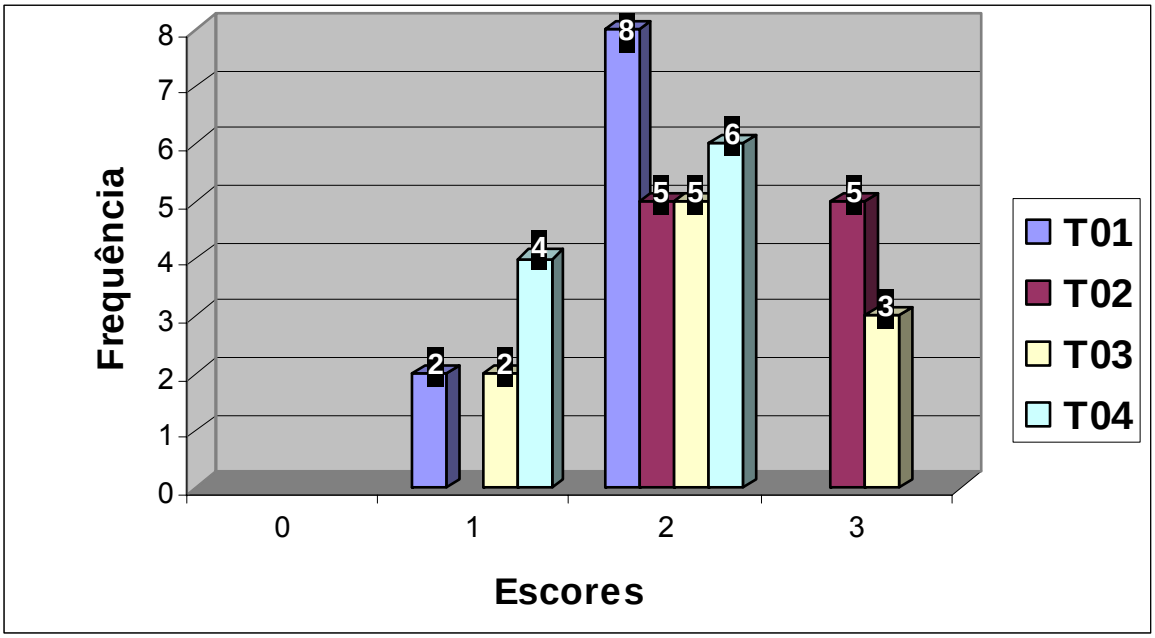

FIGURA 12- Porcentagem de células marcadas pelo anticorpo policlonal *Cyr61* em fibroblastos da região estromal da glândula mamária nos diferentes diagnósticos

A intensidade de marcação de fibras musculares lisas de artérias e arteríolas presentes na região estromal de glândulas mamárias normais e adenoma simples foi acentuada em 100% das amostras (Figura 15A e 15B). Nestas amostras notou-se marcação nuclear de algumas células musculares lisas. A marcação no carcinoma complexo foi acentuada em 60% das amostras e moderada em 40%. Em carcinoma simples sólido a marcação foi de intensidade moderada em 60%, discreta em 20% e acentuada em 20% (Figura 13).

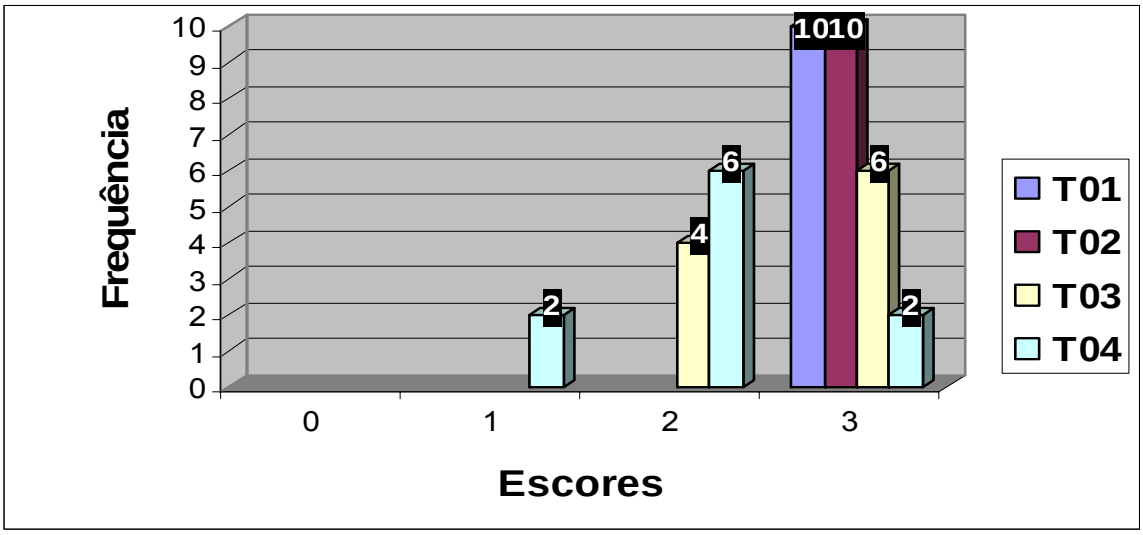

FIGURA 13- Intensidade de marcação pelo anticorpo policlonal *Cyr61* de musculatura lisa de artérias e arteríolas da glândula mamária nos diferentes diagnósticos

A porcentagem de fibras musculares lisas marcadas com o anticorpo *Cyr61* foi de escore acentuado (+++) em 100% das amostras de glândula mamária normal e adenoma simples. Nas amostras de carcinoma complexo 80% foram de escore moderado (++) e 20% escore discreto (+). No carcinoma simples sólido 100% das amostras foram de escore moderado (++) (Figura 14).

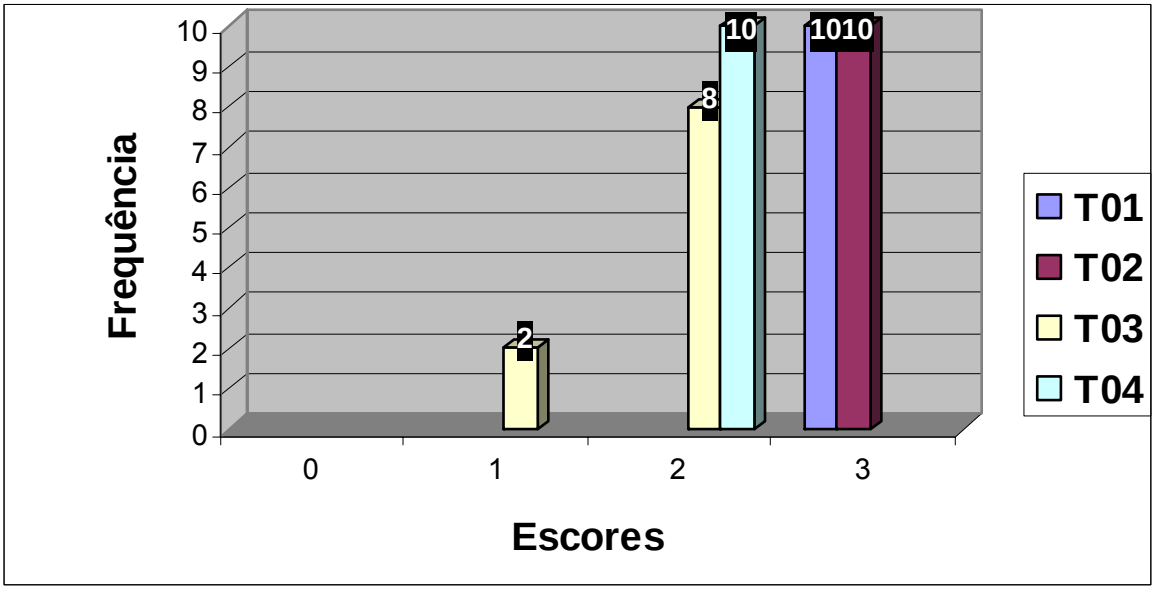

FIGURA 14- Porcentagem de células marcadas pelo anticorpo policlonal *Cyr61* de musculatura lisa de artérias e arteríolas da glândula mamária nos diferentes diagnósticos

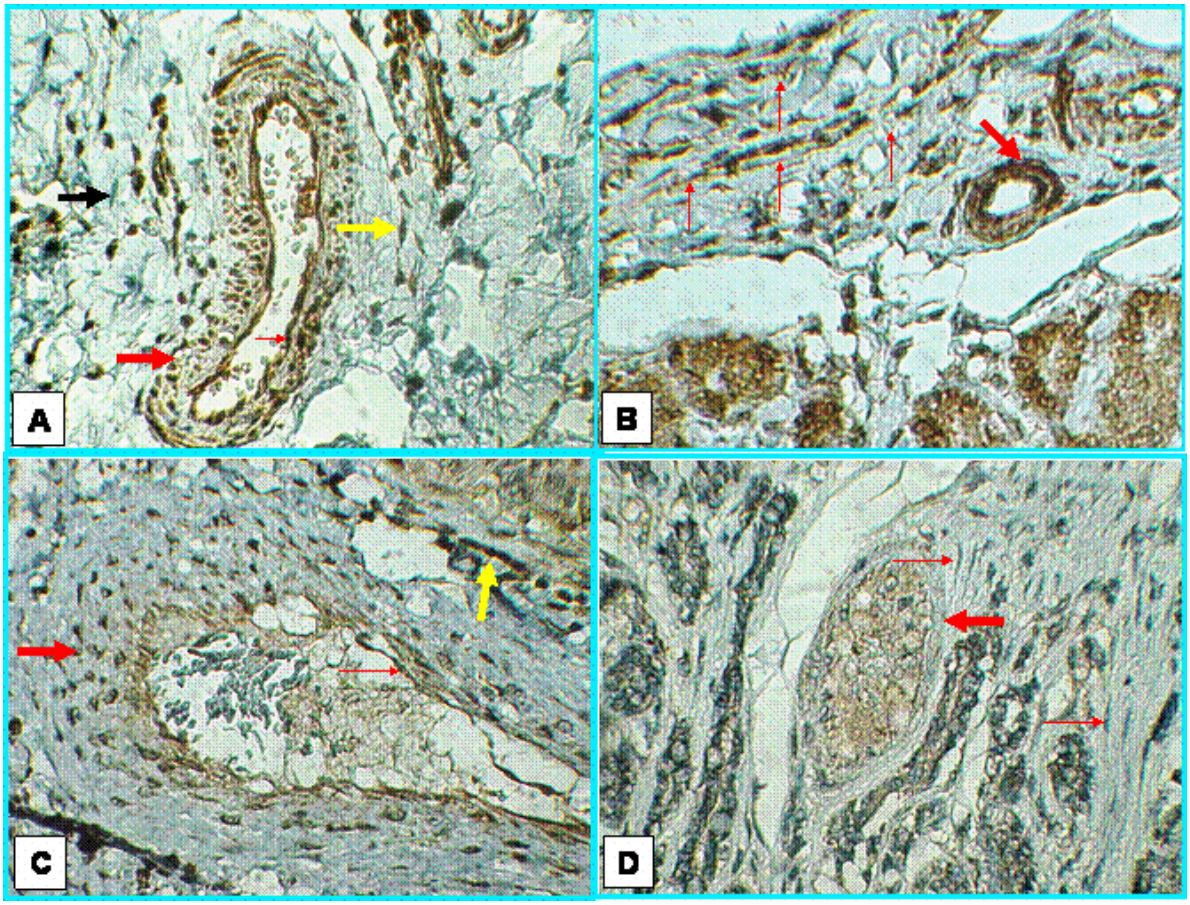

FIGURA 15 – Fotomicrografia de amostras de tecido mamário de cadelas marcados pelo anticorpo policlonal *Cyr61.* Glândula mamária normal: (A) Musculatura lisa de arteríola (seta larga vermelha), citoplasma das células endoteliais (seta vermelha), citoplasma de fibroblastos ativos (seta larga amarela) e fibroblastos em repouso (seta larga preta) (400x); Diagnóstico de adenoma simples: (B) citoplasma de fibroblastos (seta vermelha) e musculatura lisa de arteríolas (seta larga vermelha) (400x). Carcinoma complexo: (C) Musculatura lisa de artéria (seta larga) e citoplasma das células endoteliais (seta vermelha) e citoplasma de fibroblasto (seta larga amarela) (400x); (D) Musculatura lisa de arteríola (seta larga vermelha) e fibroblastos (seta vermelha) (250x)

O epitélio glandular secretor mostrou marcação nuclear e citoplasmática e variação no tipo de marcação entre segmentar e difusa nos diferentes tipos de diagnóstico.

As células epiteliais das glândulas mamárias normais apresentaram marcação tanto nuclear quanto citoplasmática e tipo de marcação puntiforme (Figura 20A). A intensidade de marcação do núcleo de células epiteliais das amostras de glândula mamária normal foi acentuada em 80% das amostras e moderada em 20%. Nas amostras de adenoma simples a intensidade de marcação foi moderada em 30%, discreta em 40% e ausente em 30% das

amostras (Figura 20B). Nos grupos de carcinoma complexo e carcinoma simples sólido os núcleos apresentaram ausência de marcação em 100% das amostras, como representado na Figura 16 (Figura 20C e D).

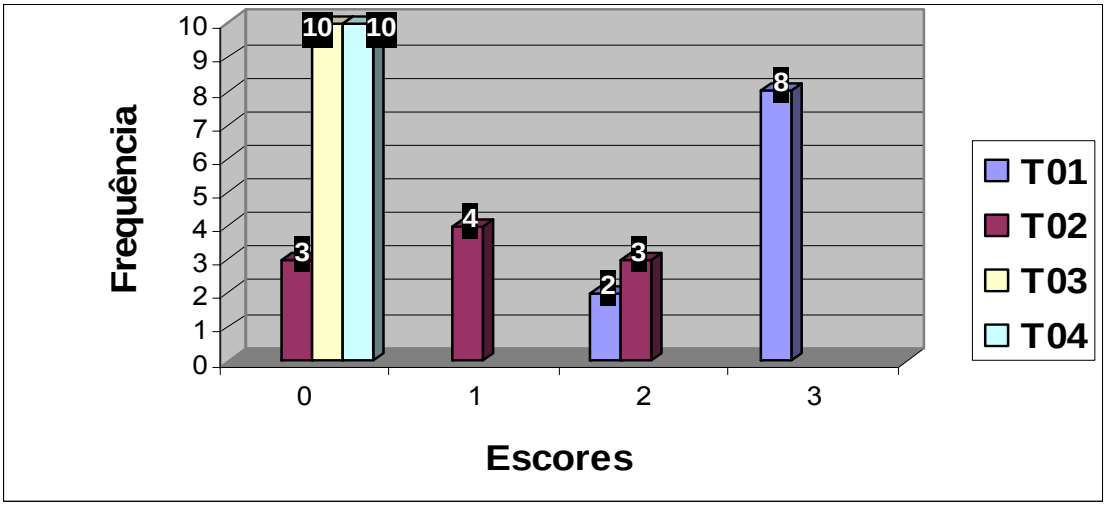

FIGURA 16- Intensidade de marcação do anticorpo policlonal *Cyr61* no núcleo de células epiteliais da glândula mamária nos diferentes diagnósticos

A porcentagem de núcleos marcados das células epiteliais das amostras de glândula mamária normal foi de escore acentuado em 40% (+++) e de escore moderado em 60% das amostras. Nas amostras de adenoma simples a porcentagem de núcleos marcados foi de escore discreto (+) em 70% das amostras e ausente em 30%. Nas amostras de carcinoma complexo e carcinoma simples sólido a porcentagem de núcleos marcados foi de escore ausente (-) em 100% das amostras (Figura 17).

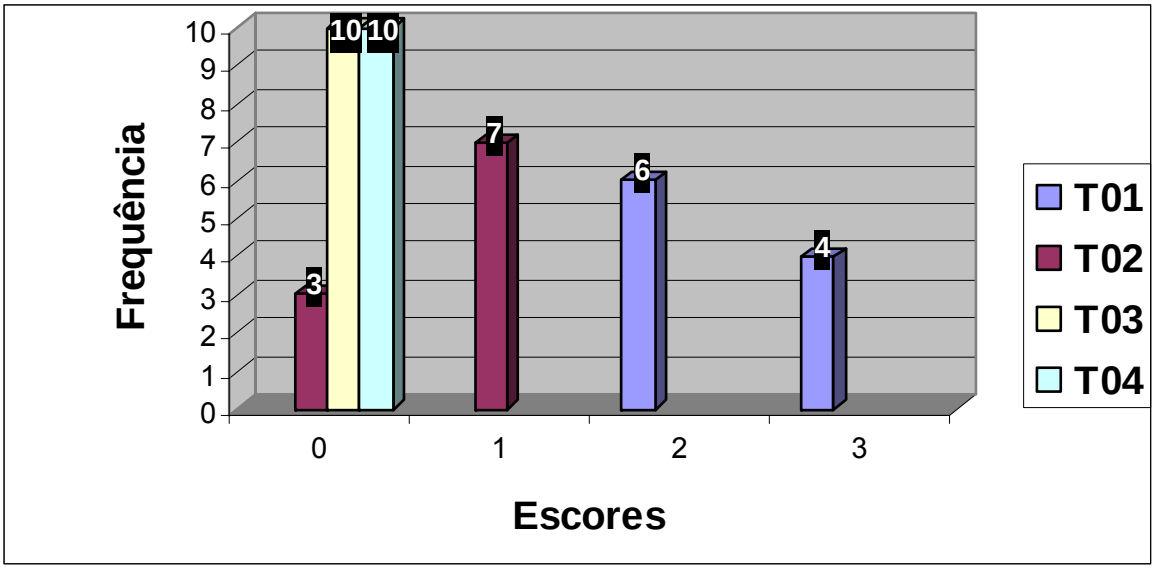

FIGURA 17- Porcentagem de núcleos marcados pelo anticorpo policlonal *Cyr61* de células epiteliais da glândula mamária nos diferentes diagnósticos

A intensidade de marcação do citoplasma de células epiteliais das amostras de glândula mamária normal foi moderada em 80% das amostras e acentuada em 20%. Nas amostras de adenoma simples a intensidade de marcação foi acentuada em 80% e moderada em 20%. No grupo de carcinoma complexo 80% das amostras teve intensidade de marcação moderada e 20% marcação discreta. Nas amostras de carcinoma simples sólido a intensidade foi moderada em 50% e discreta em 50% destas (Figura 18).

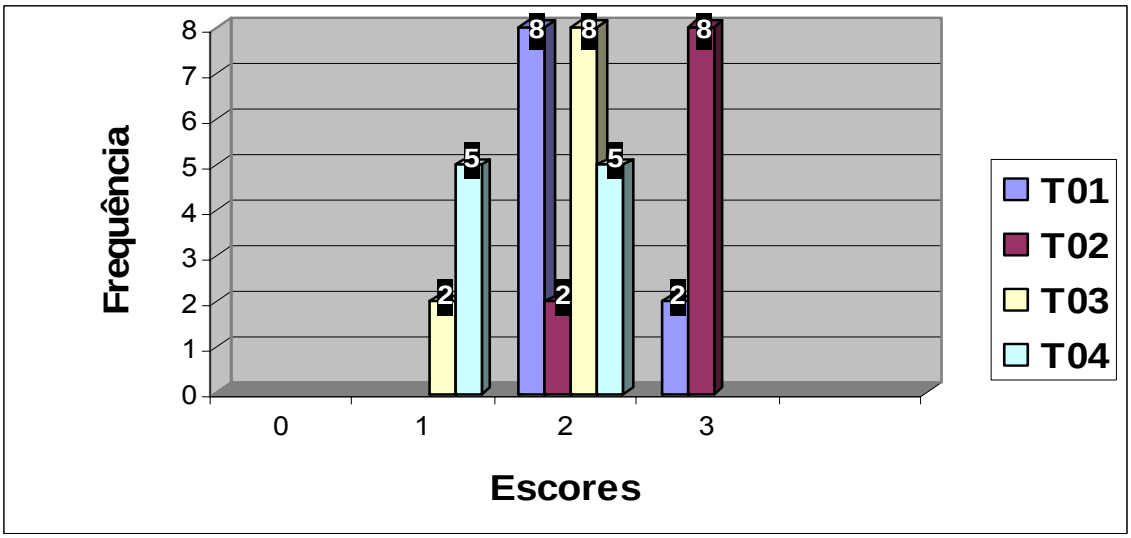

FIGURA 18- Intensidade de marcação do anticorpo policlonal *Cyr61* no citoplasma de células epiteliais da glândula mamária nos diferentes diagnósticos

A porcentagem de células endoteliais marcadas com o anticorpo *Cyr61* foi de escore acentuado (+++) em 100% das amostras nos quatro grupos estudados neste trabalho (Figura 19).

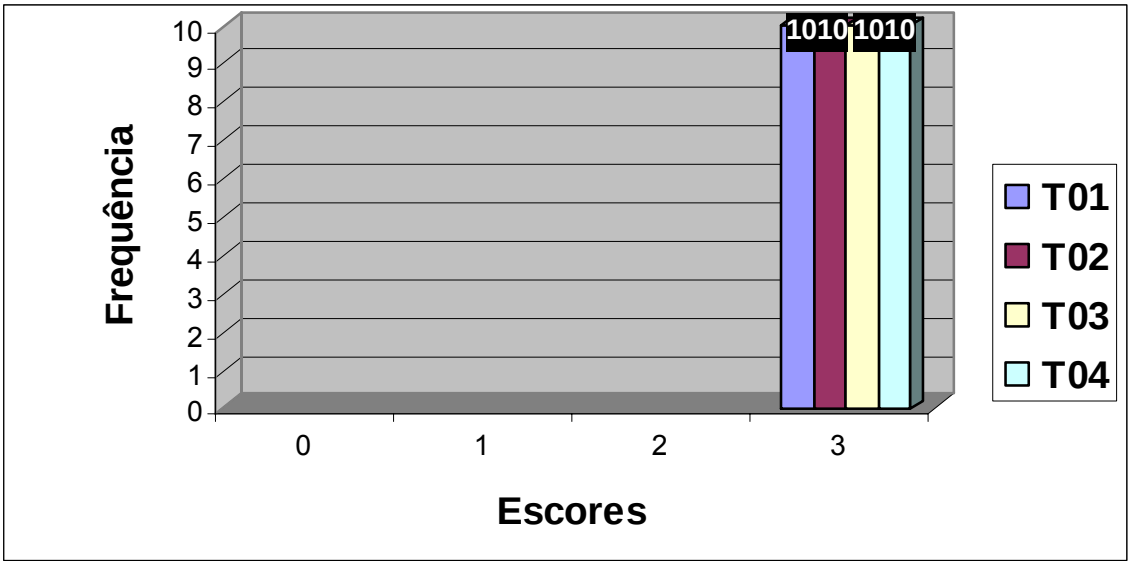

FIGURA 19- Porcentagem de células epiteliais marcadas pelo anticorpo policlonal *Cyr61* no citoplasma de células epiteliais da glândula mamária nos diferentes diagnósticos

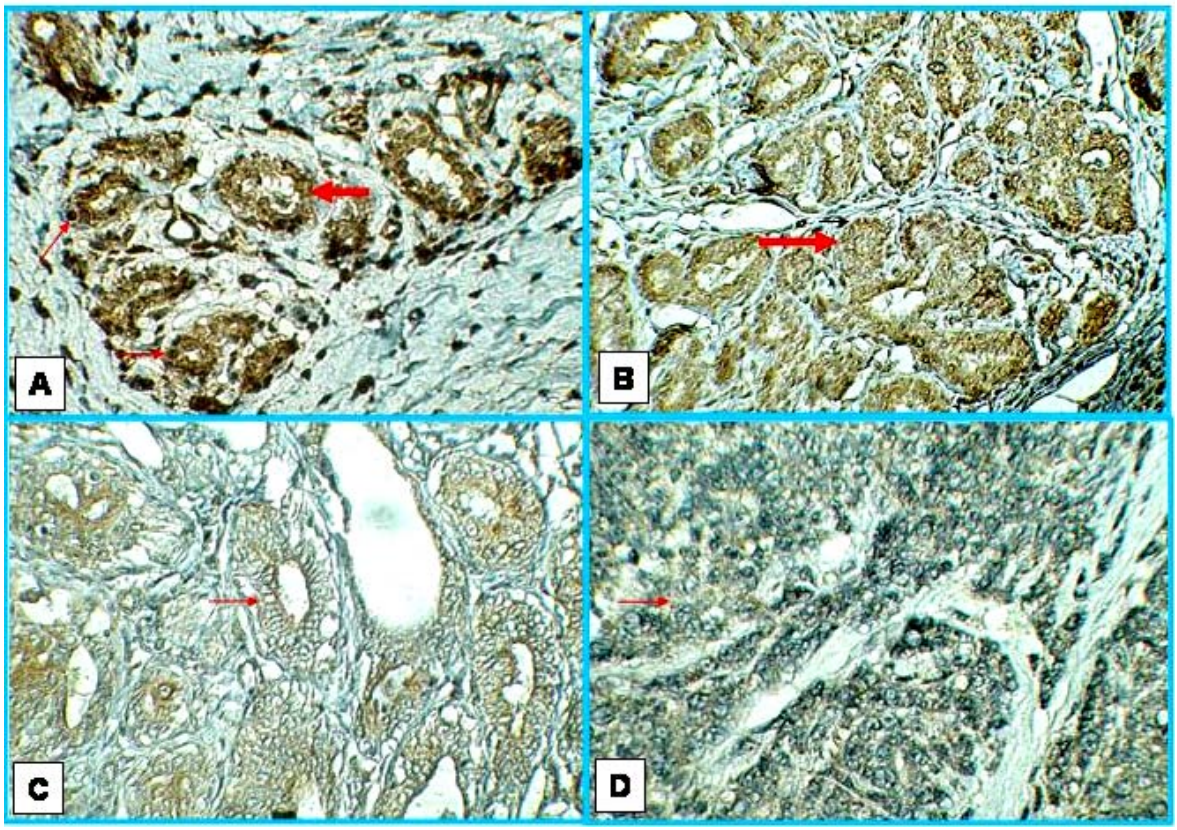

FIGURA 20 – Fotomicrografia de fragmentos de tecido mamário de cadelas marcados pelo anticorpo policlonal *Cyr61* (A) marcação nuclear (seta vermelha) e citoplasmática (seta larga vermelha) de células epiteliais da glândula mamária normal (400x); (B) marcação citoplasmática de células epiteliais neoplásicas (seta larga) de tecidos mamários com diagnóstico de adenoma simples (250x); (C) Citoplasma em forma de pontos do citoplasma do epitélio glandular secretor (seta larga) de células epiteliais neoplásicas (seta vermelha) de mamas com carcinoma complexo (400x); (D) citoplasma do epitélio glandular secretor (seta vermelha) de tecido mamário com diagnóstico de carcinoma simples sólido (400x)

5.3. Estudo imunoistoquímico com anticorpo ocludina

Nos fragmentos marcados com o anticorpo anti-ocludina, a marcação foi positiva nas células epiteliais dos ductos mamários e células endoteliais, porém com algumas particularidades em relação aos diferentes tipos de neoplasia e a glândula mamária normal.

A intensidade de marcação das células epiteliais foi acentuada em 100% dos casos de glândula mamária normal (Figura 23A). No adenoma simples, 80% das amostras tiveram marcação moderada (Figura 23B) e 20% marcação acentuada. No carcinoma complexo a intensidade de marcação foi discreta em 70% dos casos (Figura 23C) e moderada em 30%. No carcinoma simples sólido a marcação foi discreta em 80% das amostras (Figura 23D) e moderada em 20% (Figura 21).

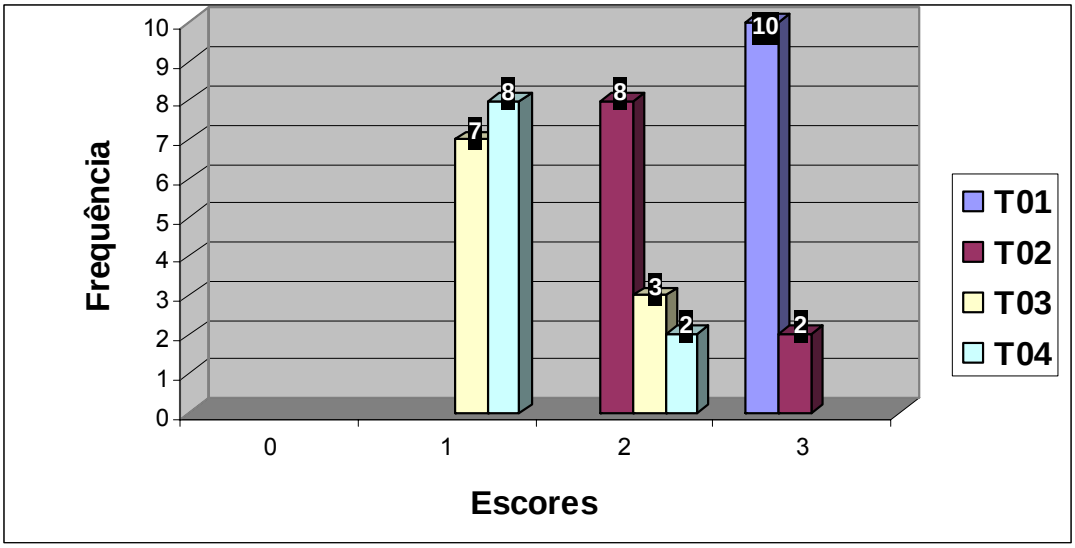

FIGURA 21- Intensidade de marcação de células epiteliais com o anticorpo anti-ocludina nos diferentes diagnósticos

A porcentagem de células epiteliais luminais marcadas foi acentuada (+++) em 100% das amostras nos quatro grupos estudados neste trabalho (Figura 22).

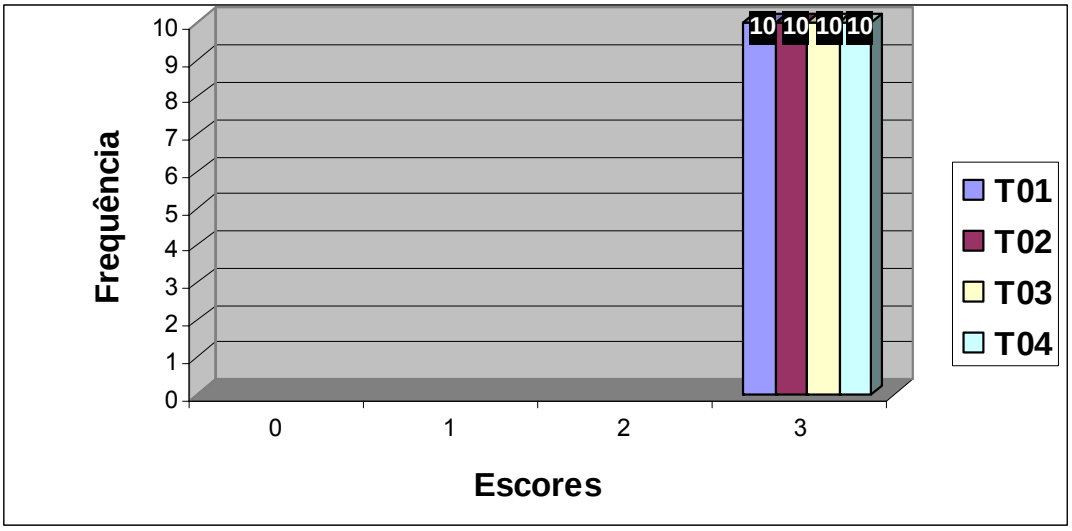

FIGURA 22- Porcentagem de células epiteliais marcadas com o anticorpo anti-ocludina nos diferentes diagnósticos.

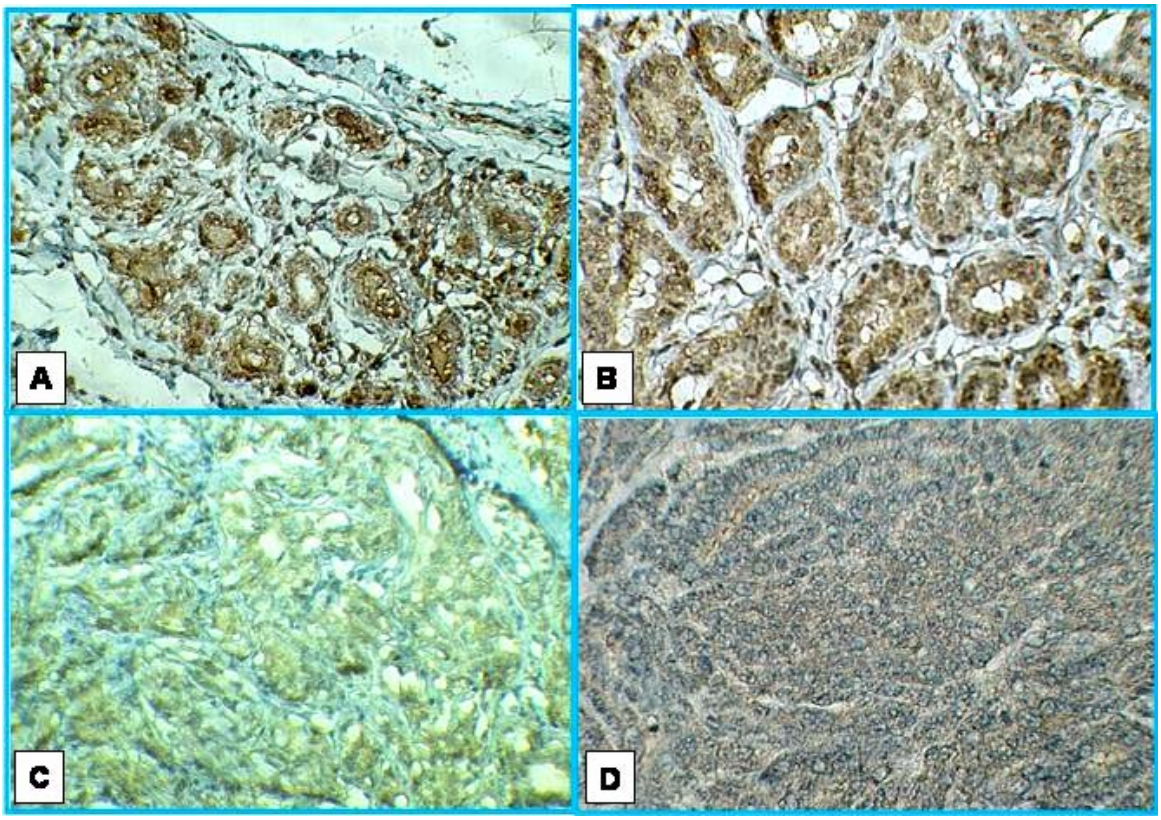

FIGURA 23- Fotomicrografia dos fragmentos de tecido mamário de cadelas marcados pelo anticorpo policlonal ocludina. (A) marcação de células epiteliais da glândula mamária normal (250x); (B) marcação de células epiteliais neoplásicas de amostra com diagnóstico de adenoma simples (250x); (C) marcação de células epiteliais neoplásicas de amostra com diagnóstico de carcinoma complexo; (400x). (D) marcação de células epiteliais neoplásicas de amostra com diagnóstico de carcinaoma simples sólido (400x)

A intensidade de marcação das células endoteliais nas glândulas mamárias normais foi acentuada em 100% das amostras (Figura 26A). Nos casos de adenoma simples em 30% das amostras a marcação dessas células foi de intensidade moderada e 70% foi acentuada (Figura 26B). A marcação no carcinoma complexo foi de intensidade discreta em 30% e moderada em 70% dos casos (Figura 26C). Nas amostras de carcinoma simples sólido, 40% obteve escore discreto (Figura 26D) e 60% das amostras receberam escore moderado de intensidade de marcação (Figura 24).

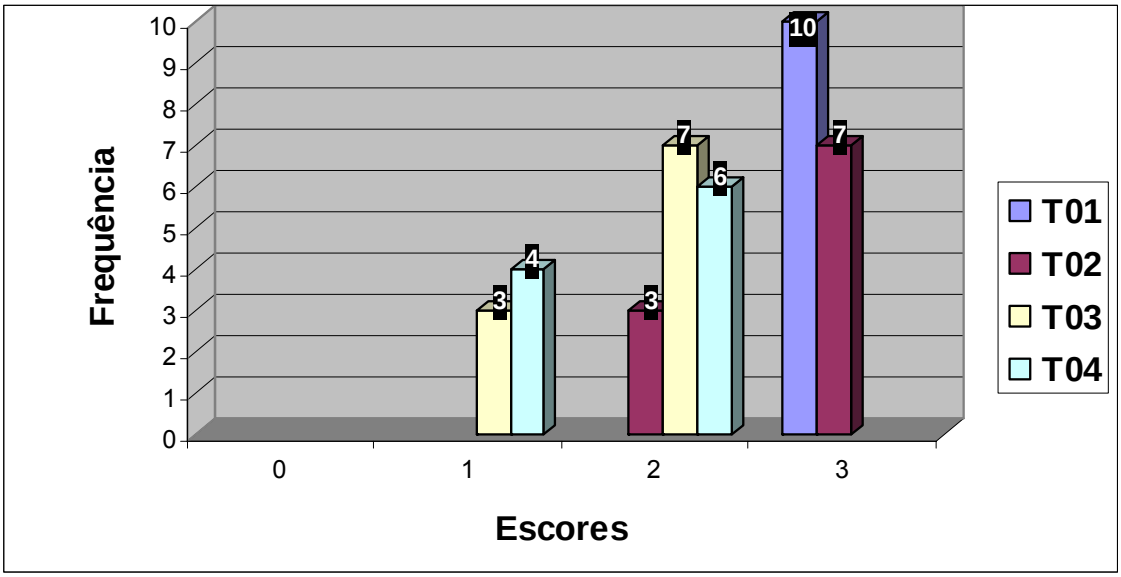

FIGURA 24 - Intensidade de marcação de células endoteliais com ocludina nos diferentes diagnósticos.

A porcentagem de células endoteliais marcadas com o anticorpo ocludina foi escore acentuado (+++) em 100% das amostras nos quatro grupos estudados neste trabalho (Figura 25).

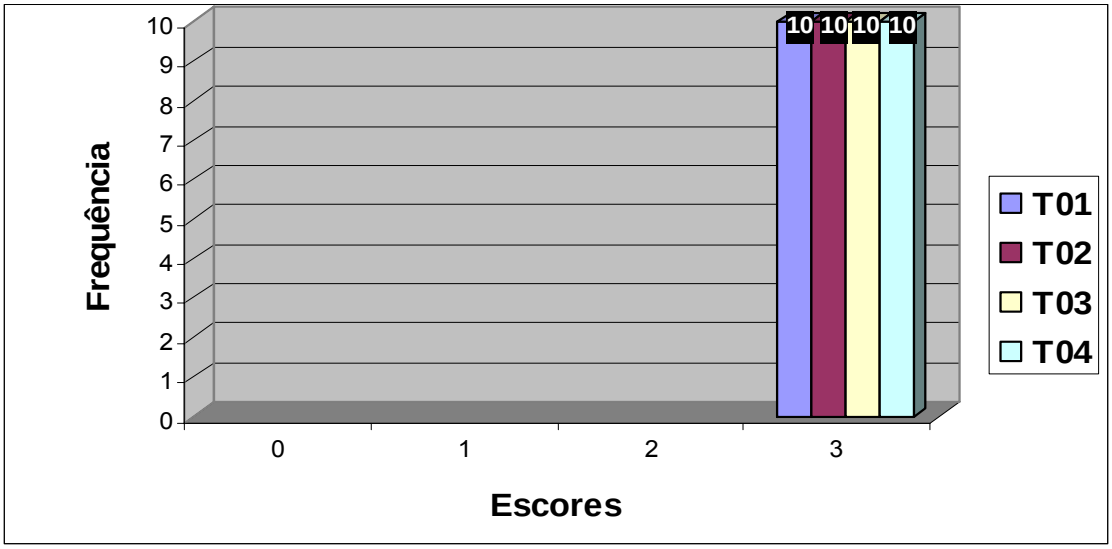

FIGURA 25- Freqüência de células endoteliais marcadas com ocludina nos diferentes diagnósticos

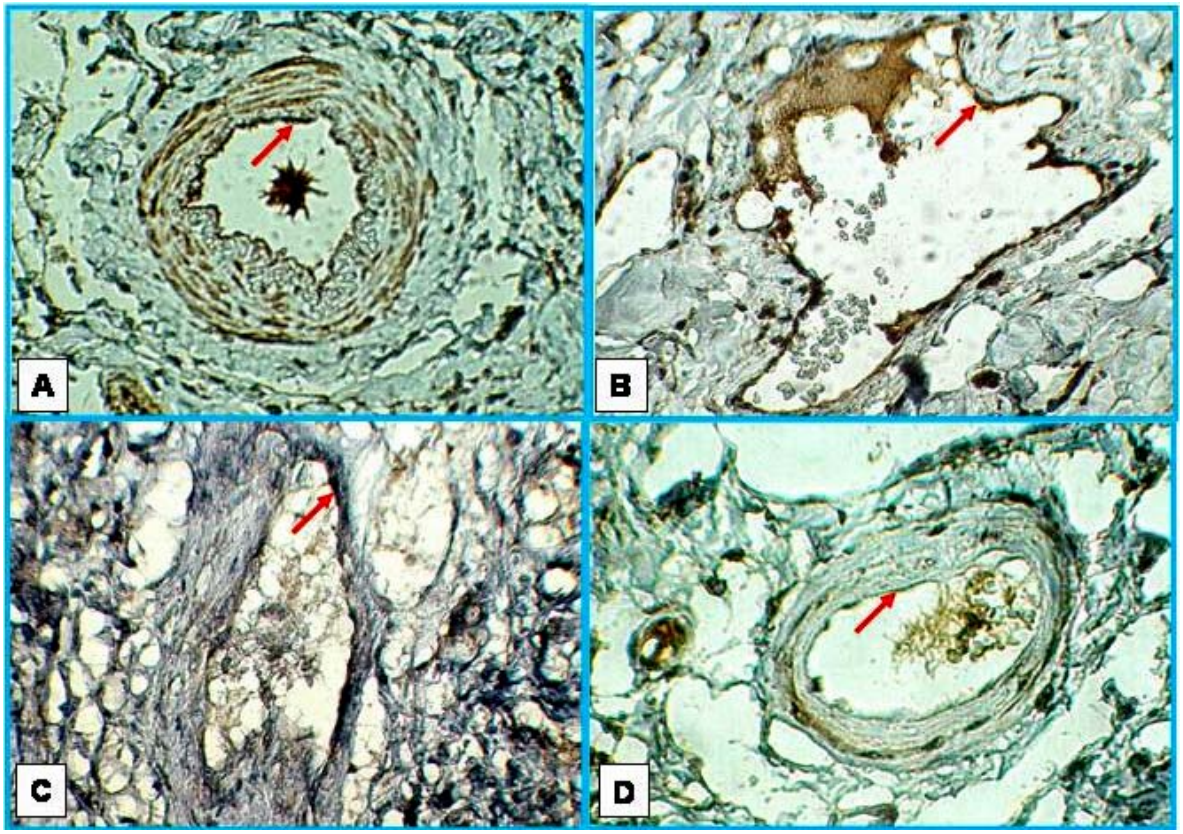

FIGURA 26- Fotomicrografia de fragmentos de tecido mamário de cadelas marcados pelo anticorpo policlonal ocludina. (A) marcação de células endoteliais (seta) de glândula mamária normal (400x); (B) marcação de células endoteliais (seta) de amostra com diagnóstico de adenoma simples (250x); (C) marcação de células endoteliais de amostra com diagnóstico de carcinoma complexo (400x). (D) marcação de células endoteliais de amostra com diagnóstico de carcinoma simples sólido (400x)

6. DISCUSSÃO

6.1. Anticorpo *Cyr61*

Neste estudo, verificou-se que a utilização do anticorpo policlonal *Cyr61* apresentou marcação positiva nos diferentes diagnósticos de neoplasias mamárias e da glândula mamária normal de cadelas, tendo em vista que houve marcação de fibroblastos, células musculares lisas de artérias e arteríolas, células endotelias e células epiteliais dos ductos da glândula mamária. Esta observação é semelhante à de MOUSSAD & BRIGSTOCK (2000), que afirmaram que a *Cyr61*, bem como as outras proteínas da mesma família, tem como células alvo os fibroblastos, células epiteliais, células endoteliais, células do músculo liso e células neuronais.

A marcação descrita neste trabalho também foi observada por outros autores, pois a proteína *Cyr61* (CCN 1), segundo MOUSSAD & BRIGSTOCK (2000), está envolvida em diversos eventos celulares, particularmente proliferação, adesão, migração, apoptose, regulação da angiogênese, crescimento de tumor, placentação, ossificação endocondral, entre outros.

Neste estudo, na glândula mamária normal houve marcação tanto na região epitelial quanto na região estromal. Mesmo tendo sido observada nos dois seguimentos (glândula e tecido de sustentação), a intensidade da marcação da proteína foi maior e a porcentagem de células marcadas menor na região estromal em relação ao epitélio glandular secretor. Não foram encontradas na literatura observações similares em tecido glandular mamário, mas SAKAMOTO et al. (2004) determinaram a localização da expressão da proteína *Cyr61* em tecidos prostáticos de humanos com HPB. Os autores relataram que em algumas amostras a proteína foi detectada predominantemente no citoplasma do epitélio secretor, em outras foi observada na região estromal, porém a intensidade de marcação em 60% das amostras foi maior na região glandular em relação à região estromal, o que foi contrário aos resultados do presente trabalho.

Observou-se, neste trabalho, que fibroblastos e células epiteliais exibiram ausência de marcação, o que pode ser explicado pelo fato que células quiescentes não expressam *Cyr61* (SIMMONS et. al., 1989; O'BRIEN et. al.,

1990). Além disso, LENG et al. (2002) relataram que a expressão da *Cyr61* em fibroblastos é transitória e dependente de estímulos.

Os fibroblastos das amostras de adenoma simples e carcinoma complexo apresentaram maior porcentagem de marcação do que os grupos de glândula mamária normal e carcinoma simples sólido. Na cicatrização de feridas na pele, segundo CHEN et al. (2001), os fibroblastos do tecido de granulação apresentam elevada ativação de *Cyr61* em resposta a estímulo de fatores de crescimento liberados para promoção da angiogênese e fibroplasia. Assim, no presente estudo, a expressão da proteína marcada no citoplasma dos fibroblastos provavelmente estava induzida por elementos como hormônios e/ou fatores de crescimento liberados para promover o crescimento de novos vasos e proliferação de células estromais para a sustentação tumoral.

Com relação ao epitélio secretor, houve marcação da proteína no citoplasma das células epiteliais, havendo diferenças no padrão de marcação. Em alguns grupos observou-se uma uniformidade de distribuição do anticorpo enquanto que em outros foi observada marcação puntiforme, que sugere o momento de secreção da proteína da matriz citoplasmática para a superfície da célula. A diferença tanto do padrão de marcação do epitélio quanto da intensidade de expressão entre epitélio e estroma condiz com os achados de SAKAMOTO et al. (2004), que afirmaram que a proteína é produzida no epitélio por estímulos e posteriormente secretada ao estroma, tendo assim ação em todas as partes do órgão.

Em contrapartida, XIE et al. (2001) (B) verificaram expressão da proteína *Cyr61* aumentada em 39% das amostras de neoplasias mamárias de mulheres, em estudo comparativo da expressão desta proteína em glândulas mamárias normais e neoplásicas de mulheres. Também JIANG et al. (2004), estudando a expressão da proteína *Cyr61* em glândulas mamárias normais e neoplásicas de mulheres, encontraram marcação acentuada tanto em células endoteliais quanto em células epiteliais em tecidos neoplásicos. Em contraste, a marcação nesses tipos celulares em tecidos normais foi visivelmente mais discreta do que em células neoplásicas.

Neste estudo pôde-se observar que a intensidade de marcação citoplasmática dos diferentes tipos de neoplasias variou de amostra para amostra

dentro de um mesmo grupo. Além disso, a intensidade de marcação encontrada em neoplasias benignas foi mais intensa que a visualizada em neoplasias malignas. De acordo com (MEUTEN, 2002), tumores de mama em cadelas possuem receptores para estrógeno, progesterona, andrógenos, prolactina e para o fator de crescimento epidermal. Em cadelas, grande parte dos tumores benignos mamários é positiva para receptores de estrógeno e progesterona, enquanto que apenas uma parte das neoplasias malignas apresenta esses receptores e em concentrações menores (CASSALI, 2000; GERALDES et al., 2000), pois, com a progressão do tumor e aumento da malignidade, ocorre redução da dependência hormonal e maior autonomia das células neoplásicas (GERALDES et al., 2000). Isso pode explicar os achados do presente estudo, visto que XIE et al. (2001), relataram que a hiperexpressão de *Cyr61* está fortemente correlacionada com a positividade de receptores de estrógeno em células epiteliais neoplásicas da neoplasia maligna primária em humanos.

Vários estudos têm sido realizados para caracterizar o padrão de expressão de Cyr61 em diferentes tipos de processos patológicos, principalmente, neoplásicos (BRIGSTOCK, 2002; HILFIKER et al., 2002; SAKAMOTO et al., 2004). Estudos atuais evidenciando a importância desta proteína no processo da carcinogênese de neoplasias mamárias de mulheres têm ampliado as perspectivas de terapêutica e prevenção da progressão de tumores (TSAI et al., 2000; MENENDEZ et al., 2003; SAMPATH et al., 2005). A utilização deste anticorpo em estudos realizados com neoplasias mamárias de cadelas ainda não havia sido feita, sendo este o primeiro trabalho que relata a marcação de estruturas da glândula mamária canina por *Cyr61.*

Em neoplasias mamárias benignas a marcação de *Cyr61* foi mais evidente, tanto em células epiteliais quanto estromais, em relação às neoplasias malignas, o que sugere a participação de hormônios, como estrógeno e progesterona, na ativação e, conseqüentemente, expressão desta proteína nessas neoplasias. Diante deste fato, este trabalho abre portas para novas pesquisas que envolvam presença de receptores hormonais e expressão de *Cyr61* em neoplasias mamárias de cadelas.

6.2. Anticorpo ocludina

Neste estudo, a proteína foi identificada tanto em células epiteliais dos ductos mamários normais e neoplásicas quanto em células endoteliais, como relatado por FURUSE, et al. (1998). As células epiteliais apresentaram marcação citoplasmática assim como as células endoteliais, já que a ocludina é uma proteína transmembrânica que possui três pontos intracitoplasmáticos.

Na presente pesquisa, houve diminuição gradativa da intensidade de marcação da ocludina em células epiteliais e endoteliais comparando glândulas mamárias normais, adenomas e carcinomas. Este achado assemelha-se ao de vários estudos em medicina humana que relacionam a perda da expressão da ocludina com o aumento do grau de malignidade de carcinomas mamários, gastrointestinais, endometriais e prostáticos (KIMURA et al., 1997; BUSCH et al., 2002; TOBIOKA et al., 2004b; POLETTE et al., 2005). Similarmente, *in vitro*, a ocludina foi observada em linhagens de células neoplásicas epiteliais bem diferenciadas, mas não foi detectada em células tumorais invasivas e em linhagens de células indiferenciadas (REICHERT et al., 2000; HOEVEL et al., 2002; WAN et al., 2000). Esses achados reforçam a hipótese de que a expressão da ocludina possa ser um marcador de neoplasias não invasivas.

Em células epiteliais e endoteliais das glândulas mamárias normais, no presente trabalho, a expressão desta proteína foi acentuada tanto em relação à intensidade de cor quanto ao número de células marcadas em 100% das amostras. TOKUNAGA et al. (2004) estudaram a expressão da ocludina em tumores carcinóides retais humanos e verificaram que em colônias de células glandulares epiteliais normais a expressão da ocludina aconteceu em 100% das células, de forma idêntica ao tecido mamário neste estudo.

Nos fragmentos de adenoma simples estudados, a marcação de 100% das células epiteliais neoplásicas foi de intensidade moderada em 80% das amostras. Esse achado demonstra que a perda das estruturas das JT foi observada em neoplasias epiteliais (QUINONEZ & SIMON, 1988). SOLER et al. (1993) relataram que agentes promotores de neoplasias podem induzir a ruptura das JT, e que a progressão da neoplasia pode estar correlacionada com o

aumento na permeabilidade paracelular através do epitélio, sugerindo a perda da função das JT (MULLIN et al., 1997).

Nos grupos de carcinoma complexo e carcinoma simples sólido não houve grande diferença da marcação pelo anticorpo policlonal ocludina. Porém, quando comparados aos grupos de glândulas mamárias normais e adenoma simples a expressão da proteína presente nas JT estava significativamente reduzida, apresentando marcação discreta na maioria das amostras de cada grupo de tumores malignos, concordando com resultados de estudos realizados por TOBIOKA et al. (2004a); BUSCH et al. (2002); KIMURA et al. (1997) em neoplasias humanas. Em estudo realizado por TOBIOKA et al. (2004) (A), em que a expressão da ocludina foi comparada entre diferentes tipos de lesões pulmonares da espécie humana, não foi detectada a presença desta proteína nas amostras de carcinomas pulmonares. Naquele estudo foi utilizado anticorpo monoclonal direcionado a ocludina produzido no próprio laboratório onde a pesquisa foi realizada. Já no presente trabalho, foi utilizado anticorpo policlonal e de origem comercial.

A expressão da ocludina em células endoteliais foi mais evidente em 100% das glândulas mamárias normais, acentuada em 60% das amostras de adenoma simples e moderada em mais de 70% das amostras dos dois tipos de carcinoma. Da mesma forma, a expressão da ocludina em microvasos cerebrais, com e sem neoplasia, de pacientes humanos foi estudada por PAPADOPOULOS et al. (2001), que verificaram a presença dessa proteína em microvasos de cérebros normais e a diminuição de sua expressão à medida que o grau de malignidade dos tumores aumentava. Aquele estudo permitiu evidenciar o papel da ocludina na barreira de permeabilidade paracelular, visto que em tumores em que sua expressão foi discreta ou inexistente a quantidade de edema existente na região perineoplásica era mais acentuada.

As investigações sobre a importância e a expressão das proteínas relacionadas às JT em tecidos humanos tem sido realizadas principalmente em alterações neoplásicas de diferentes epitélios, ressaltando-se epitélios glandulares prostáticos e mamários (BUSCH et al., 2002; ITOH & BISSEL, 2003), pulmonar (TOBIOKA et al., 2004b), gastrointestinal (TOKUNAGA et al., 2004) além de tecido nervoso (PAPADOPOULOS et al., 2001). O presente estudo é pioneiro quando demonstra a presença da ocludina em glândulas mamárias normais e neoplásicas de cadelas.

7 CONCLUSÕES

Após a avaliação dos resultados e discussão do presente trabalho, pode-se concluir que:

- a utilização dos anticorpos policlonais *Cyr61* e ocludina, por meio de imunoistoquímica em fragmentos de glândulas mamárias normais e neoplásicas de cadelas, permite demonstrar a expressão das duas proteínas estudadas, viabilizando assim, mais uma alternativa de prognóstico para as alterações mamárias de cadelas;
- o padrão de marcação de Cyr61 em neoplasias mamárias de cadelas é diferente em relação ao descrito para humanos, sendo mais intenso em neoplasias benignas;
- a intensidade de marcação do anticorpo policlonal ocludina mostra-se mais evidente em glândulas mamárias normais quando comparadas aos diferentes tipos de tumores estudados, sendo a expressão mais discreta nos grupos de neoplasias malignas;
- o perfil de expressão da ocludina pode ser utilizado como marcador de malignidade em neoplasias mamárias de cadelas.

REFERÊNCIAS

1. ALBERTS, B.; BRAY, D.; LEWIS, J.; RAFF, M.; ROBERTS, K.; WATSON, J. D. **Biologia Molecular da Célula**. 3 ed. Porto Alegre: Artes Médicas, 1997, 1294p.

2. ANDERSON, J. M.; VAN ITALLIE, C. M. Tight junctions and the molecular basis for regulation of paracellular permeability. **American Journal of Physiology – Gastrointestinal and Liver Physiology,** Bethesda, v.269, p.467–475, 1995.

3. BABIC, A. M.; CHEN, C.;CLAU, L. F. Fisp12/mouse connective tissue growth factor mediates endothelial cell adhesion and migration through integrin alphavbeta3, promote s endothelial cell survival, and induces angiogenesis in vivo. **Molecular Cell Biology Research Comunication,** San Diego, v.19, p.2958–2966, 1999.

4. BABIC, A. M.; KIREEVA, M. L.; KOLESNIKOVA, T. V.; LAU, L. F. CYR61, a product of a growth factor-inducible immediate early gene, promotes angiogenesis and tumor growth. **International Journal of Medical Sciences**, New South Wales, v.95, p.6355–6360, 1998.

5. BALDA, M. S., WHITNEY, J. A.; FLORES, C.; GONZILEZ, S.; CEREIJIDO, M.; MATTER, K. Functional dissociation of paracellular permeability and transepithelial electrical resistance and disruption of the apical-basolateral intramembrane diffusion barrier by expression of a mutant tight junction membrane protein. **The Journal of Cell Biology**, New York, v.134, n.4, 1996.

6. BANKS, W. **Histologia veterinária aplicada**. 2.ed. São Paulo: Editora Manole, 1992. 629 p.

7. BELIZÁRIO J. E. Reverter o câncer: o próximo desafio. **Ciência Hoje,** Rio de Janeiro, v.31, n.184, p.50-57, 2002.

8. BRIGSTOCK, D. R. Regulation of angiogenesis and endothelial cell function by connective tissue growth factor (CTGF) and cysteine-rich 61 (*Cyr61*). **Angiogenesis,** Netherlands, v.5. p.153–165, 2002.

9. BUSCH C, HANSSEN TA, WAGENER C, OBRINK B. Downregulation of CEACAM1 in human prostate cancer: correlation with loss of cell polarity, increased proliferation rate, and Gleason grade 3 to 4 transition. **Human Pathology**, Philadelphia, v.33, p.290–298, 2002.

10. CASSALI, G.D. **Estudos morfológicos, imunohistoquímicos e citométrico de tumores mamários da cadela – aspectos comparativos com neoplasias da mama humana.** 2000. 73f. Tese (Doutorado em Ciência Animal)- Patologia, Escola de Veterinária, UFMG.

11. CHEN, C. C.; MO, F. E.; LAU, L. F. The angiogenic factor Cyr61 activates a genetic program for wound healing in human skin fibroblasts. **Journal of Biology Chemistry,** v.276, p.47329–47337, 2001.

12. CHUNG, K. C.; AHN, Y. S. Expression of immediate early gene cyr61 during the differentiation of immortalized embryonic hippocampal neuronal cells. **Neuroscience Letters,** San Diego, v.255, n.3, p.155-158, 1998.

13. COONS, A. H. The beginnings of immunofluorescense. **Journal Immunology,** v.87, p.499, 1961.

14. COONS, A. H.; CREECH, H. J.; JONES, R. N. Immunological properties of an antibody containing a fluorescent group. **Proceedings Society Experimental Biology and Medicine,** Maywood, v.47, p. 200-202, 1941.

15. CUNNINGHAM, J. G. **Textbook of veterinary physiology.** Philadelphia: W.B. Saunders, 1999. 528 p.

16. DE NARDI, A. B.; RODASKI, S.; SOUSA, R. S.; COSTA, T. A.; MACEDO, T. R.; RODIGHERI, S. M.; RIOS, A.; PIEKARZ, C. H. Prevalência de neoplasias e modalidades de tratamentos em cães, atendidos no hospital veterinário da Universidade Federal do Paraná. **Archives of Veterinary Science**, Paraná, v.7, n.2, p.15-26, 2002.

17. DEJANA, E.; CORADA, M.; LAMPUGNANI, M. G. Endothelial cell-to-cell juntions. **The FASEB Journal**, Bethesda, v.9, n.10, p.910-918, 1995.

18. DI FIORE, M. S. H. **Atlas de Histologia**, 7ª Ed. Rio de Janeiro; Ed. Guanabara Koogan, 1997, 250p.

19. DODSON A. Modern methods for diagnostic immunocytochemistry. **Current Diagnostic Pathology,** v.8, p.113-122, 2002.

20. DUKES, H. J.; SWENSON, M.J. Glândula mamária. In: DUKES, H.J. **Fisiologia dos animais domésticos**. Rio de Janeiro: Guanabara, 10.ed. 1988. 799p.

21. DYCE, K. M; SACK, W. O; WENSING, C. J. G. **Tratado de anatomia veterinária**. 2. ed. Rio de Janeiro: Guanabara Koogan, 1997. cap. 10, p.289-291.

22. ELLENPORT, C. R. Aparelho urogenital do carnívoro, In: SISSON, S.; GROSSMAN, J. D.; GETTY, R. **Anatomia dos animais domésticos**. 5. ed. Rio de Janeiro: Interamericana, 1986, cap. 53, p. 1489-93.

23. FELDMAN, G. J.; MULLIN, J. M.; RYAN, M. P. Occludin: Structure, function and regulation. **Advanced Drug Delivery Reviews,** Amsterdam v.57, p.883– 917, 2005.

24. FRANGI, A. F. Gap junctions for engineers: a review. **Internal Report**, Catalunia, n.1, p.1-19, 1997.

25. FUJITA, H.; KATOH, H.; HASEGAWA, H.; YASUI, H.; AOKI, J.; YAMAGUCHI, Y.; NEGISHI, M. Molecular decipherment of Rho effector pathways regulating tight-junction permeability. **The Biochemical Journal**, London, v.3, n.346, p.617-622, 2000.

26. FUNDAÇÃO NACIONAL. DA. SAÚDE/ FUNASA - **Programação Pactuada Integrada 2002 - Parâmetros de propragação para ações de epidemiologia e controle de doenças**. [online]. 2002. Disponível em: http://www.funasa.gov.br/epi/ppi/pdfs/ppi_brasil.pdf. Acesso em: 10 de Junho 2003.

27. FURUSE, M.; FUJIMOTO, K.; SATO, N.; HIRASE, T.; TSUKITA, S.; TSUKITA, S. Overexpression of occludin, a tight junction-associated integral membrane protein, induces the formation of intracellular multilamellar bodies bearing tight junction-like structures. **Journal of Cell Science,** London. v.109, p.429-435, 1996.

28. FURUSE, M.; SASAKI, H.; FUJIMOTO, K.; TSUKITA, S. A Single gene product, claudin-1 or -2, reconstitutes tight junction strands and recruits occludin in fibroblasts. **The Journal of Cell Biology**, New York, v.143, n.2, p.391–401, 1998.

29. GERALDES, M.; GÄRTNER, F.; SCHMITT, F. N. A immunohistochemical study of hormonal receptors and cell proliferation in normal canine mammary glands and spontaneous mammary tumours. **Veterinary Record,** London. v.146, p.1140-1148, 2000.

30. GIMENO, E.J. Fundamentos de imunohistoquímica aplicada a patología veterinária. In: ENCONTRO NACIONAL DE PATOLOGIA VETERINÁRIA*,* 7., 1995, Belo Horizonte. **Anais...***,* Belo Horizonte, 1995. p.17-51.

31. GIMENO, E. J.; MASSONE, A. R.; PORTIANSKY, E. L. Introducción a las técnicas de inmunohistoquímica y aplicaciones en patología veterinaria. In: **Decimo Curso Internacional de Posgrado en Tecnicas de Inmunohistoquimica, Lectinhistoquimica y Microscopia Eletronica** - Apostila. Universidad Nacional de La Plata, La Plata, Argentina, 1999. p.61-111.

32. GONZALEZ-MARISCAL L, BETANZOS A, NAVA P, JARAMILLO BE. Tight junction proteins. **Progress in Biophysics and Molecular Biology**, Elmsford, v.81, n.1, p.1–44, 2003.

33. GUYTON, A. C.; HALL, J. E. **Tratado de fisiologia médica**. 10. ed. Rio de Janeiro: Guanabara Koogan, 2002. 973p.

34. HAN, J. S.; MACARAK, E.; ROSENBLOOM, J.; CHUNG, K. C.; CHAQOUR, B. Regulation of Cyr61/CCN1 gene expression through RhoA GTPase and p38MAPK signaling pathways Role of CREB and AP-1 transcription factors. **European Journal of Biochemical**. v.270, p.3408–3421, 2003.

35. HARHAJ, N. S.; ANTONETTI, D.A. Regulation of tight junctions and loss of barrier function in pathophysiology. **The International Journal of Biochemistry & Cell Biology**, Exeter, v.36, p.1206–1237, 2004.

36. HELLMEN, E. Complex mammary tumours in the female dog: a review. **Journal of Dairy Research,** Cambridge, v.72, p.90–97, 2005.

37. HILFIKER, A.; HILFIKER, K.; LEINER, D.; FUCHS, M. Expression of CYR61,an angiogenic immediate early gene,in arteriosclerosis and its regulation by angiotensin II. **Circulation,** Baltimore, v.106, p.254– 60, 2002.

38. HILFIKER, A.; KLEINER, D. H.; FUCHS, M.; KAMINSKI, K. LICHTENBERG, A.; ROTHKÖTTER, H. J.; SCHIEFFER, B.; DREXLER, H. Expression of *Cyr61,* an angiogenic immediate early gene, in arteriosclerosis and its regulation by angiotensin iI. **Circulation,** Baltimore, v.106, p.254-260, 2002.

39. HIRASE, T.; STADDON, J. M.; SAITOU, M.; ANDO-AKATSUKA, Y.; ITOH, M.; FURUSE, M.; FUJIMOTO, K.; TSUKITA, S.; RUBIN, L. L. Occludin as a possible determinant of tight junction permeability in endothelial cells. **Journal Cell Science,** London, v.110, p.1603–1613, 1997.

40. HOEVEL, T.; MACEK, R.; MUNDIGL, O.; SWISSHELM, K.; KUBBIES, M. Expression and targeting of the tight junction protein CLDN1 in CLDN1-negative human breast tumor cells. **Journal of Cellular Physiology,** Philadelphia, v.191, n.1, p.60–68, 2002.

41. ITOH, M.; BISSELL, M. J. The organization of tight junctions in epithelia: implications for mammary gland biology and breast tumorigenesis. **Journal of Mammary Gland Biology and Neoplasia**, New York, v.8, n.4, p.449-462, 2003.

42. JEDSADAYANMATA, A.; CHEN, C. C.; KIREEVA, M. L.; LAU, L. F.; LAM, S. C. T. Activation-dependent adhesion of human platelets to *cyr61* and fisp12/mouse connective tissue growth factor is mediated through integrin aiibb3. **The Journal of Biological Chemistry,** Bethesda, v.274, n.34, p.24321–24327, 1999.

43. JIANG, W. G.; WATKINS, G.; FODSTAD, O.; JONES, A. D.; MOKBEL, K.; MANSEL , R. E. Differential expression of the CCN family members *Cyr61*, CTGF and Nov in human breast cancer. **Endocrine-Related Cancer.** Tokyo v.11, p.781–791, 2004.

44. JUNIOR, W. J. B.; BACHA, L. M. **Atlas colorido de histologia veterinária**. 2. ed. São Paulo: Rocca, 2003. 457p.

45. KIMURA Y, SHIOZAKI H, HIRAO M.; MAENO,Y.; DOKI, Y.; INOUE, M.; MONDEN, T.; AKATSUKA, Y. A.; FURUSE, M.; TSUKITA, S.; MONDEN, M. Expression of occludin, tightjunction- associated protein, in human digestive tract. **American Journal of Pathology**, Bethesda, v.151, n.1, p.45–54, 1997.

46. KIREEVA M. L.; LATINKIC, B. V.; KOLESNIKOVA, T. V. Cyr61 and Fisp12 are both ECM-associated signaling molecules: Activities, metabolism, and localization during development. **Experimental Cell Research,** New York, v.233, p.63–77, 1997.

47. KIREEVA M. L.; MO, F. E.; YANG, G. P. Cyr61,a product of a growth factor-inducible immediate-early gene, promotes cell proliferation, migration, and adhesion. **Molecular Cell Biology,** San Diego, v.16, p.1326–34, 1996.

48. KIRKPATRICK, C.; PEIFER, M. Not just glue: cell-cell junctions as cellular signaling. **Current Opinion in Genetics and Development**, Bimonthly, v.5, p.56-65, 1995.

49. LAMPUGNANI, M. G.; DEJANA, E. Interendothelial juntions: structure, sinalling and functional roles. **Current Opinion in Genetics and Development**, Bimonthly, v.9, p.674-682, 1997.

50. LANDAU, D. Epithelial paracellular proteins in health and disease. **Current Opinion in Nephrology Hypertension**, v.15, p.425–429, 2006.

51. LENG, E.; MALCOLM, T.; TAI, G.; ESTABLE, M.; SADOWSKI, I. Organization and expression of the *Cyr61* gene in normal human fibroblasts. **Journal of Biomedical Science,** Netherlands, v.9, n.1, p.59-67, 2002.

52. LENZ, G. **Mecanismos de transdução de sinal ativados por purinas, pirimidinas e fatores de crescimento em culturas de astrócitos**. 2000. 164 f. Tese (Doutorado) - Universidade Federal do Rio Grande do Sul, Porto Alegre.

53. LENZ, G. R., NASH, H. M.; JINDAL, S. Chemical ligands, genomics and drug discovery. **Drug Discovery Today,** v. 5, n.4, p.145-156, 2000.

54. LENZ, G. **Transdução de sinal**. Janeiro, 2000. 14f. (Parte introdutória da tese de doutorado submetida ao CPG-Bioquímica da UFRGS) - Porto Alegre. Disponível em: http://www.ufrgs.br/biofis/Cap2Transinal.PDF. Acesso em 18 jun. 2003.

55. LI, D.; MRSNY, R. J. Oncogenic raf-1 disrupts epithelial tight junctions via downregulation of occludin. the rockefeller university press**, The Journal of Cell Biology**, New York, v.148, n.4, p.791–800, 2000.

56. LOAR, A. S. O sistema reprodutivo. In: ETTINGER, S. J. **Tratado de medicina interna veterinária.** 3.ed. São Paulo: Manole, 1992. cap. 102, p.1895-1906.

57. MADARA, J.L. Regulation of the movement of solutes across tight junctions. **Annual Review of Physiology,** Palo Alto, v.60, p.143–159, 1998.

58. MCCARTHY, K. M.; SKARE, I. B.; STANKEWICH, M. C.; FURUSE, M.; TSUKITA, S. ; ROGERS, R. A.; LYNCH, R. D. ; SCHNEEBERGER, E. E. Occludin is a functional component of the tight junction. **Journal of Cell Science,** London, v.109, p.2287-2298, 1996.

59. MENENDEZ, J. A.; MEHMI, I.; GRIGGS, D. W.; LUPU, R. The angiogenic factor CYR61 in breast cancer: molecular pathology and therapeutic perspectives **Endocrine-Related Cancer.** v.10, p.141–152, 2003.

60. MEUTEN, D. J. **Tumors in domestic animals**. 4.ed. Iowa State:Univ. California, 2002. 788p.

61. MISDORP, W. Tumors of the mammary gland. In: MEUTEN, D. J. **Tumors in domestic animals**. 4.ed. Ames:Iowa State, 2002. p. 575-606.

62. MISDORP, W., ELSE, R. W., HELLMÉN, E. e LIPSCOMB, T. P. **Histological classification of mammary tumors of the dog and cat.** Ed. Armed Forces Institute of Pathology: Washigton. v. 7. 1999. 59p.

63. MORITA, K.; FURUSE, M.; FUJIMOTO, K.; TSUKITA, S. Claudin multigene family encoding four-transmembrane domain protein components of tight junction strands. **Proceedings of the National Academy of Sciences,** Allahabad, v.96, p.511–516, 1999.

64. MORITA, K.; TSUKITA, S.; MIYACHI, Y. Tight junction-associated proteins (occludin, ZO-1, claudin-1, claudin-4) in squamous cell carcinoma and Bowen's disease. **British Journal of Dermatology,** Oxford, v.151, p.328–334 , 2004.

65. MOULTON, J. E. Tumors of the mammary gland. In: MOULTON, J. E. **Tumor in domestic animals**. 3.ed. London:University California Press, 1990. cap.12, p.518-547.

66. MOURA, V. M. B. D. **Estudo laboratorial, anatomopatológico e imunoistoquímico da próstata de cães adultos.** 2004. 144f. Tese (Doutorado em Medicina Veterinária)- Clínica Veterinária, Faculdade de Medicina Veterinária e Zootecnia, UNESP – Botucatu.

67. MOUSSAD, E. E.; BRIGSTOCK, D. R. Connective tissue growth factor: what's in a name? **Molecular Genetics and Metabolism**, Orlando, v.71, n.1-2, p.276-92, 2000.

68. MULLIN, J. M.; AGOSTINO, N.; RENDON-HUERTA, E.; THORNTON, J. J. Keynote review: Epithelial and endothelial barriers in human disease. **Drug Discovery Today**, v.10, n.6, p.395-408. 2005.

69. MULLIN, J.M.; KAMPHERSTEIN, J.A.; LAUGHLIN, K.V.; SALADIK, D.T.; SOLE, A.P. Transepithelial paracellular leakiness induced by chronic phrobol ester exposure correlates with polyp-like foci and redistribution of protein kinase C-alpha. **Carcinogenesis,** Oxford, v.18, p.2339–2345. 1997.

70. NAUS, C. C.; BOND, S. L.; BECHBERGER, J. F.; RUSHLOW, W. Identification of genes differentially expressed in C6 glioma cells transfected with connexin43. **Brain Research. Brain Research Reviews,** Amsterdam, v.32, n.1, p.259-66, 2000.

71. NERURKAR, V.R. et al. Glucose-6-phosphate dehydrogenase and 6-phospho-gluconate dehydrogenase activities in normal canine mammary gland and in mammary tumours and their correlation with oestrogen receptors. **Journal of Comparative Pathology**, Edinburgh, v.102, p.191-195, 1990.

72. O´BRIEN, T. P. YANG., G. P.; SANDERS, L.; LAU, L. F. Expression of Cyr61, a growth factor- inducible immediate-early gene. **Molecular and Cellular Biology,** Washington, v.10, p.3569-3577, 1990.

73. O'BRIEN, T. P.; LAU, L. F. Expression of the growth factor-inducible immediate early gene *Cyr61* correlates with chondrogenesis during mouse embryonic development. **Cell Growth & Differentiation,** Philadelphia, v.3, n.9, p.645-54, 1992.

74. O'KEEFE, D. A.Tumores do sistema genital masculino e feminino. In: ETTINGER, S. J.; FELDEMAN, E. C., **Tratado de medicina interna veterinária: moléstia do cão e do gato**, 4. ed. São Paulo:Manole. 1997. v.2. cap. 131, p.2344-2350.

75. OLIVEIRA, K. S.; ARAUJO, E. G.; MENEZES, L. B.; DAMASCENO, A. D.; FIORAVANTI, M. C. S.; AMORIM, R. L. CYR61, a cellular proliferation marker in dogs with prostatic disease. **Theriogenology**, Stoneham, v.66, p.1618-1620, 2006.

76. OLIVEIRA, S. R. **Detecção de *Haemophilus parasuis* por meio da técnica de imunoperoxidadse em suínos experimentalmente infectados**. 1998. 66 f. Dissertação (Mestrado) - Escola de veterinária da UFMG, Universidade Federal de Minas gerais, Belo Horizonte.

77. PATSIKAS, M. N.; M. KARAYANNOPOULOU, M.; KALDRYMIDOY, E.; PAPAZOGLOU, L. G.; PAPADOPOULOU, P. L.; TZEGAS, S. I.; TZIRIS, N. E., KAITZIS, D. G.; DIMITRIADIS, A. S.; DESSIRIS A. K. The lymph drainage of the neoplastic mammary glands in the bitch: a lymphographic

study. **Anatomy, Histology and Embryology,** Berlin, v.35, p.228–234, 2006.

78. PENDURTHI, U. R.; ALLEN, K. E.; EZBAN, M.; RAO, L. V. Factor VIIa and thrombin induce the expression of *Cyr61* and connective tissue growth factor, extracellular matrix signaling proteins that could act as possible downstream mediators in factor VIIa x tissue factor-induced signal transduction. **Journal of Biological Chemistry,** Bethesda**,** v.275, n.19, p.14632-41, 2000.

79. PENDURTHI, U. R.; NGYUEN, M.; GORDON, P. A. LARS; PETERSEN, C.; RAO, L. V. M. Plasmin induces *Cyr61* gene expression in fibroblasts via protease-activated receptor-1 and p44/42 mitogen-activated protein kinase–dependent signaling pathway. **Arteriosclerosis, Thrombosis and Vascular Biology,** Dallas, v.22, p.1421-1426, 2002.

80. PERALTA-ZARAGOZA, O.; BAHENA-ROMÁN, M.; DÍAZ-BENÍTEZ, C. E.; MADRID-MARINA, V. M. C. Regulación del ciclo celular y desarrollo de cáncer: perspectivas terapêuticas. **Salud Publica México**, México, v.39, p.451-462, 1997.

81. PLANQUE, N.; PERBAL, B. A structural approach to the role of CCN (CYR61/CTGF/NOV) proteins in tumourigenesis. **Cancer Cell International**, v.3, n.15, p.1-15, 2003.

82. POLETTE, M.; GILLES C.; NAWROCKI-RABY, B.; LOHI, J; HUNZIKER, W.; FOIDART J. M.; BIREMBAUT, F. Membrane-Type 1 Matrix metalloproteinase expression is regulated by zonula occludens-1 in human breast cancer cells. **Cancer Research,** Baltimore, v.65, n.17, p.7691 – 98, 2005.

83. QUINONEZ, G.; SIMON, G.T. Cellular junctions in a spectrum of human malignant tumors. **Ultrastructural Pathology,** New York, v.12, p.389–405. 1988.

84. RAMOS-VARA, J. A.; MILLER, M. A. Comparison of two polymer-based immunohistochemical detection systems: ENVISION+™ and ImmPRESS™. **Journal of Microscopy,** Oxford. v. 224, p. 135–139, 2006.

85. REICHERT M, MULLER T, HUNZIKER W. The PDZ domains of zonula occludens-1 induce an epithelial to mesenchymal transition of Madin-Darby canine kidney I cells. Evidence for a role of h-catenin/Tcf/Lef signaling. **Journal of Biological Chemistry,** Bethesda, v.275, n.13, p.9492–9500, 2000.

86. RHIND, S. M. Veterinary oncological pathology and current and future perspectives. **The Veterinary Journal,** London, v.163, p.7-18, 2002.

87. RIVERA-GONZALEZ, R.; PETERSEN, D. N.; TKALCEVIC, G.; THOMPSON, D. D.; BROWN, T. A. Estrogen-induced genes in the uterus of ovariectomized rats and their regulation by droloxifene and tamoxifen. **Journal of steroid biochemistry and molecular biology,** Oxford, v.64, n.1-2, p.13-24, 1998.

88. RUIZ, F. S.; 1; ALESSI, A. C.; CHAGAS, C. A.; PINTO, G. A.; VASSALLO, J. Immunohistochemistry in diagnostic veterinary pathology: a critical review. **Jornal Brasileiro de Patologia e Medicina Laboratorial,** Rio de Janeiro, v.41, n.4, p.263-70, 2005.

89. SAITOU, M.; ANDO-AKATSUKA, Y.; ITOH, M.; FURUSE, M.; INAZAWA, J.; FUJIMOTO, K.; TSUKITA, S. Mammalian occludin in epithelial cells: its expression and subcellular distribution. **European Journal of Cell Biology,** Stuttgart, v.73, p.222–23, 1997.

90. SAKAMOTO, S.; YOKOYAMA, M.; PRAKASH, K.; TSURUHA, J. I.; MASAMOTO, S.; GETZENBERG, R. H.; KAKEHI, Y. Development of quantitative detection assays for cyr61 as a new marker for benign prostatic hyperplasia. **Journal of Biomolecular Screening**, Danbury, v.8, n.6, p.701-711, 2003.

91. SAKAMOTO, S.; YOKOYAMA, M.; ZHANG, X.; PRAKASH, K.; NAGAO, K.; HATANAKA, T.; GETZENBERG, R. H.; KAKEHI, Y. Increased expression of *Cyr61*, an extracellular matrix signaling protein, in human benign prostatic Hyperplasia and Its Regulation by Lysophosphatidic Acid. **Endocrinology**, Baltimore, v.145, n.6, p.2929–2940, 2004.

92. SAMPATH, D.; WINNEKER, R. C.; ZHANG, Z. *Cyr61*, a member of the ccn family, is required for mcf-7 cell proliferation: regulation by 17b-estradiol and overexpression in human breast cancer. **Endocrinology,** Baltimore, v.142, n.6, p.2540-48, 2001.

93. SCHNEEBERGER, E. E.; LYNCH, R. D. The tight junction: a multifunctional complex. **American Journal Physiology- Cell Physiology**, Bethesda, v.286, n.6, p.1213-1228, 2004.

94. SCHOBER, J. M.; CHEN, N.; GRZESZKIEWICZ, T.M. Identification of integrin alpha(M)beta(2) as an adhesion receptor on peripheral blood monocytes for Cyr61 (CCN1) and connective tissue growth factor (CCN2): Immediate-early gene products expressed in atherosclerotic lesions. **Blood: The Journal of Hematology,** New York, v.99, p.4457–4465, 2002.

95. SCHÜTZE, N.; RÜCKER, N.; MÜLLER, J.; ADAMSKI, J.; JAKOB, F. 5' flanking sequence of the human immediate early responsive gene ccn1* (cyr61) and mapping of polymorphic CA repeat sequence motifs in the human ccn1 (cyr61) locus. **Journal of Clinical Pathology: Molecular Pathology,** London, v.54, p.170–175, 2001.

96. SIMMONS, D. L.; LEVY, D. B.; YANNONI, Y.; ERIKSON, R. L. Identification of a phorbol ester-repressible v-src-inducible gene. **Proceedings of the National Academy of Sciences,** Whashington, v.86, n.4, p.1178-82, 1989.

97. SOLER, A.P.; LAUGHLIN, K.V.; MULLIN, J.M. Effects of epidermal growth factor versus phorbol ester on kidney epithelial (LLC-PK1) tight junction permeability and cell division. **Experimental Cell Research.** New York. v.207, p.398–406. 1993.

98. STEVENS, A., LOWE, J. S. **Histologia humana.** 2.ed. São Paulo:Manole, 2001. 416p.

99. STEVENSON, B. R. Understanding tight junction clinical physiology at the molecular level. **The Journal of Clinical Investigation**, New York, v.104, n.1, p.3-4, 1999.

100. TANAKA, N. Tumor de mama: Qual a melhor conduta? **Boletim Informativo ANCLIVEPA-SP**. São Paulo, v.7I, n.29, p. 6-7, 2003.

101. TOBIOKA H, ISOMURA H, KOKAI Y, TOKUNAGA Y, YAMAGUCHI J, SAWADA N. Occludin expression decreases with the progression of human endometrial carcinoma. **Human Pathology**, Philadelphia, v.35, p.159–64, 2004a.

102. TOBIOKA, H.;· TOKUNAGA, Y.; ISOMURA, H.; KOKAI, Y.; YAMAGUCHI, J.; SAWADA, N. Expression of occludin, a tight-junction-associated protein, in human lung carcinomas. **Virchows Archives A., Pathological Anatomy And Histopathology,** Berlin, v.445, p.472–476, 2004b.

103. TOKUNAGA,Y.; TOBIOKA, H.; ISOMURA, H.; KOKAI, Y.; SAWADA, N. Expression of occludin in human rectal carcinoid tumours as a possible marker for glandular differentiation. **Histopathology,** Oxford, v.44, p.247–250, 2004.

104. TSAI, M. S.; HORNBY, A. E.; LAKINS, J.; LUPU, R. Expression and function of *Cyr61*, an angiogenic factor, in breast cancer cell lines and tumor biopsies. **Cancer Research**, Baltimore, v.60, p.5603–5607, 2000.

105. TSAI, M.S.; BOGART, D. F.; CASTANÄEDA, J. M.; LI, P.; Lupu, R. *Cyr61* promotes breast tumorigenesis and cancer progression. **Oncogene,** Basingstoke, v.21, p.8178 – 8185, 2002.

106. WAN H, WINTON HL, SOELLER C, ET AL. Tight junction properties of the immortalized human bronchial epithelial cell lines Calu-3 and 16HBE14o-. **European Respiratory Journal,** Copenhagen, v.15, n.6, p.1058–1068, 2000.

107. WANG, S**. Prediction of tight junction localization signals in the mammalian systems** [on line]. 2002. 8f. Projeto Final. Computational

Molecular Biology and Biochemistry, Stanford. Disponível em: //cmgm.Stanford.Edu/biochem218Projects.html Acesso em: 28 jun. 2005.

108. WIDMANN, C.; GIBSON, S.; JARPE, M. B.; JOHNSON, G. L. Mitogen-activated protein kinase: conservation of a three-kinase module from yeast to human. **Physiological Review**, Bethesda, v.79, p.143-80, 1999.

109. WONG, V., GUMBINER, B.M. A synthetic peptide corresponding to the extracellular domain of occludin perturbs the tight junction permeability barrier. **The Journal Cell Biology,** New York, v.136, n.2, p.339–409, 1997.

110. XIE, D.; NAKACHI, K.; WANG, H.; ELASHOFF, R.; KOEFFLER, H. P. Elevated levels of connective tissue growth factor, WISP-1, and CYR61 in primary breast cancers associated with more advanced features. **Cancer Research**, Baltimore, v.61, p.8917–8923, 2001.

111. YANG, G. P.; LAU, L. F. Cyr61, product of a growth factor-inducible immediate early gene, is associated with the extracellular matrix and the cell surface. **Cell Growth & Differentiation**, Philadelphia, v.2, n.7, p.351-7, 1991.

112. ZAHRAOUI, A.; LOUVARD, D.; GALLI, T. Tight junction, a platform for trafficking and signaling protein complexes. **The Journal of Cell Biology**, New York, v.151, p.31-36, 2000.

113. ZUCCARI, D. A. P. C.; SANTANA, A. E.; ROCHA, N. S. Fisiopatologia da neoplasia mamária em cadelas – revisão. **Clínica Veterinária**, São Paulo, v. 32, p.50-54, 2001.

Livros Grátis

(http://www.livrosgratis.com.br)

Milhares de Livros para Download:

Baixar livros de Administração
Baixar livros de Agronomia
Baixar livros de Arquitetura
Baixar livros de Artes
Baixar livros de Astronomia
Baixar livros de Biologia Geral
Baixar livros de Ciência da Computação
Baixar livros de Ciência da Informação
Baixar livros de Ciência Política
Baixar livros de Ciências da Saúde
Baixar livros de Comunicação
Baixar livros do Conselho Nacional de Educação - CNE
Baixar livros de Defesa civil
Baixar livros de Direito
Baixar livros de Direitos humanos
Baixar livros de Economia
Baixar livros de Economia Doméstica
Baixar livros de Educação
Baixar livros de Educação - Trânsito
Baixar livros de Educação Física
Baixar livros de Engenharia Aeroespacial
Baixar livros de Farmácia
Baixar livros de Filosofia
Baixar livros de Física
Baixar livros de Geociências
Baixar livros de Geografia
Baixar livros de História
Baixar livros de Línguas

Baixar livros de Literatura
Baixar livros de Literatura de Cordel
Baixar livros de Literatura Infantil
Baixar livros de Matemática
Baixar livros de Medicina
Baixar livros de Medicina Veterinária
Baixar livros de Meio Ambiente
Baixar livros de Meteorologia
Baixar Monografias e TCC
Baixar livros Multidisciplinar
Baixar livros de Música
Baixar livros de Psicologia
Baixar livros de Química
Baixar livros de Saúde Coletiva
Baixar livros de Serviço Social
Baixar livros de Sociologia
Baixar livros de Teologia
Baixar livros de Trabalho
Baixar livros de Turismo