UNIVERSIDADE FEDERAL DO RIO GRANDE DO SUL
INSTITUTO DE CIÊNCIAS BÁSICAS DA SAÚDE
DEPARTAMENTO DE BIOQUÍMICA
PROGRAMA DE PÓS-GRADUAÇÃO EM CIÊNCIAS BIOLÓGICAS: BIOQUÍMICA

EFEITOS DA ADMINISTRAÇÃO DA FRAÇÃO MONONUCLEAR DE CÉLULAS DE MEDULA ÓSSEA HETERÓLOGA EM RATOS SUBMETIDOS À LESÃO HEPÁTICA AGUDA PROVOCADA POR PARACETAMOL

Maria Cristina Ramos Belardinelli

Porto Alegre, maio 2008

Livros Grátis

http://www.livrosgratis.com.br

Milhares de livros grátis para download.

UNIVERSIDADE FEDERAL DO RIO GRANDE DO SUL
INSTITUTO DE CIÊNCIAS BÁSICAS DA SAÚDE
DEPARTAMENTO DE BIOQUÍMICA
PROGRAMA DE PÓS-GRADUAÇÃO EM CIÊNCIAS BIOLÓGICAS: BIOQUÍMICA

EFEITOS DA ADMINISTRAÇÃO DA FRAÇÃO MONONUCLEAR DE CÉLULAS DE MEDULA ÓSSEA HETERÓLOGA EM RATOS SUBMETIDOS À LESÃO HEPÁTICA AGUDA PROVOCADA POR PARACETAMOL

Maria Cristina Ramos Belardinelli

Orientador: Prof. Dr. Roberto Giugliani
Co-orientador: Prof. Dr. Carlos Alexandre Netto

Tese submetida ao Programa de Pós-Graduação em Ciências Biológicas-Bioquímica da Universidade Federal do Rio Grande do Sul como parte dos requisitos para a obtenção do título de Doutor em Bioquímica.

Porto Alegre, maio 2008

DEDICATÓRIA

Aos meus amores, Julia e Eduardo

AGRADECIMENTOS

Ao Prof. Dr. Roberto Giugliani, meu orientador, por todos estes anos de convivência, ensinamentos, suporte e incentivo.

Ao Prof. Dr. Carlos Alexandre Netto, co-orientador, pelas discussões e estímulo desta tese.

À Dra. Ursula Matte, minha “orientadora de coração”, amiga, pela condução do trabalho, apoio, parceria, total disponibilidade, conversas, idéias e soluções dos mais variados temas.

À Maira Burim, amiga incondicional de todas as horas.

Aos amigos e colegas do Centro de Terapia Gênica, que me deram suporte para realizar este trabalho em especial a Fernanda Oliveira, Carolina Uribe, ValesKa Lagranha e Antonio Bulamarque.

À Fernanda Pereira, querida e tranqüila, pela força e apoio.

Ao Guilherme Baldo pelo apoio e coleguismo.

Aos bolsistas de iniciação científica, Sara Luchese, Leandro Bombassaro, com carinho especial a Fabiana Mayer e Talita de Carvalho pela paciência e disposição.

À Angela Maria Tavares, por suas pirações, apoio e coleguismo.

À querida Profa. Dra. Luise Meurer, por seus ensinamentos e viagens microscópicas.

À Flávia Grossmann (Flavinha) por sua simpatia e disposição e pelas inúmeras lâminas, blocos e HEs.

Ao pessoal do Serviço de Genética Médica, principalmente as meninas e menino da secretaria.

Ao Laboratório de Erros Inatos do Metabolismo, pela parceria.

À Profa. Dra. Themis Reverbel, e demais amigos da Hepatologia pelo carinho e apoio decisivos.

À Dra. Maria Teresa Sanseverino, pelo incentivo e carinho.

Ao Centro de Pesquisas do HCPA, em especial a Rosane Schlatter e Fabiana Silva da Silva.

À Unidade de Experimentação Animal, Profa. Roseli *(in memorian*), Marcos, Eduardo, Tânia e estagiários.

À Prof Adriane Belló pelo apoio e disposição.

Aos professores do curso de PPG-Bioquimica e demais professores que me conduziram neste longo caminho.

Aos membros da banca examinadora: Dra. Gilda Porta, Dra. Norma Marroni e Dra. Vera Trindade, pelo melhoramento do meu trabalho.

Ao Centro de Terapia Gênica / Centro de Pesquisas do Hospital de Clinicas de Porto Alegre – HCPA / UFRGS que juntamente com o Programa de Pós Graduação em Ciências Biológicas:Bioquimica / Universidade Federal do Rio Grande do Sul (UFRGS), possibilitou a realização deste trabalho com apoio financeiro da CAPES, CNPq, FIPE – HCPA.

Aos meus pais, Victor Hugo e Ana Maria e meus irmãos, Liane, Lisia, Ana Lúcia e Vitor Hugo, pela disponibilidade, carinho e suporte, que dedicam a mim e aos meus filhos durante toda minha vida e principalmente na realização deste trabalho.

À Julia, minha linda, ao Eduardo meu amor, obrigada pela maravilha de ser mãe pelo apoio, carinho e paciência. Desculpem a ausência, brigas e demais chatices decorrentes deste processo!

Ao Luiz Eduardo pelo nosso passado e nossos filhos.

As tias Wanice e Vera pelo carinho.

A Ignes Valete, amiga dedicada e preocupada.

O ano de 2007 (eu espero) foi o pior ano da minha vida, mas com ele eu aprendi, ou, consegui superá-lo graças a: minha família maravilhosa, meus filhos extraordinários e aos amigos fabulosos.

Sem vocês a vida não vale a pena, sem o apoio de vocês eu não teria chegado até aqui,

Muito Obrigada!

RESUMO

A falência hepática fulminante é caracterizada pela rápida perda da função hepática com alta mortalidade. Neste trabalho verificamos o efeito da administração da fração mononuclear de células da medula óssea em ratos submetidos à lesão hepática aguda provocada por paracetamol, que atende aos critérios de um bom modelo de lesão hepática auxiliando na investigação dos mecanismos fisiopatológicos.

Foram utilizados 173 ratos Wistar fêmeas para a realização deste estudo. Os animais foram pré-induzidos por fenobarbital 350mg/L, diluídos na água ingerida, durante quatro dias e após receberam uma dose de 1g/Kg de paracetamol via intraperitonial. A fração mononuclear de medula óssea de ratos machos foi purificada por gradiente de Ficoll e administrada nos animais 24 horas após a lesão. Uma concentração de $1x10^6$ células marcadas por DAPI, diluídas em 0,2mL de PBS, foi injetada através da veia porta. O grupo *sham* recebeu o mesmo volume de solução salina através da veia porta e um subgrupo para estudo do dano oxidativo recebeu N-Acetilcisteína 150mg/kg intraperitonialmente. Experimentos prévios foram realizados para o estudo da melhor via de injeção celular, comparando a veia porta com a veia da cauda, através da avaliação da mortalidade cirúrgica.

Pode-se observar um aumento da sobrevida nos ratos tratados com células de medula pela veia porta e com presença de células DAPI positivas no fígado. Além disso, os animais tratados apresentavam pouca necrose e diminuição nos níveis da ALT, 72h após a lesão, porém sem diferenças estatisticamente significativas em relação aos grupos não tratados. Não foram observadas diferenças no subgrupo analisado para dano oxidativo.

Neste trabalho foi possível demonstrar que a fração mononuclear de medula óssea é capaz de aumentar significativamente a taxa de sobrevida de ratos Wistar submetidos à falência hepática fulminante por paracetamol. Estes resultados podem representar uma perspectiva de tratamento para casos de falência hepática fulminante.

ABSTRACT

Acute liver failure (ALF) is characterized by a rapid loss of liver function associated to high mortality. In the present work we investigated the effect of mononuclear bone marrow cells in rats with acetaminophen-induced ALF. This model fulfills the criteria for a good model of liver lesion, helping to elucidate the physiological mechanisms involved.

We used 173 female Wistar rats that were pre-induced with phenobarbital 350mg/L diluted in the drinking water for four days and received 1g/Kg of acetaminophen (APAP) via intraperitoneal injection. one marrow mononuclear fraction of male rats was purified by Ficoll density gradient and administered to animals 24 hours after the APAP injection. DAPI-stained cells were injected through the portal vein in a concentration of $1x10^6$ in 0.2mL of PBS. Sham group received the same volume of PBS and a subgroup for studying oxidative stress received N-Acetilcisteine 150mg/kg via intraperitoneal. Additional experiments were performed to confirm the best delivery method comparing portal and tail vein injections evaluating the surgical mortality.

An increase in survival was observed in rats treated with bone marrow cells, as well as the presence of DAPI-positive cells in the livers. In addition, animals showed few necrotic areas and decreased ALT levels, although not statistically different from non treated animals. No differences were found in the subgroup analyzed for oxidative stress.

In this study we have shown that bone marrow derived cells are capable of significantly increasing the survival rate of APAP-induced ALF in Wistar rats. This result may represent a perspective for the treatment of cases of acute liver failure.

LISTA de ABREVIATURAS

2-AAF: 2-acetilaminofluorano

ALT: alanina aminotransferase

AST: aspartato aminotransferase

ATP: adenosina trifosfato

CCl_4: tetracloreto de carbono

SNC: sistema nervoso central

CT: células tronco

DAPI: 4',6' di-amidino-2-fenil-indol

Fenobarbital: ácido 5-fenil-5-etilbarbitúrico

FHF: falência hepática fulminante

FISH: hibridização fluorescente *in situ*

HGF: fator de crescimento de hepatócitos

HIV: human immunodeficiency virus

IFN-γ: interferon gama

IL-6: interleucina-6

MSC: células tronco mesenquimais

NAC: N-acetilcisteína

NAPQI: N-acetil-p-benzoquinoneimina

PBS: tampão fosfato salino

PIC: pressão intracraniana

TNF-α: fator de necrose tumoral alfa

TP: tempo protrombina

LISTA de FIGURAS, QUADROS, TABELAS e GRÁFICOS

Página

Figura 1: Estrutura química do paracetamol.....6

Figura 2: Via de metabolização do paracetamol.....7

Figura 3: Plasticidade das células tronco de medula óssea.....16

Figura 4: Variação do nível de ALT plasmático em função do tempo no modelo de dano hepático provocado por paracetamol (n= 130).....57

Figura 5: Sobrevida nos grupos NAC (N-Acetilcisteína, n= 6), Células de medula óssea (n= 48), Modelo (n=25) e sham (n= 24) nos diversos tempo do estudo.....60

Figura 6: Dosagem de carbonila no tecido hepático 72h pós lesão nos grupos modelo, sham, células de medula e NAC (n = 24).....61

Quadro 1: Modelos cirúrgicos e farmacológicos de Falência Hepática Fulminante.....11

Tabela 1: Número de animais iniciais e excluídos do estudo, divididos por grupo de estudo.....56

SUMÁRIO

Página

SUMÁRIO.....IX
1. INTRODUÇÃO.....1

1.1. Falência Hepática Fulminante.....2
1.2. Acetaminofeno ou Paracetamol 5
1.3. Modelos Animais.....9
1.4. Células Tronco.....12
1.5. Terapia Celular.....16
2. OBJETIVOS.....21

2.1. Geral.....22
2.2. Específicos.....22
3. MATERIAL E MÉTODOS.....23

3.1. Animais 24
3.1.1. Número de Animais.....24
3.2. Modelo de Falência Hepática Fulminante 25
3.3. Coleta da Medula Óssea 25
3.4. Marcação Celular 26
3.5. Administração Celular 26
3.6. Sacrifício dos Animais 27
3.7. Análise Histológica 27
3.8. Capacidade de Colonização 28
3.10. Ensaios Bioquímicos 29
3.11. Local de Realização 29
3.12. Considerações Éticas 29
4. RESULTADOS.....30

4.1. ARTIGO I.....32
"Adult derived mononuclear bone marrow cells improve survival in model of acetaminophen induced acute liver failure in rats".....32
.....33
.....38
4.2. ARTIGO II 38
"Avaliação de vias de injeção e permanência de células tronco adultas de medula óssea em modelo animal de insuficiência hepática aguda provocada por paracetamol" 38
Discussão.....48

5. DISCUSSÃO.....52

6. CONCLUSÕES.....64

7. REFERÊNCIAS BIBLIOGRÁFICAS.....67

8. ANEXO.....77

1. INTRODUÇÃO

1.1. Falência Hepática Fulminante

O fígado, embora considerado como parte integrante do sistema digestório, está envolvido em diversas funções não relacionadas à digestão, ou seja, vinculado à homeostasia dos diversos sistemas incluindo: processamento, metabolização e armazenamento de vitaminas, aminoácidos, carboidratos e lipídeos; detoxificação de substâncias; síntese de proteínas, como fibrinogênio e fatores de coagulação, entre outras. O fígado é dividido em oito lóbulos e, suas células parenquimatosas, denominadas hepatócitos, se distribuem em conformação hexagonal em torno da veia centro lobular. Entre os hepatócitos encontram-se os sinusóides vasculares revestidos de células endoteliais que demarcam o espaço extra-sinusoidal. Os sinusóides transportam o sangue a partir da veia porta em direção à veia centro lobular (Triviño and Abib, 2003).

Poucas situações em medicina têm se mostrado tão intrigantes quanto a falência hepática fulminante (FHF), uma síndrome caracterizada pela rápida perda das funções hepáticas com sérias conseqüências sistêmicas, as quais incluem coagulopatia, encefalopatia, coma, hipoglicemia, falência renal, sepse e falência múltipla de órgãos (Polson and Lee, 2005). A definição original de FHF foi proposta em 1970 por Trey e Davidson, como uma síndrome severa com rápido desenvolvimento para encefalopatia hepática (Gill and Stearling, 2001).

Na FHF a histologia do fígado mais característica é a necrose hepatocelular apresentando desarranjo ou não preservação da arquitetura tecidual. Fisiologicamente a morte hepatocitária leva à perda principalmente das funções de

metabolização de substâncias tóxicas e da síntese protéica, como a albumina e os fatores de coagulação, levando a prejuízos nos sistemas neurológico, renal, cardiovascular, gastrointestinal e na coagulopatia. O comportamento neurológico é o fator definidor da FHF em pacientes adultos (Zieve, 1987). A insuficiência renal aguda ocorre em 40% a 80% dos casos, que apresentam oligúria e elevação da creatinina sérica (Bihari et al., 1986). Com o aporte de oxigênio diminuído e uma maior comunicação artério-venosa decorrente do aumento do óxido nítrico, a FHF apresenta ainda manifestações pulmonares e cardíacas. As manifestações gastrointestinas são caracterizadas pelo aparecimento de náuseas e vômito, podendo aparecer sangramento digestivo devido a lesões da mucosa gastro-duodenal (Navasa et al., 1992). O fígado sintetiza protrombina, fibrinogênio e demais fatores de coagulação e alterações na produção destes fatores causam um importante aumento da morbidade nesta doença (Clark et al., 1973).

Embora nas últimas décadas, tenha-se conseguido avanços no manejo clínico dos pacientes com essa síndrome, o principal tratamento da FHF ainda é o transplante hepático (Van Thiel et al., 2001). Atualmente, são relatadas taxas de sobrevida espontânea em cerca de 10% a 40% dos casos dependendo da causa e do estágio da doença, porém este percentual sobe para 60% a 90% pós-transplante (Van de Kerkhove et al., 2004).

Contudo, a falta de órgãos disponíveis em tempo hábil dificulta o emprego do transplante como uma opção terapêutica, além disto, a mortalidade em lista de espera atinge 40% dos pacientes (Polson and Lee, 2005). Nos EUA em 2001, 1978 pacientes com FHF morreram na espera do transplante (Van de Kerkhove et al., 2004). O desenvolvimento de novas terapêuticas de suporte durante a falência

hepática poderia vir a prolongar a sobrevida, possibilitando maior disponibilidade de tempo para o transplante ou a recuperação espontânea.

Entre as causas de FHF estão os agentes biológicos como hepatites virais, agentes químicos e drogas hepatotóxicas. Em nosso meio, a hepatite fulminante por Vírus A é a principal causa de FHF em crianças. Entre 1996 e 2005 o Programa de Transplante Hepático Infantil do Hospital de Clínicas de Porto Alegre realizou 12 transplantes em crianças com FHF, sendo 36% delas portadoras do Vírus A (Santana et al., 2005). Na Argentina, 60% dos casos pediátricos de FHF submetidos a transplante hepático foram devido ao Vírus A (Centeno et al., 2002). Em países europeus, por outro lado, a FHF é predominantemente relacionada a causas metabólicas ou drogas hepatotóxicas, como o paracetamol. Na Inglaterra, em 97 pacientes com FHF menores de 17 anos, 54% foram causadas por agentes infecciosos, 22% tinham etiologia metabólica e 19% foram causadas por drogas, principalmente paracetamol (Lee et al., 2005). Isso se deve, em parte, ao uso deste fármaco em casos de tentativa de suicídio, ou associado ao álcool (Shiodt et al., 1997). No Canadá, entre 1995 e 2002 a taxa de internações por super dosagem de paracetamol foi de 27 / 100.000 habitantes. Embora o estudo não descreva as características dos pacientes, sugere que jovens do sexo feminino possuem mais risco para a superdosagem (Myers et al., 2007).

1.2. Acetaminofeno ou Paracetamol

A denominação acetaminofeno é mais utilizada nos EUA enquanto paracetamol é usada no Reino Unido. O paracetamol (N-acetil-*p*-aminofenol), metabólito ativo da fenacetina, analgésico derivado do alcatrão, é um dos fármacos mais extensamente utilizados como analgésico e antipirético (FIGURA 1). Conforme Goodman e Gilman (1999), ele foi introduzido na medicina em 1886, sob o nome de antifebrina por Cahn e Hepp, quando descobriram a sua ação antipirética; em 1887, iniciou-se o seu uso para fins terapêuticos e o paracetamol passou a ser amplamente utilizado nas misturas analgésicas; von Mering, em 1893, iniciou o seu uso clínico, mas apenas em 1950 este fármaco obteve popularidade e a partir de 1960 passou a ser vendido sem prescrição médica. A primeira evidência clínica da toxicidade do paracetamol surgiu em 1966 com o relato de dois casos de suicídio com superdose do fármaco. Em 1995, a Associação Americana de Controle de Intoxicações relatou mais de 10.000 casos de prováveis intoxicações por paracetamol e 38.047 casos de uso associado a outras drogas, (Zimmerman, 1998). Nos EUA e Reino Unido o paracetamol é a principal causa de FHF, principalmente na superdosagem acidental ou intencional, sendo também o principal medicamento implicado em óbitos relatados nos centros de intoxicações nos EUA nos últimos anos (Litovitz et al., 2000).

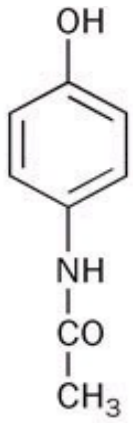

N – acetil - p - aminofenol

FIGURA 1: Estrutura química do paracetamol. (Goodman and Gilman, 1999)

O paracetamol apresenta rápida absorção pelo trato gastrointestinal e sua concentração plasmática atinge o pico máximo em 30 a 60 minutos. Apresenta meia-vida plasmática de duas horas, sendo 90 a 100% do medicamento excretado pela urina durante o primeiro dia após administração de doses terapêuticas. A excreção ocorre após o fármaco ser sulfatado e glicuronizado a nível hepático.

Uma pequena percentagem sofre N-hidroxilação através do citocromo P-450 formando o metabólito tóxico N-acetil-p-benzoquinoneimina (NAPQI) que inicialmente é ligado à glutationa e excretado (FIGURA 2). Na administração de doses tóxicas de paracetamol, as vias de glicuronização e sulfatação se saturam e a via do citocromo P-450 adquire importância para a biotransformação da droga, ocasionando uma maior formação de NAPQI. Com isto, as reservas de glutationa hepática se esgotam e a reação com os grupos sulfidrílicos das proteínas

hepáticas é aumentada, interrompendo o fluxo do cálcio mitocondrial e conduzindo à necrose dos hepatócitos (Heubi et al., 1998). A cascata é amplificada pela ativação das células de Kupffer e pela produção de citocinas e radicais livres que conduzem a apoptose e necrose centrolobular na zona 3 (Heubi et al., 1998; Rahman and Hodgson, 2000). A necrose ocorre nesta zona porque é onde se localizam os hepatócitos que apresentam maior quantidade do citocromo P-450, convertendo a droga em metabólito ativo (Zimmerman, 1998).

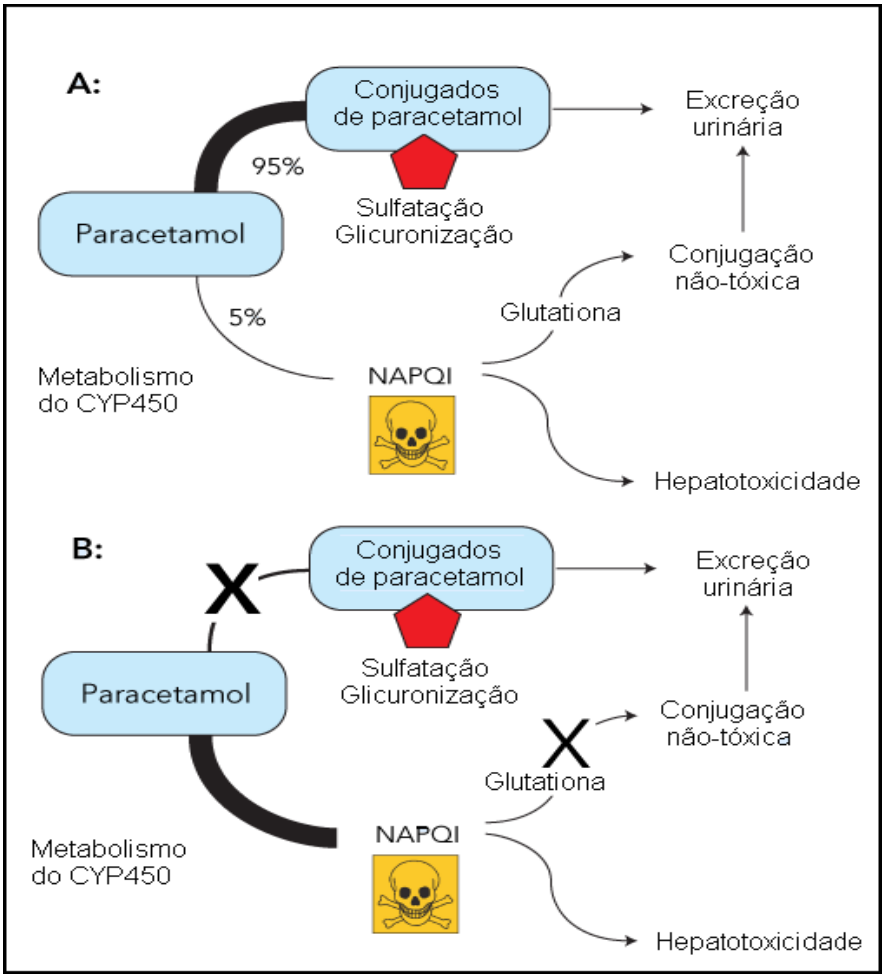

FIGURA 2: Via de metabolização do paracetamol. A: Metabolização normal com, aproximadamente 95% do paracetamol sendo conjugado com glicuronídeo e excretado na urina. Grande parte do remanescente é conjugado com glutationa. B: Casos de superdosagens, conjugação prejudicada e depleção de glutationa resultando em acúmulo do metabólito hepatotóxico N-acetil-p-benzoquinoneimina. (Lubel et al., 2007).

O paracetamol é uma droga bastante segura quando usada dentro dos limites da posologia. Apresenta pouco ou nenhum efeito colateral, tendo boa segurança para utilização mesmo durante a gestação. A dosagem máxima diária é de 4 g para adultos e de 75 mg/kg em crianças. A dosagem tóxica é estabelecida em 6,5 g para adultos e 120 mg/kg para crianças (Heubi et al., 1998). Entretanto diferenças de farmacocinética ou metabolismo da droga podem ocorrer por isto, é necessário atenção quando os pacientes apresentam diarréia, desidratação grave, desnutrição, febre elevada prolongada ou associação medicamentosa principalmente com medicamentos indutores enzimáticos, alcoolismo ou hepatite viral crônica (Rivera-Penera et al., 1997).

Aparentemente, existe uma correlação entre os níveis da droga e a severidade da lesão hepática. A ocorrência clínica da intoxicação por paracetamol se caracteriza por três fases. A primeira inicia após a ingesta, com anorexia, náuseas e vômito, tendo duração de 12 horas. A segunda fase, dura em torno de 48 horas e se caracteriza pela diminuição dos sinais e sintomas clínicos, embora coincida com o início o aparecimento do dano hepático e falência renal em 75% dos casos. A terceira fase, de 3 a 5 dias após a ingesta, é caracterizada pelo dano hepático evidente, com distúrbio de coagulação e encefalopatia (Rumack and Mathew,1975).

O tratamento de eleição para a intoxicação por paracetamol é a administração de N-acetilcisteína (NAC) (James et al., 2003), que repõe as reservas de glutationa prevenindo ou protegendo o tecido hepático contra danos causados por radicais livres (Bernstein and Tripodi, 1998). Sendo rapidamente

absorvida, alcança níveis máximos no plasma em 2 a 3 horas e possui meia-vida de aproximadamente 6 horas. Essa droga é usualmente utilizada como agente mucolítico, protetor da função renal, apresenta ação antioxidante e tem sido relatado que a mesma pode contribuir na prevenção de alguns tipos de câncer e no tratamento de várias outras doenças como: imunodeficiências por HIV (Human Immunodeficiency Virus), doenças cardíacas, colites, entre outras, (Goodman and Gilman,1999; Cetinkaya et al., 2006).

Idealmente a administração da NAC deve ser feita durante as primeiras 16 horas após a ingesta de paracetamol. O uso mais tardio deste medicamento, após o inicio da necrose hepática, diminui o potencial de recuperação (Riodan and Williams, 2000). Zimmerman (2000), observou que em pacientes adultos o tratamento iniciado 10 a 24 horas após a ingesta do paracetamol ocasiona uma lesão hepática de 26% e quando administrado antes das 10 horas pós-medicamento a incidência da lesão hepática se reduz a 6%.

1.3. Modelos Animais

Pela inexistência de modelos animais murinos de hepatites virais, um dos meios mais utilizados para o estudo de FHF é através da administração de altas doses de paracetamol associadas a outros fármacos.

Um modelo animal experimental para servir como base de um estudo de determinada doença deve ser fidedigno às alterações clinicas e laboratoriais características desta mesma enfermidade. Alguns critérios são determinados

como pré-requisitos para um bom modelo animal de FHF, segundo Terblanche e Hickman (1991): reversibilidade da lesão produzida, quando o tratamento adequado for utilizado; reprodutibilidade; janela terapêutica, onde o tempo no qual a morte venha a ocorrer precisa ser longo o suficiente para permitir o início do tratamento e o animal precisa se manter bem o suficiente para permitir a ação do mesmo, e apresentar risco mínimo ao pesquisador e equipe de trabalho. Entre as tentativas de desenvolver um modelo apropriado, modelos cirúrgicos, tais como a desvascularização hepática total ou parcial, ou o uso de substâncias químicas como paracetamol, tetracloreto de carbono, etanol, entre outros foram criados (Quadro 1). Entretanto, a maioria destes modelos não reflete adequadamente o padrão da doença humana e todos apresentam limitações importantes (Tuñón et al., 2007). O modelo de intoxicação por paracetamol possui vantagens, como uma hepatotoxicidade consistente, reprodutibilidade, custo reduzido, reversibilidade e baixo risco para o pesquisador (Walker et al., 1980; 1985; Newsome et al., 2000) ocorrendo de uma maneira dose-dependente, em doses similares às doses tóxicas em humanos (Mitchell et al., 1973).

O uso de fenobarbital (ácido 5-fenil-5-etilbarbitúrico) como indutor enzimático mostrou aumentar a toxicidade do paracetamol e reproduzir ainda mais fielmente o processo que ocorre em seres humanos com FHF (Beales and McLean, 1996). As interações do fenobarbital com outras drogas geralmente envolvem a indução do sistema enzimático microssômico hepático. A maioria destes estudos enfoca a indução do citocromo P-450 e a depleção da glutationa hepática na hepatotoxicidade. O fenobarbital é um duplo indutor do sistema de

oxidase, potencializando a hepatotoxidade, pela indução do citocromo P-450 que vem a estimular a formação de metabólitos reativos.

Quadro 1: Modelos cirúrgicos e farmacológicos de Falência Hepática Fulminante (adaptado de Rahman and Hodgson, 2000).

Modelo Cirúrgico	Animal	Resultado
Hepactomia Parcial	Rato	Aumento AST, TNF-α hipoglicemia tardia
Hepatectomia Total	Porco	Sobrevida 15-26h, encefalopatia pré-terminal, hipoglicemia e AST em elevação
Desvascularização Parcial	Porco	Mínima AST em elevação, hipoglicemia tardia
Desvascularização Total	Porco	Letargia e coma 10-15h, aumento encefalopatia, AST e PIC
Modelo Farmacológico	**Animal**	**Resultado**
D- Galactosamina (vias intraparitoneal, intravenosa)	Rato	Encefalopatia, aumento AST, PT, NH_3, PIC, necrose hepática
	Coelhos	Coma 2-6h, morte em 21 a 44h, maciça lesão hepática
	Cachorro	Aumento de enzimas hepáticas, bilirrubina total, amônia e lactato, hipoglicemia, coma e aumento da pressão intracraniana
Paracetamol (via intragastrico) indução fenobarbital	Porco	Coma, modelo não reprodutível
Paracetamol (indução fenobarbital e paracetamol sub-cutâneo)	Cachorro	Encefalopatia e coma 6-8h, aumento AST, acidose metabólica, necrose coagulativa centrolobular
Paracetamol (via oral, intraperitoneal)	Rato	Hepatomegalia, massiva congestão centro lobular, aumento de hemoglobina
Tetracloreto de Carbono (gavagem, intraperitoneal)	Ratos	Pouca encefalopatia, estágio de coma tardio
Tioacetamida (gavagem)	Ratos	Encefalopatia, aumento AST, NH_3, acidose metabólica
Concanavalina A (via intravenosa)	Camundongo e Ratos	Aumento AST e acidose metabólica
	Camundongo e Ratos	Aumento TNF-α, necrose centrolobular

Abreviações: AST: aspartato aminotransaminase; TP: tempo protrombina; TNF-α: fator-α de necrose tumoral; PIC: pressão intracraneal.

1.4. Células Tronco

Nos animais adultos as células tronco (CT) estão presentes em todos os tecidos: medula óssea, músculos esqueléticos, intestino, fígado, pele e sistema nervoso. O papel destas células é substituir células perdidas e regenerar tecidos danificados. Todo organismo pluricelular é composto por diferentes tipos celulares que derivam de células precursoras, chamadas células tronco. Um certo número de tecidos, como a pele, o intestino e o sistema hematopoiético se renovam constantemente, mesmo durante a idade adulta. Outros, como o fígado e músculo renovam-se somente quando lesados (Fluckiger et al., 2003).

A definição de célula tronco não é única e pode variar conforme o autor. Para Hall e Watt (1989), uma célula tronco deverá apresentar três características: auto-renovar-se indefinidamente, permitindo a manutenção das CT ao longo da vida e a renovação tecidual; dividir-se de maneira assimétrica, originando células filhas diferenciadas; e apresentar diferenciação irreversível. Para Potten e Loeffler (1990), uma célula tronco deverá ser definida pela presença dos seguintes critérios: ser uma célula indiferenciada, ser capaz de se dividir, produzir um grande número de células filhas diferenciadas e poder regenerar um tecido após lesão.

As células tronco vivem em um micro ambiente chamado “nicho” juntamente com as células de suporte e fatores solúveis que favorecem a interação entre as células e destas com a matriz extracelular. Estes diferentes fatores controlam a proliferação, migração e a diferenciação das células tronco (Guasch and Blanpain, 2004; Wilson and Trump, 2006).

O “nicho” é caracterizado pela presença de células chamadas de “células-nicho” e de um substrato extracelular específico (Spradling et al., 2001). As células-nicho comunicam-se através de sua membrana basal com as células tronco através de sinais, bloqueando sua diferenciação ou regulando sua divisão. Quando uma célula tronco se divide ela pode originar duas células filhas, que mantêm sua conexão com a membrana basal, permanecendo ambas como células tronco. Ou ela pode originar uma célula filha que mantém sua conexão com a membrana basal de uma célula-nicho (mantendo-se como célula tronco) e uma célula progenitora capaz de se diferenciar posteriormente (Fuchs et al., 2004).

A classificação das células tronco se baseia na potencialidade que estas têm de originar diferentes tipos celulares, a qual está relacionada com o grau de diferenciação das mesmas. Assim, a célula tronco é classificada em totipotente, pluripotente, multipotente e tecido específico (Bongso and Richards, 2004).

Totipotencialidade é a capacidade celular de se diferenciar em todos os tipos celulares de um embrião, com ectoderma, endoderma, mesoderma e os tecidos extra embrionários como saco vitelínico e placenta. Estas células são originadas na fecundação e compõem o zigoto, cuja divisão resulta no blastômero, que é formado por células totipotentes com características idênticas, ou seja, qualquer célula pode originar qualquer tipo celular, incluindo outro indivíduo. Após esta fase o embrião começa a se especializar, dando origem ao blastocisto que é composto por uma esfera de células denominada trofoblasto, com uma massa interna chamada embrioblasto (Chan et al., 2000). A massa interna do blastocisto

é composta por células pluripotentes, capazes de formar todas as células dos tecidos embrionários, ou seja, qualquer tipo celular do indivíduo. *In vitro* as células pluripotentes têm a capacidade de se diferenciar em células dos três folhetos germinativos: endoderma, ectoderma e mesoderma (Gage, 2000, Hadjantonakis and Papaioannou, 2001).

As células multipotentes são células auto-renováveis, mais diferenciadas que as anteriores, mas ainda capazes de produzir células de diferentes tecidos porém originários da mesma camada embrionária. Estas células estão presentes durante toda a vida do indivíduo, diferenciando-se das células totipotentes e pluripotentes que só se encontram durante a fase embrionária. Em um organismo adulto estas células podem dividir-se repetidamente, como é o caso das células do sistema hematopoiético ou das células mesenquimais. As células tecido específico apresentam maior grau de diferenciação e produzem tipos celulares característicos do tecido no qual se encontram. São assim denominadas as células progenitoras mesenquimais, as células progenitoras nervosas, da córnea ou células do intestino (Verfaillie, 2002, Watt and Hogan, 2000).

Entretanto, novos estudos têm sugerido uma maior plasticidade das células tronco não embrionárias. Em 1999, Gussoni e colaboradores demonstraram que as células tronco da medula óssea podem dar origem a células musculares. Outros estudos mostram que algumas células derivadas da medula têm o potencial de diferenciar-se em células não hematopoiéticas, como por exemplo, células endoteliais, assim como algumas linhagens de células estaminais derivadas do SNC possuem o potencial de se diferenciar em células

hematopoiéticas. Além disso, há evidências de que outras células da medula óssea têm capacidade pluripotente: são as chamadas células tronco mesenquimais (MSC) (Verfaille, 2002). As MSC apresentam grande potencial terapêutico devido a sua capacidade de auto-renovação e diferenciação em vários tipos celulares.

Friedenstein e Petrakova em 1966, foram os primeiros a descreverem as MSC em medula óssea, como uma rara população que representa 0,01% a 0,001% do total de células nucleadas de medula. Estas células, quando implantadas no tecido apropriado, apresentam a capacidade de se diferenciar em alguns tecidos não hematopoiéticos, possibilitando assim o seu uso para terapias celular e genética (Barry et al., 2004; Short et al., 2003). Alguns autores referem o fato da baixa população de MSC levar à necessidade de sua expansão em cultura celular, antes da utilização para fins terapêuticos (Sotiropoulou et al., 2006).

Nos últimos anos tem surgido o conceito de plasticidade como uma das principais características das células tronco adultas. Plasticidade refere-se à capacidade destas células de migrar a outro tecido de interesse e adotar um fenótipo funcional no novo local de permanência (Herzog et al., 2003). Diversos experimentos demonstram a possibilidade de reprogramar as células tronco mesenquimais que, quando injetadas em diferentes órgãos como coração, músculos, cérebro, rim, pele, fígado, pulmão e intestino, transformam-se *in situ* em células destes tecidos (Herzog et al., 2003). Verfaillie (2002), referindo-se à capacidade da plasticidade das células tronco, refere vários trabalhos, realizados

em roedores, onde células de determinados tecidos apresentam capacidade de se diferenciar em células de outros tecidos (FIGURA 3).

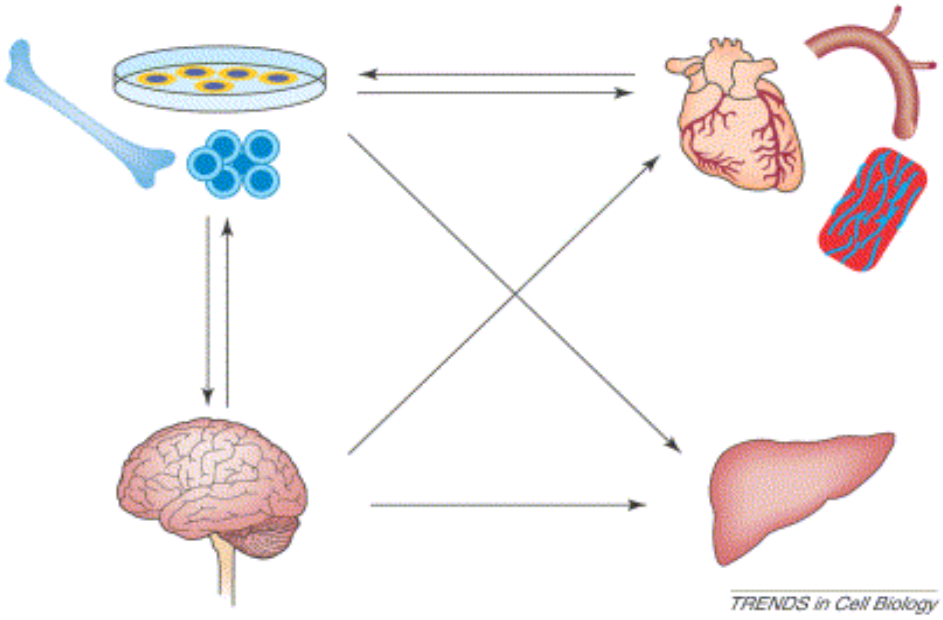

FIGURA 3: Plasticidade das células tronco de medula óssea. (Verfaillie, 2002).

1.5. Terapia Celular

Terapia celular é uma forma de tratamento através da utilização de células. A forma mais simples e mais empregada tradicionalmente de terapia celular é a transfusão sangüínea. Formas mais elaboradas de terapia celular envolvem a retirada de células do indivíduo, modificação destas células "*in vitro*" e depois retorno das células ao paciente (Minguell et al., 2001).

Aplicações da terapia celular para doenças do fígado incluem o uso de fígado bioartificial e o transplante de células hepáticas. O conceito de fígado

bioartificial foi iniciado em 1950 a partir da experiência da diálise renal. Ele é definido como um sistema de suporte extracorpóreo para a manutenção das funções hepáticas, utilizado durante a recuperação do órgão ou na falta de transplante hepático. Vários dispositivos de auxilio à função hepática estão em uso para estabilizar a condição de vida dos pacientes e servir como uma ponte ao transplante (Muraca, 2003).

Dispositivos de fígado bioartificial utilizam células de fígado, humana ou xenogênica, para a realização das tarefas metabólicas. Diferentes biorreatores foram construídos para manter as células em cultura durante períodos prolongados. Os dispositivos hepáticos artificiais possuem limitado desempenho devido à obtenção celular, troca entre as membranas e vazão sangüínea. A combinação entre os sistemas artificiais e bioartificiais parece ser promissora, pois combinaria componentes biológicos com técnicas de desintoxicação.

Durante as últimas décadas vem se investigando o transplante de hepatócitos para o tratamento de doenças hepáticas. A implantação destas células consiste em mínima intervenção, mantendo intacta a arquitetura do órgão e possibilitando a restauração das funções deficientes. Possibilita ainda a expansão em cultura celular e o tratamento específico *in vivo* (Strom et al., 1997, Soriano et al., 1993, Nussler et al., 2006). Para Terry et al. (2006), o sucesso da criopreservação de hepatócitos é essencial para o tratamento das doenças hepáticas, para melhor utilização destes e para a investigação *in vitro*. No entanto, mesmo com os melhores protocolos de criopreservação, a função dos hepatócitos é negativamente afetada, os testes funcionais como viabilidade, aderência e

lactato desidrogenase estão diminuídos, e enzimas citosólicas e cofatores são encontrados no meio de criopreservação, indicando danos à membrana (Terry et al., 2006).

Por isso, protocolos de diferenciação de células tronco adultas em hepatócitos *in vitro* poderiam possibilitar uma maior facilidade para a caracterização molecular e manipulação genética prévias à regeneração tecidual (Heng et al., 2005). No entanto, a utilização de células *in vivo* apresenta como vantagem o verdadeiro microambiente específico, impossível de mimetizar *in vitro* (Nussler et al., 2006*)*.

Atualmente, o uso de células tronco tem se mostrado muito promissor no tratamento de diferentes tipos de lesão. Anteriormente, pensava-se que células tronco adultas originavam linhagens restritas, mas na última década vários estudos demonstram que progenitores hematopoiéticos provenientes da medula óssea participam na regeneração do miocárdio isquêmico (Orlic et al., 2001), de danos esqueleto-musculares (Gussoni et al., 1999) e na neurogênese (Mezey et al., 2000, Pittenger et al., 1999).

As células tronco derivadas de tecido adulto como medula óssea, tecido adiposo, sangue, córnea, sangue de cordão umbilical, músculo ou pele, podem ser reprogramadas a dividir-se e diferenciar-se a outros fenótipos celulares. Segundo Woodbury e colaboradores (2000), para induzir o fenótipo neural, as células estromais de medula óssea (MSC) foram mantidas em cultura celular com β-mercaptoetanol e butirato de hidroxianisol, assumindo características neuronais

em aproximadamente 3 horas. Vários trabalhos também têm sido executados na área da cardiologia demonstrando que as células de medula são capazes de contribuir na regeneração do órgão danificado (Jackson et al., 2001; Strauer et al.; 2002; Kang et al., 2004). Em 2000, Wang e colaboradores, demonstraram que células mesenquimais isoladas de medula óssea, injetadas no miocárdio de animais receptores lesados, apresentaram diferenciação morfológica, expressão de proteínas e participam da atividade contráctil do órgão.

Nos últimos anos o interesse na terapia celular voltada à reconstituição hepática tem aumentado continuamente, uma vez que a procura por órgãos para transplante supera a oferta. Em 1977, Groth e colaboradores demonstraram que transplante intraportal de hepatócitos em ratos com deficiência em glicoronil-transferase melhora a hiperbilirrubinemia. Estudos em humanos também apresentaram impacto positivo (Nussler et al., 2006).

Petersen e colaboradores, em 1999, demostraram a capacidade de células tronco de medula em se diferenciar em células hepáticas. Células de medula de ratos machos foram transplantadas a ratas fêmeas letalmente irradiadas; as fêmeas foram tratadas com tetracloreto de carbono (CCl_4) e 2-acetilaminofluorano (2-AAF) para induzir a hepatoxicidade e bloquear a proliferação de hepatócitos endógenos. Ao analisar o fígado das ratas receptoras, foram detectados hepatócitos, células biliares e células ovais Y- positivas. Lagasse em 2000, ao utilizar injeções intravenosas de células de medula adulta para tratar camundongos com tirosinemia tipo I restaurou as funções bioquímicas do fígado e

demosntrou a capacidade de células hematopoiéticas de se diferenciarem em hepatócitos.

Oh e colaboradores, em 2000, comprovaram que tratamento *in vitro* com células de medula e com HGF (fator de crescimento de hepatócitos) durante 21 dias, produz células que expressam albumina. Em 2007, Oh e colaboradores demonstram que células de medula podem se diferenciar em células de fígado através da diferenciação em células ovais em ratos com FHF induzida por 2-AAF e 70% de hepactomia parcial.

Ensaios clínicos de fase I utilizando células de medula óssea no tratamento de doenças crônicas do fígado estão em andamento no Brasil. Pacientes com cirrose, em lista de espera para transplante, foram submetidos à infusão de células autólogas de medula óssea pela artéria hepática. Não foram observados efeitos adversos desencadeados pela terapia, mas outros estudos ainda se fazem necessários para determinar a eficácia deste tratamento (Lyra et al., 2007).

Porém, os mecanismos pelos quais ocorre o reparo da lesão ainda não são bem conhecidos. Desta forma, apesar de já existirem protocolos em seres humanos, os estudos em modelos animais se justificam pela possibilidade da melhor compreensão dos mecanismos envolvidos e para a validação de novos tratamentos. Além disso, os tratamentos atualmente disponíveis para FHF não são totalmente satisfatórios. É possível que o uso de células da fração mononuclear de medula óssea possa auxiliar na recuperação do funcionamento hepático em animais lesados com paracetamol, através de um aumento da regeneração tecidual.

2. OBJETIVOS

2.1. Geral

Avaliar se o transplante de células da fração mononuclear de medula óssea heteróloga melhora a regeneração celular e a sobrevida em ratos com lesão hepática aguda causada por paracetamol.

2.2. Específicos

2.2.1. Verificar se há diferença na sobrevida entre os animais tratados e não tratados.

2.2.2. Verificar se há colonização no fígado de células de medula óssea heteróloga marcadas, injetadas diretamente pela veia porta.

2.2.3. Verificar se há diferença no aspecto histológico do fígado entre os animais tratados e não tratados.

2.2.4. Verificar se há aumento do número de células em divisão nos animais tratados.

2.2.5. Verificar se há melhora na função hepática, medida pela avaliação de parâmetros bioquímicos.

2.2.6. Comparar duas vias de injeção quanto à presença de células no tecido.

2.2.7. Determinar a mortalidade cirúrgica da injeção pela veia porta.

2.2.8. Verificar se há diferença nos parâmetros de dano oxidativo, em comparação com um grupo tratado com N-Acetilcisteína.

3. MATERIAL E MÉTODOS

3.1. Animais

Foram utilizados ratos Wistar, provenientes do CREAL/ICBS/UFRGS. Ratos Wistar machos adultos, com idade entre 120 e 150 dias e peso entre 300 e 350 g, foram utilizados como doadores de células. Ratos Wistar fêmeas adultas, com idade entre 90 e 120 dias e peso entre 170 e 270 g, foram usados para a realização do modelo experimental. Os ratos foram mantidos em gaiolas de plástico, em número de 5 animais por caixa, com ciclos de claro-escuro de 12 horas e com temperatura ambiente constante, entre 18 e 22°C. Foi respeitado um período de observação dos animais de 7 dias antes do início dos experimentos.

3.1.1. Número de Animais

Foram utilizados 1 animal macho doador de células, para cada 5 animais fêmeas receptoras. Para o primeiro artigo foram utilizados 138 animais, distribuídos entre os 4 grupos estudados: grupo modelo n=29, grupo sham n=35, grupo células n=59, grupo células fixadas n=15. No segundo artigo utilizamos 26 animais divididos entre os grupos: grupo células veia da cauda n=6, grupo sham veia da cauda n=8, grupo células mortalidade cirúrgica n=5, grupo sham mortalidade cirúrgica n=7. Para o estudo do dano oxidativo utilizamos 9 animais.

3.2. Modelo de Falência Hepática Fulminante

Foi utilizado um protocolo padronizado (Beales and McLean, 1996) em que o paracetamol (Medley®, Brasil) é administrado através da aplicação de dose única de 1g/kg via intraperitoneal em animais previamente submetidos a um tratamento com fenobarbital (Aventis®, Brasil) 0,4 g/L, por 4 dias na água de beber. Esse modelo produz significativas alterações na estrutura do parênquima hepático e possui uma mortalidade de 60% dos animais, 48 horas após a administração do fármaco. Foram incluídos no estudo somente animais com níveis de ALT, entre 2 a 20 vezes o valor normal, 24h após a injeção de paracetamol.

3.3. Coleta da Medula Óssea

Os animais doadores, machos, foram mortos em câmara de CO_2 para retirada de suas patas traseiras e os ossos (fêmur e tíbia) separados da massa muscular. Estes foram colocados em PBS (tampão fosfato salino, pH 6,8) e levados para um ambiente estéril (capela de fluxo laminar) para que fosse feita a retirada da medula óssea. As epífises destes ossos foram cortadas e a medula foi retirada pela passagem de um jato de meio de cultura. A seguir, adicionou-se o meio com as células ao Ficoll para induzir um gradiente de densidade, que viabiliza a separação e coleta da fração mononuclear da medula óssea, a qual contém as células-tronco hematopoiéticas e mesenquimais (Mezey et al, 2000). A viabilidade celular foi avaliada em câmara de *Neubauer* e a concentração de células desejada foi calculada e ajustada de modo a ter no final uma concentração de 5×10^7 células/mL.

3.4. Marcação Celular

As células mononucleares isoladas foram incubadas em banho de gelo por 20 minutos com corante celular fluorescente azul DAPI (4'6-diamino-2-fenilindol) na concentração de 2,7mg/mL (Perin et al., 2003). Após, as células foram lavadas com PBS e mantidas em estufa a 37º até o momento da administração. O DAPI é um corante específico do DNA, que se une fundamentalmente às zonas ricas em nucleotídeos adenina e timina (zonas AT) formando complexos estáveis. Mediante microscopia de fluorescência em luz violeta com comprimento de onda de 372 nanometros o DAPI, emite uma fluorescencia azul de 456 nanometros possibilitando a visualização das estruturas nucleares das células (Madeo, 1999).

3.5. Administração Celular

A solução de células marcadas foi injetada diretamente pela veia porta, através de incisão abdominal de aproximadamente 3 cm sob anestesia de 100mg/ kg de Cetamina (Eurofarma Lab LTDA, SP, Brasil) 10% e 10mg/kg de Xilazina (Sespo Ind & Com LTDA, SP, Brasil) 2% intraperitoneal. O fígado e o estômago foram delicadamente deslocados para exposição da veia porta, sendo administrados 200 μl da suspensão de concentração de $5x10^7$ cel/mL nos ratos receptores do sexo feminino. GelFoam (Cuntanplast, Mascia Brunelli Spa, Milano, Italy) foi aplicado no local da injeção para prevenir a hemorragia. Os animais foram suturados com Polyglactine 4-0 (Vicryl Ethicon, SP, Brasil) e Monofilamento 4-0 (Monocryl Ethicon, SP, Brasil). As células foram administradas 24h após a lesão. Após a cirurgia os animais eram recolocados em suas caixas e mantidos em

estufa por 12hs, com temperatura controlada entre 26-28°C, para o restabelecimento. O grupo *sham* recebeu injeção de salina, no mesmo volume. Para estudo da via de administração celular pela veia da cauda, os animais receberam metade da dose anestésica e em volume de 50 µl de suspensão celular com concentração de 5×10^7 células/mL.

3.6. Sacrifício dos Animais

Os animais que sobreviveram as 72h do estudo foram mortos em câmara de CO_2 para retirada de sangue e fígado. Os órgãos foram colocados em solução de formalina tamponada a 10% para processamento e análise histológica. O sangue, após separação de plasma foi congelado a -20°C para dosagens bioquímicas e a -80°C para as medidas do dano oxidativo. Os animais que morreram antes deste período, igualmente tiveram o sangue coletado e armazenado a -20°C e o fígado colocado em formol.

3.7. Análise Histológica

Foram realizados cortes transversais do fígado para coloração com Hematoxilina-Eosina para observação de alterações na estrutura do tecido. Na análise histológica foi observado o aspecto geral do órgão, grau de necrose, inflamação e esteatose. Também, foi contado o número de células em divisão mitótica e em apoptose em 10 campos por lâmina (40x).

3.8. Capacidade de Colonização

Foi avaliada pela identificação da presença de células marcadas com DAPI visualizadas por microscopia de fluorescência. Para tanto, após a morte dos animais uma fração do fígado foi colocada em solução de formalina a 10% por 24h. Após este período, o material foi processado em bloco de parafina para a confecção lâminas com cortes histológicos de 5µm. O material para análise de fluorescência foi mantido totalmente ao abrigo da luz durante todo o processamento. As lâminas foram analisadas em 50 campos ao aumento de 100x. Após o processamento, cortes histológicos sem coloração foram imediatamente levados para observação em microscopia de fluorescência das células DAPI-positivas onde foi realizada a contagem e a localização destas células.

3.9. Dano Oxidativo

Foi utilizado protocolo de injeção do NAC (Flucistein) solução injetável 300mg União Química SP-Brasil, 150mg/Kg de peso, dosagem preconizada em casos de intoxicação por paracetamol (Sener et al., 2003). O fármaco foi administrado por via intraperitoneal 24 h pós lesão. Os animais foram mortos após 72h, no momento da morte o fígado foi retirado, colocado em nitrogênio líquido e armazenado a -80ºC até o momento da dosagem de carbonila por espectrofotometria, (Reznick and Packer, 1994).

3.10. Ensaios Bioquímicos

Amostras de sangue foram colhidas dos animais nos tempos 0, 24 e 72h, após a injeção do paracetamol, pelo plexo retro-orbital com o auxílio de capilar de vidro heparinizado. O sangue foi recolhido em tubos ependorfe heparinizados e imediatamente centrifugado (3.000xg por 5minutos) para a separação do plasma. Foi feita a dosagem de alanina aminotransferase (ALT), conforme métodos de rotina realizados no laboratório de Patologia Clínica do HCPA.

3.11. Local de Realização

O presente estudo foi totalmente realizado no Centro de Pesquisas do Hospital de Clinicas de Porto Alegre. Os experimentos com animais foram realizados na Unidade de Experimentação Animal e a extração de medula óssea no Centro de Terapia Gênica. A confecção das lâminas e análise histológica no Laboratório de Anatomia Patológica e as análises bioquímicas de ALT e Albumina no Laboratório de Patologia Clínica. As medidas de Dano Oxidativo foram realizadas no Laboratório de Fisiologia Cardiovascular da UFRGS.

3.12. Considerações Éticas

O presente estudo foi submetido à apreciação do Comitê e Ética em Pesquisa do Hospital de Clínicas de Porto Alegre, sendo aprovado como número 06-350 no Grupo de Pesquisa e Pós-Graduação (GPPG).

4. RESULTADOS

Os resultados deste estudo estão apresentados sob forma de artigos científicos.

O primeiro artigo intitula-se: "*Adult derived mononuclear bone marrow cells improve survival in model of acetaminophen induced acute liver failure in rats*", o qual foi publicado na revista *Toxicology* (disponível *on line* no site da revista).

O segundo artigo intitula-se: "*Avaliação da via de injeção e permanência de células tronco adultas de medula óssea em modelo animal de insuficiência hepática aguda provocada por paracetamol*", que será submetido ao periódico Arquivos de Gastroenterologia (Instruções do periódico estão no anexo).

4.1. ARTIGO I

“Adult derived mononuclear bone marrow cells improve survival in model of acetaminophen induced acute liver failure in rats”

Available online at www.sciencedirect.com
ScienceDirect
Toxicology 247 (2008) 1–5
TOXICOLOGY
www.elsevier.com/locate/toxicol

Adult derived mononuclear bone marrow cells improve survival in a model of acetaminophen-induced acute liver failure in rats

Maria Cristina Belardinelli[a,b], Fernanda Pereira[a], Guilherme Baldo[a,b], Ângela Maria Vicente Tavares[g], Carlos Oscar Kieling[d], Themis Reverbel da Silveira[d], Luise Meurer[e], Marcos Eugênio Soares Duarte[f], Roberto Giugliani[a,b,c], Ursula Matte[a,*]

[a] Gene Therapy Center, Research Center, Hospital de Clínicas, Porto Alegre, RS, Brazil
[b] Postgraduate Program in Biological Sciences: Biochemistry, ICBS, UFRGS, Porto Alegre, RS, Brazil
[c] Medical Genetics Service, Hospital de Clínicas, Porto Alegre, RS, Brazil
[d] Experimental Hepatology and Gastroenterology Laboratory, Hospital de Clínicas, Porto Alegre, RS, Brazil
[e] Pathology Service, Hospital de Clínicas, Porto Alegre, RS, Brazil
[f] Experimental Animal Unit, Research Center, Hospital de Clínicas, Porto Alegre, RS, Brazil
[g] Cardiovascular Research Laboratory, Research Center, Hospital de Clínicas, Porto Alegre, RS, Brazil

Received 2 August 2007; received in revised form 9 January 2008; accepted 11 January 2008
Available online 1 February 2008

Abstract

Introduction: Acute liver failure (ALF) is characterized by a rapid loss of hepatic function, with high mortality. Acetaminophen (APAP) intoxication and viral hepatitis are common causes of ALF. Several studies have shown the capacity of adult bone marrow cells to differentiate in hepatocytes, suggesting their use for treating ALF.
Aim: In the present study, we tested the use of adult derived mononuclear bone marrow fraction to improve the survival of Wistar rats with APAP-induced ALF.
Methods: Forty-eight female Wistar rats pre-induced with phenobarbital were given APAP in a single dose of 1 g/kg via intraperitoneal injection. Bone marrow mononuclear cells were purified from male rats using FICOLL gradient and injected through the portal vein in a volume of 0.2 mL containing 1×10^6 cells stained with DAPI. Treatment was administered 24 h after APAP injection. The sham group ($n = 24$), received 0.2 mL of saline through the portal vein 24 h after APAP administration. Survival, liver histology and ALT levels were observed.
Results: Survival 72 h post-APAP administration was 33% in the sham group and 70.8% in the group receiving bone marrow cells. Liver histology in treated animals showed less intense necrosis and the presence of DAPI-positive cells.
Conclusions: We have shown that bone marrow derived cells are capable of significantly increasing the survival rate of APAP-induced ALF in 37.5% (95% CI, 27.8–40.3%).
© 2008 Elsevier Ireland Ltd. All rights reserved.

Keywords: Acetaminophen; Acute liver failure; Adult stem cells; Cellular therapy

1. Introduction

Acute liver failure (ALF) is a syndrome characterized by rapid loss of hepatic mass and function leading to coagulopathy, increased ammonia levels and progression to encephalopathy, coma and death if not promptly treated (Polson and Lee, 2005). Orthotopic liver transplantation (OLT) remains the sole therapeutic option for most patients. However, in a certain number of cases, spontaneous remission is observed suggesting that supportive treatments such as bioartificial liver devices or other specific treatments could help improve liver function in critical cases and function as a bridge to OLT (Lorenti et al., 2003).

The cause of ALF varies according to patient age, geographic distribution, medical and social practices within the commu-

* Corresponding author at: Gene Therapy Center, Hospital de Clínicas, Rua: Ramiro Barcelos 2350, Porto Alegre 90035-903, RS, Brazil.
Tel.: +55 51 21018838; fax: +55 51 21018810.
E-mail address: umatte@hcpa.ufrgs.br (U. Matte).

0300-483X/$ – see front matter © 2008 Elsevier Ireland Ltd. All rights reserved.
doi:10.1016/j.tox.2008.01.015

nity. Acetaminophen (APAP) overdose is the leading cause of ALF in developed countries (Lee et al., 2005), whereas in under developed countries fulminant viral hepatitis is a major concern, especially in pediatric patients (Centeno et al., 2002). The mechanism of APAP liver toxicity is well understood. The saturation of the normal metabolic pathway leads to the formation of *N*-acetyl-*p*-benzoquinone imine (NAPQI) via oxidation in cytochrome P-450. NAPQI has been shown to cause cell necrosis by abrogation of calcium influx to the mitochondria (Rahman and Hodgson, 2002). As the involvement of reactive oxygen species is a fundamental component in the toxic mechanism, the use of anti-oxidant therapies has been proposed and since 1991 *N*-acetylcysteine administration is considered the standard of care for this condition (Zafarullah et al., 2003).

The search for alternative therapies for ALF has included cell transplantation of mature hepatocytes (Fox et al., 1998), and the use of bone marrow derived stem cells (Jang et al., 2004). Several studies have shown the participation of bone marrow derived cells in liver repair, both in chronic as in acute damage (Fang et al., 2004; Ishikawa et al., 2007; Oh et al., 2007), although some controversy still remains as whether the mechanism of action for bone marrow derived cells in liver repair occurs by cell fusion or transdifferentiation (Lagasse et al., 2000; Jang et al., 2004).

In the present study, we tested the hypothesis that adult derived mononuclear bone marrow fraction improves the survival of rats with APAP-induced ALF.

2. Materials and methods

2.1. Animals

We used 138 female Wistar rats, 29 animals were used as model group, receiving only a single dose of APAP, 35 rats were used as sham-operated and 59 animals received bone marrow cells 24 h after APAP administration. An additional group of 15 animals received fixed bone marrow cells. Sample size was calculated expecting 36% survival in the control group and 72% survival in the treated group, according to a pilot study performed by our group. The animals weighted 180–220 g. Male rats of the same weight were used as cell donors. All animals were obtained from Laboratory Animal Reproduction and Experimental Center (CREAL-ICBS/UFRGS). Animals were kept at Experimental Animal Unit of Research Center of Hospital de Clinicas de Porto Alegre (UEA-HCPA), under controlled temperature (between 18 and 22 °C) in 12-h light: 12-h dark cycles. Standard rat chow and water were given *ad libitum*.

2.2. APAP-induced ALF

The APAP-induced ALF model used was adapted from Salam et al. (2005). An oral solution of APAP (Medley®, Brazil) was administered in a single dose of 1 g/kg via intraperitoneal injection. Four days before the injection, animals received Phenobarbital (Aventis®, Brazil) (0.4 g/L, or approximately 0.1 mg/kg body weight) in drinking water (Beales and McLean, 1996) to induce cytochrome P-450 enzymes and therefore potentiate subsequent acetaminophen toxicity.

2.3. Mononuclear cell separation

Bone marrow cells from male donors were obtained as follows: after sacrifice in CO_2 chamber, the tibia and femur were flushed with cell culture media (DMEM, Invitrogen, USA) and mononuclear bone marrow cell fraction was isolated by centrifugation using FICOLL (GE-Healthcare, USA) gradient (Mezey et al., 2000). The cells were then stained with DAPI (4′6-diamine-2-phenylindole dihydrocloride, Roche Mannheim, Germany), 2.7 mg/mL (Perin et al., 2003) and diluted to 5×10^6 cells/mL.

In order to exclude some DAPI-related influence on survival, an additional group of nine animals with APAP-induced ALF was injected with DAPI-stained fixed bone marrow cells (DAPI-group). Cells were harvested as described above, but were fixed on Methanol prior to staining. A fraction of these cells were kept in co-culture with a cell line (HepG2) to make sure that no toxic effect of Methanol was still present. Cell injection was performed in the same conditions described for the bone marrow group.

2.4. Surgery

Cells were administered 24 h after APAP-induced ALF through the portal vein. Animals were anesthetized with 100 mg/kg of Ketamine (Eurofarma Lab LTDA, SP, Brazil) 10% and 10 mg/kg of Xylazine (Sespo Ind and Com LTDA, SP, Brazil) 2% intraperitoneally. A longitudinal 3 cm abdominal incision was performed, and liver and stomach were gently displaced to expose the portal vein. A volume of 0.2 mL of cells in PBS (containing 1×10^6 cells) was injected in a single bolus. GelFoam (Cuntanplast, Mascia Brunelli Spa, Milano, Italy) was applied to the site of injection to help prevent hemorrhage. Animals were sutured in layers with polyglactine 4-0 (Vicryl Ethicon, SP, Brazil) and Monofilament 4-0 (Monocryl Ethicon, SP Brazil) and allowed to recover in the cage. Sham group was submitted to the same surgical procedure, although receiving 0.2 mL of PBS with no cells.

2.5. Biochemistry

Blood was collected at time points 0, 24 and 72 h after APAP administration through retrorbital punction under anesthesia. Alanine aminotransferase (ALT) was measured using the Enzyme Kinetics Method (Henry et al., 1960). All animals with ALT levels ranging from 2 to 20 fold the normal reference values (NRV) 24 h after APAP administration were included in the study.

2.6. Histology

The rats that survived for 72 h after APAP administration were sacrificed in CO_2 chambers, except for a group of 9 animals with APAP-induced ALF and treated with bone marrow cells that was kept alive for up to 10 days. At the time of death, the liver was collected and placed in 10% buffered formalin solution for 24 h, and submitted to routine histology processing. H–E staining sections were analyzed under optic microscopy by a trained pathologist, blind to the treatment groups. Necrosis was evaluated by counting the rows of necrotic hepatocytes from the perivenular zone (acinar zone 3). Bridging necrosis was noted if present. Hydropic degeneration and steatosis were graded as absent, mild, moderate and severe. The mitotic and apoptotic indexes were calculated in 10 high power fields (40× magnification). Presence of inflammatory infiltrate was also noted. In addition, unstained sections were observed under fluorescent microscopy and the number of DAPI-positive cells in treated animals (bone marrow group) was counted in 50 random fields at 100× magnification.

2.7. Statistics

Statistics was performed using SPSS (*Statistical Package for Social Sciences*). Differences in ALT levels were assessed using Student's *t*-test and differences in mortality using Chi Square and Fisher Exact test.

3. Results

Variation in ALT levels 24 h after APAP injection were used as inclusion and exclusion criteria. Animals that had ALT levels lower than 2 times the normal values ($n = 16$) or higher than 1000 IU/L ($n = 10$) were not included in this study. Therefore, we were left with 112 animals (25 in the model group, 24 in the sham-operated group, 48 in the group receiving fresh bone marrow cells, and 15 receiving fixed bone marrow cells).

Table 1
Survival and ALT values (IU/L, mean ± S.D.) in APAP (1 g/kg)-injected animals 0, 24 and 72 h after injection

	0 h		24 h		72 h	
	Survival	ALT	Survival	ALT	Survival	ALT
Bone marrow group	48 (100.0%)	41.73 ± 11.41	48 (100.0%)	281.48 ± 187.49	34 (70.8%)*	63.18 ± 35.76
Sham group	24 (100.0%)	42.50 ± 13.28	24 (100.0%)	280.17 ± 165.99	8 (33.3%)	244.63 ± 582.88
Model group	25 (100.0%)	44.40 ± 10.99	15 (60.0%)*	373.00 ± 283.45	12 (48.0%)	39.75 ± 21.23
p-Value		0.66	<0.001*	0.28	0.005*	0.086

Survival data is presented as absolute numbers and percent in parenthesis. Statistical analysis was performed using Chi Square and Fisher's Exact test.
* Statistically significant difference according to *p* values below.

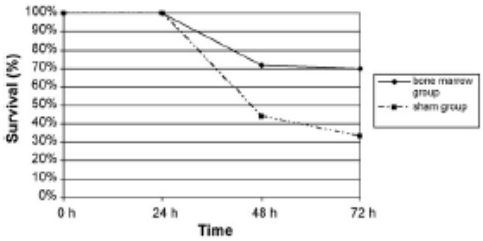

Fig. 1. Survival curve of APAP-induced ALF in the two groups.

3.1. Experimental model

The APAP-induced ALF experimental model was initially performed in 25 animals that were subjected to no further manipulation and therefore served as a model group. Survival and ALT levels are shown on Table 1. In this model group (APAP only), mean ALT levels returned to normal (39.75 ± 21.23) in the animals that survived for 72 h. Mitotic index for this group was 4.91 ± 7.62.

The administration of 1 g/kg APAP leads to significant histological alterations in the liver. In 67.0% of animals, hepatic necrosis was observed (17.2% of which was bridging necrosis). Other abnormalities included small droplet steatosis (64.0%), hydropic degeneration (32.0%) and discrete presence of inflammatory infiltrate (28.0%).

3.2. Interventional groups

In animals receiving bone marrow cells (bone marrow group), the survival rate 72 h after APAP-injection was 70.8%, whereas in the sham group it was 33.3% (Fig. 1). The increase in the survival rate was statistically significant between sham and bone marrow treated group ($p = 0.005$). To address the question that bone marrow derived cells would just delay the time of death in APAP-induced ALF, 9 rats were kept for up to 10 days after APAP injection. All but two (that died on day 6) survived for 10 days with normal ALT levels. In the animals injected with DAPI-stained fixed bone marrow cells, only one out of nine was alive after 72 h. However, no toxicity of these cells was observed in co-culture with HepG2 cells, therefore ruling out any methanol associated toxicity. This group was not included in any other analysis.

As in the APAP-only group, mean ALT levels returned to normal in the animals that survived for 72 h in the bone marrow group (63.18 ± 35.76) but not in the sham group (Table 1). However, no statistically significant difference was found in any time point between the groups.

Liver histology showed all the characteristics of drug-induced hepatotoxicity, including: disarray of parenchymal structure, bridging necrosis emerging from the centrilobular vein and steatosis. Table 2 shows the percent of animals in which such abnormalities were found comparing treated and untreated animals.

Mean mitotic index 72 h after APAP injection was 4.80 ± 7.05 in bone marrow group, 4.91 ± 7.62 in the model group and 3.38 ± 3.66 in the sham group ($p = 0.86$). In the animals that died before 48 h after APAP injection, mitotic index ranged from 0 to 2, despite the group considered. Fig. 2 shows the liver histology in APAP-induced ALF in bone marrow and sham groups after 72 h of APAP administration.

The number of DAPI-positive cells in the animals sacrificed at 72 h after APAP injection ranged from 0 to 78, with a mean of 20.36 ± 19.28 stained cells per animal. In the animals that died immediately or within 2 h after cell injection, the number of DAPI-positive cells was also in the same range, but with a mean value of 33.27 ± 27.96 cells per animal. As shown in Fig. 3, there was no relation regarding the number of DAPI-positive

Table 2
Liver histology in APAP-induced animals treated and untreated with bone marrow cells

	Microvesicular steatosis (%)	Hydropic degeneration (%)	Inflammatory infiltrate (%)	Necrosis (no. of rows) mean ± S.D.	Mitotic index per HPF
Bone marrow group	72.3	22.7	9.1	1.53 ± 1.40	4.80 ± 7.05
Sham group	83.0	50.0	29.2	2.63 ± 2.78	3.38 ± 3.66
Model group	64.0	32.0	28.0	2.08 ± 2.41	4.91 ± 7.62
p-Value	0.31	0.07	0.06	0.13	0.86

HPF, high power field. Statistical analysis was performed using one-way ANOVA.

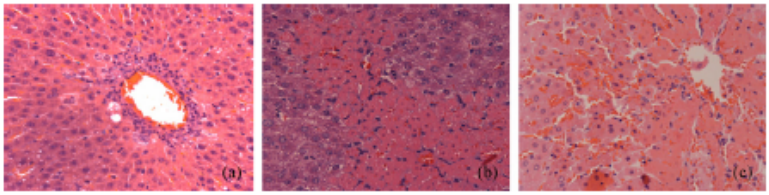

Fig. 2. Hematoxylin–eosin staining of liver sections 72 h after APAP injection. Bone marrow group, showing absence of necrosis (a), sham group, showing bridging necrosis and hydropic degeneration (b). Model group, 24 h after APAP injection, showing confluent necrosis (c). Magnification 50×.

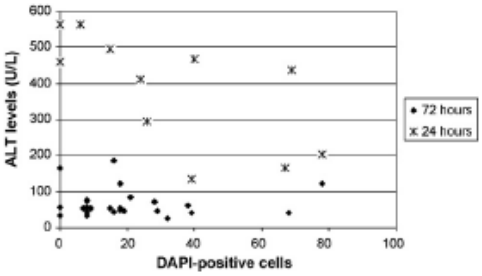

Fig. 3. Number of DAPI-positive cells and ALT levels 24 and 72 h after APAP injection in bone marrow group.

cells and ALT levels, either in 24 or 72 h after APAP injection. No DAPI-positive cells were found in the two other groups.

4. Discussion

Although in the past few decades clinical management of patients with ALF has seen major improvements, OLT remains as the most efficient therapeutic strategy (Van Thiel et al., 2001). Survival with spontaneous remission is observed in 40% of the cases, whereas OLT survival is around 80–90%. However, the scarcity of organs is the major limiting factor due to the rapid progression of the disease and mortality on the waiting list may be as high as 40% (Polson and Lee, 2005). The use of alternative strategies of life support during the period of liver regeneration could extend the patient's survival and allow time to spontaneous recovery, avoiding the need of OLT.

Acute liver failure is a multisystemic severe disorder with a high mortality rate. There is impairment of liver's detoxifying and synthetic activities resulting from the loss of functioning hepatocytes. The animal model used in this study satisfies the criteria for a good model with reproducibility, low cost, minimal personal hazards to the people involved, and dose-dependent toxicity in levels similar to humans, thus making it possible to be used for the investigation of pathophysiological mechanisms (Newsome et al., 2000).

In APAP-induced ALF, ALT levels start to increase from day 2, peak at day 3 and start to decrease from day 4 onwards (Rumack, 2004). In the present study, animals that had ALT levels lower than 2 times the normal values 24 h after APAP ($n = 16$) or higher than 1000 IU/L ($n = 10$) were censored. The lower ALT increase was considered as a failure to induce the liver damage whereas the ALT value of 1000 IU/L was used as a cut-off, trying to decrease the high variability in response to APAP injection. As expected, despite the group considered, ALT levels showed a trend towards return to the normal levels 72 h after injection, indicating the reversibility of the lesion. Nevertheless, we could not observe any relation in ALT levels and survival or histological appearance of the liver. The levels of aminotransferases are very variable and of no prognostic value. The use of other markers of ALF, such as ammonia levels or intracranial pressure could be more useful in monitoring the effects of treatment. These methods, however, are not available at our center for laboratory animals.

We have shown that bone marrow derived cells are capable of significantly increasing the survival rate of APAP-induced ALF in 37.5% (95% CI, 27.8–40.3%), that is, 70.8% survival rate in treated animals, as compared to 33.3% in sham group ($p = 0.005$). Although the mechanisms by which bone marrow cells could increase survival in this model cannot yet be determined, several hypotheses could be envisioned. One is that stem cells present in bone marrow could be increasing the proliferation rate of hepatocytes or even stimulating liver-resident stem cells. This idea, however, is not fully supported by our findings, as this difference is not statistically significant from untreated animals (both sham and control groups). Therefore, the observed increase in the number of mitosis is probably a physiological response of the liver to the injury caused by APAP and is not being influenced by the presence of bone marrow cells.

Despite the reduced number of cells with stem cell like characteristics in normal bone marrow (around 0.01%) (Barry and Murphy, 2004), it is possible that these cells are somehow triggering mechanisms that help the survival of hepatocytes. Since APAP-induced liver injury in rats occurs by similar mechanisms as in humans, showing increase in nitric oxide synthesis and production of nitro-tyrosine (Wallace, 2004), an alteration in oxidative stress pathways is a likely mechanism to be considered, as the ability of stem cells to decrease oxidative stress are now becoming clear (Dernbach et al., 2004). Another mechanism could be direct transdifferentiation of bone marrow cells into hepatocytes. We were able to perform albumin staining in slides from bone marrow treated animals and identified one cell with double staining, that is DAPI positive and albumin positive (data not shown).

Another potential way in which bone marrow cells could be influencing the survival of animals in the treated group would be related to an immunomodulatory effect. Bone marrow cells are known to modulate cytokine production, through various mechanisms (Tyndall et al., 2007). In addition, recent

evidence suggests that immunosuppressants may increase survival in some models of liver failure by directly decreasing cytokine production (Yang et al., 2007). As observed in Table 2, the percent of inflammatory infiltrate in bone marrow group was 9.1%, whereas in both other groups it was near 30%. The lack of statistically significant difference ($p = 0.06$) is probably due to the small number of animals studied.

The increased mortality observed in the sham group is probably related to the very aggressive surgical procedure used to deliver the cells through the portal vein. In our experience, the procedure in itself has a mortality rate of 20% (in non-APAP injected animals), regardless of the injection of bone marrow cells or saline (data not shown). In the bone marrow group, survival would then be 90.8%. However, a similar invasive procedure is not likely to be used in humans, in whom hepatocytes can be injected through the umbilical vein in a relatively safe procedure (Raper and Wilson, 1993). Interestingly, the DAPI-stained group, in which fixed bone marrow cells were injected, has shown the worst survival rate (11%). As no toxicity of these cells were observed in co-culture with HepG2 cells it seems that injecting dead cells is worst than injecting saline. Reasons for that may include immune response towards the dead cells or even some DAPI-associated toxicity that could not be observed in the bone marrow group.

In this study, we were able to show the presence of transplanted cells in the liver and a significant increase in survival rate using bone marrow derived cells in a model of acute liver failure induced by acetaminophen.

Acknowledgements

This project was supported by FIPE-Hospital de Clinicas, Porto Alegre, RS, Brazil. Maria Cristina Belardinelli receives a fellowship from CAPES, Brazil. We are also in debt to Talita Giacomet de Carvalho, Fabiana Quoos Mayer, and Flávia Grossmann for technical assistance.

References

Barry, F.P., Murphy, J.M., 2004. Mesenchymal stem cells: clinical applications and biological characterization. Int. J. Biochem. Cell Biol. 36, 568–584.

Beales, McLean, A.E.M., 1996. Protection in the late stages of paracetamol-induced liver cell injury with fructose, cyclosporine A and trifluoperazine. Toxicology 107, 201–208.

Centeno, M.A., Bes, D.F., Sasbon, J.S., 2002. Mortality risk factors of a pediatric population with fulminant hepatic failure undergoing orthopic liver transplantation in a pediatric intensive care unit. Pediatr. Crit. Care Med. 3, 227–233.

Dembach, E., Urbich, C., Brandes, R.P., et al., 2004. Antioxidative stress-associated genes in circulating progenitor cells: evidence for enhanced resistance against oxidative stress. Blood 104 (12), 3591–3597.

Fang, B., Shi, M., Liao, L., et al., 2004. Systemic infusion of FLK1(+) mesenchymal stem cells ameliorate carbon tetrachloride-induced liver fibrosis in mice. Transplantation 78 (1), 83–88.

Fox, I.J., Chowdhury, J.R., Kaufman, S.S., et al., 1998. Treatment of the Crigler-Najjar syndrome type I with hepatocyte transplantation. N. Engl. J. Med. 338 (20), 1422–1426.

Henry, R.J., Chiamori, N., Golub, O., Berkman, S., 1960. Revised spectrophotometric methods for the determination of glutamic-oxalacetic transaminase, glutamic-pyruvic transaminase, and lactic acid dehydrogenase. Am. J. Clin. Pathol. 34, 381–398.

Ishikawa, T., Terai, S., Urata, Y., et al., 2007. Administration of fibroblast growth factor 2 in combination with bone marrow transplantation synergistically improves carbon-tetrachloride-induced liver fibrosis in mice. Cell Tissue Res. 327, 463–470.

Jang, Y.Y., Collector, M.I., Baylin, S.B., et al., 2004. Hematopoietic stem cells convert into liver cells within days without fusion. Nat. Cell Biol. 6 (6), 532–539.

Lagasse, E., Connors, H., Al-Dhalimy, M., et al., 2000. Purified hematopoietic stem cells can differentiate into hepatocytes in vivo. Nat. Med. 6, 1229–1234.

Lee, W.S., McKierman, P., Kelly, D.A., 2005. Etiology, outcome and prognostic indicators of childhood fulminant hepatic failure in the United kingdom. J. Pediatr. Gastroenterol. Nutr. 40, 575–581.

Lorenti, A., Barbich, M., de Santibanes, M., et al., 2003. Ammonium detoxification performed by porcine hepatocyte spheroids in a bioartificial liver for pediatric use: preliminary report. Artif. Organs 27 (7), 665–670.

Mezey, E., Chandross, K.J., Harta, G., et al., 2000. Turning blood into brain: cells bearing neuronal antigens generated in vivo from bone marrow. Science 290, 1779–1782.

Newsome, P.N., Plevris, J.N., Nelson, L.J., et al., 2000. Animal models of fulminant hepatic failure: a critical evaluation. Liver Transplant. 6, 21–31.

Oh, S.H., Witek, R.P., Bae, S.H., et al., 2007. Bone marrow-derived hepatic oval cells differentiate into hepatocytes in 2 acetylaminefluorene/partial hepatectomy-induced liver regeneration. Gastroenterology 132, 1077–1087.

Perin, E.C., Dohmann, H.F., Borojevic, R., et al., 2003. Transendocardial autologus bone marrow cell transplantation for severe, chronic ischemic heart failure. Circulation 107, 2294–2302.

Polson, J., Lee, W.M., 2005. American Association for the study of Liver Disease. AASLD position paper: the management of acute liver failure. Hepatology 41, 1179–1197.

Rahman, T.M., Hodgson, H., 2002. Animal model of acute hepatic failure. J. Exp. Pathol. 81, 145–157.

Raper, S.E., Wilson, J.M., 1993. Cell transplantation in liver-directed gene therapy. Cell Transplant. 2 (5), 381–400.

Rumack, B.H., 2004. Acetaminophen misconceptions. Hepatology 40, 10–15.

Salam, O.M.E.A., Baiuomy, A.R., El-Shenawy, S.M., et al., 2005. Effect of pentoxifylline on hepatic injury caused in the rat by the administration of carbon tetrachloride or acetaminophen. Pharmacol. Rep. 57, 596–603.

Tyndall, A., Walker, U.A., Cope, A., et al., 2007. Immunomodulatory properties of mesenchymal stem cells: a review based on an interdisciplinary meeting held at the kennedy Institute of Rheumatology Division, London, UK, 31 October 2005. Arthritis Res. Ther. 9, 301.

Van Thiel, D.H., Brems, J., Nadir, A., et al., 2001. Liver transplantation for fulminant hepatic failure. J. Gastroenterol. 36, 1–4.

Wallace, J.L., 2004. Acetaminophen hepatotoxicity: NO to the rescue. Br. J. Pharmacol. 143, 1–2.

Yang, Y.-F., Tan, D.-M., Xie, Y.-T., et al., 2007. Mycophenolate mofetil prevents lethal acute liver failure in mice induced by bacilli Calmette-Guérin and lipopolysacchride. Hepatology, 17.

Zafarullah, M., Li, W.Q., Sylvester, J., et al., 2003. Molecular mechanisms of *N*-acetylcysteine actions. CMLAS, Cell Mol. Sci. 60, 6–20.

4.2. ARTIGO II

“Avaliação de vias de injeção e permanência de células tronco adultas de medula óssea em modelo animal de insuficiência hepática aguda provocada por paracetamol”

Avaliação de vias de injeção e permanência de células tronco adultas de medula óssea em modelo animal de insuficiência hepática aguda provocada por paracetamol

MC Belardinelli(1,2,4), L Meurer (3), TR Silveira (4),

CA Netto (2,5), U Matte(1), R Giugliani (1,2,6)

Laboratórios de Terapia Gênica (1) e de Hepatologia Experimental (4), Centro de Pesquisas, Hospital de Clínicas de Porto Alegre; Serviço de Patologia, Hospital de Clínicas de Porto Alegre (3); Departamentos de Bioquímica (5) e de Genética (6) da UFRGS; Programa de Pós-Graduação em Ciências Biológicas: Bioquímica (2) da UFRGS, Porto Alegre, RS, Brasil.

Autor Correspondente

Dr. Roberto Giugliani

Laboratório de Terapia Gênica - Hospital de Clínicas

Rua: Ramiro Barcelos, 2350

Porto Alegre – RS – Brasil

90.035-903

rgiugliani@hcpa.ufrgs.br

Phone: +55 51 21018838

Fax: +55 51 21018810

Abstract

Acute liver failure (ALF) is characterized by a rapid decline of liver function associated to high mortality. One of the main causes of ALF is drug toxicity due to paracetamol poisoning and the only treatment currently available is orthotopic liver transplantation. Recent papers have shown the ability of bone marrow cells to differentiate into hepatocytes and reverse the liver damage. **Objectives:** In this study we analyzed the effect of bone marrow cell transplantation on survival of rats submitted to a chemical model of acute liver failure. In addition, we compared the migration of these cells to the liver of rats evaluating two routes of injection. **Materials and Methods**: Female wistar rats were submitted to an ALF through intraperitoneal administration of a single dose of paracetamol (1g/kg) after treatment with fenobarbital diluted in the drinking water. Cells were extracted from the bone marrow of male rats and the mononuclear fraction was obtained using Ficoll density gradient. Cells were stained with DAPI and injected through the portal or caudal vein 24 hours after liver damage at 5 x 106 cel/mL. **Results:** Analysis of hepatic tissue revealed an increased number of transplanted cells in rats injected through the portal vein. The injection using the tail vein also resulted in presence of a smaller number of stained cells, but survival was increased in this group. **Conclusions:** Our results suggest that injection through the portal vein results in an increased number of transplanted cells in the liver tissue, although this approach also leads to a higher mortality of the animals. Cell therapy might be an alternative for the treatment of ALF.

Resumo

A Falência Hepática Fulminante (FHF) é uma condição caracterizada pela perda rápida da função hepática, com alta taxa de mortalidade e morbidade. Diversos casos ocorrem devido ao uso de medicamentos, entre eles o paracetamol, sendo o transplante de fígado necessário para estes pacientes. Alguns trabalhos têm evidenciado a capacidade das células de medula adultas de se diferenciar em hepatócitos, sugerindo seu uso para reverter quadros de lesão hepática. **Objetivos:** Neste estudo pré-clínico testamos o efeito da fração mononuclear de células derivadas da medula óssea no tratamento da FHF, utilizando diferentes vias de administração e avaliando a capacidade regenerativa destas células. **Materiais e Métodos**: Ratas Wistar fêmeas foram submetidas a uma FHF através da administração intraperitoneal de dose única de paracetamol (1g/kg), após tratamento prévio com fenobarbital diluido na água ingerida. Células foram extraídas da medula óssea de ratos machos e a fração mononuclear foi separada por gradiente de FICOLL, corada com DAPI e injetada pela veia porta ou veia da cauda 24 horas após a lesão numa concentração de $5x10^6$ células/mL. **Resultados:** A análise do tecido hepático do grupo tratado pela veia porta indicou a presença de um maior número de células transferidas no tecido, enquanto que a introdução de células pela veia da cauda apresentou uma menor mortalidade. **Conclusões:** Os resultados obtidos neste trabalho sugerem que, a utilização de células de medula óssea pela veia porta possibilita um maior enxerto das células no tecido hepático, embora sendo uma via bastante invasiva. Desta forma a terapia celular pode vir a ser uma alternativa terapêutica para o tratamento de falência hepática aguda.

Palavras chave: paracetamol, lesão hepática aguda, células tronco adultas, insuficiência hepática, terapia celular

Introdução

A falência hepática fulminante (FHF) é uma síndrome caracterizada pela rápida perda das funções hepáticas com sérias conseqüências sistêmicas, as quais incluem coagulopatia, encefalopatia, coma, hipoglicemia, falência renal, sepse e falência múltipla de órgãos (Polson e Lee, 2005). Entre as causas de FHF estão os agentes biológicos, como as hepatites virais e os agentes químicos, como as drogas hepatotóxicas. No Brasil, a hepatite fulminante causada pelo vírus da hepatite A é a principal causa de FHF em crianças (Santana et al., 2005). Já em países europeus a FHF é predominantemente relacionada à causas metabólicas ou drogas, como o paracetamol (Lee et al.,2005).

Um dos modelos mais utilizados para o estudo de FHF é o produzido pela administração de altas doses de paracetamol, cuja hepatotoxicidade é dose-dependente, com doses tóxicas similares às encontradas em humanos (Mitchell et al., 1973; Newsome et al., 2000). Em circunstâncias normais o fármaco é biotransformado pela combinação de glicuronidação, sulfatação e, então, é excretado pelo rim. Quando em excesso, as vias normais de metabolização são saturadas e o paracetamol é metabolizado através da oxidação do citocromo P450, levando à formação do composto tóxico N-acetil-p-benzoquinoneimina

(NAPQI), por definição, causador de dano celular pela interrupção do fluxo do cálcio mitocondrial. (Rahman et al., 2000).

A terapia celular tem se apresentado nos últimos anos como uma alternativa para o tratamento de inúmeras doenças, incluindo as doenças hepáticas. Entre as abordagens utilizadas na terapia celular, a terapia com células-tronco adultas parece ser uma das mais promissoras, mostrando grande capacidade de regenerar, entre outros, os tecidos pulmonar, renal, muscular, cerebral, ósseo e hepático (Herzog et al., 2003). Vários autores demonstraram também a capacidade de células tronco de medula de se diferenciar em células hepáticas, (Petersen et al., 1999; Oh et al., 2000; 2007)

Neste trabalho, estudamos a utilização da terapia celular com a fração mononuclear de medula óssea, como possível alternativa terapêutica para o tratamento da falência hepática aguda causada por paracetamol em modelo animal. Nosso objetivo foi mapear a migração das células transplantadas para o tecido hepático, analisar a melhor via de administração celular sobre a mortalidade dos animais e sua capacidade regenerativa do tecido hepático, utilizando parâmetros bioquímicos e histológicos para avaliar a função hepática.

Material e métodos

Animais

Foram utilizadas 42 ratas Wistar fêmeas com peso entre 180 e 220 gramas. Todos os animais foram obtidos do Centro de Reprodução e Experimentação de

Animais de Laboratório do Instituto de Ciências Básicas da Saúde da Universidade Federal do Rio Grande do Sul (CREAL/ICBS/UFRGS). Os animais foram mantidos na Unidade de Experimentação Animal do no Centro de Pesquisas do Hospital de Clinicas de Porto Alegre (UEA-HCPA), onde foram realizados os procedimentos experimentais. Os animais foram mantidos em temperatura controlada entre 18 e 22ºC e com regime de iluminação em ciclos de 12 horas de claro/escuro. A alimentação foi oferecida *ad libitum* e composta de ração comercial convencional peletizada para roedores, durante período de sete dias para adaptação às condições da UEA-HCPA e para a realização dos experimentos.

Lesão por paracetamol e obtenção fração mononuclear de medula óssea

O modelo de lesão hepática aguda provocado por paracetamol e separação da fração mononuclear de medula óssea utilizados foram descritos por Belardinelli et al. (2008).

Para induzir a lesão hepática uma solução oral de APAP (Medley®, Brasil) foi administrada em dose única de 1g/kg por via intraperitoneal. Por 4 dias os animais receberam fenobarbital (Aventis®, Brasil) (0.4 g/L), na água de beber para indução do citocromo P-450 e potencializar a toxicidade do paracetamol.

As células de medula óssea foram obtidas a partir do fêmur e tíbia de ratos machos, a fração mononuclear foi isolada por centrifugação usando gradiente de Ficoll (GE-Healthcare, USA). As células foram marcadas com DAPI (4’6-diamine-2-phenylindole dihydrocloride, Roche Mannheim, Germany), 2,7mg/mL.

Cirurgias

Uma quantidade de $1x10^6$ células em 200 µL foi administrada 24 horas após a lesão, por injeção pela veia da cauda ou pela veia porta. Para injeção pela veia porta, os animais foram anestesiados intraperitonialmente com Cetamina 10% (Eurofarma Lab LTDA, SP, Brasil) e Xilazina 2% (Sespo Ind and Com LTDA, SP, Brasil) na dose de 100mg/kg e 10mg/kg, respectivamente. Foi feita uma incisão longitudinal de 3 cm na linha média do abdômen logo abaixo do apêndice xifóide. O fígado e estômago foram afastados para visualização do local de aplicação com pinças delicadas e a solução contendo células ou solução salina foram injetadas em um volume de 200 µL com seringa de 1mL. Após a aplicação, foi utilizado GelFoam (Cuntanplast, Mascia Brunelli Spa, Milano, Italy) sobre o local com o intuito de estancar uma possível hemorragia. Os tecidos dos animais foram suturados em camadas, sendo o peritônio e a camada muscular suturados com fio de poliglactina 4-0 (Vicryl Ethicon, SP, Brasil) e a pele com monofilamento de polipropileno 4-0 (Monocryl Ethicon, SP Brazil). Para as injeções pela veia da cauda, os animais receberam a metade da dose anestésica descrita acima, sendo que as células ou a solução salina foram injetadas em um volume final de 50µL com seringa de 1mL.

Análise bioquímica

Para avaliar o grau da lesão nos animais, foram coletadas amostras de sangue nos períodos 0h e 24h pós-dano para dosagem de alanina aminotransferase (ALT), conforme método Enzimático-Cinético (Henry et al.,

1960). Para a coleta de sangue, os animais foram anestesiados e, por punção do plexo retro-ocular, foram coletados entre 1,0 e 1,5 mL de sangue venoso, com auxílio de tubo capilar para micro-hematócrito. Os animais com ALT duas vezes o valor normal (90UI/L) e inferior a 1000 UI/L foram selecionados para o estudo.

Análise histológica

Após 72h, os animais foram mortos em câmara de CO_2 para retirada do fígado. Os órgãos foram colocados em solução de formalina tamponada 10% por 24h para processamento e análise histológica. Após processamento, foram realizados cortes histológicos para coloração com Hematoxilina-Eosina para observação de alterações na estrutura do tecido. Além disso, cortes sem coloração foram utilizados para identificação das células DAPI - positivas em microscopia de fluorescência. O número de células nos animais tratados foi contado em 50 campos aleatórios por lâmina por animal.

Estatística

Testes estatísticos (teste t de Student) foram realizados usando o programa SPSS, com significância para $p < 0,005$.

Resultados

Vias de injeção celular e Mortalidade cirúrgica

A via de injeção celular pela veia porta é um procedimento bastante invasivo que pode estar contribuindo *per se* para o aumento da mortalidade. Para determinar o percentual de animais que morreram exclusivamente em função do procedimento cirúrgico para administração de células na veia porta, analisamos 12 animais sem lesão por paracetamol que receberam células de medula óssea (n=5) ou solução salina (n=7) pela veia porta. A mortalidade, tanto no grupo que recebeu células mononucleares de medula óssea quanto no que recebeu solução salina, foi de aproximadamente 20%.

Uma via de administração celular menos invasiva foi utilizada, através da injeção pela veia da cauda em animais que receberam paracetamol (n=12). A sobrevida nos animais tratados com células foi de 80%, enquanto nos que receberam solução salina a sobrevida foi de 71%.

Vias de injeção celular e Análise histológica

As lâminas dos animais mortos 72 h pós-lesão foram analisadas por microscopia de fluorescência e foram contados 50 campos por lâmina para que se pudesse determinar qual a melhor via de administração. Em 6 animais, as células foram injetadas pela veia da cauda e foi encontrada uma média de 2,75 $\pm$ 1,75 células DAPI positivas. Conforme descrito por nosso grupo anteriormente (Belardinelli, et al.; 2008), no grupo que recebeu células através da veia porta (n=25), foi encontrada uma média de 20,36 $\pm$ 19.28, ($p<0,001$) demonstrando que a injeção através da veia porta propicia uma maior concentração destas células no órgão lesado (Fig 1).

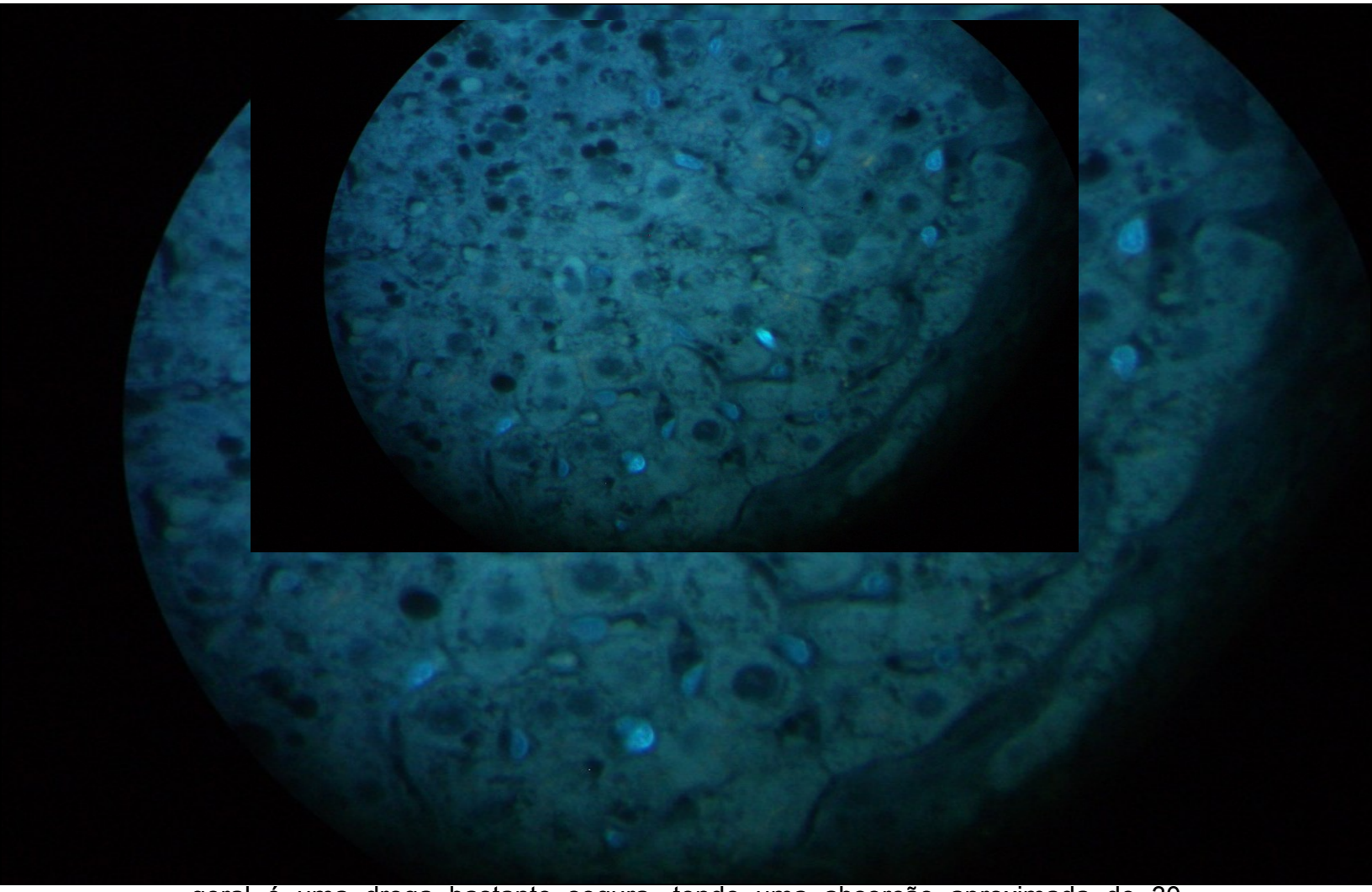

geral é uma droga bastante segura, tendo uma absorção aproximada de 30 minutos. Quando administrado em altas doses sua farmacocinética inicial permanece a mesma, sendo modificada ao longo do tempo, quando os eventos tóxicos alteram o padrão metabólico. Assim que a toxicidade é estabelecida, a meia-vida do paracetamol torna-se maior. A toxicidade hepática ocorre a partir do citocromo P450 devido à formação excessiva do metabólito N-acetil-p-benzoquinoneimina (NAPQI) causando apoptose e necrose pela formação de radicais e ativação das células de Kupffer (Heubi et al., 1998).

Em casos de intoxicação, as enzimas aspartato aminotransferase (AST) e alanina aminotransferase (ALT) aumentam no segundo dia após a ingestão do paracetamol, atingem o pico no terceiro dia e caem no quarto dia (Rumack, 2004). Devido à variabilidade individual do efeito do paracetamol foram estabelecidos limites mínimos e máximos de ALT para a inclusão dos animais no estudo. O valor mínimo deveria ser 2x superior a média dos níveis séricos iniciais de ALT (42,9 ± 11,4 UI/L) (= 85,8 UI/L). O valor máximo não deveria exceder cerca de 25x (=1072,5 UI/L) a média normal, pois todos os animais com ALT superior a este valor tiveram mortalidade em 48hs.

Quando estudado um grupo animal que sofreu somente cirurgia, sem lesão hepática obteve-se uma mortalidade de 20%. A partir desses dados, foi testada uma via alternativa de injeção celular, menos invasiva (veia da cauda) para justificar os resultados de mortalidade encontrados nesses grupos, possivelmente devido ao estresse cirúrgico.

Na injeção pela veia da cauda, as células de medula poderiam se direcionar à própria medula (*homing*) ou a outros órgãos, não atingindo o objetivo do tratamento. Além disso, por esta via poderia haver mais chance de destruição das células injetadas. Portanto a via de administração pela veia porta foi escolhida para o estudo principal, pois assim poderíamos ter certeza que as células injetadas atingiriam o fígado. No entanto, cabe ressaltar que um procedimento invasivo similar não seria necessário em seres humanos, nos quais células ou hepatócitos poderiam ser injetados através de um procedimento relativamente seguro pela veia umbilical (Terai et al., 2006).

Os resultados obtidos neste trabalho sugerem que, a utilização de células de medula óssea pela veia porta possibilita um maior enxerto das células no tecido hepático, embora sendo uma via bastante invasiva. Desta forma a terapia celular pode vir a ser uma alternativa terapêutica para o tratamento de falência hepática aguda.

Bibliografia

Belardinelli MC, Pereira, F, Baldo G, Tavares AM, Kieling C, Silveira TR, Meurer L, Duarte ME, Giugliani R, Matte U. Adult derived mononuclear bone marrow cells improve survival in a model of acetaminophen-induced acute liver failure in rats. **Toxicology** 2008; 247:1-5.

Henry RJ , Chiamori N, Golub O, Berkman S. Revised spectrophotometric methods for the determination of glutamic-oxalacetic transaminase, glutamic-pyruvic transaminase, and lactic acid dehydrogenase. **Amer J Clin Path** 1960; 34: 381-98.

Herzog EL, Chai L, Krause DS. Plasticity of marrow-derived stem cells. **Blood**. 2003; 102(10) 3483-3493.

Heubi J, Barbacci M, Zimmerman H. Therapeutic misadventures with acetaminophen: Hepatotoxicity after multiple doses in children. **J Pediatr**. 1998; 132:22-27.

Lee WS, McKierman P, Kelly DA. Etiology, outcome and prognostic indicators of childhood fulminant hepatic failure in the United kingdom. **J Pediatr Gastroenterol Nutr** 2005; 40: 575-81.

Mitchell JR, Jollow D, Potter W, Davis D. Acetaminophen-induced hepatic necrosis. I. Role of drug metabolism. **J Pharmacol Exp Ther.** 1973; 187:185-194.

Newsome PN, Plevris JN, Nelson LJ, Hayes PC. Animal models of fulminant hepatic failure: a critical evaluation. **Liver Transplantation.** 2000; 6:21-31.

Oh SH, Miyazaki M, Kouchi H, Inoue Y, Sakaguchi M, Tsuji T, Shima N, Higashio K, Namba M. Hepatocyte growth factor induces differentiation of adult rat bone

marrow cells into a hepatocyte lineage in vitro. **Biochem Biophys Res Commun.** 2000; 279(2):500-4.

Oh SH, Witek RP, Bae SH, Zheng D, Jung Y, Piscaglia AC, Petersen BE. Bone marrow-derived hepatic oval cells differentiate into hepatocytes in 2-acetylaminofluorene/partial hepatectomy-induced liver regeneration. **Gastroenterology.** 2007; 132(3):1077-87.

Petersen BE, Bowen WC, Patrene KD, Mars WM, Sullivan AK, Murase N, Boggs SS, Greenberger JS, Goff JP. Bone marrow as a potential source of hepatic oval cells. **Science.** 1999; 284(5417):1168-70.

Polson J, Lee WM. American Association for the Study of Liver Disease. AASLD position paper: the management of acute liver failure. **Hepatology.** 2005; 41:1179-1197.

Rahman TM, Hodgson HJ. Animal models of acute hepatic failure**. Int J Exp Pathol.** 2000; 81(2):145-57.

Rumack BH. Acetaminophen misconceptions. **Hepatology.** 2004; 40(1):10-5.

Santana L, Ferreira CHT, Kieling CO, Souza A, Vieira SMG, Pinto RB, Silveira TR, Rocha R. Evolução de Pacientes Pediátricos com Hepatite A Fulminante - uma doença prevenível por vacina. In: **8º Congresso Nacional de Pediatria - Região Sul.** Anais do Evento. 2005; 66.

Terai S, Ishikawa T, Omori K, Aoyama K, Marumoto Y, Urata Y, Yokoyama Y, Uchida K, Yamasaki T, Fujii Y, Okita K, Sakaida I. Improved liver function in patients with liver cirrhosis after autologous bone marrow cell infusion therapy. **Stem Cells**. 2006;24(10):2292-8.

5. DISCUSSÃO

A Falência Hepática Fulminante (FHF) caracteriza-se por uma síndrome clínica multissistêmica, resultante da necrose maciça de células hepáticas com desenvolvimento de encefalopatia e elevado índice de mortalidade, resultante de um súbito e extenso dano hepatocelular com conseqüente disfunção do órgão. A hepatite viral é a causa mais comum de hepatite fulminante no mundo, com prevalência mais alta em países em desenvolvimento. Nos Estados Unidos e na Europa, a toxicidade por paracetamol é a causa mais comum, seguida de casos de reação medicamentosa idiossincrática e infecções virais (Gill and Stearling, 2001). No Brasil, estudos regionais sugerem uma etiologia viral como principal causa de morte no norte e centro-oeste do país e uma etiologia medicamentosa nas capitais e grandes centros urbanos (Pannuti et al., 1989).

A presença de encefalopatia hepática é característica clínica essencial e parte da definição de FHF. O edema cerebral e a hipertensão intracraniana são as principais complicações da insuficiência hepática aguda e a maior causa de morte (Van de Kerkhove et al., 2004). Neste trabalho, entretanto, não avaliamos a presença de encefalopatia no modelo de FHF causada por paracetamol, pois a medida da pressão intracraniana, que é o método mais efetivo para esta avaliação, não está disponível na Unidade de Experimentação Animal do Hospital de Clínicas de Porto Alegre. Além disto, trata-se de um procedimento invasivo, que poderia causar um maior aumento na mortalidade. Todavia este dado pode ser constatado pela letargia ocasionada em todos os animais, sintoma iniciado logo após a injeção de paracetamol, com duração média de 48h. Estas

observações, porém, não foram consideradas para comparação dos efeitos do tratamento por serem dados subjetivos.

O desenvolvimento do modelo animal apropriado para o estudo da FHF, sua patogenia, progressão e manejo tem sido alvo de estudos, que empregam diferentes técnicas cirúrgicas (hepatectomia parcial ou total, desvascularização parcial ou total) ou químicas (D-galactosamina, paracetamol, tetracloreto de carbono, tioacetamida, concanavalina A), em várias espécies de animais. Devido à variada etiologia e complicações derivadas da FHF é muito difícil desenvolver um modelo animal ideal. Com base nesta afirmação, vários investigadores têm sugerido o uso de diferentes modelos de estudo abrangendo os vários aspectos da doença (Bélanger and Butterworth, 2005).

O modelo animal cirúrgico de indução à falência hepática é bem padronizado e reprodutível, apresentando várias características da doença em humanos. Além disso, tem a vantagem de ser possível determinar o momento exato da lesão hepática (Newsome et al., 2000). Apesar da literatura descrever vários modelos animais provocados por drogas hepatotóxicas, os mais comumente utilizados são o da D-galactosamina e a intoxicação por paracetamol, devido ao baixo risco ao pesquisador e à reprodutibilidade.

O modelo animal de FHF provocado por paracetamol, utilizado neste estudo, satisfaz os critérios para um bom modelo com reprodutibilidade, baixos custos, mínimos riscos para as pessoas envolvidas e toxicidade dose-dependente em níveis semelhantes aos seres humanos, tornando-o, assim, possível de ser

utilizado para a investigação dos mecanismos fisiopatológicos (Newsome et al., 2000). Além disso, a mesma droga é uma das causas mais comuns de intoxicação provocada ou acidental em crianças e adultos em vários paises. A administração desta droga em associação com o fenobarbital foi utilizada em nosso laboratório para potencializar o efeito do paracetamol, aumentando sua hepatotoxicidade (Beales e McLean, 1996; Newsome et al., 2000).

Neste trabalho utilizamos um total de 173 ratos Wistar fêmeas. Destas, 138 correspondem aos grupos modelo (n=29), *sham* (n=35), células de medula (n=59) e células de medula fixadas (n=15), descritos no primeiro artigo, intitulado: "*Adult derived mononuclear bone marrow cells improve survival in model of acetaminophen induced acute liver failure in rats*".

No segundo artigo, intitulado: "*Avaliação da via de injeção e permanência de células tronco adultas de medula óssea em modelo animal de insuficiência hepática aguda provocada por paracetamol*", foram utilizados 12 animais para teste das vias de injeção e 12 animais para estudo da mortalidade cirúrgica.

Entre todos os animais deste trabalho (n=173), 161 receberam paracetamol (Tabela 1). Entre estes, aqueles com níveis de ALT inferiores a 2 vezes o valor normal em 24 horas, após a injeção de paracetamol (85,8 UI/L) (n = 18) ou superior a 1000 UI/L (n = 13) foram excluídos. O menor aumento da ALT foi considerado como um fracasso para induzir os danos hepáticos e animais com valores de ALT igual ou superiores a 1000 UI / L foram excluídos, tentando diminuir a alta variabilidade na resposta à injeção de paracetamol. Portanto, dos animais

tratados, foram excluídos do estudo 31, totalizando 19,9% de perda, conforme detalhado na Tabela 1. Dessa forma, este trabalho foi realizado com 142 animais, sendo que 130 receberam paracetamol.

Tabela 1: Número de animais iniciais e excluídos do estudo, divididos por grupo de estudo.

Experimento	Grupo	Número inicial de animais	Animais excluídos pela ALT	Número válido de animais por grupo
Artigo I	**Grupo modelo**	29	4 (2 ALT □ ; 2 ALT □)	25
	Grupo *sham*	35	11(5 ALT □; 6 ALT □)	24
	Grupo células	59	11(3 ALT □; 8 ALT □)	48
	Grupo cél fixadas	15	0	15
Dano oxidativo	**Grupo NAC**	9	3 ALT □	6
Artigo II	**Grupo veia cauda células**	6	1 ALT □	5
	Grupo veia cauda sham	8	1 ALT □	7
	Grupo mortalidade cirúrgica células*	5	0	5
	Grupo mortalidade cirúrgica sham*	7	0	7
Total (n)		**173**	**31**	**142**

*** Não receberam paracetamol.**

Segundo dados da literatura, na FHF induzida por paracetamol, os níveis de ALT aumentam a partir do dia 2 e apresentam o pico máximo no dia 3, diminuindo a partir do dia 4 (Rumack, 2004). Nos dados obtidos em nossos experimentos (n=130) a ALT atinge o pico máximo em 24h (dia 2) e começa a decair em 48h (dia 3), voltando aos valores normais após 72h (dia 4), como mostra a Figura 4.

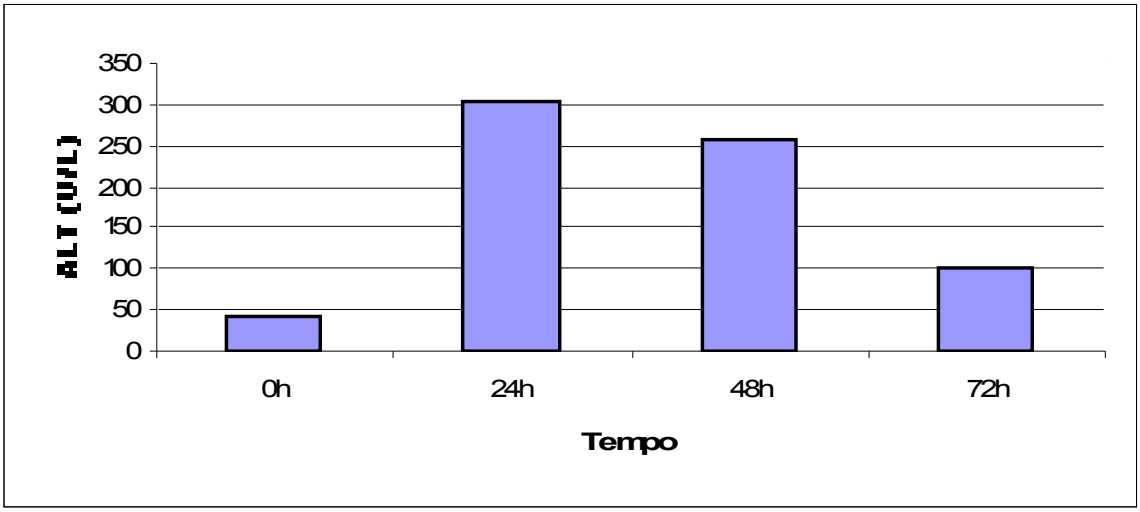

Figura 4: Variação do nível de ALT plasmático em função do tempo no modelo de dano hepático provocado por paracetamol (n= 130).

Como esperado, os níveis de ALT mostraram uma tendência de retorno ao nível normal 72 horas após a injeção, indicando a reversibilidade da lesão. No entanto, não foi possível observar qualquer relação nos níveis de ALT e sobrevivência ou aparência histológica do fígado. Os níveis de aminotransferases são bons indicadores de lesão, mas apresentam baixo valor prognóstico (Polson and Lee, 2005). O uso de outros marcadores de FHF, tais como os níveis de amônia, tempo de protrombina ou fator V poderiam ser mais úteis na monitorização dos efeitos do tratamento. No entanto, a pequena quantidade de sangue coletada dos animais nos impossibilitou a realização dos mesmos.

Como a lesão hepática induzida pelo paracetamol em ratos ocorre por mecanismos semelhantes aos dos seres humanos, mostrando aumento da síntese de óxido nítrico e produção de nitro-tirosina (Wallace, 2004), realizamos um experimento para avaliar o efeito das células de medula óssea sobre o dano oxidativo.

Pelo seu mecanismo de ação a intoxicação por paracetamol é tratada clinicamente com N-acetil-cisteina (NAC) (James et al., 2003). Ela possui ação antioxidante e repõe as reservas de glutationa prevenindo ou protegendo o tecido hepático contra danos causados por radicais livres (Bernstein and Tripodi, 1998). A NAC é composta pelo aminoácido cisteína acrescido de um grupo acetil unido a um grupo amino e apresenta como função incrementar a velocidade de absorção e distribuição do paracetamol, agindo também como um capturador de radicais livres. Idealmente, a administração da NAC deve ser feita durante as primeiras 16 horas após a ingesta de paracetamol, pois seu uso mais tardio diminui o potencial de recuperação (Riodan and Williams, 2000).

Sabe-se que as células tronco apresentam a capacidade de diminuir o estresse oxidativo, através do aumento do reparo do DNA e da detoxificação do sistema (Dernbach et al., 2004). O estresse oxidativo tem um papel importante na hepatotoxidade produzida pelo paracetamol, induz danos celulares diretos e ativa fatores de transcrição que regulam a produção inflamatória (Dambach et al., 2006). Logo, seria interessante verificar o efeito das células de medula sobre o dano oxidativo neste modelo.

Para tanto, em um subgrupo de 12 animais incluídos no primeiro artigo (6 animais que receberam células de medula e 6 animais do grupo *sham*), o dano oxidativo foi avaliado pela dosagem de carbonila em fígado por espectrofotometria, (Reznick and Packer, 1994). Estes animais foram comparados com um grupo de 6 animais com FHF induzida por paracetamol (1g/kg) conforme o modelo descrito no artigo, que foram tratados com NAC. O fármaco foi administrado por via intraperitoneal 24 horas após a lesão e os animais foram mortos após 72 horas. Estes intervalos de tempo foram escolhidos para que os resultados pudessem ser comparados com os resultados obtidos para os demais grupos. A sobrevida do grupo NAC foi de 83%. Esta elevada sobrevida pode ser explicada pela exclusão da cirurgia e também pelo efeito protetor da droga ao dano hepático, já que o grupo modelo (grupo para demonstrar o efeito da lesão provocada pelo paracetamol juntamente com o fenobarbital) apresentou sobrevida de 48%. Vale salientar que neste grupo não houve cirurgia ou injeção de células ou salina.

Por outro lado, as medidas do dano oxidativo não apresentaram diferenças nos resultados entre os três grupos analisados, conforme mostra Figura 5. Isso ocorreu provavelmente porque a avaliação foi realizada muito tarde (72h), quando os animais já estavam recuperados. Por exemplo, Reid e colaboradores (2005) ao estudar hepatócitos de ratos incubados com paracetamol, demonstraram um aumento significativo do estresse oxidativo em 5 horas indicando que o intervalo de tempo de 72h (utilizado para possibilitar a comparação com os outros grupos) pode ter sido muito longo.

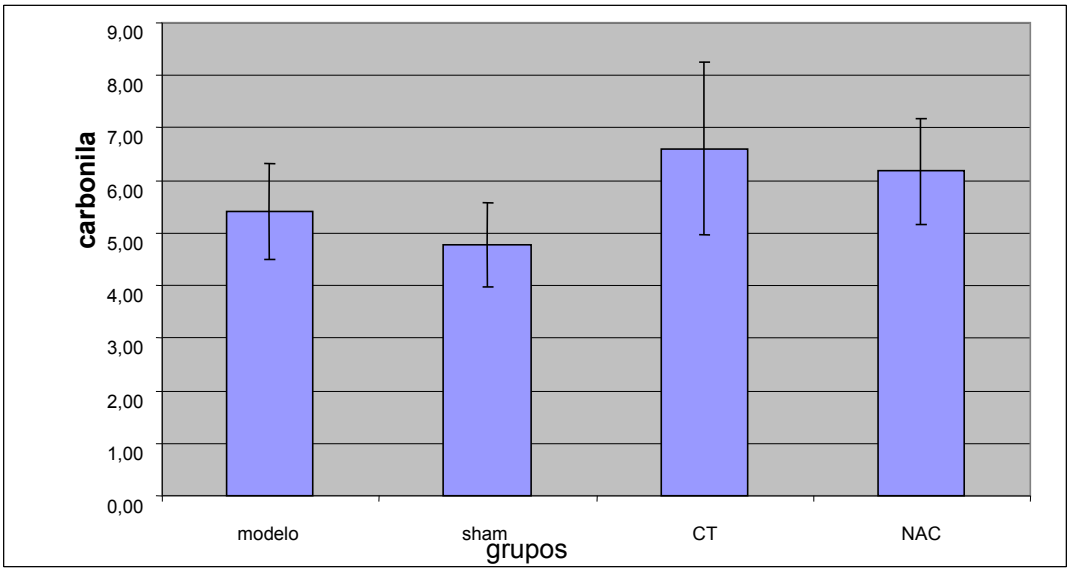

Figura 5: Dosagem de carbonila no tecido hepático 72h pós lesão nos grupos modelo, sham, células de medula e NAC (n = 24).

Embora nas últimas décadas, o manejo clínico de pacientes com FHF tenha mostrado avanços, o transplante hepático permanece como a mais eficaz estratégia terapêutica (Van Thiel et al., 2001). A sobrevivência com remissão espontânea é observada em 40% dos casos, enquanto que a sobrevivência pós-transplante é de cerca de 80-90%. No entanto, a escassez de órgãos é o principal fator limitante devido à rápida progressão da doença e a mortalidade em lista de espera pode atingir 40% (Polson and Lee, 2005). A utilização de estratégias alternativas de apoio à vida durante o período de regeneração hepática, poderiam prorrogar a sobrevivência do paciente e permitir a recuperação espontânea, evitando a necessidade de transplante (Van de Kerkhove et al., 2004).

Quando comparamos a sobrevida em 72h (n=130) entre os diversos grupos obtivemos 33% de sobrevida no grupo *sham*, 48% de sobrevida no grupo modelo,

70% de sobrevida no grupo tratado com células de medula óssea e 83% de sobrevivência no grupo NAC, conforme demonstrado na Figura 6. Não consideramos para esta comparação os animais que receberam células pela veia da cauda, pois o objetivo deste grupo era apenas determinar a melhor via de injeção.

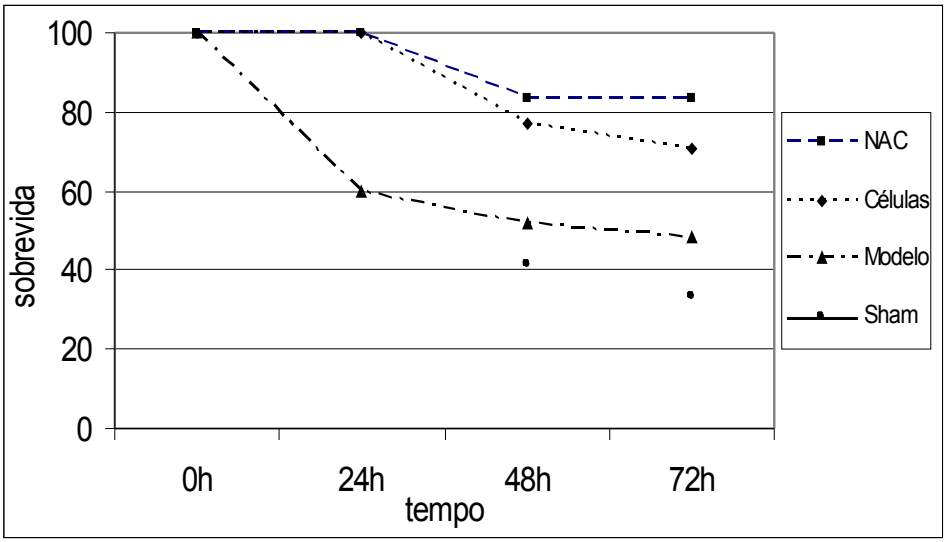

Figura 6: Sobrevida nos grupos NAC (N-Acetilcisteina, n= 6), Células de medula óssea (n= 48), Modelo (n=25) e *sham* (n= 24) nos diversos tempos do estudo.

O principal achado do nosso estudo foi que as células derivadas da medula óssea são capazes de aumentar significativamente a taxa de sobrevivência da FHF induzida por paracetamol em 37,5% (70,8% na taxa de sobrevivência dos animais tratados, em comparação com 33,3% no grupo *sham*, p = 0,005). Entretanto, não foi possível estabelecer com precisão o mecanismo pelo qual isso ocorre.

Apesar do pequeno número de células com características de células tronco na medula óssea normal (cerca de 0,01%) (Barry and Murphy, 2004), é possível considerar que estas células tenham acionado mecanismos que ajudem a sobrevivência dos animais tratados. Porém, não foi feita nenhuma avaliação do tipo de células injetadas, nem qualquer enriquecimento para populações com características de células tronco. Embora os mecanismos pelos quais as células da medula óssea poderiam aumentar a sobrevivência neste modelo ainda não possam ser determinados, várias hipóteses podem ser previstas.

Finalmente, ainda, é possível que as células tronco presentes na medula óssea possam causar o aumento da taxa de proliferação de hepatócitos, ou mesmo estimular a divisão de células tronco residentes do fígado. Todavia, a comparação entre o número de mitoses no grupo células tronco (4,80 $\pm$ 7,05) e no grupo *sham* (3,38 $\pm$ 3,66) não foi estatisticamente diferente e provavelmente se trata de uma resposta fisiológica do fígado em relação ao dano causado pelo paracetamol.

A utilização da fração mononuclear das células de medula é questionável do ponto de vista da compreensão dos mecanismos de sua atuação, uma vez que esta fração contém uma grande diversidade celular, como monócitos, linfócitos, células tronco hematopoiéticas, mesenquimais, etc. Vários estudos sugerem a utilização de populações definidas de células, podendo assim caracterizar sua atuação e suas propriedades serem testadas *in vivo* e *in vitro* (Baksh et al., 2004). Porém, a utilização da fração mononuclear na sua integra também é muito utilizada (Herzog et al., 2003). Alguns estudos inclusive sugerem que a mistura

celular poderia levar a um benefício maior do que o uso de populações purificadas (de Macedo Braga et al., 2007).

Atualmente, os procedimentos de terapia celular em fase clínica utilizam o conjunto total de células e não uma população específica. A medula óssea apresenta hoje uma das fontes mais acessíveis para a obtenção de células tronco para uso terapêutico, apesar de possuir apenas uma pequena fração destas. As células de medula óssea, além de possuírem várias vantagens como fácil obtenção, baixo custo, e ausência de reação imunológica, apresentam grande potencial clínico (Perin et al., 2003; Lyra et al., 2007).

A terapia celular, através das células tronco é hoje um tratamento, ou uma esperança de tratamento, para certas doenças. Mas, faltam ainda alcançar diversos pontos: é importante que se conheça mais sobre a sua biologia e as suas relações com as diferentes células do organismo. Ainda não se compreende totalmente quais os mecanismos de atuação, quais as populações celulares mais importantes, nem quais os fatores de recrutamento e manutenção destas células. Entretanto, é inegável que o estudo da terapia celular representa um enorme potencial para o tratamento de diversas enfermidades.

6. CONCLUSÕES

Os dados obtidos no presente estudo sobre Falência Hepática Fulminante tratada com células de medula óssea permitem concluir que:

1. O principal achado do nosso estudo foi o aumento significativo na sobrevida dos animais do grupo que recebeu células de medula, em comparação com os demais grupos.

2. Há colonização no fígado de células de medula óssea heterólogas marcadas com corante fluorescente DAPI injetadas pela veia porta.

3. O aspecto histológico do fígado apresentou-se praticamente normal nos animais que sobreviveram 72 horas, independentemente do tratamento com células de medula óssea. No entanto os animais que morreram antes deste período apresentaram necrose hepática, esteatose microgoticular, degeneração hidrópica e presença de infiltrado inflamatório em todos os grupos analisados.

4. O índice mitótico não apresentou diferença estatística entre os grupos quando analisado em 72h.

5. O nível de ALT mostra tendência de retorno aos valores normais em 72 horas após a lesão. Não foi possível observar uma relação entre os níveis de ALT e de sobrevivência ou das características histológicas. Isto se deve ao fato da ALT ser um bom indicador de lesão, mas com baixo valor prognóstico.

6. As células de medula quando injetadas pela veia porta apresentam-se no tecido hepático em maior quantidade do que quando injetadas pela veia da cauda.

7. O procedimento cirúrgico utilizado foi bastante invasivo, possuindo um índice de mortalidade de quase 20%.

8. O grupo dano oxidativo, que recebeu NAC intraperitonealmente, apresentou uma baixa mortalidade pela exclusão da cirurgia e possivelmente também ao sistema protetor da droga. Porém não houve diferenças nos parâmetros de dano oxidativo entre os grupos, provavelmente porque as análises foram realizadas muito tempo após a lesão.

9. Desta forma nossos dados sugerem um efeito benéfico do transplante celular para a FHF. Os resultados deste trabalho juntamente com estudo destes mecanismos podem ajudar no desenvolvimento de futuros protocolos clínicos envolvendo esta abordagem terapêutica.

7. REFERÊNCIAS BIBLIOGRÁFICAS

Baksh D, Song L, Tuan RS. Adult mesenchymal stem cells: characterization, differentiation, and application in cell and gene therapy. **J Cell Mol Med.** 2004; 8(3):301-16.

Barry FP, Murphy JM. Mesenchymal stem cells: clinical applications and biological characterization**. Int J Biochem Cell Biol.** 2004; 36(4):568-84.

Beales D, McLean AEM. Protection in the late stages of paracetamol-induced liver cell injury with fructose, cyclosporine A and trifluoperazine. **Toxicology.** 1996; 107:201-208.

Bélanger M, Butterworth RF. Acute liver failure: a critical appraisal of available animal models. **Metab Brain Dis.** 2005; 20(4):409-23.

Bernstein D, Tripodi J. Fulminant hepatic failure. **Crit Care Clin.** 1998; 14:181-197.

Bihari DJ, Gimson AE, Williams R. Cardiovascular, pulmonary and renal complications of Fulminant hepatic failure. **Semin Liver Dis**. 1986; 6:119.

Bongso A, Richards M. History and perspective of stem cell research. **Best Pract Res Clin Obstet Gynaecol.** 2004; 18:827-42.

Centeno MA, Bes DF, Sasbon JS. Mortality risk factors of a pediatric population with fulminant hepatic failure undergoing orthotopic liver transplantation in a pediatric intensive care unit. **Pediatr Crit Care Med.** 2002; 3:227-233.

Cetinkaya A, Bulbuloglu E, Kurutas EB, Kantarceken B. N-acetylcysteine ameliorates methotrexate-induced oxidative liver damage in rats. **Med Sci Monit.** 2006; 12(8):BR274-8.

Chan AW, Dominko T, Luetjens CM, Neuber E, Martinovich C, Hewitson L, Simerly CR, Schatten GP. Clonal propagation of primate offspring by embryo splitting. **Science**. 2000; 287(5451):317-9.

Clark R, Rake MO, Flute PT. Coagulation abnormalities in acute liver failure; pathogenetic and therapeutic implications. Scand **J Gastroenterol Suppl**. 1973; 19:63.

Dambach DM, Durham SK, Laskin JD, Laskin DL. Distinct roles of NF-kappaB p50 in the regulation of acetaminophen-induced inflammatory mediator production and hepatotoxicity. **Toxicol Appl Pharmacol**. 2006; 211(2):157-65.

de Macedo Braga LM, Lacchini S, Schaan BD, Rodrigues B, Rosa K, De Angelis K, Borges LF, Irigoyen MC, Nardi NB. In situ delivery of bone marrow cells and mesenchymal stem cells improves cardiovascular function in hypertensive rats submitted to myocardial infarction. **J Biomed Sci.** 2008; 15(3):365-74.

Dernbach E, Urbich C, Brandes RP, Hofmann WK, Zeiher AM, Dimmeler S. Antioxidative stress-associated genes in circulating progenitor cells: evidence for enhanced resistance against oxidative stress. **Blood.** 2004; 104(12):3591-7.

Fluckiger AC, Dehay C, Savatier P. Cellules souches embryonnaires et thérapies cellulaires du système nerveux. **Médecine Sciences**. 2003; 19(6-7):699-708.

Friedenstein AJ and Petrakova, KV. Osteogenesis in transplants of bone marrow cells. **J Embryol Exp Morphol**. 1966; 16, 381-390.

Fuchs E, Tumbar T, Guasch G. Socializing with the neighbors: stem cells and their niche. **Cell.** 2004; 116(6):769-78.

Gage FH. Mammalian neural stem cells. **Science.** 2000; 287(5457):1433-8.

Gill RQ, Stearling RK. Acute liver failure. **J Clin Gastroenterol.** 2001; 33:191-198.

Goodman LS, Gilman A. Bases Farmacológicas de la Terapêutica, 4ed., Interamericana: New York, 1974, p. 822., Estenden, R. D.; Levy, M.; Klopp, S.J.; **Cancer Lett**. 1999, 147, 109.

Groth CG, Arborgh B, Björkén C, Sundberg B, Lundgren G. Correction of hyperbilirubinemia in the glucuronyltransferase-deficient rat by intraportal hepatocyte transplantation. **Transplant Proc**. 1977; 9(1):313-6.

Guasch G, Blanpain C. Defining the epithelial stem cell niche in skin. **Med Sci** (Paris). 2004; 20(3):265-7.

Gussoni E, Soneoka Y, Strickland CD, Buzney EA, Khan MK, Flint AF, Kunkel LM, Mulligan RC. Dystrophin expression in the mdx mouse restored by stem cell transplantation. **Nature**. 1999; 401(6751):390-4.

Hadjantonakis A, Papaioannou V. The stem cells of early embryos. **Differentiation.** 2001; 68(4-5):159-66.

Hall PA, Watt FM. Stem cells: the generation and maintenance of cellular diversity. **Development.** 1989; 106(4):619-33.

Heng BC, Yu H, Yin Y, Lim SG, Cao T. Factors influencing stem cell differentiation into the hepatic lineage in vitro. **J Gastroenterol Hepatol.** 2005; 20(7):975-87.

Herzog EL, Chai L, Krause DS. Plasticity of marrow-derived stem cells. **Blood**. 2003; 102(10) 3483-3493.

Heubi J, Barbacci M, Zimmerman H. Therapeutic misadventures with acetaminophen: Hepatotoxicity after multiple doses in children. **J Pediatr**. 1998; 132:22-27.

Jackson KA, Majka SM, Wang H, Pocius J, Hartley CJ, Majesky MW, Entman ML, Michael LH, Hirschi KK, Goodell MA. Regeneration of ischemic cardiac muscle and vascular endothelium by adult stem cells. **J Clin Invest**. 2001; 107(11):1395-402.

Jang YY, Collector MI, Baylin SB, et al. Hematopoietic stem cells convert into liver cells within days withou fusion. **Nat Cell Biol.** 2004; 6(6): 532-9.

James LP, Mayeux PR, Hinson JA. Acetaminophen-induced hepatotoxicity. **Drug Metab Dispos.** 2003; 31(12):1499-506.

Kang HJ, Kim HS, Zhang SY, Park KW, Cho HJ, Koo BK, Kim YJ, Soo Lee D, Sohn DW, Han KS, Oh BH, Lee MM, Park YB. Effects of intracoronary infusion of peripheral blood stem-cells mobilised with granulocyte-colony stimulating

factor on left ventricular systolic function and restenosis after coronary stenting in myocardial infarction: the MAGIC cell randomised clinical trial. **Lancet.** 2004; 363(9411):751-6.

Lagasse E, Connors H, Al-Dhalimy M, Reitsma M, Dohse M, Osborne L, Wang X, Finegold M, Weissman IL, Grompe M. Purified hematopoietic stem cells can differentiate into hepatocytes in vivo. **Nat Med.** 2000; 6: 1229-1234.

Lee WS, McKiernan P, Kelly DA. Etiology, outcome and prognostic indicators of childhood fulminant hepatic failure in the United kingdom. **J Pediatr Gastroenterol Nutr.** 2005; 40:575-81.

Litovitz TL, Klein-Schwartz W, White S, Cobaugh DJ, Youniss J, Drab A, ?Benson BE. 1999 annual report of the American Association of Poison Control Centers Toxic Exposure Surveillance System. **Am J Emerg Med.** 2000; 18(5):517-74.

Lubel JS, Angus PW, Gow P. Accidental paracetamol poisoning. **MJA.** 2007; 186: 371-372.

Lyra AC, Soares MB, da Silva LF, Fortes MF, Silva AG, Mota AC, Oliveira SA, Braga EL, de Carvalho WA, Genser B, dos Santos RR, Lyra LG. Feasibility and safety of autologous bone marrow mononuclear cell transplantation in patients with advanced chronic liver disease. **World J Gastroenterol.** 2007;13(7):1067-73.

Madeo F, Fröhlich E, Ligr M, Grey M, Sigrist SJ, Wolf DH, Fröhlich KU. Oxygen stress: a regulator of apoptosis in yeast. **J Cell Biol.** 1999; 17;145(4):757-67.

Mezey E, Chandross KJ, Harta G, Maki RA, McKercher SR. Turning blood into brain: Cells bearing neuronal antigens generated in vivo from bone marrow. **Science**. 2000; 290: 1779-1782.

Minguell JJ, Erices A, Conget P. Mesenquimal Stem Cells. **Exp Biol Méd**. 2001; 226(6): 507-520.

Mitchell JR, Jollow D, Potter W, Davis D. Acetaminophen-induced hepatic necrosis. I. Role of drug metabolism. **J Pharmacol Exp Ther.** 1973; 187:185-194.

Muraca M. Cell Therapy as support or alternative to liver transplantation. **Transplant Proc**. 2003; 35(3):1047-8.

Myers RP, Li B, Fong A, Shaheen AA, Quan H. Hospitalizations for acetaminophen overdose: a Canadian population-based study from 1995 to 2004. **BMC Public Health.** 2007; 7:143.

Navasa M, Garcia-Pagan JC, Bosch J, Riera JR, Bañares R, Mas A, Bruquera M, Rodés J. Portal hypertension in acute liver failure. **GUT**. 1992; 33(7):965-8.

Newsome PN, Plevris JN, Nelson LJ, Hayes PC. Animal models of fulminant hepatic failure: a critical evaluation. **Liver Transplantation.** 2000; 6:21-31.

Nussler A, Konig S, Ott M, Sokal E, Christ B, Thasler W, Brulport M, Gabelein G, Schormann W, Schulze M, Ellis E, Kraemer M, Nocken F, Fleig W, Manns M, Strom SC, Hengstler JG. et al. Present status and perspectives of cell-based therapies for liver diseases. **Journal of Hepatology.** 2006; 45:144–159.

Oh SH, Witek RP, Bae SH, Zheng D, Jung Y, Piscaglia AC, Petersen BE. Bone marrow-derived hepatic oval cells differentiate into hepatocytes in 2-acetylaminofluorene/partial hepatectomy-induced liver regeneration. **Gastroenterology.** 2007; 132(3):1077-87.

Oh SH, Miyazaki M, Kouchi H, Inoue Y, Sakaguchi M, Tsuji T, Shima N, Higashio K, Namba M. Hepatocyte growth factor induces differentiation of adult rat bone marrow cells into a hepatocyte lineage in vitro. **Biochem Biophys Res Commun.** 2000; 279(2):500-4.

Orlic D, Kajstura J, Chimenti S, Jakoniuk I, Anderson SM, Li B, Pickel J, McKay R, Nadal-Ginard B, Bodine DM, Leri A, Anversa P. Bone marrow cells regenerate infarcted myocardium. **Nature.** 2001; 410(6829):701-5.

Pannuti CS, Iversson LB, de Mendonça JS, Travassos da Rosa AP, Granato CF. Relationship between the prevalence of antibodies to arbovirus and hepatitis B virus in the Vale do Ribeira region, Brazil. **Rev Inst Med Trop Sao Paulo.** 1989; 31(2):103-9.

Perin EC, Dohmann HF, Borojevic R, Silva SA, Sousa AL, Mesquita CT, Rossi MI, Carvalho AC, Dutra HS, Dohmann HJ, Silva GV, Belém L, Vivacqua R, Rangel FO, Esporcatte R, Geng YJ, Vaughn WK, Assad JA, Mesquita ET, Willerson JT. Transendocardial, autologous bone marrow cell transplantation for severe, chronic ischemic heart failure. **Circulation.** 2003; 107(18):2294-302.

Petersen BE, Bowen WC, Patrene KD, Mars WM, Sullivan AK, Murase N, Boggs SS, Greenberger JS, Goff JP. Bone marrow as a potential source of hepatic oval cells. **Science.** 1999; 284(5417):1168-70.

Pittenger MF, Mackay AM, Beck SC, Jaiswal RK, Douglas R, Mosca JD, Moorman MA, Simonetti DW, Craig S, Marshak DR. Multilineage potential of adult human mesenchymal stem cells. **Science.** 1999; 284(5411):143-7.

Polson J, Lee WM. American Association for the Study of Liver Disease. AASLD position paper: the management of acute liver failure. **Hepatology.** 2005; 41:1179-1197.

Potten CS, Loeffler M. Stem cells: attributes, cycles, spirals, pitfalls and uncertainties. Lessons for and from the crypt. **Development**. 1990; 110(4):1001-20.

Rahman TM, Hodgson HJ. Animal models of acute hepatic failure**. Int J Exp Pathol.** 2000; 81(2):145-57.

Reid AB, Kurten RC, McCullough SS, Brock RW, Hinson JA. Mechanisms of acetaminophen-induced hepatotoxicity: role of oxidative stress and mitochondrial permeability transition in freshly isolated mouse hepatocytes. **J Pharmacol Exp Ther.** 2005; 312(2):509-16.

Reznick AZ, Packer L. Oxidative damage to proteins: spectrophotometric method for carbonyl assay. **Methods Enzymol.** 1994; 233:357-63.

Riodan S, Williams R. Fulminant Hepatic Failure. **Clin Liver Dis.** 2000; 4:25-45.

Rivera-Penera T, Gugig R, Davis J, McDiarmid S, Vargas J, Rosenthal P, Berquist W, Heyman MB, Ament ME. Outcome of acetaminophen overdose in pediatric patients and factors contributing to hepatotoxicity. **J Pediatr.** 1997; 130(2):300-4.

Rumack BH. Acetaminophen misconceptions. **Hepatology.** 2004; 40(1):10-5.

Rumack BH, Mathew H. Acetaminophen poisoning and toxicity. **Pediatrics**. 1975; 55:871-876.

Santana L, Ferreira CHT, Kieling CO, Souza A, Vieira SMG, Pinto RB, Silveira TR, Rocha R. Evolução de Pacientes Pediátricos com Hepatite A Fulminante - uma doença prevenível por vacina. In: **8º Congresso Nacional de Pediatria - Região Sul.** Anais do Evento. 2005; 66.

Schiodt FV, Rochling FA, Casey DL, Lee WM. Acetaminophen toxicity in a Urban County hospital. **New England Journal of Medicine**. 1997; 337:112-1189.

Sener G, Tosun O, Sehirli AO, Kaçmaz A, Arbak S, Ersoy Y, Ayanoğlu-Dülger G. Melatonin and N-acetylcysteine have beneficial effects during hepatic ischemia and reperfusion. **Life Sci.** 2003; 72(24):2707-18.

Short B, Brouard N, Occhiodoro-Scott T, Ramakrishnan A, Simmons PJ. Mesenchymal stem cells. **Arch Med Res**. 2003; 34(6):565-71**.**

Soriano HE, Gest AL, Bair DK, Vander Straten M, Lewis DE, Darlington GJ, Finegold MJ, Ledley FD. Feasibility of hepatocellular transplantation via the umbilical vein in prenatal and perinatal lambs. Fetal **Diagn Ther**. 1993; 8(5):293-304.

Sotiropoulou PA, Perez SA, Salagianni M, Baxevanis CN, Papamichail M. Characterization of the optimal culture conditions for clinical scale production of human mesenchymal stem cells. **Stem Cells.** 2006; 24(2):462-71.

Spradling A, Drummond-Barbosa D, Kai T. Stem cells find their niche. **Nature.** 2001; 414(6859):98-104.

Strauer BE, Brehm M, Zeus T, Köstering M, Hernandez A, Sorg RV, Kögler G, Wernet P. Repair of infarcted myocardium by autologous intracoronary mononuclear bone marrow cell transplantation in humans. **Circulation**. 2002; 106(15):1913-8.

Strom SC, Fisher RA, Rubinstein WS, Barranger JA, Towbin RB, Charron M, Mieles L, Pisarov LA, Dorko K, Thompson MT, Reyes J. Transplantation of human hepatocytes. **Transplant Proc.** 1997; 29(4):2103-6.

Terai S, Ishikawa T, Omori K, Aoyama K, Marumoto Y, Urata Y, Yokoyama Y, Uchida K, Yamasaki T, Fujii Y, Okita K, Sakaida I. Improved liver function in patients with liver cirrhosis after autologous bone marrow cell infusion therapy. **Stem Cells**. 2006; 24(10):2292-8.

Terblanche J, HicKman R. Animal models of fulminant hepatic failure. **Dis. Sci**. 1991; 36(6): 770-774.

Terry C, Bailey M, Mitry RR, Lehec SC, Dhawan A, Hughes RD. Analysis of the effects of cryopreservation on rat hepatocytes using SELDI-TOF mass spectrometry. **Cell Transplant.** 2006; 15(1):35-43.

Triviño T, Abib SCV. Anatomia cirúrgica do fígado. **Acta Cirúrgica Brasileira.** 2003; 18(5):407-414.

Tuñón MJ, Alvarez M, Culebras JM, González-Gallego J. Animal models of fulminant hepatic failure. **Nutr Hosp**. 2007; 22(2):199-209.

Tyndall A, Walker UA, Cope A, Dazzi F, De Bari C, Fibbe W, Guiducci S, Jones S, Jorgensen C, Le Blanc K, Luyten F, McGonagle D, Martin I, Bocelli-Tyndall C, Pennesi G, Pistoia V, Pitzalis C, Uccelli A, Wulffraat N, Feldmann M. Immunomodulatory properties of mesenchymal stem cells: a review based on an interdisciplinary meeting held at the Kennedy Institute of Rheumatology Division, London, UK, 31 October 2005. **Arthritis Res Ther**. 2007; 9(1):301.

Van de Kerkhove MP, Hoekstra R, van Gulik TM, Chamuleau RAFM. Large animal models of fulminant hepatic failure in artificial and bioartificial liver support research. **Biomaterials**. 2004; 25: 1613-1625.

Van Thiel DH, Brems J, Nadir A, Idilman R, Colantoni A, Holt D, Edelstein S. Liver transplantation for fulminant hepatic failure. **J Gastroenterol.** 2001; 36:1-4.

Verfaillie CM. Adult stem cells: assessing the case for pluripotency. **Trends Cell Biol.** 2002; 12(11):502-8.

Walker RM, Racz WJ, McElligot TF. Acetaminophen induced hepatotoxicity in mice. **Lab Invest.** 1980; 42:181-189.

Walker RM, Racz WJ, McElligot TF. Acetaminophen-induced hepatotoxic congestion in mice. **Hepatology.** 1985; 5:223-240.

Wallace JL. Acetaminophen hepatotoxicity: NO to the rescue. **Br J Pharmacol**. 2004; 143(1):1-2.

Wang JS, Shum-Tim D, Galipeau J, Chedrawy E, Eliopoulos N, Chiu RC. Marrow stromal cells for cellular cardiomyoplasty: feasibility and potential clinical advantages. **J Thorac Cardiovasc Surg.** 2000; 120(5):999-1005.

Watt FM, Hogan BL. Out of Eden: stem cells and their niches. **Science**. 2000; 287(5457):1427-30.

Wilson A, Trumpp A. Bone-marrow haematopoietic-stem-cell niches. **Nature Reviews Immunology.** 2006; 6:93-106.

Woodbury D, Schwarz EJ, Prockop DJ, Black IB. Adult rat and human bone marrow stromal cells differentiate into neurons. **J Neurosci** Res. 2000; 61(4):364-70.

Zieve L. Pathogenese of hepatic encephalopathy. **Met Brain Dis.** 1987; 2:147.

Zimmerman H. Acetaminophen hepatotoxicity. **Clin Liver Dis.** 1998; 2:523-541.

Zimmerman H. Drug Induced Liver Disease. **Clin Liver Dis**. 2000; 4:73-96.

8. ANEXO

Arquivos de Gastroenterologia
archives of gastroenterology

ISSN 0004-2803 ***printed version***
ISSN 1678-4219 ***online version***

INSTRUCTIONS TO AUTHORS

- Scope and policy
- Preparation of manuscripts
- Instructions for electronic manuscript submission

Scope and policy

The journal **Arquivos de Gastroenterologia** (Archives of Gastroenterology) a quarterly journal is the Official Publication of the Instituto Brasileiro de Estudos e Pesquisas de Gastroenterologia - IBEPEGE (Brazilian Institute for Studies and Research in Gastroenterology), Colégio Brasileiro de Cirurgia Digestiva - CBCD (Brazilian College of Digestive Surgery) and of the Sociedade Brasileira de Motilidade Digestiva - SBMD (Brazilian Digestive Motility Society), is dedicated to the publishing of scientific papers by national and foreign researchers who are in agreement with the aim of the journal as well as with its editorial polices. Scientific papers sent for publication should be unpublished and intended exclusively for **Arquivos de Gastroenterologia**.

Preparation of manuscripts

Papers for publication should be submitted in triplicate typed double-spaced (authors are advised to keep a copy for their own files) on the white bond paper ISO A4 (210 x 297 mm) with margins of at least 2.5 cm (1 in) and all pages numbered consecutively, beginning with the tittle page.

Each manuscript submitted to **Arquivos de Gastroenterologia** should be arraged as follows:

1) title;
2) author(s) name(s);
3) the departament and institution where the work was performed;

4) the name, telephone number, FAX number, electronic address and postal correspondence address of author to whom galley proofs and requests for reprints should be sent;
5) acknowledgement of grants and other financial support;
6) structured abstract - the papers should be sent with abstract in English (200 words at least); abbreviations, footnotes and references should be avoided;
7) key words (3 to 10). Whenever possible, use terms of Medical Subject Headings (MESH) list from MEDLINE;
8) introduction;
9) literature;
10) material;
11) method;
12) results;
13) discussion;
14) conclusions;
15) references - arranged in alphabetical order of author's last name (or the name of the first author, in case of more than one). Abbreviations of journals should conform to those used in INDEX MEDICUS. The references are identified in the text by arabical numerals in parenthesis. The style of the references follow the format of the 'Vancouver style": *Uniform requirements for manuscripts submitted to biomedical journals of the International Committee of Medical Journal Rditors (ICMJE)*, complete text in: Ann Intern Med 1997;126:36-47; N Eng J Med 1991;324:424-8 or in Canadian Medical Association site: http://www.cma.ca/index.cfm/ci_id/8451/la_id/1.htm. The references are identified in the text by arabical numerals in parenthesis.

Exemples:

Journal article (list all authors and do not use "et al."):
Ribeiro Jr U, Cecconello 1, Safatle-Ribeiro AV, Zilberstein B, Pinotti HW. Squamous cell carcinoma of the esophagus and multiple primary tumors of the upper aerodigestive tract. Arq Gastroenterol 1999;36:195-200.

Books and other monographs (list all authors/editors and do not use "et al."):
Castell DO, Richter JE, editors. The esophagus. 3. ed. Philadelphia: Lippincott Williams & Wilkins; 1999.

Chapter in a book (list all authors and do not use "et al."):
Cohen RV, Roll S, Schaffa TD. Hernioplastia incisional videolaparoscópica. Rio de Janeiro: Reichmann & Affonso; 1999. p. 127-31.

Dissertations and thesis:
Cecconello 1. Contribuição ao conhecimento e histopatologia do colédoco. [Dissertação de mestrado]. São Paulo: Instituto Brasileiro de Estudos e Pesquisas de Gastroenterologia - IBEPEGE; 1979,

Published proceedings paper (list all authors and do not use "et al."):
Nasi A, Cenatti A, Falcão A, Cecconello 1, Sallum RAA, Pinotti HW. Evaluation of lower esophageal sphincter pressure by two variant techniques in patents with endoscopic reflux esophagitis [abstract]. In: Meeting abstracts of the Esophagus '98: 7th World Congress of the International Society for Diseases of the Esophagus; 1998; Montreal, Canada. Can J Gastroenterol 1998;12Suppl.B:93B.[Abstract 278].

TABLES - Number tables in arabic numbers and supply a legend for each. Explanatory matter should be placed in footnotes as well as nonstandard abbreviation that are used. Do not use internal horizontal or vertical rules.

ILLUSTRATIONS - Photographs, graphics and drawings should be sent sharp, glossy, black-and-white photographic prints, usually 127 mm x 178 mm. Each illustration should have a label pasted on its back indicating its number, the first author's name and the article's title. Ilustrations in colour only if the author pays for the extra cost.

Instructions for electronic manuscript submission

The journal **Arquivos de Gastroenterologia** accept submission of electronic versions of manuscripts in conjuction with the traditional paper version. The preferred storage medium is a 3 1/2 inch disk in an MS-DOS compatible format. Files should be submitted in the Microsoft Word word processing format or through the following electronic addresses: arqgastr@hospitaligesp.com.br or revista@cbcd.org.br. While we can convert from other word processing formats, the vagaries of the conversion process may on introduce errors. Do not submit ASCII files.

Each submitted disk must be clearly labeled with the name of the author, item title, type of equipment used to generate the disk, word processing program (including version number), and file names used.

The file submitted on disk must be the final corrected version of

the manuscript and must agree with the final accepted version of the submitted paper manuscript. The disk submitted should contain only the final version of the manuscript. Delete all other material from the disk.

Please follow the general instruction on style/arrangement and, in particular, the references style as given above.

Illustrations and tables will be handled conventionally. However, figure and table legends should be included at the end of the electronic file.

Nonstandard characters (greek letter, mathematical symbols, etc) should be coded consistently throughout the text. Plase, make a list of such characters and provide a listing of the codes used.

© 2001-2008 IBEPEGE, CBCD e SBMD

Rua Dr. Seng, 320
01331-020 São Paulo SP
Tel./Fax: +55 11 3147-6227

e-Mail

arqgastr@hospitaligesp.com.br

Livros Grátis

(http://www.livrosgratis.com.br)

Milhares de Livros para Download:

Baixar livros de Administração
Baixar livros de Agronomia
Baixar livros de Arquitetura
Baixar livros de Artes
Baixar livros de Astronomia
Baixar livros de Biologia Geral
Baixar livros de Ciência da Computação
Baixar livros de Ciência da Informação
Baixar livros de Ciência Política
Baixar livros de Ciências da Saúde
Baixar livros de Comunicação
Baixar livros do Conselho Nacional de Educação - CNE
Baixar livros de Defesa civil
Baixar livros de Direito
Baixar livros de Direitos humanos
Baixar livros de Economia
Baixar livros de Economia Doméstica
Baixar livros de Educação
Baixar livros de Educação - Trânsito
Baixar livros de Educação Física
Baixar livros de Engenharia Aeroespacial
Baixar livros de Farmácia
Baixar livros de Filosofia
Baixar livros de Física
Baixar livros de Geociências
Baixar livros de Geografia
Baixar livros de História
Baixar livros de Línguas

Baixar livros de Literatura
Baixar livros de Literatura de Cordel
Baixar livros de Literatura Infantil
Baixar livros de Matemática
Baixar livros de Medicina
Baixar livros de Medicina Veterinária
Baixar livros de Meio Ambiente
Baixar livros de Meteorologia
Baixar Monografias e TCC
Baixar livros Multidisciplinar
Baixar livros de Música
Baixar livros de Psicologia
Baixar livros de Química
Baixar livros de Saúde Coletiva
Baixar livros de Serviço Social
Baixar livros de Sociologia
Baixar livros de Teologia
Baixar livros de Trabalho
Baixar livros de Turismo