

**PONTIFÍCIA UNIVERSIDADE CATÓLICA DO RIO GRANDE DO SUL  
FACULDADE DE MEDICINA  
PROGRAMA DE PÓS-GRADUAÇÃO EM MEDICINA  
DISSERTAÇÃO DE MESTRADO**

**ALFEU CLÁUDIO MONTEIRO PIFFERO**

**REPERCUSSÃO FUNCIONAL DA CONGRUÊNCIA TALONAVICULAR NO  
PÓS-OPERATÓRIO DO PÉ TORTO CONGÊNITO IDIOPÁTICO**

**Porto Alegre**

**2008**

# **Livros Grátis**

<http://www.livrosgratis.com.br>

Milhares de livros grátis para download.

**ALFEU CLÁUDIO MONTEIRO PIFFERO**

**REPERCUSSÃO FUNCIONAL DA CONGRUÊNCIA TALONAVICULAR NO  
PÓS-OPERATÓRIO DO PÉ TORTO CONGÊNITO IDIOPÁTICO**

**ORIENTADOR:**

Dr. Jefferson Braga da Silva

**CO-ORIENTADOR:**

Dr. Marcos William Fridman

Porto Alegre, 2008

**Dissertação apresentada como requisito  
para obtenção do grau de Mestre, pelo  
Programa de Pós-Graduação da Facul-  
dade de Medicina da Pontifícia Universi-  
dade Católica do Rio Grande do Sul, área  
de concentração em Clínica Cirúrgica.**

**Porto Alegre**

**2008**

P627r Piffero, Alfeu Cláudio Monteiro.

Repercussão funcional da congruência talonavicular no pós-operatório do pé torto congênito idiopático / Alfeu Cláudio Monteiro Piffero ; orient. Jefferson Braga da Silva, co-orient. Marcos William Fridman. Porto Alegre: PUCRS, 2008.

XX f.: gráf. il. tab.

Dissertação(Mestrado)–Pontifícia Universidade Católica do Rio Grande do Sul. Faculdade de Medicina. Programa de Pós-Graduação em Medicina e Ciências da Saúde, área de concentração em Clínica Cirúrgica.

1. Pé Torto/Cirurgia. 2. Pé Torto/Radiografia. 3. Deformidades Congênitas do Pé. 4. Articulação Talonavicular. 5. Resultado de Tratamento. I. Silva, Jefferson Braga da. II. Fridman, Marcos William. III. Título.

CDD617.398  
NLM WE 883

Bibliotecária Responsável:  
Sabrina Caimi Silva da Costa  
CRB10/1606

*À minha esposa Natalie. É junto a ela que busco forças.*

*Aos meus filhos Karina e Thiago. É por causa deles que preciso de forças.*

*Aos meus familiares que me deram força nesta caminhada.*

*Aos meus pais que assim me ensinaram.*

## **AGRADECIMENTOS**

Ao meu orientador, Dr. Jefferson Braga da Silva, pela confiança depositada no meu trabalho.

Ao meu co-orientador, Dr. Marcos William Fridman, pelos ensinamentos e importante ajuda na minha formação ortopédica desde os tempos da residência médica e pela honra a mim conferida de compartilhar o Grupo de Ortopedia Infantil do SOT-PUCRS.

Ao ex-chefe do SOT-PUCRS, Dr. Monik Fridman, pelo incentivo e principalmente pelo exemplo profissional.

Ao atual chefe do SOT-PUCRS, prof. Luis Antônio Simões Pires, pela compreensão e apoio recebidos.

Ao Dr. Rodrigo Pereira Duquia, por sua disposição e valiosa contribuição.

A todos os colegas e residentes do Serviço de Ortopedia e Traumatologia do Hospital São Lucas da PUC, pelo apoio e ajuda nos momentos necessários.

## SUMÁRIO

LISTA DE ABREVIATURAS.....	VIII
LISTA DE ILUSTRAÇÕES .....	IX
LISTA DE QUADROS E TABELAS.....	X
RESUMO .....	XI
ABSTRACT .....	XII
1. INTRODUÇÃO.....	1
2. LITERATURA .....	3
3. OBJETIVOS.....	8
3.1. OBJETIVO GERAL.....	8
3.2. OBJETIVOS ESPECÍFICOS .....	8
4. METODOLOGIA.....	9
4.1. AMOSTRA.....	9
4.2. DELINEAMENTO.....	9
4.3. CRITÉRIOS DE INCLUSÃO .....	9
4.4. CRITÉRIOS DE EXCLUSÃO .....	9
4.5. MÉTODO DE AVALIAÇÃO DOS PACIENTES .....	10
4.5.1. Avaliação Inicial.....	10
4.5.2. Técnica Cirúrgica .....	10
4.5.3. Tratamento Pós-Operatório .....	15
4.6. AVALIAÇÃO FUNCIONAL .....	15
4.7. AVALIAÇÃO RADIOGRÁFICA .....	17
4.8. ANÁLISE DOS DADOS .....	18
4.8.1. Descrição .....	18

4.8.2.	Programas Utilizados.....	19
4.8.3.	Testes Estatísticos Aplicados.....	19
4.9.	PROCEDIMENTOS DE ÉTICA EM PESQUISA .....	19
5.	RESULTADOS .....	20
6.	DISCUSSÃO.....	24
6.1.	DA CASUÍSTICA.....	24
6.2.	DO MÉTODO DE AVALIAÇÃO FUNCIONAL.....	25
6.3.	DO MÉTODO DE AVALIAÇÃO RADIOGRÁFICA.....	26
6.4.	DOS RESULTADOS .....	27
6.4.1.	Avaliação Funcional.....	27
6.4.2.	Variáveis Demográficas .....	28
6.4.3.	Resultados Radiográficos .....	28
	CONCLUSÃO.....	30
	REFERÊNCIAS .....	31
	ANEXOS	



**LISTA DE ABREVIATURAS**

AP	ântero-posterior
dp	desvio padrão
FLD	flexor longo dos dedos
FVN	feixe vasculonervoso
HSL-PUCRS	Hospital São Lucas da Pontifícia Universidade Católica do Rio Grande do Sul
P	perfil
pts	pontos
RC	ramo calcâneo
sd	<i>standard deviation</i>
SOT-PUCRS	Serviço de Ortopedia e Traumatologia da PUCRS
ST	subtalar
Tcalc	tendão calcâneo
TP	tibial posterior
TT	tibiotársica

**LISTA DE ILUSTRAÇÕES**

- Figura 1** - Vista medial e posterior da incisão utilizada. .... 11
- Figura 2** – Isolamento do feixe vasculonervoso (FVN). .... 12
- Figura 3** –Capsulotomia das articulações tibiotársica (TT) e subtalar (ST) sendo realizada pela porção posterior da incisão com o feixe vasculonervoso previamente isolado (FVN), demonstrando-se a integridade do ramo calcâneo (RC). .... 13
- Figura 4** – Completada a sutura dos tendões calcâneo (TCalc), tibial posterior (TP), flexor longo dos dedos (FLD) e flexor longo do hálux, observando-se o feixe vasculonervoso previamente isolado e reparado (FVN). .... 14
- Figura 5** – Sutura da pele concluída. .... 15
- Figura 6** - Posição do navicular ossificado (**a**) e não ossificado (**b**) na incidência em AP. 18
- Figura 7** - Posição do navicular ossificado (**a**) e não ossificado (**b**) na incidência em perfil. .... 18

**LISTA DE QUADROS E TABELAS**

Quadro 1. Sistema de avaliação funcional de Laaveg e Ponseti. ....	16
Tabela 1. Descrição da amostra conforme a radiografia na incidência ântero-posterior do pé. ....	20
Tabela 2. Descrição da amostra conforme a radiografia na incidência em perfil do pé.....	20
Tabela 3. Avaliação do escore funcional Laaveg e Ponseti em quatro categorias. ....	21
Tabela 4. Posição do navicular no AP.....	21
Tabela 5. Posição do navicular no Perfil. ....	22
Tabela 6. Escore funcional Laaveg-Ponseti dicotomizado.....	22
Tabela 7. Análise de associação entre Laaveg-Ponseti e as variáveis independentes.....	23

## RESUMO

**OBJETIVO** - Descrever a amostra de indivíduos com pé torto congênito idiopático tratados cirurgicamente de 1986 a 2002 no Hospital São Lucas da Pontifícia Universidade Católica do Rio Grande do Sul (HSL-PUCRS).

Verificar associação entre os achados radiográficos da articulação talonavicular e o escore funcional de pés tortos congênitos idiopáticos tratados cirurgicamente de maneira uniforme.

**METODOLOGIA** – Cinquenta crianças (71 pés) que realizaram cirurgia para correção de pé torto congênito idiopático no período de 1986 a 2002 no HSL-PUCRS, participaram deste estudo.

Para desenvolvimento deste trabalho foi realizada revisão dos prontuários hospitalares visando a criação de um banco de dados com variáveis de interesse relacionadas à avaliação pós-operatória.

Foi realizada análise descritiva dos dados e, posteriormente, de associação.

**RESULTADOS** – A amostra foi composta por 34 pacientes do sexo masculino (48 pés) e 16 do sexo feminino (23 pés) submetidos a tratamento cirúrgico no HSL-PUCRS.

A avaliação dos pés pelos critérios de Simons mostrou 38 pés centrados (53,5%), 25 pés com complicações menores (35,2%) e 8 pés com complicações maiores (11,3%) nas radiografias em ântero-posterior (AP). Nas radiografias em perfil (P), encontramos 31 pés centrados (43,7%), 27 complicações menores (38%) e 13 complicações maiores (18,3%). Os resultados funcionais, segundo a tabela de Laaveg e Ponseti, mostraram escores variando de 47 a 100 pontos (pts), com média de 86,86 pts e desvio padrão (dp) 11,08, mediana de 88 pts e moda de 97 pts.

**CONCLUSÃO** – As variações encontradas nas radiografias em AP e P da articulação talonavicular dos pés pelos critérios de Simons, não mostraram associação estatisticamente significativa com os escores de função avaliados pela tabela de Laaveg e Ponseti.

## ABSTRACT

**OBJECTIVES** - This study analysed a group of postoperative congenital clubfeet children from PUCRS Hospital, concerning on Simons talonavicular articular congruence and Laaveg and Ponseti functional system. We tried a radiographic-functional parameters association.

**METODOLOGY** - A transversal retrospective study involving 71 postoperative congenital clubfeet in 50 children, 34 male (48 feet) and 16 female (23 feet) was carried out in the São Lucas Hospital of PUCRS from January 1986 to December 2002 . Simons Classification was used by radiographic analysis and Laaveg and Ponseti scores by the functional evaluation. The children`s ages varies from 6 to 16 months on the time of surgery, average 13,76 and 4,97 standard deviation (sd); 82% were white and 52,11 were right feet.

**RESULTS** - The feet evaluation by Simons criteria showed 38 centred feet (53,5%), 25 small complicated feet (35,2%) and 8 tall complicated (11,3%) on AP radiographics evaluation. The P radiographics evaluation showed 31 centred feet (43,7%), 27 small complicated feet(38%) and 13 tall complicated feet (18,3%). The Laaveg and Ponseti functional scores varied from 47 to 100 points, average 86,86 and sd 11,08, median 97 points and mode 88 points.

**CONCLUSION** - The Simons talonavicular radiographic parameters on AP and P did not showed significant statistic association to Laaveg and Ponseti functional scores in our study.

## 1. INTRODUÇÃO

O pé torto congênito idiopático é caracterizado por deformidade e desalinhamento das articulações subtalar, talonavicular e calcaneocubóide . O tálus se encontra em flexão plantar com sua extremidade anterior rotada lateralmente e seu colo e cabeça inclinados em direção medial e plantar; o calcâneo apresenta flexão plantar com sua extremidade anterior rotada medialmente e seu corpo deslocado em varo com fulcro na articulação subtalar, sendo que a sua extremidade póstero-lateral está aderida ao maléolo lateral através do ligamento fibulocalcâneo (McKAY, 1983b; RAB,1993; SIMONS, 1985a). O navicular está deslocado medial e dorsalmente e o centro do cubóide está posicionado medialmente em relação ao eixo do calcâneo (SIMONS, 1995; THOMETZ, SIMONS, 1993), sendo que estas deformidades articulares são firmemente mantidas por contraturas capsulares, ligamentares e músculo-tendinosas (McKAY, 1983a; RAB, 1993; SIMONS, 1985a).

A incidência desta malformação congênita varia de acordo com a raça e o sexo dos pacientes, sendo menor entre a população asiática e muito aumentada na população polinésia. Na raça branca a incidência é de aproximadamente 1,2 casos por mil, com predominância no sexo masculino (2:1) (TACHDJIAN, 1990). No Brasil, Laredo Filho (1968) detectou uma incidência de 2,17 por mil nascimentos vivos na cidade de São Paulo durante o ano de 1967.

A deformidade é bilateral em aproximadamente 50% dos pacientes, sendo que nos casos unilaterais, predomina o envolvimento do lado direito por pequena margem (TACHDJIAN, 1990).

O tratamento é geralmente iniciado de forma conservadora, através da correção progressiva com aparelhos gessados seriados dentro dos princípios publicados por Kite em 1939. Porém, com a evolução do conhecimento sobre a patologia e a conscientização da necessidade de correções anatômicas e sem dano às estruturas osteo-cartilaginosas do pé em desenvolvimento, houve uma crescente utilização da abordagem cirúrgica da deformidade.

Em 1971, com a publicação dos trabalhos de Turco (1971; 1979), a articulação talonavicular tornou-se o centro das atenções na cirurgia corretiva do pé torto congênito (BENSAHEL *et al.*, 1995; LAAVEG, PONSETI, 1980; OTRENSKI *et al.*, 1987a; 1987b;

REIS FILHO, 1983), sendo que na década seguinte diversos pesquisadores exploraram o papel das articulações tibio-társica e subtalar na fisiopatologia da deformidade (CRAWFORD *et al.*, 1982; DOWNEY *et al.*, 1992; HUDSON, CATTERAL, 1994; IPPOLITO, 1980; JOHNSTON *et al.*, 1995; McKAY, 1983a; PORAT, KAPLAN, 1989; SIMONS, 1985a; VOLPON, TANAKA, 1982). Mais recentemente, renovou-se o interesse no estudo da região mediotársica.

Simons publicou critérios para avaliação radiográfica da posição relativa do navicular ossificado ou não (ATAR *et al.*, 1993b; SIMONS, 1985b), visto que este processo parece iniciar-se mais tardiamente nos pés afetados (MIYAGI *et al.*, 1997), especialmente em pacientes do sexo masculino. Há correspondência entre a graduação da deformidade talonavicular proposta pelo autor e a avaliação ultrassonográfica desta região (HAMEL, BECKER, 1996).

Desta forma, o presente estudo envolveu a avaliação funcional de uma série de pacientes portadores de pé torto congênito idiopático tratados cirurgicamente de maneira uniforme, comparada com a posição radiográfica pós-operatória do navicular, de acordo com os critérios propostos por Simons (ATAR *et al.*, 1993b; SIMONS, 1985b).

## 2. LITERATURA

O pé torto congênito é um defeito estrutural complexo com uma prevalência de aproximadamente 1,2 por mil nascimentos vivos entre a população de origem caucasiana (WYNNE-DAVIES, 1977) e de 2,17 por mil na cidade de São Paulo (LAREDO FILHO, 1968). A incidência da patologia varia de forma significativa com respeito à raça e sexo, aumentando de acordo com o número de familiares afetados, o que sugere a existência de fatores genéticos predisponentes (WYNNE-DAVIES, 1977).

Diversos estudos têm se ocupado da descrição dos principais componentes anatómicos da deformidade. Estes incluem a rotação lateral do tálus na articulação do tornozelo associada à rotação medial do calcâneo e ao equinismo de ambos, a subluxação medial do navicular e do cubóide e múltiplas contraturas de partes moles. A avaliação clínica do pé afetado, por sua vez, revela um grau variável de equino e varo do retropé associados à adução do antepé, cavismo e atrofia da panturrilha.

O tratamento desta deformidade é geralmente iniciado na segunda semana de vida com manipulação e aparelhos gessados seriados até a idade de três a quatro meses. A partir deste momento o tratamento cirúrgico é indicado para aqueles pés que não foram completamente corrigidos pelo tratamento conservador. Os pés que não foram completamente corrigidos pelo tratamento conservador, são eleitos tratamento cirúrgico que inclui uma combinação de liberações de partes moles posteriores, mediais, laterais e plantares, associadas ou não à fixação com fios de Kirchner para manter o alinhamento das principais articulações envolvidas.

O estudo dos resultados do tratamento desta patologia pode produzir interpretações variadas conforme o ponto de vista dos investigadores. Métodos de avaliação publicados na literatura internacional não enfatizam os mesmos critérios, tornando difícil uma comparação entre os diversos estudos. Alguns autores preconizam uma classificação baseada num sistema de 100 pontos (LAAVEG e PONSETI, 1980; MAGONE *et al.*, 1989; ATAR *et al.*, 1990; SERINGE, ATIA, 1990), porém outros como Carroll *et al.* (1978), McKay (1983) e Bensahel *et al.* (2003), utilizam uma escala diferente. A radiologia analítica tem um papel importante no processo de avaliação do tratamento, bem como na classificação das deformidades residuais, visto que este critério pode ser quantificado objetivamente. Um grande número de parâmetros radiográficos tem sido descrito num esforço para



avaliar os desvios residuais nas imagens em ântero-posterior e perfil após o tratamento cirúrgico do pé torto congênito. Os ângulos talocalcâneos em ambas as incidências são os mais aplicados.

Blakeslee (1988) realizou um estudo comparativo entre três métodos de análise radiográfica do pé torto congênito. Desta maneira, foram avaliados os métodos de Lenoir (1966), Beatson e Pearson (1966) e Simons (1977). Tal estudo envolveu a avaliação de 56 pés tortos resistentes ao tratamento conservador por meio dos três métodos, comparando os resultados obtidos com os achados cirúrgicos. O autor concluiu que o método de estudo radiográfico analítico proposto por Simons (1977) é o mais acurado na avaliação do tipo e grau das incongruências articulares presentes nesta patologia; bem como na previsão do alinhamento da articulação talonavicular, previamente ao aparecimento do núcleo de ossificação do navicular.

Atar *et al.* (1993b) avaliaram a posição do navicular de acordo com os critérios estabelecidos por Simons (1985), nas radiografias em ântero-posterior e perfil de 45 pés tortos congênitos, tratados cirurgicamente. A técnica utilizada foi a liberação completa das partes moles sem fixação interna. A avaliação foi realizada após um seguimento médio de 28 meses, e os resultados do estudo radiográfico foram comparados com o escore funcional obtido pela aplicação do método proposto por Lehman (1980). Concluíram os autores que a posição do navicular em ambos os planos apresentou correlação significativa sob o ponto de vista estatístico com o sistema de avaliação funcional, podendo ser utilizada como indicador de uma correção satisfatória da deformidade.

Turco (1994) apresentou sua experiência pessoal no tratamento de 865 pés tortos congênitos. A casuística era composta por pacientes tratados pessoalmente pelo autor desde o nascimento até a maturidade esquelética de forma conservadora ou cirúrgica. As recidivas eram tratadas após a liberação primária em outros serviços; revisão dos pacientes com hipercorreção após a liberação pósteromedial e estudo prospectivo de pacientes com pé torto congênito atípico tratados conservadoramente. Relatou ter obtido sucesso com o tratamento conservador em apenas 35% dos pés, considerando a avaliação radiográfica mais precisa do que a clínica. Observou também a alta incidência de recidivas e hipercorreções nas cirurgias precoces efetuadas antes dos seis meses de idade, recomendando a idade de um ano como ideal para a realização do ato cirúrgico. Turco atribuiu as hipercorreções pós-operatórias aos pés tortos atípicos, caracterizados por: hipotonia; frouxidão li-

gamentar; retardo do desenvolvimento motor; pregas transversas no tornozelo; inserção lateral do tendão calcâneo; alta incidência de diabetes gestacional e pé calcâneo valgo contralateral. Em todos os casos, recomendou o tratamento conservador com aparelho de Denis-Browne.

Bensahel, Diméglio e Souchet (1995) publicaram o seu método de avaliação dos resultados do tratamento do pé torto congênito. O resultado global é baseado em 50 pontos, sendo que o escore zero representa um pé normal. A avaliação funcional (mobilidade passiva, função muscular e marcha) baseia-se em 28 pontos. A morfologia do pé representa 12 pontos adicionais e a análise radiográfica responde pelos 10 pontos finais da avaliação. O escore assim obtido é comparado ao resultado da avaliação realizada previamente ao início do tratamento, pelo método descrito por Diméglio *et al.* (1995), permitindo o cálculo do ganho real da terapêutica aplicada.

Cooper e Dietz (1995) relataram os resultados da avaliação de 45 pacientes portadores de 71 pés tortos congênitos após a maturidade esquelética. A idade média dos pacientes era de 34 anos, com um mínimo de 25 e um máximo de 42 anos. Utilizaram avaliações por eletrogoniometria, baropodografia e análise radiográfica clássica. Estes concluíram que uma ocupação sedentária e a conservação do peso corporal dentro de limites adequados contribuem para a manutenção de um bom resultado a longo prazo. Salientaram que o enfraquecimento do tríceps sural por alongamento excessivo predispõe a complicações e que um bom aspecto radiográfico não permite prever uma boa evolução clínica e funcional.

Ghanem e Seringe (1995) realizaram estudo comparativo de 13 métodos de avaliação funcional encontrados na literatura para a classificação dos resultados finais do tratamento do pé torto congênito. A casuística foi composta por 35 pacientes portadores de deformidade unilateral após a maturidade esquelética. Destes, 15 haviam sido submetidos a múltiplos procedimentos corretivos, 10 haviam sofrido uma liberação pósteromedial isolada e 10 haviam sido tratados conservadoramente. Os autores concluíram que nenhum dos métodos estudados podia ser considerado ideal e foi sugerida a criação de um novo sistema de avaliação, levando em consideração a necessidade de penalizar severamente as deformidades iatrogênicas, a insuficiência do tríceps sural e a evidência radiográfica de incongruência da articulação talonavicular. Do mesmo modo, enfatizaram a importância desta última como um elemento relevante no prognóstico a longo prazo.

Haasbeek e Wrigth (1997) compararam os resultados a longo prazo das liberações posterior e completa no tratamento do pé torto congênito. A liberação posterior consistiu do alongamento do tendão calcâneo associada à capsulotomia posterior das articulações tibiotársica e subtalar, sendo que neste grupo foram avaliados 46 pés em 30 pacientes, com seguimento pós-operatório médio de 28 anos. A liberação completa seguiu a técnica proposta por Carroll (1978), e neste grupo foram avaliados 44 pés em 29 pacientes com seguimento médio de 16 anos. A avaliação funcional foi realizada pelo método de Ponseti (1992), tendo os autores concluído que, embora os dois grupos não apresentassem resultados significativamente diferentes, a liberação completa propiciou uma correção mais adequada do varismo e uma melhor mobilidade da articulação subtalar, requerendo uma menor quantidade de procedimentos complementares.

Herbsthofer *et al.* (1998) analisaram o significado de diversos ângulos radiográficos em relação à avaliação clínica de pacientes com pé torto congênito. Dessa maneira, realizaram o estudo retrospectivo de 38 pacientes portadores de 62 pés tortos submetidos ao tratamento cirúrgico, os quais foram avaliados clinicamente pelo método proposto por Laaveg e Ponseti (1980) e os resultados finais, correlacionados com a mensuração de diversos ângulos habitualmente utilizados na avaliação radiográfica desta patologia. A análise estatística dessa série de casos não demonstrou uma associação significativa entre os parâmetros radiográficos e os resultados clínicos, de forma que os autores recomendam a exclusão dos critérios radiográficos que integrem os sistemas de avaliação dos resultados do tratamento do pé torto congênito.

Fridman e Sodr  (2002) avaliaram 23 crian as portadoras de 34 p s tortos cong nitos tratados cirurgicamente por uma ampla libera o de partes moles posteriores, mediais, laterais e plantares atrav s do sistema proposto por Lehman (1980). Os resultados desta avalia o foram comparados com a posi o p s-operat ria do navicular e com a congru ncia pr  e p s-operat ria da articula o calcaneocub ide. A congru ncia p s-operat ria da articula o talonavicular na incid ncia  ntero-posterior foi a  nica avalia o radiogr fica que se relacionou de forma significativa com o escore funcional. Os autores tamb m demonstraram uma corre o adequada da incongru ncia calcaneocub ide pela t cnica empregada.

Prasad *et al.* (2007) avaliaram, pelos crit rios funcionais de Laaveg e Ponseti, 50 crian as com p s tortos cong nitos tratadas cirurgicamente e correlacionaram com 12

diferentes parâmetros radiográficos, concluindo, dentre outros achados, não haver correlação com alterações talonaviculares no AP.

### **3. OBJETIVOS**

#### **3.1. OBJETIVO GERAL**

Descrever a amostra conforme dados demográficos e variáveis de avaliação pós-operatória.

Avaliar associação entre os escores obtidos.

#### **3.2. OBJETIVOS ESPECÍFICOS**

Avaliar associação entre o escore funcional de Laaveg-Ponseti com as seguintes variáveis independentes:

- Sexo;
- Idade;
- Classificação de Simons nas radiografias em ântero-posterior;
- Classificação de Simons nas radiografias em perfil.

## **4. METODOLOGIA**

### **4.1. AMOSTRA**

A amostra é constituída por 50 pacientes de ambos os sexos portadores de pé torto congênito idiopático. O grupo foi submetido a tratamento cirúrgico no Hospital São Lucas da Pontifícia Universidade Católica do Rio Grande do Sul, no período de janeiro de 1986 a dezembro de 2002. A técnica utilizada foi a de liberação posterior, medial e lateral de partes moles com abordagem medial e plantar da articulação calcaneocubóide.

Os resultados do tratamento foram avaliados segundo o Sistema de Avaliação Funcional proposto por Laaveg e Ponseti e confrontados com a análise radiográfica da articulação talonavicular, com ênfase na posição pós-operatória do navicular, como preconizado por Simons (ATAR *et al.*, 1993b; SIMONS, 1985b).

### **4.2. DELINEAMENTO**

Foi realizado um estudo transversal retrospectivo.

### **4.3. CRITÉRIOS DE INCLUSÃO**

Pacientes portadores de pé torto congênito idiopático submetidos a tratamento cirúrgico no HSL-PUCRS pela técnica de liberação póstero-medio-lateral com abordagem medio-plantar da articulação talonavicular, no período de janeiro de 1986 a dezembro de 2002. As 50 crianças estudadas totalizaram 71 pés avaliados.

### **4.4. CRITÉRIOS DE EXCLUSÃO**

Foram excluídos do estudo os pacientes portadores de outras malformações associadas, pacientes sindrômicos ou neurodisplásicos, pacientes previamente submetidos a outros procedimentos corretivos do pé e crianças com idade superior a dois anos no momento da cirurgia.

## 4.5. MÉTODO DE AVALIAÇÃO DOS PACIENTES

### 4.5.1. Avaliação Inicial

Os pacientes recebidos no Grupo de Ortopedia Pediátrica do Hospital São Lucas da Pontifícia Universidade Católica do Rio Grande do Sul, foram inicialmente submetidos a estudo radiográfico padronizado de acordo com a técnica proposta por Simons. Esta preconiza a obtenção de radiografias em ântero-posterior e perfil com apoio ou apoio simulado conforme a idade do paciente.

Em seguida foi iniciado o tratamento conservador que se caracteriza por alongamento dos tecidos contraturados, através de manipulação passiva cuidadosa seguida da aplicação de uma bota gessada de manutenção. No final da atadura gessada é confeccionada uma pequena pelota que marca a posição proposta, permitindo aos pais a retirada do aparelho gessado, em casa, com a utilização de água morna. O fato ocorre na véspera da revisão com realização de exercícios de alongamento adicional ensinadas pelo médico assistente (SODRÉ, 1994).

O tratamento progride com a realização do procedimento descrito acima em regime semanal até o 4º mês de vida, quando é indicado o tratamento cirúrgico nos pés resistentes. Nesta fase se procura manter a correção obtida com talas de manutenção as quais são retiradas pelos pais diversas vezes ao dia para manipulação passiva suave, a fim de garantir a flexibilidade do pé a ser operado.

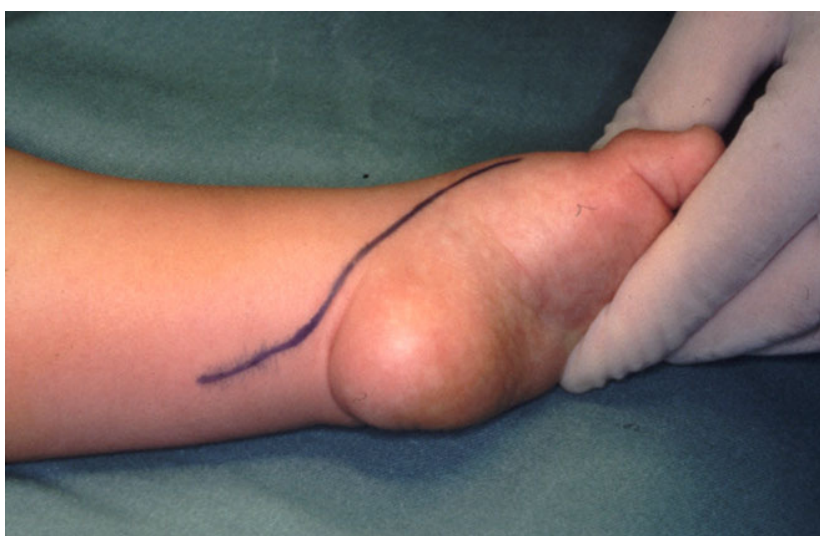Considera-se que o período ideal para a realização do ato cirúrgico situa-se entre o 6º e o 10º mês de vida (DePUY, DRENNAN, 1989; HUTCHINS *et al.*, 1985; LARA, SODRÉ, 1998; RAB, 1993), prazo este, que infelizmente não é alcançado em todos os casos e que acaba determinando a realização do ato operatório após a idade de um ano.

### 4.5.2. Técnica Cirúrgica

O paciente é colocado em decúbito dorsal levemente inclinado para o lado a ser operado através de um coxim sob a região glútea contra-lateral. É administrada anestesia geral endovenosa e inalatória, e após os procedimentos de anti-sepsia são colocados os

campos e realizado o esvaziamento venoso do membro com faixas de Esmarch, também utilizadas para o garroteamento ao nível da coxa.

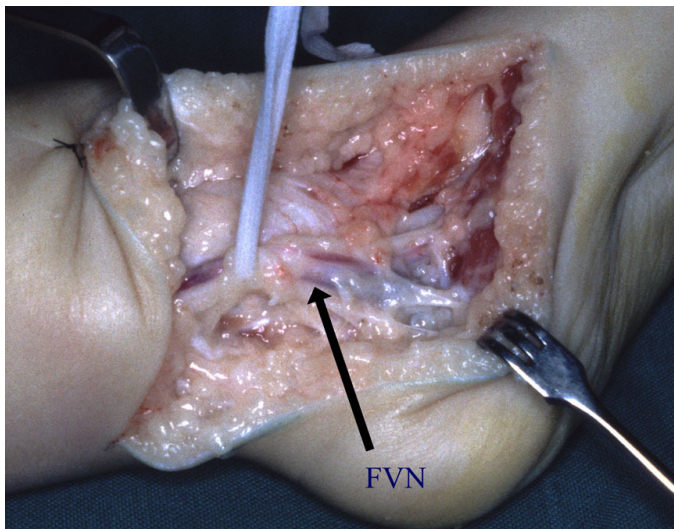
Rotineiramente é empregada uma incisão póstero-medial curvilínea iniciando na base do Iº metatarsiano e estendendo-se posteriormente até um ponto 1,5cm inferior ao maléolo medial, quando ascende obliquamente por cerca de 5-7 cm cruzando a face posterior do retro-pé e tornozelo. Esta incisão não impede a realização de uma incisão lateral acessória sobre a articulação calcâneo-cubóide embora não seja realizada habitualmente.



**Figura 1** - Vista medial e posterior da incisão utilizada.

A pele e o tecido subcutâneo são dissecados em plano único seguindo-se a liberação proximal do músculo abductor do hálux (que pode ser ressecado nos casos mais graves) juntamente com o ligamento lancinado, até o feixe vasculonervoso que é identificado e isolado sendo manipulado através de reparo com fita cardíaca. O espaço entre o ramo sensitivo do calcâneo e o ramo plantar lateral do feixe é identificado, sendo este último afastado com uma espátula romba delicada e procede-se a liberação da fáscia plantar e dos flexores curtos do pé junto a borda medial e inferior do calcâneo.

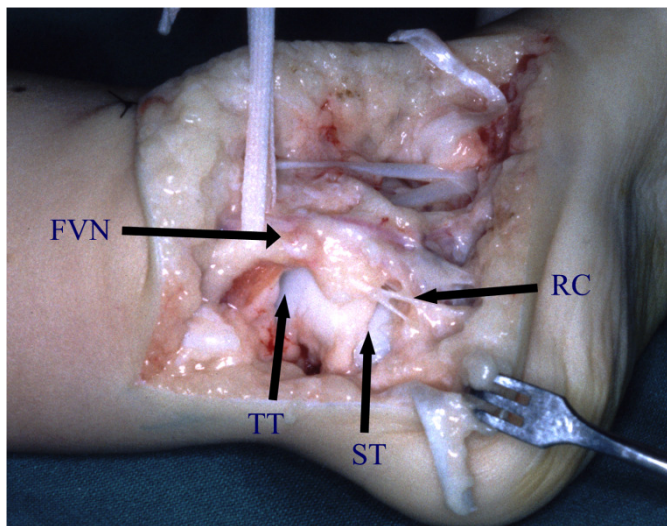




**Figura 2** – Isolamento do feixe vasculonervoso (FVN).

Prossegue-se com a abertura da bainha do tendão do músculo tibial posterior, preservando sua porção retro-maleolar que impedirá a migração anterior do mesmo após o alongamento em Z que é realizado em seguida. Identifica-se a seguir os tendões dos músculos flexores dos dedos e hálux, cujo alongamento é postergado até o final do ato cirúrgico.

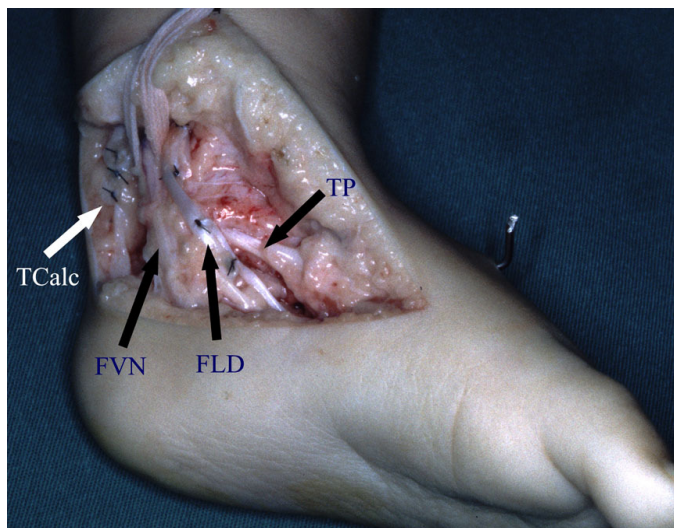
O navicular é identificado pela inserção do coto distal do tendão tibial posterior e tracionado através deste com liberação sucessiva da talo-navicular, ligamento mola e nó de Henry. A atenção é dirigida para a região posterior do pé, com alongamento em Z do tendão calcâneo e liberação medial de sua inserção no calcâneo, seguindo a incisão da cápsula posterior das articulações tibio-társica e subtalar e medial desta última.



**Figura 3** –Capsulotomia das articulações tibiotársica (TT) e subtalar (ST) sendo realizada pela porção posterior da incisão com o feixe vasculonervoso previamente isolado (FVN), demonstrando-se a integridade do ramo calcâneo (RC).

Na porção póstero-lateral da incisão identifica-se a bainha dos peroneiros que é ressecada sendo os mesmos afastados lateralmente com uma espátula delicada. Procede-se a secção dos ligamentos fibulotalar posterior e fibulocalcâneo.

A abertura da subtalar é realizada com uma espátula delicada por movimento de alavanca ao mesmo tempo em que os tendões peroneiros são deslocados lateralmente e procede-se com a secção dos 2/3 posteriores da articulação subtalar. O ligamento interósseo é cuidadosamente incisado pelo lado medial, apenas o suficiente para a correção do varo sendo que a porção lateral remanescente fornece um eixo estável para a rotação do calcâneo sob o tálus.

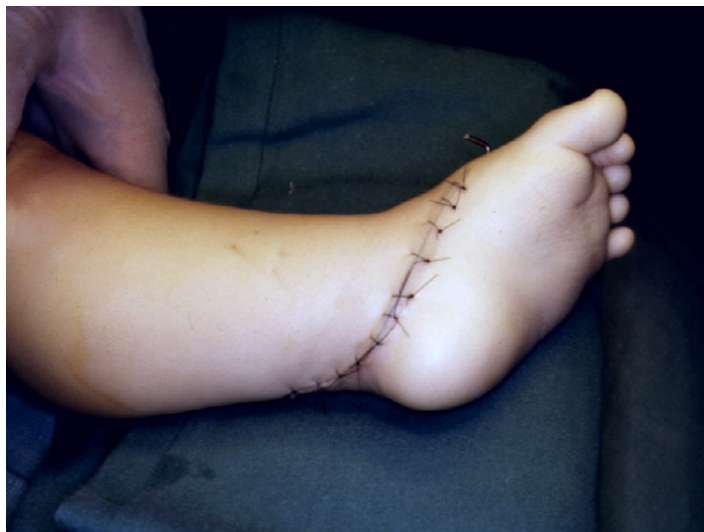

**Figura 4** – Completada a sutura dos tendões calcâneo (TCalc), tibial posterior (TP), flexor longo dos dedos (FLD) e flexor longo do hálux, observando-se o feixe vasculonervoso previamente isolado e reparado (FVN).

A articulação calcaneocubóide é abordada pela porção plantar e medial da incisão com secção de suas porções superior, medial e plantar em conjunto com o ligamento plantar longo tendo-se o cuidado de proteger o tendão do músculo peroneiro longo (BEATY, 1995; CARROL, 1990; RAB, 1993). Neste momento deve-se ter certeza que todas as aderências da articulação talonavicular e cabeça do tálus foram liberadas, sendo a mesma reduzida e fixada com fio de Kirschner de 1,5 mm introduzido pela face posterior do tálus tendo-se o cuidado de não permitir uma excessiva lateralização ou deslocamento superior do navicular.

Não se tem rotineiramente fixado as articulações subtalar e calcaneocubóide. Havendo tendência à retração em flexão dos dedos com o pé corrigido, prossegue-se com o alongamento em bloco dos tendões flexores dos dedos e hálux previamente solidarizados proximal e distalmente. Em seguida reparam-se os tendões do calcâneo e do tibial posterior com fio de náilon 5.0, tendo-se o cuidado de evitar o alongamento excessivo dos mesmos.

O fechamento do tecido subcutâneo é realizado com pontos separados de Vicryl incolor 4.0 sendo a pele suturada com pontos simples de náilon 5.0. Faz-se, então o enfaixamento compressivo elástico e em seguida, retira-se a faixa de Esmarch e confecciona-se tala gessada cruropodálica com o Joelho fletido entre 60° e 90°, porém evitando-se a correção total do pé operado.



**Figura 5** – Sutura da pele concluída.

#### **4.5.3. Tratamento Pós-Operatório**

A primeira troca de gesso ocorre no período entre 7 e 10 dias após a cirurgia, sendo preferencialmente realizada sob anestesia geral. O curativo é trocado e é colocado um aparelho gessado cruropodálico com o joelho fletido 90° e com o pé corrigido. Deve-se modelar o aparelho gessado de forma a aplicar três pontos de apoio no pé tendo como consequência a abertura medial da articulação calcâneo-cubóide bem como manter o mesmo em suave rotação externa em relação ao joelho.

Com 4 a 6 semanas de evolução, retira-se os pontos e o fio de Kirschner. O aparelho gessado é trocado a cada 3 semanas por um período total de 12 a 14 semanas, sendo que nas últimas 4 a 6 semanas é utilizada uma bota gessada.

Após a retirada definitiva do aparelho gessado, é indicado a utilização noturna de uma órtese de polipropileno associada a exercícios corretivos realizados pelos pais, por um período mínimo de 6 meses.

#### **4.6. AVALIAÇÃO FUNCIONAL**

As avaliações pós-operatórias foram realizadas segundo o Sistema de Avaliação Funcional proposto por Laaveg e Ponseti. Este método avalia seis parâmetros clínicos,

sendo possível um escore máximo de 100 pontos, os quais são distribuídos nas categorias de dor (30 pontos), nível de atividades (20 pontos), satisfação (20 pontos), mobilidade do tornozelo e pé (10 pontos), posição do retropé (10 pontos) e marcha (10 pontos). Os resultados são classificados como excelentes quando atingem 90 a 100 pontos, bons na faixa de 80 a 89, regulares quando oscilam de 70 a 79 e pobres quando estão abaixo de 70 pontos. Os resultados do tratamento foram avaliados por dois observadores treinados no método de avaliação selecionado, os quais não fizeram parte da equipe cirúrgica original, nem tiveram acesso ao prontuário dos pacientes. O método de avaliação previamente descrito é um escore clássico ainda não validado e está sumarizado no quadro 1, mostrado abaixo:

**Quadro 1. Sistema de avaliação funcional de Laaveg e Ponseti.**

<b>Categoria</b>	<b>Pontos</b>	<b>Categoria</b>	<b>Pontos</b>
<b>Satisfação (20 Pontos)</b>		<b>Função (20 Pontos)</b>	
Eu estou:		Meu pé:	
Muito satisfeito com o resultado	20	Não limita minhas atividades	20
Satisfeito com o resultado	16	Limita ocasionalmente atividades vigorosas	16
Indiferente	12	Limita habitualmente atividades vigorosas	12
Insatisfeito com o resultado	8	Limita ocasionalmente atividades rotineiras	8
Muito insatisfeito com o resultado	4	Limita a marcha normal	4
<b>Dor (30 Pontos)</b>		<b>Mobilidade passiva (10 Pontos)</b>	
Meu pé:			
Nunca é doloroso	30		1 ponto por 5° (até 5°)
Dor ocasional em atividades vigorosas	24	Dorsiflexão	
Dor ocasional em atividades vigorosas	18		1 ponto por 10° (até 3°)
Dor habitual em atividades vigorosas	12	Mobilidade total em varo-valgo	
Dor ocasional em atividades rotineiras	6		1 ponto por 25° (até 2°)
Doloroso durante a marcha normal		Inversão-eversão total	
<b>Posição do retropé com apoio (10 Pontos)</b>		<b>Marcha (10 Pontos)</b>	
Retropé neutro ou algum valgo	10	Normal	6
1-5° de varo do retropé	5	Não caminha na ponta dos dedos	2
6-10° de varo do retropé	3	Não caminha nos calcanhares	2
Acima de 10° de varo do retropé	0	Claudicação	-2
		Choque do calcâneo anômalo	-2
		Desprendimento anômalo do pé	-2

#### 4.7. AVALIAÇÃO RADIOGRÁFICA

Na avaliação radiográfica pós-operatória foram realizadas imagens dos pés com apoio real, tanto na incidência ântero-lateral como no perfil, visto que os pacientes neste período já estavam deambulando.

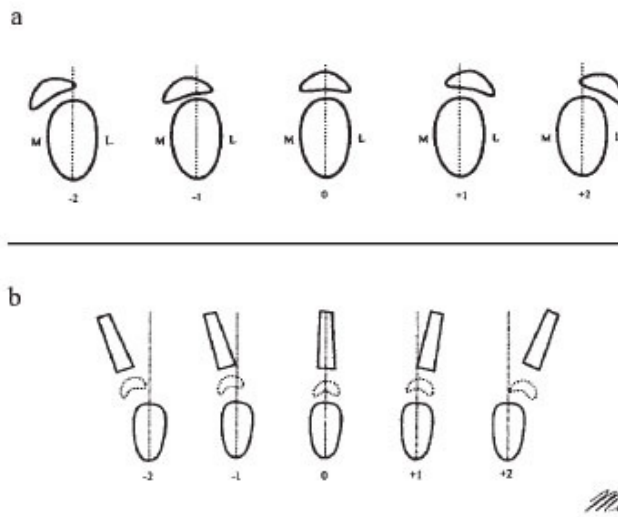
Nas incidências ântero-posterior e lateral foram avaliados e quantificados o ângulo talonavicular e a posição do navicular (ossificado ou não) (SIMONS, 1985b) de acordo com os critérios propostos por Simons (1995; THOMETZ, SIMONS, 1993) que serão descritos a seguir:

Posição do navicular ossificado na incidência ântero-posterior: A posição do navicular é estabelecida como sendo grau zero se o mesmo está centrado em relação à cabeça do tálus. Se houver deslocamento lateral ou medial do navicular, correspondente a um quarto do diâmetro da porção cefálica do astrágalo, sua posição será classificada como +1 ou -1, respectivamente. Os graus +2 e -2 significam, que foi encontrado um deslocamento lateral ou medial igual à metade do diâmetro da cabeça talar. De maneira similar, os graus 3 e 4 são conferidos quando houver deslocamento de três quartos do diâmetro ou completo do navicular em relação a cabeça do tálus.

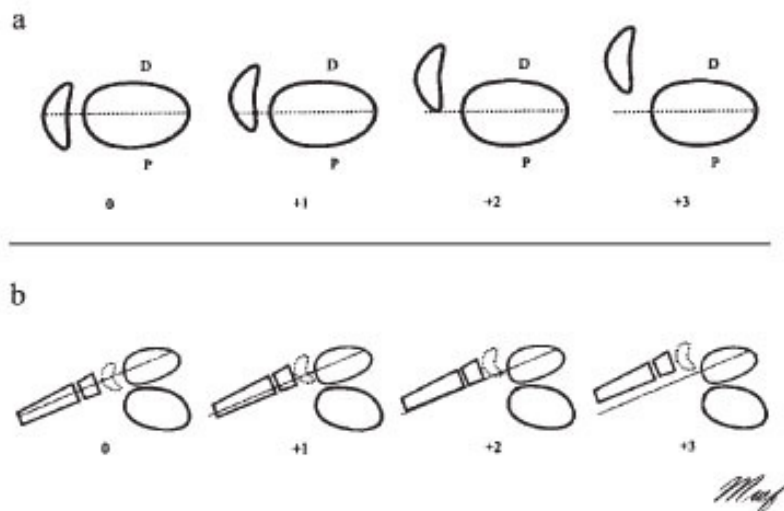
Posição do navicular não ossificado na incidência ântero-posterior: Quando o navicular ainda não está ossificado, a referência passa a ser o primeiro metatarsiano. Desta forma, quando o eixo talar passa dentro da base do primeiro metatarsiano se tem um grau zero. Quando ele passa medial ou lateralmente à base do primeiro metatarsiano por cerca de metade de sua largura se tem, respectivamente os graus -1 e +1. No caso do deslocamento ser igual à largura total da base se tem os graus -2 e +2 e assim por diante.

Posição do navicular ossificado na incidência em perfil: Nesta situação o grau zero ocorre quando o navicular está centrado em relação à cabeça do tálus. Quando ocorre deslocamento dorsal do mesmo se tem os graus: +1 (até um terço da altura do navicular), +2 (até dois terços da altura do navicular) e +3 (superior a dois terços).

Posição do navicular não ossificado na incidência em perfil: Neste caso o grau zero ocorre quando há superposição dos eixos do tálus e do primeiro metatarsiano. Quando ocorre deslocamento dorsal do eixo do primeiro metatarsiano se tem os graus: +1 (até um terço da altura da cabeça do tálus), +2 (até dois terços) e +3 (superior a dois terços).



**Figura 6** - Posição do navicular ossificado (a) e não ossificado (b) na incidência em AP.



**Figura 7** - Posição do navicular ossificado (a) e não ossificado (b) na incidência em perfil.

## 4.8. ANÁLISE DOS DADOS

### 4.8.1. Descrição

Foram descritos os dados encontrados na amostra, suas variações radiográficas e funcionais pelos critérios selecionados.

#### **4.8.2. Programas Utilizados**

Excel – utilizado para a digitação dos dados.

Stata 9.0 – programa utilizado para realizar as análises.

#### **4.8.3. Testes Estatísticos Aplicados**

Teste exato de Fisher. Foi considerado significativamente estatístico um valor de  $p < 0,05$ .

### **4.9. PROCEDIMENTOS DE ÉTICA EM PESQUISA**

O estudo foi projetado de acordo com as Diretrizes e Normas Regulamentadoras de Pesquisas Envolvendo Seres Humanos (Resolução 196/1996 do Conselho Nacional de Saúde), tendo sido aprovado pelo Comitê Científico (ofício 612/06-PG) e pelo Comitê de Ética em Pesquisa da PUCRS (ofício 1441/07 – CEP), conforme os anexos A e B.



## 5. RESULTADOS

Foram estudados 50 pacientes (71 pés), sendo 34 do sexo masculino. Quarenta e dois por cento da amostra realizou cirurgia com no máximo 1 ano de idade.

A articulação talonavicular nas radiografias em AP mostrou-se centrada em 38 pés (53,5%), com desvio menor em 25 pés (35,2%) e com desvios maiores em 8 pés (11,3%), conforme a tabela 1.

**Tabela 1. Descrição da amostra conforme a radiografia na incidência ântero-posterior do pé.**

<b>Posição do navicular no AP</b>		
	<b>Pés</b>	<b>%</b>
<b>Centrado</b>	38	53,5
<b>Complicações menores</b>	25	35,2
<b>Complicações maiores</b>	8	11,3
n=71		

Nas radiografias em perfil dos pés, 43,7% deles estavam centrados (31 pés), 38% apresentaram desvios menores (27 pés) e 18,3% (13 pés) mostraram desvios maiores, como mostra a tabela 2.

**Tabela 2. Descrição da amostra conforme a radiografia na incidência em perfil do pé.**

<b>Posição do navicular no Perfil</b>		
	<b>Pés</b>	<b>%</b>
<b>Centrado</b>	31	43,7
<b>Complicações menores</b>	27	38,0
<b>Complicações maiores</b>	13	18,3
n=71		

Os escores funcionais, avaliados segundo os critérios de Ponseti, foram agrupados inicialmente em quatro categorias: excelente (90 a 100 pontos), bom (80 a 89 pontos), regular (70 a 79 pontos) e ruim (menor que 70 pontos). Foi obtido 34 pés (47,9%) excelentes, 23 pés (32,4%) bons, 8 pés (11,3%) regulares e 6 pés (8,5%) ruins, o que se observa na tabela 3.

**Tabela 3. Avaliação do escore funcional Laaveg e Ponseti em quatro categorias.**

<b>Escore funcional Laaveg e Ponseti</b>		
	<b>Pés</b>	<b>%</b>
<b>Excelente</b>	34	47,9
<b>Bom</b>	23	32,4
<b>Regular</b>	8	11,3
<b>Ruim</b>	6	8,5

n=71

Após serem avaliados de acordo com a classificação de Simons em relação à posição do osso navicular nas radiografias em ântero-posterior e perfil, os casos foram dicotomizados em centrados + complicações menores e complicações maiores. Foram considerados os grupos: centrados, os sem desvio do eixo (0); complicações menores (-1,+1) e complicações maiores (-2,+2), conforme as tabelas 4 e 5.

**Tabela 4. Posição do navicular no AP.**

<b>Posição do navicular no AP</b>		
	<b>Pés</b>	<b>%</b>
<b>Centrado + Complicações menores</b>	63	88,7
<b>Complicações maiores</b>	8	11,3

n=71

**Tabela 5. Posição do navicular no Perfil.**

<b>Posição do navicular no P</b>		
	<b>Pés</b>	<b>%</b>
<b>Centrado + Complicações menores</b>	58	81,7
<b>Complicações maiores</b>	13	18,3
n=71		

Para fins de análise foi dicotomizado o escore funcional. Foram considerados satisfatórios os grupos excelente e bom e insatisfatórios os grupos regular e ruim. Foi encontrado 57 pés (80,3%) satisfatórios e 14 pés (19,7%) insatisfatórios neste reagrupamento, conforme mostra a Tabela 6.

**Tabela 6. Escore funcional Laaveg-Ponseti dicotomizado.**

<b>Escore funcional reagrupado</b>		
	<b>Pés</b>	<b>%</b>
Satisfatório	57	80,3
Insatisfatório	14	19,7
n=71		

Não foram encontradas diferenças estatisticamente significativas entre as variáveis demográficas e radiográficas com o desfecho em estudo, conforme se verifica na tabela 7.

**Tabela 7. Análise de associação entre Laaveg-Ponseti e as variáveis independentes.**

	<b>Razão de prevalências</b>	<b>Valor p</b>
<b>Simons no AP</b>		0.2*
Centrado e complicações menores	1.00	
Complicações maiores	0.49 (0.14 – 1.67)	
<b>Simons no perfil</b>		0.6*
Centrado e complicações menores	1.00	
Complicações maiores	0.96 (0.50 – 1.82)	
<b>Sexo</b>		1.0*
Feminino	1.00	
Masculino	1.00 (0.49 – 2.06)	
<b>Cor da pele</b>		0.9*
Branca	1.00	
Não branca	1.05 (0.44 – 2.54)	
* Teste exato de Fisher	n=71	p<0,05

## 6. DISCUSSÃO

### 6.1. DA CASUÍSTICA

A amostra em questão foi constituída por pacientes de ambos os sexos, portadores de pé torto congênito e submetidos a tratamento cirúrgico no HSL-PUCRS, pela técnica de liberação posterior, medial e lateral de partes moles com abordagem medial e plantar da articulação calcaneocubóide, no período de janeiro de 1986 a dezembro de 2002.

Nesta perspectiva, os achados foram concordantes com Sodré (1996), quando afirma que é de fundamental importância a definição da população a ser estudada. Assim, foram excluídos do estudo os indivíduos sindrômicos, neurodisplásicos e previamente submetidos a outros procedimentos cirúrgicos. Também foi limitada a casuística aos pacientes operados antes de 2 anos de idade, visto que os pés abordados mais tardiamente apresentam um maior grau de rigidez e complicações.

A idade dos pacientes, por ocasião da cirurgia, variou de 6 a 26 meses, com média de 13,76 meses e desvio-padrão de 4,97 meses. O tempo de seguimento pós-operatório mínimo foi de 24 meses e o máximo de 226 meses, com média de 77,01 meses e desvio-padrão de 45,81 meses. No momento da revisão clínica, todos os pacientes já haviam iniciado a marcha pelo menos há seis meses, permitindo uma avaliação adequada de todos os parâmetros envolvidos.

Em relação ao sexo dos pacientes, predominou o masculino na proporção de 2,13:1, visto que 34 pacientes eram meninos e 16 pacientes eram meninas, perfazendo, respectivamente, 48 e 23 pés estudados. A proporção encontrada nesta série confere com o padrão clássico (2:1), verificado na literatura pesquisada (TACHDJIAN, 1990).

Quanto à raça, a casuística apresentou um amplo predomínio de pacientes brancos (82,0%), o que é esperado em um estudo envolvendo crianças do Rio Grande do Sul, Estado que apresenta uma população predominantemente branca.

A distribuição dos pacientes quanto à lateralidade demonstrou igualdade (50% bilateral), o que confere com a proporção relatada na literatura consultada (TACHDJIAN,

1990). A análise da distribuição dos pés quanto ao lado afetado, por sua vez, revela discreto predomínio do lado direito (52,11%), o que coincide com a referência bibliográfica previamente citada.

## 6.2. DO MÉTODO DE AVALIAÇÃO FUNCIONAL

O problema inicial, enfrentado por todo pesquisador que se dispõe a avaliar os resultados do tratamento do pé torto congênito, é a existência de um amplo espectro de deformidades pré-operatórias. Os métodos publicados visando a uma classificação prévia dos casos (CARROLL, 1993; DIMÉGLIO *et al.*, 1995) são de difícil aplicação devido à sua complexidade, subjetividade e grande variação entre os observadores.

O autor concorda com Ghanem e Seringe (1995) ao afirmar que o sistema ideal de avaliação deve levar em consideração, não apenas a morfologia e a função do pé, mas, também, a satisfação pessoal do paciente. Este método deverá ser de fácil utilização e aprendizado, podendo ser aplicado a todas as formas de tratamento, sem apresentar variações significativas dos resultados obtidos por diversos observadores.

Os métodos de avaliação subjetivos, sem a atribuição de uma nota, conforme proposição de Simons (1985b), acabam se tornando imprecisos e de difícil interpretação. Outros sistemas (McCKAY, 1983b; RUMYANTSEV, EZROHI, 1997) falham por estarem baseados em uma escala com escore máximo superior a 100 pontos, o que dificulta a sua utilização e compreensão. Um terceiro grupo de métodos, cujo exemplo principal é o sistema proposto por Bensahel *et al.* (1995), resente-se de sua vinculação com uma avaliação inicial do pé, a qual nem sempre foi feita ou apresenta-se de forma confiável.

Finalmente, foi considerado que a situação mais próxima do ideal é aquela na qual o sistema de avaliação está baseado em uma escala de 100 pontos e existe um equilíbrio entre a morfologia clínica, o aspecto radiográfico e a função. Nesse grupo, encaixam-se os métodos de Laaveg e Ponseti (1980); Lehman (1980); Magone *et al.* (1989); e Seringe e Atia (1990). Com exceção do primeiro, que se caracteriza por uma avaliação predominantemente funcional, diferentemente destes, os demais apresentam um equilíbrio entre os diversos componentes.

Foi feita a opção pela análise de resultados empregando o sistema de avaliação funcional proposto por Laaveg e Ponseti (1980), o qual é, entre os métodos pesquisados, aquele que se baseia puramente em critérios clínicos e morfológicos, não incluindo nenhuma forma de avaliação radiográfica.

Os pacientes estudados foram avaliados por dois observadores treinados no método de avaliação selecionado, os quais não fizeram parte da equipe cirúrgica original, tampouco tiveram acesso ao prontuário dos pacientes. Nas situações duvidosas, uma terceira opinião era adicionada ou o caso era levado à reunião clínica da disciplina de Ortopedia e Traumatologia do HSL-PUCRS.

### **6.3. DO MÉTODO DE AVALIAÇÃO RADIOGRÁFICA**

Há controvérsia sobre o uso quantitativo e o valor preditivo do estudo radiográfico convencional na avaliação do pé torto congênito.

Blakeslee (1988), após estudo comparativo de diversos métodos de avaliação radiográfica do pé torto congênito, concluiu que o sistema radiográfico analítico proposto por Simons (1977) é o mais preciso para a constatação do tipo e do grau das deformidades presentes, bem como para prever o estado da articulação talonavicular, previamente à ossificação deste último.

No hospital São Lucas - PUCRS, há vários anos, a técnica para obtenção de radiografias no estudo de pacientes com pé torto congênito foi padronizada em conjunto com o Departamento de Radiologia. Assim, é realizado o estudo radiográfico com apoio simulado (SIMONS, 1977) sob supervisão de um médico-residente do Serviço de Ortopedia.

Os critérios para a avaliação pós-operatória da congruência talonavicular, estando este último ossificado ou não, foram publicados por Simons (1985b), com a finalidade de comparar os resultados da cirurgia, por ele proposta, com outras técnicas menos agressivas. Atar *et al.* (1993) utilizaram a mesma classificação para estabelecer a relação entre a redução adequada da articulação talonavicular e o seu sistema de avaliação funcional. Na série de casos destes autores, não foi utilizado nenhum tipo de fixação interna, o que contrasta com a conduta da equipe em questão.

Em relação à precisão da avaliação utilizada, é possível citar os achados de Hamel e Becker (1996), que realizaram estudo comparativo entre a graduação radiográfica da relação talonavicular (SIMONS, 1985b) e a sua avaliação por ultrassonografia, concluindo que existe correspondência entre ambas. Salientam, no entanto, que por se tratar de um método semiquantitativo, a classificação radiográfica permite um grau razoável de variação dentro de cada grupo.

O'Connor *et al.* (1998) compararam o estudo dessa articulação por técnica radiográfica convencional, com a avaliação por ressonância nuclear magnética em pacientes que ainda não apresentavam o navicular ossificado. Os resultados de ambos os métodos foram posteriormente confrontados com os achados cirúrgicos, sendo verificado que o estudo radiográfico foi capaz de prever o alinhamento talonavicular na maioria dos casos, assim como a ressonância nuclear magnética, com discreta vantagem para a última.

## **6.4. DOS RESULTADOS**

### **6.4.1. Avaliação Funcional**

Na avaliação final dos resultados, foram obtidos 34 pés (47,9%) com resultados excelentes e 23 pés (32,4%) com resultados bons, que somados, formam o grupo de resultados considerados satisfatórios (80,3%). Os resultados insatisfatórios, por sua vez, representam a adição dos casos regulares (oito pés) e ruins (seis pés), perfazendo 19,7% dos pés estudados (Tabela 7).

Comumente é difícil a obtenção de referencial válido para comparações com o material disponível na literatura. Isto resulta da constatação de que não se conhece precisamente o grau de rigidez e deformidade de cada pé incluído nessas séries, em decorrência da inexistência de um sistema de classificação pré-operatório universalmente aceito; como discutido anteriormente, na seção referente ao método de avaliação empregado. Nessa ocasião, também é mencionado a utilização de uma grande variedade de métodos e critérios de avaliação, o que torna ainda mais árdua a tarefa de comparar os resultados obtidos após o tratamento cirúrgico desta patologia.

Nesta linha de raciocínio, cumpre citar os achados de Rummyantsev e Ezrohi (1997), que estudaram uma série de 146 pés tortos congênitos tratados cirurgicamente,



encontrando 69% de resultados satisfatórios quando aplicado um sistema próprio de avaliação, em contraste com os 83,3% decorrentes da aplicação do sistema proposto por Magone *et al.* (1989). Tal situação, também ressaltada por Ghanem e Seringe (1995), exemplifica e justifica a grande variedade de achados encontrados na literatura, fruto da diversidade de elementos incluídos na composição dos diversos métodos de avaliação.

Mesmo considerando tais fatores, foi julgado válida a comparação com outras séries, constatando que as técnicas cirúrgicas constituídas por uma liberação extensa de partes moles posteriores, mediais e laterais apresentam resultados satisfatórios situados em torno de 80% (GHALI *et al.*, 1983; McCKAY, 1983b; SIMONS, 1985b; PORAT e KAPLAN, 1989; PIMENTA, 1993). Um percentual semelhante é encontrado quando é reportado aos autores que utilizam o mesmo sistema de avaliação empregado nesse estudo (ATTAR *et al.*, 1990, 1993; SODRÉ, 1996; LARA, 1997), o que permite concluir pela obtenção de resultados equivalentes por meio da técnica utilizada nos pacientes estudados.

Apesar do escore de Laaveg e Ponseti ser mundialmente usado, é possível observar limitações do mesmo nesse estudo. Parte dele é baseado em dados subjetivos que são fornecidos pelos pais ou responsáveis podendo não expressar de forma fiel a real condição funcional do pé da criança.

Estudos prospectivos avaliando fatores associados com melhor prognóstico tardio dos pés operados são necessários para definir um melhor instrumento de avaliação funcional.

#### **6.4.2. Variáveis Demográficas**

Em concordância com os achados de Sodr  (1996) e Lara (1997), os fatores sexo e raça n o influenciaram de forma significativa nos resultados finais, como pode ser verificado na tabela 7.

#### **6.4.3. Resultados Radiogr ficos**

A import ncia de uma redu o adequada da articula o talonavicular tem sido enfatizada na literatura que aborda o tratamento do p  torto cong nito (MAIN *et al.*, 1977; LAAVEG e PONSETI, 1980; THOMPSON *et al.*, 1982).

O navicular costuma se ossificar entre o segundo e o quarto ano de vida nos pés normais, porém, nos pés afetados pela patologia, tal processo pode se retardar consideravelmente (MIYAGI *et al.*, 1997). Assim, no momento da cirurgia, este não é demonstrado pelo estudo radiográfico convencional, o que dificulta o seu posicionamento adequado no final do ato cirúrgico.

Simons (1985) definiu a posição do navicular nas radiografias em ântero-posterior e perfil como normal, quando esse se encontra centrado em relação ao tálus. Os desvios dessa situação ideal foram classificados em complicações menores, correspondentes aos graus -1 e +1 e complicações maiores, que abrangem as deformidades situadas acima de tal patamar. Desse modo, as complicações menores seriam toleráveis, não produzindo repercussão funcional, enquanto que as complicações maiores seriam um indicativo da necessidade de cirurgias complementares.

Em decorrência dos critérios, ora apontados, foi obtido 53,5% de naviculares centrados, 35,2% de complicações menores e 11,3% de complicações maiores no plano ântero-posterior (Tabela 1). Enquanto isto, nas radiografias em perfil, foram constatados 43,7% de relações normais, 38,0% de complicações menores e 18,3% de complicações maiores (Tabela 2).

O tratamento estatístico da amostra, associando a posição pós-operatória do navicular nas radiografias ântero-posteriores e o resultado da avaliação funcional, não se mostrou significativo. O mesmo ocorreu quando essa associação foi realizada tendo como parâmetro a posição do navicular no estudo radiográfico em perfil (Tabela 7).

Esses resultados vão ao encontro das observações de Cooper e Dietz (1995) e de Herbsthofer *et al.* (1998), ao asseverarem que as mensurações radiográficas guardam pouca ou nenhuma relação com o resultado funcional do tratamento.

## CONCLUSÃO

As variáveis demográficas e radiográficas não mostraram associação estatisticamente significativa com os escores de função avaliados pelo escore de Laaveg e Ponseti no presente estudo.

## REFERÊNCIAS

1. Aronson J, Puskarich CL. Deformity and disability from treated clubfoot. *J Pediatr Orthop.* 1990;10(1):109-19.
2. Atar D, Lehman WB, Grant AD, Strongwater A. Functional rating system for evaluating the results of clubfoot surgery. *Orthop Rev.* 1990;19(8):730-5.
3. Atar D, Lehman WB, Grant AD. Excision of the tibial tendon during clubfoot release. *Foot Ankle.* 1993a;14(3):123-4.
4. Atar D, Lehman WB, Grant AD, Strongwater A. Tarsal navicular position after complete soft tissue clubfoot release. *Clin Orthop Relat Res.* 1993b;(295):252-8.
5. Atar D, Lehman WB, Grant AD. Complete soft tissue clubfoot release with and without internal fixation. *Orthop Rev.* 1993c;22(9):1015-6.
6. Beatson TR, Pearson JR. A method of assessing correction in club feet. *J. Bone Joint Surg.* 1966;48B(1):40-50.
7. Beaty JH. Congenital anomalies of the foot and lower extremity. In: Canale ST, Beaty JH, editors. *Operative Pediatric Orthopaedics.* 2<sup>nd</sup> ed. St. Louis(MO): Mosby; 1995. p.78-96.
8. Bensahel H, Czukonyi Z, Desgrippes Y, Chaumien JP. Surgery in residual clubfoot: one-stage medioposterior release “à la carte”. *J Pediatr Orthop.* 1987;7(2):145-8.
9. Bensahel H, Dimeglio A, Souchet P. Final evaluation of clubfoot. *J Pediatr Orthop B.* 1995;4(2):137-41.
10. Bessel JL, Leemrijse T, Thémar-Noel C, Tourné Y. Congenital club foot: treatment in childhood, outcome and problems in adulthood. *Rev Chir Orthop Reparatrice Appar Mot.* 2006;92:175-92
11. Blasklee TJ. Comparative radiographic analysis of congenital idiopathic talipes equinovarus (clubfoot) in infancy: a retrospective study. *J Foot Surg.* 1988;27(3):188-205.
12. Carroll NC, McMurtry R, Leet SF. The pathoanatomy of congenital clubfoot. *Orthop. Clin North Am.* 1978;9(1):225-32.
13. Carroll NC. Club foot. In: Morrissey RT, editor. *Lovell and Winter’s Pediatric Orthopaedics.* 3<sup>rd</sup> ed. Philadelphia(PA): J.B. Lippincott; 1990. p. 927-56.

14. Carroll NC. Preoperative clinical assessment of clubfoot. In: Simons GW. The clubfoot: the present and a view of the future. New York: Springer-Verlag; 1993. p. 97-8.
15. Celebi L, Muratli HH, Aksahin E, Yagmurlu MF, Bicimoglu A, Bensahel *et al.* and International Clubfoot Study Group evaluation of treated clubfoot: assessment of interobserver and intraobserver reliability. *J Pediatr Orthop B.* 2006;15(1):34-6.
16. Cooper DM, Dietz FR. Treatment of idiopathic clubfoot. *J Bone Joint Surg.* 1995;77A(10):1477-89.
17. Crawford AH, Marxen JL, Osterfeld DL. The Cincinatti incision: a comprehensive approach for surgical procedures of the foot and ankle in childhood. *J Bone Joint Surg Am.* 1982;64(9):1355-8.
18. DePuy J, Drennan JC. Correction of idiopathic clubfoot: a comparison of results of early versus delayed posteromedial release. *J Pediatr Orthop.* 1989;9(1):44-8.
19. Dimeglio A, Bensahel H, Souchet P, Mazeau P, Bonnet F. Classification of clubfoot. *J Pediatr Orthop.* 1995;4-B(2):129-36.
20. Downey DJ, Drennan JC, Garcia JF. Magnetic resonance image findings in congenital talipes equinovarus. *J Pediatr Orthop.* 1992;12(2):224-8.
21. Fridman MW, Sodr  H. Estudo radiogr fico da regi o mediot rsica e sua rela o com a avalia o funcional do p  torto cong nito idiop tico tratado cirurgicamente. *Ver Bras Ortop.* 2002; 37:3-2.
22. Ghali NN, Smith RB, Clayden AD, Silk FF. The results of pantalar reduction in the management of congenital talipes equinovarus. *J Bone Joint Surg.* 1983;65B(1):1-7.
23. Ghanem I, Seringe R. Comparaison de m thodes d' valuation des r sultats du traitement du pied bot varus  quin cong nital. *Rev Chir Orthop Reparatrice Appar Mot.* 1995;81(7):616-21.
24. Grayhack JJ, Zawin JK, Shore R, Trombino LJ, Poznanski AK, Carroll NC. Assessment of calcaneocuboid joint deformity by magnetic resonance imaging in talipes equinovarus. *J Pediatr Orthop B.* 1995;4(1):36-8.
25. Haasbeek JF, Wright JG. A comparison of the long term results of posterior and comprehensive release in the treatment of clubfoot. *J Pediatr Orthop.* 1997;17(1):29-35.

26. Hamel J, Becker W. Sonographic assessment of clubfoot deformity in young children. *J Pediatr Orthop B*. 1996;5(4):279-86.
27. Herbsthofer B, Eckardt A, Rompe JD, Küllmer K. Significance of radiographic angle measurements in evaluation of congenital clubfoot. *Arch Orthop Trauma Surg*. 1998;117(6-7):324-9.
28. Huber H, Dutoit M. Dynamic foot-pressure measurement in the assessment of operatively treated clubfeet. *J Bone Joint Surg Am*. 2004;86-A(6):1203-10.
29. Hudson I, Catterall A. Posterolateral release for resistant club foot. *J Bone Joint Surg Br*. 1994;76(2):281-4.
30. Hutchins PM, Foster BK, Paterson DC, Cole EA. Long term results of early surgical release in club feet. *J Bone Joint Surg Br*. 1985;67(5):791-9.
31. Ippolito E, Ponseti IV. Congenital club foot in the human fetus: a histological study. *J Bone Joint Surg Am*. 1980;62(1):8-22.
32. Johnston II CE, Hobatho MC, Baker KJ, Baunin C. Three-dimensional analysis of clubfoot deformity by computed tomography. *J Pediatr Orthop*. 1995;4(1):39-48.
33. Kite JH. Principles involved in the treatment of the congenital club-foot. *J Bone Joint Surg*. 1939;21:595-606.
34. Laaveg SJ, Ponseti IV. Long-term results of treatment of congenital club foot. *J Bone Joint Surg Am*. 1980;62(1):23-31.
35. Lara LCR. Estudo comparativo entre as técnicas de liberação de partes moles, utilizando as vias de acesso de Codivilla e Cincinnati segmentada, no tratamento cirúrgico do pé torto congênito idiopático [tese]. São Paulo: Unifesp – Escola Paulista de Medicina; 1997.
36. Lara LCR, Sodré H. Estudo comparativo entre as técnicas de liberação de partes moles, utilizando as vias de acesso de Codivilla e Cincinnati segmentada, no tratamento cirúrgico do pé torto congênito idiopático. *Rev Bras Ortop*. 1998;33(7):519-24.
37. Laredo Filho J. Contribuição ao estudo clínico-estatístico e genealógico-estatístico do pé torto congênito equinovaro [tese]. São Paulo: Unifesp - Escola Paulista de Medicina; 1968.
38. Lehman WB. *The clubfoot*. Philadelphia (PA): J.B. Lippincott; 1980.

39. Lehman WB, Atar MD, Grant MD, Strongwater AMC. Functional rating system for evaluation of long-term results of clubfoot surgery. In: Simons GW, editor. *The clubfoot: the present and a view of the future*. New York (NY): Springer-Verlag; 1993. p.114-16.
40. Lenoir JL. Inverted talipes and rotational deformities of the lower extremities. In: Jahss MH, editor. *Disorders of the foot*. Philadelphia (PA): W. B. Saunders; 1982. p.374-438.
41. Lourenço A, Sodr  H. Avalia o p s-operat ria do p  torto cong nito pelo m todo de Lehman. *Rev Bras Ortop*. 1993;28(7):458-60.
42. Magone JB, Torch MA, Clark RN, Kean JR. Comparative review of surgical treatment of the idiopathic clubfoot by three different procedures at Columbus Children's Hospital. *J Pediatr Orthop*. 1989;9(1):49-58.
43. Main BJ, Crider RJ, Polk M, Lloyd-Roberts GC. The results of early operation in talipes equino-varus. *J Bone Joint Surg*. 1977;59B(3):337-41.
44. McKay DW. New concept of and approach to clubfoot treatment: section II - correction of the clubfoot. *J Pediatr Orthop*. 1983a;3(1):10-21.
45. McKay DW. New concept of and approach to clubfoot treatment: section III - evaluation and results. *J Pediatr Orthop*. 1983b;3(2):141-8.
46. Mendes PHB, Rocha TH, Fernandes MAS, Faria JP, Elias N. Corre o cir rgica do p  torto cong nito pela t cnica de libera o p stero-medial: avalia o cl nico-funcional. *Rev Bras Ortop*. 1998;33(3):211-7.
47. Miyagi N, Iisaka H, Yasuda K, Kaneda K. Onset of ossification of the tarsal bones in congenital clubfoot. *J Pediatr Orthop*. 1997;17(1):36-40.
48. Munshi S, Varghese RA, Joseph B. Evaluation of outcome of treatment of congenital clubfoot. *J Pediatr Orthop*. 2006;26(5):664-72.
49. O'Connor PJ, Bos CFA, Bloem JL. Tarsal navicular relations in club foot: Is there a role for magnetic resonance imaging? *Skeletal Radiol*. 1998;27(8):440-4.
50. Otremski I, Salamar R, Krermosh O, Wientroub S. Residual adduction of the forefoot: a review of the Turco procedure for congenital clubfoot. *J Bone Joint Surg Br*. 1987a;69(5):832-43.

51. Otremski I, Salamar R, Krermosh, Wientroub S. An analysis of the results of a modified one stage postero-medial release (Turco operation) for the treatment of clubfoot. *J Pediatr Orthop*. 1987b;7(2):149-51.
52. Pimenta LSM. A importância da liberação póstero-lateral no tratamento cirúrgico do pé torto congênito idiopático resistente: análise de 35 pés. *Rev Bras Ortop*. 1993;28(10):743-8.
53. Ponseti IV. Treatment of congenital club foot: current concepts review. *J Bone Joint Surg*. 1992;74A(3):448-54
54. Porat S, Kaplan L. Critical analysis of results in club feet treated surgically along the Norris Carroll approach: seven years of experience. *J Pediatr Orthop*. 1989;9(2):137-43.
55. Prasad P, Sen RK, Gill SS, Wardak E, Saini R. Clinico-radiological assessment and their correlation in clubfeet treated with postero-medial soft-tissue release. *Int Orthop*. 2007 Sep 4; [Epub ahead of print].
56. Rab GT. Congenital deformities of the foot. In: Chapman MW, Madison M, editors. *Operative Orthopaedics*. 2<sup>nd</sup> ed. Philadelphia (PA): J.B. Lippincott; 1993. p.3113-9.
57. Reis Filho LC, Ubarana Neto JE, Paccola CAJ. Avaliação da correção do pé torto congênito pela técnica de Turco. *Rev Bras Ortop*. 1983;18(5):173-8.
58. Rumyantsev NJ, Ezrohi VE. Complete subtalar release in resistant clubfeet: A critical analysis of results in 146 cases. *J Pediatr Orthop*. 1997;17(4):490-5.
59. Seringe R, Atia R. Pied bot varus équin congénital idiopathique: Résultats du traitement fonctionnel (269 pieds). *Rev Chir Orthop Reparatrice Appar Mot*. 1990;76(7):490-501.
60. Simons GW. Analytical radiography of club feet. *J Bone Joint Surg Br*. 1977;59-B(4):485-9.
61. Simons GW. Complete subtalar release in club feet. Part I: a preliminary report. *J Bone Joint Surg Am*. 1985a;67(7):1044-55.
62. Simons GW. Complete subtalar release in club feet. Part II: comparison with less extensive procedures. *J Bone Joint Surg Am*. 1985b;67(7):1056-65.



63. Simons GW. Calcaneocuboid joint deformity in talipes equinovarus: An overview and update. *J Pediatr Orthop B*. 1995;4(1):25-35.
64. Sodré H. Padronização do tratamento conservador do pé torto equinovaro congênito. *Rev Bras Ortop*. 1994;29(7):444-8.
65. Sodré H, Adames MK, Tamanaga F. Hipercorreção pós-operatória no pé torto equinovaro congênito. *Rev Bras Ortop*. 1996;31(7):536-42.
66. Tachdjian MO. Congenital Deformities of the Foot. In: Morrissy RT, editor. *Lovell and Winter's Pediatric Orthopaedics*. 3<sup>rd</sup> ed. Philadelphia(PA): J.B. Lippincott; 1990. p. 2428-557.
67. Tarraf YN, Carroll NC. Analysis of the components of residual deformity in club feet presenting for reoperation. *J Pediatr Orthop*. 1992;12(2):207-16.
68. Turco VJ. Surgical correction of the resistant clubfoot. One stage postero medial release with internal fixation: a preliminary report. *J Bone Joint Surg Am*. 1971;53(3):477-96.
69. Turco VJ. Resistant congenital clubfoot: one stage postero medial release with internal fixation. A follow-up report of a 15 years experience. *J Bone Joint Surg Am*. 1979;61(6-A):805-14.
70. Turco VJ. Present management of idiopathic clubfoot. *J Pediatr Orthop*. 1994;3B(2):149-54.
71. Thometz JG, Simons GW. Deformity of the calcaneocuboid joint in patients who have talipes equinovarus. *J Bone Joint Surg Am*. 1993;75(2):190-5.
72. Thompson GH, Richardson AB, Westin GW. Surgical management of resistant congenital talipes equinovarus deformities. *J Bone Joint Surg*. 1982;64A(5):652-65.
73. Volpon JB, Tanaka MS. Avaliação dos resultados do tratamento do pé torto congênito idiopático pelas técnicas de Codivilla e McKay. *Rev Bras Ortop*. 1982;27(1):75-80.
74. Wynne-Davies R. Talipes equinovarus: a review of eighty-four cases after completion of treatment. *J Bone Joint Surg*. 1964;46B(3):464-76.

## **ANEXOS**

## ANEXO A – APROVAÇÃO DO COMITÊ CIENTÍFICO DA PUCRS



Pontifícia Universidade Católica do Rio Grande do Sul  
FACULDADE DE MEDICINA  
PÓS-GRADUAÇÃO EM MEDICINA E CIÊNCIAS DA SAÚDE

612/06-PG

Porto Alegre, 29 de agosto de 2006.


Ao Pós-Graduando  
Alfeu Claudio Monteiro Píffero  
N/Faculdade

Prezado Pós-Graduando:

Comunicamos que a proposta de dissertação intitulada "Avaliação radiológica e funcional da articulação talonavicular no pós-operatório do pé torto congênito idiopático" foi **aprovada** pela Comissão Coordenadora do Programa de Pós-Graduação em Medicina e Ciências da Saúde.

A mesma deverá ser encaminhada ao Comitê de Ética em Pesquisa, através do CINAPE, 2º andar do Hospital São Lucas/PUCRS. Em anexo, cópia da avaliação.

Atenciosamente,

  
Prof. Dr. Magda Lanorgue Nunes  
Coordenadora do Programa de Pós-Graduação  
em Medicina e Ciências da Saúde

**C/c Prof. Dr. Jefferson Luis Braga da Silva**

PUCRS

**Campus Central**  
Av. Ipiranga, 6690 – P. 60 – 3º andar – CEP 90610-000  
Porto Alegre – RS – Brasil  
Fone: (51) 3320-3318 – Fax (51) 3320-3316  
E-mail: medicina-pg@pucrs.br  
www.pucrs.br/medicina

## ANEXO B – APROVAÇÃO DO COMITÊ DE ÉTICA DA PUCRS



Pontifícia Universidade Católica do Rio Grande do Sul  
PRÓ-REITORIA DE PESQUISA E PÓS-GRADUAÇÃO  
COMITÊ DE ÉTICA EM PESQUISA

Ofício 1441/07-CEP

Porto Alegre, 27 de novembro de 2007.

Senhor(a) Pesquisador(a):

O Comitê de Ética em Pesquisa da PUCRS apreciou e aprovou a Emenda, referente seu protocolo de pesquisa intitulado: "Estudo radiográfico da articulação calcaneocubóide e sua relação com a avaliação funcional do pé torto congênito idiopático tratado cirurgicamente", com o título: "Avaliação radiológica e funcional da articulação talonavicular no pós-operatório do pé torto congênito idiopático".

Atenciosamente,

  
Prof. Dr. José Roberto Goldim  
COORDENADOR DO CEP-PUCRS

Ilmo(a) Sr(a)  
Dr(a) Jefferson Luis Braga da Silva e Alfeu Claudio Monteiro Piffero  
N/Universidade

PUCRS

Campus Central  
Av. Ipiranga, 6690 – 3ª andar – CEP: 90610-000  
Sala 314 – Fone Fax: (51) 3320-3345  
E-mail: [cep@pucrs.br](mailto:cep@pucrs.br)  
[www.pucrs.br/prppg/cep](http://www.pucrs.br/prppg/cep)

## ANEXO C – PLANILHA DOS PACIENTES AVALIADOS

INICIAIS	LATER.	LADO	D1 E2	REG- SOT	ID./C IR.	SEXO	M1 F2	Br1 COR	Br1 NB2	SEG.	L- PONSETTI	TN AP	TN P	DN
AL	UNILAT.	DIR.	1	48136	14	MASC.	1	NB	2	76	97	0	+1	19970708
AMO	UNILAT.	DIR.	1	54240	15	MASC.	1	NB	2	32	88	+1	+1	20010122
AFC	BILAT.	DIR.	1	54467	6	FEM.	2	Br	1	30	86	0	0	20020128
		ESQ.	2	54467	12	FEM.	2	Br	1	24	87	+1	0	20020128
ACV	UNILAT.	DIR.	1	53747	16	MASC.	1	Br	1	36	97	0	0	20001031
AFN	BILAT.	DIR.	1	2213	14	MASC.	1	Br	1	140	47	+1	0	19901104
		ESQ.	2	2213	10	MASC.	1	Br	1	144	47	+1	0	19901104
AHF	UNILAT.	DIR.	1	2469	7	FEM.	2	Br	1	132	88	0	0	19921224
AMMS	BILAT.	DIR.	1	18644	10	MASC.	1	Br	1	216	66	-2	+1	19851116
		ESQ.	2	18644	9	MASC.	1	Br	1	215	66	-2	+1	19851116
AAB	BILAT.	DIR.	1	53328	16	MASC.	1	Br	1	33	97	0	0	20000923
		ESQ.	2	53328	23	MASC.	1	Br	1	25	91	0	0	20000923
ALO	BILAT.	ESQ.	2	2342	9	FEM.	2	Br	1	144	88	0	0	19910701
ARD	BILAT.	DIR.	1	45159	8	FEM.	2	Br	1	96	90	0	+1	19951218
		ESQ.	2	45159	9	FEM.	2	Br	1	95	90	0	+2	19951218
BHHP	BILAT.	DIR.	1	51478	19	MASC.	1	Br	1	60	85	+2	+1	19980616
		ESQ.	2	51478	26	MASC.	1	Br	1	52	82	+2	+2	19980616
BPF	UNILAT.	DIR.	1	2243	7	FEM.	2	Br	1	144	93	0	0	19911026
BJER	BILAT.	ESQ.	2	2402	10	FEM.	2	NB	2	144	88	0	0	19920327
CNP	BILAT.	DIR.	1	53270	17	FEM.	2	NB	2	36	84	0	0	20000822
		ESQ.	2	53270	17	FEM.	2	NB	2	36	87	+1	+1	20000822
CAS	UNILAT.	ESQ.	2	2004	6	MASC.	1	Br	1	168	76	0	0	19891111
CLVP	BILAT.	DIR.	1	2432	18	FEM.	2	NB	2	132	85	0	+1	19920827
		ESQ.	2	2432	18	FEM.	2	NB	2	132	85	+2	+2	19920827
DDZ	UNILAT.	DIR.	1	40323	13	FEM.	2	Br	1	120	84	0	0	19930317
ESC	UNILAT.	ESQ.	2	51875	26	MASC.	1	NB	2	36	97	+2	+1	19991211
FSR	UNILAT.	DIR.	1	45359	14	MASC.	1	Br	1	84	92	+1	0	19960610
GBC	UNILAT.	DIR.	1	53320	7	MASC.	1	Br	1	48	100	0	+1	20000619
GTP	BILAT.	DIR.	1	46040	8	MASC.	1	Br	1	84	91	+1	0	19960929
		ESQ.	2	46040	9	MASC.	1	Br	1	83	91	+1	0	19960926
GRSM	UNILAT.	DIR.	1	51772	20	MASC.	1	NB	2	40	97	0	+1	19991002
GS	UNILAT.	ESQ.	2	53238	22	FEM.	2	Br	1	36	94	0	0	20000701
GSN	BILAT.	DIR.	1	53911	8	MASC.	1	Br	1	40	98	0	+1	20001030
IMGM	BILAT.	DIR.	1	47019	14	MASC.	1	Br	1	73	77	+1	+2	19970525
		ESQ.	2	47019	15	MASC.	1	Br	1	72	64	+2	+2	19970525
JRAL	BILAT.	DIR.	1	40607	12	MASC.	1	Br	1	107	91	0	0	19941215
		ESQ.	2	40607	11	MASC.	1	Br	1	108	84	0	+1	19941215
JBM	UNILAT.	DIR.	1	53438	22	MASC.	1	Br	1	30	86	0	0	20001006
JSG	UNILAT.	DIR.	1	53509	10	MASC.	1	Br	1	36	96	+1	+1	20010107
JV	UNILAT.	DIR.	1	2253	17	MASC.	1	Br	1	145	81	0	+1	19901011
JL	BILAT.	DIR.	1	53890	17	MASC.	1	Br	1	30	96	+1	+2	20010311
		ESQ.	2	53890	17	MASC.	1	Br	1	30	99	+2	+2	20010311
JCR	UNILAT.	ESQ.	2	55115	13	FEM.	2	Br	1	24	92	+1	+1	20020214
LNS	UNILAT.	ESQ.	2	2262	9	MASC.	1	Br	1	144	82	+1	+2	19910810
LCS	BILAT.	DIR.	1	48865	12	FEM.	2	Br	1	76	100	0	+1	19971004

INICIAIS	LATER.	LADO	D1 E2	REG-SOT	ID./CIR .	SEXO	M1 F2	COR	Br1 NB2	SEG.	L.- PONSETTI	TN AP	TN P	DN
		ESQ.	2	48865	16	FEM.	2	Br	1	72	100	0	+1	19971004
MFRM	UNILAT.	ESQ.	2	53945	10	MASC.	1	Br	1	36	97	0	+1	20010718
MABC	UNILAT.	ESQ.	2	42175	10	MASC.	1	Br	1	96	98	+1	0	19950630
MCE	BILAT.	DIR.	1	54340	8	FEM.	2	Br	1	30	94	+1	+2	19991002
		ESQ.	2	54340	8	FEM.	2	Br	1	30	94	0	+1	20011018
NSI	UNILAT.	DIR.	1	48736	7	MASC.	1	Br	1	72	97	+1	0	19980622
PSR	BILAT.	DIR.	1	51925	15	FEM.	2	Br	1	48	97	0	+1	19991119
RSV	BILAT.	DIR.	1	45595	18	MASC.	1	Br	1	72	98	+1	0	19961013
		ESQ.	2	45595	19	MASC.	1	Br	1	71	98	+1	0	19961013
RLGTB	UNILAT.	ESQ.	2	45292	18	MASC.	1	Br	1	84	86	+1	0	19951214
SVSS	UNILAT.	ESQ.	2	51900	14	MASC.	1	NB	2	48	96	0	+1	20000123
SSG	UNILAT.	DIR.	1	52035	11	FEM.	2	Br	1	48	97	0	+2	19990707
TMR	BILAT.	DIR.	1	2497	16	FEM.	2	Br	1	120	85	0	+1	19930819
		ESQ.	2	2497	18	FEM.	2	Br	1	118	69	0	+1	19930819
TBS	BILAT.	DIR.	1	40746	14	MASC.	1	NB	2	96	90	0	+2	19950131
		ESQ.	2	40746	16	MASC.	1	NB	2	94	91	0	0	19950131
VMAC	BILAT.	DIR.	1	46058	7	MASC.	1	Br	1	73	86	0	0	19961003
		ESQ.	2	46058	8	MASC.	1	Br	1	72	86	0	0	19961003
VLKO	BILAT.	DIR.	1	50072	11	MASC.	1	Br	1	60	76	+1	+2	19980824
		ESQ.	2	50072	15	MASC.	1	Br	1	56	78	+1	+1	19980824
VMG	BILAT.	DIR.	1	51072	20	MASC.	1	Br	1	60	76	-1	+2	19980106
		ESQ.	2	51072	23	MASC.	1	Br	1	57	76	-1	+1	19980106
VQF	UNILAT.	ESQ.	2	53694	14	MASC.	1	Br	1	32	81	0	0	20010228
VC	BILAT.	DIR.	1	51620	13	MASC.	1	Br	1	50	77	+1	+1	19990617
		ESQ.	2	51620	18	MASC.	1	Br	1	45	77	+1	0	19990617
WMO	UNILAT.	ESQ.	2	55506	18	MASC.	1	Br	1	40	85	0	0	20000214

# Livros Grátis

( <http://www.livrosgratis.com.br> )

Milhares de Livros para Download:

[Baixar livros de Administração](#)

[Baixar livros de Agronomia](#)

[Baixar livros de Arquitetura](#)

[Baixar livros de Artes](#)

[Baixar livros de Astronomia](#)

[Baixar livros de Biologia Geral](#)

[Baixar livros de Ciência da Computação](#)

[Baixar livros de Ciência da Informação](#)

[Baixar livros de Ciência Política](#)

[Baixar livros de Ciências da Saúde](#)

[Baixar livros de Comunicação](#)

[Baixar livros do Conselho Nacional de Educação - CNE](#)

[Baixar livros de Defesa civil](#)

[Baixar livros de Direito](#)

[Baixar livros de Direitos humanos](#)

[Baixar livros de Economia](#)

[Baixar livros de Economia Doméstica](#)

[Baixar livros de Educação](#)

[Baixar livros de Educação - Trânsito](#)

[Baixar livros de Educação Física](#)

[Baixar livros de Engenharia Aeroespacial](#)

[Baixar livros de Farmácia](#)

[Baixar livros de Filosofia](#)

[Baixar livros de Física](#)

[Baixar livros de Geociências](#)

[Baixar livros de Geografia](#)

[Baixar livros de História](#)

[Baixar livros de Línguas](#)

[Baixar livros de Literatura](#)  
[Baixar livros de Literatura de Cordel](#)  
[Baixar livros de Literatura Infantil](#)  
[Baixar livros de Matemática](#)  
[Baixar livros de Medicina](#)  
[Baixar livros de Medicina Veterinária](#)  
[Baixar livros de Meio Ambiente](#)  
[Baixar livros de Meteorologia](#)  
[Baixar Monografias e TCC](#)  
[Baixar livros Multidisciplinar](#)  
[Baixar livros de Música](#)  
[Baixar livros de Psicologia](#)  
[Baixar livros de Química](#)  
[Baixar livros de Saúde Coletiva](#)  
[Baixar livros de Serviço Social](#)  
[Baixar livros de Sociologia](#)  
[Baixar livros de Teologia](#)  
[Baixar livros de Trabalho](#)  
[Baixar livros de Turismo](#)