

**MEMÓRIA VISUAL E DE LOCALIZAÇÃO NA EPILEPSIA**

**DO LOBO TEMPORAL MESIAL**

**ADRIANA GUTTERRES PEREIRA**

Porto Alegre, maio de 2008

# **Livros Grátis**

<http://www.livrosgratis.com.br>

Milhares de livros grátis para download.

**PONTIFÍCIA UNIVERSIDADE CATÓLICA DO RIO GRANDE DO SUL  
PRÓ-REITORIA DE PESQUISA E PÓS-GRADUAÇÃO  
FACULDADE DE MEDICINA  
MESTRADO EM CLÍNICA MÉDICA E CIÊNCIAS DA SAÚDE  
ÁREA DE CONCENTRAÇÃO EM NEUROCIÊNCIAS**

**MEMÓRIA VISUAL E DE LOCALIZAÇÃO NA EPILEPSIA  
DO LOBO TEMPORAL MESIAL**

**ADRIANA GUTTERRES PEREIRA**

Porto Alegre, maio de 2008.

P436m Pereira, Adriana Gutterres.

Memória visual e de localização na epilepsia do lobo temporal mesial / Adriana Gutterres Pereira. Porto Alegre: PUCRS, 2008. 98f.: gráf. il. tab.

Dissertação(Mestrado)–Pontifícia Universidade Católica do Rio Grande do Sul. Faculdade de Medicina. Programa de Pós-Graduação em Medicina e Ciências da Saúde. Área de Concentração: Neurociências.

Orientação: Prof<sup>a</sup>. Dr<sup>a</sup>. Mirna Wetters Portuguez

1. Epilepsia do Lobo Temporal. 2. Epilepsia/Cirurgia. 3. Memória. 4. Orientação Viso-espacial. 5. Hipocampo. 6. Estudos Transversais. I. Portuguez, Mirna Wetters. II. Título.

CDD 616.853

NLM WL 385

Bibliotecária Responsável:  
Sabrina Caimi Silva da Costa  
CRB10/1606

**PONTIFÍCIA UNIVERSIDADE CATÓLICA DO RIO GRANDE DO SUL**  
**PRÓ-REITORIA DE PESQUISA E PÓS-GRADUAÇÃO**  
**FACULDADE DE MEDICINA**  
**MESTRADO EM CLÍNICA MÉDICA E CIÊNCIAS DA SAÚDE**  
**ÁREA DE CONCENTRAÇÃO EM NEUROCIÊNCIAS**

**MEMÓRIA VISUAL E DE LOCALIZAÇÃO NA EPILEPSIA**  
**DO LOBO TEMPORAL MESIAL**

**ADRIANA GUTTERRES PEREIRA**

Dissertação de Mestrado apresentada ao curso de Pós-graduação em Medicina e Ciências da Saúde da Pontifícia Universidade Católica do Rio Grande do Sul, como parte dos requisitos necessários à obtenção do título de Mestre em Ciências da Saúde, área de concentração em Neurociências.

Orientador: Professora Dra. Mirna Wetters Portuguese

Porto Alegre, maio de 2008.

Dedico esta dissertação para as minhas amigas, companheiras e queridas avó, Eloah Pereira, e minha mãe, Tânia Mara Gutterres Pereira, que sempre estiveram disponíveis nos momentos em que mais precisei. Elas são um exemplo de vida a ser seguido, com elas aprendi muitas coisas importantes, com suas sabedorias, energias e experiências de vida. Amo vocês!

## AGRADECIMENTOS

Gostaria de agradecer, primeiramente, a Deus pela vida e pela oportunidade de realizar este sonho, me guiando e me iluminando sempre.

Meus agradecimentos a minha orientadora, professora Dra. Mirna Wetters Portuguez, pela oportunidade oferecida, pelo acolhimento, pela orientação, supervisões e, principalmente, pelo bom convívio nestes anos de trabalho. Com ela tive a oportunidade de enriquecer meus conhecimentos, com suas argumentações científicas, sugestões e críticas.

Em especial às colegas do grupo de Neuropsicologia do Hospital São Lucas da PUCRS: Danielle Irigoyen da Costa, Karin Vieira e Luciana Shermann Azambuja, pela ótima convivência e sugestões que foram essenciais no desenvolvimento deste trabalho. A vocês, muito obrigada!

Um agradecimento também à Jaqueline Piccoli pela disponibilidade e dedicação para a formatação desta dissertação. Gostaria de agradecer ao André Paraguassu pela paciência e compreensão neste momento tão importante da minha vida.

Aos meus familiares que sempre me apoiaram: minha mãe, Tânia Mára Gutterres Pereira, meu pai, Manoel José Garcia Pereira (*in memoriam*), minha avó, Eloah Pereira e ao meu padrasto, Jeferson Ribeiro, principalmente, pelo amor, carinho, educação e condições de estudo. Ao meu irmão, Manoel José Pereira Filho, por sempre torcer por mim e estar ao meu lado. Eu fortemente agradeço a eles, pela extensa paciência, pelo amor, por sempre estarem dispostos a me ajudar em qualquer situação e, principalmente, pelo apoio que me conforta e me deixa mais forte para superar meus desafios.

## SUMÁRIO

LISTA DE ABREVIATURAS.....	pg ix
LISTA DE FIGURAS.....	xi
LISTA DE TABELAS.....	xii
RESUMO .....	xiii
ABSTRACT.....	xiv
1 INTRODUÇÃO .....	8
2 REVISÃO BIBLIOGRÁFICA.....	11
2.1 EPILEPSIA.....	11
2.2 EPILEPSIA DO LOBO TEMPORAL (ELT).....	15
2.3 CIRURGIA DA EPILEPSIA .....	17
2.4 DOMINÂNCIA CEREBRAL.....	19
2.5 MEMÓRIA.....	22
2.6 MEMÓRIA E LOBO TEMPORAL MESIAL.....	26
2.7 MEMÓRIA NÃO-VERBAL.....	27
2.8 AVALIAÇÃO NEUROPSICOLÓGICA.....	41
2.8.1 Avaliação da memória de localização e da memória viso-espacial remota.....	44
3 OBJETIVOS.....	46
3.1 OBJETIVOS GERAIS.....	46
3.2 OBJETIVOS ESPECÍFICOS.....	46
4 MATERIAIS E MÉTODOS.....	47
4.1 DELINEAMENTO.....	47
4.2 POPULAÇÃO E AMOSTRA.....	47
4.3 CRITÉRIOS DE INCLUSÃO.....	47
4.4 CRITÉRIOS DE EXCLUSÃO.....	48
4.5 COLETAS DE DADOS.....	48
4.6 INSTRUMENTOS .....	48
4.7 VARIÁVEIS.....	51
4.8 ANÁLISE ESTATÍSTICA.....	52
5 RESULTADOS.....	52
5.1 CARACTERÍSTICAS DA AMOSTRA	52
5.2 COMPARAÇÃO ENTRE DESEMPENHO COM A MEMÓRIA DE LOCALIZAÇÃO ESPACIAL E COM A MEMÓRIA VISO-ESPACIAL REMOTA ENTRE OS GRUPOS.....	55
6 DISCUSSÃO.....	58
6.1 CORRELAÇÃO DOS RESULTADOS NO DESEMPENHO DE MEMÓRIA DE LOCALIZAÇÃO ESPACIAL (TESTE DA ROTA REAL) ENTRE OS DOIS GRUPOS DE PACIENTES.....	59
6.2 CORRELAÇÃO ENTRE O DESEMPENHO COM A MEMÓRIA VISO-ESPACIAL REMOTA (TESTE DA CASA DA INFÂNCIA) E OS DOIS GRUPOS DE PACIENTES.....	63
6.3 COMPARAÇÃO ENTRE O DESEMPENHO DOS PACIENTES (ELTM-D E ELTM-E) E CONTROLES NORMAIS.....	64
7 CONCLUSÃO.....	65
8 PERSPECTIVAS.....	66
9 REFERÊNCIAS BIBLIOGRÁFICAS.....	67
ANEXOS.....	77
Anexo A – Questionário Para a Exclusão de Patologia Neurológica ou Psiquiátrica.....	77
Anexo B -Termo de Consentimento Livre e Esclarecido.....	78



Anexo C - WMS-R Memória Lógica I E II.....	80
Anexo D - Figuras do Teste De Memória Visual WMS-R .....	81
Anexo E - Figura Complexa de Rey .....	82
Anexo F - Protocolo do Teste da Rota Real .....	83
Anexo G – Teste de Dominância Manual (Handedness Inventory) .....	84
Anexo H – Artigo Científico .....	85

**LISTA DE ABREVIATURAS**

AHS- Amigdalohipocampectomia Seletiva

AHS-D- Amigdalohipocampectomia Seletiva Direita

AVC- Acidente Vascular Cerebral

CE- Crise Epiléptica

CG- Crises Generalizadas

CP - Crises Parciais

CPC- Crises Parciais Complexas

CPS- Crises Parciais Simples

D- Direita

DAE- Droga Antiepiléptica

DM- Dominância Manual

E- Esquerda

EEG- Eletroencefalograma

ELT- Epilepsia do lobo Temporal

ELTM- Epilepsia do lobo Temporal Mesial

ELTM-D- Epilepsia do lobo Temporal Mesial Direito

ELTM-E- Epilepsia do lobo Temporal Mesial Esquerdo

EMT- Esclerose Mesial Temporal

EMTD- Esclerose Mesial Temporal Direita

EMTE- Esclerose Mesial Temporal Esquerda

HSL- PUCRS- Hospital São Lucas da PUCRS

LT- Lobo Temporal

LTA- Lobectomia Temporal Anterior

LTM- Lobo Temporal Mesial

LTE- Lobo Temporal Esquerdo

LTME- Lobo Temporal Mesial Esquerdo

LTMD - Lobo Temporal Mesial Direito

PCE- Programa de Cirurgia da Epilepsia

PET- Tomografia por Emissão de Positrons

PUCRS- Pontifícia Universidade Católica do Rio Grande do Sul

QI- Quociente Intelectual

RMf- Ressonância Magnética funcional

RNM- Ressonância Magnética

TAS - Teste do Amobarbital Sódico

TCE- Trauma crânioencefálico

TCI- Teste da Casa da Infância

TRR- Teste da Rota Real

Vídeo- EEG- Vídeo-eletroencefalograma

WAIS-R- Escala Wechsler de Inteligência para Adulto-Revisada

WMS-R- Escala de Memória Wechsler -Revisada

## LISTA DE FIGURAS

<b>Figura</b>	<b>Pg</b>
Figura 1 – Hipocampo.....	16
Figura 2 – Áreas de memória e estados emocionais .....	23
Figura 3 – Regiões cerebrais ativadas na comparação das tarefas de memória espacial remota com tarefas basais de percepção. Os mapas funcionais estão sobrepostos nas imagens anatômicas de todos os participantes em cortes sagitais e axiais relevantes. O hemisfério direito é mostrado no lado esquerdo das imagens. As imagens foram padronizadas em $P < 0.001$ , corrigido. Áreas de atividade comum, através das tarefas, incluíram giro parahipocampal direito (topo), córtex retrosplênico esquerdo (esquerdo) e córtex occipital superior direito (direita). O hipocampo (círculo aberto) não foi ativado em nenhuma tarefa.....	35
Figura 4 - Distribuição dos grupos de acordo com o sexo.....	53
Figura 5 - Distribuição dos grupos de acordo com a escolaridade .....	54
Figura 6 - Distribuição das idades nos grupos.....	54
Figura 7 - Distribuição dos grupos de acordo com resultado do TCI .....	56
Figura 8 - Distribuição do Teste da Rota Real nos grupos.....	57

**LISTA DE TABELAS**

<b>Tabela</b>	<b>Pg</b>
Tabela 1 - Características Demográficas.....	53
Tabela 2 – Comparação dos Testes entre os grupos.....	55

## RESUMO

**Introdução:** A epilepsia do lobo temporal (ELT) é considerada a forma clínica mais conhecida das epilepsias localizadas. Em centros especializados, no atendimento a pacientes portadores de epilepsia, cerca de 30% dos pacientes não obtém controle farmacológico das crises. Para estes pacientes, a cirurgia de epilepsia é alternativa adicional ao tratamento farmacológico. Uma vez que as estruturas temporais mesiais (amígdala e hipocampo) são vitais para a consolidação a longo prazo de informações recém-adquiridas, a testagem da memória desses pacientes se torna o momento mais importante da avaliação, a ablação de um hipocampo só é bem tolerada se o hipocampo contralateral estiver funcional. A avaliação da memória verbal tem-se mostrado eficiente na detecção da função do hipocampo esquerdo, o mesmo não ocorrendo com a memória não-verbal e sua relação com o hipocampo direito. Por isso, buscou-se apurar a acurácia de métodos específicos com estímulos não verbalizados, na tentativa de verificar, de uma forma mais confiável, as funções de memória do lobo temporal mesial direito.

**Objetivo:** Estudar a participação do hipocampo, no desempenho da memória de localização e viso-espacial remota, em pacientes com epilepsia refratária do lobo temporal mesial esquerdo e direito.

**Metodologia** Estudo transversal, realizado em pacientes com foco epileptogênico no lobo temporal esquerdo e direito, e que se submeteram à avaliação neuropsicológica como pré-requisito para cirurgia da epilepsia no HSL-PUCRS, com utilização de grupo controle para comparação. Todos os sujeitos realizaram avaliação neuropsicológica e preencheram um questionário para exclusão de qualquer patologia que pudesse alterar a performance durante as tarefas propostas. Para estimulação da memória de localização e viso-espacial remota, foram utilizados dois testes neuropsicológicos (Teste da Rota Real e Teste da Casa de Infância).

**Resultados:** O desempenho com a memória viso-espacial remota (Teste Casa da Infância), entre os grupos, mostra que os pacientes não obtiveram diferença significativa entre os resultados. No entanto, com a memória de localização espacial (Teste da Rota Real), verifica-se uma diferença significativa ( $p < 0,001$ ), apontando que o grupo com epilepsia mesial temporal direita (EMTD) apresenta um pior desempenho quando comparado ao grupo com epilepsia mesial temporal esquerda (EMTE) e Controles.

**Conclusão:** O desempenho com o Teste da Rota Real (memória de localização espacial), em uma amostra de pacientes com lesões localizadas no lobo temporal mesial esquerdo (LTME) e lobo temporal mesial direito (LTMD), é diferente, mostrando que esse tipo de memória depende da integridade da região temporal mesial direita. O desempenho de memória viso-espacial remota, avaliado pelo Teste da Casa de Infância, não apresentou diferenças significativas. Os resultados, entre o grupo de pacientes com epilepsia do lobo temporal mesial à esquerda (ELTM-E) e controles no desempenho do Teste da Rota Real, foram semelhantes. Já, no Teste da Casa de Infância, não houve diferença significativa.

**Palavras-chaves:** Memória visual, memória de localização, hipocampo, epilepsia e cirurgia.

## ABSTRACT

**Introduction:** Temporal lobe epilepsy (TLE) is considered as the best known clinical form of the localized epilepsies. At specialized centers for the care of epileptic patients, about 30% of the patients do not achieve pharmacological control of the crises. For these cases, surgery is an additional alternative to pharmacological treatment. Because mesial temporal structures (amygdala and hippocampus) are crucial for the long-term consolidation of newly acquired information, the testing of memory in these patients becomes the most important moment of the evaluation, as ablation of one hippocampus can be well tolerated only if the contralateral one is functional. Although the assessment of verbal memory has been shown to be effective in detecting the function of the left hippocampus, this does not occur concerning non-verbal memory and its relation with the right hippocampus. Thus, here we sought to test the accuracy of specific methods with non-verbal stimuli, as an attempt to check more reliably the memory functions of the right mesial temporal lobe.

**Objective:** To study hippocampal participation in the performance of remote visual-spatial and localization memory in patients with refractory epilepsy of the left and right mesial temporal lobe.

**Methods:** Transversal study performed in patients with a epileptogenic focus at the left and right temporal lobe and who were submitted to neuropsychological evaluation as a prerequisite for epilepsy surgery at the HSL-PUCRS, using a control group for comparison. All subjects were submitted to a neuropsychological evaluation and responded to a questionnaire for the exclusion of any pathology that might affect the performance during the proposed tasks. For stimulation of the visual and localization memory, two tests have been used (Real Route Test and Childhood Home Test).

**Results:** The performance of the remote visual-spatial memory (Childhood Home Test) across the groups shows that patients did not show significantly different results. For spatial localization memory (Real Route Test), however, a significant difference was observed ( $p < 0.001$ ), indicating that the RTME group shows a poorer performance as compared to the LTME and control groups.

**Conclusion:** The performance in the Real Route Test (spatial localization memory) in a sample of patients with localized lesions in the RTME and LTME is different, showing that this type of memory depends on the integrity of the right mesial temporal region. The performance in the remote visual-spatial memory, as evaluated by the Childhood Home Test, did not show significant differences. The results between the group of patients with TLEM-E and controls in the performance of the RRT were similar. In the Childhood Home Test there was no significant difference.

**Keywords:** visual memory; localization memory; hippocampus; epilepsy; surgery.

## 1 INTRODUÇÃO

A epilepsia do lobo temporal (ELT) é considerada a forma clínica mais conhecida das epilepsias localizadas. Em centros especializados, no atendimento a pacientes portadores de epilepsia, cerca de 30% dos pacientes não obtém controle farmacológico das crises. Para estes pacientes, a cirurgia de epilepsia é alternativa adicional ao tratamento farmacológico, tendo como objetivo eliminar ou diminuir a frequência das crises, com conseqüente melhora na qualidade de vida dos pacientes.<sup>1</sup>

Na avaliação de indivíduos com epilepsia, no período pré-operatório, lança-se mão de vários instrumentos de investigação, tanto com o objetivo de localizar a extensão do tecido cortical epileptogênico responsável pelas crises, quanto para avaliar os riscos de prejuízo neuropsicológicos, posto que o objetivo da cirurgia é ressecar o tecido epileptogênico e poupar o sadio, funcionante, principalmente aquele que é essencial para a total capacidade funcional.<sup>2,3</sup>

A maioria dos candidatos à cirurgia apresentam ELT. Uma vez que as estruturas temporais mesiais (amígdala e hipocampo) são vitais para a consolidação a longo prazo de informações recém-adquiridas, a testagem da memória desses pacientes se torna o momento mais importante da avaliação. Nessa testagem, deve-se levar em conta a diferença funcional que existe entre os lobos temporais, ou seja, o esquerdo mediando a memória para materiais verbais, como nomes e listas de palavras; e o direito, a memória para materiais dificilmente verbalizáveis, como faces, lugares e desenhos abstratos.<sup>1</sup>

Em pacientes destros, o hemisfério direito é geralmente predominante para o processamento de informações não-verbais, enquanto o esquerdo é geralmente dominante para o processamento de estímulos que tenham uma conotação lingüística, que envolvam um



encadeamento seqüencial e analítico dos estímulos. Os testes neuropsicológicos devem, portanto, avaliar as diferentes funções verbais e não-verbais e as diferenças no processamento hemisférico de tais estímulos. Neste sentido, o material utilizado, nos testes neuropsicológicos, deve ser o mais puro possível em sua natureza verbal ou não-verbal, para polarizar a avaliação nos domínios do hemisfério esquerdo e direito.<sup>4</sup>

Em resumo, o problema se coloca, principalmente, no que diz respeito à memória dos pacientes com epilepsia do lobo temporal (ELT): a ablação de um hipocampo só é bem tolerada se o hipocampo contralateral estiver funcional.

Entretanto, a possibilidade de mensurar, nos hemisférios cerebrais, as memórias verbal e não-verbal para verificar a relação destas funções com a localização do foco epileptogênico (áreas temporal esquerda e direita), torna-se difícil, já que os testes para memória não-verbal utilizados nos centros de epilepsia podem ser facilmente verbalizados. Estudos apontam que, geralmente, medidas usadas para a reprodução de figuras são relativamente insensíveis para os efeitos da disfunção do lobo temporal direito.<sup>5</sup>

O papel do hipocampo direito, no aprendizado espacial, não está claro, devido à dificuldade em encontrar pacientes com lesões limitadas a esta estrutura.<sup>6</sup>

Os pacientes, com atrofia hipocampal direita ou esquerda, parecem ser o grupo de sujeitos ideais para que se possa estudar a importância do hipocampo, no aprendizado de localização espacial, já que estes pacientes apresentam lesão limitada a estruturas hipocampais.

Na tentativa de minimizar este problema, buscou-se apurar a acurácia de instrumentos específicos, com estímulos, questionamentos e resultados não verbalizados, na tentativa de verificar, de uma forma mais confiável, as funções de memória do lobo temporal mesial direito (LTMD).

Para isso, utilizamos testes não verbais, envolvendo memória visual, espacial e de localização, visando verificar a importância do hipocampo para manutenção e recuperação destas informações. Justifica-se a presente pesquisa visto que o procedimento cirúrgico envolve a ablação de um dos hipocampos nestes pacientes, e como, já citado, é importante saber se o hipocampo unilateral ou contralateral ao procedimento cirúrgico está funcionando, tanto em relação à memória verbal como não-verbal. Quando falamos em memória verbal, é unânime que os testes com estímulos verbais são eficientes na detecção da função do hipocampo esquerdo, o mesmo não ocorrendo com estímulos não verbais e a função do hipocampo direito. Por isso, procuramos verificar a acurácia dos testes visuais e de localização espacial que foram utilizados na identificação mais precisa de funções relacionadas às estruturas mesiais do hemisfério direito.

O presente projeto e seus testes de avaliação da memória visual e de localização se justificam pelas suas futuras aplicabilidades clínicas na análise de pacientes com foco epileptogênico temporal mesial, candidatos à cirurgia para tratamento da epilepsia.

## 2 REVISÃO BIBLIOGRÁFICA

### 2.1 EPILEPSIA

A epilepsia é considerada uma atividade anormal no encéfalo, acompanhada de hiperexcitabilidade neuronal. Suas manifestações clínicas (as crises epiléticas) são eventos temporários decorrentes desta hiperexcitabilidade neuronal, que estão relacionadas com a localização anatômica do foco epileptogênico e do tipo de crise, as quais podem ser focais envolvendo parte do encéfalo ou crises generalizadas envolvendo os dois hemisférios cerebrais, ocorrendo na ausência de condição tóxico-metabólica ou febril.<sup>1,7,8,9</sup> Esta atividade paroxística é usualmente intermitente e auto-limitada.<sup>10</sup>

Dependendo da região de disfunção cerebral envolvida, nas quais a descarga excessiva se originou e para as quais se estende, os sintomas irão se manifestar de diferentes formas. Portanto, as crises epiléticas podem ser classificadas em crises parciais (CP) ou focais, crises generalizadas (CG) e crises não classificáveis.<sup>1,11</sup>

As primeiras referem-se a crises onde apenas parte de um hemisfério cerebral é acometido através da ativação de um sistema neuronal limitado, sendo evidenciadas nas primeiras manifestações clínicas e eletroencefalográficas. Elas são divididas em crises parciais simples (CPS) e crises parciais complexas (CPC), sendo que nas CPS não ocorre o comprometimento da consciência e nas CPC existe a perda da consciência. As CP podem ainda ser classificadas em secundariamente generalizadas, que se caracterizam pelo acometimento dos dois hemisférios cerebrais, além da perda da consciência. E as crises não-classificáveis são aquelas que apresentam informações incompletas ou inadequadas.<sup>1,11</sup>

As crises epilépticas focais, sem comprometimento da consciência, são bem típicas na ELTM associadas à esclerose mesial, sendo que a generalização secundária das crises epilépticas não é usual.

As epilepsias e síndromes epilépticas são classificadas de acordo com o tipo de crise, idade de início, sinais clínicos ou neurológicos associados, história familiar, achados eletroencefalográficos e prognóstico. Elas podem ser classificadas em idiopáticas, ou seja, transmitidas geneticamente e sem substrato lesional; sintomáticas, de etiologia identificada, com lesão estrutural do sistema nervoso; e criptogênicas, sem etiologia definida pelos métodos de investigação, mas de provável base orgânica.<sup>1,12,13</sup>

De acordo com a classificação internacional das epilepsias e síndromes epilépticas e condições relacionadas, estipulada em 1989 (Commission on Classification and Terminology of the ILAE), existem quatro grupos de epilepsia: epilepsias e síndromes relacionadas à localização, parciais ou focais; epilepsias e síndromes generalizadas; epilepsias e síndromes indeterminadas se focais ou generalizadas; e síndromes especiais.<sup>1,12</sup>

Desde os estudos iniciais, a compreensão sobre a epilepsia aumentou devido a vários fatores, entre eles (1) maior número de pesquisas sobre epidemiologia, (2) avanços na classificação das síndromes e crises epilépticas, (3) introdução de métodos de investigação mais sensíveis e (4) aprimoramento do tratamento medicamentoso e cirúrgico.<sup>10</sup> Os mesmos autores colocam que o conceito de epilepsia não se aplica à doença específica ou à síndrome única, mas sim a um grupo de condições neurológicas diversas que tem, como característica comum, a presença de crises epilépticas recorrentes, usualmente não provocadas.

Estudos mundiais sobre a incidência da epilepsia demonstram faixa ampla de variação, de 111/1000.000 a 134/1000.000, variação esta decorrente dos diferentes critérios metodológicos utilizados, sistemas de classificação distintos e a identificação inadequada dos casos.<sup>14</sup>

Fernandes et al.<sup>15</sup> estabeleceram uma taxa de incidência de epilepsia que varia de 11 a 131/100.000 por ano, e prevalência de 1,530/1.000, determinando uma prevalência em Porto Alegre-RS de 16,5 de 20,3/1.000, respectivamente, para a epilepsia ativa e inativa. As faixas etárias das epilepsias variam entre 50% dos pacientes com início das crises antes dos 10 anos e 75% antes dos 20 anos.<sup>7,8</sup>

Em estudos longitudinais, é observado que os índices da epilepsia são muito elevados no primeiro ano de vida, decaem durante a infância e na adolescência, atingem platô na vida adulta e aumentam novamente no idoso. A idade também é importante na determinação do índice de recorrência das crises epiléticas, uma vez que em idades extremas existe maior tendência à recorrência.<sup>14</sup>

Da Costa et al.<sup>16</sup> e Cukiert et al.<sup>8</sup> referem que, normalmente, as crises epiléticas iniciam na infância ou adolescência, acompanhada ,em geral, por convulsão febril e quase sempre com uma história familiar de crises. São, em sua maioria, crises de manifestações ictal e refratárias aos medicamentos e, em muitos casos, com indicação cirúrgica.

Segundo Guberman e Bruni,<sup>11</sup> depois das enxaquecas, a epilepsia é a segunda condição crônica neurológica mais comum vista pelos neurologistas.

Guerreiro<sup>1</sup> coloca que usualmente são implicados os seguintes fatores de risco para o desenvolvimento da epilepsia: predisposição genética, teco-traumatismo, infecções e infestações do sistema nervoso central, transtornos do desenvolvimento, acidente vascular cerebral (AVC) e trauma crânioencefálico (TCE), doenças degenerativas e tumorais. Nos países em desenvolvimento, causas parasitárias (mais neurocisticercose), infecções intracranianas virais ou bacterianas, teco-traumatismo, TCE, agentes tóxicos, além dos hereditários, podem ser fatores causais importantes.

Estudos recentes demonstram que em torno de 70% das crianças e adultos recentemente diagnosticados serão tratados com sucesso, mas 30% podem não ser responsivos às Drogas Anti Epilépticas (DAE), principalmente nos que têm crises epilépticas (CE) recorrentes há mais tempo e alteração cerebral de base.<sup>1</sup>

De acordo com Yacubianz,<sup>12</sup> 30% dos pacientes com epilepsia apresentam crises de difícil controle medicamentoso, sendo considerada uma epilepsia refratária ou fármaco-resistente. A frequência de crises, sua gravidade, seu padrão circadiano e o impacto na qualidade de vida do indivíduo são fatores considerados no diagnóstico de epilepsia de difícil controle medicamentoso.

O conceito de epilepsia de difícil tratamento, também denominada de epilepsia refratária ou de difícil controle, assume na literatura internacional várias contextualizações, não envolvendo apenas os aspectos médicos ligados à frequência das crises ou à presença de lesões cerebrais associadas a descargas paroxísticas localizadas, mas também conotações sociais e psicológicas.<sup>17,18</sup>

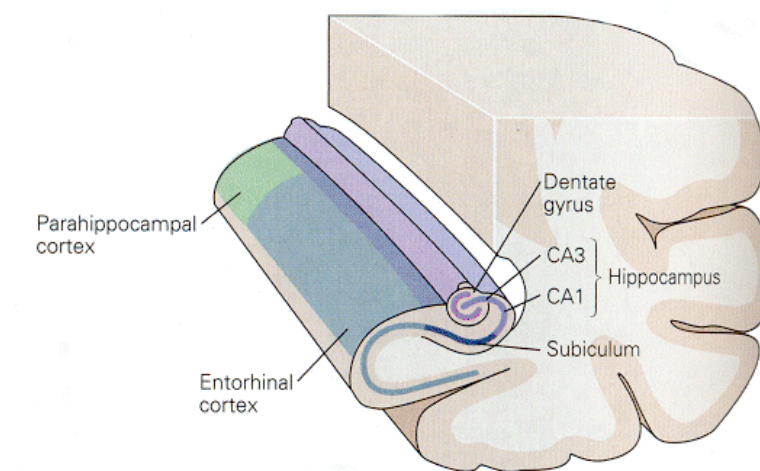
Clinicamente, a epilepsia refratária está relacionada ao não controle das crises epilépticas com o uso de fármacos, aos fatores etiológicos e a presença de outros distúrbios, principalmente os cognitivos.<sup>19</sup>

## 2.2 EPILEPSIA DO LOBO TEMPORAL (ELT)

Entre os tipos de epilepsia, a forma mais comum é a ELT, respondendo por aproximadamente 40% das epilepsias nos adultos. Essas crises se manifestam no lobo temporal, incluindo a amígdala, o hipocampo e o giro parahipocampal, caracterizando-se por crises focais, e podem apresentar ou não generalização secundária.<sup>1,7</sup>

As causas mais comuns de epilepsia refratária no adulto são: a esclerose mesial temporal (EMT), a epilepsia pós-traumática, a epilepsia decorrente de tumores e a Síndrome de Rasmussen. As malformações vasculares também podem gerar epilepsia em aproximadamente 20 a 25% dos pacientes com malformações arteriovenosas, sendo os casos de angiomas cavernosos mais frequentes em epilepsias refratárias às drogas antiepilépticas. A segunda causa mais comum de epilepsias refratárias em adultos são as malformações do desenvolvimento cortical.<sup>13</sup>

A patologia mais comum na ELT é a EMT, associada a um grau variável de gliose e perda neural na amígdala, uncus e giro parahipocampal. A esclerose hipocampal consiste na redução (atrofia) neuronal com um padrão característico, predominantemente, envolvendo a região dos setores CA1, CA3 e giro denteado, com relativa preservação de CA2.<sup>20, 21</sup>



**Figura1-** Hipocampo  
(Reproduzido de Kandel, 2000)<sup>22</sup>

Estudos clínicos e experimentais sugerem que a esclerose hipocampal ocorre devido a um dano inicial precoce, que induz a alterações graduais funcionais e estruturais do hipocampo.<sup>23</sup>

A epilepsia de lobo temporal apresenta um bom prognóstico com o tratamento cirúrgico (80% a 90% de probabilidade de controle de crises), visto que um grande número de pacientes não responde ao tratamento medicamentoso.<sup>24</sup>

Exames complementares auxiliam na confirmação do diagnóstico, lateralização e localização do foco epileptogênico para, então, poder-se avaliar a viabilidade da remoção do foco.<sup>25</sup>

Os procedimentos diagnósticos mais utilizados para a análise são o vídeo-eletroencefalograma (vídeo-EEG) e a ressonância magnética (RNM). O vídeo-EEG é um exame mais qualitativo, e mostra a atividade elétrica cerebral, unilateral ou bilateral, nas regiões temporais; e a RNM classifica de forma mais quantitativa as imagens, fornecendo uma melhor definição anatômica, podendo ter-se o grau de diminuição de volume do hipocampo (atrofia hipocampal), que pode ser unilateral ou bilateral.<sup>10,20,25</sup>



Dependendo, então, da gravidade e do tipo de lesão, da localização do foco, das funções cognitivas, entre outros sinais clínicos, os pacientes são submetidos à cirurgia para ressecção do foco epileptogênico.<sup>10</sup>

### **2.3 CIRURGIA DA EPILEPSIA**

O tratamento cirúrgico é apropriado nos casos em que o paciente é considerado clinicamente intratável, sendo indicado para pessoas com crises freqüentes ou suficientemente graves que interfiram no estilo de vida e nas atividades de vida diária.<sup>9</sup>

Devem se considerar aspectos referentes à combinação da história individual da epilepsia de cada paciente com a história natural de cada uma das diversas síndromes epiléticas suscetíveis ao tratamento cirúrgico.<sup>26</sup>

Existem dois tipos de cirurgias que podem ser realizadas de acordo com as indicações de cada caso: a cirurgia de ressecção e a de interrupção das vias de disseminação das crises. A primeira tem o objetivo de remover o foco epilético, ocorrendo em casos como lobectomia temporal anterior (LTA), amigdaló-hipocampectomia, ressecção de uma lesão de lobo frontal, ou mesmo a hemisferectomia em casos mais específicos. A segunda busca o isolamento do foco epilético do resto do cérebro, como a secção do corpo caloso e a transecção múltipla subpial. Não é realizada cirurgia em casos de epilepsia multifocal ou generalizada, a não ser com indicações de calosotomia.<sup>9</sup>

Os métodos cirúrgicos mais utilizados para o tratamento da ELT são a LTA em bloco, lobectomia temporal anteromesial e/ou amígdalo-hipocampectomia seletiva (AHS).<sup>25,27</sup>

De acordo com Cendes e Kobayashi,<sup>24</sup> a LTA consiste em uma incisão cortical no giro médio aproximadamente a 4,5cm atrás do pólo temporal do hemisfério dominante e 6cm no

hemisfério não-dominante. O hipocampo é ressecado juntamente com o giro hipocampal em 3cm a 3,5cm da ponta *pes hippocampus*. A lobectomia temporal antero-mesial é realizada em duas partes, visando proporcionar acesso às estruturas mesiais, incluindo o hipocampo posterior com a mínima e segura ressecção neurocortical. Inicia por uma pequena incisão cortical no giro temporal médio e inferior, 3 cm a 3,5cm do pólo temporal, e com 3 cm de profundidade. A etapa final inclui a remoção do hipocampo e a parte do giro hipocampal com auxílio do microscópio cirúrgico. Após a ressecção, o material vai para estudo anatomopatológico.<sup>27,28</sup>

A AHS é um tipo de procedimento cirúrgico desenvolvido exclusivamente para abordagem das estruturas mesiais (amígdala, hipocampo e giro-hipocampal), minimizando ao máximo a ressecção neurocortical. A abordagem se inicia pela aspiração do giro temporal superior (2 cm anteriores) e prossegue do corno temporal, com aspiração da amígdala, uncus, e de 1cm a 2cm do hipocampo.<sup>25</sup>

Atualmente, ambas as técnicas (LTA e AHS) são utilizadas nos vários centros do mundo que realizam o tratamento cirúrgico da epilepsia, com excelentes resultados terapêuticos (80% de abolição das crises, mantida por períodos superiores a 8 anos), sem que seja observada uma superioridade no controle das crises entre os procedimentos.<sup>27</sup>

Um estudo prévio, realizado em nosso centro,<sup>29</sup> o qual avaliou a diferença entre as técnicas cirúrgicas (AHS e LTA) em relação memória, demonstrou que a LTA apresentou maior repercussão na recordação de conteúdos (memória tardia) tanto verbais, quanto visuais, quando comparada com a AHS, indicando que outras áreas também são responsáveis pela formação de memórias, além do hipocampo.

## 2.4 DOMINÂNCIA CEREBRAL

Ao longo da história da neurociência, muito dos conhecimentos acerca dos fundamentos biológicos dos comportamentos humanos têm surgido estreitamente ligados ao conceito de lateralização hemisférica ou dominância cerebral, isto é, às diferenças funcionais e anatômicas entre os hemisférios direito e esquerdo.<sup>30</sup>

A ligação entre os hemisférios é feita pelo corpo caloso, que se constitui de aproximadamente 200 milhões de neurônios que cruzam de um hemisfério ao outro. Os hemisférios podem manter alguma comunicação através do tronco encefálico ou por comissuras menores, mas a maior parte da comunicação intercerebral é perdida.<sup>31</sup>

Em 1864, como resultado de estudos com pacientes que possuíam lesões no lobo frontal do hemisfério esquerdo, o neurologista francês Paul Broca propôs que a linguagem era controlada principalmente pelo hemisfério esquerdo do cérebro.<sup>22</sup>

Uma década depois, em 1874, o alemão Karl Wernicke demonstrou que lesões no hemisfério esquerdo, em uma região distinta da área apontada por Broca, também interrompia a fala normal dos pacientes. Essa região está localizada na superfície superior do lobo temporal, entre o córtex auditivo e o giro angular, e foi denominada de área de Wernicke. Estudos encontraram diferenciações na afasia da área de Wernicke e da área de Broca, indicando que há duas áreas de linguagem no lado esquerdo do cérebro.<sup>22</sup>

A preferência manual, isto é, o fato de se utilizar uma das mãos mais do que a outra numa maioria de tarefas, associada a uma maior “competência” ou habilidade e força da “mão preferida” relativamente à sua oposta, passou, então, a ser considerada como a manifestação mais simples e mais evidente da “dominância cerebral”. Os questionários de dominância manual se impuseram como um meio simples para avaliar, na prática diária, este aspecto da

lateralização funcional e cujos resultados, obtidos em estudos realizados em diversos países, apontam para a probabilidade de os destros representarem mais de 90% dos indivíduos, qualquer que seja o seu meio cultural.<sup>4</sup>

Estudos realizados com o teste de Wada, ou “Teste do Amobarbital Sódico (TAS)”, técnica criada pelo médico neurologista Juhn Wada, a qual permite anular momentaneamente a função de uma determinada região cerebral, quando injetada diretamente na artéria que a irriga, uma solução de amital sódico, hoje confirmado pelas mais modernas técnicas de neuroimagem, como a Ressonância Magnética Funcional (RMf) ou a Tomografia por Emissão de Positrons (PET), mostram que o hemisfério esquerdo é responsável pelos processos de linguagem na enorme maioria dos destros, mas também o é em mais da metade dos canhotos e ambidestros.<sup>4</sup>

Ao longo dos tempos, depois das descobertas de Broca e Wernicke, vários estudos desenvolvidos para a compreensão dos casos de afasia se realizaram e acabaram por trazer mais suportes para a idéia de um hemisfério dominante. Alguns desses suportes teóricos vieram dos estudos realizados com pacientes que sofreram lesões cerebrais, enquanto outros provinham do estudo de sujeitos com graves crises de epilepsia que eram tratados com a remoção lesional de pequenas parcelas de massa cerebral na região atingida, como foi o caso dos vários estudos desenvolvidos por Penfield e colegas nos anos 50.<sup>3</sup>

A evolução dos estudos da dominância cerebral demonstrou a existência de diferenças entre o hemisfério esquerdo (também denominado de hemisfério dominante, que está relacionado com a linguagem e o raciocínio lógico) e o hemisfério direito (ou não-dominante, que está mais relacionado com as relações perceptuais e espaciais). Muitas destas evidências procederam de estudos com pacientes que se submeteram a LTA para o tratamento da epilepsia refratária a medicamentos.<sup>22,32,33</sup>

O hemisfério direito do cérebro parece coordenar importantes funções relacionadas com a aprendizagem de certas categorias de estímulos que têm em comum o necessitar de um tratamento rápido e global da informação, como é o caso do reconhecimento de rostos, função frequentemente afetada em pessoas com lesão hemisférica direita (prosopagnosia), sendo também importante o seu papel na memória espacial ou topográfica. Por outro lado, ainda, é hoje reconhecido que a lesão do hemisfério direito cerebral provoca com muita frequência uma perturbação profunda da personalidade e da afetividade, produzindo no indivíduo uma diferença afetiva muito característica.<sup>4</sup>

O conhecimento da distribuição das funções por cada um dos hemisférios cerebrais desenvolveu-se, fundamentalmente, na seqüência de estudos realizados com pacientes calosotomizados, ou seja, pacientes a quem foi feito um seccionamento do corpo caloso, como forma de tratamento cirúrgico de epilepsias graves, tentando impedir a disseminação da atividade epiléptica de um lado do cérebro para o outro. Os estudos, nesses pacientes, parecem também mostrar que cada hemisfério é capaz de funcionar independentemente quando os dois são isolados um do outro.<sup>33</sup>

Atualmente, as modernas técnicas de neuroimagem, que nos permitem observar *in vivo* o funcionamento do cérebro em tempo real, durante a execução de tarefas cognitivas ou comportamentais, levam-nos hoje à visão integrada de um cérebro entendido como um supersistema de sistemas, organizado numa dupla vertente de especialização e integração. Nesse sentido, nenhuma parte do sistema nervoso funciona do mesmo modo isolada como o faz com as outras partes em interação e, ao mesmo tempo, mesmo nas tarefas simples, múltiplas áreas do córtex são ativadas simultaneamente.<sup>4</sup>

A história da lateralização hemisférica ainda não terminou. No entanto poderemos, talvez, concluir que não há um hemisfério “dominante” e outro inferior ou “dominado”. O que há são dois hemisférios complementares, necessitando um do outro na realização de tarefas

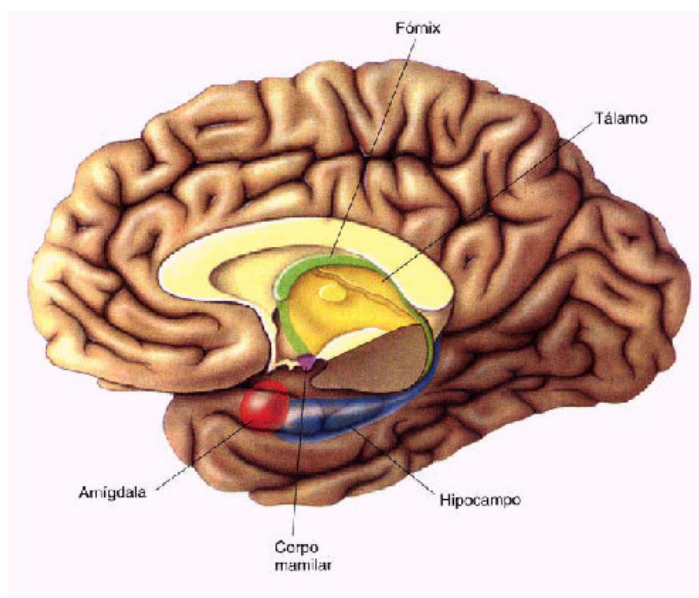
desde as mais simples atividades reflexas até aos mais elaborados raciocínios ou atos de criação artística.<sup>4</sup>

## **2.5 MEMÓRIA**

Como descrito anteriormente, 30% dos pacientes com epilepsia apresentam crises do tipo refratárias, envolvendo e atingindo as estruturas mesiais do lobo temporal, que são fundamentais para a consolidação da memória de longo prazo e de informações recém adquiridas.

Memória é conceituada como a capacidade de guardar a informação aprendida para posteriormente ser utilizada, possuindo diversas fases de processamento e consolidação.<sup>32,22,34</sup>

As memórias são feitas por células nervosas (neurônios), são armazenadas em redes de neurônios e são evocadas pelas mesmas redes neuronais ou por outras. São moduladas pelas emoções, pelo nível de consciência e pelos estados de ânimo. Todos sabemos como é fácil aprender ou evocar algo quando estamos alerta e de bom ânimo; e como fica difícil aprender qualquer coisa ou até lembrar o nome de uma pessoa ou de uma canção quando estamos cansados, deprimidos ou muito estressados. Os maiores reguladores da aquisição, da formação e da evocação das memórias são justamente as emoções e os estados de ânimo.<sup>35</sup>



**Figura 2** - Áreas de memória e estados emocionais  
(Reproduzido de BEAR et al., 2002)<sup>36</sup>

A memória pode ser dividida em:

**a) Memória declarativa ou explícita:** está relacionada a fatos, eventos ou conhecimentos. A memória declarativa ou explícita pode ser subdividida em:

- **Memória Imediata:** é recrutada, instantaneamente, quando a informação está sendo processada, ou seja, ela se mantém por segundos ou poucos minutos (1 a 3 minutos). Este tipo de memória é utilizado, por exemplo, para desenvolver uma conversa ou para guardar números de telefones por minutos, tendo a capacidade de reter aproximadamente 7 itens, que após a utilização podem ou não acabar esquecidos.<sup>35</sup>

- **Memória Recente:** este tipo de memória é um pouco mais elaborada, sendo recrutada depois de minutos, horas ou dias após o ato de aprendizagem. Esta

memória pode ser associada aos dados de orientação de um indivíduo no que se refere a tempo e lugar.<sup>22,35</sup>

- **Memória Remota:** está relacionada com o armazenamento de fatos e eventos num contexto temporo-espacial específico, incluindo as informações autobiográficas e históricas.

Assim, estabelecida a divisão da memória declarativa, para ocorrer à consolidação da memória, necessita-se de um amplo circuito neural, onde as estruturas envolvidas são as áreas de associação visual e de linguagem no neocórtex temporal, a amígdala e o hipocampo. Quando novas informações ou quando a memória é adquirida, além do hipocampo vão estar inclusos o diencefalo (hipotálamo-tálamo), o giro do cíngulo e o lobo frontal.<sup>37</sup>

**b) Memória não-declarativa ou implícita:** considerada a memória de procedimentos, é associada aos comportamentos, hábitos e habilidades.

Este tipo de memória é evocado principalmente para eventos não-verbalizados, relacionando-se com o lado não-dominante do lobo temporal. As redes neurais que estão mais ligados à memória não-declarativa são: as aferências corticais de área sensoriais de associação, estriado, caudado, putâmen, cerebelo e as estruturas que envolvam os núcleos da base ou estruturas extrapiramidais.<sup>38</sup>

Quanto a seu conteúdo, a memória pode ser dividida em:

**Memória Verbal:** Define-se como memória para materiais verbais, como nomes, listas palavras; números e estímulos que tenham uma conotação lingüística, que envolvam um encadeamento seqüencial e analítico dos estímulos.



**Memória não-verbal:** Define-se como memória para materiais dificilmente verbalizáveis, como faces, lugares, desenhos abstratos, figuras, habilidades musicais, relações perceptuais e espaciais, entre outras.

A contribuição específica do lobo temporal esquerdo para processamento de informações verbais para memória de longo prazo tem sido bem documentada na literatura e é muito reconhecida e aceita por todos os pesquisadores renomados na área. Seguindo LTA, no hemisfério esquerdo, dominante para linguagem, há um declínio significativo na memória verbal, pobre recordação para fatos (memória episódica), dificuldades com aprendizado de lista de palavras e lista com dígitos. Em contraste, com a memória verbal, os achados são menos consistentes quando se considera o papel do lobo mesial temporal direito em relação à memória não verbal (memória viso-espacial).<sup>33</sup>

Corroborando com este estudo, Andrade et al. (2004)<sup>4</sup> referem que indivíduos com foco temporal esquerdo têm escores significativamente piores no índice geral de memória verbal, já os indivíduos com foco temporal direito não são tão facilmente identificáveis através da discrepância entre os escores verbais e não-verbais.

Estes dados são confirmados por trabalhos realizados com pacientes com epilepsia do lobo temporal que apontam alterações na memória verbal quando a lesão se localiza no lado esquerdo do lobo temporal, enquanto que lesões localizadas no lado direito do lobo temporal mostram-se menos evidentes em relação às alterações de memória e orientação espacial.<sup>30,39</sup>

Em outro trabalho, realizado com 20 pacientes com atrofia hipocampal e 15 controles, foi aplicado o WMS-R para avaliar a memória visual. Os resultados apontaram que os pacientes com atrofia hipocampal à direita não apresentaram déficit de memória visual significativo. Já os pacientes com atrofia hipocampal à esquerda apresentaram alterações significativas de memória verbal. Os autores concluíram que tais resultados talvez tenham se apresentado em razão dos testes utilizados para avaliar a memória visual não conseguirem

detectar as alterações deste tipo de memória ou, ainda, porque a representação cortical da memória visual é difusa e bilateral.<sup>40,41</sup>

## **2.6 MEMÓRIA E LOBO TEMPORAL MESIAL**

A relação entre memória e lobo temporal mesial passou a ser estudada a partir de 1938 pelo neurocirurgião Wilder Penfield, que foi o pioneiro no tratamento neurocirúrgico da epilepsia focal. Durante a cirurgia para epilepsia realizada com anestesia local, Penfield utilizava a estimulação elétrica em vários pontos do córtex para mapear funções motoras, sensoriais e de linguagem do paciente, que permanecia consciente durante toda a cirurgia e podia relatar suas sensações e experiências. Penfield estudou a superfície cortical de mais de mil pacientes, sendo que alguns deles, quando estimulado o lobo temporal mesial, descreviam recordações de experiências já vividas.<sup>22,42</sup>

Os resultados dos estudos de Penfield indicavam uma relação entre o lobo temporal mesial e a memória, o que ficou melhor definido com o trabalho de Brenda Milner com o paciente H.M., o primeiro e mais estudado caso de ressecção bilateral de hipocampo resultando em amnésia. O paciente H.M. era um homem com 27 anos, havia 10 anos sofrendo de crises refratárias do lobo temporal. Imediatamente, após a cirurgia, H.M. apresentou grave perda de funções da memória: havia perdido a capacidade de se lembrar de fatos recentes ocorridos após a cirurgia. O paciente continuava com as memórias adquiridas antes da cirurgia, mas, quando H.M. aprendia uma nova tarefa, ele era incapaz de reter a informação por mais 1 ou 2 minutos. H.M. não conseguia transferir as informações recém aprendidas e transformá-las em uma memória de longo prazo: o novo aprendizado não se consolidava.

Com o estudo de H.M., verificou-se que pacientes com lesões nos hipocampos têm alterações no armazenamento de novas informações na memória de longo prazo.<sup>22,42</sup>

As pesquisas apontam o hipocampo como sendo a estrutura mais importante para o armazenamento da memória declarativa. O hipocampo processa a informação recentemente adquirida por um período de dias, semanas ou até meses, e depois a transfere para áreas importantes do córtex cerebral para um armazenamento mais prolongado.<sup>22,43</sup>

O hipocampo possui um circuito próprio que se constitui de duas finas camadas de neurônios, dobradas uma sobre a outra, denominadas giro denteado e Corno de Amon. O Corno de Amon apresenta quatro divisões, sendo duas as mais importantes: CA1 e CA3. A via de entrada das informações para o hipocampo é o córtex entorrinal. O córtex entorrinal envia as informações ao hipocampo por meio de um feixe de axônios denominado via perforante (células granulares).

Os axônios da via perforante realizam sinapses em neurônios do giro denteado. Por sua vez, o giro denteado projeta axônios (chamados de fibras musgosas) que fazem sinapses em células de CA3 (células piramidais). As células de CA3 projetam axônios que se ramificam. Um ramo deixa o hipocampo pelo fórnix. O outro ramo, chamado de colateral de Schaffer, faz sinapses em neurônios de CA1 (células piramidais), consolidando a memória declarativa.<sup>22,44</sup>

## **2.7 MEMÓRIA NÃO-VERBAL**

Para que a visualização de um objeto seja armazenada na memória, é necessário ser processado pelo sistema visual. Este sistema é organizado de tal forma que as informações

provenientes da retina chegam primeiro à região posterior do cérebro, no córtex estriado, também chamado de V1 (área visual). O processamento visual continua à frente, a partir de V1, seguindo dois feixes principais: um dirigindo-se ventralmente pela parte inferior do cérebro, e outro feixe dorsal pela parte superior. Um feixe ventral segue pela região ventral em direção ao lobo temporal, indo até o córtex temporal inferior. A área visual superior está envolvida com a análise do formato visual e da qualidade dos objetos. O feixe dorsal de processamento da informação segue pela região dorsal, a partir de V1, em direção ao córtex parietal, e está relacionado com a localização dos objetos no espaço; as relações espaciais, entre os objetos e os cálculos, são necessárias para alcançar determinadas localizações no espaço.<sup>32,45</sup>

Acredita-se que os feixes ventral e dorsal contribuam para o processamento da informação necessária à percepção visual, sendo que ambos são simultaneamente ativados quando percebemos um objeto no espaço.<sup>32</sup>

As informações recebidas podem ser transformadas em memória, num processo que depende principalmente de estruturas do lobo temporal mesial. Porém o lobo temporal mesial não é o repositório final da memória de longa duração, acreditando-se que ela fique armazenada nas próprias estruturas de captação, processamento e análise da informação. Assim, se espera que a memória de um objeto recentemente encontrado esteja distribuída entre a área do córtex temporal inferior, área do lobo parietal e outras áreas. Acredita-se que alterações persistentes ocorram na intensidade das conexões entre os neurônios dessas áreas e que estes respondam diferentemente após o aprendizado, de forma que a atividade agregada, no conjunto de neurônios alterados, contenha a memória de longa duração.<sup>38,46</sup>

Para a maioria dos estudos referentes ao sistema visual, a representação de objetos envolve uma atividade distribuída por muitos neurônios corticais. Uma vez que esses objetos tenham muitas propriedades, tais como cor, orientação e direção do movimento, pode também

ser necessário comparar ou integrar essas atividades por meio de múltiplas áreas corticais para determinar a percepção.<sup>32,38</sup>

Embora a maior parte das evidências de que o hipocampo desempenha papel na memória espacial venha de pesquisas com ratos, o hipocampo parece cumprir função semelhante em muitas outras espécies. Mais notável tem sido a pesquisa sobre pássaros que estocam alimentos. Esses pássaros devem apresentar memória espacial fantástica, pois, para sobreviverem, devem lembrar da localização de centenas de esconderijos para o alimento espalhados por seus territórios. Sherry et al. (apud Shettleworth, 1990)<sup>47</sup> verificaram que as espécies estocadoras tendem a ter hipocampos maiores do que as espécies relacionadas que não estocam alimentos.

Várias pesquisas experimentais realizadas com animais nos mostram que o hipocampo exerce uma função importante na memória espacial. Temos, como exemplo, o experimento realizado por Clark,<sup>48</sup> que testou a memória viso-espacial de ratos com hipocampos lesionados e intactos, em uma piscina com água turva, os resultados indicaram que os ratos lesionados apresentam um pior desempenho na formação da memória espacial. Corroborando com este estudo, temos a pesquisa realizada no labirinto aquático de Morris, onde os ratos devem aprender a nadar até uma plataforma fixa escondida logo abaixo da superfície da água. Os ratos com lesões no hipocampo aprendem essa tarefa simples com grande dificuldade.<sup>49</sup>

Há um consenso de que a memória espacial é dependente da integridade do hipocampo, mas a importância do hipocampo para tarefas não espaciais, incluindo tarefas de reconhecimento de objetos, não está tão clara. Broadbent et al<sup>50</sup> realizaram um estudo, onde foi examinada a relação entre tamanho da lesão de hipocampo e a memória espacial e memória de reconhecimento em ratos. A memória espacial foi prejudicada após lesões hipocampais bilaterais dorsais que compreenderam de 30% a 50% do volume total do hipocampo. À medida que as lesões aumentaram de tamanho, de 50% a 100% do volume

hipocampal total, o desempenho foi igualmente prejudicado. No entanto o reconhecimento de objetos estava intacto após lesões hipocampais dorsais que prejudicaram de 50% a 75% do volume hipocampal total e esta tarefa ficou prejudicada somente após lesões maiores que compreenderam de 75% a 100% do volume hipocampal. Por último, lesões hipocampais ventrais compreenderam 50% do volume total do hipocampo, que prejudicou tarefas envolvendo a memória espacial, mas não afetou a memória de reconhecimento de objetos. Essas descobertas mostram que o hipocampo é importante para ambas, tanto para memória espacial, quanto para memória de reconhecimento. Entretanto o desempenho da memória espacial requer mais tecido hipocampal do que a memória de reconhecimento.

Embora pesquisas sobre uma variedade de espécies indiquem que o hipocampo desempenha um papel na memória espacial, as evidências de estudos com primatas são inconsistentes.<sup>51</sup>

O problema pode ser porque em seres humanos, a memória espacial é, em geral, testada em sujeitos estacionários que fazem julgamento sobre a localização em telas de computador, ao passo que, em ratos, camundongos e pássaros, a memória espacial é estudada em indivíduos que se deslocam por ambientes de teste controlados.<sup>52</sup>

As pesquisas experimentais também apontam para o hipocampo como a estrutura mais importante para localização espacial, desde a descoberta das células de localização, nesta estrutura, a qual permite a localização aloclétrica em pesquisas com ratos.<sup>53</sup> Mais tarde, O'Keefe e Nadel<sup>54</sup> referem a estas colocações como a teoria do mapa cognitivo, as células de lugar formando um mapa cognitivo do ambiente que permite ao animal manter a memória e a localização espacial de ambientes aprendidos.

Esses pesquisadores sugerem que existem vários sistemas, no cérebro, especializados na memória para diferentes tipos de informações; a função específica do hipocampo, neste caso, é o armazenamento da memória para localização espacial. Especificamente, Nadel e

O'Keefe<sup>54</sup> propuseram que o hipocampo constrói e armazena mapas aloccêntricos do mundo exterior a partir do estímulo de entrada sensorial que recebe. O termo aloccêntrico refere-se a representações do espaço baseadas em relações entre objetos e marcos externos. Em comparação, egocêntrico refere-se a representações do espaço baseadas em relações com a própria posição.

A teoria do mapa cognitivo coloca que o hipocampo é necessário para criarem-se representações espaciais aloccênicas do ambiente, e essas representações fornecem o contexto nos quais os eventos episódicos estão inseridos. Essa teoria não distinguiu entre mapas cognitivos adquiridos recentemente daqueles adquiridos tempos atrás; e que o hipocampo poderia ser importante para retenção e recuperação da memória remota e recente visoespacial.<sup>55</sup>

Existem vários relatos, na literatura, sobre memória espacial em pacientes com lesão hipocampal bilateral,<sup>56,57</sup> esses autores testaram a memória em pacientes em relação a aspectos aprendidos de ambientes e ruas de cidades onde viveram por muitos anos. Compararam com controles com a mesma história. Os pacientes apresentaram os mesmos desempenhos de seus pares, mostrando preservação dessas funções de memória. Levando os autores a concluir que os hipocampus não são repositórios da memória aloccêntrica espacial remota e a rejeitarem a teoria do mapa cognitivo.

Aggleton e Brown<sup>58</sup> propuseram uma teoria específica do papel do hipocampo no reconhecimento de objetos e de sua relação com o córtex rinal. Eles concordam com evidências recentes de que o córtex rinal, e não o hipocampo, desempenha um papel maior no reconhecimento de arranjos espaciais de objetos, como em um cenário visual. Os mesmos autores sugerem que o córtex rinal desempenha papel mais importante do que o hipocampo no reconhecimento de objetos, mas não significa que o hipocampo não atue significativamente na memória. De fato, ele desempenha papel fundamental na memória para localização espacial,

mas os efeitos de lesões no hipocampo sobre o desempenho em testes de memória espacial são confusos.

Rosenbaum et al.<sup>59</sup> referem, a partir de um estudo, para avaliar a memória espacial remota, que o aprendizado de memória de localização e a relação espacial entre eles podem sobreviver após uma significativa atrofia de hipocampo, uma estrutura que muitos pesquisadores acreditam ser essencial para a formação, armazenagem e recordação de mapas espaciais de ambientes apreendidos anos atrás.

Moscovitch et al.<sup>55</sup> concordam que embora o hipocampo seja necessário para aquisição de informações espaciais aloentrícas e memórias espaciais remotas, estas podem sobreviver a grandes lesões no hipocampo. Os autores sugerem que aqueles pacientes que têm lesão extra hipocampais, como córtex parietal, para-hipocampo e cíngulo posterior têm a navegação espacial prejudicada, porque cada uma dessas regiões contribui com aspectos diferentes da memória espacial e navegação, visto que muitas destas estruturas têm conexões anatômicas e recíprocas em relação umas as outras e em relação ao hipocampo, formando uma rede espacial.

Recentemente, estudos com imagens nos permitem visualizar mais objetivamente as áreas responsáveis pela memória de localização, por exemplo, o estudo de Maguirre et al.,<sup>60</sup> que usaram PET para registrar a atividade cerebral à medida que os indivíduos aprendiam a localizar-se em uma cidade de realidade virtual. Foi verificado nesse estudo que a ativação do hipocampo direito estava bastante associada aos lugares e a habilidade de andar precisamente até eles. Maguirre et. al. (2000)<sup>61</sup> também usaram imagem por RNM para estimar o volume do hipocampo em um grupo de seres humanos que fizeram um treinamento espacial intensivo: taxistas. Eles verificaram que os taxistas, com mais de 20 anos de experiência, apresentavam significativamente mais massa cinzenta na porção posterior do hipocampo direito do que o normal. Em outro estudo com taxistas londrinos, os autores sugerem que o hipocampo estaria



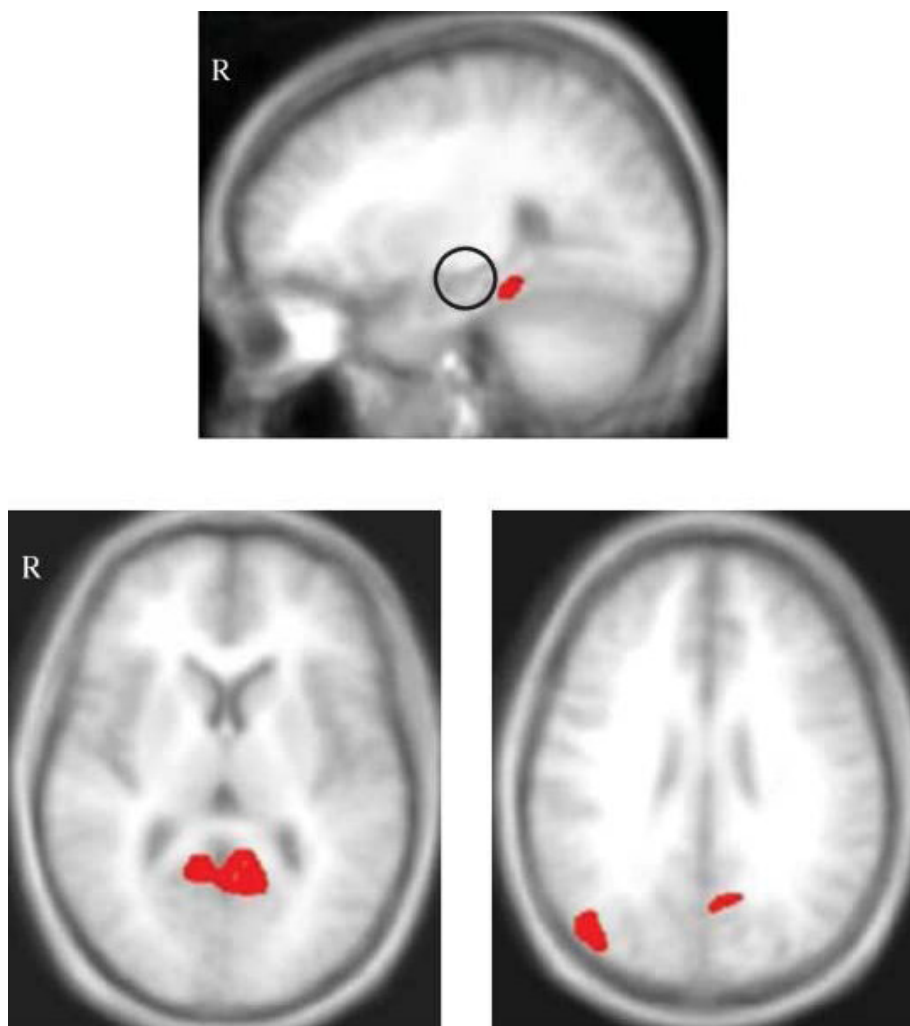
envolvido no processamento de mapas espaciais estabelecidos em relação a percursos de longa duração; e também que o hipocampo direito estaria sendo recrutado especificamente para a navegação em ambientes espaciais.<sup>62</sup>

Mais recentemente Maguire et al.<sup>63</sup> avaliaram a habilidade de navegação do Sr. TT, um taxista aposentado de Londres que, após uma encefalite, apresentou uma lesão hipocampal bilateral. Seu desempenho foi comparado com um grupo controle de taxistas aposentados que trabalharam na mesma área que TT há 40 anos. Este estudo avaliou a memória espacial remota com testes para memória topográfica. Tal pesquisa aponta para as mesmas conclusões de outros autores citados: uma quantidade relevante de informações é mantida mesmo com lesão hipocampal bilateral, o paciente TT manteve preservada as informações de navegação em ruas principais e mais usadas, e mostrou maiores dificuldades em ruas menos importantes. Os resultados mostraram que o hipocampo não é importante para orientação geral espacial, com detalhes no conhecimento topográfico de determinados caminhos, as vias principais, no entanto TT mostrou-se confuso, quando solicitado a navegar em vias secundárias.

As vias que são mais experienciadas podem ser mais consolidadas e, então, adquirem um *status* semântico mais consistente e podem funcionar independentes do hipocampo.

Os autores concluem que o hipocampo, em humanos, é necessário para facilitar a navegação em lugares aprendidos há muito tempo, principalmente onde complexos e amplos espaços estão relacionados, e quando o sucesso da navegação requer representações espaciais detalhadas.<sup>63</sup>

Ao contrário de alguns estudos já citados, Addis et al.<sup>64</sup> realizaram um estudo com RMf, que mostra as regiões cerebrais ativadas durante tarefas direcionadas de memória espacial e tarefas de percepção.



**Figura 3** - Regiões cerebrais ativadas na comparação das tarefas de memória espacial remota com tarefas basais de percepção. Os mapas funcionais estão sobrepostos nas imagens anatômicas de todos os participantes em cortes sagitais e axiais relevantes. O hemisfério direito é mostrado no lado esquerdo das imagens. As imagens foram padronizadas em  $P < 0.001$ , corrigido. Áreas de atividade comum, através das tarefas, incluíram giro parahipocampal direito (topo), córtex retrosplênico esquerdo (esquerdo) e córtex occipital superior direito (direita). O hipocampo (círculo aberto) não foi ativado em nenhuma tarefa (Fonte: Addis RD et al, 2005).<sup>64</sup>

Os resultados deste e de outros estudos corroboram com pesquisas recentes que afirmam que o hipocampo não é necessário para a manutenção e recuperação de ambientes apreendidos há anos. Em vez do hipocampo, sistemas de regiões neocorticais, diferencialmente, suportam a memória para a localização e aparência visual de lugares conhecidos.<sup>55,59</sup>

Entretanto um estudo com RMf, realizado em 2007, constatou que pacientes com lesões dos córtices temporais mediais em ambos os hemisférios estão relacionados com déficits da aprendizagem e recordação de ambientes topográficos.<sup>65</sup>

Kumaram e colaboradores<sup>66</sup> também realizaram um estudo com RMf em pacientes para abordar um debate, que vem de longa data, a respeito do mecanismo de operação fundamental do hipocampo humano em relação à teoria do mapa cognitivo e à teoria da memória relacional (que sugere que o hipocampo processa todos os tipos de associações e seqüências de eventos que compõe nosso cotidiano, unindo essas associações a padrões conhecidos). E concluíram que os resultados dessa pesquisa corroboram com a teoria do mapa cognitivo da função hipocampal, como sugeriram O'Keffe e Nadel em 1978.<sup>54</sup>

Os estudos que buscam relacionar a localização da memória viso-espacial e memória visual, em pacientes com LTA, apontam uma alteração nessas memórias quando a lobectomia está localizada no lado direito do lobo temporal. Maguire et al.<sup>67</sup> avaliaram o aprendizado topográfico em pacientes com LTA esquerda e direita (com ressecções incluindo áreas temporais mesiais). Usaram, como procedimentos, rotas em vídeo de lugares não familiares. Ambos os grupos com lobectomia temporal esquerda e direita mostraram prejuízos nestas tarefas topográficas, quando comparado com o grupo de indivíduos normais. Em outro estudo, com 131 pacientes com epilepsia do lobo temporal mesial (sendo 55 com lesão no lobo temporal esquerdo, 39 com lesão do lobo temporal direito e 36 controles) foram comparados os desempenhos das memórias visual e verbal, correlacionados com a localização do foco

epileptogênico. Os achados desse trabalho apontam que a memória viso-espacial apresenta alterações quando a lesão está localizada no lado direito do lobo temporal mesial.<sup>68</sup>

Outros estudos não acharam relação entre LTA no hemisfério direito e déficits na memória viso-espacial, em tarefas para acessar a memória para localização espacial ou a memória para desenhos. Os achados inconsistentes, em relação aos déficits na memória viso-espacial associado com disfunção no lobo temporal mesial, podem ser devidos ao fato de que a memória viso-espacial não é construída unicamente por uma via de acesso, mas em vias diferentes, que estão localizadas em diversas regiões do cérebro.<sup>69</sup>

John O'Keefe & Maguirre<sup>70</sup> realizaram um estudo com um programa 3D de vídeo-game, que envolveu 34 pacientes com lobectomia temporal unilateral decorrente de epilepsia, sendo 13 do lado esquerdo e 16 do lado direito, bem como um grupo controle de 16 pessoas. O programa continha uma cidade virtual onde os pacientes tinham que percorrer rotas e caminhos através de botões. Observou-se que o grupo de pacientes com lobectomia à direita acabou apresentando um desempenho inferior quando comparado aos dois grupos.<sup>70</sup>

Barrash et al.<sup>6</sup> investigaram os correlatos neuroanatômicos do aprendizado de rotas em um grupo de pacientes com lesões focais cerebrais estáveis, os sujeitos foram distribuídos em dois grupos, com lesão à esquerda e com lesão à direita. Foi avaliada a habilidade em aprender uma rota em um ambiente real e foi verificado que o aprendizado depende da integridade do córtex temporo-occipital bilateral e de regiões temporais mesiais direitas.

Também em relação à memória viso-espacial, um trabalho recente avaliou essa memória de 14 pacientes com lesão no lobo temporal mesial (sendo 10 com lesão no hipocampo direito e 4 do hipocampo esquerdo) através de um programa de computador que relacionava a posição de objetos. As conclusões deste estudo apontam que não houve diferença significativa entre os resultados dos pacientes com lesão do lado direito do córtex e

do lado esquerdo; e os autores afirmam que a memória espacial que se mensura através da memória viso-espacial não é função exclusiva do lobo temporal mesial direito.<sup>71</sup>

Alguns estudos mais complexos, como o de Burgess et al.,<sup>72</sup> colocam que se situar em ambientes e lembrar-se de eventos que ali ocorreram são habilidades cognitivas cruciais, que têm sido ligadas ao hipocampo e lobo temporais mesiais. Neste estudo, foram verificados aspectos neuropsicológicos, comportamentais e de neuroimagem em relação ao envolvimento do hipocampo humano na memória espacial (modelos espaciais, dimensionalidade e orientação). Também foram comparadas variação em estruturas e função hipocampal entre espécies diferentes. Os autores discutiram como o hipocampo, no seu papel espacial, relaciona-se ao seu papel aceito na memória episódica. Na literatura, cinco estudos relacionados usam a realidade virtual para examinar os tipos de memórias em situações de atividades de vida diária. Resultados apontam que o processamento de cenas espaciais envolve o para-hipocampo. O hipocampo direito parece particularmente envolvido na memória para localização dentro do ambiente, e o hipocampo esquerdo mais envolvido em contexto episódico ou memória autobiográfica. Relacionado ao processamento de cenas espaciais, citado acima, estudos passados sugerem que o lobo parietal também está envolvido neste processamento, mas não é fundamental para o aprendizado de trajeto - codificado como uma seqüência de cenas.<sup>73</sup> Os córtices parietais podem desempenhar um papel mais importante na aprendizagem de trajeto em ambientes que são atípicos devido à escassez de pontos de referência. Entretanto, que os córtices occipitotemporais mediais continuam importantes em tais ambientes é sugerido por estudos que demonstram que, mesmo nos vastos espaços “sem características”, tais como desertos ou oceanos, o êxito na navegação e o desenvolvimento de um mapa espacial em ampla escala requer o aprendizado de cenas, ainda que cenas diferentes das utilizadas em ambientes mais típicos.<sup>6</sup>

Em um estudo mais específico, sobre um paciente com amnésia topográfica, definida como "quando o paciente perde sua direção em ambientes bem conhecidos e não é capaz de dar uma descrição verbal e gráfica de rotas familiares ou locais", foram observadas lesões nas regiões corticais posteriores, particularmente dos córtices parietal e retrosplenial, indicando que estas podem ser as regiões do cérebro que mantém os mapas espaciais de lugares conhecidos. Sugerindo que a memória de lugares (locais) conhecidos tempos atrás permanecem intactas após lesão de hipocampo.<sup>56</sup>

Outras pesquisas realizaram um estudo de caso de um paciente que, após hipóxia cerebral, apresentou um quadro de dificuldade grave em orientar-se em novos ambientes no contexto de uma síndrome amnésica global. Paciente com atrofia bilateral de hipocampos, mais evidentes nas regiões dorsais. A avaliação neuropsicológica mostrou um déficit agudo do aprendizado espacial, mas com habilidade preservada em relação ao aprendizado da informação visual e verbal. Virtualmente era incapaz de aprender uma rota em uma tarefa de labirinto baseada exclusivamente em dados espaciais, porém a disponibilidade de pistas visuais melhorou seu aprendizado significativamente. Ele obteve resultados normais em vários testes que investigavam o conhecimento adquirido pré-mórbido em relação a prédios famosos, rotas da cidade, onde ele vivera desde a infância. A desorientação topográfica pode ser entendida por uma dificuldade específica em armazenar a informação espacial-direcional em ambientes novos. O hipocampo aparenta estar envolvido na aquisição de novos conhecimentos espaciais topográficos.<sup>74</sup>

Cabe ressaltar, também, a importância das colocações de Rosenbaum et al.<sup>59</sup> e Nadel et al.<sup>75</sup> sobre a Teoria de Múltiplos Traços, a qual sugere que o envolvimento hipocampal é necessário para permanente, vívida e detalhada memória episódica e espacial. Eles apontam que a recordação de representações perceptuais e espaciais detalhadas de ambientes, aspectos topográficos ricos experienciados, sempre dependem do hipocampo não importa há quanto

tempo foi adquirido. Citam, para reforçar suas teorias, as poucas pistas, os detalhes empobrecidos do conhecimento geográfico de seus pacientes, assim como, a habilidade comprometida para reconhecer pistas incidentais, como evidências de enfraquecimento da memória espacial formada anteriormente.

Todos os estudos citados mostram que os resultados ainda são bastante controversos em relação à memória viso-espacial e de localização e sua localização cerebral.



## 2.8 AVALIAÇÃO NEUROPSICOLÓGICA

As avaliações neuropsicológicas têm sido utilizadas desde os anos 40 para o diagnóstico de problemas adquiridos ou congênitos que se presume ser o resultado de lesões ou traumatismo cerebral.<sup>4</sup>

Podemos conceituar a neuropsicologia como um campo da ciência que estuda as relações entre as funções psíquicas e comportamentais e o encéfalo, visando estabelecer correlações de base funcional e topográfica.<sup>4,76,77</sup>

Durante a história inicial da Neuropsicologia, essas avaliações foram, muitas vezes, a medida mais direta da integridade do cérebro em pessoas sem sinais ou sintomas de localização e com problemas confinados a funções mentais superiores.<sup>4</sup>

Os pacientes encaminhados a um neuropsicólogo para avaliação podem ser portadores de lesão cerebral conhecida. As causas cerebrais mais comuns são as doenças cerebrovasculares, TCE, hidrocefalia, doença de Alzheimer, doença de Parkinson, esclerose múltipla, coréia de Huntington, tumores, epilepsia e infecções.<sup>78</sup>

Muitas condições clínicas podem afetar o funcionamento do cérebro. Ele pode ser comprometido também por doenças sistêmicas: endocrinopatias, transtornos metabólicos e eletrolíticos, doenças do rim, fígado e pâncreas, deficiências nutritivas; toxinas, entre outros.<sup>78</sup>

Os instrumentos utilizados, nos grandes centros, consistem basicamente de baterias de testes que avaliam um vasto conjunto de habilidades e competências cognitivas, tais como orientação espaço-temporal, inteligência geral, raciocínio, atenção, aprendizagem, memória verbal e visual, de curto e longo-prazo, funções executivas, linguagem, organização visoespacial, assim como uma variedade de funções perceptuais e motoras. Podem-se incluir

também, a avaliação da competência acadêmica, os estados emocionais e os padrões mais constantes da reação da personalidade, como formas diferenciadas de verificar a expressão de entendimento e a compreensão do paciente nas suas atividades pregressas e atuais.<sup>4</sup>

A avaliação neuropsicológica tem como um dos objetivos a possibilidade de descrever, de maneira mais completa possível, todas as capacidades cognitivas e comportamentais do paciente. Como resultado do processo, Lezak<sup>76</sup> e Mäder<sup>79</sup> assinalam que o relatório deve apontar tanto para os aspectos mais deficientes das características comportamentais, como para as competências do paciente nos planos de função intelectual, atenção, concentração, velocidade de processamento de informação, aprendizagem, memória verbal e não-verbal, linguagem, percepção, funções executivas e viso-motoras.

A neuropsicologia tem como objetivo principal obter a inferência das características estruturais e funcionais do cérebro e do comportamento em situações de estímulo e de respostas definidas.<sup>76</sup>

Os métodos de avaliação neuropsicológica assumem extrema importância no estudo das epilepsias. A avaliação de pacientes com epilepsia permite o estudo das relações entre as descargas paroxísticas e/ou lesões cerebrais localizadas e as funções cognitivas, complementando e dando suporte à delimitação das disfunções cerebrais localizadas associadas à epilepsia parcial.

A avaliação deve possibilitar melhor delimitação da reserva de memória de cada um dos hemisférios cerebrais, isto é, da capacidade do hemisfério cerebral contralateral à lesão e/ou disfunção em suprir as funções do outro hemisfério, para garantir-se, nos casos de Lobectomia Temporal ou hipocampectomia unilateral, a manutenção das atividades cotidianas.<sup>12</sup>

As informações hoje disponíveis sugerem que aqueles pacientes, que apresentam alterações estruturais como esclerose mesial temporal e crises refratárias ao tratamento, tendem a apresentar mais complicações cognitivas, psíquicas e sociais, ou seja, a probabilidade de comprometimento do funcionamento intelectual torna-se maior nestes pacientes.<sup>80,81</sup>

Uma área de atuação em que a avaliação neuropsicológica se faz necessária é na investigação prévia dos pacientes candidatos à cirurgia para o controle das crises, podendo estabelecer os possíveis riscos e seqüelas, principalmente, no que se refere à linguagem e memória, bem como permite uma comparação com base quantitativa e qualitativa entre os períodos pré e pós-operatório.<sup>12</sup>

A maioria dos candidatos à cirurgia tem ELT. Uma vez que as estruturas temporais mesiais (amígdala e hipocampo) são vitais para a consolidação a longo prazo de informações recém-adquiridas, a testagem da memória desses pacientes se torna o momento mais importante da avaliação. Nessa testagem deve-se levar em conta a diferença funcional que existe entre os lobos temporais, ou seja, o esquerdo mediando a memória para materiais verbais, como nomes e listas de palavras; e o direito, a memória para materiais dificilmente verbalizáveis, como faces, lugares e desenhos abstratos.<sup>1,76</sup>

Os testes neuropsicológicos devem, portanto, avaliar as diferentes funções verbais e não-verbais e as diferenças no processamento hemisférico de tais estímulos. Neste sentido, o material utilizado nos testes neuropsicológicos deve ser o mais puro possível em sua natureza verbal ou não-verbal, para polarizar a avaliação nos domínios do hemisfério esquerdo e direito. É importante ressaltar que a especialização funcional hemisférica, em pacientes portadores de epilepsia refratária e de início precoce, pode sofrer importantes modificações plásticas, podendo até inverter-se a preferência hemisférica esquerda para o processamento de estímulos verbais, mesmo em indivíduos destes.<sup>82,83</sup> Daí a importância da realização de testes

específicos para a determinação da preferência hemisférica para a linguagem e conseqüente hemisfério dominante para memória.

Procuramos nesta pesquisa, identificar tarefas envolvendo memória não-verbal, com melhor capacidade para detectar disfunções no LTM-D. Para isto escolhemos testes pouco verbalizáveis, como aprendizado de memória de localização (Teste da Rota Real) e memória remota espacial (Teste da Casa de Infância).

### **2.8.1 Avaliação da memória de localização e da memória viso-espacial remota**

O funcionamento topográfico é uma tarefa comportamental integrada, a qual requer múltiplas habilidades cognitivas que envolvem reconhecimento de cenas, aprendizado e utilização de representações espaciais topográficas, assim como a manutenção da orientação espacial egocêntrica.

Sabe-se que a avaliação padronizada do aprendizado de rota no mundo real é mais sensível a dificuldades sutis do que uma avaliação em um ambiente simulado. A necessidade de avaliação padronizada, em situações reais do mundo, é reforçada pelo fato de que déficits podem não ser detectados quando a avaliação é feita pelo relato ou observações clínicas do paciente.

O Teste da Rota Real (TRR) foi padronizado e validado por Barrash et. al. em 1993.<sup>6</sup> Em 2000, Barrash et al. realizaram um estudo em 127 pacientes com lesões focais estáveis distribuídas pelo cérebro e em 80 controles divididos em grupos de acordo com a idade, para avaliar a habilidade de aprender uma rota complexa em ambiente real, um aspecto crítico do funcionamento topográfico. Este teste também foi utilizado por Rosenbaum et al.,<sup>59</sup> no ano de 2005, na University of Toronto (Canadá), em taxistas com doença de Alzheimer e Encefalite,

em taxistas sem história de doença neurológica, e em controles que nunca haviam trabalhado como taxistas, mas que moravam há mais de 10 anos na cidade de Toronto.<sup>6,59,84</sup> No Teste da Rota Real, os indivíduos devem seguir 1 rota em ambiente hospitalar interno, e recebem dicas de pistas visuais e cuidadosamente selecionadas para evitar pistas verbais, onde é avaliada a memória viso-espacial que se define como memória de localização para o ambiente físico, o qual será melhor explicado no item material e métodos.

Para avaliar a memória viso-espacial remota, é utilizado o Teste da Casa de Infância (TCI), o qual consiste em um teste informal, criado por Rosenbaum et al.,<sup>59</sup> em 2005, na University of Toronto (Canadá), e assim como o TRR também foi utilizado na mesma pesquisa com taxistas e controles na cidade de Toronto.<sup>59</sup> Para o TCI é solicitado ao indivíduo que faça um esboço da planta de sua casa de infância, com objetivo de avaliar a memória viso-espacial remota, que será melhor entendido no item material e métodos.

O TCI é utilizado na tentativa de identificar áreas responsáveis pela memória viso-espacial remotas, e o TRR as áreas mais responsáveis pela memória de localização em ambientes reais.

### **3 OBJETIVOS**

#### **3.1 OBJETIVO GERAL**

Estudar a participação do hipocampo no desempenho da memória de localização e memória viso-espacial remota em pacientes com epilepsia refratária do lobo temporal mesial esquerdo e direito.

#### **3.2 OBJETIVOS ESPECÍFICOS**

- Verificar se o desempenho com a memória de localização espacial (TRR) é diferente em indivíduos com epilepsia do lobo temporal mesial esquerdo e direito, comparados a um grupo controle.
- Verificar se o desempenho com a memória viso-espacial remota (TCI) é diferente entre indivíduos com epilepsia do lobo temporal mesial esquerdo e direito, comparados a um grupo controle.

## **4 MATERIAL E MÉTODOS**

### **4.1 DELINEAMENTO**

Estudo transversal realizado em pacientes com foco epileptogênico no lobo temporal mesial esquerdo e direito, e que se submeteram à avaliação neuropsicológica como pré-requisito para cirurgia da epilepsia, no HSL-PUCRS, com utilização de grupo controle para comparação.

### **4.2 POPULAÇÃO E AMOSTRA**

A população deste estudo foi constituída por pacientes com epilepsia refratária do lobo temporal mesial esquerdo e direito, que realizaram avaliação neuropsicológica, como investigação de rotina, no período pré-cirúrgico, para tratamento da epilepsia, segundo os critérios de inclusão e exclusão descritos a seguir. Foram estudados 80 indivíduos, sendo 40 pacientes (20 pacientes com EMTD e 20 EMTE) e 40 controles.

Os sujeitos do grupo controle não apresentavam histórico de doenças neurológicas ou psiquiátricas, para exclusão destes casos os indivíduos preencheram um questionário para exclusão de patologias neurológicas ou psiquiátricas, já utilizado em pesquisas anteriores em nosso serviço<sup>85</sup> (Anexo A), e seguiram os mesmos critérios de exclusão dos casos (pacientes).

### **4.3 CRITÉRIOS DE INCLUSÃO**

Foram incluídos na amostra os pacientes que internaram no Programa de cirurgia da Epilepsia (PCE), com epilepsia no lobo temporal esquerdo e direito refratária à medicação,

com quociente intelectual (QI) igual ou superior a 80 (médio inferior), com idade superior a 18 anos. A amostra foi coletada no período de janeiro de 2006 à Janeiro de 2007.

#### **4.4 CRITÉRIOS DE EXCLUSÃO**

Foram excluídos da amostra os pacientes com epilepsia extratemporal, pacientes etilistas, pacientes com outras doenças neurológicas ou doenças psiquiátricas e aqueles que não concordaram e não assinaram o termo de consentimento informado (Anexo B).

#### **4.5 COLETA DE DADOS**

A coleta de dados foi feita pelo próprio pesquisador, através da avaliação com testes neuropsicológicos de memória de localização e memória viso-espacial remota em pacientes candidatos à cirurgia da epilepsia, com utilização dos instrumentos descritos a seguir.

Os pacientes foram avaliados, de forma consecutiva, em um estudo cego em relação a lateralização do foco epileptogênico.

#### **4.6 INSTRUMENTOS**

Os pacientes com epilepsia se submeteram à avaliação da memória de rotina, no período pré-cirúrgico, a qual incluiu as Escalas de Memória Weschler-Revisada - WMS-R (do inglês, *Weschler Memory Scale-Revised*) (Anexo C e D) e o Teste da Figura Complexa de Rey-Osterrieth (Anexo E). O WMS-R, na sua forma verbal, consiste na repetição de duas



histórias que são contadas ao indivíduo, envolvendo a capacidade de retenção da memória imediata e tardia após 30 minutos. Na sua forma não-verbal, é mostrado ao paciente quatro cartões com figuras geométricas, que ele reproduz imediatamente e após 30 minutos, avaliando-se, assim, a memória visual imediata e tardia.<sup>86</sup>

O Teste da Figura Complexa de Rey-Osterrieth é uma medida bastante conhecida de construção viso-espacial e memória não verbal, sendo um teste muito utilizado em diversos países. O teste consiste em uma figura geométrica complexa composta por um retângulo grande, bissetores horizontais e verticais, duas diagonais, e detalhes geométricos adicionais interna e externamente ao retângulo grande. O examinando é solicitado a copiar a figura e após 30 min. é solicitado a reproduzi-la de memória. Tanto a habilidade viso-espacial como a memória visual tardia podem ser avaliadas.<sup>87</sup>

Com o objetivo de verificar o QI estimado, foram aplicados os subtestes cubos e vocabulário da Escala Weschler de Inteligência para adulto revisada (WAIS-R), visando excluir retardo mental e avaliar o nível geral de funcionamento intelectual.<sup>88</sup>

Para o TCI, foi solicitado aos indivíduos que fizessem um esboço da planta de sua casa de infância, com objetivo de avaliar a memória viso-espacial remota, a qual foi confrontada com a descrição feita por um familiar que também tenha morado na casa, visando estabelecer se o desempenho do indivíduo testado é satisfatório.

No TRR, os indivíduos deveriam seguir 1 rota em ambiente hospitalar interno (Anexo F), rico em detalhes visuais, contendo 15 características visuais salientes, localizados em esquinas, com pistas verbais mais sutis possíveis. O indivíduo foi guiado na rota pelo examinador uma vez, o qual apontava cada pista. Após, o paciente fez a rota 3 vezes consecutivas com o examinador atrás, pontuando cada erro imediatamente e redirecionando-o na rota correta. O total do número de respostas incorretas, no final do teste, foi registrado e pontuado como erro. Para definição do ponto de corte de normalidade, utilizamos os valores

obtidos no grupo controle, cuja média foi de 40,8 e desvio padrão de 1,5. Consideramos déficit no Teste quando o resultado ficou abaixo de 38,0 (valor 1,5 desvios padrões abaixo da média).

O teste acima avalia memória viso-espacial que se define como memória para o ambiente físico e inclui: direção, localização de objetos e mapas cognitivos.

Foi utilizado ainda, no período pré-cirúrgico, o Teste de Dominância Manual de Oldfield (Anexo G), a fim de investigar a dominância manual dos pacientes.<sup>89</sup>

#### 4.7 VARIÁVEIS

- Variáveis dependentes (desfecho): Desempenho nos testes de memória não-verbal
  - Teste da Rota real (variável quantitativa 0-45).
  - Teste da Casa de Infância (variável categórica: teste correto, teste parcialmente correto, teste incorreto).
- Variável independente (preditora): Epilepsia do lobo temporal refratária (variável categórica: temporal direito, temporal esquerdo ou controle).
- Potenciais variáveis de confusão
  - Sexo**
  - Escolaridade
  - Idade

#### 4.8 ANÁLISE ESTATÍSTICA

Os dados foram digitados em uma planilha eletrônica (Excel) e analisados com o SPSS versão 6.0.

As variáveis categóricas (sexo, escolaridade e Teste da Casa de Infância) foram comparadas entre os grupos, utilizando-se o teste do qui-quadrado ( $\chi^2$ ). A média de idade foi comparada entre os grupos, usando a Análise de variância (Anova-one way).

A média de acertos, no Teste da Rota Real (variável sem distribuição normal), foi comparada entre os três grupos, usando o teste não paramétrico de Kruskal-Wallis, e entre os sexos, usando o teste de Mann-Whitney.

Tomando por base o Teste da Rota Real, para comparação das médias entre grupos, calcula-se um tamanho amostral de 19 pares, para uma variância assumida de 8 e uma diferença na média de 6 erros, para um erro alfa de 0,05 e poder de estudo de 90%.

Com base neste cálculo, foram selecionados 20 pacientes, em cada grupo, com respectivos controles.

## **5 RESULTADOS**

Os resultados desta pesquisa serão apresentados em subitens conforme os objetivos especificados. Serão expostos aspectos referentes à participação do hipocampo, na memória não-verbal, através da investigação e do desempenho nos testes de memória de localização e viso-espacial remota em pacientes com epilepsia refratária do lobo temporal mesial esquerdo e direito.

### **5.1 CARACTERÍSTICAS DA AMOSTRA**

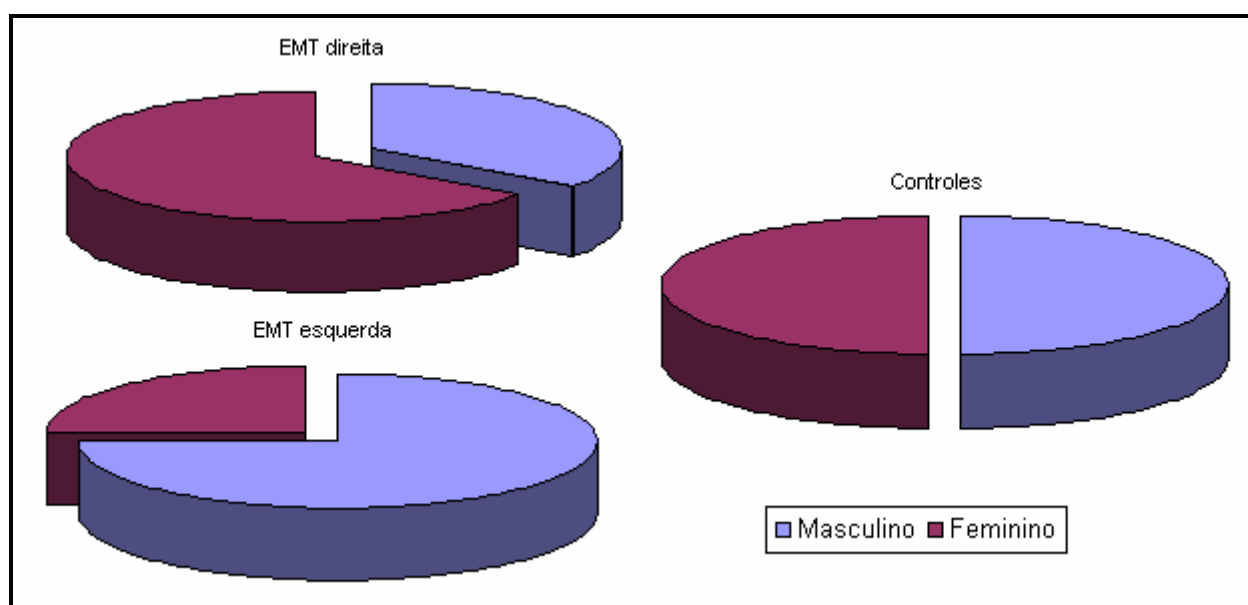
Os dados apresentados na Tabela 1 ilustram as características demográficas nos grupos. Observam-se diferenças entre pacientes da amostra do sexo feminino e do sexo masculino em relação à localização da esclerose mesial temporal. Sendo significativa a relação do sexo com a lateralização do foco epileptogênico ( $p = 0,037$ ).

A maioria da amostra tem apenas até o 1º grau (ensino fundamental). A média de idade dos três grupos foi similar. Portanto, nenhum desses dados a respeito da escolaridade e idade dos indivíduos apresentou diferença significativa.

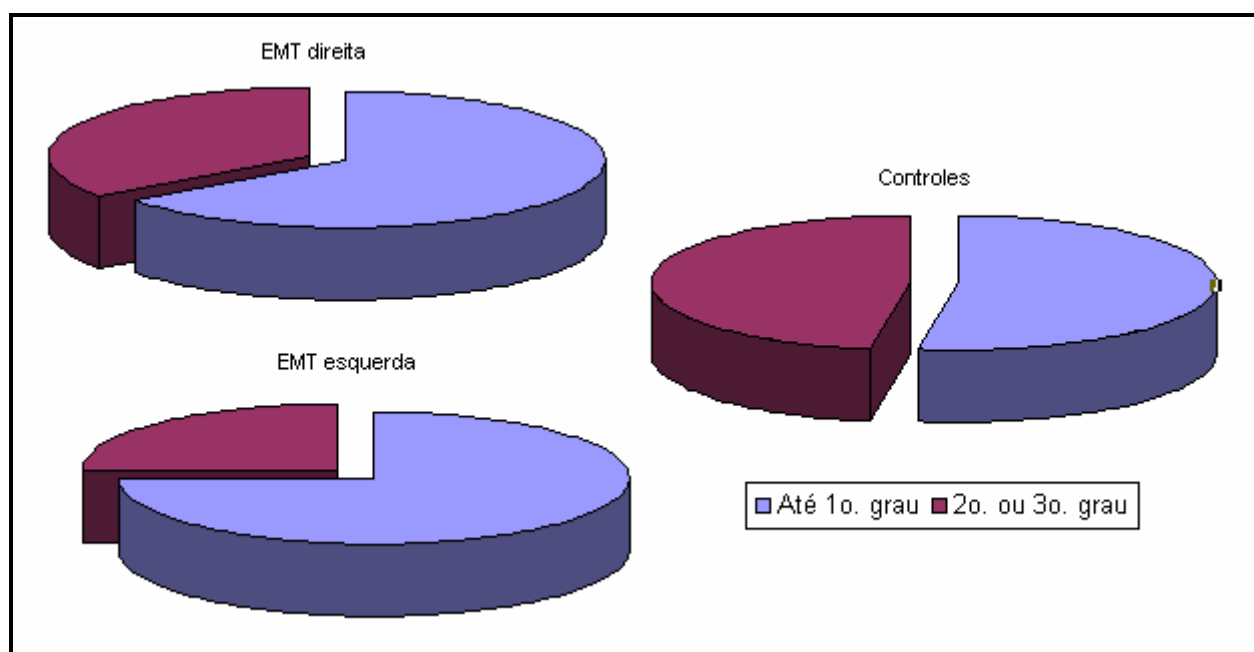
**Tabela 1 - Características Demográficas**

VARIÁVEL	EMTD (n=20)	EMTE (n=20)	Controles (n=40)	<i>P</i>
Sexo				
Masculino	7 (35%)	15 (75%)	20 (50%)	0,037
Feminino	13 (65%)	5 (25%)	20 (50%)	
Escolaridade				
Até 1º grau	13 (65%)	15 (75%)	21 (52,5%)	0,223
2º ou 3º grau	7 (35%)	5 (25%)	19 (47,5%)	
Idade (média ± d.p.)	38,5 ± 6,2	36,0 ± 6,8	34,9 ± 7,5	0,183

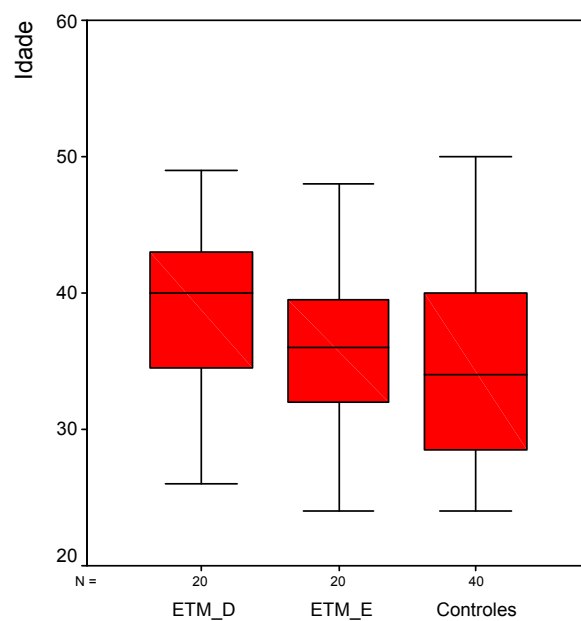
Legenda: EMT- Esclerose Mesial Temporal; D- direita;E- esquerda

**Figura 4 - Distribuição dos grupos de acordo com o sexo.**

Em função do grupo de pacientes com EMTD ter apresentado maior número de mulheres, e o grupo com EMTE um maior número de homens, foi feita uma comparação entre os sexos no grupo controle e observou-se que não houve diferença significativa entre os gêneros.



**Figura 5** - Distribuição dos grupos de acordo com a escolaridade.



**Figura 6** - Distribuição das idades nos grupos.

## 5.2 COMPARAÇÃO ENTRE DESEMPENHO COM A MEMÓRIA DE LOCALIZAÇÃO ESPACIAL E COM A MEMÓRIA VISO-ESPACIAL REMOTA ENTRE OS GRUPOS

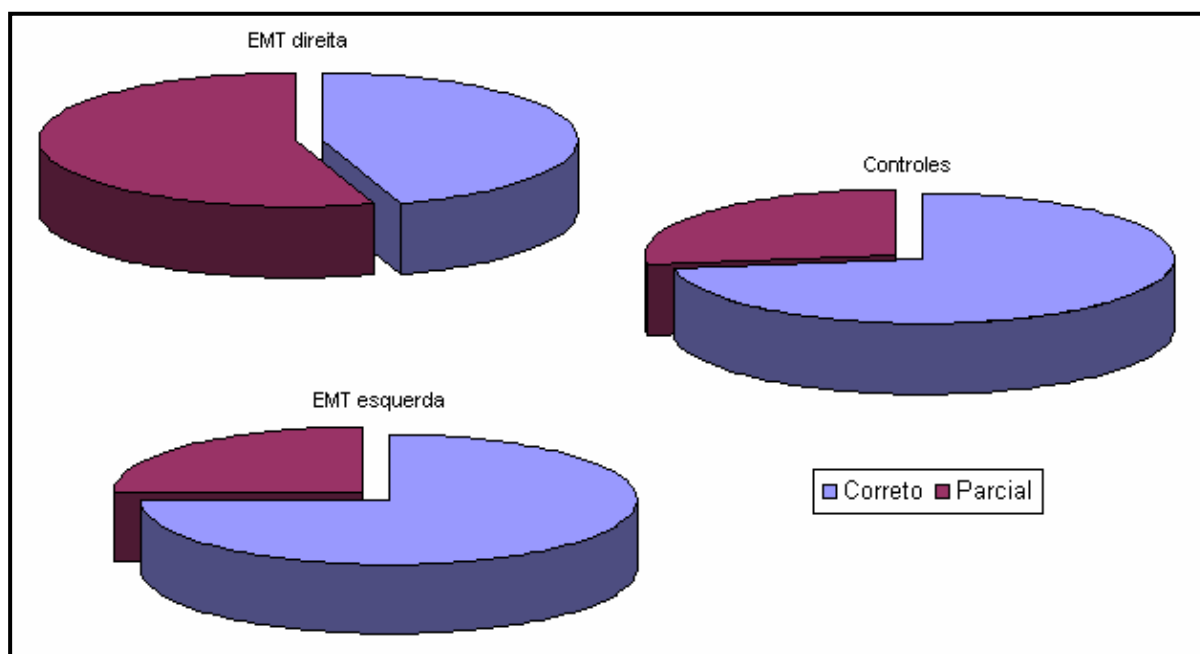
Os resultados mostram que o desempenho com a memória de localização espacial (TRR) apresentam uma diferença significativa ( $p < 0,001$ ), apontando que o grupo com EMTD teve um pior desempenho quando comparado ao grupo com EMTE e Controles (Tabela 2). Esta diferença se manteve estatisticamente significante ( $P < 0,001$ ) com a análise ajustada para o sexo.

O desempenho com memória viso-espacial remota (TCI), entre os grupos com epilepsia, mostra que os pacientes não obtiveram diferença significativa entre os resultados (Tabela 2). Entretanto se observa uma tendência à significância estatística ( $p = 0,066$ ).

**Tabela 2 - Comparação dos Testes entre os grupos.**

TESTE	EMTD (n=20)	EMTE (n=20)	Controles (n=40)	<i>P</i>
Casa da Infância				
Correto	9 (45%)	15 (75%)	29 (72,5%)	0,066
Parcial	11 (55%)	5 (25%)	11 (27,5%)	
Rota Real (média $\pm$ d.p.)	34,2 $\pm$ 3,0	40,9 $\pm$ 1,8	40,8 $\pm$ 1,5	<0,001*

Legenda: EMTD- Esclerose Mesial Temporal Direita EMTE- Esclerose Mesial Temporal Esquerda  
\* Estatisticamente significante

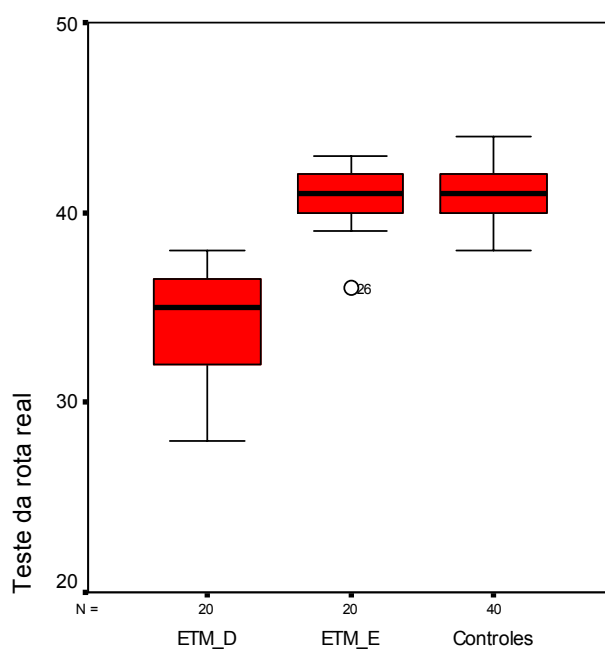


**Figura 7** - Distribuição dos grupos de acordo com resultado do TCI

Ao analisarmos o grupo com EMTD, comparando com os outros dois grupos em conjunto, observamos que o percentual de testes corretos no TCI é menor no primeiro ( $p=0,020$ ).

Na figura abaixo, podemos visualizar que a média do grupo com ETMD é menor do que a média do grupo com EMTE e controles, e também apresenta uma maior amplitude do que os outros grupos em relação aos resultados do TRR.





**Figura 8** - Distribuição do TRR nos grupos.

## 6 DISCUSSÃO

Estudos sobre o funcionamento cerebral, em relação à orientação topográfica em humanos, são de grande interesse para pesquisadores e clínicos, tendo em vista à dificuldade de se avaliar este tipo de função com testes neuropsicológicos padrões.

A importância do hipocampo para a aprendizagem espacial tem sido extensamente confirmada por estudos em animais com lesões<sup>90</sup> e achados neurofisiológicos entre espécies,<sup>52,53</sup> assim, pesquisas realizadas, nas últimas décadas em humanos, têm tentado demonstrar a importância da região parietal, occipital e temporal, principalmente do lado direito do cérebro, para a formação desse tipo de memória. Entretanto continua controversa, em seres humanos, a contribuição do hipocampo direito, para o desempenho da memória.

Em função de resultados pouco elucidativos quanto à contribuição do hipocampo direito na aprendizagem espacial, o presente estudo procurou avaliar a aprendizagem topográfica e a memória viso-espacial remota em pacientes com epilepsia refratária do lobo temporal mesial esquerdo/direito e controles, utilizando dois tipos de testes.

Em função do grupo de pacientes com EMTD ter apresentado maior número (65%) de mulheres, e o grupo com EMTE um maior número de homens (75%), foi realizado uma comparação entre os sexos no grupo controle. Analisamos esta variável e observou-se que não houve diferença significativa entre os gêneros. O estudo de Tuon et al 2006,<sup>91</sup> realizado em nosso centro, o qual analisou memória de orientação espacial com outro instrumento também em pacientes com epilepsia mesial temporal refratária, reforça os resultados de nossa pesquisa, mostrando não haver diferença estatisticamente significativa entre o gênero dos indivíduos ( $p > 0,05$ ).

O principal interesse com relação a esse estudo foi identificar os testes de memória de localização e de memória viso-espacial remota para disfunções de EMTD.

A seguir serão discutidos os resultados obtidos, seguindo os objetivos propostos neste trabalho.

## **6.1 CORRELAÇÃO DOS RESULTADOS NO DESEMPENHO DE MEMÓRIA DE LOCALIZAÇÃO ESPACIAL (TESTE DA ROTA REAL) ENTRE OS DOIS GRUPOS DE PACIENTES**

Em nosso estudo, obtivemos resultados que demonstram que pacientes com lesão hipocampal direita apresentam desempenho inferior no TRR quando comparados a pacientes com lesão hipocampal esquerda e controles, o que sugere o envolvimento desta estrutura na aprendizagem espacial. Estes resultados são corroborados por outros estudos<sup>33,60,61,62,67,68,70</sup> que também demonstraram que déficits, na aprendizagem de trajeto (memória de localização espacial), estão especialmente relacionados a lesões no lobo temporal mesial direito.

Seguindo esta linha de pensamento, é importante citarmos um estudo realizado com RMf em indivíduos normais, o qual identificou uma maior atividade do córtex parahipocampal direito e do núcleo estriado direito durante a seleção de cenas visuais.<sup>92</sup> Este dado reforça nosso achado quanto às diferenças hemisféricas na memória, isto é, quanto à importância do hemisfério direito no processamento de informação não verbal de memória.

Visto que no TRR é necessário um aprendizado de diversas pistas muito semelhantes em termos de características de larga escala (p.ex., corredores compridos com várias portas parecidas nas duas paredes), e que são mais facilmente distinguidas por diferenças nos pequenos objetos que contêm (p.ex., extintores de incêndio, quadros nas paredes), pode-se dizer que para um bom aprendizado de pista, que também é memória visual, é necessário preservação do hipocampo direito, isto é, pacientes com lesões mesiais temporais direitas

possuem dificuldades nessa habilidade de aprendizado de pistas, e, por isso, obtiveram maiores prejuízos em seus desempenhos no TRR.

As diferenças, nos tipos de déficits de memória adquiridos após lesões no lobo temporal mesial, já vêm sendo relatadas há anos, porém não estudadas especificamente em relação à aprendizagem espacial de pacientes com epilepsia refratária. Neste estudo, foi possível identificar, isoladamente, como prejuízos no hipocampo direito interferem no aprendizado de memória espacial, o que possibilita prever o desempenho com esse tipo de memória em pacientes após lobectomia temporal mesial direita (LTMD), assim como planejar a reabilitação de déficits neuropsicológicos oriundos do procedimento cirúrgico para controle das crises epilépticas.

John O'Keefe et al.,<sup>53</sup> em estudos realizados com animais, concluíram que o hipocampo dos ratos pode formar uma representação interna, um mapa cognitivo de seu ambiente no espaço. O hipocampo do animal apresenta células piramidais, e cada uma dessas células poderia auxiliar na codificação das informações sobre lugares, movimentações e posições dentro de um ambiente, de forma que estas, então, poderiam ser denominadas de células de localização.<sup>53, 62,90,93, 94</sup>

Em nosso estudo, onde todos os pacientes apresentavam ELTM, ou seja, as células piramidais provavelmente se encontravam comprometidas, os pacientes apresentavam alterações de memória de orientação espacial, principalmente aquele com ELTM-D (diferença estatisticamente significativa), o que demonstra que o hipocampo humano também é capaz de formar esta representação interna, este mapa cognitivo, e que sua deterioração interfere no funcionamento satisfatório desta função.

Bohbot et al. (1998)<sup>95</sup> estudaram seis pacientes com lesões seletivas, nas estruturas temporais mesiais direitas para tratamento de epilepsia por termo-coagulação, e verificaram desempenho deficitário em todos os aspectos de aprendizado do espaço alocêntrico nestes

indivíduos, fornecendo evidências adicionais de que o hipocampo direito em humanos é importante para esta função. Este dado corrobora, mais uma vez, com nossos achados, uma vez que também verificamos que os pacientes com lesão hipocampal direita obtiveram desempenho comprometido no TRR que avalia a aprendizagem espacial (memória de localização).

Soma-se a isso, o fato de que o processamento hipocampal é necessário para comparar o ambiente presente com experiências anteriores do ambiente, permitindo a inserção do lugar que está sendo experimentado em uma representação espacial aloccêntrica (i.e., um “mapa cognitivo”).<sup>96</sup> Portanto, existem várias conceitualizações do funcionamento do hipocampo que indicam o seu papel na consolidação de informações contextuais multifacetadas na memória.

Reiteramos que o TRR é uma tarefa cognitivamente complexa, e que, no presente estudo, não investigamos se outros déficits cognitivos poderiam também ser responsáveis pelo prejuízo de um determinado paciente nesta tarefa, tais como disfunções executivas (atenção, organização, planejamento, execução, entre outros). Em análises futuras, pretendemos investigar as relações entre local da lesão, prejuízos da aprendizagem de trajeto e outros déficits cognitivos objetivos, visto que é sabido que prejuízos atencionais podem interferir no armazenamento de uma informação e, conseqüentemente, interferir no desempenho no TRR.

Da mesma forma, sabe-se que outros estudos têm demonstrado a existência de outras áreas cerebrais envolvidas nesta aprendizagem, tais como regiões parietal, occipital e temporal, principalmente no hemisfério direito.<sup>6</sup> No entanto a presente pesquisa não possibilitou a identificação de outras áreas cerebrais, por ser um estudo com pacientes com lesão limitada às estruturas hipocampais.

A importância deste dado reside, principalmente, na possibilidade de identificarmos déficits neuropsicológicos oriundos do procedimento cirúrgico para controle das crises

epilépticas no hemisfério direito, o que não tem sido possível a partir de outros testes neuropsicológicos. Atualmente, nos centros de cirurgia de epilepsias, não se têm testes neuropsicológicos eficientes para avaliação da memória visual em pacientes com epilepsia do lobo temporal mesial, já que todos os testes podem ser verbalizados, dificultando a mensuração da disfunção do lobo temporal direito e, conseqüentemente, a lateralização da disfunção hipocampal.

Além disso, encontramos nos relatos da literatura que pacientes com esclerose hipocampal direita podem se submeter sem riscos ao procedimento cirúrgico, visto que não apresentarão déficits de memória visual.<sup>30</sup> Isto pode ser explicado pelo fato de não termos acesso, até o presente momento, de testes que avaliem as funções do hipocampo direito de uma forma mais fidedigna e sem verbalizações. No entanto nossos achados sugerem que o hipocampo direito é responsável por comprometimentos da memória topográfica e que, portanto, existem riscos de prejuízos após ressecção do hipocampo direito. O que ocorre, é que esta investigação não é usual nas avaliações neuropsicológicas no período pré e pós-cirúrgico e, por não ser feita, tornam-se desconhecidas suas conseqüências. Poderá, principalmente, nos permitir avaliar os riscos do procedimento cirúrgico no desempenho da memória espacial nesses pacientes, o que não se tem relato de que tenha sido avaliado este tipo de memória, no período pós-operatório, em pacientes que se submeteram a Amigdalohipocampectomia Seletiva Direita (AHS-D).

Em resumo, embora muitos estudos<sup>55,59,63</sup> mostrem que o hipocampo não é necessário para este tipo de função (memória de localização viso-espacial), nosso estudo mostrou ao contrário, ou seja, que o hipocampo está envolvido neste tipo de memória. Esta diferença talvez não seja identificada com freqüência pelo tipo de teste utilizado (por exemplo, facilmente verbalizáveis).

## **6.2 CORRELAÇÃO ENTRE O DESEMPENHO COM A MEMÓRIA VISO-ESPACIAL REMOTA (TESTE DA CASA DA INFÂNCIA) E OS DOIS GRUPOS DE PACIENTES**

Com o TCI, não se verificaram prejuízos de memória viso-espaciais remotas entre os indivíduos com epilepsia do lobo temporal mesial (esquerdo ou direito), provavelmente pelo fato de que a memória remota não seja uma função do hipocampo, portanto não estaria relacionado com a recuperação dessas memórias, que estariam consolidadas no córtex temporal.

Depois do período de consolidação, o hipocampo pode não ser mais necessário para recuperação de conhecimento topográfico,<sup>59,96</sup> ao passo que as áreas de associação neocorticais provavelmente tornam-se fundamentais para a recuperação de tal conhecimento.<sup>55,59</sup> Este dado reforça nosso achado, visto que a lesão hipocampal, em nosso estudo, não interferiu no desempenho da memória remota. Em alguns estudos de imagem funcional em humanos, observamos a ativação do hipocampo direito durante a recuperação de informações topográficas aprendidas anteriormente.<sup>60,97,98</sup> Porém, em outros estudos, essa ativação tem-se mostrado inconsistente,<sup>60,62,99</sup> corroborando com nossos resultados no TCI que demonstrou que a lesão no hipocampo direito ou esquerdo não alterou a memória remota viso-espacial, provavelmente por este tipo de memória estar armazenada em outras áreas cerebrais/neocórtex temporal.

Um estudo realizado por Teng et al. (1999)<sup>56</sup> mostrou que o lobo temporal mesial (LTM) não é repositório permanente de mapas espaciais. Os autores também colocam que o hipocampo e outras estruturas localizadas no LTM são essenciais para a formação das memórias a longo prazo, ambas memórias (espacial e não espacial), mas não para a

recuperação de memória remota, tanto espaciais como não espaciais, corroborando, mais uma vez, com os nossos resultados no TCI.

Esses achados sugerem que as lesões hipocâmpais não causam prejuízos clinicamente significativos na recuperação de conhecimento topográfico remoto, conforme os resultados que obtivemos no TCI.

### **6.3 COMPARAÇÃO ENTRE O DESEMPENHO DOS PACIENTES (ELTM-D E ELTM-E) E CONTROLES NORMAIS**

Verificou-se no TRR que os desempenhos entre os pacientes com ELTM-E e controles se assemelharam, havendo diferença estatisticamente significativa de resultado quando comparados ao grupo de pacientes com ELTM-D, que demonstraram um desempenho inferior na execução e êxito no TRR. Os pacientes com ELTM-E, por apresentarem o hipocampo do hemisfério direito normal em sua forma e função, se assemelham aos indivíduos controles normais em relação ao desempenho de aprendizagem de memória de localização.

Em relação ao TCI, não houve diferença estatística significativa entre os grupos. Mas podemos observar que a frequência de resultados corretos e resultados parcialmente corretos, entre os grupos com ELTM-E e controles, se assemelharam com em média 75% de resultados corretos e 25% de resultados parcialmente corretos. Enquanto que o grupo de pacientes com ELTM-D mostrou resultados corretos em 45% dos casos e 55% de respostas parcialmente corretas, demonstrando, assim, um desempenho inferior quando comparados aos pacientes com ELTM-E e controles, mesmo que esta diferença não seja estatisticamente significativa, mostrando uma tendência do grupo com ELTM-D a desempenhar com mais dificuldade a função de memória viso-espacial remota dos demais.



## 7 CONCLUSÃO

- O desempenho com o aprendizado de um trajeto real (memória de localização espacial), em uma amostra de pacientes com lesões localizadas no LTMD e LTME, é diferente, mostrando que esse tipo de memória depende da integridade da região temporal mesial direita.
- O desempenho de memória viso-espacial remota, avaliado pelo TCI, não apresentou diferenças significativas de resultados entre indivíduos com epilepsia do lobo temporal mesial esquerdo ou direito.
- Os resultados, entre o grupo de pacientes com ELTM-E e controles no desempenho do TRR, foram semelhantes, enquanto que o grupo com ELTM-D mostrou-se inferior quando comparado a estes grupos. Já no TCI não houve diferença significativa.

## **8 PERSPECTIVAS**

Esta pesquisa não se encerra nesse estudo. Das conclusões alcançadas, sugere-se a continuidade do trabalho visando à coleta de um número maior de pacientes para estabelecer a associação mais clara do hipocampo direito e a memória viso-espacial e de localização.

Seria interessante, em estudos posteriores, investigar que tipos de pistas eram utilizados pelos pacientes para auxiliar na recordação da Rota Real, (se eram verbalizadas ou não), o que poderia indicar compensação de função do hipocampo direito pelo hipocampo esquerdo.

Também seria importante realizar uma Avaliação Neuropsicológica mais ampla, como por exemplo, avaliação das funções executivas, para saber se há interferência de outros déficits cognitivos. Assim como, realizar a padronização do Teste da Rota Real, na população brasileira, para auxiliar na investigação no período pré-cirúrgico nos centros de epilepsia de pacientes com epilepsia refratária do lobo temporal.

## 9 REFERÊNCIAS BIBLIOGRÁFICA

---

<sup>1</sup> Guerreiro CAM. Aspectos Gerais. In: Guerreiro CAM, Guerreiro MM, Cendes F, Lopes-Cendes I, editores. Epilepsia. 3ed. São Paulo: Lemos Editorial; 2000.

<sup>2</sup> Kandel ER, Schwatz JH, Jessesl TM. A Cognição e o Córtex – Fundamentos Da Neurociência E Do Comportamento. 4 Ed. New York: Mcgraw-Hill; 2000.

<sup>3</sup> Bear MF, Connors BW, Paradiso MA. Linguagem e Atenção. Neurociências – Desvendando O Sistema Nervoso Central. 2 ed. Porto Alegre: Artmed; 2001.

<sup>4</sup> Andrade VM, Santos FH, Bueno OF. Neuropsicologia Hoje. São Paulo: Artes Médicas; 2004.

<sup>5</sup> Barr W, Morrison C, Zaroff C, Devinsky O. Use of Brief Visuospatial Memory Test-Revised (BVM-T-R) in Neuropsychological Evaluation of Epilepsy Surgery Candidates. *Epilepsy & Behavior*. 2004;5:175-9.

<sup>6</sup> Barrash J, Damásio H, Adolphs R, Tranel D. The Neuroanatomical Correlates of Route Learning Impairment. *Neuropsychologia*. 2000;38:820-36.

<sup>7</sup> Da Costa JC. Síndromes Epiléticas. In: Nunes, Marrone CH. *Semiologia Neurológica*. Porto Alegre: Edipucrs, 2000.

<sup>8</sup> Cukiert A, editor. *Tratamento Clínico e Cirúrgico das Epilepsias de Difícil Controle*. São Paulo: Lemos Editorial; 2002.

<sup>9</sup> Sander JW, Hart YM. *Epilepsia: Um Guia Prático*. England-USA: Merit Publishing International; 1999.

<sup>10</sup> Rocha AJ, Maia AC. Neuroimagem da Epilepsia Refratária do Lobo Temporal. In: *Tratamento Clínico e Cirúrgico das Epilepsias de Difícil Controle*. São Paulo: Lemos Editorial; 2002.

<sup>11</sup> Guberman AH, Bruni J. *Essentials of Clinical Epilepsy*. Boston: Butterworth-Heineemenn; 1999.

---

12 Yacubian ME, Sarzon E, Machado HR, Priel M. Avaliação de Pacientes com Epilepsia de Difícil Controle Medicamentoso. Uma Visão Prática e Crítica. Brasil, 2002. São Paulo 05-06/Abril. Anfiteatro Marcos Lindenberg (Escola Paulista De Medicina) UNIFESP. Unidade de Pesquisa E Tratamento das Epilepsias. UNIPETE.

13 Koepp MJ, Duncan JS. Epilepsy. *Current Opinion in Neurology*. 2004;17:467-74.

14 Manreza MLG, Grossmann De RM, Valério RM, Guilhoto LMF. *Epilepsia Infância/Adolescência*. São Paulo: Lemos Editorial, 2003.

15 Fernandes JG, Schimidt MI, Monte TL, Tozzi S, Sander JW. Prevalence of epilepsy: the Porto Alegre study. *Epilepsia*. 2000;33(Suppl 3):S132.

16 Da Costa JC, Palmini A, Jacobian E, Cavalheiro E. *Fundamentos Neurobiológicos das Epilepsias – Aspectos Clínicos e Cirúrgicos*. Vol 2. São Paulo: Lemos Editorial; 1998.

17 Jones-Gotman M, Portuguese MW. O Procedimento do Amobarbital Intracarotídeo: Avaliação da Memória e da Linguagem. In: Da Costa JC, Palmini A, Yacubian EM, Cavalheiro EA, editores. *Fundamentos Neurobiológicos das Epilepsias: Aspectos Clínicos e Cirúrgicos*. Vol. 2. São Paulo: Lemos Editorial; 1998. p. 985-97.

18 Perrine K, Hermann BP, Meador KJ, Vickrey BG, Cramer JC, Hays RD, et al. The Relationship of Neuropsychological Functioning to Quality of Life in Epilepsy. *Arch. Neurol*. 1995;52:997-1003.

19 Bourgeois BFD. General Concepts of Medical Intractability. In: Lüders H, editors. *Epilepsy Surgery*. New York: Raven Press; 1991. p. 77-81.

20 Leite JP, Cavalheiro EA. Neurobiologia da Esclerose Mesial Temporal. In: da Costa JC, Palmini A, Yacubian EMT, Cavalheiro EA, editores. *Fundamentos Neurobiológicos das epilepsias: aspectos Clínicos e Cirúrgicos*. Porto alegre; 1998, p. 129-136.

21 Pedley T. *Neurobiologia da Epilepsia de Lobo Temporal*. São Paulo: Lemos Editorial; 2000.

22 Kandel ER, Schwatz JH, Jessel TM. *Mecanismos Celulares do Aprendizado e da Memória. Fundamentos da Neurociência e do Comportamento*. 4 ed. New York: Mcgraw-Hill; 2000.

---

23 Janszky J, Jokeit H, Heinemann D, Schulz R, Woermann FG, Ebner A. Epileptic Activity Influences the Speech Organization in Medial Temporal Lobe Epilepsy. *Brain*. 2003 jun; 126:2043-51.

24 Cendes F, Kobayashi E. Epilepsia de Lobo Temporal. In: Guerreiro CA, Guerreiro MM, Cendes F, Lopes-Cendes I, editores. *Epilepsia*. São Paulo:Lemos Editorial; 2000.

25 Vieira JO. Tratamento Cirúrgico da Epilepsia do Lobo Temporal. In: Cukiert A, editor. *Tratamento Clínico e Cirúrgico das Epilepsias de Difícil Controle*. São Paulo: Lemos Editorial; 2002.

26 Palmini A, Da Costa JC, Calcagnotto ME, Martinez JVL. Avaliação Pré-Cirúrgica de Pacientes com Epilepsia Parcial Refratária. In: Da Costa JC, Palmini A, Yacubian EMT, Cavalheiro EA, editores. *Fundamentos Neurobiológicos das Epilepsias: Aspectos Clínicos e Cirúrgicos*. Vol 2. São Paulo: Lemos Editorial; 1998. p. 857-78.

27 Paglioli-Neto E, Cendes F. Tratamento Cirúrgico. In: Guerreiro CAM, Guerreiro MM, Cendes F, Lopes-Cendes I, editores. *Epilepsia*. 3 ed. São Paulo: Lemos Editorial; 2000. p. 379-93.

28 Silvado C. Seleção de Candidatos ao Tratamento Cirúrgico de Epilepsia (Lobectomia Temporal Anterior): Tantos Pacientes, Tão Poucos Recursos. *J Epilepsy Clin Neurophysiol*. 2003;9(3):189-91.

29 Azambuja LS. Funções de Memória Após Lobectomia Temporal Anterior e Amigdalohipocampectomia Seletiva: Um Estudo Comparativo [Dissertação Mestrado]. Porto Alegre; 2005. Pontifícia Universidade Católica do rio Grande do Sul; Curso de Pós-Graduação Em Neurociências; Faculdade de Medicina, 2005.

30 Portuguese MW. Avaliação Pré Cirúrgica do Lobo Temporal: Linguagem e Memória. In: Da Costa CJ, Palmini A, Yacubian EM, Cavalheiro E. *Fundamentos Neurobiológicos das Epilepsias: Aspectos Clínicos E Cirúrgicos*. Vol 2. São Paulo: Lemos Editorial; 1998. p. 939-56.

31 Bear MF, Connors BW, Paradiso MA. Mecanismos Moleculares do Aprendizado e da Memória. *Neurociências - Desvendando O Sistema Nervoso Central*. 2 ed. Porto Alegre: Artmed; 2001.

32 Bear MF, Connors BW, Paradiso MA. Sistemas de Memória. *Neurociências – Desvendando o Sistema Nervoso Central*. 2 Ed. Porto Alegre: Artmed; 2001.

---

33 Chiaravalloti DN, Glosser G. Memory For Faces Dissociates From Memory For Location Following Anterior Temporal Lobectomy. *Brain and Cognition*. 2004;54:35-42.

34 Izquierdo, I. *Memória - Ciências Básicas I*. Porto Alegre: Artmed; 2002.

35 Izquierdo I, Editor. *A Memória de Curta e a de Longa Duração*. In: *Memória*. Porto Alegre: Artmed; 2002.

36 Bear MF, Connors BW, Paradiso M. *Neurociências: Desvendando O Sistema Nervoso*. 2 ed. Porto Alegre: Artmed; 2002.

37 Larry RS, Kandel ER, Editores. *Sistemas Encefálicos para a Memória Declarativa*. In: *Memória da Mente às Moléculas*. Porto Alegre: Artmed; 2003.

38 Larry RS, Kandel ER, Editores. *Da Memória de Curta à de Longa Duração*. In: *Memória da Mente às Moléculas*. Porto Alegre: Artmed; 2003.

39 Martin RC, Kretzmer T, Palmer C, Sawrie S, Knowlton R, Faught E, et al. Risk to Verbal Memory Following Temporal Lobectomy in Patients with Severe Left-Sided Hippocampal Sclerosis. *Arch Neurol*. 2002;59:1895-1901.

40 Alessio A, Damasceno BP. Differences in Memory Performance and Other Clinical Characteristics in Patients with Mesial Temporal Lobe Epilepsy with and without Hippocampal Atrophy. *Epilepsy & Behavior*. 2004;5:22-27.

41 Denos M, Hasboun D, Baulac M. Memory for Visuospatial Location Following Selective Hippocampal Sclerosis: The Use of Different Coordinate Systems. *Neuropsychology*. 2004; 18(1):15-28.

42 Portuguese MW. *Memória Epilepsia e Lobectomia Temporal: Um Estudo Neuropsicológico [Teste de Doutorado]*. São Paulo: Universidade de São Paulo – Escola Paulista de Medicina, 1999.

43 Larry RS, Kandel ER, editores. *Um Mecanismo de Armazenamento Sináptico para a Memória Declarativa*. In: *Memória da Mente às Moléculas*. Porto Alegre: Artmed; 2003.

---

44 Bear MF, Connors BW, Paradiso MA. Mecanismos Moleculares do Aprendizado e da Memória. Neurociências - Desvendando O Sistema Nervoso Central. 2 ed. Porto Alegre: Artmed; 2001.

45 Kandel ER, Schwatz JH, Jessesl TM. Principles of Neural Science. 4 Ed. New York: Mcgraw-Hill; 2000.

46 Einchenbaum H. The hippocampus and mechanisms of declarative memory. Behavioural Brain Research. 1999;103,123-33.

47 Shettleworth SJ. Spatial Memory in Food-Storing Birds. Philosophical Transactions: Biological Sciences. 1990;329(1253):143-51.

48 Clark RE, Broadbent NJ, Squire LR. The Hippocampus and Spatial Memory: Findings with a Novel Modification of the Water Maze. J Neurosci. 2007 Jun 20;27(25):6647-54.

49 Morris RGM, Garrud P, Rawlins JNP, O'Keefe J. Place Navigation Impaired In Rats with Hippocampal Lesions. Nature 1982;297: 681-3.

50 Broadbent JN, Squire RL, Clark ER. Spatial Memory, Recognition Memory, and the Hippocampus. Neuroscience: The National Academy of Sciences of the USA; 2004.

51 Best P, White A, Minai A. Spatial Processing in the Brain: The Activity of Hippocampal Place Cells. Behavioural Brain Research. 2001;24:459- 86.

52 Pouzet B, Zhang W, Feldon J, Rawlins N. Hippocampal Lesioned Rats are Able to Learn a Spatial Position Using Non-Spatial Strategies. Behavioral Brain Research. 2002;133:279-91.

53 O'Keefe J, Dostrovsky J. The Hippocampus as a Spatial Map. Preliminary Evidence from Unit Activity in the Freely-Moving Rat. Brain Res. 1971;34:171-5.

54 O'Keefe J, Nadel L. The Hippocampus as a Cognitive Map. Oxford: Oxford UP; 1978.

55 Moscovitch M, Nadel L, Winocur G, Gilboa A, Rosenbaum S. The Cognitive Neuroscience of Remote Episodic, Semantic and Spatial Memory. Current Opinion in Neurobiology. 2006;16:179-90.

---

56 Teng E, Squire RL. Memory For Places Learned Long Ago Is Intact After Hippocampal Damage. *Nature*. 1999; 400(12):675–7.

57 Rosenbaum RS, Priselac S, Köhler S, Black SE, Gao F, Nadel L, et al. Remote spatial memory in an amnesic person with extensive bilateral hippocampal lesions. *Nature Neuroscience*. 2000;3:1044-48.

58 Aggleton JP, Brown MW. Episodic Memory, Amnesia and the Hippocampal-Anterior Thalamal Axis. *Behav. Brain Sci*. 1999; 22:425–89.

59 Rosenbaum RS, Gao F, Richards B, Black SE, Moscovitch M. “Where To?” Remote Memory for Spatial Relations and Landmark Identity in Former Taxi Drivers with Alzheimer’s Disease And Encephalitis. *Journal of Neuroscience*. 2005;173:446462.

60 Maguire EA, Burgess N, Donnett JG, Frackowiak RSJ, Frith CD, O’Keefe J. The Hippocampus and Human Navigation. *Science*. 1998;282(5397): 2151.

61 Maguire EA, Gadian DG, Johnsrude IS, Good CD, Ashburner J, Frackowiak RSJ, et al. Navigation-Related Structural Change in the Hippocampi of Taxi Drivers. *Proc Natl Acad Sci*. 2000;97:4398- 403.

62 Maguire EA, Frackowiak RSJ, Frith CD. Recalling Routes around London: Activation of the Right Hippocampus in Taxi Drivers. *The Journal of Neuroscience*. 1997 Sep 15;17(18): 7103-10.

63 Maguire EA, Nannery R, Spiers HJ. *Brain*. Navigation around London by a taxi driver with bilateral hippocampal lesions. 2006 Nov;129(Pt 11):2894-907.

64 Addis RD, Westmacott R, Grady R, Mcandrews MP, Levine B, Black S et al. Functional Neuroanatomy Of Remote Episodic, Semantic And Spatial Memory: A Unified Account Based On Multiple Trace Theory. *J. Anat*. 2005; 207:35–66.

65 Rogers BP, Morgan VL, Newton AT, Gore JC. Assessing Functional Connectivity in the Human Brain by fMRI. *Magn Reson Imaging*. 2007 Dec;25(10):1347–57.

66 Kumaram D, Maguirre AE. The Human Hippocampus: Cognitive Maps or Relational Memory? *The Journal Of Neuroscience*. 2005 August 3;25(31):7254-9.



---

67 Maguire EA, Frackowiak RSJ, Frith CD. Learning to Find your Way: A Role for the Human Hippocampal Formation. *Proceedings: Biological Sciences*. 1996 Dec 22; 263(1377):1745-50.

68 Givagnoli AR, Avanzini G. Learning and Memory Impair in Patients with Temporal Lobe Epilepsy: Relation to the Presence, Type and Location of Brain Lesion. *Epilepsia*. 1999; 40(7):904-11.

69 Hermann BP. Developing a model of quality of life in epilepsy: the contribution of neuropsychology. *Epilepsia*. 1993; 34 (Suppl 4):S14-21.

70 O'Keefe J, Maguire EA. Unilateral Temporal Lobectomy Patients Show Lateralized Topographical And Episodic Memory Deficits in a Virtual Town. *Brain*. 2003 Dec;124:2476-89.

71 Stepankova K, Fenton AA, Pastalkova E, Kalina M, Bohbot VD. Object-Location Impairment in Patients with Thermal Lesions to the Right or Left Hippocampus. *Neuropsychologia*. 2004;42:1017-28.

72 Burgess N, Maguire AE, O'Keefe J. The Human Hippocampus and Spatial and Episodic Memory. *Neuron*. 2002 Aug 15;35:625-641.

73 Nitz DA. Tracking Route Progression in the Posterior Parietal Cortex. *Neuron*. 2006 Mar 2;49(5):747-56.

74 Turriziani P, Carlesimo GA, Tomaiuolo F, Caltagirone C. Loss of Spatial Learning in a Patient with Topographical Disorientation in New Environments. *J Neurol Neurosurg Psychiatry*. 2003;74:61-9.

75 Nadel L, Samsonovich A, Ryan L, Moscovitch M. Multiple trace theory of human memory: computational, neuroimaging, and neuropsychological results. *Hippocampus*. 2000;10(4):352-68.

76 Lesak, M. *Neuropsychological Assessment*. 3 Ed. New York: Oxford University Press; 1995.

77 Barbizet J, Duizabo P. *Manual de Neuropsicologia*. São Paulo: Editora Masson do Brasil Ltda; 1985.

- 
- 78 Yudofsky S, Hales R. *Compêndio de neuropsiquiatria*. Porto Alegre: Artes Médicas; 1996.
- 79 Mäder MJ, Cruz RM, Alchieri JC, Sarda J. Avaliação Neuropsicológica: da Pesquisa à Prática Clínica com Adultos. Em *Avaliação e Medidas Psicológicas Produção do Conhecimento e da Intervenção Profissional*. Revista Psicologia Ciência e Profissão do Conselho Federal de Psicologia; Nº3; 2002.
- 80 Dodrill CB. Correlates of generalized tonic-clonic seizures with intellectual, neuropsychological, emotional, and social function in patients with epilepsy. *Epilepsia*. 1986 Jul-Aug;27(4):399-411.
- 81 Thompson RF. Memory. *Curr Opin Neurobiol*. 1992 Apr;2(2):203-8.
- 82 Rausch R, Babb TL. Evidence for Memory Specialization within the Mesial Temporal Lobe. In *Man*. In: Engel J, Ojemann G, Lüders H, Williamson P, editores. *Fundamental Mechanisms of Human Brain Functions*. New York: Raven Press; 1987. p. 103-9.
- 83 Muszkat M. *Teste de Estimulação Dicótica Consoante-Vogal (ED-CV) em Pacientes com Epilepsia Parcial [Dissertação de Mestrado]*. São Paulo. Escola Paulista de Medicina, 1989.
- 84 Barrash J, Tranel D, Damásio H. Standardization and Validation of a route learning test. *Journal of Clinical and Experimental Neuropsychology*. 1993; 15: 66.
- 85 Dalacorte A, Da Costa JC. *Estudo Funcional da área Motora Suplementar com ressonância magnética [Dissertação de Mestrado]*. Porto Alegre; Pontifícia Universidade Católica do rio Grande do Sul; 2002.
- 86 Wechsler D. *Manual for the Wechsler Memory Scale-Revised*. New York: The Psychological Corporation; 1987.
- 87 Oliveira M Da S. *Figuras Complexas De Rey: Teste de Cópia e de Reprodução de Memória de Figuras Geométricas Complexas*. Manual André Rey. Revisão Técnica Rey T, Franco LCF. Tradução Rey T, Franco, LCF. São Paulo: Casa do Psicólogo; 1999.
- 88 Wechsler D. *Teste de Inteligência Para Adultos WAIS-R. Adaptação e Padronização Brasileira*. São Paulo: Casa do Psicólogo; 2002.

---

89 Oldfield RC. The Assessment and Analysis of Handedness: The Edinburgh Inventory. *Neuropsychologia*. 1971;19:97-113.

90 Hollup SA, Molden S, Donnett JG, Moser MB, Moser EL. Accumulation of Hippocampal Place Fields at the Goal Location in an Annular Watermaze Task. *The Journal of Neuroscience*. 2001; 21(5):1635-1644

91 Tuon L. Memória de Orientação Espacial: Avaliação em Pacientes com Doença de Alzheimer e com Epilepsia Mesial Temporal Refratária [Dissertação de Mestrado]. Porto Alegre: Pontifícia Universidade Católica Do Rio Grande Do Sul, Faculdade de Medicina, Pós Graduação em Medicina e Ciências da Saúde, 2006.

92 Yue X, Vessel EA, Biederman I. The Neural Basis of Scene Preferences. *Neuroreport*. 2007Apr 16;18(6):525-9.

93 Larry RS, Kandel ER, editores. Um Mecanismo de Armazenamento Sináptico para a Memória Declarativa. In: *Memória da Mente às Moléculas*. Porto Alegre: Artmed; 2003.

94 Moser E, Paulsen O. New excitement in cognitive space: between place cells and spatial memory. *Neurobiology of Behavior*. 2001;11:745-751.

95 Bohbot VD, Kalina M, Stepankova K, Spackova N, Petrides M, Nadel L. Spatial memory deficits in patients with lesions to the right hippocampus and to the right parahippocampal cortex. 1998 Nov;36(11):1217-38.

96 Iaria G, Chen JK, Guariglia C, Ptito A, Petrides M. Hippocampus. Retrosplenial and Hippocampal Brain Regions in Human Navigation: Complementary Functional Contributions to the Formation and Use of Cognitive Maps. *Eur J Neurosci*. 2007 Feb 12;25(3):890-9.

97 D'Esposito M, Aguirre GK, Zarahn E, Ballard D, Shin RK, Lease J. Functional MRI studies of spatial and nonspatial working memory. *Brain Res Cogn Brain Res*. 1998 Jul;7(1):1-13.

98 Detre JA, Maccotta L, King D, Alsop DC, Glosser G, D'Esposito M, Zarahn E, Aguirre GK, French JA. Functional MRI lateralization of memory in temporal lobe epilepsy. *Neurology*. 1998 Apr;50(4):926-32.

---

99 Ghaem O, Mellet E, Crivello F, Tzourio N, Mazoyer B, Berthoz A, Denis M. Mental navigation along memorized routes activates the hippocampus, precuneus, and insula. *Neuroreport*. 1997 Feb 10;8(3):739-44.

## ANEXOS

### ANEXO A

#### QUESTIONÁRIO PARA EXCLUSÃO DE PATOLOGIA NEUROLÓGICA OU PSIQUIÁTRICA

**1. Assinale se já sofreu ou apresenta:**

- crise convulsiva ou alteração transitória da consciência;
- traumatismo de crânio com perda de consciência;
- fratura de crânio;
- infecção tipo meningite ou encefalite;
- perda de força ou sensibilidade em algum membro do corpo;
- perda ou dificuldade de movimento com os dedos das mãos;
- tremores involuntários;
- perda visual ou auditiva importante;
- delírios ou alucinações;
- sintomas depressivos prolongados;
- medo exagerado ou pânico;
- ideação suicida.

**2. Você já esteve internado alguma vez?**

Sim    Não

Quando? \_\_\_\_\_

Por que? \_\_\_\_\_

**3. Você já sofreu alguma queda ou acidente grave?**

Sim    Não

Quando \_\_\_\_\_

Que tipo de lesão sofreu? \_\_\_\_\_

**4. Você já fez uso de medicação do tipo anti-convulsivante, sedativo ou calmante, antidepressivo?**

Sim    Não

Qual? \_\_\_\_\_

Por que? \_\_\_\_\_

**5. Você já sofreu alguma cirurgia neurológica (crânio ou coluna)?**

Sim    Não

Qual? \_\_\_\_\_

Por qual motivo? \_\_\_\_\_

## **ANEXO B - TERMO DE CONSENTIMENTO LIVRE E ESCLARECIDO**

### **Teste de Memória Visual e de Localização**

O abaixo assinado e identificado, que assina este documento, declara ter recebido explicação clara e completa sobre a pesquisa acima mencionada a que se submete de livre e espontânea vontade, reconhecendo que:

1. Foi explicado que o objetivo da pesquisa é ajudar a ciência a entender melhor a maneira pela qual a lesão no hipocampo interfere na memória não-verbal dos portadores da patologia.
2. Foi explicado que, ao participar da pesquisa, o indivíduo se submeterá a testes de memória de verbal, visual, aprendizagem espacial (localização).
3. Foi dada a garantia de receber resposta a qualquer pergunta ou qualquer dúvida acerca dos riscos e benefícios da pesquisa e dos testes. Se tiver novas dúvidas, poderá contatar a Mestranda Adriana Gutterres Pereira, no telefone (51) 98436036, para perguntar sobre seus direitos como participante deste estudo ou, se desejar, poderá entrar em contato com a Orientadora desse estudo, Dra. Mirna Wetters Portuguez, no Programa de Cirurgia de Epilepsia do Hospital São Lucas da Pontifícia Universidade Católica do Rio Grande Sul (HSL-PUCRS).
4. Foi dada a liberdade de retirar seu consentimento a qualquer momento e deixar de participar do estudo.
5. Foi dada a garantia de não ser identificado e de ser mantido o caráter confidencial da informação em relação à sua privacidade.
6. Foi dada a garantia de que não terá gastos em participar da pesquisa.

Declaro que recebi copia do presente Termo de Compromisso.

Porto Alegre, \_\_\_\_\_ de \_\_\_\_\_ de 2006.

---

Assinatura do paciente ou voluntário

Pesquisadora responsável: \_\_\_\_\_

Adriana Gutterres Pereira

### ANEXO C - WMS-R Memória Lógica I e II

#### **ESTÓRIA A**

Ana/ Soares/ do sul/ do Paraná/ empregada/ como faxineira/ num prédio/ de escritórios,/ contou/ na delegacia/ de polícia/ que tinha sido assaltada,/ na noite anterior/ na rua Tiradentes/ e roubada/ em 150 reais./ Ela disse que tinha 4/ filhinhos,/ o aluguel/ não tinha sido pago/ e eles não comiam/ há dois dias./ Os policiais/ com pena da história da mulher,/ deram dinheiro/ para ela/.

*Pontos:* \_\_\_\_\_

#### ESTÓRIA B

Roberto/ Mota/ estava dirigindo/ um caminhão/ Mercedes/ numa estrada/ à noite/ no Vale/ do Paraíba/ levando ovos/ para São Paulo,/ quando o eixo do caminhão/ quebrou./ O caminhão derrapou/ caindo num buraco/ fora da estrada./ Ele foi jogado/ contra o painel/ e se assustou muito./ Não tinha trânsito/ e ele duvidou que pudesse ser socorrido./ Naquele instante o seu rádio amador/ tocou./ Ele respondeu imediatamente/ “Aqui fala Tubarão”/.

#### **ESTÓRIA A- RECORDAÇÃO**

Ana/ Soares/ do sul/ do Paraná/ empregada/ como faxineira/ num prédio/ de escritórios,/ contou/ na delegacia/ de polícia/ que tinha sido assaltada,/ na noite anterior/ na rua Tiradentes/ e roubada/ em 150 reais./ Ela disse que tinha 4/ filhinhos,/ o aluguel/ não tinha sido pago/ e eles não comiam/ há dois dias./ Os policiais/ com pena da história da mulher,/ deram dinheiro/ para ela/.

*Pista: Sobre uma mulher que foi roubada.*

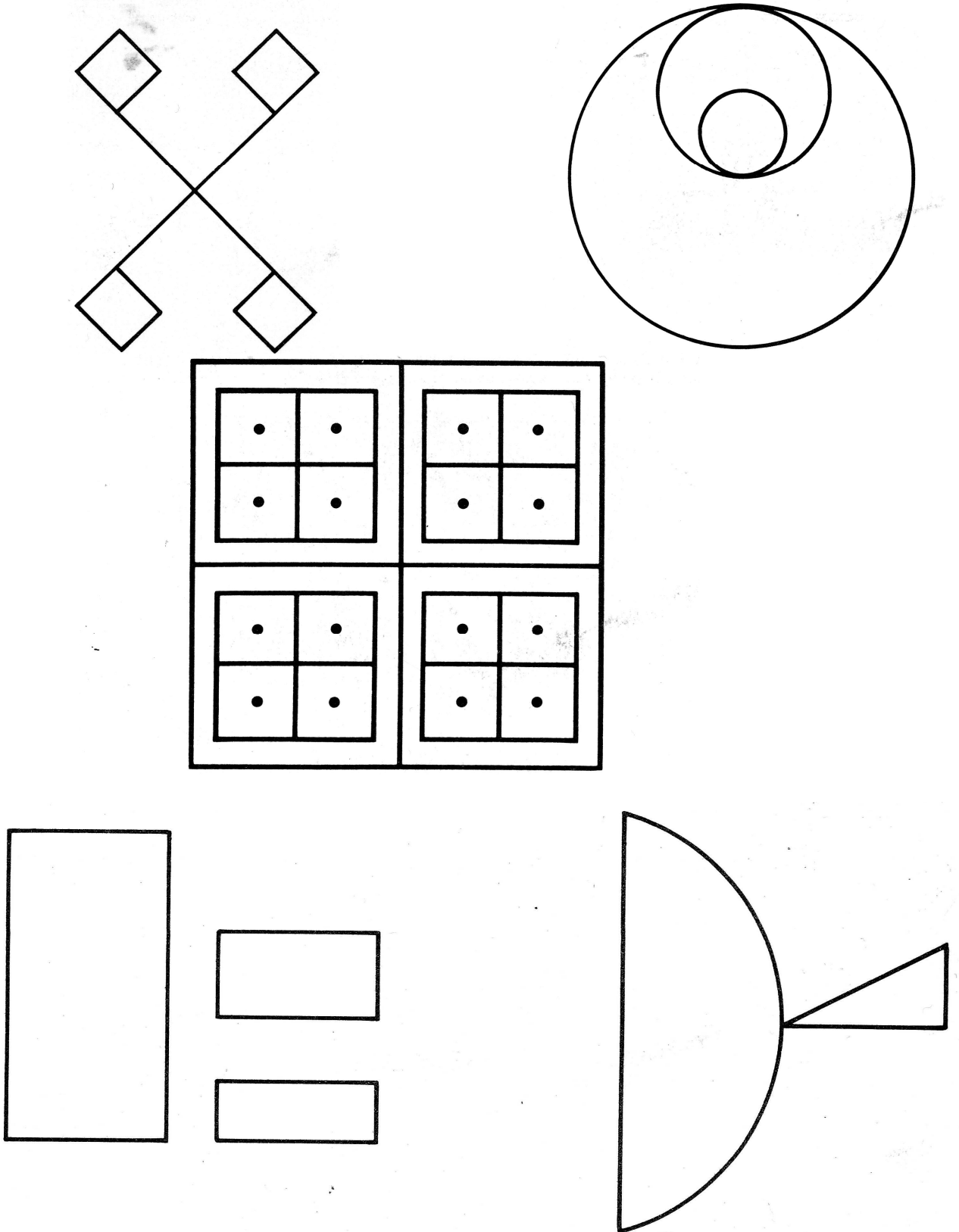
*Pontos:* \_\_\_\_\_

#### ESTÓRIA B - RECORDAÇÃO

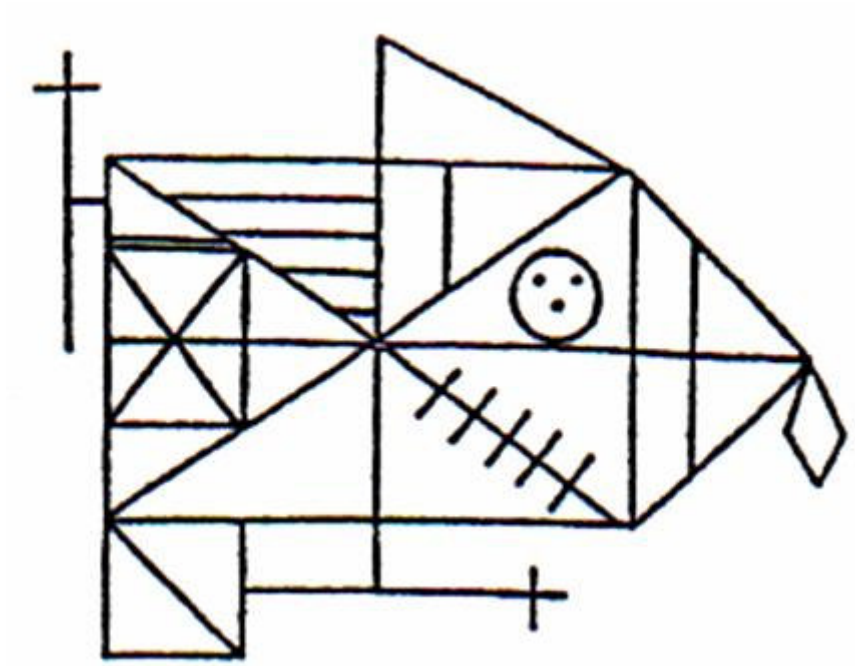
Roberto/ Mota/ estava dirigindo/ um caminhão/ Mercedes/ numa estrada/ à noite/ no Vale/ do Paraíba/ levando ovos/ para São Paulo,/ quando o eixo do caminhão/ quebrou./ O caminhão derrapou/ caindo num buraco/ fora da estrada./ Ele foi jogado/ contra o painel/ e se assustou muito./ Não tinha trânsito/ e ele duvidou que pudesse ser socorrido./ Naquele instante o seu rádio amador/ tocou./ Ele respondeu imediatamente/ “Aqui fala Tubarão”/.



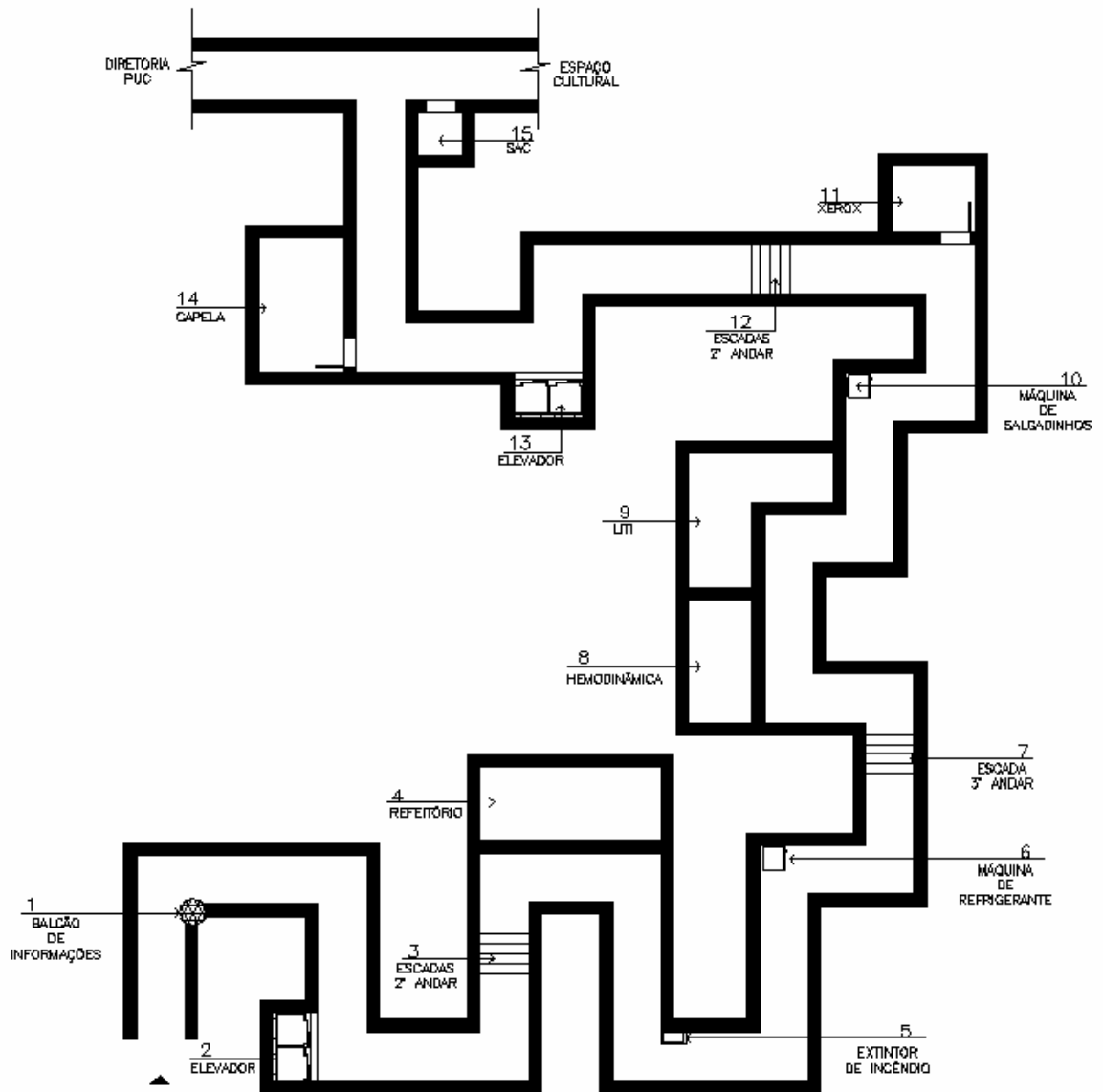
**ANEXO D - Figuras do Teste de memória visual WMS-R**



ANEXO E - Figura Complexa de Rey



### ANEXO F - Protocolo do Teste da Rota Real



## ANEXO G - TESTE DE DOMINÂNCIA MANUAL (HANDEDNESS INVENTORY)

**Modificado de Annet 1967.**

**Fonte: Briggs GG, Nebes RD. Patterns of hand preference in student population. Cortex 1975; 11: 230-238.**

Nome:

Sexo

Idade:

Telefone:

Indique sua preferência Manual	Sempre Esquerda (-2)	Geralmente Esquerda (-1)	Indiferente 0	Geralmente Direita (+1)	Sempre Direita (+2)
1. Para escrever uma carta legível					
2. Para jogar uma bola para acertar um alvo					
3. Para jogar um jogo com raquete					
4. Na ponta da vassoura para varrer o pó do chão					
5. Para segurar uma pá (jardinagem) para remover areia					
6. Para riscar um palito de fósforo					
7. Para segurar uma tesoura para cortar papel					
8. Para guiar uma linha pelo buraco de uma agulha de costura					
9. Para dar cartas durante um jogo					
10. Para martelar um prego na madeira					
11. Para segurar uma escova de dente					
12. Para abrir a tampa de uma jarra					
<b>Sub totais</b>					
					<b>Total:</b>

Algum dos seus pais são canhotos? Quais?

Quantos irmãos de cada sexo você tem?

Quantos destes irmãos são canhotos?

Qual olho você usa preferencialmente (na fechadura, no telescópio)?

Já sofreu algum traumatismo grave na cabeça?

**Escores:**

**Destros: acima de +9**

**Ambidestros: entre +9 e -8**

**Canhotos: abaixo de -9**

**ANEXO H - ARTIGO CIENTÍFICO****MEMÓRIA VISUAL E DE LOCALIZAÇÃO NA EPILEPSIA  
DO LOBO TEMPORAL MESIAL****Adriana Gutterres Pereira<sup>1</sup>, Mirna Wetters Portugal<sup>2</sup>**

---

<sup>1</sup> Psicóloga. Mestranda do Programa de Pós Graduação em Medicina e Ciências da Saúde- Faculdade de Medicina PUCRS.

<sup>2</sup> Professora adjunta de Neurologia. Faculdade de Medicina PUCRS.

**Hospital São Lucas da PUCRS- Serviço de Neurologia  
Av. Ipiranga, 6690, sala 220.  
CEP: 90610-000**

**Endereço para correspondência:**

Adriana Gutterres Pereira  
Rua Anita Garibaldi 2120/619  
Telefone: 3341-86-23  
Email: [adrianapereira@pop.com.br](mailto:adrianapereira@pop.com.br)

## RESUMO

**Introdução:** A epilepsia do lobo temporal (ELT) é considerada a forma clínica mais conhecida das epilepsias localizadas. Em centros especializados, no atendimento a pacientes portadores de epilepsia, cerca de 30% dos pacientes não obtém controle farmacológico das crises. Para estes pacientes, a cirurgia de epilepsia é alternativa adicional ao tratamento farmacológico. Uma vez que as estruturas temporais mesiais (amígdala e hipocampo) são vitais para a consolidação a longo prazo de informações recém-adquiridas, a testagem da memória desses pacientes se torna o momento mais importante da avaliação, a ablação de um hipocampo só é bem tolerada se o hipocampo contralateral estiver funcional. A avaliação da memória verbal tem-se mostrado eficiente na detecção da função do hipocampo esquerdo, o mesmo não ocorrendo com a memória não-verbal e sua relação com o hipocampo direito. Por isso, buscou-se apurar a acurácia de métodos específicos com estímulos não verbalizados, na tentativa de verificar, de uma forma mais confiável, as funções de memória do lobo temporal mesial direito (LTMD).

**Objetivo:** Estudar a participação do hipocampo, no desempenho da memória de localização e viso-espacial remota, em pacientes com epilepsia refratária do lobo temporal mesial esquerdo (LTME) e LTMD.

**Metodologia** Estudo transversal realizado em pacientes com foco epileptogênico no LTME e LTMD, e que se submeteram à avaliação neuropsicológica como pré-requisito para cirurgia da epilepsia no HSL-PUCRS, com utilização de grupo controle para comparação. Todos os sujeitos realizaram avaliação neuropsicológica e preencheram um questionário para exclusão de qualquer patologia que pudesse alterar a performance durante as tarefas propostas. Para estimulação da memória de localização e viso-espacial remota, foram utilizados dois testes neuropsicológicos (Teste da Rota Real (TRR) e Teste da Casa de Infância (TCI)).

**Resultados:** O desempenho com a memória viso-espacial remota (TCI) entre os grupos mostra que os pacientes não obtiveram diferença significativa entre os resultados. No entanto, com a memória de localização espacial (TRR), verifica-se uma diferença significativa ( $p < 0,001$ ), apontando que o grupo com epilepsia mesial temporal direita (EMTD) apresenta um pior desempenho quando comparado ao grupo com epilepsia mesial temporal esquerda (EMTE) e Controles.

**Conclusão:** O desempenho com o TRR (memória de localização espacial), em uma amostra de pacientes com lesões localizadas no LTME e LTMD, é diferente, mostrando que esse tipo de memória depende da integridade da região temporal mesial direita. O desempenho de memória viso-espacial remota, avaliado pelo TCI, não apresentou diferenças significativas. Os resultados, entre o grupo de pacientes com EMTE e controles no desempenho do TRR, foram semelhantes. Já, no TCI, não houve diferença significativa.

**Palavras-chaves:** Memória visual, memória de localização, hipocampo, epilepsia e cirurgia.

## ABSTRACT

**Introduction:** Temporal lobe epilepsy (TLE) is considered as the best known clinical form of the localized epilepsies. At specialized centers for the care of epileptic patients, about 30% of the patients do not achieve pharmacological control of the crises. For these cases, surgery is an additional alternative to pharmacological treatment. Because mesial temporal structures (amygdala and hippocampus) are crucial for the long-term consolidation of newly acquired information, the testing of memory in these patients becomes the most important moment of the evaluation, as ablation of one hippocampus can be well tolerated only if the contralateral one is functional. Although the assessment of verbal memory has been shown to be effective in detecting the function of the left hippocampus, this does not occur concerning non-verbal memory and its relation with the right hippocampus. Thus, here we sought to test the accuracy of specific methods with non-verbal stimuli, as an attempt to check more reliably the memory functions of the right mesial temporal lobe.

**Objective:** To study hippocampal participation in the performance of remote visual-spatial and localization memory in patients with refractory epilepsy of the left and right mesial temporal lobe.

**Methods:** Transversal study performed in patients with a epileptogenic focus at the left and right temporal lobe and who were submitted to neuropsychological evaluation as a prerequisite for epilepsy surgery at the HSL-PUCRS, using a control group for comparison. All subjects were submitted to a neuropsychological evaluation and responded to a questionnaire for the exclusion of any pathology that might affect the performance during the proposed tasks. For stimulation of the visual and localization memory, two tests have been used (Real Route Test and Childhood Home Test).

**Results:** The performance of the remote visual-spatial memory (Childhood Home Test) across the groups shows that patients did not show significantly different results. For spatial localization memory (Real Route Test), however, a significant difference was observed ( $p < 0.001$ ), indicating that the RTME group shows a poorer performance as compared to the LTME and control groups.

**Conclusion:** The performance in the Real Route Test (spatial localization memory) in a sample of patients with localized lesions in the RTME and LTME is different, showing that this type of memory depends on the integrity of the right mesial temporal region. The performance in the remote visual-spatial memory, as evaluated by the Childhood Home Test, did not show significant differences. The results between the group of patients with TLEM-E and controls in the performance of the RRT were similar. In the Childhood Home Test there was no significant difference.

**Keywords:** visual memory; localization memory; hippocampus; epilepsy; surgery.

## 1) INTRODUÇÃO

Na avaliação de indivíduos com epilepsia no período pré-operatório, lança-se mão de vários instrumentos de investigação, tanto com o objetivo de localizar a extensão do tecido cortical epileptogênico responsável pelas crises, quanto para avaliar os riscos de prejuízo neuropsicológicos, posto que o objetivo da cirurgia é ressecar o tecido epileptogênico e poupar o sadio, funcionante, principalmente aquele que é essencial para a total capacidade funcional.<sup>1,2</sup>

A maioria dos candidatos à cirurgia apresentam ELT. Uma vez que as estruturas temporais mesiais (amígdala e hipocampo) são vitais para a consolidação a longo prazo de informações recém-adquiridas, a testagem da memória desses pacientes se torna o momento mais importante da avaliação. Nessa testagem deve-se levar em conta a diferença funcional que existe entre os lobos temporais, ou seja, o esquerdo mediando a memória para materiais verbais, como nomes e listas de palavras; e o direito, a memória para materiais dificilmente verbalizáveis, como faces, lugares e desenhos abstratos.<sup>3</sup>

Em pacientes destros, o hemisfério direito é geralmente predominante para o processamento de informações não-verbais, enquanto o esquerdo é geralmente dominante para o processamento de estímulos que tenham uma conotação lingüística, que envolvam um encadeamento seqüencial e analítico dos estímulos. Os testes neuropsicológicos devem, portanto, avaliar as diferentes funções verbais e não-verbais e as diferenças no processamento hemisférico de tais estímulos. Neste sentido, o material utilizado nos testes neuropsicológicos deve ser o mais puro possível em sua natureza verbal ou não-verbal, para polarizar a avaliação nos domínios do hemisfério esquerdo e direito.

Em resumo, o problema se coloca, principalmente, no que diz respeito à memória dos pacientes com ELT: a ablação de um hipocampo só é bem tolerada se o hipocampo contralateral estiver funcional.

Entretanto a possibilidade de mensurar, nos hemisférios cerebrais, as memórias verbal e não-verbal, para verificar a relação destas funções com a localização do foco epileptogênico (áreas temporal esquerda e direita), torna-se difícil, já que os testes para memória não-verbal utilizados, nos centros de epilepsia, podem ser facilmente verbalizados. Estudos apontam que, geralmente, medidas usadas para a reprodução de figuras são relativamente insensíveis para os efeitos da disfunção do lobo temporal direito.<sup>4</sup>



O papel do hipocampo direito no aprendizado espacial não está claro, devido à dificuldade em encontrar pacientes com lesões limitadas a esta estrutura.<sup>5</sup>

Os pacientes, com atrofia hipocampal direita ou esquerda, parecem ser os grupos de sujeitos ideais para que se possa estudar a importância do hipocampo no aprendizado de localização espacial, já que estes pacientes apresentam lesão limitada a estruturas hipocampais.

Na tentativa de minimizar este problema, buscou-se apurar a acurácia de métodos específicos, com estímulos, questionamentos e resultados não verbalizados, na tentativa de verificar, de uma forma mais confiável, as funções de memória do LTMD.

Para isso, utilizamos testes não verbais envolvendo memória visual, espacial e de localização, visando verificar a importância do hipocampo para manutenção e recuperação destas informações. Justifica-se a presente pesquisa visto que o procedimento cirúrgico envolve a ablação de um dos hipocampos nestes pacientes, e como, já citado, é importante saber se o hipocampo unilateral ou contralateral ao procedimento cirúrgico está funcionando, tanto em relação à memória verbal como não verbal. Quando falamos em memória verbal, é unânime que os testes com estímulos verbais são eficientes na detecção de seu desempenho, o mesmo não ocorrendo com estímulos não verbais, por isso, procuramos verificar a acurácia dos testes visuais e de localização espacial que foram utilizados.

## **2) MÉTODOS**

**2.1) População e amostra:** A população deste estudo foi constituída por pacientes com epilepsia refratária do LTME e LTMD, que se submeteram à avaliação neuropsicológica como investigação de rotina no período pré-cirúrgico para tratamento da epilepsia. Foram estudados 80 indivíduos, sendo 40 pacientes (20 pacientes com EMTD, 20 pacientes com EMTE e 40 controles. Os sujeitos do grupo controle não apresentavam histórico de doenças neurológicas ou psiquiátricas, para exclusão destes casos, os indivíduos preencheram um questionário para exclusão de patologias neurológicas ou psiquiátricas, já utilizado em trabalhos anteriores realizados em nosso serviço,<sup>6</sup> e seguiram os mesmos critérios de exclusão dos casos (pacientes).

**2.2) Avaliação neuropsicológica:** Os pacientes com epilepsia se submeteram à avaliação da memória de rotina, no período pré-cirúrgico, a qual incluiu as Escalas de Memória Weschler-Revisada WMS-R (do inglês Weschler Memory Scale-Revised) e o Teste da Figura Complexa de Rey-Osterrieth. O WMS-R, na sua forma verbal, consiste na repetição de duas histórias que são contadas ao indivíduo, envolvendo a capacidade de retenção da memória imediata e tardia após 30 minutos. Na sua forma não-verbal, é mostrado ao paciente quatro

cartões com figuras geométricas, que ele reproduz imediatamente e, após 30 minutos, avaliando-se, assim, a memória visual imediata e tardia.<sup>7</sup> O Teste da Figura Complexa de Rey-Osterrieth é uma medida bastante conhecida de construção viso-espacial e memória não verbal, sendo um teste muito utilizado em diversos países. O examinando é solicitado a copiar a figura e, após 30 min., é solicitado a reproduzi-la de memória. Tanto memória visuo-espacial como a memória visual tardia pode ser avaliada.<sup>8</sup>

Com o objetivo de verificar o QI estimado, foram aplicados os subtestes cubos e vocabulário da Escala Weschler de Inteligência para adulto revisada (WAIS-R), visando excluir retardo mental e avaliar o nível geral de funcionamento intelectual.<sup>9</sup>

Para o TCI, foi solicitado aos indivíduos que fizessem um esboço da planta de sua casa de infância, com objetivo de avaliar a memória visuo-espacial remota, a qual foi confrontada com a descrição feita por um familiar que também tenha morado na casa, visando estabelecer se o desempenho do indivíduo testado é satisfatório. Este teste foi criado por Rosenbaum et al., no ano de 2005, na University of Toronto (Canadá), e foi utilizado em taxistas com doença de Alzheimer e Encefalite, em taxistas sem história de doença neurológica, e em controles que nunca haviam trabalhado como taxistas, mas que moravam há mais de 10 anos na cidade de Toronto.<sup>10</sup>

No TRR, os indivíduos deveriam seguir 1 rota em ambiente hospitalar interno, rico em detalhes visuais, contendo 15 características visuais salientes, localizados em esquinas, com pistas verbais mais sutis possíveis. O indivíduo foi guiado na rota pelo examinador uma vez, o qual apontava cada pista. Após, o paciente fez a rota 3 vezes consecutivas com o examinador atrás, pontuando cada erro imediatamente e redirecionando-o na rota correta. O total do número de respostas incorretas no final do teste foi registrado e pontuado como erro. Para definição do ponto de corte de normalidade, utilizamos os valores obtidos no grupo controle, cuja média foi de 40,8 e desvio padrão de 1,5. Consideramos déficit no Teste quando o resultado ficou abaixo de 38,0 (valor 1,5 desvios padrões abaixo da média).

O TRR foi padronizado e validado por Barrash et al. em 1993.<sup>11</sup> Em 2000, Barrash et al.<sup>5</sup> realizaram um estudo em 127 pacientes com lesões focais estáveis distribuídas pelo cérebro e em 80 controles divididos em grupos de acordo com a idade, para avaliar a habilidade de aprender uma rota complexa em ambiente real, um aspecto crítico do funcionamento topográfico. Este teste também foi utilizado por Rosenbaum et al., no ano de 2005, na University of Toronto (Canadá), na mesma pesquisa com taxistas e controles na cidade de Toronto.<sup>5,10,11</sup>

O teste acima avalia memória viso-espacial que se define como memória para o ambiente físico e inclui: direção, localização de objetos e mapas cognitivos.

Foi utilizado ainda, no período pré-cirúrgico, o Teste de Dominância Manual de Oldfield, a fim de investigar a dominância manual dos pacientes.<sup>12</sup>

### **3) RESULTADOS**

A maioria da amostra tem apenas até o 1º grau (ensino fundamental). A média de idade dos dois grupos foi similar. Portanto, nenhum desses dados a respeito da escolaridade e idade dos indivíduos apresentou diferença significativa. Em função do grupo de pacientes com EMTD ter apresentado maior número de mulheres, e o grupo com EMTE, um maior número de homens, foi feita uma comparação entre os sexos no grupo controle e observou-se que não houve diferença significativa entre os gêneros.

O desempenho com memória viso-espacial remota (TCI) entre os grupos mostra que os pacientes não obtiveram diferença significativa entre os resultados. No entanto, com a memória de localização espacial (TRR), verifica-se uma diferença significativa ( $p < 0,001$ ), apontando que o grupo com EMTD apresenta um pior desempenho quando comparado ao grupo com EMTE e Controles.

### **4) DISCUSSÃO**

Estudos sobre o funcionamento cerebral, em relação à orientação topográfica em humanos, são de grande interesse para pesquisadores e clínicos, tendo em vista a dificuldade de se avaliar este tipo de função com testes neuropsicológicos padrões.

A importância do hipocampo, para a aprendizagem espacial, tem sido extensamente confirmada por estudos em animais com lesões<sup>13</sup> e achados neurofisiológicos entre espécies,<sup>14,15</sup> assim, pesquisas realizadas nas últimas décadas em humanos têm tentado demonstrar a importância da região parietal, occipital e temporal, principalmente do lado direito do cérebro, para a formação desse tipo de memória. Entretanto continua controversa, em seres humanos, a contribuição do hipocampo direito para o desempenho da memória.

Em função de resultados pouco elucidativos quanto à contribuição do hipocampo direito na aprendizagem espacial, o presente estudo procurou avaliar a aprendizagem topográfica e a memória viso-espacial remota em pacientes com epilepsia refratária do lobo temporal mesial esquerdo/direito e controles, utilizando dois tipos de testes.

O principal interesse com relação a esse estudo foi identificar os testes de memória de localização e de memória viso-espacial remota para disfunções de EMTD.

A seguir serão discutidos os resultados obtidos, seguindo os objetivos propostos neste trabalho.

### **Correlação dos resultados no desempenho de memória de localização espacial (Teste da Rota Real) entre os dois grupos de pacientes**

Em nosso estudo, obtivemos resultados que demonstram que pacientes, com lesão hipocampal direita, apresentam desempenho inferior no TRR quando comparados a pacientes com lesão hipocampal esquerda e controles, o que sugere o envolvimento desta estrutura na aprendizagem espacial. Estes resultados são corroborados por outros estudos<sup>16,17,18,19,20,21,22</sup> que também demonstraram que déficits, na aprendizagem de trajeto (memória de localização espacial), estão especialmente relacionados a lesões no lobo temporal mesial direito.

Seguindo esta linha de pensamento, é importante citarmos um estudo realizado com RMf em indivíduos normais, o qual identificou uma maior atividade do córtex parahipocampal direito e do núcleo estriado direito durante a seleção de cenas visuais.<sup>23</sup> Este dado reforça nosso achado quanto às diferenças hemisféricas na memória, isto é, quanto à importância do hemisfério direito no processamento de informação não verbal de memória.

Visto que no TRR é necessário um aprendizado de diversas pistas muito semelhantes em termos de características de larga escala (p.ex., corredores compridos com várias portas parecidas nas duas paredes) e que são mais facilmente distinguidas por diferenças nos pequenos objetos que contêm (p.ex., extintores de incêndio, quadros nas paredes), pode-se dizer que para um bom aprendizado de pista, que também é memória visual, é necessário preservação do hipocampo direito, isto é, pacientes com lesões mesiais temporais direitas possuem dificuldades nessa habilidade de aprendizado de pistas e, por isso, obtiveram maiores prejuízos em seus desempenhos no TRR.

As diferenças, nos tipos de déficits de memória adquiridos após lesões no lobo temporal mesial, já vêm sendo relatadas há anos, porém não estudado especificamente em relação à aprendizagem espacial de pacientes com epilepsia refratária. Neste estudo, foi possível identificar, isoladamente, como prejuízos, no hipocampo direito, interferem no aprendizado de memória espacial, o que possibilita prever o desempenho com esse tipo de memória em pacientes após lobectomia temporal mesial direita, assim como planejar a reabilitação de déficits neuropsicológicos oriundos do procedimento cirúrgico para controle das crises epiléticas.

John O Keefe et al.,<sup>15</sup> em estudos realizados com animais, concluíram que o hipocampo dos ratos pode formar uma representação interna, um mapa cognitivo, de seu ambiente no espaço. O hipocampo do animal apresenta células piramidais, e cada uma dessas células poderia

auxiliar na codificação das informações sobre lugares, movimentações e posições dentro de um ambiente, de forma que estas então poderiam ser denominadas de células de localização.<sup>24,15, 25, 13,17</sup>

Em nosso estudo, onde todos os pacientes apresentavam epilepsia lobo temporal mesial (ELTM), ou seja, as células piramidais provavelmente se encontravam comprometidas, os pacientes apresentavam alterações de memória de orientação espacial, principalmente aqueles com epilepsia do lobo temporal mesial direita (ELTMD) (diferença estatisticamente significativa), o que demonstra que o hipocampo humano também é capaz de formar esta representação interna, este mapa cognitivo, e que sua deterioração interfere no funcionamento satisfatório desta função.

Bohbot et al.<sup>26</sup> estudaram seis pacientes com lesões seletivas nas estruturas temporais mesiais direitas para tratamento de epilepsia por termo-coagulação, e verificaram desempenho deficitário em todos os aspectos de aprendizado do espaço aloccêntrico nestes indivíduos, fornecendo evidências adicionais de que o hipocampo direito, em humanos, é importante para esta função. Este dado corrobora, mais uma vez, com nossos achados, uma vez que também verificamos que os pacientes com lesão hipocampal direita obtiveram desempenho comprometido no TRR que avalia a aprendizagem espacial (memória de localização).

Soma-se a isso, o fato de que o processamento hipocampal é necessário para comparar o ambiente presente com experiências anteriores do ambiente, permitindo a inserção do lugar que está sendo experimentado em uma representação espacial aloccêntrica (i.e., um “mapa cognitivo”).<sup>27</sup> Portanto, existem várias conceitualizações do funcionamento do hipocampo que indicam o seu papel na consolidação de informações contextuais multifacetadas na memória. Reiteramos que o TRR é uma tarefa cognitivamente complexa, e que no presente estudo não investigamos se outros déficits cognitivos poderiam também ser responsáveis pelo prejuízo de um determinado paciente nesta tarefa, tais como disfunções executivas (atenção, organização, planejamento, execução, entre outros). Em análises futuras, pretendemos investigar as relações entre local da lesão, prejuízos da aprendizagem de trajeto e outros déficits cognitivos objetivos, visto que é sabido que prejuízos atencionais podem interferir no armazenamento de uma informação e, conseqüentemente, interferir no desempenho no TRR.

Da mesma forma, sabe-se que outros estudos têm demonstrado a existência de outras áreas cerebrais envolvidas nesta aprendizagem, tais como regiões parietal, occipital e temporal, principalmente no hemisfério direito.<sup>5</sup> No entanto a presente pesquisa não possibilitou a identificação de outras áreas cerebrais, por ser um estudo com pacientes com lesão limitada às estruturas hipocampais.

A importância deste dado reside, principalmente, na possibilidade de identificarmos déficits neuropsicológicos oriundos do procedimento cirúrgico para controle das crises epiléticas no hemisfério direito, o que não tem sido possível a partir de outros testes neuropsicológicos. Atualmente, nos centros de cirurgia de epilepsias, não se têm testes neuropsicológicos eficientes para avaliação da memória visual em pacientes com ELTM, já que todos os testes podem ser verbalizados, dificultando a mensuração da disfunção do lobo temporal direito e, conseqüentemente, a lateralização da disfunção hipocampal.

Além disso, encontramos nos relatos da literatura que pacientes, com esclerose hipocampal direita, podem se submeter sem riscos ao procedimento cirúrgico, visto que não apresentarão déficits de memória visual.<sup>28</sup> Isto pode ser explicado pelo fato de não termos acesso, até o presente momento, de testes que avaliem as funções do hipocampo direito de uma forma mais fidedigna e sem verbalizações. No entanto nossos achados sugerem que o hipocampo direito é responsável por comprometimentos da memória topográfica e que, portanto, existem riscos de prejuízos após ressecção do hipocampo direito. O que ocorre, é que esta investigação não é usual nas avaliações neuropsicológicas no período pré e pós-cirúrgico e, por não ser feita, tornam-se desconhecidas suas conseqüências. Poderá, principalmente, nos permitir avaliar os riscos do procedimento cirúrgico no desempenho da memória espacial nesses pacientes, o que não se tem relato de que tenha sido avaliado este tipo de memória, no período pós-operatório, em pacientes que se submeteram a AH-D.

Em resumo, embora muitos estudos<sup>10,29,30</sup> mostrem que o hipocampo não é necessário para este tipo de função (memória de localização viso-espacial), nosso estudo mostrou ao contrário, ou seja, que o hipocampo está envolvido neste tipo de memória. Esta diferença talvez não seja identificada com freqüência pelo tipo de instrumento utilizado (por exemplo, facilmente verbalizáveis).

### **Correlação entre o desempenho com a memória viso-espacial remota (Teste da Casa da Infância) e os dois grupos de pacientes**

Com o TCI, não se verificou prejuízos de memória viso-espaciais remotas entre os indivíduos com ELTM (esquerdo ou direito), provavelmente pelo fato de que a memória remota não seja uma função do hipocampo, portanto, não estaria relacionado com a recuperação dessas memórias, que estariam consolidadas no córtex temporal.

Depois do período de consolidação, o hipocampo pode não ser mais necessário para recuperação de conhecimento topográfico,<sup>10,27</sup> ao passo que as áreas de associação neocorticais, provavelmente, tornam-se fundamentais para a recuperação de tal conhecimento.<sup>10,29</sup> Este dado reforça nosso achado, visto que a lesão hipocampal, em nosso

estudo, não interferiu no desempenho da memória remota. Em alguns estudos de imagem funcional em humanos, observamos a ativação do hipocampo direito durante a recuperação de informações topográficas aprendidas anteriormente.<sup>18,31,32</sup> Porém, em outros estudos, essa ativação tem-se mostrado inconsistente,<sup>17,18,33</sup> corroborando com nossos resultados no TCI que demonstrou que a lesão no hipocampo direito ou esquerdo não alterou a memória remota viso-espacial, provavelmente por este tipo de memória estar armazenada em outras áreas cerebrais/ neocórtex temporal.

Um estudo, realizado por Teng et al.,<sup>34</sup> mostrou que o lobo temporal mesial (LTM) não é repositório permanente de mapas espaciais. Os autores também colocam que o hipocampo e outras estruturas localizadas no LTM são essenciais para a formação das memórias a longo prazo, ambas memórias (espacial e não espacial), mas não para a recuperação de memória remota, tanto espaciais como não espaciais, corroborando mais uma vez com os nossos resultados no TCI.

Esses achados sugerem que as lesões hipocampais não causam prejuízos clinicamente significativos na recuperação de conhecimento topográfico remoto, conforme os resultados que obtivemos no TCI.

### **Comparação entre o desempenho dos pacientes (ELTM-D e ELTM-E) e controles normais**

Verificou-se no TRR que os desempenhos, entre os pacientes com ELTME e controles, se assemelharam, havendo diferença estatisticamente significativa de resultado quando comparados ao grupo de pacientes com ELTMD, que demonstraram um desempenho inferior na execução e êxito no TRR. Os pacientes com ELTME, por apresentarem o hipocampo do hemisfério direito normal em sua forma e função, se assemelham aos indivíduos controles normais em relação ao desempenho de aprendizagem de memória de localização.

Em relação ao TCI, não houve diferença estatística significativa entre os grupos. Mas podemos observar que a frequência de resultados corretos e resultados parcialmente corretos, entre os grupos com ELTME e controles, se assemelham, com em média 75% de resultados corretos e 25% de resultados parcialmente corretos. Enquanto que o grupo de pacientes com ELTMD mostrou resultados corretos em 45% dos casos e 55% de respostas parcialmente corretas, demonstrando assim um desempenho inferior quando comparados aos pacientes com ELTM-E e controles, mesmo que esta diferença não seja estatisticamente significativa, mostrando uma tendência do grupo com ELTMD a desempenhar com mais dificuldade a função de memória viso-espacial remota dos demais.

## 5) CONCLUSÃO:

O desempenho com o aprendizado de um trajeto real (memória de localização espacial), em uma amostra de pacientes com lesões localizadas no LTMD e LTME, é diferente, mostrando que esse tipo de memória depende da integridade da região temporal mesial direita.

O desempenho de memória viso-espacial remota, avaliado pelo TCI, não apresentou diferenças significativas de resultados entre indivíduos com ELTM (esquerdo ou direito). Os resultados, entre o grupo de pacientes com ELTME e controles no desempenho do TRR, foram semelhantes, enquanto que o grupo com ELTMD mostrou-se inferior quando comparado a estes grupos. Já no TCI não houve diferença significativa.

## REFERÊNCIAS BIBLIOGRÁFICAS:

---

<sup>1</sup> Kandel ER, Schwatz JH, Jessesl TM. A Cognição E O Córtex – Fundamentos Da Neurociência E Do Comportamento. 4 Ed. New York: Mcgraw-Hill; 2000.

<sup>2</sup> Bear MF, Connors BW, Paradiso MA. Linguagem e Atenção. Neurociências – Desvendando O Sistema Nervoso Central. 2 ed. Porto Alegre: Artmed; 2001.

<sup>3</sup> Guerreiro CAM. Aspectos Gerais. In Guerreiro CAM, Guerreiro MM, Cendes F, Lopes-Cendes I, editores. Epilepsia. 3ed. São Paulo: Lemos Editorial; 2000.

<sup>4</sup> Barr W, Morrison C, Zaroff C, Devinsky O. Use of Brief Visuospatial Memory Test- Revised (BVMT-R) in Neuropsychological Evaluation of Epilepsy Surgery Candidates. *Epilepsy & Behavior*. 2004; 5:175-9.

<sup>5</sup> Barrash J, Damásio H, Adolphs R, Tranel D. The Neuroanatomical Correlates of Route Learning Impairment. *Neuropsychologia*. 2000; 38:820-36.

<sup>6</sup> Dalacorte A, Da Costa JC. Estudo Funcional da área Motora Suplementar com ressonância magnética [Dissertação de Mestrado]. Porto Alegre; Pontifícia Universidade Católica do rio Grande do Sul; 2002.

<sup>7</sup> Wechsler D. Manual For The Wechsler Memory Scale-Revised. New York: The Psychological Corporation; 1987.

<sup>8</sup> Oliveira M Da S. Figuras Complexas De Rey: Teste de Cópia e de Reprodução de Memória de Figuras Geométricas Complexas. Manual André Rey. Revisão Técnica Rey T, Franco LCF. Tradução Rey T, Franco, LCF. São Paulo: Casa do Psicólogo; 1999

<sup>9</sup> Wechsler D. Teste de Inteligência Para Adultos WAIS-R. Adaptação e Padronização Brasileira. São Paulo: Casa do Psicólogo; 2002.

<sup>10</sup> Rosenbaum RS, Gao F, Richards B, Black SE, Moscovitch M. “Where To?” Remote Memory for Spatial Relations and Landmark Identity in Former Taxi Drivers with Alzheimer’s Disease And Encephalitis. *Journal of Neuroscience*. 2005;173:446462.



- 
- <sup>11</sup> Barrash J, Tranel D, Damásio H. Standardization and Validation of a route learning test. *Journal of Clinical and Experimental Neuropsychology*. 1993; 15: 66.
- <sup>12</sup> Oldfield RC. The Assessment and Analysis of Handedness: The Edinburgh Inventory. *Neuropsychologia*. 1971;19:97-113.
- <sup>13</sup> Hollup SA, Molden S, Donnett JG, Moser MB, Moser EL. Accumulation of Hippocampal Place Fields at the Goal Location in an Annular Watermaze Task. *The Journal of Neuroscience*. 2001; 21(5):1635-1644
- <sup>14</sup> Pouzet B, Zhang W, Feldon J, Rawlins N. Hippocampal Lesioned Rats are Able to Learn a Spatial Position Using Non-Spatial Strategies. *Behavioral Brain Research*. 2002;133:279-91.
- <sup>15</sup> O'Keefe J, Dostrovsky J. The Hippocampus as a Spatial Map. Preliminary Evidence from Unit Activity in the Freely-Moving Rat. *Brain Res*. 1971;34:171-5.
- <sup>16</sup> Maguire EA, Frackowiak RSJ, Frith CD. Learning to Find your Way: A Role for the Human Hippocampal Formation. *Proceedings: Biological Sciences*. 1996 Dec 22; 263(1377):1745-50.
- <sup>17</sup> Maguire EA, Frackowiak RSJ, Frith CD. Recalling Routes around London: Activation of the Right Hippocampus in Taxi Drivers. *The Journal of Neuroscience*. 1997 Sep 15;17(18): 7103-10.
- <sup>18</sup> Maguire EA, Burgess N, Donnett JG, Frackowiak RSJ, Frith CD, O'Keefe J. The Hippocampus and Human Navigation. *Science*. 1998;282(5397): 2151.
- <sup>19</sup> Maguire EA, Gadian DG, Johnsrude IS, Good CD, Ashburner J, Frackowiak RSJ, et al. Navigation-Related Structural Change in the Hippocampi of Taxi Drivers. *Proc Natl Acad Sci*. 2000;97:4398-403.
- <sup>20</sup> Givagnoli AR, Avanzini G. Learning and Memory Impair in Patients with Temporal Lobe Epilepsy: Relation to the Presence, Type and Location of Brain Lesion. *Epilepsia*. 1999; 40(7):904-11.
- <sup>21</sup> Chiaravalloti DN, Glosner G. Memory For Faces Dissociates From Memory For Location Following Anterior Temporal Lobectomy. *Brain and Cognition*. 2004;54:35-42.
- <sup>22</sup> O'Keefe J, Maguire EA. Unilateral Temporal Lobectomy Patients Show Lateralized Topographical And Episodic Memory Deficits in a Virtual Town. *Brain*. 2003 Dec;124:2476- 89.
- <sup>23</sup> Yue X, Vessel EA, Biederman I. The Neural Basis of Scene Preferences. *Neuroreport*. 2007Apr 16;18(6):525-9.
- <sup>24</sup> Larry RS, Kandel ER, Editores. Um Mecanismo de Armazenamento Sináptico para a Memória Declarativa. In: *Memória da Mente às Moléculas*. Porto Alegre: Artmed; 2003.
- <sup>25</sup> Moser E, Paulsen O. New excitement in cognitive space: between place cells and spatial memory. *Neurobiology of Behavior*. 2001;11:745-751.
- <sup>26</sup> Bohbot VD, Kalina M, Stepankova K, Spackova N, Petrides M, Nadel L. *Spatial memory deficits in patients with lesions to the right hippocampus and to the right parahippocampal cortex*. 1998 Nov;36(11):1217-38.

- 
- <sup>27</sup> Iaria G, Chen JK, Guariglia C, Ptito A, Petrides M. Hippocampus. Retrosplenial and Hippocampal Brain Regions in Human Navigation: Complementary Functional Contributions to the Formation and Use of Cognitive Maps. *Eur J Neurosci*. 2007 Feb 12;25(3):890-9.
- <sup>28</sup> Portuguez MW. Avaliação Pré Cirúrgica do Lobo Temporal: Linguagem e Memória. In: Da Costa CJ, Palmieri A, Yacubian EM, Cavalheiro E. *Fundamentos Neurobiológicos das Epilepsias: Aspectos Clínicos E Cirúrgicos*. Vol 2. São Paulo: Lemos Editorial; 1998. p. 939-56.
- <sup>29</sup> Moscovitch M, Nadel L, Winocur G, Gilboa A, Rosenbaum S. The Cognitive Neuroscience of Remote Episodic, Semantic and Spatial Memory. *Current Opinion in Neurobiology*. 2006;16:179-90.
- <sup>30</sup> Maguire EA, Nannery R, Spiers HJ. *Brain*. Navigation around London by a taxi driver with bilateral hippocampal lesions. 2006 Nov;129(Pt 11):2894-907.
- <sup>31</sup> D'Esposito M, Aguirre GK, Zarahn E, Ballard D, Shin RK, Lease J. Functional MRI studies of spatial and nonspatial working memory. *Brain Res Cogn Brain Res*. 1998 Jul;7(1):1-13.
- <sup>32</sup> Detre JA, Maccotta L, King D, Alsop DC, Glosser G, D'Esposito M, Zarahn E, Aguirre GK, French JA. Functional MRI lateralization of memory in temporal lobe epilepsy. *Neurology*. 1998 Apr;50(4):926-32.
- <sup>33</sup> Ghaem O, Mellet E, Crivello F, Tzourio N, Mazoyer B, Berthoz A, Denis M. Mental navigation along memorized routes activates the hippocampus, precuneus, and insula. *Neuroreport*. 1997 Feb 10;8(3):739-44.
- <sup>34</sup> Teng E, Squire RL. Memory For Places Learned Long Ago Is Intact After Hippocampal Damage. *Nature*. 1999; 400(12):675-7.

# Livros Grátis

( <http://www.livrosgratis.com.br> )

Milhares de Livros para Download:

[Baixar livros de Administração](#)

[Baixar livros de Agronomia](#)

[Baixar livros de Arquitetura](#)

[Baixar livros de Artes](#)

[Baixar livros de Astronomia](#)

[Baixar livros de Biologia Geral](#)

[Baixar livros de Ciência da Computação](#)

[Baixar livros de Ciência da Informação](#)

[Baixar livros de Ciência Política](#)

[Baixar livros de Ciências da Saúde](#)

[Baixar livros de Comunicação](#)

[Baixar livros do Conselho Nacional de Educação - CNE](#)

[Baixar livros de Defesa civil](#)

[Baixar livros de Direito](#)

[Baixar livros de Direitos humanos](#)

[Baixar livros de Economia](#)

[Baixar livros de Economia Doméstica](#)

[Baixar livros de Educação](#)

[Baixar livros de Educação - Trânsito](#)

[Baixar livros de Educação Física](#)

[Baixar livros de Engenharia Aeroespacial](#)

[Baixar livros de Farmácia](#)

[Baixar livros de Filosofia](#)

[Baixar livros de Física](#)

[Baixar livros de Geociências](#)

[Baixar livros de Geografia](#)

[Baixar livros de História](#)

[Baixar livros de Línguas](#)

[Baixar livros de Literatura](#)  
[Baixar livros de Literatura de Cordel](#)  
[Baixar livros de Literatura Infantil](#)  
[Baixar livros de Matemática](#)  
[Baixar livros de Medicina](#)  
[Baixar livros de Medicina Veterinária](#)  
[Baixar livros de Meio Ambiente](#)  
[Baixar livros de Meteorologia](#)  
[Baixar Monografias e TCC](#)  
[Baixar livros Multidisciplinar](#)  
[Baixar livros de Música](#)  
[Baixar livros de Psicologia](#)  
[Baixar livros de Química](#)  
[Baixar livros de Saúde Coletiva](#)  
[Baixar livros de Serviço Social](#)  
[Baixar livros de Sociologia](#)  
[Baixar livros de Teologia](#)  
[Baixar livros de Trabalho](#)  
[Baixar livros de Turismo](#)