Frederico França Marques

ANÁLISE DAS INDICAÇÕES, DAS TÉCNICAS E DAS COMPLICAÇÕES DE TROCA DE LENTE INTRA-OCULAR EM PACIENTES SUBMETIDOS À CIRURGIA DE CATARATA

Tese apresentada à Universidade Federal de São Paulo – Escola Paulista de Medicina, para obtenção do Título de Doutor em Ciências.

São Paulo

2007

Livros Grátis

http://www.livrosgratis.com.br

Milhares de livros grátis para download.

Frederico França Marques

ANÁLISE DAS INDICAÇÕES, DAS TÉCNICAS E DAS COMPLICAÇÕES DE TROCA DE LENTE INTRA-OCULAR EM PACIENTES SUBMETIDOS À CIRURGIA DE CATARATA

Tese apresentada à Universidade Federal de São Paulo – Escola Paulista de Medicina, para obtenção do Título de Doutor em Ciências.

Orientador: Prof. Dr. Rubens Belfort Júnior

Co-orientador: Dr. Lincoln L. Freitas

São Paulo

2007

Marques, Frederico França
Análise das indicações, das técnicas e das complicações de troca de lente intra-ocular em pacientes submetidos à cirurgia de catarata/ Frederico França Marques. --São Paulo, 2007.
xv, 78f.

Tese (Doutorado) Universidade Federal de São Paulo. Escola Paulista de Medicina. Programa de Pós-graduação em Oftalmologia.

Título em inglês: Analysis of indications, techniques and complications of IOL exchange in patients that underwent to cataract surgery.

1. Implante de lente intra-ocular. 2. Remoção de dispositivos/efeitos adversos. 3. Extração de catarata/efeitos adversos. 4. Câmara anterior.

UNIVERSIDADE FEDERAL DE SÃO PAULO

ESCOLA PAULISTA DE MEDICINA

DEPARTAMENTO DE OFTALMOLOGIA

Chefe do Departamento: Profª Drª Ana Luisa Höfling de Lima

Coordenador da Pós-Graduação: Prof. Drª. Denise de Freitas

Frederico França Marques

ANÁLISE DAS INDICAÇÕES, DAS TÉCNICAS E DAS COMPLICAÇÕES DE TROCA DE LENTE INTRA-OCULAR EM PACIENTES SUBMETIDOS À CIRURGIA DE CATARATA

Presidente da Banca:

Prof. Dr. Lincoln L. Freitas

BANCA EXAMINADORA

Prof. Dr. Newton Kara-José Jr.

Prof. Dr. Mário Luis Ribeiro Monteiro

Prof. Dr. Bruno Castelo Branco

Prof. Dr. Wallace Chamon

Dedicatória

À minha amável e adorável esposa,
por seu carinho, compreensão e amor e muito incentivo na elaboração deste trabalho.

À minha filhinha Luiza, recém-chegada do céu trazida por um anjinho e ao meu filho Bruno que com seus 3 anos nos ensina, a cada dia, como é gostoso sermos pais além do seu intenso amor e carinho. Estes são os maiores presentes que eu e minha esposa já recebemos nesta vida e constituem em nossa grande alegria.

Aos meus pais e irmãos,
pela maravilhosa educação e contínuo incentivo em minhas ações e estudos.

Agradecimentos

Ao Prof. Dr. José Ricardo C. L. Rehder, por sua instrução e dedicação ao meu desempenho profissional e formação de uma boa base acadêmica.

Ao Dr. Lincoln Lemes Freitas, pela sua incansável colaboração como co-orientador deste projeto.

Aos pacientes, pois sem os mesmos jamais teríamos o prazer de exercer a arte da medicina.

Ao amigo Liang por sua preciosa amizade e disposição em sempre ajudar a quem precisa.

Ao grande amigo Dr. Robert H. Osher e seu "staff" pelo seu ensinamento não só profissional mas principalmente pessoal. Mostrou-me como é possível exercer uma profissão de forma respeitosa e digna, além de nos ajudar (eu e minha esposa) academicamente em nosso objetivo aqui alcançado por meio do acesso aos arquivos dos seus pacientes.

A todos vocês, muito obrigado!!

Sumário

Dedicatória v
Agradecimentos vi
Trabalhos apresentados e publicados referentes à tese x
Lista de Figuras xi
Lista de Tabelas xiii
Lista de Abreviaturas xiv
Resumo xv
1. INTRODUÇÃO E REVISÃO DA LITERATURA 1
1.1 Tipos de lentes intra-oculares 3
1.1.1 Lentes de câmara anterior 3
1.1.2 Lentes de câmara posterior 9
1.2 Complicações relacionadas às lentes intra-oculares 18
1.2.1 Sinéquias periféricas 19
1.2.2 Descompensação corneana 19
1.2.3 Descentralização 20
1.2.4 Uveíte e Síndrome Uveíte-Glaucoma-Hifema (UGH) 21
1.2.5 Edema Macular Cistóide (EMC) 21
1.2.6 Opacificação da lente intra-ocular 22
1.2.7 Disfotopsias (Negativas e positivas) 27
1.2.8 Erros refracionais inesperados 29
2. OBJETIVO 32
3. MÉTODOS 34
3.1 Pacientes selecionados 34
3.1.1 Critérios de inclusão 34
3.1.2 Critérios de exclusão 35
3.2 Técnica de exame oftalmológico pré-operatório 35
3.3 Planejamento Cirúrgico 36
3.4 Medicação 36
3.4.1 Pré-operatória 36
3.4.2 Intra-operatória 36
3.4.3 Pós-operatória 37

3.5 Técnica Cirúrgica 37
3.5.1 Lente intra-ocular de câmara anterior 37
3.5.2 Lente intra-ocular de câmara posterior 38
3.5.3 Considerações gerais 40
3.6 Exame oftalmológico pós-operatório 41
3.7 Método Estatístico 41
4. RESULTADOS 43
4.1 Lente intra-ocular de câmara anterior 44
4.1.1 Indicação cirúrgica para troca do implante 44
4.1.2 Acuidade Visual Corrigida (AVC) 45
4.1.3 Tipo do material das lentes intra-oculares implantadas e explantadas 45
4.1.4 Necessidade de fratura do háptico da lente intra-ocular 46
4.1.5 Técnica de implante da lente intra-ocular 46
4.1.6 Prolapso vítreo e vitrectomia 46
4.1.7 Complicações pós-operatórias 46
4.2 Lente intra-ocular de câmara posterior 47
4.2.1 Indicação cirúrgica para troca do implante 47
4.2.2 Acuidade Visual Corrigida (AVC) 48
4.2.3 Tipo do material das lentes intra-oculares implantadas e explantadas 49
4.2.4 Necessidade de fratura do háptico da lente intra-ocular 49
4.2.5 Técnica de implante da lente intra-ocular 49
4.2.6 Prolapso vítreo e vitrectomia 49
4.2.7 Complicações pos-operatórias 50
4.2.8 Comparação entre diferentes materiais de lente intra-ocular e indicações de sua troca 51
4.3 Comparação entre os grupos 52
4.3.1 Idade 52
4.3.2 Acuidade visual pré-operatória 53
4.3.3 Causas da troca da lente intra-ocular 53
4.3.4 Evolução pós-operatória da acuidade visual 55
5. DISCUSSÃO 57
6. CONCLUSÕES 63
7. ANEXOS 65
8. REFERÊNCIAS 71

Abstract 79
Bibliografia consultada 80

Trabalhos apresentados e publicados referentes à tese

1. Marques FF, Marques DM, Smith CM, Osher RH. Intraocular lens exchange assisted by preoperative neodymium: YAG laser haptic fracture. J Cataract Refract Surg. 2004;30(1):247-9.

2. Marques FF. Intraocular lens exchange assisted by preoperative neodymium: YAG laser haptic fracture [Homenageado com Best Paper Of Session (BPOS). [presented at American Society of Cataract and Refractive Surgery- ASCRS; 2003 Apr; San Diego].

3. Marques DM, Marques FF, Smith CM, Osher RH. Laser haptic lysis [videocassette]. J Cataract Refract Surg. 2005;21(1).

4. Marques FF, Marques DM, Osher RH, Freitas LL. Longitudinal study of intraocular lens exchange. J Cataract Refract Surg. 2007;33(2):254-7.

5. Marques FF. Longitudinal study of intraocular lens exchange [paper session]. [presented at American Society of Cataract and Refractive Surgery- ASCRS; 2006 Apr; Washington, DC].

6. Marques FF, Daniela DM. Unilateral dysphotopsia after bilateral intraocular lens implantation using IOL model AR40e - Case report. Arq Bras Oftal. 2007;70(2):350-4.

7. Marques FF, Daniela DM. Unilateral dysphotopsia after bilateral intraocular lens implantation using IOL model AR40e [poster session]. [presented at American Society of Cataract and Refractive Surgery- ASCRS; 2007 Apr; San Diego].

Lista de Figuras

Figura 1 - Harold Ridley 1

Figura 2 - LIO de câmara posterior biconvexa de Ridley com sulcos periféricos 2

Figura 3 - LIO câmara posterior denominada Saturno de Ridley 3

Figura 4 - Lente de Strampelli 4

Figura 5 - LIO de Boberg/Cogan 5

Figura 6 - LIO de Danheim 5

Figura 7 - LIO Nuvita 6

Figura 8 - LIO em forma de botão de colarinho - Epstein 7

Figura 9 - LIO de Binkhorst (3 e 2 apoios irianos) 7

Figura 10 - LIO denominada Medalhão de Worst 8

Figura 11 - LIO de fixação iriana de Artisan 9

Figura 12 - LIO de Shearing 10

Figura 13 - LIO de Kratz 10

Figura 14 - LIO de Kratz-Sinskey 11

Figura 15 - LIO ovóide de Clayman com reentrância em alça superior 11

Figura 16 - LIO de silicone 3 peças 13

Figura 17 - LIO de silicone tipo prato 13

Figura 18 - Rezoom® 15

Figura 19 - Tecnis MF ® 15

Figura 20 - Restor® 15

Figura 21 - Crystalens- AT 45® 16

Figura 22 - 1 C.U. accomadative lens® 16

Figura 23 - Lente tipo prato Staar Tórica ® 17

Figura 24 - Acrysof Tórica® 17

Figura 25 - Tecnis Z9000®..... 18

Figura 26 - Acrysof IQ®..... 18

Figura 27 - Síndrome do nascer do sol “Sunrise”..... 20

Figura 28 - Síndrome do pôr-do-sol “Sunset”..... 20

Figura 29 - Opacificação no pós-operatório precoce de LIO de silicone 23

Figura 30 - LIO hidrofílica corada por azul de tripan 24

Figura 31 - Gota oleosa em câmara anterior no primeiro pós-operatório com subsequente opacificação da zona óptica 24

Figura 32 - Calcificações nas lentes intra-oculares (intra-ocular e explantada) 25

Figura 33 - Opacificação tipo flocos de neve na zona óptica da LIO..... 26

Figura 34 - Presença de vacúolos no interior da zona óptica da LIO 27

Figura 35 - Imagem refletida homogeneamente na borda reta da lente intra-ocular 28

Lista de Tabelas

Tabela 1 - Tipos de lentes intra-oculares explantadas 43

Tabela 2 - Indicação de troca de lente intra-ocular 44

Tabela 3 - Relação acuidade visual pré e pós-operatória 45

Tabela 4 - Indicação para troca de lente intra-ocular 48

Tabela 5 - Relação acuidade visual pré e pós-operatória 48

Tabela 6 - Comparação entre diferentes materiais de lente intra-ocular e indicações de sua troca 51

Tabela 7 - Comparação entre diferentes materiais de lente intra-ocular e indicações de sua troca excluindo descentralização 51

Tabela 8 - Comparação da idade entre grupos 52

Tabela 9 - Comparação da AV pré-operatória entre grupos (LogMar) 53

Tabela 10 - Associação entre grupos X descentralização e outras e, resultados da estatística..... 54

Tabela 11 - Associação entre grupos X síndrome UGH e outras e, resultados da estatística..... 54

Tabela 12 - Associação entre grupos X irite e outras e, resultados da estatística..... 54

Tabela 13 - Associação entre grupos X ametropia residual e outras e resultados da estatística 55

Tabela 14 - Comparação da acuidade visual entre grupos no pós-operatório 55

Lista de Abreviaturas

AVC	Acuidade visual corrigida
BSS	Solução salina balanceada
CA	Câmara anterior
CBP	Ceratopatia bolhosa do pseudofácico
CEI	Cincinnati Eye Institute
CP	Câmara posterior
DMRI	Degeneração macular relacionada à idade
EMC	Edema Macular Cistóide
FDA	Food and Drug Administration
HEMA	HydroxyEthylMethacrylate
LASIK	Laser in situ keratomileusis
LIO	Lente intra-ocular
OD	Olho direito
OE	Olho esquerdo
PAM	Potencial acuidade visual medida
PHEMA	Poly 2-Hydroxyethylmethacrylate
PMMA	Polimetilmetacrilato
PRK	Photorefractive Keratotomy
UGH	Uveíte- Glaucoma Hifema

Resumo

Objetivo: Analisar as principais indicações para a troca de lente intra-ocular. A técnica utilizada, o intervalo de tempo entre a primeira cirurgia e troca da lente intra-ocular, a melhor acuidade visual pré e pós-operatória e as complicações pós-operatórias. **Material e Métodos**: Trata-se de um estudo retrospectivo de uma série de casos envolvendo 49 olhos de 49 pacientes adultos submetidos à troca de lente intra-ocular (LIO), em período de 14 anos, pelo mesmo cirurgião. Destes pacientes, 55,1% do sexo feminino com idade média 70 anos. O seguimento médio foi de 35,6 meses e a média de intervalo de tempo entre a cirurgia inicial e a manifestação dos sintomas foram de 53,8 meses. Os pacientes foram divididos em dois grupos de acordo com o tipo de lente que possuíam antes da sua troca: lente de câmara anterior (CA) e lente de câmara posterior (CP). **Resultados**: Quinze olhos tinham LIO CA e 34 tinham LIO CP, não houve diferença estatística relacionada à idade e seguimento destes pacientes. O intervalo entre cirurgias foi de 83,2 meses no grupo de LIO CA e 37,9 meses no de LIO CP. As principais indicações ao explante no grupo de LIO CA foi edema macular cistóide (33,34%) e no grupo de LIO CP foi a descentralização (85,3%). A acuidade visual corrigida (AVC) foi semelhante em ambos os grupos com manutenção ou melhora em aproximadamente 80%. Das complicações pós-operatórias encontradas, a ceratopatia bolhosa do pseudofácico foi a de pior prognóstico. **Conclusão**: A principal indicação de troca de LIO no grupo com LIO CA foi edema macular cistóide (33,34%) e descentralização (85,3%) no de LIO CP. O intervalo para manifestação do sintoma justificando a troca do implante foi maior no grupo de LIO CA com tempo médio de 83,2meses contra 37,9meses do grupo de LIO CP. No grupo de LIO CA, a vitrectomia foi realizada em 80%, fratura de háptico 33,4%; por sua vez, no grupo de LIO CP a vitrectomia ocorreu em 61,8% e fratura de háptico em 8,8% dos casos. Como principal complicação responsável pela piora da AVC pré-operatória temos o ceratopatia bolhosa do pseudofácico.

INTRODUÇÃO E REVISÃO DA LITERATURA

1. INTRODUÇÃO E REVISÃO DA LITERATURA

Embora a primeira descrição cirúrgica para o tratamento de catarata através da técnica de “Couching” seja datada do século I realizada por Susruta, a primeira descrição de implante de lente intra-ocular ocorreu somente em meados do século XVIII por Giácomo Casanova que inspirou suas memórias no oftalmologista Casamata (1742-1807) o qual introduziu uma lente de vidro no olho após uma cirurgia de catarata: “a lente, imediatamente, perdeu-se na câmara posterior do olho” (Anais do XIX Congresso Brasileiro de Oftalmologia, 1977).

Entretanto, a era moderna de implante de lente intra-ocular surgiu em conseqüência de segunda guerra mundial em que os aviões da força aérea real britânica possuíam pará-brisas feitos de um polímero chamado Perspex, o qual é uma forma de polimetilmetacrilato (PMMA).

O médico oftalmologista Harold Ridley (Figura 1) em seu trabalho, notou que quando o Perspex estava envolvido em lesões traumáticas nos olhos, havia uma boa tolerância a este corpo estranho. Após esta observação, uma forma de Perspex para uso humano foi idealizada e denominada Perspex CQ (“Clinical Quality”) e então usada por Ridley para fabricar a primeira lente intra-ocular de câmara posterior, a qual foi implantada em Londres em novembro de 1949.[1]

Figura 1 - Harold Ridley



Fonte: www.ascrs.org/Awards/Harold-Ridley-FRS.cfm

A lente original de Ridley era biconvexa e pesada. As primeiras duas lentes tinham um abaulamento periférico, para facilitar a manipulação, uma vez que nesta época ainda não se usavam microscópios cirúrgicos e esta era uma lente planejada para uma cirurgia de catarata extracapsular. A terceira lente fabricada posteriormente possuía um sulco periférico com os lábios circunferencialmente orientados em torno da borda da lente (Figura 2).

Epstein modificou a lente de Ridley por diversas vezes. Um de seus modelos tinha um diâmetro maior e o centro mais fino, 1.5mm ao invés de 2.4mm e ficou conhecido como “Collar Stud Design” ou botão de colarinho.[2,3]

Figura 2 - LIO de câmara posterior biconvexa de Ridley com sulcos periféricos



Fonte: Duane’s Clinical Ophthalmology e www.eyeantiques.com

Subsequentemente, Ridley modificou sua lente para configuração plano convexa denominada “Ridley Saturn” ou “Saturno Ridley” (Figura 3).

Figura 3 - LIO câmara posterior denominada Saturno de Ridley

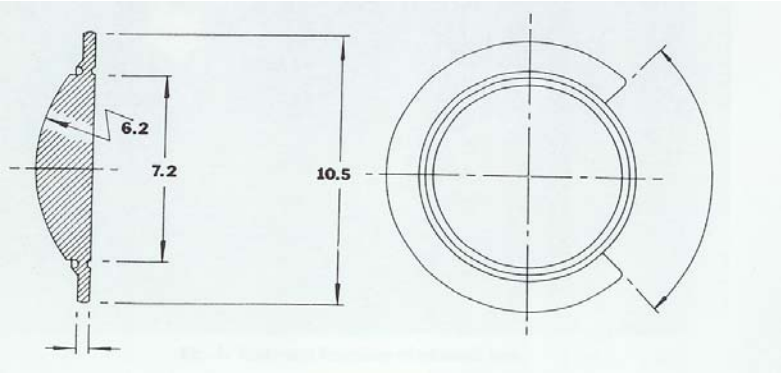

Fonte: Duane’s Clinical Ophthalmology

As primeiras lentes foram esterelizadas com um desinfectante chamado de cetrimida que é uma amônia quartenária a qual aderia-se à lente levando ao quadro de uveíte, além de outras complicações referentes à lente propriamente dita como glaucoma secundário, descentralização, atalamia e atrofia iriana.[4]

1.1 Tipos de lentes intra-oculares

1.1.1 Lentes de câmara anterior

1.1.1.1 Suporte ou fixação angular

Tendo em vista estas complicações, outras áreas além da câmara posterior foram estudadas para o implante de lente intra-ocular, dentre elas a câmara anterior. Baron, em Maio de 1952, implantou a primeira lente de PMMA de câmara anterior pela facilidade de inserção, entretanto por apresentar menor proporção em relação à forma da câmara anterior, esta possuía mobilidade excessiva; consequentemente as complicações corneanas provenientes do intermitente toque endotelial mostraram a necessidade de uma melhor fixação do implante.[5]

No ano de 1953, Strampelli propôs uma modificação em seu design adicionando alças rígidas e reduzindo a parte óptica (Figura 4), seguida por Choyce com novo design, entretanto, a rigidez de suas alças tornava difícil o seu ajuste em tamanhos diferentes de câmara anterior gerando inúmeras complicações, as quais Choyce tentou solucionar medindo o comprimento de limbo a limbo chamado " branco-a-branco" e fazendo incrementos de 0.5mm no tamanho vertical da lente visando adequar a lente ao tamanho correto da câmara anterior, procedimento que não teve muito sucesso.[6]

Figura 4 - Lente de Strampelli

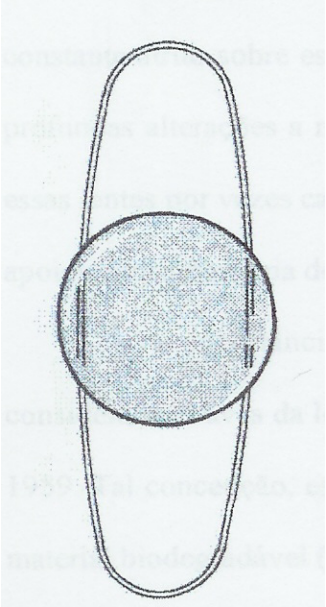

Fonte: Duane's Clinical Ophthalmology

Neste sentido, tanto contribuíram as lentes frouxamente adaptadas, permitindo o constante atrito sobre estruturas altamente sensíveis, quanto as lentes muito justas, produzindo alterações no ângulo camerular. Mesmo quando adequadamente escolhidas essas lentes por vezes causavam a descompensação devido ao contato de seus grossos apoios com a periferia corneana.[7]

Sendo assim, as alças flexíveis ou semi-flexíveis passaram a ser estudadas. Historicamente, os precursores da lente de câmara anterior flexível de uma peça de PMMA foram Boberg-Ans que fenestrou a lente de Strampelli para facilitar o escoamento do humor aquoso e Rayner que vendeu este modelo como o implante

de Boberg/Cogan (Figura 5). Este modelo foi modificado como o implante de Boberg fazendo o háptico inferior curvilíneo e aberto.[4]

Figura 5 - LIO de Boberg/Cogan

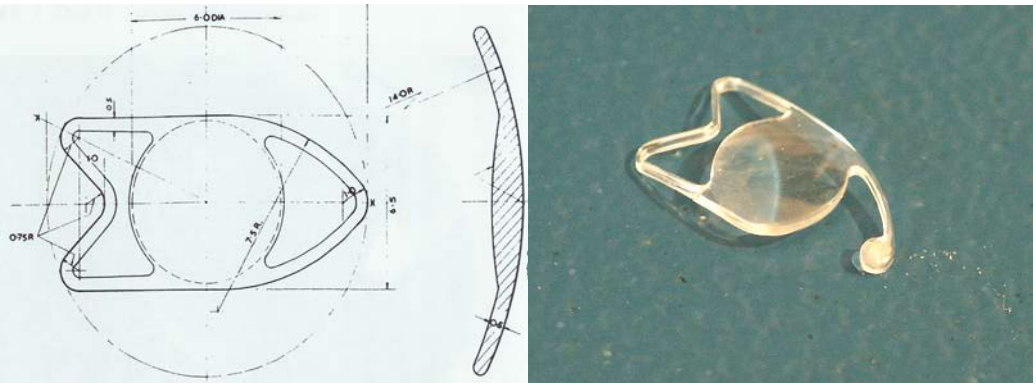

Fonte: Duane's Clinical Ophthalmology e www.eyeantiques.com

A importância de uma fixação por meio de elementos flexíveis já havia sido considerada através de lente de Dannheim em 1956, depois modificada por Barraquer em 1959 (Figura 6). Tal concepção, acabou gerando um novo problema, visto que as alças feitas de nylon (material biodegradável), acabavam sendo hidrolisadas, deixando a porção óptica da lente completamente solta dentro da câmara anterior, o que levou ao uso de alças feitas de material não hidrolisável (PMMA e polipropileno) dentre elas temos as lentes de Anchor e Kelman.[8]

Figura 6 - LIO de Danheim



Fonte: Duane's Clinical Ophthalmology e www.eyeantiques.com

Estas lentes foram se aperfeiçoando e passaram a compor o modelo de lentes de câmara anterior com design que não precisa de sutura de fixação e permitindo uma dilatação aceitável sem descentralização do implante. Nos Estados Unidos, as lentes de câmara anterior são de peça única, alças abertas, semi-flexíveis e de PMMA sendo utilizadas em implantes secundários ou mesmo primários em seletos casos, sendo estimado em aproximadamente 5% dos casos.[4]

Atualmente, as lentes de câmara anterior além de serem utilizadas para a correção das afacias, são também muito indicadas na correção das altas ametropias e presbiopia em pacientes fácicos (Figura 7). [9,10]

Figura 7 - LIO Nuvita



Fonte: www.slackbooks.com/excerpts

1.1.1.2 Suporte ou fixação iriana

Embora os resultados iniciais das lentes de câmara anterior tenham sido animadores, a longo prazo apareceram expressivos problemas, o principal dentre eles a descompensação corneana. Com isso, o diafragma iriano passou a tornar-se referência de um novo local para o implante da lente intra-ocular. O cirurgião da África do Sul, Epstein implantou uma lente de fixação iriana em Junho de 1953 denominada “Collar Stud Design” ou “botão de colarinho” onde uma parte ficava à

frente da íris e outra atrás desta, entretanto, a lente era muito pesada e frequentemente deslocava. [2,3] (Figura 8)

Figura 8 - LIO em forma de botão de colarinho - Epstein



Fonte: Duane's Clinical Ophthalmology e www.eyeantiques.com

Em agosto de 1958, Binkhorst implantou a lente de 4 alças que funcionavam como um clipe fixando a lente na íris. Surgiram depois a de três e duas alças (Figura 9). Posteriormente, Binkhorst introduziu a lente iridocapsular a qual necessitava de uma extração extracapsular da catarata para preservar a cápsula posterior a qual também servia de apoio ao implante juntamente com a íris. Este tipo de lente passou a atrair os cirurgiões que se convenceram que este tipo de extração era mais benigna ao olho do paciente.[11,12]

Figura 9 - LIO de Binkhorst (3 e 2 apoios irianos)



Fonte: Duane's Clinical Ophthalmology e www.eyeantiques.com

As lentes de fixação iriana tornaram-se inicialmente muito populares porque eram vistas como a solução tanto para os problemas de descentralização, que ocorriam nas lentes de câmara posterior, como para os casos de descompensação corneana, nos casos das lentes de câmara anterior. Entretanto, a experiência ao longo do tempo mostrou que tanto a descentralização como a descompensação corneana também ocorriam. A primeira devido à movimentação natural do diafragma iriano e a segunda demorava algum tempo para aparecer e estava associada à inserção da lente propriamente dita, uma vez que ainda não se tinha na época as soluções viscoelásticas para manter a profundidade de câmara anterior, somando-se a este fator a excessiva pseudofacodonese levando ao toque endotelial intermitente. [13,14]

Outros importantes cirurgiões que contribuíram nesta área foram Svyatoslav N. Fyodorov da Rússia que modificou a lente de Binkhorst e a implantou em 1964 e o holandês Jan Worst, que em 1970, implantou a lente de fixação iriana denominada Medalhão de Worst (Figura 10).[4]

Figura 10 - LIO denominada Medalhão de Worst

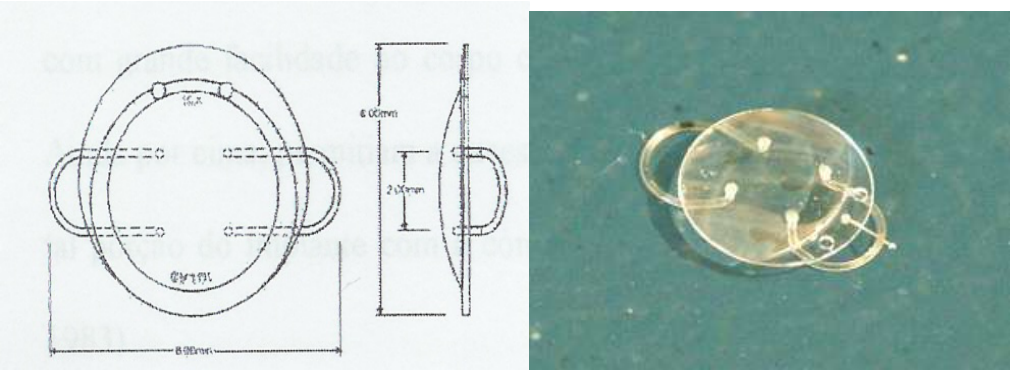

Fonte: Duane's Clinical Ophthalmology e www.eyeantiques.com

Atualmente, as lentes de fixação iriana têm como principal indicação a correção das altas ametropias em olhos fácicos embora também sejam utilizadas para correção de olhos afácicos. Dentre estas temos as lentes de Artisan® (Ophtec BV, Holanda) as quais são feitas de PMMA e fixadas na meia periferia da íris através de suas alças com uma abertura central servindo para apreender o tecido iriano como um "clip" (Figura 11). [15]

Figura 11 - LIO de fixação iriana de Artisan



Fonte: www.grangeeyeconsultants.com

1.1.2 Lentes de câmara posterior

1.1.2.1 Segunda geração

A câmara posterior como local de implante de lente intra-ocular passou a ser novamente estudado uma vez que as complicações da lentes de câmara anterior e de fixação iriana proporcionavam um constante desconforto entre os cirurgiões.

Em 1975, o inglês John Pearce foi o primeiro cirurgião a retomar a colocação da lente de câmara posterior modificando a lente de Binkhorst de quatro alças, extraindo suas alças posteriores e suturando uma alça na parte superior da íris.[16]

Por sua vez, o americano Stephen Shearing foi quem popularizou seu uso por meio de seu modelo chamado de "lente de Shearing", com zona óptica de 5mm e

depois aumentada para 6mm, com orifícios em sua periferia para facilitar sua manipulação, composta por alças em forma de “J” tendo um diâmetro total de 13mm e feitas de material flexível chamado de polipropileno (Figura 12). Mais tarde Kratz sugeriu uma angulação anterior das alças tornando a zona óptica mais posterior evitando assim os constantes bloqueios pupilares e um formato em “C” dando ao implante uma maior estabilidade, uma vez que possuíam uma área de contato maior. (Figura 13) Mais tarde, Kratz juntamente com Sinskey preconizaram a inserção das alças no equador da zona óptica.[17,18] (Figura 14)

Figura 12 - LIO de Shearing

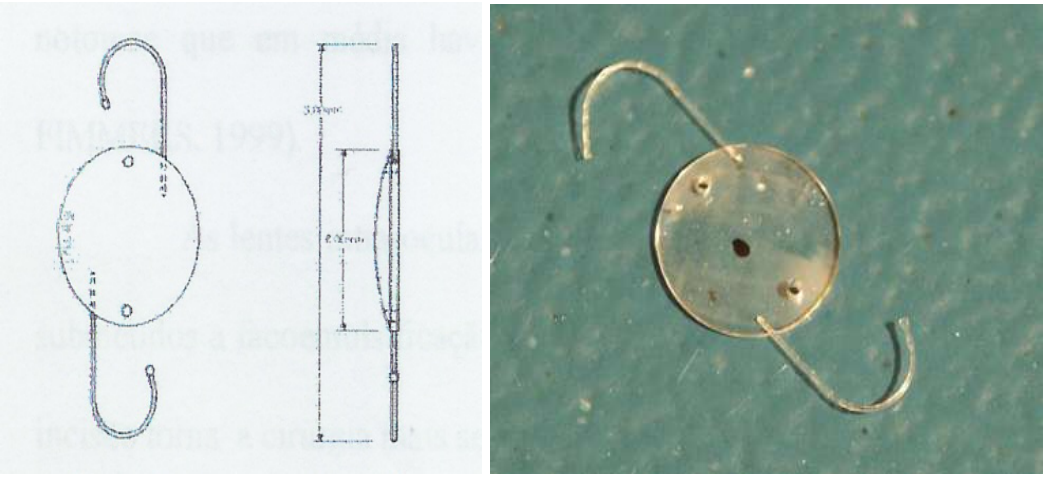

Fonte: Duane’s Clinical Ophthalmology e www.eyeantiques.com

Figura 13 - LIO de Kratz

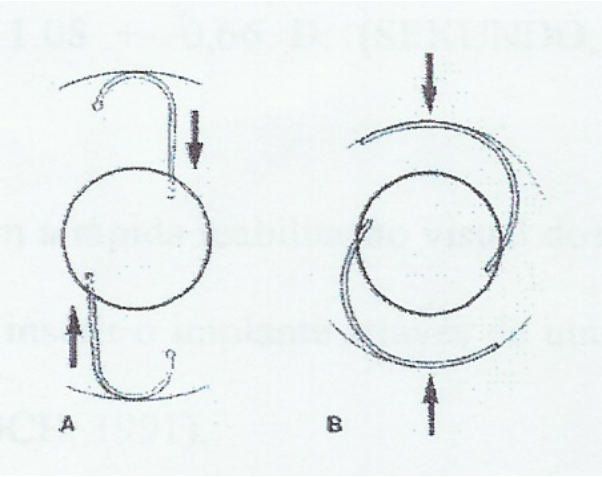

Fonte: Duane’sClinical ophthalmology

Figura 14 - LIO de Kratz-Sinskey

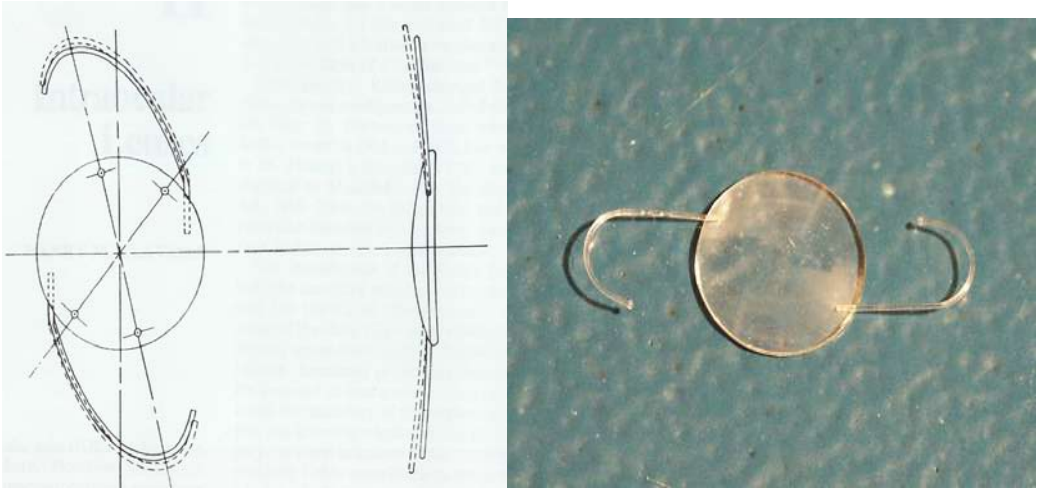

Fonte: Duane's Clinical Ophthalmology e www.eyeantiques.com

Em maio de 1980, Clayman introduziu a lente de câmara posterior que se diferenciava do conceito da lente de Shearing por permitir uma menor incisão resultante de uma zona óptica ovóide e com uma reentrância em sua alça superior para facilitar sua inserção no saco capsular (Figura 15).[19]

Figura 15 - LIO ovóide de Clayman com reentrância em alça superior

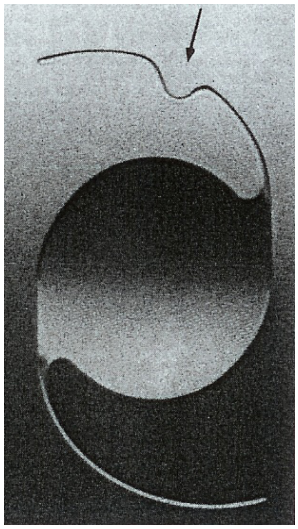

Fonte: Duane's Clinical Ophthalmology

1.1.2.2 Terceira geração

Com a popularização da facoemulsificação para a extração da catarata, novas substâncias viscoelásticas, introdução da capsulotomia circular contínua, incisões valvuladas e a incontestável melhor tolerabilidade do olho às lentes de câmara posterior em relação às de fixação iriana e de câmara anterior, ocorreu um importante desenvolvimento no tipo de material dessas lentes surgindo assim, as lentes dobráveis, as quais proporcionavam uma melhor e mais precoce reabilitação visual no pós-operatório secundário a uma menor indução de astigmatismo.[20]

Dentre os materiais disponíveis de lentes de câmara posterior dobráveis temos o silicione, acrílico, hidrogel e collamer.

1.1.2.2.1 Silicone

A primeira lente dobrável era de silicone e possuia um diâmetro de 11,5mm, da STAAR® Surgical Company (California, EUA), foi implantada por Thomas Mazzoco em 1984 através de capsulotomia tipo “abridor de latas”, entretanto, por possuir um pequeno diâmetro estas apresentavam deslocamentos para a câmara anterior através da captura pupilar de sua zona óptica, tendo assim, indicação de explante.[21]

A lente de silicone foi aprovada para venda comercial pela Food and Drug Administration – Estados Unidos (FDA) em 1990. Era uma lente de três peças fabricada pela Advanced Medical Optics® (Califórnia, EUA) (Figura 16), por sua vez, a lente de uma peça tipo "prato" foi aprovada somente em 1991 (Figura 17).[22]

Figura 16 - LIO de silicone 3 peças



Fonte: www.amo-inc.com

Figura 17 - LIO de silicone tipo prato



Fonte: www.staar.com

O silicone é um material inerte, hidrófobo, de baixo poder de aderência aos tecidos e de fácil esterilização, em contrapartida, seu índice de refração é de 1,46, isto significa que para ter a mesma dioptria de uma lente de acrílico cujo índice de refração é de 1,48, ela precisa ser mais espessa. Devido à flexibilidade deste material, as incisões podem ser de 3,0mm a 3,5mm reduzindo significantemente o astigmatismo corneano induzido. [23]

1.1.2.2.2 Acrílica

As lentes de acrílico são compostas por monômeros de ácidos acrílicos e metacrílicos podendo ser hidrofílicos ou hidrofóbicos. Em geral, possuem um índice de refração de 1,48 com memória óptica e mecânica adequadas retornando rapidamente ao seu formato e dioptria originais após a dobra devido a um processo de desdobramento lento. Além disso, possui uma excelente biocompatibilidade causando menor reação inflamatória e menos depósitos celulares sobre a superfície da lente intra-ocular. O estudo das lentes acrílicas Acrysof® (Alcon Laboratories, Texas, EUA) começou em dezembro de 1990 e terminou em maio de 1992 com bons resultados visuais.[24,25]

As lentes dobráveis foram durante a década de 90, as utilizadas pelos cirurgiões de catarata nos Estados Unidos. Em 1991, somente 1% dos implantes dobráveis eram acrílico e em 1994 este número aumentou para 34% e em 1996 subiu para 50%.[26]

1.1.2.2.3 Hidrogel

O hidrogel é uma mistura de PHEMA (Poly 2-Hydroxyethylmethacrylate) com 18% de água, sendo hidrofílica, permeável, biocompatível e podendo ser esterelizada em autoclave. Devido à grande quantidade de água, esta lente tem que ser mantida em solução aquosa. Infelizmente, possui um baixo índice de refração (1,43), menor adesividade à fibronectina aumentando a chance de seu deslocamento intra-ocular e alta adesividade das proteínas ao seu material, tendo assim, uma biocompatibilidade baixa.[27,28]

1.1.2.2.4 Collamer

Estas lentes são fabricadas pela STAAR® Surgical Company (Califórnia, EUA) e foram aprovadas pelo FDA em 2000, sendo bem parecidas com o modelo de

silicone tipo prato com dois orifícios de 0,9mm para fixação entre a cápsula anterior e posterior (Figura 17). Seu material é hidrofílico composto de copolímero de colágeno/Hema(Hydroxy-Ethyl-Methacrylate) tendo índice de refração 1,45. [29]

Na segunda metade da década de 80, o conceito de cirurgia refrativa foi adicionado ao da cirurgia de catarata procurando estabelecer a emetropia total aos pacientes dispensando o uso de lentes corretivas para longe, além de procurar corrigir também a deficiência visual para perto ocorrida pela presbiopia. Temos assim, o desenvolvimento das lentes bifocais e multifocais utilizando zonas ópticas difrativas ou refrativas que foram primeiramente implantadas na Inglaterra, em 1986, e em seguida, nos EUA em 1987.[30] Estas lentes evoluíram e atualmente temos disponível no mercado três novos modelos principais: Rezoom® (Advanced Medical Optics, Califórnia, EUA), lente de acrílico hidrofóbico de segunda geração das lentes multifocais refrativas (Figura 18), Tecnis MF® (Advanced Medical Optics, Califórnia, EUA), lente de silicone com zona óptica difrativa (Figura 19) e a Restor® (Alcon Laboratories, Texas, EUA), lente difrativa e refrativa de acrílico hidrofóbico. (Figura 20).

Figura 18 - Rezoom®

Fonte: www.rezoomiol.com.br

Figura 19 - Tecnis MFiguraFigura 19 - Tecnis MF®

Fonte: www.liotecnis.com.br

Figura 20 - Restor®

Fonte: www.acrysofrestor.com

Visando corrigir ainda a presbiopia, foram desenvolvidas as lentes acomodativas que se movimentam no sentido ântero-posterior com o estímulo da acomodação e as lentes multifocais, as quais proporcionam boa visão de longe e perto sem este movimento (pseudo-acomodativa). Dentre elas existem a Crystalens-AT45® (Eyeonics Inc., Califórnia, EUA) (Figura 21), 1-CU accomodative lens® (HumanOptics, Erlangen, Alemanha) (Figura 22). Entretanto estudos a longo prazo são necessários para que uma maior aceitação no mercado ocorra por parte dos cirurgiões de catarata.[31]

Figura 21 - Crystalens- AT 45®

Fonte:
www.crystalens.com

Figura 22 - 1 C.U. accomadative lens®



Fonte:
www.humanoptics.com

Outros tipos de lentes existentes para correção total da ametropia de baixa ordem são as lentes intra-oculares tóricas para correção do astigmatismo. Existem atualmente as lentes Staar toric® (Staar Surgical Co.,Califórnia, EUA) e mais recentemente a Acrysof Tórica® (Alcon Laboratories, Texas, EUA).[32,33] (Figura 23 e 24)

Figura 23 - Lente tipo prato Staar Tórica ®

Fonte: www.staar.com

Figura 24 - Acrysof Tórica®

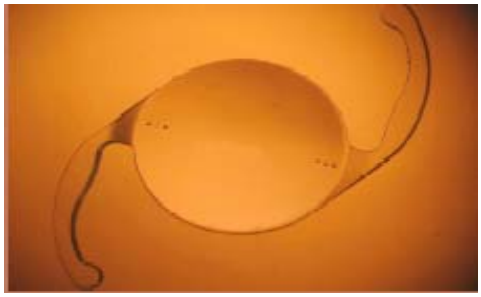

Fonte: www.acrysoftoric.com

Com o desenvolvimento da cirurgia refrativa e a tecnologia de frente de onda (wavefront), a qualidade visual também passou a ser objeto de estudo também nos pós-operatórios das cirurgias de catarata. Visando melhorar a sensibilidade ao contraste e reduzir as aberrações de alta ordem, houve o desenvolvimento das lentes cuja zona óptica foi elaborada com a tecnologia de frente de onda tendo melhor sensibilidade ao contraste do que as lentes sem esta tecnologia. Existem a Tecnis Z9000® (Advanced Medical Optics, Califórnia, EUA) (Figura 25) e a Acrysof IQ® (Alcon Laboratories, Texas, EUA) (Figura 26).[34]

Figura 25 - Tecnis Z9000®

Fonte: www.amo-inc.com

Figura 26 - Acrysof IQ®



Fonte: www.acrysofnatural.com

1.2 Complicações relacionadas às lentes intra-oculares

Dentre as principais complicações relacionadas ao implante das lentes intra-oculares temos as sinéquias periféricas da íris com o ângulo envolvendo a alça, descompensação corneana, descentralização do implante, uveíte e síndrome uveíte-glaucoma-hifema, edema macular cistóide, opacificaçào de zona óptica de lente, disfotopsias e erros refracionais inesperados.[4]

1.2.1 Sinéquias periféricas

Ocorrem mais frequentemente nos casos das lentes de câmara anterior com suporte angular aonde a íris periférica é aprisionada pela alça da lente adjacente ao ângulo da câmara anterior, o que pode ocorrer anteriormente ou posteriormente**.**

Quando a íris inferior está aprisionada, fica normalmente anteriorizada (enrugada) devido à alça inferior do implante empurrando periféricamente a íris no momento do implante; por sua vez, o aprisionamento posterior ocorre pela alça superior quando é excessivamente empurrada para posicionar-se no ângulo da câmara anterior. Clinicamente, ocorre uma ovalização da pupila com seu eixo vertical no sentido do aprisionamento gerando uma inflamação persistente (irite) e dor, sendo necessário o explante ou a troca da lente para seu tratamento.[35]

1.2.2 Descompensação corneana

A causa mais comum de descompensação corneana relacionada ao uso da lente intra-ocular é a ceratopatia bolhosa do pseudofácico. Caracteriza-se pela falência do endotélio ocasionando edema corneano e presença de microbolhas ou macrobolhas em seu epitélio, e está associada com lentes de câmara anterior com suporte iriano e angular por toque endotelial das suturas de fixação ou das alças, respectivamente. Ocasionalmente, pode ocorrer com lentes de câmara posterior, entretanto, esta não é uma complicação clínica de incidência significante. Sendo assim, na vigência desta descompensação secundária à lente, o tratamento mais eficaz é a troca da lente intra-ocular objetivando substituir a lente de câmara anterior por uma de câmara posterior.[36]

1.2.3 Descentralização

Nos casos das lentes de câmara anterior de suporte angular, a principal causa de descentralização é o prolapso da alça através da iridectomia periférica. Nos casos das lentes de suporte iriano esta pode ocorrer após um trauma levando ao seu despreendimento do tecido iriano.[4]

Nos casos das lentes de câmara posterior as descentrações podem ser decorrentes: 1- alteração inadvertida da forma da alça pelo instrumento cirúrgico; 2- implante assimétrico das alças (sulco - saco capsular) gerando a síndrome do nascer-do-sol (caracterizada pela inserção da alça inferior da lente no saco capsular e a superior no sulco ciliar gerando uma descentralização superior da zona óptica com sua borda inferior situada no eixo pupilar) (Figura 27); 3- uma diálise zonular; 4- rotura de cápsula posterior sem suporte adequado ao implante podendo gerar a síndrome de pôr-do-sol ("Sunset") (descentralização inferior do implante através da rotura de cápsula posterior ficando com sua borda inferior ao eixo pupilar) (Figura 28). Portanto, nos casos aonde o implante esta mal posicionado, temos a opção de cirurgicamente reposicionar a lente ou se houver alguma alteração em sua alça, trocá-la.[37]

Figura 27 - Síndrome do nascer do sol "Sunrise"

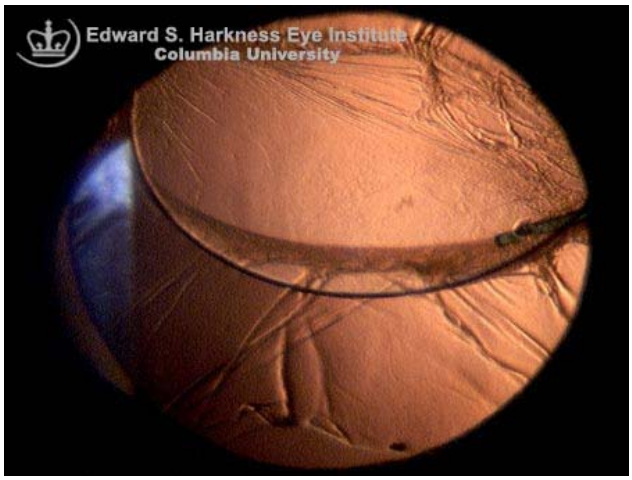

Fonte: cortesia Dr. Edward S Harkness

Figura 28 - Síndrome do pôr-do-sol "Sunset"

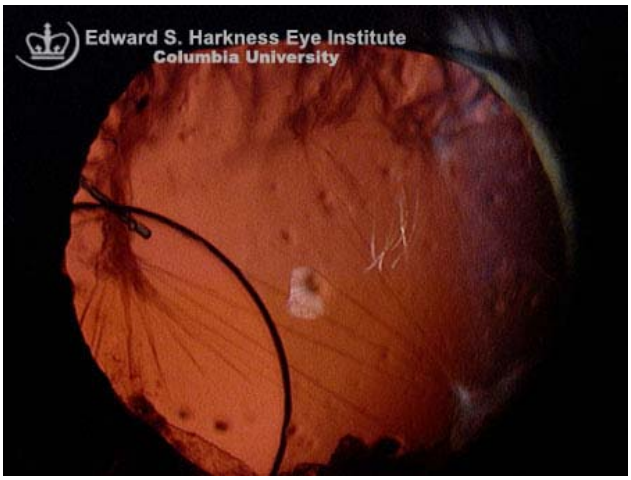

Fonte: cortesia Dr. Edward S Harkness

1.2.4 Uveíte e Síndrome Uveíte-Glaucoma-Hifema (UGH)

A tríade uveíte, glaucoma e hifema foi associada ao implante de lente intra-ocular e conhecida pelo nome de síndrome UGH (ou síndrome de Ellingson) tendo sido descrita inicialmente nas lentes de câmara anterior. As duas razões principais encontradas para esta síndrome foram a aplanação da curva das alças ("warpage") e o mau acabamento da superfície posterior do implante com contato persistente da íris durante os movimentos pupilares fisiológicos.[38]

Embora menos frequente, esta síndrome também pode ocorrer em lentes de câmara posterior quando implantadas no sulco ciliar gerando toques constantes da lente na superfície posterior da íris. Sendo assim, a retirada deste estímulo inflamatório é conseguido com a retirada da lente de câmara anterior e substituição por uma de câmara posterior, ou no caso de uma lente de câmara posterior, pode-se ou substituí-la ou reposicioná-la.[39,40]

1.2.5 Edema Macular Cistóide (EMC)

O EMC foi relatado por Irvine como complicação de extração de catarata em 1953 e caracterizado por Gass e Norton (1966). Também é conhecido como síndrome de Irvine-Gass.[41] Atualmente, é a maior causa de diminuição de acuidade visual em pacientes submetidos à cirurgia de catarata sem intercorrências. Em geral, é caracterizada por presença de cistos retinianos em região macular com perda de sua depressão foveal, pode ser leve a moderada com resolução espontânea após alguns meses ou persistente com importante comprometimento visual. Pode também ocorrer após uma ou mais das complicações citadas acima, por um estímulo inflamatório constante.

Sua incidência varia de 1% a 6% para o EMC clínico e de 20% a 30% para o EMC angiográfico, podendo ser agudo (6 semanas) ou crônicos (após 6 meses). Vários autores postulam que as prostaglandinas liberadas durante a cirurgia produzem uma quebra na barreira hemato-aquosa, aumentando a permeabilidade capilar perifoveal. Clinicamente, o tratamento é instituído quando existe piora da

acuidade visual de logMar 0,3 (20/40) utilizando anti-inflamatórios hormonais e/ou não hormonais. Em casos mais severos cuja causa do edema de mácula está associado à uveíte ou descentralização do implante, o tratamento cirúrgico passa a ser opção viável.[42,43]

1.2.6 Opacificação da lente intra-ocular

As opacificações de lentes intra-oculares foram relatadas nos últimos anos como uma nova complicação da cirurgia de catarata. Esta opacificação da zona óptica da lente intra-ocular pode ocorrer durante o implante ou seja, no transoperatório, no pós-operatório recente quando decorridas horas ou até mesmo alguns dias do procedimento, e por fim, no período pós-operatório tardio quando passados alguns meses de cirurgia.

1.2.6.1 Transoperatória

Estudos sugerem que a opacificação transoperatória ocorra pela cristalização da substância viscoelástica na superfície da lente, aonde o fosfato presente neste produto reage com o cálcio da solução de irrigação ou do humor aquoso do paciente formando o precipitado na superfície da zona óptica da lente intra-ocular. [44]

1.2.6.2 Pós-operatório precoce

A - Ingresso de produto químico

As opacificações no pós-operatório precoce foram descritas inicialmente em 2004, com 4 lentes de silicone do tipo SI-40NB® (Advanced Medical Optics, Califórnia, EUA®) ocorrendo poucas horas após o implante. Isto foi atribuído ao local de armazenagem das lentes, pois estas possuem uma embalagem semi-permeável para serem esterelizadas sob o gás óxido de etileno. No estudo laboratorial da zona

óptica das lentes, observou-se grande quantidades de moléculas exógenas incluindo as cetonas, usadas principalmente em agentes de limpeza. Com isso, formulou-se a hipótese de que durante a limpeza ou desinfecção do local onde as lentes estavam armazenadas, soluções voláteis ou aerossóis devem ter provocado a entrada de algum produto químico no interior do pacote da lente intra-ocular e com isso causando alterações de superfície hidrofóbica em hidrofílica promovendo a opacificação na cavidade aquosa.[45] (Figura 29)

Figura 29 - Opacificação no pós-operatório precoce de LIO de silicone

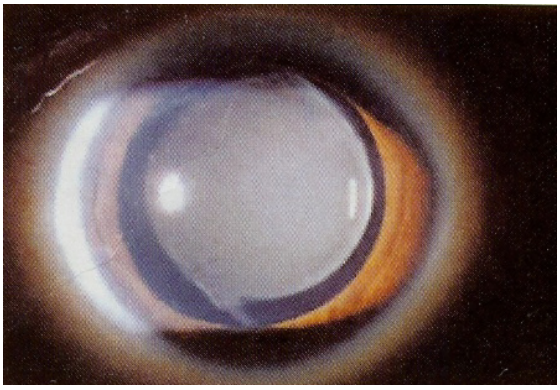

Fonte: Eyeworld Magazine (Setembro/2005)

B- Tingimento por corantes capsulares

O tingimento da lente intra-ocular ocorreu nos casos de implante de lente hidrofílicas Acqua Lens® (Mediphacos, Belo Horizonte -Brasil) concomitante com corante azul de tripano 0,1%. Esta lente é altamente hidrofílica (73,5%) e implantada no estado seco, e sua expansão depende da hidratação pelos fluídos do saco capsular. Neste episódio, a lente tornou-se totalmente azul sendo necessária sua remoção.[46] (Figura 30)

Figura 30 - LIO hidrofílica corada por azul de tripan

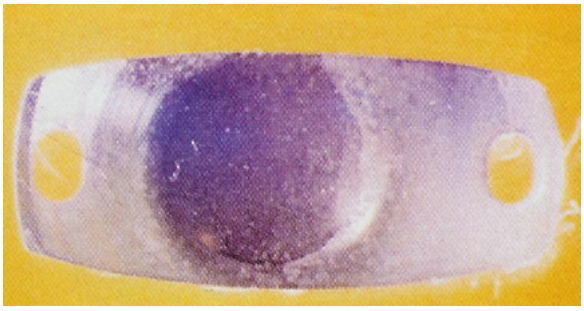

Fonte: Eyeworld Magazine (Setembro/2005)

C- Penetração intra-ocular de pomada revestindo a lente intra-ocular

Esta alteração está associada à penetração da pomada oftálmica através da incisão cirúrgica, em geral, córnea clara ("clear cornea"), causando a síndrome tóxica do segmento anterior caracterizada por edema corneano difuso, aumento de pressão intra-ocular e um material oleoso em câmara anterior, além de uma opacificação da zona óptica da lente. [47] (Figura 31)

Figura 31 - Gota oleosa em câmara anterior no primeiro pós-operatório com subsequente opacificação da zona óptica

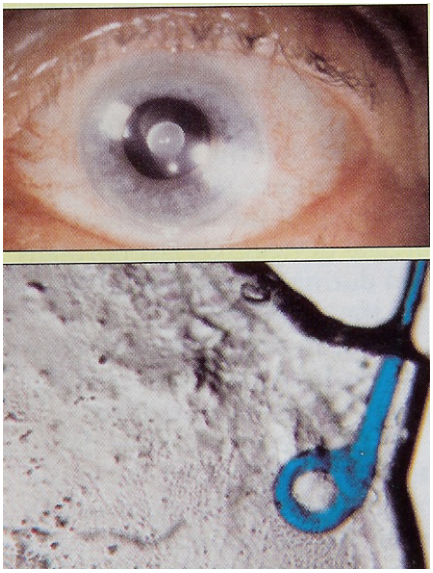

Fonte: Eyeworld Magazine (Setembro/2005)

1.2.6.3 Pós-operatório tardio

A - Calcificação distrófica das lentes acrílicas hidrofílicas

O exato mecanismo desta alteração não é bem compreendido, entretanto, alguns são os fatores que influenciam na sua instalação como a contaminação da lente intra-ocular com o silicone da embalagem da lente, envelhecimento precoce do agente responsável pelo bloqueio da luz ultravioleta, dentre outros. As calcificações têm sido encontradas tanto na parte externa da zona óptica da lente, como no caso da lente Hidroview® (Bausch & Lomb Surgical, Nova York, EUA) e Memory Lens® (Ciba Vision, Georgia, EUA) como na parte interna da zona óptica, como no caso da SC60B-OUV® (Medical Developmental Research,EUA) e Aqua-Sense® (Ophthalmic Innovations International, Califórnia EUA).[48,49] (Figura 32)

Figura 32 - Calcificações nas lentes intra-oculares (intra-ocular e explantada)

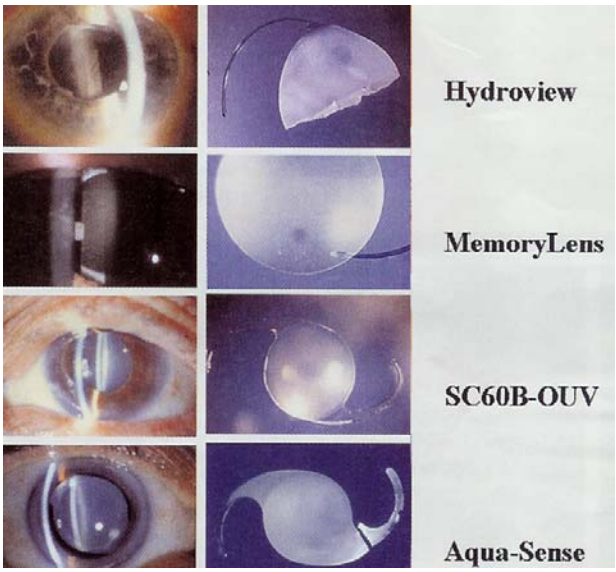

Fonte: Eyeworld Magazine (Setembro/2005)

B-Degeneração do material de PMMA em lentes de PMMA com desenho antigo

Caracterizada por alteração do PMMA levando ao aspecto macroscópico de flocos de neve (“snowflake”) na porção óptica da lente. Essa alteração foi principalmente encontrada em lentes implantadas na década de 80 e começo de 90. Um possível fator patogênico pode ter sido o uso excessivo de uma substância química utilizada no início do processo de polimerização do PMMA nas lentes, quando as ligações químicas foram desfeitas pela exposição gradual da luz UV liberando gás nitrogênio formando as cavitações.[50] (Figura 33)

Figura 33 - Opacificação tipo flocos de neve na zona óptica da LIO

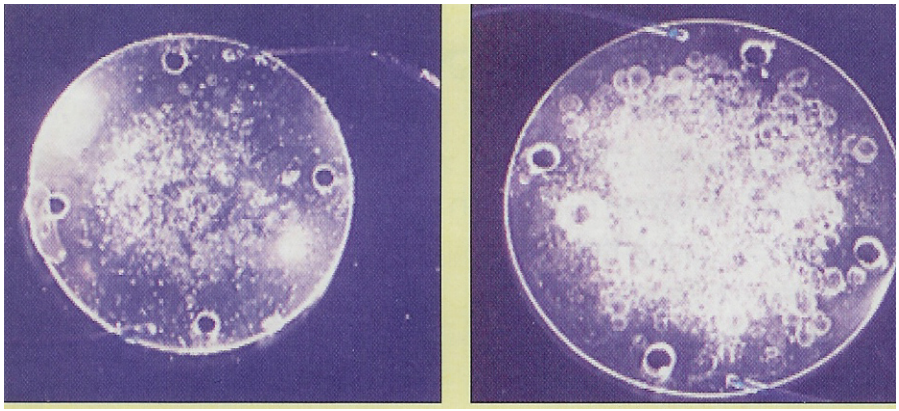

Fonte: Eyeworld Magazine (Setembro/2005)

C – Microvacúolos ("Glistenings") nas lentes

São vacúolos com conteúdo líquido, diferentemente das lesões do tipo flocos de neve as quais são secas. Esta lesão pode ocorrer em diferentes materiais envolvendo PMMA, além do acrílico hidrofóbico.[51] (Figura 34)

Figura 34 - Presença de vacúolos no interior da zona óptica da LIO

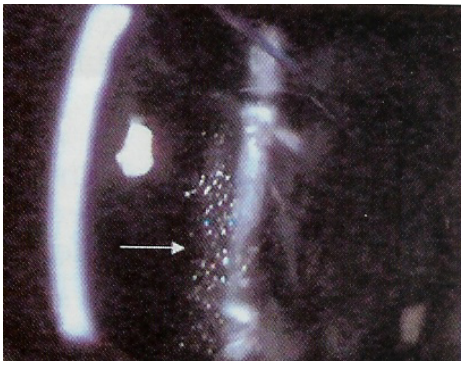

Fonte: Eyeworld Magazine (Setembro/2005)

1.2.7 Disfotopsias (Negativas e positivas)

Com a introdução da lente intra-ocular de borda vertical houve uma diminuição da opacidade de cápsula posterior devido ao seu novo design proporcionando uma barreira mecânica contra a migração de células lenticulares para a centro da cápsula posterior.[52] Entretanto, este novo design deu origem a novas complicações como percepções visuais indesejadas, também chamadas de disfotopsias, que podem ser positivas representadas por halos, ofuscamento e estrias; ou negativas representadas por uma sombra escura no campo temporal.[53]

Problemas de imagens retinianas indesejadas relacionados às bordas verticais foram relatados há uma década com a inserção de orifícios na zona óptica para facilitar seu implante e sua manipulação intra-ocular.[54] Coroneo et al, constataram que estas imagens se formam a partir de raios oblíquos que se refletem na borda vertical da lente. Tal efeito é semelhante ao do espelho gerando parte da imagem na região periférica da retina com perda de qualidade com possível aparecimento de

halos, ofuscamento, estrias, além de sombras em campo temporal, embora o mecanismo deste último não esteja bem estabelecido.[55] (Figura 35)

Figura 35 - Imagem refletida homogeneamente na borda reta da lente intra-ocular

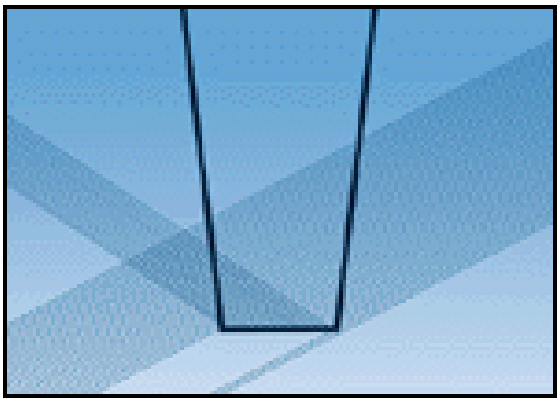

Fonte: www.eyeworld.org

Corroborando este estudo, Holladay et al, demonstraram que a borda arredondada distribui os raios luminosos em uma área de retina significantemente maior e com menos nitidez do que as bordas verticais. Portanto, a lente com borda redonda reduz o pico de intensidade de ofuscamento da imagem refletida, diminuindo assim, o potencial de imagens ópticas não desejadas. Por sua vez, a borda vertical cria uma imagem coerente e focada internamente, o que faz ser pouco tolerada pelo paciente.[56]

Tendo como objetivo realizar um correto diagnóstico é importante descartar outros fatores que possam alterar a correta incidência dos raios luminosos na retina como alterações em corneanas, em pacientes com cirurgia refrativa prévia[57], mau posicionamento da lente intra-ocular[58,59] e descolamento de retina levando à perda de campo visual.

A miose medicamentosa deve ser tentada, pois além de reduzir os sintomas, por diminuir a incidência de raios luminosos oblíquos na borda do implante, nos ajuda a confirmar o diagnóstico. Marques et al, demonstraram a utilidade da campimetria computadorizada (Humphrey 24-2) para a detecção do escotoma em região temporal superior na vigência dos sintomas, bem como, seu desaparecimento

após 6 meses, juntamente com a queixa do paciente, demonstrando também, que os raios oblíquos não estão tão periféricos como se pensava.[60]

Uma vez feito o diagnóstico, a terapia com miótico apresenta resultados limitados pelos seus efeitos colaterais como miopização, edema macular cistóide, dentre outros já conhecidos. Uma razoável alternativa é o uso de tartarato de brimonidina 0,2% por agir inibindo a midríase fisiológica.[61,62] Outra alternativa recomendada quando se tem uma capsulotomia circular contínua sobre a periferia da zona óptica do implante é adotar uma conduta expectante, pois com a fibrose e aderência da cápsula anterior forma-se uma barreira óptica diminuindo a incidência dos raios oblíquos sobre a borda da lente. Em persistindo este sintoma por um longo período, a troca do implante por um design de borda arredondada torna-se uma boa opção.[63,64]

1.2.8 Erros refracionais inesperados

Com o desenvolvimento da cirurgia de catarata através das micro-incisões auto-selantes sem a necessidade de sutura, lentes dobráveis e melhores aparelhos de facoemulsificação, os pacientes passaram a possuir alta expectativa visual com relação a sua acuidade visual sem correção. Assim, a cirurgia de catarata passou a ter papel não somente de reestabelecer a transparência de meios, mas também proporcionar boa acuidade visual sem correção o que torna o cálculo de lente intra-ocular, através da biometria, um exame crucial para tal sucesso.

Os motivos deste erros refracionais inesperados podem estar ligados ao examinador, no caso de uma depressão do ápice da córnea durante a biometria de contato, uso incorreto de uma fórmula ou dados da ceratometria. Podem também estar ligados ao olho do paciente, como por exemplo, dificuldade de localizar a mácula em olhos de pacientes altos míopes com estafiloma de pólo posterior, determinação difícil da ceratometria central de pacientes submetidos à cirurgia refrativa prévia; e por fim ligados diretamente ao cirurgião que durante a cirurgia não confere o grau da lente intra-ocular programada.

Uma vez diagnosticado o erro refracional, a conversa com o paciente deve ser franca e as possíveis opções oferecidas. A correção dependerá muito da magnitude

do erro, da exigência do paciente e da saúde ocular do mesmo. São opções: óculos, lentes de contato e cirurgia. Dentre as cirurgias temos a cirurgia refrativa corneana com excimer laser no caso de possuir uma espessura e curvatura adequadas, troca de lente intra-ocular e finalmente, o implante de uma segunda lente intra-ocular ("a cavaleiro"). O cálculo levará em conta a ametropia residual ao exame clínico e o conhecimento do valor da lente implantada.[65,66,67]

2. OBJETIVO

2. OBJETIVO

Este estudo tem como objetivo analisar as principais indicações, as técnicas e as complicações de troca de lente intra-ocular em pacientes submetidos à cirurgia de catarata.

3. MÉTODOS

3. MÉTODOS

3.1 Pacientes selecionados

Foi realizado um estudo retrospectivo de quarenta e nove (49) olhos de quarenta e nove (49) pacientes adultos submetidos ao explante seguido de implante de lente intra-ocular, num período de 14 anos (1988 a 2002). Todas as cirurgias foram realizadas no Cincinnati Eye Institute - CEI (Cincinnati - Ohio) no setor de catarata pelo mesmo cirurgião (Robert H. Osher).

A coleta dos pacientes foi realizada através do cruzamento de palavras-chaves como reposicionamento de LIO, remoção de LIO e troca de LIO no banco de dados do computador.

Estes pacientes foram divididos em dois grupos de acordo com a lente intra-ocular a ser removida:

- Lente intra-ocular de câmara anterior (suporte angular ou iriana);
- Lente intra-ocular de câmara posterior.

A composição da amostra levou em consideração os critérios de inclusão e exclusão.

3.1.1 Critérios de inclusão

Foram incluídos pacientes:

- Submetidos à cirurgia para correção de uma ou mais complicações relacionadas à lente intra-ocular e troca de LIO.

3.1.2 Critérios de exclusão

Foram excluídos pacientes que apresentaram:

- indicação de reposicionamento de lente intra-ocular sem a troca da mesma;
- remoção da lente intra-ocular sem novo implante (afacia);
- seguimento inferior a 2 meses após a troca da LIO.

3.2 Técnica de exame oftalmológico pré-operatório

Após anamnese, os pacientes foram submetidos a um exame pré-operatório, incluindo:

- acuidade visual corrigida - medida na tabela de Snellen;
- biomicroscopia do segmento anterior;
- tonometria de aplanação;
- oftalmoscopia indireta;
- gonioscopia;
- medida de potencial de acuidade visual (PAM);
- contagem de densidade endotelial por meio da microscopia especular de não contato;
- biometria para cálculo do poder da lente intra-ocular.

3.3 Planejamento Cirúrgico

Após o exame pré-operatório, foi realizado o planejamento cirúrgico para a substituição da lente intra-ocular, porém, a decisão final, em muitos casos, só se efetuou no intra-operatório por estar a pupila com sua dilatação máxima, permitindo assim, uma melhor visão das relações anatômicas e o emprego de uma técnica cirúrgica mais adequada.

3.4 Medicação

Tendo em vista a extensão deste estudo retrospectivo de 14 anos, torna-se difícil relatar especificamente os medicamentos usados no período pré e pós-operatórios, pois, estes sofreram mudanças ao longo dos anos, decorrente do desenvolvimento de novas drogas. Os colírios de antibióticos variaram desde o uso de aminoglicosídeos até as quinolonas de terceira geração, já os colírios antiglaucomatosos variaram de beta-bloqueador ao análogo de prostaglandina.

3.4.1 Pré-operatória

Foi utilizado antibiótico tópico 4x/dia por 3 dias antes da cirurgia. A dilatação pupilar foi obtida por meio da instilação de cicloplégico 1% e cloridrato de fenilefrina 2,5% 4 vezes, sendo 1 gota a cada 10 minutos, com início 40 minutos antes da cirurgia.

3.4.2 Intra-operatória

A medicação utilizada no final do procedimento cirúrgico foi composta por colírios e injeção subconjuntival. Foram usados colírios antiglaucomatosos e antibióticos; a injeção subconjuntival foi composta de corticóide e antibiótico. Nos últimos dois anos, a injeção subconjuntival de antibiótico passou a não ser mais

utilizada e a de corticóide passou a ser realizada via periocular e não mais via subconjuntival. Cabe ressaltar que neste período de dois anos, utilizou-se injeção de antibiótico (vancomicina) no frasco de irrigação (BSS - solução salina balanceada).

3.4.3 Pós-operatória

A medicação utilizada foi composta de antibiótico tópico por 4 dias (4x/dia) e corticóide tópico 4x/dia por uma semana com redução gradativa ao longo das semanas sendo finalizado na quarta semana. Nos últimos anos, com a introdução do antiinflamatório não hormonal, este foi utilizado 1x/dia por 2 semanas após o término do corticóide tópico.

3.5 Técnica Cirúrgica

3.5.1 Lente intra-ocular de câmara anterior

O tamanho da incisão deveria ser do tamanho do diâmetro da zona óptica uma vez que as lentes de câmara anterior neste estudo foram de PMMA (rígidas), portanto, não dobráveis e não sujeitas a corte**.** O tipo de incisão utilizado foi o túnel escleral, preferido por sua maior estabilidade de câmara anterior oferecida por esta técnica e por induzir menos astigmatismo.

Após a realização da incisão principal e paracentese, preencheu-se a câmara anterior com viscoelástico realizando inspecção das estruturas anatômicas e suas relações com a LIO. Em casos aonde os hápticos estavam encarcerados no seio camerular ou no estroma iriano, algumas manobras foram utilizadas isoladamente ou associadas para livrá-los. Foram utilizadas a rotação da lente intra-ocular para tentar desalojar os hápticos do túnel formado pelas sinéquias ou flexão suave destes na tentativa de desfazê-las.

Nos casos onde estas manobras não foram suficientes; para evitar sangramento, iridodiálise e lesão severa no ângulo da câmara anterior, optou-se

pelo corte do háptico. Para isso foi utilizada tesoura Vannas a fim de remover a lente intra-ocular em partes (zona óptica e hápticos) e, em casos onde estas sinéquias eram muitos severas, optou-se pela fratura do háptico no pré-operatório (20 minutos antes da cirurgia) utilizando Nd:Yag laser. Todo cuidado foi tomado com a posição da cabeça do paciente até o momento da cirurgia para não haver um deslocamento posterior indesejado, de parte da LIO, para a cavidade vítrea ou anterior, evitando assim um contato com o endotélio corneano.

Após completa retirada da lente intra-ocular, a avaliação da presença de vítreo na câmara anterior e da necessidade de vitrectomia anterior foi realizada uma vez que em todos os casos estudados a cápsula posterior quando presente, apresentava-se rota na avaliação pré-operatória. Nos casos onde a cápsula posterior estava presente (parcialmente) e oferecia suporte periférico adequado, a lente de câmara anterior foi trocada por uma de câmara posterior.

A sutura da lente de câmara posterior na íris ou no sulco ciliar, feita com fio prolene 10-0, também foi utilizada nos pacientes com glaucoma ou anormalidade de segmento anterior. Nos pacientes que possuíam anatomia preservada e sem nenhuma doença do segmento anterior, como por exemplo, nos casos de ametropia residual, uma nova lente de câmara anterior foi empregada.

3.5.2 Lente intra-ocular de câmara posterior

A incisão foi planejada de acordo com o tipo do material da LIO de câmara posterior. Assim, nos casos de lente rígidas, a incisão foi realizada de acordo com a técnica descrita acima; nos casos de LIO dobráveis (silicone - neste estudo), optou-se pela incisão corneana compatível com o comprimento necessário da LIO a ser implantada, uma vez que, este tipo de material pode ser facilmente cortado com tesoura e retirado por uma incisão de comprimento menor. Neste estudo, nenhum paciente apresentou lente intra-ocular de acrílico, hidrogel ou collamer.

Após a realização da incisão principal e da paracentese, foi utilizado viscoelástico para preencher a câmara anterior. Inicialmente foi realizada a liberação das sinéquias presentes na tentativa de reestabelecer a anatomia adequada do segmento anterior.

Nos pacientes que possuíam a LIO dentro do saco capsular, descentralizada ou não (ametropia residual), realizou-se a reabertura deste com uso de agente viscoelástico. Uma cânula de 30-gauge foi colocada entre o plano da cápsula anterior e a lente ou entre a fusão dos folhetos da cápsula anterior e posterior. A rotação da lente intra-ocular foi tentada suavemente para preservar a estrutura anatômica e conseguir a liberação dos hápticos. Após a rotação da lente, o próximo passo foi retirá-la do saco capsular; isto foi conseguido após retração de um dos hápticos com um gancho e sua liberação num plano superior à cápsula. Uma vez desalojado um dos hápticos, uma nova rotação foi realizada para liberar o segundo háptico. Em alguns casos, após a abertura do saco capsular, um dos hápticos estava extremamente aderido sendo cortado então com tesoura Vannas e deixado no local de origem.

Nos pacientes com rotura parcial de cápsula posterior e encarceramento da LIO, esta técnica também foi empregada tomando-se cuidado para não estender a rotura e manter o suporte para um novo implante.

Nos pacientes que possuíam lente subluxada inferiormente, ela foi posicionada na superfície anterior da íris pela a apreensão da parte mais proximal da LIO, com o auxílio de um gancho de íris e lentamente trazida, com auxílio de um segundo instrumento, para a câmara anterior procurando evitar-se ao máximo o tracionamento do humor vítreo.

Nos casos de pacientes portadores de lentes de silicone, após sua retirada do saco capsular com a técnica descrita acima, o explante foi realizado utilizando a técnica de quadrantotomia apresentada por Shuichiro Eguchi.[68] Nesta técnica, a lente intra-ocular deve estar situada na câmara anterior e com o uso de uma tesoura Vannas faz-se um corte da sua borda até o centro. A seguir, a mesma é rodada 90 graus e um novo corte é realizado para obter o livramento de um quadrante, sendo assim, facilmente explantada com o auxílio de uma pinça. Após o explante de um quadrante, explanta-se parte de uma das bordas da LIO, acavalando-a na incisão principal e através da rotação, a lente intra-ocular é explantada com sucesso.

A troca do implante, nos casos de lente intra-ocular subluxada posteriormente ou anteriormente, foi usualmente associada com suporte periférico capsulo-zonular, embora isto só pode ser determinado após a liberação das sinéquias posteriores (entre a cápsula cristaliniana e a íris). A inspecção da anatomia periférica retroiriana

indicou o melhor eixo de implantação e fixação do implante. Na maioria dos casos, uma lente de peça única com zona óptica de 6mm de diâmetro sem orifício de posicionamento e um diâmetro total de 13,75mm foi preferida às lentes de câmara anterior ou à sutura de lente de câmara posterior.

Com objetivo de avaliar a centralização da LIO e sua adequada fixação no sulco ciliar foi realizado o “bounce test” preconizado pelo Dr. Robert H. Osher. Este teste é constituído por uma descentralização cautelosa da zona óptica em direção a cada háptico para se assegurar de sua recentralização espontânea (comunicação pessoal).

3.5.3 Considerações gerais

Em todas as técnicas citadas acima, o manuseio adequado do vítreo foi muito importante uma vez que estes pacientes, em muitos casos, já apresentavam o diagnóstico de prolapso vítreo no intra-operatório. Nos casos de vítreo preenchendo a câmara anterior, a técnica de vitrectomia bimanual com baixo fluxo de irrigação através da paracentese foi preferida. Nos episódios de pequena quantidade de prolapso vítreo, foi utilizada vitrectomia sem infusão após o preenchimento da câmara anterior com agente viscoelástico. A técnica de vitrectomia sem infusão oferece uma vitrectomia limitada com maior tendência de ocorrer um colapso do globo ocular.

Para finalizar o procedimento, a aspiração do agente viscoelástico foi feita com a ponteira de irrigação e aspiração utilizando baixos parâmetros de aspiração e irrigação. Nos pacientes nos quais não se desejava nenhum tipo de turbulência na câmara anterior, o material viscoelástico foi retirado com uma cânula de 27-gauge e trocado, aos poucos, por solução salina balanceada (BSS) para evitar o colapso do globo ocular.

Para o fechamento das incisões, a sutura não foi necessária para as do tipo corneanas, procedeu-se apenas sua hidratação da incisão com a cânula de 30-gauge. Naquelas do tipo túnel escleral, utilizaram-se suturas com pontos simples de fio mononylon 10-0.

3.6 Exame oftalmológico pós-operatório

O exame oftalmológico pós-operatório foi composto de: refratometria com aferição da acuidade visual com e sem correção, biomicroscopia do segmento anterior, tonometria de aplanação, topografia corneana e fundo de olho.

3.7 Método Estatístico

Para avaliarmos possíveis diferenças entre os grupos de lentes de câmara anterior e câmara posterior quanto à idade e à acuidade visual pré-operatória usamos o teste não paramétrico para duas amostras independentes de Mann-Whitney. As médias foram calculadas e apresentadas a título de informação. Não se calcularam desvios-padrão pois isso não é necessário quando se emprega teste não paramétrico Por esta razão, apresentamos o valor máximo e mínimo. Para estudarmos possíveis associações entre os grupos e causas da troca da lente intra-ocular, bem como, o tipo de material dentro de um mesmo lançamos mão do teste do Qui-quadrado (x^2) obedecidas as restrições de Cochran, no caso delas estarem presentes, o teste exato de Fisher foi empregado.[69]

Nestas comparações, foram observadas nas tabelas a retirada da causa anterior de tal maneira, que o tamanho da amostra foi diminuindo. O nível de rejeição para a hipótese de nulidade foi fixado sempre em um valor menor ou igual do que 0,05 (5%).

Quando a estatística calculada apresentou significância usamos um asterisco (*) para caracterizá-la. Em caso de não significante, empregamos ns.[69]

4. RESULTADOS

4. RESULTADOS

Foram incluídos vinte e sete pacientes do sexo feminino (55,1%) e vinte e dois do sexo masculino (44,9%) com idade média de 70 anos (35 anos até 90 anos; mediana 71 anos). O seguimento destes pacientes abrangeu um período médio de 35,6 meses (2 meses até 144 meses) e o intervalo de tempo entre o implante da lente intra-ocular e a manifestação dos sintomas foi de 53,8 meses (1 dia até 240 meses).

Como antecedentes oculares, foram encontrados:

- sete olhos (7) com glaucoma de ângulo aberto;
- cinco olhos (5) com degeneração macular relacionada à idade (DMRI);
- um olho (1) com retinopatia diabética não proliferativa.

Como antecedentes sistêmicos, foram observados: artrite reumatóide (9), diabete melito tipo II (7), doenças pulmonares (6), hipertensão arterial sistêmica (5) e coronariopatia (5).

Com objetivo de analisar adequadamente os resultados, os pacientes forão divididos em 2 grupos, de acordo com a lente intra-ocular explantada. Os tipos de lentes intra-oculares requerendo substituição estão evidenciados na tabela 1.

Tabela 1 - Tipos de lentes intra-oculares explantadas

Tipo de lente	Número de olhos	
	(n)	(%)
Câmara anterior	15	30,61
Câmara posterior	34	69,39
Total	**49**	**100,00**

4.1 Lente intra-ocular de câmara anterior

Este grupo foi composto por quinze (15) olhos de quinze pacientes sendo dez mulheres (66,7%). A média de idade encontrada foi de 70,1 anos (35 anos até 87 anos; mediana de 70,5 anos), o seguimento deste grupo foi de 40,9 meses (2 meses até 120 meses) e o intervalo de tempo entre o implante inicial e a manifestação de sintomas foi de 83,2 meses (11 meses até 240 meses).

4.1.1 Indicação cirúrgica para troca do implante

O diagnóstico para indicação de troca de implante intra-ocular nos quinze olhos estudados foram o EMC em 5 olhos (33,34%), a irite persistente e a síndrome da uveíte-glaucoma-hifema (UGH) com quatro olhos (26,67%) cada. Descentralização do implante, a ametropia residual e a ceratopatia bolhosa do pseudofácico foram encontrados em dois olhos cada (13,33%). Por sua vez, o ofuscamento (glare) foi encontrado somente em um olho (6,67%) (Tabela 2).

Tabela 2 - Indicação de troca de lente intra-ocular

Indicação Cirúrgica	Olhos	
	(N)	(%)
Edema macular cistóide	5	33,34
Síndrome UGH	4	26,67
Irite persistente	4	26,67
Descentralização	2	13,33
Ametropia residual	2	13,33
Ceratopatia bolhosa pseudofácico	2	13,33
Ofuscamento	1	6,7

4.1.2 Acuidade Visual Corrigida (AVC)

No exame pré-operatório, 7 dos quinze olhos (46,70%) apresentavam AVC ≥ 20/40, 5 olhos (33,34%) tinham AVC entre 20/40 e 20/200 e 3 olhos (20%) possuíam AVC < 20/200. No último exame pós-operatório, 12 olhos (80%) tinham AVC ≥ 20/40, e 3 olhos (20%) possuíam AVC < 20/200. Nove pacientes (60%) apresentaram melhora da AVC, quatro (26,67%) permaneceram com a mesma acuidade visual e dois pacientes (13,33%) tiveram diminuição da AVC (Tabela 3). Dois olhos com diagnóstico de ametropia residual obtiveram redução do equivalente esférico de –4,75D a –2,00D e –2,75D a –1,75D.

Tabela 3 - Relação acuidade visual pré e pós-operatória

AVC*	PRE-OPERATÓRIO		PÓS-OPERATÓRIO	
	(N)	%	(N)	%
≥ 20/40	7	46,7	12	80
< 20/40 e ≥ 20/200	5	33,3	0	0
< 20/200	3	20	3	20

* Acuidade Visual Corrigida

4.1.3 Tipo do material das lentes intra-oculares implantadas e explantadas

PMMA foi o material tanto das lentes intra-oculares explantadas como das implantadas. Estas últimas foram introduzidas através de uma incisão tunelizada (túnel escleral) de 6mm de extensão. Duas lentes foram de câmara anterior, sendo utilizadas em um paciente com diagnóstico de ametropia residual e em outro com irite persistente; as demais lentes intra-oculares implantadas (13) foram de câmara posterior.

4.1.4 Necessidade de fratura do háptico da lente intra-ocular

Em cinco dos quinze olhos (33,3%) houve a necessidade de fraturar o háptico da lente intra-ocular para facilitar a remoção do implante, sendo 4 olhos (80%) com a utilização do Nd:Yag laser pré-operatório e apenas 1 olho (20%) com a utilização de tesoura Vannas.

4.1.5 Técnica de implante da lente intra-ocular

Devido à falta de suporte adequado oferecido pela cápsula posterior, foi necessário suturar cinco lentes de câmara posterior. Em dois olhos foram necessários suturar ambos os hápticos.

4.1.6 Prolapso vítreo e vitrectomia

A presença de prolapso vítreo na câmara anterior diagnosticada no pré-operatório foi evidenciada em dez olhos (66,7%). A vitrectomia foi necessária em doze olhos (80%).

4.1.7 Complicações pós-operatórias

Como complicações pós-operatórias, foram observados EMC em três olhos (20%), ceratopatia bolhosa do pseudofácico em um olho (6,67%) e DMRI em um olho.

Em relação ao EMC, esta foi uma complicação presente em um olho com indicação cirúrgica por síndrome UGH e um segundo olho com mau posicionamento da lente. Embora os pacientes tenham referido melhora do sintomas, a acuidade visual destes permaneceu inalterada em 20/400. O terceiro olho que evoluiu com

EMC foi um olho com indicação cirúrgica por ceratopatia bolhosa do pseudofácico, entretanto sua acuidade visual melhorou de 20/50 para 20/40.

No olho com ceratopatia bolhosa do pseudofácico, esta se intensificou num período de 48 meses de seguimento em um paciente cuja indicação para a cirurgia foi a ametropia residual piorando a AVC de 20/63 a conta dedos, sendo indicado transplante de córnea. Como última complicação, houve um olho de um paciente, com seguimento de 10 anos, que apresentou piora de duas linhas na tabela de Snellen da AVC de 20/20 para 20/40 decorrente de DMRI.

4.2 Lente intra-ocular de câmara posterior

Este grupo foi composto por trinta e quatro (34) olhos de trinta e quatro pacientes sendo 16 mulheres (47,05%). A média de idade encontrada foi de 70,4 anos (43 anos até 90 anos; mediana de 70,5 anos), o seguimento deste grupo foi de 36,2 meses (2 meses a 144 meses) e o intervalo de tempo entre o implante inicial e a manifestação de sintomas foi de 37,9 meses (1 dia até 144 meses).

4.2.1 Indicação cirúrgica para troca do implante

O diagnóstico para indicação de troca de implante intra-ocular foi a descentralização do implante encontrada em 29 olhos (85,3%), seguido da ametropia residual, irite persistente e a síndrome uveíte-glaucoma-hifema (UGH) encontrados em 2 olhos cada (5,8%) e o ofuscamento, glaucoma e ceratopatia bolhosa do pseudofácico encontrados em um olho cada (3%) (Tabela 4).

Tabela 4 - Indicação para troca de lente intra-ocular

Indicação Cirúrgica	Olhos	
	(N)	(%)
Descentralização	29	85,3
Ametropia residual	2	5,8
Síndrome UGH	2	5,8
Irite persistente	2	5,8
Ofuscamento	1	3
Ceratopatia bolhosa do pseudofácico	1	3
Glaucoma	1	3

4.2.2 Acuidade Visual Corrigida (AVC)

No exame pré-operatório, 26 dos 34 olhos (76,5%) apresentavam AVC ≥ 20/40, 7 olhos (20,6%) tinham AVC entre 20/40 e 20/200 e 01 olho (2,9%) possuía AVC < 20/200. No último exame pós-operatório, 27 olhos (79,4%) tinham AVC ≥ 20/40, 05 olhos (14,7%) apresentaram AVC entre 20/40 e 20/200 e 2 olhos (5,9%) possuíam AVC < 20/200. Dezessete olhos (50%) apresentaram melhora da AVC, onze (32,3%) permaneceram com a mesma acuidade visual e seis olhos (17,7%) tiveram diminuição da AVC (Tabela 5). Dois olhos com diagnóstico de ametropia residual obtiveram redução do equivalente esférico de -5,00D a –1,25D e de –2,00D a –0,50D.

Tabela 5 - Relação acuidade visual pré e pós-operatória

AVC*	PRÉ-OPERATÓRIO		PÓS-OPERATÓRIO	
	(N)	%	(N)	%
≥ 20/40	26	76,5	27	79,4
< 20/40 e ≥ 20/200	7	20,6	5	14,7
< 20/200	1	2,9	2	5,9

* Acuidade Visual Corrigida

4.2.3 Tipo do material das lentes intra-oculares implantadas e explantadas

As lentes explantadas foram constítuídas de PMMA em 25 olhos (73,5%), as demais lentes (9) foram de silicone (26,5%), sendo duas do tipo multifocal ARRAY® (Advanced Medical Optics). Em 30 olhos (88,2%), o material da nova lente intra-ocular foi de PMMA (rígida) sendo introduzida através de uma incisão tunelizada (túnel escleral) de 6mm de extensão. Em quatro olhos, o material da nova lente intra-ocular foi de acrílico. Somente em dois olhos, as novas lentes foram de câmara anterior, sendo utilizadas em dois olhos com diagnóstico de ametropia residual, no restante, as lentes utilizadas foram de câmara posterior.

4.2.4 Necessidade de fratura do háptico da lente intra-ocular

Dos trinta e quatro olhos incluídos neste grupo, somente em três olhos (8,9%) houve a necessidade de fraturar o háptico da lente intra-ocular para facilitar a remoção do implante, o que foi feito com tesoura Vannas .

4.2.5 Técnica de implante da lente intra-ocular

Devido à falta de suporte adequado oferecido pela cápsula posterior, seis lentes de câmara posterior (17,7%) precisaram ser suturadas. Em dois casos houve necessidade de suturar apenas um dos hápticos.

4.2.6 Prolapso vítreo e vitrectomia

A presença de prolapso vítreo na câmara anterior foi diagnosticada no exame pré-operatório em 17 olhos (50%), A vitrectomia foi necessária em vinte e um olhos (61,8%).

4.2.7 Complicações pos-operatórias

Como complicações pós-operatórias, foram observados edema macular crônico em 4 olhos, porém, sem diminuição da acuidade visual; glaucoma foi encontrado em 1 olho, sendo este desenvolvido após 6 anos de acompanhamento; hemorragia vítrea em um olho com piora importante da AVC; descolamento de retina e ceratopatia bolhosa do pseudofácico foram encontrados em cada olho em separado. O descolamento de retina ocorreu após 36 meses de seguimento, resultando na manutenção da AVC obtida no exame pré-operatório.

As causas responsáveis pela perda da AVC ocorrida em seis olhos foram: DMRI (n=2), hemorragia vítrea (n=1), ceratopatia bolhosa do pseudofácico (n=1) e glaucoma (n=2). A DMRI foi diagnosticada ao longo do seguimento em dois olhos durante 6 e 9 anos, apresentando redução da AVC de 20/25 a 20/40 e 20/20 a 20/30, respectivamente. Hemorragia vítrea foi diagnosticada em um olho de um paciente com retinopatia diabética proliferativa, após 17 meses de seguimento levando a uma piora da AVC de 20/20 a 20/200; um olho com diagnóstico de ametropia residual com equivalente esférico de –5,0 dioptrias tendo AVC de 20/40, apresentou redução para –1,25 dioptrias com melhora da AVC para 20/25 aferida na primeira semana. Porém, após um ano de seguimento, este olho desenvolveu a ceratopatia bolhosa do pseudofácico sendo o portador encaminhado para transplante de córnea.

Nos dois olhos restantes, a causa responsável pela diminuição da AVC foi atribuída à progressão do glaucoma previamente existente durante um seguimento que variou de 8 a 19 meses, tendo sido a piora da AVC de 20/20 a 20/30 e 20/50 a 20/63, respectivamente.

4.2.8 Comparação entre diferentes materiais de lente intra-ocular e indicações de sua troca

Os resultados encontram-se nas tabelas a seguir; vale lembrar como já anteriormente citado que o tamanho da amostra vai sendo alterado, pois a relação da primeira causa ficou excluída na tabela seguinte, com isso pretendeu-se que uma possível associação significante devido a uma causa deixe de influenciar possíveis associações posteriores.

Tabela 6 - Comparação entre diferentes materiais de lente intra-ocular e indicações de sua troca

LIO / Causas	PMMA	Silicone	Total
Descentralização	23	6	29
Outras	2	3	5
Total	25	9	34

Teste Exato de Fisher p = 0,102ns

Tabela 7 - Comparação entre diferentes materiais de lente intra-ocular e indicações de sua troca excluindo descentralização

LIO / Causas	PMMA	Silicone	Total
Ametropia	0	2	2
Outras (menos descentralização)	2	1	3
Total	2	3	5

Teste Exato de Fisher p = 0,300ns

Verificamos nas tabelas anteriores que não houve diferença estatísticamente significante entre os materiais das lentes e as causas de troca da mesma.

4.3 Comparação entre os grupos

4.3.1 Idade

Para verificarmos se os grupos apresentavam homogeneidade quanto à idade aplicamos o teste de Mann-Whitney e os resultados encontram-se a seguir:

Tabela 8 - Comparação da idade entre grupos

Grupo	n	Média	Mediana	Mínimo	Máximo
LIO CA	15	70,1	71,0	35	87
LIO CP	34	70,4	70,5	43	90

Teste de Mann-Whtiney Zcalc= -0,228ns p = 0,820

Pelo resultado da estatística calculada não foi detectada diferença entre grupos.

4.3.2 Acuidade visual pré-operatória

Para verificarmos se os grupos apresentavam homogeneidade quanto à acuidade visual aplicamos o teste de Mann-Whitney e os resultados encontram-se a seguir:

Tabela 9 - Comparação da AV pré-operatória entre grupos (LogMar)

GRUPO	n	Média	Mediana	Mínimo	Máximo
CA	15	0,48	0,4	0	1,3
CP	34	0,22	1,4	0	1,3

Teste de Mann-Whitney Z calc= -0,2254* p = 0,024

Pelo resultado da estatística calculada, observa-se que os dois grupos não apresentaram homogeneidade quanto à acuidade visual.

4.3.3 Causas da troca da lente intra-ocular

Dentre as possíveis causas de troca de lente intra-ocular foram definidas como principais para o nosso estudo o edema macular cistóide, a descentralização do implante, a síndrome UGH, irite e ametropia residual. Os resultados encontram-se nas tabelas a seguir; vale lembrar como já anteriormente citado que o tamanho da amostra vai sendo alterado, pois a relação da primeira causa ficou excluída na tabela seguinte e assim sucessivamente, pois desta maneira, uma possível associação significante devido a uma causa deixa de influenciar possíveis associações posteriores. No caso do EMC, esta indicação somente esteve presente no grupo de LIO CA, não sendo necessária assim sua comparação.

Tabela 10 - Associação entre grupos X descentralização e outras e, resultados da estatística

LIO / Causas	Câmara anterior (PMMA)	Câmara posterior (PMMA)	Total
Descentralização	2	23	25
Outras	13	2	15
Total	**15**	**25**	**40**

Teste do Qui-quadrado X^2 = 21,511* p<0,0001

Tabela 11 - Associação entre grupos X síndrome UGH e outras e, resultados da estatística

LIO / Indicação	Câmara anterior (PMMA)	Câmara posterior (PMMA)	Total
Síndrome UGH	4	1	5
Outras (menos descentralização)	9	4	13
Total	**13**	**5**	**18**

Teste Exato de Fisher p = 0,567ns

Tabela 12 - Associação entre grupos X irite e outras e, resultados da estatística

LIO / Indicação	Câmara anterior (PMMA)	Câmara posterior (PMMA)	Total
Irite	4	1	5
Outras (menos descentralização, Sd. UGH)	5	4	9
Total	**9**	**5**	**14**

Teste Exato de Fisher p = 0,378ns

Tabela 13 - Associação entre grupos X ametropia residual e outras e resultados da estatística

LIO / Indicação	Câmara anterior (PMMA)	Câmara posterior (PMMA)	Total
Ametropia	2	2	4
Outras (menos descentralização, UGH, irite)	3	1	4
Total	**5**	**3**	**8**

Teste Exato de Fisher p = 0,500ns

Podemos observar uma significância estatística na primeira tabela referindo-se à causa descentralização. As outras não apresentaram uma associação significante.

4.3.4 Evolução pós-operatória da acuidade visual

Associação entre acuidade visual não alterada, melhorada ou piorada, segundo os grupos e resultado estatístico (Tabela 14).

Tabela 14 - Comparação da acuidade visual entre grupos no pós-operatório

LIO / AVC*	Câmara anterior		Câmara posterior		Total	
	(n)	%	(n)	%	(n)	%
Melhor ou igual	13	86,70	28	82,30	39	83,67
Pior	2	13,30	6	17,70	10	16,33
Total	15	100,00	34	100,00	49	100,00

***** Acuidade Visual Corrigida Teste Exato de Fisher p = 0,532ns

Observa-se pelo resultado estatístico que a acuidade visual ficou igual ou melhorou de forma homogênea entre os grupos.

5. DISCUSSÃO

5. DISCUSSÃO

Avanços nas técnicas cirúrgicas, na fabricação das lentes intra-oculares e nos estilos destas, reduziram significantemente a incidência de complicações associadas com o implante da lente intra-ocular na cirurgia de catarata, entretanto, não o suficiente para eliminarmos por completo as chances de troca ou remoção deste implante. [70]

Quando a lente intra-ocular é a causa do problema, é importante avaliar se sua remoção ou troca do implante irá melhorar o quadro clínico do paciente. O risco adicional de uma troca de lente deve ser avaliado com cautela, para que este procedimento não leve a um maior trauma intra-ocular e piora do quadro clínico.[71]

Neste estudo, revisaram-se 49 olhos, em um período de 14 anos, cujas lentes intra-oculares foram explantadas e obrigatoriamente trocadas no mesmo ato cirúrgico, pelo mesmo cirurgião em uma mesma clínica. Isto tudo para tentar homogeneizar ao máximo o estudo e assim, evitar variáveis de diferentes locais e cirurgiões, pois isto dificultaria, ainda mais, a análise estatística dos grupos.

Ao analisar o grupo de pacientes com lente de câmara anterior (CA) nota-se que o diagnóstico primário para troca de lente intra-ocular é de origem inflamatória (EMC, síndrome UGH e irite persistente) com 86,68% dos casos, seguida da descentralização do implante, ametropia residual e ceratopatia bolhosa do pseudofácico com 13,33% cada. Esta ordem de indicação é confrontada na literatura, uma vez que a ceratopatia bolhosa do pseudofácico é a causa mais comum de indicação cirúrgica encontrada, seguida da síndrome UGH e irite persistente.[7] Mamalis et al. (1991) relataram em um estudo retrospectivo de 102 olhos submetidos à retirada ou troca de lente intra-ocular uma incidência de ceratopatia bolhosa do pseudofácico de 44%, semelhante aos estudos reportados por Kraff et al. (1986), Noecker et al. (1989) e Sinskey et al. (1993) [72,73,74,75] Por sua vez, Doren et al. (1992) relataram uma incidência ainda maior desta indicação de 68%.[76] Esta diferença na literatura em relação aos relatados neste estudo pode ser decorrente destes serviços, aonde os estudo foram realizados, serem de referência para transplante de córnea, como explicado pelos próprios autores, além destes

valores não serem específicos para procedimento de troca de lente intra-ocular apenas e sim troca ou remoção do implante.[72,76]

Neste estudo, a acuidade visual corrigida melhorou ou ficou estável em 86,7% dos casos, sendo que 5 olhos que estavam entre 20/50 e 20/200 atingiram acuidade visual maior ou igual a 20/40 e 2 olhos (13,3%) perderam uma ou mais linha na tabela de Snellen ficando abaixo de 20/200 devido ao EMC, ceratopatia bolhosa do pseudofácico e DMRI, este último, diagnosticado após 10 anos de seguimento. Este achado corrobora os dois estudos descritos por Sinskey et al. (1985 e 1993) relatando uma melhora ou estabilização da acuidade visual após a troca da lente intra-ocular de câmara anterior em 70% dos casos, no primeiro estudo. No segundo estudo, mais detalhado, relataram 60% de olhos com acuidade maior ou igual a 20/40 e 40% entre 20/50 e 20/200.[75,77] Por sua vez, Mamalis et al (1991), sem correlacionarem especificamente a acuidade visual com o tipo de lente intra-ocular, relataram que dos pacientes com lente intra-ocular de câmara anterior submetidos à sua troca, 86,3% deles tiveram melhora do seu quadro clínico pré-operatório.[72]

As técnicas cirúrgicas para remoção de lente de câmara anterior vão desde a sua simples remoção através de seu deslizamento pela incisão principal até a fratura de seu háptico com tesoura, em razão da intensa fibrose e sinéquia com o seio camerular, no caso de lentes de suporte angular. Neste estudo, em quatro (80%) dos cinco casos aonde a fratura do háptico foi necessária, a técnica realizada com o Nd:Yag Laser, como descrito por Marques et al. (2004), demonstrou-se muito útil, reduzindo a manipulação intra-ocular e com isso induzindo menor trauma cirúrgico.[78,79]

O tipo mais comum de lente utilizada para a troca neste grupo foi a lente de câmara posterior (CP) de PMMA em 13 casos (86,7%). Foi implantada sobre remanescente capsular em 61,5% dos casos e com necessidade de sutura escleral em 38,5%. Somente em dois casos, a opção pela lente de câmara anterior foi mantida, sendo um de ametropia residual e outro de irite persistente. Dentre vários trabalhos presentes na literatura, somente o descrito por Jin GJC et al. (2005) relatou especificamente qual tipo de lente foi utilizado para cada caso. Neste estudo retrospectivo de 51 olhos, dos 3 (5,8%) que tinham lente de CA previamente à troca, somente em um olho (33,4%) a opção foi a lente de câmara posterior.[80]

Em relação ao grupo de lente de câmara posterior, pode-se evidenciar neste estudo que a principal causa de troca de lente intra-ocular foi a descentralização do implante em sua grande maioria (85,3%), seguida pela ametropia residual, síndrome UGH e irite persistente (5,8%). Este achado é semelhante ao descrito por autores na literatura. Solomon et al.(1991) descreveram o mau posicionamento como principal causa de explante em seu estudo retrospectivo de 2500 lentes.[81]

Mamalis et al. (1991) relataram 50% dos casos com indicação de remoção do implante por mau posicionamento, seguido porém da ceratopatia bolhosa do pseudofácico (18,7%).[72] Em 1992, Price FW et al. reportaram em um estudo abordando somente lentes de câmara posterior uma indicação de troca em 58,8% por mau posicionamento seguido de ametropia residual em 12,6% dos casos.[82] Sinskey et al. (1993) reportaram uma incidência de 54,2% de mau posicionamento seguido por 17,2% de ametropia residual.[75] Em um estudo prospectivo experimental, Legler et al. (1992) correlacionou o mau posicionamento da lente ao fato do implante estar posicionado com suas alças assimétricas (sulco-saco capsular) e presença de rasgo radial na capsulotomia.[83]

Mamalis (2002) através de formulários preenchidos por membros da sociedade americana de catarata e cirurgia refrativa sobre as principais causas de troca de lente intra-ocular dobráveis, relatou como principal indicação a ametropia residual (grupo de lentes de silicone 3-peças monofocal e multifocal, acrílico 3-peças e acrílico peça única), seguidas do mau posicionamento e opacificação da zona óptica do implante.[84] No ano seguinte, Mamalis (2004) reportou o mau posicionamento como principal indicação de explante seguido pela ametropia residual. [85]

Esta troca de importância entre a descentralização do implante e a ametropia residual também foi corroborado por Jin et al. (2005), reportando em um estudo mais atual como principal causa de troca de implante a ametropia residual em 41,2% dos casos, seguida pela descentralização (37,3%) e ofuscamento (7,8%).[80] Isto pode ser devido ao fato dos pacientes estarem melhor informados sobre o procedimento e por consequência mais exigentes e menos tolerantes com os resultados indesejáveis como erros refracionais e sintomas visuais para os quais, até pouco tempo, não se atribuía a devida importância como as disfotopsias incorporando definitivamente a cirurgia de catarata não somente com função de reestabelecimento de transparência

de meios, mas também com finalidade refrativa visando proporcionar uma nova qualidade visual independente dos óculos ou lentes corretivas na maioria dos casos.

Ao analisar a acuidade visual, percebe-se que neste estudo que a grande maioria dos casos melhorou ou ficou estável (82,3%). Este achado é corroborado pelos estudos de Sinskey et al. (1985 e 1993) relatando uma melhora ou estabilidade em 100% dos casos no primeiro estudo e 92% no último. Mamalis et al.(1991) reportaram um melhora ou estabilização do quadro em 90%.[72,75,77]

Em um estudo similar, Jin GJC et al.(2005) reportaram que das 47 lentes de câmara posterior que necessitaram ser trocadas, 11 (23,4%) foram de lentes de CA e 36 (76,6%) de CP. Já no presente estudo, das 34 lentes de CP, somente em 6% (2) dos casos foi utilizada a lente de CA. A acuidade visual do grupo que recebeu as lentes de CA apresentou uma melhora de 100% no estudo de Jin comparado à 50% deste em razão da evolução do glaucoma em um caso, o que piorou a AVC de 20/20 para 20/30. No grupo que recebeu lente de CP, 94,6% dos pacientes permaneceram ou melhoraram sua acuidade visual quando comparado a 71,25% neste estudo.[80]

Referindo-se à técnica cirúrgica, é importante avaliar o tempo que a lente está dentro do olho do paciente, uma vez que a mesma pode estar com a memória ideal de sua alça comprometida impedindo seu reposicionamento. A opção por uma lente de CP é sempre preferível quando se tem suporte capsular, apoiando-se as alças no sulco ciliar ou mesmo intracapsular no caso de o saco capsular estar preservado.

Neste estudo, 94% dos casos foram resolvidos com uso de lentes de CP, sendo que em 17,7% dos casos foi necessário suturar as alças, e em 76,7% a lente foi suportada pela cápsula remanescente do cristalino, e somente em 6% dos casos utilizou-se a lente de CA. Sendo assim, o uso de lente de CP varia em cada estudo de acordo com a presença ou não de apoio capsular. Mamalis et al. (1991) reportaram ter usado lente de CA na grande maioria dos explantes, Jin et al.(2005) utilizaram lente de CP em 76,5%.[72,80]

Ao comparar o tempo que o implante levou para proporcionar sintomas ao paciente, observa-se unanimidade na literatura, apontando um tempo sempre maior nas lente de CA quando relacionada à lente de CP. Neste estudo, o tempo foi de 83,2 meses para lente de CA e 37,9 meses para CP. Sinskey et al. (1993) reportaram este tempo como sendo 51 meses e 42 meses, respectivamente. Nos

estudos de Price et al. (1991) o tempo médio foi de 21 meses para troca da lente de CP. [75,82] Pode-se afirmar que esta correlação deve-se ao aparecimento precoce dos problemas relacionados ao posicionamento da lente e do desconforto visual do paciente (ametropia residual), quando comparado aos problemas inflamatórios como a síndrome UGH, edema macular cistóide e ceratopatia bolhosa do pseudofácico cuja evolução e manifestação são gradativas.

Tendo em vista as complicações pós-operatórias encontradas neste estudo, tanto no grupo de lentes de CA como no grupo de lentes de CP , as principais razões de piora da acuidade visual pré-operatória foram a ceratopatia bolhosa do pseudofácico, a degeneração macular relacionada à idade e o glaucoma. Semelhante aos estudos de Mamalis et al. (1991) que reportaram como principal causa de baixa de visão a ceratopatia bolhosa do pseudofácico.[72] Lyle et al (1992) e Brown et al (1985) apontaram o edema macular como principal causa de baixa de acuidade visual após a troca da lente.[66,86] Apesar desta alteração ter sido encontrada em 15% dos casos estudados, a acuidade visual se manteve semelhante aos parâmetros pré-operatórios, não havendo perda de visão nestes pacientes.

Dentre as limitações deste estudo, torna-se importante ressaltar que os resultados obtidos demonstram serem especificos para um cirurgião em um centro cirúrgico e não um resultado multicêntrico, apesar de tornar o estudo mais homogêneo; e por fim, apesar de usar todas as palavras-chaves disponíveis para coleta de dados no computador, provavelmente ao longo desses 14 anos estudados alguns pacientes não foram incluídos no banco de dados com consequente redução da amostra.

6. CONCLUSÕES

6. CONCLUSÕES

As principais indicações para a troca de lente intra-ocular foram EMC no grupo de pacientes com lentes de câmara anterior (33,34%) e de descentralização do implante, no grupo de pacientes com lentes de câmara posterior (85,3%).

O grupo de lente de CP apresentou um intervalo mais curto entre a cirurgia inicial e a troca do implante quando comparado ao grupo de lentes de CA, com tempo médio de 36,9 meses e 83,2 meses, respectivamente.

No grupo de LIO CA, a vitrectomia foi realizada em 80%, fratura de háptico 33,4%; por sua vez, no grupo de LIO CP a vitrectomia ocorreu em 61,8% e fratura de háptico em 8,8% dos casos.

Em relação à acuidade visual, 9 pacientes (60%) no grupo de lente de câmara anterior e 17 pacientes (50%) no grupo de lente intra-ocular de câmara posterior apresentaram melhora da acuidade visual comportando-se de forma homogênea não havendo diferenças estatísticamente significantes entre grupos.

Houve redução da acuidade visual corrigida em ambos os grupos sendo 13,3% no grupo de LIO de CA e 17,7% no grupo de LIO de CP, tendo como causa de redução mais severa a ceratopatia bolhosa do pseudofácico encontrada em um olho em cada grupo.

.

7. ANEXOS

1 – Aprovação do Comitê de Ética em Pesquisa da UNIFESP

UNIFESP
PAULISTA

Universidade Federal de São Paulo
Escola Paulista de Medicina

Comitê de Ética em Pesquisa
Universidade Federal de São Paulo/Hospital São Paulo

São Paulo, 1 de agosto de 2003
CEP Nº **0875/03**

Ilmo(a). Sr(a).
Pesquisador(a): FREDERICO FRANÇA MARQUES
Disciplina/Departamento: Oftalmologia
Ref.: Projeto de Pesquisa
Troca de lente intra-ocular: indicações, técnicas e complicações

O Comitê de Ética em Pesquisa da Universidade Federal de São Paulo/Hospital São Paulo **ANALISOU** e **APROVOU** o projeto acima.

Conforme resolução 196/96 do Conselho Nacional de Saúde são deveres do pesquisador:

1. Comunicar toda e qualquer alteração do projeto e do termo de consentimento. Nestas circunstâncias a inclusão de pacientes deve ser temporariamente interrompida até a resposta do Comitê, após análise das mudanças propostas.
2. Comunicar imediatamente ao Comitê qualquer evento adverso ocorrido durante o desenvolvimento do estudo.
3. Os dados individuais de todas as etapas da pesquisa devem ser mantidos em local seguro por 5 anos para possível auditoria dos órgãos competentes.
4. Apresentar primeiro relatório parcial em **28/01/04**

Atenciosamente,

Prof. Dr. José Osmar Medina Pestana
Coordenador do Comitê de Ética em Pesquisa da
Universidade Federal de São Paulo/Hospital São Paulo

"Ressaltamos que é de essencial importância que seja verificado, antes da divulgação dos processos e/ou resultados obtidos nesta pesquisa, se os mesmos são potencialmente patenteáveis ou passíveis de outras formas de proteção intelectual/industrial. A proteção por meio do depósito de patente, ou de outras formas de proteção da propriedade intelectual, evita a ação indevida de terceiros e confere maior segurança quando da publicação dos resultados da pesquisa."

Rua Botucatu, 572 - 1o andar - CEP 04023-062 - São Paulo/Brasil
Tel.: (11) 5571.1062 Tel/Fax 5539.7162

2 - Planilha de pacientes

Pacientes	Idade	Sexo	AV pré-op.	AV pós-op.	Intervalo de tempo (meses)	follow-up (meses)
1	70	F	20/20	20/20	84	121
2	87	F	20/70	CF	11	48
3	70	F	20/30	20/25	5	2
4	51	M	20/50	20/20	7	14
5	68	M	20/50	20/40	48	2
6	72	M	20/25	20/20	24	36
7	43	M	20/400	20/400	26	6
8	62	M	20/25	20/15	36	2
9	58	F	20/25	20/25	28	96
10	56	F	20/30	20/30	240	6
11	83	F	20/40	20/40	6	6
12	78	M	20/100	20/80	8	9
13	77	F	20/20	20/40	24	120
14	67	F	20/20	20/20	36	96
15	73	F	20/40	20/25	24	2
16	86	M	20/70	20/30	144	3
17	58	M	20/25	20/20	84	5
18	78	F	20/25	20/40	12	72
19	79	F	20/30	20/20	53	22
20	79	M	20/20	20/30	118	108
21	68	M	20/20	20/20	70	38
22	74	F	20/20	20/30	7	48
23	88	F	20/30	20/30	60	84
24	76	F	20/20	20/20	48	6
25	61	M	20/40	CF	0.25	12
26	81	F	20/50	20/25	12	10
27	59	M	20/30	20/20	3	2
28	68	F	20/20	20/20	7	2
29	68	M	20/400	20/20	14	3
30	70	M	20/40	20/20	6	54
31	62	F	20/20	20/200	99	17
32	68	M	20/50	20/70	1	8
33	68	M	20/50	20/40	121	3
34	79	F	20/400	20/400	12	66
35	71	M	20/60	20/30	144	2
36	79	M	20/30	20/20	192	6
37	63	F	20/20	20/20	60	31
38	35	F	20/25	20/30	144	6
39	80	M	20/50	20/50	31	144
40	60	F	20/400	20/400	108	65
41	77	F	20/60	20/25	2	6
42	60	M	20/25	20/20	84	5
43	87	F	20/40	20/25	0.03	93
44	82	M	20/25	20/20	48	9
45	76	M	20/20	20/20	27	132
46	71	F	20/40	20/25	96	78
47	76	M	20/70	20/50	48	14
48	55	F	20/30	20/25	2	27
49	90	F	20/20	20/25	72	19

Diag principal	OD/OS	IOL	Material LIO	Vt prolapso	Haptico cortado S/N
Descentralização	OS	PC	PMMA	N	N
CME	OD	AC	PMMA	N	S (Yag before)
Descentralização	OD	PC	PMMA	S	N
Ametropía	OD	PC	silicone	N	N
ametropia	OS	AC	PMMA	N	S (Yag before)
Descentralização	OD	PC	PMMA	S	N
Descentralização	OS	PC	PMMA	N	N
Descentralização	OD	PC	Silicone	N	N
irite persistente	OS	AC	PMMA	S	N
Glare	OD	AC	PMMA	S	N
Descentralização	OD	PC	PMMA	N	N
Descentralização	OS	PC	PMMA	N	N
Ametropia	OD	AC	PMMA	S	N
Descentralização	OS	PC	PMMA	N	N
Descentralização	OD	PC	Silicone	S	N
Deslocacao	OD	AC	PMMA	S	N
descentralização	OD	PC	PMMA	S	N
descentralização	OS	PC	Silicone	S	N
UGH SINDROME	OS	AC	PMMA	S	N
descentralização	OD	PC	PMMA	S	N
descentralização	OD	PC	PMMA	S	N
descentralização	OS	PC	PMMA	N	S(Vannas)
descentralização	OD	PC	PMMA	S	N
descentralização	OD	PC	PMMA	S	N
ametropia	OD	PC	Silicone	N	S
irite persistente	OD	AC	PMMA	S	S (Yag before)
descentralização	OS	PC	PMMA	N	N
Glare	OD	PC	Silicone	N	N
irite persistente	OD	AC	PMMA	S	S (Yag before)
descentralização	OS	PC	PMMA	N	N
UGH SINDROME	OD	PC	PMMA	S	N
descentralização	OS	PC	Silicone	S	N
PBK	OD	AC	PMMA	N	N
deslocacao	OD	AC	PMMA	N	N
descentralização	OD	PC	PMMA	N	N
UGH SINDROME	OD	AC	PMMA	S	S
descentralização	OS	PC	PMMA	S	N
UGH SINDROME	OD	AC	PMMA	S	N
descentralização	OS	PC	Silicone	N	N
UGH SINDROME	OD	AC	PMMA	S	N
descentralização	OS	PC	Silicone	N	N
descentralização	OS	PC	PMMA	S	S
descentralização	OD	PC	PMMA	S	N
irite persistente	OS	PC	PMMA	N	N
descentralização	OD	PC	PMMA	S	N
irite persistente	OD	AC	PMMA	N	N
descentralização	OS	PC	PMMA	N	N
descentralização	OD	PC	PMMA	S	N
descentralização	OS	PC	PMMA	S	N

tipo de incisao para retirar LIO	LIO colocada AC/PC	Material LIO	Vitrectomia	Suturou LIO S/N
Tunel 6mm	PC	PMMA	S	N
Tunel 6mm	PC	PMMA	N	N
tunel 5.2 mm	PC	PMMA	S	N
Near clear corneal	PC	acrilico	N	N
Tunel 6mm	AC	PMMA	S	N
Tunel 6mm	PC	PMMA	S	S
Tunel 6mm	PC	PMMA	N	N
Near clear corneal	PC	acrilico	N	N
Tunel 6mm	PC	PMMA	S	N
Tunel 6mm	PC	PMMA	S	S
Tunel 6mm	PC	PMMA	S	N
Tunel 6mm	PC	PMMA	N	N
Tunel 6mm	PC	PMMA	S	S(um haptico apenas)
Tunel 6mm	PC	PMMA	N	N
Tunel 6mm	PC	PMMA	S	N
Tunel 6mm	PC	PMMA	N	N
Tunel 6mm	PC	PMMA	S	N
Tunel 6mm	PC	PMMA	S	N
Tunel 6mm	PC	PMMA	S	N
Tunel 6mm	PC	PMMA	S	N
Tunel 6mm	PC	PMMA	S	S
Tunel 6mm	AC	PMMA	S	N
Tunel 6mm	PC	PMMA	S	N
Tunel 6mm	PC	PMMA	S	N
Clear cornea	PC	acrilico	N	N
Tunel 6mm	PC	PMMA	S	N
Tunel 6mm	PC	PMMA	S	S
Tunel 3.5 mm	PC	acrilico	N	N
Tunel 6mm	PC	PMMA	S	N
Tunel 6mm	PC	PMMA	N	S
Tunel 6mm	PC	PMMA	S	N
Tunel 6mm	PC	PMMA	S	N
Tunel 6mm	PC	PMMA	S	S(um haptico apenas)
Tunel 6mm	PC	PMMA	N	S
Tunel 6mm	AC	PMMA	N	N
Tunel 6mm	PC	PMMA	S	N
Tunel 6mm	PC	PMMA	S	N
Tunel 6mm	PC	PMMA	S	N
Tunel 6mm	PC	PMMA	S	N
Tunel 6mm	PC	PMMA	S	S
Tunel 6mm	PC	PMMA	S	N
Tunel 6mm	PC	PMMA	N	N
Tunel 6mm	PC	PMMA	S	N
Tunel 6mm	PC	PMMA	N	N
Tunel 6mm	PC	PMMA	S	S(um haptico apenas)
Tunel 6mm	AC	PMMA	S	N
Tunel 6mm	PC	PMMA	N	N
Tunel 6mm	PC	PMMA	S	N
Tunel 6mm	PC	PMMA	N	S(um haptico apenas)

Complicações	Doenças sistêmicas
hifema 3 dias/ glaucoma resolvido em 5 meses/ OCP	hipercolesterolemia
ceratopatia bolhosa	diabetes/ artrite
EMC	Hipertensao
ndn	Ndn
ndn	Hipertensao
ndn	Ndn
glaucoma dificil controle/irite pers.	trauma
ndn	Ndn
ndn	Ndn
ndn	Ndn
Cme	Diabetes
EMC	Ndn
DMRI	hipercolesterolemia
OCP	Ndn
ndn	Ndn
ndn	Artrite
sunset sindrome recorrente/outro exch.	Ndn
glaucoma/ DMRI	artrite/hipercolesterolemia
ndn	cardiopata
glaucoma/ DMRI (previo)	Ndn
ndn	Ndn
glaucoma	Ndn
DMRI	artrite reumatoide
ndn	Coronariopata/ artrite reum.
ceratopatia bolhosa	Ndn
ndn	asma
ndn	Ndn
ndn	ndn
vitreo na CA assintomatico	ndn
OCP	diabetes
hemorragia vitrea	hipercolesterolemia/artrite
ndn	Doenca Pulmonar-silica
CME	cardiopatia/diabetes
EMC	hipercolesterolemia
NDN	diabetico/ cardiopata
seidel/ HV leve/ edema corneano	asma/ hipercolesterolemia
OCP,	hipercolesterolemia/artrite
ndn	cardiopata
DR (36meses apos) + EMC no final	artrite reumatoide e asma
EMC	hipertensao, diabetes
OCP	artrite reumatoide
ndn	ndn
ndn	paralisia de Bell
ndn	Hipertensao
glaucoma (apos 6 anos)	Doenca Pulmonar
ndn	diabetes
OCP (YAG com 1ano)	ndn
hipertensao ocular 2meses e so	hipertensao
ndn	ndn

8. REFERÊNCIAS

8. REFERÊNCIAS

1. Ridley H. Intra-ocular acrylic lenses; a recent development in the surgery of cataract. Br J Ophthalmol. 1952;36(3):113-22.

2. Epstein E. The Ridley lens implant. Br J Ophthalmol. 1957;41(6):368-76.

3. Epstein E. Modified Ridley lenses. Br J Ophthalmol. 1959;43(1):29-33.

4. Clayman HM. Intraocular lenses. In: Tasman W, Jaeger EA. Duane's clinical ophthalmology. Chicago: Cultura Médica; 1998. p. 1-33.

5. Baron A. [Tolerance of the eye for plastic materials: prostheses for the cornea and crystalline lens]. Bull Soc Ophtalmol Fr. 1953;9:982-8. Undetermined Language.

6. Choyce DP. The evolution of the anterior chamber implant up to, and including, the Choyce Mark IX. Ophthalmology. 1979;86(2):197-206.

7. Tennant JL. Lentes intraoculares de cámara anterior: flexibles, semiflexibles y rígidas. In: Engelstein JM. Cirurgia de las cataratas: opciones y problemas más frecuentes. Buenos Aires: Panamericana; 1985. p. 69-75.

8. Rosen ES. The development and characterization of the intraocular lens. In: Rosen ES, Haining WM, Arnott EJ. Intraocular lens implantacion. Saint Louis: Mosby; 1984. p.50-1.

9. Baikoff G, Matach G, Fontaine A, Ferraz C, Spera C. Correction of presbyopia with refractive multifocal phakic intraocular lenses. J Cataract Refract Surg. 2004;30(7):1454-60.

10. Baikoff G, Arne JL, Bokobza Y, Colin J, George JL, Lagoutte F, et al. Angle-fixated anterior chamber phakic intraocular lens for myopia of -7 to –19 diopters. J Refract Surg. 1998;14(3):282-93.

11. Binkhorst CD, Kats A, Leonard PA. Extracapsular pseudophakia. Results in 100 two-loop iridocapsular lens implantation. Am J Ophthalmol. 1972;73(5):625-36.

12. Binkhorst CD. Iris-supported artificial pseudophakia. A new development in intra-ocular artificial lens surgery (iris clip lens). Trans Ophthalmol Soc U K. 1959;79:569-84.

13. Jaffe NS, Eichenbaum DM, Clayman HM, Light DS. Dislocation of Binkhorst four-loop lens implant. Ophthalmology. 1979;86(2):207-12.

14. Kraff MC, Sanders DR, Lieberman HL. Monitoring for continuing endothelial cell loss with cataract extraction and intraocular lens implantation. Ophthalmology. 1982;89(1):30-4.

15. van der Meulen IJ, Gunning FP, Vermeulen MG, de Smet MD. Artisan lens implantation to correct aphakia after vitrectomy for retained nuclear lens fragments. J Cataract Refract Surg. 2004;30(12):2585-9.

16. Pearce JL. Sixteen months' experience with 140 posterior chamber intraocular lens implants. Br J Ophthalmol. 1977;61(5):310-5.

17. Kratz RP, Mazzocco TR, Davidson B, Colvard DM. The Shearing intraocular lens: a report of 1,000 cases. J Am Intraocul Implant Soc. 1981;7(1):55-7.

18. Simcoe CW. Lentes intraoculares de cámara posterior com asa em C. In: Engelstein JM. Cirurgia de las cataratas: opciones y problemas más frecuentes. Buenos Aires: Panamericana; 1985. p. 137-41.

19. Clayman HM. Ovoid optic posterior chamber intraocular lens: the first one hundred cases. J Am Intraocul Implant Soc. 1982;8(4):343-5.

20. Trindade F, Werner L, Werner L. Lentes intra-oculares para incisão pequena. In: Rezende F. Cirurgia de catarata. Rio de Janeiro: Cultura Médica; 2000. p. 259-61.

21. Grabow HB, Martin RG. STAAR AA-4203 One-piece plate haptic silicone IOL. In: Martin RG, Gills JP, Sanders DR, editors. Foldable intraocular lenses. New York: Slack; 1993. p. 74.

22. Akef E, Kraff MC, Raanan MG. Foldable intra-ocular lenses. New York: Slack; 1993. p. 4.

23. Martines E. Lentes intra-oculares usadas para ciurgias da catarata extracapsular com incisão pequena. In: Rezende F. Cirurgia de catarata. Rio de Janeiro: Cultura Médica; 2000. p. 161.

24. Trindade F, Werner L, Werner L. Lentes intra-oculares para incisão pequena. In: Rezende F. Cirurgia de catarata. Rio de Janeiro: Cultura Médica; 2000. p. 264.

25. Anderson C, Koch DD, Green G, Patel A, Van Noy S. Alcon Acrysof Acrylic intraocular lens. In: Martin RG, Gills JP, Sanders DR. Foldable intraocular lenses. New York: Slack; 1993. p. 171-2.

26. Leaming DV. Practice style and preferences of ASCRS members – 1996 survey. J Cataract Refract Surg. 1997;23:532-3.

27. Levy JH, Pisacano AM, Anello RD. Displacement of bag-placed hydrogel lenses into the vitreous following neodymium: YAG laser capsulotomy. J Cataract Refract Surg. 1990;16(5):563-6.

28. Linnola RJ, Sund M, Ylonen R, Pihlajaniemi T. Adhesion of soluble fibronectin, laminin, and collagen type IV to intraocular lens materials. J Cataract Refract Surg. 1999;25(11):1486-91.

29. Brown DC, Ziemba SL; Collamer IOL FDA Study Group. Collamer intraocular lens: clinical results from the US FDA core study. J Cataract Refract Surg. 2001;27(6):833-40.

30. Keates RH, Pearce JL, Schneider RT. Clinical results of the multifocal lens. J Cataract Refract Surg. 1987;13(5):557-60.

31. Dick HB. Accommodative intraocular lenses: current status. Curr Opin Ophthalmol. 2005;16(1):8-26.

32. Chang DF. Early rotational stability of the longer Staar toric intraocular lens: fifty consecutive cases. J Cataract Refract Surg. 2003;29(5):935-40.

33. Horn JD. Status of toric intraocular lenses. Curr Opin Ophthalmol. 2007;18(1):58-61.

34. Bellucci R, Scialdone A, Buratto L, Morselli S, Chierego C, Criscuoli A, et al. Visual acuity and contrast sensitivity comparison between Tecnis and AcrySof SA60AT intraocular lenses: A multicenter randomized study. J Cataract Refract Surg. 2005;31(4):712-7.

35. Olson RJ, Sevel D, Stevenson D. A histopathologic study of the Choyce VIII intraocular lens. Am J Ophthalmol. 1981;92(6):781-7.

36. Kornmehl EW, Steinert RF, Odrich MG, Stevens JB. Penetrating keratoplasty for pseudophakic bullous keratopathy associated with closed-loop anterior chamber intraocular lenses. Ophthalmology. 1990;97(4):407-12; discussion 413-4.

37. Hansen SO, Tetz MR, Solomon KD, Borup MD, Brems RN, O'Morchoe DJ, et al. Decentration of flexible loop posterior chamber intraocular lenses in a series of 222 postmortem eyes. Ophthalmology. 1988;95(3):344-9.

38. Ellingson FT. The uveitis-glaucoma-hyphema syndrome associated with the Mark VIII anterior chamber lens implant. J Am Intraocul Implant Soc. 1978;4(2):50-3.

39. Percival SP, Das SK. UGH syndrome after posterior chamber lens implantation. J Am Intraocul Implant Soc. 1983;9(2):200-1.

40. Aonuma H, Matsushita H, Nakajima K, Watase M, Tsushima K, Watanabe I. Uveitis-glaucoma-hyphema syndrome after posterior chamber intraocular lens implantation. Jpn J Ophthalmol. 1997;41(2):98-100.

41. Gass JD, Norton EW. Cystoid macular edema and papilledema following cataract extraction. A fluorescein fundoscopic and angiographic study. Arch Ophthalmol. 1966;76(5):646-61.

42. Akaishi L. Complicações per e pós-operatórias. In: Rezende F. Cirurgia de catarata. Rio de Janeiro: Cultura Médica; 2000. p. 169-70.

43. Heier JS, Topping TM, Baumann W, Dirks MS, Chern S. Ketorolac versus prednisolone versus combination therapy in the treatment of acute pseudophakic cystoid macular edema. Ophthalmology. 2000;107(11):2034-8;discussion 2039.

44. Jensen MK, Crandall AS, Mamalis N, Olson RJ. Crystallization on intraocular lens surfaces associated with the use of Healon GV. Arch Ophthalmol. 1994;112(8):1037-42.

45. Hilgert CR, Hilgert A, Hofling-Lima AL, Farah ME, Werner L. Early opacification of SI-40NB silicone intraocular lenses. J Cataract Refract Surg. 2004;30(10):2225-9.

46. Werner L, Apple DJ, Crema AS, Izak AM, Pandey SK, Trivedi RH, et al. Permanent blue discoloration of a hydrogel intraocular lens by intraoperative trypan blue. J Cataract Refract Surg. 2002;28(7):1279-86.

47. Werner L, Sher JH, Taylor JR, Mamalis N, Nash WA, Csordas JE, et al. Toxic anterior segment syndrome and possible association with ointment in the anterior chamber following cataract surgery. J Cataract Refract Surg. 2006;32(2):227-35.

48. Werner L, Apple DJ, Kaskaloglu M, Pandey SK. Dense opacification of the optical component of a hydrophilic acrylic intraocular lens: a clinicopathological analysis of 9 explanted lenses. J Cataract Refract Surg. 2001;27(9):1485-92.

49. Tehrani M, Mamalis N, Wallin T, Dick HB, Stoffelns BM, Olson R, et al. Late postoperative opacification of MemoryLens hydrophilic acrylic intraocular lenses: case series and review. J Cataract Refract Surg. 2004;30(1):115-22.

50. Apple DJ, Peng Q, Arthur SN, Werner L, Merritt JH, Vargas LG, et al. Snowflake degeneration of polymethyl methacrylate posterior chamber intraocular lens optic material: a newly described clinical condition caused by unexpected late opacification of polymethyl methacrylate. Ophthalmology. 2002;109(9):1666-75.

51. Wilkins E, Olson RJ. Glistenings with long-term follow-up of the Surgidev B20/20 polymethylmethacrylate intraocular lens. Am J Ophthalmol. 2001;132(5):783-5.

52. Nishi O, Nishi K. Preventing posterior capsule opacification by creating a discontinuous sharp bend in the capsule. J Cataract Refract Surg. 1999;25(4):521-6.

53. Davison JA. Positive and negative dysphotopsia in patients with acrylic intraocular lenses. J Cataract Refract Surg. 2000;26(9):1346-55.

54. Waller S, Steinert RF. Symptomatic intraocular reflections from oval intraocular lens implants. Am J Ophthalmol. 1993;116(3):374-6.

55. Coroneo MT, Pham T, Kwok LS. Off-axis edge glare in pseudophakic dysphotopsia. J Cataract Refract Surg. 2003;29(10):1969-73.

56. Holladay JT, Lang A, Portney V. Analysis of edge glare phenomena in intraocular lens edge designs. J Cataract Refract Surg. 1999;25(6):748-52.

57. Pande M, Hillman JS. Optical zone centration in keratorefractive surgery. Entrance pupil center, visual axis, coaxially sighted corneal reflex, or geometric corneal center? Ophthalmology. 1993;100(8):1230-7.

58. Mamalis N, Spencer TS. Complications of foldable intraocular lenses requiring explantation or secondary intervention--2000 survey update. J Cataract Refract Surg. 2001;27(8):1310-7.

59. Birchall W, Brahma AK. Eccentric capsulorhexis and postoperative dysphotopsia following phacoemulsification. J Cataract Refract Surg. 2004;30(6):1378-81.

60. Marques FF, Marques DM. Unilateral dysphotopsia after bilateral intraocular lens implantation using the AR40e IOL model: case report. Arq Bras Oftalmol. 2007;70(2):350-4.

61. McDonald JE 2nd, El-Moatassem Kotb AM, Decker BB. Effect of brimonidine tartrate ophthalmic solution 0.2% on pupil size in normal eyes under different luminance conditions. J Cataract Refract Surg. 2001;27(4):560-4.

62. Poinoosawmy D, Nagasubramanian S, Brown NA. Effect of pilocarpine on visual acuity and on the dimensions of the cornea and anterior chamber. Br J Ophthalmol. 1976;60(10):676-9.

63. Dewey SH. Square-Edge IOLs Part II: Dysphotopsia. Cataract Refract Surg Today [serial on the Internet]. 2002 Apr [cited July 6];[about 5 p.]. Available from: http://www.crstodayarchive.com/03_archive/0402/crst0402_06.html

64. Franchini A, Gallarati BZ, Vaccari E. Analysis of stray-light effects related to intraocular lens edge design. J Cataract Refract Surg. 2004;30(7):1531-6.

65. Feiz V, Moshirfar M, Mannis MJ, Reilly CD, Garcia-Ferrer F, Caspar JJ, et al. Nomogram-based intraocular lens power adjustment after myopic photorefractive keratectomy and LASIK: a new approach. Ophthalmology. 2005;112(8):1381-7.

66. Lyle WA, Jin JC. An analysis of intraocular lens exchange. Ophthalmic Surg. 1992;23(7):453-8.

67. Gills JP, Fenzl RE. Minus-power intraocular lenses to correct refractive errors in myopic pseudophakia. J Cataract Refract Surg. 1999;25(9):1205-8.

68. Eguchi S. Quadrantotomy [videocassette]. J Cataract Refrac Surg; 2000;16(1).

69. Siegel S. Estatística não-paramétrica: para as ciências do comportamento. São Paulo: McGraw-Hill; 1975.

70. Apple DJ, Mamalis N, Loftfield K, Googe JM, Novak LC, Kavka-Van Norman D, et al. Complications of intraocular lenses. A historical and histopathological review. Surv Ophthalmol. 1984;29(1):1-54.

71. Apple DJ, Kincaid MC, Mamalis N, Olson RJ. Intraocular lenses: evolution, designs, complications, and pathology. Baltimore, MD: William &Wilkins; 1989. p. 387-402.

72. Mamalis N, Crandall AS, Pulsipher MW, Follett S, Monson MC. Intraocular lens explantation and exchange. A review of lens styles, clinical indications, clinical results, and visual outcome. J Cataract Refract Surg. 1991;17(6):811-8.

73. Kraff MC, Sanders DR, Raanan MG. A survey of intraocular lens explantations. J Cataract Refract Surg. 1986;12(6):644-50.

74. Noecker RJ, Branner WA, Cohen KL. Intraocular lens explantation with and without penetrating keratoplasty. Ophthalmic Surg. 1989;20(12):849-54.

75. Sinskey RM, Amin P, Stoppel JO. Indications for and results of a large series of intraocular lens exchanges. J Cataract Refract Surg. 1993;19(1):68-71.

76. Doren GS, Stern GA, Driebe WT. Indications for and results of intraocular lens explantation. J Cataract Refract Surg. 1992;18(1):79-85.

77. Sinskey RM, Garwood JL, Patel J. Intraocular lens exchange - a five-year experience. Cataract. 1985;2(7):12-9.

78. Marques FF, Marques DM, Smith CM, Osher RH. Intraocular lens exchange assisted by preoperative neodymium:YAG laser haptic fracture. J Cataract Refract Surg. 2004;30(1):247-9.

79. Marques DM, Marques FF, Smith CM, Osher RH. Laser haptic lysis [videocassette]. J Cataract Refract Surg. 2005;21(1).

80. Jin GJ, Crandall AS, Jones JJ. Changing indications for and improving outcomes of intraocular lens exchange. Am J Ophthalmol. 2005;140(4):688-94.

81. Solomon KD, Apple DJ, Mamalis N, Gwin TD, Wilbant TH, Hansen SO, et al. Complications of intraocular lenses with special reference to an analysis of 2500 explanted intraocular lenses. Eur J Implant Refract Surg. 1991;3:195-200.

82. Price FW Jr, Whitson WE, Collins K, Johns S. Explantation of posterior chamber lenses. J Cataract Refract Surg. 1992;18(5):475-9.

83. Legler UF, Assia EI, Castaneda VE, Hoggatt JP, Apple DJ. Prospective experimental study of factors related to posterior chamber intraocular lens decentration. J Cataract Refract Surg. 1992;18(5):449-55.

84. Mamalis N. Complications of foldable intraocular lenses requiring explantation or secondary intervention--2001 survey update. J Cataract Refract Surg. 2002;28(12):2193-201.

85. Mamalis N, Davis B, Nilson CD, Hickman MS, Leboyer RM. Complications of foldable intraocular lenses requiring explantation or secondary intervention--2003 survey update. J Cataract Refract Surg. 2004;30(10):2209-18.

86. Brown DC, Snead JW. Intraocular lens implant exchanges. J Am Intraocul Implant Soc. 1985;11(4):376-9.

Abstract

Purpose: To analyze of the main indications for IOL exchange, the interval between the first IOL implantation and the IOL exchange, the preoperative and postoperative best corrected visual acuity and the postoperative complications. **Material and Methods**: It is a retrospective study with 49 eyes of 49 adult patients undergone to IOL exchange from 1986 to 2002 by the same surgeon. 55.1% was female, the mean age was 70 years old. The mean follow-up period was 35.6 months and the mean interval between surgeries was 53.8 months. The patients were divided preoperatively in two groups according to the type of IOL inserted: anterior chamber IOL (ACIOL) and posterior chamber IOL (PCIOL). **Results:** Fifteen eyes had ACIOL and 34 PCIOL, the mean age and follow-up were not statistically significant between groups. The mean interval between surgeries was 82.3 months at the ACIOL group and 37.9 months at the PCIOL group. The main reason for IOL exchange was CME at the ACIOL group (33.34%) and decentration at the PCIOL group (85.3%). The BCVA was similar in both groups with maintenance or improvement in 80%. Regarding the postoperative complications, the pseudophakic bulhous keratopathy (PBK) was the worst prognosis. **Conclusion:** The main indication for IOL exchange at the ACIOL group was cystoid macular edema (33.34%) and decentration (85.3%) at the PCIOL. The mean interval between surgeries was higher at the ACIOL group (83.2months) when compared to 37.9m at the PCIOL group. The vitrectomy was performed in 80% in the ACIOL group and 61.8% in the PCIOL group, the need for haptic fracture was 33.4% in the ACIOL group and 8.8% in the PCIOL group. The main reason for reduced preoperative BCVA was PBK in both groups (2.9% PCIOL group, 6.7% ACIOL group).

Bibliografia consultada

Rother ET, Braga ME. Como elaborar sua tese: estrutura e referências. 2a ed. rev. e ampl. São Paulo; 2001.

Livros Grátis

(http://www.livrosgratis.com.br)

Milhares de Livros para Download:

Baixar livros de Administração
Baixar livros de Agronomia
Baixar livros de Arquitetura
Baixar livros de Artes
Baixar livros de Astronomia
Baixar livros de Biologia Geral
Baixar livros de Ciência da Computação
Baixar livros de Ciência da Informação
Baixar livros de Ciência Política
Baixar livros de Ciências da Saúde
Baixar livros de Comunicação
Baixar livros do Conselho Nacional de Educação - CNE
Baixar livros de Defesa civil
Baixar livros de Direito
Baixar livros de Direitos humanos
Baixar livros de Economia
Baixar livros de Economia Doméstica
Baixar livros de Educação
Baixar livros de Educação - Trânsito
Baixar livros de Educação Física
Baixar livros de Engenharia Aeroespacial
Baixar livros de Farmácia
Baixar livros de Filosofia
Baixar livros de Física
Baixar livros de Geociências
Baixar livros de Geografia
Baixar livros de História
Baixar livros de Línguas

Baixar livros de Literatura
Baixar livros de Literatura de Cordel
Baixar livros de Literatura Infantil
Baixar livros de Matemática
Baixar livros de Medicina
Baixar livros de Medicina Veterinária
Baixar livros de Meio Ambiente
Baixar livros de Meteorologia
Baixar Monografias e TCC
Baixar livros Multidisciplinar
Baixar livros de Música
Baixar livros de Psicologia
Baixar livros de Química
Baixar livros de Saúde Coletiva
Baixar livros de Serviço Social
Baixar livros de Sociologia
Baixar livros de Teologia
Baixar livros de Trabalho
Baixar livros de Turismo