

UNIVERSIDADE FEDERAL DE SANTA CATARINA

CENTRO DE CIÊNCIAS DA SAÚDE

PROGRAMA DE PÓS-GRADUAÇÃO EM ODONTOLOGIA

ÁREA DE CONCENTRAÇÃO IMPLANTODONTIA

LEONARDO VIEIRA BEZ

ANÁLISE MICROSCÓPICA DE AMOSTRAS DE TECIDO GENGIVAL

PALATINO APÓS EXPANSÃO: ESTUDO EM CÃES

DISSERTAÇÃO DE MESTRADO

Florianópolis

2008

Livros Grátis

<http://www.livrosgratis.com.br>

Milhares de livros grátis para download.

LEONARDO VIEIRA BEZ

**ANÁLISE MICROSCÓPICA DE AMOSTRAS DE TECIDO GENGIVAL
PALATINO APÓS EXPANSÃO: ESTUDO EM CÃES**

Esta dissertação foi julgada adequada para obtenção do título de “Mestre em Odontologia”, área de concentração Implantodontia, e aprovada em sua forma final pelo Programa de Pós-Graduação em Odontologia.

Florianópolis, 12 março de 2008.

Prof. Dr. Ricardo de Sousa Vieira

Coordenador do Curso

BANCA EXAMINADORA

Prof. Dr. Ricardo de Souza Magini – *Orientador*

Prof. Dr. Sebastião Luiz Aguiar Gregghi – *Membro*

Prof.^a. Dr.^a. Cláudia Ângela Maziero Volpato - *Membro*

LEONARDO VIEIRA BEZ

**ANÁLISE MICROSCÓPICA DE AMOSTRAS DE TECIDO GENGIVAL
PALATINO APÓS EXPANSÃO: ESTUDO EM CÃES**

Dissertação apresentada ao Programa de Pós-Graduação
Odontologia da Universidade Federal de Santa Catarina,
como requisito para a obtenção do título de Mestre em
Odontologia, área de concentração: Implantodontia.

Orientador: Prof. Dr. Ricardo de Souza Magini

Florianópolis

2008

DEDICATÓRIA:

À **DEUS**, somente com **Fé** chegamos aos nossos objetivos. Sem **ELE** não somos nada.

Ao meu irmão, amigo, colega e por muitas vezes pai, **FILIPE**. Sem você esta conquista seria impossível.

À **Marilei**, minha mãe, sempre disposta a me ajudar e aconselhar nas horas mais difíceis. Muito obrigado.

Ao meu pai, **Léo**, por me colocar no caminho da odontologia.

À **Vanessa**, meu amor, esteve presente em todos os momentos. Sempre incentivando e demonstrando todo seu amor e carinho.

À **Manu**, minha irmã, por todo carinho e amizade nesses anos.

Aos meus **amigos e familiares**, pela aprendizagem constante que tenho no convívio com vocês.

AGRADECIMENTOS:

Ao Doutorando, **César Benfatti**, Deus sempre coloca as pessoas certas no nosso caminho. És exemplo de sinceridade, amizade, sabedoria e caráter. Não tenho palavras para descrever o quanto sou grato a você no desenvolvimento deste trabalho.

Ao **Prof. Dr. Ricardo de Souza Magini**, pela confiança depositada em meu trabalho. Pela oportunidade de realizar a Pós-Graduação.

Ao **Prof. Dr. Sebastião Luiz Aguiar Greghi**, por abrir os caminhos do desenvolvimento deste trabalho na FOB/USP.

À **Prof^a. Dra. Cláudia Volpato**, por todos os conselhos e dicas sempre muito pertinentes. Sua vontade, entusiasmo, dedicação e caráter são exemplares.

Ao **Prof. Dr. Antônio Carlos Cardoso**, por aguçar meu senso crítico e pelos ensinamentos em Prótese e Oclusão.

Ao **Prof. Dr. Marco Aurélio Bianchini**, por todos os ensinamentos em Periodontia/Implantodontia e conselhos dados ao longo desses anos.

À **Prof.^a Maria Angélica Araújo**, minha tutora durante o período da Residência. Sua motivação em ensinar é contagiante. Sou eternamente grato por tudo que fizeste por mim.

Ao veterinário, **Geraldo Bernardes**, sem sua colaboração seria impossível o desenvolvimento da fase experimental deste trabalho.

Aos meus tios e tias por todo carinho e acolhimento nesses anos. Em especial, **Gilberto Vieira Filho, tio Giba**, onde morei por alguns anos e tive os melhores exemplos de como ser uma pessoa correta, honesta, batalhadora e feliz.

À **Rosane Zanatta**, seu gesto é inesquecível. Sou eternamente grato.

Aos meus avós **Gilberto e Lídia**, exemplo de longevidade e felicidade. “Vózinha” muito obrigado por tudo.

Aos meus avós **Valmor e Francisca** (*in memoriam*), sei que estão orgulhosos desta conquista. Saudades.

À **Vanessa**, minha cunhada, uma verdadeira amiga e parceira. Muito obrigado por todos os conselhos, conversas, viagens e tudo que passamos juntos.

Aos meus amigos do mestrado: **André Ricardo Buttendorf, Elisa Oderich, Gabriela Gennaro, Gisele Bustamante e Rodrigo Granato**, pela amizade, dedicação, colaboração e pelos bons momentos compartilhados que ficarão guardados no coração.

Aos amigos do doutorado: **Aline Franco Siqueira, César Augusto Benfatti, Cimara Fortes, Cleide Ribeiro, João Rodrigo Sarotti e Ricardo Hochheim Neto**, pela amizade conquistada, por toda colaboração, pelos conselhos bem ditos e, também, pelos tantos bons momentos de alegrias que deixarão saudades.

Aos estagiários **Ernesto Barqueiro, Izabelle Goulart, Miriam Carrard e Newton**, pelo auxílio, dedicação e amizade prestados ao longo do tempo.

Em especial, aos amigos **Gabriela Gennaro, Ernesto Barquero, César Benfatti** que me auxiliaram de maneira fundamental, com dedicação, paciência e carinho, durante a fase experimental deste trabalho e, que sem eles, seria impossível realizar essa etapa principal.

Ao amigo, **Ernesto Barquero**, colega de profissão e apartamento. Sinceridade e amizade são eternos.

À **Gabriela Gennaro**, amizade não acontece no dia-dia. É conquistada com conselhos, demonstrações de confiança e cumplicidade. Sei que tenho em você uma amizade ímpar.

Às funcionárias do CEPID: **Dolores Rossi, Gisela Menegaz e Mirian**, responsáveis pelo perfeito funcionamento dessa instituição, pela competência e atendimento a tantos pedidos de ajuda.

Às funcionárias do Centro Cirúrgico Odontológico: a inesquecível **Janetinha** (*in memoriam*) e **Nilséia Arruda**, pela eficiência, dedicação e empréstimos.

Aos **pacientes** que contribuíram para a minha formação, pela confiança creditada, paciência e carinho, durante a realização dos trabalhos, e que, em alguns, extrapolou-se a relação profissional para estabelecer-se um elo de amizade

“Aqueles que estão enamorados pela prática sem ciência, são como um piloto que embarca em um barco sem timão e nunca têm certeza para onde vai. A prática sempre deve basear-se em um sólido conhecimento da teoria”

Leonardo Da Vinci

SUMÁRIO

CAPÍTULO I.....	8
INTRODUÇÃO	9
MATERIAIS E MÉTODOS EXPANDIDOS.....	12
- Método para expansão tecidual.....	14
- Análise Histológica.....	16
- Análise Histomorfométrica	17
- Casualização das amostras testes e controles.....	18
- Análise estatística dos dados histológicos.....	20
CAPÍTULO II – ARTIGO EM LÍNGUA PORTUGUESA.....	24
TÍTULO E AUTORES.....	25
RESUMO.....	26
INTRODUÇÃO.....	27
MATERIAL E MÉTODOS.....	30
RESULTADOS.....	37
DISCUSSÃO.....	41
CONCLUSÃO.....	43
CAPÍTULO III – ARTIGO EM INGLÊS	44
TÍTULO E AUTORES.....	45
ABSTRACT.....	47
INTRODUCTION.....	47
METHOD AND MATERIALS.....	49
RESULTS.....	53
DISCUSSION.....	54
CONCLUSION.....	56
FIGURE LEGENDS.....	57
REFERÊNCIAS BIBLIOGRÁFICAS.....	58
APÊNDICE.....	62

CAPÍTULO I

INTRODUÇÃO

A necessidade de uma faixa de tecido queratinizado ao redor de dentes e implantes (qualidade e quantidade) é defendida por vários autores, os quais sugerem que esse tecido influencia na manutenção da saúde periodontal/periimplantar, nos níveis de inserção clínica, na profundidade e amplitude do sulco gengival, na imobilização da margem gengival, na impermeabilização relativa do tecido marginal e na resistência e capacidade de dissipação de forças mastigatórias^{2,8,9,10,11,12,13,14,15,16,17,18,19}.

Com o avanço da Implantodontia e a confirmação da Osseointegração como uma ancoragem para próteses, os estudos científicos têm se voltado para o comportamento do tecido periimplantar e a estética rósea ao redor das próteses implanto-suportadas.

Desde a introdução dos enxertos gengivais livres por BJORN¹ (1963) e sua sedimentação por meio de princípios básicos para o sucesso com fundamentos biológicos por SULLIVAN e ATKINS² (1968), várias técnicas têm sido introduzidas na literatura com a finalidade de aumentar e/ou criar uma faixa de mucosa queratinizada e aprofundar vestíbulos^{3,4,5,6,7}.

Segundo FRIEDMAN²⁰ (1964) uma faixa adequada de tecido queratinizado é aquela suficiente para resistir aos estresses funcionais. LANG&LOE¹⁸ (1972) citaram que a quantidade de tecido queratinizado necessário para manter a gengiva marginal livre de inflamação é de no mínimo 2 mm, isto porque dimensões menores possibilitam mobilidade da margem gengival facilitando a penetração de microorganismos no sulco gengival, resultando assim na maior formação de placa bacteriana subgengival sendo de difícil detecção clínica e remoção por meio de higienização caseira.

Em contrapartida, trabalhos subseqüentes questionam esses dados, revelando que o fundamental para a saúde periodontal/periimplantar é a manutenção de uma adequada higiene bucal^{4,14,21}. Esses trabalhos questionaram a necessidade de se aumentar cirurgicamente a extensão de mucosa queratinizada para prover melhor saúde local. Todavia, tem-se também valorizado a qualidade desse tecido (espessura), principalmente no que tange a prevenção de recessões gengivais bem como a manutenção dos resultados obtidos após as terapias de recobrimento radicular^{22,23,24}.

BRASHER²⁵ et al (1975), descreveram as principais complicações para enxertos gengivais livres e como tentar solucioná-las. Dentre aquelas estão: hemorragia na área doadora, exposição óssea da área doadora, problemas relacionados com o tamanho e espessura do enxerto, dentre outras. Enquanto REISER²⁶ et al (1996), num estudo em cadáveres mostraram que o tamanho e formato do palato duro afetam nas dimensões de tecido removido para enxertia, tão quanto a localização da artéria palatina maior. Concluíram que a área de pré-molares é a mais espessa do palato para remoção de tecido doador e que se o tamanho de enxerto for insuficiente, deve-se partir para o lado contralateral consecutivamente.

Já para CARNIO²⁷ (2005), uma das contra-indicações para esse tipo de cirurgia é a falta de tecido doador, como resultado da forma anatômica do palato ou insuficiente espessura de tecido. Para solucionar estes tipos de problemas os clínicos têm alternativas limitadas.

Alguns cirurgiões utilizam empiricamente a técnica de comprimir o tecido removido com algum instrumental de ponta romba no intuito de aumentar a área do tecido a ser enxertado, mas esta técnica além de não estar embasada cientificamente, é imprevisível e torna o tecido irregular.

Na perspectiva de que os cirurgiões possam diminuir a quantidade de tecido removido da área doadora, diminuir o trauma cirúrgico, diminuir a chance de hemorragia, dar mais conforto ao paciente no pós-operatório e criar uma técnica previsível e embasada cientificamente, este trabalho teve por objetivo avaliar as modificações histológicas ocorridas em amostras de tecido gengival palatino removidas de cães da raça Beagle, após a utilização de um dispositivo de expansão tecidual.

MATERIAIS E MÉTODOS

Foram selecionados 8 cães da raça Beagle com aproximadamente 10 meses, sendo 4 machos e 4 fêmeas, com pesos variando entre 10 e 18 Kg, provenientes do Biotério Central da Universidade Federal de Santa Catarina.

Previamente ao procedimento cirúrgico, cada cão recebeu uma injeção via intramuscular, de Sulfato de Atropina 0,50 mg (Atropinon[®] - Hipolabor Farmacêutica Ltda – Sabará – MG), na dosagem de 0,44 mg/kg. Após 10 minutos foi aplicada Xilazina (Rompun[®] - Bayer S/A – São Paulo- SP), na dosagem de 3 mg/kg e Cloridrato de Quetamina 1,0 mg (Francotar[®] - Virbac – Saúde Animal – São Paulo – SP), na dosagem de 16 mg/Kg, ambos por via intramuscular, numa única injeção. Em casos de necessidade, fez-se reforço anestésico com a metade da dose-mãe.

Manteve-se via intravenosa, durante o ato cirúrgico, soro fisiológico. Possibilitando a hidratação e administração de outras drogas quando foi necessário.

No ato cirúrgico, foram removidos 2 amostras de tecido gengival palatino com o auxílio de um bisturi circular de 5 mm de diâmetro e com espessura aproximada de 1mm . As amostras foram removidas do lado direito e esquerdo do palato, próximo à rafe mediana e na região dos primeiros molares do cão.

Após a remoção, as amostras foram lavadas em soro fisiológico e separadas em teste e controle. As amostras-teste passaram por um dispositivo de expansão tecidual (figura 1), as amostras-controle não passaram pelo dispositivo, e em seguida, ambas foram colocadas num recipiente contendo formol a 10% para o preparo das lâminas histológicas.

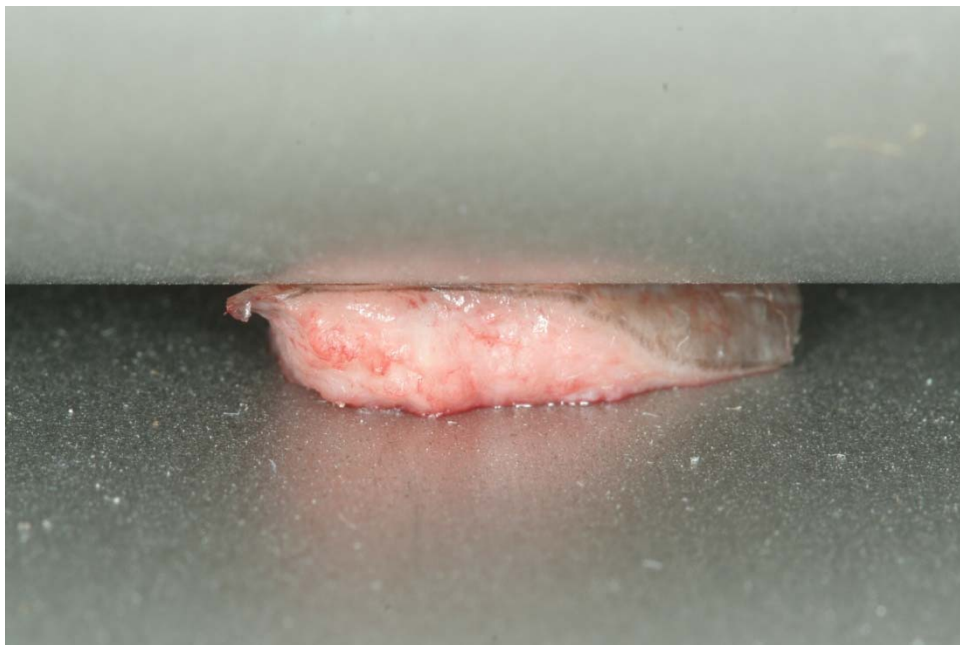

Figura 1: amostra do tecido passando no Dispositivo de Expansão Tecidual.

Para maior comodidade e conforto dos cães, após a remoção das amostras, foi colocado cimento cirúrgico sobre as feridas das áreas doadoras. Isto também auxiliou a alimentação dos cães no período pós-operatório.

Após os procedimentos cirúrgicos os animais foram mantidos em dois boxes cedidos pela Disciplina de Técnica Operatória do Curso de Medicina/UFSC. No período pós-operatório, os animais receberam ao longo dos sete dias subsequentes um agente analgésico e antiinflamatório, Flunixin Meglumine (Banamine[®] injetável 10 mg Schering Plough S/A – Rio de Janeiro – Brasil), administrado via intramuscular na dose de 1,1 mg/kg, com o objetivo de controlar a dor e o edema da área operada. Também receberam antibiótico (Pentabiótico Veterinário Pequeno Porte[®] 1.200.000 u – Fort Dodge Saúde Animal Ltda – Campinas - SP) durante 10 (dez) dias por via intramuscular na dose de 24.000 U/kg por dia.

- Método para expansão tecidual:

Para expandir o tecido removido do palato foi utilizado um Dispositivo de Expansão Tecidual desenvolvido na UFSC (figura 2).




Figura 2: Dispositivo de Expansão Tecidual.

O equipamento foi fabricado em aço inoxidável, com rugosidade superficial, dureza e resistência à corrosão conforme exigências da Associação Brasileira de Normas Técnicas (ABNT), normas referentes aos Instrumentais Cirúrgicos e Odontológicos.

É composto (fig.3) por um rolo cilíndrico (1) que através do acionamento manual da manopla lateral (2) efetua movimento de rotação, ao mesmo tempo a engrenagem (3) que esta fixa ao rolo, engrena com a cremalheira (4) que transforma o movimento de rotação em movimento linear, deslocando a mesa móvel (5). A mesa móvel (5) desliza sobre as guias da mesa fixa (6) dando uma volta completa no rolo. As manoplas superiores (7) regulam a distância entre o rolo (1) e a mesa móvel (5), permitindo variar a espessura do tecido processado (8).

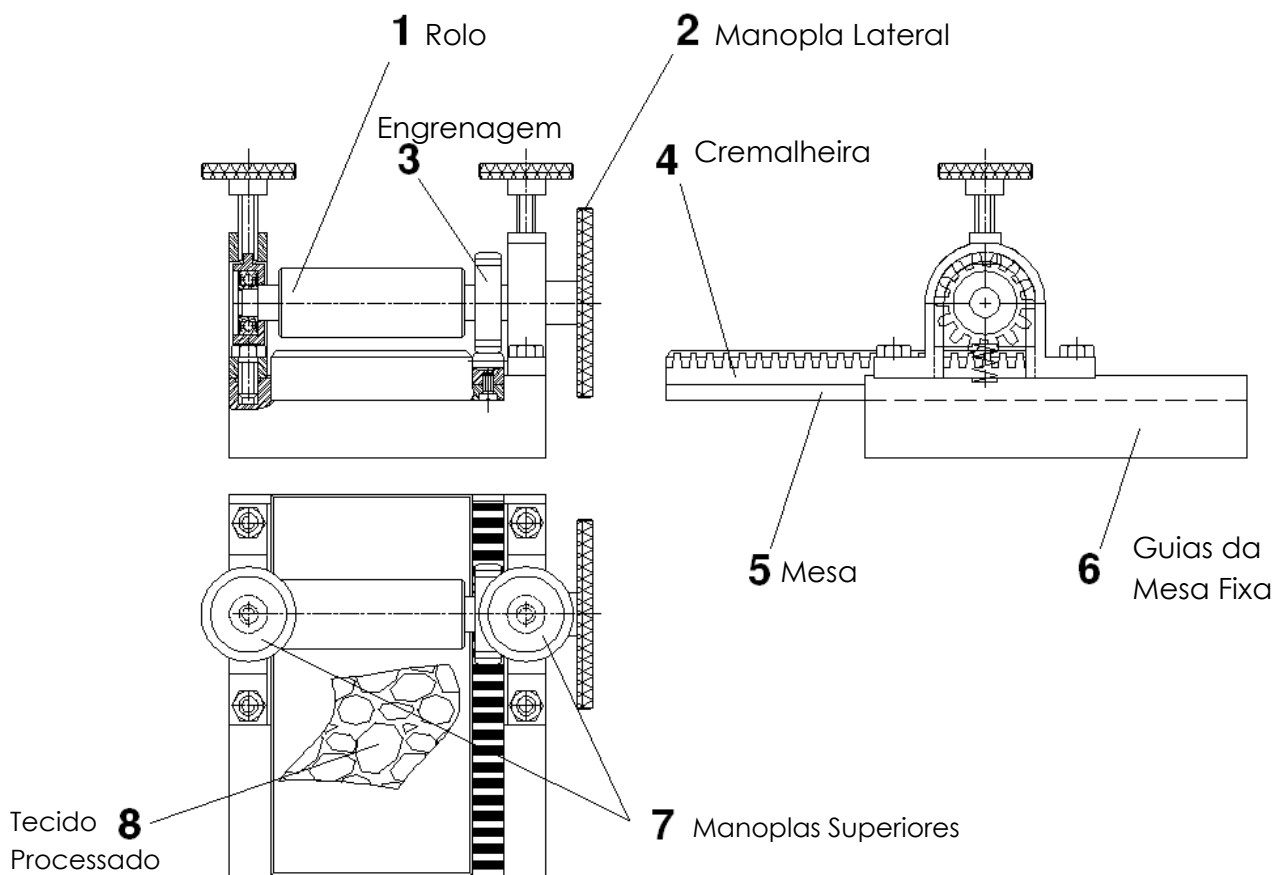


Figura 3: Dispositivo de Expansão Tecidual com seus componentes.

ANÁLISE HISTOLÓGICA

Processamento Histológico das amostras: o processamento das amostras seguiu o padrão descrito no trabalho de Resende 2004²⁸ e foram confeccionadas na FOB-USP em parceria com os centros de Histologia e CIP-I (Centro Integrado de Pesquisa – I).

- 1) Uma vez removidas as amostras, estas foram lavadas com soro fisiológico e colocadas em um recipiente contendo formol a 10% em tampão fosfato (0,1M,

- ph 7,0) por um período de 72 horas à temperatura ambiente para fixação do tecido.
- 2) Lavagem em água corrente por 4 horas.
 - 3) Desidratação seguindo a seqüência de álcoois a 70% GL, 80% GL, 90% GL e álcool absoluto, permanecendo por 60 minutos em cada álcool.
 - 4) Três banhos em Paraplast(resina mais parafina) liquefeita em estufa de cultura regulada a 60°C, sendo que o primeiro banho foi de 1 hora, o segundo de 3-4 horas e o terceiro já foi o de inclusão das peças nos blocos de resina.
 - 5) Inclusão em Paraplast, aquecida em estufa a 60°C, onde as amostras foram mantidas por aproximadamente cinco horas.
 - 6) Cortes semi-seriados realizados com o auxílio de um micrótomo de rotação (RM 2045, Jung-Leica), calibrado para espessura de 5 micrômetros, em um plano perpendicular as biópsias, permitindo obter amostras tanto do tecido epitelial como o tecido conjuntivo subjacente simultaneamente.
 - 7) Coloração com Hematoxilina-eosina(HE).

ANÁLISE HISTOMORFOMÉTRICA

Para avaliação dos parâmetros histomorfométricos deste estudo, utilizou-se o Microscópio Confocal de Varredura a Laser (LEICA TCS-SPE, Mannheim, Germany) e o Microscópio Zeiss Axioskop 2 acoplado a um programa de análise digitalizada (KS 300 Imaging System. Realise 3.0 - Copyright 1997 by Carl Vision GmbH, Germany).

Análise histológica: A análise histológica pela coloração Hematoxilina-eosina (figura 3) consistiu no exame qualitativo das alterações celulares dos tecidos antes e após a utilização do dispositivo de expansão tecidual. Avaliando-se comparativamente as características de integridade das paredes dos vasos sanguíneos, integridade de células epiteliais e integridade da camada de queratina.

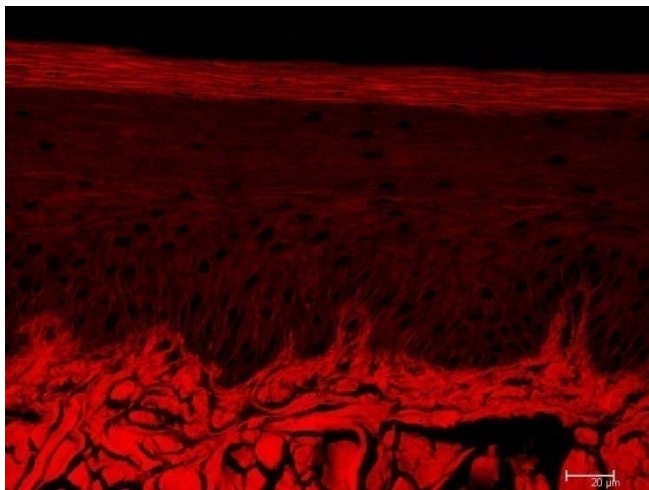


Figura 3: Corte teste em HE com aumento de 40x no Microscópio Confocal.

Análise Morfométrica: Devido ao potencial fluorescente da eosina, para avaliação morfológica, as lâminas em HE foram levadas ao Microscópio Confocal de Varredura a Laser e obtidas imagens com aumento em 10x.

Foram feitas análises comparativas da espessura da queratina, espessura do epitélio e medida a área de fibras colágenas existente no tecido conjuntivo subjacente ao epitélio, da seguinte maneira:

Casualização das amostras testes e controles:

1) **Espessura da queratina (figura4):** para quantificar a espessura de queratina das amostras, foram selecionados três pontos na camada de queratina (D1, D2 e D3) e depois calculado a média aritmética para obtenção do valor. Sendo que:

- D1 é a medida da espessura da queratina do canto esquerdo da lâmina;
- D2 é a medida da espessura da queratina do canto direito da lâmina;
- D3 é a medida da espessura da queratina do centro da lâmina.

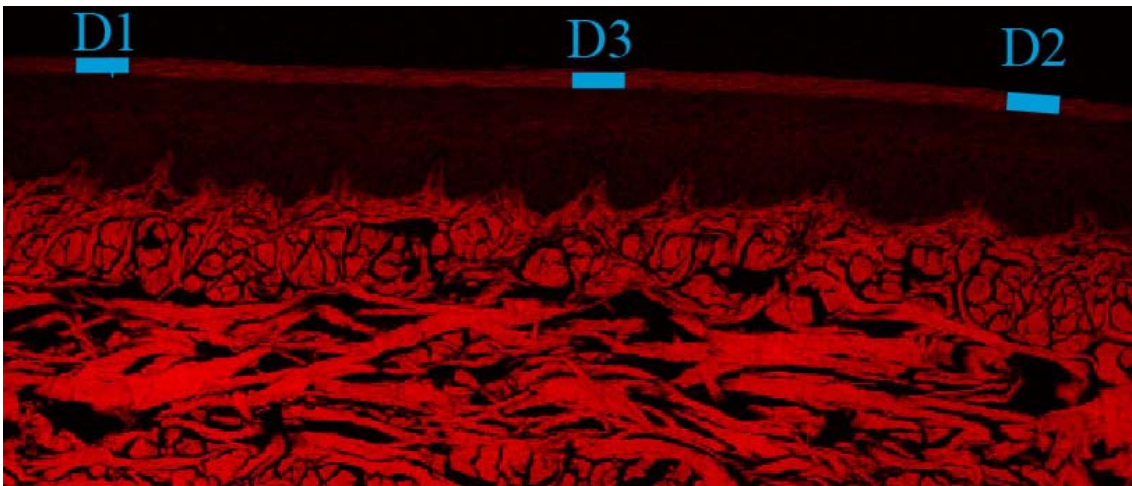


Figura 4: Casualização da espessura da queratina.

2) **Espessura do epitélio (figura 5):** para quantificar a espessura do epitélio das amostras, primeiro foi definido o local da lâmina histológica com maior distancia entre a papila conjuntiva e a queratina e em seguida foram feitas três medidas desta posição e calculado a média aritmética para obtenção do valor.

Sendo que: - Q/P é a medida da queratina ao centro da papila conjuntiva;

- Q/C1 é a medida do início da camada de queratina ao centro da crista epitelial esquerda;

- Q/C2 é a medida do início da camada de queratina ao centro da crista epitelial direita.

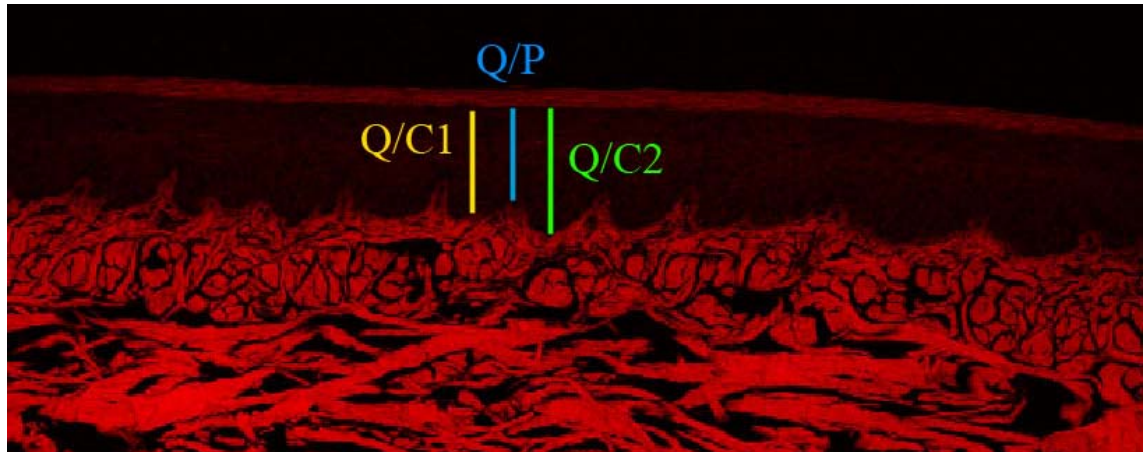


Figura 5: Casualização da espessura do epitélio.

- 3) **Área de fibras colágenas existente no tecido conjuntivo subepitelial (figura 6):** para determinar a área ocupada por fibras colágenas no tecido conjuntivo subjacente ao epitélio, foi selecionada uma área de 50mm^2 do centro da lâmina original. Sendo que esta mede $215,37\text{mm}^2$. Observar figura a seguir:




Figura 6: área de 50mm² selecionada para casualização das amostras de área de fibras colágenas existente no tecido conjuntivo subepitelial, dentro da imagem de 215,37mm².

Após a seleção da área, a imagem foi capturada no Programa de análise histológica(KS 300 Imaging System. Realise 3.0 - Copyright 1997 by Carl Vision GmbH, Germany) onde foi obtida a quantidade de fibras colágenas existente no tecido conjuntivo subjacente ao epitélio.

Análise estatística dos dados histológicos:

Os resultados obtidos foram analisados através do teste ANOVA, sendo adotado o valor de $p < 0,05$ como nível de significância.. O programa utilizado foi o Estatística 6.0.

Os dados histológicos estão descritos nas tabelas 1,2,3,4 e 5.

Tabela 1: Dados referentes à Espessura de Queratina em pixels do grupo controle.

Cão/medi da	D1	D2	D3	média
02 controle	19,92	17,03	16,12	17,69
04 controle	3,61	8,64	5,39	5,98
05 controle	19	13,04	12,04	14,69
20 controle	18,97	10,44	10,77	14,67
21 controle	15,52	17,72	10,77	14,67
22 controle	7,81	7,21	8,49	7,84
52 controle	14,32	28,23	19,1	20,55
56 controle	16,12	18,25	16,03	16,8

Tabela 2: Dados referentes à Espessura de Queratina em pixels do grupo teste.

Cão/medida	D1	D2	D3	média
02 teste	0	0	0	0
04 teste	0	0	0	0
05 teste	10,3	10,3	9,22	9,94
20 teste	0	0	0	0
21 teste	12	12,04	12	12,01
22 teste	18,87	12,81	18,11	16,6
52 teste	10,3	12,08	14,87	12,42
56 teste	12,08	6,4	14,14	10,87

Tabela 3: Dados referentes à Espessura de Epitélio em pixels do grupo controle.

Cão/medida	q/p	q/C1	q/C2	média
02 controle	112,01	228,06	180,19	173,42
04 controle	134,13	177,12	179,94	163,73
05 controle	118,38	129,03	138,6	128,67
20 controle	110,69	146,7	165,85	141,08
21 controle	183,81	322,14	317,93	274,63
22 controle	160,6	204,4	217,27	194,09
52 controle	232,42	314,23	361,07	302,57
56 controle	88,07	102,18	95,34	95,2

Tabela 4: Dados referentes à Espessura de Epitélio em pixels do grupo teste.

Cão/medida	q/p	q/C1	q/C2	média
02 teste	220,48	298,96	289,21	269,55
04 teste	319,46	275,51	320,22	305,06
05 teste	166,4	234,31	205,3	202
20 teste	67,12	84,53	103,47	85,04
21 teste	67,01	74,01	88	76,34
22 teste	192,84	217,71	206,63	205,73
52 teste	196,7	279,79	327,27	267,89
56 teste	150,62	198,28	192,21	180,37

Tabela 5: Dados referentes à Área de Conjuntivo em porcentagem dos grupos controle e teste.

Cão	Área conjuntivo (%)	Área conjuntivo (%)
	controle	teste
02	59,12	71,80
04	50,48	77,64
05	48,7	45,53
20	57,61	64,53
21	43,98	65,63
22	60,24	58,07
52	58,34	48,16
56	68,03	64,93

CAPÍTULO II

**ANÁLISE MICROSCÓPICA DE AMOSTRAS DE TECIDO GENGIVAL
PALATINO APÓS EXPANSÃO: ESTUDO EM CÃES**

Leonardo Vieira BEZ, Mestre em Implantodontia

**Estudante graduado, Departamento de Estomatologia, Universidade Federal de
Santa Catarina**

César A. M. BENFATTI, Mestre e Doutorando em Implantodontia

**Estudante graduado, Departamento de Estomatologia, Universidade Federal de
Santa Catarina**

Ernesto Barquero CORDERO, Mestrando em Implantodontia

**Estudante graduando, Departamento de Estomatologia, Universidade Federal de
Santa Catarina**

Ricardo de Souza MAGINI, Mestre e Doutor em Periodontia

**Professor Adjunto, Departamento de Estomatologia, Universidade Federal de
Santa Catarina**

Sebastião Luiz Aguiar GREGHI, Mestre e Doutor em Periodontia

Professor Adjunto, Departamento de Prótese, Universidade de São Paulo

Endereço de Correspondência do Autor:

Henrique Lage, 350, sala:01, Criciúma,SC, CEP: 88804-060

Fone: (48) 3437 6833 (48) 8404 5360

e-mail: leonardobez@yahoo.com.br

RESUMO:

Este trabalho tem por objetivo avaliar as modificações histológicas ocorridas em enxertos de tecido epitelial e conjuntivo removidos de cães após a utilização de um Dispositivo de Expansão Tecidual. Dezesesseis amostras de tecido gengival foram removidos do palato duro de 08 cães da raça Beagle e divididos em grupo controle e teste, onde se utilizou um dispositivo para expandir o tamanho dos enxertos. Confeccionaram-se lâminas em HE e compararam-se os grupos em microscópio de luz e confocal de varredura a laser. Não houve diferença estatisticamente significativa entre os grupos e o dispositivo foi considerado eficiente para expansão tecidual.

Palavras chave: Expansão tecidual, enxerto tecido mole, microscópio confocal de varredura a laser

Este artigo está formatado conforme as normas de elaboração de artigos da revista *International Journal of Periodontics & Restorative Dentistry*

INTRODUÇÃO

Com o avanço da Implantodontia e a confirmação da Osseointegração como uma ancoragem para próteses, os estudos científicos têm se voltado para o comportamento do tecido periimplantar e a estética rósea ao redor das próteses implanto-suportadas.

Desde a introdução dos enxertos gengivais livres por BJORN¹ (1963) e sua sedimentação por meio de princípios básicos para o sucesso com fundamentos biológicos por SULLIVAN e ATKINS² (1968), várias técnicas têm sido introduzidas na literatura com a finalidade de aumentar e/ou criar uma faixa de mucosa queratinizada e aprofundar vestibulos^{3,4,5,6,7}.

A necessidade de uma faixa de tecido queratinizado ao redor de dentes e implantes (qualidade e quantidade) é defendida por vários autores, os quais sugerem que esse tecido influencia na manutenção da saúde periodontal/periimplantar, nos níveis de inserção clínica, na profundidade e amplitude do sulco gengival, na imobilização da margem gengival, na impermeabilização relativa do tecido marginal e na resistência e capacidade de dissipação de forças mastigatórias^{2,8,9,10,11,12,13,14,15,16,17,18,19}.

Segundo FRIEDMAN²⁰ (1964) uma faixa adequada de tecido queratinizado é aquela suficiente para resistir aos estresses funcionais. LANG&LOE¹⁸ (1972) citaram que a quantidade de tecido queratinizado necessário para manter a gengiva marginal livre de inflamação é de no mínimo 2 mm, isto porque dimensões menores possibilitam mobilidade da margem gengival facilitando a penetração de microorganismos no sulco gengival, resultando assim na maior formação de placa bacteriana subgengival sendo de difícil detecção clínica e remoção por meio de higienização caseira.

Em contrapartida, trabalhos subseqüentes questionam esses dados, revelando que o fundamental para a saúde periodontal/periimplantar é a manutenção de uma adequada higiene bucal^{4,14,21}. Esses trabalhos questionaram a necessidade de se aumentar cirurgicamente a extensão de mucosa queratinizada para prover melhor saúde local. Todavia, tem-se também valorizado a qualidade desse tecido (espessura), principalmente no que tange a prevenção de recessões gengivais bem como a manutenção dos resultados obtidos após as terapias de recobrimento radicular^{22,23,24}.

BRASHER²⁵ et al (1975), descreveram as principais complicações para enxertos gengivais livres e como tentar solucioná-las. Dentre aquelas estão: hemorragia excessiva na área doadora, exposição óssea da área doadora, problemas relacionados com o tamanho e espessura do enxerto, dentre outras. Enquanto REISER²⁶ et al (1996), num estudo em cadáveres mostraram que o tamanho e formato do palato duro afetam nas dimensões de tecido removido para enxertia, tão quanto a localização da artéria palatina maior. Concluíram que a área de pré-molares é a mais espessa do palato para remoção de tecido doador e que se o tamanho de enxerto for insuficiente, deve-se partir para o lado contralateral simultaneamente.

Já para CARNIO²⁷ (2005), uma das contra-indicações para esse tipo de cirurgia é a falta de tecido doador, como resultado da forma anatômica do palato ou insuficiente espessura de tecido. Para solucionar estes tipos de problemas os clínicos têm alternativas limitadas.

Alguns cirurgiões utilizam empiricamente a técnica de comprimir o tecido removido com algum instrumental de ponta romba no intuito de aumentar a área do tecido a ser enxertado, mas esta técnica além de não estar embasada cientificamente, é imprevisível e torna o tecido irregular.

Na perspectiva de que os cirurgiões possam diminuir a quantidade de tecido removido da área doadora, diminuir o trauma cirúrgico, diminuir a chance de hemorragia, dar mais conforto ao paciente no pós-operatório e criar uma técnica previsível e embasada cientificamente, este trabalho teve por objetivo avaliar as modificações histológicas ocorridas em enxertos amostras de tecido gengival palatino de cães da raça Beagle, após a utilização de um dispositivo de expansão tecidual.

MATERIAIS E MÉTODOS

Foram selecionados 8 cães da raça Beagle com aproximadamente 10 meses, sendo 4 machos e 4 fêmeas, com pesos variando entre 10 e 18 Kg, provenientes do Biotério Central da Universidade Federal de Santa Catarina.

Previamente ao procedimento cirúrgico cada cão recebeu uma injeção, via intramuscular, de Sulfato de Atropina 0,50 mg (Atropinon[®] - Hipolabor Farmacêutica Ltda – Sabará – MG), na dosagem de 0,44 mg/kg. Após 10 minutos foi aplicada Xilazina (Rompun[®] - Bayer S/A – São Paulo- SP), na dosagem de 3 mg/kg e Cloridrato de Quetamina 1,0 mg (Francotar[®] - Virbac – Saúde Animal – São Paulo – SP), na dosagem de 16 mg/Kg, ambos por via intramuscular, numa única injeção. Em casos de necessidade, fez-se reforço anestésico com a metade da dose mãe.

No ato cirúrgico, foram removidos 2 amostras de tecido gengival com o auxílio de um bisturi circular de 5 mm de diâmetro. As amostras foram removidas do lado direito e esquerdo do palato duro, próximo a rafe mediana e na região dos primeiros molares do cão.


Após a remoção as amostras foram lavadas em soro fisiológico e separadas em teste e controle. As amostras-teste passaram por um dispositivo de expansão tecidual (figura 1), as amostras-controle não passaram pelo dispositivo, e em seguida, ambas foram colocadas num recipiente contendo formol a 10% para o preparo das lâminas histológicas.



Figura 1: amostra de tecido passando no dispositivo de expansão tecidual.

- Método para expansão tecidual:

Para expandir o tecido removido do palato duro foi utilizado um Dispositivo de Expansão Tecidual desenvolvido na UFSC (figura 2).



Figuras 2: Dispositivo de Expansão Tecidual.

Após os procedimentos cirúrgicos os animais receberam ao longo dos sete dias subseqüentes um agente analgésico e antiinflamatório, Flunixin Meglumine (Banamine[®] injetável 10 mg Schering Plough S/A – Rio de Janeiro – Brasil), administrado via intramuscular na dose de 1,1 mg/kg, com o objetivo de controlar a dor e o edema da área operada. Também receberam antibiótico (Pentabiótico Veterinário Pequeno Porte[®] 1.200.000 u – Fort Dodge Saúde Animal Ltda – Campinas - SP) durante 10 (dez) dias por via intramuscular na dose de 24.000 U/kg por dia.

ANÁLISE HISTOLÓGICA:

Processamento Histológico das amostras: Após remoção das amostras de tecido epitelial e conjuntivo, estes foram lavados em soro fisiológico e fixados em formol 10% por 72 horas. Desidratou-se seguindo a seqüência de alcoóis 70% GL até absoluto e inclusão em Paraplast. Fez-se cortes semi-seriados com espessura de 5 micrômetros para posterior coloração em Hematoxilina-Eosina.

Análise Histomorfométrica:

Para avaliação dos parâmetros histomorfométricos deste estudo, utilizou-se o Microscópio Confocal de Varredura a Laser (LEICA TCS-SPE, Mannheim, Germany) e o Microscópio de Luz Zeiss Axioskop 2 acoplado a um programa de análise digitalizada (KS 300 Imaging System. Realise 3.0 - Copyright 1997 by Carl Vision GmbH, Germany).

Análise histológica: A análise histológica pela coloração Hematoxilina-eosina (figura 3) consistiu no exame qualitativo das alterações celulares dos tecidos antes e após a utilização do dispositivo de expansão tecidual. Avaliando-se comparativamente as características de integridade das paredes dos vasos sanguíneos, integridade de células epiteliais e integridade da camada de queratina.

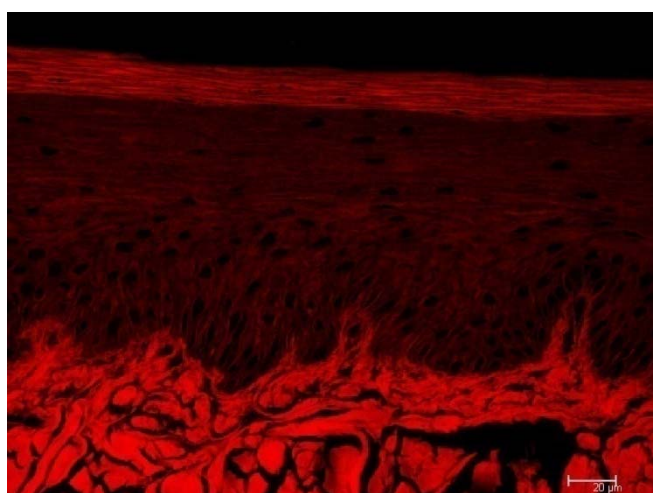


Figura 3: Lâmina teste em HE com aumento de 40x no Microscópio Confocal.

Análise Morfométrica: Devido ao potencial fluorescente da eosina, para avaliação morfológica, as lâminas em HE foram levadas ao Microscópio Confocal de Varredura a Laser e obtidas imagens com aumento em 10x.

Foram feitas análises comparativas da espessura da queratina, espessura do epitélio e medida a área de fibras colágenas existente no tecido conjuntivo subjacente ao epitélio, da seguinte maneira:

Casualização das amostras testes e controles:

- 1) **Espessura da queratina (figura 4):** para quantificar a espessura de queratina das amostras, foram selecionados três pontos na camada de queratina (D1, D2 e D3) e depois calculado a média aritmética para obtenção do valor.

Sendo que: - D1 é a medida da espessura da queratina do canto esquerdo da lâmina;

- D2 é a medida da espessura da queratina do canto direito da lâmina;

- D3 é a medida da espessura da queratina do centro da lâmina.

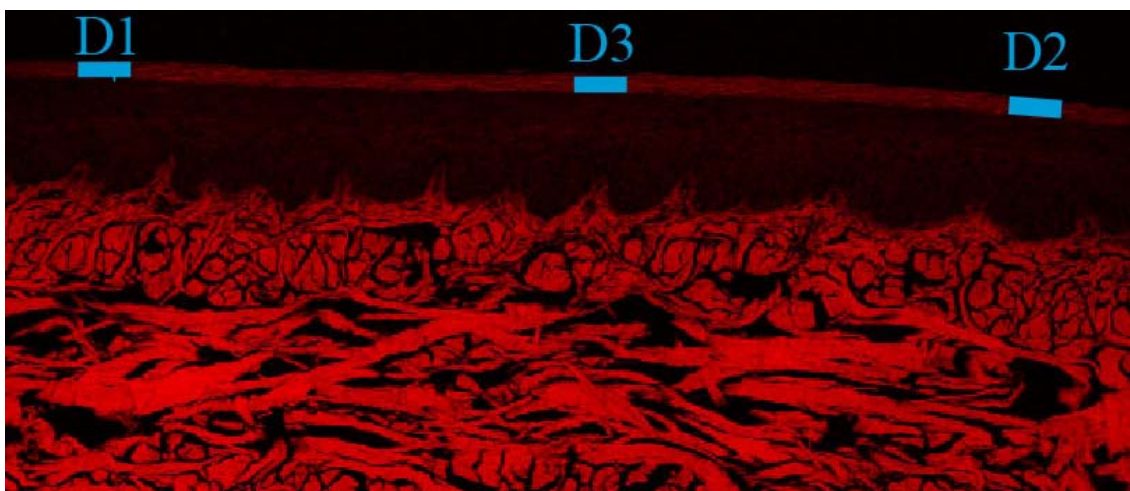


Figura 4: Casualização da espessura da queratina.

- 2) **Espessura do epitélio (figura 5):** para quantificar a espessura do epitélio das amostras, primeiro foi definido o local da lâmina histológica com maior distancia entre a papila conjuntiva e a queratina e em seguida foram feitas três medidas desta posição e calculado a média aritmética para obtenção do valor.

Sendo que: - Q/P é a medida da queratina ao centro da papila conjuntiva;

- Q/C1 é a medida do início da camada de queratina ao centro da crista epitelial esquerda;

- Q/C2 é a medida do início da camada de queratina ao centro da crista epitelial direita.

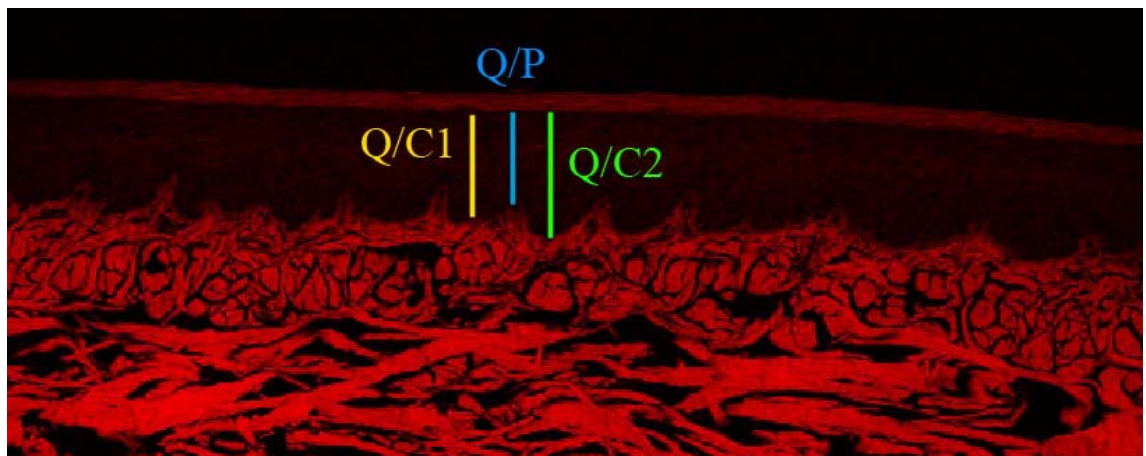


Figura 5: Casualização da espessura do epitélio.

- 3) Área de fibras colágenas existente no tecido conjuntivo subepitelial (figura 6):** para determinar a área ocupada por fibras colágenas no tecido conjuntivo subjacente ao epitélio, foi selecionada uma área de 50mm^2 do centro da lâmina original. Sendo que esta mede $215,371\text{mm}^2$. Observar figura a seguir:




Figura 6: área de 50mm^2 selecionada para casualização das amostras de área de fibras colágenas existente no tecido conjuntivo subepitelial, dentro da imagem de $215,371\text{mm}^2$.

Após a seleção da área, a imagem foi capturada no Programa de análise histológica(KS 300 Imaging System. Realise 3.0 - Copyright 1997 by Carl Vision GmbH, Germany) onde foi obtida a quantidade de fibras colágenas existente no tecido conjuntivo subjacente ao epitélio.

Análise estatística dos dados histológicos:

Os resultados obtidos foram analisados através do teste ANOVA, sendo adotado o valor de $p < 0,05$ como nível de significância.. O programa utilizado foi o Estatística 6.0.

RESULTADOS:

Para obtenção dos resultados, foram comparados os valores obtidos dos grupos teste e controle referentes a espessura de queratina, espessura do epitélio e a área ocupada por fibras colágenas no tecido conjuntivo subepitelial avaliados no microscópio confocal de varredura a laser. Além disso, em HE, comparou-se qualitativamente as alterações celulares nos tecidos antes e após a utilização do dispositivo de expansão tecidual.

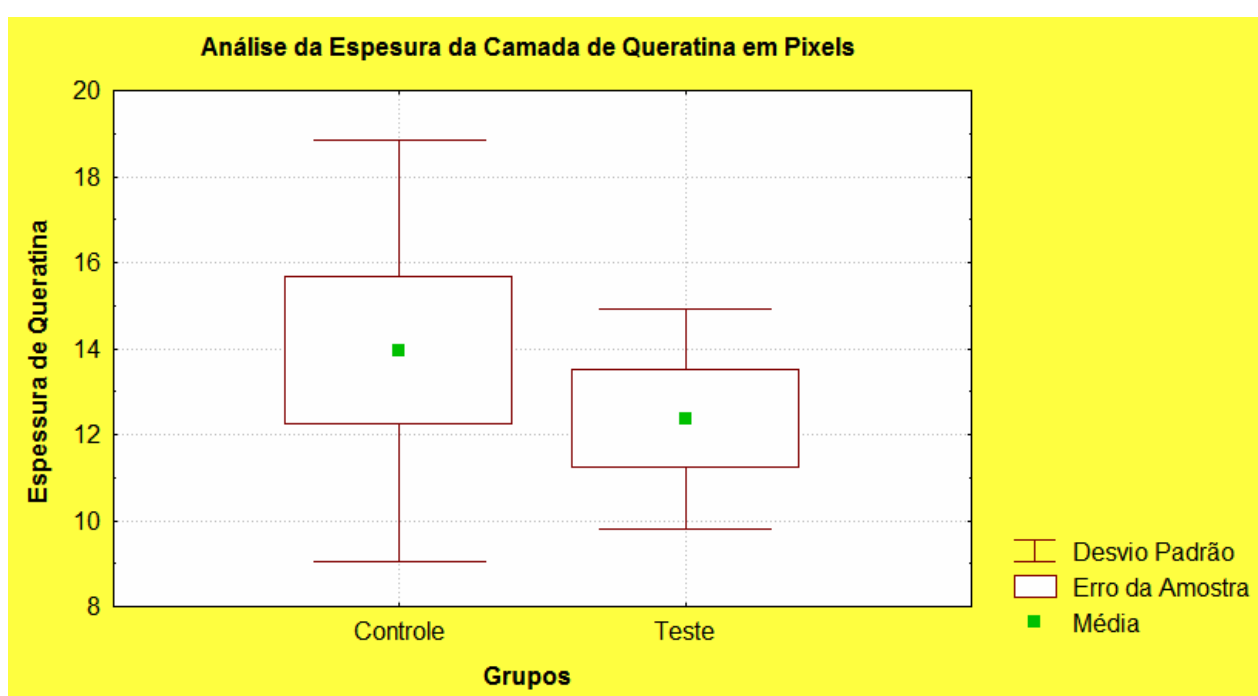


Figura 7: Gráfico comparativo entre a espessura de queratina dos grupos controle e teste.

Demonstra que não houve diferença estatística entre os grupos ($p > 0,05$).

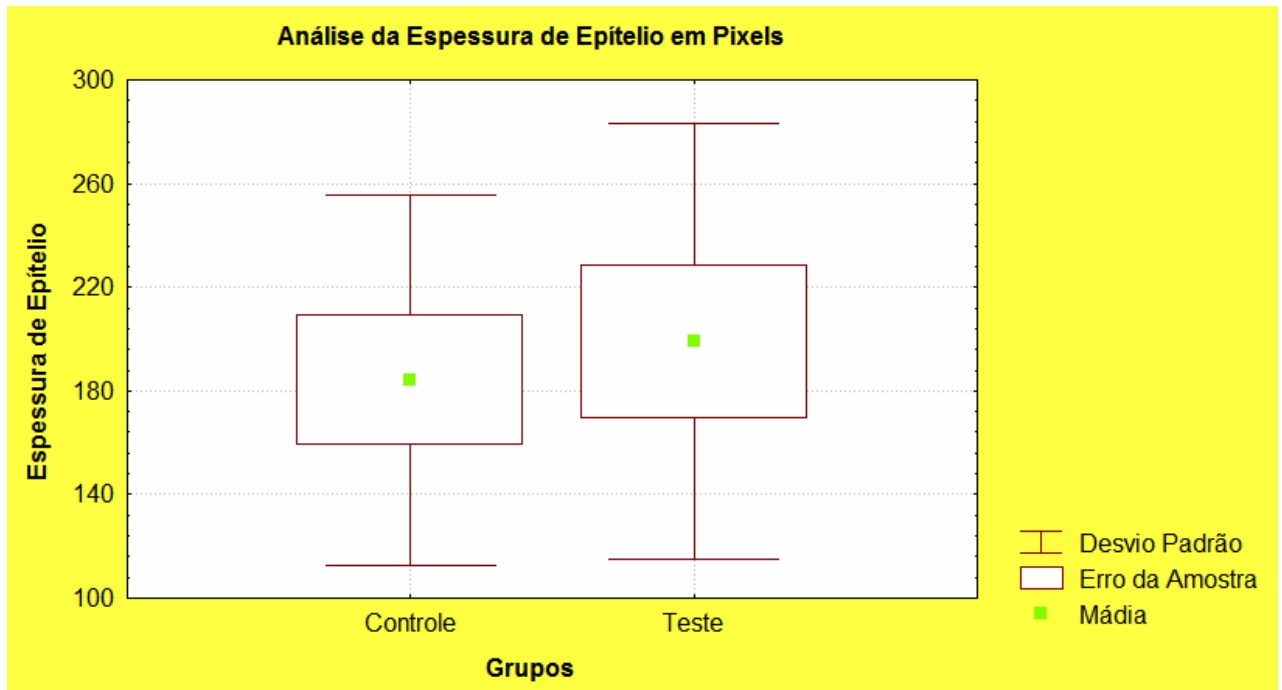


Figura 8: Gráfico comparativo entre a espessura de epitélio dos grupos controle e teste.

Constata-se que os grupos são muito semelhantes, mantendo praticamente as mesmas espessuras. Não houve diferença estatística ($p > 0,05$).

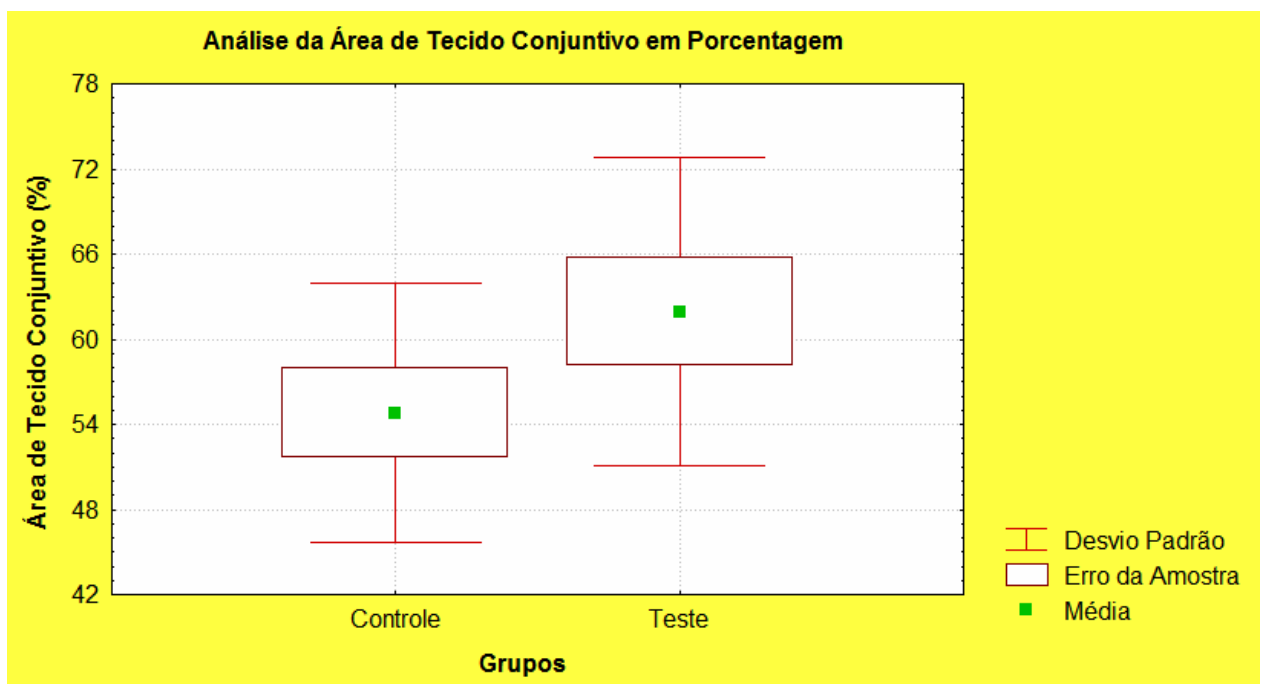


Figura 9: Gráfico comparativo da área de conjuntivo dos grupos controle e teste. Observa-se que mesmo após a utilização do dispositivo de expansão tecidual a área de conjuntivo foi semelhante para ambos os grupos, não havendo diferença estatística ($p>0,05$) entre os mesmos.

Análise histológica em HE: Na comparação qualitativa dos grupos controle e teste relacionados as características de integridade das paredes dos vasos sanguíneos, integridade de células epiteliais e integridade da camada de queratina, houveram poucas diferenças entre os grupos.

Os vasos sanguíneos mantiveram-se íntegros tanto no grupo controle quanto no grupo teste.

Já as células epiteliais do grupo teste estavam levemente alteradas em comparação com o grupo controle. Principalmente na camada germinativa, onde muitas células perderam o formato cubóide e tornaram-se irregulares devido a compressão do dispositivo.

A maior diferença entre os grupos foi vista na camada de queratina. Devido a força de compressão exercida pelo rolo cilíndrico do dispositivo, 03 amostras perderam a camada de queratina e nas outras amostras esta camada apresentava áreas onde a mesma se via rompida ou descolada parcialmente do epitélio

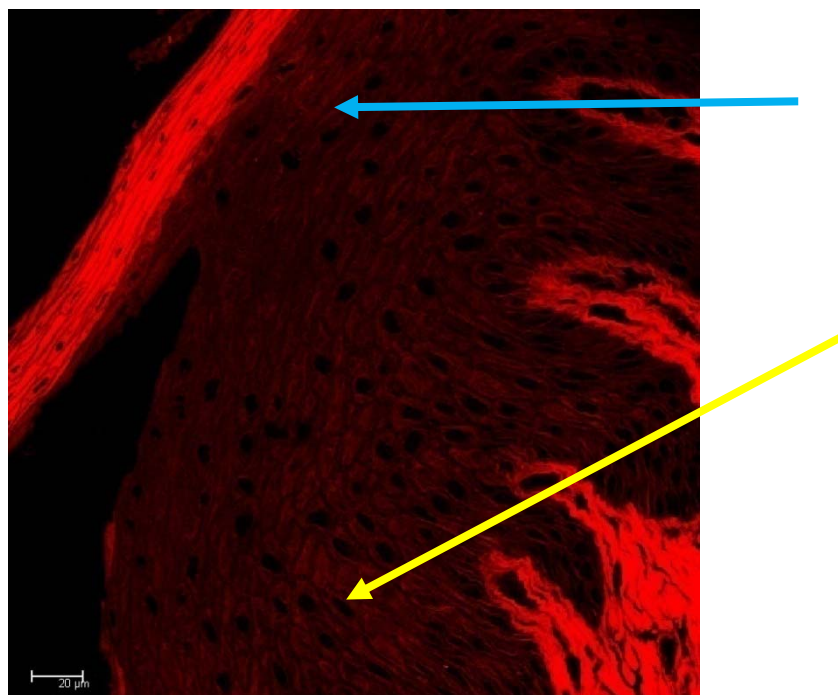


Figura 10: imagem em HE do grupo teste analisada no Microscópio Confocal: Observa-se o descolamento parcial da camada de queratina (seta azul) e o formato irregular das células na camada germinativa (seta amarela) após a utilização do dispositivo de expansão tecidual.

DISCUSSÃO:

Este estudo foi realizado com o intuito de avaliar o comportamento histológico de tecidos epiteliais e conjuntivos após a utilização de um dispositivo de expansão tecidual. Trata-se de um estudo inovador, pois não existe na literatura odontológica nenhum trabalho semelhante, o que existe é uma técnica empírica de compressão desses tecidos com a ponta romba do cabo de um instrumento para aumentar o tecido a ser enxertado. Mas não se sabe quais as alterações teciduais promovidas por esse tipo de técnica.

Desde a introdução dos enxertos gengivais livres¹ e conjuntivos³², estes vêm sendo muito utilizados e com grande sucesso. Vários autores^{8,25,29,30,31,33,34,35} citam como desvantagens dessas técnicas os riscos de acidentes hemorrágicos nas áreas doadoras, a necessidade de grande disponibilidade de tecido no caso de haver várias áreas ou uma grande área que necessitem de intervenção, a necessidade de possuir um segundo sítio cirúrgico com desconforto adicional, a dificuldade de padronização da espessura e uniformidade do tecido que possam resultar em alterações estéticas. Além disso, podemos citar os casos de grandes reconstruções ósseas aplicadas a Implantodontia, onde é muito comum a perda de profundidade de vestíbulo e necessidade de grandes enxertias de tecido queratinizado para se obter estética ou tecido aderido ao redor dos implantes. Muitos destes problemas podem ser solucionados com a utilização do dispositivo de expansão tecidual e para isso buscou-se respostas científicas sobre o que acontece com o tecido doador após a expansão.

A mucosa mastigatória, onde se encontra o palato duro, é constituída por um epitélio estratificado pavimentoso, queratinizado, com cristas epiteliais e lâmina própria com papilas conjuntivas. O epitélio divide-se em 4 camadas: basal ou germinativa, espinhosa, granulosa e córnea ou queratinizada. A lâmina própria ou tecido conjuntivo

de suporte do epitélio bucal divide-se em 2 camadas: papilar e reticular. Todas essas características de epitélio e conjuntivo foram encontradas e consideradas estatisticamente semelhantes tanto para o grupo teste quanto para o grupo controle^{2,36}. Na comparação dos grupos testes e controles não houve diferença estatística para nenhuma área analisada, ou seja, nem para espessura de queratina, nem para espessura de epitélio e nem para área de conjuntivo subepitelial. Então, questiona-se: Como o tecido expandiu, se não houve alteração celular? Para os autores deste trabalho o que ocorre é uma compressão com aumento da área, porém, com a diminuição da espessura do tecido removido sem promover alteração ou morte celular. Com isso, o cirurgião que estiver utilizando o dispositivo de expansão tecidual deve remover um enxerto mais espesso do que necessita para aumentá-lo de tamanho e obter sucesso em seu ato cirúrgico.

Além disso, na comparação do grupo controle com o teste da espessura de queratina, 03 amostras do grupo teste perderam parcialmente essa camada devido a força de compressão do dispositivo. Outros estudos estão em andamento para verificar se o rompimento ou a perda parcial da queratina poderá influenciar de algum modo no sucesso das técnicas, mas acreditasse que isso não irá interferir no resultado do enxerto, pois se sabe que esta camada é perdida nas primeiras 24 horas após a enxertia e um novo epitélio será formado em seguida^{8,28,37,38}.

Por ser um trabalho pioneiro de uma linha de pesquisa seguida na Universidade Federal de Santa Catarina, nos próximos trabalhos serão descritos mais alguns fatores para compreensão biológica e mecânica da expansão tecidual. Como por exemplo: a força máxima de compressão e a espessura mínima que o tecido suporta sem alterar sua forma

original, quanto o tecido consegue expandir, quanto expande o tecido conjuntivo em comparação ao tecido epitelial, dentre outras.

CONCLUSÃO:

- Os resultados obtidos demonstraram que o Dispositivo de Expansão Tecidual é útil para aumentar a área de enxertos gengivais livres e conjuntivos sem alterar as características histológicas originais desses tecidos;
- O aumento da área dos enxertos gengivais livres e conjuntivos após a utilização do Dispositivo de Expansão Tecidual sugere que cirurgias mais cômodas aos pacientes e cirurgiões dentistas serão realizadas. Diminuindo assim, a quantidade de enxerto removido da área doadora, o trauma cirúrgico, a chance de dor e hemorragia trans e pós-operatória.

CAPÍTULO III

**Microscopic Analysis of Palatal Gingival Tissue Samples after Expansion: A Study
in Dogs**

- Leonardo Vieira Bez, BDS, MDS in Implant Dentistry
Department of Stomatology, Federal University of Santa Catarina, Brazil
Address: Henrique Lage, 350, sala 01, Criciúma, SC, Brazil, CEP 88804-060
- César A. M. Benfatti, BDS, MDS in Implant Dentistry
Doctoral student, Department of Stomatology, Federal University of Santa Catarina,
Brazil
Address: Universidade Federal de Santa Catarina - Centro de Ensino e
Pesquisa em Implantes Dentários Centro de Ciências da Saúde (UFSC-CEPID) -
Campus Universitário Trindade. Florianópolis, SC, Brazil, CEP 88040-970
- Ernesto Barquero Cordero, BDS
Master's student in Implant Dentistry, Department of Stomatology, Federal
University of Santa Catarina, Brazil
Address: Universidade Federal de Santa Catarina - Centro de Ensino e
Pesquisa em Implantes Dentários Centro de Ciências da Saúde (UFSC-CEPID) -
Campus Universitário Trindade. Florianópolis, SC, Brazil, CEP 88040-970
- Ricardo de Souza Magini, BDS, MDS, DDS/PhD in Periondotology
Associate Professor, Department of Stomatology, Federal University of Santa
Catarina, Brazil
Address: Universidade Federal de Santa Catarina - Centro de Ensino e
Pesquisa em Implantes Dentários Centro de Ciências da Saúde (UFSC-CEPID) -
Campus Universitário Trindade. Florianópolis, SC, Brazil, CEP 88040-970

- Sebastião Luiz Aguiar Greghi, BDS, MDS, DDS/PhD in Periondotology

Associate Professor, Department of Prosthesis, University of São Paulo, Brazil

Address: Alameda Octávio Pinheiro Brisolla, 9-75. Vila Universitária. Bauru, SP, Brazil, CEP 17012-901

Correspondence to:

Phone: +55 (48) 3437 6833; +55 (48) 8404 5360 - Fax: +55 (48) 3433 3002

e-mail: leonardobez@yahoo.com.br

Abstract

The objective of this study is to evaluate histological changes in epithelial and connective tissue grafts of dogs after the use of a Tissue Expansion Device. Sixteen samples of gingival tissue were harvested from the hard palate of 8 beagle dogs, and divided into control and experimental groups. A device was used for the expansion of the grafts in the experimental group. Histological sections were prepared and stained with hematoxylin and eosin, and the samples of both groups were compared using light and confocal laser scanning microscopy. There was no significant statistical difference between groups and the device was considered effective for tissue expansion.

Keywords: Tissue expansion, soft tissue graft, confocal scanning laser microscopy

Introduction

With advances in Implant Dentistry and confirmation that osseointegration provides anchorage for prostheses, scientific studies have been focused on the behavior of peri-implant tissue and the “pink aesthetics” around implant-supported prostheses.

Since the introduction of free gingival grafts by Bjorn¹ in 1963, and the establishment of this technique, based on fundamental biological principles, by Sullivan

and Atkins² in 1968, several other techniques have been introduced in the literature aiming to create and/or expand a band of keratinized mucosal graft, and to deepen buccal vestibules³⁻⁷.

The need for a band of keratinized tissue around teeth and implants, in sufficient quantity and quality, is supported by many authors who suggest that this type of tissue may have a positive effect on the clinical attachment level, depth and width of the gingival sulcus, immobilization of the gingival margin, relative impermeability of the marginal tissue, resistance to masticatory forces, energy dissipation capacity, and on maintaining the periodontal/peri-implant health.^{2,8-19}

According to Friedman²⁰, an adequate band of keratinized tissue is defined as the one which can withstand functional stresses. Lang and Loe¹⁸ reported that a minimum width of 2 mm of keratinized tissue is needed to maintain the gingival margin free of inflammation; smaller widths facilitate mobility of the gingival margin and allow penetration of microorganisms, resulting on the formation of subgingival bacterial plaque, which is difficult to detect clinically and remove by at-home oral hygiene care.

On the other hand, other studies questioned these findings showing that what is essential for maintaining periodontal/peri-implant health is adequate oral hygiene.^{4,14,21} These studies also questioned the need to surgically expand the keratinized mucosa to improve oral health.^{4,14,21} However, the quality (thickness) of the keratinized mucosa is very important, especially in preventing gingival recession, and maintenance of results from treatments to cover the root surface.²²⁻²⁴

Brasher et al.²⁵ described the main complications of free gingival grafts and how to treat them. Among the complications, one may cite excessive hemorrhage and bone exposure at the donor area, and problems related to the size and thickness of the graft. A study on cadavers showed that the size and shape of the hard palate, as well as the

location of the greater palatine artery, affect the dimensions of donor tissue harvested.²⁶ The authors concluded that the premolar region is the thickest part of the palate available for grafting, and if the size of the graft is insufficient for the treatment, it is necessary to simultaneously harvest tissue from the contralateral side.²⁶

According to Carnio²⁷, a contra-indication for this type of surgery is the lack of donor tissue due to the anatomical shape of the palate or insufficient tissue thickness. Surgeons have few options to solve these problems.

Some surgeons use an empirical technique, which consists of compressing the tissue with a blunt end of an instrument to increase its area, but this technique has no scientific basis, renders the graft tissue irregular, and results are unpredictable.

Bearing in mind the possibility of reducing the amount of tissue harvested from the donor area, surgical trauma and hemorrhage, providing more comfort to the patient during the postoperative period, and devising a technique whose results are predictable and based on scientific principles, this study was conducted to evaluate histological changes in graft samples of palatal gingival tissue of beagle dogs after using a tissue expansion device.

Method and materials

Eight beagle dogs, four males and four females, aged about 10 months, and weighing 10 to 18 kg, were obtained from the Laboratory Animal Facility of the Federal University of Santa Catarina (UFSC), Brazil.

Before surgery, each dog received an intramuscular injection of atropine sulfate (Atropinon[®] 0.50 mg, Hipolabor Farmacêutica Ltda) (0.44 mg/kg). After 10 min, a single intramuscular injection was administered containing xylazine (Rompun[®], Bayer

S/A) (3 mg/kg) and ketamine chlorohydrate (Francotar[®] 1.0 mg, Virbac) (16 mg/kg). An additional dose of half the initial dose of anesthetic was given if needed.

During surgery, two samples of gingival tissue were taken from each dog using a circular scalpel (5 mm in diameter). The samples were harvested from the left and right sides of the hard palate, close to the median raphe and in the region of the first molars of the dog.

After harvesting, the samples were washed with physiological saline solution and divided into control and experimental groups. Only the experimental samples were passed through the tissue expansion device (Fig 1). Following, all samples were placed in a container with 10% formaldehyde for preparation of histological sections.

Method of Tissue Expansion

The tissue harvested from the hard palate was expanded with the Tissue Expansion Device developed in the UFSC (Fig 2).

Following surgery, each dog received an analgesic and anti-inflammatory agent, flunixin meglumine (Banamine[®] injectable 10 mg, Schering Plough S/A) for seven consecutive days (1.1 mg/kg, intramuscular) for the control of postoperative pain and edema. The animals also received an antibiotic (Pentabiótico Veterinário Pequeno Porte[®] 1,200,000 U, Fort Dodge Saúde Animal Ltda) for 10 days (24,000 U/kg per day, intramuscular).

Histological Analysis

Histological processing

Following harvesting, the samples of epithelial and connective tissue were washed in physiological saline solution, fixed in 10% formaldehyde for 72 hours, dehydrated in an

ascending series of alcohol concentrations (70% to 100%), and embedded in Paraplast. The embedded samples were cut into 5- μ m semi-serial sections, and later stained with hematoxylin and eosin.

Histomorphometric Analysis

In this study, a confocal scanning laser microscope (LEICA TCS-SPE) and a light microscope (Zeiss Axioskop 2) together with an image processing software (KS 300 Imaging System release 3.0, Carl Zeiss) were used for the analysis of histomorphometric parameters.

Histological analysis

Histological analysis with hematoxylin and eosin (Fig 3) consisted in the qualitative comparison of cellular changes in tissues caused by the use of the tissue expansion device. The integrity of blood vessel walls, epithelial cells, and keratin layer was evaluated comparatively.

Morphometric Analysis

Due to the fluorescence properties of eosine, morphometric analysis of sections stained with hematoxylin and eosin was conducted using a confocal laser scanning microscope at 10x magnification.

Comparative analysis of the thickness of the epithelium and keratin layer, and measurements of the collagen fiber area in the connective tissue subjacent to the epithelium were performed as follows.

Measurements of experimental and control samples

1) Keratin thickness: In order to measure the keratin thickness in the samples, three points (D1, D2 and D3) were selected on the keratin layer (Fig 4). The keratin thickness was calculated from the arithmetic average of the thickness at these three points, where:

- D1 is the thickness of keratin on the left corner of the section;
- D2 is the thickness of keratin on the right corner of the section;
- D3 is the thickness of keratin on the center of the section.

2) Thickness of the Epithelium: In order to measure the epithelium thickness, the largest distance between the connective papilla and keratin was identified on the histological section, and three thickness measurements were taken at this position (Fig 5). The epithelium thickness was defined as the arithmetic average of these three values, where:

- Q/P is the thickness measured from the beginning of the keratin layer to the center of connective papilla.
- Q/C1 is the thickness measured from the beginning of keratin layer to the center of the left epithelial ridge.
- Q/C2 is the thickness measured from the beginning of keratin layer to the center of the right epithelial ridge.

a. Area of collagen fibers in the subepithelial connective tissue: In order to measure the area covered by collagen fibers in the subepithelial connective tissue, an area of 50 mm² was selected from the center of the histological section (Fig 6). The histological section measured a total of 215.371 mm². See the following figure.

After selecting the area, the image was captured by an image processing software for histological analysis, and the amount of collagen fibers present in the connective tissue subjacent to the epithelium was measured.

Statistical analysis of the histological data

The results were evaluated using analysis of variance (ANOVA) at a significance level of $p < 0.05$. The statistical software used was Estatistica 6.0.

Results

The results were obtained from the comparison between groups of the measurements of keratin and epithelium thicknesses, and area covered by collagen fibers subjacent to the subepithelial connective tissue obtained with the confocal laser scanning microscope. Also, sections stained with hematoxylin and eosin from both experimental and control groups were qualitatively compared to evaluate changes in tissue cells caused by the use of the tissue expansion device.

Histological analysis with hematoxylin and eosin

Qualitative comparison of the degree of integrity of blood vessel walls, epithelial cells and keratin layer showed little differences between groups.

The integrity of the blood vessels was preserved in both groups.

On the other hand, epithelial cells in the experimental group were slightly altered compared with those in the control group, especially in the germinative layer, where many cells lost their cuboidal shape and became irregular as a result of the compression exerted by the device.

The largest difference between groups was observed in the keratin layer. Due to the compression force exerted by the cylinder of the device, three samples lost the keratin layer, and the other samples had regions where the keratin layer ruptured or was partially detached from the epithelium.

Discussion

The aim of this study was to evaluate histological changes of epithelial and connective tissues after using a tissue expansion device. This is an innovative study for, to the best of our knowledge, there is no other study similar in scope reported in the literature. There are studies describing an empirical technique used for graft expansion, consisting on the compression of tissues using the blunt end of the handle of an instrument. However, there are no studies on tissue changes resulting from the use of this type of technique.

Since their introduction, free gingival¹ and connective³² grafts have been extensively used with a great rate of success. Several authors^{8,25,29,30,31,33-35} report some disadvantages to this technique, such as hemorrhage risks at donor areas, the need for a large availability of donor tissue when various areas or a large area require intervention, and for a second surgical site causing additional discomfort, and the difficulty to standardize the thickness and uniformity of the tissue, which may result in cosmetic alterations. Moreover, in cases of loss of vestibular depth requiring extensive bone reconstruction for the placement of implants, there is a need for large grafts of keratinized tissue for cosmetic reasons and to increase the area of tissue attached to the implant. Many of these problems can be solved using the tissue expansion device. This study was conducted to better understand the effects of the device on donor tissues after the expansion.

The masticatory mucosa in the hard palate consists of a keratinized stratified squamous epithelium with epithelial ridges, and lamina propria with connective papillae. The epithelium exhibits four layers: the basal or germinative layer, spinous layer, granular layer, and cornified or keratinized layer. The lamina propria, the connective tissue that provides support for the buccal epithelium, is composed of two

layers, the papillary and reticular layers. All these structures of the epithelium and connective tissue were identified and found to be statistically similar in both groups.^{2,36} There were no statistical differences between control and experimental groups in any of the analyzed parameters, which were the thickness of the keratin layer, thickness of the epithelium, and area of subepithelial connective tissue. Given these findings, one may question how the tissue could be expanded if there were no cellular changes. In the opinion of the authors of this study, the compression of the donor tissue results in an increase in the surface area and reduction in tissue thickness, without causing alterations or death of the cells. With this in mind, a surgeon using the tissue expansion device needs to harvest the donor tissue thicker than necessary and expand it with the device to obtain a graft of adequate size.

However, there was a partial loss of the keratin layer in three samples of the experimental group due to the compression force applied by the device. Other studies are underway to verify whether the rupture or partial loss of the keratin layer may affect the success rate of this technique, but it is believed that these changes in the keratin layer will not affect the graft success. It is known that this layer is lost in the first 24 h after grafting, and that a new epithelium is soon formed.^{8,28,37,38}

This pioneer study is part of a research project being conducted at the UFSC. It will be followed by other studies addressing additional issues for a better understanding of the biological and mechanical factors involved in the expansion of tissues. As examples, we may mention the maximum allowable compression force and the minimum thickness a tissue can have without changing its original characteristics, how much a tissue can be expanded, and what is the expansion of the connective tissue compared to the epithelial tissue, among others.

Conclusion

The obtained results demonstrated that the Tissue Expansion Device is useful in increasing the surface area of free gingival and connective grafts without changing the original histological characteristics of these tissues.

The increase in the surface area of free gingival and connective grafts after using the tissue expansion device suggests that surgical procedures will be easier on patients and surgeons. There is a reduction in the amount of tissue harvested from the donor area, surgical trauma, and presence of intra- and postoperative pain and hemorrhage.

Figure Legends

Figure 1 - Tissue sample passing through the tissue expansion device.

Figure 2 - Tissue Expansion Device.

Figure 3 - Section of an experimental sample stained with hematoxylin and eosin. Confocal scanning laser microscope at 40x magnification.

Figure 4 - Positions for measurement of keratin thickness.

Figure 5 – Positions for measurement of epithelium thickness.

Figure 6 - Area of 50 mm² selected from a histological section of 215.371 mm² for measuring the area of collagen fibers present in the subepithelial connective tissue.

Figure 7 - Graph comparing the thickness of the keratin layer of both the control and experimental groups. There was no statistical difference between groups ($p>0.05$).

Figure 8 - Graph comparing the thickness of the epithelium of both the control and experimental groups. Results were very similar for both groups. There was no statistical difference between groups ($p>0.05$).

Figure 9 - Graph comparing the area of connective tissue of both the control and experimental groups. Results were similar for both groups, that is, with and without the use of the tissue expansion device. There was no statistical difference between groups ($p>0.05$).

Figure 10: Experimental sample stained with hematoxylin and eosin. Image captured with a confocal laser scanning microscope. Partial detachment of the keratin layer (blue arrow) and irregular shape of the cells in the germinative layer (yellow arrow) observed after the use of the tissue expansion device.

REFERÊNCIAS:

- 1- Björn H. Free transplantation of gingiva propria. *Swed Dent J* 1963;22:684-689.
- 2- Sullivan HC, Atkins JH. Free autogenous gingival grafts I. Principles of successful grafting. *Periodontics* 1968;6(3):121-129.
- 3- Broome LG, Taggart EJ. Free autogenous connective tissue grafting – report of two cases. *J Periodontol* 1976;47:580.
- 4- Dorfman HS, Kennedy JE, Bird WC. Longitudinal evaluation of free autogenous gingival grafts. *J Periodontol* 1980;7:316-324.
- 5- Haeri A, Serio FG. Mucogingival surgical procedures: A review of the literature. *Quintessence Int* 1999;30:475-483.
- 6- Nabers CL. Repositioning the attached gingival. *J Periodontol* 1954;25:38-39.
- 7- Shira RB. The use of a free connective tissue graft to increase the width of attached gingival. *Oral Surg Oral Medicine Oral Pathology* 1975;39:341-346.
- 8- Hall WB, Lundergan WP. Free gingival grafts – Current Indications and techniques. *Dental Clinics of North America* 1993;37(5):227- 242.
- 9- Dorfman HS, Kennedy J, Bird WC. Longitudinal evaluation of free autogenous gingival grafts – A four year report. *J Periodontol* 1982;53(6):349-353.
- 10- Evian CL, Al-Maseeh J, Symeonides E. Soft tissue augmentation for implant dentistry. *Compend Contin Educ Dent* 2003;24(3):195-198
- 11- Schupbach P, Glauser R. The defense architecture of the human periimplant mucosa: a histological study. *J Prosthet Dent* 2007;97(6):15-25.
- 12- Freeman E. Development of the dento-gingival junction of the free gingival graft – A histological study. *Journal of Periodontal Research* 1981;16:140-146.

- 13- Hangorsky U, Bissada N. Clinical assessment of free gingival graft effectiveness on the maintenance of periodontal health. *J Periodontol* 1980;51(5):274-278.
- 14- Wennström JL, Lindhe J. Plaque-induced gingival inflammation in the absence of attached gingiva in dogs. *J Clin. Periodontol* 1983;10:266-276.
- 15- Wennström JL, Lindhe J. Role of attached gingiva for maintenance of periodontal health. *J Clin Periodontol* 1983;10:206-221.
- 16- Block MS, Kent JN. Factors associated with soft and hard tissue compromise of endosseous implants. *J Oral Maxillofac Surg* 1990;48:153-160.
- 17- Kisch J, Badersten A, Egelberg J. Longitudinal observation of "unattached" mobile gingival areas *J Clin Periodontol* 1986;13(3):131-134.
- 18- Lang NP, Löe H. The relationship between the width of keratinized gingiva and gingival health. *J Periodontol* 1972;43(10):623-627.
- 19- Squier CA, Johnson NW, Hackemann M. Structure and function of normal human oral mucosa. In: DOLBY AE(ed). *Oral mucosa in health and disease*. Oxford: Blackwell, 1975:1-112.
- 20- Friedman N. Mucogingival surgery. *Dental Clinics of North America* 1964;63.
- 21- Figueiredo ATP. Avaliação clínica e histológica da influência de mucosa ceratinizada no comportamento da gengiva marginal em pacientes periodontalmente tratados. Master's Thesis. Bauru, 1989, Faculdade de Odontologia de Bauru, Universidade de São Paulo.
- 22- Eger T, Miittler HP, Heinecke A. Ultrasonic determination of gingival thickness. Subject variation and influence of tooth type and clinical features. *J. Clin. Periodontol* 1996;23:839-845.

- 23- Pini Prato G, Tinti C, Vincenzi G, Magnani C, Cortellini P, Clauser C. Guided tissue regeneration versus mucogingival surgery in the treatment of human buccal gingival recession. *J Periodontol* 1992;53:919-928.
- 24- Wennström JL, Zucchelli G. Increased gingival dimensions. A significant factor for successful outcome of root coverage procedures? A two years prospective clinical study. *J. Clin. Periodontol* 1996;23:770-777.
- 25- Brasher WJ, Rees TD, Boyce WA. Complications of free grafts of masticatory mucosa. *J Periodontol* 1975;46(3):133-138.
- 26- Reiser GM, Bruno JF, Mahan PE, Larkin H. The subepithelial connective tissue graft palatal donor site: Anatomic considerations for surgeons. *Int J Periodontics Restorative Dent* 1996;16(2):131-137.
- 27- Carnio J, Hallmon WW. A Technique for Augmenting the Palatal Connective Tissue Donor Site Clinical Case Report and Histologic Evaluation. *Int J Periodontics Restorative Dent* 2005;25(3):257-263.
- 28- Resende DRB. Avaliação comparativa clínica e histológica de enxertos gengivais livres autógenos e de matriz dérmica acelular alógena na criação e manutenção de uma faixa de mucosa ceratinizada em humanos. Doctoral Dissertation. Bauru, 2004, Faculdade de Odontologia de Bauru, Universidade de São Paulo.
- 29- Callan DP, Silverstein LH. An acellular dermal matrix allograft substitute for palatal donor tissue. *Postgraduate Dent* 1996;3:14-21.
- 30- Silverstein LH. Fundamentally changing soft tissue grafting. *Dent Today* 1997;16(3):56-59.
- 31- Tözüm TF, Dini FM. Treatment of adjacent gingival recessions with subepithelial connective tissue grafts and modified tunnel technique. *Quintessence Int* 2003;34(1):7-13.

- 32- Langer B, Langer L. Subepithelial connective tissue graft technique for root coverage. *J Periodontol* 1985;56(12):715-720.
- 33- Adcock JE, Spence D. Unusual wound healing following removal of donor tissue for soft tissue graft. *J Periodontol* 1984;55(10):589-591.
- 34- Lorenzana ER, Allen EP. The single-incision palatal harvest technique: A strategy for esthetics and patient comfort. *Int J Periodontics Restorative Dent* 2000;20(3):297-305.
- 35- Hatipoğlu H, Keçeli HG, Güncü GN, Şengün D, Tözüm TF. Vertical and horizontal dimensional evaluation of free gingival grafts in the anterior mandible: a case report series. *Clin Oral Invest* 2007;11:107-113.
- 36- Lindhe J, Karring T, Lang NP. Anatomy of the periodontium. In: Lindhe J, Karring T, Lang NP (eds). *Clinical Periodontology and Implant Dentistry*, 4 ed. Oxford: Blackwell Publishing Company, 2003:5-48.
- 37- Maced PS. Reepitelização de enxertos autógenos livres conjuntivo-epiteliais e conjuntivos de gengiva: origem e diferenciação das células. Doctoral Dissertation. Bauru, 1989,128pp. Faculdade de Odontologia de Bauru, Universidade de São Paulo.
- 38- Nobuto T, Imai H, Yamaoka A. Ultrastructural changes of subepithelial capillaries following graft epithelialization. *J Periodontol* 1988;59(9):570-576.

APÊNDICE:**1- APROVAÇÃO COMITÊ ÉTICA DE USO DE ANIMAIS (CEUA)****Resultado de Solicitação de Protocolo****Protocolo**

PP00086

Título

Análises clínica e histológica de enxertos gengivais livres e conjuntivos após a utilização de um dispositivo de expansão tecidual.

Data de Entrada

15/02/2007

Resultado:

Aprovado

Data/Prazo

09/05/2007

Considerações

Ofício nº 045/CEUA/PRPe/2007

Do: Presidente da Comissão de ética no Uso de Animais-CEUA

Ao(à): Prof(a) Dr(a) Ricardo de Souza Magini

Departamento de Estomatologia - CCS

Prezado(a) Professor(a),

Em relação ao protocolo de pesquisa sob sua responsabilidade, o Presidente da CEUA deliberou o seguinte:

- APROVADO, por 1 (hum) ano, para a utilização de 08 cães raça Beagle.

Por ocasião do término desse protocolo, DEVERÁ SER APRESENTADO RELATÓRIO detalhado relacionando o uso de animais no Projeto desenvolvido aos resultados obtidos, conforme formulário ON LINE CEUA.

Atenciosamente,

Prof. Dr. Carlos Rogério Tonussi

Presidente-interino/CEUA/PRPe/UFSC

Relatório Final previsto para (90 dias após término da vigência do protocolo ou no momento da apresentação de um novo protocolo)**Data 11/09/2008**

Data 11/05/2007

Livros Grátis

(<http://www.livrosgratis.com.br>)

Milhares de Livros para Download:

[Baixar livros de Administração](#)

[Baixar livros de Agronomia](#)

[Baixar livros de Arquitetura](#)

[Baixar livros de Artes](#)

[Baixar livros de Astronomia](#)

[Baixar livros de Biologia Geral](#)

[Baixar livros de Ciência da Computação](#)

[Baixar livros de Ciência da Informação](#)

[Baixar livros de Ciência Política](#)

[Baixar livros de Ciências da Saúde](#)

[Baixar livros de Comunicação](#)

[Baixar livros do Conselho Nacional de Educação - CNE](#)

[Baixar livros de Defesa civil](#)

[Baixar livros de Direito](#)

[Baixar livros de Direitos humanos](#)

[Baixar livros de Economia](#)

[Baixar livros de Economia Doméstica](#)

[Baixar livros de Educação](#)

[Baixar livros de Educação - Trânsito](#)

[Baixar livros de Educação Física](#)

[Baixar livros de Engenharia Aeroespacial](#)

[Baixar livros de Farmácia](#)

[Baixar livros de Filosofia](#)

[Baixar livros de Física](#)

[Baixar livros de Geociências](#)

[Baixar livros de Geografia](#)

[Baixar livros de História](#)

[Baixar livros de Línguas](#)

[Baixar livros de Literatura](#)
[Baixar livros de Literatura de Cordel](#)
[Baixar livros de Literatura Infantil](#)
[Baixar livros de Matemática](#)
[Baixar livros de Medicina](#)
[Baixar livros de Medicina Veterinária](#)
[Baixar livros de Meio Ambiente](#)
[Baixar livros de Meteorologia](#)
[Baixar Monografias e TCC](#)
[Baixar livros Multidisciplinar](#)
[Baixar livros de Música](#)
[Baixar livros de Psicologia](#)
[Baixar livros de Química](#)
[Baixar livros de Saúde Coletiva](#)
[Baixar livros de Serviço Social](#)
[Baixar livros de Sociologia](#)
[Baixar livros de Teologia](#)
[Baixar livros de Trabalho](#)
[Baixar livros de Turismo](#)