

Universidade Federal do Rio Grande do Sul
Programa de Pós-Graduação em Medicina: Cirurgia

Ultra-sonografia Torácica na Contusão Pulmonar

Dissertação de Mestrado



Fernando Ribeiro Silva

Orientador: Prof. Dr. Amarilio Vieira Macedo Neto

Porto Alegre

2007

Livros Grátis

<http://www.livrosgratis.com.br>

Milhares de livros grátis para download.

Universidade Federal do Rio Grande do Sul
Programa de Pós-Graduação em Medicina: Cirurgia

Ultra-sonografia Torácica na Contusão Pulmonar

Dissertação de Mestrado

Fernando Ribeiro Silva

Orientador: Prof. Dr. Amarilio Vieira Macedo Neto

Porto Alegre

2007

S586u Silva, Fernando Ribeiro

Ultra-sonografia torácica na contusão pulmonar / Fernando Ribeiro Silva ; orient. Amarílio Vieira Macedo Neto. – 2007.
90 f. : il. color.

Dissertação (mestrado) – Universidade Federal do Rio Grande do Sul. Faculdade de Medicina. Programa de Pós-Graduação em Ciências Médicas: Cirurgia. Porto Alegre, BR-RS, 2007.

1. Traumatismos torácicos 2. Ultra-sonografia 3. Pulmão 4. Lesões I. Macedo Neto, Amarílio Vieira II. Título.

NLM: WF 985

Oda al Presente

Pablo Neruda

Este
presente
liso
como una tabla,
fresco,
esta hora,
este día
limpio
como una copa nueva
- del pasado
no hay una
telaraña -,
tocamos
con los dedos
el presente,
cortamos
su medida,
dirigimos
su brote,
está viviente,
vivo,
nada tiene
de ayer irremediable,
de pasado perdido,
es nuestra
criatura,
está creciendo
en este
momento, está llevando
arena, está comiendo
en nuestras manos,

cógello,
que no resbale,
que no se pierda en sueños
ni palabras,
agárralo,
sujétalo
y ordénalo
hasta que te obedezca,
hazlo camino,
campana,
máquina,
beso, libro,
caricia,
corta su deliciosa
fragrancia de madera
y de ella
hazte una silla,
trenza su respaldo,
pruébala,
o bien,
escalera!

Sí,
escalera,
sube
en el presente,
peldaño
tras peldaño,
firmes

los pies en la madera
del presente,
hacia arriba,
hacia arriba,
no muy alto,
tan sólo
hasta que puedas
reparar las goteras del techo,
no muy alto,
no te vayas al cielo,
alcanza
las manzanas,
no las nubes,
ésas
déjalas
ir por el cielo, irse hacia el
pasado.
Tú
eres
tu presente,
tu manzana:
tómala
de tu árbol,
levántala
en tu
mano,
brilla
como una estrella,
tócala,
híncale el diente y ándate,
silbando en el camino.

Agradecimentos

A meu pai

Por me ensinar a cevar o mate

A minha mãe

Pela cuia e pela bomba

A minha irmã

Pela roda

Ao HPS

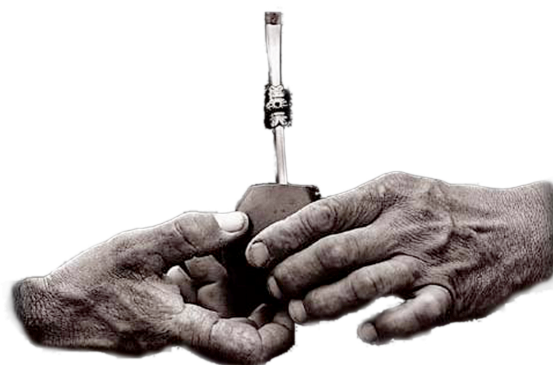Pela erva

A meu orientador

Pela água

A minha noiva

Pelo motivo



Sumário

Lista de Tabelas.....	/
Lista de Figuras.....	/
Lista de Gráficos.....	///
Artigo de Revisão - Capítulo de Livro.....	1
Dissertação.....	13
Introdução.....	14
Objetivo.....	32
Material e Método.....	33
Resultados.....	36
Conclusão.....	38
Discussão.....	39
Referências Bibliográficas - Artigo de Revisão.....	45
Referências Bibliográficas - Dissertação.....	50
Artigo Publicado.....	61
Artigo Traduzido.....	68

Tabelas

Tabela 1.....	19
Tabela 2.....	36

Figuras

Figura 1.....	2
Figura 2.....	4
Figura 3.....	6
Figura 4.....	7
Figura 5.....	9
Figura 6.....	10
Figura 7.....	12
Figura 8.....	17
Figura 9.....	17

Figura 10.....	18
Figura 11.....	21
Figura 12.....	21
Figura 13.....	25
Figura 14.....	27
Figura 15.....	27
Figura 16.....	28
Figura 17.....	29
Figura 18.....	31

Gráficos

Gráfico 1.....	14
----------------	----

Artigo de Revisão

Capítulo de Livro

Ultra-sonografia Pulmonar

no ABC Primário em Trauma

Introdução

O médico emergencista, motivado pela percepção do alto poder de decisão clínica proporcionado pelo FAST (*focused assessment with sonography for trauma*) e pela virtual eliminação de complicações obtida com o acesso venoso central guiado por ultra-som¹, tem cada vez mais encontrado usos igualmente poderosos para a ultra-sonografia *point-of-care*². Não há melhor exemplo disso que seu emprego no ABC primário do paciente crítico, especialmente no relacionado às doenças traumáticas do pulmão³⁻⁵. Via aérea^{6, 7}, pneumotórax^{4, 8-26}, hemotórax^{3-5, 21, 27-32}, contusão pulmonar^{30, 33}, fraturas^{3, 34}, etc., podem ser prontamente diagnosticados pelo próprio emergencista, sem qualquer espera por serviços auxiliares, geralmente com índices de sensibilidade e especificidade largamente melhores que o exame radiológico simples, e sem a dificuldade logística imposta pela execução de uma tomografia computadorizada. A “ultra-sonografia crítica” ou *point-of-care*, é aquela executada à beira do leito, pelo próprio médico assistente imediato do paciente, com o objetivo simples de decisão clínica imediata, sem a pretensão de superar o refinamento de imagem de outros exames tecnologicamente mais avançados.

Muitas das alterações traumáticas podem ter sua investigação deixada para a abordagem secundária (fraturas costais, contusão pulmonar...), porém outras podem e devem ser diagnosticadas o mais breve possível, permitindo a imediata tomada de de-

cisão clínica e pronto tratamento, e a ultra-sonografia crítica permite isso. São elas: intubação, o pneumotórax e o hemotórax.

Técnica Básica

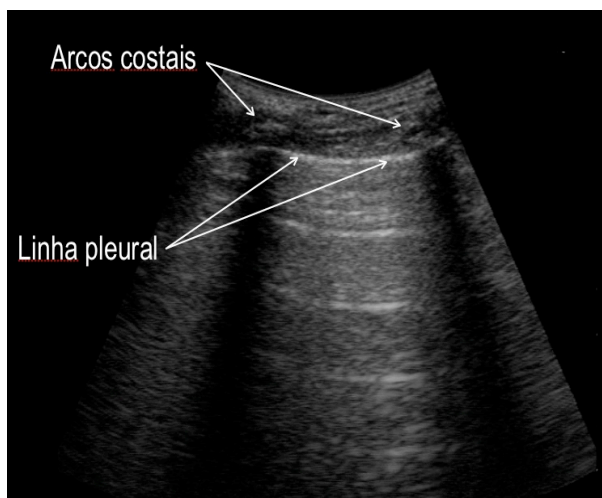


Fig 1. Imagem normal

O elemento fundamental da técnica de ultra-sonografia pulmonar é o reconhecimento da linha pleural. Para tal, praticamente qualquer tipo de transdutor pode ser utilizado. Transdutores lineares de alta frequência parecem ter melhor resolução para a percepção do movimento pleural, mas o transdutor convexo

2,5-5 MHz permite melhor segurança na localização da linha pleural, e além disso é o mesmo a ser utilizado para o FAST. A utilização de equipamento simples e robusto e execução de todos os exames com apenas um transdutor, reduzindo tempos, são princípios básicos da ultra-sonografia crítica, por isso temos como primeira escolha os transdutores microconvexos.

Para localizarmos a linha pleural fazemos uma imagem longitudinal, em um espaço intercostal, procurando não movimentar o transdutor (Fig. 1). Nossa primeira imagem de referência são os arcos costais e suas sombras posteriores, que devemos procurar manter um a cada lado na tela. Imediatamente abaixo dos arcos costais iden-

tificamos uma linha hiperecogênica, a linha pleural. Essa linha, no exame normal, é o nosso limite de visualização de tecido, visto que o ultra-som é integralmente refletido pelo ar contido no parênquima pulmonar. Toda a imagem gerada a partir dessa linha não expressa qualquer representação de tecido, mas exclusivamente artefatos, os quais analisaremos no nosso exame.

Imediatamente devemos identificar que a linha pleural é provida de um certo movimento em vai-e-vem sincronizado com a ventilação do paciente. Tal artefato foi chamado “deslizamento pleural”, e é o cerne da ultra-sonografia pulmonar. Sua presença expressa o contato de pleura visceral contra pleura parietal, com livre movimento. Se encontrado na porção mais alta do tórax (em geral 4º ou 5º espaço intercostal paraesternal, no paciente supino) exclui pneumotórax com 100% de sensibilidade²⁰. Lembramos que a radiografia de tórax pode deixar de diagnosticar até 50% dos pneumotóraces traumáticos no primeiro exame.

Duas são as principais origens de erros na técnica: a mais comum e mais perigosa é a percepção de movimento em uma linha horizontal que esteja acima do plano pleural. Isso pode ocorrer no paciente extremamente dispnéico, quando há movimentação dos planos musculares da parede torácica, devido ao esforço ventilatório. Tornamos a salientar a importância da correta identificação da linha pleural, imediatamente abaixo dos arcos costais. Outro erro, na verdade uma barreira técnica ao exame, é a presença de enfisema subcutâneo extenso, que pode comprometer totalmente a qualidade de imagem, impedindo a visualização da linha pleural ou ser confundido com ela, quando não observada a referência costal correta.

Nem sempre a percepção do deslizamento pleural é óbvia. Podemos então utilizar um artifício que facilita sua detecção, com o auxílio do modo M, disponível em virtualmente todos os aparelhos de ultrasonografia. Na presença de contato pleural o artefato gerado profunda-

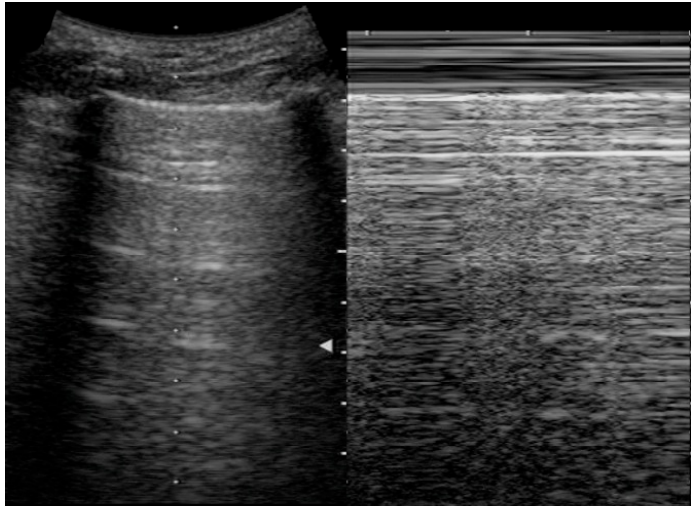


Fig 2. Imagem normal; sinal da praia

mente à linha pleural sofre interferência da superfície microesférica e irregular do ar dentro dos alvéolos sob a pleura visceral. Isso faz com que todo o artefato gerado tenha uma característica “cintilante”, bem diversa da parede torácica, que não se move. Ao utilizarmos o modo M ocorre o registro do chamado “sinal da praia” (Fig 2), onde formam-se duas regiões absolutamente distintas: uma de linhas paralelas (“ondas”), gerada pela parede torácica imóvel, e outra com aspecto granuloso (“areia”), gerada pelo cintilar do artefato alveolar.

No exame normal podem ainda ser percebidas as “linhas A”, que são linhas horizontais, paralelas à linha pleural, que se repetem a distâncias iguais à espessura da parede torácica. Expressam a reverberação do ultra-som na parede.

Existe ainda outro artefato semelhante ao deslizamento pleural, que ocorre quando há contato entre pleura visceral e pleura parietal, mas não há expansão pulmonar. Chama-se “pulso pulmonar”, e é uma vibração rítmica, sincronizada com o ritmo cardíaco, percebida na linha pleural. Se dá devido ao pulmão ser brevemente

empurrado pelo coração a cada sístole. Pode ser simulado ao examinarmos o paciente normal em apnéia.

A e B – Intubação e pneumotórax

Intubação

Foram descritas diversas técnicas para confirmação da intubação traqueal correta. Algumas são baseadas na visualização transcervical do balonete ou seus artefatos. Preferimos a análise indireta, ou seja, a detecção de expansão pulmonar sincronizada com a ventilação manual com o ressuscitador, imediatamente após a intubação. Tal técnica tem a vantagem de identificar não somente a intubação traqueal, mas também a intubação seletiva, e guiar sua correção. Para tal, analisamos o deslizamento pleural e o pulso pulmonar (Fig 3).

Se há deslizamento pleural bilateral e sincronizado com a ventilação assistida, concluímos que nossa intubação foi efetiva (há expansão pulmonar bilateral) e que não há pneumotórax (há contato pleural bilateral). Na maioria dos casos esse simples exame é suficiente para garantir o A e o B primários, em poucos segundos.

Na presença de deslizamento pleural unilateral com pulso pulmonar contralateral devemos considerar intubação seletiva (há contato pleural bilateral, mas não há ex-

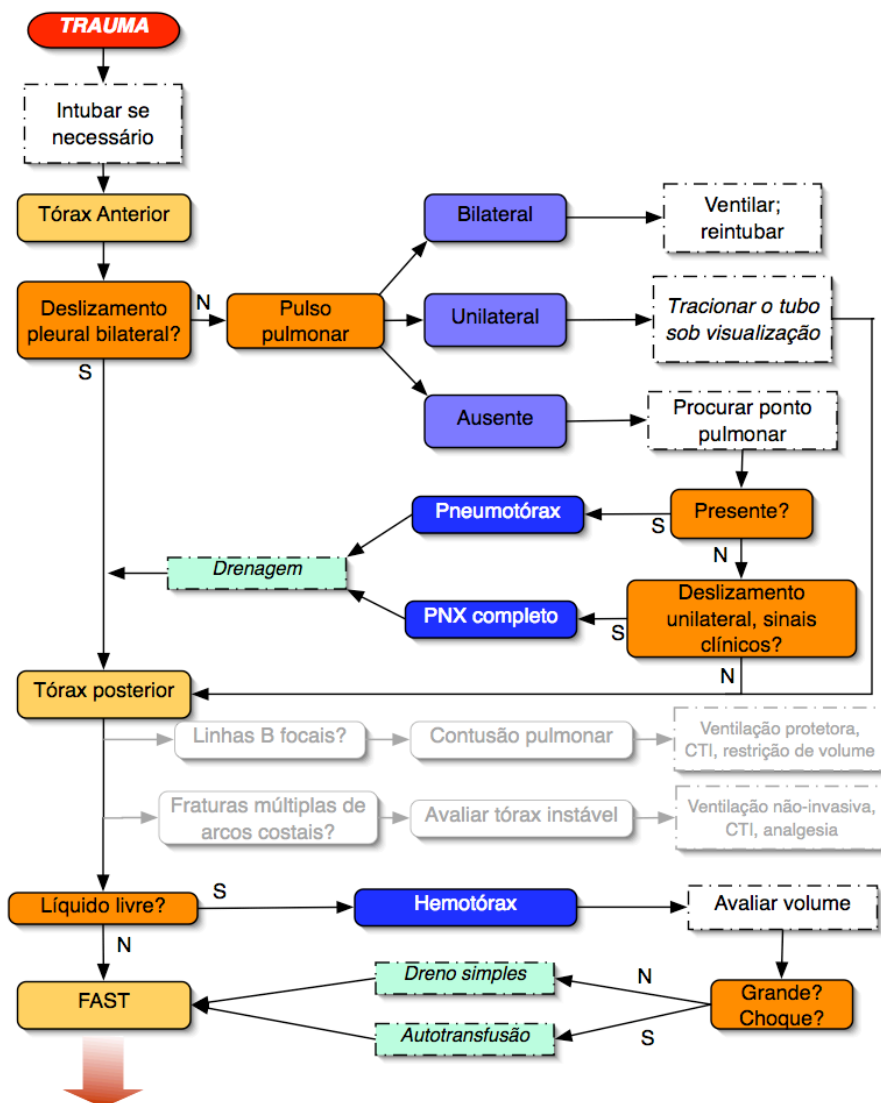


Fig 3. Algoritmo do ABC primário com ultra-sonografia

pansão no lado com pulso pulmonar). Então, traciona-se o tubo alguns centímetros sob visualização pulmonar, até que se retome o deslizamento pleural. Naturalmente deve-se prestar atenção em não extubar acidentalmente o paciente.

Se há pulso pulmonar bilateral, isso significa que há contato pleural bilateral, mas não há expansão pulmonar (ausência do deslizamento pleural). Consideramos intubação esofágica, procedendo extubação, ventilação assistida com máscara e reintubação.

Quando identificamos ausência de deslizamento pleural ou de pulso pulmonar devemos considerar a possibilidade de pneumotórax, e proceder a investigação de um sinal que é 100% específico para o diagnóstico de pneumotórax¹⁹, o “ponto pulmonar”, descrito a seguir.

Pneumotórax

Ar no espaço pleural tende a comportar-se como uma bolha, pois é mais leve que o parênquima pulmonar, que é flácido e colapsável. Portanto, acumula-se nas regiões mais superiores do tórax. É por isso que, conforme dito anteriormente, a presença de desliza-

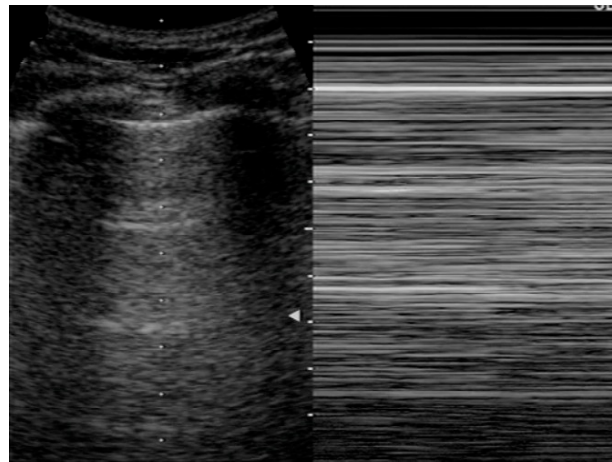


Fig 4. Pneumotórax; sinal da estratosfera
mento pleural nessa região exclui o diagnóstico de pneumotórax. Já a ausência de deslizamento pleural não significa obrigatoriamente que há pneumotórax, mas sim que não há pleura visceral deslizando sobre pleura parietal, ou desliza com deslocamento imperceptível. Isso ocorre em casos de pleurodese, atelectasia total, SDRA grave, regimes de ventilação protetora entre outras situações com baixa complacência e/ou expansão pulmonar. A ausência do deslizamento pleural é, porém, fortemente sugestiva de pneumotórax em um contexto de trauma. De modo semelhante à presença do deslizamento pleural, a percepção de sua ausência pode ser facilitada pelo uso do modo M. Visto que não há interferência da superfície alveolar na reflexão do ultra-som (ele é integralmente refletido pela camada de ar do pneumotórax) o artefato subjacente é

imóvel, perdendo a característica ciltilante normal. Isso expressa-se no modo M como linhas horizontais (“sinal da estratosfera”, Fig 4), sem a diferenciação normal em duas regiões distintas. Porém, para firmarmos com certeza absoluta o diagnóstico de pneumotórax procuramos o ponto pulmonar.

Apesar da presença de um pneumotórax, quando este não é completo (>60% dos casos¹⁹), existe ainda alguma expansão pulmonar. Pode-se então notar que o ponto onde a pleura visceral deixa de tocar a parede torácica varia com a ventilação (Fig 4). Podemos, portanto, localizar esse ponto, firmando com absoluta certeza o diagnóstico de pneumotórax. Pode-se ainda, com grande precisão, determinar a dimensão do pneumotórax, acompanhar sua evolução com segurança no caso de manejo conservador e determinar sua involução e resolução quando se efetua a drenagem de tórax.

Para localizarmos o ponto pulmonar, imediatamente após termos percebido a ausência de deslizamento pleural no ponto mais alto do tórax levamos o transdutor ao ponto mais posterior que podemos alcançar, sem comprometer a imobilização do paciente. No caso de não se tratar de um pneumotórax com colapso pulmonar completo devemos encontrar deslizamento pleural nesse ponto. Este também é o ponto onde podemos localizar com maior sensibilidade hemotóraces, situação na qual veremos o parênquima pulmonar “flutuando” sobre uma camada anecóica (fluido). Uma vez localizado contato pleural nesse ponto, tornamos a examinar a parede anterior, mas em um ponto vários centímetros mais lateral ao que estávamos. Se detectamos ausência de deslizamento pleural, tornamos a ir em direção póstero-lateral, mas não tão posterior

quanto antes. Vamos desse modo aproximando os pontos entre si, até localizarmos um exato ponto onde há deslizamento pleural na inspiração e este desaparece na expiração, como que “fugindo” do espaço intercostal examinado. No modo M nota-se alteração dos padrões de sinal da praia e sinal da estratosfera (Fig 5).

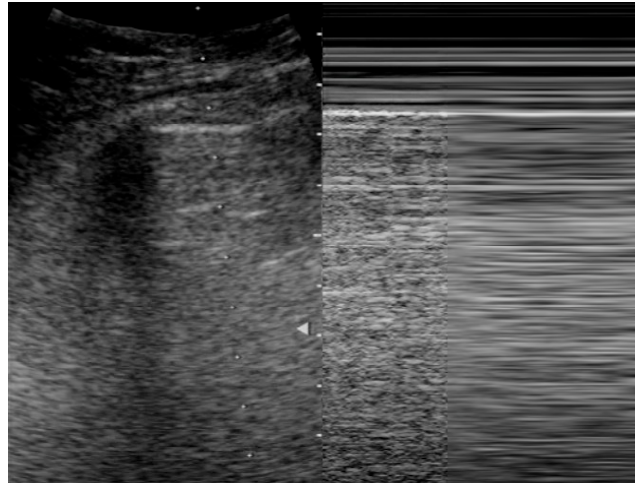


Fig 5. *Pneumotórax; ponto de pulmão*

C – Hemotórax

O hemotórax é uma espécie de transição entre o B e o C do atendimento primário, porque não somente a perda sanguínea pode instabilizar a função circulatória, mas a compressão do parênquima pulmonar pode comprometer de modo importante a ventilação.

Sangue livre na cavidade pleural é mais pesado que o parênquima pulmonar, portanto tende a escorrer para as regiões dependentes, acumulando-se na região posterior, no paciente supino. O paciente vítima de trauma neste momento inicial do atendimento ainda deve estar imobilizado em maca rígida, portanto a abordagem que se faz é o mais posterior possível, com o transdutor perpendicular à pele (apontando em direção ao mediastino), sem a mobilização do paciente. Assim deve-se conseguir che-

gar até um pouco posteriormente à linha axilar posterior, o que é suficiente para detecção de pequenos hemotóraces.

Há uma série de vantagens da ultrasonografia para detecção do hemotórax no atendimento inicial. Uma delas é que se pode estimar com boa precisão o volume de sangue livre, permitindo-nos decidir precocemente entre a drenagem simples e procedimento de autotransusão. Pode-se ainda

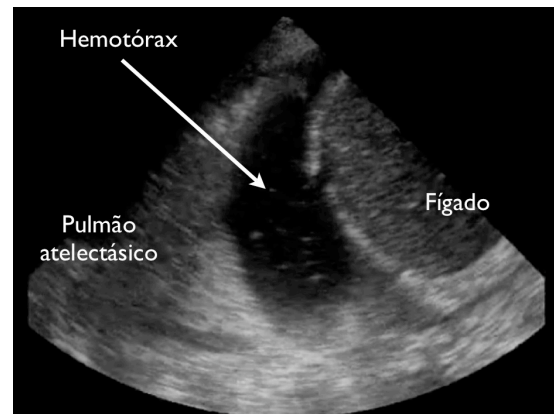


Fig 6. Hemotórax

perceber, em alguns casos, o “sinal do plâncton” (Fig 6), que é a presença de pequenos pontos hiperecogênicos flutuando em movimento em meio ao líquido. Isso são pequenas bolhas de ar, e devem chamar a atenção para pneumotórax associado. A ultrasonografia permite também avaliar o grau de atelectasia do parênquima rechaçado pelo sangue. O parênquima atelectásico, por não ser aerado, tem uma imagem de partes moles, “hepatizado”, capaz de conduzir o ultra-som.

Com alguma experiência, especialmente em sentido à pronta identificação da linha pleural e deslizamento pleural, espera-se que o emergencista faça essas etapas do atendimento inicial em poucos minutos, mas preferencialmente em menos de 60 segundos, excluindo ou identificando intubação traqueal correta, pneumotórax e hemotórax, com sensibilidade e especificidade superiores à radiografia simples de tórax. Pode-se então continuar o C com o FAST, e acesso venoso guiado por ultrasonografia, com boa segurança.

Exame secundário

No exame secundário o emergencista pode, além de revisar os passos do atendimento primário, identificar lesões como fraturas de arcos costais e contusão pulmonar.

Sabe-se que a radiografia simples de tórax tem sensibilidade medíocre para fraturas de arcos costais e fratura de esterno (<25%), em comparação à ultra-sonografia (>80%)³², porém este é um exame que, se o paciente está inconsciente, incapaz de queixar-se de pontos de dor, exige muito tempo e atenção do examinador. A expressão ultra-sonográfica da fratura costal e de esterno é muito simples: resume-se à óbvia descontinuidade em degrau da linha hiperecótica do córtex ósseo, muitas vezes instável, percebida pela movimentação dos fragmentos ósseos.

Já a avaliação da contusão pulmonar pode ser de maior utilidade no exame secundário do atendimento inicial à vítima de trauma, visto que a radiografia pode tardar várias horas em evidenciar a lesão, e mesmo assim tem sensibilidade muito inferior à da ultra-sonografia³³ (95%). A detecção precoce da contusão pulmonar pode orientar com maior segurança a decisão pela unidade de internação do paciente (prevendo-se piora da função ventilatória), evitar reposições de volume que não sejam absolutamente necessárias (maior infusão de volume relaciona-se a maior incidência de SDRA), escolha do melhor fluido de reposição volêmica (especula-se que colóides e soluções salinas diminuem a incidência de SDRA) e intubação precoce, com regime de ventila-

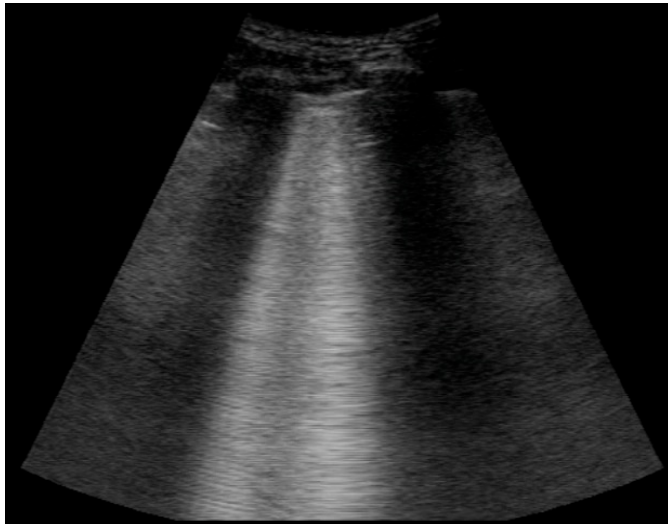


Fig 7. Síndrome intersticial; contusão pulmonar

movimentam-se com o deslizamento pleural, atingem as bordas da tela do ecógrafo e suprimem a expressão das linhas A. Apresentam-se de modo focal sobre a área atingida pelo impacto. A identificação dessas características é fundamental para que não se confunda com outros artefatos, como por exemplo as linhas verticais geradas na presença de enfisema subcutâneo, que são imóveis e nascem de um ponto da parede torácica, não da linha pleural.

ção protetora. A contusão pulmonar expressa-se pela presença das chamadas “linhas B”, que são artefatos verticais gerados quando há espessamento de septos interlobulares e interalveolares (Fig 7). São linhas hiperecóticas bem definidas geradas a partir da linha pleural,

Dissertação

Ultra-sonografia Torácica
na Contusão Pulmonar

Introdução

O trauma é uma doença de prevalência crescente, sendo atualmente a quarta causa de mortalidade geral no Brasil. É, porém, a principal causa de óbito na população de 1 a 44 anos, atingindo 71, 25% das causas de óbito na faixa de 20 a 29 anos. Na região metropolitana de Porto Alegre os acidentes de trânsito tiveram uma taxa de mortalidade de 30 casos / 100.000 jovens de 20 a 24 anos em 2003¹. As consequências em termos de saúde pública, anos de vida perdidos e seu correspondente impac-

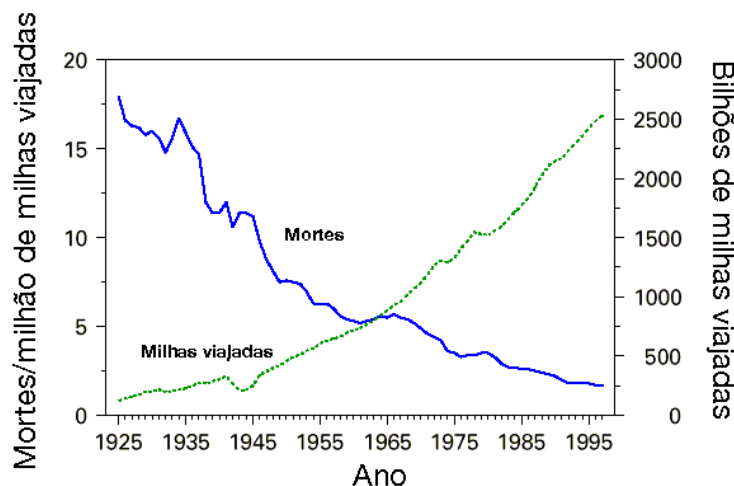


Gráfico 1. Mortes relacionadas a acidentes de trânsito (EUA).

to econômico são grandiosas, apesar da letalidade de acidentes de trânsito ter decrescido de modo importante ao longo do século passado com a melhoria da tecnologia automobilística (Gráfico 1).

Trauma Torácico

Um terço dos pacientes internados em centros de referência em trauma nos Estados Unidos são vítimas de lesões torácicas contusas importantes², que são responsáveis diretas por 16% a 25% das mortes em vítimas de trauma³.

São descritos três mecanismos de lesão no trauma torácico contuso:

- **Por compressão:** ocorre quando uma força de compressão exercida no tórax ultrapassa a resistência da caixa torácica. Um estudo *post-mortem* concluiu que o tórax suporta uma compressão de até 38% de sua dimensão sem sofrer fraturas⁴. A consequência principal são fraturas de arcos costais, que se rompem predominantemente em um ponto localizado a 60° a partir do esterno, ponto de maior fragilidade. Em compressões mais intensas associam-se a essas fraturas outras na região posterior⁵. Podem ocorrer ainda disjunções costochondrais, resultando em tórax instável por flutuação esternal, quando múltiplas.
- **Por cisalhamento:** ocorre em consequência de uma desaceleração súbita. Diferentes estruturas viscerais têm diferentes inércias, portanto em um impacto forças são transmitidas mais intensamente em pontos de ancoragem, como por exemplo à aorta através do ligamento arterioso. Isso gera a mais letal das lesões contusas do tórax, a ruptura aórtica. Forças de cisalhamento no parênquima pulmonar são causa de contusões, lacerações, hematomas e pneumatoceles⁶.
- **Por explosão:** são traumas de maior gravidade, porque causam não somente a lesão primária pelo impacto da onda de choque, mas lesões secundárias pelo impacto de objetos lançados pela explosão, e terciárias pelo arremesso da vítima à distância. Órgãos aerados são particularmente sensíveis à lesão primária, porque a onda de choque é conduzida pela via aérea, causando no parênquima pulmonar uma contusão com edema e hemorragia alveolar⁷.

Contusão Pulmonar

A contusão pulmonar pode ocorrer em consequência dos três mecanismos descritos. Em nossa revisão bibliográfica notamos que há divergência quanto às descrições histopatológicas da contusão mas que parece haver dois grupos concordantes distintos: um engloba estudos mais antigos feitos em vítimas de guerra (lesões por explosão) e alguns artigos de revisão mais recentes que neles se basearam para a descrição histopatológica⁸⁻¹⁰. Nesse grupo é descrito edema intersticial como o principal elemento. O outro grupo inclui estudos mais modernos predominantemente com vítimas de acidentes de trânsito (lesão por cisalhamento e compressão) e não valoriza o edema intersticial, relatando a hepatização alveolar subsequente ao sangramento em lacerações como principal alteração^{11, 12}. Wagner *et al*⁹ classificaram as lacerações do parênquima em quatro tipos:

- **Tipo I:** compressão direta do parênquima pela deformação da parede torácica, causando ruptura do tecido aerado;
- **Tipo II:** laceração dos lobos inferiores ao serem empurrados de encontro à coluna dorsal, em consequência de deformação do tórax inferior devido a um impacto;
- **Tipo III:** pequenas lacerações periféricas causadas por perfuração do parênquima subjacente a fraturas de costelas;
- **Tipo IV:** lacerações causadas pela presença de aderências pleurais, que infligem ruptura do parênquima quando os pulmões são subitamente deslocados por um impacto.

Não localizamos nenhuma divisão formal na classificação atual da contusão pulmonar em relação ao mecanismo de lesão (lesão por explosão vs. impacto direto).

A descrição histopatológica mais citada na literatura atual parece ser a apresentada por Cohn *et al* em seu artigo de revisão publicado em 1997 no *Journal of Trauma*¹⁰. A figura 8 mostra a estrutura normal de parênquima. São descritas quatro fases:

- **Lesão primária:** as forças de impacto transmitidas ao parênquima causam lacerações, a partir das quais há sangramento. Inicia-se um processo inflamatório, pequeno edema intersticial e atelectasia podem ser notados;

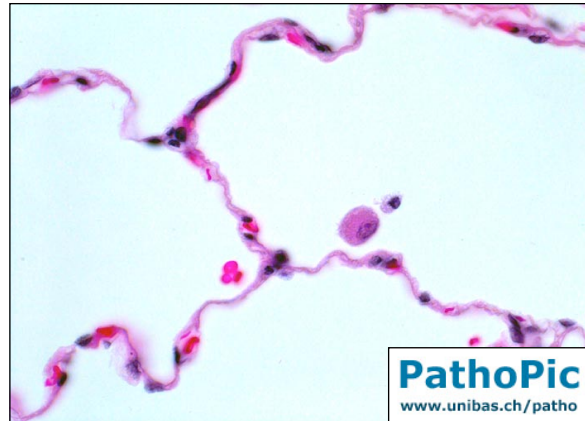


Fig 8. Pulmão normal

- **Edema intersticial:** poucas horas após o trauma nota-se edema intersticial inflamatório (Fig 9). O sangramento estende-se a áreas distantes dos pontos de laceração, aumentando a região inflamada. Há declínio da alteração da relação P_{aO_2}/F_{iO_2} , com agravo da disfunção respiratória.

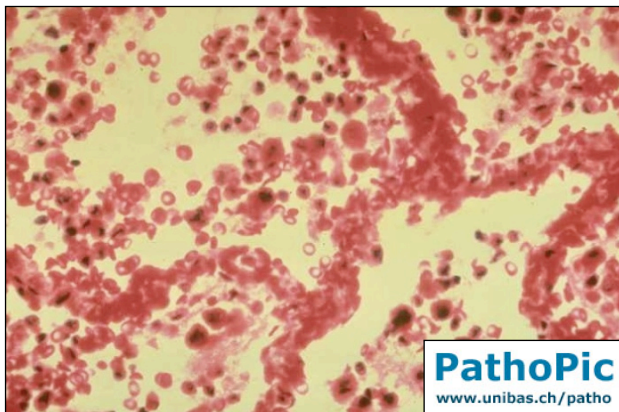


Fig 9. Edema intersticial, inundação alveolar

- **Consolidação:** 24 horas após o trauma o edema intersticial é acentuado, os espaços alveolares ficam repletos de fibrina, eritrócitos e volumoso infiltrado de células inflamatórias. Há importante perda da arquitetura alveolar. Caracteriza-se a hepatização do

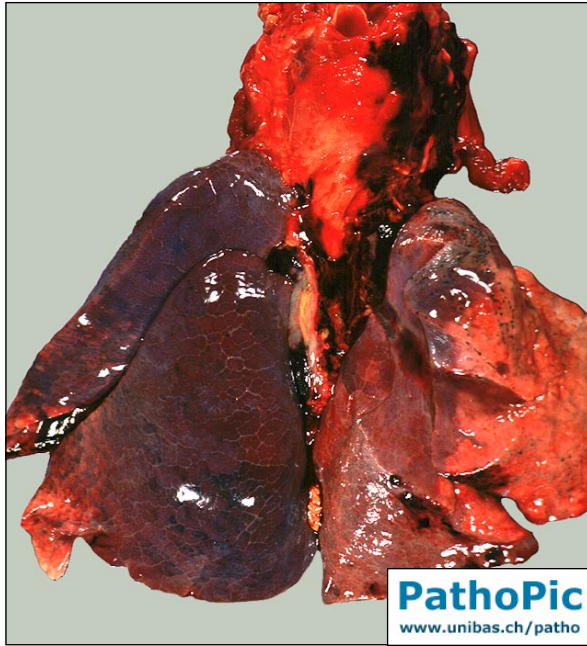

Fig 10. Consolidação

parênquima pulmonar (Fig 10). O infiltrado alvéolo-intersticial progride até cerca de 48 horas após o trauma, coincidindo com o pico de disfunção ventilatória.

•**Resolução:** não havendo complicações infecciosas a contusão é progressivamente reabsorvida, e a cura é praticamente completa 7 a 10 dias após o trauma, com mínimas seqüelas cicatriciais.

Acredita-se que a discordância em descrever precisamente a histopatologia da contusão pulmonar seja associada à dificuldade em quantificá-la^{13, 14}. A literatura cita valores entre 17% e 75% de incidência^{9, 15, 16}, sugerindo uma provável irregularidade na medição, refletida também pela inexistência de um sistema padrão de classificação da contusão pulmonar. Miller *et al* parecem ter sido os mais precisos na quantificação da contusão pulmonar¹⁴ ao utilizar reconstrução tridimensional e volumetria com auxílio de um *software* (3D Virtuoso, Siemens), a partir de tomografia computadorizada. O mesmo grupo está hoje desenvolvendo um *software* dedicado exclusivamente à medição de contusões pulmonares¹⁷. Apesar de medidas relativamente precisas o estudo classificou as contusões apenas como “grave”, quando ocupava mais de 20% do volume pulmonar bilateral ou “moderada”, quando inferior a esse valor. Outro grupo a utilizar uma classificação quantitativa foi o de Tyburski *et al*¹⁵, que criou um escore de 0 a 18,

dividindo cada pulmão em 9 áreas que recebiam um ponto se demonstrassem opacificação na radiografia anteroposterior simples do tórax. Estratificaram a contusão em “leve” (1-2 pontos), “moderada a grave” (3-9 pontos) e “muito grave” (acima de 9 pontos). Os livros didáticos^{18, 19}, porém, mantêm o foco da estratificação de gravidade na disfunção fisiológica e nas lesões associadas, e não em parâmetros radiológicos. Para análise das lesões associadas, o ISS²⁰ (*Injury Severity Score*) é o índice mais usado em pesquisa, mas análise individualizada da AIS (*Abbreviated Injury Scale*), escala na qual o ISS se baseia, demonstra que fraturas de ossos longos são associadas a piores disfunções^{21, 22}. Pape *et al* publicaram em 2000 uma extensa revisão¹³ de seu banco de dados de trauma em Hannover, com 4571 casos de trauma contuso, de onde extraíram uma escala de trauma torácico que correlaciona-se melhor com os prognósticos do que o ISS e AIS. Calcula-se um escore de trauma torácico entre 0 e 25 baseado em 5 variáveis estratificadas de Grau 0 a Grau IV conforme a tabela 1:

Grau	P _a O ₂ /F _i O ₂	Fratura de costela	Contusão	Lesão pleural	Idade	Pontos
0	>400	0	ausente	ausente	<30	0
I	300-400	1-3	1 lobo, unilateral	PTX	30-41	1
II	200-300	3-6	1 lobo, bilateral ou 2 lobos, unilateral	HT/HPT unilateral	42-54	2
III	150-200	>3	<2 lobos, bilateral	HT/HPT bilateral	55-70	3
IV	<150	Tórax instável	≥ 2 lobos, bilateral	PTX-H	>70	5

PTX: pneumotórax; HT: hemotórax; HPT: hemopneumotórax; PTX-H: pneumotórax hipertensivo

Tabela 1 - Escore de gravidade do trauma torácico, por Pape *et al*¹³.

Morbi-mortalidade

A presença de contusão pulmonar isolada traz uma mortalidade de 16%, passando a 42% quando associada a tórax instável²³. O pico de disfunção respiratória ocorre em torno de 72 horas após o trauma^{10, 11}, e a chance de desenvolvimento da

síndrome de desconforto respiratório do adulto (SDRA) é diretamente proporcional à extensão de tecido pulmonar acometido pela lesão^{10, 12, 14, 24-26}. Foi descrito que pacientes que têm 20% ou mais de seu volume pulmonar comprometido por contusão têm acima de 80% de chance de desenvolver SDRA¹⁴. Tyburski *et al*¹⁵ sugeriram que a relação P_aO_2/F_iO_2 deve ser utilizada em conjunto com métodos de imagem para previsão do prognóstico, ao verificarem que pacientes que nas primeiras 24 horas sofrem piora da função respiratória, medida pela relação P_aO_2/F_iO_2 , e aumento da área de contusão na radiografia simples de tórax, segundo o escore previamente descrito, apresentam taxa de mortalidade de 38% contra 17% para os pacientes que mantêm constante o grau de disfunção e alterações radiológicas. Alteração na função respiratória presente já na admissão é um forte preditor de mau prognóstico²². A extensão da contusão pulmonar, o desenvolvimento de SDRA e a necessidade de suporte ventilatório são associados a maiores índices de pneumonia, outro elemento determinante de piores prognósticos, além das fraturas de ossos longos^{10, 14, 15, 25, 26}.

Diagnóstico

Em geral, a expressão da contusão pulmonar na radiologia simples de tórax não é imediata, podendo tardar mais de 6 horas para surgir^{10-12, 15, 26}, e sua confiabilidade é limitada pela baixa sensibilidade, em torno de 20 a 26% no exame de admissão^{27, 28}. A sensibilidade da radiografia logo após o trauma chegou a 37,5% em um estudo experimental em modelo canino²⁹, e em um estudo seletivo para pacientes graves ($ISS \geq 18$) o diagnóstico, baseado na radiografia da admissão, foi feito em 47,3% dos pacientes portadores de contusão pulmonar¹³. Com base na descrição histopatológica da evolu-

ção da contusão pulmonar concluiu-se que a radiografia de tórax virá a expressar plenamente os sinais clássicos de contusão pulmonar somente a partir da terceira fase, ou seja, quando há consolidações bem estabelecidas (Fig 11).

A tomografia computadorizada é capaz de detectar e quantificar precocemente a contusão^{9-12, 14, 24, 26, 28, 30}, sendo o método de escolha para sua detecção e mensuração. A apresentação tomográfica da contusão pulmonar varia de acordo com a gravidade: nas contusões leves

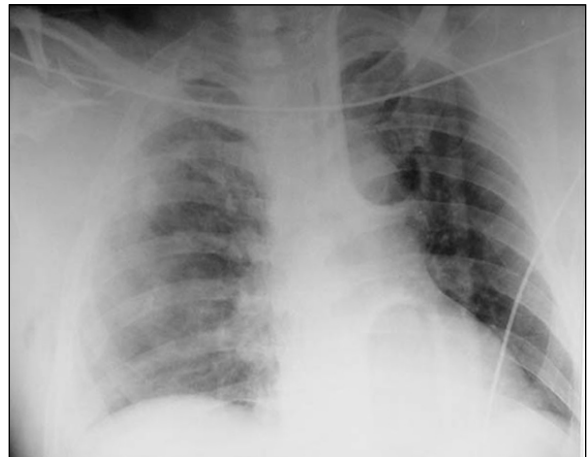

Fig 11. Contusão pulmonar

aparece como um infiltrado mal definido com áreas isoladas “em vidro moído”, e nas graves como extensas áreas de consolidação compacta¹² (Fig 12). Wagner *et al*⁹ realizaram um estudo com detalhada análise tomográfica e anatomopatológica e concluíram que a contusão pulmonar surge a partir de lacerações do parênquima, acrescentando-as como um achado típico.

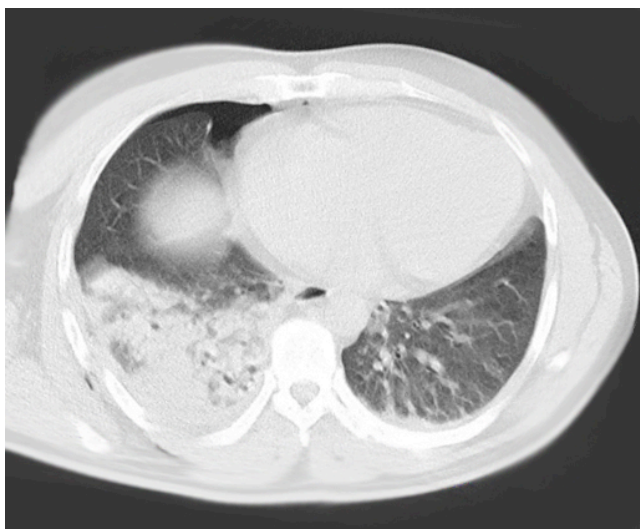


Fig 12. Contusão pulmonar

Considerando-se que a radiografia simples de tórax é de baixa sensibilidade precoce e que a tomografia computadorizada é um exame que nem sempre é indicado pela condição clínica inicial e não é disponível em centros de recursos limitados, na prática clínica em larga escala a maioria

dos casos de contusão pulmonar é diagnosticado 24h após a admissão, sendo o seu diagnóstico na sala de emergência dependente de alto índice de suspeição do médico emergencista¹³.

Ultra-sonografia Crítica

A ultra-sonografia é um método diagnóstico não invasivo que tem sido progressivamente mais utilizado na sala de emergência. Pela fácil execução, rápida curva de aprendizado e boa precisão, a FAST (*focused assessment with sonography for trauma*) consagrou-se como o exame inicial, e freqüentemente único, no trauma contuso. A simplicidade do método ultra-sonográfico permitiu que o médico emergencista o trouxesse sem maiores dificuldades para seu arsenal diagnóstico, atingindo rapidamente sensibilidade e especificidade comparáveis às do radiologista experiente para detecção de hemoperitônio. A intimidade com este exame despertou o interesse dos médicos emergencistas em outras aplicações da ultra-sonografia da sala de emergência, em especial para guiar procedimentos invasivos, como acesso vascular, pericardiocentese, toracocentese, bloqueios anestésicos e redução de fraturas, além de auxílio ao manejo da via aérea difícil, ecocardiografia, manejo da parada cardiorrespiratória e do choque, ultra-sonografia obstétrica, diagnóstico da hipertensão intracraniana e outros. O American College of Emergency Physicians redigiu em 2001 suas diretrizes, enfatizando o currículo a ser coberto durante o treinamento do residente em Medicina de Emergência e a necessidade de maior pesquisa na área³¹, e existe hoje uma organização mundial, a Winfocus (World Interactive Network Focused on Critical Ultrasound), que organiza congressos mundiais de ultra-sonografia crítica, ou *point-of-care* (à beira

do leito) que está delineando as diretrizes mundiais desta nova ferramenta diagnóstica do médico emergencista, além de centralizar e integrar os grupos de pesquisa no tema. Recentemente a Winfocus publicou, em um suplemento sobre ultra-sonografia crítica no *Critical Care Medicine*, sua sugestão de currículo em ultra-sonografia a ser incorporado pelo médico intensivista e emergencista, baseado na sistematização “ABCDE” (acrônimo para *airway, breathing, circulation, disability/defibrillation, exposure/evaluation*), extensivamente aplicado no cuidado ao paciente crítico³².

Ultra-sonografia Pulmonar

As primeiras referências ao estudo ultra-sonográfico do pulmão em pneumotórax datam de 1990, por Targhetta³³. Desde então Daniel Lichtenstein, no hospital Ambroise-Paré em Paris, tem descrito a maioria dos elementos que fundamentam a ultra-sonografia pulmonar moderna³⁴⁻⁴⁷, seguido por Gino Soldati, de Lucca, Itália, que recentemente publicou o primeiro livro-texto sobre ultra-sonografia torácica⁴⁸.

Face à possibilidade da análise do pulmão na maioria das doenças manifestas por dispnéia aguda na sala de emergência, o médico emergencista tem progressivamente se familiarizado com a técnica, que já é considerada uma habilidade necessária para a especialidade⁴⁹. A boa precisão da ultra-sonografia para o diagnóstico do pneumotórax^{33, 38-40, 46, 47, 50-63}, hemotórax^{12, 52, 55, 64} e fraturas costais⁶⁵ a torna uma ferramenta interessante a ser utilizada no atendimento ao trauma torácico. Síndromes que acometem o interstício pulmonar, como SDRA e edema agudo cardiogênico, também podem ser detectadas pela ultra-sonografia, com alta sensibilidade^{35, 37, 41, 66-70}.

A mais recente revisão da técnica básica de ultra-sonografia pulmonar foi publicada por Daniel Lichtenstein⁷¹.

A abordagem topográfica pode ser feita de dois modos, que são superponíveis:

- **Por subdivisões:** divide-se o tórax em áreas delimitadas por referências anatômicas, como espaços intercostais, linhas claviculares e axilares, esterno. Em geral esta abordagem é usada quando é necessária delimitação anatômica ou contagem do número de artefatos, em geral reservando-se à pesquisa. Lichtenstein sugeriu a divisão em seis áreas⁷², mas este não é um padrão universalmente utilizado^{66-68, 73}.
- **Por estágios:** também descrita por Lichtenstein⁷², a abordagem por estágios é a mais utilizada na prática clínica por ser mais simples, fornecendo respostas imediatas. Foram descritos quatro estágios, sem delimitação precisa da área a ser examinada:

Estágio I: é o exame limitado ao tórax anterior, bilateralmente.

Estágio II: tórax anterior e lateral são examinados.

Estágio III: examinam-se as paredes anterior, lateral e a parede posterior até onde se possa alcançar com o transdutor sem interferir com o decúbito horizontal do paciente (na vítima de trauma imobilizada, por exemplo)

Estágio IV: é o exame de toda a superfície pulmonar acessível, incluindo todo o dorso e ápices. O paciente deve estar sentado ou em decúbito lateral e, idealmente, deve poder colaborar com o exame cruzando os braços a fim de deslocar a escápula, permitindo o exame da região subjacente.

A ultra-sonografia pulmonar é um exame único, visto que o foco de sua análise não são imagens que expressam as estruturas de forma anatômica, mas sim artefatos gerados pela reflexão do ultra-som pelo ar contido nos espaços aéreos (Fig 13). A única imagem de aspecto anatômico é a referente às estruturas da parede torácica. Nela o ultra-som é conduzido normalmente, gerando a imagem típica de partes moles (pele, tecido celular subcutâneo, estruturas musculares) e ossos (os arcos costais, delineados superficialmente pelo periósteo e expressando sombra acústica posteriormente). Na abordagem clássica utiliza-se um corte longitudinal em um espaço intercostal, para que se possa ter os arcos costais a cada lado da tela, servindo como referência à localização da linha pleural, que é uma linha hiperecogênica situada imediatamente abaixo deles. A localização da linha pleural é o cerne da ultra-sonografia pulmonar, pois a partir dela é feita toda a análise. O conjunto arcos costais/linha pleural desenha uma imagem típica de referência chamada “sinal do morcego”, onde os arcos costais delimitam

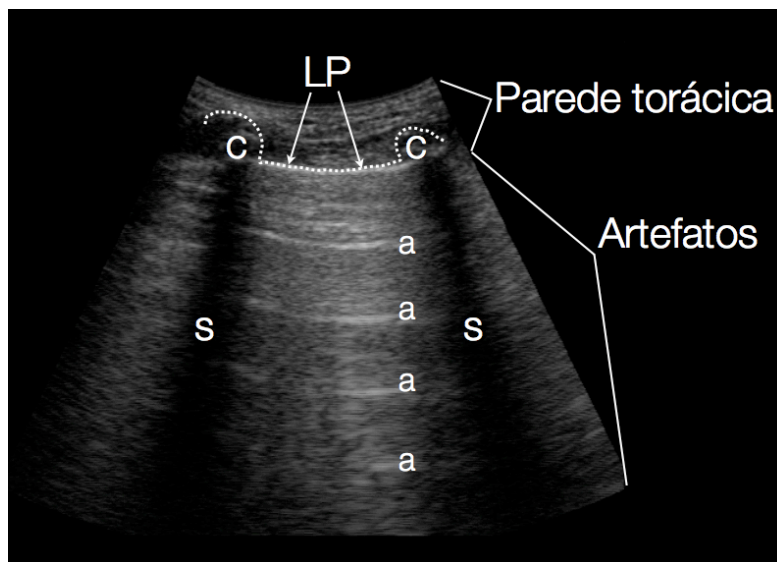


Fig 13. Imagem longitudinal de um espaço intercostal. Pulmão normal. c: costelas; s: sombra posterior LP: linha pleural; a: linhas A Linha Pontilhada: sinal do morcego

as asas abertas e a linha pleural representa o corpo.

No exame normal deve-se notar o mais importante artefato: o deslizamento pleural (fr: *glissement pleural*, ing: *lung sliding*, *gliding sign*). É um cintilar da linha pleural que transmite impressão de movimento em

vai-e-vem, de modo sincronizado com a ventilação. Expressa o deslizamento da pleura visceral em contato direto com a pleura parietal durante a expansão pulmonar. Note-se que a presença do deslizamento pleural (quando analisado no ponto mais alto do tórax – 3º ou 4º espaço intercostal anterior no paciente supino) exclui com especificidade próxima a 100% a presença de pneumotórax, e sua ausência é percebida em virtualmente todos os casos de pneumotórax^{46, 47, 59}. Existe ainda um outro sinal chamado “ponto de pulmão” que apresenta 100% de especificidade para firmar o diagnóstico de pneumotórax, que é a detecção da alternância de presença/ausência de deslizamento pleural em um espaço intercostal, de modo sincronizado com a ventilação, que expressa o ponto exato onde a pleura visceral deixa de tocar a parietal⁴⁰.

Abaixo da linha pleural toda a imagem produzida pelo ecógrafo são artefatos gerados pela reflexão do ultra-som ao atingir o ar contido nos pulmões. Dois fenômenos devem ser observados: primeiro, a formação das “linhas A”. São linhas horizontais paralelas entre si (curvilíneas no exame com transdutor convexo, retilíneas com o transdutor linear) que se repetem indefinidamente a intervalos regulares equivalentes à espessura da parede torácica. Expressam a reverberação do ultra-som na parede torácica, entre a linha pleural e o próprio transdutor. O outro fenômeno de destaque é que a imagem artefactual gerada abaixo da linha pleural tem uma característica cintilante, dinamicamente variável e sincronizado com a ventilação. Isso ocorre porque ela é gerada na linha pleural, devido à reflexão do ultra-som na interface de alta diferença de impedância acústica entre partes moles (onde ocorre condução) e ar (onde ocorre reflexão). Tal interface tem uma superfície microesférica e irregular – conformação moldada pela estrutura alveolar normal – e que está em movimento durante a expansão

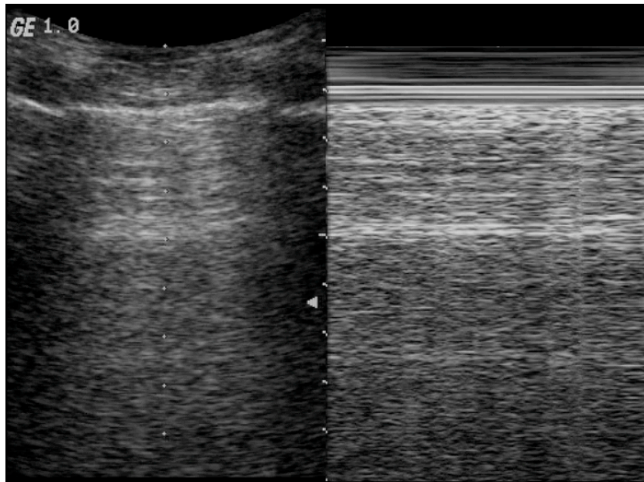


Fig 14. Modo M (à direita) - sinal da praia

pulmonar. Isso causa a fragmentação e reflexão errática do feixe de ultrassom, que retorna ao transdutor gerando o padrão cintilante típico. Este fenômeno permite a utilização de um recurso que tende a facilitar a percepção visual do deslizamento pleural: o

registro em modo M, que é a modalidade da ultra-sonografia utilizada para registrar em modo bidimensional o movimento de tecidos em uma determinada linha unidimensional. A imagem do que ocorre sobre a linha é seqüencialmente repetida, gerando uma imagem bidimensional, particularmente útil em ecocardiografia para análise de movimento miocárdico e valvular. Na ultra-sonografia pulmonar normal há a geração do chamado “sinal da praia” (Fig 14), onde há registro de uma imagem com duas seções bem diferenciadas: uma na porção superior da tela, formada por linhas horizontais (“ondas”), que expressam a ausência de movimento da parede torácica; outra, abaixo da primeira, de um padrão pontilhado (“areia”), que é o registro do cintilar na área de artefatos. Na presença de pneumotórax, por exemplo, como não há contato pleural, não há interferência da superfície alveolar microesférica e todo o artefato é gerado

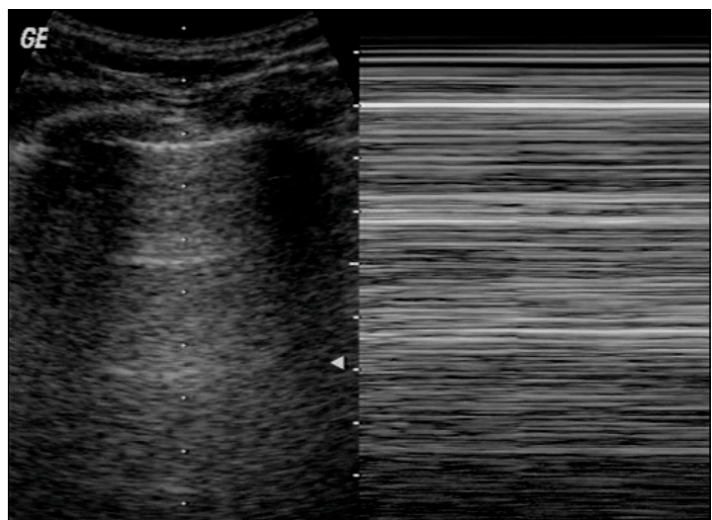


Fig 15. Modo M (à direita) - sinal da estratosfera em um caso de pneumotórax

pela reflexão do ultra-som ao nível da pleura parietal. Portanto, o artefato abaixo da linha pleural perde a característica cintilante, e o modo M registra exclusivamente linhas horizontais, o chamado “sinal da estratosfera” (Fig 15).

Ultra-sonografia nas Síndromes Intersticiais Pulmonares

A ultra-sonografia pulmonar vem ganhando espaço como um método efetivo para a detecção de síndromes intersticiais^{35, 41, 66-68, 70, 73-75}. É altamente sensível para a detecção de edema agudo de pulmão, sendo extremamente útil no diagnóstico diferencial de dispnéia na sala de emergência³⁷. Para SDRA, além de parecer ser largamente superior ao exame físico e à radiografia de tórax³⁵, em um estudo em modelo experimental foi mais precoce do que a alteração na relação P_aO_2/F_iO_2 na detecção da doença⁷⁶.

As síndromes intersticiais podem ser detectadas pela ultra-sonografia através da presença de um artefato do tipo *ring-down* chamado por Lichtenstein de “linha B”⁴¹ (Fig 16) (antigamente era chamado pelo mesmo autor de *comet tails*: no pulmão normal há reflexão integral do feixe de ultra-som, gerando os artefatos previamente descri-

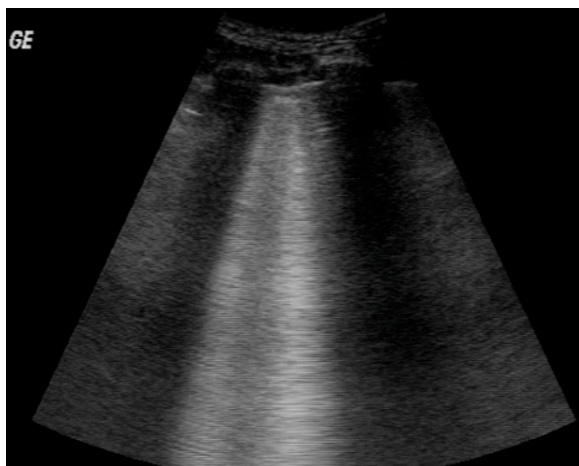


Fig 16. Linhas B - síndrome intersticial

tos. A estrutura do parênquima pulmonar é completamente ignorada, porque o tecido que teria impedância acústica adequada à condução do feixe de ultra-som (o interstício alveolar) tem dimensões inferiores à largura de onda do feixe. Já quando há síndrome alvéolo-intersticial presente ocorre

espessamento de interstício. Assim configura-se uma estrutura com densidade de partes moles (estrutura condutora) de dimensão superior à largura de onda do feixe de ultra-som, cercada por alvéolos aerados (estrutura refletora), conforme a representação da figura 17. O feixe de ultra-som, então, penetra no tecido ingurgitado (septos interalveolares, alvéolos inundados) e passa a ser indefinidamente refletido entre as duas interfaces



Fig 17. Reverberação do ultra-som no septo espessado, entre duas interfaces de ar

desse tecido com estruturas vizinhas aeradas, reverberando. A cada reflexão do feixe o aparelho gera uma ínfima linha horizontal na tela que representa a superfície de reflexão. Nessa reverberação as pequenas linhas horizontais vão sendo acumuladas verticalmente de modo perpétuo, gerando um artefato vertical, a linha B. Lichtenstein descreve que para um artefato ser classificado como linha B deve ter cinco características:

- Ser gerado na linha pleural
- Movimentar-se sincronicamente com o deslizamento pleural
- Apagar as linhas A
- Atingir a borda da tela do ecógrafo
- Serem linhas hiperecogênicas bem definidas (como raios laser)

As linhas B, portanto, são geradas quando há espessamento intersticial de qualquer origem histológica. Acredita-se que pela presença de vasos venosos ou linfáticos mais calibrosos ou por microatelectasias em cerca de 28% dos sujeitos normais algu-

mas poucas linhas B podem ser detectadas isoladamente⁴¹, mas limitadas à região laterobasal⁷⁷. Nos exames positivos para síndromes intersticiais as linhas B são virtualmente incontáveis^{68, 73}. A observação dos cinco critérios descritos por Lichtenstein é de extrema importância, pelo fato de existirem outros artefatos do tipo *ring down* que podem ser facilmente confundidos com as linhas B:

- Linhas Z: são linhas verticais que ainda não foram esclarecidas, mas não parecem ter significado patológico. Surgem na linha pleural, mas não se movimentam com o deslizamento pleural nem atingem a borda da tela, esmorecendo antes;
- Linhas W: são linhas estáticas bem definidas que atingem a borda da tela, mas são geradas em várias profundidades diferentes no tecido subcutâneo. Significam enfisema subcutâneo em tecido adiposo;
- Linhas E: semelhantes às linhas W, porém são geradas em um único plano. Significam enfisema subcutâneo limitado por um plano de tecido, como uma fáscia muscular ou pele.

Enfatiza-se a importância da diferenciação entre as linhas B e as linhas E e W, porque todas podem estar presentes na vítima de trauma, mas podem ter significados diametralmente opostos: linhas B precisam de contato pleural para serem detectadas (ausência de pneumotórax), enquanto as linhas E e W geralmente são associadas à presença de pneumotórax^{47, 48, 71}.

Ultra-sonografia nas Consolidações

A alta sensibilidade do método ultra-sonográfico para detecção de consolidações periféricas no parênquima pulmonar é bem estabelecida^{43, 52, 71, 77, 78}. A gran-

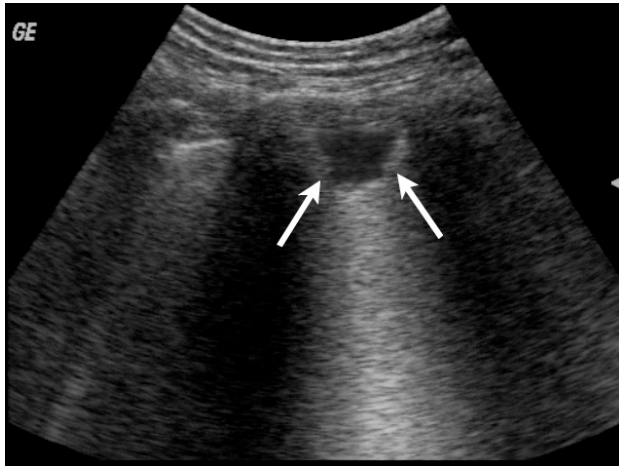


Fig 18. *Linha C - consolidação subpleural*

de maioria das consolidações patológicas atingem a pleura visceral e podem ser detectadas pela ultra-sonografia, independentemente de sua origem fisiopatológica. Algumas discretas variações morfológicas ou dinâmicas podem permitir sua diferenciação entre consoli-

dação infecciosa, vascular (embolia pulmonar), obstrutiva (atelectasia) ou neoplásica^{52, 78, 79}.

Um estudo em CTI⁴³ encontrou que 98,5% das consolidações pneumônicas tocam a pleura visceral, portanto seriam localizáveis pela ultra-sonografia, mas a sensibilidade efetiva foi reduzida a 90% devido à presença de curativos, drenos e outros obstáculos à análise do transdutor, além das próprias limitações anatômicas como as estruturas ósseas do tórax. A radiografia de tórax, no mesmo estudo, atingiu 70% de sensibilidade para as consolidações.

As consolidações periféricas, de modo geral, expressam-se como uma imagem de densidade de partes moles semelhante a tecido hepático (Fig. XX), que tende a acompanhar a movimentação pulmonar durante a ventilação. A imagem referente às consolidações subpleurais foi chamada de “linha C”.

Objetivo

Considerando-se a capacidade do método ultra-sonográfico em detectar espessamentos dos septos do parênquima pulmonar e consolidações subpleurais, e considerando-se que tais alterações estão presentes na evolução histopatológica da contusão pulmonar, o presente estudo teve o objetivo de verificar a capacidade da ultra-sonografia em detectar contusões pulmonares.

Material e Método

População

Foram incluídos no estudo 121 pacientes vítimas de trauma contuso com envolvimento torácico e ISS superior a 15. 109 foram analisados de modo retrospectivo a partir de uma amostra de conveniência de pacientes analisados para um estudo de ultra-sonografia em pneumotórax⁸⁰, e 12 de modo prospectivo. Os pacientes foram atendidos em três hospitais gerais na Itália, nas cidades de Roma e Lucca, entre abril de 2001 e dezembro de 2003. Foram excluídos pacientes inconscientes, intubados e/ou com pneumotórax.

Exames

Ultra-sonografias

Nos três hospitais participantes do estudo é rotina a realização da ultra-sonografia, inclusive pulmonar, no momento da chegada, em todos os pacientes vítimas de trauma grave. Ecógrafos são mantidos nas salas de trauma, e as equipes assistenciais são capacitadas para a realização do estudo. Seguindo a estratégia de diagnóstico *point-of-care* as ultra-sonografias foram os primeiros exames a serem realizados, dentro de um período de 15 minutos desde a admissão dos pacientes, pelos médicos assistentes (Drs. Gino Soldati ou Americo Testa).

Os exames foram realizados em estágio III de Lichtenstein⁴⁷, ou seja, a superfície torácica analisada incluiu toda a parede anterior, toda a parede lateral e a parede posterior na sua porção acessível ao transdutor, mantendo-se o paciente em sua imobilização padrão do trauma, em decúbito horizontal.

Foram considerados três resultados possíveis:

- Exame normal – visualização do deslizamento pleural normal, sem linhas B ou linhas C;
- Síndrome alvéolo-intersticial – visualização do deslizamento pleural e de linhas B em número superior a oito;
- Consolidação periférica – visualização de deslizamento pleural e de focos de consolidação subpleural (linhas C).

Radiografias de tórax

Logo após a realização da ultra-sonografia os pacientes foram submetidos a radiografias simples de tórax, em decúbito horizontal, com aparelho portátil disponível na sala de emergência. Os exames foram interpretados pelos radiologistas de plantão, que eram cegos para os resultados dos demais exames. Na ficha de registro do estudo, os exames foram considerados apenas positivos ou negativos para a presença de contusão pulmonar.

Tomografias computadorizadas

Considerado o padrão-ouro para o estudo, todas as tomografias foram realizadas dentro de um prazo de um hora da chegada, em todos os pacientes. Também foram interpretadas por radiologistas cegos para os demais exames, e consideradas apenas negativas ou positivas para contusões pulmonares, segundo a presença de áreas “em vidro moído” ou consolidações no parênquima pulmonar.

Análise estatística

O objetivo do estudo foi simples e pontual: determinar se a ultra-sonografia pulmonar é capaz de detectar contusões pulmonares. Portanto, do mesmo modo foi a análise estatística. Todos os exames foram considerados apenas positivos ou negativos para contusão pulmonar, não havendo maiores detalhamentos topográficos ou quantitativos.

Sendo assim, o cruzamento dos dados foi feito através de uma tabela 2 x 2, com análise de sensibilidade, especificidade e valores preditivos. A tomografia foi considerada o padrão-ouro.

Resultados

Dos 121 pacientes conscientes e com ventilação espontânea incluídos, 33 (27,3%) foram excluídos pela presença de pneumotórax, detectado no atendimento inicial pelo próprio exame sonográfico através da ausência de deslizamento pleural.

Nos 88 pacientes estudados, a tomografia computadorizada detectou 37 contusões pulmonares. A radiografia simples de tórax feita logo após a admissão foi positiva para contusão pulmonar em 10 desses pacientes (sensibilidade 27%), não havendo casos falso-positivos.

Exames		Tomografia		Sensibilidade	Especificidade
		+	-		
US-SAI	+	35	2	94,6%	96%
	-	2	49		
US - LPP	+	7	0	18,9%	100%
	-	30	51		
RXT	+	10	0	27%	100%
	-	27	51		

Tabela 2. Resultados

US: ultra-sonografia

SAI: síndrome alvéolo-intersticial

LPP: lesão parenquimatosa periférica

RXT: radiografia de tórax

A ultra-sonografia foi considerada positiva para contusão pulmonar em 37 pacientes. Destes, 35 apresentavam contusão pela tomografia, havendo portanto dois casos falso-positivos (sensibilidade 94,6%, especificidade 96,1%, precisão 95,4%). Se considerados apenas os casos que expressaram o padrão de lesão parenquimatosa periférica, 7 casos foram positivos, não havendo

do falso-negativos (sensibilidade 18,9%, especificidade 100%). Todos os casos que apresentaram consolidações periféricas também apresentaram simultaneamente síndrome alvéolo-intersticial.

Todos os casos positivos para contusão pela ultra-sonografia expressaram as linhas B de modo focal, na região diretamente atingida pelo trauma – e eventualmente apresentaram também as linhas C – à exceção dos dois casos falso-positivos, que apresentaram linhas B de modo difuso em toda a superfície pulmonar. Foram ambos posteriormente diagnosticados como fibrose pulmonar, que é uma doença que apresenta-se com espessamento do interstício do parênquima pulmonar^{81, 82}, portanto deve também expressar microreverberação, gerando as linhas B.

Conclusão

Considerando-se que a ultra-sonografia é capaz de detectar aumento nos pequenos septos do parênquima pulmonar, o presente trabalho confirma a hipótese de que ela é capaz de detectar contusões pulmonares.

Discussão

Limitações

Em análise retrospectiva identificamos no presente trabalho alguns elementos que podem ter vindo a limitar ou enviesar os resultados. Discuti-los-emos a seguir, visando otimizar a interpretação dos achados e sugerir correções do método em trabalhos futuros.

Entendemos que a presença de pneumotórax como critério de exclusão total da análise foi uma falha, porque que veio a afastar os resultados finais do trabalho da realidade da sala de emergência. A presença de pneumotórax e/ou extenso enfisema subcutâneo impede a visualização da pleura visceral, impossibilitando a pesquisa de contusão pulmonar, mas a análise poderia ter sido feita após a drenagem de tórax, quando há recuperação do contato pleural, e os pacientes submetidos a drenagem analisados em subgrupo, visto que dificilmente a ultra-sonografia poderia ser feita em tempo inferior a 15 minutos. Ainda, a presença de enfisema subcutâneo associado ao pneumotórax, apesar de aumentar grandemente a dificuldade técnica do exame, raramente o impede totalmente⁴⁸, especialmente quando a análise seria imitada a “positivo” ou “negativo” para linhas B, sem preocupação com detalhamento da extensão ou topografia das alterações.

Consideramos a ausência total de registro topográfico das alterações na ultra-sonografia como sendo outra falha de metodologia. Entendemos que técnicas que envolvem contagem do números de linhas B ou detalhamento preciso da topografia do tórax, a exemplo do utilizado pelo grupo do Dr. Eugenio Picano em Pisa, na Itália⁶⁶⁻⁶⁸,

⁷⁰, inflige tremenda carga de trabalho ao examinador, aumentando significativamente o tempo de atendimento da vítima de trauma. Porém, uma descrição sucinta – como divisão do tórax em quadrantes, por exemplo – provavelmente não aumentaria o tempo de exame e permitiria maior certeza na exclusão de falso-positivos ao correlacionar-se com a tomografia computadorizada.

Outra observação de grande utilidade científica teria sido a análise da evolução da expressão sonográfica da contusão pulmonar ao longo do tempo. Primeiro, apesar de estar implícito na metodologia (os exames foram realizados em tempo inferior a 15 minutos da chegada do paciente à sala), não foi feito registro do tempo preciso em que os exames foram realizados, o que poderia fundamentar melhor a conclusão inferida de que a ultra-sonografia é capaz de detectar a contusão muito precocemente. Segundo, essa análise poderia ter sido feita em comparação à radiografia de tórax, exame que é alvo de crítica justamente por ter baixa sensibilidade precoce, e à tomografia computadorizada, o padrão-ouro para o diagnóstico. Terceiro, considerando-se que a contusão pulmonar evolui da fase de infiltrado intersticial (expressando linhas B) à fase de consolidações periféricas (expressando linhas C), exames repetidos poderiam ter sido feitos, registrando-se a dinâmica da transição. Possivelmente esse conhecimento possa contribuir para a melhor compreensão da evolução histopatológica da contusão pulmonar e talvez até mesmo para análise de correlações prognósticas.

Resultados

Apesar de não termos localizado trabalhos específicos sobre a utilidade da ultra-sonografia pulmonar na fibrose pulmonar a análise da literatura prévia sugere que

qualquer doença que curse com espessamento dos septos do parênquima pulmonar gera linhas B. Os dois casos falso-positivos posteriormente identificados como fibrose pulmonar reforçam a hipótese de que essa doença também se expressa sonograficamente com o artefato. Isso salienta a necessidade de mais pesquisa, com análise topográfica das alterações sonográficas e sua correlação com um padrão-ouro.

Considerações Gerais

O diagnóstico preciso da contusão pulmonar no paciente vítima de trauma de tórax, na sala de emergência, pode ser difícil. A radiografia de tórax inicial pode ser útil quando positiva, mas se não apresenta sinais de contusão pulmonar não há certeza de que o paciente não venha a desenvolver insuficiência respiratória às custas de uma contusão “oculta” nas horas seguintes.

A tomografia ainda é o exame de escolha para o diagnóstico da contusão pulmonar na sala de emergência. Sabe-se que a realização de uma tomografia nos pacientes vítimas de trauma de tórax afeta a decisão clínica em um terço dos casos, e que para cada alteração detectada na radiografia de tórax, três outras seriam demonstradas por tomografia^{9, 10, 29, 30}. Porém, a tomografia nem sempre é uma opção viável no politraumatizado, em função da dificuldade logística e do risco adicionado quando se transporta um paciente crítico, especialmente quando ele deverá ficar por um certo tempo sem contato direto da equipe assistente, enquanto dentro do tomógrafo. Com o desenvolvimento dos modernos tomógrafos de alta velocidade e melhor planejamento dos fluxos de pacientes nos departamentos de emergência, esta é uma barreira cada vez menos freqüente, mas levando-se em conta que 21,2% da população brasileira

vive com menos de U\$ 2,00 por dia⁸³, pode-se inferir que o acesso a um aparelho de tomografia computadorizada é limitado aos grandes centros. Não localizamos referência específica para tal dado. O desenvolvimento da ultra-sonografia crítica vem sendo fortemente estimulado pela Organização das Nações Unidas, à qual a Winfocus aliou-se no projeto *Millenium Development Goals*⁸⁴, com o objetivo de levar a ultra-sonografia como único método diagnóstico às cidades-milênio em função de sua utilidade no atendimento às mais diversas doenças importantes no cuidado de atenção primária à saúde, com pneumonia, fraturas, cardiopatias e fundamentalmente no cuidado materno-infantil⁸⁵. Entendemos que a confirmação de que a ultra-sonografia pode auxiliar no diagnóstico da contusão pulmonar contribui de modo importante para esse objetivo.

Utilidade clínica e pesquisa futura

O bom julgamento clínico e a experiência seguem indispensáveis ao emergencista que lida com a vítima de trauma torácico contuso na sala de emergência provida ou não de um tomógrafo. O risco do desenvolvimento de disfunção ventilatória deve ser previsto precocemente permitindo, por exemplo, planejamento adequado da unidade de internação do paciente, dos recursos disponíveis, previsão da necessidade de transferência para centro com CTI disponível, etc.

Considera-se que, mesmo em um paciente inicialmente assintomático, a insuficiência excessiva de volume possa agravar a severidade da instalação de insuficiência respiratória por SDRA^{11, 24}. Pelo fato da radiografia simples de tórax tardar em revelar a contusão pulmonar, a ultra-sonografia pode vir a ser uma ferramenta útil ao permitir a

estratificação de risco para o desenvolvimento de SDRA, orientando infusões parcimoniosas de volume no paciente traumatizado.

Pesquisa futura sobre o uso da ultra-sonografia na contusão pulmonar pode ainda contribuir para a melhor compreensão da sua evolução histopatológica, permitindo melhor padronização da classificação, previsão do curso clínico e orientando tratamentos.

Cada vez mais a ultra-sonografia vem sendo utilizada pelo médico emergencista no cuidado dos pacientes, tanto para diagnóstico quanto orientação de procedimentos invasivos. A ultra-sonografia pulmonar mostrou-se efetiva para a detecção precoce da contusão pulmonar em nosso estudo, fornecendo dados ao embasamento de mais uma possibilidade de aplicação do método na sala de emergência. A possibilidade de diagnosticar a contusão pulmonar já na abordagem inicial no paciente traumatizado, na mesma fase do atendimento em que se realizam os exames ultra-sonográficos de rotina – como o FAST e orientação de acesso venoso – deve ajudar grandemente a logística e o planejamento do atendimento mesmo no paciente oligossintomático, orientando infusão judiciosa de volume e previsão mais precisa do curso clínico.

Referências Bibliográficas

Artigo de Revisão

1. Maecken T, Grau T. Ultrasound imaging in vascular access. *Crit Care Med* 2007;35(5 Suppl):S178-85.
2. Kendall JL, Hoffenberg SR, Smith RS. History of emergency and critical care ultrasound: the evolution of a new imaging paradigm. *Crit Care Med* 2007;35(5 Suppl):S126-30.
3. Kirkpatrick AW. Clinician-performed focused sonography for the resuscitation of trauma. *Crit Care Med* 2007;35(5 Suppl):S162-72.
4. Lichtenstein DA. Ultrasound in the management of thoracic disease. *Crit Care Med* 2007;35(5 Suppl):S250-61.
5. Beckh S, Bolcskei PL, Lessnau KD. Real-time chest ultrasonography: a comprehensive review for the pulmonologist. *Chest* 2002;122(5):1759-73.
6. Sustic A. Role of ultrasound in the airway management of critically ill patients. *Crit Care Med* 2007;35(5 Suppl):S173-7.
7. Chun R, Kirkpatrick AW, Sirois M, et al. Where's the tube? Evaluation of hand-held ultrasound in confirming endotracheal tube placement. *Prehospital Disaster Med* 2004;19(4):366-9.
8. Ball CG, Kirkpatrick AW, Fox DL, et al. Are occult pneumothoraces truly occult or simply missed? *J Trauma* 2006;60(2):294-8 discussion 8-9.
9. Chan SS. Emergency bedside ultrasound to detect pneumothorax. *Acad Emerg Med* 2003;10(1):91-4.
10. Cunningham J, Kirkpatrick AW, Nicolaou S, et al. Enhanced recognition of "lung sliding" with power color Doppler imaging in the diagnosis of pneumothorax. *J Trauma* 2002;52(4):769-71.

11. Dulchavsky SA, Schwarz KL, Kirkpatrick AW, et al. Prospective evaluation of thoracic ultrasound in the detection of pneumothorax. *J Trauma* 2001;50(2):201-5.
12. Kirkpatrick AW, Brown DR, Crickmer S, et al. Hand-held portable sonography for the on-mountain exclusion of a pneumothorax. *Wilderness Environ Med* 2001;12(4):270-2.
13. Kirkpatrick AW, Ng AK, Dulchavsky SA, et al. Sonographic diagnosis of a pneumothorax inapparent on plain radiography: confirmation by computed tomography. *J Trauma* 2001;50(4):750-2.
14. Kirkpatrick AW, Nicolaou S, Rowan K, et al. Thoracic sonography for pneumothorax: the clinical evaluation of an operational space medicine spin-off. *Acta Astronaut* 2005;56(9-12):831-8.
15. Kirkpatrick AW, Sirois M, Laupland KB, et al. Hand-held thoracic sonography for detecting post-traumatic pneumothoraces: the Extended Focused Assessment with Sonography for Trauma (EFAST). *J Trauma* 2004;57(2):288-95.
16. Knudtson JL, Dort JM, Helmer SD, Smith RS. Surgeon-performed ultrasound for pneumothorax in the trauma suite. *J Trauma* 2004;56(3):527-30.
17. Lichtenstein D, Meziere G. Ultrasound probably has a bright future in the diagnosis of pneumothorax. *J Trauma* 2002;52(3):607.
18. Lichtenstein D, Meziere G, Biderman P, Gepner A. The comet-tail artifact: an ultrasound sign ruling out pneumothorax. *Intensive Care Med* 1999;25(4):383-8.
19. Lichtenstein D, Meziere G, Biderman P, Gepner A. The "lung point": an ultrasound sign specific to pneumothorax. *Intensive Care Med* 2000;26(10):1434-40.

20. Lichtenstein DA, Menu Y. A bedside ultrasound sign ruling out pneumothorax in the critically ill. Lung sliding. Chest 1995;108(5):1345-8.
21. Lichtenstein DA, Meziere G, Lascols N, et al. Ultrasound diagnosis of occult pneumothorax. Crit Care Med 2005;33(6):1231-8.
22. Pihlajamaa K, Bode MK, Puumalainen T, Lehtimäki A, Marjelund S, Tikkakoski T. Pneumothorax and the value of chest radiography after ultrasound-guided thoracocentesis. Acta Radiol 2004;45(8):828-32.
23. Reissig A, Kroegel C. Accuracy of transthoracic sonography in excluding post-interventional pneumothorax and hydropneumothorax. Comparison to chest radiography. Eur J Radiol 2005;53(3):463-70.
24. Reissig A, Kroegel C. [Sonographic diagnosis of post-interventional pneumothorax and hydropneumothorax--prospective study of 100 patients]. Schweiz Rundsch Med Prax 2006;95(16):617-24.
25. Sargsyan AE, Hamilton DR, Nicolaou S, et al. Ultrasound evaluation of the magnitude of pneumothorax: a new concept. Am Surg 2001;67(3):232-5; discussion 5-6.
26. Zhang M, Liu ZH, Yang JX, et al. Rapid detection of pneumothorax by ultrasonography in patients with multiple trauma. Crit Care 2006;10(4):R112.
27. ACEP. American College of Emergency Physicians. ACEP emergency ultrasound guidelines-2001. Ann Emerg Med 2001;38(4):470-81.
28. Hamilton DR, Sargsyan AE, Kirkpatrick AW, et al. Sonographic detection of pneumothorax and hemothorax in microgravity. Aviat Space Environ Med 2004;75(3):272-7.

29. Kirkpatrick AW, Breeck K, Wong J, et al. The potential of handheld trauma sonography in the air medical transport of the trauma victim. *Air Med J* 2005;24(1):34-9.
30. Lichtenstein D. Ultrasound in the Management of Thoracic Disease. *Crit Care* 2007;35(5 (Supl.)):S250-S61.
31. Miller LA. Chest wall, lung, and pleural space trauma. *Radiol Clin North Am* 2006;44(2):213-24, viii.
32. Rainer TH, Griffith JF, Lam E, Lam PK, Metreweli C. Comparison of thoracic ultrasound, clinical acumen, and radiography in patients with minor chest injury. *J Trauma* 2004;56(6):1211-3.
33. Soldati G, Testa A, Silva FR, Carbone L, Portale G, Silveri NG. Chest ultrasonography in lung contusion. *Chest* 2006;130(2):533-8.
34. Neri L, Storti E, Lichtenstein D. Toward an ultrasound curriculum for critical care medicine. *Crit Care Med* 2007;35(5 Suppl):S290-304.

Referências Bibliográficas

Dissertação

1. Ministério da Saúde. Indicadores de Mortalidade. DataSUS - www.datasus.gov.br/idb2003.
2. Miller DL, Mansour KA. Blunt traumatic lung injuries. *Thorac Surg Clin* 2007;17(1):57-61, vi.
3. LoCicero J, 3rd, Mattox KL. Epidemiology of chest trauma. *Surg Clin North Am* 1989;69(1):15-9.
4. Viano DC, Lau IV, Asbury C, King AI, Begeman P. Biomechanics of the human chest, abdomen, and pelvis in lateral impact. *Accid Anal Prev* 1989;21(6):553-74.
5. Kleinman PK, Schlesinger AE. Mechanical factors associated with posterior rib fractures: laboratory and case studies. *Pediatr Radiol* 1997;27(1):87-91.
6. Wanek S, Mayberry JC. Blunt thoracic trauma: flail chest, pulmonary contusion, and blast injury. *Crit Care Clin* 2004;20(1):71-81.
7. Wightman JM, Gladish SL. Explosions and blast injuries. *Ann Emerg Med* 2001;37(6):664-78.
8. Clemenson CJ. Blast injury. *Physiol Rev* 1956;36(3):336-54.
9. Wagner RB, Crawford WO, Jr., Schimpf PP. Classification of parenchymal injuries of the lung. *Radiology* 1988;167(1):77-82.
10. Cohn SM. Pulmonary contusion: review of the clinical entity. *J Trauma* 1997;42(5):973-9.
11. Allen GS, Coates NE. Pulmonary contusion: a collective review. *Am Surg* 1996;62(11):895-900.
12. Miller LA. Chest wall, lung, and pleural space trauma. *Radiol Clin North Am* 2006;44(2):213-24, viii.

13. Pape HC, Remmers D, Rice J, Ebisch M, Krettek C, Tscherne H. Appraisal of early evaluation of blunt chest trauma: development of a standardized scoring system for initial clinical decision making. *J Trauma* 2000;49(3):496-504.
14. Miller PR, Croce MA, Bee TK, et al. ARDS after pulmonary contusion: accurate measurement of contusion volume identifies high-risk patients. *J Trauma* 2001;51(2):223-8; discussion 9-30.
15. Tyburski JG, Collinge JD, Wilson RF, Eachempati SR. Pulmonary contusions: quantifying the lesions on chest X-ray films and the factors affecting prognosis. *J Trauma* 1999;46(5):833-8.
16. Webb WR. Thoracic trauma. *Surg Clin North Am* 1974;54(5):1179-92.
17. Center for Injury Biomechanics. <http://www1.wfubmc.edu/cib/research/>. In: Center WFUBM, ed.; 2007.
18. Hoyt D, Coimbra R, Potenza B. Management of Acute Trauma in: Sabiston Textbook of Surgery; 2004.
19. Eckstein M, Henderson S. Thoracic Trauma in: Rosen's Emergency Medicine. 2006.
20. Baker SP, O'Neill B, Haddon W, Jr., Long WB. The injury severity score: a method for describing patients with multiple injuries and evaluating emergency care. *J Trauma* 1974;14(3):187-96.
21. Pape HC, Auf'm Kolk M, Paffrath T, Regel G, Sturm JA, Tscherne H. Primary intramedullary femur fixation in multiple trauma patients with associated lung contusion--a cause of posttraumatic ARDS? *J Trauma* 1993;34(4):540-7; discussion 7-8.

22. Hoff SJ, Shotts SD, Eddy VA, Morris JA, Jr. Outcome of isolated pulmonary contusion in blunt trauma patients. *Am Surg* 1994;60(2):138-42.
23. Clark GC, Schechter WP, Trunkey DD. Variables affecting outcome in blunt chest trauma: flail chest vs. pulmonary contusion. *J Trauma* 1988;28(3):298-304.
24. Cohn SM, Zieg PM. Experimental pulmonary contusion: review of the literature and description of a new porcine model. *J Trauma* 1996;41(3):565-71.
25. Miller PR, Croce MA, Kilgo PD, Scott J, Fabian TC. Acute respiratory distress syndrome in blunt trauma: identification of independent risk factors. *Am Surg* 2002;68(10):845-50; discussion 50-1.
26. Wagner RB, Crawford WO, Jr., Schimpf PP, Jamieson PM, Rao KC. Quantitation and pattern of parenchymal lung injury in blunt chest trauma. Diagnostic and therapeutic implications. *J Comput Tomogr* 1988;12(4):270-81.
27. Ball CG, Kirkpatrick AW, Fox DL, et al. Are occult pneumothoraces truly occult or simply missed? *J Trauma* 2006;60(2):294-8 discussion 8-9.
28. Trupka A, Waydhas C, Hallfeldt KK, Nast-Kolb D, Pfeifer KJ, Schweiberer L. Value of thoracic computed tomography in the first assessment of severely injured patients with blunt chest trauma: results of a prospective study. *J Trauma* 1997;43(3):405-11; discussion 11-2.
29. Schild HH, Strunk H, Weber W, et al. Pulmonary contusion: CT vs plain radiograms. *J Comput Assist Tomogr* 1989;13(3):417-20.
30. Wagner RB, Jamieson PM. Pulmonary contusion. Evaluation and classification by computed tomography. *Surg Clin North Am* 1989;69(1):31-40.

31. ACEP. American College of Emergency Physicians emergency ultrasound guidelines-2001. *Ann Emerg Med* 2001;38(4):470-81.
32. Neri L, Storti E, Lichtenstein D. Toward an ultrasound curriculum for critical care medicine. *Crit Care Med* 2007;35(5 Suppl):S290-304.
33. Targhetta R, Bourgeois JM, Balmes P. [Echography of pneumothorax]. *Rev Mal Respir* 1990;7(6):575-9.
34. Lichtenstein D. [Pulmonary echography: a method of the future in emergency medicine and resuscitation]. *Rev Pneumol Clin* 1997;53(2):63-8.
35. Lichtenstein D, Goldstein I, Mourgeon E, Cluzel P, Grenier P, Rouby JJ. Comparative diagnostic performances of auscultation, chest radiography, and lung ultrasonography in acute respiratory distress syndrome. *Anesthesiology* 2004;100(1):9-15.
36. Lichtenstein D, Hulot JS, Rabiller A, Tostivint I, Meziere G. Feasibility and safety of ultrasound-aided thoracentesis in mechanically ventilated patients. *Intensive Care Med* 1999;25(9):955-8.
37. Lichtenstein D, Meziere G. A lung ultrasound sign allowing bedside distinction between pulmonary edema and COPD: the comet-tail artifact. *Intensive Care Med* 1998;24(12):1331-4.
38. Lichtenstein D, Meziere G. Ultrasound probably has a bright future in the diagnosis of pneumothorax. *J Trauma* 2002;52(3):607.
39. Lichtenstein D, Meziere G, Biderman P, Gepner A. The comet-tail artifact: an ultrasound sign ruling out pneumothorax. *Intensive Care Med* 1999;25(4):383-8.
40. Lichtenstein D, Meziere G, Biderman P, Gepner A. The "lung point": an ultrasound sign specific to pneumothorax. *Intensive Care Med* 2000;26(10):1434-40.

41. Lichtenstein D, Meziere G, Biderman P, Gepner A, Barre O. The comet-tail artifact. An ultrasound sign of alveolar-interstitial syndrome. *Am J Respir Crit Care Med* 1997;156(5):1640-6.
42. Lichtenstein D, Peyrouset O. Is lung ultrasound superior to CT? The example of a CT occult necrotizing pneumonia. *Intensive Care Med* 2006;32(2):334-5.
43. Lichtenstein DA, Lascols N, Meziere G, Gepner A. Ultrasound diagnosis of alveolar consolidation in the critically ill. *Intensive Care Med* 2004;30(2):276-81.
44. Lichtenstein DA, Lascols N, Prin S, Meziere G. The "lung pulse": an early ultrasound sign of complete atelectasis. *Intensive Care Med* 2003;29(12):2187-92.
45. Lichtenstein DA, Loubieres Y. Lung sonography in pulmonary embolism. *Chest* 2003;123(6):2154; author reply -5.
46. Lichtenstein DA, Menu Y. A bedside ultrasound sign ruling out pneumothorax in the critically ill. Lung sliding. *Chest* 1995;108(5):1345-8.
47. Lichtenstein DA, Meziere G, Lascols N, et al. Ultrasound diagnosis of occult pneumothorax. *Crit Care Med* 2005;33(6):1231-8.
48. Soldati G, Copetti, R. *Ecografia Toracica*. 1 ed. Torino, Italia: Edizioni Medico Scientifiche; 2006.
49. Reardon R, Heegaard B, Plummer D, Clinton J, Cook T, Tayal V. Ultrasound is a necessary skill for emergency physicians. *Acad Emerg Med* 2006;13(3):334-6.
50. Dulchavsky SA, Schwarz KL, Kirkpatrick AW, et al. Prospective evaluation of thoracic ultrasound in the detection of pneumothorax. *J Trauma* 2001;50(2):201-5.

51. Kirkpatrick AW, Nicolaou S, Rowan K, et al. Thoracic sonography for pneumothorax: the clinical evaluation of an operational space medicine spin-off. *Acta Astronaut* 2005;56(9-12):831-8.
52. Beckh S, Bolcskei PL, Lessnau KD. Real-time chest ultrasonography: a comprehensive review for the pulmonologist. *Chest* 2002;122(5):1759-73.
53. Sargsyan AE, Hamilton DR, Nicolaou S, et al. Ultrasound evaluation of the magnitude of pneumothorax: a new concept. *Am Surg* 2001;67(3):232-5; discussion 5-6.
54. Kirkpatrick AW, Ng AK, Dulchavsky SA, et al. Sonographic diagnosis of a pneumothorax inapparent on plain radiography: confirmation by computed tomography. *J Trauma* 2001;50(4):750-2.
55. Hamilton DR, Sargsyan AE, Kirkpatrick AW, et al. Sonographic detection of pneumothorax and hemothorax in microgravity. *Aviat Space Environ Med* 2004;75(3):272-7.
56. Cunningham J, Kirkpatrick AW, Nicolaou S, et al. Enhanced recognition of "lung sliding" with power color Doppler imaging in the diagnosis of pneumothorax. *J Trauma* 2002;52(4):769-71.
57. Kirkpatrick AW, Brown DR, Crickmer S, et al. Hand-held portable sonography for the on-mountain exclusion of a pneumothorax. *Wilderness Environ Med* 2001;12(4):270-2.
58. Reissig A, Kroegel C. Accuracy of transthoracic sonography in excluding post-interventional pneumothorax and hydropneumothorax. Comparison to chest radiography. *Eur J Radiol* 2005;53(3):463-70.

59. Blaivas M, Lyon M, Duggal S. A prospective comparison of supine chest radiography and bedside ultrasound for the diagnosis of traumatic pneumothorax. *Acad Emerg Med* 2005;12(9):844-9.
60. Reissig A, Kroegel C. [Sonographic diagnosis of post-interventional pneumothorax and hydropneumothorax--prospective study of 100 patients]. *Schweiz Rundsch Med Prax* 2006;95(16):617-24.
61. Knudtson JL, Dort JM, Helmer SD, Smith RS. Surgeon-performed ultrasound for pneumothorax in the trauma suite. *J Trauma* 2004;56(3):527-30.
62. Zhang M, Liu ZH, Yang JX, et al. Rapid detection of pneumothorax by ultrasonography in patients with multiple trauma. *Crit Care* 2006;10(4):R112.
63. Chan SS. Emergency bedside ultrasound to detect pneumothorax. *Acad Emerg Med* 2003;10(1):91-4.
64. Jones A, Tayal V, Sullivan DM, Kline JA. Randomized, controlled trial of immediate versus delayed goal-directed ultrasound to identify the cause of nontraumatic hypotension in emergency department patients. *Crit Care* 2004;32:1703-8.
65. Rainer TH, Griffith JF, Lam E, Lam PK, Metreweli C. Comparison of thoracic ultrasound, clinical acumen, and radiography in patients with minor chest injury. *J Trauma* 2004;56(6):1211-3.
66. Agricola E, Bove T, Oppizzi M, et al. "Ultrasound comet-tail images": a marker of pulmonary edema: a comparative study with wedge pressure and extravascular lung water. *Chest* 2005;127(5):1690-5.

67. Agricola E, Picano E, Oppizzi M, et al. Assessment of stress-induced pulmonary interstitial edema by chest ultrasound during exercise echocardiography and its correlation with left ventricular function. *J Am Soc Echocardiogr* 2006;19(4):457-63.
68. Jambrik Z, Monti S, Coppola V, et al. Usefulness of ultrasound lung comets as a nonradiologic sign of extravascular lung water. *Am J Cardiol* 2004;93(10):1265-70.
69. Kohzaki S, Tsurusaki K, Uetani M, Nakanishi K, Hayashi K. The aurora sign: an ultrasonographic sign suggesting parenchymal lung disease. *Br J Radiol* 2003;76(907):437-43.
70. Picano E, Frassi F, Agricola E, Gligorova S, Gargani L, Mottola G. Ultrasound lung comets: a clinically useful sign of extravascular lung water. *J Am Soc Echocardiogr* 2006;19(3):356-63.
71. Lichtenstein D. Ultrasound in the management of thoracic disease. *Crit Care* 2007;35(5 (Suppl.)):S250-S61.
72. Lichtenstein D. *General ultrasound in the critically ill*. 2 ed: Springer; 2005.
73. Volpicelli G, Mussa A, Garofalo G, et al. Bedside lung ultrasound in the assessment of alveolar-interstitial syndrome. *Am J Emerg Med* 2006;24(6):689-96.
74. Frassi F, Gargani L, Gligorova S, Ciampi Q, Mottola G, Picano E. Clinical and echocardiographic determinants of ultrasound lung comets. *Eur J Echocardiogr* 2006.
75. Soldati G, Iaconi P. Sonographic appearance of ARDS. Letter: ref. Tsubo T, Yatsu Y, Suzuki A, Iwakawa T, Okawa H, Ishihara H, Matsuki A (2001). Daily changes of the area of density in the dependent lung region--evaluation using transesophageal echocardiography. *Intensive Care Med* 27:1881-1886. *Intensive Care Med* 2002;28(11):1675.

76. Gargani L, Lionetti V, Di Cristofano C, Bevilacqua G, Recchia FA, Picano E. Early detection of acute lung injury uncoupled to hypoxemia in pigs using ultrasound lung comets. *Crit Care Med* 2007.
77. Volpicelli G. Detection of sonographic B lines in patients with normal lungs or radiographic alveolar consolidation. *Medical Science Monitor* 2008(*In Press*).
78. Mathis G, Blank W, Reissig A, et al. Thoracic ultrasound for diagnosing pulmonary embolism: a prospective multicenter study of 352 patients. *Chest* 2005;128(3):1531-8.
79. Mathis G, Lessnau KD. *Atlas of Chest Sonography*. 1 ed. New York: Springer; 2003.
80. Soldati G, Testa A, Sher S, Pignataro G, Sala MLA, Silveri NG. Occult Traumatic Pneumothorax: Diagnostic Accuracy of Lung Ultrasonography in the Emergency Department. *Chest* 2007:chest.07-1595.
81. Misumi S, Lynch DA. Idiopathic pulmonary fibrosis/usual interstitial pneumonia: imaging diagnosis, spectrum of abnormalities, and temporal progression. *Proc Am Thorac Soc* 2006;3(4):307-14.
82. Noble PW. Idiopathic pulmonary fibrosis: natural history and prognosis. *Clin Chest Med* 2006;27(1 Suppl 1):S11-6, v.
83. United Nations Development Programme - Beyond Scarcity: Power, poverty and the global water crisis *in*: <http://www.undp.org>. 2006. (Acessado em 29 de outubro de 2007)
84. UN Millenium Development Goals *in*: <http://www.un.org/millenniumgoals/>. 2000. (Acessado em 29 de outubro de 2007)

85. OCCAM/ECOSOC - United Nations Economic and Social Council *in*:
<http://www.un.org/ecosoc>. 2007. (Acessado em 29 de outubro de 2007)

Artigo Publicado

Chest Ultrasound in Pulmonary Contusion

Soldati G, Testa A, Silva F et al. Chest 2006; 130:533-538



Chest Ultrasonography in Lung Contusion*

Gino Soldati, MD; Americo Testa, MD; Fernando R. Silva, MD;
Luigi Carbone, MD, PhD; Grazia Portale, MD; and Nicolò G. Silveri, MD

Study objective: Despite the high prevalence of chest trauma and its high morbidity, lung contusion (LC) often remains undiagnosed in the emergency department (ED). The present study investigates the possible clinical applicability of chest ultrasonography for the diagnosis of LC in the ED in comparison to radiography and CT.

Materials and methods: One hundred twenty-one patients admitted to the ED for blunt chest trauma were investigated using ultrasonography by stage III longitudinal scanning of the anterolateral chest wall to detect LC. Data were retrospectively collected in an initial series of 109 patients (group 1) and prospectively in the next 12 patients (group 2). All patients who presented with pneumothorax were excluded. After the ultrasound study, all patients were submitted to chest radiography (CXR) and CT. The sonographic patterns indicative of LC included the following: (1) the alveolointerstitial syndrome (AIS) [defined by increase in B-line artifacts]; and (2) peripheral parenchymal lesion (PPL) [defined by the presence of C-lines: hypoechoic subpleural focal images with or without pleural line gap].

Results: The diagnosis of LC was established by CT scan in 37 patients. If AIS is considered, the sensitivity of ultrasound study was 94.6%, specificity was 96.1%, positive and negative predictive values were 94.6% and 96.1%, respectively, and accuracy was 95.4%. If PPL is alternatively considered, sensitivity and negative predictive values drop to 18.9% and 63.0%, respectively, but both specificity and positive predictive values increased to 100%, with an accuracy of 65.9%. Radiography had sensitivity of 27% and specificity of 100%.

Conclusions: Chest ultrasonography can accurately detect LC in blunt trauma victims, in comparison to CT scan. (CHEST 2006; 130:533–538)

Key words: chest trauma; chest ultrasound; lung contusion; lung sonography; pulmonary contusion; thoracic ultrasonography

Abbreviations: AIS = alveolointerstitial syndrome; CXR = chest radiography; ED = emergency department; ISS = injury severity score; LC = lung contusion; PPL = peripheral parenchymal lesion

Lung contusion (LC) is a frequent clinical entity. Previous studies¹ have found a 26% rate of lung involvement in blunt chest trauma, with varying severity scores. The need for surgical intervention in chest trauma is not high (10 to 15%),² but the diagnosis of LC determines the need of a close physiologic follow-up. This injury is an independent

risk factor for the development of ARDS,³ pneumonia,⁴ and long-term respiratory dysfunction, and is associated with a 10 to 25% mortality rate.⁵

Despite its relatively high incidence, LC is a difficult diagnosis to make in the ED. Unless an advanced diagnostic method such as CT is used,

*From the Operative Unit of Emergency Medicine (Dr. Soldati), Ospedale di Castelnuovo di Garfagnana, Lucca, Italy; the Department of Emergency Medicine (Drs. Testa, Carbone, Portale, and Silveri) Catholic University, School of Medicine, Policlinico A. Gemelli, Rome, Italy; and Hospital de Pronto Socorro Municipal de Porto Alegre (Dr. Silva), Porto Alegre, Brazil. A research grant was provided by the Ministero della Pubblica Istruzione e della Ricerca Scientifica.

Manuscript received June 29, 2005; revision accepted February 8, 2006.

Reproduction of this article is prohibited without written permission from the American College of Chest Physicians (www.chestjournal.org/misc/reprints.shtml).

Correspondence to: Fernando R. Silva, MD, Rua Henrique Dias 194/502, 90035-100 Porto Alegre, RS Brazil; e-mail: fernando.hps@terra.com.br

DOI: 10.1378/chest.130.2.533

traditional radiology will underestimate its prevalence. The existing data show that plain chest radiography (CXR) is able to accurately diagnose only major traumatic events. Minor pleural effusions, pneumothoraces, fractures, and LCs, particularly the very recent ones, are missed.^{6,7}

Ultrasonography is an optimal diagnostic method in the emergency department (ED) setting, with an extensive and validated usage in the diagnosis of hemoperitoneum,^{8,9} as well as of pleural and pericardial effusions. More recently, there is a growing body of evidence supporting the use of ultrasound in the diagnosis of pneumothorax,¹⁰ characterizing a chest-focused or goal-directed approach, instead of the transabdominal or specialty-directed approach. This study was developed with the objective of analyzing the capability of chest sonography to diagnose LCs in comparison to standard radiology and CT, thus expanding the applicability of a tool that is already present in the ED.

MATERIALS AND METHODS

This study took place in the EDs of three hospitals in Italy: Lucca and Valle del Serchio general hospitals in Lucca, and Policlinico A. Gemelli in Rome. Consecutive patients who presented with isolated blunt chest trauma or polytrauma with chest involvement and an injury severity score (ISS) > 15 were enrolled between April 2001 and December 2003. The population comprised 121 patients (Fig 1) who were classified into two groups. Group I consisted of 109 patients who were simultaneously registered for a pneumothorax study (unpublished data). They were blindly analyzed retrospectively by chart review. This analysis was possible because thorax ultrasound at hospital admission in trauma patients is routine in the enrolling hospitals, and a standard form was used for registry, which included signs

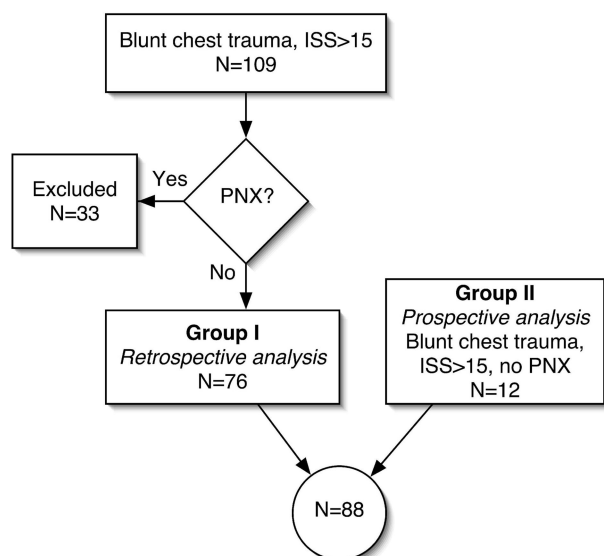


FIGURE 1. Study flowchart. PNX = pneumothorax.

of extravascular lung water (B-lines), with topographic annotations and thermal prints using video printers (UP-895MD; Sony Corporation; New York, NY) connected to the ultrasound gear. Group 2 was analyzed in a prospective fashion with a population of consecutive patients. Patients who presented with pneumothorax of any size or subcutaneous emphysema large enough to compromise the quality of the examination, in the examiner's opinion, were excluded.

One examiner performed the ultrasound scan (G.S. or A.T.) within 15 min of arrival as the first imaging test (model 220 SSA, convex 3.5-MHz probe; Toshiba; Tokyo, Japan; or convex multi-frequency 3.5- to 5-MHz probe; Esaote Megas; Genova, Italy; or model H21, convex multifrequency 2- to 5-MHz probe; Hitachi; Tokyo, Japan). The chest was scanned in search of pneumothorax and signs of LC according to a stage III approach, as described by Lichtenstein¹¹: focused scan of the anterior and lateral walls and the most posterior accessible region beyond the posterior axillary line, not compromising patient immobilization in supine position. We suggest the readers to access more details on lung ultrasound technique and findings in the work by Lichtenstein et al.¹² Chest ultrasound was considered a part of the routine initial examination of the patient, being the first imaging test. The ultrasound units are kept in the EDs.

The normal sonographic appearance of the lung is shown in Figure 2: a longitudinal scan of an intercostal space, with the ribs as topographic reference. The gliding sign is usually found, an echogenic line with a to-and-fro movement that is synchronous with the ventilation movements. The gliding sign is present when the visceral pleura slides on the parietal pleura, excluding pneumothorax. Horizontal artifacts—the A-lines—appear cyclically at an interval that reproduces the distance of the transducer to the pleural line. The gliding sign is not always evident, and the pleural contact and lung movement may be shown in the M mode (Fig 2, right). This image is called the *seashore sign*, characterized by horizontal lines (“waves”) representing the static chest wall and by a scattered region (“sand”), formed by the dynamic artifacts beyond the pleural line, which would be absent in the case of pneumothorax. Eventually, a type of vertical artifact—B-lines—(formerly called *comet tails*) can be found in normal examination. They are generated by ultrasound resonance in a thin structure of soft tissue surrounded by air, as in a thickened interalveolar septum.^{11,13–16} B-lines are roughly vertical and well defined (laser-like) and are spread to the edge of the screen without fading, erasing the A-lines and moving synchronically with the lung sliding.

The recognition of a few other artifacts must be mastered when looking for B-lines: Z-line artifacts are lines that arise from the pleural line and fade away vertically, do not reach the edge of the screen, do not erase the A-lines, and do not accompany the lung sliding. This artifact does not seem to have a pathologic meaning.¹⁶ E-lines are generated by subcutaneous emphysema; they are vertical laser-like lines that reach the edge of the screen but do not arise from the pleural line. They arise from the chest wall, usually not allowing the visualization of underlying structures, making the study unfeasible.

An examination was considered normal in the presence of the gliding sign, the presence of fewer than six B-line artifacts in the entire scanned surface, and the absence of peripheral consolidations. LC was diagnosed in the presence of the following: (1) alveolointerstitial syndrome (AIS), ultrasonographically defined as the presence of multiple B-lines (Fig 3) arising from the pleural line, in a patient with no clinical suspicion of cardiogenic pulmonary edema; or (2) by the presence of a peripheral parenchymal lesion (PPL), defined as the observation of C-lines¹¹ (Fig 4), confluent consolidations (“hepatization”), or the presence of parenchymal disruption with localized pleural effusion.

Immediately after the ultrasound examination, anteroposterior

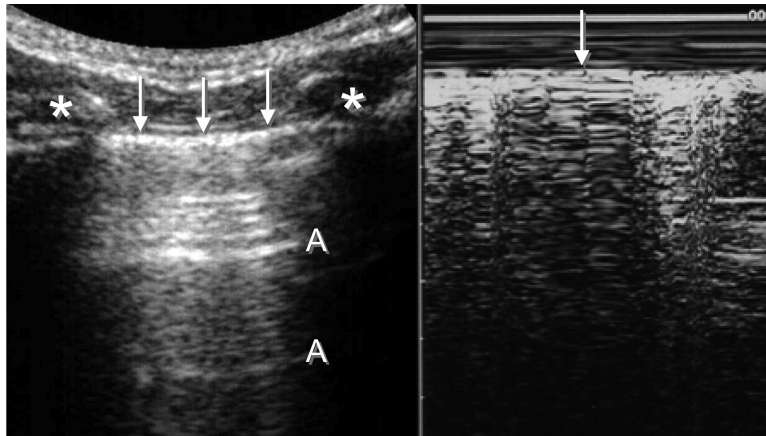


FIGURE 2. *Left*: conventional two-dimensional imaging of the normal lung. The arrows show the pleural line. The asterisks are on the ribs; note their posterior shadow. Normal horizontal artifacts (A) are shown (A-lines). *Right*: M-mode imaging of the same normal lung finding (seashore sign; arrow indicates pleural line).

CXR was performed with standard commercially available portable equipment with the patient in a supine position. A staff radiologist who was blinded to the other results analyzed the examinations.

Chest CT scanning was performed at 60 min of arrival in all patients. Available CT devices were multislice with four detectors, or spiral with a single detector. Slice widths of 5 mm and pitch of 1 were used, with lung and mediastinum windows. This examination was assumed to be the “gold standard”¹⁷ to establish the diagnosis of LC by the presence of consolidation or ground-glass areas.

All examinations (ultrasonography, CT, and CXR) were defined as positive or negative for LC. No topographic or quantitative formal analyses were performed. The group and subgroup analyses were performed in a 2×2 table fashion, with evaluation of sensitivity and specificity, positive and negative predictive values, and accuracy.

The study was performed after approval by the scientific and ethics committee of the enrolling hospitals, and written informed consent was obtained from all participants or their families.

Patients who were unable to consent on arrival and did so at a later time had their charts reviewed. Chest ultrasound, CT scan, and radiographs are routines for chest trauma in the enrolling institutions.

Pain management is a standard of care in trauma, especially in chest trauma. Additional care is always taken in order not to inflict any pain during examinations over broken ribs, maintaining low probe pressures on all chest examinations in trauma.

RESULTS

After the exclusion of 33 patients who presented with pneumothorax (prevalence, 27.3%), a total of 88 patients were enrolled: 76 patients in group 1 (retrospective; 47 men and 29 women; mean age, 32 years [range, 18 to 89 years]) and 12 patients in group 2 (prospective; 8 men and 4 women; mean age, 41 years [range, 24 to 77 years]). All patients

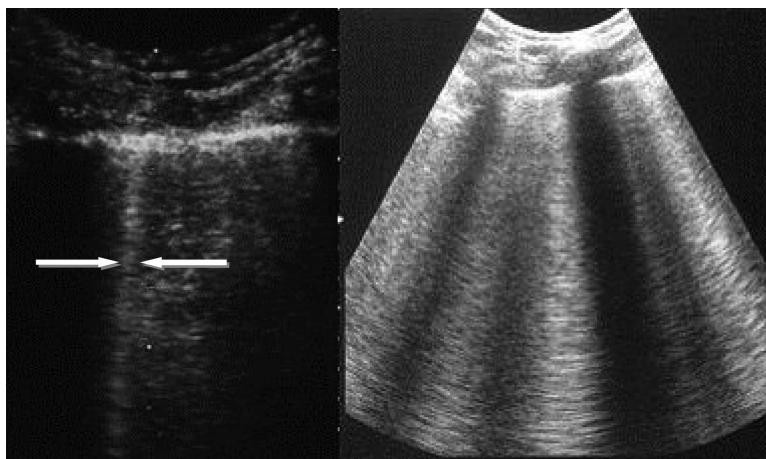


FIGURE 3. *Left*: normal image, with one isolated B-line (arrows). *Right*: ultrasonographic pattern of AIS, with several merging B-lines arising from the pleural line; note the absence of A-lines.

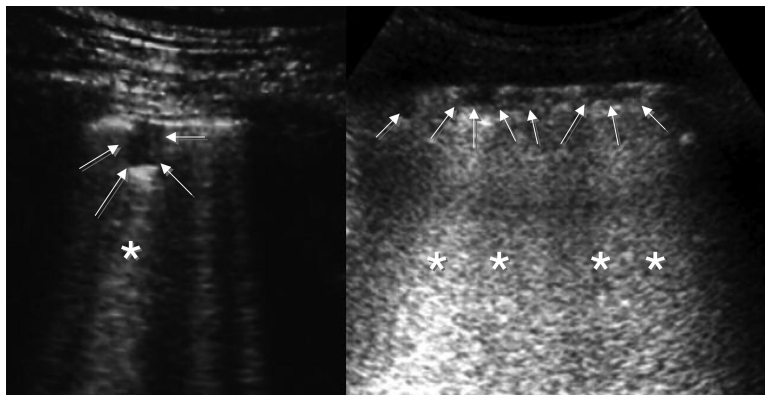


FIGURE 4. Sonographic pattern of parenchymal lung consolidation. PPLs, either isolated (*left panel*) or multiple (*right panel*), [arrows], appear as hypoechoic pleural-based focal images allowing ultrasound transmission, from which B-line-like artifacts arise (asterisks).

who presented with important subcutaneous emphysema had pneumothorax and were excluded. All cases of pneumothorax were found in group 1.

In the enrolled group, 37 patients received a diagnosis of LC using CT (Table 1). Standard CXR documented signs of LC in 10 patients (sensitivity, 27%). No false-positive results were found on CXR. Sonography showed alterations suggesting a diagnosis of LC in 37 patients, with 2 false-positive results (sensitivity, 94.6%; specificity, 96.1%; positive predictive value, 94.6%; negative predictive value, 96.1%; accuracy, 95.4%). The sonographic alveolointerstitial pattern was observed in 35 CT-positive results and in the 2 false-positive results. The PPL pattern was observed in seven patients, all of them also positive for the alveolointerstitial pattern. No false-positive results were found with this lesion pattern (sensitivity, 18.9%; specificity, 100%). In the 37 patients with LC on CT, 7 patients were found to have parenchymal lacerations. Ultrasound found two of these lesions (sensitivity, 28.6%).

A constant topographic correlation between ultrasound findings and the position of lesions on CT was observed, with an informal methodology. With the exception of the two false-positive results, all cases had focal ultrasound findings over the affected area.

Chest examinations were always performed in < 1 min, with < 3 min for the complete—thorax and abdomen—study. An average of 22 min was spent in the transport of the patient and execution of the CT. Patients were transported with accompanying medical personnel without any difficulty.

DISCUSSION

The radiographic diagnosis of LC is based on classic signs: irregular, roughly nodular opacities either isolated or merging, homogenous consolidations, and various combinations of these modalities.¹⁵ These signs may take several hours to appear, most are present in 24 h, and all vanish in a few days.¹⁹ It is agreed that for these reasons, given the low sensitivity of CXR for the diagnosis of LC in the ED,^{20,21} several LCs remain undiagnosed. Spiral CT is able to show many CXR occult lesions and affects clinical decisions in one third of cases. It was also stated that for each pathologic finding on CXR, three other findings would be shown on CT.¹⁸ Therefore, CT is the “gold standard” for the evaluation of lung parenchyma and pleural space in trauma. Furthermore, in stable patients, it is the method of choice for

Table 1—Overview of the Findings

Tests	CT Findings, No		Sensitivity, %	Specificity, %
	Positive	Negative		
Ultrasound, AIS positive	35	2	94.6	96
Ultrasound, AIS negative	2	49		
Ultrasound, PPL positive	7	0	18.9	100
Ultrasound, PPL negative	30	51		
CXR positive	10	0	27	100
CXR negative	27	51		

diagnosis of pneumothorax,^{10,13,14} mediastinal or vascular lesions, and critical modifications of respiratory pattern undiagnosed by CXR.²² Unfortunately, the access to this examination is not always possible, particularly in the reanimation phase, in cases of hemodynamic instability, or when there are other priorities that would be overrun by the need of transportation to the CT laboratory.

The anatomopathologic evolution of the LC has three phases^{23–26}: (1) the trauma itself, which determines a hemorrhagic or lacerated core by direct energy transfer to the lung parenchyma; (2) an edematous phase, with a progressive infiltrate of the interstice within 1 to 2 h after the primary injury; and (3) flooding of air spaces with blood, inflammatory cells, and tissue debris. This consolidation is maximal at 24 to 48 h after the primary injury,²⁷ yet is worsened by a secondary surfactant deficiency.^{28,29} The conventional CXR can only detect contusion in the third phase, when a confluent consolidation is established.

The clinical respiratory worsening and eventual progression to ARDS tend to accompany the radiologic evolution; therefore, the diagnosis of LC might be delayed. Yet, it is known that the size of the contusion, in comparison to the total lung volume, clearly correlates to the risk of ARDS.³⁰ These data reinforce the need of a more sensitive method to diagnose early LCs, allowing the emergency physician to more accurately preview the clinical course and, eventually, modify intervention (*eg*, fluid restriction, prehospital triage, early admission to the ICU).

Ultrasonography is an accurate method for detecting interstitial edema.^{11,16} Based on this statement, we can assume that chest ultrasound may be able to find pulmonary contusions at an earlier stage than CXR, therefore reaching a higher sensitivity in the ED. The present study suggests this assumption is true, by finding an overall sensitivity of 94.6% for ultrasound and 27% for initial CXR. If we consider the ultrasound finding of consolidation, a specificity of 100% could be achieved in the selected trauma population. Of course, these data cannot be extended to a clinical population, since there are other diseases that show the same consolidative pattern, such as pneumonia.¹¹ The interstitial sonographic pattern achieved a very high sensitivity in our study, with good specificity. Again, there are several other diseases that present interstitial syndromes (ARDS, cardiogenic pulmonary edema^{11,16,28}) and, naturally, this specificity can only be considered for this selected population. One difference to be noticed is the focal pattern of the B-lines in LC found in our study. Although not methodologically analyzed, the topographic correlation of CT and ultrasound could

be noticed, confirming the finding that LC is a focal process. This localized pattern differs from the diffuse bilateral B-lines pattern found in cardiogenic pulmonary edema, thus increasing the specificity of ultrasound in the diagnosis of pulmonary traumatic contusions.

One must keep in mind that ultrasound imaging is based on tissue density and resonance; therefore, diseases that present with similar anatomic densities will produce similar images. Aspiration or atelectasis will produce images generated by the structural alteration they inflict, appearing as B-line artifacts for interstitial syndromes and consolidations—or C-lines—for larger densities. There were two false-positive ultrasound results. Pulmonary fibrosis was later diagnosed in both patients, a diffuse disease that shows the same interstitial pattern (unpublished data). All other patients with positive results did not have diffuse patterns, but focal. In spite of this, we believe that a cautious correlation with the clinical picture must always be made. Furthermore, in chest trauma the diagnosis of cardiogenic pulmonary edema after a myocardial contusion or tamponade must be considered. We also emphasize that a clear distinction between the B-lines and other artifacts (Z-lines and E-lines^{11,12}) is of extreme importance, particularly in the trauma setting, where subcutaneous emphysemas are very prevalent.

CONCLUSION

This study reinforces the applicability of the sonographic study of the lung in the emergency setting. In addition to the well-established role of ultrasound in the diagnosis of pneumothorax, hemothorax, and hemoperitoneum, the diagnosis of LC may also be accessed. The given data may support a more selective use of CT. Further studies are being performed to investigate the correlation of a B-line score and the LC volume as measured by CT. This could restrict even further the need of CT scans on chest trauma, bringing the management of the chest trauma victim to an even more point-of-care approach.

REFERENCES

- 1 LoCicero J III, Mattox KL. Epidemiology of chest trauma. *Surg Clin North Am* 1989; 69:15–19
- 2 Boyd AD, Glassman LR. Trauma to the lung. *Chest Surg Clin North Am* 1997; 7:263–284
- 3 Croce MA, Fabian TC, Davis KA, et al. Early and late acute respiratory distress syndrome: two distinct clinical entities. *J Trauma* 1999; 46:361–368
- 4 Antonelli M, Moro ML, Capelli O, et al. Risk factors for early onset of pneumonia in trauma patients. *Chest* 1994; 105:224–228

- 5 Hoff SJ, Shotts SD, Eddy VA, et al. Outcome of isolated pulmonary contusion in blunt trauma patients. *Am Surg* 1994; 60:138–142
- 6 Collins J. Chest wall trauma. *J Thorac Imaging* 2000; 15:112–119
- 7 Guerrero-Lopez F, Vazquez-Mata G, Alcazar-Romero PP, et al. Evaluation of the utility of computed tomography in the initial assessment of the critical care patient with chest trauma. *Crit Care Med* 2000; 28:1370–1375
- 8 Scalea TM, Rodriguez A, Chic WC, et al. FAST Consensus Conference Committee. Focused assessment with sonography for trauma (FAST): results from an international consensus conference. *J Trauma* 1999; 46:466
- 9 Ma OJ, Mateer JR, Ogata M, et al. Prospective analysis of a rapid trauma ultrasound examination performed by emergency physicians. *J Trauma* 1995; 38:879–885
- 10 Soldati G, Rossi M. Traumatic pneumothorax: urgent sonographic diagnosis [in Italian]. *G Ital Ecografia* 2000; 3:269–274
- 11 Lichtenstein D. *General ultrasound in the critically ill*. 2nd ed. Berlin, Germany: Springer-Verlag, 2005
- 12 Lichtenstein DA, Mezière G, Lascols N, et al. Ultrasound diagnosis of occult pneumothorax. *Crit Care Med* 2005; 33:1231–1238
- 13 Lichtenstein D, Menu Y. A bedside ultrasound sign ruling out pneumothorax in the critically ill: lung sliding. *Chest* 1995; 108:1345–1348
- 14 Rowan KR, Kirkpatrick AW, Liu D, et al. Traumatic pneumothorax detection with thoracic US: correlation with chest radiography and CT; initial experience. *Radiology* 2002; 225:210–214
- 15 Soldati G. Lung sonography: artifact, movement or echotexture [in Italian]? *G Ital Ecografia* 2001; 4:329–338
- 16 Lichtenstein D, Mezière G, Biderman P. The comet tail artifact: an ultrasound sign of alveolar-interstitial syndrome. *Am J Respir Crit Care Med* 1997; 156:1640–1646
- 17 Schild HH, Strunk H, Weber W, et al. Pulmonary contusion: CT vs plain radiograms. *J Comput Assist Tomogr* 1989; 13:417–420
- 18 Williams JR, Bonte FJ. *Roentgenological aspect of nonpenetrating chest injuries*. Springfield, IL: Charles C Thomas, 1961; 36
- 19 Tyburski JG, Collinge JD, Wilson RF, et al. Pulmonary contusions: quantifying the lesions on chest X-ray films and the factors affecting prognosis. *J Trauma* 1999; 46:833–838
- 20 McGonigal MD, Schwab CW, Kauder DR, et al. Supplemental emergent chest computed tomography in the management of blunt torso trauma. *J Trauma* 1990; 30:1431–1434
- 21 Pape HC, Remmers D, Rice J, et al. Appraisal of early evaluation of blunt chest trauma: development of a standardized scoring system for initial clinical decision making. *J Trauma* 2000; 49:496–504
- 22 Wagner RB, Crawford WO Jr, Schimpf PP. Classification of parenchymal injuries of the lungs. *Radiology* 1988; 167:77–81
- 23 Tabib A, Loire R, Pinet A, et al. Pulmonary contusions: anatomic-radiologic aspects. *Arch Anat Cytol Pathol* 1989; 37:148–152
- 24 Obertacke U, Joka T, Jochum M, et al. Post-traumatic alveolar changes in lung contusion [in French]. *Unfallchirurg* 1991; 94:134–138
- 25 Obertacke U, Neudeck F, Majetschak M, et al. Local and systemic reactions after lung contusion: an experimental study in the pig. *Shock* 1998; 10:7–12
- 26 Wagner RB, Jamieson PM. Pulmonary contusion: evaluation and classification by computed tomography. *Surg Clin North Am* 1989; 69:31–40
- 27 Cohn S. Pulmonary contusion: review of the clinical entity. *J Trauma* 1997; 42:973–979
- 28 Wagner RB, Slivko B, Jamieson PM, et al. Effect of lung contusion on pulmonary hemodynamics. *Ann Thorac Surg* 1991; 52:51–57
- 29 Aufinkolk M, Fischer R, Kleinschmidt C, et al. Effect of lung contusion on surfactant composition in multiple trauma patients. *J Trauma* 1996; 41:1023–1029
- 30 Miller PR, Croce MA, Bee TK, et al. ARDS after pulmonary contusion: accurate measurement of contusion volume identifies high risk patients. *J Trauma* 2001; 51:223–230

Artigo Traduzido

Ultra-sonografia Torácica na Contusão Pulmonar

Soldati G, Testa A, Silva F et al. Chest 2006; 130:533-538

Ultra-sonografia Torácica na Contusão Pulmonar*

Gino Soldati, MD; Americo Testa, MD; Fernando R. Silva, MD;

Luigi Carbone, MD, PhD; Grazia Portale, MD; e Nicolò G. Silveri, MD

Resumo

Objetivo do estudo: Apesar da alta prevalência do trauma torácico e sua alta morbidade, a contusão pulmonar (CP) freqüentemente permanece sem diagnóstico no departamento de emergência (DE). O presente estudo investiga a possível aplicação clínica da ultra-sonografia torácica para o diagnóstico de CP no DE em comparação com radiografia e tomografia computadorizada (TC).

Material e método: 121 pacientes admitidos no DE por trauma torácico fechado foram investigados usando ultra-sonografia em abordagem longitudinal em estágio III, da parede anterolateral do tórax, para detecção de CP. Os dados foram coletados retrospectivamente numa série inicial de 109 pacientes (grupo 1) e prospectivamente nos 12 pacientes seguintes (grupo 2). Todos os pacientes que apresentavam pneumotórax foram excluídos. Após o estudo com ultra-sonografia, todos os pacientes foram submetidos a radiografia de tórax (RXT) e TC. Os padrões sonográficos indicativos de CP incluíram os seguintes: (1) síndrome alvéolo-intersticial (SAI), definida por aumento de artefatos de linha-B; e (2) lesão parenquimatosa periférica (LPP) definida pela presença de linhas C: imagens focais subpleurais hipocogências com ou sem intervalo na linha pleural.

Resultados: O diagnóstico de CP foi estabelecido por TC em 37 pacientes. Considerando-se a SAI, a sensibilidade do estudo por ultra-sonografia foi de 94,1%, a especificidade foi de 96,1%, valores preditivos positivos e negativos foram de 94,6% e 96,1%, respectivamente, e a precisão foi de 95,4%. Se alternativamente for considerada a LPP, a sensibilidade e os valores preditivos negativos caíram para 18,9% e 63,0%, respectivamente, mas tanto a especificidade como os resultados preditivos positivos aumentaram para 100% com precisão de 65,9%. A radiografia teve sensibilidade de 27% e especificidade de 100%.

Conclusão: A ultra-sonografia torácica pode detectar com precisão a CP em vítimas de trauma fechado quando comparada com o exame por TC.

(CHEST 2006; 130:533-538)

Palavras-chave: trauma torácico; ultra-sonografia torácica; contusão pulmonar; sonografia pulmonar.

Abreviações: SAI = síndrome alvéolo-intersticial; RXT = radiografia de tórax; DE = departamento de emergência; ISI = índice de severidade da injúria; CP = contusão pulmonar; LPP = lesão parenquimatosa periférica

* *Da Unidade Operatória de Medicina de Emergência (Dr. Soldati), Ospedale di Castelnuovo di Garfagnana, Lucca, Itália; Departamento de Medicina de Emergência (Drs. Testa, Carbone, Portale, e Silveri) Universidade Católica, Faculdade de Medicina, Policlinico E. Gemelli, Roma, Itália; e Hospital de Pronto Socorro Municipal de Porto Alegre (Dr. Silva), Porto Alegre, Brasil.*

Uma bolsa para pesquisa foi proporcionada pelo Ministero della Pubblica Istruzione e della Ricerca Scientifica.

Manuscrito recebido em 29 de junho de 2005; revisão aceita em 8 de fevereiro de 2006.

É proibida a reprodução deste artigo sem a permissão escrita do American College of Chest Physicians (www.chestjournal.org/misc/reprints.shtml).

Correspondência para: Fernando R. Silva, MD, Rua Henrique Dias 194/502, 90035-100, Porto Alegre, RS Brasil; e-mail: fernando.hps@terra.com.br

DOI 10.1378/chest.130.2.533

Introdução

A contusão pulmonar (CP) é uma entidade clínica freqüente. Estudos prévios¹ encontraram um índice de 26% de envolvimento pulmonar em trauma torácico fechado, com índices de gravidade variados. A necessidade de intervenção cirúrgica em trauma torácico não é alta (10 a 15%)², mas o diagnóstico de CP determina a necessidade de um acompanhamento fisiológico rigoroso. Essa lesão é um fator de risco para o desenvolvimento de síndrome do desconforto respiratório do adulto (SDRA)³, pneumonia⁴, e disfunção respiratória crônica, e está associada a um índice de mortalidade de 10 a 25%⁵.

Apesar da incidência relativamente alta, a CP é um diagnóstico difícil de ser feito no DE. A não ser que se use um método de diagnóstico avançado como a TC, a radiologia tradicional subestimar a sua prevalência. Os dados existentes mostram que a radiografia comum de tórax (RXT) só pode diagnosticar com precisão eventos traumáticos maiores. Derrames pleurais menores, pneumotóraces, fraturas, e CPs, particularmente as mais recentes, não são detectados.^{6,7}

A ultra-sonografia é um excelente método diagnóstico no departamento de emergência (DE), de uso freqüente e confiável no diagnóstico de hemoperitônio^{8,9}, assim como de derrames pleurais e pericárdicos. Mais recentemente crescem as evidências fundamentando o uso da ultra-sonografia no diagnóstico do pneumotórax¹⁰, caracterizando uma abordagem focada no tórax, ou *goal-directed*, em vez de uma abordagem transabdominal ou *specialty-directed* (n.t.: abordagem clássica da radiologia). Este estudo foi desenvolvido com o objetivo de analisar a capacidade da sonogra-

fia pulmonar de diagnosticar CPs em comparação com a radiologia comum e TC, expandindo assim a aplicabilidade de um recurso que já está presente no DE.

Material e Método

Este estudo foi desenvolvido nos DEs de três hospitais em Lucca, e no Policlinico A. Gemelli em Roma. Pacientes consecutivos com traumas torácicos fechados isolados ou politrauma com envolvimento torácico e índice de severidade de injúria (ISI) > 15 foram incluídos entre abril de 2001 e dezembro de 2003. A população compreendeu 121 pacientes (Fig. 1) que foram classificados em dois grupos. O grupo 1 consistia de 109 pacientes que foram simultaneamente registrados para um estudo de pneumotórax (dados não publicados). Eles foram analisados retrospectivamente por estudo cego de revisão de prontuário. Esta análise foi possível porque a ultra-sonografia de tórax na admissão de pacientes de trauma é rotina nos hospitais incluídos e um formulário padronizado foi utilizado para a internação, que incluía sinais de água extra-vascular nos pulmões (linhas B), com anotações topográficas e impressões térmicas usando impressoras de vídeo (UP-895MD; *Sony Corporation; New York, NY*) conectadas ao aparelho de ultra-sonografia. O grupo 2 foi analisado de modo prospectivo com uma população de pacientes consecutivos. Pacientes que se apresentavam com pneumotórax de qualquer tamanho ou enfisema subcutâneo suficientemente grande para comprometer a qualidade do exame, na opinião do examinador, eram excluídos.

Um examinador realizava o exame com ultra-sonografia (G.S. ou A.T.) nos 15 minutos de chegada como primeiro teste de imagem (modelo 220 SSA, transdutor convexo 3,5- MHz; Toshiba; Tóquio, Japão; ou transdutor convexo multifreqüencial 3,5- to 5- MHz; Esaote Megas; Gênova, Itália; ou modelo H21, transdutor convexo multifreqüencial 2- to 5- MHz; Hitashi; Tóquio, Japão). O tórax era examinado à procura de pneumotórax e sinais de CP de acordo com uma abordagem de estágio III, como descrito por Lichtenstein¹¹: exame focal das paredes an-

terior e lateral e da região mais posterior acessível além da linha axilar posterior, não comprometendo a imobilização do paciente em posição supino. Sugerimos aos leitores que acessem maiores detalhes sobre técnica e achados de ultra-sonografia pulmonar no trabalho de Lichtenstein *et al.*¹² A ultra-sonografia torácica foi considerado parte do exame inicial de rotina do paciente, sendo o primeiro teste por imagem. As unidades de ultra-sonografia permanecem nos DEs.

A aparência ultra-sonográfica normal do pulmão é mostrada na Fig.2: uma imagem longitudinal de um espaço intercostal, tendo as costelas como referência topográfica. O deslizamento pleural é geralmente encontrado, uma linha ecogênica com movimento de vai-e-vem, sincrônico com os movimentos de ventilação. O deslizamento pleural está presente quando a pleura visceral desliza sobre a pleura parietal, excluindo pneumotórax. Os artefatos horizontais – linhas A – aparecem ciclicamente a intervalos que reproduzem a distância do transdutor até a linha pleural. O deslizamento pleural nem sempre é evidente, e o contato pleural e o movimento do pulmão podem ser mostrados no modo-M (Fig. 2, *direita*). Essa imagem é chamada *signal da praia*, caracterizado por linhas horizontais (“ondas”) representando a parede torácica estática e por uma região de imagem granulada (“areia”), formada pelos artefatos dinâmicos além da linha pleural, que estariam ausentes em caso de pneumotórax. Eventualmente, um tipo de artefato vertical – linhas B – (previamente chamadas *caudas de cometa*) podem ser encontradas num exame normal. Elas são geradas pela ressonância do ultra-som numa fina estrutura de tecido mole cercada de ar, como num septo interalveolar espessado^{11,13-16} As linhas B são aproximadamente verticais e bem definidas (tipo *laser*) e se espalham até a borda da tela sem esmorecer, apagando as linhas A e movimentando sincronicamente com o deslizamento pulmonar. O reconhecimento de outros artefatos precisa ser dominado quando se procura linhas B: os artefatos linhas Z são linhas que se originam na linha pleural e vão se enfraquecendo verticalmente, não atingindo a borda da tela, não apagam as linhas A, e não acompanham o deslizamento do pulmão. Esse artefato não parece ter um significado patológico¹⁶. Linhas E são geradas por enfisema subcutâneo; são linhas verticais tipo laser que atingem a borda da

tela mas não se originam na linha pleural. Elas se originam na parede torácica, geralmente não permitindo a visualização das estruturas subjacentes, tornando o estudo impraticável.

Um exame era considerado normal na presença do deslizamento pleural, presença de menos de seis artefatos de linhas B em toda a superfície examinada, e ausência de consolidações periféricas. CP era diagnosticada na presença de: (1) síndrome alvéolo-intersticial (SAI), definida ultra-sonograficamente como a presença de múltiplas linhas B (Fig. 3) originando-se na linha pleural, em pacientes sem suspeita clínica de edema pulmonar cardiogênico; ou (2) pela presença de lesão parenquimatosa periférica (LPP), definida pela observação de linhas C¹¹ (Fig. 4), consolidações confluentes (“hepatização”), ou presença de ruptura de parênquima com derrame pleural localizado.

Imediatamente após o exame por ultra-sonografia, era feito um RXT anteroposterior com equipamento portátil comum comercialmente disponível com o paciente em posição supino. Um radiologista da equipe que era cego em relação aos outros resultados analisou os exames.

Exame de TC torácica era feito aos 60 minutos de chegada em todos os pacientes. Os equipamentos disponíveis eram *multislice* com quatro detectores, ou espiral com detector único. Eram usados cortes de 5 mm de largura e *pitch* de 1, com janelas para pulmão e mediastino. Esse exame foi assumido como “padrão ouro”¹⁷ para estabelecer o diagnóstico de CP pela presença de áreas de consolidação ou em vidro moído.

Todos os exames (ultra-sonografia, TC, RXT) foram definidos como “positivos” ou “negativos” para CP. Não foi feita nenhuma análise formal topográfica nem quantitativa. As análises de grupo e subgrupo foram feitas na forma de uma tabela 2 x 2, com avaliação de sensibilidade e especificidade, valores preditivos positivos e negativos, e precisão.

Este estudo foi realizado após aprovação pelo comitê científico e de ética dos hospitais incluídos e foram obtidas autorizações escritas de todos os participantes ou suas famílias. Pacientes impossibilitados de autorizar na chegada e o fizeram mais tarde tiveram seus prontuários revisados. Ultra-sonografia torácica, exames por TC, e radiografias são rotina para trauma

torácico nas instituições incluídas.

O manejo da dor é um padrão de cuidado no trauma, especialmente em trauma torácico. Cuidados adicionais são sempre tomados no sentido de não infligir nenhuma dor durante os exames sobre costelas fraturadas, mantendo pressão baixa no transdutor em todos os exames torácicos em trauma.

Resultados

Após a exclusão de 33 pacientes que apresentavam pneumotórax (prevalência, 27,3%), um total de 88 pacientes foram incluídos: 76 pacientes no grupo 1 (retrospectivo; 47 homens e 29 mulheres; idade média, 32 (18 - 89) anos e 12 pacientes no grupo 2 (prospectivo; 8 homens e 4 mulheres; idade média 41 anos (24 a 77). Todos os pacientes que apresentavam enfisema subcutâneo importante tinham pneumotórax e foram excluídos. Todos os casos de pneumotórax foram encontrados no grupo 1. No grupo incluído, 37 pacientes receberam diagnóstico de CP usando TC (Tabela 1). O RXT comum documentou sinais de CP em 10 pacientes (sensibilidade, 27%). Nenhum resultado falso-positivo foi encontrado pelo RXT. A sonografia mostrou alterações sugestivas de diagnóstico de CP em 37 pacientes, com dois resultados falso-positivos (sensibilidade, 94,6%; especificidade, 96,1%; valor preditivo negativo, 96,1%; precisão, 95,4%). O padrão sonográfico alvéolo-intersticial foi observado em 35 resultados TC-positivos e em 2 resultados falso-positivos. O padrão de LPP foi observado em 7 pacientes, todos eles também positivos para o padrão alvéolo-intersticial. Nenhum resultado falso-positivo foi encontrado com esse padrão de lesão (sensibilidade, 18,9%; especificidade, 100%). Nos 37 pacientes com CP pela TC, 7 pacientes tinham laceração

parenquimatosa, a ultra-sonografia encontrou duas dessas lesões (sensibilidade, 28,6%).

Foi observada uma correlação topográfica constante entre os achados de ultra-sonografia e a posição das lesões na TC. Com exceção dos dois resultados falso-positivos, todos os casos tinham achados focais de ultra-sonografia nas áreas afetadas.

Exames de tórax foram sempre feitos em 1 minuto, com três minutos para o exame completo – tórax e abdome. Em média eram gastos 22 minutos no transporte do paciente e execução da TC. Os pacientes eram transportados com acompanhamento de equipe médica sem nenhuma dificuldade.

Discussão

O diagnóstico radiográfico da CP baseia-se em sinais clássicos: opacidades irregulares, grosseiramente nodulares, isoladas ou confluentes, consolidações homogêneas, e várias combinações dessas modalidades¹⁸. Esses sinais podem demorar várias horas para surgirem, a maioria está presente em 24 h, e todos desaparecem em poucos dias¹⁹. Existe um consenso de que, por essas razões, dada a baixa sensibilidade do RXT para o diagnóstico de CP no DE ^{20, 21}, várias CPs ficam sem diagnóstico. A TC espiral pode mostrar muitas lesões não reveladas pelo RXT e afeta as decisões clínicas em um terço dos casos. Também já foi dito que, para cada achado patológico ao RXT, três outros seriam mostrados pela TC¹⁸. Assim, a TC é o “padrão ouro” para a avaliação do parênquima pulmonar e espaço pleural no trauma. Além disso, em pacientes estáveis, é o método de escolha para o diagnóstico de pneumotórax^{10,13,14}, lesões mediastinais ou vasculares, e modificações críticas do padrão respiratório não

diagnosticadas pelo RXT²². Infelizmente, o acesso a esse exame nem sempre é possível, particularmente na fase de reanimação, em casos de instabilidade hemodinâmica, ou quando existem outras prioridades que seriam desconsideradas pela necessidade de transporte até o laboratório de TC.

A evolução anatomopatológica da CP tem três fases²³⁻²⁶: (1) o trauma em si, que determina um cerne hemorrágico ou lacerado por transferência direta de energia para o parênquima pulmonar; (2) uma fase edematosa, com infiltrado progressivo do interstício em 1 ou 2 horas após a injúria primária; e (3) inundação dos espaços de ar com sangue, células inflamatórias, e restos tissulares. Essa consolidação é máxima de 24 a 48 horas após a injúria primária²⁷, ainda assim é agravada por uma deficiência surfactante secundária^{28,29}. O RXT convencional só pode detectar a contusão na terceira fase, quando se estabelece uma consolidação confluenta.

A piora respiratória clínica e eventual progressão para SDRA tende a acompanhar a evolução radiológica; portanto, o diagnóstico de CP poderia ser retardado. Contudo, sabe-se que o tamanho da contusão, em comparação ao volume total do pulmão, é claramente correlacionado ao risco de SIRA³⁰. Esses dados reforçam a necessidade de um método mais sensível para o diagnóstico precoce de CPs, permitindo ao médico emergencista prever com maior precisão a evolução clínica e eventualmente modificar a intervenção (*eg*, restrição de fluídos, triagem pré-hospitalar, admissão precoce na UTI).

A ultra-sonografia é um método preciso para a detecção de edema intersticial^{11,16}. Com base nessa afirmação podemos presumir que a ultra-sonografia torácica pode ser capaz de detectar contusões pulmonares em estágios mais precoces que o

RXT, atingindo-se assim uma sensibilidade maior no DE. O presente estudo sugere que essa premissa é verdadeira, tendo encontrado uma sensibilidade geral de 94,6% para a ultra-sonografia e de 27% para o RXT inicial. Se considerarmos os achados ultra-sonográficos de consolidação, foi alcançada uma especificidade de 100% na população de trauma selecionada. Obviamente esses dados não se aplicam a uma população clínica, por existirem outras doenças que mostram o mesmo padrão consolidativo, tal como a pneumonia¹¹. O padrão sonográfico intersticial alcançou uma sensibilidade muito alta em nosso estudo, com boa especificidade. Da mesma forma, existem várias outras doenças que apresentam síndrome intersticial (SIRA, edema pulmonar cardiogênico^{11,16,28}) e, naturalmente, essa especificidade só pode ser considerada para esta população selecionada. Uma diferença a ser notada é o padrão focal das linhas B na CP, encontrado em nosso estudo. Embora não analisada metodologicamente, foi observada uma correlação topográfica de TC e ultra-sonografia, confirmando o achado de que a CP é um processo focal. Esse padrão localizado difere do padrão de linhas B bilaterais difusas encontrado no edema pulmonar cardiogênico, aumentando assim a especificidade do ultra-sonografia no diagnóstico das contusões pulmonares traumáticas.

Deve-se ter em mente que a imagem ultra-sonográfica baseia-se na densidade dos tecidos e na ressonância; portanto, doenças que apresentem densidades anatómicas semelhantes produzirão imagens semelhantes. Aspiração ou atelectasia produzirão imagens geradas pela alteração estrutural que elas causam, aparecendo como artefatos de linhas B para síndromes intersticiais e consolidações – ou linhas C – para densidades maiores. Houveram dois resultados ultra-sonográficos falso-positivos. Em

ambos os pacientes foi diagnosticada mais tarde fibrose pulmonar, uma doença difusa que mostra o mesmo padrão intersticial (dados não publicados). Todos os outros pacientes com resultados positivos não tinham padrões difusos, e sim focais. Mesmo assim acreditamos que uma correlação cautelosa com o quadro clínico precisa ser sempre feita. Além disso, no trauma torácico o diagnóstico de edema pulmonar cardiogênico após contusão miocárdica ou tamponamento pericárdico tem que ser considerada. Enfatizamos também que uma distinção clara entre as linhas B e outros artefatos (linhas -Z e linhas E^{11,12}) é de extrema importância, particularmente em trauma, quando os enfisemas subcutâneos são muito predominantes.

CONCLUSÃO

Este estudo reforça a aplicabilidade da análise ultra-sonográfica do pulmão no cenário da emergência. Além do papel bem estabelecido do ultra-sonografia no diagnóstico de pneumotórax, hemotórax, e hemoperitônio, o diagnóstico de CP também pode ser alcançado. Os dados fornecidos podem fundamentar um uso mais seletivo da TC. Estudos adicionais estão sendo feitos para investigar a correlação entre a quantidade de linhas B e a dimensão da CP, medida por TC. Isto poderia restringir ainda mais a necessidade de exames por TC no trauma torácico, direcionando o manuseio da vítima de trauma para uma abordagem ainda mais *point-of-care*.

Legendas e Tabelas

Exames		Tomografia		Sensibilidade	Especificidade
		+	-		
US-SAI	+	35	2	94,6%	96%
	-	2	49		
US - LPP	+	7	0	18,9%	100%
	-	30	51		
RXT	+	10	0	27%	100%
	-	27	51		

Tabela 1. Resultados

US: ultra-sonografia
SAI: síndrome alvéolo-intersticial
LPP: lesão parenquimatosa periférica
RXT: radiografia de tórax

Figura 1. Fluxograma de estudo. PNX = pneumotórax.

Figura 2. *Esquerda:* imagem bidimensional convencional do pulmão normal. As setas mostram a linha pleural. Os asteriscos estão sobre as costelas; note sua sombra posterior. Artefatos horizontais normais (A) são mostrados (A-lines). *Direita:* imagem modo-M do mesmo achado de pulmão normal (sinal de praia; a seta indica a linha pleural).

Figura 3. *Esquerda:* imagem normal, com uma linha-B isolada (setas). *Direita:* padrão ultra-sonográfico de SAI, com várias linhas B se fundindo, originando-se na linha pleural; note a ausência de linhas A.

Figura 4. Padrão sonográfico de consolidação de parênquima pulmonar. LPPs, tanto isoladas (*painel esquerdo*) como múltiplas (*painel direito*), aparecem como imagens focais hipocogênicas subpleurais permitindo transmissão do ultra-som, das quais se originam artefatos do tipo linhas B (asteriscos).

REFERÊNCIAS

- 1 LoCicero J III, Mattox KL. Epidemiology of chest trauma. *Surg Clin North Am* 1989; 69:15–19
- 2 Boyd AD, Glassman LR. Trauma to the lung. *Chest Surg Clin North Am* 1997; 7:263–284
- 3 Croce MA, Fabian TC, Davis KA, et al. Early and late acute respiratory distress syndrome: two distinct clinical entities. *J Trauma* 1999; 46:361–368
- 4 Antonelli M, Moro ML, Capelli O, et al. Risk factors for early onset of pneumonia in trauma patients. *Chest* 1994; 105:224–228
- 5 Hoff SJ, Shotts SD, Eddy VA, et al. Outcome of isolated pulmonary contusion in blunt trauma patients. *Am Surg* 1994; 60:138–142
- 6 Collins J. Chest wall trauma. *J Thorac Imaging* 2000; 15:112–119
- 7 Guerrero-Lopez F, Vazquez-Mata G, Alcazar-Romero PP, et al. Evaluation of the utility of computed tomography in the initial assessment of the critical care patient with chest trauma. *Crit Care Med* 2000; 28:1370–1375
- 8 Scalea TM, Rodriguez A, Chic WC, et al. FAST Consensus Conference Committee. Focused assessment with sonography for trauma (FAST): results from an international consensus conference. *J Trauma* 1999; 46:466
- 9 Ma OJ, Mateer JR, Ogata M, et al. Prospective analysis of a rapid trauma ultrasound examination performed by emergency physicians. *J Trauma* 1995; 38:879–885
- 10 Soldati G, Rossi M. Traumatic pneumothorax: urgent sonographic diagnosis [in Italian]. *G Ital Ecografia* 2000; 3:269–274
- 11 Lichtenstein D. *General ultrasound in the critically ill*. 2nd ed. Berlin, Germany: Springer-Verlag, 2005
- 12 Lichtenstein DA, Mezie`re G, Lascols N, et al. Ultrasound diagnosis of occult pneumothorax. *Crit Care Med* 2005; 33:1231–1238
- 13 Lichtenstein D, Menu Y. A bedside ultrasound sign ruling out pneumothorax in the critically ill: lung sliding. *Chest* 1995; 108:1345–1348
- 14 Rowan KR, Kirkpatrick AW, Liu D, et al. Traumatic pneumothorax detection with thoracic US: correlation with chest radiography and CT; initial experience. *Radiology* 2002; 225:210–214

- 15 Soldati G. Lung sonography: artifact, movement or echotexture [in Italian]? *G Ital Ecografia* 2001; 4:329–338
- 16 Lichtenstein D, Mezière G, Biderman P. The comet tail artifact: an ultrasound sign of alveolar-interstitial syndrome. *Am J Respir Crit Care Med* 1997; 156:1640–1646
- 17 Schild HH, Strunk H, Weber W, et al. Pulmonary contusion: CT vs plain radiograms. *J Comput Assist Tomogr* 1989; 13:417–420
- 18 Williams JR, Bonte FJ. Roentgenological aspect of nonpenetrating chest injuries. Springfield, IL: Charles C Thomas, 1961; 36
- 19 Tyburski JG, Collinge JD, Wilson RF, et al. Pulmonary contusions: quantifying the lesions on chest X-ray films and the factors affecting prognosis. *J Trauma* 1999; 46:833–838
- 20 McGonigal MD, Schwab CW, Kauder DR, et al. Supplemental emergent chest computed tomography in the management of blunt torso trauma. *J Trauma* 1990; 30:1431–1434
- 21 Pape HC, Remmers D, Rice J, et al. Appraisal of early evaluation of blunt chest trauma: development of a standardized scoring system for initial clinical decision making. *J Trauma* 2000; 49:496–504
- 22 Wagner RB, Crawford WO Jr, Schimpf PP. Classification of parenchymal injuries of the lungs. *Radio-logy* 1988; 167:77–81
- 23 Tabib A, Loire R, Pinet A, et al. Pulmonary contusions: anatomic-radiologic aspects. *Arch Anat Cytol Pathol* 1989; 37:148–152
- 24 Obertacke U, Joka T, Jochum M, et al. Post-traumatic alveolar changes in lung contusion [in French]. *Unfallchirurg* 1991; 94:134–138
- 25 Obertacke U, Neudeck F, Majetschak M, et al. Local and systemic reactions after lung contusion: an experimental study in the pig. *Shock* 1998; 10:7–12
- 26 Wagner RB, Jamieson PM. Pulmonary contusion: evaluation and classification by computed tomography. *Surg Clin North Am* 1989; 69:31–40
- 27 Cohn S. Pulmonary contusion: review of the clinical entity. *J Trauma* 1997; 42:973–979
- 28 Wagner RB, Slivko B, Jamieson PM, et al. Effect of lung contusion on pulmonary hemodynamics. *Ann Thorac Surg* 1991; 52:51–57
- 29 Aufinkolk M, Fischer R, Kleinschmidt C, et al. Effect of lung contusion on surfactant composition in

multiple trauma patients. J Trauma 1996; 41:1023–1029

30 Miller PR, Croce MA, Bee TK, et al. ARDS after pulmonary contusion: accurate measurement of contusion volume identifies high risk patients. J Trauma 2001; 51:223–230

Livros Grátis

(<http://www.livrosgratis.com.br>)

Milhares de Livros para Download:

[Baixar livros de Administração](#)

[Baixar livros de Agronomia](#)

[Baixar livros de Arquitetura](#)

[Baixar livros de Artes](#)

[Baixar livros de Astronomia](#)

[Baixar livros de Biologia Geral](#)

[Baixar livros de Ciência da Computação](#)

[Baixar livros de Ciência da Informação](#)

[Baixar livros de Ciência Política](#)

[Baixar livros de Ciências da Saúde](#)

[Baixar livros de Comunicação](#)

[Baixar livros do Conselho Nacional de Educação - CNE](#)

[Baixar livros de Defesa civil](#)

[Baixar livros de Direito](#)

[Baixar livros de Direitos humanos](#)

[Baixar livros de Economia](#)

[Baixar livros de Economia Doméstica](#)

[Baixar livros de Educação](#)

[Baixar livros de Educação - Trânsito](#)

[Baixar livros de Educação Física](#)

[Baixar livros de Engenharia Aeroespacial](#)

[Baixar livros de Farmácia](#)

[Baixar livros de Filosofia](#)

[Baixar livros de Física](#)

[Baixar livros de Geociências](#)

[Baixar livros de Geografia](#)

[Baixar livros de História](#)

[Baixar livros de Línguas](#)

[Baixar livros de Literatura](#)
[Baixar livros de Literatura de Cordel](#)
[Baixar livros de Literatura Infantil](#)
[Baixar livros de Matemática](#)
[Baixar livros de Medicina](#)
[Baixar livros de Medicina Veterinária](#)
[Baixar livros de Meio Ambiente](#)
[Baixar livros de Meteorologia](#)
[Baixar Monografias e TCC](#)
[Baixar livros Multidisciplinar](#)
[Baixar livros de Música](#)
[Baixar livros de Psicologia](#)
[Baixar livros de Química](#)
[Baixar livros de Saúde Coletiva](#)
[Baixar livros de Serviço Social](#)
[Baixar livros de Sociologia](#)
[Baixar livros de Teologia](#)
[Baixar livros de Trabalho](#)
[Baixar livros de Turismo](#)