

UNIVERSIDADE FEDERAL DO ESTADO DO RIO DE JANEIRO
CENTRO DE CIÊNCIAS BIOLÓGICAS E DA SAÚDE
PÓS-GRADUAÇÃO STRICTO-SENSU
MESTRADO EM NEUROLOGIA

**ANÁLISE DAS APRESENTAÇÕES CLÍNICAS DA
NEUROTOXOPLASMOSE NA ERA PÓS-HAART,
CORRELACIONADAS COM O GRAU DE MUNOSSUPRESSÃO
E AO USO OU NÃO DE PROFILAXIA PRIMÁRIA
EM PACIENTES HIV/AIDS AMBULATORIAIS**

IVETE AUTO ESPINDOLA PEREIRA

Prof. Dr. Carlos Alberto Morais de Sá
ORIENTADOR


Rio de Janeiro, RJ – Brasil

2006

Livros Grátis

<http://www.livrosgratis.com.br>

Milhares de livros grátis para download.



UNIVERSIDADE FEDERAL DO ESTADO DO RIO DE JANEIRO
CENTRO DE CIÊNCIAS BIOLÓGICAS E DA SAÚDE
PÓS-GRADUAÇÃO STRICTO-SENSU
MESTRADO EM NEUROLOGIA

Dissertação apresentada ao término do Curso de Pós-Graduação Stricto-Sensu em Neurologia, Área de Concentração Neurociências, do Centro de Ciências Biológicas e da Saúde da Universidade Federal do Estado do Rio de Janeiro - UNIRIO, como parte dos requisitos para obtenção do grau de Mestre.

Rio de Janeiro, RJ – Brasil

2006


616.8 Pereira, Ivete Auto Espindola,
P378a Análise das apresentações clínicas da neurotoxoplasmose na era pós-HAART, correlacionadas com o grau de imunossupressão e ao uso ou não de profilaxia primária em pacientes HIV/AIDS ambulatoriais. Rio de Janeiro, 2006.

IX, 95f.

Orientador: Prof. Dr. Carlos Alberto Morais de Sa.

Dissertação (Mestrado). Universidade Federal do Estado do Rio de Janeiro. Centro de Ciências Biológicas e da Saúde. Mestrado em Neurologia, 2006.

1. AIDS – neurotoxoplasmose – revisão de literatura. 2. neurotoxoplasmose – AIDS. 3. Revisão de literatura – neurotoxoplasmose. 4. AIDS – terapia. I. Universidade Federal do Estado do Rio de Janeiro. II. Sa, Carlos Alberto Morais de.



UNIVERSIDADE FEDERAL DO ESTADO DO RIO DE JANEIRO
CENTRO DE CIÊNCIAS BIOLÓGICAS E DA SAÚDE
PÓS-GRADUAÇÃO STRICTO-SENSU
MESTRADO EM NEUROLOGIA

**ANÁLISE DAS APRESENTAÇÕES CLÍNICAS DA
NEUROTOXOPLASMOSE NA ERA PÓS-HAART,
CORRELACIONADAS COM O GRAU DE MUNOSSUPRESSÃO
E AO USO OU NÃO DE PROFILAXIA PRIMÁRIA
EM PACIENTES HIV/AIDS AMBULATORIAIS**

Por

IVETE AUTO ESPINDOLA PEREIRA

Dissertação de Mestrado

BANCA EXAMINADORA

Professor Dr. Carlos Alberto Morais de Sa

Professor Dr. Carlos Wilson Gomes Lopes

Professora Dra. Regina Maria Papais Alvarenga

Conceito:.....

Rio de Janeiro, RJ – Brasil, 2006

DEDICATÓRIA

Ao meu marido Luiz Fernando, companheiro de todas as horas há 30 anos, pelo amor, carinho, compreensão e sobretudo pelo apoio para que eu alcançasse mais este objetivo.

Aos meus filhos Fernanda e Alexandre, que me ensinaram a manter o bom-humor até nas horas mais difíceis.

Aos amigos mais chegados pela fiel torcida.

À minha secretária Marlene, que manteve o mundo à minha volta funcionando para que eu concluísse o trabalho.

Aos Professores Regina e Carlos Alberto, Doutores na Arte de Ensinar, que tornaram possível a realização desse trabalho e me orientam na vida acadêmica desde os meus primeiros passos nessa jornada nobre e infinita que é a Medicina.

EPIGRAFE

ORAÇÃO DA SERENIDADE

Concedei-nos, Senhor, a serenidade necessária
para aceitar as coisas que não podemos modificar,
coragem para modificar aquelas que podemos e
sabedoria para distinguir umas das outras.

Trecho extraído da Oração da Serenidade, do teólogo Reinhold Niebuhr

AGRADECIMENTOS

Ao Professor Carlos Alberto Morais de Sá pela dedicação na condução e orientação desse trabalho, sempre à disposição quando solicitado a ler, reler, corrigir e direcionar os caminhos da pesquisa. Por confiar na minha capacidade de aprender e evoluir, me incentivando a realizar esta dissertação. Desde 1992, quando cheguei na 10^a. Enfermaria como aluna do 5^o. período de Medicina, a sua forma direta, original e independente de ensinar despertou em mim a coragem de aceitar desafios, traçar metas e alcançar os objetivos.

À Professora Regina Maria Papais-Alvarenga pelo talento e pela arte de transformar a Neurologia numa especialidade apaixonante, que me conquistou desde a primeira aula. Com uma inacreditável capacidade de mobilização e criatividade, está sempre lançando novas idéias, o que desperta a nossa curiosidade. Sutilmente, vai nos direcionando para o caminho da pesquisa, melhorando nossa cultura e nos transformando em profissionais mais capazes.

Ao Professor Hércio Alvarenga, mestre de todos nós. Assistir às sessões clínicas da Neurologia presididas pelo seu notório saber sempre foi um privilégio e fonte de aprendizado.

À Professora Soniza Vieira Alves Leon, que me ensinou a necessidade indispensável de estudar qualquer assunto em profundidade e manter a leitura em dia. A buscar os casos difíceis para praticar o raciocínio neurológico.

Aos colegas da 10^a. Enfermaria, Professores Marilza Campos de Magalhães, Adilson José de Almeida, Fernando Raphael de Almeida Ferry, Rogerio Neves Motta e ao residente Marcelo Costa Velho que colaboraram com sugestões e ajudaram a corrigir as falhas.

A todos os professores do Curso de Mestrado pelos ensinamentos recebidos.

RESUMO

Neurotoxoplasmose (NT) é a afecção neurológica mais freqüente e a principal causa de lesões com efeito de massa em pacientes com AIDS e contagem de células T CD4⁺ < 100 mm³. Desenvolve-se caracteristicamente como reativação de infecção prévia e seu agente etiológico é o protozoário intracelular obrigatório *Toxoplasma gondii* (*T. gondii*). No início da epidemia de AIDS, em 1983, a NT surgia exclusivamente no contexto da imunodepressão grave, em pacientes com outros sinais de imunodeficiência. O AZT, a primeira droga empregada para combate ao vírus, em 1987, não promovia recuperação imunológica suficiente para evitar a instalação de doenças oportunistas. A partir de então novas drogas anti-retrovirais foram sendo aprovadas, mas o consenso de tratamento era o da monoterapia, situação que em nada modificou as apresentações clínicas da NT e nem reduziu o número de casos. Em 1996, o conceito de tratamento da AIDS com anti-retrovirais combinados e o surgimento de uma nova classe de medicamentos, os inibidores da protease, deu início à era do tratamento anti-retroviral de alta atividade (HAART). O uso de profilaxia primária associado à HAART foi sedimentado e essas medidas pareceram, à época, ter sido a solução para modificar esse quadro. De fato, ocorreu significativa redução no número de casos, mas a NT permanece como a mais prevalente desordem do SNC em pacientes com AIDS avançada, como recentes publicações. Estudo de cepas de *T. gondii* vem sendo desenvolvidos na tentativa de compreender a relação entre infecção crônica e reativação de cistos, em indivíduos com AIDS, pois nem todos cronicamente infectados pelo parasita desenvolvem NT durante o período de doença avançada e há casos de evolução excepcionalmente grave. A taxa de soropositividade ao parasita, diferente nas diversas partes do mundo, mas significativamente alta na maioria deles, mantém essa infecção como uma preocupação permanente. Portanto, é de fundamental importância estabelecer se o paciente é IgG⁺ para *T. gondii* tão logo o diagnóstico de infecção pelo HIV-1 seja confirmado. Adoção de medidas preventivas relacionadas à infecção pelo parasita pode contribuir para redução do número de casos de NT. Na era pós-HAART, as apresentações clínicas da neurotoxoplasmose continuam sendo observadas em sua grande maioria em ambiente de grave prejuízo às defesas imunológicas. No entanto, tem sido registrada como síndrome de reconstituição imune (SRI) e seu desenvolvimento está relacionado a baixas contagens de células T CD4⁺ associado à rápida recuperação da resposta imunológica obtida com os diversos esquemas HAART.

Palavras-chave: HIV, AIDS, neurotoxoplasmose, profilaxia, SRI

ABSTRACT

Toxoplasmic encephalitis (TE) is the most frequent complication and principal cause of cerebral mass lesions observed in later stages of HIV infection. It is caused by *Toxoplasma gondii*, an obligate intracellular protozoan and TE is due to a reactivation of a chronic infection. Since the beginning the AIDS era TE rised exclusively in HIV-infected patients with CD4⁺ T-cell count < 100cells/mm³ and other opportunistic diseases. Zidovudine (AZT) the first drug approved in 1987 for the treatment of HIV-1 infection did not promote enough immunological recovery in order to avoid opportunistic infections. Since then new antiretroviral drugs has been approved such didanosine (ddI), zalcitabine (ddC) and stavudine (d4T). They belong to the class of nucleoside reverse transcriptase inhibitor like AZT, but the agreement concerning the treatment was still the monotherapy, wich did not changed the situation. The clinical benefits provided by monotherapy was modest and did not change the clinical presentation of TE and did not reduced the opportunistic infections significantly. In 1996 the new treatment concept of AIDS with combination antiretroviral drugs and the introduction of the HIV-1 protease inhibitors started the Highly Active Antiretroviral Therapy era (HAART). The primary prophylaxis used associated with HAART was established effective to prevent TE and those measures seemed at the time to be the solution to modify the clinical picture. In fact, a significative decline of the number of the cases occurred, but the TE was still the most prevalent central nervous system disorder in advanced AIDS patients as observed in recents papers. *Toxoplasma gondii* strains trials has been performed to attempt understain the relationship between the cronic infection and the reactivation in AIDS pacients, because not all infected by the parasite develop TE during the AIDS advanced stages and there are cases of TE with atypical and severe course. *Toxoplasma gondii* seroprevalence rates vary with the age and geographic region but it is high in the most of then and it keeps this infection as a permanent clinical problem. Thus, it is very important to know the serological patient *status* for *T. gondii* infection as soon as the HIV-1 Infection is confirmed. Behavioral recommendations to prevent *T. gondii* contamination must be adopted for *Toxoplasma*-seronegative patients can contribute to decline of the TE cases. In the pos-HAART era, the usually TE clinical presentation are still being observed, specially in advanced stages of the HIV-1 infection. However, TE have been observed as a immune reconstitution syndrome (IRIS). This is related to improvements in the patients immune systems with low CD4⁺ T-cell count associated with strong immune recovery obtained with HAART.

Keywords: HIV, AIDS, toxoplasma encephalitis, prophylaxis, IRIS

LISTA DE FIGURAS

Figura 1: Ultraestrutura de taquizoíta de <i>Toxoplasma gondii</i>	5
Figuras 2a e 2b: Oocisto não esporulado do <i>Toxoplasma gondii</i>	6
Figuras 3a e 3b: Oocisto esporulado de <i>T. gondii</i>	6
Figuras 4a e 4b: Cisto de <i>T. gondii</i> em tecido cerebral	6
Figuras 5a e 5b: Taquizoítas de <i>T. gondii</i>	7
Figuras 6a e 6b: Bradizoítas de <i>T. gondii</i>	7
Figura 7a: Tecido cerebral normal	7
Figura 7b: Foco necrótico resultante de infecção por <i>T. gondii</i>	7
Figura 8: Ciclo vital de <i>Toxoplasma gondii</i>	8
Figura 9: Ciclo vital do <i>T. gondii</i> nas células epiteliais do gato	9
Figura 10a: Vacúolo parasitóforo de <i>Toxoplasma gondii</i>	10
Figura 10b: Clone ou colônia de <i>Toxoplasma gondii</i>	10
Figura 11: Foco necrótico em tecido cerebral	11
Figura 12: Genoma de <i>Toxoplasma gondii</i>	13
Figura 13 – Vias de transmissão de <i>Toxoplasma gondii</i>	22
Figura 14a: Tomografia computadorizada de crânio de paciente com AIDS e neurotoxoplasmose sem administração de contraste	27
Figura 14b: Tomografia computadorizada de crânio de paciente com AIDS e neurotoxoplasmose com administração de contraste	27
Figura 15: Ressonância magnética de crânio de paciente com AIDS e neurotoxoplasmose	28
Figura 16: Tomografia computadorizada de crânio de paciente com AIDS e linfoma primário do cérebro	28
Figura 17: representação esquemática do HIV-1	41
Figura 18 – Representação esquemática de um linfócito TCD4 ⁺ sendo infectado pelo HIV-1	44

LISTA DE QUADROS

Quadro 1: Produção e função das principais citocinas	17
Quadro 2: Disfunções neurológicas da forma encefálica da toxoplasmose em pacientes com AIDS	32
Quadro 3: Drogas anti-retrovirais aprovadas pelo FDA	45
Quadro 4: Formulações de anti-retrovirais combinados aprovados pelo FDA	46

LISTA DE SÍMBOLOS, ABREVIATURAS E SIGLAS

> maior

< menor

γ gama

α alfa

β beta

AIDS: *Acquired immunodeficiency virus*

Ac: Anticorpo

ACTG: AIDS Clinical Trials Group

Ag: Antígeno

AZT: zidovudina

C + P: Clindamicina + pirimetamina

CDC: *Centers for Disease Control and Prevention*

DIC: Contraste de interferência diferencial

DNA: *Deoxyribonucleic acid*

FDA: *Food and Drug Administration*

GPA: Glicofosfatidilinositol

GRID: *Gay-related immuno deficiency*

HAART: Highly Active Antiretroviral Therapy

HE: Hematoxilina-eosina

HIV-1: Vírus da imunodeficiência humana

HTLV-III: *Human T-Lymphotropic Virus*

IFA: Imunofluorescência

IFN: Interferon

IL: Interleucina

IgA: Imunoglobulina A

IgE: Imunoglobulina E

IgG: Imunoglobulina G

IgM: Imunoglobulina M

IPEN: Instituto de Pesquisas Energéticas e Nucleares

IPs: Inibidores da protease

ITRNs: Inibidores da transcriptase reversa análogos dos nucleosídeos

ITRNNs: Inibidores da transcriptase reversa não análogos aos nucleosídeos

LAV: *Lymphadenopathy Associated Virus*

LT: Linfócito T

MHC: Major Histocompatibility Complex

NIH: *National Institute of Health*

NK: Natural killer

p22: proteína de superfície 22

p30: proteína de superfície 30

PABA: ácido paraminobenzóico

PCP: pneumocistose

PCR: *Polymerase Chain Reaction*

RFLP: *Restrictor Fragment Length Polymorphism*

RI: Resposta imune

RM: Ressonância Magnética

SAG1: surface antigen 1

SAG2: surface antigen 2

SIDA: Síndrome da imunodeficiência adquirida

SK: Sarcoma de Kaposi

SMX+TMP: Sulfametoxazol + trimetoprim

SNC: Sistema nervoso central

SNP: Sistema nervoso periférico

SRI: Síndrome de reconstituição imune

T CD4⁺: Linfócito T com receptor CD4⁺ na superfície

T CD8⁺: Linfócito T com receptor CD8⁺ na superfície

T. gondii: *Toxoplasma gondii*

TC: Tomografia computadorizada

Th1: Linfócito T helper 1

Th2: Linfócito T helper 2

TNF: Fator de necrose tumoral

SUMÁRIO

Dedicatória	iv
Epígrafe	v
Agradecimentos	vi
Resumo	vii
Abstract	viii
1. Introdução	1
2. Revisão de literatura	4
2.1. <i>Toxoplasma gondii</i>	4
2.2. Características genéticas e virulência das cepas	13
2.3. Resposta imune à invasão	16
2.4. Prevalência e formas de transmissão	21
2.5. Diagnóstico	25
2.6. Aspectos clínicos	29
2.7. Tratamento	34
2.8. Profilaxias primária e secundária	38
2.9; HIV, AIDS, anti-retrovirais e o conceito de HAART	40
3. Conclusão	47
4. Referências bibliográficas	48

1. INTRODUÇÃO

A infecção pelo vírus da imunodeficiência humana/HIV-1 está associada a uma grande variedade de desordens neurológicas, que podem comprometer tanto o sistema nervoso central (SNC) quanto o periférico (SNP).¹⁻³ Esse envolvimento neurológico é mais freqüente em estádios mais avançados no curso da infecção pelo HIV, quando a imunodeficiência é mais intensa, mas também pode ocorrer precocemente.^{4,5} No curso da infecção, desde a fase da soroconversão até a imunodeficiência avançada, ou síndrome da imunodeficiência adquirida (AIDS) propriamente dita, raramente deixam de ser observadas síndromes neurológicas.^{6,7} As etiologias podem ser infecciosas ou não, afetando praticamente todos os segmentos do SNC ou SNP e ocorrer em qualquer estágio da infecção, mesmo durante a fase aguda quando as defesas imunológicas ainda não estão afetadas de modo significativo.^{8,9} A disfunção imunológica decorrente da infecção pelo HIV-1 torna o organismo vulnerável a doenças oportunistas, definidoras de AIDS, e entre as que acometem o SNC, a toxoplasmose é a mais freqüente^{10,11} e a principal causa de lesões expansivas em pacientes com AIDS.¹²⁻¹⁵

Nos pacientes com AIDS avançada, definidos como os que apresentam contagem de células T CD4⁺ <100 mm³,¹⁶ pode ocorrer reativação da toxoplasmose em indivíduos que já tenham sido previamente infectados, porque *Toxoplasma gondii* (*T. gondii*), após resolução da infecção primária, não é eliminado do organismo, permanecendo como infecção crônica. A imunodeficiência progressiva resulta em perda contínua dos mecanismos imunológicos de defesa frente ao parasita, permitindo a reativação da doença.

A forma clínica mais freqüente desta reativação é observada no SNC, através de uma encefalite, com febre e sinais neurológicos focais.¹⁷⁻¹⁹ Devido à sua alta morbidade, mortalidade e incidência de recidivas, para indivíduos em estádios avançados da AIDS, as recomendações iniciais do Centers for Disease Control and Prevention (CDC)²⁰ preconizavam a adoção de profilaxia primária até que houvesse reconstrução imunológica sustentada (contagem de células T CD4⁺ > 200 céls/ml por pelo menos três meses), obtida com o uso de anti-retrovirais, para evitar a encefalite, e profilaxia secundária, ou tratamento de manutenção, para os que manifestaram a doença, por todo o tempo de sobrevida, independente do estado de reconstituição imunológica atingida.

A partir de 1996, o conceito de tratamento anti-retroviral de alta atividade (*Highly Active Antiretroviral Therapy/HAART*) é estabelecido e novas classes de drogas anti-retrovirais são aprovadas, como os inibidores não-análogos dos nucleosídeos e da protease, compondo uma nova concepção de tratamento para a AIDS. O uso de HAART aumentou o tempo de sobrevida, diminuiu o

número de eventos oportunistas e modificou a indicação do uso do tratamento de manutenção, que agora deve ser interrompido quando o valor das células T CD4⁺ é mantido > 200 céls/mm³, por período de pelo menos seis meses, mas as recomendações para evitar a reativação inicial foram mantidas pelo CDC²¹ e também adotadas pelo Brasil.²²

Usar ou não drogas profiláticas é um assunto discutido com freqüência. Há diversos aspectos envolvidos, como as interações medicamentosas, a intolerância, os efeitos adversos e o excesso de comprimidos administrados, fatores que dificultam a adesão à HAART. No caso específico da toxoplasmose, inicialmente os esquemas profiláticos preconizados empregavam sulfadiazina ou clindamicina associada à pirimetamina, em doses diárias, mas os efeitos adversos contribuía para o abandono ou não-adesão. Com objetivo de reduzir parte destes problemas, vários ensaios clínicos com outras drogas foram realizados, e a associação sulfametoxazol + trimetoprim (SMX+TPM) ou a azitromicina surgiram como alternativa, em doses administradas três vezes por semana, o que facilita a adesão, reduz as interações e os efeitos indesejáveis do tratamento.

A questão do uso associado de HAART e profilaxia primária é pertinente e atual porque apesar da eficácia comprovada desta conduta, os casos de neurotoxoplasmose continuam acontecendo.

2. REVISÃO DE LITERATURA

2.1. TOXOPLASMA GONDII

Nicole e Manceaux, 1909

Toxoplasma gondii foi descrito pela primeira vez em 1908, quase simultaneamente, por Splendore²³, quando este cientista estudava no Brasil parasitas de coelhos, e por Nicole e Manceaux²⁴, na Tunísia, em amostra de fígado de roedor (*Ctenodactylus gondi*). O primeiro caso humano foi relatado em 1923 por Jankú²⁵, na Rússia, em lesão localizada na retina de uma criança, e a primeira infecção transplacentária foi descrita em 1937, por Wolf e Cowen.²⁶ Em 1940, Pinkerton e Weinman²⁷ documentaram pela primeira vez um caso de transmissão adquirida. O complexo ciclo vital do parasita, dividido em duas fases que se processam em dois hospedeiros diferentes, foi descrito e reanalisado por diversos autores ao longo da História da Parasitologia²⁸⁻³⁰. Em 1948, Sabin-Feldman desenvolveram o primeiro teste sorológico capaz de detectar anticorpos anti-*T. gondii*.³¹ A capacidade de reativar-se como encefalite em presença de imunossupressão foi inicialmente descrita em pacientes transplantados ou com doença maligna³²⁻³⁴, mas apenas após o surgimento da AIDS essa encefalite tomou proporções epidêmicas.³⁵

Toxoplasma gondii (figura 1) é um protozoário intracelular obrigatório, pertencente ao filo *Apicomplexa*, classe *Sporozoa*, ordem *Eucoccidia*, família *Sarcocystidae*, subfamília *Toxoplasmatinae*, gênero *Toxoplasma*.³⁶

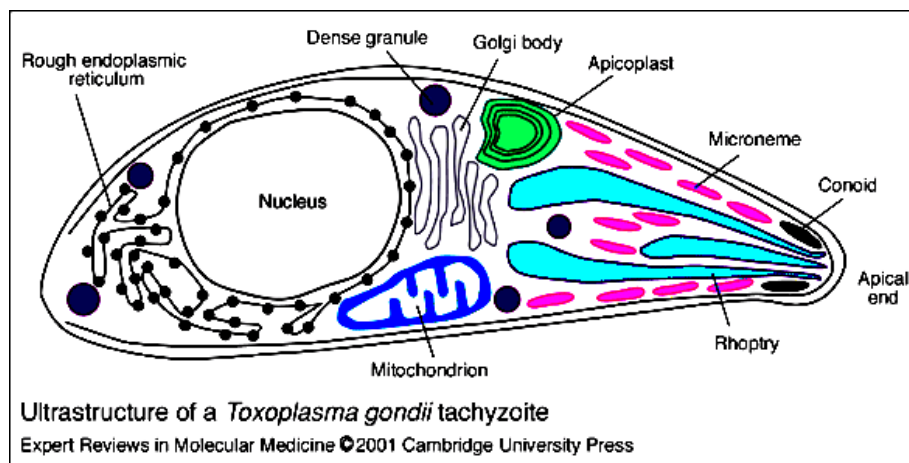


Figura 1 – Ultraestrutura de taquizoíta de *Toxoplasma gondii* (J. W. Ajiota, J. M. Fitzpatrick e C. P. Reiter)

<http://www-emm.cbcu.cam.ac.uk>

É capaz de infectar e multiplicar-se em virtualmente qualquer célula nucleada de mamíferos ou aves. Outros membros deste filo capazes de causar doença humana são *Plasmodium*, agente etiológico da malária, e *Criptosporidium*. O ciclo vital de *T. gondii* é dividido em fase intestinal, também chamada enteropitelial, com merontes e gametócitos, que ocorre exclusivamente em felídeos, sendo o gato seu principal representante e hospedeiro definitivo; e extraintestinal, com colônias e cistos, que tanto pode ocorrer no gato quanto nos hospedeiros intermediários³⁰.

Na fase sexuada são produzidos os oocistos, figuras 2a, 2b, 3a e 3b e na assexuada os cistos teciduais, figuras 4a e 4b.

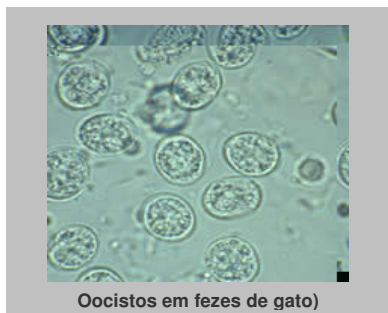

Figura 2a



Figura 2b

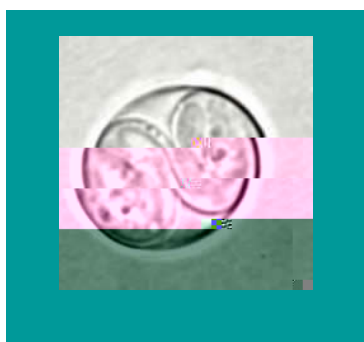

Figura 3a




Figura 3b

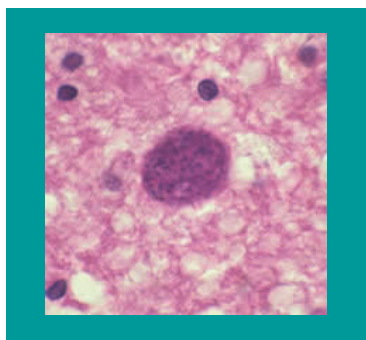


Figura 4a

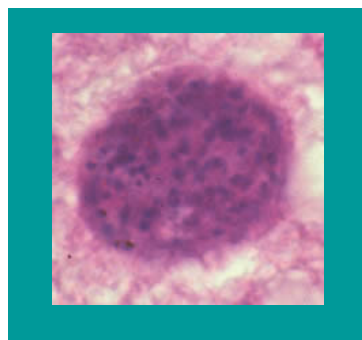


Figura 4b

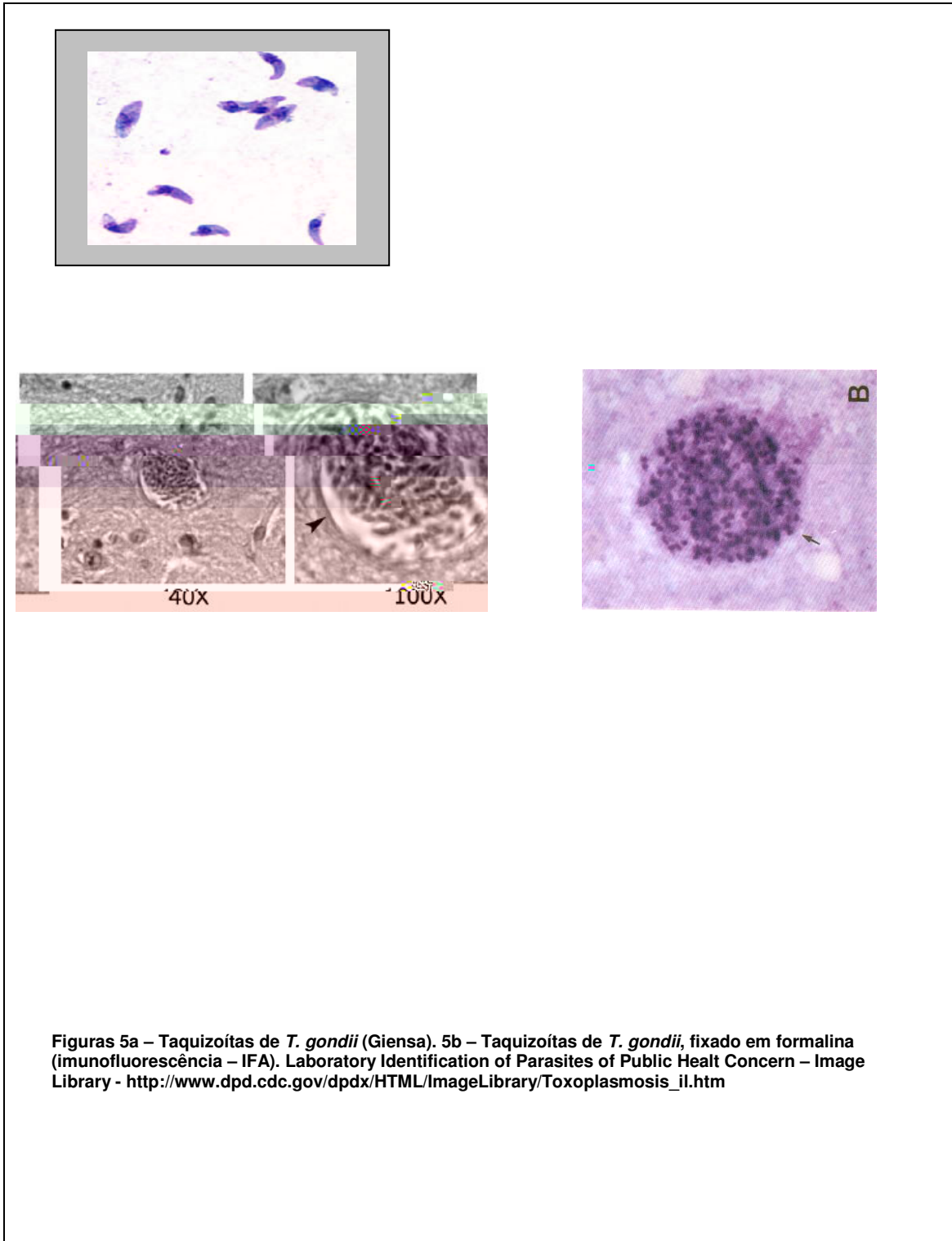
Figuras 2a e 2b – Oocisto não esporulado do *Toxoplasma gondii*. 2a Aumento 100x (flotação) e 2b Aumento 100x (contraste diferencial de interferência - DIC)

Figuras 3a e 3b – Oocisto esporulado de *T. gondii*. O oocisto contém dois esporocistos e cada um contém quatro esporozoítas. 3a Sem coloração. 3b Aumento 100x (DIC)

Figuras 4a e 4b – Cisto de *T. gondii* em tecido cerebral (HE). Aumento 100x (4a) e zoom da mesma imagem (4b)

Laboratory Identification of Parasites of Public Health Concern – Image Library - http://www.dpd.cdc.gov/dpdx/HTML/ImageLibrary/Toxoplasmosis_il.htm

O parasita apresenta três estágios infectantes: taquizoítas (figuras 5a e 5b), bradizoítas (figuras 6a e 6b) e esporozoítas.³⁷ A figura 7a mostra tecido cerebral normal e a 7b foco necrótico resultante de infecção por *T. gondii*.



Figuras 5a – Taquizoítas de *T. gondii* (Giemsa). 5b – Taquizoítas de *T. gondii*, fixado em formalina (imunofluorescência – IFA). Laboratory Identification of Parasites of Public Health Concern – Image Library - http://www.dpd.cdc.gov/dpdx/HTML/ImageLibrary/Toxoplasmosis_il.htm

As duas fases do ciclo vital do parasita (figura 8) podem ocorrer simultaneamente no gato, mas nos hospedeiros intermediários desenvolve-se apenas a assexuada.³⁸

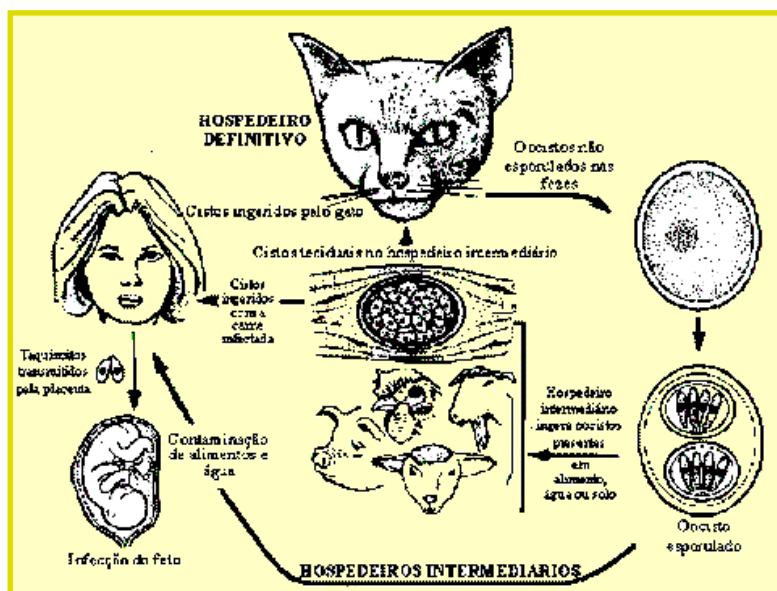


Figura 8 – Ciclo vital de *Toxoplasma gondii* (J.P. Dubey)³⁸

Uma característica interessante da membrana externa do taquizoíta é que todas as suas proteínas externas são ancoradas através de pontes de glicofosfatidilinositol (GPI) e a p30 (ou SAG1), a mais abundante, é um dos antígenos (Ag) reconhecidos no soro humano. Por apresentar alto poder imunogênico, induz a produção de IgG, IgM e IgA, que firma diagnóstico de infecção aguda. Outra proteína, a p22 (ou SAG2), é menos imunogênica e estimula a produção IgG, mas tem pouca capacidade de induzir as respostas IgA e IgM, podendo ser um marcador de infecção crônica.³⁹⁻⁴²

Após a contaminação do gato, através da ingestão de cistos ou oocistos, tem início o ciclo do parasita nas células epiteliais do intestino delgado (figura 9).

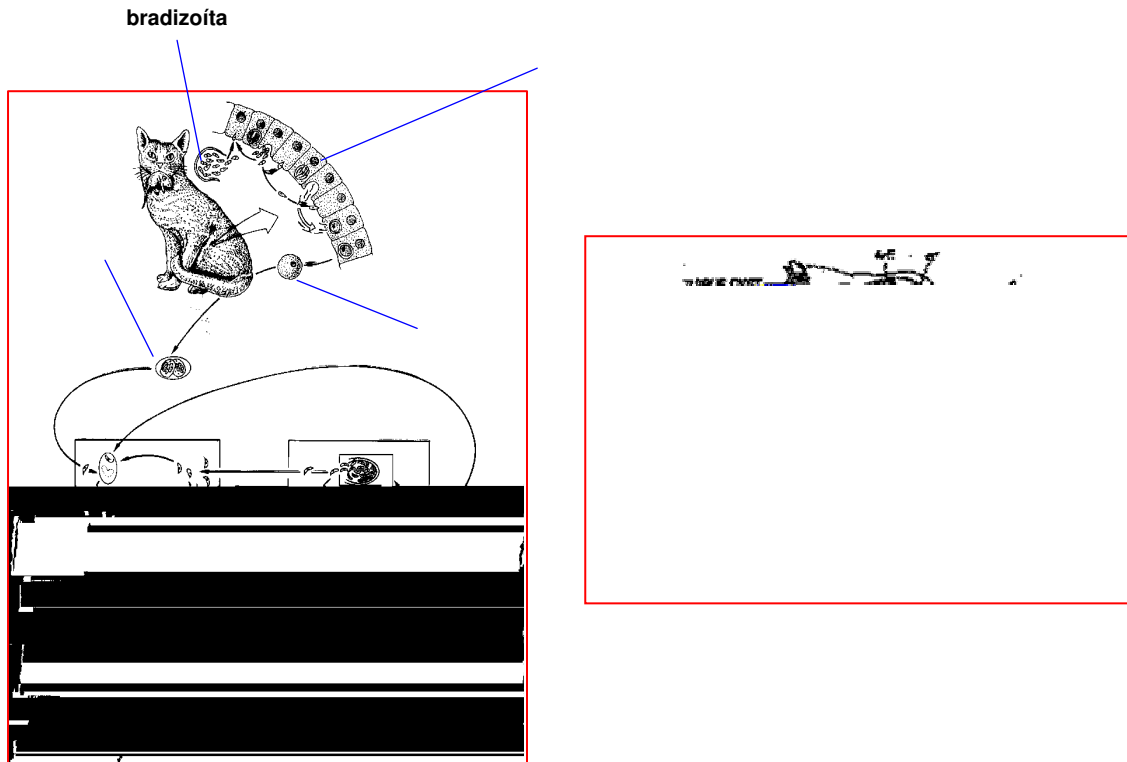


Figura 9 – Ciclo vital do *T. gondii* nas células epiteliais do gato (J. P. Dubey)³⁰

A reprodução assexuada se dá por divisão binária simples e endodiogenia, que é autolimitada, com duração de cerca de uma a duas semanas, na dependência das vias de infecção (ingestão ou transplacentária) e das fases do parasita (oocisto esporulado, clones ou cistos).⁴³ Essas formas assexuadas produzem gametas, dando início à fase sexuada. Os gametas se fundem formando o zigoto e destes os oocistos, que são eliminados junto com as fezes, permanecem viáveis no solo por cerca de dezoito meses, na dependência das condições ambientais. Após dois ou três dias no meio

externo, ocorre a esporulação, o que os torna infectantes, porque em seu interior formaram-se esporocistos contendo esporozoítas. A fase extraintestinal aparentemente permanece acontecendo durante toda a vida do gato.^{44,45}

O processamento dos cistos ou oocistos é feito por digestão enzimática e libera bradizoítas ou esporozoítas, que se dividem rapidamente nas células intestinais e linfonodos locais, onde se transformam em taquizoítas, que se disseminam rapidamente através das circulações sangüínea e linfática, podendo atingir virtualmente qualquer órgão. Nas células invadidas formam-se vacúolos citoplasmáticos (vacúolo parasitóforo) e em seu interior há intensa divisão por endodiogenia, produzindo novos taquizoítas, caracterizando a fase proliferativa. A multiplicação de taquizoítas no interior do vacúolo forma o clone ou colônia (figura 10).

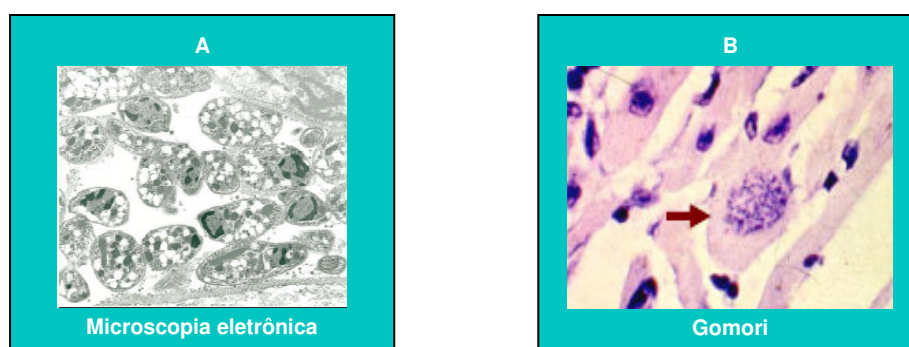


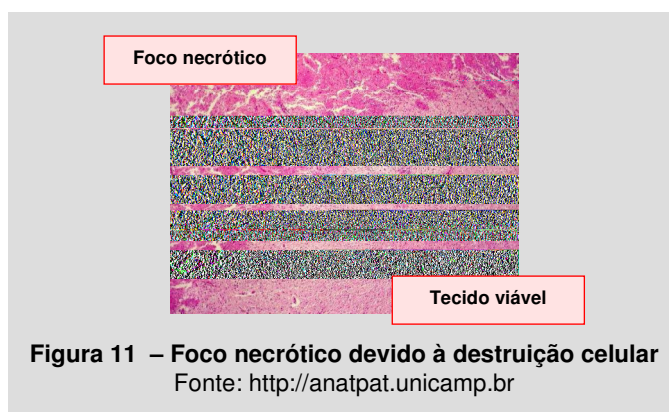
Figura 10 – Vacúolo parasitóforo (A), clone ou colônia (B) (*T. gondii*)

Fonte: <http://www.imt.usp.br> (Maria Irma Seixas Duarte)

As células são destruídas por lise, liberando as formas infectantes que irão invadir novas células³⁰. Esse processo dura em média duas a três semanas, em indivíduos imunocompetentes, e corresponde à fase aguda da doença. A gravidade do quadro clínico da fase de disseminação depende da

quantidade de formas infectantes adquiridas, cepa do parasita e da suscetibilidade do hospedeiro. Em fetos e em indivíduos imunocomprometidos, a evolução pode seguir curso fatal.

O surgimento de anticorpos (Ac) específicos destrói as formas extracelulares, reduzindo a velocidade de reprodução. Os taquizoítas resistentes são isolados do organismo através da formação de cistos, localizados no interior celular, onde retornam à forma de bradizoítas, de baixo poder de multiplicação. Esses cistos permanecem latentes e viáveis para o resto da vida e localizam-se preferencialmente no sistema nervoso, retina, e nos músculos esquelético e cardíaco. O cisto reúne um número incontável de bradizoítas densamente agrupados e na colônia são observados um pequeno número de taquizoítas dispersos no citoplasma da célula hospedeira. No local das células destruídas forma-se foco necrótico, que induz intensa resposta inflamatória (figura 11).



Falha nos mecanismos imunes permitem que os bradizoítas contidos nos cistos retornem à forma de rápida proliferação (taquizoítas), reiniciando uma nova parasitemia.³⁰

2.2. CARACTERÍSTICAS GENÉTICAS E VIRULÊNCIA DAS CEPAS

A relação entre a virulência da cepa e o desenvolvimento de doença em seres humanos vem sendo objeto de estudo desde os idos de 1950⁴⁶, com objetivo de desenvolver vacinas, sugerir novas abordagens de tratamento⁴⁷ e métodos diagnósticos, além de esclarecer as relações que este parasita estabelece com o sistema imune do indivíduo infectado. Atualmente, devido à propagação mundial do vírus HIV-1, a imunodeficiência decorrente desta infecção aumentou a incidência de casos de toxoplasmose-doença e mudou a sua apresentação clínica assintomática usual, estimulando a realização de pesquisas para melhor compreender o comportamento do parasita.

Diferentes métodos para diferenciação das cepas, como eletroforese de isoenzimas, restrição do polimorfismo do fragmento longo (*Restrictor Fragment Length Polymorphism/RFLP*) ou análise de DNA (*Deoxyribonucleic acid/DNA*) foram utilizados para essa caracterização.^{48,49} Em 1988, Dardé et al.⁵⁰, através da eletroforese de isoenzimas em sete isolados de *T. gondii*, demonstraram haver três grupos de padrões enzimáticos, com virulências diferentes, e mais tarde outro estudo dos mesmos autores, utilizando 35 isolados, confirmou esses achados⁵¹, mas nenhuma correlação entre virulência e gravidade de doença humana pôde ser estabelecido. A análise de 28 amostras provenientes de hospedeiros de diversas partes do mundo, realizada por Sibley e Boothroyd⁵², levaram à conclusão de que as cepas virulentas apresentavam essencialmente o mesmo genótipo e a análise genética do parasita demonstrou

que a sua propagação é primariamente assexual, ou clonal, enquanto a recombinação sexual entre diferentes cepas é excepcional nas populações distribuídas na natureza. Na realidade, essas linhagens são intimamente relacionadas, com diferença de aproximadamente 2% em seus nucleotídeos. Estudos de polimorfismo genético revelaram que em cada *locus* existem apenas dois alelos, indicando que elas se originam de uma única recombinação genética no meio ambiente.⁵²⁻⁵⁴

Howe e Sibley⁵⁵ analisaram 106 amostras isoladas de seres humanos e animais em mais uma tentativa de se correlacionar a toxoplasmose clínica e sua gravidade aos diferentes genótipos do parasita. Três linhagens clonais foram descritas, denominadas tipo I, II e III (figura 12), havendo predominância do tipo II na toxoplasmose humana e do tipo III em animais.

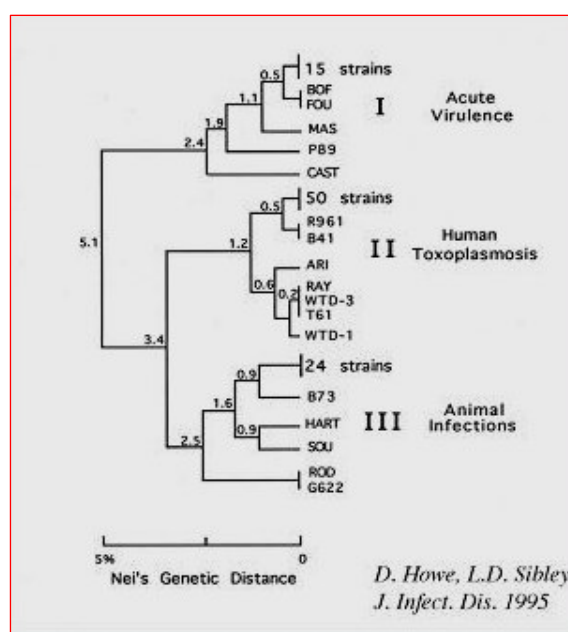


Figura 12 – Genoma de *T. gondii*: população de células ou organismos idênticos provenientes de uma única célula ou organismo precursor (Howe e Sibley,1995)⁵⁵

Dois anos mais tarde, Howe et al.⁵⁶ encontraram a presença da cepa do tipo II em 80% das 68 amostras isoladas de pacientes com toxoplasmose, sendo 45 de pacientes com AIDS, dez de pacientes HIV negativos e treze de doença congênita. Entre os pacientes com neurotoxoplasmose, três apresentavam o tipo II e um o tipo III, sendo o maior número de casos (dezessete) relacionados à pneumonite. Outros três experimentos foram realizados com amostras coletadas diretamente de pacientes que desenvolveram toxoplasmose, para correlacionar o tipo de cepa à doença e ao tipo de hospedeiro. Azjenenber et al.,⁵⁷ analisando 86 amostras obtidas de doença congênita, encontraram predomínio da cepa do tipo II. Fuentes et al.⁵⁸ encontraram resultados diferentes. Em 33 amostras coletadas de vinte pacientes com AIDS e treze com toxoplasmose congênita, a tipo II foi prevalente nos pacientes imunocomprometidos e a do tipo I na congênita. Khan et al.,⁵⁹ em estudo de onze isolados de pacientes com AIDS, encontraram prevalência do tipo I.

Permanece ainda incerta a relação entre genótipo e gravidade clínica da doença.^{60,61} Estudos com maior número de amostras são necessários para esclarecer qual a influência desses achados, principalmente em pacientes com AIDS, porque mesmo após a era HAART e uso de profilaxia primária ou secundária, casos de neurotoxoplasmose continuam sendo relatados.⁶²⁻⁶⁴ Alguns sugerem a participação de genótipos “selvagens” para explicar a

gravidade clínica incomum observada na infecção primária de adultos imunocompetentes⁶⁵ ou a aquisição de uma nova isoenzima pelo parasita.⁶⁶

O grau de virulência das cepas ainda não apresenta uma classificação molecular ou imunológica definida, sendo os principais critérios de avaliação o percentual de animais que não sobrevivem à infecção experimental e o tempo de sobrevivência dos que não resistem à infecção.⁴⁶ A maioria das cepas de *T. gondii* foi classificada como virulenta, não-virulenta e de virulência intermediária.^{49,67-69} Apesar de pequenas, as diferenças genéticas que existem entre as cepas mostram importância biológica. Por exemplo, a do tipo I mostrou-se agudamente letal para camundongos. As cepas com virulência intermediária⁶⁹ parecem ser cepas em transição entre os fenótipos virulentos e não-virulentos do parasita. Em 2005, estudo realizado com amostras obtidas de ratos⁷⁰ confirmaram a existência de diferenças significativas entre as cepas de *T. gondii*, mas a repercussão desse achado na doença humana ainda necessita de maior esclarecimento.

2.3. RESPOSTA IMUNE À INVASÃO

As infecções parasitárias se caracterizam pela grande quantidade de Ag, especificidade pelo hospedeiro e cronicidade, que geram efeitos imunopatológicos persistentes e imunossupressão. A defesa contra esses parasitas dependem de inúmeros mecanismos imunológicos efetores, tais como resposta imune (RI) inata⁷¹, humoral e celular. As populações de linfócitos T – CD4⁺ e CD8⁺ – são necessárias para uma RI celular eficaz⁷², observada em pacientes IgG⁺ para toxoplasma, que não desenvolvem doença clínica. Esses linfócitos têm funções diferentes, porém em certas ocasiões superpostas, como o linfócito T CD4⁺, mais importante pelo papel regulador do funcionamento das demais células da RI, outros linfócitos T, células B, macrófagos e células destruidoras naturais (*Natural Killer/NK*). As células T CD4⁺ ligam-se ao complexo de histocompatibilidade principal (*Major Histocompatibility Complex/MHC*) da classe II das células apresentadoras de Ag e as T CD8⁺ se ligam às moléculas do MHC classe I. Os linfócitos T helper CD4⁺ se subdividem em Th1 e Th2. A resposta T CD4⁺ Th1 exerce seu papel protetor pela produção preferencial de interleucina 2 (IL-2), interferon gama (IFN γ), fator de necrose tumoral alfa e beta (TNF α e TNF β) e a Th2 produz as interleucinas 4, 5, 6, 10 e 13, sendo a IL-4 e a IL-10 as mais importantes.

Os linfócitos T CD8⁺ participam do processo de destruição dos parasitas, pela produção de IFN γ e da citotoxicidade aos macrófagos infectados. Durante a infecção aguda tanto a RI humoral quanto a celular estão envolvidas no controle da infecção. Há ativação de macrófagos, produção de IFN γ e estimulação dos linfócitos T CD8⁺, que são consideradas as principais células efetoras responsáveis pela defesa contra *T. gondii*, cabendo ao T CD4⁺ um papel de sinergista.⁷³⁻⁷⁵ Essas relações estão sumarizadas no quadro 1.

QUADRO 1 – Produção e função das principais citocinas

(Adaptado de Abbas, Lichtman e Pober, 2003)⁷⁶

Citocina	Célula produtora	Resposta Th1	Resposta Th2	Funções principais
IL-2	LT helper	+	-	Ativação e proliferação celular
IFN γ	NK, LT helper LT citotóxico	++	-	Ativação
TNF α	Macrófago, LT ativado, NK	++	+	Inflamação sistêmica
TNF β	LT ativado	++	-	Inflamação local
IL-4	LT helper Mastócito	-	++	Redução da ativação Produção de Igs
IL-5	LT helper	-	++	Ativação e proliferação celular
IL-6	Macrófago Endotélio	-	++	Proliferação
IL-10	LT helper	-	++	Ativação Redução da produção de citocinas
IL-13	LT helper	-	++	Redução da ativação Produção de Igs

As células T CD4⁺, principal alvo do HIV-1, são responsáveis pelo equilíbrio entre respostas Th1 e Th2, e a subpopulação predominante

determina o resultado da infecção. Th1 é importante particularmente na resposta a *T. gondii* e Th2 é mais eficaz no combate a helmintos. Nos indivíduos com HIV/AIDS, a perda progressiva dos linfócitos T CD4⁺ desequilibra as resposta Th1 e Th2, permitindo a multiplicação dos parasitas. Por esse motivo é mais comum a doença clínica manifestar-se nos estádios avançados da imunodepressão, quando o desequilíbrio entre essas respostas é significativo.⁷⁷ *Toxoplasma gondii* estimula a produção de Ac das classes IgM, IgG, IgA e IgE e é potente indutor da resposta do tipo Th1, essencial para o controle do crescimento dos parasitas. Nos pacientes com imunodeficiência, particularmente com AIDS, a reativação dos cistos dormentes teciduais ocorre por falha na produção de IFN γ e IL-2. Nem todos os mecanismos estão completamente esclarecidos, provavelmente outros fatores devem estar presentes na reativação, como a coinfeção HIV-*T. gondii*⁷⁸, fatores genéticos do hospedeiro^{79,80} e/ou infecção por cepa mais agressiva.⁸¹

Infecção crônica por *T. gondii* pode ocorrer em consequência da destruição dos taquizoítas e persistência dos bradizoítas, que sobreviveram no interior de cistos, cujas paredes são formadas por substâncias derivadas do hospedeiro. Essa característica confere aos bradizoítas proteção contra o sistema imune e viabilidade durante a vida do indivíduo cronicamente infectado. No entanto, é necessário que seja mantido um mecanismo imune protetor, de forma contínua, para evitar o recrudescimento das formas taquizoítas de rápida multiplicação e grande capacidade invasiva. Muitas hipóteses foram propostas para explicar porque o sistema imune, apesar de

destruir formas taquizoítas, apenas controla a forma encistada. Uma delas sugere que a presença de óxido nítrico⁸², potente efetor molecular produzido por macrófagos ativados, cause estase no parasita e induza à expressão de Ag do bradizoíta.⁸³ Esta explicaria a contínua formação de defesas contra o parasita, mas não sua destruição, já que fica abrigado no interior do cisto. Outra sugere que parasitas continuamente liberados dos cistos seja responsável pelo estímulo constante para formação de defesas imunológicas.⁸⁴

O comportamento do organismo agudamente infectado por *T. gondii* mostra aspectos intrigantes, despertando o interesse dos pesquisadores desde o século passado. Apesar da infecção desencadear intensa e constante RI celular, por mecanismos específicos e não-específicos, contra formas taquizoítas, essa reação é normalmente discreta.⁸⁵ Apresenta como sintomas apenas febre, fadiga e linfadenomegalia, em indivíduos imunocompetentes.⁸⁶ É crônica assintomática e, com exceção das situações de comprometimento da imunidade celular, conta com a participação da imunidade humoral. Baixos títulos e liberação contínua de Ac parecem ser responsáveis pela resistência à reinfecção.⁷⁹ A IgA é importante elemento da imunidade de mucosas e tem papel protetor quando há risco de contaminação por via oral.

Citocinas produzidas por Th1 e Th2 causam destruição do taquizoíta com dano tecidual mínimo e manutenção da forma encistada. Em condições imunológicas normais, a resposta celular causada por *T. gondii* é organizada de maneira a limitar a infecção reduzir as chances de alterações

imunopatogênicas. Os mecanismos moleculares que permitem este tipo de modulação de resposta resolverá o enigma do sucesso da convivência entre hospedeiros humanos e parasitas, perdido na AIDS.

No SNC, uma das localizações preferenciais do parasita na forma cística, a perda da regulação da RI na AIDS leva ao desenvolvimento da neurotoxoplasmose. Quando a contagem de células T CD4⁺ é < 100 céls/mm³ há ruptura dos cistos, retorno à forma taquizoíta e invasão do tecido nervoso com destruição tecidual e formação de novos cistos. São conseqüências diretas da perda da harmonia na produção das citocinas nas respostas Th1 e Th2.

2.4. PREVALÊNCIA, FORMAS DE TRANSMISSÃO E MEDIDAS DE PREVENÇÃO

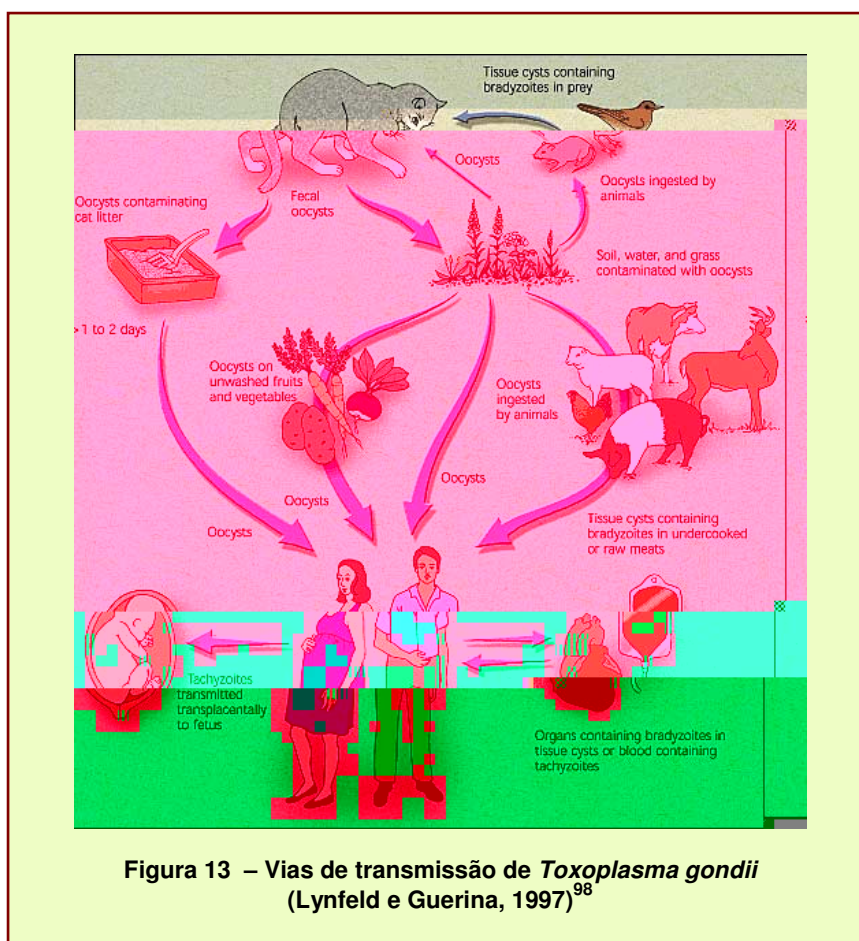
A toxoplasmose é uma zoonose de distribuição mundial, com taxas de prevalência variáveis nas diversas partes do mundo. Estima-se que em países tropicais cerca de 90% da população apresente evidência de infecção prévia, ou seja, IgG⁺ antitoxoplasma. No mundo, essas taxas variam entre 50 e 60%.⁸⁷⁻⁹⁰ Esses percentuais podem ser influenciados pelo clima, características geográficas ou formas de transmissão.⁹¹ A taxa de soropositividade aumenta com a idade.⁹² No Brasil, estudo soropidemiológico mostrou uma prevalência positiva para toxoplasmose em 80% da população adulta⁹³ e na cidade do Rio de Janeiro, o percentual de soropositividade informado pelo Ministério da Saúde foi 78,7% na população adulta.⁹⁴

A infecção humana pode se dar através do contato com mais de uma forma de apresentação do protozoário e por diferentes vias de transmissão.^{95,96} A via oral é a mais freqüente⁹⁷ (figura 13).

Vias de transmissão do T. gondii:

- a) ingestão de carne crua ou mal cozida, principalmente suíno ou ovelha:
bradizoítas

- b) ingestão de verduras cruas e água: oocistos esporulados com esporozoítas
- c) ingestão de leite não-pasteurizado: taquizoítas
- d) transmissão congênita: taquizoítas
- e) transplante de órgãos: cistos contendo bradizoítas
- f) inalação: oocistos esporulados contendo esporozoítas
- g) inoculação acidental: taquizoítas



A transmissão parenteral foi descrita em hemotransfusões, transplante de órgãos^{33,34,99-103} e em pacientes sob tratamento com drogas

imunossupressoras.^{32,104} A contaminação ocupacional é rara.¹⁰⁵ Estudo randomizado em 300 casais sugeriu também a via sexual como forma de contaminação.¹⁰⁶ Gestantes e indivíduos soronegativos para infecção por *T. gondii*, assim como fetos e indivíduos imunossuprimidos, são os mais susceptíveis à infecção.

Como *T. gondii* pode ser infectante em vários estágios evolutivos, diversas medidas preventivas devem ser adotadas.⁹⁷

Medidas profiláticas

- a) não alimentar gatos domésticos com carne crua ou mal cozida.
- b) manter os animais no domicílio para evitar a caça a roedores e aves.
- c) evitar contato direto com fezes de gato, de preferência com o uso de luvas. A troca da areia da caixa deve ser diária.
- d) evitar contato com caixas de areia de locais públicos.
- e) lavar as mãos após contato com o solo e animais.
- f) combater vetores mecânicos, como baratas e moscas.
- g) lavar frutas e legumes cuidadosamente.
- h) lavar bem utensílios de cozinha com água morna após manipulação de carne crua e vísceras.
- i) não ingerir carne crua ou mal cozida e leite não pasteurizado.
- j) não ingerir ou entrar em contato com água contaminada.
- l) saneamento básico.

Os cistos teciduais de *T. gondii* podem ser destruídos por cocção a 67°C, congelamento a -13°C ou por exposição a 0,5 kilorads (irradiação gama).⁹⁷

Recentemente, pesquisadores do Instituto de Medicina Tropical de São Paulo e do Laboratório de Biologia Molecular do Instituto de Pesquisas Energéticas e Nucleares (IPEN) desenvolveram o que poderá vir a ser a primeira vacina anti-*T. gondii*.¹⁰⁷ O princípio da vacina é a radiação ionizante. Após purificação, taquizoítas são expostos a uma fonte de cobalto-60. A dose não é letal, mas suficiente para alterar a sua capacidade reprodutiva, mantendo os organismos viáveis. Os testes iniciais foram realizados em camundongos, através da administração oral, com redução significativa das lesões teciduais e sem ocorrência de óbitos entre os animais do experimento. Os resultados iniciais foram promissores.

2.5. DIAGNÓSTICO

O diagnóstico pode ser indireto através de métodos sorológicos ou direto por reação em cadeia da polimerase¹⁰⁸ (*Polymerase Chain Reaction/PCR*), hibridização, isolamento ou biópsia⁹⁷. Vários materiais biológicos, como sangue periférico, líquido amniótico, líquido ou urina¹⁰⁹ podem ser utilizados para visualização do parasita. Na prática clínica, o método diagnóstico mais empregado é a sorologia de Ac específicos contra Ag de *T. gondii*. IgM e IgG podem ser detectados por imunofluorescência indireta (IFI), hemaglutinação e testes imunoenzimáticos, que são os mais empregados, como o ELISA (*enzyme-linked immunosorbent assay/Elisa*). Cultura, isolamento do parasita ou PCR têm custo elevado, sendo indicado apenas em situações excepcionais.

A infecção aguda é diagnosticada pela presença de Ac da classe IgM, que surgem no soro quatro a cinco dias após a contaminação, e a IgG após duas a três semanas. Baixos títulos de IgM permanecem dosáveis por até um ano. Os da IgG aumentam até o valor máximo em seis a oito semanas, declinando lentamente para níveis basais por toda a vida. Dependendo da fase de coleta do material, pode ocorrer simultaneamente a presença IgG e IgM. Essas características laboratoriais dificultam a interpretação dos resultados. Quando há essa dúvida, existe o teste IgG de avididade, que fará a diferenciação entre infecção aguda e crônica. No início da infecção, a IgG apresenta baixa avididade pelos Ag de *T. gondii* e, nas infecções antigas, elevada avididade. São

considerados de baixa avidéz índices inferiores a 30%, pois indicam que a infecção ocorreu nos últimos 4 meses. Índices superiores a 60% são considerados elevados, apontando para infecção ocorrida há mais de 4 meses. Valores entre 30% e 60% não permitem a caracterização da fase da doença. Outro recurso disponível é a pesquisa de IgA, na saliva ou no soro, como marcador de infecção aguda. Pacientes com AIDS e neurotoxoplasmose podem apresentar resultados discordantes.¹¹⁰⁻¹¹² Elevação da IgG sem aumento da IgM sugere infecção presente, mas não de fase aguda.

Como a neurotoxoplasmose, em pacientes com AIDS, está relacionada à reativação de infecção prévia,^{2,113-115} a interpretação dos resultados da sorologia pode ser problemática. A simples presença da IgG não estabelece diagnóstico de reativação. Durante a exacerbação da imunodeficiência grave, pode não ser observado aumento dos valores da IgG ou IgM. IgG faz diagnóstico de infecção latente. Apenas 3-6% dos pacientes com AIDS e neurotoxoplasmose apresentam sorologia negativa.¹¹⁶⁻¹¹⁸ Torna-se de extrema importância conhecer o perfil sorológico anti-*T. gondii* desses pacientes, tão logo o diagnóstico de infecção pelo HIV-1 seja confirmado. Anticorpos séricos anti-*T. gondii* em indivíduos com suspeita clínica de reativação apresentam valor preditivo positivo acima de 80%.¹¹⁹ A pesquisa no líquido é inespecífica porque os Ac podem representar apenas transferência passiva através da barreira hemato-liquórica.

No paciente com AIDS e suspeita clínica de neurotoxoplasmose deve se analisar diversos fatores na construção do diagnóstico: conjunto de sinais e sintomas, presença de Ac séricos da classe IgG, tomografia computadorizada (TC) ou ressonância magnética (RM) de crânio. Uma ou mais lesões com efeito de massa e resposta favorável ao tratamento medicamentoso específico foram critérios estabelecidos pelo CDC.¹²⁰ A TC de crânio com administração de meio de contraste endovenoso melhora a definição da imagem e pode mostrar um ou múltiplos focos de lesões captantes com reforço anelar ou nodular em torno das lesões e edema¹²¹⁻¹²³ (figura 14).




Figura 14 – TC de crânio de paciente com AIDS e neurotoxoplasmose. (A) sem administração de contraste e (B) com administração de contraste

A RM permite melhor visualização de lesões (figura 15), que podem se localizar nos hemisférios cerebrais, núcleos da base, junção corticomedular e tronco encefálico. É realizada, como a TC, com administração de meio de contraste endovenoso. Muitas vezes, a RM evidencia presença de múltiplas lesões onde a TC mostrou apenas lesão isolada. É importante lembrar que

esses achados não são patognomônicos, porque 40% dos linfomas são multifocais^{124,126} e 50% captam contraste, com imagens de reforço anelar ou nodular semelhantes às da neurotoxoplasmose.^{125,127} Na figura 16 pode-se observar um exemplo dessa semelhança. Nos dois métodos de neuroimagem, há 10% de resultados falso-negativos. Presença de lesão única aumenta em quatro vezes o diagnóstico de linfoma primário, havendo necessidade de biópsia cerebral. Apesar dos avanços dos métodos radiológicos, a dificuldade em distinguir neurotoxoplasmose de linfoma primário ainda é um assunto muito discutido.¹²⁴⁻¹²⁸

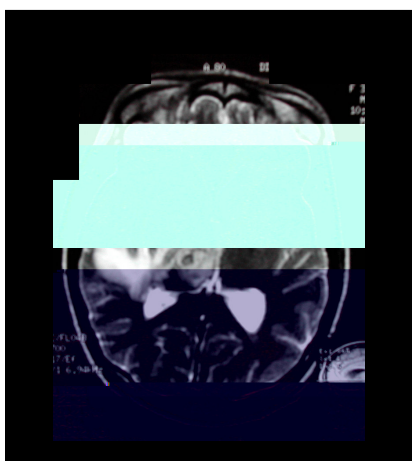


Figura 15 – RM de crânio de paciente com AIDS e neurotoxoplasmose




Figura 16 – TC de crânio de paciente com AIDS e linfoma primário do cérebro

2.6. ASPECTOS CLÍNICOS

Infecção pelo *T. gondii* é a presença no indivíduo de microrganismos viáveis. Toxoplasmose é expressão clínica da infecção, indica um processo mórbido ativo, de ocorrência relativamente rara¹²⁹. Caracteriza-se por dois estágios: agudo (recém-adquirida ou primoinfecção) e crônico (latente). A forma aguda em imunocompetentes, incluindo adultos, gestantes e crianças, é oligossintomática, autolimitada, passando despercebida⁹⁶, ou cursa com linfadenopatia cervical, occipital ou submandibular¹³⁰⁻¹³², febre, mialgia, exantema eventual, raramente necessitando de tratamento específico. Com menor freqüência ocorrem toxoplasmose ocular, persistência de linfadenopatia intermitente, evolução grave disseminada^{65,66} ou forma similar à mononucleose^{65,66,96}. Miocardite, polimiosite, pneumonites, formas disseminadas ou choques sépticos em geral se associam à imunodeficiência.¹³³⁻¹³⁸ O comportamento do parasita torna-se diferente quando a infecção acomete fetos ou em presença de distúrbios da imunidade. Indivíduos em uso de drogas imunossupressoras, receptores de transplantes ou aqueles com AIDS apresentam formas mais agressivas.^{32,103,138}

A toxoplasmose congênita ocorre quando a mulher adquire *T. gondii* durante a gestação, porque os taquizoítas atravessam a barreira placentária, alcançando as células do conceito.^{139,140} Mais raramente, o conceito pode ser atingido por reativação de doença crônica em gestantes com AIDS avançada.^{141,142} As características clínicas observadas no recém-nato se relacionam diretamente com a fase de desenvolvimento intra-uterino onde se deu a infecção, sendo mais graves no primeiro trimestre, podendo ainda ser motivo de aborto espontâneo.¹⁴³⁻¹⁴⁵

Nos dias atuais, a causa mais comum de imunodeficiência é a decorrente da infecção pelo HIV-1. Nesses pacientes, a toxoplasmose clínica está associada à reativação de cistos latentes^{2,113-115}, e não à infecção aguda, com raros casos descritos^{146,147}, e o SNC é a localização preferencial.¹⁴⁸⁻¹⁵⁰ Desde o advento da AIDS e, apesar da diminuição de casos na era pós-HAART, a doença mantém-se como a primeira no comprometimento do SNC nos indivíduos com AIDS avançada.¹⁵¹

As manifestações clínicas da neurotoxoplasmose são variadas e incluem sinais e sintomas de disfunções neurológicas focais ou generalizadas, ou mais comumente uma associação entre as duas formas, na dependência do número, tamanho e localização das lesões.^{2,113,148} Edema cerebral, vasculite e hemorragia, que podem ocorrer acompanhando a infecção ativa, também contribuem para o processo patológico. O quadro clínico se desenvolve insidiosamente em várias semanas ou se instala de forma aguda ou subaguda.

Mais raramente pode assumir curso fulminante.¹³⁸ Os déficits neurológicos focais podem ser inicialmente sutis e transitórios e com o passar do tempo se transformar em déficits permanentes. São achados que se correlacionam com a localização anatômica das lesões. Os déficits focais mais freqüentes são hemiparesia e desordens de linguagem¹⁵². As anormalidades neuropsiquiátricas ou psicológicas podem dominar o quadro clínico e crises convulsivas podem ser manifestações isoladas^{2,148}. Outros sintomas associados à neurotoxoplasmose incluem: cefaléia, focal ou generalizada, sem períodos de remissão, e febre. Como a neurotoxoplasmose é predominantemente intra-axial, um comprometimento meníngeo significativo é infreqüente¹⁵³ o que explica a raridade de sinais e sintomas de irritação meníngea.^{2,113,152}

Na apresentação clássica, os sintomas instalam-se de forma subaguda, em sete a quatorze dias, com déficits neurológicos focais. Hemiparesia, afasia, ataxia, hemianestesia, perda de campo visual e crises convulsivas são os mais freqüentes. Febre ou cefaléia podem não estar presentes.^{115,152} Outras apresentações, mais raras, cursam com movimentos anormais assimétricos ou ataxia.¹⁵⁴⁻¹⁵⁶

Além dessas características, alguns pacientes podem desenvolver uma forma difusa de toxoplasmose, denominada “encefáltica”, com múltiplos microabscessos e alteração do sensório com mínimos sinais focais (quadro 2).

QUADRO 2 – Disfunções neurológicas da forma encefálica da toxoplasmose em pacientes com AIDS

(Adaptado de Berger e Levy, 1997)¹⁵³

Disfunções focais cerebrais, cerebelares e de tronco encefálico	Disfunção cerebral generalizada	Disfunções neuropsiquiátricas	Outros achados
Hemiparesia, hemiplegia Disfasia, afasia Desordens do movimento Crises convulsivas Ataxia Diplopia Defeitos de campo visual Paralisia de nervos cranianos Tremor cerebelar Síndrome parkinsoniana Síndrome talâmica Hemianestesia Cefaléia severa e localizada Soluços intratáveis	Letargia Confusão Coma Disfunção cognitiva semelhante ao complexo demencial da AIDS: - Perda da memória recente - Diminuição da atenção - Lentificação das respostas verbais - Lentificação das respostas motoras	Demência Ansiedade Alterações da personalidade Psicose	Pan-hipopituitarismo Diabetes insipidus Síndrome da secreção inapropriada de hormônio antidiurético Hidrocefalia
OUTRAS FORMAS DE APRESENTAÇÃO			
Meningoencefálica	Similar à encefalopatia metabólica	Encefálica fulminante	
Crises convulsivas, estado confusional, irritação meníngea, coma. Sinais sugestivos de encefalopatia metabólica.	Mioclônus e asterixis.	Infecção disseminada fulminante, <i>rash</i> semelhante ao da riquetsiose, encefalite, miocardite e polimiosite, sem sinais focais e sem imagem em TC ou RNM.	

Em indivíduos sem sinais prévios de imunossupressão, a infecção primária ou reativação de cistos localizados no SNC é rara.¹⁵⁸⁻¹⁶⁴ Apesar de freqüente na localização encefálica, a toxoplasmose raramente se manifesta na medula espinhal.¹⁶⁵⁻¹⁷³ São desconhecidas as causas que justifiquem porque a forma intramedular é pouco observada. O acometimento medular não apresenta uma localização preferencial (medula cervical, torácica ou lombossacra), resultando em sinais e sintomas relacionados aos diferentes níveis de lesão. Manifestações constitucionais (febre, astenia) e infecção avançada pelo HIV ocorrem em quase todos os pacientes.

Na era pós-HAART, a neurotoxoplasmose vem sendo observada como síndrome de reconstrução imune (SRI)¹⁷⁴, também chamada síndrome inflamatória ou de reconstituição imune, que se desenvolve dias a meses após o início da HAART.¹⁷⁵ A recuperação da capacidade de produzir respostas imunes conferida pelos anti-retrovirais provoca o desenvolvimento de reação inflamatória paradoxal contra uma condição latente ou subclínica, de natureza infecciosa ou não.^{176,177} Baixas contagens de T CD4⁺ e resposta imune potente são fatores de risco para desenvolvimento de SRI.¹⁷⁸ A evolução da SRI na maioria dos casos é favorável porque a reação inflamatória exuberante pode significar uma excelente resposta à HAART em termos de recuperação imunológica. No entanto, em alguns casos, pode ter curso grave, e o esquema HAART precisa ser interrompido.^{176,177}

2.7. TRATAMENTO

O objetivo da terapêutica é destruir as formas taquizoítas do parasita.¹⁷⁹ Os bradizoítas localizados no interior dos cistos são resistentes a todas as drogas empregadas até o momento, sendo portanto responsáveis pela cronicidade da infecção. O tratamento de escolha para neurotoxoplasmose é a associação sulfadiazina com pirimetamina¹⁸⁰, em média por três a seis semanas. Tempo maior de terapia pode ser necessário em casos graves ou quando não há resolução clínica e/ou radiológica.

A sulfadiazina é um quimioterápico bactericida que apresenta sinergismo com a pirimetamina na toxoplasmose. Sua ação se faz por competição com o PABA (ácido paraminobenzóico), impedindo a formação do ácido fólico. Os microrganismos são incapazes de utilizar o ácido fólico pré-formado, necessitando sintetizá-lo a partir do PABA. Mais especificamente, as sulfas são inibidores competitivos da diidropteroato sintetase, enzima bacteriana responsável pela incorporação do PABA no ácido diidropteróico, precursor imediato do ácido fólico. É bem absorvida no trato digestivo, penetra através da barreira hematoencefálica, mas a concentração atingida no líquido é errática.¹⁸¹ A pirimetamina é um inibidor da diidrofolato redutase, que bloqueia seqüencialmente o metabolismo do ácido fólico dos taquizoítas, mas não tem ação sobre as formas císticas. É bem absorvida no trato digestivo, eliminada lentamente pela urina e também pelo leite materno. Atravessa parcialmente a barreira hematoencefálica, proporcionando 13-27% da concentração sérica no

líquor. Devido à ação antifolato da pirimetamina, deve-se administrar ácido folínico¹⁸² para prevenir os efeitos tóxicos à medula óssea, manifestados principalmente pelo surgimento de macrocitose. Os principais efeitos adversos relacionados à sulfadiazina são cristalúria, nefrotoxicidade e *rash*. Para evitar a nefrotoxicidade, o paciente deve receber pelo menos 2.000 ml de líquido por dia.

Para os alérgicos ou intolerantes à sulfa, a clindamicina substitui a sulfadiazina¹⁸³ e deve ser prescrita em associação com a pirimetamina. A clindamicina é uma lincosamina, antibiótico bacteriostático. Sua ação é exercida através do bloqueio da síntese proteica, pois a droga se liga à subunidade S do ribossoma bacteriano e impede a transferência dos aminoácidos pelo RNA-transportador para a cadeia polipeptídica em formação. É bem absorvida pelo trato gastrointestinal distribuindo-se pelos tecidos, mas a concentração no líquido é errática.¹⁸⁴ Náusea, vômitos, diarreia, *rash* e colite pseudomembranosa são os principais efeitos adversos. Atualmente são propostos outros regimes terapêuticos, em substituição aos esquemas sulfadiazina/pirimetamina e clindamicina/pirimetamina (C + P). A associação SMX+TMP vem sendo empregada em substituição à associação de primeira escolha com resultados equivalentes.^{185,186}

Outras drogas e combinações também foram propostas com resultados muito semelhantes. Macrolídeos, como azitromicina, claritromicina, roxitromicina e espiramicina, formam um grupo de antibióticos bacteriostáticos com ação através do bloqueio da síntese proteica, que se ligam à subunidade S do ribossoma bacteriano. A ação destes fármacos foi avaliada em associação com a pirimetamina, como alternativa ao tratamento usual, mas não houve superioridade quanto à eficácia, e sua posologia ainda é objeto de controvérsia.¹⁸⁷⁻¹⁹⁰ A espiramicina é a droga sugerida para tratamento de gestantes por ser menos tóxica, mas seu uso isolado não é efetivo na neurotoxoplasmose.¹⁹¹

Atovaquona (566C80) é outra droga para os que não toleram sulfa ou não respondem aos esquemas citados anteriormente. Este fármaco pertence ao grupo das hidroxinaftoquinonas (antiprotozoários) e é ativo contra as formas trofozoítas e císticas do toxoplasma.¹⁹² Embora seu mecanismo de ação não esteja completamente esclarecido, sabe-se que exerce atividade antiparasitária através da inibição seletiva no transporte de elétrons mitocondriais dos protozoários. A eficácia sobre formas císticas ainda não está definida. É pouco tóxica para as células humanas. Sua ação parece ser no complexo citocromo bc1 (complexo III).¹⁹³ É melhor absorvida por via oral após refeições gordurosas. Não é metabolizada, sendo eliminada por via biliar e reabsorvida no intestino através de circuito êntero-hepático, praticamente inalterada. Atravessa mal a barreira hematoencefálica e vem sendo mais empregada na

pneumocistose. Na neurotoxoplasmose, foi ministrada isoladamente¹⁹⁴ ou em associação com pirimetamina, sulfadiazina ou azitromicina.¹⁹⁵

Outras drogas ou associações sugeridas são o 5-fluorouracil + clindamicina¹⁹⁶, doxiciclina + pirimetamina¹⁹⁷, claritromicina + minociclina¹⁹⁸, trimetrexato¹⁹⁹, dapsona isolada ou em associação com pirimetamina.²⁰⁰ A rifabutina mostrou-se ativa em murinos²⁰¹ e foi testada em combinação com outras drogas também em animais.²⁰² Nenhum desses regimes tem aceitação universal como alternativa eficaz. Imunoterapia também já foi sugerida como alternativa às drogas, a partir dos avanços no conhecimento da biologia molecular do parasita. Estudam-se formas de se empregar IL-2, IL-6, IL-12, IFN γ e TNF α para erradicar as formas císticas do parasita alojadas no organismo e com isso modificar o caráter crônico da infecção. É ainda experimental. Resultados preliminares mostraram eficácia duvidosa.

O uso de corticoterapia associada deve ser reservado para os casos de risco de herniação transtentorial devido à intensidade do edema cerebral. Seu uso pode complicar a interpretação da resposta à terapia empírica, devido à melhora clínica e radiológica. Portanto, os corticosteróides devem ser empregados quando há aumento da pressão intracraniana, porque não influem no tempo da resposta clínica ou na sobrevida.^{180,203-205}

2.8. PROFILAXIAS PRIMÁRIA E SECUNDÁRIA

Os critérios adotados para as profilaxias primária e secundária foram estabelecidos pelo CDC, mas vêm sendo modificados ao longo da era HAART. A edição de 1999 do *Guideline for Prevent Opportunistic Infections*²⁰ recomendava a instituição de profilaxia primária para todos os indivíduos com IgG⁺ anti-*T. gondii*, com contagem de células T CD4⁺ < 100cél/mm³. Ela deveria ser mantida por tempo indeterminado, mesmo em uso de HAART. Interrompê-la quando as células T CD4⁺ atingissem valor > 200 céls/mm³ ainda não estava amparado por estudos suficientes que justificassem sua suspensão. A profilaxia secundária deveria ser permanente e não dependia do grau de reconstituição imunológica.

Em 2002 estas recomendações foram alteradas.²¹ A profilaxia primária passa a ser suspensa quando as contagem de células T CD4⁺ atingem valores > 200 céls/ mm³ sustentados por período ≥ 3 meses. A profilaxia secundária deixa de ser permanente, passando a ser interrompida quando a contagem de células T CD4⁺ atingem valor > 200 céls/ mm³, sustentado por tempo ≥ 6 meses. A conduta deve ser reiniciada se os parâmetros forem perdidos, o que ocorre nas falhas de tratamento anti-retroviral. Em 2004, as recomendações foram mantidas.¹²⁰ O item profilaxia primária não mais é apresentado como item em separado, sendo comentado em paralelo com os

benefícios que a HAART proporciona. Há apenas uma ressalva sobre o risco da reativação ser maior em indivíduos com valor de células T CD4⁺ < 50 céls/ mm³ e raro nos com T CD4⁺ > 200 céls/ mm³.

As modificações instituídas pelo CDC foram conseqüência dos inúmeros trabalhos publicados sobre o assunto.²⁰⁶⁻²¹¹ Todos condicionavam a suspensão da profilaxia à eficácia da HAART, que promove aumento do número de células T CD4⁺, reduzindo significativamente o risco de reativação primária ou recidiva da neurotoxoplasmose. No entanto, o CDC mantém ressalvas, porque apesar das muitas publicações, o número de casos estudados ainda é considerado pequeno, para que as recomendações sejam definitivas, além de alguns trabalhos discordarem dessa conduta.^{64,212-214} Um outro aspecto da questão, é que nenhum dos trabalhos publicados analisa suspensão de profilaxia, seja primária ou secundária, especificamente para neurotoxoplasmose. Ela é sempre analisada no contexto de outras infecções oportunistas, particularmente a pneumocistose, e inclui esquemas de tratamentos diferentes, tornando impossível um consenso.²¹⁵⁻²²⁰

As associações sulfadiazina + pirimetamina, SMX+TMP, dapsona + pirimetamina e atovaquona, com ou sem pirimetamina, são os esquemas recomendados. Uso isolado de dapsona, pirimetamina, azitromicina ou

2.9. HIV, AIDS, ANTI-RETROVIRAIS E O CONCEITO DE HAART

Em junho de 1981, o CDC registrou cinco casos de pneumocistose (PCP)²²¹ e na edição seguinte²²² 61 casos de sarcoma de Kaposi (SK). Tanto a PCP quanto o SK, entidades raras até então, foram observadas em jovens homossexuais, residentes em Nova Iorque e Califórnia, nos Estados Unidos. O reconhecimento de que esses casos em conjunto formavam uma nova entidade clínica, ocorreu exatamente porque acometeram indivíduos previamente saudáveis, com características comuns específicas. Tanto a PCP quanto o SK se desenvolvem em grupos particulares de pacientes: a PCP em doentes com câncer avançado e o SK em idosos. Infecção prévia ou ativa pelo citomegalovírus, candidíase em mucosas e linfadenopatia generalizada foram outras características observadas nestes primeiros pacientes notificados ao CDC.²²³⁻²²⁵ Em comum, todos apresentavam deficiência imunológica do tipo celular, com perda de linfócitos T CD4⁺ e inversão da fração T CD4⁺ / T CD8⁺.^{226,227}

Inicialmente, esta nova síndrome clínica ainda sem agente etiológico definido, envolvia quase exclusivamente homossexuais masculinos. Recebeu as denominações de “câncer gay” e a seguir GRID (*gay-related immuno deficiency*)²²⁸ e relacionada a hábitos exclusivos desses indivíduos. Entretanto, num curto espaço de tempo outros segmentos da população surgiram como portadores da síndrome: hemofílicos,²²⁹ transfundidos,²³⁰ residentes ou

oriundos da África Central ou Haiti (CDC),²³¹ parceiras sexuais de portadores dessa imunodeficiência (CDC),²³² usuários de drogas endovenosas e crianças nascidas de mães com história de promiscuidade sexual (Rubinstein).²³³ A evolução da doença entre os grupos citados sugeriu que um agente etiológico infeccioso deveria ser considerado para explicar a imunodeficiência.²³⁴

Em 1983, o HIV-1 foi isolado de amostras coletadas de pacientes com AIDS pelos pesquisadores Luc Montaigner, na França, e Robert Gallo, nos Estados Unidos, recebendo os nomes de LAV (*Lymphadenopathy Associated Virus* ou *Vírus Associado à Linfadenopatia*) e HTLV-III (*Human T-Lymphotropic Virus* ou *Vírus T-Linfotrópico Humano tipo III*), respectivamente nos dois países.^{235,236} A denominação HTLV-III deve-se à hipótese de que o HIV-1 (figura 17) poderia ser uma terceira variante do HTLV. Em 2003, os dois autores publicaram um trabalho conjunto unificando as descobertas.²³⁷ Como o agente infeccioso acometia linfócitos TCD4⁺, levando à perda progressiva das defesas imunológicas, foi denominada Síndrome da Imunodeficiência Adquirida – SIDA – ou *Acquired Immuno Deficiency Syndrome* – AIDS.

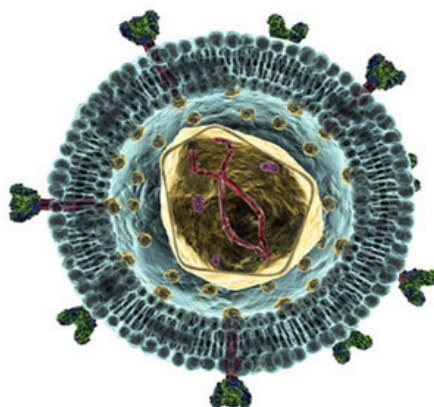


Figura 17 – representação esquemática do HIV-1, segundo Peter Clevestig

O desenvolvimento de drogas eficazes para combater essa infecção tomou como ponto de partida pesquisas realizadas pelo *National Institute of Health* (NIH) em colaboração com o *Viral Cancer and Developmental Therapeutic of National Cancer Institute* e o *Intramural Research Program of the National Institute of Allergy and Infectious Diseases*.²³⁸ O resultado do esforço conjunto entre esses órgãos e a iniciativa privada foi a realização do primeiro ensaio *in vitro* com a zidovudina (AZT) (Broder),²³⁹ droga sintetizada em 1964 para tratamento de câncer,²⁴⁰ com a finalidade de testar sua capacidade em inibir o poder invasivo do HIV-1. A “nova” droga foi aprovada pelo FDA (*Food and Drug Administration*) para tratamento da AIDS em 1987. Anteriormente, outras drogas foram empregada na tentativa de proteger os linfócitos contra o HIV-1²⁴¹⁻²⁴⁵ e a proposta do AZT era combate ao vírus.

O HIV-1 é um retrovírus que apresenta alta taxa de mutação, o que se traduz em rápido desenvolvimento de resistência ao anti-retroviral empregado. Essa característica viral incentivou pesquisas por novas drogas. As primeiras aprovadas após o AZT foram a didanosina (1991), a zalcitabina (1992) e a estavudina (1994) e compõem a classe dos inibidores da transcriptase reversa análogos dos nucleosídeos (ITRNs), cujo mecanismo de ação é a inibição de diferentes nucleotídeos dessa enzima viral responsável pela transcrição do seu RNA para uma cópia DNA, que pode, então, integrar-se ao genoma da célula hospedeira.

Até 1994, o conceito de tratamento anti-retroviral era o da monoterapia, cujo tempo de eficácia é pequeno. Os resultados pouco promissores apresentados pelo estudo Concorde em 1994²⁴⁶ – que concluiu ser o AZT incapaz de deter a progressão da imunodeficiência – embora desanimador, serviu de estímulo para pesquisa de novos caminhos para o tratamento da infecção pelo HIV-1. Em setembro de 1995, resultados de outros dois estudos, o ACTG 175^{247,248} e o Delta,²⁴⁹ demonstraram que o uso combinado de AZT + didanosina ou AZT + zalcitabina era mais eficaz do que o uso isolado do AZT, retardando a progressão da doença e aumentando a sobrevida.

A discussão monoterapia *versus* tratamento com antivirais combinados foi o tema do *Consensus Symposium on Combined Antiviral Therapy*, realizado em julho de 1995, antes mesmo da publicação dos resultados finais do ACTG 175 e do Delta. As conclusões desse “consenso de tratamento com antivirais combinados” foram analisadas na Conferência de Lisboa, que decretou o fim da monoterapia e deu início ao que mais tarde ficou conhecido como era HAART.²⁵⁰

Firmado o conceito de que tratamento com drogas combinadas, popularmente conhecido como coquetel, era superior à monoterapia, diversas linhas de pesquisa foram desenvolvidas, tendo como base a compreensão de que a síntese de novas drogas requeria melhor conhecimento do agente causal. Os avanços das pesquisas e da biologia molecular forneceram as

informações iniciais necessárias para a criação de novas classes de medicamentos.²⁵¹⁻²⁵⁸

A partir de 1995, surgiram os inibidores da transcriptase reversa não análogos aos nucleosídeos (ITRNNs), os inibidores da protease (IPs) e mais recentemente os inibidores de fusão (ou de entrada), que já estão aprovados e disponíveis para tratamento. Outras classes de drogas anti-retrovirais continuam sendo pesquisadas e desenvolvidas para atuar em etapas distintas da invasão do HIV-1, na tentativa de dificultar e retardar o surgimento de resistência. Na figura 18, estão representadas as várias fases que o vírus cumpre para realizar seu ciclo vital na célula humana hospedeira.

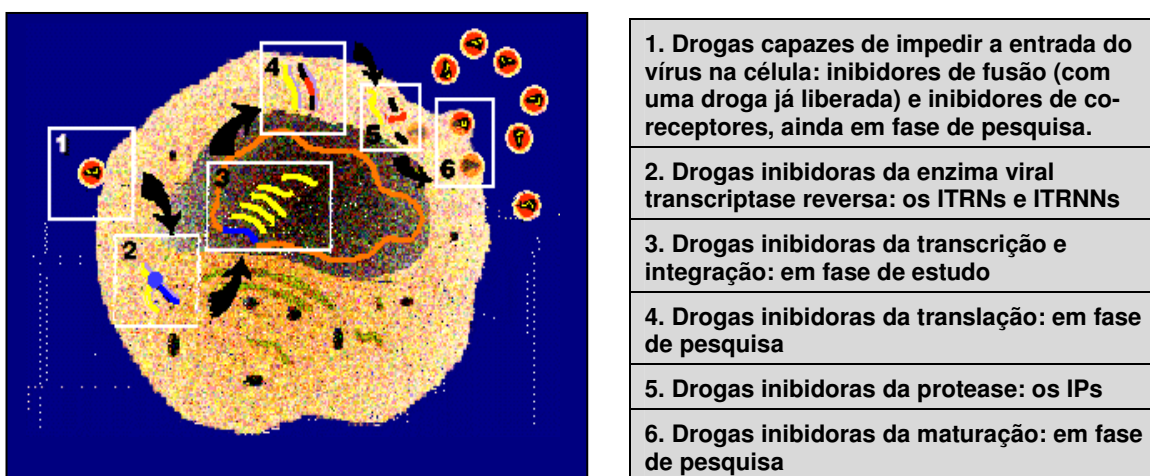


Figura 18 – Representação esquemática de um linfócito TCD4⁺ sendo infectado pelo HIV-1

O uso de HAART aumentou o tempo de sobrevivência, diminuiu o número de eventos oportunistas e melhorou a qualidade de vida dos pacientes. No quadro 3, estão listados os anti-retrovirais já aprovados para uso:

QUADRO 3 – DROGAS ANTI-RETROVIRAIS APROVADAS PELO FDA

Anti-retrovirais inibidores da transcriptase reversa análogos dos nucleosídeos – ITRNs		
Nome	Ano de aprovação	Observações
Zidovudina (AZT)	1987	
Didanosina (ddl)	1991	
Zalcitabina (ddC)	1992	Não disponível no Programa DST/AIDS
Estavudina (d4T)	1994	
Lamivudina (3TC)	1995	
Abacavir (ABC)	1998	
Tenofovir (TDF)	2001	
Emtricitabine (FTC)	2003	Não disponível no Programa DST/AIDS

a adesão ao tratamento. Para reduzir o número de administrações e a quantidade de medicamentos, a tendência atual é a formulação de medicamentos que contenham mais de um anti-retroviral em sua fórmula. O quadro 4 lista as formulações combinadas já disponíveis:

QUADRO 4 – FORMULAÇÕES DE ANTI-RETROVIRIAIS COMBINADOS APROVADOS PELO FDA

Nome	Ano de aprovação	Observação
	2000	Não disponível no Programa DST/AIDS
Abacavir + lamivudina	2004	Não disponível no Programa DST/AIDS
Tenofovir + emtricitabina	2004	Não disponível no Programa DST/AIDS
Efavirenz + tenofovir + Emtricitabine	2006	Não disponível no Programa DST/AIDS

3 - CONCLUSÃO

A toxoplasmose do SNC é doença característica da AIDS avançada, como já está bem estabelecido na literatura^{1-3,7,19}, e o número de casos relacionados à reativação de infecção prévia em pacientes com AIDS diminuíram consideravelmente após a era HAART e a instituição de profilaxia em relação ao início dos anos 90.²⁶¹⁻²⁶⁵ No entanto, ela continua sendo a mais prevalente desordem do SNC em pacientes com AIDS avançada, como demonstram recentes publicações.^{62-64,266-268} Estudo de cepas de *T. gondii* vem sendo desenvolvidos na tentativa de compreender a relação entre infecção crônica e reativação de cistos, em indivíduos com AIDS^{56,58-60,81}, pois nem todos cronicamente infectados pelo parasita desenvolvem neurotoxoplasmose durante o período de doença avançada e há casos de evolução excepcionalmente grave.¹³⁴⁻¹³⁸ Portanto, é de fundamental importância estabelecer se o paciente é IgG⁺ para *T. gondii* tão logo o diagnóstico de infecção pelo HIV-1 seja confirmado. Adoção de medidas preventivas relacionadas à infecção pelo parasita pode contribuir para redução do número de casos de neurotoxoplasmose. Na era pós-HAART, as apresentações clínicas da neurotoxoplasmose continuam sendo observadas em sua grande maioria em ambiente de grave prejuízo às defesas imunológicas. No entanto, tem sido registrada como síndrome de reconstituição imune (SRI)¹⁷⁴⁻¹⁷⁷ e seu desenvolvimento está relacionado a baixas contagens de células T CD4⁺ associado à rápida recuperação da resposta imunológica obtida com os diversos esquemas HAART.¹⁷⁸

8. REFERÊNCIAS BIBLIOGRÁFICAS

- 1) Berger JR, Levy RM. The neurologic complications of human immunodeficiency virus infection. *Med Clin North Am* 77:1-123, 1993.
- 2) Price RW. Neurological complications of HIV infection. *Lancet* 348:445-52, 1996.
- 3) Mamidi A, DeSimone JA, Pomerantz RJ. Central nervous system infections in individuals with HIV-1 infection. *J Neurovirol* 8:158-67, 2002.
- 4) Grant I, Atkinson JH, Hesselink JR, et al. Evidence for early central nervous system involvement in the acquired immunodeficiency syndrome (AIDS) and other human immunodeficiency virus (HIV) infections immunodeficiency. Studies with neuropsychologic testing and magnetic resonance imaging. *Ann Intern Med* 107:828-36, 1987.
- 5) An SF, Groves M, Gray F, et al. Early entry and widespread cellular involvement of HIV-1 DNA in brains of HIV-1 positive asymptomatic individuals. *J Neuropathol Exp Neurol* 58:1156-62, 1999.
- 6) Spencer DC, Price RW. Human immunodeficiency virus and central nervous system. *Ann Rev Microbiol* 46:665-93, 1992.
- 7) Simpson DM, Tagliati M. Neurologic manifestation of HIV infection. *Ann Intern Med* 121:769-85, 1994.
- 8) Post MJD, Berger JR, Quencer RM. Asymptomatic and neurologically symptomatic HIV-seropositive individuals: Prospective evaluation with cranial MR imaging. *Radiology* 178:131-39, 1991.

9) Suwanwelaa N, Phanuphak P, Phanthumchinda K, et al. Magnetic resonance spectroscopy of the brain in neurologically asymptomatic HIV-infected patients. Magn Reson Imaging 18:859-65, 2000.

10) Levy RM, Bredesen DE, Rosenblum ML. Neurological manifestations of the acquired immunodeficiency syndrome (AIDS): experience at UCSF and review of the literature. J. Neurosurg 62:475-95, 1985.

ely 2(r)2(.)-2()-2(1N)2(e)-4(u)-4(99658(a)r(008749)o4(v)p46)-4(t)-2(i)h(n)-2(1N)ATJ 20.938 TdTd ()p(p)-4(y)l()-
2((c)s-4(4)328)2(a)D(u)03(03)310561D(S)(a)278(2)24679658(a)4163105610392(3)R(1e)(v)-2(Ne)(e)95(N)3(B)h)-1

- 17) Ferrer S, Fuentes I, Domingo P, et al. Cerebral toxoplasmosis in patients with human immunodeficiency virus (HIV) infection. Clinico-radiological and therapeutic aspects in 63 patients. *An Med Interna* 3:4-8, 1996.
- 18) Laing RB, Flegg PJ, Brettle RP, et al. Clinical features, outcome and survival from cerebral toxoplasmosis in Edinburgh AIDS patients. *Int J STD AIDS* 7:258-64, 1996.
- 19) Chaddha DS, Kalra SP, Singh AP, et al. Toxoplasmic encephalitis in acquired immunodeficiency syndrome. *J Assoc Physicians India* 47:680-84, 1999.
- 20) CDC 1999 US Public Health Service/Infectious Disease Society of America guidelines for the preventing opportunistic infections among HIV-infected persons. Recommendation of the US Public Health Service and the Infectious Disease Society of America. *MMWR Recomm Rep* 10. 48:7-9, 1999.
- 21) CDC 2002 US Public Health Service/Infectious Disease Society of America guidelines for the preventing opportunistic infections among HIV-infected persons. Recommendation of the US Public Health Service and the Infectious Disease Society of America. *MMWR Recomm Rep* 8. 51:3,5-7, 2002.
- 22) Brasil. Ministério da Saúde. Secretaria de Vigilância em saúde, Programa nacional de DST/AIDS. Recomendações para terapia anti-retroviral em adultos e adolescentes infectados pelo HIV. *JBA edição especial* 7:1-80, 2006.
- 23) Splendore A. Un nuovo protozoa parassita de conigli incontrato nelle lesioni anatomiche d'une malatti che ricorda in molti punti il kala-azar dell'umo. Nota prelininare. *Rev Soc Sci São Paulo* 3:109, 1908.
- 24) Nicolle C, Manceaux L. Sur une infection a corps de *Leishmania* (ou organismes voisins) du gondi. *C R Acad Sci* 146:207-09, 1908.

- 25) Jankú J. Pathogenesis and pathologic anatomy of coloboma of macula lutea in eye of normal dimensions, and microphthalmic eye, with parasites in the retina. *Cas Lék Cesk* 62:1021-27, 1923.
- 26) Wolf A, Cowen D. Granulomatous encephalomyelitis due to na encephalytozoon (encephantozic encephalomyelitis). A new protozoa disease of man. *Bull Neurol Inst* 6:306-71, 1937.
- 27) Pinkerton H, Weinman D. *Toxoplasma* infection in man. *Arch Patol* 30:374-92, 1940.
- 28) Hutchison WM, Dunachie JF, Work K, et al. The life cycle of the coccidian parasite, *Toxoplasma gondii*, in the domestic cat. *Trans R Soc Trop Med Hyg* 65:380-99, 1971.
- 29) Frenkel JK, Dubey JP, Hoff RL. Loss of stages after continuous passage of *Toxoplasma gondii* and *Besnoitia jellisoni*. *J Protozool* 23:421-24, 1976.
- 30) Dubey JP. Advances in the life cycle of *Toxoplasma gondii*. *Int J Parasitol* 28:1019-24, 1998.
- 31) Sabin A, Feldman HA. Dyes as microchemical indicators of a new immunity phenomenon affecting a protozoan parasite (*Toxoplasma*). *Science* 108:660-62, 1948.
- 32) Vietzke WN, Gelderman AH, Grimley PM, et al. Toxoplasmosis complicating malignancy. Experience at the National Institute. *Cancer* 21:816-27, 1968.
- 33) Rying FW, McLeod R, Maddox JC, et al. Probable transmission of *Toxoplasma gondii* by organ transplantation. *Ann Intern Med* 90:47-9, 1979.

- 34) Luft BJ, Naot Y, Araujo FG, et al. Primary and reactivated *Toxoplasma* infection in patients with cardiac transplants: clinical spectrum and problems in diagnosis in a defined population. *Ann Intern Med* 99:27-31, 1983.
- 35) Luft BJ, Conely TK, Remington JS, et al. Outbreak of CNS toxoplasmosis in Western Europe and North America. *Lancet* 1:781-84, 1983.
- 36) Levine ND, Corliss JO, Cox FEG, et al. A newly revised classification of the Protozoa. *J Protozool* 27:37-58, 1980.
- 37) Dubey JP, Lindsay DS, Speer CA. Structures of *Toxoplasma gondii* tachyzoites, bradyzoites, and sporozoites and biology and development of tissue cysts. *Clin Microbiol Rev* 11:267-99, 1998.
- 38) Dubey JP, Toxoplasmosis. *J Am Vet Med Assoc* 189:166, 1986.
- 39) Tomavo S, Dubremetz JF, Schwarz RT. Structural analysis of glycosylphosphatidylinositol membrane anchor of the *Toxoplasma gondii* tachyzoite surface glycoprotein gp23. *Biol Cell* 78:155-62, 1993.
- 40) Tomavo S. The major surface proteins of *Toxoplasma gondii*: structures and functions. *Curr Top Microbiol Immunol* 219:45-54, 1996.
- 41) Manger ID, Hehl AB, Boothroyd JC. The surface of *Toxoplasma* tachyzoites is dominated by a family of glycosylphosphatidylinositol-anchored antigens related to SAG1. *Infect Immun* 66:2237-44, 1998.
- 42) Zinecker CF, Boris Striepen B, Geyer H, et al. Two glycoforms are present in the GPI-membrane anchor of the surface antigen 1 (P30) of *Toxoplasma gondii*. *Mol Biochem Parasitol* 116:127-35, 2001.

- 43) Black MW, Boothroyd JC. Lytic cycle of *Toxoplasma gondii*. *Microbiol Mol Biol Rev* 64:607-23, 2000.
- 44) Frenkel JK. Toxoplasmosis: parasite lifecycle pathology and immunology. *In: Hammond DM, Long PL, eds. The coccidia. Baltimore: University Park Press 343-410, 1973.*
- 45) Tenter AM, Heckeroth AR, Weiss LM. *Toxoplasma gondii*: from animals to humans. *Int J Parasitol* 30:1217-58, 2000.
- 46) Kaufman HE, Remington JS, Jacobs L. Toxoplasmosis: the nature of virulence. *Am J Ophthalmol* 46:255-60, 1958.
- 47) He CY, Shaw MK, Pletcher CH, et al. A plastid segregation defect in the protozoan parasite *Toxoplasma gondii*. *EMBO J* 20:330-39, 2001.
- 48) Cristina N, Dardé ML, Boudin C, et al. A DNA fingerprinting method for individual characterization of *Toxoplasma gondii* strains: combination with isoenzymatic characters for determination of linkage groups. *Parasitol Res* 81:32-37, 1995.
- 49) Guo ZG, Johnson AM. Genetic characterization of *Toxoplasma gondii* strains by random amplified polymorphic DNA polymerase chain reaction. *Parasitology* 111:127-32, 1995.
- 50) Dardé ML, Bouteille B, Pestre-Alexandre M. Isoenzymic characterization of seven strains of *Toxoplasma gondii* by isoelectrofocusing in polyacrylamide gels. *Am J Trop Med Hyg* 39:551-58, 1988.
- 51) Dardé ML, Bouteille B, Pestre-Alexandre M. Isoenzyme analysis of 35 *Toxoplasma gondii* isolates and the biological and epidemiological implications. *J Parasitol* 78:786-94, 1992.

- 52) Sibley LD, Boothroyd JC. Virulent strains of *Toxoplasma gondii* comprise a single clonal lineage. *Nature* 359:82-85, 1992.
- 53) Grigg ME, Bonnefoy S, Hehl AB, et al. Success and virulence in *Toxoplasma* as the result of sexual recombination between two distinct ancestries. *Science* 294:161-65, 2001.
- 54) Su C, Evans D, Cole RH, et al. Recent Expansion of *Toxoplasma* Through Enhanced Oral Transmission. *Science* 299:414-16, 2003.
- 55) Howe DK, Sibley LD. *Toxoplasma gondii* comprises three clonal lineages: correlation of parasite genotype with human disease. *J Infect Dis* 172:1561-66, 1995.
- 56) Howe DK, Honoré S, Derouin F, et al. Determination of genotypes of *Toxoplasma gondii* strains isolated from patients with toxoplasmosis. *J Clin Microbiol* 35:1411-14, 1997.
- 57) Ajzenberg D, Cogné N, Paris L, et al. Genotype of 86 *Toxoplasma gondii* isolates associated with human congenital toxoplasmosis and correlation with clinical findings. *J Infect Dis* 186:684-89, 2002.
- 58) Fuentes I, Rubio JM, Ramírez C, et al. Genotypic characterization of *Toxoplasma gondii* strains associated with human toxoplasmosis in Spain: direct analysis from clinical samples. *J Clin Microbiol* 39:1566-70, 2001.
- 59) Khan A, Su C, German M, et al. Genotyping of *Toxoplasma gondii* strains from immunocompromised patients reveals high prevalence of type I strains. *J Clin Microbiol* 43:5881-87, 2005.

- 60) Boothroyd JC, Grigg ME. Population biology of *Toxoplasma gondii* and its relevance to human infection: do different strains cause different disease? *Curr Opin Microbiol* 5:438-42, 2002.
- 61) Sibley LD, Mordue DG, Su C, et al. Genetic approaches to studying virulence and pathogenesis in *Toxoplasma gondii*. *Phil Trans R Soc Lond B* 357:81-8, 2002.
- 62) Nissapatorn V, Lee C, Quek KF, et al. AIDS-related opportunistic infections in hospital Kuala Lumpur. *Jpn J Infect Dis* 56:187-92, 2003.
- 63) Nissapatorn V, Lee C, Quek KF, et al. Toxoplasmosis in HIV/AIDS patients: a current situation. *Jpn J Infect Dis* 57:160-65, 2004.
- 64) Stout JE, Lai JC, Giner J, et al. Reactivation of retinal toxoplasmosis despite evidence of immune response to active antiretroviral therapy. *Clin Infect Dis* 35:e37-39, 2002.
- 65) Carme B, Bissuel F, Azenberg D, et al. Severe Acquired toxoplasmosis in immunocompetent adult patients in French Guiana. *J Clin Microbiol* 40:4037-44, 2002.
- 66) Dardé ML, Villena I, Pinon JM, et al. Severe toxoplasmosis caused by a *Toxoplasma gondii* strain with a new isoenzyme type acquired in French Guiana. *J Clin Microbiol* 36:324, 1998.
- 67) Dubey JP, Frenkel JK. Experimental *toxoplasma* infection in mice with strains producing oocysts. *J Parasitol* 59:505-12, 1973.
- 68) Rinder H, Thomschke A, Dardé ML, et al. Specific DNA polymorphisms discriminate between virulence and non-virulence to mice in nine *Toxoplasma gondii* strains. *Mol Biochem Parasitol* 69:123-26, 1995.

- 69) Literak I, Rychlik I, Svoborova V, et al. Restriction fragment length polymorphism and virulence of Czech *Toxoplasma gondii* strains. *Int J Parasitol* 28:1367-74, 1998.
- 70) Saeij JPJ, Boyle JP, Grigg ME, et al. Bioluminescence imaging of *Toxoplasma gondii* infection in living mice reveals dramatic differences between strains. *Infect Immun* 73:695-702, 2005.
- 71) Alexander J, Scharon-Kersten TM, Yap G, et al. Mechanisms of innate resistance to *Toxoplasma gondii* infection. *Philos Trans R Soc Lond B Biol Sci* 352:1355-59, 1997.
- 72) Montoya JG, Lowe KE, Clayberger C, et al. Human CD4⁺ and CD8⁺ T lymphocytes are both cytotoxic to *Toxoplasma gondii*-infected cells. *Infect Immunity* 64:176-81, 1996.
- 73) Parker JS, Roberts CW, Alexander J. CD8⁺ cells are the major lymphocytes subpopulation involved in the protective immune response to *Toxoplasma gondii* in mice. *Clin Exp Immunol* 84:207-12, 1991.
- 74) Gazzinelli RT, Hakin FT, Hieni S, et al. Synergistic role of CD4⁺ and CD8⁺ T lymphocytes in IFN-production and protective immunity induced by an attenuated *Toxoplasma gondii* vaccine. *J Immunol* 146:286-92, 1991.
- 75) Denkers EY, Scharon-Kersten T, Barbieri S, et al. A role for CD4⁺ NK1.1⁺ T lymphocytes as major histocompatibility complex class II independent helper cells in the generation of CD8⁺ effector function against intracellular infection. *J Exp Med* 184:131-39, 1996.

76) Abbas KA, Lichtman AH, Pober JS. Mecanismos efetores das respostas imunes. *In* Imunologia Celular e Molecular. Revinter, Rio de Janeiro, 4^a. edição, 2003.

77) Derouin F. Pathogeny and immunological control of toxoplasmosis. *Braz J Med Biol Res* 25:1163-69, 1992.

78) Lin DS, Bowman DD. *Toxoplasma gondii*: an AIDS enhancing cofactor. *Med Hypotheses* 39:140-42, 1992.

79) Sharma SD. Immunology of toxoplasmosis. *In*: David JM. Modern parasite biology: cellular, immunological and molecular aspects. New York: WH Freeman 184-99, 1990.

80) Brown CR, McLeod R. Class I MHC genes and CD8⁺ T cells determine cyst number in *Toxoplasma gondii* infection. *J Immunol* 145:3438-41, 1990.

81) Gross U, Kempf MC, Seeber F, et al. Reactivation of chronic toxoplasmosis: there is a link to strain-specific differences in the parasite? *Behring Inst Mitt* 99:97-106, 1997.

82) Bohne W, Heesemann J, Gross U. Reduced replication of *Toxoplasma gondii* is necessary for induction of bradyzoite-specific antigens: a possible role for nitric oxide in triggering stage conversion. *Infect Immun* 62:1761-67, 1994.

83) Soete M, Dubremetz JF. *Toxoplasma gondii*: kinetics of stage-specific protein expression during tachyzoite-bradyzoite conversion *in vitro*. *Curr Top Microbiol Immunol* 219:76-80, 1996.

84) Gazzinelli RT, Denkers EY, Sher A. Host resistance to *Toxoplasma gondii*: model for studying the selective induction of cell-mediated immunity by intracellular parasites. *Infect Agents Dis* 2:139-49, 1993.

- 85) Reyes L, Frenkel JK. Specific and nonspecific mediation of protective immunity to *Toxoplasma gondii*. *Infect Immun* 55:856-63, 1987.
- 86) Israelski DM, Remington JS. Toxoplasmosis in non-AIDS immunocompromised host. *Curr Clin Top Infect Dis* 13:322–56, 1993.
- 87) Contreras M, Scheone H, Salinas P, et al. Seroepidemiology of human toxoplasmosis in Chile. *Rev Inst Med Trop São Paulo* 38:431-35, 1996.
- 88) Boto de Los Bueis A, Vega Aleman D, et al. Prevalence of latent *Toxoplasma* infection in HIV patients. *Ann Med Intern* 15:298-300, 1998.
- 89) Shamilah H, Lokman Hakin S, Nooer Azian MY, et al. Seroprevalence of *Toxoplasma gondii* antibodies in HIV positive and negative patients using the immunofluorescence antibody test (IFAT) methods. *Trop Biomed* 18:137-41, 2001.
- 90) Nissapatorn V, Kamarulzaman A, Init I, et. al. Seroepidemiologia of toxoplasmosis among HIV-infected patients and healthy blood donors. *Med J Malaysia* 57:304-10, 2002.
- 91) Jackson MH, Hutchison WM. The prevalence and source of toxoplasma infection in the environment. *In: J.R. Baker and R. Muller, Editors, Advanced Parasitology* vol. 28, Academic Press, London, 55–105, 1989.
- 92) Camargo ME. Toxoplasmosis. *In: Ferreira AW & Avila SLM. Diagnóstico laboratorial das principais doenças infecciosas e auto-imunes.* Guanabara Koogan, Rio de Janeiro 165-74, 1996.

- 93) Brasil. Ministério da Saúde. Secretaria de Vigilância em saúde. Programa nacional de DST/AIDS. AIDS - Boletim Epidemiológico, Ano VIII 4, novembro 1995.
- 94) Brasil. Ministério da Saúde. Coordenação Nacional de DST/AIDS – Dados e pesquisas em DST e AIDS, setembro 2002.
- 95) Dubey JP. In: J.P. Kreir, Editor, *Parasitic Protozoa* vol. III, Academic Press, New York 101–237, 1997.
- 96) Montoya JG, Liesenfeld O. Toxoplasmosis. *Lancet* 363:1965-76, 2004.
- 97) Hill D, Dubey JP. *Toxoplasma gondii*: transmission, diagnosis and prevention. *Clin Microbiol Infect* 8:634-40, 2002.
- 98) Lynfeld R, Guerina NG. Toxoplasmosis. *Pediatr Rev* 18:75-83, 1997.
- 99) Zver S, Cernelec P, Mlaker U, et al. Cerebral toxoplasmosis – a late complication of allogenic haematopoietic stem cell transplantation. *Bone Marrow Transplant* 24:1363-65, 1999.
- 100) Fricker-Hidalgo H, Brion JP, Durand M. Disseminated toxoplasmosis with pulmonary involvement after heart transplantation. *Transpl Infect Dis* 7:38-40, 2005.
- 101) Mayes JT, O'Connor BJ, Avery R, et al. Transmission of *Toxoplasma gondii* infection by liver transplantation. *Clin Infect Dis* 21:511-15, 1995.
- 102) de Medeiros BC, de Medeiros CR, Werner B, et al. Disseminated toxoplasmosis after bone marrow transplantation: report of 9 cases. *Transpl Infect Dis* 3:24-8, 2001.

- 103) Hermanns B, Brunn A, Schwarz ER, et al. Fulminant toxoplasmosis in a heart transplant recipient. *Pathol Res Pract* 197:211-15, 2001.
- 104) Brown NJ, McKenzie S, Decker MD. Case report: fatal pulmonary toxoplasmosis following chemotherapy. *Am J Med Sci* 302:152-54, 1991.
- 105) Gonçalves DD, Teles PS, dos Reis CR, et al. Seroepidemiology and occupational and environmental variables for leptospirosis, brucellosis and toxoplasmosis in slaughterhouse workers in the Parana State, Brazil. *Rev Inst Med Trop São Paulo* 48:135-40, 2006.
- 106) Singh S, Singh N. Toxoplasmosis is transmitted sexually. *Int Conf AIDS* 9:390 (abstract n° PO-B11-1529), 1993.
- 107) Hiramoto RM, Galisteo AJ, do Nascimento N, et al. 200 Gy sterilised *Toxoplasma gondii* tachyzoites maintain metabolic functions and mammalian cell invasion, eliciting cellular immunity and cytokine response similar to natural infection in mice. *Vaccine* 20:2072-81, 2002.
- 108) Cazenave J, Cheyrou A, Blouin P. Use of polymerase chain reaction to detect *Toxoplasma*. *J Clin Pathol* 44:1037, 1991.
- 109) Fuentes I, Rodriguez M, Domingo CJ, et al. Urine sample used for congenital toxoplasmosis diagnosis by PCR. *J Clin Microbiol* 34:2368-71, 1996.
- 110) Darcy F, Foudrinier F, Mougeot G, et al. Diagnostic value of specific IgA antibodies in AIDS patient with *Toxoplasma* infection: a bicentric evaluation. *Immunol Lett* 30:345-48, 1991.

111) Gross U, Roos T, Appoldt D, et al. Improved serological diagnosis of *Toxoplasma gondii* infection by detection of immunoglobulin A (IgA) and IgM antibodies against P30 using immunoblot technique. J Clin Microbiol 30:1436-41, 1992.

112) Patel B, Young Y, Duffy K, et al. Immunoglobulin-A detection and the investigation of clinical toxoplasmosis. J Med Microbiol 38:286-92, 1993.

113) Porter SB, Sande MA. Toxoplasmosis of the central nervous system in the acquired human immunodeficiency syndrome. N Engl J Med 327:1643-48, 1992.

114) Luft BJ, Remington J. Toxoplasmic encephalitis in AIDS. Clin Infect Dis 15:211-22, 1992.

115) Oksenhendler E, Charreau I, Tournier C, et al. *Toxoplasma gondii* infection in advanced HIV infection. AIDS 8:483-87, 1994.

116) Grant IH, Gold JW, Rosenblum M, et al. *Toxoplasma gondii* serology in HIV-infected patients: the development of central nervous system toxoplasmosis in AIDS. AIDS 4:519-21, 1990.

117) Hellerbrand C, Goebel FD, Disko R. High predictive value of *Toxoplasma gondii* IgG antibody levels in HIV-infected patients for diagnosis of cerebral toxoplasmosis. Eur J Clin Microbiol Infect Dis 15:869-72, 1996.

118) Raffi F, Aboulker JP, Michelet C, et al. A prospective study of criteria for the diagnosis of toxoplasmic encephalitis in 186 AIDS patients. AIDS 11:177-84, 1997.

119) Cohn J, McMeeking A, Cohen W, et al. Evaluation of the policy of empirical treatment of suspected toxoplasmic encephalitis in patients with acquired immunodeficiency syndrome. *Am J Med* 86:521-27, 1989.

120) CDC 2004 US Public Health Service/Infectious Disease Society of America guidelines for the preventing opportunistic infections among HIV-infected persons. Recommendation of the US Public Health Service and the Infectious Disease Society of America. *MMWR Recomm Rep* 15. 53:9-11, 2004.

121) Corr P. Imaging of neuro-AIDS. *J Psycho Res* 61:295-99, 2006.

122) Chiang FL, Walot I, Sinow RM, et al. Diagnostic imaging of the brain in Acquired immunodeficiency syndrome (AIDS). *Semin Ultrasound CT MR* 19:133-53, 1998.

123) Vidal JE, Penalva de Oliveira AC, Andrade NM, et al. Hallazgos tomográficos de la toxoplasmosis cerebral em pacientes brasilenos com SIDA. *Rev Pan Infectol* 6:12-16, 2004.

124) Ciricilo SF, Rosenblun ML. Use CT and MR imaging to distiguish intracranial lesions and to define the need for biopsy in AIDS patients. *J Neurosurg* 73:720-24, 1990.

125) Dina TS. Primary central nervous system limphoma versus toxoplasmosis in AIDS. *Radiology* 179:823-28, 1991.

126) Chang L, Cornford ME, Chiang FL, et al. Radiologic-pathologic correlation. Cerebral toxoplasmosis and lymphoma in AIDS. *AJNR Am J Neuroradiol* 16:1653-63, 1995.

127) Berger JR. Mass Lesions of the Brain in AIDS: The Dilemmas of Distinguishing Toxoplasmosis from Primary CNS Lymphoma. *AJNR Am J Neuroradiol* 24:554-55, 2003.

128) Camacho DL, Smith JK, Castillo M. Differentiation of toxoplasmosis and lymphoma in AIDS patients by using apparent diffusion coefficients. *AJNR Am J Neuroradiol* 24:633-67, 2003.

129) Remington JS, Gentry LO. Acquired toxoplasmosis: infection versus disease. *Ann NY Acad Sci* 174:1006-17, 1970.

130) Azaz B, Milhem I, Hasson O, et al. Acquired toxoplasmosis of a submandibular lymph node in a 13-year-old boy: case report. *Pediatr Dent* 16:378-80, 1994.

131) Macey-Dare LV, Kocjan G, Goodman JR. Acquired toxoplasmosis of a submandibular lymph node in a 9-year-old boy diagnosed by fine-needle aspiration cytology. *Int J Paediatr Dent* 6:265-9, 1996.

132) del Castillo MF, Funes-Monux RM, Gutierrez Juarez J, et al. Acute acquired lymphadenitis due to toxoplasmosis. *An Esp Pediatr* 49:65-7, 1998.

133) Hofman P, Bernard E, Michiels JF, et al. Extracerebral toxoplasmosis in the acquired immunodeficiency syndrome (AIDS). *Pathol Res Pract* 189:894-901, 1993.

134) Albrecht H, Skorde J, Arasteh K, et al. Disseminated toxoplasmosis (DT) causing a sepsis like illness - report of 16 cases. *Int Conf AIDS* 9:372 (abstract n^o: PO-B101423), 1993.

- 135) Lucet JC, Bailly MP, Wolff M, et al. Septic shock due toxoplasmosis in patients infected with human immunodeficiency virus. *Chest* 104:1054-58, 1993.
- 136) Rabaud C, May T, Amiel C, et al. 67 cases of disseminated toxoplasmosis (DT) in patients infected with human immunodeficiency virus. Groupe d'Etude de la Société de Pathologie Infectieuse de Langue Française. *Int Conf AIDS* 10:155 (abstract n^o PB0632), 1994.
- 137) Albrecht H, Skorde J, Arasteh K, et al. Disseminated toxoplasmosis in AIDS patients - report of 16 cases. *Scand J Infect Dis* 27:71-4, 1995.
- 138) Arnold SJ, Kinney MC, McCormick MS, et al. Disseminated toxoplasmosis. Unusual presentations in the immunocompromised host. *Arch Pathol Lab Med* 121:869-73, 1997.
- 139) Barragan A, Sibley LD. Migration of *Toxoplasma gondii* across biological barriers. *Trends Microbiol* 11:426-30, 2003.
- 140) Pelloux H, Brenier-Pinchart MP, Fricker-Hidalgo H. Protozoan infections in humans: congenital toxoplasmosis. *Europ J Protistol* 39:444-48, 2003.
- 141) Marty P, Bongain A, Rahal A, et al. Prenatal diagnosis of severe fetal toxoplasmosis is a result of reactivação in an HIV-1 seropositive woman. *Prenat Diag* 14:414-15, 1994.
- 142) Bachmeyer C, Mouchnino G, Thulliez P. Congenital toxoplasmosis from an HIV-infected woman as a result of reactivation. *J Infect* 35:55-e57, 2006.
- 143) Minkoff H, Remington JS, Holman S, et al. Vertical transmission of toxoplasma by human immunodeficiency virus-infected women. *Am J Obstet Gynecol* 176:555-59, 1997.

- 144) Koppe JG, Loewer-Sieger DH, de Roever-Bonnet H. Results of 20-year follow-up of congenital toxoplasmosis. *Lancet* 1:254-56, 1986.
- 145) Berrebi A, Kobuch WE, Bessières MH, et al. Termination of pregnancy for maternal toxoplasmosis. *Lancet* 344:36-9, 1999.
- 146) Kelly M, Jones P, Clezy K, et al. Disseminated primary toxoplasmosis in HIV. *Annu Conf Australas Soc HIV Med* 6:281 (unnumbered poster), 1994.
- 147) Sell M, Klingebiel R, Di Iorio G, et al. Primary cerebral toxoplasmosis: a rare case of ventriculitis and hydrocephalus in AIDS. *Clin Neuropathol* 24:106-11, 2005.
- 148) McArthur J.C. Neurologic manifestations of AIDS. *Medicine* 66:407-37, 1987.
- 149) Evans KE, Donley DK, Whitaker JN. Neurological manifestations of infection with the Human Immunodeficiency viruses. *In: Scheld WM, Whitley RJ, Durack DT. Infections of the Central Nervous System.* New York: Raven Press 201-32, 1991.
- 150) Skiest JD. Focal neurological disease in patients with acquired human immunodeficiency syndrome. *Clin Infect Dis* 34:103-15, 2002.
- 151) Maschke M, Kastrup O, Esser S, et al. Incidence and prevalence of neurological disorders associated with HIV since the introduction of highly active antiretroviral therapy (HAART). *J Neurol Neurosurg* 69:376-80, 2000.
- 152) Camara VD, Tavares W, Ribeiro M, et al. Manifestações neurológicas de toxoplasmose em AIDS. *DST – J Bras Doenças Sex Transm* 15:45-50, 2003.

153) Piovesan EJ, Assis M, Scola RH, et al. Neurotoxoplasmosis with multifocal suppurative and hemorrhagic presentatio: case report. *Arq Neuropsiquiatr* 55:126-29, 1997.

154) Mattos JP, Rosso AL, Correa RB, et al. Movement disorders in 28 HIV-infected patients. *Arq Neuropsiquiatr* 60:525-30, 2002.

155) Cardoso F. HIV-related movement disorders: epidemiology, pathogenesis and management. *CNS Drugs* 16:663-68, 2002.

156) Factor SA, Troche-Panetto M, Weaver SA. Dystonia in AIDS: report of four cases. *Mov Disord* 18:1492-98; 2003.

157) Berger JR, Levy R. Toxoplasmosis. *In AIDS and the Nervous System*, Second Edition. Lippincott-Raven Publisher, Philadelphia, 1997.

158) Bach MC, Armstrong RM. Acute toxoplasmic encephalitis in a normal adult. *Arch Neurol* 40:596-97, 1983.

159) Grant SC, Klein C. *Toxoplasma gondii* encephalitis in an immunocompetent adult. Case report. *S Afr Med J* 71:585-57, 1987.

160) Desguerre I, Pedespan JM, Buissonniere R, et al. Acquired cerebral toxoplasmosis in a non immunossupressed child. *Arch Fr Pediatr* 50:339-42, 1993.

161) Lescop J, Brinquin L, Schill H, et al. Diffuse toxoplasmic encephalitis in a non-immunosuppressed patient. *J Radiol* 76:21-4, 1995.

162) Khan EA, Correa AG. Toxoplasmosis of the central nervous system in non-human immunodeficiency virus-infected children: case report and review of the literature. *Pediatr Infect Dis J* 16:611-18, 1997.

- 163) Silva LA, Vieira RS, Serafini LN, et al. Toxoplasmose do sistema nervoso central em paciente sem evidência de imunossupressão: case report. Rev Bras Med Trop 34:487-90, 2001.
- 164) Kaushik RM, Mahajan SK, Sharma A, et al. Toxoplasmic meningoencephalitis in an immunocompetent host. Trans R Soc Trop Med Hyg 99:874-78, 2005.
- 165) Mehren M, Burn PJ, Mamani F, et al. Toxoplasmic myelitis mimicking intramedullary spinal cord tumor. Neurology 38:1648-50, 1988.
- 166) Herkowitz S, Siegel SE, Schneider AT, et al. Spinal cord toxoplasmosis in AIDS. Neurology 39:1552-53, 1989.
- 167) Kayser C, Campbell R, Sartorius C, et al. Toxoplasmosis of the conus medullaris in a patient with hemophilia A-associated AIDS. Case report. J Neurosurg 73:951-53, 1990.
- 168) Overhage JM, Greits A, Brown DR. Conus medullaris syndrome resulting from *Toxoplasma gondii* infection in a patient with the acquired human immunodeficiency syndrome. Am J Med 89:814-15, 1990.
- 169) Harris TM, Smith RR, Bognanno JR, et al. Toxoplasmic myelitis in AIDS: gadolinium-enhanced MR. J Assist Tomogr 14:809-11, 1990.
- 170) Poon TP, Tchertkoff V, Pares GF, et al. Spinal cord toxoplasma lesion in AIDS: MR findings. J Assist Tomogr 16:817-19, 1992.
- 171) Fairley CK, Wodak J, Benson E. Spinal cord toxoplasmosis in a patient with immunodeficiency virus infection. Int STD AIDS 3:366-68, 1992.

172) Resnick DK, Comey CH, Welch WC, et al. Isolated toxoplasmosis of the thoracic spinal cord in a patient with acquired human immunodeficiency syndrome. Case report. *J Neurosurg* 82:493-96, 1995.

173) Vyas R, Ebright JR. Toxoplasmosis of the spinal cord in a patient with AIDS: case report and review. *Clin Infect Dis* 23:1061-65, 1996.

174) Tsambiras PE, Larkin JA, Houston SH. Case report. Toxoplasma encephalitis after initiation of HAART. *AIDS Read* 11:608-10, 615-16, 2001.

175) Subsai K, Kanoksri S, Siwaporn C, et al. Neurological complications in AIDS patients receiving HAART: a 2-year retrospective study. *Eur J Neurol* 13:233-39, 2006.

176) Hirsch HH, Kaufmann G, Sendi P, et al. Immune reconstitution in HIV-infected patients. *Clin Infect Dis* 38:1159-66, 2004.

177) Goebel FD. Immune reconstitution inflammatory syndrome (IRIS) – another new disease entity following treatment initiation of HIV infection. *Infection* 33:43-5, 2005.

178) Jevtovic DJ, Salemovic D, Ranin J, et al. The prevalence and risk of immune restoration disease in HIV-infected patients treated with highly active antiretroviral therapy. *HIV Med* 6:140-43, 2005.

179) Georgiev VS. Management of toxoplasmosis. *Drugs* 48:179:88, 1994.

180) Haverkos HW. Assessment of therapy for toxoplasma encephalitis. The TE study group. *Am J Med* 82:907-14, 1987.

181) Dudley MN, Levitz RE, Quintiliani R, et al. Pharmacokinetics of trimethoprim and sulfamethoxazole in serum and cerebrospinal fluid of adult patients with normal meninges. *Antimicrob Agents Chemother* 26:811-14, 1984.

182) Van Delden C, Hirschel B. Folinic acid supplements to pyrimethamine-sulfadiazine for *Toxoplasma* encephalitis are associated with better outcome. *J Infect Dis* 173:1294-95, 1996.

183) Dannemann B, McCutchan JA, Israelski D, et al. Treatment of toxoplasmic encephalitis in patients with AIDS. A randomized trial comparing pyrimethamine plus clindamycin to pyrimethamine plus sulfadiazine. The California Collaborative Treatment Group. *Ann Intern Med* 116:33-43, 1992.

184) Dannemann B, Israelski DM, Remington JS. Treatment of toxoplasma encephalitis with intravenous clyndamicin. *Arch Intern Med* 148:2477-82, 1988.

185) Torre D, Casari S, Speranza F, *et al.* Randomized trial of trimethoprim-sulfamethoxazole versus pyrimethamine-sulfadiazine for therapy of toxoplasmic encephalitis in patients with AIDS. Italian Collaborative Study Group. *Antimicrob Agents Chemother* 42:1346-49, 1998.

186) Francis P, Patel VB, Bill PL, et al. Oral trimethoprim-sulfamethoxazole in the treatment of cerebral toxoplasmosis in AIDS patients – a prospective study. *S Afr Med J* 94:51-3, 2004.

187) Araujo FG, Shepard RM, Remington JS. *In vivo* activity of the macrolide antibiotics azithromycin, roxithromycin and spiramycin against *Toxoplasma gondii*. *Eur J Clin Microbiol Infect Dis* 10:519-24, 1991.

188) Goldman MP, Longworth DL. The role of azithromycin and clarithromycin in clinical practice. *Cleve Clin J Med* 60:359-64, 1993.

189) Guelar A, Miro JM, Mallolas J, et al. Therapeutic alternatives for cases of cerebral toxoplasmosis in patients with AIDS: clarithromycin and atovaquone. *Enferm Infecc Microbiol Clin* 12:137-40, 1994.

190) Behbahani R, Moshfeghi M, Baxter JD. Therapeutic approaches for AIDS-related toxoplasmosis. *Ann Pharmacother* 29:760-68, 1995.

191) Matsui D. Prevention, diagnosis, and treatment of fetal toxoplasmosis. *Clin Perinatol* 21:675-89, 1994.

192) Araújo FG, Huskinson J, Remington JS. Remarkable *in vitro* and *in vivo* activities of the hydroxynaphthquinone 566C80 against tachyzoites and tissue cysts of *Toxoplasma gondii*. *Antimicrob Agents Chemother* 35:293-99, 1991.

193) Haile LG, Flaherty JF. Atovaquone: A review. *Ann Pharmacother* 27:1488-94, 1993.

194) Kovacs JA. Efficacy of atovaquone in treatment of toxoplasmosis in patient with AIDS. *Lancet* 340:637-38, 1992.

195) Romand S, Pudney M, Derouin F. *In vitro* and *in vivo* activities of the hydroxynaphthoquinone atovaquone alone or combined with pyrimethamine, sulfadiazine, clarithromycin, or minocycline against *Toxoplasma gondii*. *Antimicrob Agents Chemother* 37:2371-78, 1993.

196) Dhiver C, Milandre C, Poizot-Martin I, et al. 5-Fluoro-uracil-clindamycin for treatment of cerebral toxoplasmosis. *AIDS* 7:143-44, 1993.

197) Hagberg L, Palmertz B, Lindberg J. Doxycycline and pyrimethamine for toxoplasmic encephalitis. *Scand J Infect Dis* 25:157-60, 1993.

- 198) Lacassin F, Schaffo D, Perronne C, et al. Clarithromycin-minocycline combination as salvage therapy for toxoplasmosis in patients infected with human immunodeficiency virus. *Antimicrob Agents Chemother* 39:276-77, 1995.
- 199) Kovacs JA, Allegra CJ, Chabner BA, et al. Potent effect of trimetrexate, a lipid-soluble antifolate, on *Toxoplasma gondii*. *J Infect Dis* 155:1027-32, 1987.
- 200) Derouin F, Piketty C, Chastang C, et al. Anti-Toxoplasma effects of dapsone alone and combined with pyrimethamine. *Antimicrob Agents Chemother* 35:252-55, 1991.
- 201) Araujo FG, Slifer T, Remington JS. Rifabutin is active in murine models of toxoplasmosis. *Antimicrob. Agents Chemother* 38:570-75, 1994.
- 202) Brun-Pascaud M, Rajagopalan-Levasseur P, Chau F, et al. Drug evaluation of concurrent *Pneumocystis carinii*, *Toxoplasma gondii*, and *Mycobacterium avium* complex infections in a rat model. *Antimicrob Agents Chemother* 42:1068-72, 1998.
- 203) Luft BJ, Hafner R, Korzun AH, et al. Toxoplasmic encephalitis in patients with the acquired immunodeficiency syndrome. Members of the ACTG 077p/ANRS 009 Study Team. *N Engl J Med* 329:995-1000, 1993.
- 204) Alappat JP, Mathew CF, Jayakumar K, et al. A case of cerebral toxoplasmosis. *Neurol India* 48:185-87, 2000.
- 205) Rossitch E Jr, Carrazana EJ, Samuels MA. Cerebral toxoplasmosis in patients with AIDS (acquired immunodeficiency syndrome). *Am Fam Physician* 41:867-73, 1990.

206) Ledergerber B, Egger M, Erard V, et al. AIDS-related opportunistic illnesses occurring after initiation of HAART; the Swiss HIV Cohort Study. *JAMA* 282:2220-26, 1999.

207) Kirk O, Reiss P, Uberti-Foppa C, et al. Safe Interruption of maintenance therapy against previous infection with four common HIV-associated opportunistic pathogens during potent antiretroviral therapy. *Ann Intern Med* 137:239-50, 2002.

208) Soriano V, Dona C, Rodriguez-Rosado R, et al. Discontinuation of secondary prophylaxis for opportunistic infections in HIV-infected patients receiving HAART. *AIDS* 14:383-86, 2000.

209) Zeller V, Truffot C, Agher R, et al. Discontinuation of secondary prophylaxis against disseminated *M. avium* complex infection and toxoplasmic encephalitis. *Clin Infect Dis* 34:662-67, 2002.

210) Kirk O, Lundgren JD, Pedersen C, Nielsen H, et al. Can chemoprophylaxis against opportunistic infections be discontinued after an increase in CD4 cells induced by highly active antiretroviral therapy? *AIDS* 13:1647-51, 1999.

211) Hermsen ED, Wynn HE, McNabb J. Discontinuation of prophylaxis for HIV-associated opportunistic infections in the era of highly active antiretroviral therapy. *Am J Health Syst Pharm* 61:245-56, 2004.

212) Guex AC, Radziwill AJ, Bucher HC. Discontinuation of secondary prophylaxis for toxoplasmic encephalitis in human immunodeficiency virus infection after immune restoration with highly active antiretroviral therapy. *Clin Infect Dis* 30:602-3, 2000.

213) Michelet C, Arvieux C, Francois C, et al. Opportunistic infections occurring during highly active antiretroviral treatment. *AIDS* 12:1815-22, 1998.

214) Ghosn J, Paris L, Ajzenberg D, et al. Atypical toxoplasmic manifestation after discontinuation of maintenance therapy in a human immunodeficiency virus type 1-infected patient with immune recovery. *Clin Infect Dis* 37:e112-14, 2003.

215) Girard PM, Landman R, Gaudebout C, et al. Dapsone-pyrimethamine compared with aerosolized pentamidine as primary prophylaxis against *Pneumocystis carinii* pneumonia and toxoplasmosis in HIV infection. *N Engl J Med* 328:1514-20, 1993.

216) Podzamczer D, Salazar A, Jimenez J, et al. Intermittent trimethoprim-sulfamethoxazole compared with dapsone-pyrimethamine for the simultaneous primary prophylaxis of *Pneumocystis pneumonia* and toxoplasmosis in patients infected with HIV. *Ann Intern Med* 122:755-61, 1995.

217) Podzamczer D, Miro JM, Bolao F, et al. The Spanish Toxoplasmosis Study Group. Twice-Weekly Maintenance Therapy with Sulfadiazine-Pyrimethamine To Prevent Recurrent Toxoplasmic Encephalitis in Patients with AIDS. *Ann Intern Med* 123:175-80, 1995.

218) Opravil M, Hirschel B, Lazzarin A, et al. Once-weekly administration of dapsone/pyrimethamine vs. aerosolized pentamidine as combined prophylaxis for *Pneumocystis carinii* pneumonia and toxoplasmic encephalitis in human immunodeficiency virus-infected patients. *Clin Infect Dis* 20:531-41, 1995.

219) Ribera E, Fernandez-Sola A, Juste C, et al. Comparison of high and low doses of trimethoprim-sulphamethoxazole for primary prevention of toxoplasmic encephalitis in human immunodeficiency virus-infected patients. *Clin Infect Dis* 29:1461-66, 1999.

220) Schurmann D, Bergmann F, Albrecht H, et al. Effectiveness of twice-weekly pyrimethamine-sulfadoxine as primary prophylaxis of *Pneumocystis carinii* pneumonia and toxoplasmic encephalitis in patients with advanced HIV infection. *Eur J Clin Microbiol Infect Dis* 21:353-61, 2002.

221) CDC Recommendation of the US Public Health Service and the Infectious Disease Society of America. *Pneumocystis pneumonia* – Los Angeles. *MMWR Recomm Rep* 30:250-52, 1981a.

222) CDC Recommendation of the US Public Health Service and the Infectious Disease Society of America. Kaposi's sarcoma and *Pneumocystis pneumonia* among homosexual men – New York City and California. *MMWR Recomm Rep* 30:305-8, 1981b.

223) CDC Recommendation of the US Public Health Service and the Infectious Disease Society of America. Persistent, generalized lymphadenopathy among homosexual males. *MMWR Recomm Rep* 31:249-52, 1982a.

224) Gottlieb MS, Schroff R, Schanker HM, et al. *Pneumocystis carinii* pneumonia and mucosal candidiasis in previously healthy homosexual men: evidence of a new acquired cellular immunodeficiency. *N Engl J Med* 305:1425-31, 1981.

225) Friedman-Kien AE, Laubenstein LJ, Rubinstein P, et al. Disseminated Kaposi's sarcoma in homosexual men. *Ann Intern Med* 96:693-700, 1982.

226) Masur H, Michelis MA, Greene JB, et al. An outbreak of community-acquired *Pneumocystis carinii* pneumonia: initial manifestation of cellular immune dysfunction. *N Engl J Med* 305:1431-38, 1981.

227) Siegal FP, Lopez C, Hammer GS, et al. Severe acquired immunodeficiency in male homosexuals, manifested by chronic perianal ulcerative herpes simplex lesions. *N Engl J Med* 305:1439-44, 1981.

228) Brennan RO, Durack DT. Gay compromise syndrome. *Lancet* 2:1338-39, 1981.

229) CDC Recommendation of the US Public Health Service and the Infectious Disease Society of America. *Pneumocystis carinii* pneumonia among persons with hemophilia A. *MMWR Recomm Rep* 31:365-67, 1982c.

230) CDC Recommendation of the US Public Health Service and the Infectious Disease Society of America. Possible transfusion-associated acquired immune deficiency syndrome (AIDS) – California. *MMWR Recomm Rep* 31:652-54, 1982d.

231) CDC Recommendation of the US Public Health Service and the Infectious Disease Society of America. Opportunistic infections and Kaposi's sarcoma among Haitians in the United States. *MMWR Recomm Rep* 31:353-61, 1982d.

232) CDC Recommendation of the US Public Health Service and the Infectious Disease Society of America. Immunodeficiency among female sex partners of males with acquired immune deficiency syndrome (AIDS) – New York. *MMWR Recomm Rep* 31:697-98, 1983a.

233) Rubinstein A, Sicklick M, Gupta A, et al. Acquired immunodeficiency with reversed T4/T8 ratios in infants born to promiscuous and drug-addicted mothers. *JAMA* 249:2350-56, 1983.

234) Francis DP, Curran JW, Essex M. Epidemic acquired immune deficiency syndrome: epidemiologic evidence for a transmissible agent. *J Natl Cancer Inst* 71:1-4, 1983.

235) Barre-Sinoussi F, Chermann JC, Montagnier L et al. Isolation of a T-lymphotropic retrovirus from a patient at risk for acquired immune deficiency syndrome (AIDS). *Science* 220:868-71, 1983.

236) Gallo RC, Sarin PS, Gelmann EP, et al. Isolation of human T-cell leukemia virus in acquired immune deficiency syndrome (AIDS). *Science* 220:865-67, 1983.

237) Gallo RC, Montagnier L. The discovery of HIV as the cause of AIDS. *N Engl J Med* 349:2283-85, 2003.

238) Broder S, Fauci AS. Progress in drug therapies for HIV infection. *Public Health Rep* 103:224-29, 1988.

239) Mitsuya H, Weinhold KJ, Furman PA, et al. 3'-Azido-3'-deoxythymidine (BW A509U): an antiviral agent that inhibits the infectivity and cytopathic effect of human T-lymphotropic virus type III/lymphadenopathy-associated virus in vitro. *Proc Natl Acad Sci U S A.* 82:7096-100, 1985.

240) Horwitz JP, Chua J, Noel M. The monomesylates of 1-(2'-deoxy-b-D-lyxofuranosyl) thymine. *J Org Chem* 29:2076-78, 1964.

241) Mitsuya H, Popovic M, Yarchoan R, et al. Suramin protection of T cells in vitro against infectivity and cytopathic effect of HTLV-III. *Science* 226:172-74, 1984.

242) McCormick JB, Getchell JP, Mitchell SW, et al. Ribavirin suppresses replication of lymphadenopathy-associated virus in cultures of human adult T lymphocytes. *Lancet* 2:1367-69, 1984.

243) Rozenbaum W, Dormont D, Spire B, et al. Antimoniotungstate (HPA 23) treatment of three patients with AIDS and one with prodrome. *Lancet* 1:450–51, 1985.

244) Ho DD, Hartshorn KL, Rota TR, et al. Recombinant human interferon alfa-A suppresses HTLV-III replication in vitro. *Lancet* 1:602–04, 1985.

245) Sandstrom EG, Kaplan JC, Byington RE, et al. Inhibition of human T-cell lymphotropic virus type III in vitro by phosphonoformate. *Lancet* 1:1480–82, 1985.

246) Concorde Coordinating Committee. Concorde: MRC/ANRS randomised double-blind controlled trial of immediate and deferred zidovudine in symptom-free HIV-infection. *Lancet* 343:871-72, 1994.

247) Yeni P. International Coordination Committee. Preliminary results of the European/Australian Delta trial based on data up to 31 May, 1995. 5th European Conference on Clinical Aspects and Treatment of HIV infection. Copenhagen, Denmark, 26-29 September, 1995. Abstract.

248) Priority press (1995) 'Update on combination antiretroviral therapy: results of the Delta study', The Fifth European Conference on clinical aspects and treatment of HIV Infection, Copenhagen Denmark, September 26-29, 1995.
www.mednet.ca/html/ppaids07.htm

249) Delta Coordination Committee. Delta: a randomised double-blind controlled trial comparing combinations of zidovudine plus didanosine or zalcitabine with zidovudine alone in HIV-infected individuals. *Lancet* 348:283-91, 1996.

250) Mascolini M. A Lisbon traviata. Are clinicians ready to sing addio to monotherapy and libiamo to combinations? *J Int Assoc Physicians AIDS Care* 1995 1:10-20, 22, 1995.

251) Shen RN, Lu L, Broxmeyer HE. New therapeutic strategies in the treatment of murine diseases induced by virus and solid tumors: biology and implications for the potential treatment of human leukemia, AIDS, and solid tumors. *Crit Rev Oncol Hematol* 10: 253-65, 1990.

252) Pavlakis GN, Felber BK. Regulation of expression of human immunodeficiency virus. *New Biol* 2:20-31, 1990.

253) Kieny MP. Structure and regulation of the human AIDS virus. *Acquir Immune Defic Syndr* 3: 395-402, 1990.

254) Wieland U, Kuhn JE, Jassoy C, et al. Antibodies to recombinant HIV-1 vif, tat, and nef proteins in human sera. *Med Microbiol Immunol (Berl)* 179:1-11 1990.

255) Gombert FO, Blecha W, Tahtinen M, et al. Antigenic epitopes of NEF proteins from different HIV-1 strains as recognized by sera from patients with manifest and latent HIV infection. *Virology* 176:458-66, 1990.

256) Oxford JS, Coates AR, Sia DY, et al. Potential target sites for antiviral inhibitors of human immunodeficiency virus (HIV). *J Antimicrob Chemother Suppl A* 23:9-27,1989.

257) Van Roey P, Taylor EW, Chu CK, et al. Correlation of molecular conformation and activity of reverse transcriptase inhibitors. *Ann N Y Acad Sci* 616:29-40, 1990.

258) Schulze T, Nawrath M, Moelling K. Cleavage of the HIV-1 p66 reverse transcriptase/RNase H by the p9 protease in vitro generates active p15 RNase H. *Arch Virol* 118:179-88, 1991.

259) Mussini C, Pezzotti P, Govoni A, et al. Discontinuation of primary prophylaxis for *Pneumocystis carinii* pneumonia and toxoplasmic encephalitis in human immunodeficiency virus type I-infected patients: the changes in opportunistic prophylaxis study. *J Infect Dis* 181:1635-42, 2000.

260) Martin JE, Besch CL. Prophylaxis against opportunistic infections in persons infected with human immunodeficiency virus. *Am J Med Sci* 328:64-9, 2004.

261) Amassari A, Scoppettuolo G, Murri R, et al. Changing disease patterns in focal brain lesion-causing disorders in AIDS. *J Acquir Immune Defic Syndr* 18:365-71, 1998.

262) Belanger F, Derouin F, Grangeot-Keros L, Meyer L. Incidence and risk factors of toxoplasmosis in a cohort of human immunodeficiency virus infected patients: 1988-1995. *Clin Infect Dis* 28:575-81, 1999.

263) Sacktor N, Lyles RH, Skolasky R, et al. HIV-associated neurologic disease incidence changes: Multicenter AIDS Cohort Study, 1990-1998. *Neurology* 56:257-60, 2001.

264) San-Andres FJ, Rubio R, Castilla J, et al. Incidence of acquired immunodeficiency syndrome-associated opportunistic diseases and the effect of treatment on a cohort of 1115 patients infected with human immunodeficiency virus, 1989-1997. *Clin Infect Dis* 36:1177-85, 2003.

265) Abgrall S, Rabaud C, Costagliola D. Incidence and risk factors for toxoplasmic encephalitis in human immunodeficiency virus-infected patients before and during highly active antiretroviral therapy era. *Clin Infect Dis* 33:1747-55, 2001.

266) Vidal JE, Hernandez AV, de Oliveira AC, et al. Cerebral toxoplasmosis in HIV-positive patients in Brazil: clinical features and predictors of treatment response in the HAART era. *AIDS Patient Care STDS* 19:626-34, 2005.

267) Oliveira JE, Greco DB, Oliveira CG, et al. Neurological disease in HIV-infected patients in the era of highly active antiretroviral treatment: a Brazilian experience. *Rev Soc Bras Med Trp* 39:146-51, 2006.

268) Antinori A, Larussa D, Cingolani A, et al. Prevalence, associated factors, and prognostic determinants of AIDS-related toxoplasmic encephalitis in the era of advanced highly active antiretroviral therapy. *Clin Infect Dis* 39:1681-91, 2004.

Livros Grátis

(<http://www.livrosgratis.com.br>)

Milhares de Livros para Download:

[Baixar livros de Administração](#)

[Baixar livros de Agronomia](#)

[Baixar livros de Arquitetura](#)

[Baixar livros de Artes](#)

[Baixar livros de Astronomia](#)

[Baixar livros de Biologia Geral](#)

[Baixar livros de Ciência da Computação](#)

[Baixar livros de Ciência da Informação](#)

[Baixar livros de Ciência Política](#)

[Baixar livros de Ciências da Saúde](#)

[Baixar livros de Comunicação](#)

[Baixar livros do Conselho Nacional de Educação - CNE](#)

[Baixar livros de Defesa civil](#)

[Baixar livros de Direito](#)

[Baixar livros de Direitos humanos](#)

[Baixar livros de Economia](#)

[Baixar livros de Economia Doméstica](#)

[Baixar livros de Educação](#)

[Baixar livros de Educação - Trânsito](#)

[Baixar livros de Educação Física](#)

[Baixar livros de Engenharia Aeroespacial](#)

[Baixar livros de Farmácia](#)

[Baixar livros de Filosofia](#)

[Baixar livros de Física](#)

[Baixar livros de Geociências](#)

[Baixar livros de Geografia](#)

[Baixar livros de História](#)

[Baixar livros de Línguas](#)

[Baixar livros de Literatura](#)
[Baixar livros de Literatura de Cordel](#)
[Baixar livros de Literatura Infantil](#)
[Baixar livros de Matemática](#)
[Baixar livros de Medicina](#)
[Baixar livros de Medicina Veterinária](#)
[Baixar livros de Meio Ambiente](#)
[Baixar livros de Meteorologia](#)
[Baixar Monografias e TCC](#)
[Baixar livros Multidisciplinar](#)
[Baixar livros de Música](#)
[Baixar livros de Psicologia](#)
[Baixar livros de Química](#)
[Baixar livros de Saúde Coletiva](#)
[Baixar livros de Serviço Social](#)
[Baixar livros de Sociologia](#)
[Baixar livros de Teologia](#)
[Baixar livros de Trabalho](#)
[Baixar livros de Turismo](#)