

Universidade Federal do Rio Grande do Sul

Faculdade de Medicina

Programa de Pós-Graduação em Medicina: Cirurgia

**O ESTUDO HISTOLÓGICO DO OSSO TEMPORAL DO OVINO – UMA  
CONTRIBUIÇÃO PARA A CARACTERIZAÇÃO DA OVELHA COMO MODELO  
ANIMAL PARA TREINAMENTO E INVESTIGAÇÃO EXPERIMENTAL EM  
OTOLOGIA**

**Aluno: Hormy Biavatti Soares**

**Orientador: Professor Doutor Luiz Lavinsky**

Dissertação de Mestrado

2004

# **Livros Grátis**

<http://www.livrosgratis.com.br>

Milhares de livros grátis para download.

“As pessoas podem duvidar do que você diz, mas acreditarão sempre no que você faz.”

**Ralph W. Emerson**

À minha família.

## **AGRADECIMENTOS**

Ao Prof. Dr. Luiz Lavinsky, pela orientação e exemplo para minha formação profissional.

Ao Prof. Dr. João Carlos Prolla, pela oportunidade do convívio e auxílio indispensável na documentação do material, além da disponibilidade constante.

À FAPERGS, pelo auxílio e custeio da pesquisa universitária.

Ao Grupo de Pesquisa e Pós-Graduação do Hospital de Clínicas de Porto Alegre (GPPG/ HCPA) e ao Fundo de Incentivo à Pesquisa (FIPE), pelo auxílio financeiro.

Ao Dr. Marcos Goycoolea, pela colaboração com parte do material utilizado nesta pesquisa.

Ao Dr. Lisandro Dreher Pasquetti, pelo inestimável auxílio e pela amizade de longa data.

À secretária do Programa de Pós-Graduação em Medicina: Cirurgia, Estela Maris Emer Araripe, pela presteza demonstrada.

Ao Dr. Otávio B. Piltcher, por compartilhar excepcional material de pesquisa.

À Profa. Sueli Reckziegel, do Departamento de Anatomia da Universidade Federal do Rio Grande do Sul, pelos esclarecimentos e orientações iniciais.

Ao Dr. Klaus Irion, pela amizade, presteza, disponibilidade e competência técnica.

À Dra. Beatris Menegaz, pelo inestimável auxílio, compreensão e, sobretudo, pelo amor.

Ao Dr. Mário Bernardes Wagner, pelo apoio na análise estatística.

À Profa. Clarisse Knies, pela ajuda na organização das idéias.

À Claudia Buchweitz, pelo apoio editorial.

## SUMÁRIO

LISTA DE FIGURAS .....	7
LISTA DE TABELAS .....	10
1. INTRODUÇÃO.....	11
2. REVISÃO DA LITERATURA.....	13
2.1. Aspectos cirúrgicos relevantes .....	17
2.2. A ovelha como animal de experimentação e treinamento em cirurgia otológica .....	18
3. OBJETIVOS.....	20
3.1. Gerais.....	20
3.2. Específicos.....	20
4. MATERIAIS E MÉTODOS.....	21
4.1. Análise histológica .....	22
4.2. Documentação das imagens.....	23
5. RESULTADOS .....	24
5.1. Bula.....	25
5.2. Cóclea .....	28
5.3. Órgão de Corti .....	29
5.4. Mastóide .....	32
5.5. Membrana timpânica .....	36
5.6. Orelha média.....	40
5.7. Tuba auditiva .....	45
5.8. Conduto auditivo externo .....	46
5.9. Nervo facial .....	49

5.10. Ossículos.....	53
5.11. Vestíbulo.....	54
6. DISCUSSÃO .....	59
7. PERSPECTIVAS .....	63
8. CONCLUSÕES .....	64
9. REFERÊNCIAS .....	65
10. ARTIGO CIENTÍFICO EM LÍNGUA PORTUGUESA .....	70
Resumo .....	71
Introdução .....	72
Materiais e Métodos .....	72
Resultados.....	74
Discussão.....	79
Referências .....	82
11. ARTIGO CIENTÍFICO EM LÍNGUA INGLESA .....	99
Abstract.....	100
Introduction .....	101
Materials and Methods .....	101
Results .....	103
Discussion.....	107
References .....	111

## LISTA DE FIGURAS

Figura 1. Visão da parede medial: a) epitímpano; b) conduto auditivo externo; c) membrana do tímpano; d) nervo de Jacobson; e) hipotímpano; f) bula timpânica. ....	24
Figura 2. a) Bigorna; b) ligamentos superior e posterior; c) articulação incudoestapediana; d) tendão do músculo tensor do estribo; e) crura posterior; f) platina; g) ligamento anular do estribo; h) visão parcial do canal de Falópio. ....	25
Figura 3. Cortes em pequeno aumento: a) bula timpânica; b) hipotímpano; c) conduto auditivo externo; d) cabeça do estribo; e) nervo facial; f) músculo tensor do estribo; g) vestíbulo; h) cóclea. ....	26
Figura 4. Cortes em pequeno aumento: a) bula; b) mastóide; c) martelo; d) membrana timpânica. ....	27
Figura 5. Cortes em pequeno aumento: a) bula timpânica; b) processo cocleariforme. ....	28
Figura 6. Cóclea. ....	29
Figura 7. Órgão de Corti (grande aumento). ....	30
Figura 8. Órgão de Corti (médio aumento). ....	31
Figura 9. Órgão de Corti (pequeno aumento): a) célula ciliada externa. ....	32
Figura 10. Mastóide: a) células preenchidas por tecido hematopoiético. ....	33
Figura 11. Mastóide: a) células preenchidas por tecido hematopoiético. ....	34
Figura 12. Mastóide: a) células hematopoiéticas entre células adiposas. ....	35
Figura 13. Mastóide: células hematopoiéticas em grande aumento. ....	36



Figura 14. Corte em pequeno aumento: a) membrana timpânica; b) cabo do martelo.....	37
Figura 15. Corte em pequeno aumento (vista geral): a) membrana timpânica; b) conduto auditivo externo.....	38
Figura 16. Membrana timpânica.....	39
Figura 17. a) Membrana timpânica; b) martelo.....	40
Figura 18. a) Bigorna; b) vestíbulo.....	41
Figura 19. a) Estribo; b) ramo longo da bigorna; c) vestíbulo; d) músculo tensor do estribo. ....	42
Figura 20. Vista geral da orelha média.....	43
Figura 21. Orelha média comunicando-se com a bula. ....	44
Figura 22. Membrana da janela oval. ....	45
Figura 23. Tuba auditiva em grande aumento: a) porção cartilaginosa; b) epitélio respiratório.....	46
Figura 24. Conduto auditivo externo (pequeno aumento).....	47
Figura 25. Conduto auditivo externo (pequeno aumento, corte coronal).....	48
Figura 26. Conduto auditivo externo.....	49
Figura 27. Corte do nervo facial na porção horizontal.....	50
Figura 28. Nervo facial: a) nervo; b) processo cocleariforme; c) janela oval; d) canal semicircular horizontal.....	51
Figura 29. Nervo facial (a) em íntima relação com canal semicircular horizontal (b), músculo tensor do estribo (c) e processo cocleariforme (d). ....	52
Figura 30. Feixes axonais do nervo facial (aspecto característico eosinofílico). ....	53
Figura 31. a) Martelo; b) processo cocleariforme; c) membrana da janela oval. ....	54

Figura 32. Vestíbulo. ....	55
Figura 33. Vestíbulo: a) sáculo; b) utrículo. ....	56

## LISTA DE TABELAS

Tabela 1. Método de elaboração das lâminas utilizadas para análise histológica do osso temporal de ovelhas .....	22
Tabela 2. Descrição dos aspectos macroscópicos e microscópicos do osso temporal de ovelhas da raça <i>Corriedale</i> (n=8) .....	57
Tabela 3. Semelhanças histológicas entre os elementos do osso temporal de ovelhas e de seres humanos .....	58

## 1. INTRODUÇÃO

O estudo da orelha apresenta um aspecto muito particular e especial, em razão do fato de que a quase totalidade da fenda auditiva se encontra abrigada dentro de um único osso: o osso temporal. Este é um osso par situado na região temporal, no espaço compreendido entre os ossos occipital, parietal e esfenóide, apresentando uma face endocranial e uma exocranial.

No ser humano adulto, o osso temporal possui três porções: a escamosa ou concha, a mastóidea e a petrosa ou penhasco. Essas porções são caracterizadas por sua complexidade, não apenas em função de sua notável diversidade, mas também porque envolvem um dos principais órgãos dos sentidos: o aparelho auditivo, vital para a comunicação do ser humano, sua socialização e forma de pensar o mundo. É importante salientar que a orelha interna, também chamada labirinto, abriga o órgão auditivo terminal (cóclea) e os órgãos vestibulares terminais (utrículo, sáculo e canais vestibulares), estruturas fundamentais para a manutenção do equilíbrio. Assim, a cirurgia na orelha, considerando a sua complexidade, requer conhecimento anatômico apurado. É fundamental, então, que a pesquisa e o treinamento em cirurgia otológica, impraticáveis em seres humanos vivos, disponham de alternativas que venham garantir a aplicabilidade das observações e a habilidade dos profissionais.

Sem dúvida, os modelos animais são a alternativa mais viável para a pesquisa em otologia. A pesquisa experimental utiliza as mais diversas espécies: chinchilas, porquinhos-da-índia, ratos, gatos, cachorros e macacos, entre outros (1-8). Cada um desses animais apresenta vantagens e desvantagens, as quais dependem do propósito do estudo. Ao longo do tempo, diversos autores propuseram diferentes modelos animais, partindo de pressupostos quanto à semelhança anatômica entre a estrutura auditiva do animal e a do ser humano, ao comportamento do animal no cativeiro, à sua disponibilidade comercial e

viabilidade econômica, bem como aos reagentes usados para a pesquisa de reações inflamatórias, entre outros (6,9-11). Contudo, dentre os animais freqüentemente utilizados, nenhum reúne todas as características mais desejáveis. Dessa forma, continua a busca por novos modelos experimentais.

Em 1999 (10), Lavinsky et al. publicaram um estudo inédito sobre a orelha do ovino e seus aspectos cirúrgicos. Desde então, o grupo de pesquisa coordenado pelo autor acima referido tem procurado, mediante uma série de estudos e publicações, validar o uso de ovinos como animais de pesquisa otológica (em uma linha de pesquisa sobre cirurgia de vertigem e otite média crônica) e como recurso para treinamento em procedimentos cirúrgicos. Até o momento, já foi realizado um trabalho sobre morfometria das estruturas da orelha média (11,12), enquanto outro está em vias de publicação, com enfoque particular na orelha interna (13). Os autores apontaram a ovelha como um animal que apresenta uma parte das estruturas da orelha muito próximas às do ser humano, além de diversas outras qualidades (11). Além disso, está em execução um outro estudo, relativo às repercussões das metabopatias dos glicídios no ouvido interno, que vem utilizando de forma produtiva esse animal (Luiz Lavinsky, comunicação pessoal).

Esta dissertação pretende contribuir para essa linha de pesquisa mediante um estudo descritivo da histologia do osso temporal da ovelha. Pelas características do osso temporal, a análise histológica permite uma visualização completa, que não apenas apresenta os aspectos celulares, mas oferece também uma compreensão da arquitetura da orelha, incluindo estruturas, espaços intracavitários e sintopia, e, de uma forma sofisticada, fornece informações sobre a anatomia. Dessa forma, os dados histológicos podem contribuir de forma definitiva para o estabelecimento da semelhança entre os elementos que compõem o aparelho auditivo do ovino e do ser humano.

## 2. REVISÃO DA LITERATURA

Ao longo da história, os animais vêm sendo usados para a pesquisa nas mais diversas áreas. Dependendo do propósito da pesquisa, foram propostos diferentes modelos animais, estudados com fiel controle do método e adequado tratamento estatístico, o que torna confiáveis os resultados apresentados. Dentre os critérios citados por diferentes pesquisadores para embasar a seleção de um animal para determinada pesquisa, os mais relevantes são:

- suscetibilidade da espécie às infecções pelos patógenos e disponibilidade, no mercado, de reagentes para estudos de mediadores para a inflamação (1);
- disponibilidade comercial do animal (1);
- porte compatível com manutenção em biotério, especialmente no caso de estudos que exigem um grande número de animais (14);
- temperamento compatível com manutenção em biotério (1,9);
- facilidade de acesso aos órgãos de interesse (6);
- caracterização biológica detalhada do animal (7);
- semelhança entre a função do órgão estudado (por exemplo, a tuba auditiva) no animal e no ser humano (3);
- semelhança entre as respostas patológicas do animal e do ser humano (15);
- semelhança anatômica e fisiológica entre o ouvido do animal e o do ser humano (16,17).

Na década de 1980, Fulghun utilizou gerbilos para estudar a otite média. Segundo o autor, esse é um modelo no qual somente poucos microorganismos são capazes de causar infecção. Ao mesmo tempo, o gerbilo apresenta seqüelas infecciosas que incluem uma

deposição nova do osso e um tecido vascular de granulação persistente, o que seria algo semelhante ao que ocorre no ser humano (15).

Ichimiya encontrou no camundongo seu modelo ideal para provocar otites. Em seu estudo realizado em Oita, Japão, não houve relato de dificuldades para o estudo da mucosa da orelha média do animal. Segundo ele, os reagentes utilizados eram de fácil obtenção. Ele determinou níveis positivos de imunoglobulinas e linfócitos T e B da mucosa por imuno-histoquímica e secreção produzida na orelha média (17).

Cayé-Thomasen, em um estudo da mucosa do rato, fez comentários sobre a diminuta capacidade de secreção da mucosa desse animal em condições normais, uma diferença em relação ao ser humano. Apesar disso, conseguiu inocular germes diretamente em uma das bulas e usar a outra como controle (18). Goldie utilizou ratos em estudos sobre efusão da orelha média. Usando a raça Sprague-Dawley, conseguiu diferenciar alterações teciduais na membrana timpânica, exaltando as diferenças observadas entre a parte tensa e a parte flácida da mesma (19). Russel usou ratos em um modelo de otite com efusão. Ele descreveu a obstrução da tuba auditiva utilizando um material amorfo, a *gutta percha*, através de uma técnica cirúrgica de difícil execução e passível de causar hemorragia fatal, em razão da relação direta entre a bula e os vasos provenientes da carótida externa (20). Grote também preferiu os ratos pela similaridade entre esses animais e os seres humanos em termos das estruturas histológicas e de características ultra-estruturais (21). O rato foi também utilizado por Van Der Ven em um modelo para fins de imunização ao pneumococo (7).

Piltcher et al., em um estudo experimental sobre as otites médias, justificaram a utilização de ratos pela disponibilidade do animal e pelo fato de este ser suscetível a organismos patógenos que afetam os humanos. Além disso, os autores citam a anatomia da tuba auditiva e da orelha média, semelhante à dos humanos, e a mucosa da orelha média,

com características histológicas similares à do homem no aspecto do tipo celular e padrão de depuração ciliar. No entanto, eles referiram como limitações do modelo a alta frequência de infecções bacterianas naturais na orelha média, que foi uma variável de confusão no seu modelo de estudo de otites, e o pequeno tamanho da orelha média, que limitou significativamente o volume de efusão produzido e a quantidade de mucosa a ser coletada de um único animal. Salientaram também a dificuldade de acesso cirúrgico nos procedimentos que visaram bloquear a tuba auditiva, um dos principais aspectos envolvidos na pesquisa (1).

Goksu descreveu a anatomia do porquinho-da-índia. Destacou que se trata de animais pequenos, domésticos e fáceis de controlar. Como relata o autor, apesar da existência de numerosos estudos sobre a estrutura geral desse animal, eram limitadas as informações sobre as estruturas do seu ouvido médio e tuba auditiva. Assim, Goksu propôs-se a estudar o osso temporal do porquinho-da-índia, de forma a salientar as estruturas que julgou serem mais importantes (22).

Meyerhoff et al. empregaram as chinchilas, devido à incidência extremamente baixa de infecções espontâneas na orelha média. Além disso, a chinchila era o animal estabelecido para pesquisa no laboratório da instituição à qual os autores pertenciam (23). No mesmo ano, Giebink, em seus estudos experimentais sobre as otites, também usou chinchilas. O autor viu neste animal uma incrível semelhança com a anatomia e a fisiologia do ser humano. Ele afirmou que a chinchila teria capacidades auditivas similares às humanas e ressaltou a quase ausência de infecções naturais no animal, em um nível muito mais baixo do que em outros animais, como coelhos e porquinhos-da-índia (2). Okazaki, por sua vez, utilizou as chinchilas para realizar otoscopias com o objetivo inicial de averiguar a ausência de infecção na orelha média e, depois, para controlar as alterações. Ele infundiu hemófilos usando uma seringa com agulha fina na bula, chegando diretamente



à orelha média. Além disso, conseguiu coletar efusões da orelha média no momento do sacrifício, através de um coletor especialmente desenvolvido para tal. Provocando infecções, obteve dados a respeito de alterações teciduais inflamatórias da orelha média (24).

Além dos já citados roedores, que são uma ótima alternativa para estudos envolvendo a necessidade de grandes amostras – já que podem ser mantidos em maior número em espaços menores, permitindo aos pesquisadores validar suas hipóteses através de testes estatísticos mais poderosos, pelo  $n$  mais expressivo (14,15) –, outros animais citados na literatura incluem o gato, utilizado por Fujita para criar uma disfunção da tuba auditiva e observar as conseqüências (25), os cães e os primatas.

Utilizando cães, Claus tentou realizar diversos procedimentos cirúrgicos para bloquear a tuba, mas nenhum foi efetivo (5). G. Holmgren, por sua vez, utilizou a bula como rota para introduzir uma agulha conectada a um manômetro na orelha média do cão, na qual conseguiu identificar pressões negativas. Em 1985, L. Holmgren repetiu o experimento de G. Holmgren e coletou efusões da bula (26).

Os estudos de Doyle e Rood sobre a tuba auditiva utilizando primatas foram extremamente bem-sucedidos. Os achados desses trabalhos com o macaco Rhesus (*macaca mulatta*) foram de tal forma adequados que até hoje servem de base para entender a fisiopatologia humana (3,27,28). Cantekin, em um estudo sobre a tuba auditiva usando o mesmo animal, fez a ressalva de que as funções da tuba auditiva em primatas são semelhantes às dos seres humanos, mas que não se deve levar em conta suas dimensões (29).

## 2.1. Aspectos cirúrgicos relevantes

Sadé, em um trabalho experimental com o cão, citou este animal como o mais apropriado e disponível animal experimental. Referiu como vantagem a possibilidade de se visualizar a tuba auditiva do animal sem abrir o palato. No entanto, em determinado momento, percebeu uma dificuldade de acesso à bula timpânica sem traumatizar as estruturas do ouvido médio. Referiu também um longo e bastante tortuoso canal auditivo externo, mas não viu muita dificuldade para examinar a membrana timpânica. Não constatou problemas relacionados à anestesia e relatou ser possível produzir efusões na orelha média cauterizando o orifício nasofaríngeo da tuba auditiva (4).

A chinchila foi citada por Browning et al. como altamente vantajosa para fins cirúrgicos. Os autores destacaram que esse animal possui boa acessibilidade cirúrgica à maioria das estruturas do osso temporal. Em seu trabalho, os autores chamam atenção para o fato de que a chinchila vinha sendo usada em pesquisa otológica há mais de 15 anos, embora não existisse, até então, descrição na literatura da anatomia do osso temporal desses animais. Essa descrição foi, assim, oferecida pelos autores. A chinchila apresenta um canal auditivo externo de tal forma tortuoso que não é possível, mesmo com um espéculo, visualizar a membrana timpânica. A bigorna e o martelo são fusionados por cartilagem (seus corpos são como uma barra horizontal); não há como acessar a orelha média utilizando somente uma rota (é necessário combinar rotas cirúrgicas distintas). Browning et al. citam três acessos à orelha média pela bula e uma pelo canal auditivo externo e descrevem a dificuldade de se realizar cirurgias da fossa posterior pela posição do cerebelo e pela proximidade do tronco cerebral. Segundo eles, a cirurgia em qualquer dos ossos do crânio pode ser fatal, já que os seios venosos correm neles (6).

## **2.2. A ovelha como animal de experimentação e treinamento em cirurgia otológica**

Lavinsky et al., em um estudo experimental cirúrgico para o tratamento da vertigem utilizando ovelhas, realizaram um procedimento microcirúrgico chamado utriculostomia, com o uso de um microcautério especialmente construído para a consecução deste estudo (30-33); posteriormente, os autores realizaram secções histológicas do vestíbulo desses animais para analisar o resultado. Cortes de 10 micrômetros foram realizados no osso temporal dos animais cirúrgicos, tendo sido observada a presença tanto de descontinuidade no utrículo quanto de uma neomembrana, onde foram feitas cauterizações. Eles referiram que todos os animais submetidos à cirurgia apresentavam uma janela oval alta e quase no mesmo eixo do canal auditivo externo. Em dois animais estudados histologicamente, foi possível visualizar um amplo ducto coclear. O relato de adequada anestesia, o procedimento cirúrgico em si e a boa recuperação pós-operatória motivaram os pesquisadores a dar continuidade às investigações deste modelo animal (10).

Posteriormente, Lavinsky et al. descreveram algumas estruturas anatômicas da ovelha e observaram que as mesmas tinham proximidade com as do ser humano em termos de tamanho (34). Seibel et al. fizeram um estudo morfométrico estatístico do osso temporal do ovino e postularam que, além de uma grande semelhança anatômica com o homem, havia também semelhança no tamanho das estruturas da fenda auditiva. Os autores relataram que a equivalência entre as estruturas do ovino e as do ser humano é de  $2/3$  para o ouvido médio e de  $1/3$  para o ouvido interno. Na opinião dos autores, tal fato agrega valor à opção por esse animal (11).

Na aceitação dessa nova alternativa, Lavinsky et al. vêm tentando estabelecer o ovino como animal adequado, em razão de suas semelhanças anatômicas com o homem, rusticidade e resistência e, ainda, sua docilidade em cativeiro. O fato de não serem animais de estimação, e sim criados especificamente para o consumo, gera um ambiente mais

favorável no relacionamento com sociedades protetoras de animais, facilitando, por conseguinte, o ato investigativo (31,33).

### **3. OBJETIVOS**

#### **3.1. Gerais**

Descrever a histologia do osso temporal da ovelha, apresentando um relatório com imagens pertinentes dos elementos histológicos da orelha que normalmente consideramos as mais importantes em seres humanos.

#### **3.2. Específicos**

- Observar, em caráter descritivo, as semelhanças e diferenças entre a histologia do osso temporal da ovelha e a histologia do osso temporal humano.
- Identificar, através da histologia, a compatibilidade da ovelha como modelo experimental em otologia.

#### 4. MATERIAIS E MÉTODOS

Foi realizado um estudo descritivo do osso temporal de oito ovelhas da raça *Corriedale*. As secções verticais e horizontais do osso temporal de oito ovelhas deram origem a 307 lâminas, produzidas no Laboratório de Otopatologia da Universidade de Minnesota, Estados Unidos (*Otopathology Laboratory, University of Minnesota Otitis Media Research Center*), e cedidas para o presente trabalho pelo Dr. Luiz Lavinsky (Universidade Federal do Rio Grande do Sul, Brasil) e em parte pelo Dr. Marcos Goycoolea (Clínica Las Condes, Chile).

Conforme descrevem Paparella et al. (35), a preparação histológica do material a ser estudado deve seguir uma série de etapas, iniciando com a remoção adequada do osso, no máximo dentro de 24 horas após o óbito, com o cuidado de manter o corpo refrigerado, para reduzir a autólise. O processo de preparação do osso deve ser iniciado imediatamente, até o processo final de coloração com hematoxilina/eosina. Para o estudo do osso temporal, este deve ser removido do crânio adequadamente: no bloco retirado, devem ser incluídos o canal auditivo externo, a orelha média, a mastóide, a orelha interna e a pirâmide petrosa (35).

A Tabela 1 descreve o método de elaboração das lâminas.

**Tabela 1. Método de elaboração das lâminas utilizadas para análise histológica do osso temporal de ovelhas<sup>a</sup>**

<b>Etapa</b>	<b>Tempo</b>	<b>Solução</b>	<b>Técnica</b>
Fixação	1 <sup>a</sup> e 2 <sup>a</sup> semanas ou 48 horas	10% formalina tamponada ou Heidenhain Susa	Fixação no refrigerador na 1 <sup>a</sup> semana; na 2 <sup>a</sup> semana, em temperatura ambiente; ou fixação no refrigerador.
Descalcificação	3 <sup>a</sup> à 9 <sup>a</sup> semana	Ácido tricloroacético a 5%	Trocar a solução todos os dias na 1 <sup>a</sup> semana; três vezes por semana após. Teste com cálcio com 5% de oxalato de amônia na 4 <sup>a</sup> semana.
Neutralização	1 dia	5% sulfato de sódio	Colocar em solução.
Rinse	1 dia	Água	Enxaguar em água corrente.
Desidratação	10 <sup>a</sup> e 11 <sup>a</sup> semanas	Álcool em diferentes concentrações	Mudar diariamente para diferentes concentrações de 35%, 50%, 70%, 80%, dois dias em 95%; três mudanças com álcool absoluto.
Depuração	2 dias	½ éter, ½ álcool absoluto	Mudar diariamente.
Imersão	12 <sup>a</sup> à 25 <sup>a</sup> semana	Celoidina em diferentes concentrações	Colocar em 1% de celoidina por 2 semanas; 3% de celoidina por 3 semanas; 6% de celoidina por 4 semanas; finalizar com 12% de celoidina por mais quatro semanas.
Endurecimento	26 <sup>a</sup> à 30 <sup>a</sup> semana	12% de celoidina	Éter e álcool, permitindo evaporarem lentamente para prevenir a formação de bolhas de ar.
Montagem	1 a 2 horas após a etapa anterior		A superfície do bloco é amolecida com solução éter-álcool, comprimida em bloco montado coberto com 12% de celoidina, revestido acima de 12% e endurecido em clorofórmio.
Cortes	Após a montagem (2 a 3 horas)		O bloco é seccionado em um micrótomo. As secções são cortadas em um plano horizontal, com modíolo da cóclea em uma espessura de 20 micra. Secções também podem ser cortadas em um plano vertical paralelo ao eixo do modíolo ósseo.
Coloração	Após cortar (6 a 8 horas)		Coloração com hematoxilina/eosina; outras colorações também podem ser usadas.

<sup>a</sup> Baseado em Paparella et al. (35).

#### 4.1. Análise histológica

As lâminas foram inicialmente observadas utilizando-se um microscópio Olympus BX-60 de duplo cabeçote binocular na Unidade de Anatomopatologia do Centro de Pesquisas do Hospital de Clínicas de Porto Alegre. Os achados histológicos foram descritos e catalogados.

Na rotina da descrição dos achados, foram privilegiados os elementos e acidentes anatômicos que têm relevância na otologia humana, conforme a literatura (35,36): conduto auditivo externo; orelha média; tuba auditiva; mastóide; eminência piramidal; músculo estapédio; tímpano (músculo tensor e tendão do músculo tensor); janela oval; ligamento anular; ligamento maleolar; nervo facial; ducto endolinfático; nervo ampular lateral; nervo vestibular; utrículo; ossículos; estria vascular; sáculo; e cóclea.

Na descrição dos elementos histológicos, foram registrados os espaços intracavitários e os tipos de tecido presentes. Num segundo momento, realizou-se uma comparação entre esses elementos e seus correspondentes no ser humano, a partir de uma decisão binomial que caracterizou as estruturas como semelhantes ou não semelhantes às do ser humano. Os padrões de comparação utilizados foram a celularidade e a arquitetura das estruturas em base histológica. Foram considerados semelhantes os elementos que satisfizessem ambos os critérios, isto é, apresentassem o mesmo tipo de células no elemento em análise e similitude anatômica (análise visual).

#### **4.2. Documentação das imagens**

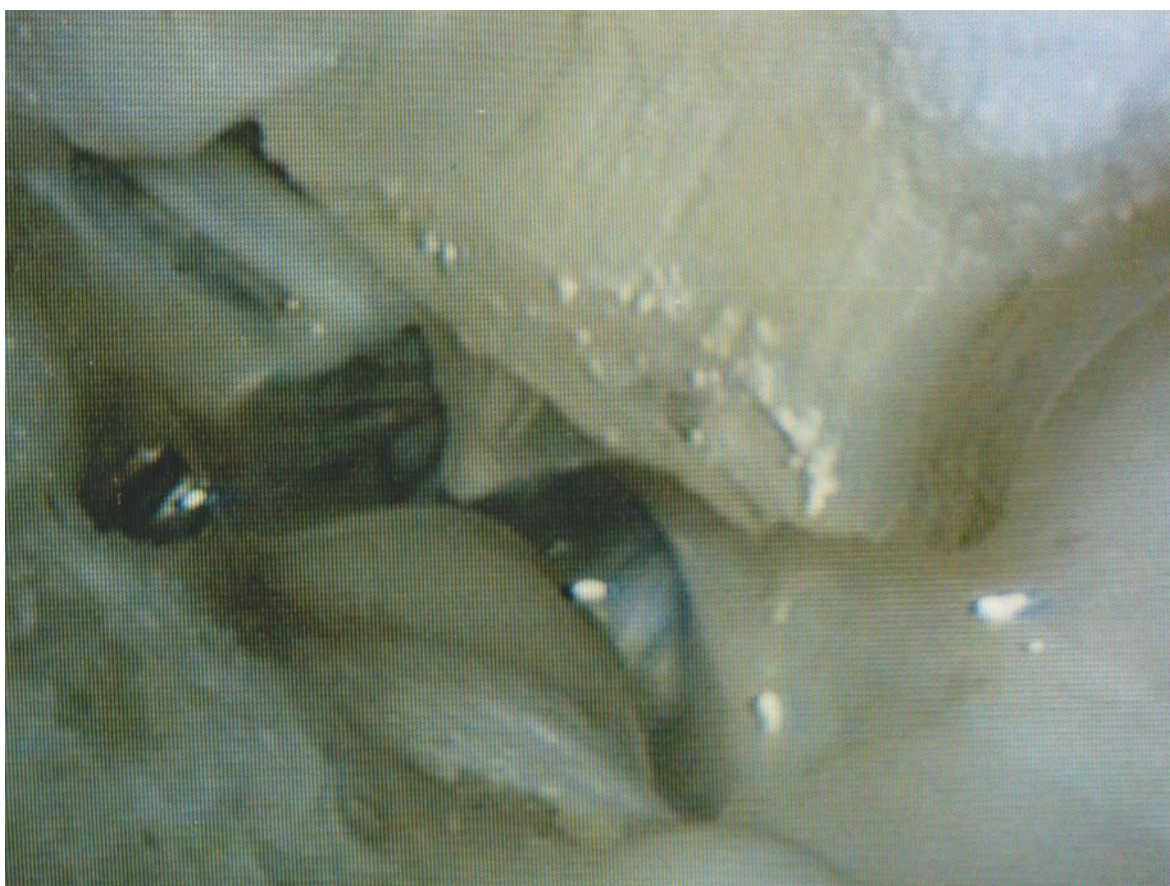As imagens que descrevem a arquitetura histológica foram obtidas utilizando-se um microscópio cirúrgico da marca DF Vasconcelos, série 900, com uma câmera digital Nikon Coolpix 5.0 adaptada. As imagens que buscavam a intimidade dos tecidos e sua celularidade foram obtidas por um sistema de captação de imagens acoplado a um microscópio Olympus BX-60 e software específico (ACDSeeView 4.0). Os aumentos utilizados foram de 3, 5, 8, 13, 20, 25 and 40 X..



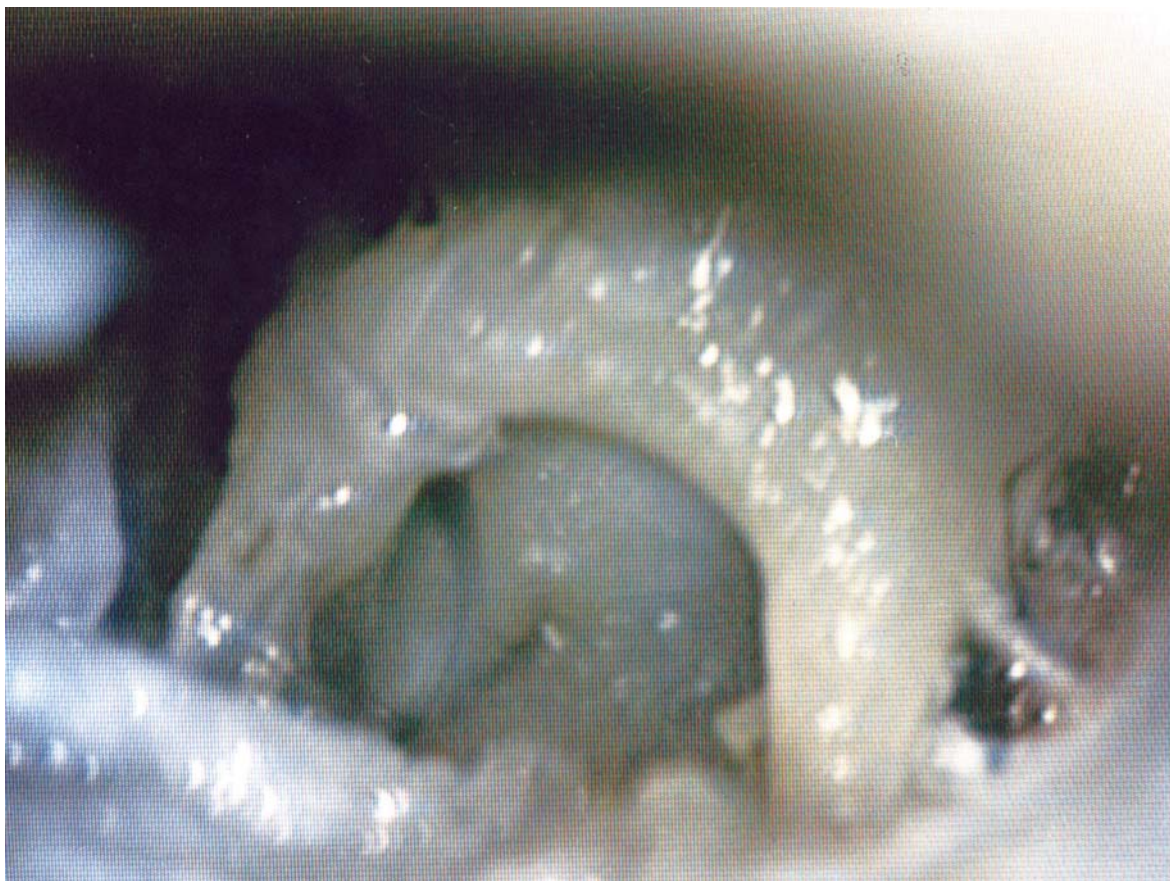## 5. RESULTADOS

A seguir, procederemos à apresentação dos achados de forma descritiva, tanto do ponto de vista anatômico como histológico

Para auxiliar na compreensão dos achados histológicos, as Figuras 1 e 2 apresentam duas dissecções do osso temporal da ovelha.



**Figura 1. Visão da parede medial: a) epitímpano; b) conduto auditivo externo; c) membrana do tímpano; d) nervo de Jacobson; e) hipotímpano; f) bula timpânica. Imagem reproduzida com autorização do autor da publicação original (9,10).**



**Figura 2. a) Bigorna; b) ligamentos superior e posterior; c) articulação incudoestapediana; d) tendão do músculo tensor do estribo; e) crura posterior; f) platina; g) ligamento anular do estribo; h) visão parcial do canal de Falópio. Imagem reproduzida com autorização do autor da publicação original (9,10).**

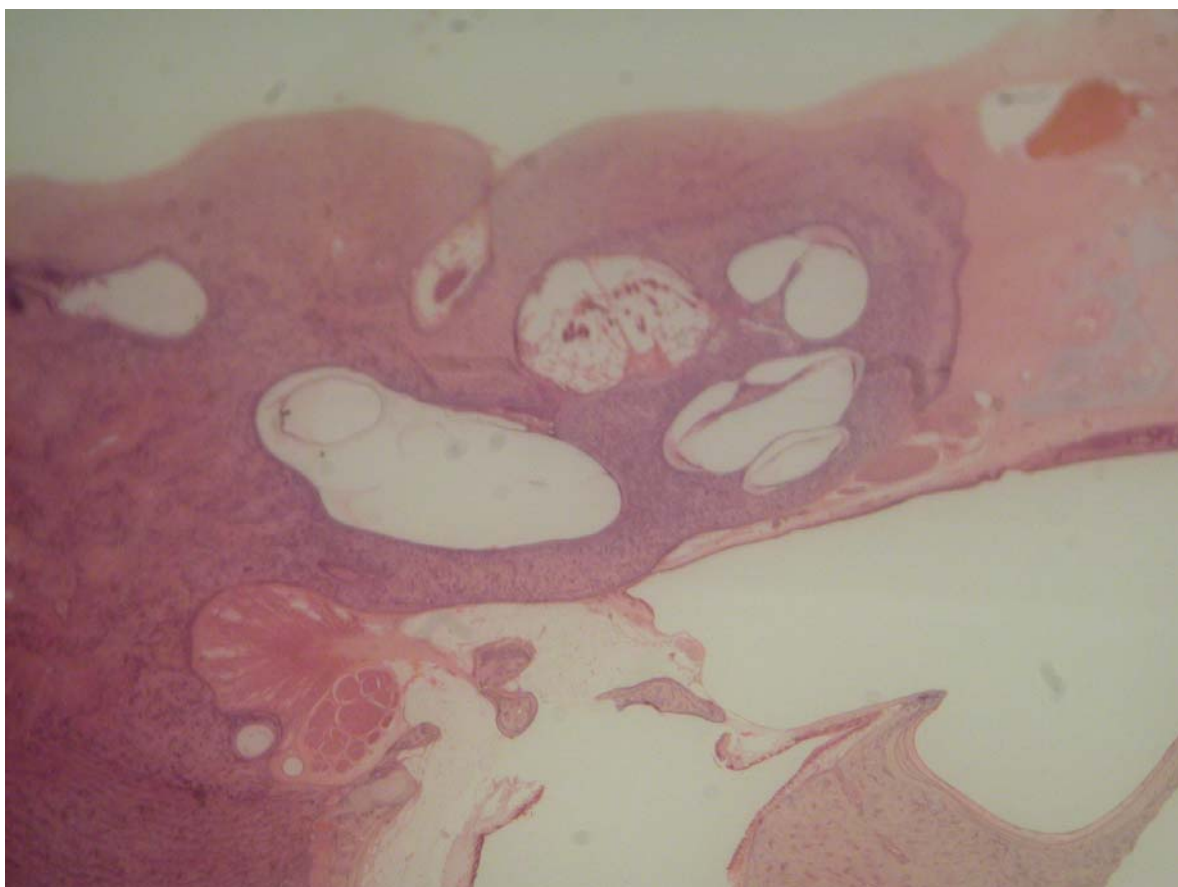
As principais estruturas analisadas são descritas a seguir.

### **5.1. Bula**

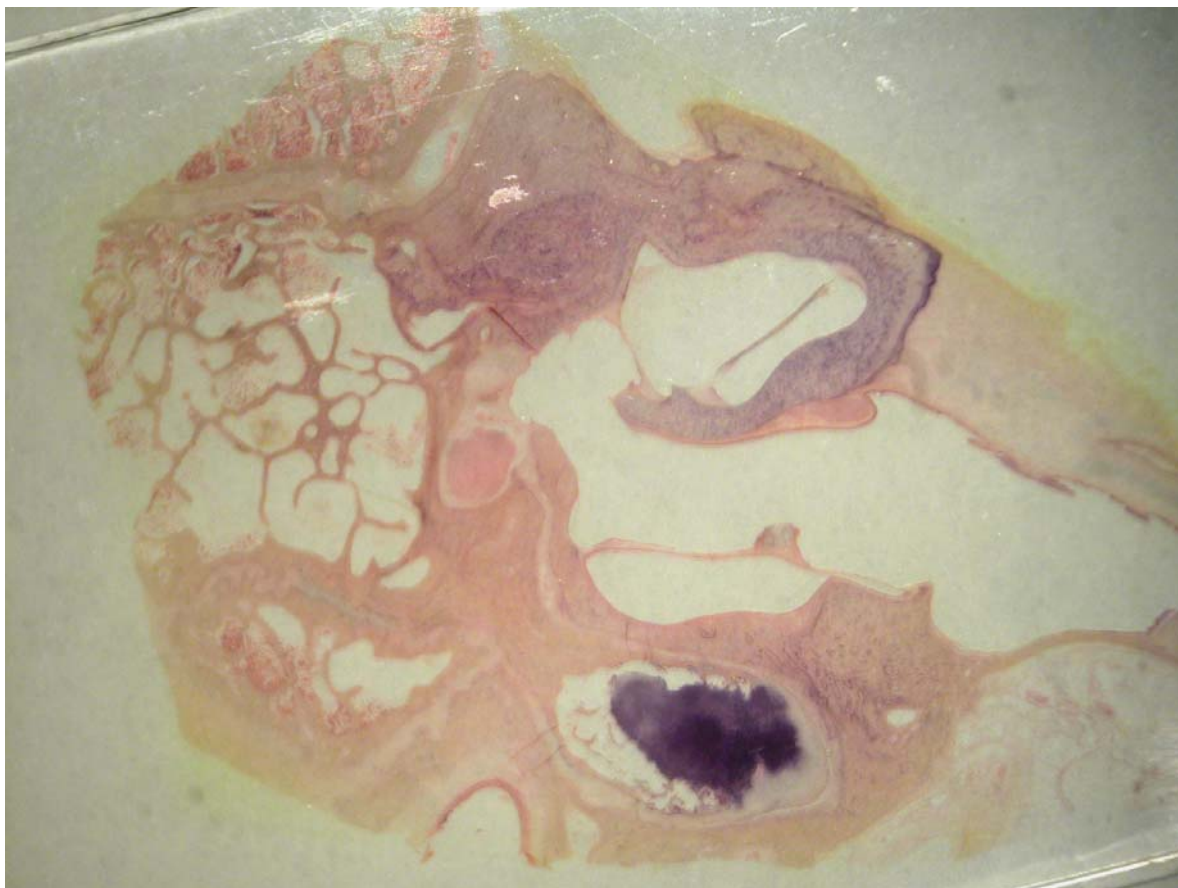
Embora ausente no ser humano, a bula timpânica é útil para fins de pesquisa (2,6,22,23). Na ovelha, essa estrutura se apresenta como uma cavidade ampla e quase lisa, de paredes bastante delgadas. É revestida internamente por epitélio colunar baixo, que forma somente uma fileira de células. Em determinados cortes, observa-se uma seqüência

de semicavidades, restritas à parede, que dá firmeza à bula, sem em nenhum momento segmentá-la.

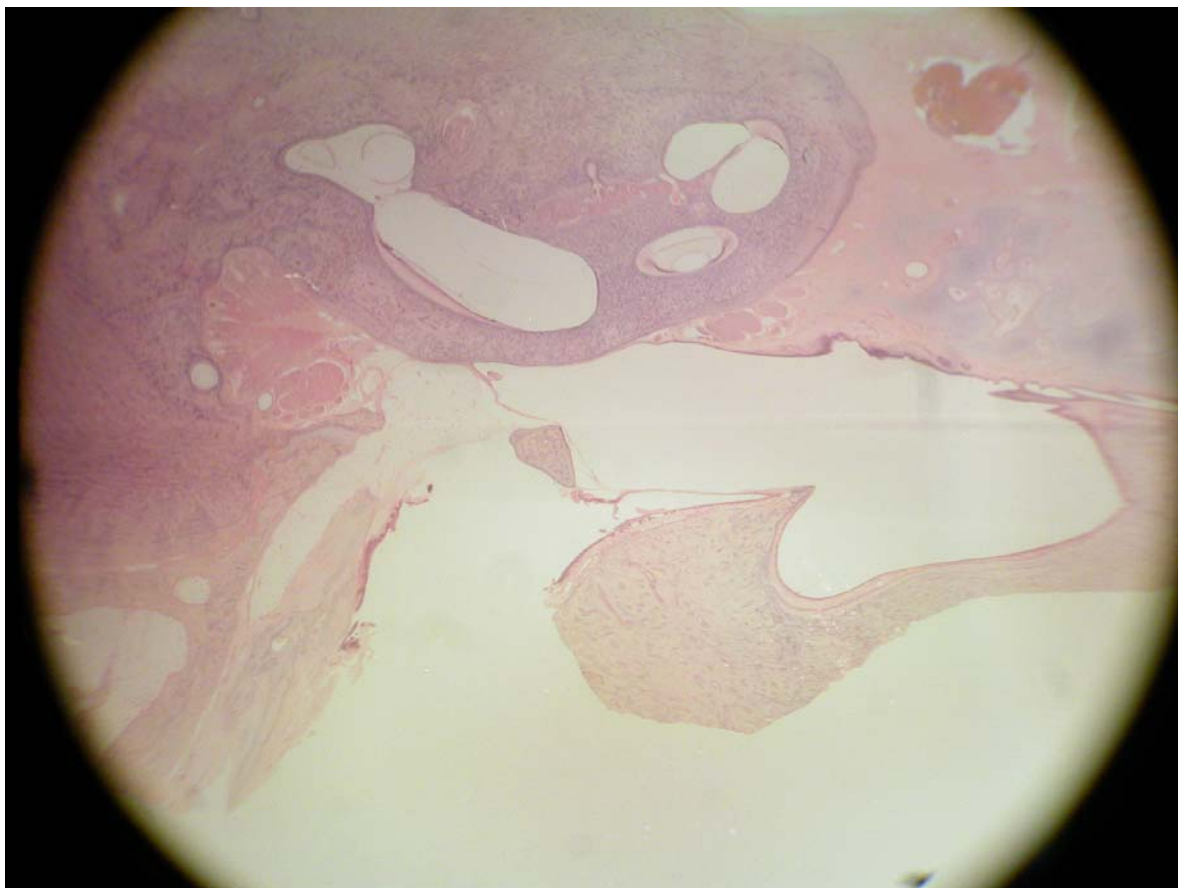
A bula encontra-se em contato com a cóclea, o hipotímpano, a tuba auditiva e a porção petrosa do osso temporal e faz fronteira com o conduto auditivo externo, sendo separado deste apenas por um tecido fibrocartilaginoso (Figuras 3 a 5).



**Figura 3. Cortes em pequeno aumento (3 X): a) bula timpânica; b) hipotímpano comunicando-se amplamente com a bula timpânica; c) conduto auditivo externo; d) cabeça do estribo; e) nervo facial; f) músculo tensor do estribo; g) vestibulo; h) cóclea.**



**Figura 4. Cortes em pequeno aumento (3 X): a) bula; b) mastóide; c) martelo; d) membrana timpânica; e) janela redonda.**



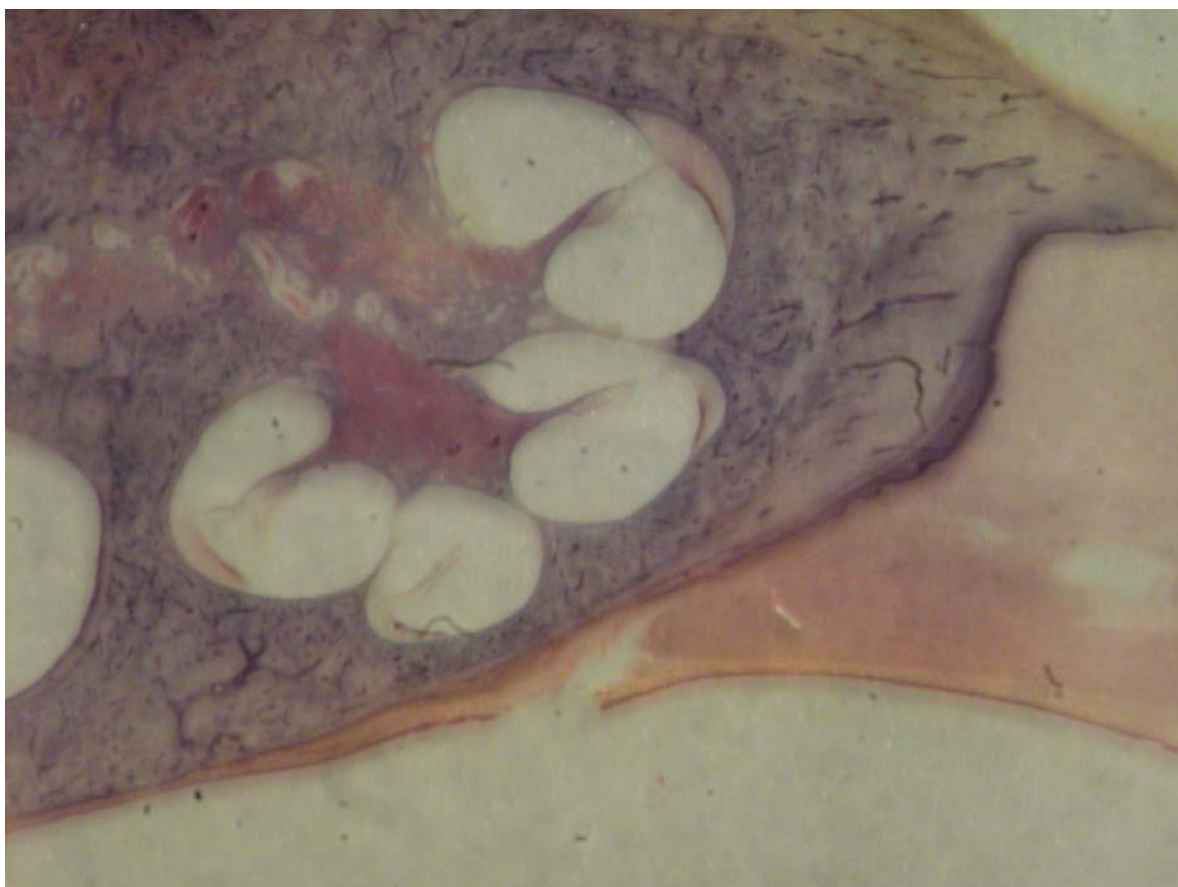
**Figura 5. Cortes em pequeno aumento (3 X): a) bula timpânica; b) processo cocleariforme.**

## **5.2. Cóclea**

A cóclea encontra-se inserida no temporal (*pars petrosa*), uma grande porção dela em contato com a bula timpânica e o hipotímpano. Enrola-se num tecido ósseo esponjoso chamado modíolo, o qual contém, em seu interior, um gânglio nervoso, o gânglio espiral, formando um caracol de paredes ósseas. Internamente, a cavidade é revestida por células claras poligonais. Dentro, há uma porção membranosa com um cone no seu interior. Esse cone divide o espaço, originando um triângulo.

Em uma secção transversal, são identificáveis as três porções do triângulo em relação ao espaço ósseo: uma superior, ou escala vestibular; uma média, ou escala média; e

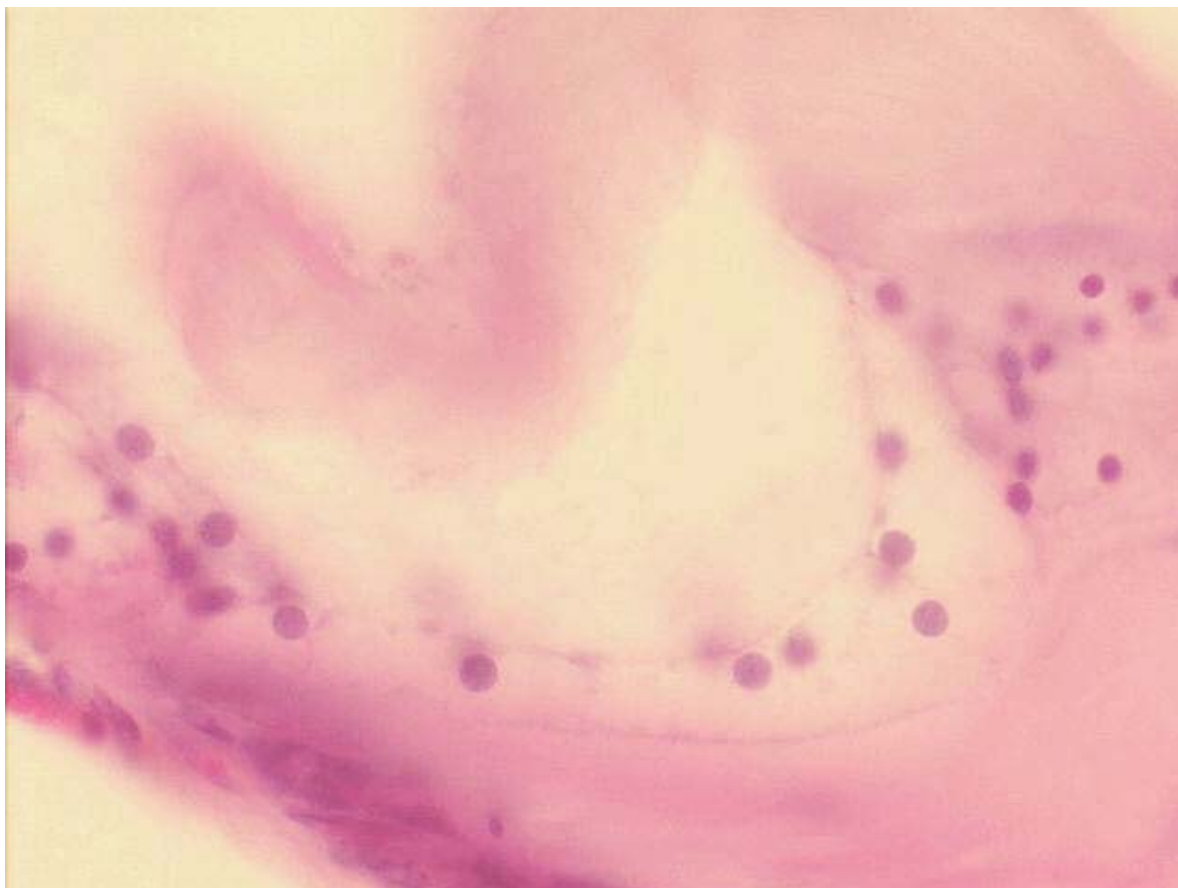
uma inferior, ou escala timpânica. Esses nomes se devem ao fato de a escala vestibular se abrir no vestíbulo e a escala timpânica se comunicar com a cavidade timpânica através da janela redonda. A escala vestibular e a escala timpânica são preenchidas por perilinfa e se comunicam, nas suas extremidades, pelo helicotrema, um pequeno orifício numa porção estrangulada pelo final da escala média (Figuras 3h e 6).



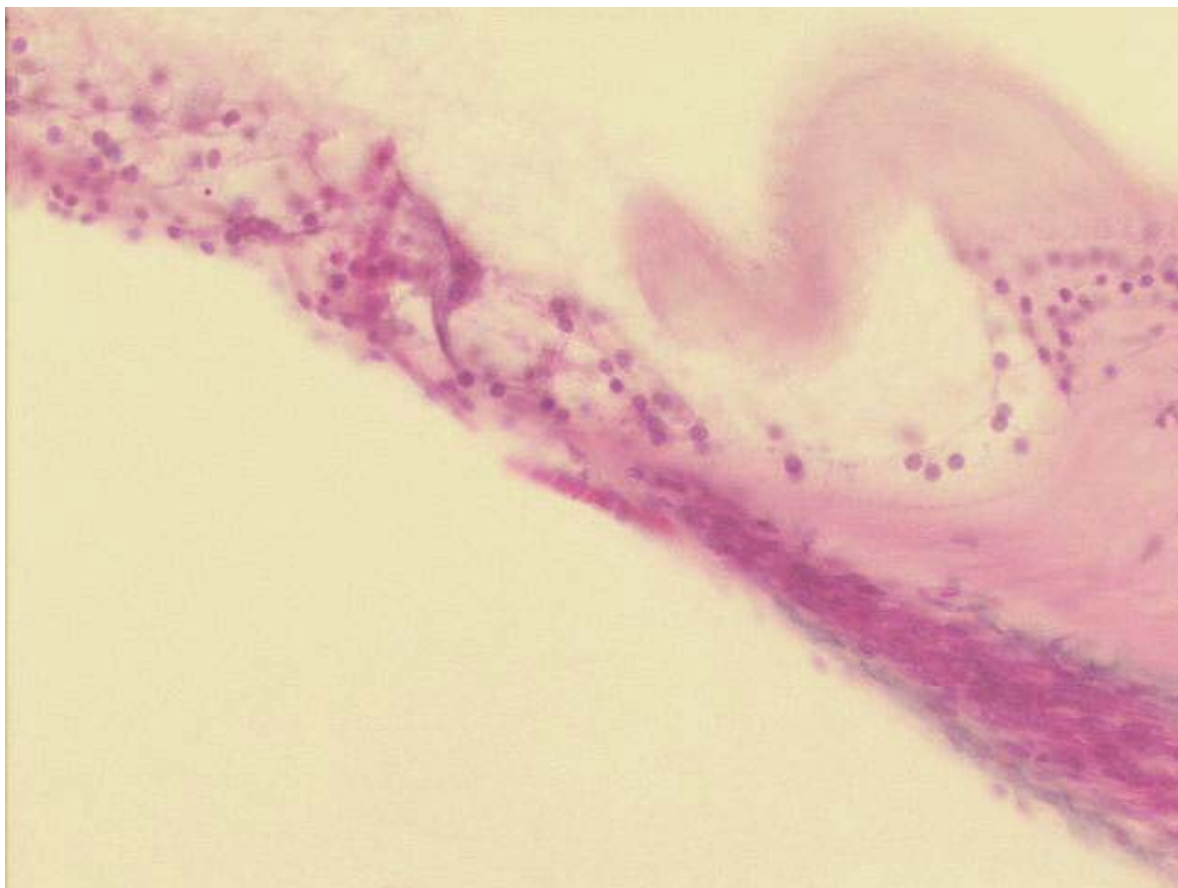
**Figura 6. Visão geral da cóclea (pequeno aumento, 3 X).**

### **5.3. Órgão de Corti**

O órgão de Corti pode ser distinguido nitidamente, com a membrana tectória, a membrana basilar e a *estria vascularis* (Figuras 7 a 9).

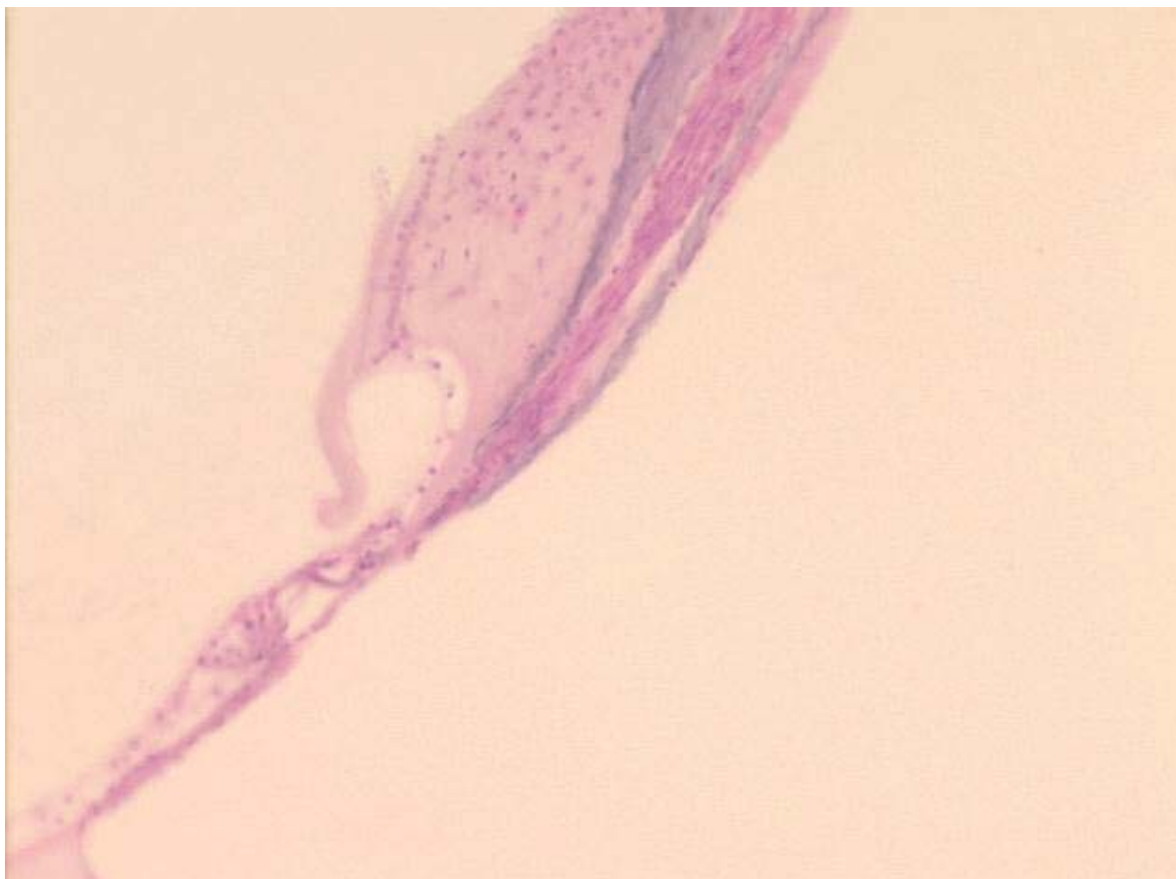


**Figura 7. Órgão de Corti (grande aumento, 25 X).**



**Figura 8. Órgão de Corti (médio aumento, 13 X).**

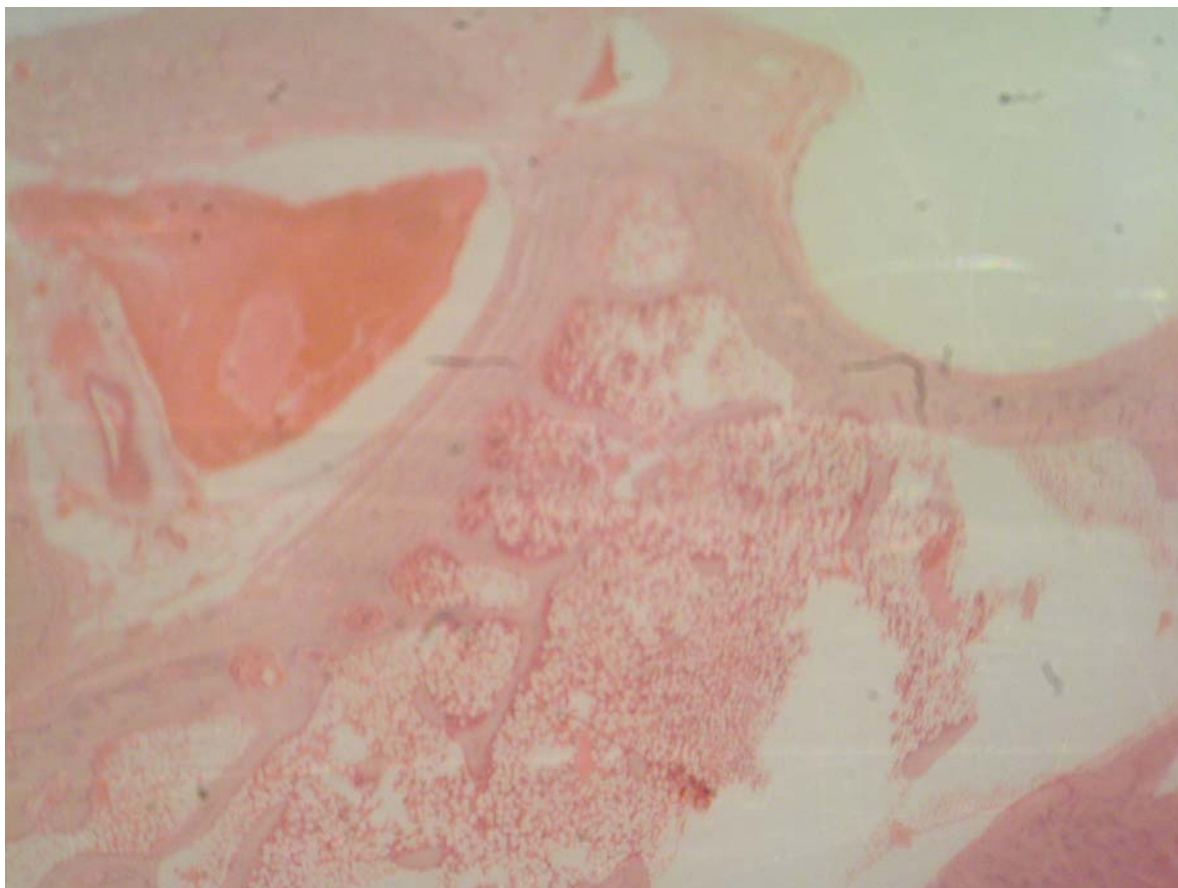




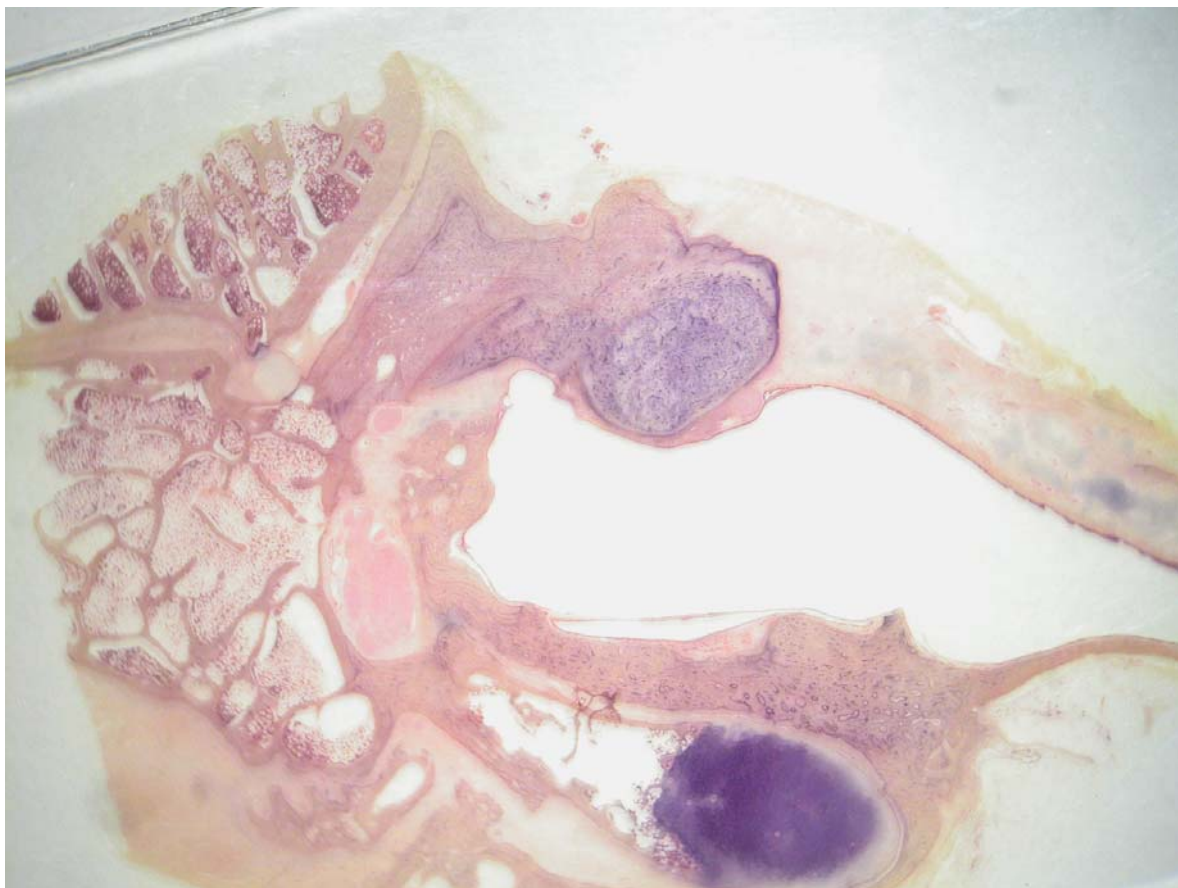
**Figura 9. Órgão de Corti (pequeno aumento, 8 X): a) célula ciliada externa.**

#### **5.4. Mastóide**

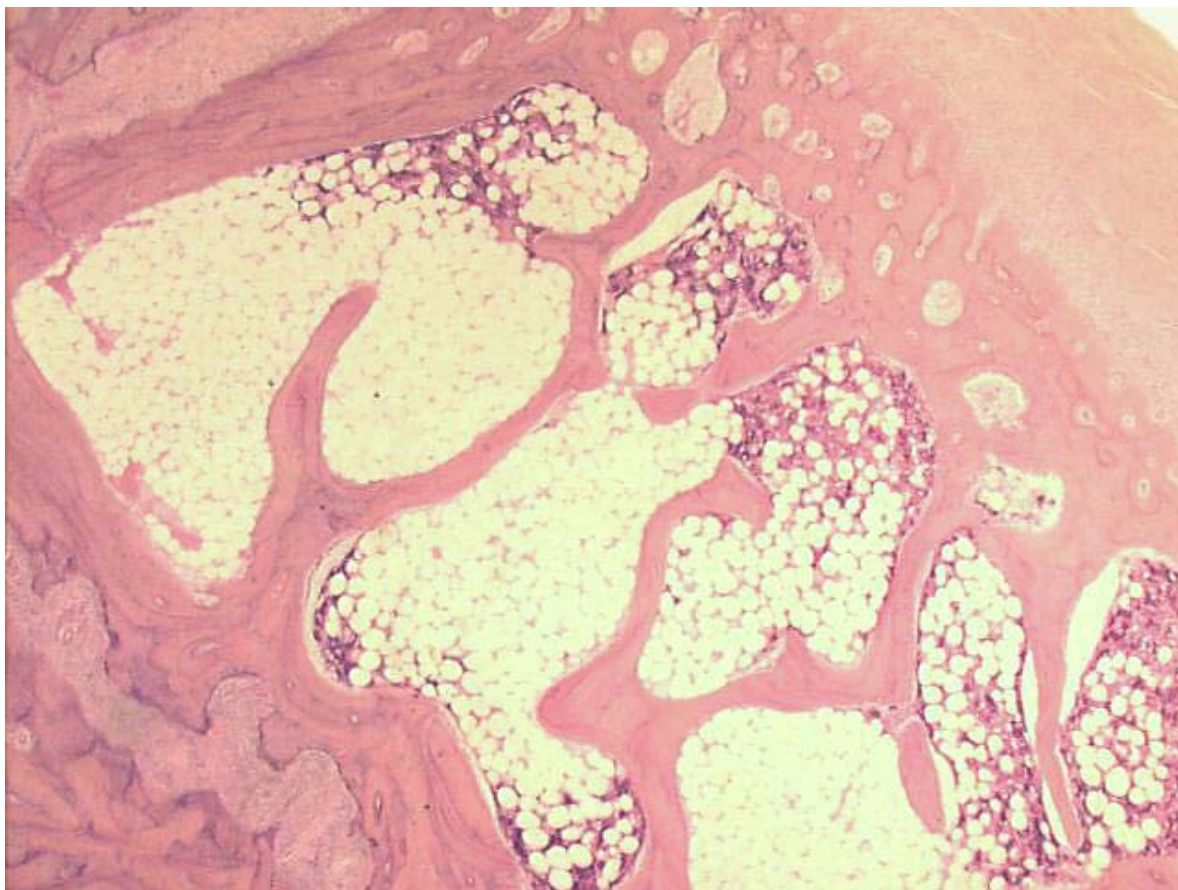
A mastóide na orelha é um osso esponjoso com trabeculações que formam pequenas cavidades: as células da mastóide. Estas se encontram ocupadas por tecido adiposo e hematopoiético – na realidade, células precursoras das séries eritróides granulocítica e megacariocítica, permeadas por vasos sanguíneos (Figuras 10 a 13).



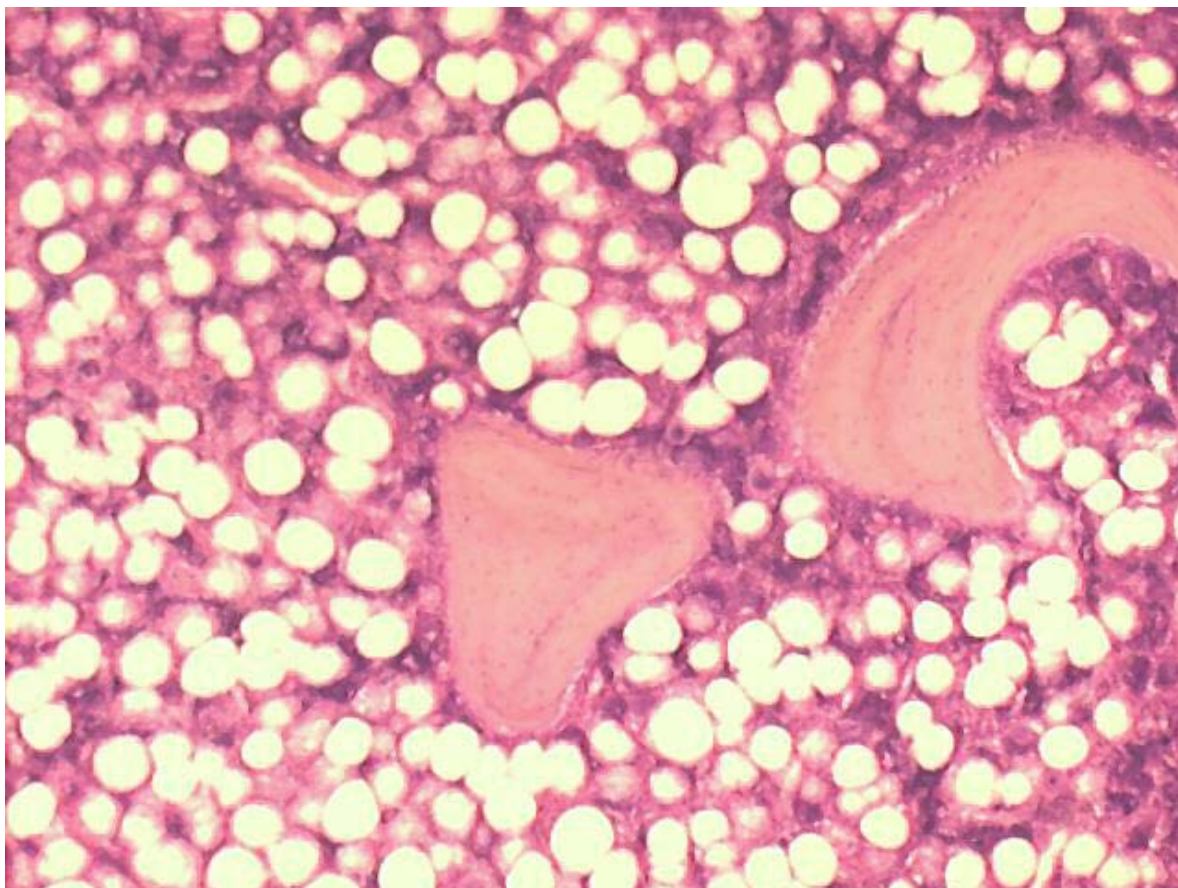
**Figura 10. Mastóide: a) células preenchidas por tecido hematopoiético (pequeno aumento, 5 X).**



**Figura 11. Mastóide: a) células preenchidas por tecido hematopoiético (pequeno aumento, 3 X).**



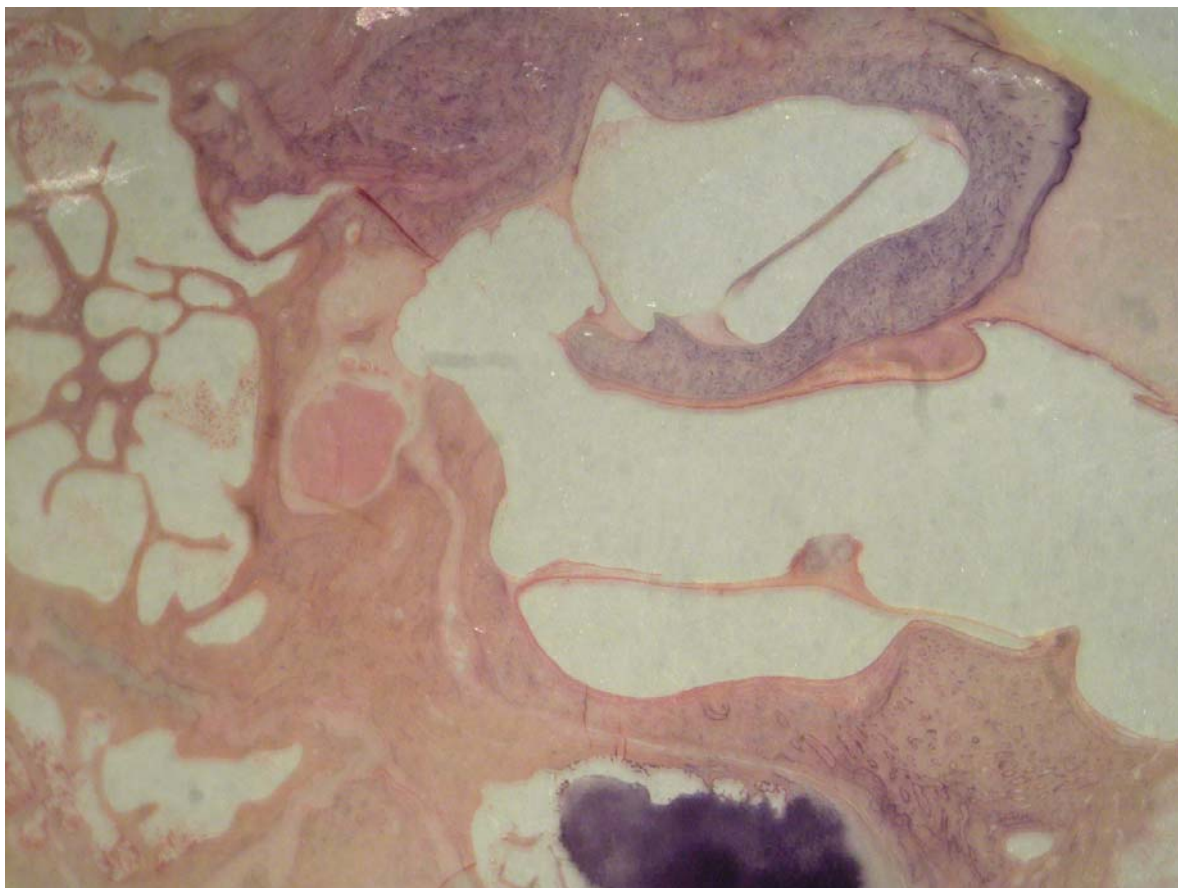
**Figura 12. Mastóide: a) células hematopoiéticas entre células adiposas (pequeno aumento, 5 X).**



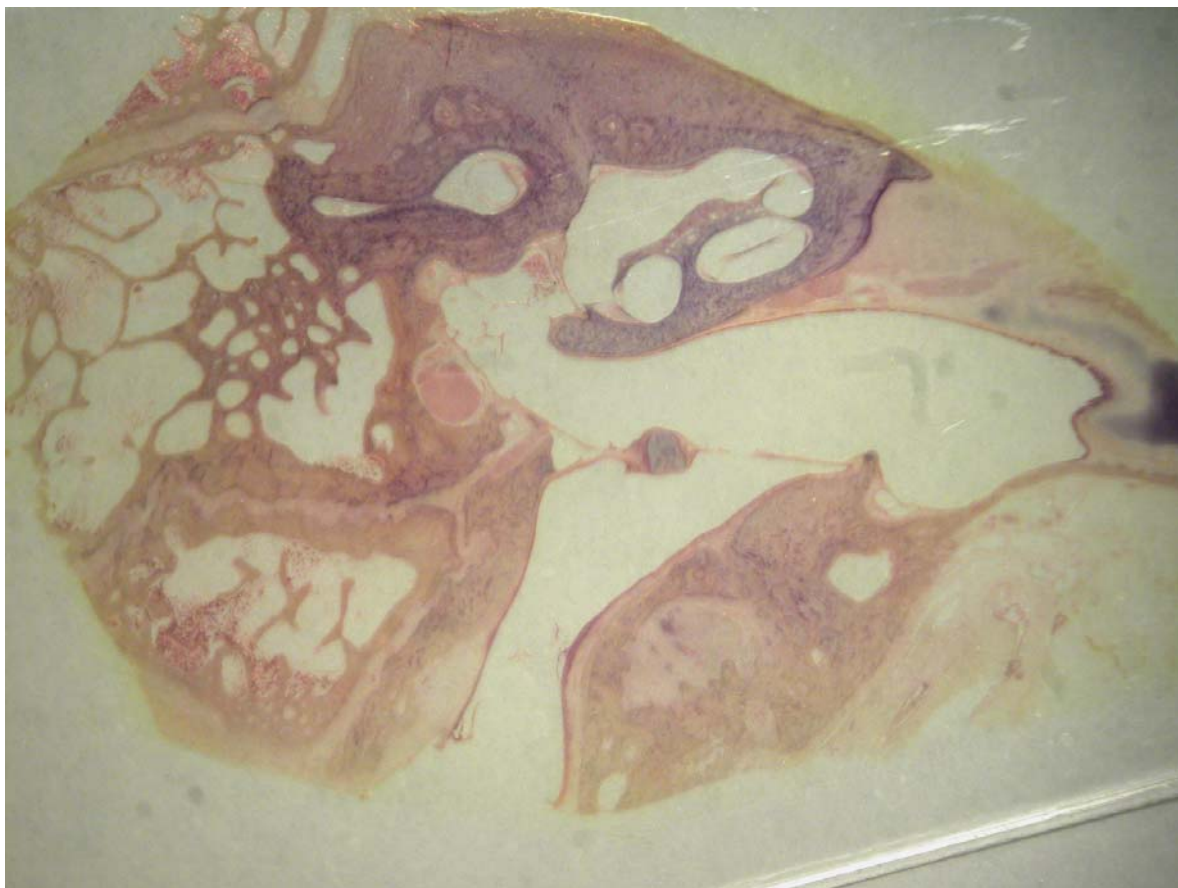
**Figura 13. Mastóide: células hematopoiéticas em grande aumento (20 X).**

### **5.5. Membrana timpânica**

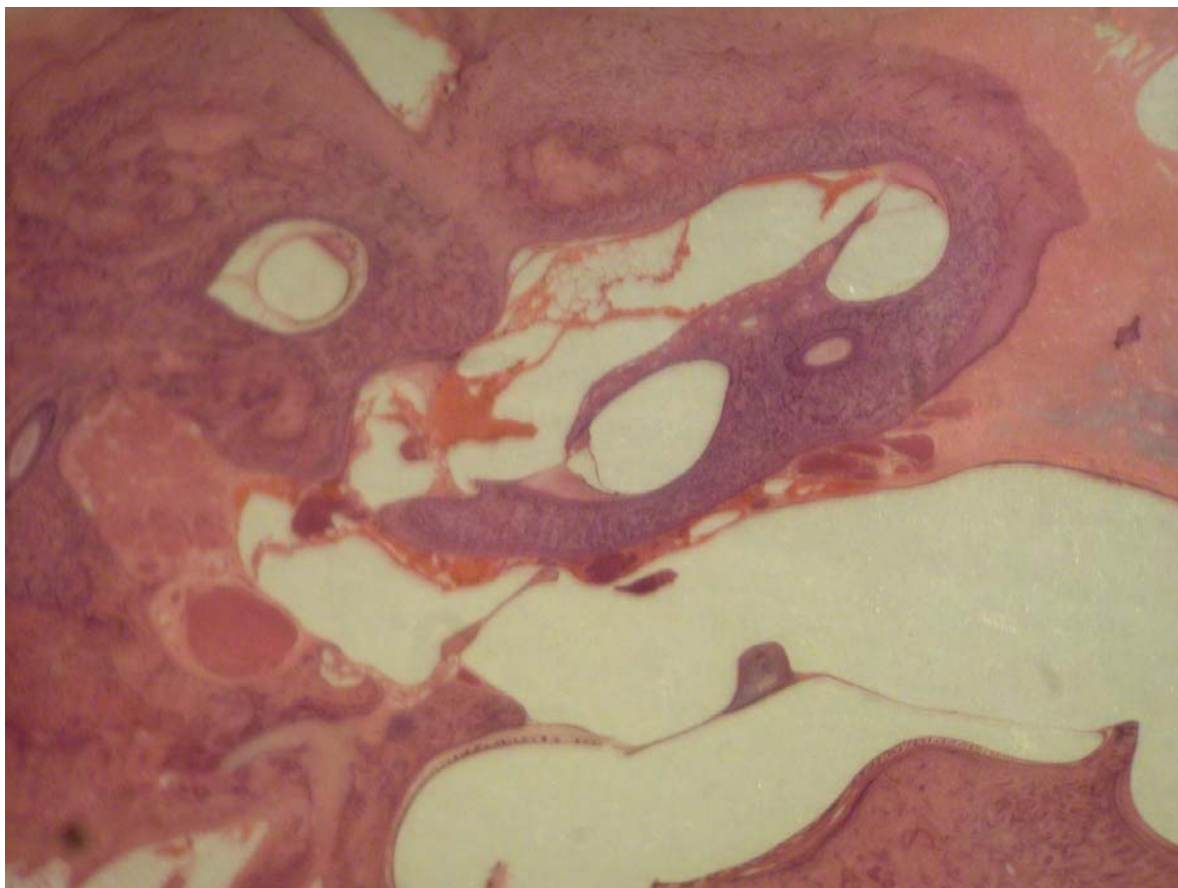
A membrana timpânica é extremamente fina e aparece revestida internamente pelo epitélio respiratório e externamente pelo epitélio escamoso estratificado. Ela está desprovida de camada média fibrosa e tem uma porção central que envolve o manúbrio. Pode-se observar que o cabo do martelo está inserido na membrana timpânica, a qual apresenta, na porção interna, o mesmo epitélio da porção proximal da tuba (Figuras 14 a 17).



**Figura 14. Corte em pequeno aumento (5 X): a) membrana timpânica; b) cabo do martelo.**

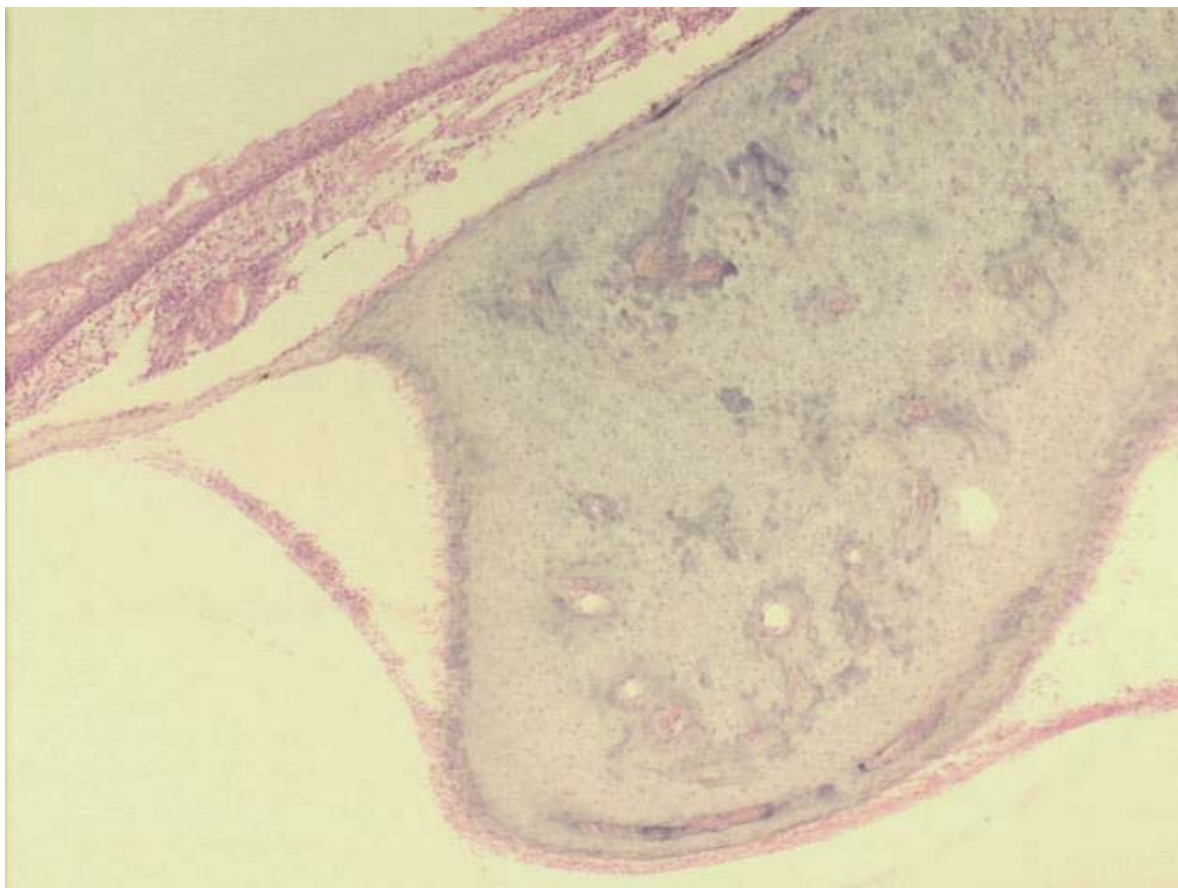


**Figura 15. Corte em pequeno aumento (3 X), vista geral: a) membrana timpânica; b) conduto auditivo externo.**



**Figura 16. Membrana timpânica (pequeno aumento, 3 X).**

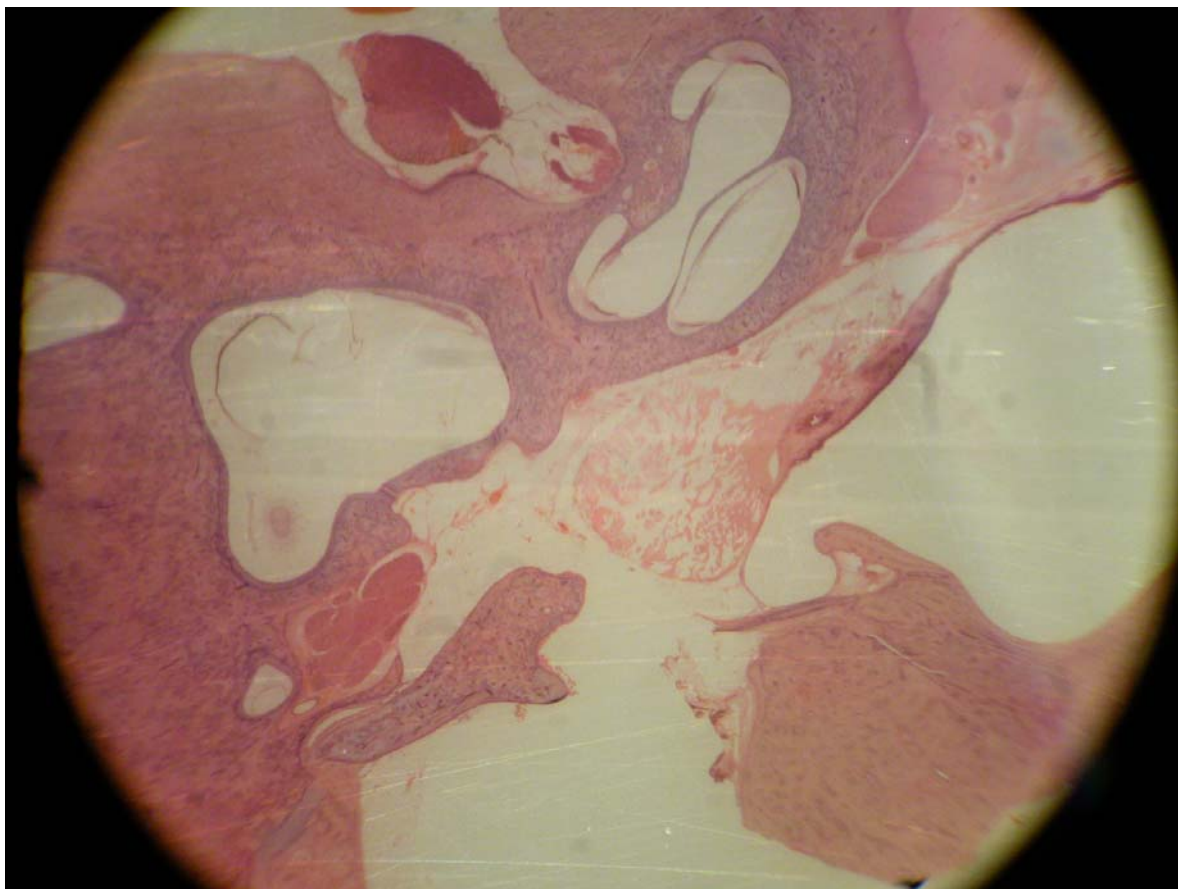




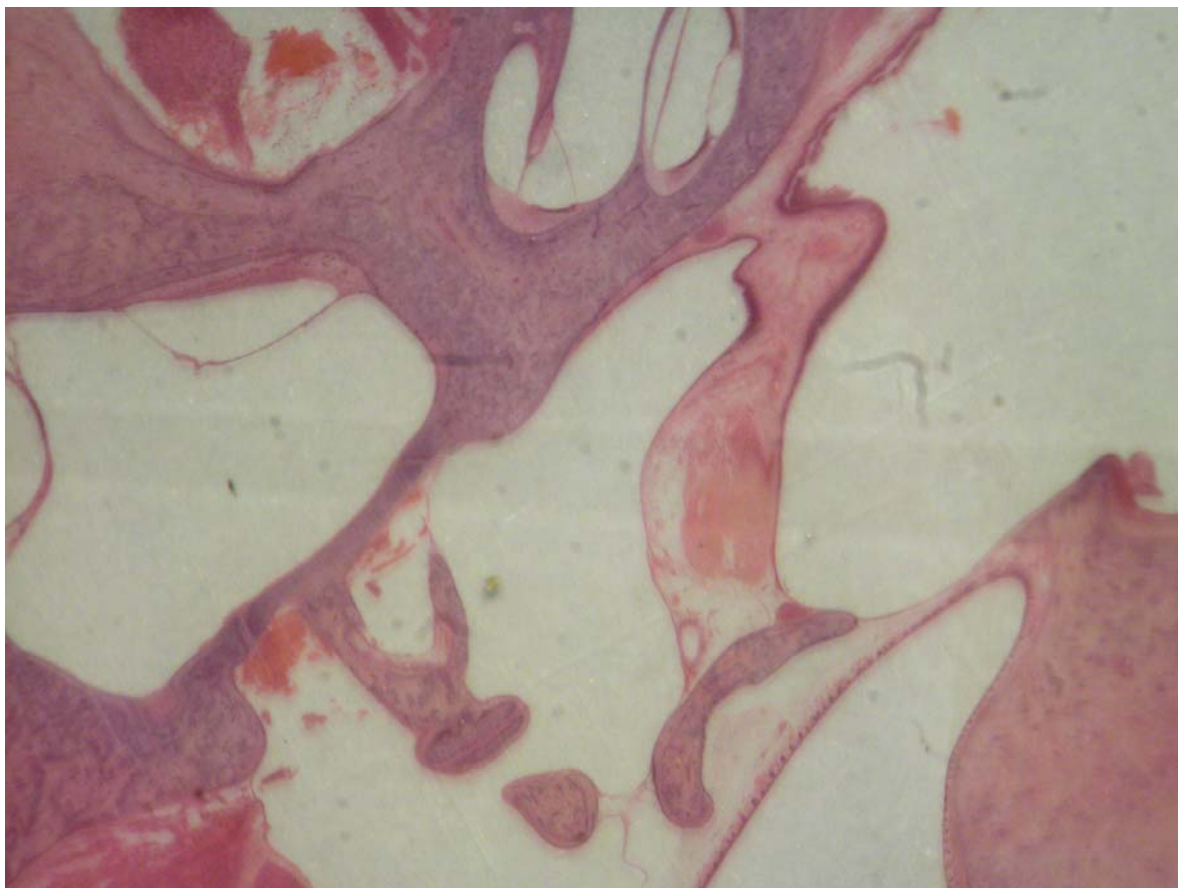
**Figura 17. Corte transversal: a) membrana timpânica; b) martelo (grande aumento, 20 X).**

### **5.6. Orelha média**

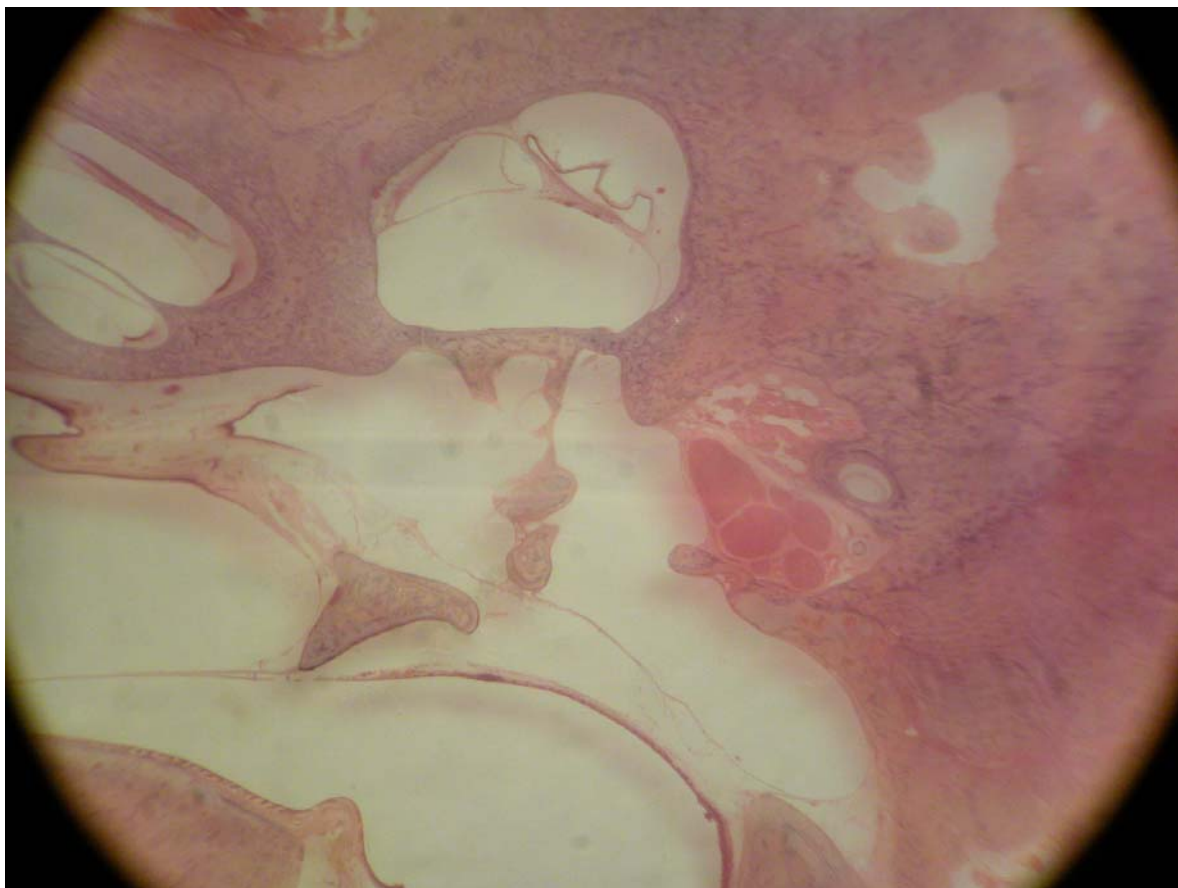
A orelha média é uma cavidade bastante irregular, com pregas revestidas por epitélio respiratório. Contém os ossículos, a membrana timpânica e o espaço delimitados lateralmente pela membrana, inferiormente pela bula e anteriormente pela abertura da tuba. Apresenta dois músculos estriados: o músculo tensor do tímpano e o músculo tensor do estribo, os quais se inserem no cabo do martelo e no estribo, respectivamente. É possível, também, observar claramente o tendão do estribo inserindo-se na cabeça do estribo. O canal do músculo estapédio encontra-se, por vezes, em comunicação com o canal de Falópio, já próximo à eminência piramidal (Figuras 18 a 22).



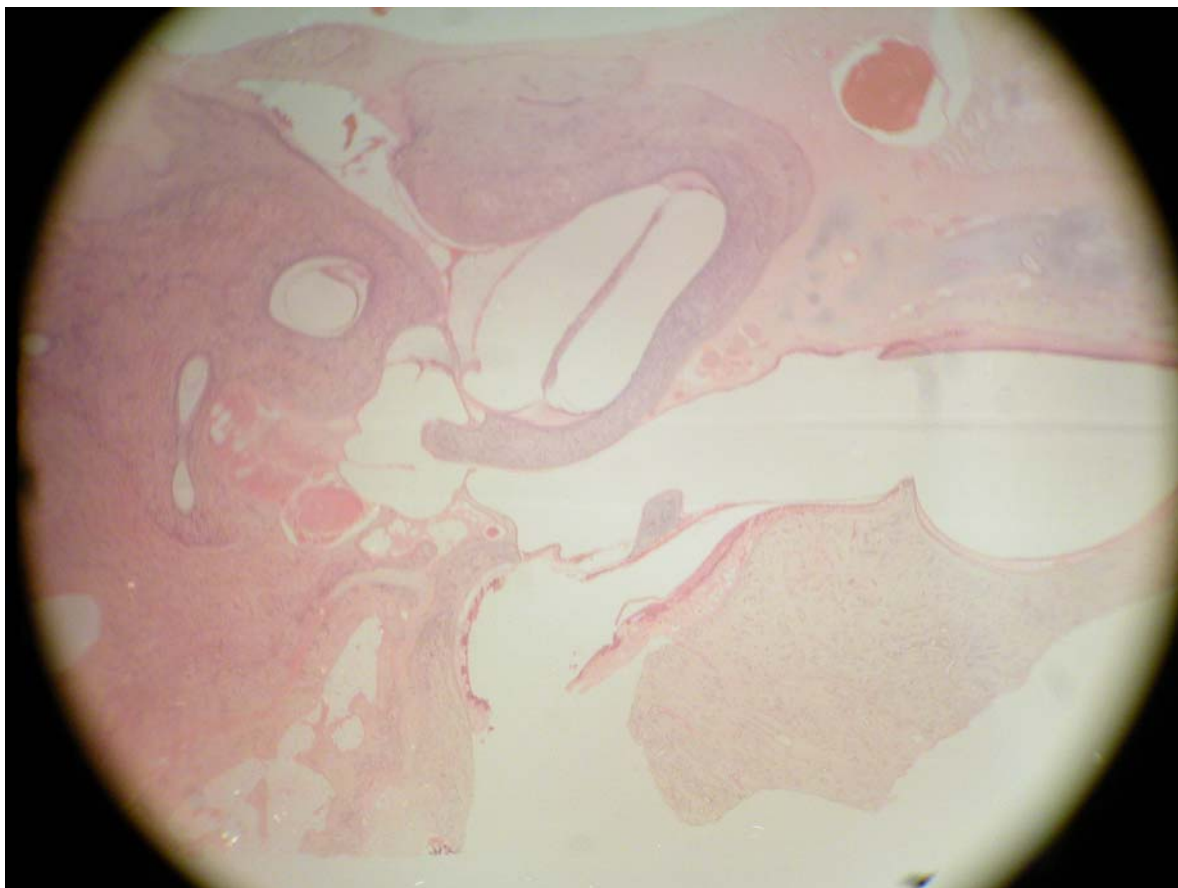
**Figura 18. a) Bigorna (ramo curto e *fossa incudis*); b) vestíbulo (pequeno aumento, 3 X).**



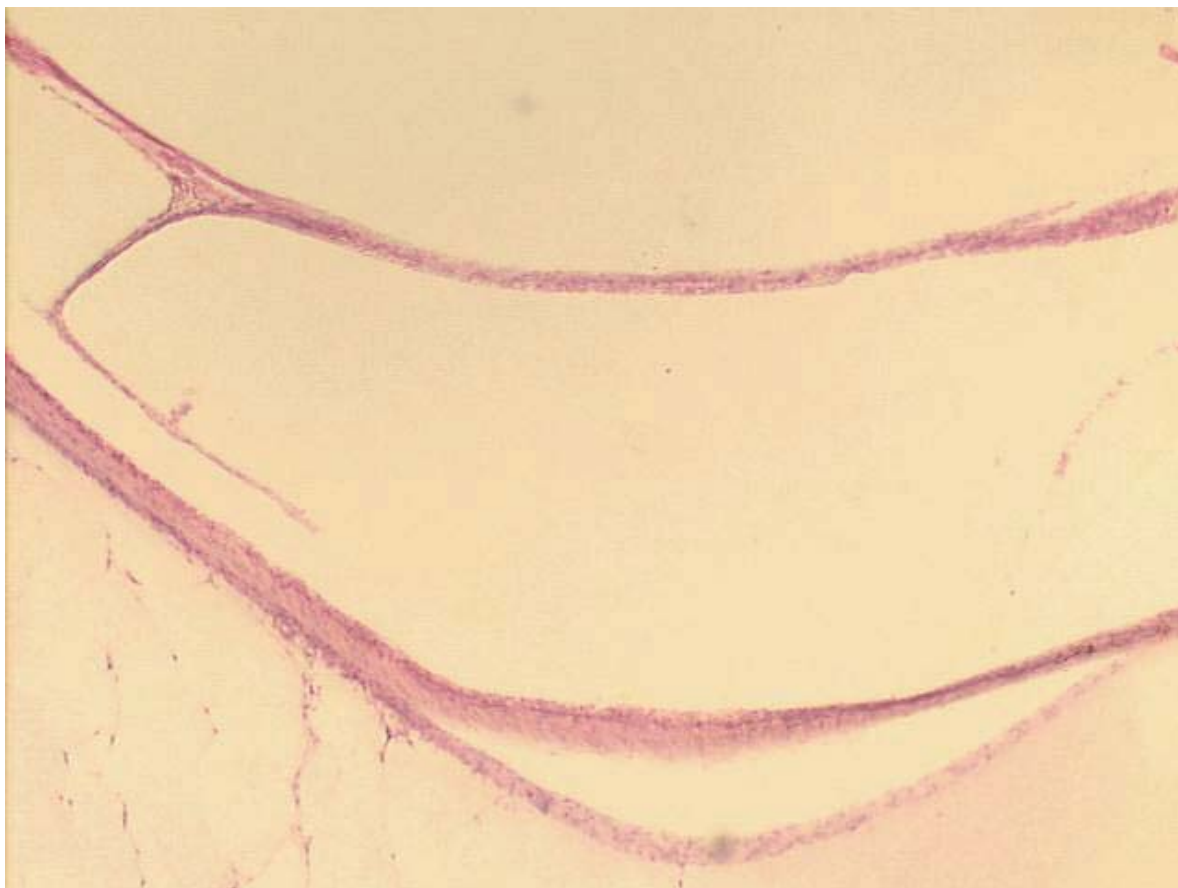**Figura 19. a) Estribo; b) ramo longo da bigorna (em corte transversal); c) vestíbulo; d) músculo tensor do estribo (pequeno aumento, 5 X).**



**Figura 20. Vista geral da orelha média (pequeno aumento, 3 X).**



**Figura 21. Orelha média comunicando-se com a bula (pequeno aumento, 3 X).**

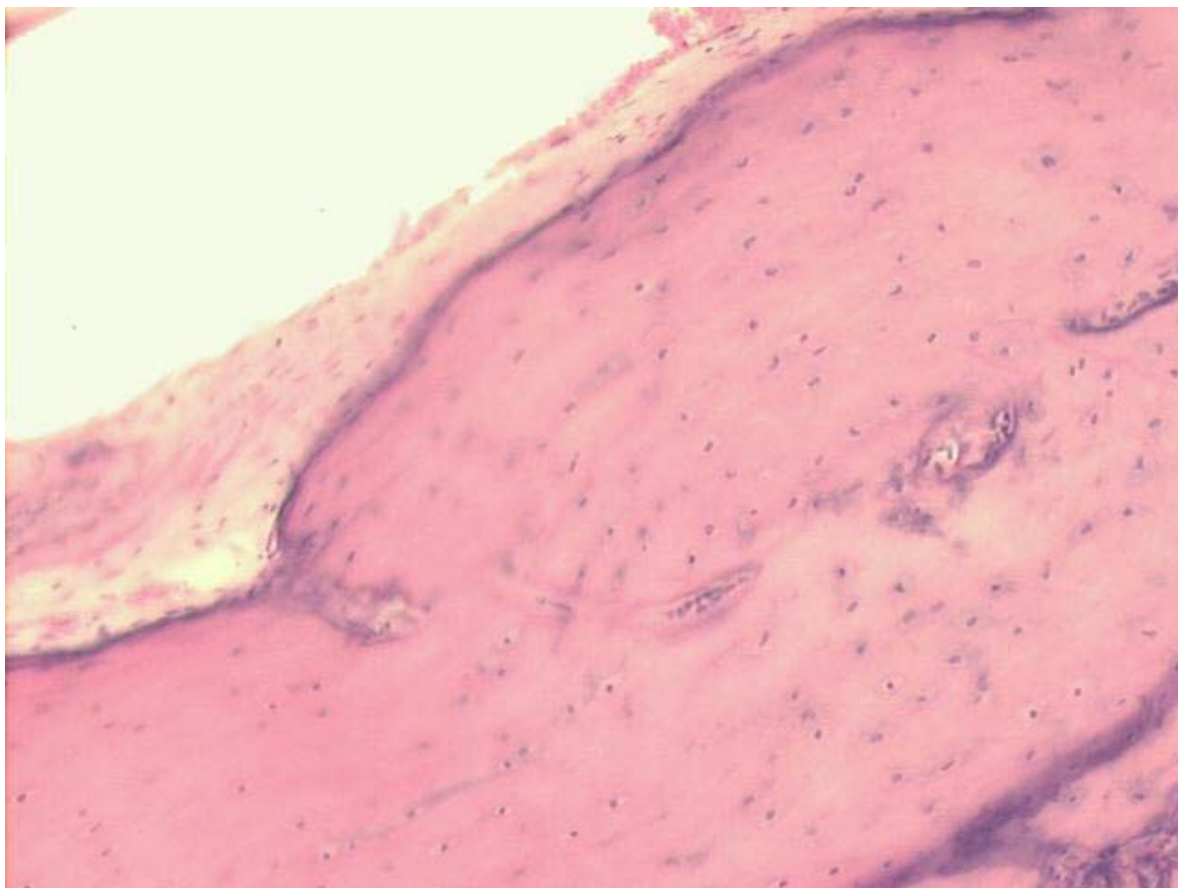


**Figura 22. Membrana da janela oval (pequeno aumento, 8 X).**

### **5.7. Tuba auditiva**

A tuba auditiva é revestida com epitélio do tipo respiratório colunar estratificado, muco produtor com cílios e algumas glândulas mucosas. Logo abaixo desse epitélio, já próximo à orelha média, há tecido fibrocartilaginoso e uma fina camada de tecido ósseo.

Num corte baixo do ouvido médio, observa-se novamente a tuba, com uma grande quantidade de glândulas mucosas drenando para sua luz e seguindo para uma porção mais distal, que é a bula com um pequeno recesso. Na porção final da tuba auditiva, há cartilagem e uma membrana fina óssea (Figura 23).



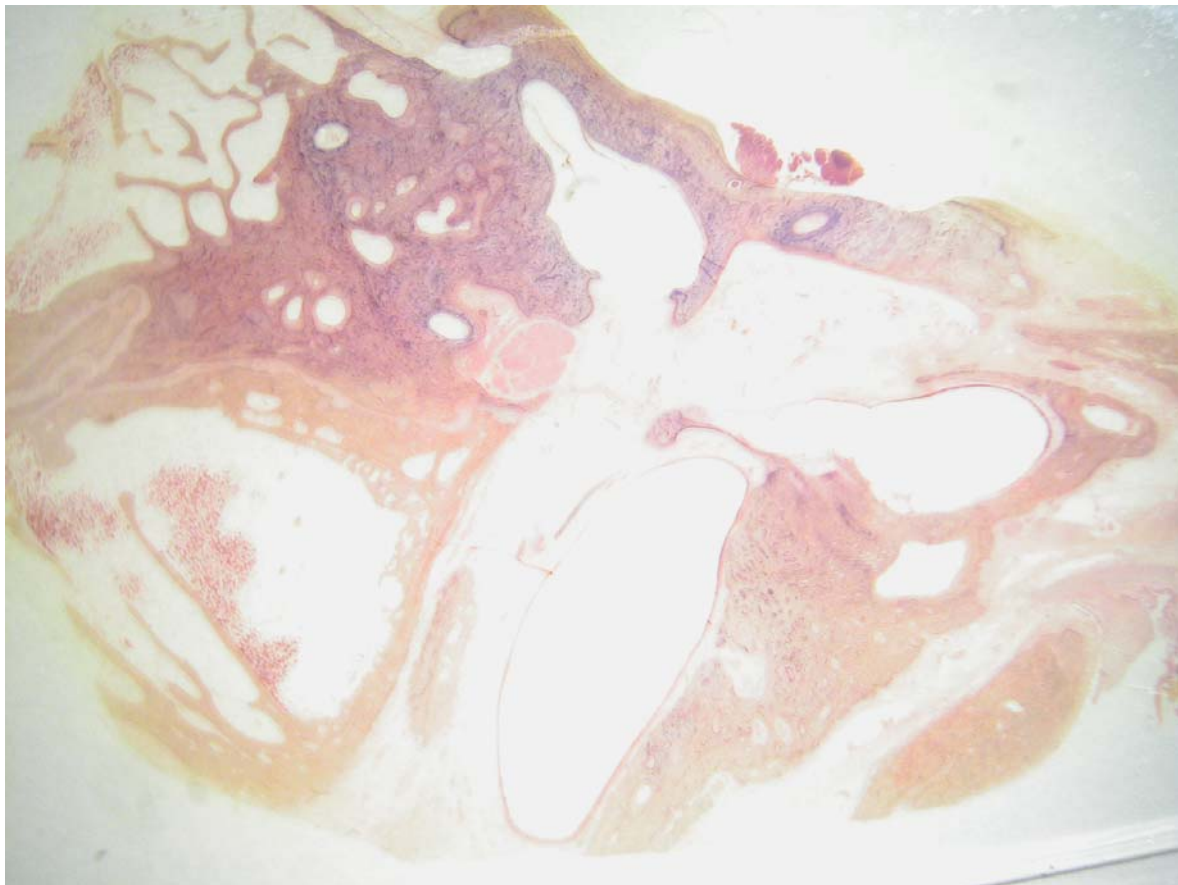
**Figura 23. Tuba auditiva em grande aumento: a) porção cartilaginosa; b) epitélio respiratório (20 X).**

### **5.8. Conduto auditivo externo**

Com uma inclinação de 70 graus em relação à membrana timpânica, o conduto auditivo externo é revestido por pele rica em pêlos e por algumas poucas glândulas sebáceas e ceruminosas. Este epitélio, do tipo pavimentoso estratificado queratinizado, possui poucas glândulas produtoras de cerume. Na porção mais distal do conduto, vêm-se grânulos na superfície, que é a queratoialina.

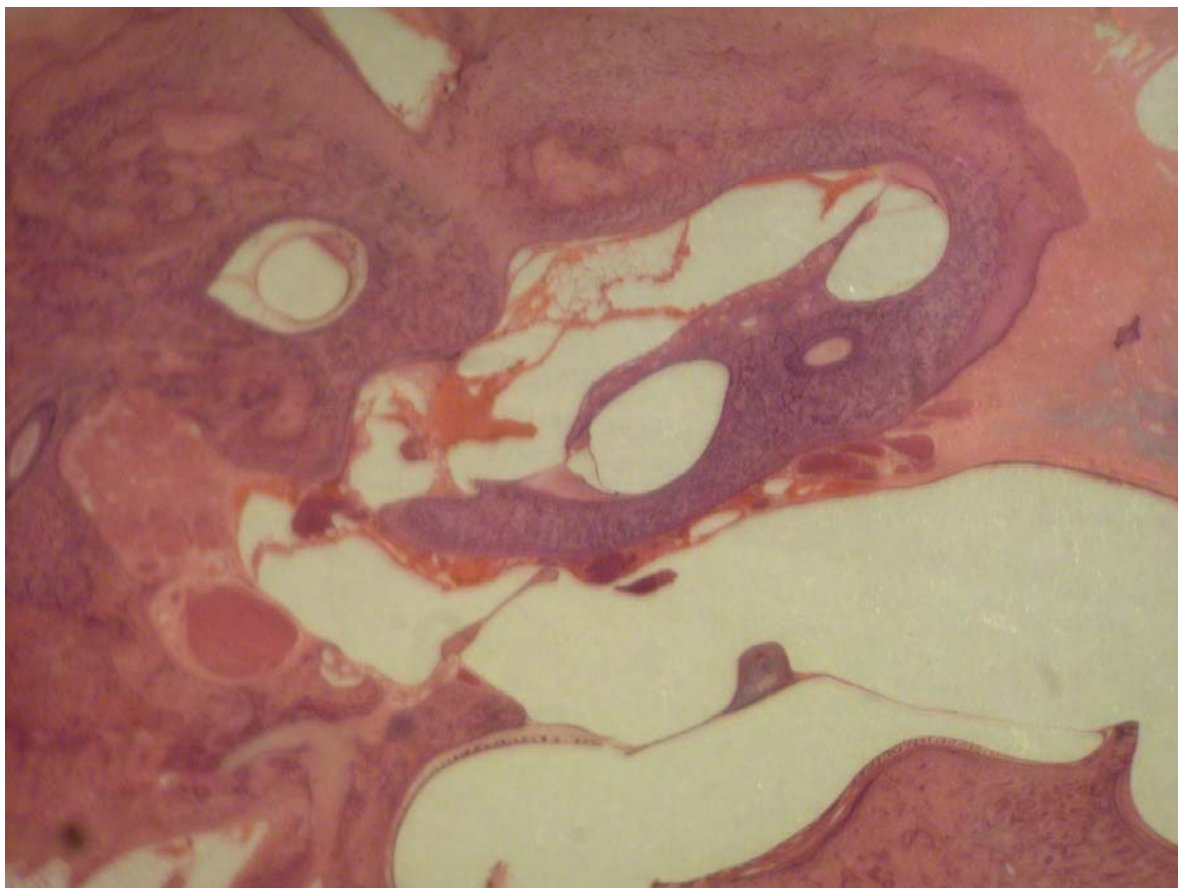
A luz deste conduto é bastante ampla. A pele é muito fina, com uma única camada celular estratificada queratinizada. Abaixo desta, há uma fina camada de tecido fibroso e

uma camada de tecido ósseo compacto. O tecido adiposo vai ficando mais abundante quanto mais distal à membrana timpânica (Figuras 24 a 26).

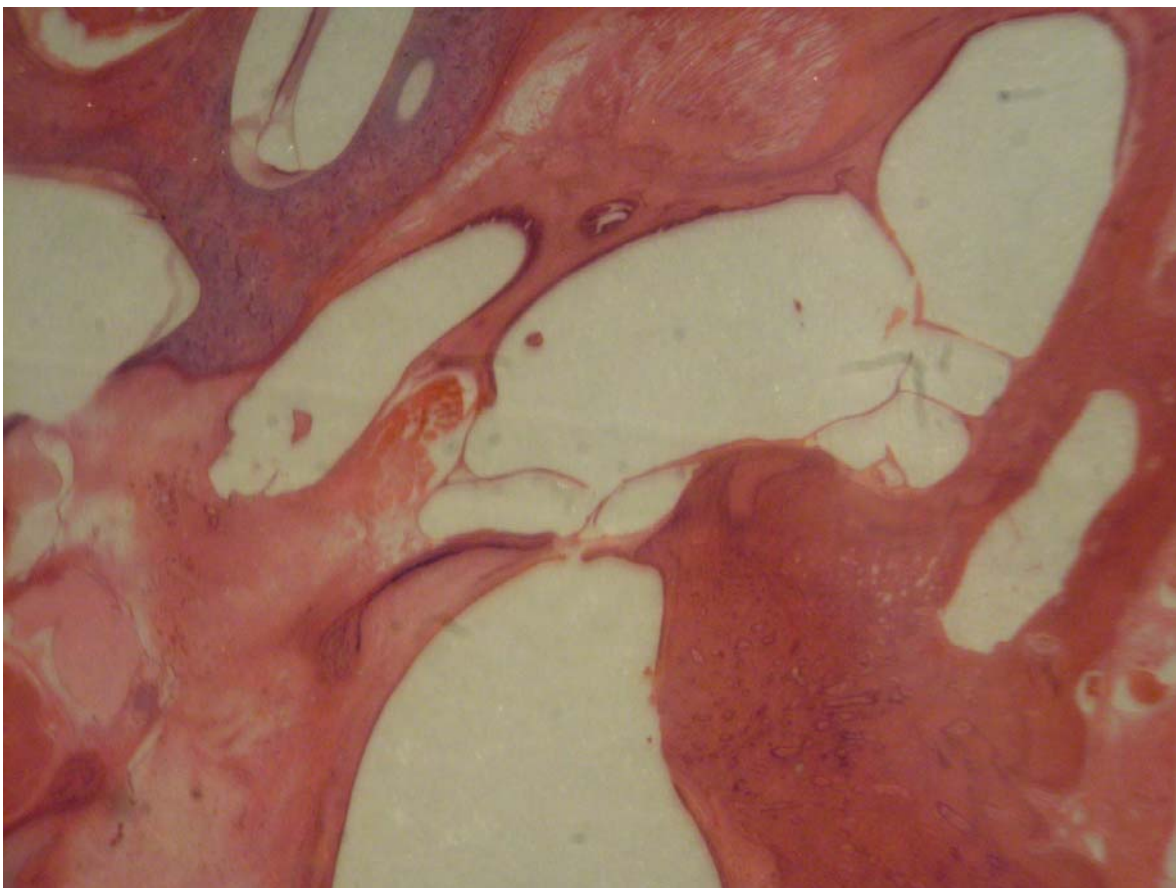


**Figura 24. Conduto auditivo externo (pequeno aumento, 3 X).**





**Figura 25. Conduto auditivo externo (pequeno aumento, 3 X, corte coronal).**

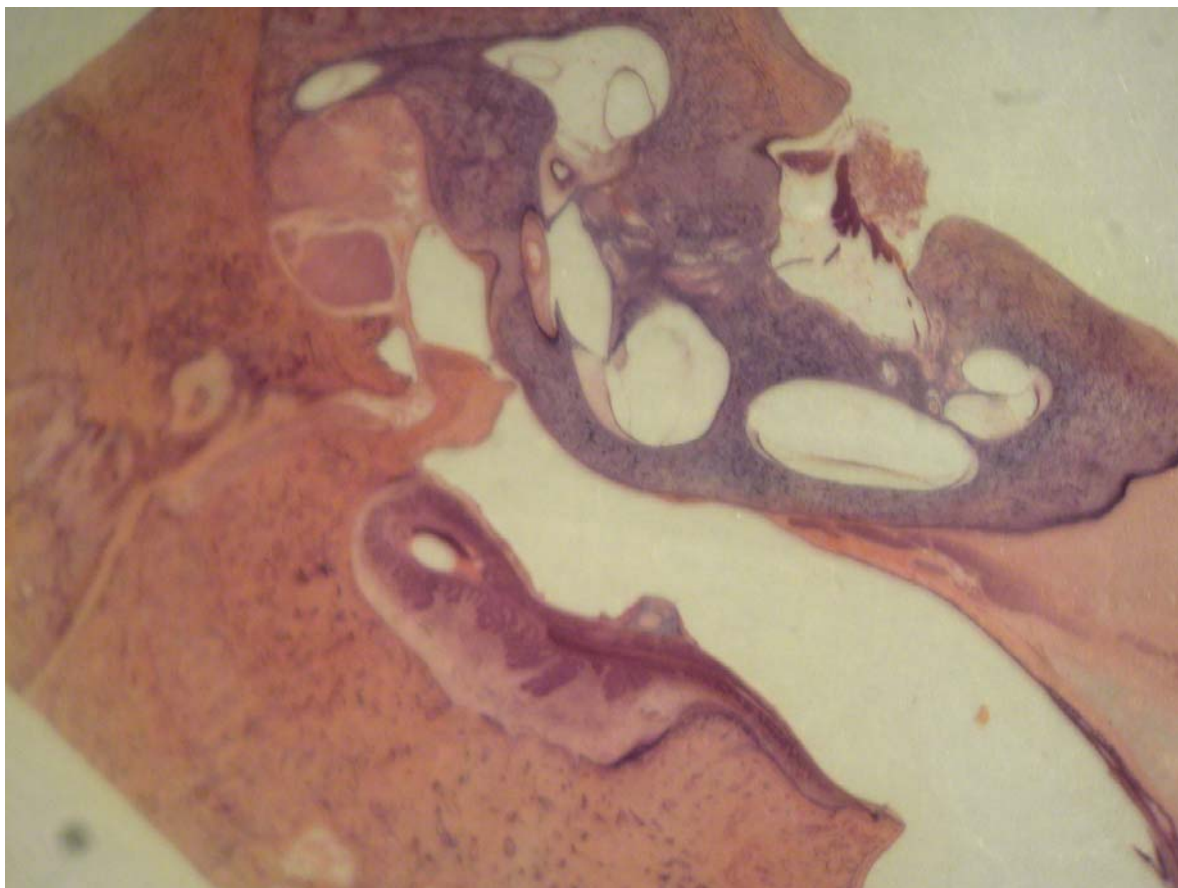


**Figura 26. Conduto auditivo externo (pequeno aumento, 3 X).**

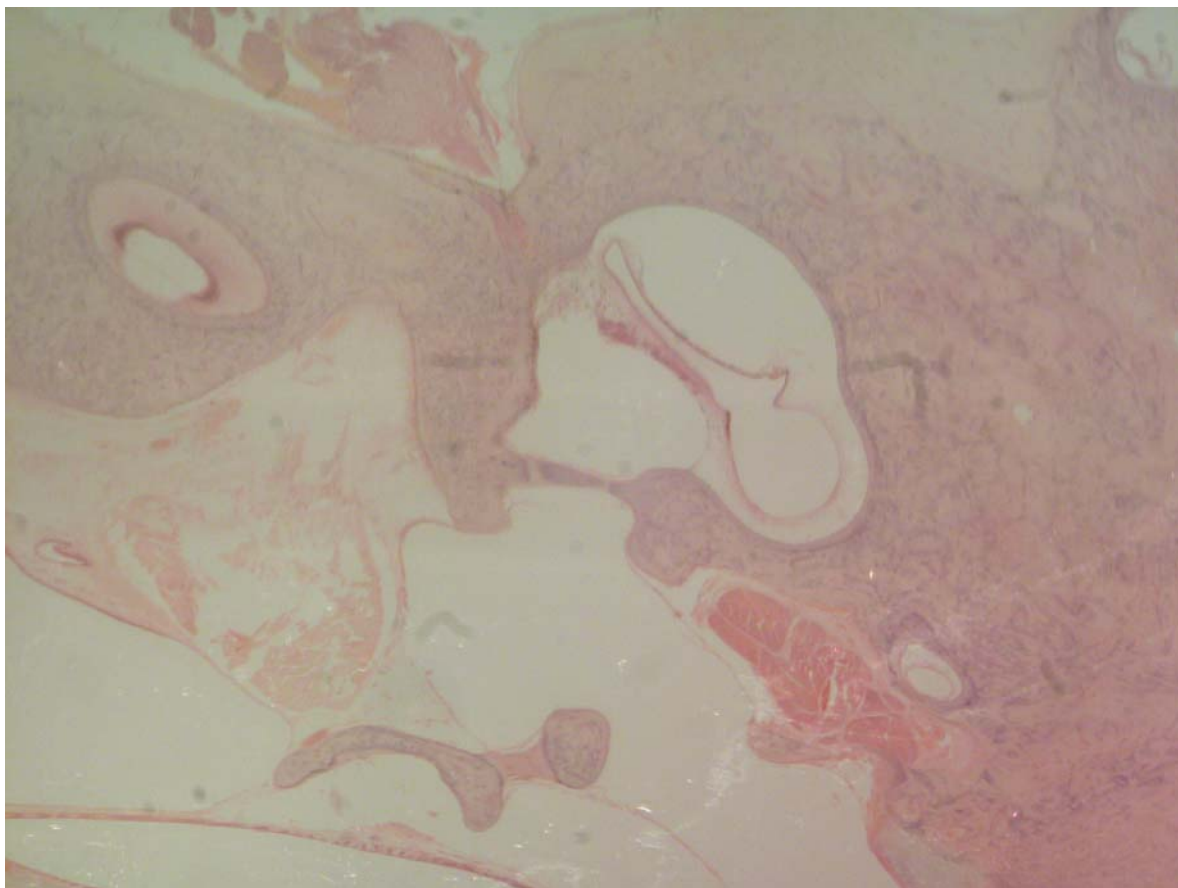
### **5.9. Nervo facial**

No nervo facial são observadas as fibras e os corpos axonais. Em boa parte de sua extensão, está relacionado com o canal semicircular horizontal. Seu aspecto eosinofílico característico aparece nos diversos cortes.

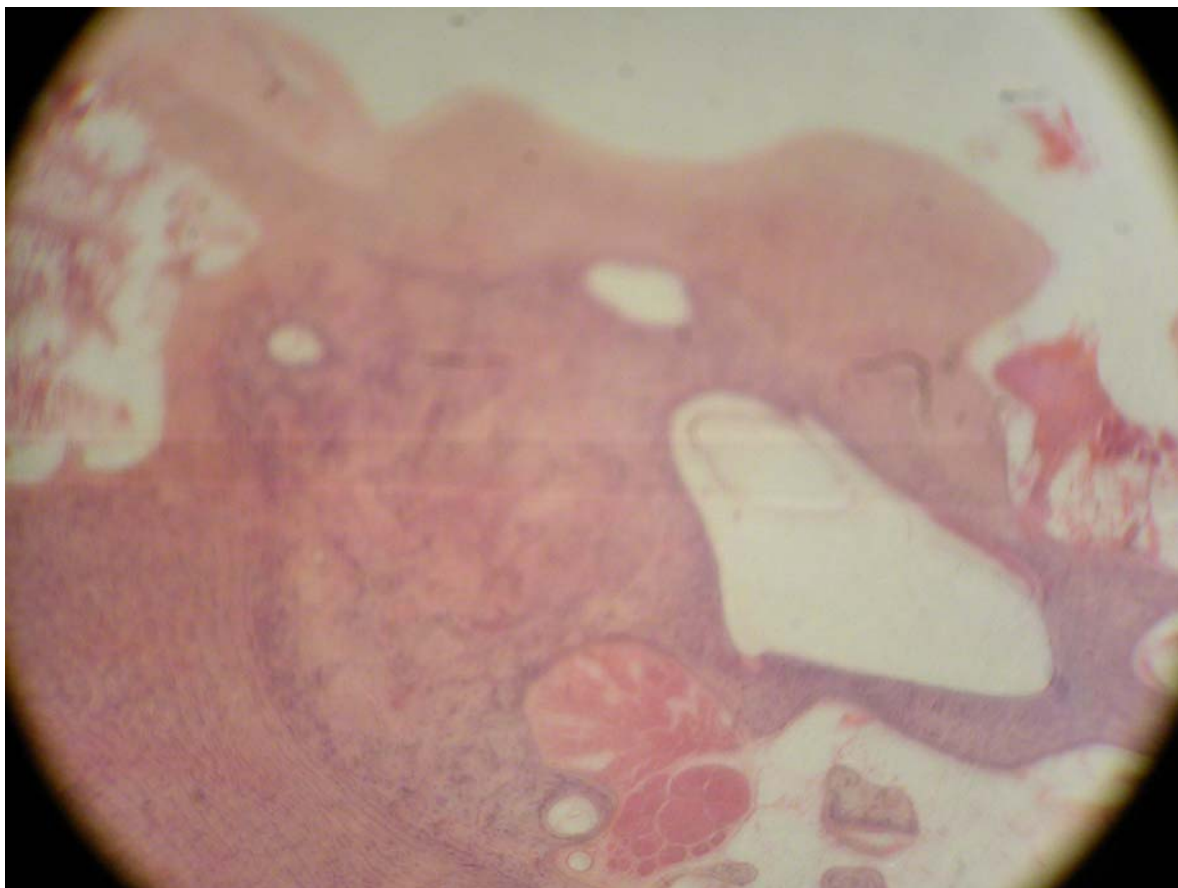
Nas secções coronais, vê-se o nervo facial constantemente ao lado de um canal semicircular: o canal semicircular horizontal. Na secção transversal de um canal, ele é formado por uma fina camada de osso compacto com uma estrutura em seu interior: a porção membranosa do labirinto. A porção membranosa se apresenta com epitélio pavimentoso simples e tecido conjuntivo (Figuras 27 a 30).



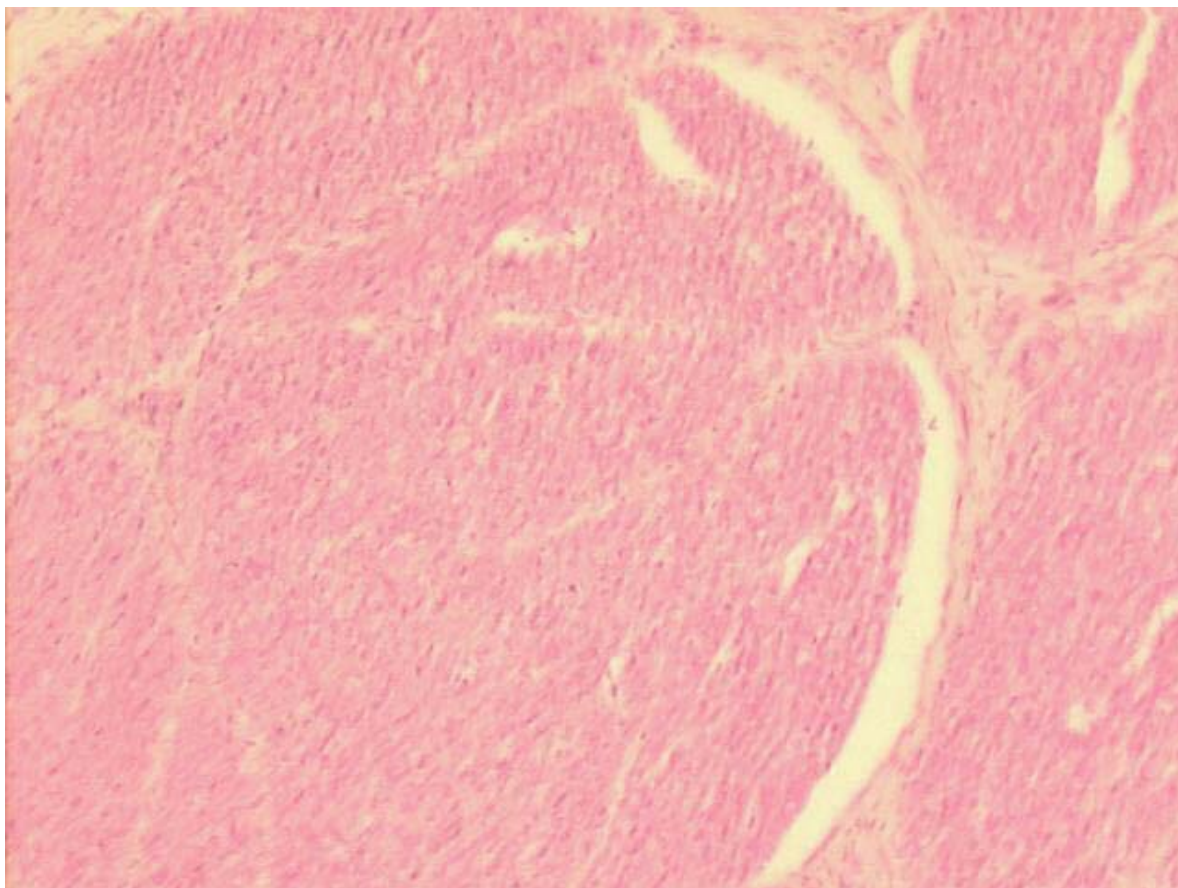
**Figura 27. Corte do nervo facial na porção horizontal (pequeno aumento, 3 X).**



**Figura 28. Nervo facial: a) nervo; b) processo cocleariforme; c) janela oval; d) canal semicircular horizontal (pequeno aumento, 3 X).**



**Figura 29. Nervo facial (a) em íntima relação com canal semicircular horizontal (b), músculo tensor do estribo (c) e processo cocleariforme (d) (pequeno aumento, 3 X).**



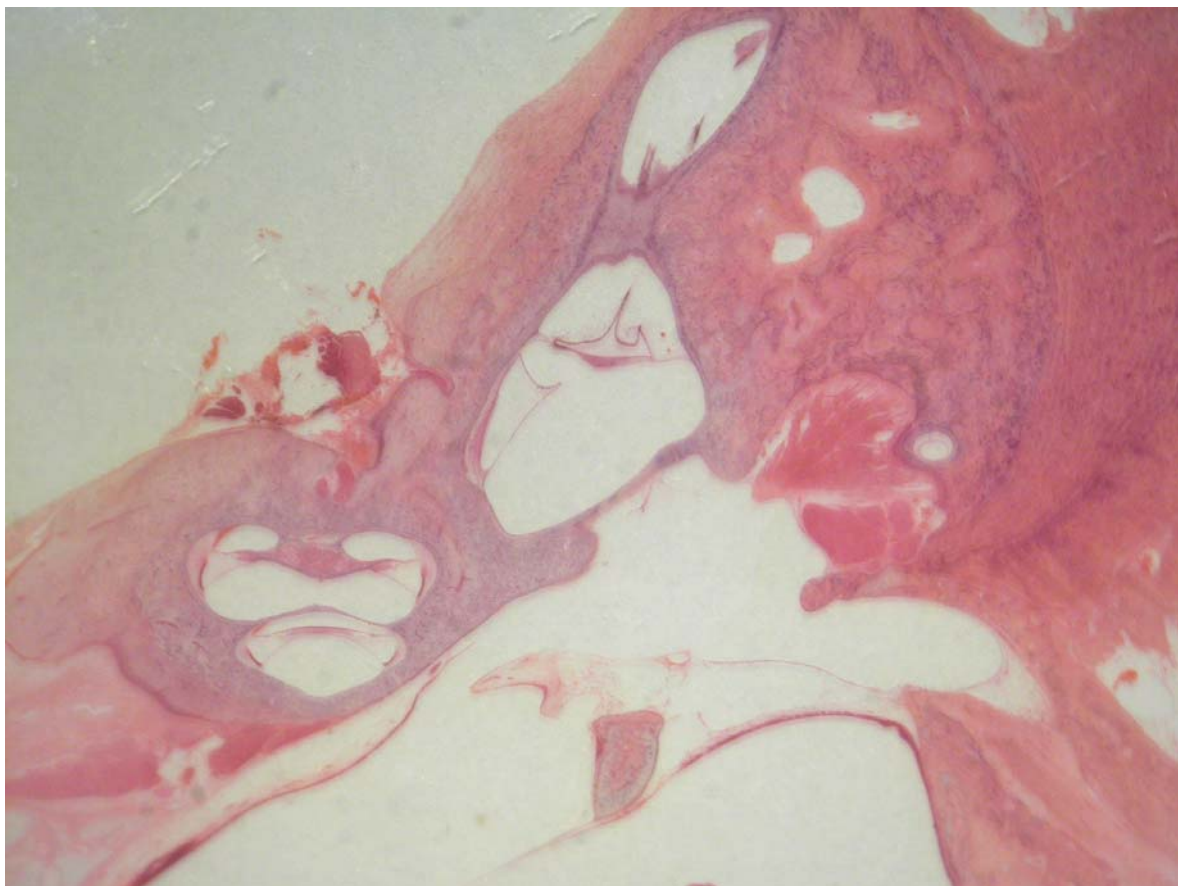
**Figura 30. Feixes axonais do nervo facial (aspecto característico eosinofílico) (médio aumento, 13 X).**

### **5.10. Ossículos**

Olhando um corte perpendicular à cabeça do martelo, este é formado por tecido osteocartilaginoso, ou melhor, por calcificação óssea em matriz endocondral. O martelo apresenta um aumento da massa em relação à porção proximal da tuba auditiva quando se avança superiormente. Na bigorna, há um tecido fibroso ligamentar, formando um ligamento com uma porção superior e outra mais posterior. A bigorna não apresenta o processo lenticulado.

A união entre o martelo e a bigorna possui uma porção cartilaginosa com fibras de colágeno, formando uma articulação do tipo enartrose.

O estribo consiste de uma porção chamada platina e de duas pernas ou cruras, a anterior e a posterior. As duas se unem na porção superior, formando a cabeça do estribo. A cabeça se une à bigorna por um tecido ligamentar articular semelhante ao do homem (Figura 31).

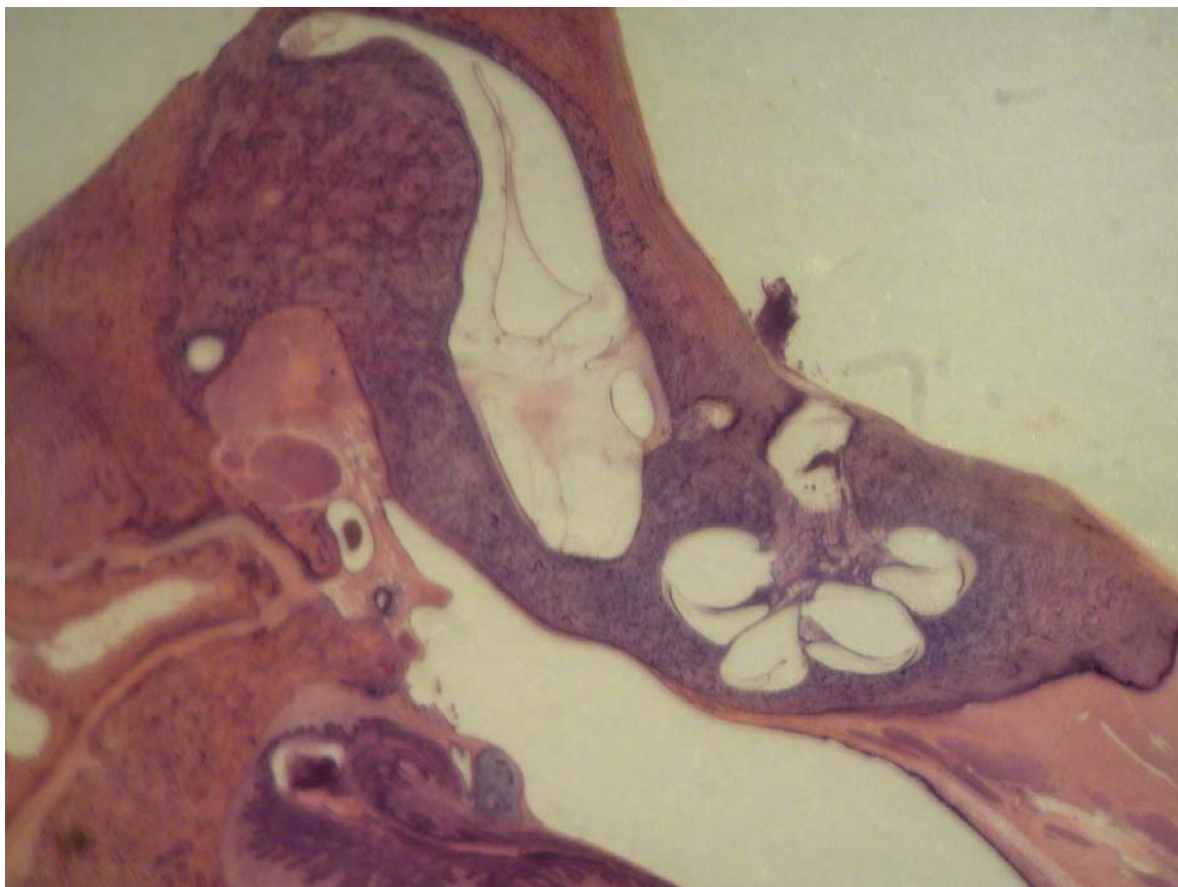

**Figura 31. a) Martelo; b) processo cocleariforme; c) membrana da janela oval (pequeno aumento, 3 X).**

### **5.11. Vestíbulo**

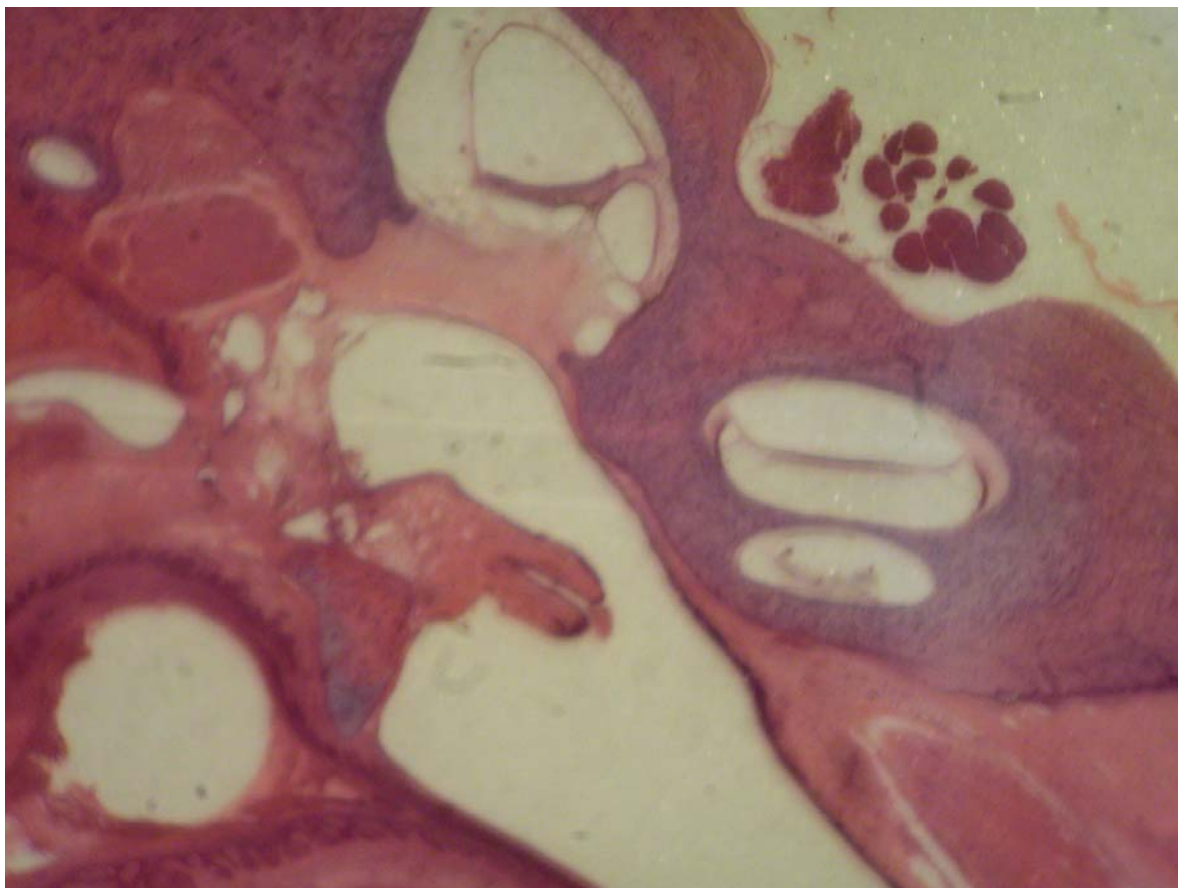
O sáculo e o utrículo, perfeitamente formados, são ambos compostos por tecido membranoso muito fino, mas bastante definido. O sítio da janela oval apresenta nitidamente uma fenestra muito semelhante à do homem, formando um nicho para a

membrana da janela oval, a qual é formada por tecido conjuntivo epitelial. Sobre esta repousa a platina do estribo (Figuras 32 e 33).



**Figura 32. Vestíbulo (pequeno aumento, 3 X).**





**Figura 33. Vestíbulo: a) sáculo; b) utrículo (pequeno aumento, 3 X).**

Os principais achados histológicos são apresentados na Tabela 2.

**Tabela 2. Descrição dos aspectos macroscópicos e microscópicos do osso temporal de ovelhas da raça *Corriedale* (n=8)**

Elemento	Aspectos macroscópicos	Aspectos microscópicos
Epitélio do conduto auditivo externo	Pele	Células pavimentosas estratificadas queratinizadas
Epitélio da orelha média	Mucosa	Epitélio simples pavimentoso com células produtoras de muco
Epitélio da bula timpânica	Mucosa numa cavidade lisa e ampla	Epitélio ciliado simples com células produtoras de muco
Células da mastóide	Trabeculação	Preenchidas por tecido adiposo e hematopoiético
Tipo de ossificação dos ossículos e cápsula ótica	Ossido compacto	Tecido ósseo intracondrial
Cóclea	Apresenta forma de caracol com 2,5 voltas	Tecido ósseo em três lâminas
Escala vestibular	Presente em formato triangular	Tecido ósseo membranoso
Escala média (ducto coclear)	Formato triangular	Revestida pela estria vascular, órgão de Corti e células mesoteliais
Membrana de Reissner	Porção inclinada da escala média	Tecido ósseo membranoso revestido de epitélio pavimentoso simples
Membrana basilar	Porção horizontal da escala média	Camadas de tecido conjuntivo e matriz extracelular
Membrana tectória	Direção horizontal sobre o órgão de Corti	Estrutura amorfa, gelatinosa, semelhante à mácula
Escala timpânica		Tecido ósseo membranoso
Janela redonda / membrana da janela redonda	Depressão na escala timpânica ao nível da orelha média	Membrana conjuntivo-epitelial
Janela oval / nicho da janela oval / membrana da janela oval	Depressão no vestíbulo	Membrana conjuntivo-epitelial
Eminência piramidal	Orifício na parede posterior da cavidade timpânica	Tecido ósseo endocondral
Músculo estapédio / tendão do músculo estapédio	Sulco ósseo na parede posterior da cavidade timpânica / tendão muscular	Fibras musculares esqueléticas / tecido conjuntivo fibroelástico
Músculo tensor do tímpano / tendão do músculo tensor do tímpano	Do processo cocleariforme ao martelo	Fibras musculares esqueléticas / tecido conjuntivo fibroelástico
Ligamento anular	Tecido fibroso que delimita a platina do estribo na janela oval	Tecido fibroso de origem mesenquimal
Utrículo	Em contato com os canais semicirculares	Epitélio simples pavimentoso com delgada camada de tecido conjuntivo
Sáculo	Em contato com o ducto coclear	Epitélio simples pavimentoso com delgada camada de tecido conjuntivo
Órgão de Corti	Na escala média com forma padrão	Células de Deiter, células de Hensen, células ciliadas, células do sulco interno e externo, células de Claudius
Tuba auditiva (porção óssea)	Longa e estreita porção óssea sem relação com a artéria carótida interna e que se abre na bula	A mucosa que reveste sua luz é composta por epitélio colunar ciliado baixo
Tuba auditiva (porção cartilaginosa)	Ampla e extensa	Epitélio pseudo-estratificado, ciliado colunar e células globosas mais abundantes

A Tabela 3 apresenta os resultados relativos à comparação entre as características histológicas do osso temporal de ovelhas e seres humanos.

**Tabela 3. Semelhanças histológicas entre os elementos do osso temporal de ovelhas e de seres humanos**

Elemento	Semelhante ao humano <sup>a</sup>
Epitélio do conduto auditivo externo	sim
Epitélio da orelha média	sim
Epitélio da tuba auditiva	sim
Tipo de ossificação	sim
Células da mastóide	não
Eminência piramidal	sim
Músculo estapédio	sim
Tendão do músculo estapédio	sim
Músculo tensor do tímpano	sim
Tendão do músculo tensor do tímpano	sim
Membrana da janela oval	sim
Nicho da janela oval	sim
Ligamento anular	sim
Ligamento maleolar	sim
Nervo facial	sim
Ducto endolinfático	sim
Nervo ampular lateral	sim
Nervo vestibular	sim
Utrículo	sim
Crista utricular interna	sim
Mácula utricular	sim
Ossículos	sim
Estria vascular	sim
Sáculo	sim
Bula timpânica	não
Cóclea	
2,5 voltas	sim
Escala vestibular	sim
Escala média	sim
Escala timpânica	sim
Janela redonda	sim
Órgão de Corti	sim
Células ciliadas	sim
Membrana basilar	sim
Membrana tectória	sim
Membrana de Reissner	sim

<sup>a</sup> Padrões de comparação: celularidade e arquitetura das estruturas em base histológica. Foram considerados semelhantes os elementos que satisfizessem ambos os critérios, isto é, apresentassem o mesmo tipo de células no elemento em análise e similitude anatômica (análise visual).

## 6. DISCUSSÃO

Quando se realizam estudos experimentais com modelos animais, uma importante pergunta é até que ponto é possível extrapolar as observações para o ser humano. As reações teciduais, por exemplo, serão semelhantes nos seres humanos? A resposta imunológica se assemelha? As respostas a essas perguntas dependerão da disponibilidade de informações a respeito dos modelos empregados. Segundo Van der Vem, um novo modelo animal deve estar caracterizado biologicamente e ter seus determinantes imunológicos bem estudados (7). Assim, o estudo detalhado de novos modelos animais, como no presente caso, oferece uma contribuição importante à pesquisa.

Vale ressaltar que muitas instituições determinam que tipo de animal deve ser usado em trabalhos experimentais (16,21,25). Isso sugere que, em alguns casos, o animal utilizado em estudos já publicados não reflete necessariamente o melhor modelo.

Uma dificuldade na comparação das estruturas otológicas de animais com as do ser humano se origina da grande variação em termos do tamanho das estruturas nos seres humanos. Wen-Yang realizou medidas do aqueduto coclear, da membrana da janela redonda, do nicho da janela redonda e do recesso do facial em uma grande série de ossos temporais humanos. Usando um micrômetro ocular, foram realizadas medidas bastante precisas de lâminas histológicas. Em todas as medidas, foram encontradas grandes variações individuais, com grandes desvios padrão (37). No presente estudo, esta dificuldade foi contornada pela utilização do critério visual na comparação entre os elementos histológicos humanos e os da ovelha, sem privilegiar a morfometria. De fato, foi possível observar uma expressiva homogeneidade quanto à arquitetura e ao conteúdo celular pesquisado, com semelhança quase absoluta entre a histologia de ovelhas e de seres humanos em nível microscópico e um alto índice de semelhança visual para as estruturas

de maior importância. Em comparação com os seres humanos, as principais diferenças observadas foram as seguintes: o osso temporal da ovelha não apresenta antro definido, como existe na mastóide humana; e tem suas células da mastóide preenchidas por adipócitos e células precursoras da hematopoiese.

A histologia da mucosa da orelha média em seres humanos, conforme descrita por Lim (38), não difere da histologia da orelha média descrita para a ovelha. Ambas apresentam típico epitélio respiratório, composto principalmente por células colunares com cílios e por células secretoras localizadas sobre uma lâmina basal acima da lâmina própria. Desta forma, parece que a ovelha tem como vantagem principal a semelhança anátomo-histológica do seu órgão auditivo com o do ser humano, o que é irrefutável. Além disso, por ser um animal de porte médio, o tamanho de suas estruturas permite o desenvolvimento e treinamento de procedimentos cirúrgicos clássicos e novos.

Portanto, é possível constatar que a ovelha é especialmente adequada para experimentação em otologia. Por exemplo, diversos autores citam a bula como um elemento favorecedor ao estudo dos processos infecciosos da orelha média, pela facilidade de obtenção de secreções provenientes da orelha média e pelo acesso direto a esta e a outras estruturas, como a cóclea (2,6,22,23). Na ovelha, a bula é ampla; em certas secções em que foram realizadas medidas com um micrômetro ocular, observou-se uma medida da área ainda maior do que a da própria orelha média, fator que aumenta a probabilidade de se coletar uma boa amostra da efusão produzida. A bula da ovelha é de fácil acesso num plano ântero-inferior e apresenta uma abertura ampla para o hipotímpano. Simultaneamente, também apresenta uma comunicação com o conduto auditivo externo, do qual, no entanto, está separada por tecido conjuntivo de estroma fibroso. Assim, a ovelha está apta para estudos de processos infecciosos.

Além disso, o fato de que a ovelha apresenta comunicações entre a tuba auditiva, a região do ático e a cavidade do ouvido médio, com porções extremamente similares às do ser humano, indica que a ovelha também poderá ser útil para estudos sobre otite média. Considerando que muitos estudos visam induzir infecções através da obstrução da tuba auditiva, pode-se destacar que, tanto no homem quanto na ovelha, a tuba apresenta um epitélio de revestimento que contém células globosas e células ciliadas.

Ao se tentar reproduzir técnicas cirúrgicas visando o treinamento para com o homem, além da anatomia *per se*, dever-se-á levar em conta o procedimento anestésico, o acesso cirúrgico, a proporção das estruturas e a viabilidade de manusear essas estruturas de forma parecida ao manuseio adotado no homem. Nesse sentido, é importante o controle das diferenças envolvidas em cada procedimento, pois, ao se transpor essas técnicas para o homem, possivelmente mais variáveis estarão envolvidas.

Na otocirurgia, o treinamento das habilidades manuais não pode ser realizado diretamente em pacientes. Uma alternativa é realizar esse treinamento utilizando ossos temporais de cadáveres. Contudo, embora a dissecação de temporais de cadáveres seja uma prática mandatória, hoje há uma crescente dificuldade na obtenção desse material. Assim, os modelos animais assumem grande importância para o treinamento e pesquisa em cirurgia otológica. A semelhança histológica entre o osso temporal da ovelha e o do ser humano comprova a utilidade desse animal para tais fins.

A prática de correlacionar achados histopatológicos com manifestações clínicas é aceita e adotada largamente no mundo todo. Ossos temporais seccionados seriadamente e observados pelo microscópio óptico são o método padrão para elucidar diversas patologias e estruturas do ouvido (34-36). As técnicas de microscopia óptica atualmente disponíveis, juntamente com o adequado processamento de tecidos, são capazes de desnudar os elementos que diferenciam o osso temporal. Com a ampliação proporcionada pelo

microscópio, é possível observar sua rica histologia: os ossículos, os vasos que transitam pelo seu interior, os nervos e as estruturas sensoriais, além de outras particularidades. Historicamente, foi Schucknecht quem padronizou o método de estudo do osso temporal, após tê-lo introduzido em 1968, o que abriu uma nova perspectiva para a análise detalhada dos tecidos. A metodologia proposta por Schucknecht consistia em relacionar os achados histológicos com as manifestações clínicas apresentadas pelos pacientes (36). Posteriormente, outros autores deram credibilidade ao método, que hoje é um padrão de estudo das alterações teciduais corriqueiramente aceito.

Ainda é importante ressaltar que, desde a publicação, em 1999 (10), de seu estudo inédito sobre a orelha do ovino e seus aspectos cirúrgicos, Lavinsky et al. têm tido sucesso em validar o uso de ovinos como animais de pesquisa otológica e como recurso para treinamento em procedimentos cirúrgicos. O presente trabalho trouxe uma contribuição importante no sentido de corroborar os achados dos trabalhos realizados pelo grupo até o momento, com enfoque na morfometria das estruturas da orelha média (11,12) e na orelha interna (13). Os autores apontaram a ovelha como um animal que apresenta estruturas da orelha muito próximas às do ser humano, além de diversas outras qualidades (11). Essas observações foram confirmadas no presente estudo.

Finalmente, considerando que os ossos temporais humanos são de difícil aquisição, exemplares de ovinos para os trabalhos em laboratório de dissecção do osso temporal são alternativas ótimas para projetos de pesquisa e treinamento em cirurgia otológica.

## **7. PERSPECTIVAS**

A crescente dificuldade na aquisição de ossos temporais humanos vem prejudicando a formação de novos especialistas em cirurgia otológica. Os motivos são vários, mas o resultado é um só: a escassa experiência em laboratório propicia a ocorrência de imperícias durante as cirurgias realizadas. O uso da ovelha como animal de experimentação pode contribuir de forma inestimável para o treinamento de cirurgiões otológicos.

Também é importante mencionar que o trabalho aqui descrito terá continuidade através de estudos sobre as infecções que acometem a orelha média (utilizando a ovelha), a serem desenvolvidos no Hospital de Clínicas de Porto Alegre. Além disso, o mesmo grupo de pesquisa está realizando estudos de metabolopatias e imunopatologia do ouvido interno, utilizando a ovelha como animal de experimentação. Em ambos os casos, haverá aplicabilidade para os dados descritos neste trabalho.



## 8. CONCLUSÕES

Considerando os objetivos propostos e os resultados obtidos:

- A ovelha possui arquitetura histológica do osso temporal semelhante à do ser humano.
- O tecido de revestimento, o tecido ósseo e a celularidade não diferem em relação aos do ser humano, com semelhança absoluta em nível celular.
- A evidência, determinada pelo número de estruturas semelhantes, do ponto de vista histológico, às do ser humano, permite concluir que a ovelha tem características que favorecem o seu uso para fins de treinamento cirúrgico e investigação experimental em otologia.

## 9. REFERÊNCIAS

1. Piltcher OB, Swarts JD, Magnuson K, Alper CM, Doyle WJ, Hebda PA. A rat model of otitis media with effusion caused by Eustachian tube obstruction with and without streptococcus pneumoniae infection: methods and disease course. *Otolaryngol Head Neck Surg* 2002;126:490-8.
2. Giebink S, Ripley ML, Shea DA, Wright PF, Paparella MM. Clinical-histopathological correlations in experimental otitis media: implications for silent otitis media in humans. *Pediatr Res* 1985;19:389-96.
3. Doyle WJ, Rood SR. Comparison of the anatomy of the Eustachian tube in the Rhesus Monkey (*Macaca mulatta*) and man. *Ann Otol* 1980;89:49-57.
4. Sade J, Carr CD, Senturia BH. Middle ear effusions produced experimentally in dogs. *Ann Otol* 1959;68:1017-27.
5. Claus GA. Experimentelle studien uber den Verschluss der tuba Eustachii beim Hunde. *Hals Nasen Ohrenheildt* 1930;26:143.
6. Browning GG, Granich MS. Surgical anatomy of the temporal bone in the chinchilla. *Ann Otol Rhinol Laryngol* 1978;87:875-82.
7. Van Der Ven LT, Dobbelseen GPJM, Dijken BNH, Dortant PM, Vos JG, Roholl PJM. A new rat model of otitis media caused by streptococcus pneumoniae conditions and application in immunization protocols. *Infect Immun* 1999;67:6098-103.
8. Hellstrom S, Salen B, Stenfors LE. Anatomy of the rat middle ear. A study under the dissection microscope. *Acta Anat (Basel)* 1982;112:346-52.
9. Lavinsky L, Goycoolea M. In search of a teaching, training and experimental model for otologic surgery: a study of sheep ear anatomy. In: Tos M, Thompson J, eds.

- Otitis media today. Recent advances in otitis media. Amsterdam: Kugler; 1999. p.341-8.
10. Lavinsky L, Goycoolea M, Ganança MM, Zwetch Y. Surgical treatment of vertigo by utriculostomy: an experimental study in sheep. *Acta Otolaryngol* 1999;119:522-7.
  11. Seibel VAA. Estudo anatômico e morfométrico do osso temporal da ovelha com o objetivo da realização de cirurgia experimental e treinamento em cirurgia otológica [dissertação]. Porto Alegre: Universidade Federal do Rio Grande do Sul; 2000.
  12. Lavinsky L, Seibel V. Detailed histologic, anatomic, and morphometric study of the middle ear in sheep to establish a new experimental model. In: Takasaka T, Yuasa R, Hozawa K, eds. Recent advances in otitis media. Sendai (Japan): Monduzzi; 2001. p.231-5.
  13. Seibel VAA, Lavinsky L, Oliveira JAP. Morphometric study of the external and middle ear anatomy in sheep: a possible model for ear experiments. *Clin Anatomy*. In press.
  14. Giebink GS, Berzins I, Quie P. Animal models for studying pneumococcal otitis media and pneumococcal vaccine efficacy. *Ann Otol Rhinol Laryngol* 1980;68(Suppl):38.
  15. Fulghum RS, Hoogmoed RP, Brinn JE, Smith AM. Experimental pneumococcal otitis media: longitudinal studies in the gerbil model. *Int J Pediatr Otolaryngol* 1985;10:9-20.
  16. Cantekin EI, Bluestone CD, Saez CA, Doyle WJ, Philips CD. Normal and abnormal middle ear ventilation. *Ann Otol Rhinol Laryngol* 1977;86(Suppl 41):1-15.
  17. Ichimiya I, Ueyama S, Mogi G. Experimental otitis media in mice. *Acta Otolaryngol* 1988;457(Suppl):148-53.

18. Cayé-Thomasen P, Hermansson A, Tos M, Prellner K. Changes in goblet cell density in rat middle ear mucosa in acute otitis media. *Am J Otol* 1995;16:75-82.
19. Goldie P, Hellstrom SM. Mechanisms involved in production of middle ear effusion by irritation of the external auditory canal. *Acta Otolaryngol* 1985;100:58-65.
20. Russel JD, Giles SJ. Persistent otitis media with effusion: a new experimental model. *Laryngoscope* 1998;108:1181-4.
21. Grote JJ, Nell MJ. Structural changes in the rat middle ear mucosa due to endotoxin and Eustachian tube obstruction. *Eur Arch Otorhinol* 1999;256:167-72.
22. Goksu N, Haziroglu R, Kemaloglu Y, Rarademir N, Bayramoglu I, Akyilddiz N. Anatomy of the guinea pig temporal bone. *Ann Otol Rhinol Laryngol* 1992;101:699-704.
23. Meyerhoff WL, Giebink GS, Shea DA. Silent otitis media: an animal study. *Ann Otol Rhinol Laryngol* 1984;93:136-9.
24. Okazaki N, Demaria TF, Briggs BR, Lim DJ. Experimental otitis media with effusion induced by nonviable haemophilus influenza: cytologic and histologic study. *Am J Otolaryngol* 1984;5:80-92.
25. Fujita A, Kurata K, Nakamura H, Sakakihara J, Honjo I. Experimental otitis media with mucoid effusion by combination of Eustachian tube dysfunction and immunosuppression. In: Lim DJ, Klein JO, Nelson JK, Ogra P, eds. *Recent advances in otitis media. Proceedings of the fifth international symposium*. New York; Decker; 1993. Pp. 459-62.
26. Holmgren L. Experimental tubal occlusion. *Acta Otolaryngol* 1940;28:587-92.
27. Rood SR, Doyle WJ. Morphology of tensor vele palatini, tensor tympani, and dilatator tubae muscles. *Ann Otol* 1978;87:202-9.

28. Cantekin EI, Doyle WJ, Bluestone CD. Comparison of normal Eustachian tube function in the rhesus monkey and man. *Ann Otol* 1982;91:179-184.
29. Cantekin EI, Doyle WJ, Phillips, DC, Reichert TJ, Bluestone CD. Dilation of the Eustachian tube by electrical stimulation of the mandibular nerve. *Ann Otol* 1979;88:40-51.
30. Goycoolea M, Ruah CB, Lavinsky L, Morales Garcia C. Overall view and rationale for surgical alternatives for incapacitating peripheral vertigo. *Otolaryngol Clin N Am* 1994;27:283-300.
31. Lavinsky L, Goycoolea M, Zwetch Y. Study of sheep's temporal bone to be applied in surgical training and experimental otological surgery. *Annals of the 4th International Symposium and Workshops in Inner Ear Medicine and Surgery*. Aspen, Colorado; July 1997. Pp. 16-23.
32. Lavinsky L, Sanches PR, Cunha UM, Thomé PRO, Müller AF, Pereira Jr. D, et al. Avaliação da funcionalidade em seres humanos de microcautério otológico com dispositivo de aspiração e deslocamento. *Rev Bras Otorrinolaringol* 1998;64:571-576.
33. Lavinsky L, Goycoolea M, Zwetch Y. A ovelha para experimentação e treinamento em cirurgia otológica. *Rev Bras Otorrinolaringol* 2000;66:102-107.
34. Anson BJ, Donaldson JA. The ear: developmental anatomy. In: Anson BJ, Donaldson JA, eds. *Surgical anatomy of the temporal bone*. 3rd ed. Philadelphia: WB Saunders; 1981. p.23-42.
35. Paparella MM, Lamey SF, Goycoolea MV. Histology and pathology of the ear (including temporal bone removal for dissection). In: Paparella MM, Shumrick A. *Otolaryngology*. 3rd ed. Philadelphia: WB Saunders; 1991. P.419-38.

36. Schuknecht HF. Methods of temporal bone removal and disposition. Advisory Committee of National Temporal Bone Banks Program of the Deafness Research Foundation, 1980. p.1-8.
37. Wen-Yang S, Marion MS, Matz GJ, Hinojosa R. Anatomical measurements of the cochlear aqueduct, round window membrane, round window niche, and facial recess. *Laryngoscope* 1982;92:483-6.
38. Lim DJ. Normal and pathological mucosa of the middle ear and Eustachian tube. *Clin Otolaryngol* 1979;4:213-234.

## **10. ARTIGO CIENTÍFICO EM LÍNGUA PORTUGUESA**

### **A HISTOLOGIA DO OSSO TEMPORAL DO OVINO - UMA CONTRIBUIÇÃO PARA O ESTUDO DA OVELHA COMO MODELO ANIMAL PARA TREINAMENTO E INVESTIGAÇÃO EXPERIMENTAL EM OTOLOGIA**

Hormy Biavatti Soares, MD

Luiz Lavinsky, MD, PhD

Serviço de Otorrinolaringologia do Hospital de Clínicas de Porto Alegre.

Programa de Pós-Graduação em Medicina: Cirurgia, Faculdade de Medicina, Universidade Federal do Rio Grande do Sul, Porto Alegre, RS, Brasil.

Endereço para correspondência:

Rua São Manoel, 1660/ 702

CEP 90620-110

Porto Alegre, RS – Brasil

Tel.: (51) 3219-6379

Fax: (51) 3221-3092

E-mail: [hormybs@terra.com.br](mailto:hormybs@terra.com.br)

**Resumo**

Resultados prévios apontam para uma ótima correlação entre a morfologia e as dimensões das estruturas anatômicas de ovelhas e seres humanos. Neste trabalho, realizou-se a análise e a descrição da histologia do osso temporal da ovelha com uma série de lâminas confeccionadas em um centro mundialmente reconhecido de histopatologia do osso temporal. Constatou-se semelhança quanto ao tipo de epitélio, componente ósseo, espaços da fenda auditiva e arquitetura, além da semelhança, em nível histológico, tanto dos componentes celulares como das estruturas contíguas ao ouvido. As principais diferenças foram a presença da bula anatômica, o fato de a mastóide não se encontrar aerada e o hipotímpano, que se abre inferiormente para a bula. A partir dessas observações, é possível concluir que a ovelha é uma opção favorável para a experimentação em cirurgia otológica.



## **Introdução**

A pesquisa experimental em otologia utiliza as mais diversas espécies animais, como chinchilas, porquinhos-da-índia, ratos, gatos, cachorros e macacos, entre outros (1-8). A definição do animal a ser utilizado depende, muitas vezes, do propósito do estudo. Entre os critérios citados para a seleção de um determinado animal, é possível mencionar a semelhança anatômica, as condições de cativeiro, a disponibilidade comercial do animal e a disponibilidade de reagentes para a documentação de reações inflamatórias.

Em 1999 (9), Lavinsky et al. publicaram um estudo inédito sobre a orelha do ovino e seus aspectos cirúrgicos, salientando a grande utilidade desse animal para a testagem de procedimentos cirúrgicos complexos. O grupo já realizou uma série de trabalhos sobre a morfometria das estruturas da orelha média da ovelha (10,11). Essas pesquisas evidenciaram a excelente relação entre as dimensões do osso temporal da ovelha e do ser humano.

O objetivo do presente trabalho foi complementar esses estudos, oferecendo uma descrição histológica das estruturas que compõem a orelha do ovino.

## **Materiais e Métodos**

Foi realizado um estudo descritivo do osso temporal de oito ovelhas da raça *Corriedale*. As secções verticais e horizontais do osso temporal de oito ovelhas deram origem a 307 lâminas, produzidas no Laboratório de Otopatologia da Universidade de Minnesota, Estados Unidos (*Otopathology Laboratory, University of Minnesota Otitis Media Research Center*). Os procedimentos relativos à elaboração dessas lâminas foram descritos anteriormente (12).

### *Análise histológica*

As lâminas foram observadas utilizando-se um microscópio Olympus BX-60 de duplo cabeçote binocular na Unidade de Anatomopatologia do Centro de Pesquisas do Hospital de Clínicas de Porto Alegre. Os achados histológicos foram descritos e catalogados.

Na rotina de descrição dos achados, foram privilegiados os elementos e acidentes anatômicos que têm relevância na otologia humana, conforme a literatura (12,13): conduto auditivo externo; orelha média; tuba auditiva; mastóide; eminência piramidal; músculo estapédio; tímpano (músculo tensor e tendão do músculo tensor); janela oval; ligamento anular; ligamento maleolar; nervo facial; ducto endolinfático; nervo ampular lateral; nervo vestibular; utrículo; ossículos; estria vascular; sáculo; bula timpânica; e cóclea.

Na descrição dos elementos histológicos, foram registrados os espaços intracavitários e os tipos de tecido presentes. Num segundo momento, realizou-se uma comparação entre esses elementos e seus correspondentes no ser humano, a partir de uma decisão binomial que caracterizou as estruturas como semelhantes ou não semelhantes às do ser humano. Os padrões de comparação utilizados foram a celularidade e a arquitetura das estruturas em base histológica. Foram considerados semelhantes os elementos que satisfizessem ambos os critérios, isto é, apresentassem o mesmo tipo de células no elemento em análise e similitude anatômica (análise visual).

### *Documentação das imagens*

As imagens que descrevem a arquitetura histológica foram obtidas utilizando-se um microscópio cirúrgico da marca DF Vasconcelos, série 900, com uma câmera digital Nikon Coolpix 5.0 adaptada. As imagens que buscavam a intimidade dos tecidos e sua

celularidade foram obtidas por um sistema de captação de imagens acoplado a um microscópio Olympus BX-60 e software específico (ACDSeeView 4.0). Os aumentos utilizados foram de 3, 5, 8, 13, 20, 25 and 40 X..

## **Resultados**

Para auxiliar na compreensão dos achados histológicos, a Figura 1 apresenta uma dissecções do osso temporal da ovelha. As principais estruturas analisadas são descritas a seguir.

### *Bula*

Embora ausente no ser humano, a bula timpânica é útil para fins de pesquisa (2,6,14,15). Na ovelha, essa estrutura se apresenta como uma cavidade ampla e quase lisa, de paredes bastante delgadas. É revestida internamente por epitélio colunar baixo, que forma somente uma fileira de células. Em determinados cortes, observa-se uma seqüência de semicavidades, restritas à parede, que dá firmeza à bula, sem em nenhum momento segmentá-la.

A bula encontra-se em contato com a cóclea, o hipotímpano, a tuba auditiva e a porção petrosa do osso temporal e faz fronteira com o conduto auditivo externo, sendo separado deste apenas por um tecido fibrocartilaginoso (Figura 2).

### *Cóclea*

A cóclea encontra-se inserida no temporal (*pars petrosa*), uma grande porção dela em contato com a bula timpânica e o hipotímpano. Enrola-se num tecido ósseo esponjoso chamado modíolo, o qual contém, em seu interior, um gânglio nervoso, o gânglio espiral,

formando um caracol de paredes ósseas. Internamente, a cavidade é revestida por células claras poligonais. Dentro, há uma porção membranosa com um cone no seu interior. Esse cone divide o espaço, originando um triângulo.

Em uma secção transversal, são identificáveis as três porções do triângulo em relação ao espaço ósseo: uma superior, ou escala vestibular; uma média, ou escala média; e uma inferior, ou escala timpânica. Esses nomes se devem ao fato de a escala vestibular se abrir no vestíbulo e a escala timpânica se comunicar com a cavidade timpânica através da janela redonda. A escala vestibular e a escala timpânica são preenchidas por perilinfa e se comunicam, nas suas extremidades, pelo helicotrema, um pequeno orifício numa porção estrangulada pelo final da escala média (Figura 3).

### *Órgão de Corti*

O órgão de Corti pode ser distinguido nitidamente, com a membrana tectória, a membrana basilar e a *estria vascularis* (Figura 4).

### *Mastóide*

A mastóide na orelha é um osso esponjoso com trabeculações que formam pequenas cavidades: as células da mastóide. Estas se encontram ocupadas por tecido adiposo e hematopoiético – na realidade, células precursoras das séries eritróides granulocítica e megacariocítica, permeadas por vasos sanguíneos (Figura 5).

### *Membrana timpânica*

A membrana timpânica é extremamente fina e aparece revestida internamente pelo epitélio respiratório e externamente pelo epitélio escamoso estratificado. Ela está desprovida de camada média fibrosa e tem uma porção central que envolve o manúbrio.

Pode-se observar que o cabo do martelo está inserido na membrana timpânica, a qual apresenta, na porção interna, o mesmo epitélio da porção proximal da tuba.

### *Orelha média*

A orelha média é uma cavidade bastante irregular, com pregas revestidas por epitélio respiratório. Contém os ossículos, a membrana timpânica e o espaço delimitados lateralmente pela membrana, inferiormente pela bula e anteriormente pela abertura da tuba. Apresenta dois músculos estriados: o músculo tensor do tímpano e o músculo tensor do estribo, os quais se inserem no cabo do martelo e no estribo, respectivamente. É possível, também, observar claramente o tendão do estribo inserindo-se na cabeça do estribo. O canal do músculo estapédio encontra-se, por vezes, em comunicação com o canal de Falópio, já próximo à eminência piramidal (Figura 6).

### *Tuba auditiva*

A tuba auditiva é revestida com epitélio do tipo respiratório colunar estratificado, muco produtor com cílios e algumas glândulas mucosas. Logo abaixo desse epitélio, já próximo à faringe, há tecido fibrocartilaginoso e uma fina camada de tecido ósseo.

Num corte baixo do ouvido médio, a tuba aparece com uma grande quantidade de glândulas mucosas drenando para sua luz e seguindo para uma porção mais distal, que é a bula com um pequeno recesso. Na porção final da tuba auditiva, há cartilagem e uma membrana fina óssea (Figura 7).

### *Conduto auditivo externo*

Com uma inclinação de 70 graus em relação à membrana timpânica, o conduto auditivo externo é revestido por pele rica em pêlos e por algumas poucas glândulas

sebáceas e ceruminosas. Na porção mais distal do conduto, vêm-se grânulos na superfície, que é a queratoialina.

A luz deste conduto é bastante ampla. A pele é muito fina, com uma única camada celular estratificada queratinizada. Abaixo desta, há uma fina camada de tecido fibroso e uma camada de tecido ósseo compacto. O tecido adiposo vai ficando mais abundante quanto mais distal à membrana timpânica.

### *Nervo facial*

No nervo facial são observadas as fibras e os corpos axonais. Em boa parte de sua extensão, está relacionado com o canal semicircular horizontal. Seu aspecto eosinofílico característico aparece nos diversos cortes.

Nas secções coronais, vê-se o nervo facial constantemente ao lado de um canal semicircular: o canal semicircular horizontal. Na secção transversal de um canal, ele é formado por uma fina camada de osso compacto com uma estrutura em seu interior: a porção membranosa do labirinto. A porção membranosa se apresenta com epitélio pavimentoso simples e tecido conjuntivo (Figura 8).

### *Ossículos*

Olhando um corte perpendicular à cabeça do martelo, este é formado por tecido osteocartilaginoso, ou melhor, por calcificação óssea em matriz endocondral. O martelo apresenta um aumento da massa em relação à porção proximal da tuba auditiva quando se avança superiormente. Na bigorna, há um tecido fibroso ligamentar, formando um ligamento com uma porção superior e outra mais posterior. A bigorna não apresenta o processo lenticulado.

A união entre o martelo e a bigorna possui uma porção cartilaginosa com fibras de colágeno, formando uma articulação do tipo enartrose.

O estribo consiste de uma porção chamada platina e de duas pernas ou cruras, a anterior e a posterior. As duas se unem na porção superior, formando a cabeça do estribo. A cabeça se une à bigorna por um tecido ligamentar articular semelhante ao do homem.

### *Vestíbulo*

O sáculo e o utrículo, perfeitamente formados, são ambos compostos por tecido membranoso muito fino, mas bastante definido. O sítio da janela oval apresenta nitidamente uma fenestra muito semelhante à do homem, formando um nicho para a membrana da janela oval, a qual é formada por tecido conjuntivo epitelial. Sobre esta repousa a platina do estribo (Figura 9).

Os principais achados histológicos são apresentados na Tabela 1.

Em comparação com os seres humanos, as principais diferenças observadas foram as seguintes: o osso temporal não apresenta antro definido, como existe na mastóide humana; e tem suas células da mastóide preenchidas por adipócitos e células precursoras da hematopoiese.

A Tabela 2 apresenta os resultados relativos à comparação entre as características histológicas do osso temporal de ovelhas e de seres humanos.

A presente análise revelou que a ovelha apresenta grande semelhança tecidual com o ser humano e que é adequada para fins de experimentação e treinamento em cirurgia otológica.

## Discussão

Quando se realizam estudos experimentais com modelos animais, uma importante pergunta é até que ponto é possível extrapolar as observações para o ser humano. Segundo Van der Vem, os modelos animais devem ser caracterizados biologicamente e ter seus determinantes imunológicos bem estudados (7). Assim, o estudo detalhado de novos modelos animais, como no presente caso, oferece uma contribuição importante à pesquisa.

Uma dificuldade na comparação das estruturas otológicas de animais com as do ser humano se origina da grande variação em termos do tamanho das estruturas nos seres humano. Wen-Yang realizou medidas do aqueduto coclear, da membrana da janela redonda, do nicho da janela redonda e do recesso do facial em uma grande série de ossos temporais humanos. Usando um micrômetro ocular, foram realizadas medidas bastante precisas de lâminas histológicas. Em todas as medidas, foram encontradas grandes variações individuais, com grandes desvios padrão (16). No presente estudo, esta dificuldade foi contornada pela utilização do critério visual na comparação entre os elementos histológicos humanos e os da ovelha, sem privilegiar a morfometria. De fato, foi possível observar uma expressiva homogeneidade quanto à arquitetura e conteúdo celular pesquisado, com uma semelhança quase absoluta entre a histologia de ovelhas e de seres humanos em nível microscópico e um alto índice de semelhança visual para as estruturas de maior importância. As principais diferenças se referiram ao número de camadas ou fileiras de células.

A histologia da mucosa da orelha média em seres humanos, conforme descrita por Lim (17), não difere da histologia da orelha média descrita para a ovelha. Ambas apresentam típico epitélio respiratório, composto principalmente por células colunares com cílios e por células secretoras localizadas sobre uma lâmina basal acima da lâmina própria (17). Dessa forma, parece que a ovelha tem como vantagem principal a semelhança



anátomo-histológica do seu órgão auditivo com o do ser humano, o que é irrefutável. Além disso, por ser um animal de porte médio, o tamanho de suas estruturas permite o desenvolvimento e treinamento de procedimentos cirúrgicos clássicos e novos (17).

Desta forma, foi possível constatar que a ovelha é especialmente adequada para experimentação em otologia. Por exemplo, diversos autores citam a bula como um elemento favorecedor ao estudo dos processos infecciosos da orelha média, pela facilidade de obtenção de secreções provenientes da orelha média e pelo acesso direto a esta e a outras estruturas, como a cóclea (2,6,14,15). Na ovelha, a bula é ampla; em certas secções, em que foram realizadas algumas medidas com um micrômetro ocular, observou-se uma medida da área ainda maior do que a da própria orelha média, fator que aumenta a probabilidade de se coletar uma boa amostra da efusão produzida. A bula da ovelha é de fácil acesso num plano ântero-inferior e apresenta uma abertura ampla para o hipotímpano. Simultaneamente, apresenta uma comunicação com o conduto auditivo externo, do qual, no entanto, está separada por tecido conjuntivo de estroma fibroso. Assim, a ovelha é apta para estudos de processos infecciosos.

Além disso, o fato de que a ovelha apresenta comunicações entre a tuba auditiva, a região do ático e a cavidade do ouvido médio, com porções extremamente similares às do ser humano, indica que a ovelha também poderá ser útil para estudos sobre otite média. Considerando que muitos estudos visam induzir infecções por obstrução da tuba auditiva, pode-se destacar que, tanto no homem quanto na ovelha, a tuba apresenta um epitélio de revestimento que contém células globosas e células ciliadas.

Na otocirurgia, o adequado treinamento das habilidades manuais não pode ser realizado diretamente em pacientes. Uma alternativa é realizar esse treinamento utilizando ossos temporais de cadáveres. Contudo, embora a dissecação de temporais de cadáveres seja uma prática mandatória, hoje há uma crescente dificuldade na obtenção desse material.

Além disso, ao se buscar reproduzir técnicas cirúrgicas, além da anatomia em si, é preciso considerar aspectos como procedimento anestésico e acesso cirúrgico. Dessa forma, os modelos animais assumem grande importância para o treinamento e pesquisa em cirurgia otológica. A semelhança histológica entre o osso temporal da ovelha e do ser humano comprova a utilidade desse animal para tais fins.

As técnicas de microscopia óptica atualmente disponíveis, juntamente com o adequado processamento de tecidos, são capazes de desnudar os elementos que diferenciam o osso temporal. Com a ampliação proporcionada pelo microscópio, é possível observar sua rica histologia: os ossículos, os vasos que transitam pelo seu interior, os nervos e as estruturas sensoriais, além de outras particularidades. Historicamente, foi Schucknecht quem padronizou o método de estudo do osso temporal, após tê-lo introduzido em 1968, o que abriu uma nova perspectiva para a análise detalhada dos tecidos. A metodologia proposta por Schucknecht consistia em relacionar os achados histológicos com as manifestações clínicas apresentadas pelos pacientes (1). Posteriormente, outros autores deram credibilidade ao método, que hoje é um padrão de estudo das alterações teciduais corriqueiramente aceito.

Finalmente, considerando que os ossos temporais humanos são de difícil aquisição, exemplares de ovinos para os trabalhos em laboratório de dissecação do osso temporal são alternativas ótimas para projetos de pesquisa e treinamento em cirurgia otológica.

## Referências

1. Piltcher OB, Swarts JD, Magnuson K, Alper CM, Doyle WJ, Hebda PA. A rat model of otitis media with effusion caused by Eustachian tube obstruction with and without streptococcus pneumoniae infection: methods and disease course. *Otolaryngol Head Neck Surg* 2002;126:490-8.
2. Giebink S, Ripley ML, Shea DA, Wright PF, Paparella MM. Clinical-histopathological correlations in experimental otitis media: implications for silent otitis media in humans. *Pediatr Res* 1985;19:389-96.
3. Doyle WJ, Rood SR. Comparison of the anatomy of the Eustachian tube in the Rhesus Monkey (*Macaca mulatta*) and man. *Ann Otol* 1980;89:49-57.
4. Sade J, Carr CD, Senturia BH. Middle ear effusions produced experimentally in dogs. *Ann Otol* 1959;68:1017-27.
5. Claus GA. Experimentelle studien uber den verschluss der tuba Eustachii beim Hunde. *Hals Nasen Ohrenheildt* 1930;26:143.
6. Browning GG, Granich MS. Surgical anatomy of the temporal bone in the chinchilla. *Ann Otol Rhinol Laryngol* 1978;87:875-82.
7. Van Der Ven LT, Dobbelseen GPJM, Dijken BNH, Dortant PM, Vos JG, Roholl PJM. A new rat model of otitis media caused by streptococcus pneumoniae conditions and application in immunization protocols. *Infect Immun* 1999;67:6098-103.
8. Hellstrom S, Salen B, Stenfors LE. Anatomy of the rat middle ear. A study under the dissection microscope. *Acta Anat (Basel)* 1982;112:346-52.
9. Lavinsky L, Goycoolea M, Ganança MM, Zwetch Y. Surgical treatment of vertigo by utriculostomy: an experimental study in sheep. *Acta Otolaryngol* 1999;119:522-7.

10. Seibel VAA. Estudo anatômico e morfométrico do osso temporal da ovelha com o objetivo da realização de cirurgia experimental e treinamento em cirurgia otológica [dissertação]. Porto Alegre: Universidade Federal do Rio Grande do Sul; 2000.
11. Lavinsky L, Seibel V. Detailed histologic, anatomic, and morphometric study of the middle ear in sheep to establish a new experimental model. In: Takasaka T, Yuasa R, Hozawa K, eds. Recent advances in otitis media. Sendai (Japan): Monduzzi; 2001. p.231-5.
12. Paparella MM, Lamey SF, Goycoolea MV. Histology and pathology of the ear (including temporal bone removal for dissection). In: Paparella MM, Shumrick A. Otolaryngology. 3rd ed. Philadelphia: WB Saunders; 1991. P.419-38.
13. Schuknecht HF. Methods of temporal bone removal and disposition. Advisory Committee of National Temporal Bone Banks Program of the Deafness Research Foundation, 1980. p.1-8.
14. Goksu N, Haziroglu R, Kemaloglu Y, Rarademir N, Bayramoglu I, Akyilddiz N. Anatomy of the guinea pig temporal bone. Ann Otol Rhinol Laryngol 1992;101:699-704.
15. Meyerhoff WL, Giebink GS, Shea DA. Silent otitis media: an animal study. Ann Otol Rhinol Laryngol 1984;93:136-9.
16. Wen-Yang S, Marion MS, Matz GJ, Hinojosa R. Anatomical measurements of the cochlear aqueduct, round window membrane, round window niche, and facial recess. Laryngoscope 1982;92:483-6.
17. Lim DJ. Normal and pathological mucosa of the middle ear and Eustachian tube. Clin Otolaryngol 1979;4:213-234.

**Tabela 1.** Descrição dos aspectos macroscópicos e microscópicos do osso temporal de ovelhas da raça *Corriedale* (n=8)

<b>Elemento</b>	<b>Aspectos macroscópicos</b>	<b>Aspectos microscópicos</b>
Epitélio do conduto auditivo externo	Pele	Células pavimentosas estratificadas queratinizadas
Epitélio da orelha média	Mucosa	Epitélio simples pavimentoso com células produtoras de muco
Epitélio da bula timpânica	Mucosa numa cavidade lisa e ampla	Epitélio ciliado simples com células produtoras de muco
Células da mastóide	Trabeculação	Preenchidas por tecido adiposo e hematopoiético
Tipo de ossificação dos ossículos e cápsula ótica	Osso compacto	Tecido ósseo intracondrial
Cóclea	Apresenta forma de caracol, com 2,5 voltas	Tecido ósseo em três lâminas
Escala vestibular	Presente em formato triangular	Tecido ósseo membranoso
Escala média (ducto coclear)	Formato triangular	Revestida pela estria vascular, órgão de Corti e células mesoteliais
Membrana de Reissner	Porção inclinada da escala média	Tecido ósseo membranoso revestido de epitélio pavimentoso simples

Membrana basilar	Porção horizontal da escala média	Camadas de tecido conjuntivo e matriz extracelular
Membrana tectória	Direção horizontal sobre o órgão de Corti	Estrutura amorfa, gelatinosa, semelhante à mácula
Escala timpânica		Tecido ósseo membranoso
Janela redonda / membrana da janela redonda	Depressão na escala timpânica ao nível da orelha média	Membrana conjuntivo-epitelial
Janela oval / nicho da janela oval / membrana da janela oval	Depressão no vestíbulo	Membrana conjuntivo-epitelial
Eminência piramidal	Orifício na parede posterior da cavidade timpânica	Tecido ósseo endocondral
Músculo estapédio / tendão do músculo estapédio	Sulco ósseo na parede posterior da cavidade timpânica / tendão muscular	Fibras musculares esqueléticas / tecido conjuntivo fibroelástico
Músculo tensor do tímpano / tendão do músculo tensor do tímpano	Do processo cocleariforme ao martelo	Fibras musculares esqueléticas / tecido conjuntivo fibroelástico
Ligamento anular	Tecido fibroso que delimita a platina do estribo na janela oval	Tecido fibroso de origem mesenquimal
Utrículo	Em contato com os canais semicirculares	Epitélio simples pavimentoso com delgada camada de tecido

		conjuntivo
Sáculo	Em contato com o ducto coclear	Epitélio simples pavimentoso com delgada camada de tecido conjuntivo
Órgão de Corti	Forma padrão	Células de Deiter, células de Hensen, células ciliadas, células do sulco interno e externo, células de Claudius
Tuba auditiva (porção óssea)	Longa e estreita porção óssea sem relação com a artéria carótida interna e que se abre na bula	A mucosa que reveste sua luz é composta por epitélio colunar ciliado baixo
Tuba auditiva (porção cartilaginosa)	Ampla e extensa	Epitélio pseudo-estratificado, ciliado colunar e células globosas mais abundantes

---

**Tabela 2.** Semelhanças histológicas entre os elementos do osso temporal de ovelhas e de seres humanos<sup>a</sup>

<b>Elemento</b>	<b>Semelhante ao humano</b>
Epitélio do conduto auditivo externo	sim
Epitélio da orelha média	sim
Epitélio da tuba auditiva	sim
Tipo de ossificação	sim
Células da mastóide	não
Eminência piramidal	sim
Músculo estapédio	sim
Tendão do músculo estapédio	sim
Músculo tensor do tímpano	sim
Tendão do músculo tensor do tímpano	sim
Membrana da janela oval	sim
Nicho da janela oval	sim
Ligamento anular	sim
Ligamento maleolar	sim
Nervo facial	sim
Ducto endolinfático	sim
Nervo ampular lateral	sim
Nervo vestibular	sim
Utrículo	sim
Crista utricular interna	sim
Mácula utricular	sim



Ossículos	sim
Estria vascular	sim
Sáculo	sim
Bula timpânica	não
Cóclea	
2,5 voltas	sim
Escala vestibular	sim
Escala média	sim
Escala timpânica	sim
Janela redonda	sim
Órgão de Corti	sim
Células ciliadas	sim
Membrana basilar	sim
Membrana tectória	sim
Membrana de Reissner	sim

---

<sup>a</sup> Padrões de comparação: celularidade e arquitetura das estruturas em base histológica. Foram considerados semelhantes os elementos que satisfizessem ambos os critérios, isto é, apresentassem o mesmo tipo de células no elemento em análise e similitude anatômica (análise visual).

**Legendas das figuras:**

**Figura 1.** Visão da parede medial: a) epitímpano; b) conduto auditivo externo; c) membrana do tímpano; d) nervo de Jacobson; e) hipotímpano; f) bula timpânica.

**Figura 2.** Cortes em pequeno aumento (3 X): a) bula timpânica; b) hipotímpano; c) conduto auditivo externo; d) cabeça do estribo; e) nervo facial; f) músculo tensor do estribo; g) vestíbulo; h) cóclea.

**Figura 3.** Cóclea (pequeno aumento, 3 X).

**Figura 4.** Órgão de Corti (grande aumento, 25 X).

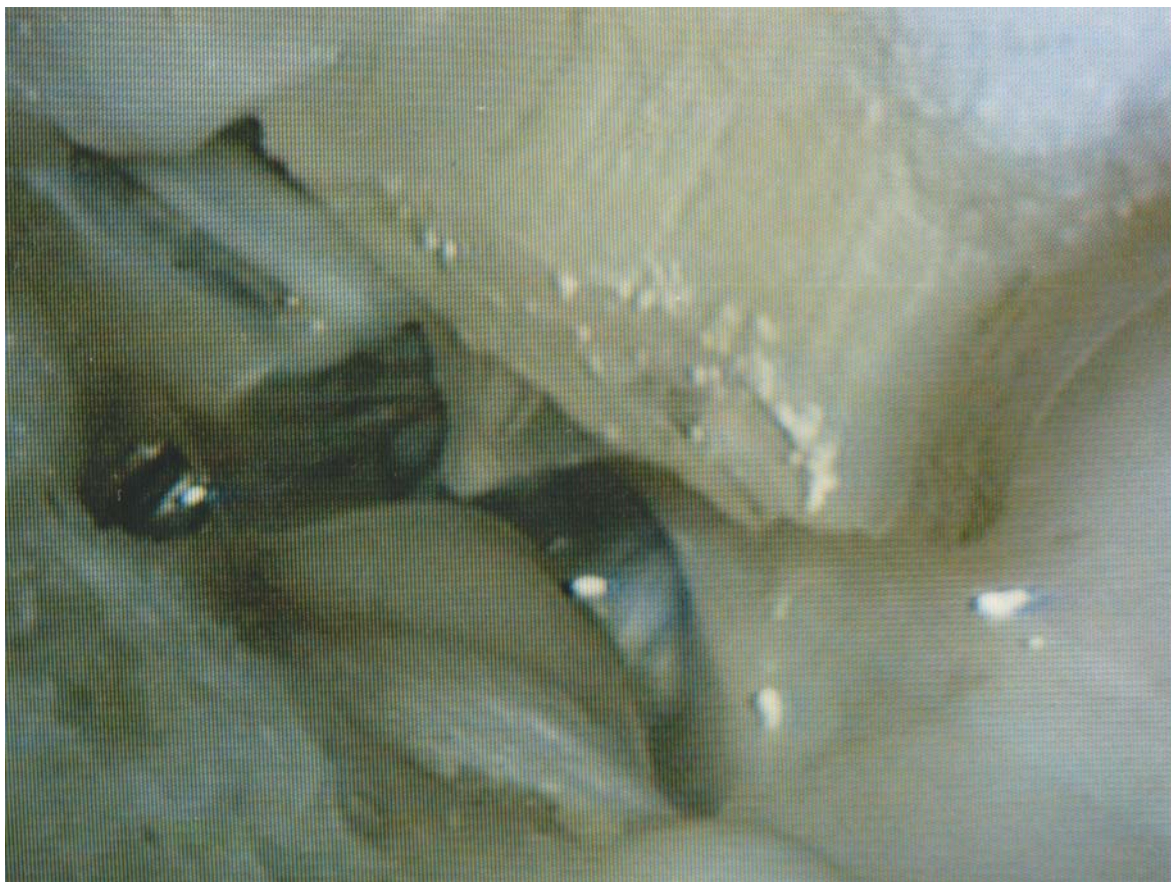**Figura 5.** Mastóide: a) células preenchidas por tecido hematopoiético (pequeno aumento, 3 X).

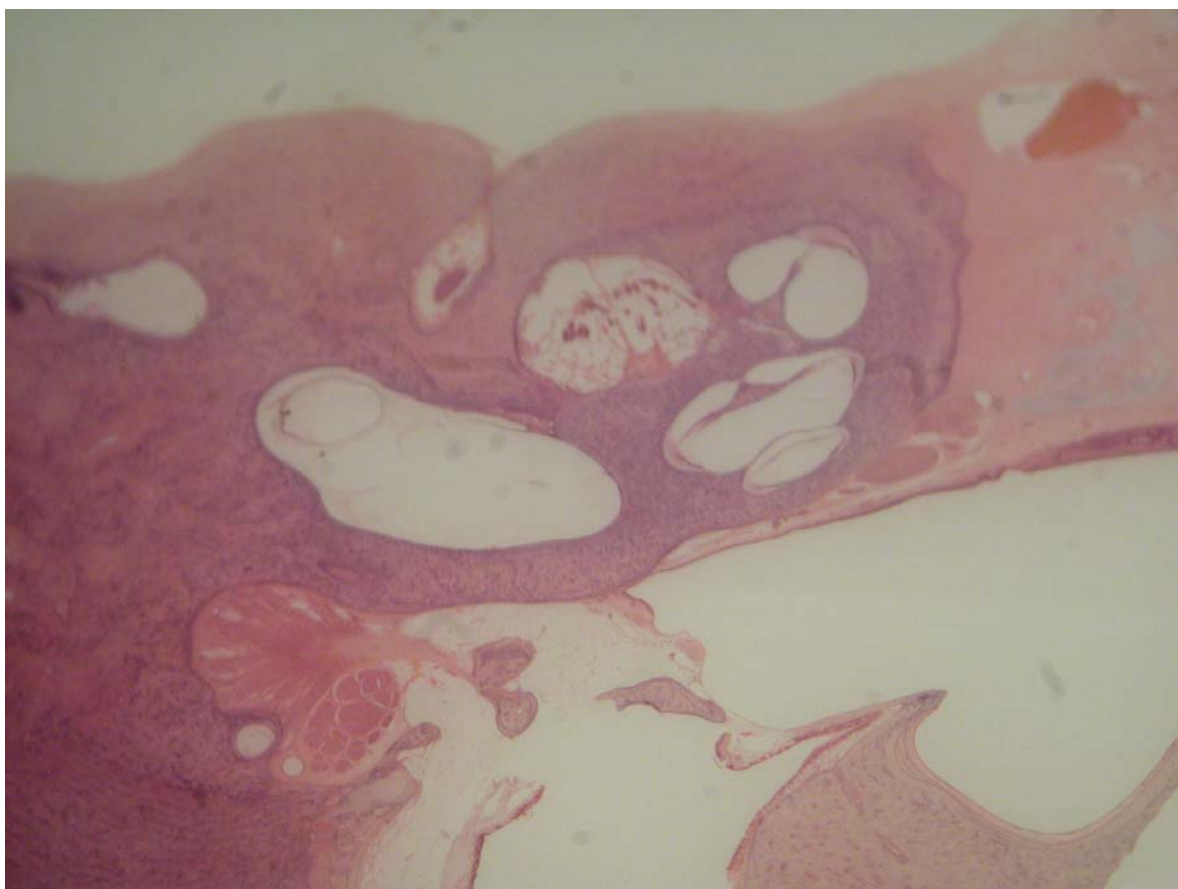
**Figura 6.** a) Estribo; b) ramo longo da bigorna; c) vestíbulo; d) músculo tensor do estribo (pequeno aumento, 3 X).

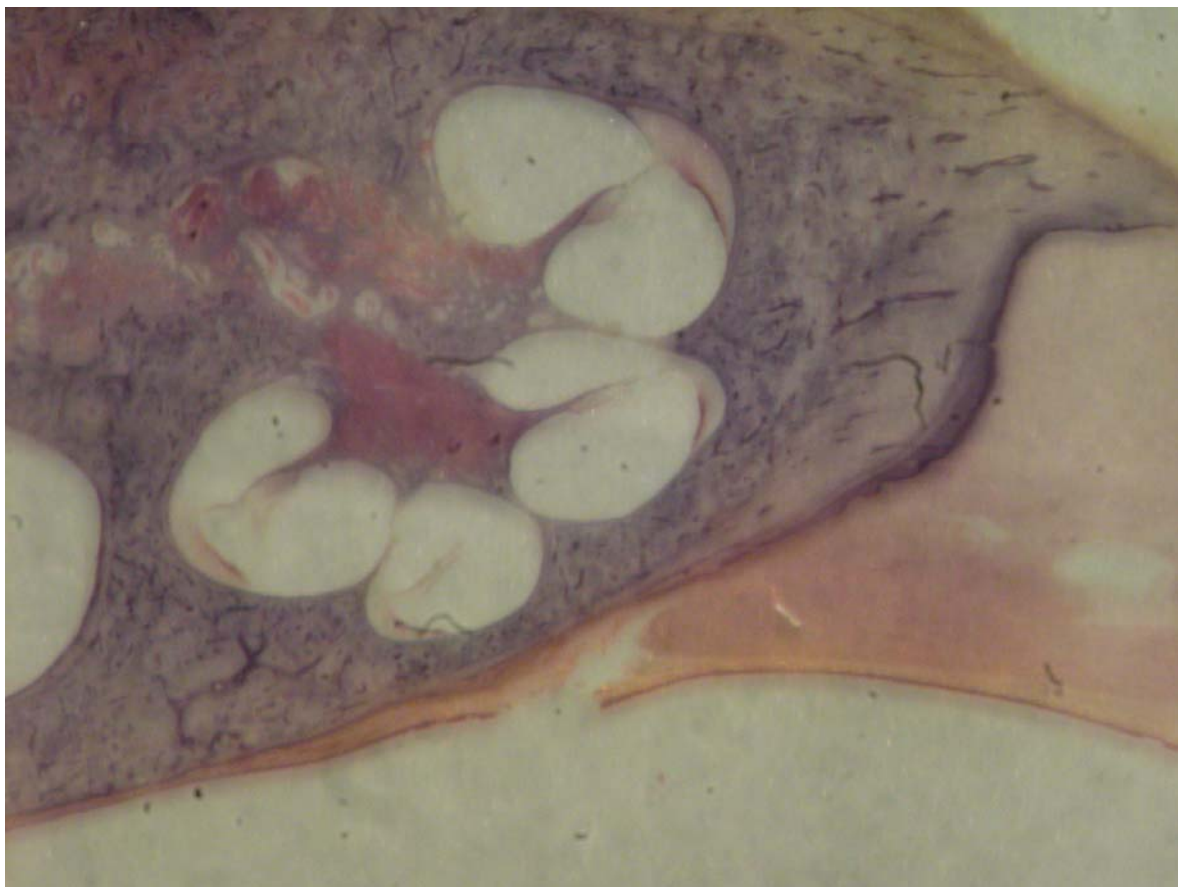
**Figura 7.** Tuba auditiva em grande aumento (20 X): a) porção cartilaginosa; b) epitélio respiratório.

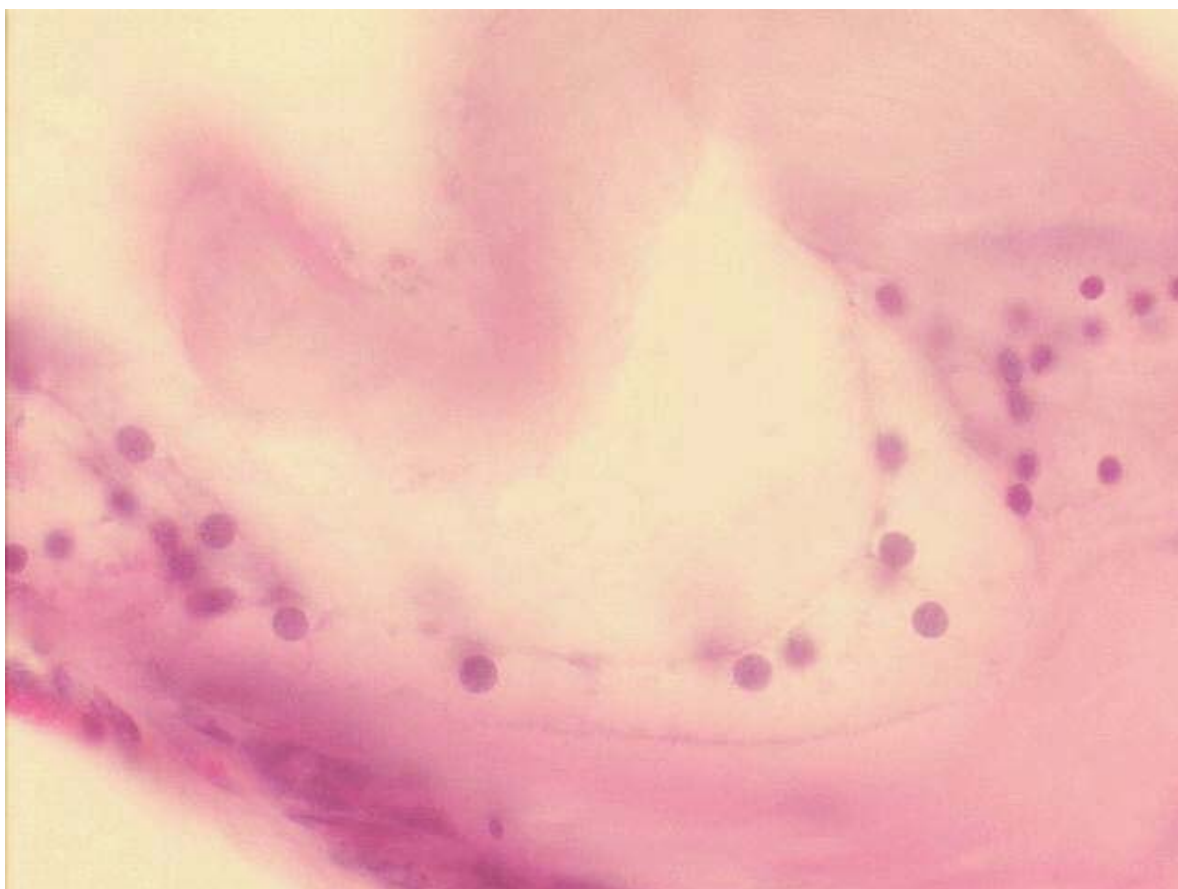
**Figura 8.** Feixes axonais do nervo facial (aspecto característico eosinofílico) (médio aumento, 13 X).

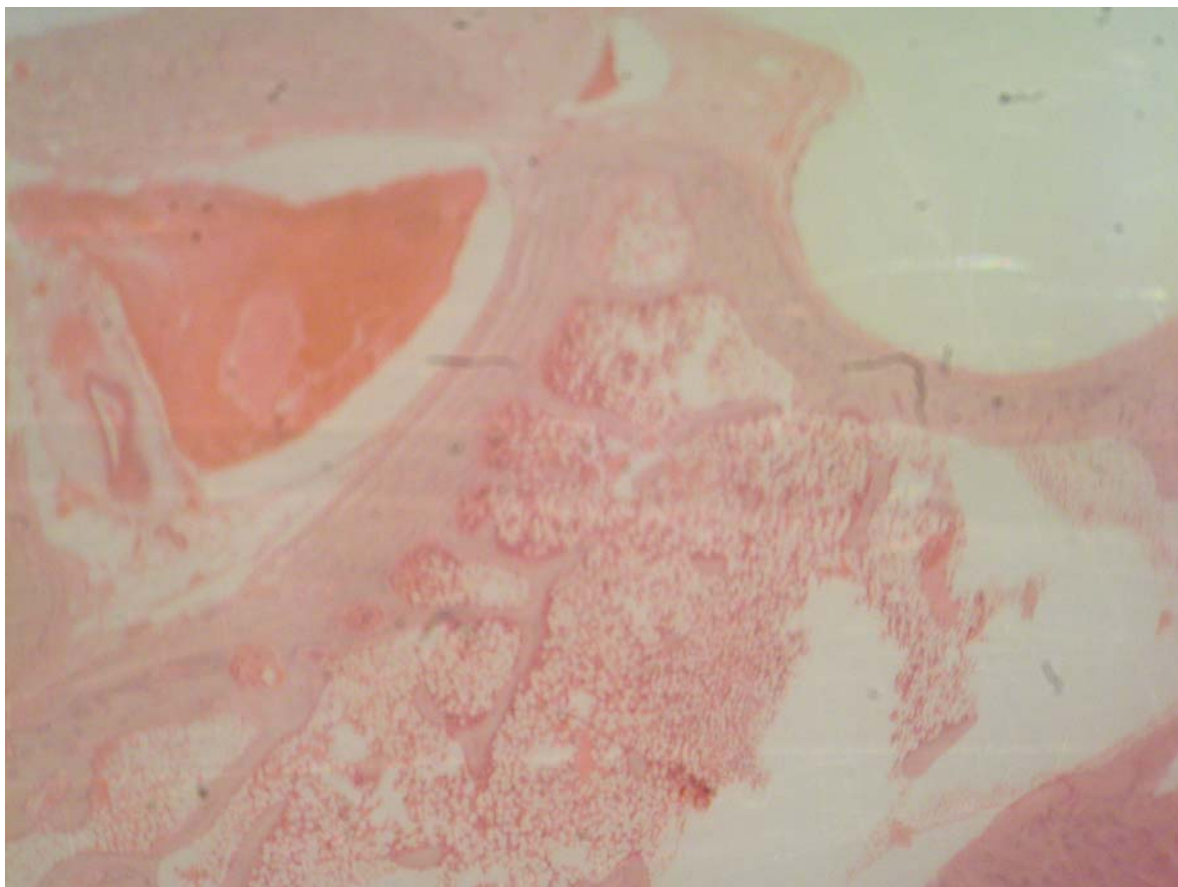
**Figura 9.** Vestíbulo: a) sáculo; b) utrículo (pequeno aumento, 3X).

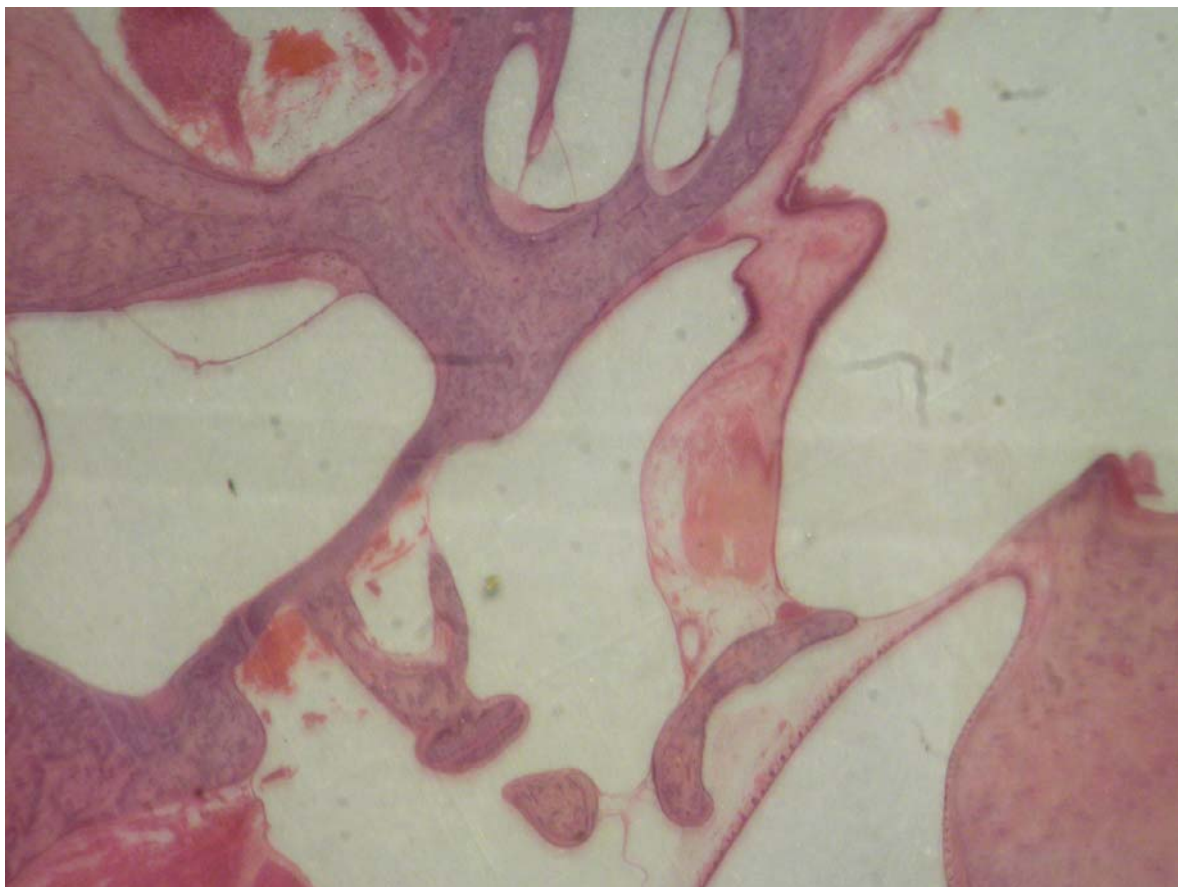
**Figura 1**

**Figura 2**

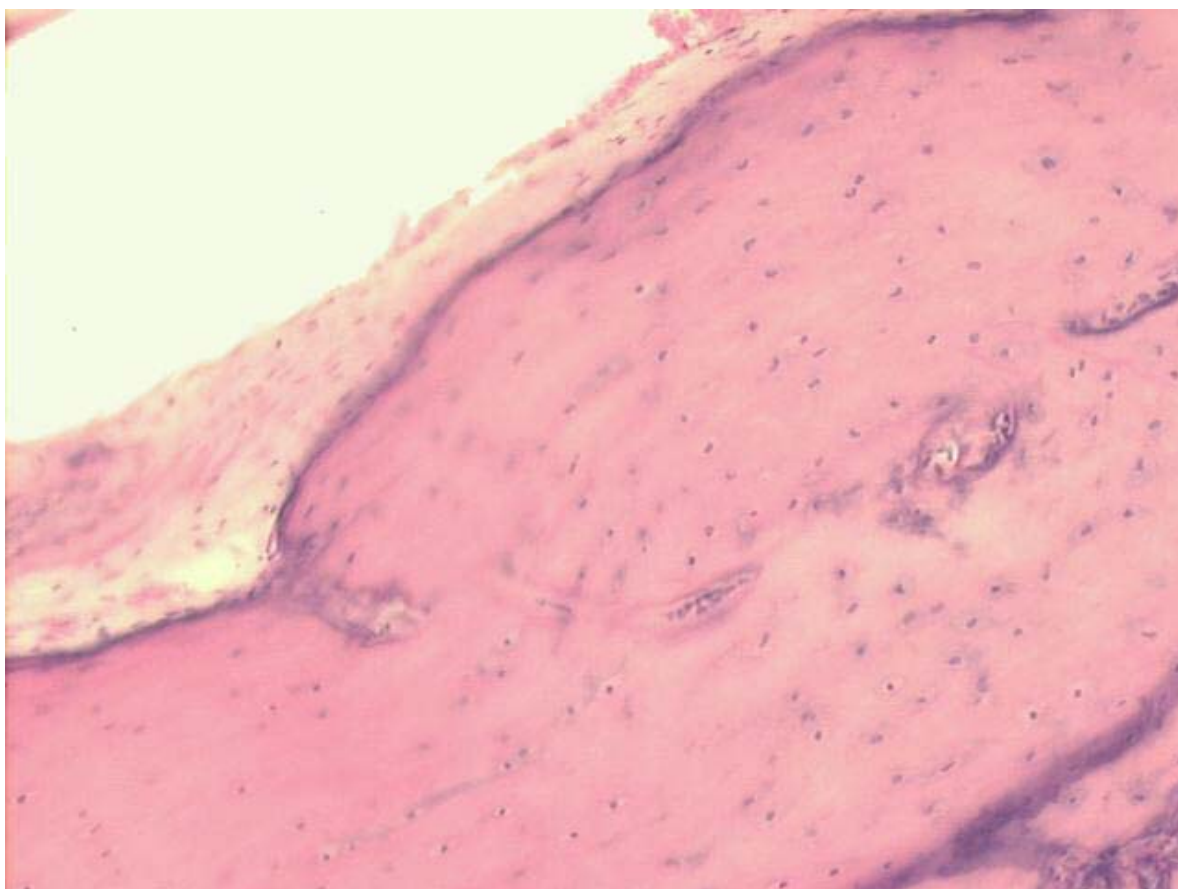
**Figura 3**

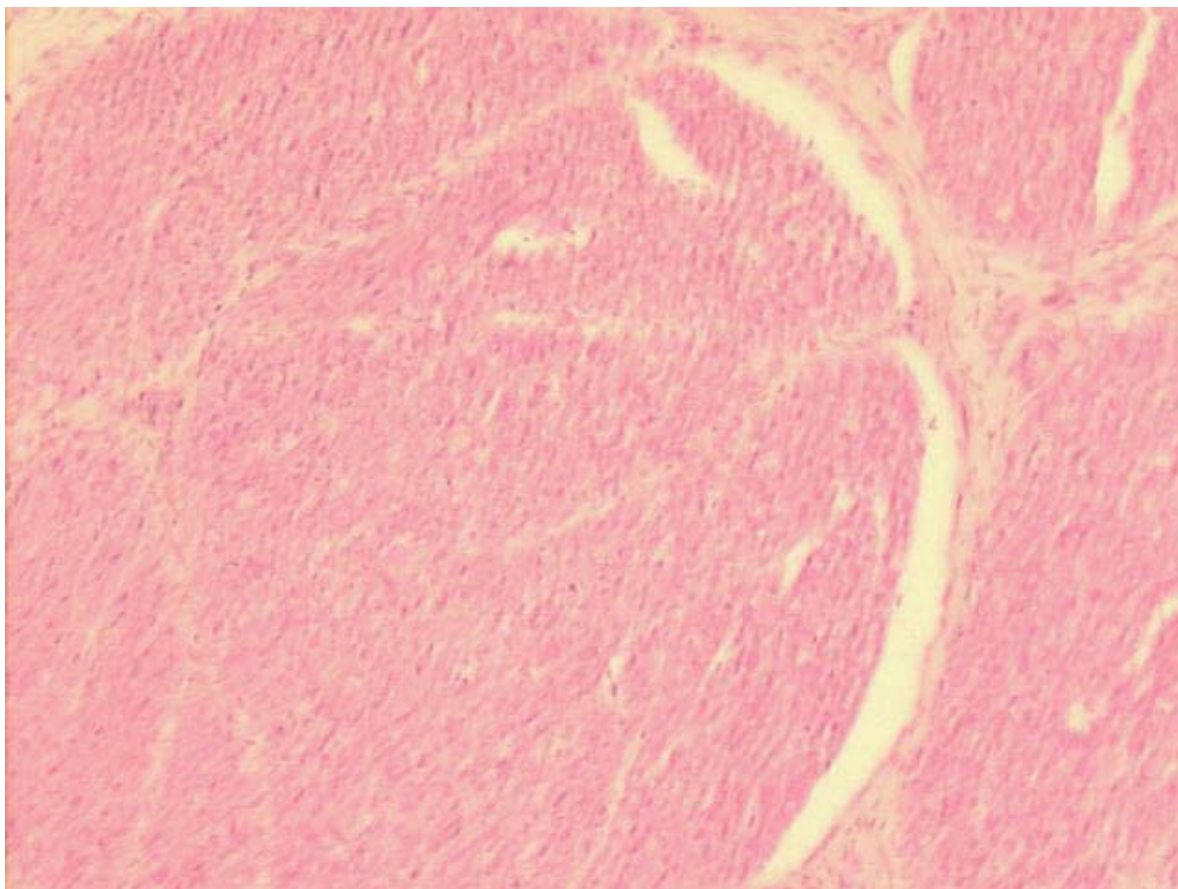
**Figura 4**

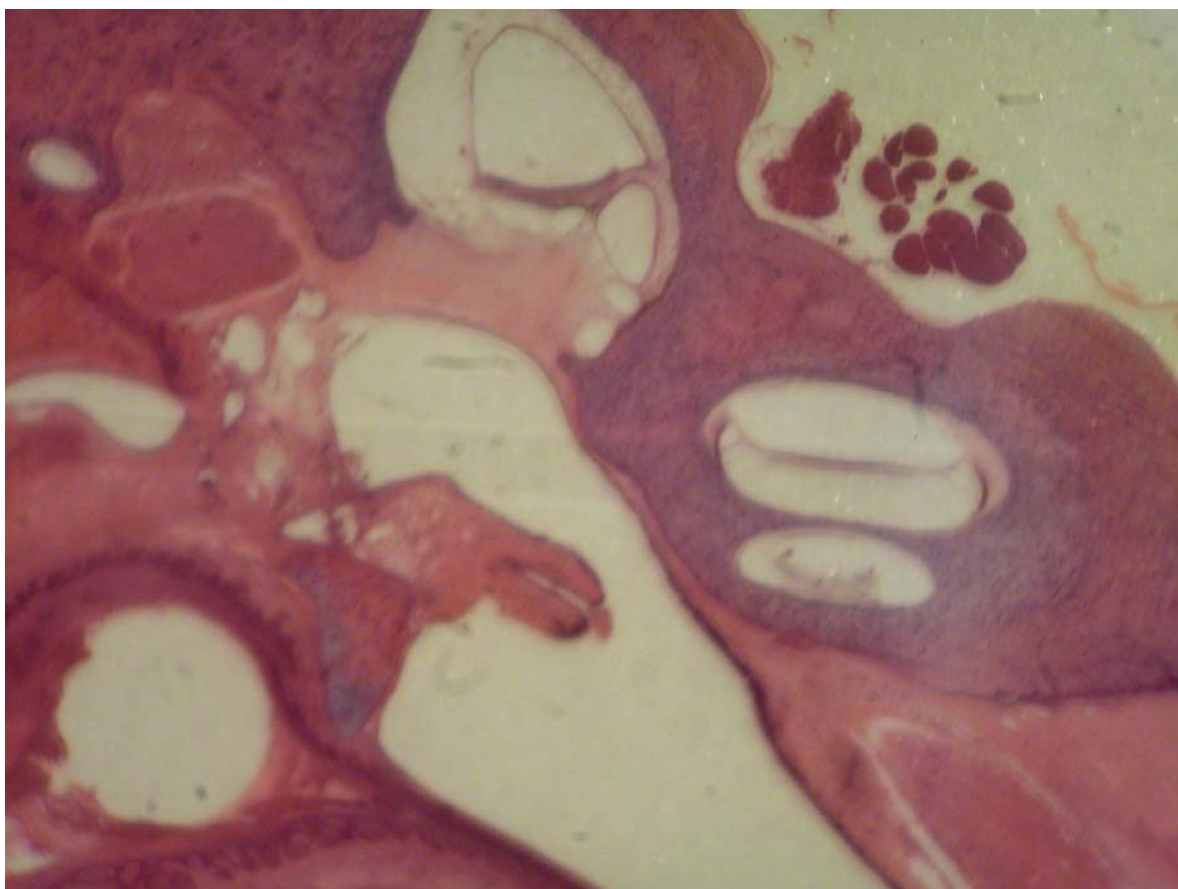
**Figura 5**

**Figura 6**



**Figura 7**

**Figura 8**

**Figura 9**

## **11. ARTIGO CIENTÍFICO EM LÍNGUA INGLESA**

### **HISTOLOGY OF SHEEP TEMPORAL BONE – A CONTRIBUTION TO THE STUDY OF SHEEP AS AN EXPERIMENTAL ANIMAL MODEL FOR TRAINING AND SCIENTIFIC INVESTIGATION IN OTOTOLOGY**

Hormy Biavatti Soares, MD

Luiz Lavinsky, MD, PhD

Otorhinolaryngology Service, Hospital de Clínicas de Porto Alegre.

Graduate Program in Medicine: Surgery, School of Medicine, Universidade Federal do Rio Grande do Sul, Porto Alegre, RS, Brazil.

Correspondence:

Dr. Hormy B. Soares

Rua São Manoel 1660/ 702

CEP 90620-110 - Porto Alegre, RS – Brazil

Phone: +55-51-3219-6379

Fax: +55-51-3221-3092

E-mail: [hormybs@terra.com.br](mailto:hormybs@terra.com.br)

**Abstract**

Previous studies suggest that there is an excellent correlation between the morphology and dimensions of ear structures in sheep and human beings. The aim of the present work was to describe the histology of the temporal bone in sheep by analyzing a series of slides prepared at a world-renowned center of temporal bone histopathology . The study revealed a marked resemblance between sheep and humans in terms of temporal bone cellularity and histological architecture. The main differences observed were the presence of an anatomic bulla in sheep, the absence of aeration in the mastoid and the inferior opening of the hypotympanum into the bulla in sheep. Based on these observations, it is possible to conclude that sheep are an advantageous option for training and research in otologic surgery.

## **Introduction**

Experimental research in otology has traditionally employed several animal species, such as chinchillas, guinea pigs, rats, cats, dogs and monkeys, among others (1-8). The definition of the best animal to be used very often depends on the objective of the study. The criteria that have been described as useful for the selection of animals for research include anatomical similitude with human beings and the behavior of the animal in captivity.

In 1999 (9), Lavinsky et al. published a novel study concerning surgical aspects of the ear of sheep, emphasizing the usefulness of this animal for the testing of complex surgical procedures. The group has already carried out a series of works focused on the morphometry of sheep middle ear structures (10,11). This line of research has revealed an optimal similitude between the dimensions of the temporal bone in sheep and in human beings.

The objective of the present study was to further these studies by providing a histological description of the temporal bone in sheep.

## **Materials and Methods**

A descriptive study was carried out with temporal bones of eight *Corriedale* sheep. The vertical and horizontal sections of the temporal bones were performed at the University of Minnesota Otitis Media Research Center Otopathology Laboratory, and resulted in 307 slides. The procedures related to the elaboration of these slides have been previously described (12). The slides were used in the present study with permission from Drs. Marcos Goycoolea (Clinica Las Condes, Chile) and Luiz Lavinsky (Universidade Federal do Rio Grande do Sul, Brazil).

### *Histological analysis*

The slides were examined using an Olympus BX-60 dual-view head microscope at the Anatomopathology Unit at the Hospital de Clínicas de Porto Alegre (HCPA) Research Center, Brazil.

The description of findings focused on the anatomical elements and milestones that are relevant to human otology (12,13): external ear canal, middle ear, Eustachian tube, mastoid process, pyramidal eminence, stapedious muscle; tensor tympani muscle and tensor tympani muscle tendon, oval window, annular ligament, anterior ligament of the malleus, facial nerve, endolymphatic duct, nerve to the ampulla of the lateral canal, vestibular nerve, utricle, bones of the ear, stria vascularis, saccule, and cochlea.

As part of the description of histological elements, cavitory spaces and types of tissue were recorded. The items described were later compared to their human equivalent and classified as being or not similar to the human elements. The standards used for comparison were cellularity and histological architecture. The elements were classified as similar to those of human beings if they fulfilled both criteria, i.e., presented the same type of cells and anatomical resemblance (visual inspection).

### *Documentation of images*

The images focusing on the histological architecture of the middle ear in sheep were obtained using a surgical microscope (DF Vasconcelos, 900 series) coupled to a digital camera (Nikon Coolpix 5.0). Images focusing on cellularity aspects were obtained using an image capture system (ACDSee View 4.0 software) coupled to an Olympus BX-60 microscope. Images were magnified 3, 5, 8, 13, 20, 25 and 40 X.

## Results

Most of the structures selected based on human anatomy were identified in the temporal bone of sheep (Figure 1).

The main structures analyzed are described below.

### *Bulla*

Although absent in humans, the bulla plays an important anatomical role in experimental research (2,6,14,15). In sheep, this structure is shaped as an ample, smooth cavity with thin walls. It is internally lined with simple columnar epithelium forming one single layer of cells. In certain sections, a sequence of semi-cavities can be observed. They are restricted to the wall and provide stability without segmenting the bulla.

The bulla adjoins the cochlea, the hypotympanum, the Eustachian tube, the petrous portion of the temporal bone, and the external auditory canal, from which it is separated by fibrocartilaginous tissue (Figure 2).

### *Cochlea*

The cochlea is inserted in the petrous portion of the temporal bone. A large part of the cochlea is adjacent to the bulla and the hypotympanum. It is wrapped in spongy tissue known as modiolus, which contains a nervous ganglion, forming an osseous spiral lamina. Internally, the cavity is lined with light-colored polygonal cells. Inside the cavity, a membranous portion contains a cone-shaped structure which divides the cochlear space, forming a triangle.

A cross section reveals the three portions of the triangle in relation to the osseous space: a superior portion, or vestibular scale, a middle portion, or middle scale, and a lower portion, or tympanic scale. The names vestibular scale and tympanic scale derive from the



opening of the upper scale into the vestibule, and from the communication of the lower scale with the tympanic cavity through the round window. The vestibular and tympanic scales are filled with perilymph and communicate with each other by the helicotrema, a small opening in a narrow portion at the end of the middle scale (Figure 3).

### *Organ of Corti*

This structure is readily distinguishable with a tectorial membrane and the stria vascularis (Figure 4). Overall, it presents a standard shape.

### *Mastoid*

The mastoid in sheep is made of cancellous bone with trabeculae forming small cavities, the mastoid cells. These cells are filled with adipose and hematopoietic tissue – in fact, they are precursor cells of erythroid, granulocytic and megakaryocytic series, permeated by blood vessels (Figure 5).

### *Tympanic membrane*

The tympanic membrane is extremely thin. It is lined with respiratory epithelium and covered externally with stratified squamous epithelium. In sheep, the membrane lacks a middle fibrous layer, and presents a central portion involving the manubrium. It is possible to observe that the handle of the malleus is inserted into the tympanic membrane, which is lined with the same type of epithelium as that lining the proximal portion of the Eustachian tube.

### *Middle ear*

The middle ear in sheep is shaped as an irregular cavity with folds covered by respiratory-type epithelium. It comprehends the bones, the tympanic membrane and the space delimited laterally by the tympanic membrane, below by the bulla and anteriorly by the opening of the Eustachian tube. It contains two striated muscles, the tensor tympani and the stapedius tensor muscle, which are inserted into the handle of the malleus and into the incus, respectively. It is also possible to clearly observe that the stapedius tendon is inserted into the head of the stapes. The stapedius muscle channel communicates in some cases with the fallopian canal close to the pyramidal eminence (Figure 6).

### *Eustachian tube*

The Eustachian tube is covered with stratified columnar (respiratory-type) epithelium, a mucus-producing epithelium presenting cilia and mucous glands. Directly below this epithelium, closer to the pharynx, fibrocartilaginous tissue and a thin bone layer are observed.

A low section of the middle ear reveals the Eustachian tube with many mucous glands which empty into the tube's lumen. The tube continues towards a more distal portion, reaching the bulla at a point where it presents a small recess. At the final portion of the Eustachian tube, cartilage and a thin bone layer are observed (Figure 7).

### *External auditory canal*

With a 70-degree angle in relation to the tympanic membrane, the external auditory canal is wrapped in hair-covered skin and covered by a few sebaceous and ceruminous

glands. At the more distal portion of the canal, keratohyaline granules are observed on the surface.

The canal has an ample lumen. The skin is very thin, with a single stratified squamous keratinized cellular layer. Below this layer a thin fibrous tissue layer and a compact bone tissue layer are observed. The further away from the tympanic membrane, the greater the amount of adipose tissue.

### *Facial nerve*

Fibers and axonal bodies are observed in the facial nerve. Throughout a large portion, the nerve is clearly related to the horizontal semicircular canal. Several sections reveal a characteristic eosinophilic aspect.

The nerve is consistently visible in coronal sections, always next to the horizontal semicircular canal. A cross section of the semicircular canal reveals a thin layer of compact bone containing the membranous portion of the labyrinth. The facial nerve's membranous portion presents squamous epithelium and connective tissue (Figure 8).

### *Bones*

A section perpendicular to the malleus head shows a structure formed by osteocartilaginous tissue, or, more exactly, by endochondral calcification. The malleus presents an increase in mass in relation to the proximal portion of the Eustachian tube as one moves towards the superior portion. The incus contains fibrous connective tissue, forming ligaments with an upper portion and a posterior portion. The incus does not present a lenticular process.

The junction between the malleus and the incus has a cartilaginous portion with collagen fibers forming a ball-and-socket type joint. The stapes is divided into the platina

and two legs or crura (anterior and posterior). They join at the upper portion, forming the head of the stapes. The head is attached to the incus through articular ligament tissue, similarly to what is observed in human beings.

### *Vestibule*

The perfectly formed saccule and utricle in sheep are both made of membranous tissue. The oval window site has a clear opening, very similar to that of human beings, forming a niche into the epithelial connective tissue membrane of the oval window. The stapes platina rests on this membrane (Figure 9).

The main histological findings are presented in Table 1.

In comparison to human beings, the main differences observed were the following: The temporal bone does not have a well-defined antrum, as in the human mastoid; and the mastoid cells in sheep are filled with adipocytes and hematopoietic precursor cells. Table 2 presents the results concerning the histological comparison between the temporal bone in sheep and human beings based on cellularity and anatomical resemblance (visual inspection).

### **Discussion**

When performing research with animal models, one important issue is the extent to which the observations can be applied to human beings. According to Van der Vem (7), animal models must be biologically characterized and their immunological determinants thoroughly studied. Thus, the detailed analysis of new animal models, as in the present study, provides an important contribution to research.

One limitation of the comparison between otologic elements in animals and human beings stems from the great range in size observed in the ear structures of human beings. Wen-Yang Su et al. measured the cochlear aqueduct, the round window membrane, round window niche, and facial recess in a large series of human temporal bones. Using an ocular micrometer, those authors performed precise measurements on histological slides, and observed important individual differences, with a large standard deviation (16). In the present study, this difficulty was overcome by the adoption of a visual criterion for the comparison of histological elements in sheep and humans, avoiding the emphasis on morphometry. Indeed, we found an expressive homogeneity in terms of histological architecture and cellularity in sheep, with almost absolute similitude in terms of cellularity in the comparison with humans, in addition to strong visual resemblance for the major structures. The main differences were related to the number of cell layers.

The histology of the middle ear mucosa in humans as described by Lim (17) is similar to that of the middle ear in sheep. In both cases, the respiratory-type epithelium is composed mainly by ciliated columnar cells and secretory cells located on a basal layer over the lamina propria (17). It thus seems that the main advantage of sheep is a striking anatomo-histologic similarity with the human ear, which is undeniable. In addition, since it is a middle-sized animal, the size of its structures allows the adequate development of and training in surgical procedures (17).

Our conclusion is that sheep are especially adequate for use in otologic research. For example, several authors mention the bulla as an element favoring the study of infectious processes in the middle ear, since this structure facilitates the collection of middle ear effusion samples and the access to the middle ear and to other structures such as the cochlea (2,6,14,15). The bulla in sheep is ample; in some sections in which we performed measurements, the area of the bulla was larger than that of the middle ear,

which increased the probability of collecting good effusion samples. The access to the bulla in sheep is easy from an antero-inferior direction, and the structure has an ample opening into the hypotympanum. It also communicates with the external auditory canal, although separated from it by fibrous connective tissue. Therefore, the ear in sheep is adequate for the study of infectious processes.

In addition, the presence of a communication between the Eustachian tube, the epitympanic recess and the middle ear cavity, with great resemblance to human beings, indicates that sheep are also useful for studies in otitis media. Since many studies try to induce infection by obstructing the Eustachian tube, it is worth mentioning that, as in human beings, the Eustachian tube in sheep is covered by globose and ciliated cells which facilitate this aim.

In otosurgery, the training of surgical skills cannot be performed directly in patients. One alternative is to use cadaveric temporal bones. However, although this is a mandatory practice, there is a growing difficulty in obtaining this material. In addition, the training of surgical techniques must also consider the anesthetic procedure and surgical approach. In this context, animal models become even more important for training and research in otologic surgery. The histological resemblance between the temporal bone in sheep and humans indicates that sheep are adequate for this purpose.

The optical microscopy techniques that are currently available, together with the adequate processing of tissue, are capable of revealing the elements that distinguish the temporal bone. Historically, it was Schucknecht who standardized the study method applied to the temporal bone, after having proposed it in 1968. This opened a new perspective for the detailed analysis of tissue. The method proposed by Schucknecht consisted in correlating histological findings with the clinical manifestations of patients

(1). Later, other investigators corroborated the reliability of this method, which is currently a well-accepted standard for the study of tissue alterations.

In summary, considering the difficulty in obtaining human bones and the close resemblance between the ear structures of sheep and humans, the temporal bones of sheep are an excellent alternative for the practice of dissection in otologic surgery research and training.

## References

1. Piltcher OB, Swarts JD, Magnuson K, Alper CM, Doyle WJ, Hebda PA. A rat model of otitis media with effusion caused by Eustachian tube obstruction with and without streptococcus pneumoniae infection: methods and disease course. *Otolaryngol Head Neck Surg* 2002;126:490-8.
2. Giebink S, Ripley ML, Shea DA, Wright PF, Paparella MM. Clinical-histopathological correlations in experimental otitis media: implications for silent otitis media in humans. *Pediatr Res* 1985;19:389-96.
3. Doyle WJ, Rood SR. Comparison of the anatomy of the Eustachian tube in the Rhesus Monkey (*Macaca mulatta*) and man. *Ann Otol* 1980;89:49-57.
4. Sade J, Carr CD, Senturia BH. Middle ear effusions produced experimentally in dogs. *Ann Otol* 1959;68:1017-27.
5. Claus GA. Experimentelle studien uber den verschluss der tuba Eustachii beim Hunde. *Hals Nasen Ohrenheildt* 1930;26:143.
6. Browning GG, Granich MS. Surgical anatomy of the temporal bone in the chinchilla. *Ann Otol Rhinol Laryngol* 1978;87:875-82.
7. Van Der Ven LT, Dobbelsteen GPJM, Dijken BNH, Dortant PM, Vos JG, Roholl PJM. A new rat model of otitis media caused by streptococcus pneumoniae conditions and application in immunization protocols. *Infect Immun* 1999;67:6098-103.
8. Hellstrom S, Salen B, Stenfors LE. Anatomy of the rat middle ear. A study under the dissection microscope. *Acta Anat (Basel)* 1982;112:346-52.
9. Lavinsky L, Goycoolea M, Ganança MM, Zwetch Y. Surgical treatment of vertigo by utriculostomy: an experimental study in sheep. *Acta Otolaryngol* 1999;119:522-7.



10. Seibel VAA. Estudo anatômico e morfométrico do osso temporal da ovelha com o objetivo da realização de cirurgia experimental e treinamento em cirurgia otológica [dissertação]. Porto Alegre: Universidade Federal do Rio Grande do Sul; 2000.
11. Lavinsky L, Seibel V. Detailed histologic, anatomic, and morphometric study of the middle ear in sheep to establish a new experimental model. In: Takasaka T, Yuasa R, Hozawa K, eds. Recent advances in otitis media. Sendai (Japan): Monduzzi; 2001. p.231-5.
12. Paparella MM, Lamey SF, Goycoolea MV. Histology and pathology of the ear (including temporal bone removal for dissection). In: Paparella MM, Shumrick A. Otolaryngology. 3rd ed. Philadelphia: WB Saunders; 1991. P.419-38.
13. Schuknecht HF. Methods of temporal bone removal and disposition. Advisory Committee of National Temporal Bone Banks Program of the Deafness Research Foundation, 1980. p.1-8.
14. Goksu N, Haziroglu R, Kemaloglu Y, Rarademir N, Bayramoglu I, Akyilddiz N. Anatomy of the guinea pig temporal bone. Ann Otol Rhinol Laryngol 1992;101:699-704.
15. Meyerhoff WL, Giebink GS, Shea DA. Silent otitis media: an animal study. Ann Otol Rhinol Laryngol 1984;93:136-9.
16. Wen-Yang S, Marion MS, Matz GJ, Hinojosa R. Anatomical measurements of the cochlear aqueduct, round window membrane, round window niche, and facial recess. Laryngoscope 1982;92:483-6.
17. Lim DJ. Normal and pathological mucosa of the middle ear and Eustachian tube. Clin Otolaryngol 1979;4:213-234.

**Table 1.** Macroscopic and microscopic aspects of the temporal bone in sheep (n=8)

<b>Element</b>	<b>Macroscopic aspect</b>	<b>Microscopic aspect</b>
External auditory canal epithelium	Skin	Stratified squamous keratinized cells
Middle ear epithelium	Mucosa	Simple columnar epithelium with mucus-producing cells
Tympanic bulla epithelium	Mucosa covering an ample and smooth cavity	Simple ciliated epithelium with mucus-producing cells
Mastoid cells	Trabeculae forming small cavities	Filled with adipose and hematopoietic tissue
Bones and optic capsule	Compact bone	Endochondral bone
Cochlea	Spiral with 2.5 turns	Bone tissue arranged in three layers
Vestibular scale	Triangular shape	Membranous bone tissue
Middle scale (cochlear duct)	Triangular shape	Covered by stria vascularis, organ of Corti and mesothelial cells
Reissner's membrane	Inclined portion of middle scale	Membranous bone tissue covered with simple squamous epithelium
Basilar membrane	Horizontal portion of middle scale	Connective tissue and extracellular matrix
Tectorial membrane	Arranged horizontally over the organ of Corti	Amorphous, gelatinous structure similar to the macula

Tympanic scale	Triangular shape	Membranous bone tissue
Round window/ round window membrane	Depression in tympanic scale at the middle ear level	Connective-epithelial membrane
Oval window/ oval window niche/oval window membrane	Depression the vestibule	Connective-epithelial membrane
Pyramidal eminence	Orifice in posterior tympanic cavity wall	Endochondral bone
Stapedius muscle/tendon	Bone groove in the posterior tympanic cavity wall/muscle tendon	Skeletal muscle fiber/fibro-elastic connective tissue
Tympani tensor muscle/tendon	Reaches from the cochleariform process to the malleus	Skeletal muscle fiber/fibro-elastic connective tissue
Annular ligament	Fibrous tissue limiting the stapes platina at the oval window	Fibrous tissue of mesenchymal origin
Utricle	Contiguous to semicircular canals	Simple squamous epithelium with thin layer of connective tissue
Saccule	Contiguous to the cochlear duct	Simple squamous epithelium with thin layer of connective tissue
Organ of Corti	Standard shape	Deiter's cells, Hensen's cells,

		ciliated cells, internal and external sulcus cells, Claudius cells
Eustachian tube – osseous portion	Long and narrow bone portion unrelated to the internal carotid artery, which opens in the bulla	Mucosa lining lumen is made of simple columnar ciliated epithelium
Eustachian tube – cartilaginous portion	Ample and large	Pseudo-stratified epithelium, columnar ciliated epithelium and globose cells

---

**Table 2.** Histological similarity between the temporal bone elements in sheep and humans

<b>Element</b>	<b>Similarity<sup>a</sup></b>
Auditory ear canal epithelium	yes
Middle ear epithelium	yes
Eustachian tube epithelium	yes
Type of bone	yes
Mastoid cells	no
Pyramidal eminence	yes
Stapedius muscle	yes
Stapedius muscle tendon	yes
Tensor tympani muscle	yes
Tensor tympani muscle tendon	yes
Oval window membrane	yes
Oval window niche	yes
Annular ligament	yes
Maleolar ligament	yes
Facial nerve	yes
Endolymphatic duct	yes
Lateral ampullary nerve	yes
Vestibular nerve	yes
Utricle	yes
Internal utricular crista	yes
Utricular macula	yes
Bones	yes

Stria vascularis	yes
Sacculle	yes
Tympanic bulla	no
Cochlea	
2.5 turns	yes
Vestibular scale	yes
Middle scale	yes
Tympanic scale	yes
Round window	yes
Organ of Corti	yes
Ciliated cells	yes
Basilar membrane	yes
Tectorial membrane	yes
Reissner's membrane	yes

---

<sup>a</sup> Standards for comparison: cellularity and histological architecture. The elements were classified as similar to those of humans if they fulfilled both criteria, i.e., presented the same type of cells and anatomical resemblance (visual inspection).

**Figure legends:**

**Figure 1.** View of medial wall: a) epitympanum; b) external auditory canal; c) tympanic membrane; d) Jacobson's nerve; e) hypotympanum; f) tympanic bulla.

**Figure 2.** Sections (3 X magnification): a) tympanic bulla; b) hypotympanum; c) external ear canal; d) head of the stapes; e) facial nerve; f) incudal tensor muscle; g) vestibule; h) cochlea.

**Figure 3.** Cochlea (3 X magnification).

**Figure 4.** Organ of Corti (25 X magnification).

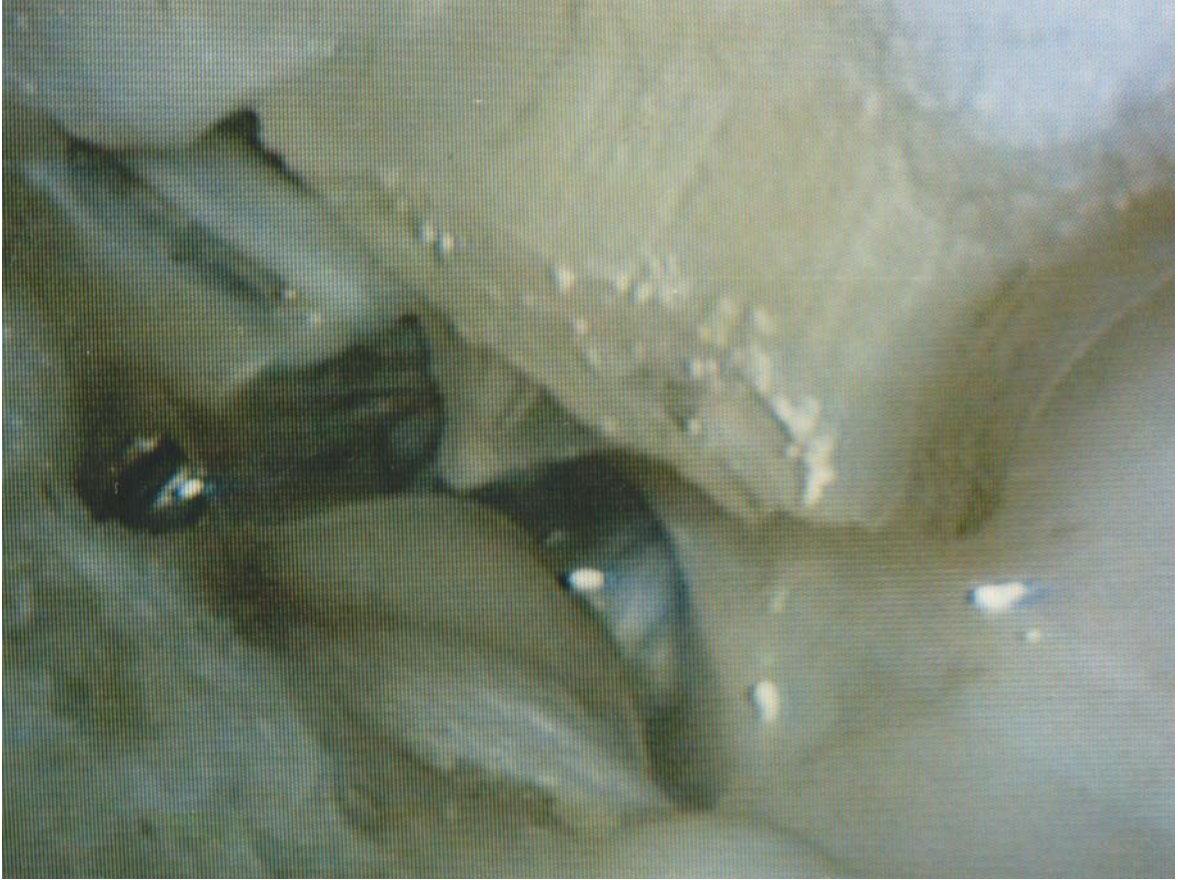**Figure 5.** Mastoid: a) cells filled with hematopoietic tissue (3 X magnification).

**Figure 6.** a) Stapes; b) incudal long process; c) vestibule; d) tensor stapedius muscle (3 X magnification).

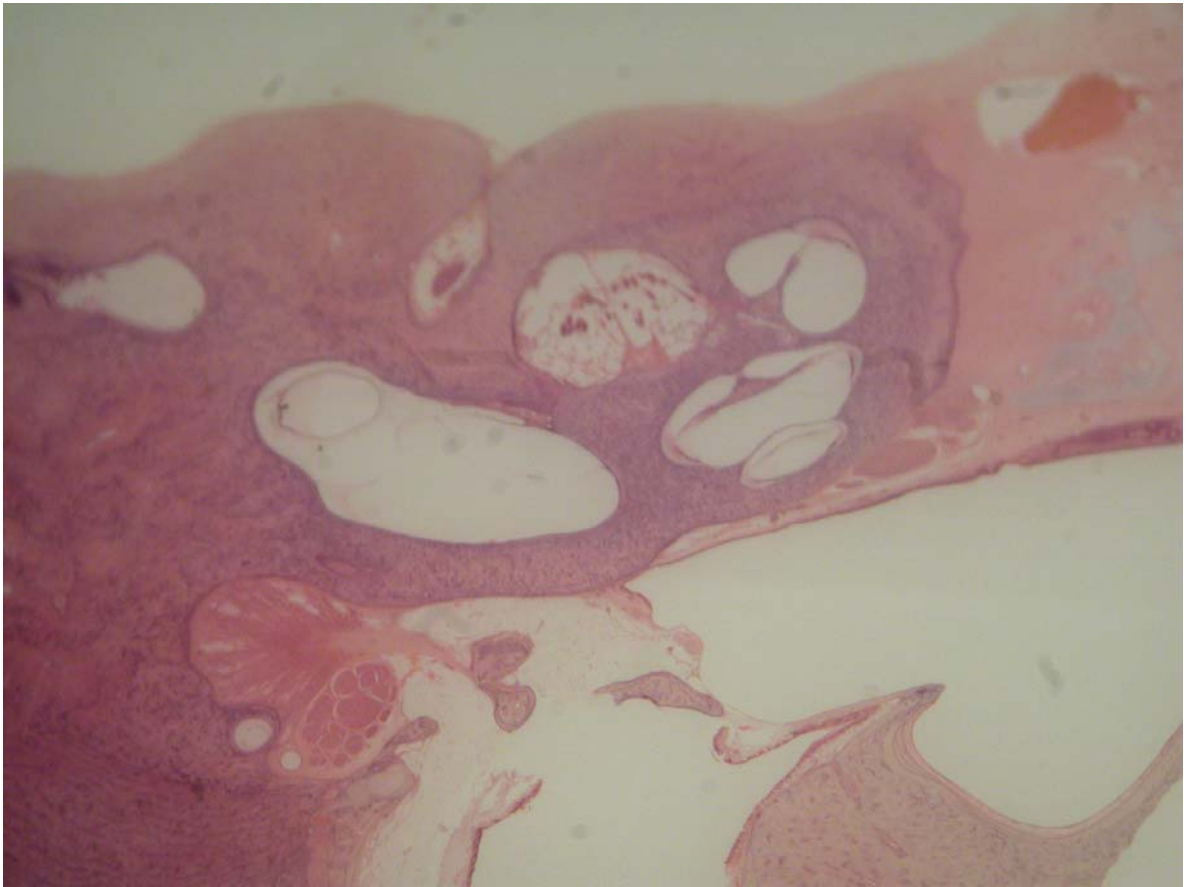
**Figure 7.** Eustachian tube (20 X magnification): a) cartilaginous portion; b) respiratory-type epithelium.

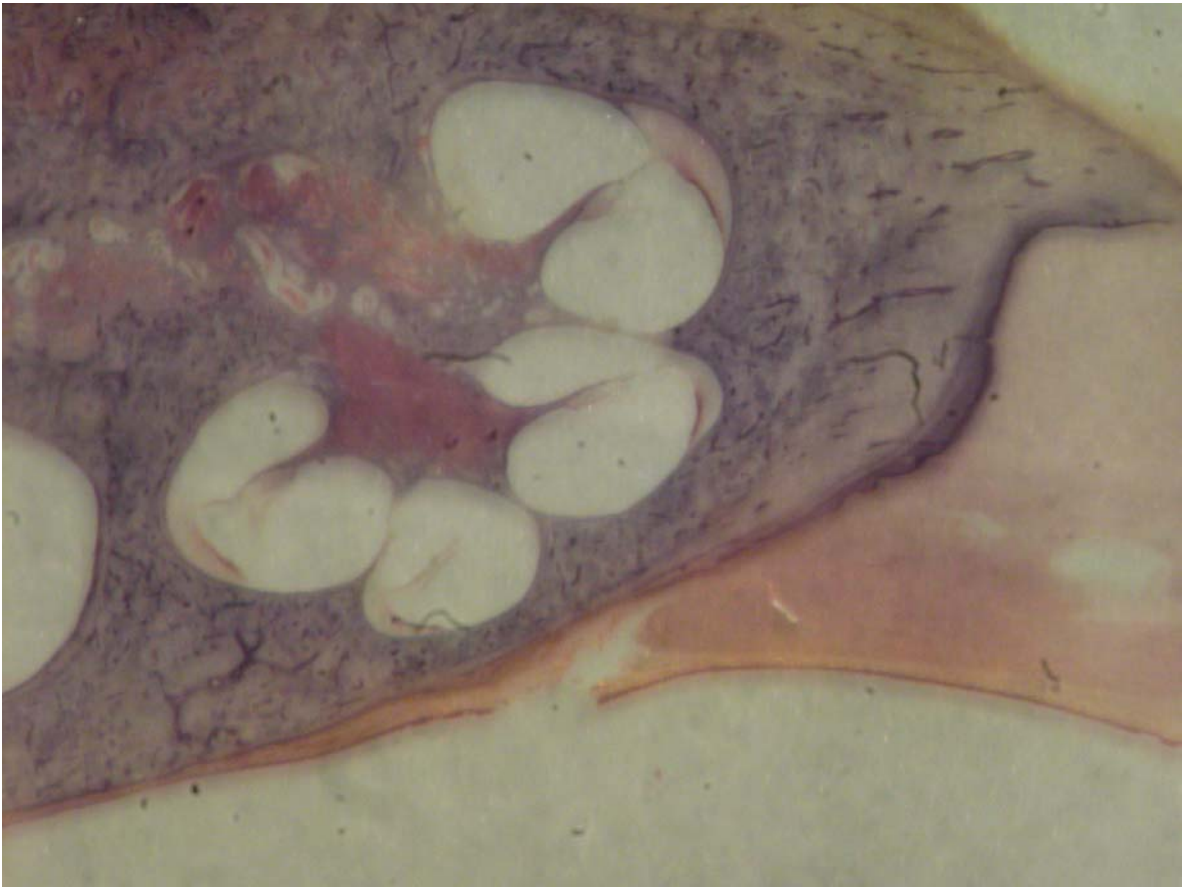
**Figure 8.** Facial nerve axonal bundles (with characteristic eosinophilic aspect) (13 X magnification).

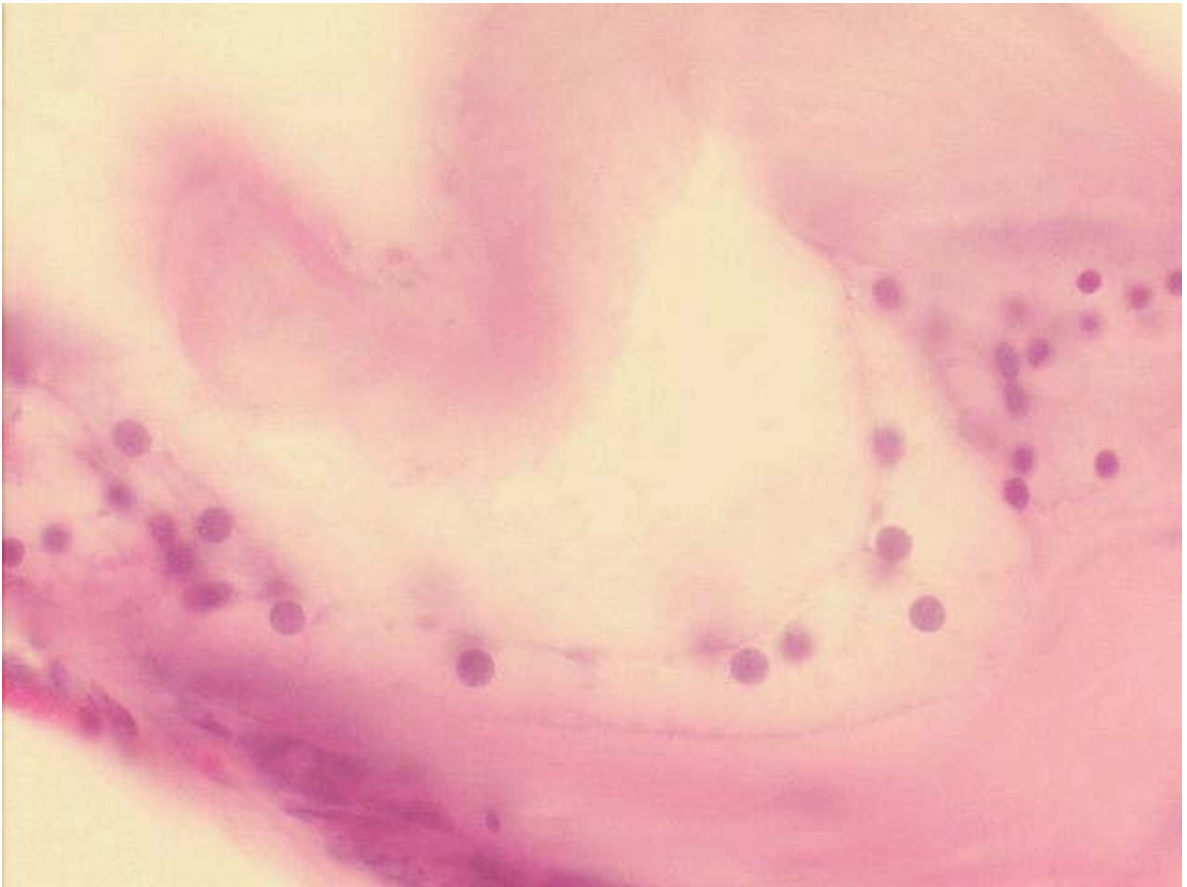
**Figure 9.** Vestibule: a) saccule; b) utricle (3 X magnification).

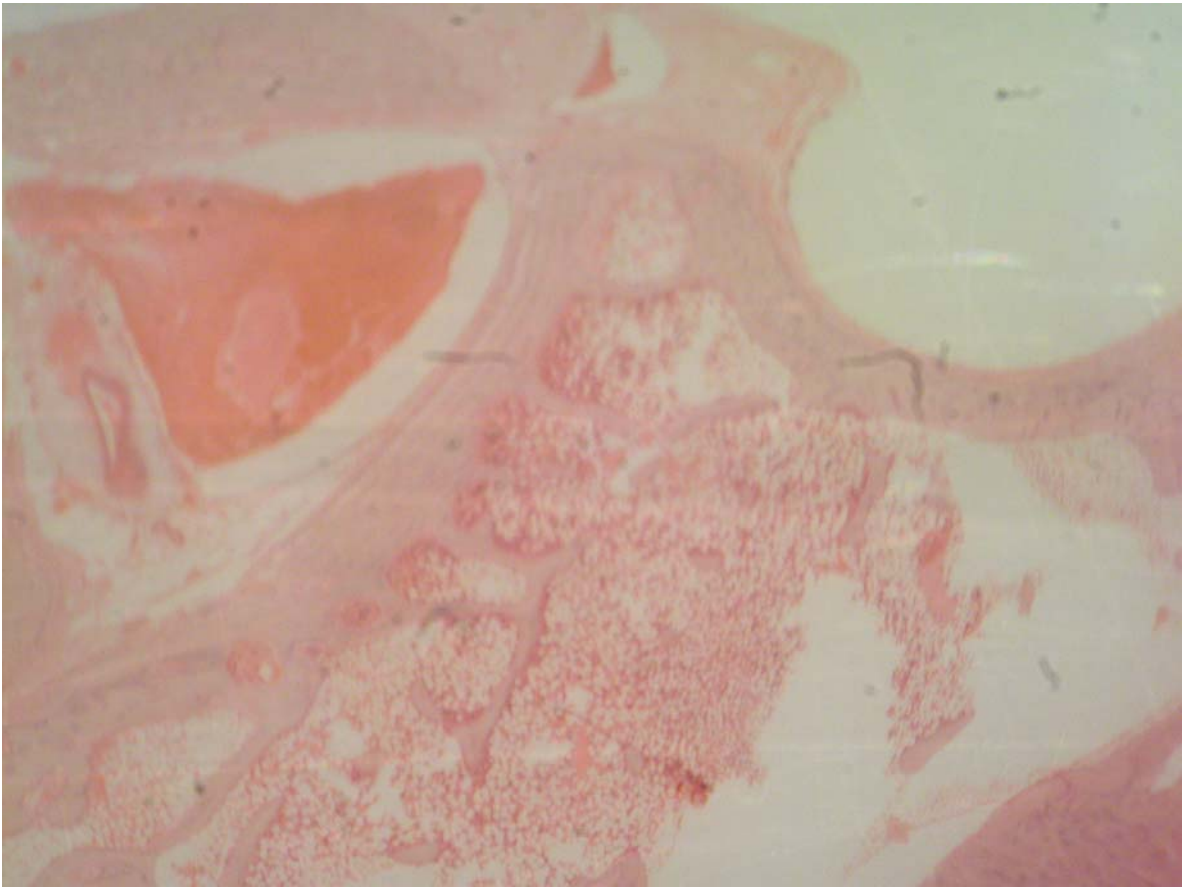
**Figure 1**



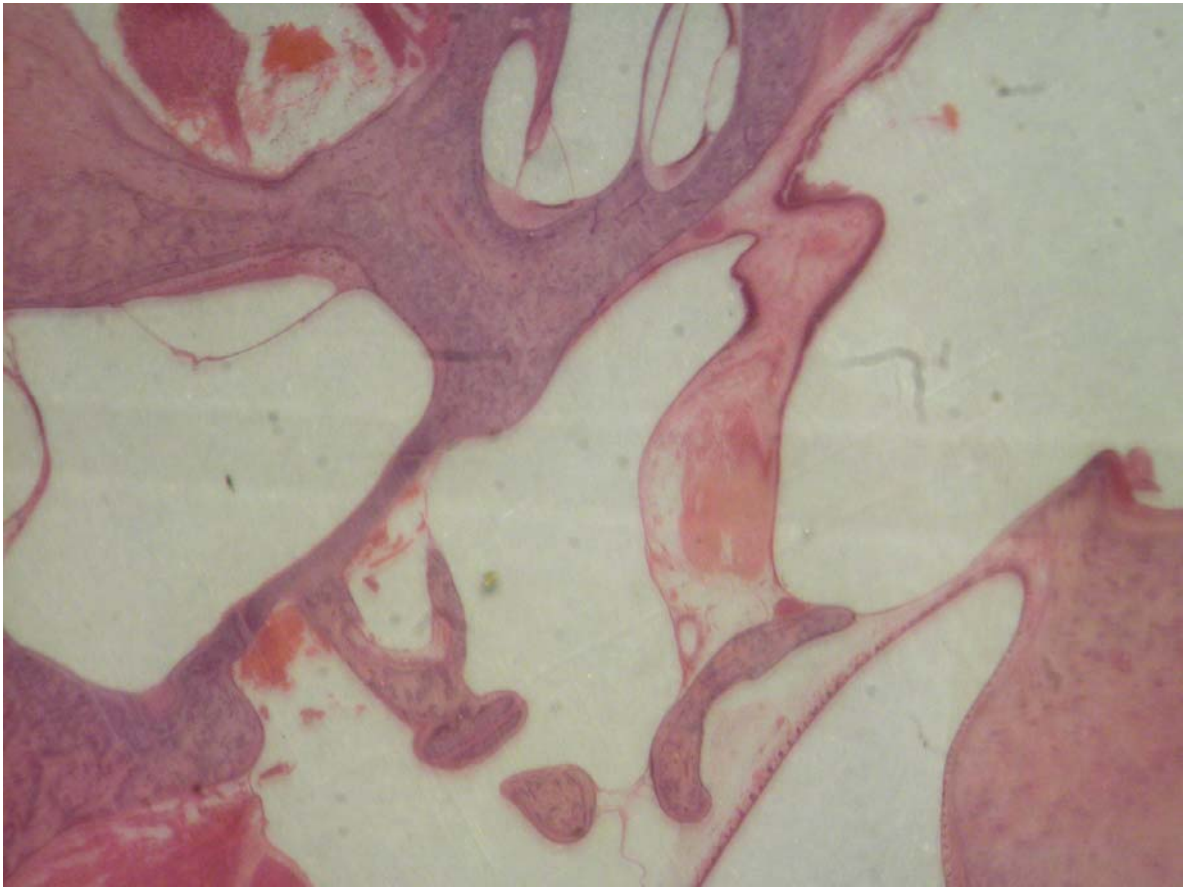
**Figure 2**

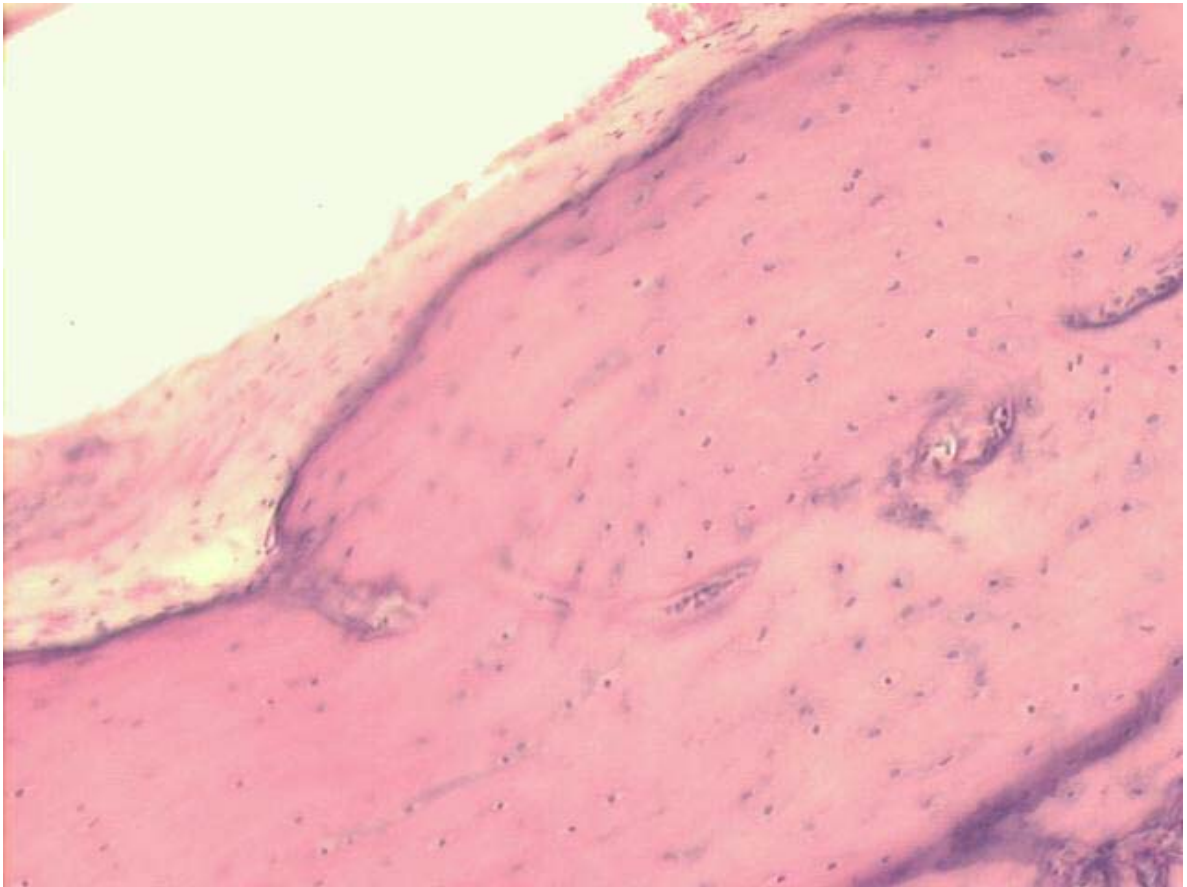
**Figure 3**

**Figure 4**

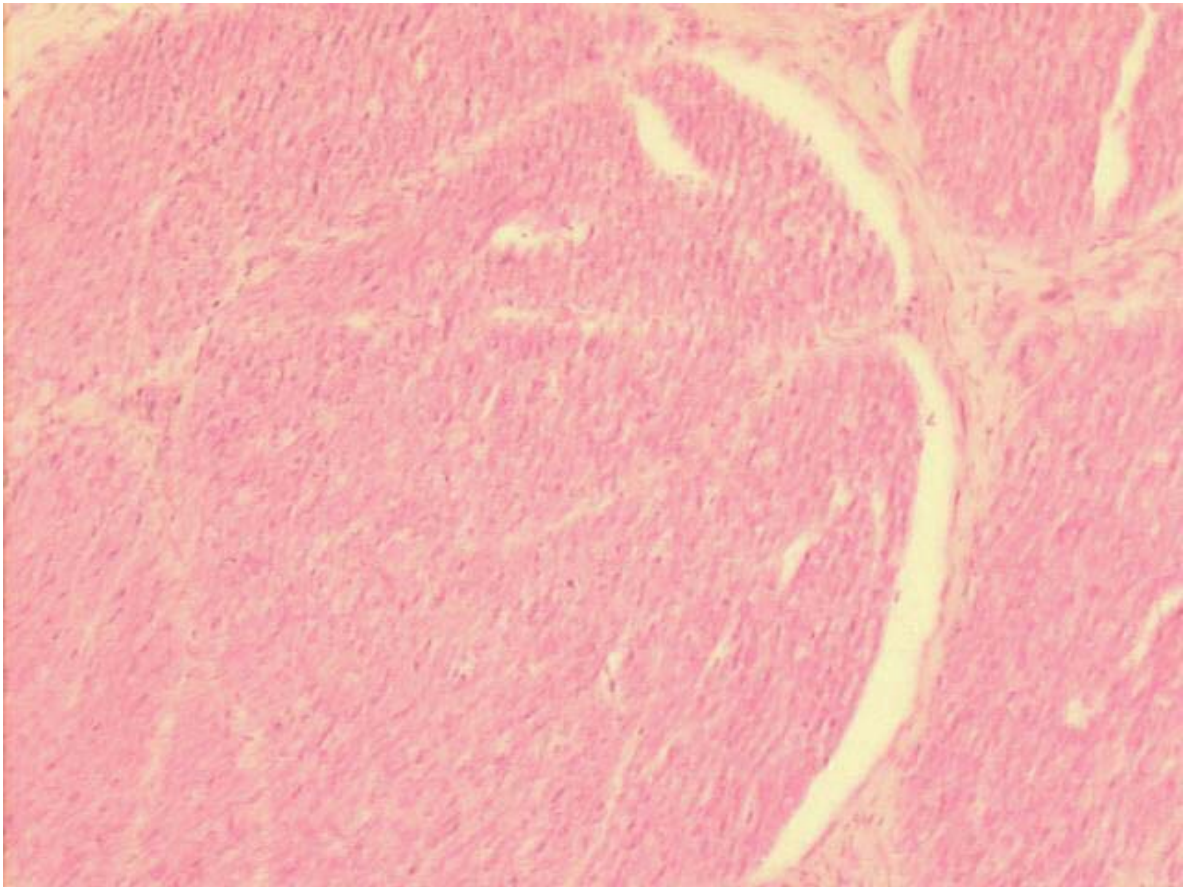
**Figure 5**

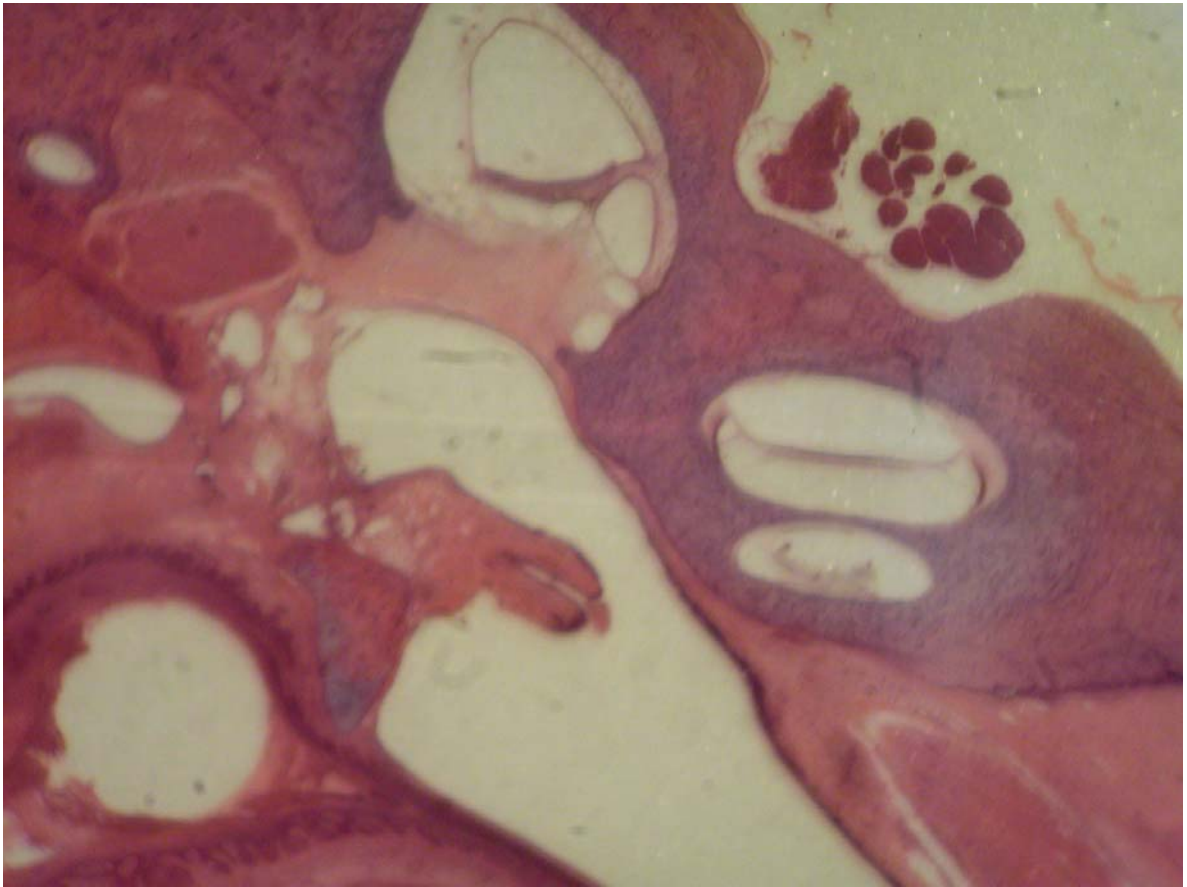
**Figure 6**



**Figure 7**

**Figure 8**



**Figure 9**



# Livros Grátis

( <http://www.livrosgratis.com.br> )

Milhares de Livros para Download:

[Baixar livros de Administração](#)

[Baixar livros de Agronomia](#)

[Baixar livros de Arquitetura](#)

[Baixar livros de Artes](#)

[Baixar livros de Astronomia](#)

[Baixar livros de Biologia Geral](#)

[Baixar livros de Ciência da Computação](#)

[Baixar livros de Ciência da Informação](#)

[Baixar livros de Ciência Política](#)

[Baixar livros de Ciências da Saúde](#)

[Baixar livros de Comunicação](#)

[Baixar livros do Conselho Nacional de Educação - CNE](#)

[Baixar livros de Defesa civil](#)

[Baixar livros de Direito](#)

[Baixar livros de Direitos humanos](#)

[Baixar livros de Economia](#)

[Baixar livros de Economia Doméstica](#)

[Baixar livros de Educação](#)

[Baixar livros de Educação - Trânsito](#)

[Baixar livros de Educação Física](#)

[Baixar livros de Engenharia Aeroespacial](#)

[Baixar livros de Farmácia](#)

[Baixar livros de Filosofia](#)

[Baixar livros de Física](#)

[Baixar livros de Geociências](#)

[Baixar livros de Geografia](#)

[Baixar livros de História](#)

[Baixar livros de Línguas](#)

[Baixar livros de Literatura](#)  
[Baixar livros de Literatura de Cordel](#)  
[Baixar livros de Literatura Infantil](#)  
[Baixar livros de Matemática](#)  
[Baixar livros de Medicina](#)  
[Baixar livros de Medicina Veterinária](#)  
[Baixar livros de Meio Ambiente](#)  
[Baixar livros de Meteorologia](#)  
[Baixar Monografias e TCC](#)  
[Baixar livros Multidisciplinar](#)  
[Baixar livros de Música](#)  
[Baixar livros de Psicologia](#)  
[Baixar livros de Química](#)  
[Baixar livros de Saúde Coletiva](#)  
[Baixar livros de Serviço Social](#)  
[Baixar livros de Sociologia](#)  
[Baixar livros de Teologia](#)  
[Baixar livros de Trabalho](#)  
[Baixar livros de Turismo](#)