

PROGRAMA DE PÓS-GRADUAÇÃO EM MEDICINA: CIRURGIA

MESTRADO INTERINSTITUCIONAL:

FACULDADE DE MEDICINA  
UNIVERSIDADE FEDERAL DO RIO GRANDE DO SUL

FACULDADE DE MEDICINA  
UNIVERSIDADE DE CAXIAS DO SUL

TRAQUEOPLASTIA EM RATOS: APRESENTAÇÃO DE MODELO COM SUPORTE  
ENDOLUMINAL

DISSERTAÇÃO DE MESTRADO

ALEXANDRE AVINO

2006

# **Livros Grátis**

<http://www.livrosgratis.com.br>

Milhares de livros grátis para download.

ALEXANDRE JOSÉ GONÇALVES AVINO

TRAQUEOPLASTIA EM RATOS: APRESENTAÇÃO DE MODELO COM SUPORTE  
ENDOLUMINAL.

Dissertação aprovada como requisito  
parcial para a obtenção de grau de  
Mestre no curso de Pós-Graduação em  
Cirurgia no Mestrado interinstitucional  
entre Universidade Federal do Rio  
Grande do Sul e Universidade de Caxias  
do Sul.

Aprovada em 15 de dezembro de 2006

BANCA EXAMINADORA

Prof. Dr. Nicolau Gregori Czezko  
Universidade Federal do Paraná

Prof. Dr. Amarílio Vieira de Macedo Neto  
Universidade Federal do Rio Grande do sul

Prof. Dr. José Carlos Soares de Fraga  
Universidade Federal do rio grande do Sul

Epígrafe

*“O que sabemos é uma gota, o que não sabemos é um oceano.”*

*(Sir Isaac Newton)*

Dedicatória

*Ao meu pai Prof. José Carlos Avino, que sempre me fez crer ser melhor do que sou e cuja trajetória de vida é um raro exemplo de talento pessoal e dedicação ao estudo e ao trabalho.*

## **AGRADECIMENTOS**

À minha família pelo amor incondicional e pelo maravilhoso convívio diário.

Ao Programa de Pós-Graduação da UFRGS, aos seus professores e ao secretariado pela oportunidade de aprender sob um regime de excelência.

À Universidade de Caxias do Sul por me proporcionar este momento de crescimento acadêmico.

Ao Prof. Dr. Cleber Dario Pinto Krueel pela gentileza, paciência e orientação primorosa durante a elaboração desta dissertação.

Ao Prof. Dr. Darcy Ribeiro Pinto Filho pelo estímulo, pela amizade incondicional e pelo exemplo de pessoa e profissional a orientar diariamente a minha vida.

Aos colegas de Pós-Graduação pelo companheirismo, pela disponibilidade e solidariedade, tornando esse período de aprendizado um dos mais prazerosos da minha vida profissional.

Ao Serviço de Patologia da UCS, em especial aos Drs. Eduardo Serafini, Celso Piccoli Coelho, Guilherme Coelho e à Sra. Kamille Losquiavo pela colaboração essencial no desenvolvimento desta dissertação.

Ao Dr. Eduardo Balester e aos acadêmicos de Medicina: Francisco Lamacchia, Fabrício Kleber Diniz, Mauro Cabral Gonçalves e Felipe Santos Franciosi pela colaboração inestimável.

Ao Médico Veterinário Ricardo Bordin, à Bióloga Andréa Venturini Pavan e à Sra. Maria Ilani Silveira pela atenção irrestrita à equipe envolvida, ao experimento e aos animais.

À Ana Paula, pelo carinho e colaboração.

Às demais pessoas que contribuíram para a realização deste trabalho, que não foram citadas, mas que de alguma forma tornaram essa tarefa não apenas uma etapa de crescimento acadêmico, mas um período do qual lembrarei com orgulho.

## SUMÁRIO

LISTA DE FIGURAS	6
RESUMO	7
1 INTRODUÇÃO	9
2 OBJETIVOS	11
2.1 Objetivo geral	11
2.2 Objetivo específico	11
3 MATERIAIS E MÉTODOS	12
3.1 Considerações éticas	12
3.2 Amostra	12
3.3 Procedimento cirúrgico	13
3.4 Registro do padrão ventilatório no pós-operatório imediato	27
3.5 Registro do padrão ventilatório no pós-operatório tardio	28
4 RESULTADOS	29
4.1 Descrição dos resultados clínicos no período pós-operatório	29
4.2 Análise estatística	29
5 DISCUSSÃO	30
6 CONCLUSÕES	33
7 REFERÊNCIAS	34

## Lista de Figuras

<b>Figura 1</b> Quarto anel traqueal sendo ressecado	16
<b>Figura 2</b> Ressecção completa do anel traqueal e preservação da camada membranosa	17
<b>Figura 3</b> Sonda de silicone e guia metálico	18
<b>Figura 4</b> Conjunto sonda com guia introduzido	19
<b>Figura 5</b> Introdução retrógrada da sonda na traquéia	19
<b>Figura 6</b> Exteriorização da sonda pela cavidade oral	20
<b>Figura 7</b> Retirada do guia e permanência da sonda	21
<b>Figura 8</b> Introdução da sonda no coto distal da traquéia (início)	22
<b>Figura 9</b> Sonda posicionada para o procedimento desde a boca até a porção distal da traquéia	22
<b>Figura 10</b> Detalhe da sonda “moldando” a traquéia	23
<b>Figura 11</b> Ponto inicial na junção das porções membranosa e cartilaginosa	24
<b>Figura 12</b> Ponto inicial atado	25
<b>Figura 13</b> Sutura traqueal sendo realizada próxima do ângulo terminal	25
<b>Figura 14</b> Traqueoplastia completa	26



## RESUMO

**Introdução e Objetivos:** A cirurgia traqueal experimental utiliza diversas técnicas para a realização de traqueoplastias. A variabilidade de técnicas pode determinar irregularidades nos resultados obtidos. Este estudo tem como objetivo apresentar um modelo de traqueoplastia em ratos, sob ventilação espontânea, utilizando um molde intraluminal para conferir qualidade e homogeneidade à sutura, mesmo com limitação de recursos. Essas características visam a oferecer substrato adequado para comparação de métodos diferentes propostos para cirurgia traqueal.

**Material e Métodos:** Trinta ratos machos Wistar, com cerca de noventa dias de vida e peso variando entre 326 e 505 gramas foram recrutados para o experimento. Dez animais foram utilizados como pilotos sendo que a destreza técnica e os cuidados para com os animais foram estabelecidos. Os demais vinte animais foram operados para avaliação clínica da permeabilidade da via aérea e identificação de causas de falência do método. Os animais foram anestesiados, e a traquéia cervical foi abordada. Foi ressecado o quarto anel traqueal com preservação da porção membranosa e, a seguir, a traquéia foi entubada de maneira retrógrada para *clearance* da via aérea e moldagem para a confecção da sutura traqueal. Foi realizada uma traqueoplastia por sutura contínua e, o animal foi extubado. O fator analisado foi o padrão ventilatório tanto no período pós-operatório imediato como no pós-operatório tardio.

**Resultados:** Apenas um animal apresentou insuficiência respiratória imediata após o procedimento e evoluiu a óbito. A causa da disfunção foi a migração do tubo traqueal que não atuou como suporte para a traqueoplastia. Os demais animais apresentaram evolução clínica sem eventos desfavoráveis.

**Conclusões:** O modelo de traqueoplastia proposto, avaliado a partir de parâmetros clínicos, mostrou-se viável e reprodutível, podendo ser utilizado para diversos fins em cirurgia traqueal experimental.

**Palavras-chave:** Traquéia. Anastomose cirúrgica. Modelo animal. Modelo cirúrgico.

## ABSTRACT

**Introduction and objectives:** This study has the objective to present a tracheoplasty model in rats, in spontaneous ventilation and using an intraluminal stent to secure quality and homogeneity to the suture. And this way offer an adequate substrate to compare different methods proposed to tracheal surgery.

**Material and methods:** thirty male wistar rats, around 90 days of life were included in this study. Ten animals were used as pilots to the study. The last twenty animals were operated for clinical valuation and identification of collapse of the method. The fourth tracheal ring was removed with preservation of the membranous layer and after that the trachea was tubed by reversed way for modeling and confection of the tracheal suture. A tracheoplasty with running suture was accomplished and the tube was removed. The studied factor was the breathing pattern as post – operative period immediately as in the late it.

**Results:** Only one animal had fatal respiratory failure immediately after the surgery. It was caused by the migration of the tracheal tube and this way, do not acting as a stent to the tracheoplasty. The other animals presented good clinical evolution.

**Conclusions:** The proposed tracheoplasty model, evaluated by clinical parameters, presented viable and reproducible and can be used in several tracheal experiments.

**Key-words:** Trachea, Anastomosis, Animal model, Surgical model.

## 1 INTRODUÇÃO

A cirurgia sobre a traquéia foi a última subdivisão da cirurgia cardiotorácica a se desenvolver (1). De interesse cirúrgico sobre a doença da traquéia podem ser citadas as neoplasias primárias (2), as neoplasias adjacentes que envolvem a traquéia (3), a estenose traqueal e laringotraqueal secundária à entubação (4), o trauma sobre a traquéia (5), e o transplante pulmonar (6). Conceitos antigos depositaram entraves ao desenvolvimento da cirurgia da traquéia. O tecido cartilaginoso, devido à sua característica física (rigidez) e ao seu pobre suprimento sangüíneo originou a crença de que não cicatrizaria de maneira adequada quando comparado a outros tecidos. A despeito dos conceitos arraigados ao longo da história da cirurgia traqueal, a experiência acumulada demonstrou que a traquéia cicatriza firmemente e, progressivamente, as ressecções sobre o órgão tornaram-se mais arrojadas. Inicialmente a abordagem da traquéia resumiu-se aos reparos de lacerações e traqueostomia. A seguir, a traquéia passou a ser objeto de ressecção, sendo a reconstrução obtida por anastomose terminoterminal. Também foram desenvolvidos moldes traqueais internos como auxiliares em diversos procedimentos sobre o órgão (7,8). Cirurgias mais complexas como carinectomias (9) e carinectomias associadas à pneumonectomias (10) seguiram determinando a cada vez maior agressividade utilizada no tratamento de doenças, especialmente de neoplasias. Paralelamente ao maior arrojo cirúrgico, a anestesia e a ventilação transoperatória desenvolveram-se, especialmente, com a utilização de ventilação através do campo cirúrgico (11). A cirurgia traqueal experimentou, a seguir, tentativas de substituição do órgão com o uso de próteses e enxertos, e a produção científica sobre os diversos aspectos da cirurgia traqueal mantém-se ativa.

Parte importante do desenvolvimento técnico da cirurgia traqueal foi obtido graças à realização de cirurgia experimental, desde os primórdios de sua abordagem. Diversas espécies de animais são envolvidas na dissecação experimental da traquéia. As comumente utilizadas são cães (12,13), suínos (14) e ovelhas (15). Roedores maiores como coelhos (16-20) também integram as espécies arroladas em pesquisas. Em roedores menores, procedimentos sofisticados envolvendo experimentos em transplantes encontram-se estabelecidos e recebendo constantes variações e alternativas técnicas (21-25). Atualmente, modelos complexos são viabilizados, como,

por exemplo, comparação de engenharia tecidual com enxerto livre, autólogo, em reparo traqueal em fetos de ovelhas ainda em ambiente intra-uterino (26). Em relação aos assuntos comumente abordados experimentalmente na cirurgia traqueal, podem-se destacar: a traqueostomia e suas complicações (27-34); o estudo da cirurgia traqueal envolvendo incisões, ressecções e a ação de diversas drogas e fios (35-42); o uso da traquéia como meio de estudo da bronquiolite obliterante (43-47); a correção de estenoses subglóticas e traqueais, com ou sem enxertos e próteses (48-50) e o desenvolvimento de enxertos, próteses e engenharia tecidual para traquéia (51). Quanto à realização de traqueoplastias, experimentos se utilizam de diferentes formas técnicas para execução de pesquisas cujo objetivo é a comparação de intervenções.

Paralelamente ao desenvolvimento técnico da medicina, os materiais disponíveis para cirurgia experimental também se tornaram complexos, e em relação à manutenção da via aérea, não houve diferença. Hoje existem ventiladores disponíveis para cirurgia experimental, incluindo os determinados a pequenos animais. O controle de ventilação adequada com parâmetros clínicos semelhantes aos seres humanos está presente na realidade de centros desenvolvidos e historicamente associados à pesquisa. Essa disponibilidade permite ao pesquisador desenvolver experimentos cada vez mais complexos e que procuram mimetizar a realidade clínica. Porém, em um país em desenvolvimento, que tenta se inserir na cena científica mundial, os recursos destinados à pesquisa ainda são escassos. Com interesse em desenvolver uma linha de pesquisa em cirurgia traqueal, optou-se por desenvolver um modelo cirúrgico para cirurgia traqueal que se adequasse à realidade na qual este autor se encontra. Para tal, o modelo deveria contemplar o uso de um animal de baixo custo na aquisição e manutenção. Deveria também adequar-se ao estágio atual de desenvolvimento do centro de pesquisa, ainda desprovido de muitos dos equipamentos desejáveis ao processo técnico cirúrgico. Portanto, desenvolver o modelo de cirurgia em traquéia sob as condições descritas foi parte de um processo maior. O objetivo foi realizar uma traqueoplastia em rato, sem assistência ventilatória, sem recursos de magnificação de imagem e que produzisse um resultado clínico, para integrar linhas de pesquisa sobre a cirurgia traqueal.

## **2 OBJETIVOS**

### **2.1 Objetivo geral**

Este estudo tem como objetivo desenvolver um modelo de traqueoplastia em ratos, reprodutível.

### **2.2 Objetivo específico**

Avaliar a viabilidade do método cirúrgico por parâmetros clínicos

### 3 MATERIAIS E MÉTODOS

Para o desenvolvimento deste modelo foram realizados procedimentos em dez animais, utilizados como pilotos desse experimento, a partir da idéia proposta: uma traqueoplastia com ressecção de um anel traqueal cervical, sem a ressecção do trecho correspondente de porção membranosa, sob ventilação espontânea e com a utilização de um molde intraluminal para confecção da sutura. Nesse grupo a seqüência de idéias para o modelo foi aplicada, e a destreza técnica e os cuidados para com os animais foram estabelecidos. Após o estabelecimento do modelo cirúrgico, procedeu-se à fase de validação e avaliação do método.

Para a validação e avaliação desse modelo foi proposta a realização de vinte procedimentos idênticos, com o objetivo de sistematizar e padronizar a técnica, identificar fatores dificultadores e relatar as complicações e causas de falência do método.

A seqüência de eventos, descrita a seguir, exhibe a realização do procedimento de avaliação e validação.

Os procedimentos cirúrgicos foram realizados somente pelo pesquisador.

#### 3.1 Considerações éticas

Esse experimento foi analisado pelo Comitê de Ética em Pesquisa da Universidade de Caxias do Sul que emitiu parecer favorável ao desenvolvimento do projeto, em reunião realizada em 28 de março de 2006.

#### 3.2 Amostra

O animal escolhido para desenvolver o modelo foi o rato macho (*Ratus norvegicus*, raça *Wistar*). Os animais foram adquiridos pelo do Biotério Central da Universidade Federal de Pelotas, Rio Grande do Sul, e recebidos para os procedimentos com cerca de noventa dias de vida, pesando, em média, 350 gramas. Dos trinta animais adquiridos para todo o processo e pesquisa, dez animais

compuseram o grupo-piloto. Os vinte animais restantes compuseram o grupo de avaliação e validação do modelo.

Após a chegada ao Laboratório de Fisiologia, os animais foram alojados em ambiente adequado, sob controle de temperatura e com depuração do ar. Para tanto, os animais permaneceram em caixas plásticas com bebedouros, forradas com maravalha. Receberam ração padrão para a espécie (Marca Nuvital, tipo Nuvilab CR1) e água continuamente. Foram, então, as caixas posicionadas em armários específicos para animais de experimentação (Estante Ventilada marca Alesco Indústria e Comércio Ltda., modelo ALE 9902001, ano 2004).

### **3.3 Procedimento cirúrgico**

Para a realização do procedimento não foi adotado período de jejum. Todos os procedimentos, nos trinta animais, foram realizados no mesmo período de cada dia, entre 7 h e 30 min e 11 h da manhã.

#### **a) indução anestésica**

O animal selecionado para o procedimento foi retirado de sua gaiola de hospedagem e acondicionado em outra gaiola plástica similar e, a seguir, transportado até o ambiente cirúrgico.

Foi preparada uma campânula de vidro com tamanho pouco maior que o dos animais, contendo uma gaze embebida em halotano (Tanohalo – Cristália). O animal foi, então, confinado sob a campânula. Em um período entre 40 e 90 segundos, ocorreu redução do nível de consciência sem, porém, depressão respiratória importante. Nesse momento, o animal foi retirado da campânula, inconsciente, e posicionado para receber a medicação anestésica. Foi então realizada uma aplicação intramuscular, na face interna da pata direita, de Zoletil® (Virbac). Zoletil® é uma associação de Tiletamina (125,0 mg) e Cloridrato de Zolazepam (125,0 mg). Os ratos do experimento receberam 0,16 ml, utilizando-se uma seringa de 1 ml com agulha de insulina, intramuscular. A dose foi de 0,2 mg de cada componente da medicação,

0,0005 mg por grama de peso, aproximadamente. Após a aplicação de Zoletil®, o animal foi recolocado na gaiola de indução anestésica. Logo após a recolocação do animal na gaiola, ocorreu uma progressiva recuperação do nível de consciência, tornando-se o animal fisicamente ativo e sem sinais de sedação. Por um período entre 1 e 3 min após o retorno da atividade o animal, novamente, passou a apresentar depressão progressiva do nível de consciência com letargia gradativa. Na seqüência, o animal encontrou-se sem movimentação, mantendo-se somente uma vigília débil e o padrão respiratório preservado, quando retirou-se o mesmo da gaiola, encaminhando-o para o posicionamento cirúrgico.

### **b) *posicionamento***

Para a realização da traqueoplastia, o animal foi posicionado em decúbito dorsal. Utilizou-se uma pequena mesa cirúrgica de madeira, forrada com campo cirúrgico e dotada de pontos de fixação para os membros e para os dentes incisivos anteriores. Cada membro foi atado a um dos quatro pregos posicionados nas laterais da mesa cirúrgica, em pontos correspondentes aos membros. A cabeça e a região cervical foram estendidas por meio de tração inferior dos incisivos por um fio de seda 2-0, fixado a um prego na porção inferior da mesa cirúrgica. Dessa forma, o animal foi fixado com abdução das quatro patas e em extensão cervical. Durante o posicionamento o animal não esboçou reação de defesa, mantendo-se facilmente manipulável. A partir desse momento, foi oferecido oxigênio por fluxo contínuo, a 2 l por minuto, através de uma pequena máscara cônica posicionada próxima da face do animal.

### **c) *tricotomia***

Foi realizada uma tricotomia cervical, com barbeador elétrico, do mento à região peitoral proximal, expondo todo o colo sem pêlos.



**d) anti-sepsia**

A anti-sepsia restringiu-se à região tricotomizada com gaze embebida em solução de Iodo Alcoólico a 2%.

**e) incisão**

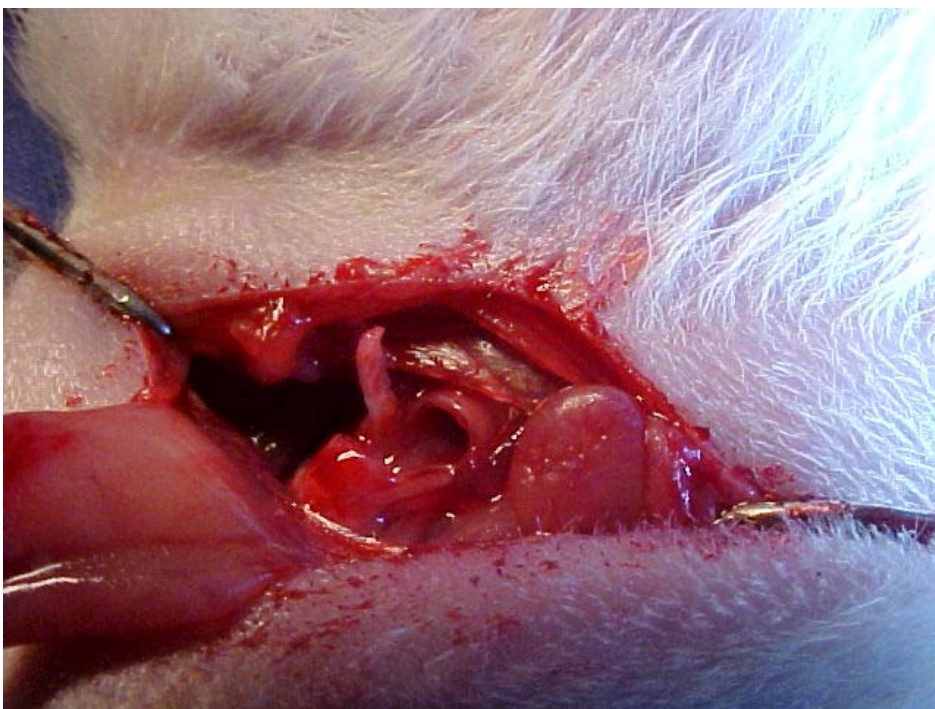Para a dissecação da traquéia cervical realizou-se uma cervicotomia longitudinal, iniciada no terço médio do pescoço e estendendo-se até a fúrcula. A incisão foi de cerca de 1,5 cm de extensão.

**f) dissecação cervical**

Após a incisão da pele e do tecido subcutâneo, procedeu-se à dissecação dos planos cervicais do animal. Logo abaixo do tecido subcutâneo incizou-se o platisma e, a seguir, dissecou-se a glândula submandibular, incisando-se suas fixações laterais e rebatendo-a cranial e lateralmente para fora do campo cirúrgico. Para manter a glândula submandibular nessa posição, pinçou-se a mesma com pinça hemostática que foi posicionada pendente, ao lado da face do animal. Abaixo da glândula submandibular, afastou-se a musculatura cervical anterior na linha cervical média até o plano da traquéia cervical. A musculatura cervical anterior foi dissecada por afastamento em toda a extensão da incisão e foram posicionados afastadores auto-estáticos. Os afastadores foram confeccionados com elásticos e cliques metálicos. Os elásticos foram acoplados a pregos fixados estrategicamente à mesa cirúrgica: dois em cada um dos lados da região cervical do animal e um fixado no membro inferior direito. Dois afastadores/clipes foram posicionados nas bordas laterais da musculatura cervical, e um terceiro afastador foi posicionado de modo que tracionasse caudalmente o ângulo inferior da ferida cirúrgica. No fim do posicionamento dos afastadores, obteve-se um campo cirúrgico amplo e estável, de fácil controle durante a etapa principal do procedimento.

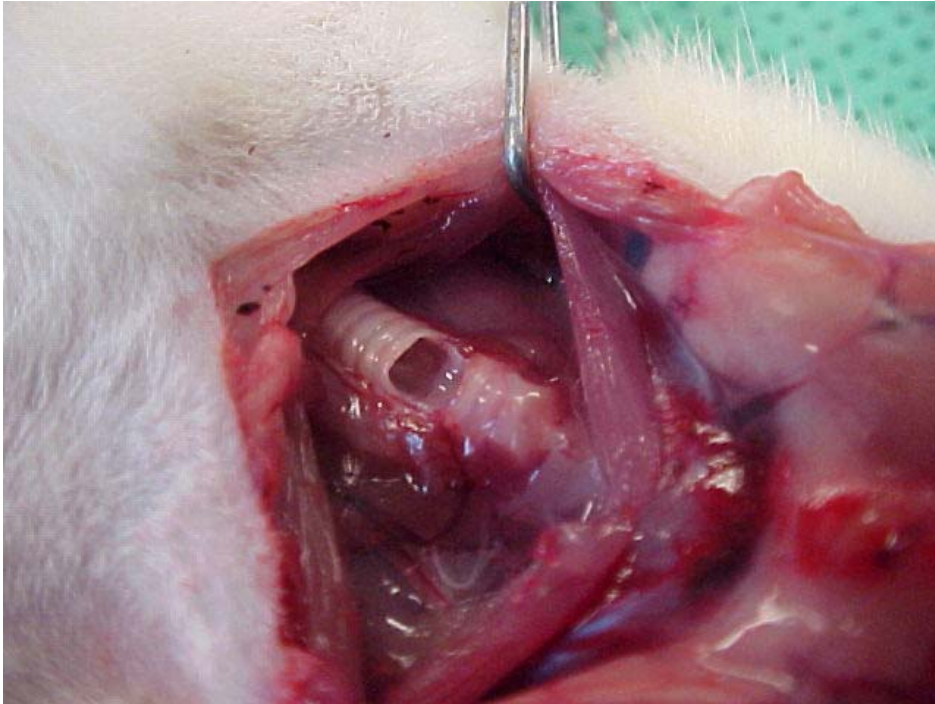
### **g) abertura da traquéia**

Após a adequada exposição da traquéia cervical, procedeu-se à abertura da traquéia. Identificou-se a glândula tireóide recobrando a transição laringotraqueal e contaram-se dois anéis caudalmente e, na transição do terceiro para o quarto anel traqueal, incisou-se a traquéia. A incisão comprometeu toda a superfície antero-lateral da traquéia, preservando-se, porém, a porção membranosa. Uma segunda incisão foi realizada abaixo do quarto anel traqueal, também interessando somente os aspectos anterolaterais da traquéia, preservando-se a camada membranosa (figura 1).



**Figura 1:** Quarto anel traqueal sendo ressecado

Dessa forma, dissecou-se o quarto anel cartilaginoso traqueal, preservando-se, entretanto, a porção traqueal membranosa posterior. Com uma pinça de dissecação, o quarto anel foi tracionado, e a transição de ambos os aspectos laterais desse anel foi seccionada, permitindo a remoção do mesmo. A traquéia, então, encontrou-se aberta devido à remoção do quarto anel traqueal com a preservação da porção membranosa posterior (figura 2).



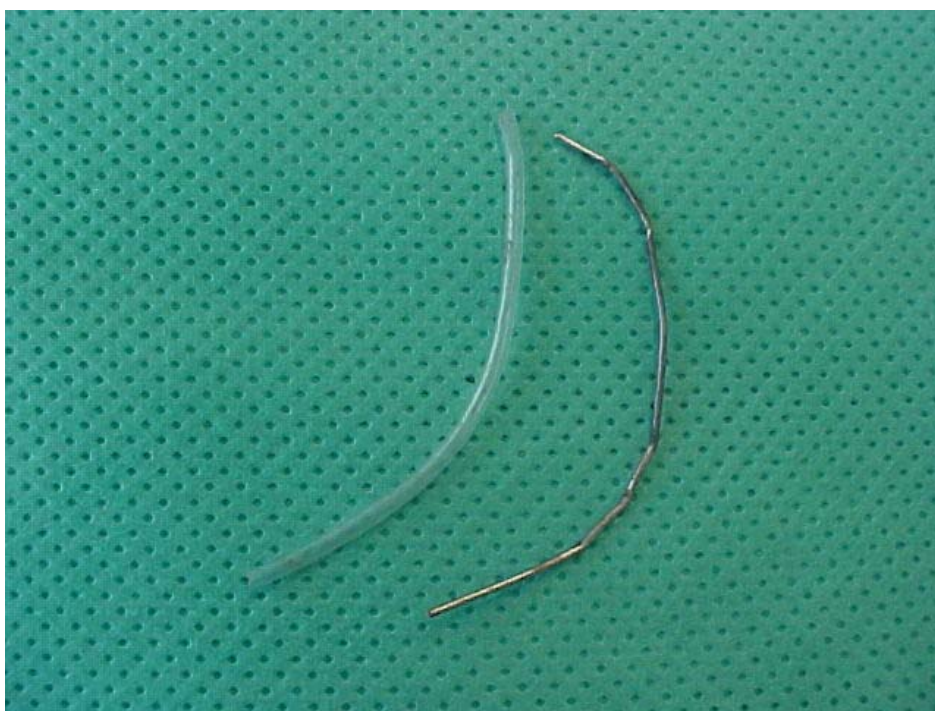**Figura 2:** Ressecção completa do anel traqueal e preservação da camada membranosa

A partir dessa etapa, a ventilação do animal passou a ocorrer tanto por via oro-traqueal como via fenda aberta na superfície anterior da traquéia. Com a incisão traqueal ocorreu algum sangramento que fluiu tanto para o exterior da via aérea como para o seu interior. Nessa circunstância, foi utilizado um sistema de vácuo conectado distalmente a uma sonda de silicone número seis, seccionada em ângulo reto, para proceder à aspiração. A via aérea proximal e a distal à abertura traqueal puderam ser facilmente liberadas do sangue coletado. A aspiração também foi utilizada para a remoção da secreção da orofaringe do animal.

#### ***h) entubação traqueal retrógrada***

Obtida a abertura da traquéia, procedeu-se à entubação traqueal por via retrógrada. Para tanto, foi utilizada uma sonda de silicone n. 6 (Mark Med sonda uretral siliconizada; registro ANVISA – Agência Nacional de Vigilância Sanitária - 102078-20014). Essa sonda foi preparada cortando-se a sonda comercial em seu terço médio, obtendo-se um tubo de 5 cm de extensão. Para a introdução da sonda

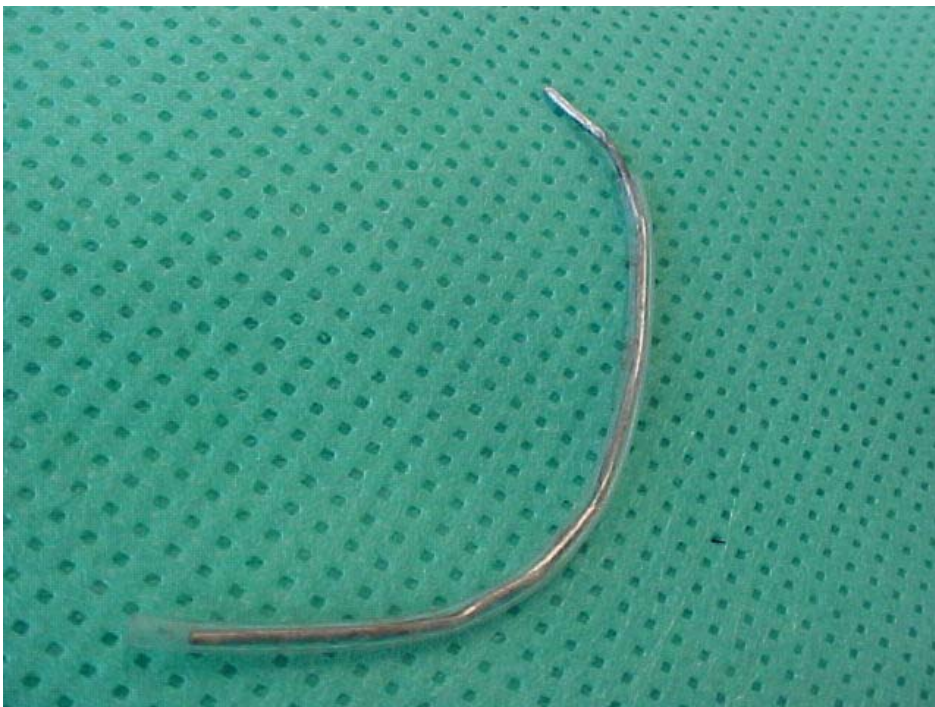na via aérea, foi utilizado como estrutura-guia um clipe metálico seccionado e moldado de modo semelhante a um guia de entubação traqueal humano, com uma curvatura pouco mais suave que um “c”, apresentando um formato côncavo. O clipe-guia teve a sua extensão determinada em 5,5 cm, pouco superior à do tubo-guia. A extensão superior da estrutura-guia permitia sua manipulação através da extremidade distal, encontrando-se a extremidade proximal do guia recoberta pela sonda, tal qual no procedimento de entubação em humanos (figura 3).



**Figura 3:** Sonda de silicone e guia metálico

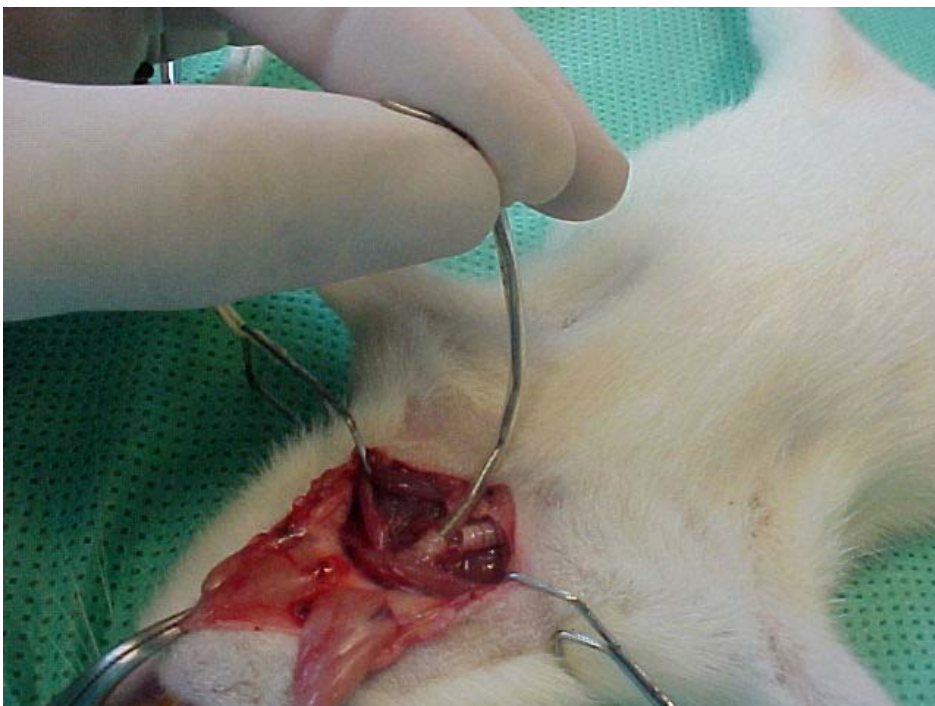
O guia protegido em sua extremidade proximal permitiu que a sonda fosse pinçada após a conclusão de sua inserção e que o guia fosse tracionado caudalmente e retirado completamente (figura 4).





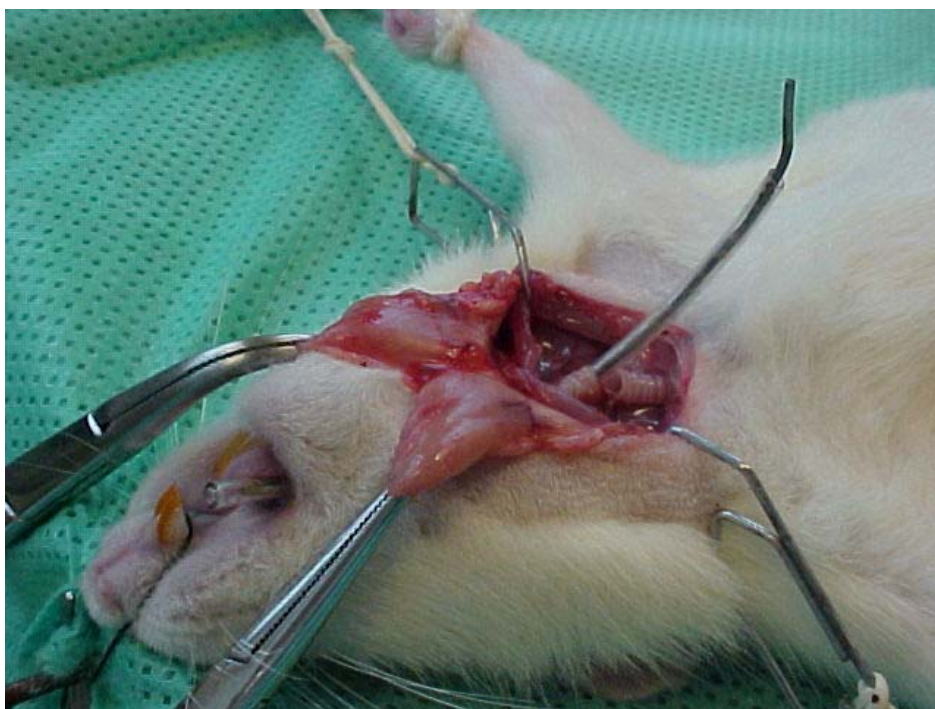**Figura 4:** Conjunto sonda com guia introduzido

O objetivo da utilização de um guia para a sonda traqueal retrógrada foi criar uma curvatura rígida para a sonda, de modo que pudesse ser utilizada para o direcionamento da mesma durante a sua inserção (figura 5).



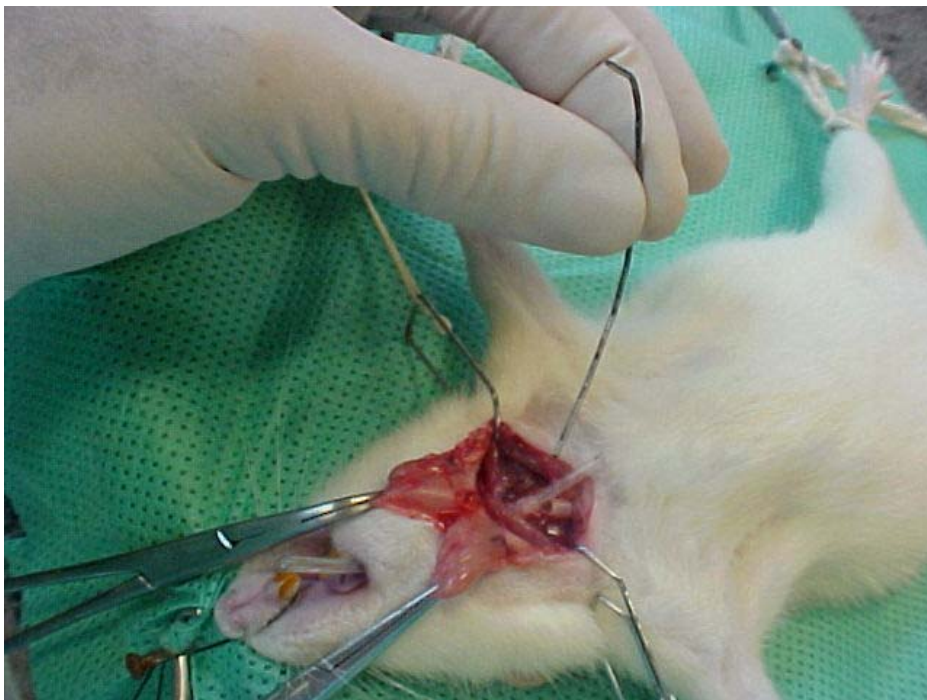**Figura 5:** Introdução retrógrada da sonda na traquéia

A não-utilização da estrutura-guia, com a conseqüente maciez e mobilidade da sonda traqueal, permitiu o direcionamento da sonda para a nasofaringe e as cavidades nasais do animal. Com a utilização do clipe-guia encurvado e com sua concavidade direcionada anteriormente, o conjunto atingiu facilmente a orofaringe e foi possível a exteriorização através da cavidade oral do animal (figura 6).



**Figura 6:** Exteriorização da sonda pela cavidade oral

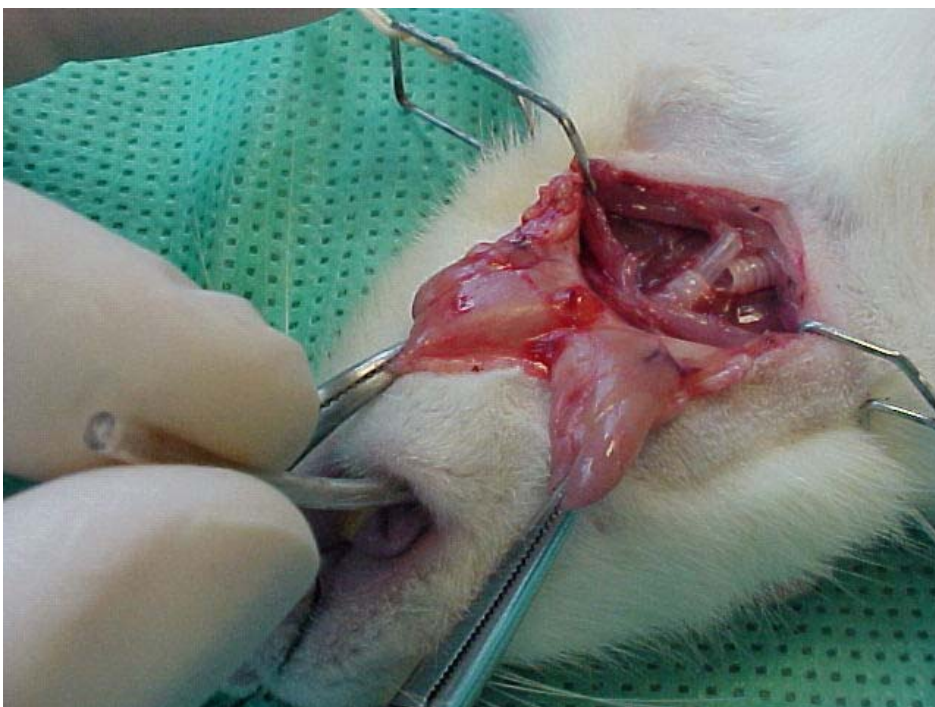
Uma vez exteriorizado o conjunto sonda-guia, com uma pinça dente-de-rato pinçou-se a extremidade da sonda e tracionou-se distalmente o guia (figura7).



**Figura 7:** Retirada do guia e permanência da sonda

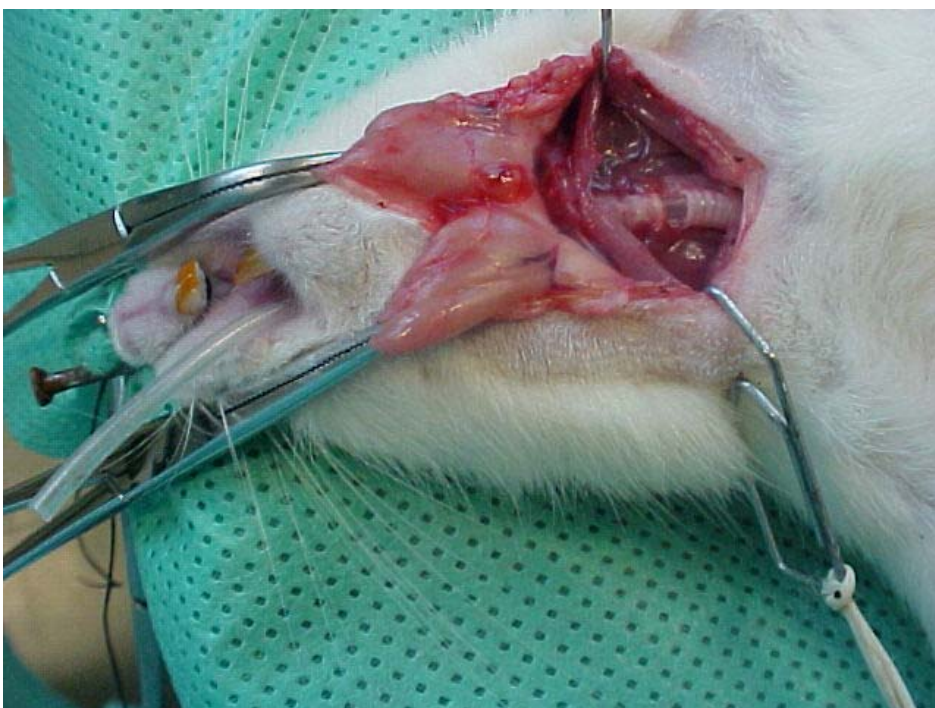
Com somente a sonda traqueal posicionada da traquéia aberta à cavidade oral do animal, tracionou-se a extremidade oral da sonda até que a mesma fosse totalmente inserida no coto proximal da traquéia. A seguir, introduziu-se a sonda através da abertura traqueal, em direção à extremidade distal da traquéia, sob controle visual direto, por mais dois anéis distais traqueais (figura 8).





**Figura 8:** Introdução da sonda no coto distal da traquéia (início)

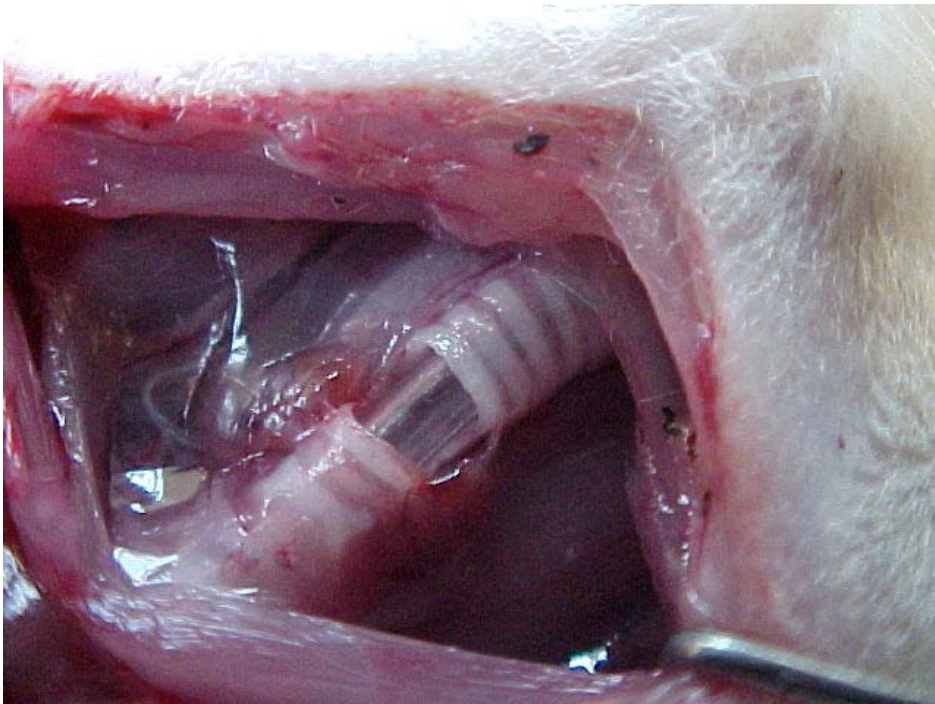
Após essa etapa, a via aérea do animal encontrou-se totalmente entubada desde a cavidade oral até a traquéia distal à ressecção (figura 9).



**Figura 9:** Sonda posicionada para o procedimento desde a boca até a porção distal da traquéia



A via aérea tornou-se disponível para oferecimento de oxigênio a partir de sua extremidade proximal; também foi possível realizar a aspiração da via aérea, a partir da extremidade proximal, tanto para o sangue relacionado ao procedimento cirúrgico como para a secreção gerada na via aérea e na orofaringe (que drenava em direção caudal para a via aérea). A aspiração foi realizada com uma sonda semelhante à utilizada para entubação, encostando sua extremidade no tubo traqueal. O diâmetro externo da sonda ajustou-se ao diâmetro interno da traquéia, funcionando como molde para a realização da sutura (figura 10).

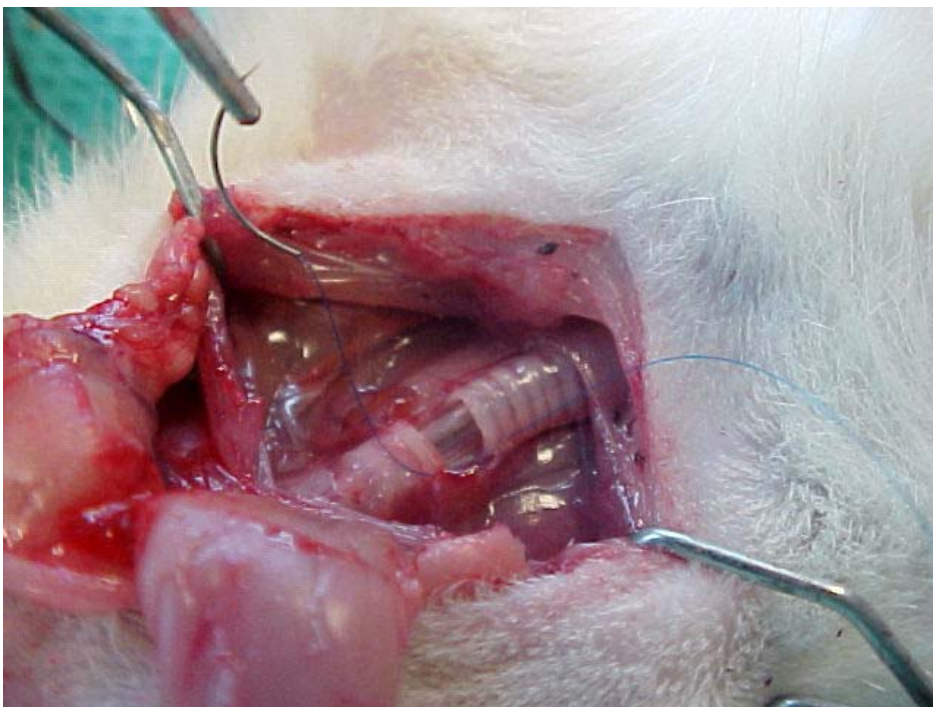


**Figura 10:** Detalhe da sonda no interior da traquéia

O animal, portanto, durante esse processo, permaneceu ventilando espontaneamente, somente recebendo fluxo de oxigênio perifacial, sendo possível realizar-se aspiração, sem apresentar sinais clínicos de hipoxemia ou sofrimento respiratório.

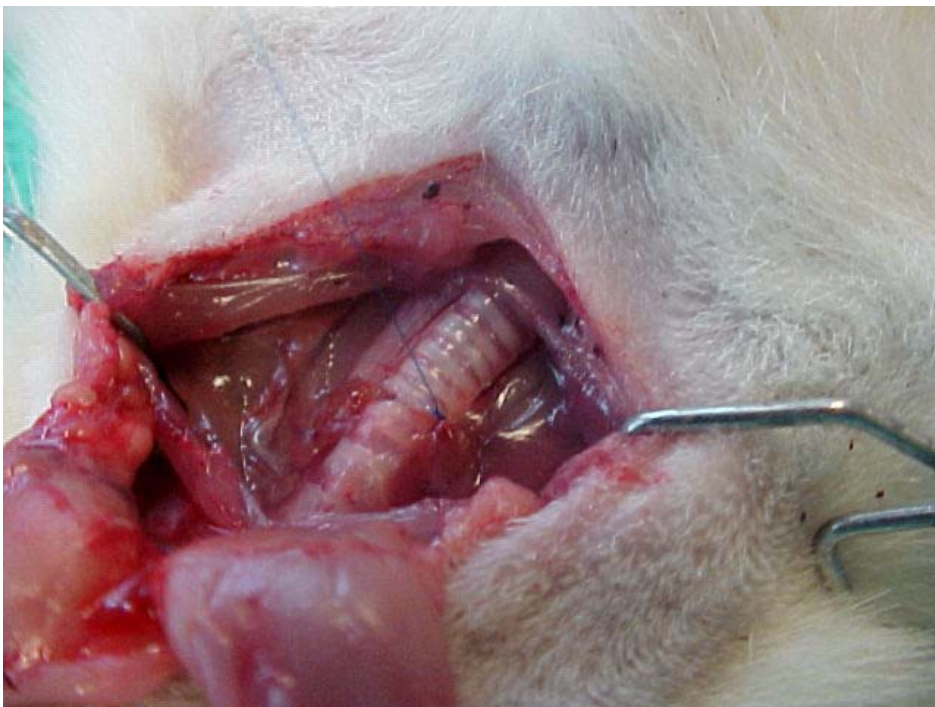### **i) traqueoplastia**

O próximo passo adotado foi realizar o procedimento de reconstrução da via aérea. Para tanto, a técnica escolhida, para o fechamento do defeito traqueal produzido, foi a sutura manual com fio inabsorvível. A sutura escolhida foi a sutura contínua, e o fio utilizado foi o de polipropileno 7-0 (USS-DG Surgpro II). A sutura foi iniciada no ângulo direito do defeito traqueal, na junção dos anéis cartilagosos remanescentes, terceiro e quinto, com a porção membranosa posterior (figura 11).



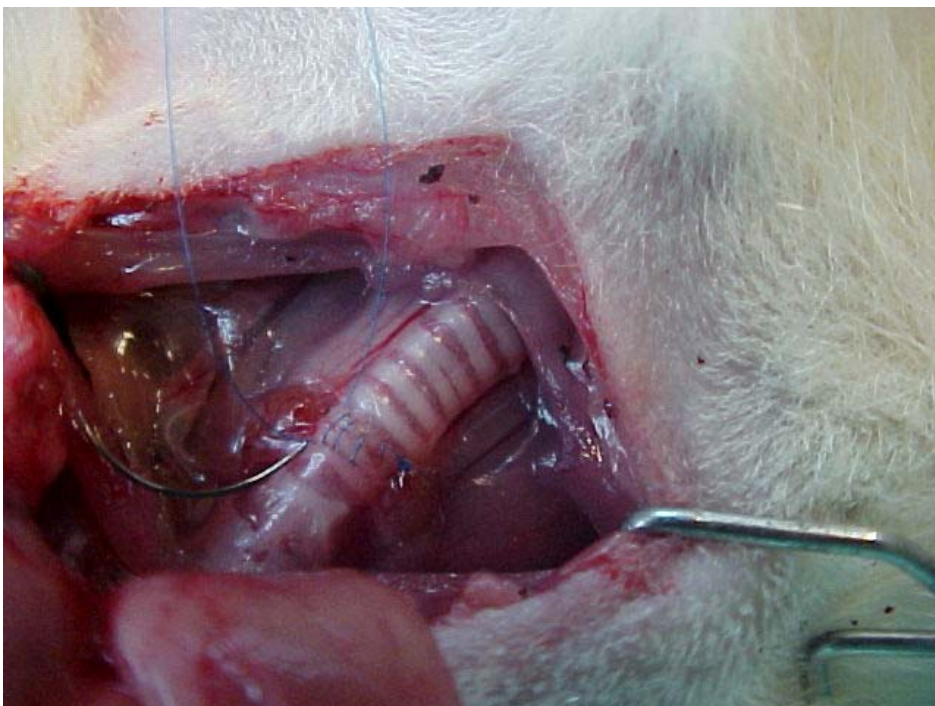
**Figura 11:** Ponto inicial na junção das porções membranosa e cartilaginosa

Foi realizado um ponto simples iniciado no anel distal, atingindo o anel proximal, unindo ambos por tração e sendo fixados por cinco nós consecutivos (figura 12).



**Figura 12:** Ponto inicial atado

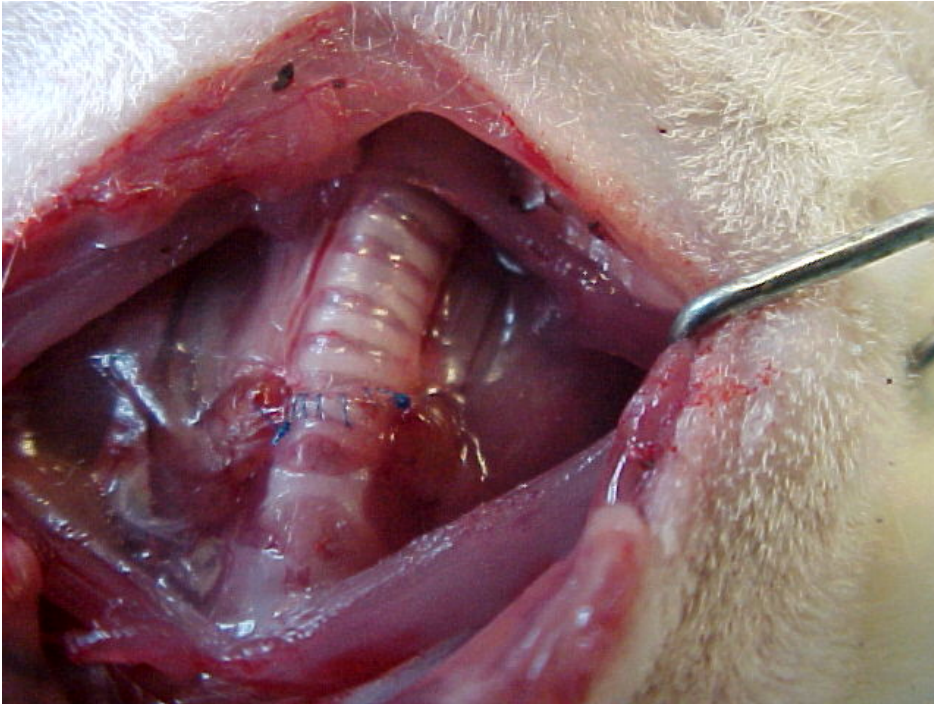
A seguir, procedeu-se à sutura contínua, com aproximação progressiva dos anéis. Cada ponto distou cerca de 1 mm do subsequente e, para a total aproximação dos anéis, necessitou-se de seis pontos, em média (figura 13).



**Figura 13:** Sutura traqueal sendo realizada próxima ao ângulo terminal



Ao se atingir a extremidade esquerda da ferida traqueal, com o fio mantido tracionado desde o início da sutura, encerrou-se a mesma com cinco nós (figura 14).



**Figura 14:** Traqueoplastia completa

#### **j) fechamento da ferida operatória**

Após o término da reconstrução traqueal, foi feita hemostasia, e os afastadores auto-estáticos foram retirados. A seguir, a glândula submandibular, que se encontrava rebatida cranial e lateralmente, foi liberada da pinça hemostática e reposicionada em sua loja anatômica. O fechamento da ferida operatória foi então realizado com uma sutura contínua com fio de *nylon 4-0* (Polysuture NP43340). A sutura foi iniciada no ângulo distal da ferida operatória, com um ponto simples atado por quatro nós. Foram necessários cerca de nove pontos contínuos, em média, até ser atingida a extremidade proximal da ferida, onde a sutura foi encerrada com quatro nós.

#### **k) extubação**

Encerrado o procedimento cirúrgico, procedeu-se à extubação do animal. Antes

da remoção do tubo, a sonda de aspiração foi utilizada para a remoção das secreções coletadas na orofaringe e na cavidade oral do animal, antecipando-se um possível impedimento à ventilação. Garantida a permeabilidade do fluxo aéreo, o tubo traqueal foi removido por tração simples. O animal foi então liberado de todos os pontos de fixação à mesa cirúrgica e posicionado em decúbito ventral. A oferta de oxigênio foi mantida através de máscara cônica próxima da face do animal.

### ***l) recuperação anestésica***

Após a extubação, o animal foi conduzido a uma caixa plástica semelhante à de alojamento e preparada como um ambiente de recuperação: forrada com maravalha, aquecida por fluxo de ar quente e com suprimento de oxigênio perifacial. Por um período de tempo variável entre 15 e 30 min, o animal, progressivamente, readquiriu seu nível de consciência e aptidão motora. Poucos instantes após a sua recuperação, o animal passou a alimentar-se e a beber água.

## **3.4 Registro do padrão ventilatório no pós-operatório imediato**

### **Parâmetros clínicos observados**

Os animais foram observados no período pós-operatório imediato, durante 30 min, para avaliação do padrão ventilatório. Como parâmetros clínicos para essa análise foi observada a presença de cianose periférica, de esforço ventilatório e de estridor respiratório. A cianose periférica foi definida como a presença de extremidades dos leitos ungueais azuladas. O esforço ventilatório foi definido como frequência respiratória elevada, acima de vinte e cinco movimentos respiratórios em 15 segundos. O estridor respiratório foi definido como a presença de ruído característico de suboclusão da via aérea.

### **Recondução ao ambiente de alojamento**

Após sua recuperação funcional completa, o animal foi reconduzido ao ambiente de alojamento, na mesma caixa e na mesma estante.

### **Tratamento dos animais**

Por um período de oito dias, todos os animais operados foram mantidos em suas caixas e armários de alojamento, recebendo ração padronizada para a espécie e água em regime de oferta contínua. A maravalha, serragem utilizada como forração para as caixas, foi completamente substituída a cada dois dias.

### **3.5 Registro do padrão ventilatório no pós-operatório tardio**

Os mesmos parâmetros clínicos observados no período pós-operatório imediato foram reanalisados no período pós-operatório tardio, no oitavo dia após o procedimento.

## **4 RESULTADOS**

### **4.1 Descrição dos resultados clínicos no período pós-operatório**

#### **Padrão ventilatório imediato**

Dos vinte animais submetidos ao procedimento, apenas um (5 %) apresentou a manifestação dos três parâmetros alterados no período pós-operatório imediato: cianose, taquipnéia, e estridor respiratório. Essa disfunção tornou-se progressiva, até insuficiência respiratória e óbito, 3 h após o término do procedimento cirúrgico.

#### **Padrão ventilatório tardio**

Da amostra inicial de vinte animais, restaram, no oitavo dia de pós-operatório, dezenove (95%) vivos. Cem por cento desses animais não apresentaram alteração do padrão respiratório normal.

### **4.2 Análise estatística**

Para a amostra avaliada, a mortalidade foi de 5% (1 animal em 20 operados). O intervalo de confiança, da média da população, obtido pelo uso do Teste Binomial Exato, foi de 0,13 a 26,94.

## 5 DISCUSSÃO

Pesquisas envolvendo cirurgia traqueal em ratos podem utilizar procedimentos menos invasivos que a traqueoplastia apresentada nesse modelo proposto. São exemplos aquelas pesquisas direcionadas para testes de medicação quanto à sua influência sobre o dano e reparação a traqueal. Um exemplo é o experimento de Liman e colaboradores (52). Através de uma incisão vertical, da quinta à sétima cartilagem traqueal anterior, suturada a seguir, testou-se a ação de Estradiol e Progesterona sobre a cicatrização traqueal, no tocante à síntese de colágeno.

Esse tipo de experimento, sem mobilização de cotos traqueais e utilizando uma incisão simples, dispensa cuidados maiores durante a confecção da sutura. Experimentos, utilizando o procedimento traqueostomia como base para comparação de tratamentos, também podem abrir mão de maiores cuidados sobre a via aérea, uma vez que o objeto de estudo é justamente a avaliação do processo inflamatório gerado pelo trauma.

Outros experimentos, porém, necessitam de controle sobre o modelo como garantia de fidelidade de resultados. Schultz e colaboradores (49) utilizaram um modelo semelhante para a realização de procedimento sobre a via aérea. Com a intenção de testar uma prótese biocompatível para casos de ressecção na laringe, utilizaram a traquéia de ratos para a implantação de molde de titânio poroso. A traqueoplastia foi realizada por meio de ressecção de seis anéis traqueais, preservando-se a camada membranosa e seguindo-se à implantação da prótese. A sobrevida global foi de 50% da amostra, sendo a mortalidade relacionada à obstrução respiratória, ocorrendo precocemente (53% nas duas primeiras semanas). As causas citadas de obstrução foram a deiscência do suporte muscular sobre a prótese (musculatura cervical) e a proliferação fibroblástica endoluminal.

Como foi um aprendizado, talvez a utilização de um tubo traqueal para ventilação e suporte da sutura traqueal poderia ter auxiliado a confecção da anastomose entre a prótese e as extremidades traqueais. A possibilidade de proporcionar uma sutura com adaptação satisfatória entre os materiais poderia, em tese, permitir uma reflexão sobre a permeabilidade traqueal, por redução da proliferação fibroblástica, reduzindo os índices de mortalidade. Moussa e French (48),



utilizando técnica microcirúrgica, realizaram experimento para avaliação de “Zenoderme” (derme porcina enzimaticamente tratada) como prótese para correção de defeito traqueal. Nesse experimento, compararam dois tamanhos de defeitos traqueais criados e preenchidos com “Zenoderme” com um grupo-controle submetido à traqueoplastia com anastomose terminoterminal. O grupo submetido à anastomose, sem a prótese, evoluiu com cicatrização satisfatória e não apresentou evidência de estenose. Esse ótimo resultado, possivelmente, foi fruto da utilização de técnicas de micro-cirurgia e confecção de uma anastomose término-terminal de excelente qualidade.

No experimento em estudo foi utilizado material de microcirurgia ou técnica de magnificação de imagem (lupa ou microscópio cirúrgico). O resultado favorável quanto à qualidade da sutura traqueal, no referido experimento, foi obtido pela presença de um suporte endoluminal proporcionado pelo tubo traqueal, determinando anastomose adequada. De Ugarte e colaboradores (50), por sua vez, realizaram experimento para a correção de defeito traqueal criado em ratos com a utilização de “Surgisis”, uma matriz acelular biocompatível. Da mesma forma que Moussa e colaboradores, De Ugarte e colaboradores compararam dois grupos de animais, um tratado com a prótese e outro tratado por sutura primária do defeito. Com resultados diametralmente opostos aos estudos anteriormente citados, De Ugarte e cols. apresentaram 100% de mortalidade imediata no grupo de reparo primário, fato inesperado em se tratando de traqueoplastia.

Achados conflitantes para assuntos avaliados cientificamente tendem somente a retardar a obtenção do desfecho correto. A utilização de técnicas microcirúrgicas (Moussa e French) ou de um suporte endoluminal (experimento em análise) poderiam determinar desfecho diferente para esse experimento de De Ugarte e colaboradores. Portanto, em experimentos onde há a realização de anastomoses traqueais para comparação de resultados, a homogeneidade da amostra é fundamental para a fidelidade dos resultados. Seja com técnica microcirúrgica, seja com método de sutura que confira patência à via aérea após a anastomose, sem maiores recursos, como a entubação traqueal no experimento em tela, deve-se primar por amostras confiáveis e padronizadas para as testagens e comparações propostas. A opção de não prolongar a ressecção, englobando também a porção membranosa, foi uma estratégia de facilitação técnica. Mantendo-se essa ponte tecidual entre os dois cotos da traquéia

cartilaginosa, a sutura torna-se menos complexa, dispensando manobras transoperatórias de exposição do aspecto posterior. No único animal que evoluiu a óbito, o bloco de traquéia foi removido imediatamente para sua análise macroscópica. O achado, após a abertura do bloco traqueal, foi área de telescopagem na sutura traqueal. Ocorreu superposição das extremidades anastomosadas e a conseqüente redução do lúmen traqueal, até insuficiência ventilatória e óbito. A análise retrospectiva do procedimento permitiu constatar que ocorreu migração proximal do tubo traqueal. Essa migração ainda proporcionou continuidade da assistência ventilatória e remoção das secreções no transoperatório. Porém, o deslocamento proximal do tubo, por um pequeno segmento, deixou de promover a sustentação à área de sutura traqueal, falhando, então, como molde. Como não houve manifestação transoperatória de disfunção, o procedimento foi encerrado, e o desfecho não pôde ser previsto. A aproximação dos bordos traqueais, do ponto de vista externo, aparentemente, desenvolveu-se de modo satisfatório. Nos demais animais, o tubo traqueal adequadamente posicionado como molde transoperatório produziu adaptação correta dos cotos proximal e distal, permitindo sutura sem telescopagem e fluxo respiratório livre.

Finalmente, pode-se considerar que o procedimento cirúrgico e a abordagem perioperatória mostraram-se viáveis, evidenciando alto índice de sobrevida e a conseqüente possibilidade de avaliação do fator proposto. O método cirúrgico mostrou-se reprodutível. Foi identificado fator de limitação e falência do método: migração do tubo traqueal. A experiência com a execução do método indica a possibilidade de seu uso em investigações diversas sobre dano traqueal, traqueoplastias, carcinogênese em via aérea e interposição de próteses.

## **6 CONCLUSÃO**

Foi desenvolvido um modelo de traqueoplastia em ratos, reprodutível.

O método cirúrgico mostrou-se viável ao ser analisado por parâmetros clínicos.

## 7 REFERÊNCIAS

- 1- Grillo HC. Development of tracheal surgery: a historical review. Part 1: techniques of tracheal surgery. *Ann Thorac Surg* 2003;75:610-9.
- 2- Maziak DE, Todd TRJ, Keshavjee SH, et al. Adenoid cystic carcinoma of the airway: thirty-two-year experience. *J Thorac Cardiovasc Surg* 1996;112:1522-32.
- 3- Czaja JM, McCaffrey TV The surgical management of laryngotracheal invasion of well differentiated papillary thyroid carcinoma. *Arch Otol Head Neck Surg* 1997;123:484-90.
- 4- Grillo HC. Surgical treatment of postintubation tracheal injuries. *J Thorac Cardiovasc Surg* 1979;78:860-75.
- 5- Shaw RR, Paulson DL, Kee JL Jr. Traumatic tracheal rupture. *J Thorac Cardiovasc Surg* 1961;42:281-97.
- 6- Hertz M, Taylor D, Trulock E, Boucek M, Mohacsi P, Edwards L, Keck B. The Registry of the International Society for Heart and Lung Transplantation: nineteenth report: 2002. *J Heart Lung Transplant* 2002;21:950-70.
- 7- Bond CJ. Treatment of tracheal stenosis by a new T-shaped tracheotomy tube. *Lancet* 1991;1:539.
- 8- Montgomery WW. T-tube tracheal stent. *Arch Otolaryngol* 1965;82:320-1.
- 9- Grillo HC. Carinal reconstruction. *Ann Thorac Surg* 1982;34:356-73.
- 10- Jensik RJ, Faber LP, Milloy FJ, Goldin MD. Tracheal sleeve pneumonectomy for advanced carcinoma of the lung. *Surg Gynecol Obstet* 1972;134:231-36.

11- Friedmann JB, Emma E. A consideration of anesthesia during carinal resection. *Anesthesiology* 1951;12:740-44.

12- Andrade CF, Martins LK, Tonietto TA, Koefender C, Anflor LC Jr, da Silva NB, et al. Partial liquid ventilation with perfluorodecalin following unilateral canine lung allotransplantation in non-heart-beating donors. *J Heart Lung Transplant* 2004 Feb;23(2):242-51.

13- Kim J, Suh SW, Shin JY, Kim JH, Choi YS, Kim H. Replacement of a tracheal defect with a tissue-engineered prosthesis: early results from animal experiments. *J Thorac Cardiovasc Surg* 2004 Jul;128(1):124-9.

14- Pearson SE, Rimell F, Stelow EB, Pernell K. Tracheal reconstruction with a synthetic material in a porcine model. *Ann Otol Rhinol Laryngol* 2001 Aug;110(8):718-22.

15- Lillehei CW, Everts E, Shamberger RC. Reduced-size lung transplantation from adult to neonatal sheep. *J Pediatr Surg* 1992;27(8):1153-6.

16- Gonzalez-Pinera J, Perez-Martinez A, Marco-Macian A, Garcia-Olmo D. An experimental model for the prevention of postanastomotic tracheal stenosis. *J Thorac Cardiovasc Surg* 1997 Jul;114(1):76-83.

17- Gubbels SP, Richardson M, Trune D, Bascom DA, Wax MK. Tracheal reconstruction with porcine small intestine submucosa in a rabbit model. *Otolaryngol Head Neck Surg* 2006 Jun;134(6):1028-35.

18- Dodge-Khatami A, Niessen HW, Baidoshvili A, van Gulik TM, Klein MG, Eijssman L, de Mol BA. Topical vascular endothelial growth factor in rabbit tracheal surgery: comparative effect on healing using various reconstruction materials and intraluminal stents. *Eur J Cardiothorac Surg* 2003 Jan;23(1):6-14.

19- Yoshida S, Sekine Y, Saitoh Y, Yasufuku K, Iwata T, Fujisawa T. Surgical

technique of experimental lung transplantation in rabbits. *Ann Thorac Cardiovasc Surg* 2005;11(1):7-11.

20- Grimmer JF, Gunnlaugsson CB, Alsberg E, Murphy HS, Kong HJ, Mooney DJ, Weatherly RA. Tracheal reconstruction using tissue-engineered cartilage. *Arch Otolaryngol Head Neck Surg* 2004 Oct;130(10):1191-6.

21- Asimacopoulos PJ, Molokhia FAZ, Pegg CAS, Norman JC. Lung transplantation in the rat. *Transplant Proc* 1971;3:583-5.

22- De Perrot M, Keshavjee S, Tabata T, Liu M, Downey GP, Waddell TK. A simplified model for en bloc double lung xenotransplantation from hamster to rat. *J Heart Lung Transplant* 2002;21:286-9.

23- Santana Rodriguez N, Martin Barrasa JL, Lopes Garcia A, Rodriguez Soares P, Ponce Gonzalez M, Freixinet Gilart J. Lung transplantation in rats: a viable experimental model. *Arch Bronconeumol* 2004;40(10):438-42.

24- Mizobuchi T, Sekine Y, Yasufuku K, Fujisawa T, Wilkes DS. Comparison of surgical procedures for vascular and airway anastomoses that utilize a modified non-suture external cuff technique for experimental lung transplantation in rats. *J Heart Lung Transplant* 2004;23(7):889-93.

25- Sánchez PG, Martins LK, Martins FK, Schimer R, Cardoso PFG, Andrade CF. Modificação da técnica de alotransplante pulmonar unilateral em ratos. Mimeo.

26- Fuchs JR, Terada S, Ochoa ER, Vacanti JP, Fauza DO. Fetal tissue engineering: in útero tracheal augmentation in an ovine model. *J of Pediatric Surg* 2002 Jul;37(7):1000-6.

27- Pata YS, Akbas Y, Unal M, Aydin O, Gorur K, Ozcan C, Polat G. Prevention of laryngotracheal stenosis with carnitine after tracheotomy: an experimental study on rats. *Int J Pediatr Otorhinolaryngol* 2003 Aug;67(8):881-8.

- 28- Lulenski GC, Batsakis JG. Tracheal incision as a contributing factor to tracheal stenosis. An experimental study. *Ann Otol Rhinol Laryngol* 1975 Nov-Dec;84(6):78-6.
- 29- Natvig K, Olving JH Tracheal changes in relation to different tracheostomy techniques (an experimental study on rabbits). *J Laryngol Otol* 1981 Jan;95(1):61-8.
- 30- Eliachar I, Goldsher M, Joachims HZ, Mordechovich D, Shohat S. Superiorly based tracheostomal flap to counteract tracheal stenosis: experimental study. *Laryngoscope* 1981 Jun;91(6):976-81.
- 31- Bryant LR, Mujia D, Greenberg S, Huey JM, Schechter FG, Albert HM. Evaluation of tracheal incisions for tracheostomy. *Am J Surg.* 1978 May;135(5):675-9.
- 32- Goldberg M, Pearson FG. Pathogenesis of tracheal stenosis following tracheostomy with a cuffed tube. An experimental study in dogs. *Thorax* 1972 Nov;27(6):678-91.
- 33- Miller FR, Guay ME, Bauer T, Tucker HM. Long-term flap tracheostomy in a pediatric animal model. *Arch Otolaryngol Head Neck Surg* 1995 Jul;121(7):743-8.
- 34- Leverment JN, Pearson FG. Tracheal damage associated with cuffed tracheostomy tubes. Aspiration of gastric content as a cause of local damage in tracheotomised dogs. *Anaesthesia* 1977 Jul-Aug;32(7):603-13.
- 35- Liman ST, Kara CO, Bir F, Yildirim B, Topcu S, Sahin B. The effects of estradiol and progesterone on the synthesis of collagen in tracheal surgery. *Int J Pediatr Otorhinolaryngol* 2005 Oct;69(10):1327-31.
- 36- Lazard DS, Sebah M, Legagneux J, Vignes JL, Masquelet AC, Chabolle F. Tracheal anastomosis: monofilament absorbable suture versus monofilament non-absorbable suture. Experimental study in rats. *Ann Otolaryngol Chir Cervicofac* 2004 Jun;121(3):156-60.

37- Talas DU, Nayci A, Atis S, Comelekoglu U, Polat A, Bagdatoglu C, Renda N. The effects of corticosteroids and vitamin A on the healing of tracheal anastomoses. *Int J Pediatr Otorhinolaryngol* 2003 Feb;67(2):109-16.

38- Takagi M, Akiba T, Yamazaki Y, Nariai K, Iwaki T. The wound-healing effect of fibrin glue for tracheal anastomosis in experimental pulmonary surgery. *Surg Today* 2001;31(9):845-7.

39- Polat G, Talas DU, Polat A, Nayci A, Atis S, Bagdatoglu O, et al. Effects of triazolopyrimidine on lipid peroxidation and nitric oxide levels in the corticosteroid-impaired healing of rat tracheal anastomoses. *Cell Biochem Funct* 2005 Jan-Feb;23(1):39-45.

40- Talas DU, Nayci A, Polat G, Atis S, Comelekoglu U, Bagdatoglu OT, Bagdatoglu C. The effects of dexamethasone on lipid peroxidation and nitric oxide levels on the healing of tracheal anastomoses: an experimental study in rats. *Pharmacol Res* 2002 Sep;46(3):265-71.

41- Talas DU, Nayci A, Atis S, Polat A, Comelekoglu U, Bagdatoglu C, Renda N. The effects of corticosteroids on the healing of tracheal anastomoses in a rat model. *Pharmacol Res* 2002 Apr;45(4):299-304.

42- Urschel JD. Comparison of anastomotic suturing techniques in the rat trachea, *J Surg Oncol* 1996 Dec;63(4):249-50.

43- Schrepfer S, Deuse T, Sydow K, Schafer H, Detter C, Reichenspurner H. Tracheal allograft transplantation in rats: the role of different immunosuppressants on preservation of respiratory epithelium. *Transplant Proc* 2006 Apr;38(3):741-4.

44- Deuse T, Schrepfer S, Koch-Nolte F, Haddad M, Schwedhelm E, Boger R, Schafer H, Detter C, Reichenspurner H. FK778 and tacrolimus prevent the development of obliterative airway disease after heterotopic rat tracheal transplantation. *J Heart Lung Transplant* 2005 Nov;24(11):1844-54. Epub 2005 Jul 27.



- 45- Nakanishi R, Yasumoto K. Multiglycosidorum tripterygii versus Tacrolimus for rat tracheal allografts *Eur J Cardiothorac Surg* 2005 Oct;28(4):588-93.
- 46- Qu N, de Vos P, Schelfhorst M, de Haan A, Timens W, Prop J. Integrity of airway epithelium is essential against obliterative airway disease in transplanted rat tracheas. *J Heart Lung Transplant* 2005 Jul;24(7):882-90.
- 47- Okada Y, Matsumura Y, Shimada K, Sado T, Oyaizu T, Sugawara T, Matsuda Y, Hoshikawa Y, et al. Anti-allergic agent tranilast decreases development of obliterative airway disease in rat model of heterotopic tracheal transplantation. *J Heart Lung Transplant* 2004 Dec;23(12):1392-5.
- 48- Moussa SA, French DA. Microsurgical reconstruction of the trachea in rats (an experimental study). *J Laryngol Otol* 1985 Jan;99(1):61-71.
- 49- Schultz P, Vautier D, Egles C, Debry C. Experimental study of a porous rat tracheal prosthesis made of T40: long term survival analysis. *J Laryngol Otol* 1985 Jan;99(1):61-71.
- 50- De Ugarte DA, Puapong D, Roostaeian J, Gillis N, Fonkalsrud EW, Atkinson JB, Dunn JC. Surgisis patch tracheoplasty in a rodent model for tracheal stenosis. *J Surg Res* 2003 Jun 1;112(1):65-9.
- 51- Matloub HS, Yu P. Engineering a composite neotrachea in a rat model. *Plast Reconstr Surg* 2006 Jan;117(1):123-8.
- 52- Liman ST, Kara CO, Bir F, Yildirim B, Topcu S, Sahin B. The effects of estradiol and progesterone on the synthesis of collagen in tracheal surgery. *Int J Pediatr Otorhinolaryngol* 2005 Oct;69(10):1327-31.

# Livros Grátis

( <http://www.livrosgratis.com.br> )

Milhares de Livros para Download:

[Baixar livros de Administração](#)

[Baixar livros de Agronomia](#)

[Baixar livros de Arquitetura](#)

[Baixar livros de Artes](#)

[Baixar livros de Astronomia](#)

[Baixar livros de Biologia Geral](#)

[Baixar livros de Ciência da Computação](#)

[Baixar livros de Ciência da Informação](#)

[Baixar livros de Ciência Política](#)

[Baixar livros de Ciências da Saúde](#)

[Baixar livros de Comunicação](#)

[Baixar livros do Conselho Nacional de Educação - CNE](#)

[Baixar livros de Defesa civil](#)

[Baixar livros de Direito](#)

[Baixar livros de Direitos humanos](#)

[Baixar livros de Economia](#)

[Baixar livros de Economia Doméstica](#)

[Baixar livros de Educação](#)

[Baixar livros de Educação - Trânsito](#)

[Baixar livros de Educação Física](#)

[Baixar livros de Engenharia Aeroespacial](#)

[Baixar livros de Farmácia](#)

[Baixar livros de Filosofia](#)

[Baixar livros de Física](#)

[Baixar livros de Geociências](#)

[Baixar livros de Geografia](#)

[Baixar livros de História](#)

[Baixar livros de Línguas](#)

[Baixar livros de Literatura](#)  
[Baixar livros de Literatura de Cordel](#)  
[Baixar livros de Literatura Infantil](#)  
[Baixar livros de Matemática](#)  
[Baixar livros de Medicina](#)  
[Baixar livros de Medicina Veterinária](#)  
[Baixar livros de Meio Ambiente](#)  
[Baixar livros de Meteorologia](#)  
[Baixar Monografias e TCC](#)  
[Baixar livros Multidisciplinar](#)  
[Baixar livros de Música](#)  
[Baixar livros de Psicologia](#)  
[Baixar livros de Química](#)  
[Baixar livros de Saúde Coletiva](#)  
[Baixar livros de Serviço Social](#)  
[Baixar livros de Sociologia](#)  
[Baixar livros de Teologia](#)  
[Baixar livros de Trabalho](#)  
[Baixar livros de Turismo](#)