

UNIVERSIDADE ESTADUAL PAULISTA “JÚLIO DE MESQUITA FILHO”
FACULDADE DE CIÊNCIAS AGRÁRIAS E VETERINÁRIA
CÂMPUS DE JABOTICABAL

**PROPOSTA DE UM MODELO EXPERIMENTAL DE
PROLAPSO DA GLÂNDULA DA TERCEIRA PÁLPEBRA EM
CÃES. ESTUDO CLÍNICO E À MORFOLOGIA**

VÂNIA PAIS CABRAL

Médica Veterinária

JABOTICABAL – SÃO PAULO – BRASIL

Novembro de 2007

Livros Grátis

<http://www.livrosgratis.com.br>

Milhares de livros grátis para download.

UNIVERSIDADE ESTADUAL PAULISTA
“JÚLIO DE MESQUITA FILHO”
FACULDADE DE CIÊNCIAS AGRÁRIAS E VETERINÁRIA
CÂMPUS DE JABOTICABAL

**PROPOSTA DE UM MODELO EXPERIMENTAL DE
PROLAPSO DA GLÂNDULA DA TERCEIRA PÁLPEBRA EM
CÃES. ESTUDO CLÍNICO E À MORFOLOGIA**

VÂNIA PAIS CABRAL

Orientador: **PROF. DR. JOSÉ LUIZ LAUS**

Tese apresentada à Faculdade de Ciências Agrárias e Veterinárias – Unesp, Câmpus de Jaboticabal, como parte das exigências para a obtenção do título de Doutor em Cirurgia Veterinária.

JABOTICABAL – SÃO PAULO – BRASIL
Novembro de 2007

C117p Cabral, Vânia Pais
Proposta de um modelo experimental de prolapso da glândula da terceira pálpebra em cães. Estudo clínico e à morfologia / Vânia Pais Cabral, — — Jaboticabal, 2007
xiii, 45 f. ; 28 cm

Tese (doutorado) - Universidade Estadual Paulista, Faculdade de Ciências Agrárias e Veterinárias, 2007

Orientador: José Luiz Laus

Banca examinadora: Márcia Rita Fernandes Machado, Cíntia Lúcia Maniscalco, Aline Adriana Bolzan, Cristiane dos Santos Honshu
Bibliografia

1. Glândula lacrimal da terceira pálpebra. 2. Prolapso. 3. Cherry eye. I. Título. II. Jaboticabal-Faculdade de Ciências Agrárias e Veterinárias.

CDU 619:617,764.1:636.7

Ficha catalográfica elaborada pela Seção Técnica de Aquisição e Tratamento da Informação – Serviço Técnico de Biblioteca e Documentação - UNESP, Câmpus de Jaboticabal.

DADOS CURRICULARES DO AUTOR

VÂNIA PAIS CABRAL – nascida aos 11 dias de junho de 1974, na cidade de São Paulo. Graduiu-se em Medicina Veterinária pela Faculdade de Ciências Agrárias e Veterinárias, Câ mpus de Jaboticabal, da Universidade Estadual Paulista “Júlio de Mesquita Filho” – (FCAV-UNESP) em 1998. Trabalhou em Clínica de Pequenos Animais no ano de 1999 na cidade de São Paulo. Concluiu o Curso de Mestrado do Programa de Pós-Graduação em Cirurgia Veterinária da FCAV-UNESP concluindo-o em junho de 2003, defendendo a dissertação intitulada “Morfologia e morfometria das glândulas lacrimal e superficial da terceira pálpebra em cães mestiços”. Ingressou no Curso de Doutorado do Programa de Pós-graduação da FCAV – UNESP em Cirurgia Veterinária no ano de 2004. É docente e responsável pelas disciplinas de Anatomia Descritiva dos Animais Domésticos, Anatomia Topográfica, além de Coordenadora do Estágio Supervisionado do Curso de Medicina Veterinária do Centro Universitário de Maringá (CESUMAR) – Maringá (PR) desde fevereiro de 2002.

"TUDO É POSSÍVEL AO QUE CRÊ"

(JESUS CRISTO)

"A Deus, aos animais do projeto e aos meus familiares".

DEDICO

AGRADECIMENTOS

Ao Professor José Luiz Laus, pela confiança, apoio e orientação.

Aos acadêmicos e estagiários do Hospital Veterinário do Centro Universitário de Maringá (CESUMAR), pela ajuda na condução experimental deste projeto.

A Indústria de Ração Manfrim pela doação das rações (Special Dog Vegetais[®]), ao setor de Pesquisa e ao Hospital Veterinário do Centro Universitário de Maringá (CESUMAR) pelo apoio financeiro e disponibilidade de condições técnicas-científicas.

A Professora Dra. Sandra Maria Simonelli pela valiosa contribuição às análises estatísticas deste estudo;

Ao Professor Dr. Raimundo Alberto Tostes pela disposição imediata em me auxiliar com as avaliações histológicas deste experimento.

Ao Médico Veterinário Eduardo Watanabe pela contribuição na realização das anestésias dos animais durante o período do experimento.

A Coordenação de Aperfeiçoamento de Pessoal de Nível Superior (CAPES).

LISTA DE ABREVIATURAS

A – ausente

cm – centímetro

D – discreto

GI – grupo das glândulas da terceira pálpebra prolapsadas não tratadas

GII – grupo das glândulas da terceira pálpebra sepultadas cirurgicamente

GN – glândula da terceira pálpebra normal

GP – glândula da terceira pálpebra prolapsada

HE – Hematoxilina – Eosina

I – intenso

M – moderado

mm/min – milímetro por minuto

OD – bulbo do olho direito

ODGN – bulbo do olho direito com a glândula da terceira pálpebra normal

ODGP - bulbo do olho direito com a glândula da terceira pálpebra prolapsada

ODGE - bulbo do olho direito com exérese da glândula da terceira pálpebra

OE – bulbo do olho esquerdo

OEGN – bulbo do olho esquerdo com a glândula da terceira pálpebra normal

OEGP - bulbo do olho esquerdo com a glândula da terceira pálpebra prolapsada

OEGS - bulbo do olho esquerdo com a glândula da terceira pálpebra sepultadas cirurgicamente.

PROPOSTA DE UM MODELO EXPERIMENTAL DE PROLAPSO DA GLÂNDULA DA TERCEIRA PÁLPEBRA EM CÃES. ESTUDO CLÍNICO E À MORFOLOGIA

RESUMO – Com o trabalho, propõe-se apresentar um modelo experimental de prolapso da glândula da terceira pálpebra em cães, valendo-se, para tal, da ressecção do retináculo glandular periorbitário e de estudos macro e microscópicos, bem como das intercorrências clínicas, quanto à produção lacrimal. As variáveis foram estudadas em bulbos dos olhos com glândulas prolapsadas, em outros com glândulas sepultadas cirurgicamente e em bulbo do olhos que passaram por exérese glandular. Mediante análise dos resultados constatou-se que a produção lacrimal diminuiu, comparativamente às glândulas normais não prolapsadas, notadamente naqueles casos em que as glândulas prolapsadas não foram sepultadas. Glândulas prolapsadas apresentaram-se maiores, quanto ao comprimento, à largura e à espessura. Microscopicamente, glândulas prolapsadas não sepultadas cirurgicamente, exibiram alterações inflamatórias glandulares e ductais em maior intensidade. Das glândulas prolapsadas, 84,2% assim permaneceram, permitindo que fossem estudadas quanto às variáveis concebidas.

Palavras-chave- cães, glândula lacrimal da terceira pálpebra, prolapso.

PROPOSAL OF AN EXPERIMENTAL MODEL OF PROLAPSE OF THE GLAND OF THE THIRD EYELID IN DOGS. CLINICAL AND MORPHOLOGICAL STUDY

SUMMARY - The work proposes to present an experimental model of proleptosis of the third eyelid gland in dogs, using for such a thing the resection of the periorbital glandular support and macro and microscopic studies, as well as the clinical interurrences, related to the lacrimal production. The variables were studied in the eyes bulb with prolapsed glands, in others with surgically buried glands and eyes bulb that passed by glandular exérese. Through the results analysis, it was evidenced that the lacrimal production diminished, when compared with the normal ones not prolapsed, mainly in those cases where the prolapsed glands were not buried. Prolapsed glands are presented bigger, in relation to their length, width and thickness. Microscopically, prolapsed glands that were not buried surgically, showed glandular and duct inflammatory changes in higher intensity. Out of the prolapsed glands, 84.2% remained in the same way, allowing that they were studied in relation to the conceived variables.

Keywords- Dogs; third eyelid lacrimal gland; prolapse

I. INTRODUÇÃO E REVISÃO DA LITERATURA

Anatomicamente, o sistema lacrimal é constituído por uma porção secretora e outra excretora, responsáveis, respectivamente, pela produção e drenagem do filme lacrimal (SLATTER, 1990; WALDE, SCHÄFFER e KÖSTLIN, 1998; DYCE, SACK E WENSING et al., 2004). Embriologicamente, este sistema deriva do ectoderma superficial formando brotos do epitélio conjuntival que crescem no mesênquima, dando origem às glândulas lacrimais (orbitárias), acessórias e da terceira pálpebra (DYCE, SACK E WENSING et al., 2004).

Topograficamente, a glândula da terceira pálpebra situa-se na base da cartilagem hialina, na superfície interna da terceira pálpebra (BLOGG, 1980; DIESEM, 1986; HABIN, 1993; WALDE, SCHÄFFER e KÖSTLIN, 1998) conectada por um retináculo, aos tecidos orbitários adjacentes (CONSTANTINESCU, 2005).

Quantos aos aspectos morfológicos, CABRAL et al. (2005) concluíram que a glândula da terceira pálpebra de cães sem raça definida apresenta, em média, $1,70 \pm 0,07$ cm de comprimento; $0,76 \pm 0,03$ cm de largura e $0,41 \pm 0,02$ cm de espessura. Os autores relataram, ainda, haver variações morfológicas relacionadas ao dimorfismo sexual, pois o comprimento e a largura das glândulas da terceira pálpebra são maiores em machos.

À histologia, as glândulas lacrimais são constituídas por unidades secretoras, ductos e tecido conjuntivo de sustentação. O componente epitelial (ductos e unidades secretoras) forma o parênquima glandular. O tecido conjuntivo, os vasos sanguíneos e fibras nervosas compõem o estroma (MARTIN et al., 1988; CORMACK, 1996; CABRAL et al., 2005).

Sobre a produção quantitativa da lágrima em cães, não há relatos quanto à variação relacionada ao sexo, à raça, ao peso corpóreo e ao fenótipo, principalmente quanto à dimensão do crânio (RUBIN; LINCH e STOCKMAN, 1965; MOORE et al., 1987; HARTLEY et al., 2006), entretanto, alterações quanto à diminuição da produção lacrimal podem ser maiores em fêmeas, principalmente nas raças West Highland White

Terrier (BAKER & FORMSTON, 1968; SANSOM & BARNETT, 1985; GELATT, 1991) e Cocker Spaniel (GELATT, 1991; BARROS et al., 1992).

HELPER et al. (1974) concluíram que a capacidade produtiva das glândulas lacrimal e da terceira pálpebra pode variar entre indivíduos, podendo a primeira atuar como a principal fonte do componente aquoso do filme lacrimal, em alguns cães, e a segunda, em outros. GELATT et al. (1975) citam que 62% da produção aquosa é secretada pela glândula lacrimal e que 35% pela glândula da terceira pálpebra e 3% pelas glândulas acessórias. Outros autores relataram taxas de 60 e 40%, respectivamente, à produção quantitativa das glândulas lacrimal e da terceira pálpebra (KASWAN et al., 1984; STADES et al., 1999).

Algumas afecções podem acometer o sistema lacrimal secretor ensejando alterações lacrimais quali-quantitativas (McLAUGHLIN et al., 1988; DAVIDSON & KUONEN, 2004). O prolapso da glândula da terceira pálpebra é uma afecção caracterizada pela exposição, hiperemia e aumento de volume glandular junto à comissura medial do bulbo do olho, (MORGAN, DUDY e McCHURG, 1993; MOORE, 1998; FARIAS et al., 2001), alguns animais podem apresentar secreção ocular e inflamação conjuntival (MOORE, 1998).

Quanto às causas, há descrições de predisposição racial e etária. WALDE, SCHÄFFER e KÖSTLIN (1998) e STADES et al. (1999) acreditam que o prolapso é decorrente da hiperplasia glandular, devido à malformação da órbita e das pálpebras em raças braquicefálas. GELATT et al. (1975), SEVERIN (1975), SLATTER (1990) e BROOKS (1991) mencionaram que o tecido glandular adquire aspecto edemaciado e hiperêmico em decorrência da inflamação e da hipertrofia glandular após exposição. Há hipóteses que correlacionam-na com a diminuição da força tênsil do retináculo periorbitário (SLATTER, 1990; CONSTANTINESCU, 2005).

GELATT (1991) informou que o prolapso glandular é mais freqüente em animais jovens, com até dois anos de idade, de ocorrência uni ou bilateral. MOORE (1998) referiu que a afecção é mais freqüente em raças Beagle, Cocker Spaniel Americano, Boston Terrier e Poodle. Esta afecção raramente é relatada em gatos, pois nesta espécie o retináculo periorbitário apresenta fibras de músculo liso que o mantêm mais

fixo à fáscia periorbitária (CHRISTMAS, 1992; SCHOOF, 1999; CHAHORY et al., 2004).

Relativamente à abordagem terapêutica, técnicas cirúrgicas foram e têm sido propostas na literatura, tais como, sepultamento e fixação (ancoramento) da glândula ou a exérese (FARIAS et al., 2001). Sabe-se, todavia, que a excisão constitui-se em uma das causas de ceratoconjuntivite seca iatrogênica em cães (FARIAS et al., 2001; ALMEIDA et al., 2004).

STADES et al. (1999) mencionaram que o tratamento clínico com utilização de colírios corticóides associados ou não aos antibióticos não é efetivo para a regressão do prolapso.

A preservação da glândula da terceira pálpebra é indicada para a manutenção do filme lacrimal adequado ao longo da vida do animal (SLATTER, 1990; RISS, 1997). A técnica cirúrgica mais antiga para o reposicionamento da glândula da terceira pálpebra prolapsada é a de ancoramento, preconizada por Blogg em 1979. Esta técnica consiste na fixação da glândula à região inferior do bulbo do olho (SLATTER, 1990). KASWAN & MARTIN (1985) conceberam uma técnica de ancoramento fixando-a à margem inferior do periósteo orbitário.

STADES et al. (1999) relataram taxa de sucesso de, aproximadamente 60%, nos casos em que fora empregada a técnica de fixação da glândula da terceira pálpebra à base da cartilagem. Ela consiste no ancoramento da glândula e da cartilagem da terceira pálpebra ao periósteo da parede orbitária rostro-lateral.

Há outras técnicas que se propõem reposicionar a glândula prolapsada fixando-a no canto medial, próximo à carúncula ou à cápsula de Tenon ou à esclera. Não obstante, há probabilidade de perfuração do bulbo do olho, ao se adotar a técnica de fixação da glândula sob a túnica fibrosa (STADES et al., 1999).

O sepultamento da glândula da terceira pálpebra é um método de reposicionamento que não promove intervenções na intimidade do tecido glandular (MORGAN, DUDY e McCHURG, 1993; STADES et al., 1999; FARIAS et al., 2001). O procedimento baseia-se na formação de uma bolsa, incidindo-se a conjuntiva ao redor da glândula prolapsada. A glândula é introduzida na bolsa conjuntival e, após a

realização de sutura em padrão contínuo, promove-se o seu reposicionamento (STADES et al., 1999).

II. OBJETIVOS

Propõe-se apresentar um modelo experimental de prolapso da glândula da terceira pálpebra em cães, valendo-se, para tal, da ressecção do retináculo periorbitário.

Estudar as alterações macro e microscópicas das glândulas lacrimais da terceira pálpebra prolapsadas não tratadas e das submetidas ao sepultamento cirúrgico.

Avaliar a produção de lágrima.

III. MATERIAL E MÉTODOS

3.1 Animais

Dezenove cães machos, sem raça definida (SRD), adultos e admitidos como saudáveis, com idade variando entre 2 e 4 anos e peso entre 8 e 14 quilos, provenientes do canil do Centro Universitário de Maringá (PR-Brasil) foram selecionados após exames físico, oftálmico¹ e complementares².

Os animais foram vacinados³, vermifugados⁴ e mantidos em canis individuais, recebendo água e ração⁵ à vontade.

3.2 Considerações éticas

O protocolo desta pesquisa foi aprovado pelo Comitê de Ética Animal da Universidade Estadual de Londrina (UEL). Outrossim, seguiram-se os cuidados bioéticos preconizados pela *Association for Research in Vision and Ophthalmology* (ARVO, 1985). Ao término do projeto os animais foram doados.

3.3 Delineamento experimental

3.3.1 Grupos experimentais

A pesquisa foi conduzida obedecendo-se à duas etapas. Na primeira, confeccionou-se e testou-se o modelo experimental de prolapso da glândula da terceira pálpebra e as alterações macroscópicas ensejadas. Na segunda, estudaram-se as intercorrências, à histologia das glândulas prolapsadas não tratadas e daquelas sepultadas cirurgicamente.

Estabeleceu-se que não seriam utilizados, na segunda etapa do experimento, aqueles animais cujas glândulas lacrimais tivessem retornado espontaneamente ao seu sítio anatômico, após o prolapso experimental. Assim, avaliaram-se duas condições:

¹ Inspeção; Teste de Schirmer I; Biomicroscopia; Tonometria de aplanção; Teste de Fluoresceína

² Hemograma e Bioquímico

³ Vacina Duramune® Max-5CvK/4L – Fort Dodge

⁴ Drontal Plus® - Bayer Indústria

⁵ Special Dog Vegetais® – Manfrim Industrial e Comercial - Ltda

grupo GI constituído pelas glândulas direitas submetidas ao prolapso e não tratadas, e grupo GII, por glândulas esquerdas prolapsadas e sepultadas cirurgicamente.

3.3.2 Procedimentos cirúrgicos

3.3.2.1 Anestesia

Previamente às condutas operatórias, os animais foram privados de alimento por 12 horas. Receberam maleato de acepromazina⁶ (0,05mg/kg) e sulfato de morfina⁷ (0,2 mg/kg), por via intravenosa, como pré-anestésicos. A anestesia foi induzida pela administração intravenosa de tiopental sódico⁸ (12,5 mg/kg) e, após intubação orotraqueal, efetuou-se a administração inalatória de halotano⁹ em circuito valvular com reinalação total de gases. Previamente às manobras cirúrgicas, instilou-se colírio de tetracaína 1% com felinefrina 0,1%¹⁰ na conjuntiva da terceira pálpebra. Empregou-se antiinflamatório não esteroideal¹¹, por via subcutânea, durante três dias consecutivos. Buscando-se evitar traumas por automutilação, colar elisabetano foi colocado após o procedimento cirúrgico.

3.3.2.2 Modelo de prolapso da glândula da terceira pálpebra

Anti-sepsia dos fórnices conjuntivais e de toda a superfície ocular foi realizada utilizando-se solução aquosa tamponada de polivinilpirrolidona-iodo 1%¹², diluída em solução de cloreto de sódio à 0,9% (1/50). Em seguida, colocaram-se os campos operatórios e o fenestro e, mediante utilização de blefaróstato, mantiveram-se, mecanicamente, as pálpebras abertas.

Produziu-se o prolapso da glândula da terceira pálpebra, bilateralmente, por meio da técnica de ressecção do retináculo periorbitário (Figura 01). Para tal, a face bulbar da terceira pálpebra foi exposta valendo-se de pinças hemostáticas Kelly fixadas às

⁶ Acepran 0,2%® - Univet (Vetnil) – Rhobifarma Indústria Farmacêutica Ltda.

⁷ Sulfato de Morfina 10mg/ml – Medicamento Genérico – Germed. Nature's Plus Farmacêutica Ltda.

⁸ Thiopentax ® 1g – Cristália Produtos Químicos Farmacêuticos.

⁹ Halotano® - Cristália Produtos Químicos Farmacêuticos Ltda.

¹⁰ Colírio Anestésico – Allergan Produtos Farmacêuticos.

¹¹ Ketofen 1%® – Merial Saúde Animal Ltda.

¹² Riodeine® iodopovidona tópico – Rio Química Indústria Farmacêutica.

bordas laterais (Figura 02). Utilizando-se um cabo de bisturi nº03 e lâmina de bisturi nº 15, procedeu-se à incisão, de aproximadamente 0,5 cm, da conjuntiva bulbar da terceira pálpebra, tendo como parâmetro anatômico o pólo distal da glândula da terceira pálpebra (Figura 02). A divulsão da face bulbar da conjuntiva da terceira pálpebra foi realizada utilizando-se uma tesoura íris. Ato contínuo, com auxílio de uma pinça íris efetuou-se a exposição e, seqüencialmente, a ressecção do retináculo periorbitário (Figura 03), obtendo-se o prolapso e a eversão da glândula relativamente à cartilagem (Figuras 04 e 05). Não se efetuou a sutura da conjuntiva bulbar após a realização do prolapso.

3.3.2.3 Medidas macroscópicas das glândulas

Imediatamente ao prolapso, realizou-se a avaliação macroscópica das glândulas direita e esquerda, valendo-se, para tal, de um paquímetro manual¹³. Os eixos craniocaudal, latero-lateral e dorsoventral foram mensurados para estimar, respectivamente, o comprimento, a largura e a espessura das glândulas (Figura 06). Decorridos 30 dias do prolapso, as glândulas foram reavaliadas quanto aos mesmos parâmetros e à eventuais intercorrências.

3.3.2.4 Sepultamento cirúrgico

Após 30 dias de exposição, as glândulas esquerdas prolapsadas foram submetidas à técnica de sepultamento (Figura 07) proposta por MORGAN (1993). Visando-se a diminuir a hemorragia, no curso do ato cirúrgico, instilou-se, previamente, colírio anestésico com fenilefrina¹⁰ sobre a glândula prolapsada e na conjuntiva da terceira pálpebra. Realizaram-se duas incisões paralelas sobre a conjuntiva da terceira pálpebra, uma proximal e outra distal à base da glândula prolapsada, de maneira que ao término do procedimento a incisão apresentava aspecto elíptico.

Procedeu-se a divulsão da conjuntiva da terceira pálpebra em torno da incisão elíptica e, progressivamente, a glândula foi introduzida na bolsa conjuntival. Para a

¹³ Paquímetro metálico 150mm-6'' – Vonder – O.V.D. Importadora e Distribuidora Ltda.

sutura das bordas conjuntivais, empregou-se fio absorvível sintético 4-0¹⁴ encastado em dois planos contínuos de sutura perfurantes totais tipo Connel, com os nós voltados para a face palpebral da conjuntiva da terceira pálpebra.

3.3.2.5 Exérese da glândula da terceira pálpebra

A glândula da terceira pálpebra do bulbo do olho direito, de cada animal, foi excisada decorridos 30 dias da sua exposição e, a do bulbo esquerdo, após 30 dias do seu sepultamento. Para a exérese da glândula, promoveu-se a ressecção da cartilagem da terceira pálpebra (Figura 08).

3.4 Histologia

3.4.1 Processamento das amostras

Findadas as etapas relativas às análises macroscópicas e após a sua excisão, as glândulas foram fixadas em solução de formalina tamponada a 10%, desidratadas, incluídas em parafina, cortadas (cortes seriados) em micrótomo de rotação à uma espessura de 5µm e coradas pela Hemotoxilina-Eosina (HE).

3.4.2 Análise à microscopia óptica

Os cortes histológicos foram examinados em microscópio óptico¹⁵ com objetivas de 4x, 10x e 20x, em lente integradora e câmara acoplada¹⁶, em “duplo cego”. As amostras de tecidos glandulares foram comparadas com as descrições histológicas das glândulas da terceira pálpebra normais relatadas por MARTIN et al. (1988) e CABRAL et al. (2005). Desta maneira, observaram-se a presença e a natureza do infiltrado celular conjuntival (linfoplasmocítico, neutrofílico, granulomatoso, neutrofílico-linfocítico e neutrofílico-plasmocítico) e as alterações patológicas ductais, glandulares e conjuntivais foram notificadas por meio de um padrão de graduação estabelecidas por DUGAN et al. (1992) que considerou a extensão das lesões em: ausência de sinais ou sinais discretos, moderados e intensos.

¹⁴ Polycryl polysuture® (ácido poliglicólico) -Polysuture Ind. Com. Ltda

¹⁵ Nikon Eclipse E 800®

¹⁶ Nikon FDX-35®

3.5. Avaliação quantitativa da produção de lágrima

A produção de lágrima foi quantificada pelo teste de Schirmer¹⁷ tipo I sob diferentes condições: (1) bulbos dos olhos normais; (2) bulbos dos olhos com prolapso da glândula da terceira pálpebra; (3) bulbos dos olhos com glândulas prolapsadas e sepultadas cirurgicamente; (4) bulbos dos olhos submetidos à exérese da glândula da terceira pálpebra.

No início da pesquisa, o teste de Schirmer I foi realizado em ambos os bulbos dos olhos, por cinco dias consecutivos, para se estimar o valor fisiológico, da produção lacrimal, para cada animal. Após a elaboração do modelo experimental de prolapso da glândula da terceira pálpebra, foram avaliados 32 bulbos dos olhos, a cada 3 dias, durante 30 dias.

Seqüencialmente, efetuou-se a avaliação de 16 bulbos dos olhos submetidos à exérese da glândula da terceira pálpebra e de 16 bulbos dos olhos onde as glândulas da terceira pálpebra foram sepultadas cirurgicamente, a cada 3 dias, durante 30 dias.

3.6. Estatística

Avaliaram-se e compararam-se os resultados das mensurações macroscópicas e da produção lacrimal entre os grupos de glândulas normais e de glândulas prolapsadas empregando-se o teste t-Student para dados pareados ($p < 0,01$), utilizando-se do System for Elementary Statistical Analysis (SCHLOTZHAWER, 1999). Quanto aos resultados histológicos efetuou-se a descrição

¹⁷ Teste de Schirmer Ophthalmos® - Ophthalmos Indústria e Comércio de Produtos Farmacêuticos Ltda.

IV. RESULTADOS

Dos 38 bulbos dos olhos submetidos ao modelo experimental de prolapso da glândula da terceira pálpebra, a ressecção do retináculo periorbitário promoveu a exposição de 32 glândulas (84,21%) no canto medial da margem da terceira pálpebra (Figura 02). Observaram-se, todavia, seis casos (15,78%) em que as glândulas retornaram espontaneamente ao sítio anatômico normal. As glândulas da terceira pálpebra que assim se comportaram não foram consideradas para o estudo. Realizaram-se, portanto, estudos macroscópicos em 32 glândulas, que permaneceram prolapsadas.

À avaliação macroscópica das glândulas da terceira pálpebra normais evidenciou que as médias da espessura, da largura e do comprimento corresponderam, respectivamente, a 0,29 cm, 0,61 cm e 0,98 cm (Tabela 01) e das glândulas prolapsadas apresentaram 0,36 cm; 0,77 cm e 1,22 cm, na mesma seqüência (Tabela 02).

Pôde-se observar que as glândulas prolapsadas exibiram alterações significativas quanto ao comprimento (Tabela 03 - Figura 09), à largura (Figura 10) e à espessura (Figura 11), quando comparadas às normais.

Das glândulas submetidas ao sepultamento cirúrgico, nenhuma repropulsou durante o período de observação.

Relativamente à histologia, observaram-se alterações ductais (Figura 12), glandulares (Figuras 12 e 13) e inflamação conjuntival nas amostras do GI e nas do GII. Em relação à natureza da inflamação, identificaram-se alterações granulomatosas, neutrofílica-plasmocíticas; linfocíticas (Figura 14); neutrofílica-linfocíticas (Figura 14) e linfoplasmocíticas (Figura 15). Observou-se, em GI, o maior percentil de alterações inflamatórias do tipo neutrofílico-linfocítico (37,5% - Tabela 05 - Figura 16); e em GII, por sua vez, o maior contingente foi (62,5%) linfoplasmocítico (Tabela 05 e Figura 17).

De consoante com os critérios de graduação estabelecidos para se qualificar as alterações teciduais, em 59,25% de casos observaram-se alterações discretas, em 21,87% intensas, em 15,62% moderadas e em 3,12% os sinais foram

ausentes (Tabela 06). Em GI, observaram-se 56,25% de alterações inflamatórias discretas, 18,75% moderadas e 25% intensas (Tabela 06 - Figura 18). Em GII, identificaram-se 62,50% de alterações inflamatórias discretas, 12,50% moderadas, 18,75% intensas e 6,25% ausentes (Tabela 06 - Figura 18).

Considerando-se as alterações glandulares, notaram-se em 46,87%, grau discreto, 43,75% moderado e 9,37% intenso (Tabela 07). Em GI, verificaram-se 18,75% de alterações glandulares discretas, 75% moderadas e 6,25% intensas (Tabela 07 - Figura 19). Em GII, 75,0% das alterações foram discretas, 12,5% moderadas e 12,5% intensas (Tabela 07 - Figura 19).

Relativamente às condições dos ductos glandulares, 46,87% das amostras apresentaram alterações discretas, 46,75% moderadas e 6,25% intensas (Tabela 08). Em GI, verificaram-se 31,25 % das glândulas com alterações ductais discretas, 62,5% moderadas e 6,25% intensas (Tabela 08 - Figura 20). Em GII, 62,5% das alterações foram discretas, 46,75% moderadas e 6,25% intensas (Tabela 8 - Figura 20).

Quanto à produção de lágrima, foi possível observar que houve diferença ($p < 0,001$) entre bulbos dos olhos normais e bulbos dos olhos após prolapso da glândula da terceira pálpebra (Tabela 09 - Figura 21). As médias de produção de lágrima, nos bulbos dos olhos normais direito e esquerdo foram, respectivamente, $21,21 \pm 2,75$ mm/min e $21,02 \pm 3,14$ mm/min, enquanto, que nos bulbos dos olhos após prolapso da glândula da terceira pálpebra as médias foram, respectivamente, $18,28 \pm 2,86$ mm/min e $18,44 \pm 4,04$ mm/min (Tabela 09).

Não houve diferença ($p > 0,05$) entre as médias da produção de lágrima dos bulbos dos olhos direitos com as glândulas prolapsadas (ODGP), em relação, aos mesmos após a extirpação das glândulas da terceira pálpebra (ODGE) (Tabela 10 - Figura 22). Os bulbos dos olhos cujas glândulas prolapsadas foram submetidas à exérese apresentaram média de produção lacrimal de $18,97 \pm 3,65$ mm/min (Tabela 10).

A média da produção de lágrima dos bulbos dos olhos esquerdos, cujas glândulas foram sepultadas cirurgicamente, foi de $20,94 \pm 3,57$ mm/min (Tabela 11). Houve diferença ($p < 0,01$) entre as médias da produção lacrimal (Tabela 11 - Figura 23)

dos bulbos dos olhos cujas glândulas foram sepultadas (OEGS) e dos bulbos dos olhos em que as glândulas prolapsadas não foram tratadas (ODGP).

Notou-se diferença ($p < 0,04$) entre a produção de lágrima nos bulbos dos olhos cujas glândulas foram sepultadas, comparativamente, aos bulbos dos olhos em que as glândulas prolapsadas foram submetidas à exérese (Tabela 12). Os bulbos dos olhos de glândulas sepultadas apresentaram maior produção da lágrima em comparação àqueles em que se procedeu à exérese da glândula da terceira pálpebra (Tabela 12 - Figura 23). No entanto, não houve diferença ($p > 0,05$) entre os valores da produção de lágrima dos bulbos dos olhos cujas glândulas foram sepultadas em relação às normais (Tabela 13 - Figura 24).

Nesta pesquisa, não foram observados sinais clínicos evidentes de ceratoconjuntivite seca nos animais submetidos à exérese da glândula da terceira pálpebra.

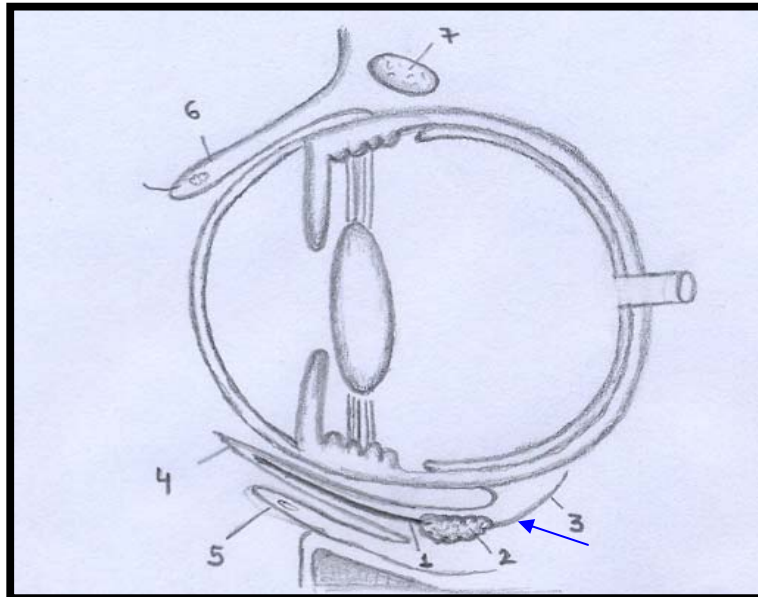


Figura 01. Imagem ilustrando o bulbo do olho e seus anexos (vista lateral). Visibilizar o retináculo periorbitário (seta). 1. cartilagem da terceira; 2. glândula da terceira pálpebra; 3. retináculo periorbitário; 4. borda proximal da terceira pálpebra; 5. pálpebra inferior; 6. pálpebra superior; 7. glândula orbitária.

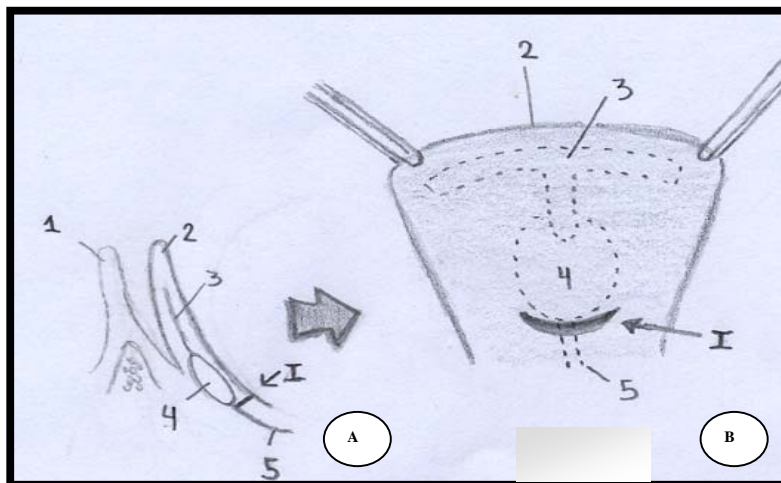


Figura 02. Imagens ilustrando os procedimentos cirúrgicos da confecção do prolapso da glândula da terceira pálpebra em cão adulto. Em A, observar a terceira pálpebra (vista lateral). Em B, a face bulbar da terceira pálpebra exposta, verificar incisão conjuntival (I) na borda distal da glândula da terceira pálpebra. 1. pálpebra inferior; 2. margem proximal da terceira pálpebra; 3. cartilagem da terceira pálpebra; 4. glândula da terceira pálpebra; 5. retináculo periorbitário. Traços pontilhados indicam que as estruturas anatômicas estão recobertas pela conjuntiva bulbar da terceira pálpebra.

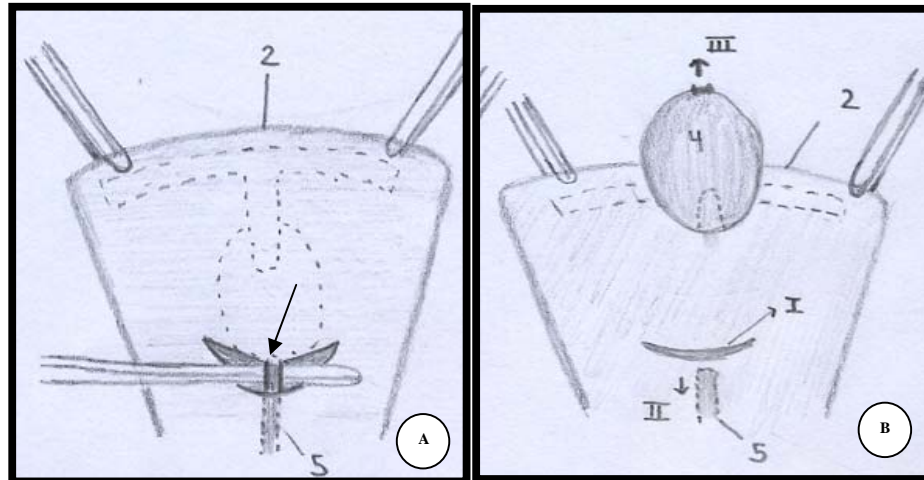


Figura 03. Imagens ilustrando os procedimentos cirúrgicos da confecção do prolapso da glândula da terceira pálpebra em cão adulto. Em A, visualizar a exposição do retináculo periorbitário (seta). Em B, observar a incisão conjuntival (I), a ressecção do retináculo periorbitário (II) e a eversão e prolapso da glândula da terceira pálpebra (III). 1. pálpebra inferior; 2. margem proximal da terceira pálpebra; 3. cartilagem da terceira pálpebra; 4. glândula da terceira pálpebra; 5. retináculo periorbitário. Traços pontilhados indicam que as estruturas anatômicas estão recobertas pela conjuntiva bulbar da terceira pálpebra.

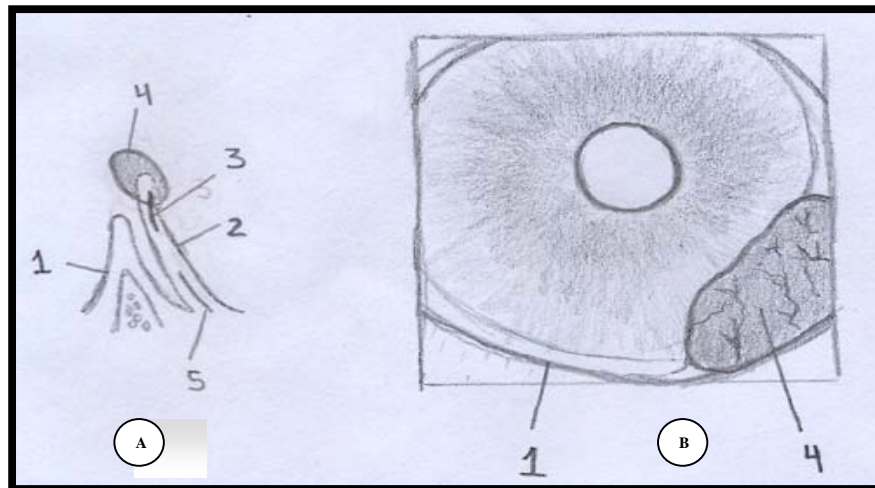


Figura 04. Imagens ilustrando os procedimentos cirúrgicos da confecção do prolapso da glândula da terceira pálpebra em cão adulto. Em A, observar a glândula da terceira pálpebra prolapsada (vista lateral). Em B, visualizar a glândula da terceira pálpebra prolapsada no canto medial do bulbo do olho. 1. pálpebra inferior; 2. margem proximal da terceira pálpebra; 3. cartilagem da terceira pálpebra; 4. glândula da terceira pálpebra; 5. retináculo periorbitário.

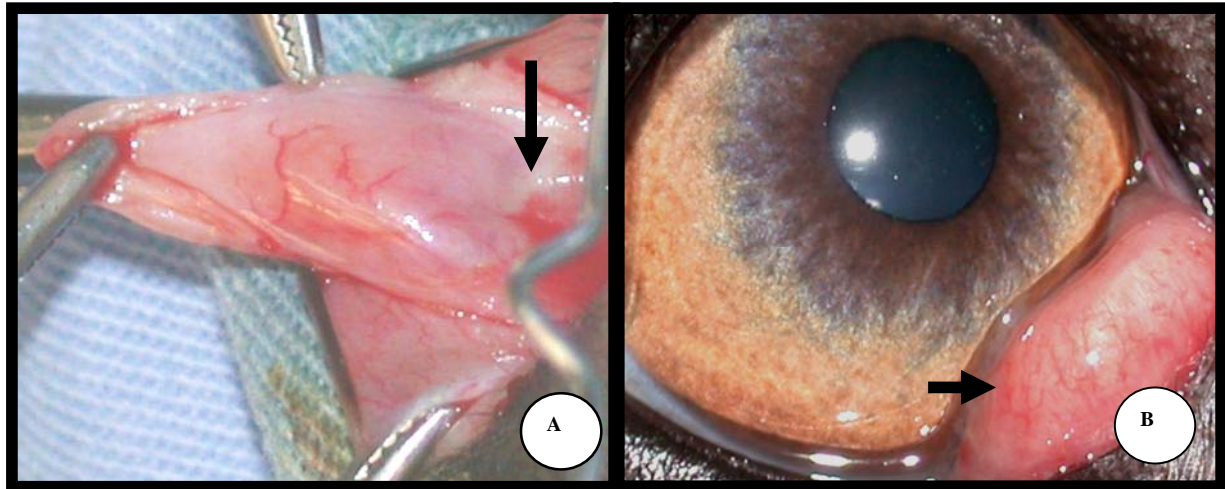


Figura 05. Imagens fotográficas ilustrando os procedimentos cirúrgicos de confecção do prolapso da glândula da terceira pálpebra em cão macho, adulto, sem raça definida. Em A, verificar na face bulbar da conjuntiva palpebral a borda distal da glândula da terceira pálpebra (seta), sítio onde se procedeu a ressecção do retináculo da mesma. Em B, o prolapso da glândula da terceira pálpebra (seta).

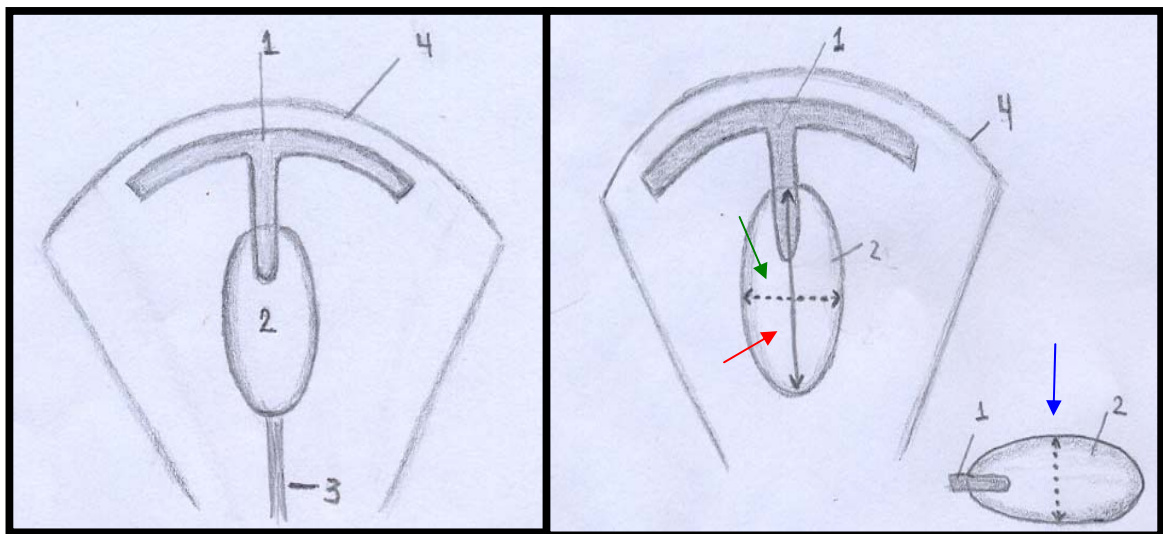


Figura 06. Imagens ilustrando a face bulbar da terceira pálpebra de cão adulto. Em A, observar a cartilagem da terceira (1); glândula da terceira pálpebra (2); retináculo periorbitário (3); borda proximal da terceira pálpebra (4). Em B, imagens das mensurações do comprimento (seta vermelha), largura (seta verde) e espessura (seta azul).

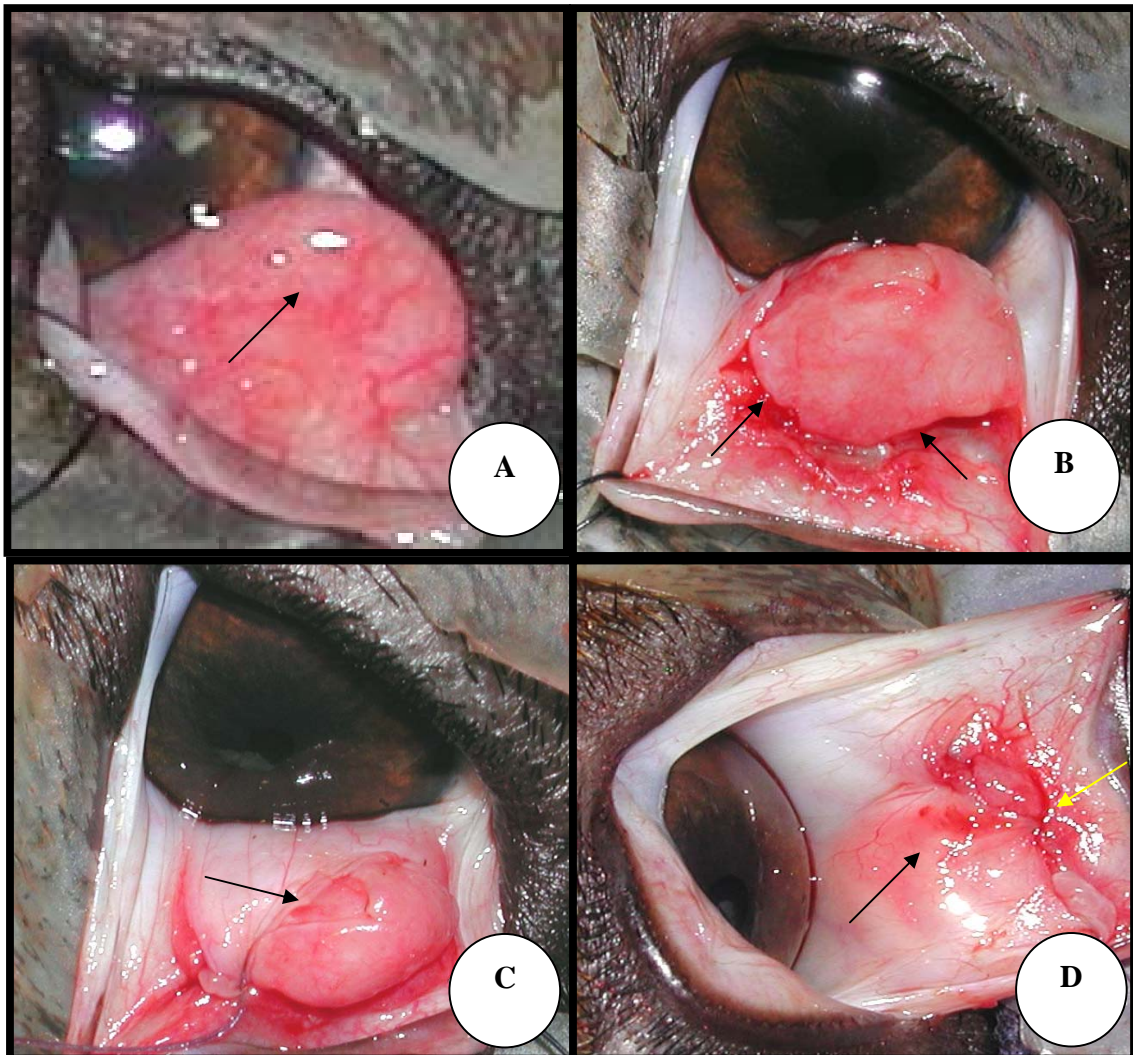


Figura 07. Imagens fotográficas ilustrando os procedimentos cirúrgicos do sepultamento da glândula da terceira pálpebra prolapsada em cão. Em A, observar a face bulbar da conjuntiva da terceira pálpebra com a glândula prolapsada (seta). Em B, verificar a incisão elíptica ao redor da base glandular (setas). Em C, a introdução da glândula da terceira pálpebra no saco conjuntival (seta). Em D, o plano de sutura (seta amarela) e o reposicionamento da glândula da terceira pálpebra no seu sítio anatômico (seta preta). Fonte: Serviço de Oftalmologia do Hospital Veterinário “Laudo Natel” da Faculdade de Ciências Agrárias e Veterinárias da Universidade Estadual Paulista “Júlio de Mesquita Filho” – UNESP- Câmpus de Jaboticabal.

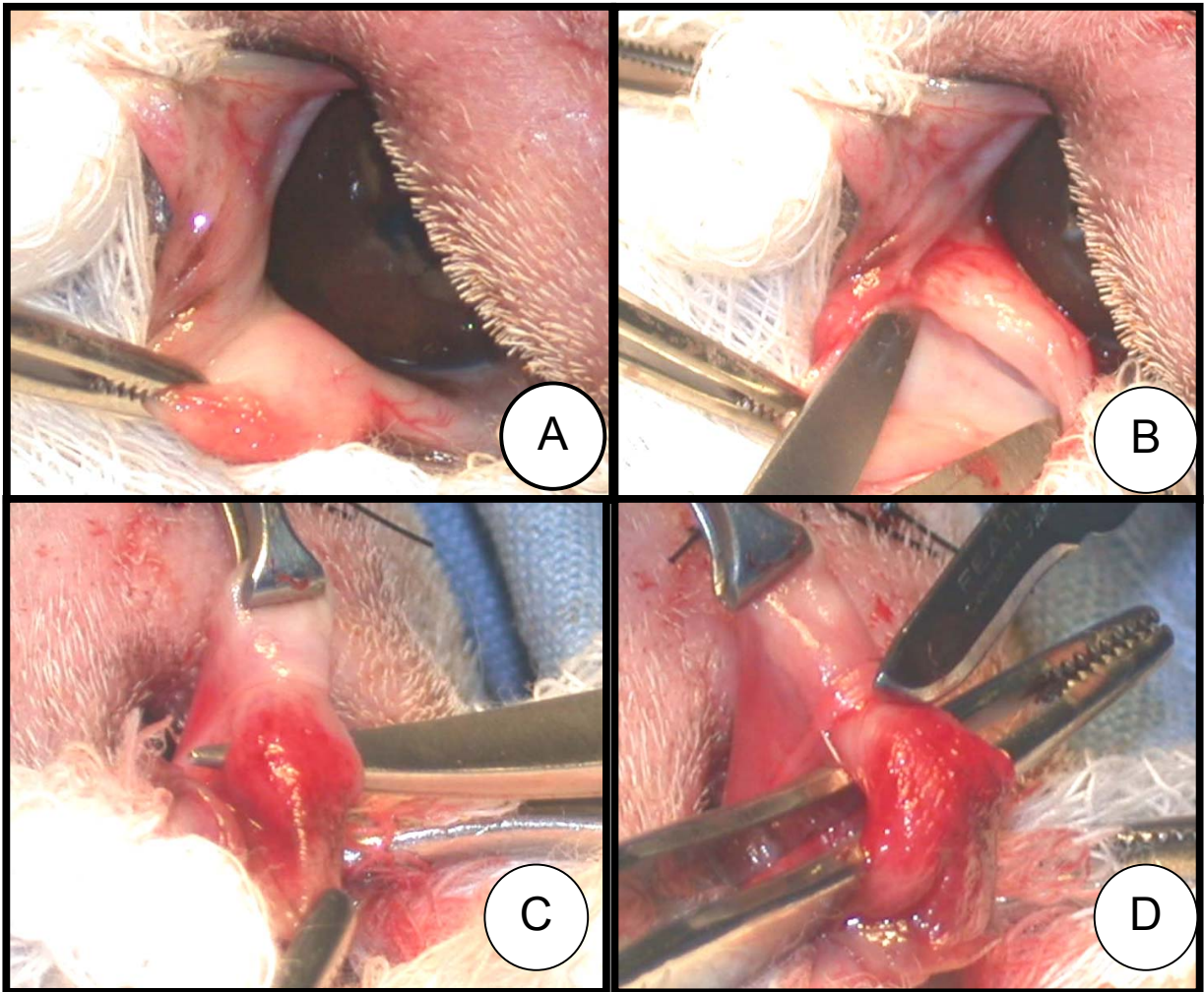


Figura 08. Imagens fotográficas ilustrando os procedimentos cirúrgicos da exérese da glândula da terceira pálpebra em cão adulto. Em A, observar a da face bulbar da conjuntiva da terceira pálpebra. Em B, verificar a divulsão da conjuntiva bulbar da terceira pálpebra. Em C, a individualização da cartilagem da terceira pálpebra. Em D, a incisão da cartilagem da terceira pálpebra. Fonte: CABRAL et al. (2005)

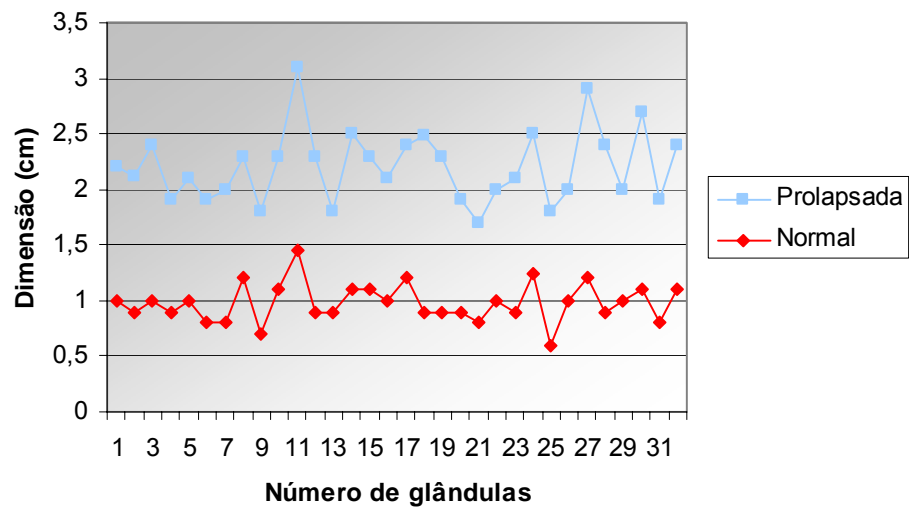


Figura 09. Representação gráfica da avaliação macroscópica, quanto ao comprimento das glândulas da terceira pálpebra normais e prolapsadas, em cães machos, adultos e sem raça definida.

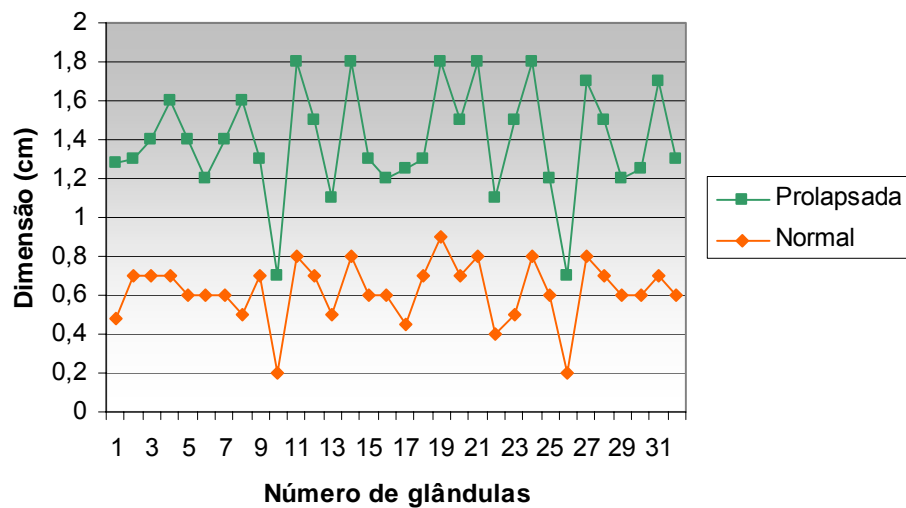


Figura 10. Representação gráfica da avaliação macroscópica, quanto à largura das glândulas da terceira pálpebra normais e prolapsadas, em cães machos, adultos e sem raça definida.

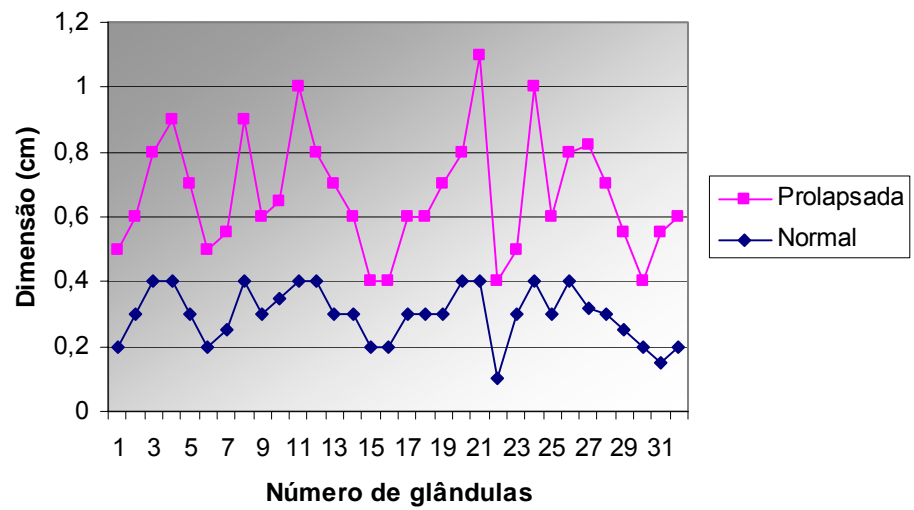


Figura 11. Representação gráfica da avaliação macroscópica, quanto à espessura das glândulas da terceira pálpebra normais e prolapsadas, em cães machos, adultos e sem raça definida.

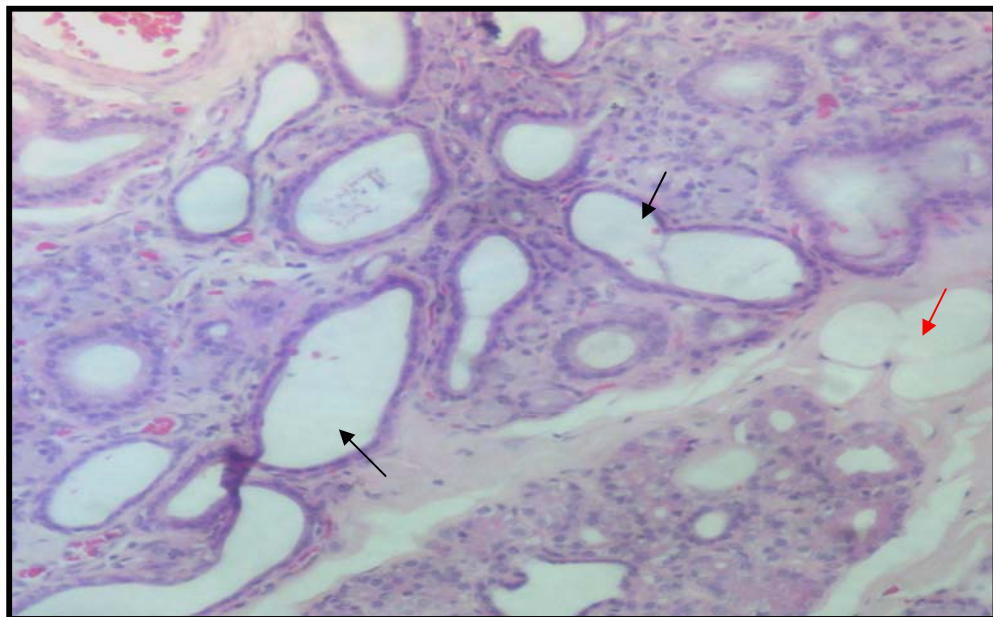


Figura 12. Fotomicrografia de glândula lacrimal da terceira pálpebra prolapsada de cão macho, adulto e sem raça definida. Observar dilatação ductal intralobular (setas pretas) e presença de célula adiposa (seta vermelha) no estroma glandular. Coloração HE (10X).

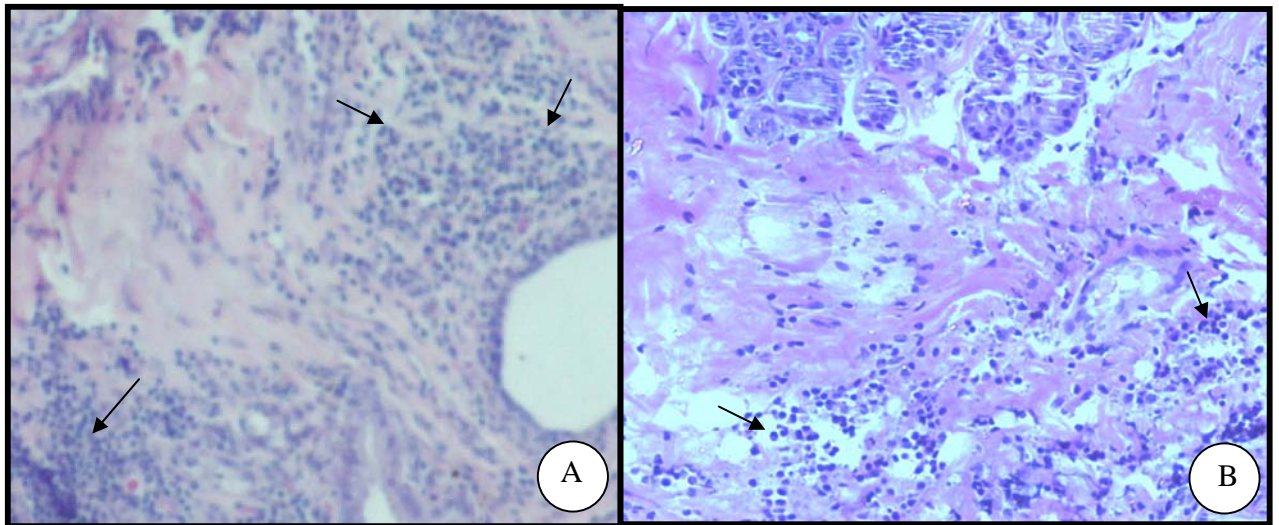


Figura 13. Fotomicrografias de glândula lacrimal da terceira pálpebra prolapsada de cão macho, adulto e sem raça definida. Observar em A e B atividade inflamatória multifocal (setas). Coloração HE (40X).

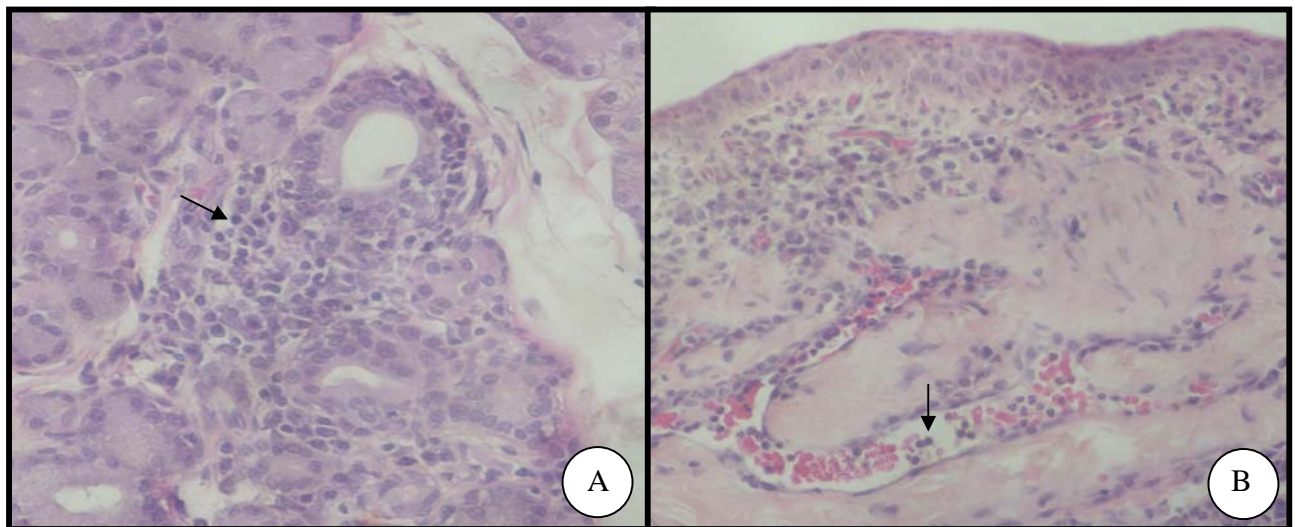


Figura 14. Fotomicrografias de glândula lacrimal da terceira pálpebra prolapsada de cão macho, adulto e sem raça definida. Observar em A, área de atividade inflamatória linfocítica entre os ácinos glandulares (seta). Em B, notar influxo neutrofilico em vasos sanguíneos (seta). Coloração HE (20X).

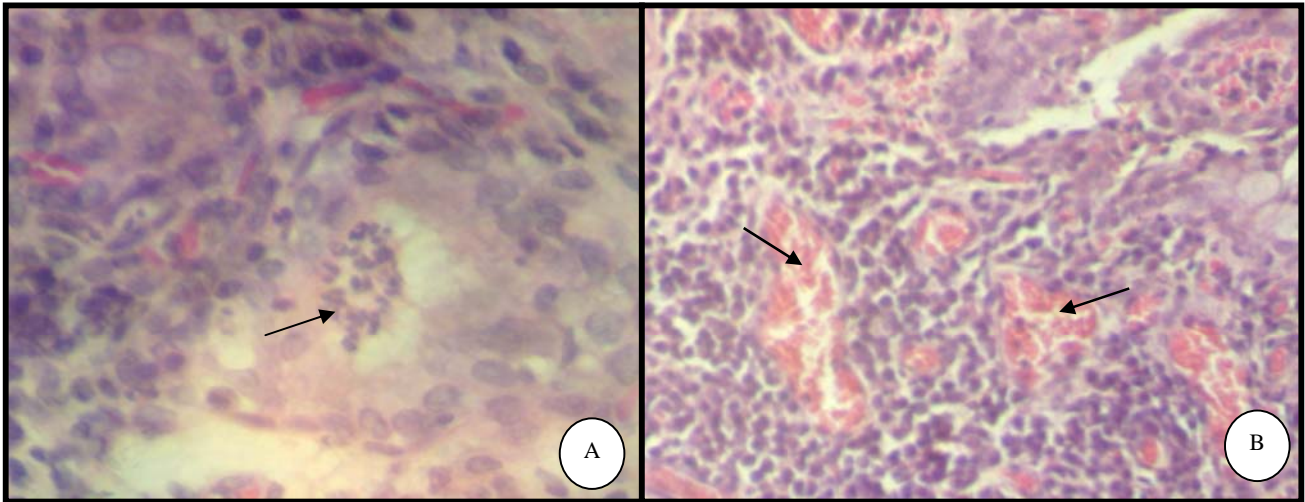


Figura 15. Fotomicrografias de glândula lacrimal da terceira pálpebra prolapsada de cão macho, adulto e sem raça definida. Observar em A, área focal de atividade neutrofílica (seta). Em B, notar congestão vascular (seta) Coloração HE (20X).

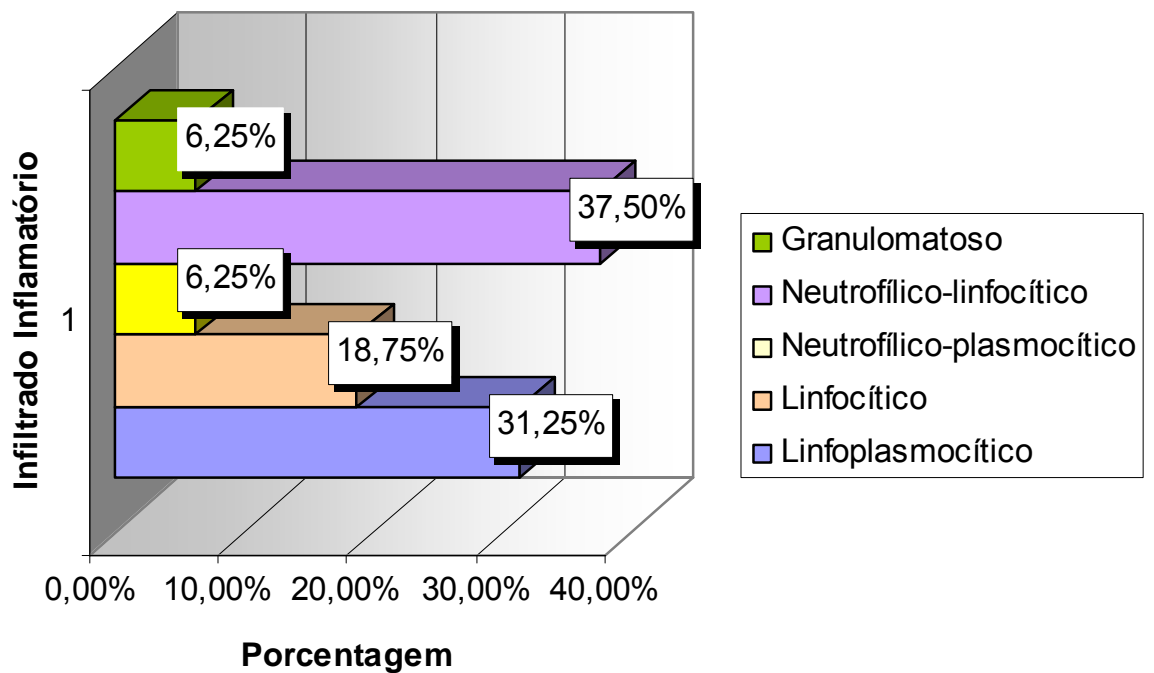


Figura 16. Representação gráfica quanto à natureza do infiltrado celular de glândulas da terceira pálpebra prolapsada (GI) de cães machos, adultos e sem raça definida.

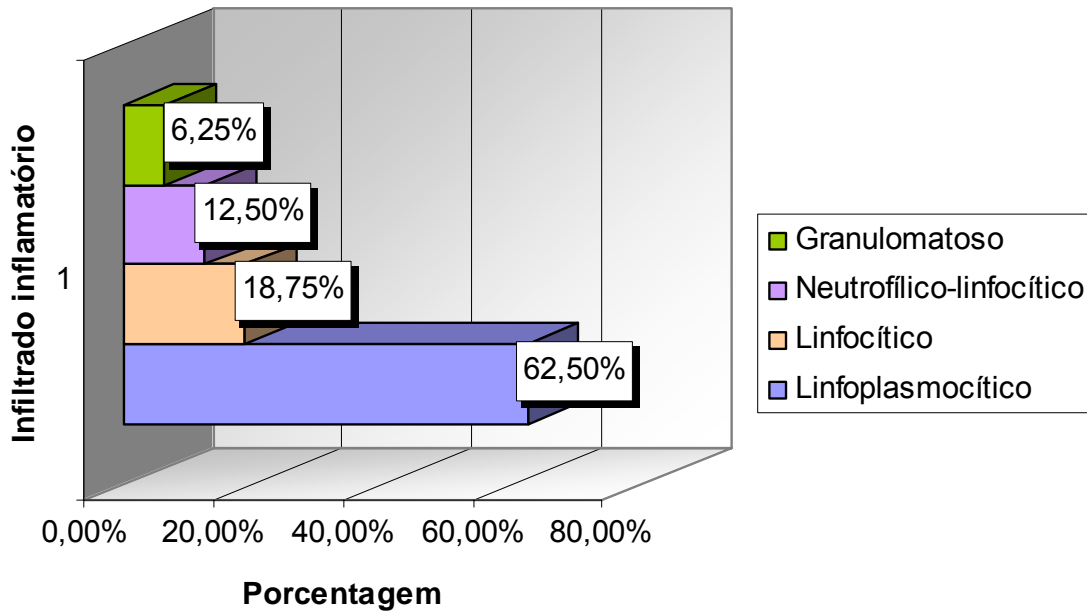


Figura 17. Representação gráfica quanto à natureza do infiltrado celular de glândulas da terceira pálpebra prolapsadas e cirurgicamente sepultadas (GII) de cães machos, adultos e sem raça definida.

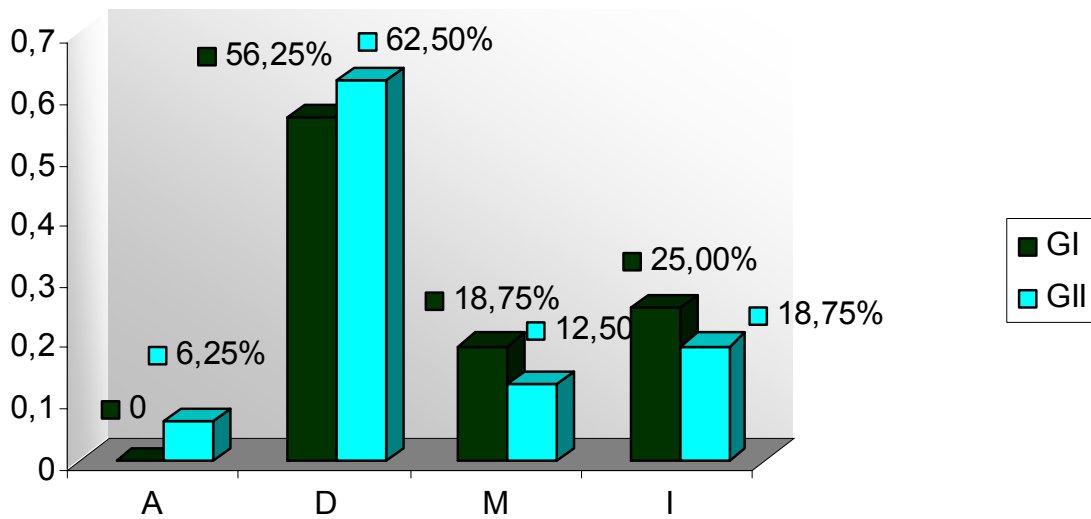


Figura 18. Representação gráfica dos graus de severidade da inflamação conjuntival: ausente (A); discreto (D); moderado (M) e intenso (I) de glândulas da terceira pálpebra prolapsadas (GI) e de glândulas da terceira pálpebra prolapsadas e sepultadas cirurgicamente (GII) de cães machos, adultos e sem raça definida.

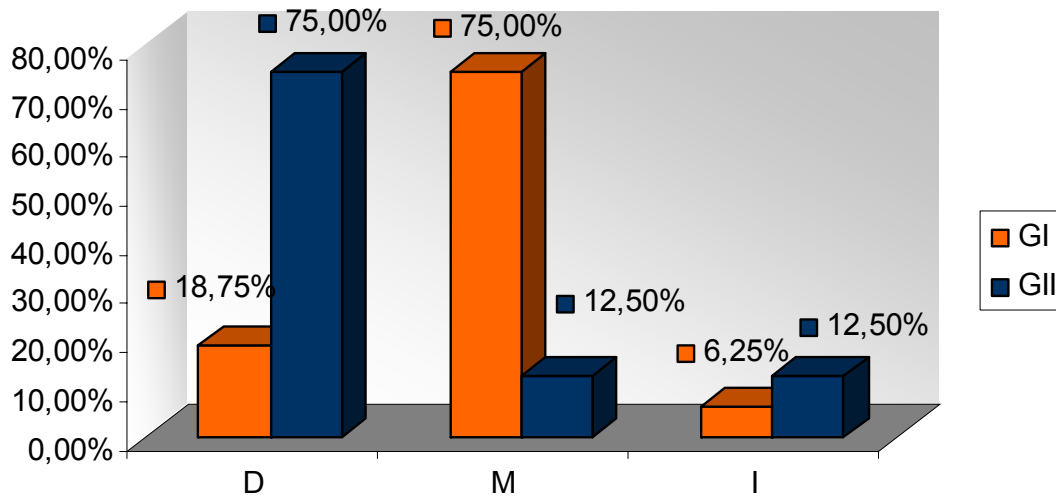


Figura 19. Representação gráfica dos graus de severidade das alterações glandulares: discreto (D); moderado (M) e intenso (I) de glândulas da terceira pálpebra prolapsadas (GI) e de glândulas da terceira pálpebra prolapsadas e sepultadas cirurgicamente (GII) de cães machos, adultos e sem raça definida.

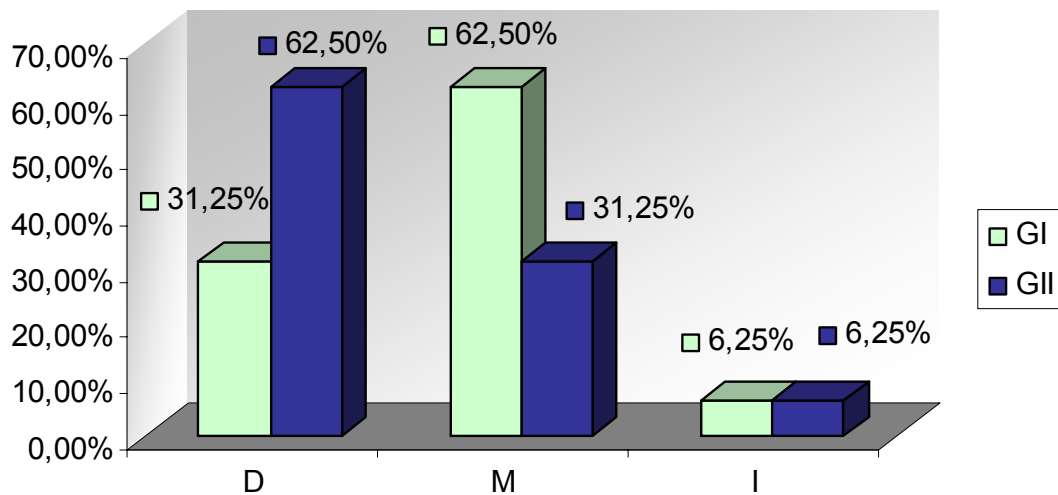


Figura 20. Representação gráfica dos graus de severidade das alterações ductais: discreto (D); moderado (M) e intenso (I) de glândulas da terceira pálpebra prolapsadas (GI) e de glândulas da terceira pálpebra prolapsadas e sepultadas cirurgicamente (GII) de cães machos, adultos e sem raça definida.

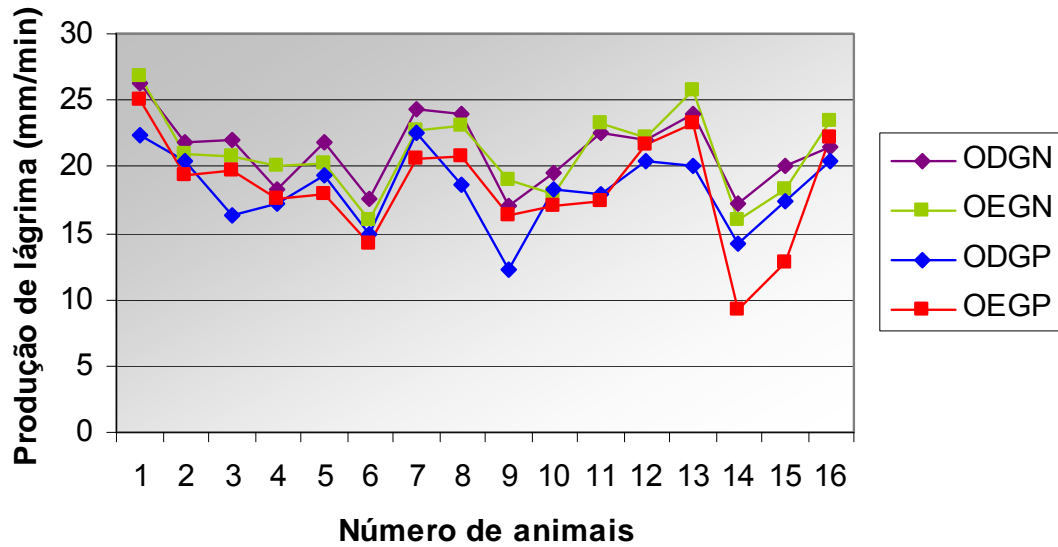


Figura 21. Representação gráfica da produção quantitativa de lágrima, pelo teste de Schirmer I (mm/min), em bulbos dos olhos direito e esquerdo com as glândulas da terceira pálpebra normais, respectivamente, ODGN e OEGN e em bulbos dos olhos direito e esquerdo com as glândulas da terceira pálpebra prolapsadas, respectivamente, ODGP e OEGP de cães machos, adultos e sem raça definida

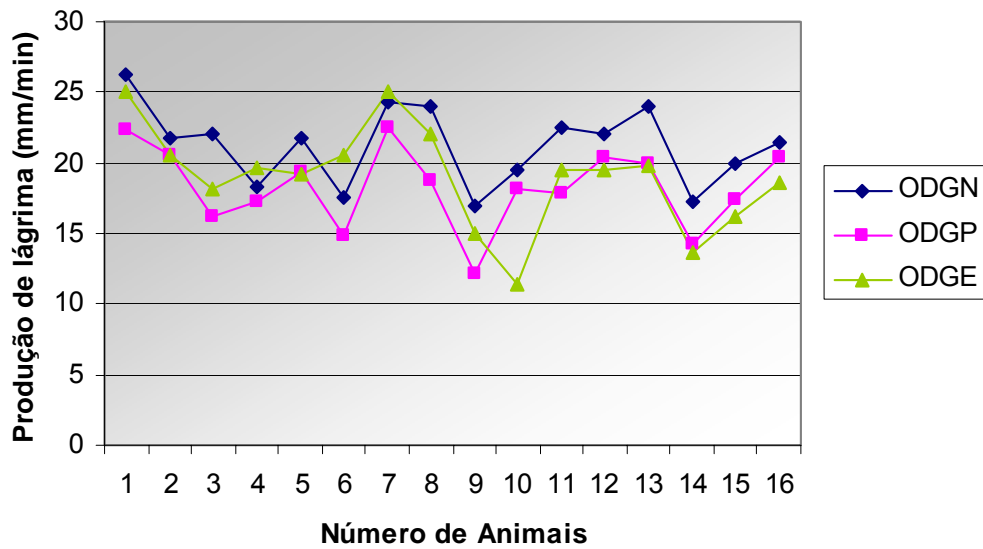


Figura 22. Representação gráfica da produção quantitativa de lágrima, pelo teste de Schirmer I (mm/min), em bulbos dos olhos direitos com as glândulas da terceira pálpebra normais (ODGN); com as glândulas da terceira pálpebra prolapsadas (ODGP) e nos submetidos à exérese da glândula da terceira pálpebra (ODGE) de cães machos, adultos e sem raça definida.

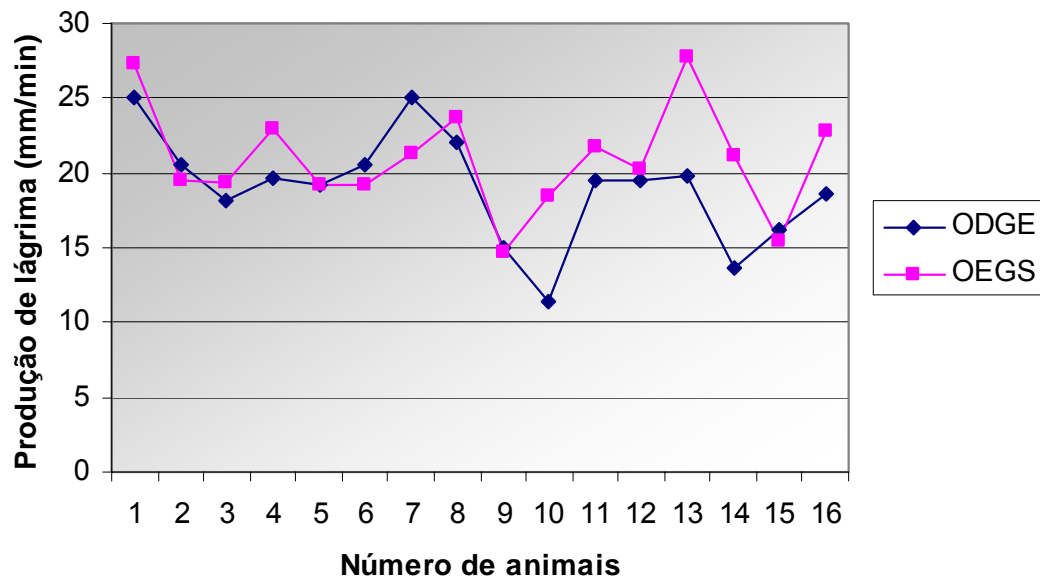


Figura 23. Representação gráfica da produção quantitativa de lágrima, pelo Teste de Schirmer I (mm/min), em bulbos dos olhos direitos submetidos à exérese da glândula da terceira pálpebra (ODGE) e em bulbos dos olhos esquerdos com a glândula sepultada cirurgicamente (OECS) de cães machos, adultos e sem raça definida

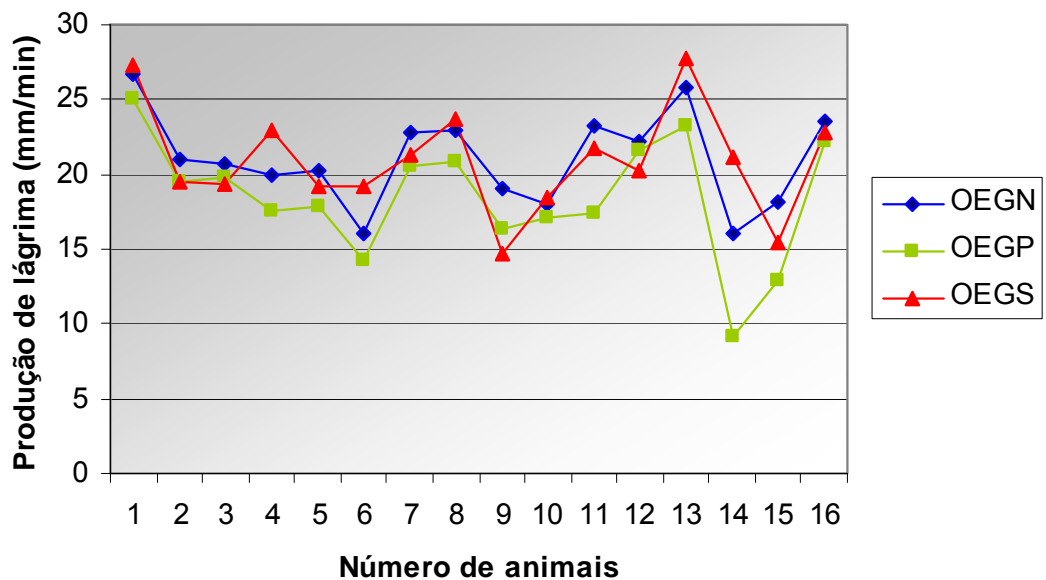


Figura 24. Representação gráfica da produção quantitativa de lágrima pelo teste de Schirmer I (mm/min) em bulbos dos olhos esquerdos com glândula normal (OEGN); prolapsada (OEGP) e sepultada cirurgicamente (OECS) de cães machos, adultos e sem raça definida.

Tabela 1. Valores em centímetro (cm), do comprimento, largura e espessura de glândulas da terceira pálpebra normais de cães machos, adultos e sem raça definida. Jaboticabal 2007

Número de amostras glandulares	Variáveis macroscópicas		
	Comprimento (cm)	Largura (cm)	Espessura (cm)
1 OD	1,2	0,48	0,2
1 OE	1	0,45	0,3
2 OD	0,9	0,7	0,3
2 OE	0,9	0,7	0,3
3 OD	0,9	0,7	0,4
3 OE	1	0,9	0,3
4 OD	0,9	0,7	0,4
4 OE	0,9	0,7	0,4
5 OD	0,8	0,6	0,3
5 OE	1	0,8	0,4
6 OD	1	0,6	0,2
6 OE	0,8	0,4	0,1
7 OD	0,9	0,6	0,25
7 OE	0,8	0,5	0,3
8 OD	1,25	0,5	0,4
8 OE	1,2	0,8	0,4
9 OD	0,6	0,7	0,3
9 OE	0,7	0,6	0,3
10 OD	1	0,2	0,35
10 OE	1,1	0,2	0,4
11 OD	1,2	0,8	0,4
11 OE	1,45	0,8	0,32
12 OD	0,9	0,7	0,4
12 OE	0,9	0,7	0,3
13 OD	1	0,5	0,3
13 OE	0,9	0,6	0,25
14 OD	1,1	0,8	0,3
14 OE	1,1	0,6	0,2
15 OD	0,8	0,6	0,2
15 OE	1,1	0,7	0,15
16 OD	1,1	0,6	0,2
16 OE	1	0,6	0,2
Média	0,98	0,61	0,29
Desvio padrão	0,17	0,16	0,08

Tabela 2. Valores (cm) do comprimento, largura e espessura de glândulas da terceira pálpebra prolapsadas de cães machos, adultos e sem raça definida. Jaboticabal 2007

Número de amostras glandulares	Variáveis macroscópicas		
	Comprimento (cm)	Largura (cm)	Espessura (cm)
1 OD	1,2	0,8	0,3
1 OE	1,2	0,8	0,3
2 OD	1,59	0,6	0,3
2OE	1,22	0,6	0,3
3 OD	1,4	0,7	0,4
3 OE	1,4	0,9	0,4
4 OD	1	0,9	0,5
4 OE	1	0,8	0,4
5 OD	0,9	0,8	0,4
5 OE	1,1	1	0,7
6 OD	1	0,6	0,3
6 OE	1,1	0,7	0,3
7 OD	1,2	0,8	0,3
7 OE	1,2	1	0,2
8 OD	1,25	1,1	0,5
8 OE	1,1	1	0,6
9 OD	1,2	0,6	0,3
9 OE	1,1	0,6	0,3
10 OD	1	0,5	0,3
10 OE	1,2	0,5	0,4
11 OD	1,7	1	0,6
11 OE	1,65	0,9	0,5
12 OD	1,5	0,8	0,4
12 OE	1,4	0,8	0,4
13 OD	1	0,6	0,4
13 OE	0,9	0,6	0,3
14 OD	1,6	1	0,3
14 OE	1,4	0,65	0,2
15 OD	1,1	0,7	0,2
15 OE	1,2	1	0,4
16 OD	1,3	0,6	0,2
16 OE	1,1	0,7	0,4
Média	1,22	0,77	0,36
Desvio padrão	0,21	0,16	0,12

Tabela 3. Valores (cm) do comprimento, largura e espessura de glândulas da terceira pálpebra direitas normais (GN) e prolapsadas (GP) de cães machos, adultos e sem raça definida. Jaboticabal 2007

Número de amostras glandulares	Variáveis macroscópicas					
	Comprimento (cm)		Largura (cm)		Espessura (cm)	
	GN	GP	GN	GP	GN	GP
1	1,2	1,2	0,48	0,8	0,2	0,3
2	0,9	1,59	0,7	0,6	0,3	0,3
3	0,9	1,4	0,7	0,7	0,4	0,4
4	0,9	1	0,7	0,9	0,4	0,5
5	0,8	0,9	0,6	0,8	0,3	0,4
6	1	1	0,6	0,6	0,2	0,3
7	0,9	1,2	0,6	0,8	0,25	0,3
8	1,25	1,25	0,5	1,1	0,4	0,5
9	0,6	1,2	0,7	0,6	0,3	0,3
10	1	1	0,2	0,5	0,35	0,3
11	1,2	1,7	0,8	1	0,4	0,6
12	0,9	1,5	0,7	0,8	0,4	0,4
13	1	1	0,5	0,6	0,3	0,4
14	1,1	1,6	0,8	1	0,3	0,3
15	0,8	1,1	0,6	0,7	0,2	0,2
16	1,1	1,3	0,6	0,6	0,2	0,2
Média (cm)	0,97 ^a	1,24 ^b	0,61 ^a	0,75 ^b	0,30 ^a	0,35 ^b
Desvio padrão	0,17	0,24	0,14	0,17	0,07	0,10

Médias seguidas de letras diferentes (dentro da coluna) diferem entre si. Teste t-Student ($p < 0,01$).

Tabela 4. Valores (cm) do comprimento, largura e espessura de glândulas da terceira pálpebra esquerdas normais (GN) e prolapsadas (GP) de cães machos, adultos e sem raça definida. Jaboticabal 2007

Número de amostras glandulares	Variáveis macroscópicas					
	Comprimento (cm)		Largura (cm)		Espessura (cm)	
	GN	GP	GN	GP	GN	GP
1	1	1,2	0,45	0,8	0,3	0,3
2	0,9	1,22	0,7	0,6	0,3	0,3
3	1	1,4	0,9	0,9	0,3	0,4
4	0,9	1	0,7	0,8	0,4	0,4
5	1	1,1	0,8	1	0,4	0,7
6	0,8	1,1	0,4	0,7	0,1	0,3
7	0,8	1,2	0,5	1	0,3	0,2
8	1,2	1,1	0,8	1	0,4	0,6
9	0,7	1,1	0,6	0,6	0,3	0,3
10	1,1	1,2	0,2	0,5	0,4	0,4
11	1,45	1,65	0,8	0,9	0,32	0,5
12	0,9	1,4	0,7	0,8	0,3	0,4
13	0,9	0,9	0,6	0,6	0,25	0,3
14	1,1	1,4	0,6	0,65	0,2	0,2
15	1,1	1,2	0,7	1	0,15	0,4
16	1	1,1	0,6	0,7	0,2	0,4
Média	0,99 ^a	1,20 ^b	0,62 ^a	0,78 ^b	0,28 ^a	0,38 ^b
Desvio padrão	0,17	0,18	0,17	0,16	0,09	0,13

Médias seguidas de letras diferentes (dentro das colunas) diferem entre si. Teste t-Student ($p < 0,01$).

Tabela 5. Avaliação percentual quanto à natureza do infiltrado inflamatório conjuntival de glândulas da terceira pálpebra prolapsadas (GI) e cirurgicamente sepultadas (GII) em cães machos, adultos e sem raça definida. Jaboticabal 2007

Natureza do infiltrado inflamatório	GI	GII
Linfoplasmocítico	31,25 %	62,5%
Linfocítico	18,75%	18,75%
Neutrofilico-plasmocítico	6,25%	0
Neutrofilico-linfocítico	37,50%	12,50%
Granulomatoso	6,25%	6,25%
Total	100%	100%

Tabela 6. Avaliação percentual do grau de severidade do infiltrado inflamatório conjuntival de glândulas da terceira pálpebra prolapsadas (GI) e cirurgicamente sepultadas (GII) em cães machos, adultos e sem raça definida. Jaboticabal 2007

Grupos	Ausente	Discreto	Moderado	Intenso	Total
GI	0	56,25 %	18,75 %	25,0 %	100
GII	6,25 %	62,5 %	12,5 %	18,75 %	100

Tabela 7. Avaliação percentual do grau de severidade das alterações histológicas de glândulas da terceira pálpebra prolapsadas (GI) e de prolapsadas e cirurgicamente sepultadas (GII) em cães machos, adultos e sem raça definida. Jaboticabal 2007

Grupos	Discreto	Moderado	Intenso	Total
GI	18,75 %	75,0 %	6,25 %	100
GII	75,0 %	12,5 %	12,5 %	100

Tabela 8. Avaliação percentual do grau de severidade das alterações ductais de glândulas da terceira pálpebra prolapsadas (GI) e prolapsadas e cirurgicamente sepultadas (GII) em cães machos, adultos e sem raça definida. Jaboticabal 2007

Grupos	Discreto	Moderado	Intenso	Total
GI	31,25 %	62,5 %	6,25 %	100
GII	62,5 %	31,25 %	6,25 %	100

Tabela 9. Avaliação quantitativa da média da produção de lágrima (mm/min) pelo teste de Schirmer I nos bulbos dos olhos normais (direito e esquerdo) e com prolapso da glândula da terceira pálpebra (direito e esquerdo), em cães sem raça definida, machos adultos. Jaboticabal 2007

Animais	Produção lacrimal (mm/min)			
	Glândulas direitas		Glândulas esquerdas	
	Normais	Prolapsadas	Normais	Prolapsadas
01	26,25	22,38	26,75	25
02	21,75	20,5	21	19,42
03	22	16,26	20,75	19,73
04	18,25	17,30	20	17,61
05	21,75	19,30	20,25	17,92
06	17,5	14,90	16	14,27
07	24,25	22,5	22,75	20,6
08	24	18,7	23	20,8
09	17	12,22	19	16,33
10	19,5	18,2	18	17,13
11	22,5	17,91	23,25	17,33
12	22	20,33	22,25	21,58
13	24	20	25,75	23,25
14	17,25	14,2	16	9,2
15	20	17,33	18,2	12,83
16	21,5	20,42	23,5	22,14
Média	21,21 ^a	18,28 ^b	21,02 ^a	18,44 ^b
Desvio Padrão	2,75	2,86	3,14	4,04

Médias seguidas de letras diferentes(dentro das colunas) diferem entre si .Teste t-Student – (p<0,001).

Tabela 10. Avaliação quantitativa da média da produção de lágrima (mm/min) pelo teste de Schirmer I em bulbos dos olhos direitos durante o prolapso da glândula da terceira pálpebra (ODGP) e após a exérese glandular (ODGE) em cães sem raça definida, machos adultos. Jaboticabal 2007

Animais	Produção lacrimal (mm/min)	
	ODGP	ODGE
1	22,38	25
2	20,5	20,54
3	16,26	18,09
4	17,30	19,58
5	19,30	19,27
6	14,90	20,5
7	22,5	25
8	18,7	22
9	12,22	15
10	18,2	11,33
11	17,91	19,5
12	20,33	19,5
13	20	19,8
14	14,2	13,6
15	17,33	16,2
16	20,42	18,6
Média	18,28 ^a	18,97 ^a
Desvio padrão	2,86	3,65

Médias seguidas de letras iguais não diferem entre si. Teste t-Student – ($p>0,05$).

Tabela 11. Avaliação quantitativa da média da produção de lágrima (mm/min) pelo teste de Schirmer I nos bulbos dos olhos esquerdos com o prolapso da glândula da terceira pálpebra (OEGP) e após ao sepultamento cirúrgico da glândula prolapsada (OEGS), em cães sem raça definida, machos adultos. Jaboticabal 2007

Animais	Produção lacrimal (mm/min)	
	OEGP	OEGS
1	25,00	27,37
2	19,42	19,54
3	19,73	19,36
4	17,61	22,91
5	17,92	19,27
6	14,27	19,25
7	20,60	21,25
8	20,80	23,75
9	16,33	14,66
10	17,13	18,50
11	17,33	21,75
12	21,58	20,25
13	23,25	27,80
14	9,20	21,20
15	12,83	15,40
16	22,14	22,80
Média	18,44 ^a	20,94 ^b
Desvio padrão	4,04	3,57

Médias seguidas de letras diferentes diferem entre si. Teste t-Student – ($p<0,01$).

Tabela 12. Avaliação quantitativa da média da produção de lágrima (mm/min) pelo Teste de Schirmer I nos bulbos dos olhos esquerdos cujas glândulas prolapsadas foram sepultadas cirurgicamente (OEGS) e nos bulbos dos olhos direitos cujas glândulas prolapsadas foram submetidas à exérese (ODGE), em cães sem raça definida, machos adultos. Jaboticabal 2007

Animais	Produção lacrimal (mm/min)	
	OEGS	ODGE
1	27,37	25,00
2	19,54	20,54
3	19,36	18,09
4	22,91	19,58
5	19,27	19,27
6	19,25	20,50
7	21,25	25,00
8	23,75	22,00
9	14,66	15,00
10	18,50	11,33
11	21,75	19,50
12	20,25	19,50
13	27,8	19,80
14	21,20	13,60
15	15,40	16,20
16	22,80	18,60
Média	20,94 ^a	18,97 ^b
Desvio padrão	3,57	3,65

Médias seguidas de letras diferentes diferem entre si. Teste t-Student – ($p < 0,04$).

Tabela 13. Avaliação quantitativa da média da produção de lágrima (mm/min) pelo teste de Schirmer I nos bulbos dos olhos esquerdos (OEGN) com glândulas normais e após o sepultamento da glândula prolapsada (OEGS), em cães sem raça definida, machos adultos. Jaboticabal 2007

Animais	Produção lacrimal (mm/min)	
	OEGN	OEGS
1	26,75	27,37
2	21,0	19,54
3	20,75	19,36
4	20,00	22,91
5	20,25	19,27
6	16,00	19,25
7	22,75	21,25
8	23,00	23,75
9	19,00	14,66
10	18,00	18,50
11	23,25	21,75
12	22,25	20,25
13	25,75	27,8
14	16,00	21,20
15	18,20	15,40
16	23,50	22,80
Média	21,02 ^a	20,94 ^a
Desvio padrão	3,14	3,57

Médias seguidas de letras iguais não diferem entre si. Teste t-Student – ($p > 0,05$).

V. DISCUSSÃO

O prolapso da glândula da terceira pálpebra é também descrito como protrusão, adenoma da glândula nictitante (SLATTER, 1990), hipertrofia (SLATTER, 1990; STADES et al., 1999) ou hiperplasia juvenil (WALDE, SCHÄFFER e KÖSTLIN, 1998; STADES et al., 1999), ou olho de cereja. Trata-se de afecção que, em cães, fora pela primeira vez relatada em 1969 (MORGAN, DUDY e McCHURG, 1993).

SEVERIN (1975), SLATTER (1990) e BROOKS (1991) mencionaram que o tecido glandular adquire aspecto edemaciado e hiperêmico pela inflamação e hipertrofia glandular que decorrem do prolapso. WALDE, SCHÄFFER e KÖSTLIN (1998) admitem que a hiperplasia é anterior ao prolapso e que ambas decorrem de malformação da órbita e das pálpebras, sobretudo em raças braquicefálas.

Embora as causas não sejam conhecidas em sua completude, anormalidades ou perda de força tênsil do retináculo, que ancora a glândula à periórbita, têm sido propostas (MORGAN, DUDY e McCHURG, 1993; CONSTANTINESCU, 2005).

Ficou demonstrado que 84,21% das glândulas submetidas à ressecção do retináculo periorbitário permaneceram prolapsadas junto à borda livre da terceira pálpebra. Observaram-se, todavia, seis casos (15,28%) em que, espontaneamente, as glândulas voltaram à sua condição original, junto à face interna da terceira pálpebra, de consoante com o que fôra observado por SLATTER (1990), em casos clínicos.

Após inspeção da face interna da terceira pálpebra das glândulas que retornaram ao seu sítio anatômico (15,28%), notou-se que, em três delas (7,14%), houve recobrimento pela conjuntiva bulbar da terceira pálpebra. Admitimos, assim, como justificativas para as intercorrências, que os retináculos não foram excisados completamente.

A maioria das técnicas propostas para o reposicionamento da glândula da terceira pálpebra obriga a que se apliquem suturas transfixantes ao tecido glandular (ancoramento), induzindo lesões sobre a barreira hemato-lacrimal (DUGAN et al., 1992). A técnica de sepultamento conjuntival empregada, por sua vez, implica na aplicação de suturas, cujos pontos são ancorados na face bulbar da conjuntiva da terceira pálpebra

(MORGAN, DUDY e McCHURG,1993 e FARIAS et al., 2001), permitindo segurança, exeqüibilidade e preservação do parênquima e estroma glandulares.

MORGAN, DUDY e McCHURG (1993) ao tratarem cirurgicamente glândulas da terceira pálpebra prolapsada utilizando a técnica de ancoramento na esclera adaptada por Gross (1982), mencionaram que 41,2% delas retornaram ao seu sítio anatômico. Ao empregarem, todavia, o sepultamento conjuntival verificaram que o índice de sucesso foi de 94,1%. Não se observou recidiva do prolapso após sepultamento conjuntival da glândula da terceira pálpebra.

CABRAL et al. (2005) relataram que a glândula da terceira pálpebra de cães sem raça definida, machos adultos apresenta, em média, 1,29 cm de comprimento, 0,80 cm de largura e 0,42 cm de espessura. Observou-se que tais variáveis exibiram, em média, 0,98 cm de comprimento, 0,61 cm de largura e 0,29 cm de espessura. As diferenças encontradas, na comparação entre os resultados das duas pesquisas, podem estar correlacionadas ao tamanho da amostra, que não foi o mesmo em ambas.

O aumento de volume glandular é descrito como decorrente da abrasão e do ressecamento ensejados pela exposição da glândula na borda livre da terceira pálpebra (SLATTER, 1990; GELATT,1991; MOORE, 1998; FARIAS et al., 2001). Observaram-se diferenças significativas quanto ao comprimento, à largura e à espessura entre glândulas normais e glândulas prolapsadas.

DUGAN et al. (1992) relataram alterações inflamatórias discretas em glândulas lacrimais prolapsadas não tratadas, em glândulas excisadas e em outras cirurgicamente reposicionadas. Na presente pesquisa, todavia, 25,0% das glândulas prolapsadas apresentaram inflamação conjuntival intensa, comparativamente a 18,75% das glândulas prolapsadas sepultadas cirurgicamente.

Técnicas para fixação de glândulas prolapsadas relacionam a face bulbar conjuntival como a de melhor acesso cirúrgico (DUGAN et al., 1992), não obstante, reconhece-se que os ductos excretórios da glândula lacrimal emergem próximo ao saco conjuntival, na base da terceira pálpebra (KASWAN & MARTIN, 1985; ALBERT, GARRETT e WHITLEY, 1982).

Adotou-se a técnica de sepultamento descrita por MORGAN (1993) que se baseia na utilização da face bulbar conjuntival para a incisão e o reposicionamento das glândulas. Verificou-se, entretanto, que 62,5% das glândulas prolapsadas apresentaram alterações ductais moderadas, enquanto que em glândulas prolapsadas sepultadas cirurgicamente, 62,5% das alterações foram discretas.

Relativamente à produção lacrimal em cães, DUGAN et al. (1992) mencionaram médias de $22,2 \pm 2,1$ mm/min. Todavia, SAITO et al. (2001) relataram, em estudo experimental, que a produção de lágrima, em cães normais, variou entre 14-26 mm/min, e que 40% dos animais apresentaram valores de Schirmer I entre 18-20 mm/min. HARTLEY et al. (2006) citaram que há variação diurna na produção de lágrima em cães saudáveis. Nesta pesquisa, o teste de Schirmer I foi realizado no mesmo horário (10 horas) e as médias de produção lacrimal dos bulbos dos olhos direito e esquerdo foram, respectivamente, $21,21 \pm 2,7$ e $21,02 \pm 3,1$ mm/min.

HELPER et al. (1974) e GELATT et al. (1975) descreveram que a excisão da glândula da terceira pálpebra promove uma diminuição da produção lacrimal de 29 a 57%, detectada no teste de Schirmer I, DUGAN et al. (1992), por sua vez, relataram redução de 8,7%. SAITO et al. (2001) mencionaram que a média de produção de lágrima em cães submetidos à exérese glandular foi de $18,1 \pm 3,8$, durante os primeiros dois meses de avaliação. À similitude, nesta pesquisa, a média de produção lacrimal foi de $18,97 \pm 3,65$ mm/min, ou seja, quando comparados aos valores iniciais houve uma diminuição de 10,6%.

Corroborando os achados de DUGAN et al. (1992), os bulbos dos olhos cujas glândulas prolapsadas foram submetidas à exérese, inusitadamente, exibiram maior produção de lágrima, a curto prazo, quando comparados aos das glândulas prolapsadas não tratadas. Admite-se que a excisão estimule, em curto prazo, atividade compensatória da glândula lacrimal orbitária.

De consoante aos achados de HELPER et al. (1974), GELATT et al. (1975) e SAITO et al. (2001), não foram evidentes, em curto prazo, manifestação de sinais clínicos de ceratoconjuntivite seca nos animais submetidos à exérese da glândula da terceira pálpebra. ALMEIDA et al. (2004) somam-se a outros tantos que informaram

sobre a ocorrência de ceratoconjuntivite seca iatrogênica, em cão da raça Boston Terrier, após exérese da glândula da terceira pálpebra.

SAITO et al. (2001) observaram aumento do pH lacrimal e microinjúrias nos epitélios corneano e conjuntival, em cães submetidos à exérese da glândula da terceira pálpebra, permitindo supor que, a longo prazo, mudanças na qualidade do filme lacrimal devam ocorrer. Há quem indique, todavia, a exérese da glândula da terceira pálpebra em casos de recorrência de prolapso, após intervenções cirúrgicas mal sucedidas, conforme informaram STADES et al. (1999).

À similitude do que fora mostrado por DUGAN et al. (1992), observou-se diminuição da produção lacrimal em glândulas prolapsadas, excisadas ou sepultadas cirurgicamente. Adjunto, constatou-se que a produção de lágrima em animais submetidos ao sepultamento glandular foi maior, comparativamente àqueles cujas glândulas mantiveram-se prolapsadas ou foram excisadas.

VI. CONCLUSÕES

Com base nos resultados obtidos com a pesquisa, na forma como fora ela concebida, é factível admitir que:

- A ressecção do retináculo periorbitário constitui-se em modelo cirúrgico para obtenção de prolapso experimental da glândula da terceira pálpebra em cães;
- Glândulas prolapsadas apresentaram alterações, quanto à sua morfologia, relativamente ao comprimento, à largura e à espessura;
- Glândulas prolapsadas não sepultadas cirurgicamente exibiram alterações ductais e acinares inflamatórias de maior magnitude, se comparadas àquelas que foram sepultadas cirurgicamente;
- Houve diminuição na produção lacrimal quando glândulas da terceira pálpebra mantiveram-se prolapsadas, quando foram sepultadas cirurgicamente ou quando foram excisadas;
- Glândulas sepultadas cirurgicamente produziram mais lágrima comparativamente às glândulas prolapsadas ou excisadas.

VII. IMPLICAÇÕES

Este trabalho fornece um modelo experimental de prolapso da glândula da terceira pálpebra em cães que poderá ser utilizado em pesquisas futuras direcionadas às variações funcionais e histopatológicas da glândula da terceira pálpebra prolapsada submetida à tratamento clínico e cirúrgico específico e em diferentes períodos de exposição.

VIII. REFERÊNCIAS

ALMEIDA, D. E. et al. Iatrogenic keratoconjunctivitis sicca in a dog. **Ciência Rural**, v. 34, p. 921-924, 2004.

ALBERT, R. A.; GARRETT, P.D.; WHITLEY, R.D. Surgical correction of everted third eyelid in two cats. **Journal of American Veterinary Medication Association**, v.180, n.1, p. 763-766, 1982.

ARVO, Association for Research in Vision and Ophthalmology. **National Institutes of Health Publication**, Sarasota,Florida, 1985. n. 85-23. 4 p.

BAKER, G. J.; FORMSTON, C. An evaluation of transplantation of the parotid duct in the tratament of keratoconjunctivitis sicca in the dog. **Journal Small Animal Practice**, v. 9, p. 261,1968.

BARROS, P. S. M. et al. Aspectos clínicos da ceratoconjuntivite seca em cães. Estudo retrospectivo em 223 casos. **ARS Veterinária**, v. 9, p. 6-14, 1992.

BLOGG, J. R. Extraocular disease. In: _____. **The eye in veterinary practice**. Philadelphia: W. B. Saunders Company, 1980. p. 91-102.

BROOKS, D. E. Canine conjunctiva and nictitating membrane. In:_____.GELATT, K.N. **Veterinary Ophthalmology**. Philadelphia: Lea & Febiger, 1991.,cap. 08, p. 290-306.

CABRAL, V. P. et al. Canine lacrimal and third eyelid superficial glands macroscopic and morphometric characteristics. **Ciência Rural**, v. 35, p. 391- 397, 2005.

CHAHORY, S. et al. Three cases of prolapse of the nictitans gland in cats. **Veterinary Ophthalmology**, v. 7, n. 6, p. 417- 419, 2004.

CORMARCK, D. H. Tecido epitelial. In:_____. **Fundamentos de histologia**. Rio de Janeiro: Guanabara Koogan, 1996. p. 70-83.

CONSTANTINESCU, G. M. Olho e pálpebras. In:_____. **Anatomia clínica de pequenos animais**. Rio de Janeiro: Guanabara Koogan, 2005. cap. 2, p. 115-118.

CHRISTMAS, R. Surgical correction of congenital ocular and nasal dermoids and thirs eyelid gland prolapse in related Burnese kittens. **Canadian Veterinary Journal**, v. 33, n.1, p.265-266, 1992.

DAVIDSON, H. J., KUONEN, V. J. The tear film and ocular mucins. **Veterinary Ophthalmology**, v. 7, n. 2, p. 71-77, 2004.

DIESEM, C. Órgão da visão. In: GETTY, R. **Anatomia dos animais domésticos**. 5. ed. Rio de Janeiro: Guanabara Koogan, 1986. p. 207-222.

DUGAN, S. J. et al. Clinical and histologic evaluation of the prolapsed third eyelid gland in dogs. **Journal American Veterinary Medication Association**, v. 201, n. 12, p.1861-1867,1992.

DYCE, K. M; SACK, W. O; WENSING, C.J.G. Os órgãos do sentido. In:_____. **Tratado de anatomia veterinária**. São Paulo: Manole, 2004. p. 225-235.

FARIAS, V. M. et al. Correção cirúrgica de prolapso de glândula de terceira pálpebra - Relato de um caso. **Ciência Animal**, v. 11, supl. 2, p. 162-164, 2001.

GELATT, K. N. et al. Evaluation of tear formation in the dog, using a modification of the schirmer tear test. **Journal American Veterinary Medical Association**,, v. 166, n. 4, p. 365-370, 1975.

GELATT, K. N. Canine lacrimal and nasolacrimal diseases. In:____. **Veterinary ophthalmology**. Philadelphia: Lea & Febiger, 1991. cap. 7, p. 276-289.

HABIN, D. In: JONES, S. M. P.; CRISPIN, S. M. **Manual of small animal ophthalmology**. London: British Small Animal Veterinary Association, 1993. p. 91-101.

HARTLEY, C. et al. Effect of age, weight, and time of day on tear production in normal dogs. **Veterinary Ophthalmology**, v.9, n.1, p.53-57, 2006.

HELPER, L. C. et al. Surgical induction of keratoconjunctivitis sicca in the dog. **Journal American Veterinary Medical Association**,, v. 165, n. 2, p. 172-174, 1974.

KASWAN, R. L. et al. Keratoconjunctivitis sicca: Histopathologic study of nictitating membrane and lacrimal gland from 28 dogs. **American Journal Veterinary Research**, v. 45, n. 1, p. 113-117, 1984.

KASWAN, R. L.; MARTIN, C. L. Surgical correction of third eyelid prolapse in dogs. **Journal American Veterinary Medication Association**, v. 83, n.1, p. 186, 1985.

MARTIN et al. Normal ultrastructure and histochemical characteristics of canine lacrimal glands. **American Journal Veterinary Research**, v. 49, p. 1566-1572, 1988.

McLAUGHLIN, S. A. et al. Effect of removal of lacrimal and third eyelid glands on schirmer tear test results in cats. **Journal American Veterinary Medical Association**,, v. 193, n. 7, p. 820-822, 1988.

MOORE, C. P et al. Density and distribution of canine conjunctival goblet cells. **Investigative Ophthalmology Visual Science**, v. 28, n. 7, p. 1925-1935, 1987.

MOORE, C. P. Terceira pálpebra. In: SLATTER, D. **Manual de Cirurgia de Pequenos Animais**. 2. ed. São Paulo: Manole, v. 2, 1998, p. 1428-1435.

MORGAN, R. V.; DUDY, I. M.; McCHURG, K. Prolapse of the gland of the third eyelid in dogs: a retrospective study of 89 cases (1980 to 1990). **Journal of the American Animal Hospital Association**, v. 29, p. 56-60, 1993.

RISS, R. Perguntas de Oftalmologia Veterinária. In: _____. **Perguntas e respostas ilustradas de medicina veterinária: Oftalmologia de pequenos animais**. São Paulo: Manole, 1997. p. 90 e 120.

RUBIN, M.; LINCH, R.K.; STOCKMAN, W.S. Clinical estimation of lacrimal function in dogs. **Journal American Veterinary Medical Association**, v. 147, n. 9, p. 946-947, 1965.

SAITO, A. et al. The effect of third eyelid gland removal on the ocular surface of dogs. **Veterinary Ophthalmology**, v. 4, n. 1, p. 13-18, 2001.

SANSOM, J.; BARNETT, K. C. Keratoconjunctivitis sicca in the dog: a review of two hundred cases. **Journal of Small Animal Practice**, v. 26, n. 6, p. 121-131, 1985.

SCHLOTZHAWER, W. System for elementary statistical analysis institute inc., SAS/STAT. **User's Guide**. 5. ed. NC: SAS Institute, 1999. p. 1290.

SCHOOFS, S. H. Prolapse of the gland of the thirs eyelid in a cat: a case report and literature review. **Journal of the American Animal Hospital Association**, v.29, n.01, p.56-60, 1999.

SEVERIN, G. A. Prolapse of the gland of the third eyelid. In: BOJRAB M. J. **Current techniques in small animal surgery**. Philadelphia: Lea & Febiger, 1975. p. 32-34.

SLATTER, D. Third eyelid. In: _____. **Fundamentals of veterinary ophthalmology**. 2. ed. Philadelphia: W. B. Saunders Company, 1990. p. 227-234.

.STADES, F. C. et al. Hipertrofia da glândula da membrana nictitante. In: _____. **Fundamentos de oftalmologia veterinária**. São Paulo: Manole, 1999. p. 93-95.

WALDE, I; SCHÄFFER, E. H.; KÖSTLIN, R. G. Afecções do aparelho lacrimal. In: _____. **Atlas de clínica oftalmológica do cão e do gato**. 2. ed. São Paulo: Manole, 1998. p. 93-104.

Livros Grátis

(<http://www.livrosgratis.com.br>)

Milhares de Livros para Download:

[Baixar livros de Administração](#)

[Baixar livros de Agronomia](#)

[Baixar livros de Arquitetura](#)

[Baixar livros de Artes](#)

[Baixar livros de Astronomia](#)

[Baixar livros de Biologia Geral](#)

[Baixar livros de Ciência da Computação](#)

[Baixar livros de Ciência da Informação](#)

[Baixar livros de Ciência Política](#)

[Baixar livros de Ciências da Saúde](#)

[Baixar livros de Comunicação](#)

[Baixar livros do Conselho Nacional de Educação - CNE](#)

[Baixar livros de Defesa civil](#)

[Baixar livros de Direito](#)

[Baixar livros de Direitos humanos](#)

[Baixar livros de Economia](#)

[Baixar livros de Economia Doméstica](#)

[Baixar livros de Educação](#)

[Baixar livros de Educação - Trânsito](#)

[Baixar livros de Educação Física](#)

[Baixar livros de Engenharia Aeroespacial](#)

[Baixar livros de Farmácia](#)

[Baixar livros de Filosofia](#)

[Baixar livros de Física](#)

[Baixar livros de Geociências](#)

[Baixar livros de Geografia](#)

[Baixar livros de História](#)

[Baixar livros de Línguas](#)

[Baixar livros de Literatura](#)
[Baixar livros de Literatura de Cordel](#)
[Baixar livros de Literatura Infantil](#)
[Baixar livros de Matemática](#)
[Baixar livros de Medicina](#)
[Baixar livros de Medicina Veterinária](#)
[Baixar livros de Meio Ambiente](#)
[Baixar livros de Meteorologia](#)
[Baixar Monografias e TCC](#)
[Baixar livros Multidisciplinar](#)
[Baixar livros de Música](#)
[Baixar livros de Psicologia](#)
[Baixar livros de Química](#)
[Baixar livros de Saúde Coletiva](#)
[Baixar livros de Serviço Social](#)
[Baixar livros de Sociologia](#)
[Baixar livros de Teologia](#)
[Baixar livros de Trabalho](#)
[Baixar livros de Turismo](#)