

SUELI SATOMI MURATA

**ANÁLISE HISTOMORFOLÓGICA DE
DENTES DECÍDUOS DE CÃES COM
RIZOGÊNESE INCOMPLETA, APÓS
BIOPULPECTOMIA E OBTURAÇÃO DOS
CANAIS RADICULARES COM HIDRÓXIDO
DE CÁLCIO EM DIFERENTES VEÍCULOS**

**ARAÇATUBA
2006**

Livros Grátis

<http://www.livrosgratis.com.br>

Milhares de livros grátis para download.

SUELI SATOMI MURATA

ANÁLISE HISTOMORFOLÓGICA DE DENTES DECÍDUOS DE CÃES COM RIZOGÊNESE INCOMPLETA, APÓS BIOPULPECTOMIA E OBTURAÇÃO DOS CANAIS RADICULARES COM HIDRÓXIDO DE CÁLCIO EM DIFERENTES VEÍCULOS

Tese apresentada à Faculdade de Odontologia, Campus de Araçatuba, Universidade Estadual Paulista “Júlio de Mesquita Filho”, como parte dos requisitos para obtenção do título de Doutor em Odontopediatria

Orientador: **Prof. Tit. Roberto Holland**

ARAÇATUBA
2006

Ficha Catalográfica elaborada pela Biblioteca da FOA / UNESP

M972a Murata, Sueli Satomi
Análise histomorfológica de dentes decíduos de cães, com rizogênese incompleta, após biopulpectomia e obturação dos canais radiculares com hidróxido de cálcio em diferentes veículos / Sueli Satomi Murata. – Araçatuba : [s.n.], 2006
201 f. : il. ; tab.

Tese (Doutorado) – Universidade Estadual Paulista, Faculdade de Odontologia, Araçatuba, 2006
Orientador: Prof. Dr. Roberto Holland

1. Dente decíduo 2. Dente – Cães 3. Rizogênese incompleta 4. Pulpectomia 5. Tratamento do canal radicular 6. Hidróxido de cálcio 7. Obturação do canal radicular 8. Veículos hidrossolúveis 9. Veículos não hidrossolúveis

Black D24
CDD 617.67

DADOS CURRICULARES SUELI SATOMI MURATA

Filiação	Mitsuo Murata Katsuko Murata
1986 – 1990	Curso de Graduação em Odontologia pela Faculdade de Odontologia de Araçatuba - UNESP
1991 -1995	Estagiária junto à Disciplina de Endodontia da Faculdade de Odontologia de Araçatuba - UNESP
1995 -1996	Curso de Especialização em Endodontia na Faculdade de Odontologia de Araçatuba – UNESP
1997 - 2000	Estagiária junto à Disciplina de Endodontia da Faculdade de Odontologia de Araçatuba – UNESP e Universidade Paulista – UNIP – Araçatuba
2001 - 2002	Curso de Pós-Graduação em Odontopediatria, nível de Mestrado, na Faculdade de Odontologia de Araçatuba - UNESP
2003 - 2006	Curso de Pós-Graduação em Odontopediatria, nível de Doutorado, na Faculdade de Odontologia de Araçatuba - UNESP

Dedicatória

Aos meus pais

MITSUO MURATA (In Memoriam) e ***KATSUKO MURATA***.
Exemplos de amor e dedicação aos filhos, que souberam superar todas as dificuldades, sem medir esforços, renunciando suas próprias vidas para dar de melhor aos seus filhos. Com sua humildade e sabedoria, com gestos e palavras simples, permitiram que nós crescêssemos com dignidade, honestidade e lutássemos pelo nosso ideal. Responsáveis pela minha formação moral e intelectual. Com minha eterna gratidão, ofereço esse trabalho a vocês.

Aos meus irmãos

Sérgio, Márcia, Aurora, Silvio, Ricardo e Denis pela união e apoio necessário para todas as conquistas da minha vida.

Agradecimientos

A DEUS

“Pelo dom da vida, por cada instante que vivemos, pela infinita compreensão diante da fraqueza humana, pelas luzes com que nos guia em nosso caminho. Oferecendo proteção e transmitindo paz e muita sabedoria”.

Pela oportunidade de conviver com pessoas tão queridas e amigas, adquirindo conhecimento intelectual e espiritual a cada dia.

Ao orientador Professor DR. ROBERTO HOLLAND

“Grande cientista, expoente no ensino e na pesquisa. Sua incessante busca da verdade, sempre calcada na honestidade científica, humildade e muita dedicação. Exemplo de vida e profissional”.

Obrigado pelos ensinamentos valiosos, apoio e estímulos constantes transmitidos no aprendizado científico e na vida do dia a dia. Toda minha gratidão e respeito jamais poderei transmiti-las com palavras.

Ao Prof. Dr. VALDIR DE SOUZA

Mestre e grande amigo, exemplo de determinação, capacidade e espírito científico. Agradeço de coração sua amizade, simpatia e companheirismo.

À FAPESP

À FUNDAÇÃO DE AMPARO À PESQUISA DO ESTADO DE SÃO PAULO (FAPESP), os nossos profundos agradecimentos pelo apoio financeiro fornecido para a realização deste trabalho, sem o qual dificilmente teríamos chegado a bom termo.

*A Faculdade de Odontologia do Campus de Araçatuba – UNESP, representada pelo Diretor **Prof. Dr. Paulo Roberto Botacin** e Vice-Diretor **Prof. Dr. Célio Percinoto**.*

*Ao **Prof. Alberto Carlos Botazzo Delbem**, coordenador do curso de Pós-Graduação pela dedicação e brilhantismo como conduziu o curso.*

Aos Professores do curso de Pós-Graduação pelos ensinamentos e experiências transmitidos.

*Ao **Professor Eloi Dezan Júnior**, amigo desde a época de graduação, pela elaboração da análise estatística desta obra.*

*Aos Docentes da Disciplina de Endodontia da Faculdade de Odontologia de Araçatuba-UNESP, Profs. **Roberto Holland, Valdir de Souza, Pedro Felício Estrada Bernabé, Mauro Juvenal Nery, José Arlindo Otoboni Filho, Eloi Dezan Júnior e João Eduardo Gomes Filho**, pelo apoio e incentivo prestado durante a realização deste trabalho.*

*Aos funcionários do biotério da Faculdade de Odontologia de Araçatuba-UNESP, **Camilo Roberto Venâncio e Odair Vicente** pelo apoio e auxílio na realização da parte experimental deste trabalho, e pela maneira carinhosa, dedicação e responsabilidade no tratamento e cuidados com os animais durante todo o período experimental.*

*Às funcionárias da Disciplina de Endodontia da Faculdade de Odontologia de Araçatuba-UNESP, **Hermelinda de Jesus P. Brefore e Nelci Vieira** pela amizade, apoio e dedicação no processamento laboratorial das peças histológicas.*

*Aos funcionários do curso de Pós-Graduação da Faculdade de Odontologia de Araçatuba-UNESP, **Francisco Inácio Pinheiro, Marina Midori Kawagoe e Valéria de Queiroz M. Zagatto** pela paciência e dedicação.*

Aos docentes da Disciplina de Odontopediatria da Faculdade de Odontologia de

Araçatuba-UNESP, Profs. Célso Percinoto, Robson Frederico Cunha, Alberto Carlos Botazzo Delbem, Sandra M.H.C. Ávila de Aguiar, Rosângela Santos Nery, pela dedicação e companherismo.

A todos os colegas do curso de Pós-Graduação em Odontopediatria, pela amizade, apoio e momentos de alegria.

A minha amiga do curso de Pós-Graduação Daniela Maria Carvalho Pugliesi pela amizade, compreensão, carinho e pela convivência nos momentos de alegria e tristeza.

Às funcionárias do Departamento de Odontologia Restauradora Isabel Lui Poi e Alexandrina Maria Pereira pela amizade e disposição de auxiliar sempre quando solicitada.

Aos funcionários da Disciplina de Odontopediatria da Faculdade de Odontologia de Araçatuba-UNESP, Maria dos Santos Ferreira Fernandes, Mario Luís da Silva, Maria Bertolina Mesquita de Oliveira e pela compreensão, amizade e paciência.

Aos Funcionários da Biblioteca da Faculdade de Odontologia de Araçatuba-UNESP, Izabel, Izamar, Ivone, Cláudio, Maria Cláudia, Luzia, Alexandra, Marina, Claudia, pela amizade e dedicação, e, em especial à Ana Cláudia M.G. Manzatti pela revisão bibliográfica deste trabalho.

Aos meus amigos Pedro H. Hamata, Zilda Oie Hamata, Marcelo M. Hamata e Tatiana Arenghi pela paciência, respeito e a convivência diária de muitos anos.

Aos meus amigos Paulo Sakamoto e Luzia Sakamoto, pela amizade e carinho com que sempre me trataram como se fosse sua filha.

Aos pacientes, indispensáveis ao meu aprendizado.

Aos pequeninos cães que deram a sua vida, para o bem da ciência, possibilitando a realização deste trabalho.

A todos aqueles que, direta ou indiretamente, contribuíram para realização deste trabalho, os mais sinceros agradecimentos.

Se você puder

Se você puder, hoje ainda:

Olvide contratempos e mostre um sorriso mais amplo para aqueles que lhe compartilham a vida;

Dê mais um toque de felicidade e beleza em seu recanto doméstico;

Faça a visita, mesmo ligeira, ao doente que você deseja reconfortar;

Escreva, inda que seja simples bilhete, transmitindo esperança e tranqüilidade, em favor de alguém;

Melhore os seus conhecimentos, no setor de trabalho a que esteja empregando o seu tempo;

Estenda algo mais de otimismo e de alegria aos que se encontrem nas suas faixas de convivência;

Procure esquecer, mas esquecer mesmo, tudo o que se lhe faça motivo de tristeza ou aborrecimento;

Leia alguma página edificante e escute música que pacifique o coração;

Dedique alguns minutos à meditação e à prece;

Pratique, pelo menos, uma boa ação sem contar isso a ninguém.

Estas indicações de apoio espiritual, se forem observadas, farão grande bem aos outros, mas especialmente a você mesmo.

Francisco Cândido Xavier

Resumo

MURATA, S.S.. **Análise histomorfológica de dentes decíduos de cães com rizogênese incompleta, após biopulpectomia e obturação dos canais radiculares com hidróxido de cálcio em diferentes veículos.** 2006. 201f. Tese (Doutorado em Odontopediatria) – Faculdade de Odontologia, Câmpus de Araçatuba, Universidade Estadual Paulista “Julio de Mesquita Filho”, Araçatuba, 2006.

Resumo

A dentição decídua é passível de ser acometida por traumatismos, lesões cariosas precoces (“cárie de mamadeira”) ou outro tipo de injúria, que podem comprometer a vitalidade pulpar desses dentes, inclusive com rizogênese incompleta. A escassez de trabalho específico sobre o assunto, bem como a importância de solucionar adequadamente esse tipo de problema, em dentes decíduos com rizogênese incompleta, estimulam a realização de investigações sobre o assunto. Portanto, o objetivo deste estudo foi avaliar, histologicamente, a resposta dos tecidos apicais e periapicais de dentes decíduos de cães, com rizogênese incompleta, após biopulpectomia e obturação dos canais radiculares com hidróxido de cálcio em diferentes veículos. Assim, os canais radiculares de 80 dentes decíduos anteriores de 6 cães da mesma ninhada, com 50 dias de idade, e com rizogênese incompleta, foram empregados neste estudo. Após o preparo biomecânico, os canais radiculares foram obturados com os seguintes materiais: Grupo 1- pasta Vitapex (hidróxido de cálcio, iodofórmio e óleo de silicone), Grupo 2- hidróxido de cálcio acrescido de iodofórmio e soro fisiológico, Grupo 3- hidróxido de cálcio associado ao Lipiodol e, Grupo 4 - controle - dentes com canais preparados e não obturados. Trinta dias após o tratamento, os animais foram mortos e os espécimes preparados para análise histomorfológica. A análise estatística dos resultados permitiu que os materiais estudados fossem ordenados do melhor para o pior resultado da seguinte forma: a) hidróxido de cálcio acrescido de iodofórmio e soro fisiológico, b) pasta Vitapex (hidróxido de cálcio acrescido de iodofórmio e óleo de silicone), c) hidróxido de cálcio associado ao lipiodol, d) controle. Ocorreu diferença estatisticamente significativa ($p=0,05$) entre os resultados do grupo do hidróxido de cálcio acrescido de iodofórmio e soro fisiológico com os do grupo hidróxido de cálcio associado ao Lipiodol. Também houve diferença significativa

de resultados entre os canais obturados com pasta à base de hidróxido de cálcio, quando comparados aos do grupo controle ($p=0,001$). Conclui-se que as 3 formulações de pastas de hidróxido de cálcio estudadas são passíveis de serem utilizadas como material obturador de canal no tratamento endodôntico de dentes decíduos com rizogênese incompleta.

Palavras chave: Dente decíduo. Ápice dentário. Hidróxido de cálcio. Pulpectomia. Tratamento do canal radicular. Obturação do canal radicular. Veículos.

Abstract

MURATA, S.S. **Histomorphological analysis of dogs' deciduous teeth with open apex, after biopulpectomy and root canal filling with calcium hydroxide in different vehicles.** 2006. 201f. Tese (Doutorado em Odontopediatria) – Faculdade de Odontologia, Câmpus de Araçatuba, Universidade Estadual Paulista “Julio de Mesquita Filho”, Araçatuba, 2006.

Abstract

The deciduous teeth with open apex are susceptible to be traumatized by carious lesions or other offence type that can engage the pulp vitality of those teeth. The lacking of specific work on the subject, as well as the importance of solving this kind of problem appropriately stimulates the accomplishment of investigations on the subject. Therefore, the subject of this study was to evaluate, histologically, the behavior of apical tissues of deciduous dogs' teeth with open apex, after biopulpectomy and root canal filling with calcium hydroxide in different vehicles. The root canals of 80 deciduous teeth, from 6 dogs of the same hatch, with 50 days of age, and with open apex, were used in this study. After the biomechanical preparation, the root canals were filled with the following materials: Vitapex - calcium hydroxide added to iodoform and silicon oil; paste of calcium hydroxide with iodoform and saline; paste of calcium hydroxide with lipiodol, and as control group, teeth with root canal prepared but not filled. Thirty days after the treatment, the animals were killed and the specimens were prepared for histomorphological analysis. The statistical analysis of the results allowed the studied materials to be ordered from the best to the worst in the following way: a) calcium hydroxide added to iodoform and saline, b) Vitapex - calcium hydroxide added to iodoform and silicon oil, c) calcium hydroxide added to Lipiodol, d) control. It was observed statistical significant difference ($p=0.05$) among the results of the groups of calcium hydroxide associated to iodoform and saline with the calcium hydroxide group associated to lipiodol, as well as the 3 groups filled with calcium hydroxide pastes with the control group ($p=0.001$). It was concluded that the 3 pastes of calcium hydroxide studied can be used as root canal filling material in the treatment of deciduous teeth with open apex.

Keywords: Deciduous teeth. Tooth apex. Calcium hydroxide. Pulpectomy. Root canal therapy. Root canal Obturation. Vehicle.

Lista de Figuras

	Pág.
Figura 1- Drogas utilizadas para anestesia dos cães.	76
Figura 2- Dentes decíduos anteriores superiores e inferiores de cão, utilizados neste trabalho.	76
Figura 3 - Radiografia dos dentes decíduos anteriores superiores do cão.	77
Figura 4 - Radiografia dos dentes decíduos anteriores inferiores do cão.	77
Figura 5 - Isolamento do campo operatório.	78
Figura 6 - Abertura coronária dos dentes decíduos.	78
Figura 7- Radiografia de odontometria dos dentes superiores do cão.	79
Figura 8 - Radiografia de odontometria dos dentes inferiores do cão.	79
Figura 9 - Rodízio entre todos os grupos.	80
Figura 10 - Pasta Vitapex (Grupo I).	82
Figura 11 - Ca(OH) ₂ + Iodofórmio+ Soro fisiológico (Grupo II).	82
Figura 12 - Ca(OH) ₂ + Lipiodol (Grupo III).	82
Figura13 - Radiografia final de alguns dentes de todos os grupos após o tratamento.	83
Figura 14 - Radiografia de alguns dentes de todos os grupos, 30 dias após o tratamento.	85
Figura 15 - Representação esquemática dos 5 pontos e os segmentos demarcados na porção mais apical da raiz do dente. Pontos 1 e 5 constituem as extremidades de uma linha perpendicular ao longo eixo do dente, passando pela porção mais apical de dentina. O ponto 3 define uma linha perpendicular à anterior (1-5) e que divide a porção apical em 2 segmentos iguais. Os pontos 2 e 4 correspondem respectivamente às distâncias médias entre os pontos 1 e 3 e os pontos 3 e 5.	87
Figura 16 - Representação esquemática da inserção do ligamento periodontal do cimento ao tecido ósseo em toda porção apical (A), em 3/4 da porção apical (B), em 2/4 da porção apical (C) e ausência de organização na porção apical (D).	88
Figura 17 - Representação esquemática da extensão do infiltrado inflamatório: ausente (1); restrito às proximidades do cimento neoformado ou luz do canal radicular (2); invade até metade do espaço do ligamento periodontal (3); invade todo o espaço do ligamento periodontal (4).	89
Figura 18 - Representação esquemática dos escores atribuídos aos vários limites apicais passíveis de serem atingidos pelo material obturador.	90
Figura 19 Representação esquemática da presença de ponte de cimento neoformada completa (A), com solução de continuidade (B - seta), apenas porções isoladas de cimento (C - setas) e ausência de cimento neoformada (D).	91
Figura 20 - Representação esquemática do item reabsorção do cimento apical neoformado.	92
Figura 21 - Observar cimento eosinófilo neoformado (seta) e ligamento periodontal (LP) bem organizado. H.E. 200X.	100

Figura 22 -	Caso com sobre-obturação e com presença de ponte parcial (seta) de cimento neoformado H.E. 40X.	100
Figura 23 -	Maior aumento da Figura anterior. Notar cimento neoformado (CN), resíduo do material obturador e invaginação de tecido conjuntivo (TC), com poucas células inflamatórias do tipo crônico, através da solução de continuidade da ponte de cimento apical (seta). H.E. 100X.	101
Figura 24 -	Ponte de cimento parcial ao nível do forame apical (seta), e ligamento periodontal bem organizado. H.E. 40X.	101
Figura 25 -	Ponte de tecido mineralizado apical, completa, envolvendo a porção mais apical da raiz do dente. Ligamento periodontal espessado, com o germe do dente permanente (DP) à direita. À esquerda presença de reabsorção óssea ativa (seta). H.E. 40X.	102
Figura 26 -	Maior aumento da Figura anterior. Notar cimento eosinófilo (seta) e basófilo (CB), bem como calcificações irregulares. Ligamento com pequeno infiltrado inflamatório do tipo crônico. H.E. 100X.	102
Figura 27 -	De modo similar ao caso anterior, a ponte de tecido mineralizado apical envolve a porção mais apical da raiz do dente. H.E. 40X.	103
Figura 28 -	Maior aumento da Figura anterior detalhando a ponte de tecido mineralizado, com solução de continuidade (seta), constituída por cimento e tecido calcificado irregular. H.E. 100X.	103
Figura 29 -	Ponte de tecido mineralizado parcial (seta), ao nível do forame apical. H.E. 40X.	104
Figura 30 -	Maior aumento da Figura anterior. Notar ponte de tecido mineralizado constituída por cimento eosinófilo (seta), solução de continuidade à esquerda e ligamento periodontal (LP) bem organizado. H.E. 100X.	104
Figura 31 -	Exemplo de caso de sobre-obturação com ponte de tecido mineralizado descontínua. H.E. 40X.	105
Figura 32 -	Aspecto similar ao da Figura anterior. H.E. 40X.	105
Figura 33 -	Cimento eosinófilo, basófilo e calcificações irregulares selam o forame apical do canal radicular. H.E. 100X.	106
Figura 34 -	Aspecto semelhante ao da Figura anterior exibindo células clásticas (setas) junto ao cimento neoformado. H.E. 200X.	106
Figura 35 -	Ausência de cimento neoformado. Notar tecido fibrosado (seta) junto ao forame apical da raiz do dente. H.E. 100X.	107
Figura 36 -	Caso de sobre-obturação com ponte de tecido mineralizado parcial (setas). H.E. 100X.	107
Figura 37 -	Maior aumento da Figura anterior detalhando o cimento eosinófilo (CE) neoformado. H.E. 200X.	108
Figura 38 -	Notar material obturador extravasado para os tecidos periapicais. Há delgada ponte parcial de cimento eosinófilo neoformado (seta). H.E. 40X.	108

Figura 39 -	Ponte completa de cimento neoformado envolve a porção mais apical da raiz do dente. Presença de tecido pulpar com desnaturação protéica e ausência de detalhes celulares. H.E. 100X.	109
Figura 40 -	Da esquerda para a direita visualiza-se tecido ósseo (TO), ligamento periodontal (LP), pequenas áreas de reabsorção do cimento (setas), dentina (D) e fragmento de tecido pulpar com desnaturação protéica. H.E. 100X.	109
Figura 41 -	Notar à esquerda camada de ameloblastos (A) do germe do dente permanente. Segue ausência de tecido ósseo, presença de tecido conjuntivo com infiltrado inflamatório do tipo crônico e reabsorção ativa (seta) da parede de dentina (D). H.E. 100X.	110
Figura 42 -	Reabsorção ativa do tecido ósseo (TO), ligamento periodontal (LP) e área de reabsorção radicular (seta) atingindo a dentina (D) em profundidade. H.E. 100X.	110
Figura 43 -	A reabsorção radicular (seta) permitiu que houvesse invaginação de tecido conjuntivo (TC) para o interior do canal. H.E. 100X.	111
Figura 44 -	Notar ausência de reabsorção cementária, ligamento periodontal (LP) bem organizado e tecido ósseo (TO) neoformado junto a áreas de reabsorção (seta). H.E. 100X.	111
Figura 45 -	Exemplo de obturação aquém. Notar cimento eosinófilo neoformado selando completamente o forame apical. No lado direito, o germe do dente permanente está próximo. H.E. 40X.	115
Figura 46 -	Maior aumento da Figura anterior detalhando o cimento eosinófilo (CE) neoformado. Nota-se também pequenas áreas de cimento basófilo (seta). H.E. 100X.	115
Figura 47 -	Exemplo de selamento biológico completo por cimento neoformado eosinófilo, basófilo e calcificações irregulares. O tecido neoformado produziu selamento biológico completo envolvendo a porção apical do dente. H.E. 40X.	116
Figura 48 -	Cimento eosinófilo, basófilo e calcificação irregulares selam o forame apical e envolvem porção de tecido conjuntivo. H.E. 100X.	116
Figura 49 -	Notar presença de detritos (seta). Cimento eosinófilo (CE) e basófilo (CB) selam o forame apical. Do lado direito, com a proximidade do germe do dente permanente (DP) nota-se apenas delgada camada de cimento eosinófilo. H.E. 100X.	117
Figura 50 -	Selamento biológico à altura do forame apical por cimento neoformado. Do lado esquerdo existe uma solução de continuidade (seta) da ponte de tecido mineralizado. H.E. 100X.	117
Figura 51 -	Maior aumento da Figura anterior detalhando cimento eosinófilo neoformado e à esquerda célula clástica (seta) reabsorvendo a ponte de tecido mineralizado. H.E. 200X.	118
Figura 52 -	A ponte de tecido mineralizado constituída por cimento eosinófilo e basófilo é parcial (seta). H.E. 40X.	118
Figura 53 -	Cimento eosinófilo e basófilo e áreas de calcificação irregulares envolvem o forame apical. Notar presença de várias células clásticas (seta). H.E. 100X.	119

Figura 54 -	Notar ausência de ponte de tecido mineralizado. H.E. 40X.	119
Figura 55 -	Detalhe da área de inserção de fibras (seta) do ligamento periodontal (LP) na ponte de cimento neoformado (CN). Notar presença de pequeno infiltrado inflamatório do tipo crônico. H.E. 200X.	120
Figura 56 -	Observa-se da esquerda para a direita: resíduo do material obturador (MO), faixa da parede de dentina (D) cauterizada pelo material obturador, cimento celular (C) que envolve a raiz do dente, ligamento periodontal (LP) e tecido ósseo (TO). H.E. 100X.	120
Figura 57 -	Notar área de reabsorção (seta) do cimento celular (C) que envolve a raiz do dente. H.E. 100X.	121
Figura 58 -	Nota-se que o cimento foi reabsorvido (seta), não há tecido ósseo e o germe do dente permanente (DP) está à direita. H.E. 100X.	121
Figura 59 -	Da esquerda para a direita nota-se: ligamento periodontal (LP), canal lateral (CL) e área de reabsorção (seta) da raiz do dente expondo o canal radicular com resíduos do material obturador. Notar parede de dentina (D) com extensa área de reabsorção e ausência de cimento. À direita observa-se o germe do dente permanente camada de ameloblastos (A) e resíduo do esmalte (E). H.E. 100X.	122
Figura 60 -	Notar área de reabsorção ativa da dentina (seta) com exposição do canal radicular (CR). Os ameloblastos (A) do germe do dente permanente estão adentrando o espaço anteriormente ocupado pela parede de dentina. H.E. 100X.	122
Figura 61 -	Presença de ponte de tecido mineralizado parcial. H.E. 40X.	126
Figura 62 -	Há ponte de tecido mineralizado apical parcial (seta) e invaginação de tecido conjuntivo em direção ao interior do canal. Notar áreas de reabsorção do tecido ósseo (TO) ativas à direita. H.E. 40X.	126
Figura 63 -	Ponte de tecido mineralizado parcial envolve a porção apical da raiz do dente. H.E. 40X.	127
Figura 64 -	Deposição de cimento eosinófilo (seta) e áreas irregulares de calcificação selam a porção apical da raiz do dente. H.E. 100X.	127
Figura 65 -	Notar envolvimento da porção apical da raiz do dente por cimento neoformado. H.E. 100X.	128
Figura 66 -	Maior aumento da Figura anterior mostrando delgada camada de cimento neoformado (seta) e áreas irregulares de calcificação. H.E. 200X.	128
Figura 67 -	A porção apical da raiz do dente está envolta por ponte de tecido mineralizado constituída por cimento eosinófilo, basófilo e calcificações irregulares. No lado direito observa-se parte do germe do dente permanente (DP). H.E. 40X.	129
Figura 68 -	Maior aumento da Figura anterior detalhando a ponte de tecido mineralizado (seta), ligamento periodontal (LP) e tecido ósseo (TO). H.E. 100X.	129
Figura 69 -	Notar invaginação do tecido conjuntivo periodontal e formação de delgada ponte de cimento eosinófilo (seta). H.E. 40X.	130

Figura 70 -	Maior aumento da Figura anterior detalhando a delgada ponte de cimento eosinófilo (seta) e o tecido conjuntivo invaginado (TCI) para dentro do canal. Ocorreu, também, deposição de cimento nas paredes do canal. H.E. 100X.	130
Figura 71 -	Reabsorção da porção apical da raiz do dente e invaginação de tecido conjuntivo (TC). Na parte inferior há pequena porção de resíduo do material obturador (seta). H.E. 40X.	131
Figura 72 -	Maior aumento da Figura anterior mostrando células clásticas (setas) e infiltrado inflamatório do tipo crônico. H.E. 200X.	131
Figura 73 -	A ponte de tecido mineralizado foi amplamente reabsorvida por numerosas células clásticas (setas). H.E. 100X.	132
Figura 74 -	Notar ponte de tecido mineralizado constituída por cimento eosinófilo (CE) e basófilo (CB). Presença de fibras (seta) do ligamento periodontal (LP) inseridas no cimento eosinófilo. H.E. 200X.	132
Figura 75 -	Reabsorção ativa (setas) da dentina (D) da raiz do dente e do tecido ósseo (TO). H.E. 100X.	133
Figura 76 -	Reabsorção da parede de dentina (D) lateral da raiz do dente e reabsorção (seta) ativa do tecido ósseo (TO) adjacente. H.E. 100X.	133
Figura 77 -	Reabsorção da parede lateral da raiz do dente expondo o interior do canal radicular. Notar infiltrado inflamatório do tipo crônico e pequena porção da parede de dentina (seta). No lado esquerdo observa-se ameloblastos (A) do germe do dente permanente. H.E. 200X.	134
Figura 78 -	Presença de reabsorção ativa do tecido ósseo (TO) lateral. Notar canal lateral (CL) através do qual extravasou o material obturador. Cimento basófilo neoformado (seta) está presente entre o material obturador e o tecido conjuntivo do ligamento periodontal. H.E. 100X.	134
Figura 79 -	Notar invaginação de tecido conjuntivo periodontal (TC) para o interior do canal radicular, onde também é visualizado cimento celular eosinófilo neoformado (CE). Osteoclastos estão reabsorvendo tecido ósseo (seta). H.E. 100X.	138
Figura 80 -	Maior aumento da Figura anterior evidenciando invaginação de tecido conjuntivo (TC) periodontal e cimento eosinófilo neoformado (CE) e atividade osteoclástica (seta). H.E. 100X.	138
Figura 81 -	Invaginação de tecido conjuntivo periodontal e deposição de cimento eosinófilo (CE) formando ponte de tecido mineralizado com solução de continuidade (seta). H.E. 100X.	139
Figura 82 -	Notar intensa atividade clástica (setas) na porção apical deste espécime. H.E. 40X.	139
Figura 83 -	Maior aumento da Figura anterior detalhando a presença de células clásticas (seta). H.E. 200X.	140
Figura 84 -	Notar invaginação de tecido conjuntivo (TC) para o interior do canal radicular e áreas de reabsorção radicular apical (setas). H.E. 100X.	140
Figura 85 -	Presença de raspas de dentina e cimento basófilo neoformado (seta), selando parcialmente a porção apical da raiz do dente. H.E. 100X.	141

Figura 86 -	Invaginação de tecido conjuntivo e presença de cimento neoformado, inclusive promovendo a formação de ponte de tecido mineralizado parcial. Notar do lado direito pequenas raspas de dentina (seta) e abaixo atividade clástica junto à ponte de tecido mineralizado. H.E. 100X.	141
Figura 87 -	Detritos envolvidos por cimento eosinófilo neoformado(seta). Ao centro e notadamente na porção mais apical há intenso processo inflamatório do tipo crônico. H.E. 100X.	142
Figura 88 -	Observe intenso processo inflamatório do tipo agudo (INF), atividade clástica da dentina e cimento apical, bem como presença de reabsorção interna. H.E. 40X.	142
Figura 89 -	Maior aumento da Figura anterior detalhando a área de reabsorção interna ativa (seta) que já atinge o cimento que envolve a raiz do dente. H.E. 100X.	143
Figura 90 -	Porção mais coronária do tecido conjuntivo invaginado para o interior do canal radicular, atingindo o material selador (MS) e exibindo infiltrado inflamatório do tipo crônico. H.E. 100X.	143
Figura 91 -	Aspecto similar da Figura anterior H.E. 40X.	144
Figura 92 -	Tecido conjuntivo invaginado (TCI), com pequeno infiltrado inflamatório do tipo crônico e presença de reabsorção interna ativa (setas). H.E. 100X.	144
Figura 93 -	Aspecto semelhante ao da Figura anterior H.E. 40X.	145
Figura 94 -	Observe tecido conjuntivo (TC) invaginado para o interior do canal radicular e deposição de cimento eosinófilo neoformado (CE) junto à parede de dentina (D). H.E. 200X.	145
Figura 95 -	Presença de reabsorção interna ativa (seta) e infiltrado inflamatório (INF) do tipo crônico. Áreas de reabsorção ativa do tecido ósseo (TO). H.E. 100X.	146
Figura 96 -	Outro espécime com infiltrado inflamatório (INF) do tipo crônico no interior do canal radicular e área de reabsorção interna (seta). H. E. 200X.	146
Figura 97 -	Áreas de reabsorção externa da raiz do dente (setas). Notar cimento neoformado no interior do canal (CN). H.E. 100X.	147
Figura 98 -	Outro espécime com aspecto similar ao da Figura anterior. Cimento neoformado (CN) e área de reabsorção externa da raiz (seta). H.E. 100X.	147
Figura 99 -	Observar áreas de reabsorções ativas (setas) do cimento (C) e tecido ósseo (TO). H.E. 200X.	148
Figura 100 -	Presença de microorganismos Gram-positivos e negativos (setas) na superfície dentinária e interior de túbulos dentinários. Brown e Brenn 400X.	148
Figura 101 -	Presença de microorganismos Gram-positivos junto à detritos, parede de dentina e dentro dos túbulos dentinários (setas). Brown e Brenn 200X.	149
Figura 102 -	Microorganismos Gram-positivos junto à detritos (seta) no interior do canal radicular. Brown e Brenn 200X.	149
Figura 103 -	Resultado geral das médias dos escores atribuídos aos quatro grupos.	155
Figura 104 -	Escores médios atribuídos aos itens espessura e organização do ligamento periodontal.	155

Figura 105 -	Escores médios atribuídos aos ítems reabsorção radicular.	156
Figura 106 -	Escores médios atribuídos aos ítems infiltrado inflamatório.	156
Figura 107 -	Escores médios atribuídos aos ítems cimento neoformado.	157
Figura 108 -	Escores médios atribuídos aos ítems reabsorção radicular vestibular e lingual dos grupos tratados.	157

Lista de Quadros

	Pág.	
Quadro - 1	Apresentação dos quadrantes com os dentes decíduos utilizados.	80
Quadro - 2	Resumo das principais características dos diferentes grupos.	81
Quadro 3 -	Escores atribuídos aos diferentes eventos histomorfológicos observados nos espécimes do Grupo Vitapex.	99
Quadro 4 -	Escores atribuídos aos diferentes eventos histomorfológicos observados nos espécimes do Grupo Ca(OH) ₂ + iodofórmio + soro fisiológico.	114
Quadro 5 -	Escores atribuídos aos diferentes eventos histomorfológicos observados nos espécimes do Grupo Ca(OH) ₂ + Lipiodol.	125
Quadro 6 -	Escores atribuídos aos diferentes eventos histomorfológicos observados nos espécimes do Grupo controle.	137

Lista de Tabelas

	Pág.
Tabela 1 - Teste de Kruskal-Wallis para os tratamentos realizados	150
Tabela 2 - Teste de Kruskal-Wallis para inflamação	151
Tabela 3 - Teste de Kruskal-Wallis para neoformação cementária	152
Tabela 4 - Teste de Kruskal-Wallis para a reabsorção radicular	152
Tabela 5 - Teste de Kruskal-Wallis para reabsorção do tecido ósseo	153
Tabela 6 - Teste de Kruskal-Wallis para espessura e organização do ligamento periodontal	153
Tabela 7 - Teste de Kruskal-Wallis para (4grupos) cimento neoformado apical	154
Tabela 8 - Teste de Mann Withney para comparação entre reabsorção radicular vestibular e lingual	154

Lista de Abreviaturas

Ca(OH) ₂ =	Hidróxido de cálcio
EDTA =	Ácido etilenodiamino tetracético
H ₂ O =	Água
H.E =	Hematoxilina e eosina
IRM =	Material restaurador intermediário (à base de óxido de zinco e eugenol)
MTA =	Agregado de trióxido mineral
OZE =	Óxido de zinco e eugenol
PMCC =	Paramono clorofenol canforado
Cm =	Centímetros
g =	Gramas
µm =	Micrometros
mg =	Miligramas
mL =	Mililitro
mm =	Milímetro
mL/Kg =	Mililitros por kilogramas
nº =	Número
% =	Por cento

Sumário

	Pág.	
1	Introdução	31
2	Revisão da Literatura	36
2.1	Tratamento endodôntico em dentes decíduos com relatos de alguns casos de dentes com rizogênese incompleta	36
2.2	Tratamento endodôntico em dentes decíduos	41
2.3	Tratamento endodôntico em dentes permanentes com rizogênese incompleta e completa	48
2.4	Outros trabalhos que estudaram os materiais utilizados neste estudo	65
3	Proposição	74
4	Material e Método	76
4.1	Critérios para análise histomorfológica	86
4.2	Análise estatística	94
5	Resultado	97
5.1	Grupo I – Pasta Vitapex (Ca(OH) ₂ , iodofórmio e óleo de silicone)	97
5.2	Grupo II – Ca(OH) ₂ acrescido de iodofórmio e soro fisiológico	112
5.3	Grupo III – Ca(OH) ₂ associado ao Lipiodol	123
5.4	Grupo IV – Controle	135
5.5	Análise estatística dos resultados obtidos	150
5.6	Ilustrações gráficas	155
6	Discussão	159
6.1	Da metodologia empregada	159
6.1.1	O cão como modelo experimental	159

Sumário

6.1.2	Abertura coronária e preparo biomecânico dos canais radiculares	163
6.1.3	Obturação dos canais radiculares	165
6.1.4	Momento do ato operatório e do sacrifício dos animais	166
6.1.5	Critério de análise dos resultados	167
6.2	Dos resultados obtidos	168
6.2.1	Grupo controle	168
6.2.2	Pasta Vitapex	171
6.2.3	Ca(OH) ₂ acrescido de iodofórmio e soro fisiológico e Ca(OH) ₂ associado ao Lipiodol	175
6.2.4	Considerações finais sobre os materiais obturadores estudados	180
7	Conclusão	183
	Referências	185
	Anexos	201

Introdução

1 Introdução

O tratamento endodôntico de dentes com rizogênese incompleta é um procedimento corriqueiro nos dentes permanentes jovens. Conforme a condição clínica do caso em questão pode-se obter uma apicificação ou apicigênese. Quando resta ainda uma porção da polpa dental pode haver a complementação apical (apicigênese) através da deposição de dentina e cimento. Quando o tecido pulpar foi totalmente destruído ou removido obtém-se tão somente um selamento do ápice aberto por neoformação cementária (HOLLAND et al., 1971,1973). Esses dados e a melhor compreensão da reparação só puderam concretizar-se com a realização de estudos experimentais com controle histomorfológico tanto em dentes de cães (FUJJI; MACHIDA, 1991; HOLLAND et al., 1971) quanto em dentes humanos (HOLLAND et al., 1973). Antes desses primeiros trabalhos experimentais histomorfológicos, o que se encontrava na literatura eram tão somente relatos de controle clínico-radiográfico, aliados a rara análise histológica de algum dente eventualmente extraído (BALL, 1964; COOKE; ROWBOTHAN,1960; HOLLAND; LEONARDO, 1968). Na seqüência, novas experimentações histomorfológicas em dentes de cães analisaram a influência de curativos de demora e de materiais obturadores na reparação após tratamento endodôntico em casos com rizogênese incompleta, acrescentando mais detalhes aos já então divulgados (HOLLAND et al.; 1983a, 1992; SILVA, 1991).

Com os dentes decíduos isso não ocorreu. Mesmo o tratamento endodôntico em dentes com ápice já formado foi questionado por alguns, principalmente em casos de necropulpectomia, argumentando que a morfologia interna do dente decíduo era muito complexa (BARKER et al. 1975; BENFATTI; TOLEDO, 1966; BENFATTI et al. 1967; HIBBARD; IRELAND, 1957; KING, 1961, RIPA, 1970). Deve-se considerar, no entanto, que a morfologia interna de alguns dentes permanentes também é complexa (HESS; KELLER, 1988), mas que esse problema tem sido superado através da realização de numerosos trabalhos de pesquisa (OTOBONI FILHO, 2000; SOUZA et al., 1989; TANOMARU FILHO, 1996). Diante disso várias investigações em dentes decíduos de animais tem procurado chegar à uma técnica de tratamento adequado

para esses dentes, tanto em casos de biopulpectomia quanto de necropulpectomia (FARACO JÚNIOR; PERCINOTO, 1998; MURATA, 2002; NERY, 1999; 2000).

No entanto, ainda não se deu a devida atenção ao tratamento endodôntico de dentes decíduos com rizogênese incompleta. Quando a polpa desses dentes encontrasse ainda com vitalidade, tem sido dada preferência às técnicas conservadoras, ou seja, capeamento, curetagem pulpar, pulpotomia (BERK; KRAKOW, 1972; CAMP, 1984; GUEDES-PINTO, 1995; KOPEL, 1992). No entanto, muitas vezes a destruição da polpa do dente decíduo com rizogênese incompleta é mais extensa, requerendo o caso um tratamento endodôntico (ALMEIDA et al., 2002; O'RIORDAN, 1980). Essa condição geralmente ocorre em casos de cárie precoce na infância denominada de "cárie de mamadeira", traumas com fratura coronária extensa, traumas que produzem necrose do tecido pulpar, etc. (ALMEIDA et al., 2002).

Observa-se na literatura algumas publicações referentes à tratamento endodôntico em dentes decíduos com rizogênese incompleta, porém, a maioria apenas com controle clínico radiográfico (ALMEIDA et al., 2002; O'RIORDAN, 1980; TRAIRATVORAKUL, 1998). Encontramos na literatura apenas 3 experimentações com análise histopatológica de alguns dentes. Assim, Russo et al. (1976) efetuaram pulpectomia em incisivos e molares decíduos de cães com idade entre 60 e 70 dias, obturando os canais com Ca(OH)_2 em água; Ca(OH)_2 com iodofórmio e água; OZE; OZE com formocresol. Dentre os dentes tratados alguns exibiam rizogênese incompleta no ato do tratamento. As pastas de Ca(OH)_2 induziram o reparo apical inclusive com ocorrência de selamento biológico por deposição de tecido mineralizado. O OZE com ou sem formocresol não promoveu o reparo.

Fuchino (1980) realizou um trabalho clínico e histopatológico após pulpectomia e tratamento endodôntico em dentes decíduos de cães e humanos, obturando os canais com o produto Vitapex. A análise histopatológica foi efetuada nos dentes de cães, que, segundo o autor possuíam idade entre 2 e 5 meses, sendo mortos de 5 a 60 dias depois. Observaram que em 17 casos o reparo foi induzido pelo remanescente pulpar e, em 29 casos, pela membrana periodontal. Em muitos casos a reabsorção fisiológica da raiz do dente ocorreu simultaneamente com o material

obturador. Relata ter observado 2 casos de lesão do germe do dente permanente pelo material sobreobturado.

Hendry et al. (1982) utilizaram pré-molares decíduos inferiores de cães com 6 semanas de idade. As polpas foram removidas, ficando os canais expostos por 2 semanas. Seguiu-se o preparo biomecânico 1mm aquém do ápice com limas tipo kerr e irrigação com soro fisiológico. Alguns dentes foram tomados como controle, só com selamento coronário. Os demais foram obturados com uma pasta de Ca(OH)_2 composta por 5 partes de Ca(OH)_2 e uma parte de sulfato de bário, utilizando como veículo o PMCC. Outro grupo experimental teve os canais obturados com OZE manipulado bem consistente. As aberturas coronárias foram seladas com OZE consistente e os animais mortos num período de 1 dia a 12 semanas. A maior parte dos espécimes foi analisada com 4 semanas de pós-operatório. Nesse tempo notaram que os melhores resultados foram obtidos com a pasta à base de Ca(OH)_2 , tendo sido ressaltado: menor inflamação, menor reabsorção radicular e maior deposição de tecido mineralizado do que o Grupo OZE e o controle.

Boer (2002) realizou reimplante imediato de dentes decíduos de cães, cujos canais foram obturados com Sealapex. Segundo a autora, alguns dos dentes reimplantados estavam com rizogênese incompleta, o que pode ser notado em algumas poucas ilustrações. No entanto, a autora não descreve em detalhes as ocorrências apicais, dando atenção às ocorrências histomorfológicas junto às porções laterais da raiz do dente.

Dentre os materiais obturadores até então testados salientam-se o Vitapex (Ca(OH)_2 + iodofórmio + óleo de silicone); Ca(OH)_2 em água; Ca(OH)_2 em soro fisiológico; Ca(OH)_2 + água + iodofórmio; OZE; OZE + formocresol. Segundo a literatura consultada percebe-se que os melhores resultados foram obtidos com o emprego do Ca(OH)_2 , o que está de acordo com o obtido em dentes permanentes com rizogênese incompleta (BINNIE; ROWE, 1973; CITROME et al., 1979; CHOSACK et al., 1997; CVEK, 1972; FELIPPE et al., 2005; FUJJI; MACHIDA, 1991; GUPTA et al., 1998; HOLLAND et al., 1971, 1973, 1992). No entanto, deve-se ressaltar que o Ca(OH)_2 tem sido empregado com diferentes veículos, hidrossolúveis e não hidrossolúveis. Julgamos ser necessária a realização de um trabalho de investigação específico para

dentes decíduos com rizogênese incompleta, onde se efetue uma análise dos resultados após obturação de canal com Ca(OH)_2 preparado com diferentes tipos de veículos. Seria o caso do óleo de silicone, do Lipiodol e do soro fisiológico (FUCHINO, 1980; HOLLAND et al., 1983a; RUSSO, et al. 1976).

Entendemos que a falta de trabalhos de pesquisa que analisem especificamente o reparo a nível histomorfológico de dentes decíduos com rizogênese incompleta, após tratamento endodôntico, justifica plenamente a realização do presente trabalho. Só a realização de trabalhos específicos sobre o tema poderá oferecer dados concretos para a melhor compreensão do assunto. Esses dados permitirão a comparação com o que já se conhece sobre o mesmo tipo de tratamento em dentes permanentes. Soma-se a isso a necessária análise dos reflexos que esse tratamento poderá trazer ao germe do dente permanente e ao processo de rizólise, principalmente pela dificuldade que se tem em controlar o nível correto da obturação nos dentes com ápice aberto.

Revisão da Literatura

2 Revisão da Literatura

Neste estudo foram analisados pastas à base de Ca(OH)_2 associado a 3 diferentes veículos: um hidrossolúvel (soro fisiológico) e dois não hidrossolúveis (óleo de silicone e Lipiodol), para preencher os canais de dentes decíduos de cães com rizogênese incompleta.

A revisão da literatura levantou conceitos e estudos relacionados ao tratamento endodôntico de dentes decíduos com rizogênese incompleta, mas devido a escassez de relatos sobre o tema, nós consideramos também alguns dos trabalhos que estudaram essas pastas ou outras similares diante do tratamento endodôntico em dentes permanentes com rizogênese incompleta e completa. Portanto a revisão da literatura não se limitou tão somente ao tratamento endodôntico em dentes decíduos com rizogênese incompleta. Assim, para facilitar o leitor, este capítulo será dividido em 4 tópicos:

2.1 Tratamento endodôntico em dentes decíduos com relatos de alguns casos de dentes com rizogênese incompleta;

2.2 Tratamento endodôntico em dentes decíduo;

2.3 Tratamento endodôntico em dentes permanentes com rizogênese incompleta e completa;

2.4 Outros trabalhos que estudaram os materiais utilizados neste estudo.

2.1 Tratamento endodôntico em dentes decíduos com relatos de alguns casos de dentes com rizogênese incompleta

Russo et al. (1976) trataram 80 canais de 8 cães sem raça defenida, com idade de 60 e 70 dias. Os dentes deciduos tratados foram os caninos, 2º e 3º incisivos superiores e inferiores e 2º e 3º molares decíduos inferiores. Após o preparo biomecânico os canais foram preenchidos, com o auxílio de brocas lentulo, com os

seguintes materiais: Ca(OH)_2 + iodofórmio + água, Ca(OH)_2 + água, OZE e OZE + formocresol. Os animais foram mortos 30 dias após o tratamento, sendo as peças processadas para análise histomorfológica. No Grupo Ca(OH)_2 iodofórmio observaram 4 casos com rizogênese incompleta que tiveram a porção apical selada por cimento neoformado de diferentes espessuras. No grupo cujos canais foram obturados com OZE + formocresol, 3 casos com rizogênese incompleta mostraram severo infiltrado inflamatório do tipo crônico, próximo ao material obturador.

Fuchino (1980) realizou um trabalho clínico e histopatológico após pulpectomia e tratamento endodôntico em dentes decíduos de cães e humanos, obturando os canais com o produto Vitapex. A análise histopatológica foi efetuada nos dentes de cães, que, segundo o autor possuíam idade entre 2 e 5 meses, sendo sacrificados de 5 a 60 dias depois. Observaram que em 17 (21%) casos o reparo foi induzido pelo remanescente pulpar e, em 29 (36%) casos, pela membrana periodontal. Em muitos casos a reabsorção fisiológica da raiz do dente ocorreu simultaneamente com o material obturador. As alterações patológicas observadas no remanescente pulpar e nos tecidos periapicais foram hiperemia, sangramento, células inflamatórias, supuração, atrofia e reabsorção patológica do osso alveolar. Relata ter observado 2 casos de lesão do germe do dente permanente pelo material sobreobturado. Do total de 81 raízes foram consideradas sucesso em 41 (50,6%), em reparo 20 (24,7%) e fracasso 20 (24,7%). Os melhores resultados foram observados quando o material obturador não foi extravasado. Em relação ao trabalho clínico realizado em 163 dentes decíduos (258 raízes) com vitalidade pulpar em crianças com idade de 3 anos e 3 meses a 8 anos e 8 meses, após pulpectomia e obturação dos canais com o produto Vitapex, os resultados clínico radiográficos, após controle de 5 a 1307 dias, demonstraram que a porcentagem de sucesso foi maior nos casos onde não ocorreram sobreobturação. O excesso de material extravasado foi reabsorvido, e na maioria dos casos a reabsorção do material obturador foi simultânea ou um pouco mais rápido que a reabsorção da raiz. Dos 163 dentes tratados, 127 (77,9%) foram considerados sucessos, 25 (15,3%) em reparo e 11 (6,8%) fracasso.

Este estudo indica que a pulpectomia em dentes decíduos pode ser favoravelmente realizada quando o material obturador é o Vitapex.

O'Riordam (1980) relatou um caso de apicificação no dente 61, que apresentava necrose pulpar e ápice aberto decorrente de trauma em uma criança de 2 anos de idade. Segundo o autor o processo de apicificação é um procedimento que induz o fechamento apical da raiz em dentes com necrose pulpar e ápice aberto. A apicificação ocorre com maior frequência nos dentes permanentes jovens, mas pode acometer os dentes decíduos devido à vários tipos de injúrias. O dente 61 apresentava coroa escurecida, áreas radiolúcidas na região apical e rizogênese incompleta. Foi colocado uma mistura de Ca(OH)_2 radiopaco (Hypocal) a 1mm aquém do ápice, por um período de 4 meses. Decorrido esse período foi constatada a presença de barreira calcificada no ápice, e o canal foi obturado definitivamente com OZE consistente com auxílio de condensadores endodônticos. Em período pós-operatório de 1 mês, o dente estava sem mobilidade, lamina dura normal e região apical sem presença de áreas patológicas. Este caso relatado sugere que o Ca(OH)_2 pode estimular o selamento apical de dentes decíduos com necrose pulpar.

Hendry et al. (1982) utilizaram pré-molares decíduos inferiores de cães com 6 semanas de idade. As polpas foram removidas, ficando os canais expostos por 2 semanas. Seguiu-se o preparo biomecânico 1mm aquém do ápice com limas tipo kerr e irrigação com soro fisiológico. Alguns dentes foram tomados como controle, só com selamento coronário. Os demais foram obturados com uma pasta de Ca(OH)_2 composta por 5 partes de Ca(OH)_2 e uma parte de sulfato de bário, utilizando como veículo o PMCC. Outro grupo experimental teve os canais obturados com OZE manipulado bem consistente. As aberturas coronárias foram seladas com OZE consistente e os animais mortos num período de 1 dia a 12 semanas. A maior parte dos espécimes foi analisada com 4 semanas de pós-operatório. Nesse tempo notaram que os melhores resultados foram obtidos com a pasta à base de Ca(OH)_2 , tendo sido ressaltado: menor inflamação, menor reabsorção radicular e maior deposição de tecido mineralizado do que o Grupo OZE e o controle.

Machida (1983) apresentou documentação histológica de 4 dentes decíduos com rizogênese incompleta em 4 cães, já publicados por Fuchino em 1980, que foram submetidos à pulpectomia e obturação de canal com o produto Vitapex. O autor limita-se a descrever superficialmente os 4 casos. Assim, refere-se a um dente com pós-

operatório de 60 dias, que encontra-se em reparação. Um segundo caso, 42 dias após o tratamento, exhibe ápice aberto, com pequena invaginação de tecido ósseo e tecido conjuntivo na porção mais apical. O terceiro espécime refere-se a um pós-operatório de 19 dias. Chama a atenção para o fato de que a polpa não foi totalmente removida, restando uma porção no terço apical. Nota-se deposição de tecido mineralizado na porção apical e também junto à superfície coronária do tecido pulpar remanescente. O quarto caso exhibe um dente decíduo, também com rizogênese incompleta, que foi sobreobturado com o Vitapex. Segundo o autor, uma parte do material extravasado foi reabsorvido, enquanto o restante permaneceu como resíduo, que se tornou petrificado. Se a quantidade de Vitapex extravasado for mínima, não traz prejuízo ao dente permanente, o que não acontece se for extravasado em excesso. O autor recomenda que não se efetue sobre-obturação para não prejudicar o germe do dente permanente. Além desses casos analisados histologicamente o autor apresenta também controle clínico-radiográfico de alguns dentes decíduos humanos que foram obturados com Vitapex e cujos resultados foram considerados exitosos.

Trairatvorakul (1998) relatou caso de apicificação do dente 51 que apresentava necrose pulpar e com ápice aberto, de uma menina de 14 meses de idade. Ao exame radiográfico foi constatado que o dente apresentava 70%-80% da raiz formada, estando com o forame bem aberto. A apicificação com Ca(OH)_2 foi o tratamento escolhido. Foi realizado odontometria, remoção do remanescente pulpar, irrigação com soda clorada e o preenchimento do canal com uma pasta de Ca(OH)_2 P.A mais água destilada e selamento com algodão e IRM. A pasta de Ca(OH)_2 foi trocada a cada 3 meses. Decorridos 6 meses, o Ca(OH)_2 foi removido e constatada a complementação apical com auxílio de uma lima. O canal foi então obturado definitivamente com a pasta de OZE e o dente restaurado com uma camada de cimento de fosfato de zinco e resina composta. A apicificação foi considerada um sucesso, não ocorreram sinais e sintomas indesejáveis e a radiografia não apresentou alterações patológicas. Após 5 anos, a radiografia evidenciou que as raízes dos dentes 51 e 61 tinham sido reabsorvidas na mesma proporção, mas o dente 51 apresentava um volume de OZE ao lado da raiz reabsorvida. Aos 6 anos e 6 meses o dente 61 e 51

esfoliaram, seguido da erupção do dente 21 e 11, ambos com a superfície e a coloração normal.

Almeida et al. (2002) relataram casos de apicificação nos dentes incisivos superiores decíduos com rizogênese incompleta, sendo 3 com vitalidade (dentes 62,51,52) e 1 com necrose pulpar (dente 61), todos provenientes de lesões cáries precoces na infância (“cárie de mamadeira”), em criança com 20 meses de idade. Segundo os autores, os incisivos superiores são os dentes mais afetados por esse tipo de patologia, que possui evolução rápida da lesão. Esses dentes apresentavam lesões cáries extensas com grande destruição da coroa, necessitando de tratamento endodôntico para colocação de coroa de celulóide com pino confeccionado com fio ortodôntico.

Apicificação consiste na indução de formação de uma barreira apical calcificada em dentes com polpas necrosadas, enquanto que apicigênese consiste na continuação da formação da raiz com auxílio de tecidos pulpares vitais remanescentes.

A opção de tratamento para dentes permanentes, com problemas pulpares com rizogênese incompleta tem sido apicificação, usando Ca(OH)_2 . Este método tem obtido grande sucesso no tratamento de dentes permanentes com problemas pulpares, com rizogênese completa ou incompleta, com história de luxação e reabsorção radicular causado por inflamação crônica. No entanto, na literatura estudada, existem poucos relatos com o uso do método de apicificação na dentição decídua.

No dente que apresentava necrose pulpar foi colocado curativo de PMCC por 2 meses, seguido de obturação temporária com uma pasta de Ca(OH)_2 P.A acrescido de soro fisiológico por 2 meses para induzir o fechamento apical. Decorridos 2 meses, ao exame radiográfico foi constatada a presença de barreira apical mineralizada, sendo então realizada a obturação definitiva com uma pasta iodoformada. Nos demais dentes (62, 51, 52), que apresentavam vitalidade pulpar, foi realizada a pulpectomia e obturação definitiva com pasta iodoformada. Os dentes 51, 52 e 61 foram restaurados com auxílio de coroa de celulóide com pino, confeccionados com fio ortodôntico, e o dente 62 restaurado com resina composta. O controle clínico radiográfico foi realizado a cada 3 meses. O fechamento apical foi confirmado radiograficamente após 4 meses, com a presença de uma imagem bem definida do ápice. Segundo os autores a

apicificação com Ca(OH)_2 em dentes decíduos com rizogênese incompleta é uma opção de tratamento viável, embora novos estudos sejam necessários para manutenção desses dentes até a erupção do permanente sucessor.

Boer (2002) realizou reimplante imediato de dentes decíduos de cães, cujos canais foram obturados com Sealapex. Segundo a autora, alguns dos dentes reimplantados estavam com rizogênese incompleta, o que pode ser notado em algumas poucas ilustrações. No entanto, a autora não descreve em detalhes as ocorrências apicais, dando atenção às ocorrências histomorfológicas junto as porções laterais da raiz do dente.

2.2 Tratamento endodôntico em dentes decíduos

Fuchino et al. (1978) trataram endodonticamente 130 dentes decíduos humanos, obturando os canais com o produto Vitapex. Os resultados foram analisados clínico-radiograficamente por um período de 7 a 572 dias. Dentre os casos tratados notaram resultados muito bons em 112 dentes (86,2%), bons em 15 (11,5%) e fracasso em 3 (2,3%). Os autores salientam que o material para obturar canais de dentes decíduos deve ser biocompatível e reabsorvível. Acreditam que o Vitapex atende essas propriedades.

Sato (1978) observou clínico-radiograficamente os dentes decíduos obturados com a pasta Vitapex nos casos de sobreobturaç o do material. Segundo o autor, a vida  til do produto que extravasou, geralmente   curta, de 1 semana a 2 meses, e al m disso, vai reabsorvendo e ao seu redor come am a formar  reas de calcifica o. Como esse material tem o Ca(OH)_2 como elemento principal, acelera o reparo. Em todos os casos analisados n o houve atraso na reabsor o do dente dec duo.

Nishino et al. (1980) trataram endod nticamente 91 dentes dec duos humanos em 34 pacientes com idade de 3 anos e 7 meses a 9 anos e 6 meses, cujos canais foram obturados com Vitapex, sendo os resultados controlados cl nica e radiograficamente por um per odo de 2 meses a 1 ano e 8 meses. Do total de dentes tratados observaram  timos resultados em 78% dos casos, bons resultados em 16,5%

e resultados ruins em 5,5% dos casos. Segundo os autores, nos casos de raízes infectadas, quando o Vitapex foi introduzido até o ápice, o material foi reabsorvido e ocorreu reparo pela deposição óssea. O Vitapex foi reabsorvido simultaneamente com a raiz do dente sem prejudicar a erupção do dente permanente.

Os autores relataram que quando o Vitapex foi colocado dentro do canal do dente 61 com infecção crônica avançada, ocorreu reabsorção mais rápida que o dente, provavelmente devido ao ápice aberto, por causa da reabsorção avançada da raiz. O Vitapex tem como principal produto o Ca(OH)_2 e iodofórmio e para facilitar o escoamento é adicionado o óleo de silicone. É acondicionado dentro de uma seringa, o que facilita a sua aplicação, mas dependendo do caso a broca de lentulo deve ser utilizada para conseguir o preenchimento total do canal.

Chiba et al. (1981) trataram endodonticamente 163 dentes decíduos humanos, sendo 49 após pulpectomia e 114 casos com canais infectados de 126 crianças. Os canais radiculares foram obturados com o produto Vitapex e os resultados controlados clínico-radiograficamente por um período de 2 a 49 meses. Dentre os casos de pulpectomia ocorreu apenas 1 caso (2,0%) de fracasso e dentre os canais infectados houve fracasso no tratamento de 15 casos (13,2%). Segundo os autores, baseados nas observações radiográficas, o excesso de material extravasado foi reabsorvido em 2 ou 3 meses, enquanto o Vitapex foi reabsorvido lentamente e simultaneamente com a reabsorção da raiz em todos os casos.

Matsumura (1983) analisou histologicamente as condições de reparo após tratamento de canal radicular de molares decíduos de cães, quanto ao grau e padrão de reabsorção radicular e as alterações do tecido ao redor do germe do dente permanente, durante um período de 4 a 10 semanas. Os materiais obturadores testados foram o Calvital, a Pasta Kri, fórmula de Kurosu tipo II (pasta de OZE), obturação com guta percha e Grupo controle (sem nenhum tipo de tratamento). Nos grupos experimentais sem reabsorção apical, as alterações inflamatórias foram raramente encontradas; mas quando ocorreram reabsorções apicais, o Calvital mostrou melhores resultados histológicos, seguido da pasta Kri, fórmula de Kurosu e obturação com guta percha. Em relação à pasta Kri, a maior parte do material obturador foi reabsorvida após as paredes do canal serem reabsorvidas no lado oposto ou na parede

próxima ao germe do dente permanente, no entanto os ápices foram muito pouco reabsorvidos. Quantidade mínima de células inflamatórias foi encontrada na fase inicial, e à medida que a reabsorção radicular aumentava, o infiltrado inflamatório tornava-se gradativamente mais severo e intenso. Nessa condição o ligamento periodontal estava totalmente desorganizado e ocorreu reabsorção do osso alveolar.

Na fase inicial não existia diferença no grau de reabsorção radicular entre o grupo experimental e o controle. Após a fase intermediária a velocidade de reabsorção radicular no grupo experimental foi gradativamente retardada. Esta tendência foi mais marcante no grupo da fórmula de Kurosu e obturação com guta percha do que no Calvital e a Pasta Kri. As raízes dos dentes do grupo experimental estavam em íntimo contato com o germe do dente permanente, quando comparado ao grupo controle. A maioria do epitélio reduzido do esmalte do germe do dente permanente, abaixo do dente decíduo com canal tratado, desapareceu parcialmente.

Rosendahl e Weinert-Grodd (1995) relataram 2 casos onde realizaram pulpectomia nos molares decíduos (dentes 54 e 74) com polpa necrótica, utilizando como material obturador, uma pasta de Ca(OH)_2 radiopaco (Calxyl). Segundo os autores o Ca(OH)_2 é fácil de ser utilizado e apresenta boa reabsorção do material durante a erupção do dente permanente. Portanto, é o material de escolha para dentes decíduos infectados.

Faraco Junior e Percinoto (1998) analisaram histopatologicamente em dentes decíduos de cães, 2 técnicas de tratamento endodôntico em dentes com polpa mortificada. Foram utilizados nesse estudo 60 dentes decíduos de cães (caninos, 2º e 3º molares inferiores) do lado direito para realização das técnicas, enquanto que os dentes do lado esquerdo não sofreram nenhuma intervenção, servindo como grupo controle. As técnicas estudadas foram: técnica Guedes Pinto, onde os canais foram obturados com uma pasta composta de partes iguais de iodofórmio, PMCC e Rifocort e a técnica preconizada pela Faculdade de Odontologia de Araçatuba – Unesp (técnica FOA), sendo os canais obturados com a pasta composta de 5g de Ca(OH)_2 , 2g de óxido de zinco, 1g de iodofórmio, 20mL de propileno glicol e 20mg de colofônia. Decorridos 30 dias os cães foram mortos e os dentes e os tecidos periapicais preparados para análise histopatológica. Os resultados demonstraram que as duas

técnicas estudadas foram bem aceitas pelos tecidos periapicais, sendo que a técnica FOA obteve melhores resultados levando em consideração a intensidade da inflamação crônica. A técnica de Guedes Pinto apresentou estatisticamente mais áreas de reabsorção, quando comparada à técnica da FOA e ao Grupo controle na região apical.

Em 1999, Nurko e Garcia-Godoy trataram endodônticamente 33 dentes decíduos humanos, obturando seus canais com Vitapex, uma pasta à base de Ca(OH)_2 acrescido de iodofórmio e óleo de silicone. O tratamento foi controlado, por um período de 3 a 22 meses, através de exames clínico-radiográficos. Todos os casos revelaram excelentes sinais clínico-radiográficos de sucesso. Notaram também que todo material extravasado para os tecidos periapicais foi reabsorvido. Os autores salientam que o preparo biomecânico dos dentes decíduos tem o mesmo objetivo dos dentes permanentes de remoção do tecido necrótico o melhor possível, sem lesar as estruturas vitais adjacentes. Para compensar a complexidade anatômica do sistema de canais radiculares é necessário destruir os microorganismos remanescentes com o emprego de uma pasta com essas propriedades.

Nery (1999) analisou histologicamente, em dentes decíduos de cães, após biopulpectomia, a resposta dos tecidos apicais e periapicais aos seguintes materiais: Sealapex, Ca(OH)_2 P. A associado ao propileno glicol e pasta Guedes-Pinto. Foram utilizados nesse estudo 30 dentes decíduos de 5 cães com idade entre 60-80 dias. Os dentes utilizados foram os incisivos e caninos superiores direito e caninos e 1º pré-molares inferiores do mesmo lado. Os dentes homólogos correspondentes do lado esquerdo não receberam tratamento, servindo como controle. Decorridos 30 dias os cães foram mortos e as peças processadas para análise histológica. Os resultados histológicos, de modo geral, foram similares entre si, embora, nos espécimes obturados com a pasta Guedes-Pinto não foi verificado nenhum caso de selamento biológico ao nível do forame apical. Segundo a autora, apesar do Sealapex ser um cimento que tome presa, nas condições estudadas, não interferiu na rizólise, tendo sido reabsorvido juntamente com a raiz. Nessa análise, foi notado que as raízes tratadas foram reabsorvidas um pouco mais rapidamente do que aquelas que não receberam tratamento.

Nurko et al. (2000) obturaram os canais de 2 incisivos decíduos humanos com Vitapex. Houve sobreobturação nos dois casos, os quais foram controlados, clinicamente, por 38 meses. Observaram que o material obturador foi reabsorvido, inclusive dentro do canal, tendo sido observado bons resultados clínico-radiográfico. Os autores salientam que, mesmo diante da reabsorção da pasta intracanal, os resultados foram bons, sendo, no entanto, necessária observação a prazo mais longo para verificar se ocorreu algum efeito sobre o dente permanente subjacente.

Mani et al. (2000) realizaram tratamento endodôntico em 60 molares decíduos com necrose pulpar em crianças com idade de 4 a 9 anos. Os canais foram obturados com a pasta de Ca(OH)_2 com base de metil celulose com pH 12 (Pulpdent) ou com a pasta de OZE. Os materiais obturadores foram levados ao interior dos canais com auxílio de brocas lentulo. Os dentes foram avaliados clinicamente e radiograficamente de 2 e 2 meses durante um período de 6 meses. Os resultados observados após 6 meses foram: selamento completo em 7 dos 15 dentes (46,6%) com o OZE e 12 dos 21 dentes (57,1%) com o Pulpdent; selamento parcial em 7 dentes com OZE e 8 com o Pulpdent e casos de fracasso de 6,6% com o OZE e 4,8% com o Pulpdent. A reabsorção fisiológica inicial estava presente em 10 dentes do OZE (33,3%) e em 6 dentes do Pulpdent (20%). No Grupo do OZE em 4 dos 10 dentes (40%) o material obturador estava sendo reabsorvido na mesma velocidade da raiz, enquanto que em 6 casos (60%) mostrou reabsorção mais lenta do que a raiz. No Grupo do Pulpdent em 5 dentes (83,3%) o material obturador estava sendo reabsorvido na mesma velocidade da raiz, enquanto que em 1 dente a reabsorção do material estava mais avançada do que a raiz. Outro dado importante que os autores verificaram no Grupo do Pulpdent foi reabsorção do material obturador em 13 dentes (43,3%) antes da reabsorção da raiz em diferentes terços da raiz (na porção apical do canal 38,5%, na vertical da raiz de uma forma generalizada 38,5% e na porção da câmara pulpar envolvendo a entrada dos canais 23%). Considerando os resultados clínicos e radiográficos foi obtido um sucesso de 83,3% com o OZE (25 dentes) e 86,7% com o Pulpdent (26 dentes), diferenças não estatisticamente significantes. Foram consideradas fracassos em 2 dentes, 1 para cada grupo. Apesar do Grupo do OZE ter demonstrado sucesso em 83,3% dos casos, as avaliações radiográficas demonstraram

que o material obturador apresentava uma pequena reabsorção ou nenhuma reabsorção na maioria dos canais com sobreobturação (66,7%) e reabsorção atrasada do material em 6 dos 10 dentes, quando comparado à reabsorção fisiológica da raiz. Enquanto que com o Pulpdent, a única desvantagem foi a sua reabsorção no interior dos canais, mas esse desaparecimento do Ca(OH)_2 não foi significativo, pois não ocorreu nenhum efeito adverso neste estudo. Se o OZE é usado porque é um material mais duradouro, o Ca(OH)_2 que é menos durável não parece ser um fator significativo neste contexto, quando consideramos a retenção mais curta dos dentes primários, quando comparados aos dentes permanentes, que precisam ser mantidos durante um tempo de vida maior. Os autores concluem que com a taxa de sucesso alta de 86,7% e ausência de qualquer resposta adversa no presente estudo, foram demonstradas as propriedades favoráveis do Ca(OH)_2 . Este achado positivo e sua natureza não fixativa é suficiente para autorizar seu uso como material obturador de canal para dentes decíduos.

Murata (2002) analisou histomorfologicamente, em dentes decíduos de cães, a resposta dos tecidos apicais e periapicais aos seguintes materiais após biopulpectomia: Pasta Maisto, Pasta L&C e Sealer 26 acrescido de iodofórmio. Foram utilizados 80 dentes decíduos anteriores de 6 cães da mesma ninhada e com 60 dias de idade. Os melhores resultados, após 30 dias, foram observados com a pasta Maisto, seguido pelo Sealer 26 + iodofórmio, Controle e a pasta L&C. A autora verificou que a Pasta L&C mostrou incompatibilidade biológica e que os demais materiais foram biocompatíveis, porém, suas velocidades de reabsorção não acompanharam a velocidade de reabsorção das raízes dos dentes decíduos.

Nedley (2002) descreveu 2 casos de pulpectomia em dentes decíduos infectados, onde os canais foram preenchidos com a pasta Vitapex. Segundo o autor o Vitapex é um excelente material para dentes decíduos pulpectomizados, pois é um material de fácil utilização, tornando o procedimento mais atrativo do que a extração.

Coser e Giro (2002) avaliaram radiograficamente, por um período de 360 dias, a efetividade de duas técnicas endodônticas em dentes decíduos humanos com polpas necrosadas apresentando lesão de furca e/ou lesão periapical crônica. Foram avaliados 51 primeiros e segundos molares inferiores decíduos, os quais foram

divididos em 2 grupos: Grupo 1- em 28 dentes, realização da pulpotomia com curativo de formocresol entre sessões e obturação da câmara coronária com OZE e Grupo 2- em 23 dentes, realização da pulpectomia com curativo com pasta de Ca(OH)_2 (Calen) entre sessões e obturação dos canais radiculares com pasta de Ca(OH)_2 (Calen) espessado com Ca(OH)_2 P.A. Foram realizados radiografias padronizadas desde o início do tratamento e aos 3, 6, 9 e 12 meses, sendo as radiografias escaneadas e inseridas num programa de computador; o qual possibilitou a delimitação da área da lesão fornecendo a sua medida.

Os autores concluíram que radiograficamente a área da lesão reduziu para ambas as técnicas, com aumento do período pós operatório, tendo a técnica da pulpotomia com formocresol promovido uma redução de 85,96% e a técnica da pulpectomia com Ca(OH)_2 de 73,47% da área média da lesão, no final de 360 dias de observação com diferença estatística significativa entre as técnicas.

Ko et al. (2003) relataram que o Vitapex foi introduzido como curativo de demora e material obturador para dentes decíduos por Nurko e Garcia Godoy (1999) para substituir o OZE. O Vitapex tem várias vantagens em relação ao OZE como: iodofórmio e o Ca(OH)_2 são antissépticos efetivos para eliminação de algumas infecções remanescentes; Ca(OH)_2 extravasado além do ápice é reabsorvido; o óleo de silicone promove ótimo escoamento ao material e é de fácil aplicação, pois vem misturado e pronto para uso dentro de uma seringa. Os autores relatam 6 casos de tratamento endodôntico de dentes decíduos infectados que foram obturados com Vitapex e após controle clínico e radiográfico todos os casos demonstraram sucesso.

Mortazavi e Mesbahi (2004) avaliaram o resultado do tratamento de dentes decíduos com necrose pulpar após obturação de canal com Vitapex comparativamente ao OZE. Foram tratados 52 dentes com polpas necrosadas de crianças com idade de 5 a 8 anos e 4 meses. Os resultados após controle clínico radiográfico de 10 a 16 meses mostraram sucesso de 100% para o Vitapex e 78,5% para o OZE. Os resultados deste estudo mostraram que o Vitapex pode oferecer resultados significativamente mais exitosos do que o OZE. O material extravasado para o ápice foi reabsorvido com maior sucesso sem perda do material obturador dentro do canal. O Vitapex parece ser uma boa alternativa para o OZE como material obturador de canal para dentes decíduos.

Cleaton-Jones et al. (2004) compararam histologicamente o OZE e o $\text{Ca}(\text{OH})_2$ em molares decíduos de 17 macacos (*Papio ursinus*) jovens após pulpectomia em polpas inflamadas. As pulpites foram induzidas com bactérias originadas de lesões cáries da dentina humana ou *Streptococcus mutans* que foram colocadas na cavidade oclusal em 78 molares por 14 dias. Após 14 dias os canais foram abertos e preenchidos com $\text{Ca}(\text{OH})_2$ ou OZE. Decorridos 90 dias os resultados observados com o OZE e $\text{Ca}(\text{OH})_2$ respectivamente: polpas irreconhecíveis 89% e 82%, reabsorção interna da raiz 0% e 1%, reabsorção externa da raiz 11% e 24%, presença de bactéria 5% e 18%, abscessos periapicais 24% e 52%. Os autores concluem que a pulpectomia com OZE é preferida para tratamentos com polpas infectadas em primeiro molar.

2.3 Tratamento endodôntico em dentes permanentes com rizogênese incompleta e completa

Em 1964, Maisto e Capurro preconizaram o uso de uma pasta de $\text{Ca}(\text{OH})_2$ e iodofórmio associado a uma solução de metilcelulose (solução aquosa à 5%, vegetal polissacarídeo inerte), como obturação temporária em canais radiculares de dentes permanentes humanos jovens com ápice aberto.

Michanowicz e Michanowicz (1967) utilizaram o $\text{Ca}(\text{OH})_2$ e água destilada na obturação apical de dentes permanentes humanos jovens com ápice aberto e necrose pulpar. Segundo os autores o processo de apicificação está relacionado com a bainha de Hertwig que apesar da necrose pulpar, se mantinha com vitalidade e foi estimulada pelo $\text{Ca}(\text{OH})_2$ a reassumir sua função formadora (depositar cimento).

Holland e Leonardo (1968) relataram um caso de complementação apical após a obturação do canal radicular com cimento de óxido de zinco eugenol e cones de guta percha em um dente permanente humano com rizogênese incompleta. Após 2 anos, o dente foi extraído e analisado histomorfologicamente. Foi observado deposição de cimento neoformado. Os autores salientam que o sucesso no processo de reparo não é apenas a complementação apical e sim, também, a ausência de processo inflamatório. Segundo os autores, embora inúmeras substâncias tenham sido empregadas na complementação apical, parece que aquelas à base de $\text{Ca}(\text{OH})_2$ são as

que melhores condições proporcionam para a complementação apical e reparo dos tecidos apicais e periapicais.

Heithersay (1970) realizou tratamento em 21 dentes permanentes humanos com rizogênese incompleta e lesão periapical crônica, em 17 pacientes com idade de 7 a 11 anos. Os canais foram obturados com Ca(OH)_2 com metilcelulose (Pulpdent). A pasta de Ca(OH)_2 foi trocada após 30, 60 e 90 dias. Os dentes foram controlados clínico e radiograficamente por um período de 14 a 75 meses. Os resultados observados nos 21 dentes tratados, foram que: em 14 ocorreu desenvolvimento completo da raiz, em 5 foi parcial e em 2 casos houve ausência de desenvolvimento. Segundo o autor, esse método é indicado devido a sua simplicidade, ausência de trauma cirúrgico e prognóstico mais favorável em relação ao desenvolvimento da raiz.

Holland et al. (1971) utilizaram dentes permanentes de cães com rizogênese incompleta. Após pulpectomia, os dentes ficaram expostos ao meio oral por 10 dias, sendo em seguida, obturados com uma pasta de Ca(OH)_2 associado ao iodofórmio ou pasta de Ca(OH)_2 e água destilada. Segundo os autores a ponte de tecido mineralizado completo que fechava o ápice dental, era constituída de dentina e cimento ou apenas cimento. Os resultados observados foram semelhantes para as 2 pastas de Ca(OH)_2 .

Dylewski (1971) estudou a ação da pasta de Ca(OH)_2 e PMCC em incisivos de macacos, com necrose pulpar e formação radicular incompleta e com ápices abertos. O autor observou que, no lugar da continuação do desenvolvimento normal da raiz, ocorria um processo de reparação no ápices dos dentes tratados, por meio de tecido conjuntivo da área apical, o qual proliferava e se diferenciava em material calcificado (osteodentina) e que era contínuo com a pré-dentina do ápice. Esse processo de reparação constituiu-se na tentativa de selar os ápices dos dentes após o tratamento.

CveK (1972) avaliou radiograficamente dentes humanos com necrose pulpar e rizogênese incompleta após obturação do canal com uma pasta composta de Ca(OH)_2 e solução de Ringer. O autor verificou que, em média, após 18 meses, os dentes apresentavam complementação apical e reparação das lesões ósseas periapicais.

Ham et al. (1972) realizaram um estudo radiográfico e histológico em 27 dentes permanentes de macacos que apresentavam rizogênese incompleta com necrose pulpar e lesão periapical. Os canais dos 8 dentes foram preenchidos com: uma pasta composta de 6 partes de Ca(OH)_2 para 1 parte de sulfato de bário, misturado com PMCC; em 9 dentes os canais foram preenchidos com coágulo sanguíneo induzido da porção apical; em 4 dentes os canais ficaram abertos ao meio oral sem nenhum tipo de tratamento e 6 dentes, sem intervenção nenhuma, ficaram como controle com polpas vitais. Os autores admitem que o reparo periapical e selamento do ápice em dentes com rizogênese incompleta e polpa com necrose asséptica pode ocorrer com os 2 tipos de tratamento. Eles observaram selamento apical com ambos os métodos, após um período de 6 a 12 meses. No entanto, afirmaram que este selamento não era completo, mas nos dentes onde se utilizou o Ca(OH)_2 o selamento foi mais denso, e a resposta inflamatória era menor.

Holland et al. (1973) realizaram pulpectomia e preparo biomecânico em 16 dentes permanentes anteriores humanos com rizogênese incompleta. Após preparo biomecânico, foi realizado um “plug” apical de Ca(OH)_2 e iodofórmio e o restante do canal foi obturado com cones de guta percha e pasta de Wach. Foi observado que as características radiográficas do processo de reparo correspondeu aos aspectos histológicos pela deposição de uma barreira de tecido mineralizado. A barreira de tecido calcificado pode ficar localizado ao nível ou pouco aquém do ápice. Quando a barreira calcificada localizava-se aquém do ápice a sua morfologia se assemelhava ao cimento e o forame apical permanecia aberto. Quando a morfologia da barreira se assemelhava a dentina, o selamento da abertura apical se dava pela deposição do cimento

Em 1973, Binnie e Rowe realizaram um trabalho experimental onde os pre-molares permanentes de cães com rizogênese incompleta foram pulpectomizados e obturados imediatamente ou deixados expostos ao meio oral por 1 semana. Os canais foram obturados com o cimento de Grossman, Calxyl e pasta de Ca(OH)_2 com água destilada. Os autores observaram que os canais obturados com Ca(OH)_2 e água destilada, imediatamente ou após ficarem expostos ao meio oral por 7 dias, mostraram bons resultados. Esse fato ocorreu provavelmente devido a ação antibacteriana do Ca(OH)_2 . A resposta inflamatória era mínima, quando o Ca(OH)_2 estava em contato

direto com os tecidos periapicais, não causando distúrbios na formação da raiz; sendo assim ele é biologicamente aceito como material obturador no tratamento de dentes com ápices incompletos.

Cvek e Sundström (1974) analisaram histologicamente dentes permanentes humanos que sofreram trauma, luxação e que apresentavam rizogênese incompleta e necrose pulpar, após obturação do canal com Ca(OH)_2 e soro fisiológico. Esses dentes foram extraídos por motivos ortodônticos ou novos traumatismos. Os autores verificaram fechamento apical pela deposição de tecido semelhante ao cimento e também áreas calcificadas com morfologia bastante variada.

Vojinovic e Sрниé (1975), utilizando dentes permanentes de cães jovens, com rizogênese incompleta, compararam a resposta dos tecidos apicais e a complementação da formação radicular, após a obturação dos canais radiculares com a pasta de iodofórmio Chlumsky (solução de Chlumsky: fenol 30g, canfôra 60g e álcool absoluto 10g) ou com a pasta de Ca(OH)_2 e água destilada. Os autores concluíram que o fechamento apical foi mais rápido e completo na presença de Ca(OH)_2 , que estimulou a formação da barreira calcificada no ápice, com ausência de células inflamatórias. A quantidade de tecido calcificado depositado na região apical foi sempre maior nos dentes tratados com a pasta de Ca(OH)_2 , quando comparado à pasta de iodofórmio. Em relação a presença de células inflamatórias, a pasta de iodofórmio demonstrou ser irritante.

Holland et al. (1979) sobreobturaram canais radiculares de dentes permanentes de cães, com lesão periapical, com os seguintes materiais: OZE, Calvital, Ca(OH)_2 em água destilada e Ca(OH)_2 em PMCC. Outro grupo de dentes teve seus canais obturados com os mesmos materiais, porém, receberam dois curativos de demora: paramonoclorofenol-furacin e corticosteróide-antibiótico. O primeiro curativo foi empregado após preparo biomecânico até o limite canal dentina cimento (limite CDC) e, na seqüência, os mesmos dentes foram sobre-instrumentados antes de receberem o segundo curativo por 1 semana. Os resultados histopatológicos foram analisados 6 meses após o tratamento. Os melhores resultados foram obtidos com os canais obturados com a pasta de Ca(OH)_2 não hidrossolúvel (Ca(OH)_2 -PMCC), após o emprego de dois curativos de demora mencionados. Neste grupo experimental foram

notados 50% de casos com selamento biológico completo e 35% de espécimes com selamento biológico parcial.

Citrome et al. (1979) realizaram um trabalho experimental em 20 pré-molares permanentes de 2 cães com 5 meses de idade que apresentavam rizogênese incompleta e necrose pulpar. Os canais foram obturados com pasta de Ca(OH)_2 e soro fisiológico; gel colágeno de fosfato de cálcio e coágulo sangüíneo provocado. Os resultados histológicos mostraram que o Ca(OH)_2 induziu a formação de barreira calcificada no ápice, enquanto que o gel de colágeno de fosfato de cálcio inibiu o processo de reparo, levando a extensa destruição dos tecidos periapicais, sem formação de tecido mineralizado. O coágulo sangüíneo provocado manteve o quadro infamatório e não induziu a deposição de tecido mineralizado no ápice radicular.

Holland et al. (1980a) demonstraram, histologicamente, a reparação dos tecidos apicais e periapicais e fechamento do ápice por ponte de tecido mineralizado calcificado. Foram utilizados 40 dentes de 2 macacos adultos cujos canais radiculares foram instrumentados 1mm aquém ou 1mm além do ápice radicular e obturados com pastas de Ca(OH)_2 e água destilada. Os resultados histológicos mostraram que, 16 dos 20 canais radiculares instrumentados 1mm aquém do ápice radicular apresentaram completo fechamento apical pela deposição de tecido mineralizado (cimento) e que a sobre-instrumentação diminuía sensivelmente a incidência do fechamento apical.

Holland et al. (1981) avaliaram o comportamento dos tecidos apicais e periapicais e a velocidade de reabsorção do material obturador após sobreobturação dos canais radiculares de dentes permanentes de cães com a pasta Maisto, cimento de OZE, cimento de Grossman e Ca(OH)_2 com ou sem iodofórmio com água destilada. As obturações dos canais foram precedidas por um curativo de corticosteróide associado ao antibiótico por 7 dias. Os resultados histológicos após 180 dias demonstraram que os canais obturados com Ca(OH)_2 e água destilada, Ca(OH)_2 e iodofórmio e água destilada e com a pasta de Maisto apresentam reparação com a formação de novo cimento ao nível apical. Os piores resultados foram observados com o cimento de óxido de zinco eugenol e cimento de Grossman, não havendo a deposição de cimento e apresentando abundante infiltrado inflamatório crônico na região periapical.

Em 1981, Nicholls relatou os diferentes métodos de tratamento endodôntico, para dentes permanentes jovens com necrose pulpar. O tratamento nesses dentes visou a indução da deposição de tecido calcificado e o consenquente fechamento apical, preparando, dessa forma, o canal radicular para a inserção de uma obturação definitiva. São fatores importantes nesse tipo de tratamento: a remoção de todo tecido necrótico do interior do canal radicular, a preservação do tecido apical da raiz com vitalidade e o uso de Ca(OH)_2 como curativo intra canal.

Holland et al. (1983a) obturaram canais de dentes permanentes de cães com duas pastas de Ca(OH)_2 , empregando um veículo hidrossolúvel (Telebrix) e outro não hidrossolúvel (Lipiodol). Noventa dias após o tratamento foi observado selamento biológico em 16 dos 20 dentes obturados com a pasta contendo Lipiodol e nenhum caso de selamento quando do emprego do Telebrix. Em 14 dos 20 casos obturados com o veículo hidrossolúvel, o material foi reabsorvido, tendo o tecido conjuntivo periodontal, infiltrado por células inflamatórias crônicas, invadido o interior do canal. Os autores admitiram que os melhores resultados foram obtidos com o Lipiodol porque este tornou a pasta mais lentamente reabsorvível e, conseqüentemente, fez com que o Ca(OH)_2 permanecesse por mais tempo no local em que situou-se.

Em 1984, Schlagel e Giddon salientaram as vantagens do Ca(OH)_2 associado à água destilada, soro fisiológico ou anestésico como curativo de demora nos procedimentos que visam o término da formação radicular e o fechamento apical, em função da alta porcentagem de sucesso clínico e radiográfico alcançado com essa técnica.

Feiglin (1985) relatou os resultados obtidos com os 5 dentes permanentes com rizogênese incompleta e com ou sem vitalidade pulpar. Os canais foram obturados com a pasta de Ca(OH)_2 (Pulpdent). Alguns dentes apresentaram desenvolvimento radicular e apical normal, enquanto que, em outros, o ápice se localizava logo após a ponte de tecido mineralizado formado no interior do canal radicular. Segundo os autores, são vários os fatores importantes para o processo de apicificação tais como: concentração de íons hidroxila, concentração de íons cálcio e pH do Ca(OH)_2 . O autor sugere que esses fatores sejam investigados.

Lopes et al. (1986) propuseram o emprego do óleo de oliva como veículo do Ca(OH)_2 a ser empregado como curativo de demora em lesões periapicais extensas, casos de reimplantes, perfurações radiculares, rizogênese incompleta, fraturas radiculares e reabsorções radiculares. Segundo os autores o óleo de oliva confere pouca solubilidade à pasta de Ca(OH)_2 , quando em contato com os tecidos periapicais ou pulpares. Além disso, melhora as propriedades físicas e biológicas dessa pasta. O óleo de oliva, composto principalmente por ésteres de ácidos graxos, ao entrar em contato com um meio aquoso, tende a se organizar, já que possuem uma parte hidrofílica e outra hidrofóbica. Ao preparar-se à pasta há a formação de micelas contendo em seu interior uma solução aquosa de Ca(OH)_2 . Os autores acreditam que haja um equilíbrio entre a fase interna e externa das micelas. Quando o Ca(OH)_2 da fase aquosa externa é utilizado pelo tecido, ou eliminado pelo organismo, o equilíbrio tende a se refazer, ocorrendo lenta liberação da substância, sem excesso da mesma na área em tratamento. Acrescentam os autores que durante 6 anos fizeram uso dessa associação, com resultados altamente satisfatórios, revelando esta possuir um grande cunho prático, evitando-se as constantes renovações do Ca(OH)_2 .

Em 1986, Holland et al. voltaram a estudar novamente a Pasta Maisto, pasta de Ca(OH)_2 com iodofórmio e cimento de Grossman. Da mesma forma como o fizeram anteriormente, dentes permanentes de cães foram sobreobturados com esses materiais, sendo o tempo pós-operatório, desta feita, de 18 meses. Em 80% dos casos ocorreu reabsorção do Ca(OH)_2 - iodofórmio dentro do canal, enquanto que com a Pasta Maisto isso se deu em 50% dos casos e geralmente restrita ao canal cementário. A neoformação de cimento determinou selamento biológico completo em 35% dos casos, quando o material obturador foi à Pasta de Maisto. Com o Ca(OH)_2 - iodofórmio houve 20% de selamento biológico total, enquanto que com o cimento de Grossman não ocorreu selamento biológico total. O cimento de Grossman foi o material menos reabsorvível, o Ca(OH)_2 - iodofórmio o mais reabsorvível, ficando a Pasta Maisto numa posição intermediária. Parte dos espécimes obturados com a Pasta Maisto e Ca(OH)_2 -iodofórmio ainda exibiam infiltrado inflamatório do tipo crônico, enquanto que todos os casos obturados com o cimento de Grossman continham processo inflamatório e de maior intensidade.

Ghose et al. (1987) avaliaram radiograficamente 51 incisivos centrais permanentes com rizogênese incompleta e necrose pulpar em 43 crianças com idade de 8 a 12 anos. Os canais foram obturados com pasta de Ca(OH)_2 (Calasept). Os exames radiográficos demonstraram que a obturação do canal radicular com Calasept resultou no fechamento apical de 96% dos dentes tratados, e que, na maioria dos dentes 78% a barreira apical tinha sido formada num período de 5 a 6 meses, após 2 trocas com o Calasept. Segundo os autores as irregularidades do fechamento apical poderiam ser explicado pelo grau de inflamação, pela quantidade do remanescente da bainha epitelial de Hertwig e pelo número de células odontogênicas que restaram no ápice. A irritação severa no ápice poderia levar os tecidos periapicais a reagirem muito rapidamente, depositando uma barreira calcificada irregular, para isolar a irritação originada do interior do canal.

Tziafas et al. (1987) realizaram pulpectomia em 44 raízes de dentes permanentes de cães com rizogênese incompleta e selaram as aberturas coronárias com amálgama. Os dentes foram preparados para análise após 7,15 e 45 dias. Formação de tecido mineralizado foi observada em 32 raízes. Calcificação do ápice ocorreu somente em casos com tecido vital intracanal. Não viram formação de tecido mineralizado nos espécimes com proliferação epitelial.

Yates (1988) realizou um estudo em dentes permanentes humanos com necrose pulpar e rizogênese incompleta com o objetivo de analisar os fatores que podem influenciar no tempo necessário para a formação de barreira apical mineralizada. Foram analisados 22 dentes que após a instrumentação 1mm aquém do ápice, irrigação com soro fisiológico, tiveram os canais preenchidos com uma solução aquosa de Ca(OH)_2 (proporção 3 pó para 4 de líquido) e posteriormente com uma pasta de Ca(OH)_2 comercial (Hypocal). Após 1 mês, a pasta de Ca(OH)_2 foi renovada e, posteriormente de 3 em 3 meses. Nos casos onde a barreira não estava completa foi trocada por mais 6 meses. A formação da barreira mineralizada era confirmada radiograficamente e através de limas endodônticas. O Grupo controle com 26 dentes, não seguiu o protocolo do grupo do Ca(OH)_2 , ou seja, ocorreram falhas nas trocas de Ca(OH)_2 devido a não cooperação do paciente. A barreira de tecido mineralizado foi verificada após 9 meses para o grupo do Ca(OH)_2 e 20 meses para o Grupo controle.

Os autores concluíram que o tempo necessário para a formação da barreira mineralizada foi o dobro para o Grupo controle.

Bal et al. (1989) realizaram um estudo comparando a técnica cirúrgica versus a técnica conservadora no processo de reparo de incisivos superiores permanentes humanos que apresentavam rizogênese incompleta e área radiolúcida periapical. Doze dentes foram tratados pela técnica conservadora, onde os canais foram preenchidos com Renew (pasta de Ca(OH)_2 radiopaco) e 12 pela técnica cirúrgica. Os pacientes foram avaliados após 45, 90, 120 e 180 dias. Os resultados mostraram que a formação da ponte calcificada é rápida nos dentes tratados pela técnica conservadora, no entanto, o reparo periapical é acelerado pela técnica cirúrgica, entretanto, os resultados são similares ao final de 6 meses. Sendo assim, a técnica conservadora é preferida, devido ao menor trauma.

Fujii e Machida (1991) realizaram um trabalho experimental em cães portadores de dentes permanentes com rizogênese incompleta. Na primeira sessão procederam as pulpectomias, deixando as câmaras pulpares expostas ao meio oral por duas semanas. A seguir, efetuaram o saneamento dos canais, os quais foram preenchidos com Vitapex ou Ca(OH)_2 associado ao PMCC. Os animais foram mortos após um período de 30 a 180 dias, sendo os resultados analisados histomorfologicamente. Foi observada ocorrência de selamento biológico em ambos os grupos experimentais. Contudo, diferenças de nível de inflamação, selamento biológico e outros detalhes do processo de reparação fizeram com que os resultados obtidos com o Vitapex fossem significativamente melhores que os observados no outro grupo experimental. Os autores acreditam que os resultados com o Ca(OH)_2 associado ao PMCC foram piores porque a eficácia dessa pasta em eliminar irritantes inflamatórios não continua através dos períodos experimentais, mas antes decresce com o tempo.

Silva et al. (1991) analisaram histologicamente, em dentes permanentes de cães com rizogênese incompleta, os efeitos de diferentes pastas à base de Ca(OH)_2 na complementação radicular e na reparação periapical. Os dentes utilizados foram os segundos e terceiros pré-molares superiores e os segundos, terceiros e quartos pré-molares inferiores de 4 cães, com idade aproximada de 6 meses, cujas raízes estavam com rizogênese incompleta, fato constatado radiograficamente. Foram utilizadas 4

formulações de pasta à base de Ca(OH)_2 : A) Ca(OH)_2 e água destilada, usada como Grupo controle; B) Ca(OH)_2 , sulfato de bário, colofônia, polietileno glicol “400” e PMCC; C) Ca(OH)_2 , sulfato de bário, colofônia e polietileno glicol “400” e o Grupo D) Ca(OH)_2 , carbonato de bismuto, colofônia e azeite de oliva (Pasta L&C). Após preparo biomecânico (biopulpectomia), os canais foram preenchidos com essas pastas, procurando não extravasar. As pastas foram renovadas aos 7 dias e, a seguir, mensalmente, até o completo selamento apical, constatado radiograficamente aos 90 dias, sendo os animais mortos 210 dias após o tratamento. A avaliação histológica evidenciou que ocorreu selamento apical através de deposição regular de tecido mineralizado com as pastas do Grupo A, B, C, no entanto no Grupo D, o selamento do ápice radicular foi parcial ou ausente. Quando ocorreu o selamento, sempre do tipo parcial, houve deposição irregular de tecido mineralizado e presença de tecido conjuntivo apresentando infiltrado inflamatório do tipo crônico.

O infiltrado inflamatório foi predominantemente de grau suave nos Grupos A, B, C e de grau moderado e severo no Grupo D. A atividade macrofágica mostrou grau suave e moderado nos Grupos A, B, C e grau moderado a severo no Grupo D. Os autores salientam que o grau de maior inflamação e presença de macrófagos, referentes à Pasta L&C, parece indicar que essa pasta apresenta um ritmo de desagregação maior de partículas (macrófagos em maior concentração), e que a pasta é, além disso, mais irritante aos tecidos. Esses dois elementos associados, provavelmente influenciaram no processo de reparação tecidual, prejudicando significativamente a complementação radicular e o selamento apical.

Holland et al. (1992) obturaram canais de dentes permanentes de cães com rizogênese incompleta com os seguintes materiais: a - Ca(OH)_2 associado ao PMCC (Pasta de Frank), b - Ca(OH)_2 associado ao iodofórmio e óleo de silicone, c - Endoapex e d - Sealapex. Os resultados foram analisados histomorfologicamente 1 ano após o tratamento. Os melhores resultados foram obtidos com a pasta de Frank, cujos espécimes exibiram, em 80% dos casos, selamento biológico por cimento neoformado. Seguiram-se os resultados alcançados com a pasta cujo veículo foi o óleo de silicone. Contudo, neste grupo, os selamentos biológicos eram geralmente parciais. Os autores atribuíram esses resultados ao fato de terem empregado um óleo de silicone comercial

e não medicinal. Os resultados com o Sealapex classificaram-no em 3º lugar, sendo os piores resultados obtidos com o produto denominado Endoapex.

Leonardo et al. (1993) estudaram o efeito dos diferentes curativos de demora no tratamento de dentes permanentes de cães com rizogênese incompleta e reação periapical crônica. Foram utilizados 75 raízes de 4 cães com idade aproximada de 6 meses. Após preparo biomecânico 1mm aquém do ápice radiográfico, irrigação com hipoclorito de sódio à 0,5% e colocação de EDTA por 3 minutos, os canais foram preenchidos com os seguintes materiais: Grupo 1- em 25 dentes os canais foram preenchidos com uma pasta contendo 2,5g de Ca(OH)_2 , 0,5g de óxido de zinco puro, 0,05g de colofônia hidrogenada, 1,75g de polietileno glicol 400 e 0,15mL de PMCC; Grupo 2- em 25 dentes foi colocado curativo de PMCC 2.5:7.5 e no Grupo 3- controle – 25 dentes sem curativo de demora. Após 7 dias os curativos do grupo 1 e 2 foram removidos e os canais foram novamente preenchidos com pasta de Ca(OH)_2 semelhante ao grupo 1, e renovados a cada 30, 60 e 90 dias. Os dentes foram selados com cimento de fosfato de zinco e amálgama. Noventa dias após a última troca do curativo, os animais foram mortos e as peças analisadas histologicamente. Os autores relatam que ambos os curativos foram de fundamental importância para o reparo apical e formação de tecido mineralizado (ponte). O fechamento apical estava predominantemente completo no Grupo 1, incompleto no Grupo 2 e ausente no Grupo 3. A associação de Ca(OH)_2 com o PMCC mostrou melhores resultados do que o PMCC sozinho.

Erdogan (1997) descreveu 2 casos de apicificação em incisivo central superior com rizogênese incompleta e necrose pulpar. Os canais foram preenchidos com uma pasta composta de uma parte de sulfato de bário para 8 partes de Ca(OH)_2 misturado com água destilada. Decorridos 6 a 9 meses ao exame radiográfico verificou que os ápices dos incisivos estavam completos por novo tecido. Após o fechamento apical, os canais foram obturados definitivamente com cones de guta percha e cimento endometasona. O autor relata que a técnica de fechamento apical com a pasta de Ca(OH)_2 associado a água destilada promove alto sucesso, é um método fácil e aceito pelo paciente, e é uma boa opção de tratamento especialmente em crianças.

Chosack et al. (1997) compararam o efeito da pasta de Ca(OH)_2 (Calxyl) quando trocada mensalmente, de 3 em 3 meses ou quando colocada somente em sessão única, durante um período de 6 meses no processo de apicificação nos dentes incisivos superiores permanentes de macacos (biopulpectomia). Os autores utilizaram 48 incisivos superiores com rizogênese incompleta de 12 macacos. Os canais foram preparados 1mm aquém do ápice radiográfico e preenchidos com a pasta Calxyl em 36 dentes, os quais foram divididos em 3 grupos: 12 dentes receberam troca mensal, 12 dentes trocas de 3 em 3 meses, em 12 dentes não foi realizada a troca de Ca(OH)_2 . Em 12 dentes, tomados como controle não foi realizado nenhum tipo de tratamento, permanecendo com vitalidade pulpar. Após 6 meses os macacos foram mortos e as peças analisadas histologicamente. Os melhores resultados foram observados quando o Ca(OH)_2 foi trocado mensalmente, podendo ser notado a presença de formação de novo cimento no ápice, menor grau de inflamação e maior quantidade de Ca(OH)_2 no ápice. Em relação à quantidade de formação de novo osteocemento não houve diferença significativa entre os 3 grupos. Os autores concluíram que após a obturação inicial com Ca(OH)_2 não se ganha nada repetindo a obturação de canal tanto mensalmente ou após 3 meses.

Segundo Gupta et al. (1998) a apicificação é o procedimento mais aceito para tratamento de dentes com necrose pulpar e com ápices incompletos. A técnica de apicificação em uma única sessão requer menor tempo, é mais econômico e mais facilmente aceitável para induzir a formação de uma barreira de tecido mineralizado, permitindo a condensação de guta percha no canal. Fatores que são levados em consideração neste tipo de procedimento são: a limpeza do canal minimizando a infecção, obturação do canal com material que induz a calcificação (Ca(OH)_2), mínima intervenção mecânica para manter a integridade e vascularização da região apical. Uma vez preenchido o canal com Ca(OH)_2 este não foi trocado, e foi controlado somente através de exame radiográfico até o fechamento apical. São relatados 3 casos de apicificação em sessão única, sendo que em todos os casos ocorreu o fechamento apical. O tratamento foi concluído com a obturação com guta percha e cimentos.

Segundo Goldstein et al. (1999), quando existe envolvimento pulpar em dentes permanentes com formação incompleta da raiz, a técnica para indução do

fechamento apical deveria ser completada antes da terapia endodôntica ser iniciada. A apicificação é um método para induzir uma barreira calcificada no ápice de um dente não vital com formação incompleta da raiz. Apicigênese refere ao processo da terapia pulpar vital para ajudar no desenvolvimento fisiológico e formação final da raiz.

Shabahang et al. (1999) realizaram um estudo comparando a proteína osteogênica 1 (OP -1), agregado de trióxido mineral (MTA) e pasta de Ca(OH)_2 (Pulpdent) na formação de tecido mineralizado em dentes de cães com rizogênese incompleta. Foram utilizadas 64 raízes de pré-molares de 4 cães com 6 meses de idade. As lesões periapicais foram induzidas realizando as aberturas coronárias, pulpectomia, ficando os canais expostos ao meio oral por 14 dias, para que ocorresse a contaminação. Após a contaminação inicial, as aberturas coronárias dos dentes foram seladas com Cavit por 14 dias. Esses procedimentos resultaram na formação de lesões perirradiculares visíveis ao exame radiográfico. Nesses canais infectados, foram realizados a limpeza e instrumentação com instrumentos rotatórios de níquel-titânio e irrigação com hipoclorito de sódio a 5,25%. Todos os canais foram preenchidos com a pasta de Ca(OH)_2 (Pulpdent) por 1 semana. Após 1 semana, a pasta de Ca(OH)_2 foi removida do interior dos canais com auxílio de limas endodônticas do tipo Kerr, irrigação com hipoclorito de sódio e irrigação final com solução fisiológica. Em seguida os canais foram obturados com a proteína osteogênica 1 (OP-1), agregado de trióxido mineral (MTA) e pasta de Ca(OH)_2 (Pulpdent). As aberturas coronárias de todos os dentes foram seladas com MTA. Decorridos 12 semanas, os cães foram mortos e as peças processadas histomorfologicamente. Os resultados mostraram que o agregado de trióxido mineral (MTA) produziu formação de tecido mineralizado apical significativamente com maior consistência (espessura). Nos demais grupos não houve diferença estatisticamente significativa em relação a quantidade de tecido mineralizado formado, e também não houve diferença estatisticamente significativa em relação ao grau de inflamação entre todos os grupos.

Berger et al. (2001) trataram endodônticamente 12 dentes permanentes humanos com rizogênese incompleta. Quatro meses após, observaram radiograficamente que houve selamento apical com depósito de tecido mineralizado e ou presença de restos endurecidos do Ca(OH)_2 . Deve-se ressaltar que na primeira

sessão do tratamento foi efetuado um curativo intracanal com Ca(OH)_2 manipulado com soro fisiológico, sendo a segunda sessão realizada entre 7 e 10 dias após a primeira. Na terceira sessão, realizada 4 meses após a primeira sessão, a Pasta L&C foi removida e o canal obturado pela técnica da condensação lateral.

Berbert et al. (2002) analisaram, histologicamente, a resposta dos tecidos apicais e periapicais em dentes permanentes de cães com lesão periapical crônica, utilizando 2 tipos de curativo de demora e 2 tipos de cimentos endodônticos. Os canais foram preenchidos com a pasta de Ca(OH)_2 Calen-PMCC (2,5g de Ca(OH)_2 , 1,0g de óxido de zinco P.A, 0,05g de colofônia, 2mL de polietileno glicol 400 e 0,04g de PMCC) ou com a pasta de Ca(OH)_2 Calasept (41,07g de Ca(OH)_2 , 8,33g de sulfato de bário, 50,60g de soro fisiológico em pH 12,4). Os curativos de demora permaneceram no interior dos canais por 30 dias. Em seguida os canais radiculares foram obturados com cones de guta percha e com os cimentos Sealapex e AH Plus. Decorridos 360 dias, os animais foram mortos e as peças processadas histologicamente. Segundo os autores, a análise estatística realizada demonstrou que os piores resultados foram observados com o Grupo Calasept/ AH Plus, enquanto que o cimento Sealapex mostrou resultados bem superiores ao cimento AH Plus no reparo apical. Os resultados histopatológicos dos Grupos Calen-PMCC/Sealapex, Calen-PMCC/AH Plus e Calasept/Sealapex foram estatisticamente similares, mas diferentes dos resultados observados com o grupo Calasept/AH plus. Os resultados observados neste estudo demonstraram diferenças no reparo dos tecidos apicais e periapicais de dentes de cães com lesão periapical crônica, utilizando 2 tipos de curativos de demora com Ca(OH)_2 e 2 tipos de cimentos. Os autores concluem que são necessárias mais pesquisas para determinar qual a melhor combinação de curativo e cimentos.

Giuliani et al. (2002) descrevem 3 casos clínicos, todos incisivos centrais permanentes com ápice aberto que tiveram interrupção prematura de desenvolvimento radicular causados por trauma. Os dentes apresentavam necrose pulpar e lesão periapical. Os canais foram preparados biomecanicamente, irrigados com soda clorada à 5% e preenchidos com Ca(OH)_2 , o qual permaneceu por 1 semana, para eliminar a infecção bacteriana do canal. Decorrido esse período um “plug” de MTA de 4mm foi colocado na região apical sem extravazamento, sendo esse procedimento realizado

com auxílio de condesadores (“pluggers”) e microscópio cirúrgico. O restante do canal foi preenchido com guta percha termoplastificada. O controle clínico e radiográfico foi realizado aos 6 meses e 1 ano, demonstrando que a lesão periapical havia desaparecido. Segundo os autores o MTA pode ser uma opção para apicificação com a vantagem principal na velocidade à qual o tratamento pode ser completado.

Segundo Steinig et al. (2003), o tratamento endodôntico de dentes com ápice aberto é um desafio para o clínico, pois a principal dificuldade encontrada é não conseguir realizar um “stop” para o Ca(OH)_2 ou material de obturação final. Nestas situações a imprevisibilidade de resultado, a dificuldade de realizar uma restauração temporária sem que ocorra infiltração, a dificuldade de proteger a raiz contra fratura pois as paredes estão delgadas, podem conduzir a complicações e fracasso ao utilizar a tradicional técnica de apicificação com o Ca(OH)_2 . Os autores propõem um protocolo de apicificação em sessão única com o MTA como alternativa para tratamento tradicional com Ca(OH)_2 . A apicificação em sessão única pode encurtar o tempo de tratamento entre o início e a restauração final. A importância desse tipo de tratamento está na realização da limpeza e instrumentação do sistema de canal, seguida de selamento apical com um material que favoreça a regeneração. Com esse tipo de procedimento, fraturas de dentes imaturos com raízes delgadas está reduzido, pois um material para reforçar as paredes do canal pode ser colocado.

Linsuwanont (2003) propôs uma alternativa para tratamento nos casos de apicificação, utilizando o MTA. Segundo o autor o objetivo da apicificação é induzir o fechamento do ápice com uma barreira de tecido mineralizado. Os procedimentos terapêuticos da apicificação com Ca(OH)_2 são bastante populares, mas apresentam algumas desvantagens como: variação no tempo de tratamento, imprevisibilidade no fechamento apical, dificuldade de manter o paciente em tratamento e atraso no tratamento. O MTA é um material com alto grau de biocompatibilidade e possui um bom selamento. Com estas propriedades é possível colocar uma barreira apical de MTA como uma alternativa para terapia a longo prazo com o Ca(OH)_2 .

Maroto et al. (2003) descrevem um caso severo de fratura coronária e luxação dos dentes 11 e 21 em um menino de 9 anos. O tratamento dos dentes 11 e 21 foram realizados pelo método de apicificação com trocas de Ca(OH)_2 a cada 3

meses. Após o fechamento apical, o canal do dente 21 foi obturado com cones de guta percha e cimento endodôntico. O dente 11, apesar de ter o canal preenchido com Ca(OH)_2 , não exibiu fechamento apical após 3 anos, sendo então, realizado “plug” apical com MTA. Após 12 meses de controle clínico e radiográfico, os dentes estavam assintomáticos e com reparo da lesão.

Lu e Qin (2004) analisaram a ação de duas pastas obturadoras de canal, o Vitapex e uma pasta antibiótica na apicificação em 172 dentes permanentes humanos jovens, sendo que 62 dentes apresentavam pulpíte, 32 dentes com necrose pulpar e 78 dentes com lesão periapical. Esses dentes foram divididos em 2 grupos: na metade dos dentes, os canais foram preenchidos com a pasta antibiótica e a outra metade com a pasta Vitapex. Decorridos 3 anos de pós operatório, a efetividade do Grupo Vitapex foi de 86% e da pasta antibiótica 91,9% ($p>0,05$). Os dentes que apresentavam lesão periapical, a efetividade da pasta antibiótica foi significativamente superior ao Vitapex ($p<0,05$). Segundo os autores, tanto a pasta Vitapex quanto a pasta antibiótica são bons materiais obturadores para apicificação.

Weng (2004) analisou o efeito da pasta Vitapex na apicificação. Estudaram 64 dentes permanentes humanos com rizogênese incompleta e com necrose pulpar, cujos canais foram preenchidos com a pasta Vitapex. Os resultados observados após 3 anos, demonstraram reparo completo em 24 dentes (37,5%), em reparação em 37 dentes (57,81%) e ausência de reparo em 3 dentes (4,69%). Do total de 64 dentes tratados, a porcentagem de sucesso foi de 95,31%. O autor conclui que a pasta Vitapex foi efetiva na apicificação dos dentes permanentes jovens.

Ham et al. (2005) estudaram as características histológicas e ósseas da proteína morfogenética 2 (BMP-2) na apicificação diante do Ca(OH)_2 e MTA em dentes de macacos infectados. Foram utilizados 5 macacas fascicularis de idade inferior à 5 anos. Os dentes utilizados foram incisivo central, incisivo lateral, 1º e 2º pré molares e 1º molar de cada quadrante. Inicialmente os dentes foram abertos, contaminados com a própria saliva do animal, que foi introduzida dentro do canal para induzir a infecção. Em seguida as cavidades foram seladas com algodão e ionômero de vidro (Ketac- Espe). Trinta dias após, os canais foram preparados biomecanicamente e os dentes divididos em grupos: 1- dentes infectados e tratados com MTA, 2- dentes infectados e tratados

com Ca(OH)_2 , 3- dentes infectados que não receberam nenhum tipo de tratamento e como Grupo controle dentes integros sem contaminação onde não foi realizado nenhum tipo de procedimento. Após 90 dias os animais foram mortos e os dentes analisados histologicamente. De modo geral a expressão da BMP-2 em todas as áreas foram similar para o Ca(OH)_2 , MTA e Grupo infectado/não tratado, com tendência de ser mais imunoreativo para BMP-2 no Grupo controle. O uso do MTA em combinação com o Ca(OH)_2 pode estimular a regeneração do periodonto mais rapidamente do que quando utilizado sozinho. Estudos envolvendo o uso do MTA no fechamento apical na ausência ou presença de infecção induzidas são indicados.

Felippe et al. (2005) analisaram o efeito da renovação da pasta de Ca(OH)_2 no processo de apicificação em dentes permanentes de cães com rizogênese incompleta e canais previamente contaminados. Foram utilizados 40 pré-molares de 4 cães com idade de 6 meses. Após a abertura coronária, as polpas foram removidas e os dentes ficaram expostos ao meio oral por 2 semanas. Decorridos esse período os canais foram biomecanizados 1mm aquém do ápice radiográfico, irrigados com hipoclorito de sódio à 1% e os canais preenchidos com a pasta de Ca(OH)_2 composta de 0,612 mg de Ca(OH)_2 P.A misturado a 0,4 mL de propileno glicol com auxílio de uma espiral lentulo O selamento coronário foi realizado com IRM ou IRM + amálgama. Em 4 dentes (8 canais) eles permaneceram vazios, apenas selados com IRM, que constituíram o Grupo controle. Após 1 semana, todos os dentes foram abertos e o Ca(OH)_2 foi trocado para que assegurasse que o Ca(OH)_2 não tivesse suas propriedades prejudicadas pelo exudato inicial da inflamação apical. Os 72 canais preenchidos com a pasta de Ca(OH)_2 foram divididos em 3 grupos com 24 dentes: Grupo 1- sem renovação da pasta de Ca(OH)_2 por 5 meses, Grupo 2- renovação mensal da pasta de Ca(OH)_2 durante 5 meses e Grupo 3- renovação da pasta de Ca(OH)_2 após 3 meses. O selamento coronário foi realizado por IRM (Grupo 2) ou IRM + amálgama no Grupo (1 e 3). Na renovação da pasta de Ca(OH)_2 no Grupo 2 e 3, os canais foram irrigados com soro fisiológico. A seguir uma lima kerr 80 foi introduzida 1mm aquém do ápice radiográfico e suavemente manipulado para remover o Ca(OH)_2 e novamente preenchidos com a pasta de Ca(OH)_2 . Decorridos 5 meses, os animais foram mortos, as peças removidas e processadas histologicamente. Os resultados

mostraram que apesar de todos os esforços serem feitos para limitar a pasta no interior do canal, introduzindo a broca lentulo 3mm aquém do ápice radiográfico, os cortes histológicos revelaram que a extrusão do material obturador era uma ocorrência comum, principalmente nos casos onde o Ca(OH)_2 foi trocado. Foi constatada que a presença contínua do Ca(OH)_2 nos tecidos apicais influenciou positivamente na intensidade da inflamação e negativamente na formação de tecido mineralizado. Os autores concluíram que: a pasta de Ca(OH)_2 auxiliou na apicificação e no reparo dos tecidos apicais; a renovação da pasta de Ca(OH)_2 não foi um fator fundamental para ocorrência de apicificação e que a substituição da pasta reduziu a intensidade do processo inflamatório significativamente. A ocorrência da apicificação foi significativamente maior no grupo onde o Ca(OH)_2 não foi trocado, e que a renovação mensal da pasta reduziu a ocorrência da apicificação. No Grupo controle foi verificada ausência de barreira de tecido mineralizado, severa reação inflamatória, reabsorção radicular e óssea.

Safi e Ravanshad (2005) relataram um caso clínico que apresentou continuação na formação radicular após tratamento endodôntico no dente 21 com rizogênese incompleta e lesão periapical em uma menina de 8 anos de idade. O dente 21 foi manipulado 1mm aquém do ápice radiográfico, irrigado com hipoclorito de sódio à 2,5% e o canal na primeira visita preenchido com uma pasta composta por Ca(OH)_2 P.A e soro fisiológico que foi levada ao interior do canal com auxílio de uma broca lentulo. Na segunda visita, o canal foi obturado com cone de guta percha e cimento Roth. Decorrido 8 anos, o controle clínico radiográfico, demonstrou que ocorreu regeneração dos tecidos periapicais, presença de lamina dura, ligamento periodontal normal e continuação da formação apical da raiz.

2.4 Outros trabalhos que estudaram os materiais utilizados neste estudo

Souza et al. (1977) implantaram várias pastas à base de Ca(OH)_2 no tecido conjuntivo subcutâneo de ratos, acondicionando-as em tubos de dentina. Dentre elas estudaram o Ca(OH)_2 com água ou PMCC e Ca(OH)_2 com iodofórmio. Notaram que essas pastas estimularam a deposição de uma barreira de tecido calcificado nas

extremidades dos tubos de dentina, isolando o material obturador do tecido conjuntivo adjacente, o qual exibia células inflamatórias apenas quando a ponte de tecido mineralizado era parcial.

Kawakami et al. (1979) implantaram o produto Vitapex ($\text{Ca}(\text{OH})_2$, iodofórmio e óleo de silicone) em tecido subcutâneo de ratos, analisando os resultados através do microscópio eletrônico. Observaram que fibras colágenas se formavam gradualmente ao redor da pasta, tendo sido observado cristais de cálcio junto às fibras colágenas. Observaram também que o material era reabsorvido, tendo sido observado partículas do mesmo no citoplasma de histiócitos. Contudo, essas células haviam fagocitado $\text{Ca}(\text{OH})_2$ ou óleo de silicone separadamente e nunca as duas substâncias conjuntamente.

Anthony et al. (1982) utilizaram 20 dentes humanos extraídos, instrumentados e obturados com pasta de $\text{Ca}(\text{OH})_2$ com 3 veículos: PMCC, soro fisiológico e cresatina. Após a mensuração do pH de cada pasta e comparação entre elas, os autores concluíram que os mais altos valores de pH foram obtidos e mantidos com o PMCC e soro fisiológico, enquanto que os valores baixos de pH foram obtidos e mantidos quando o veículo usado foi a cresatina.

Cézar et al. (1985) avaliaram o comportamento das pastas à base de $\text{Ca}(\text{OH})_2$ em diferentes veículos após implante em tecido subcutâneo de ratos. As pastas testadas apresentavam as seguintes formulações: pasta A: 2g de $\text{Ca}(\text{OH})_2$, 0,5g de sulfato de bário, 0,05g de colofônia e 1,75 mL de polietileno glicol 400; pasta B: 2g de $\text{Ca}(\text{OH})_2$, 0,5g de sulfato de bário, 0,05g de colofônia e 1,75 mL de Lipiodol; pasta C: 3g de $\text{Ca}(\text{OH})_2$ e 1,5 mL de polietileno glicol 400 (controle). Os tubos de dentina preenchidos com essa pastas foram implantados na região dorsal e ventral dos ratos. Decorridos 30, 60, 90 e 120 dias os animais foram mortos e as peças processadas histologicamente. Os resultados mostraram que as três pastas foram irritantes, apresentando aspecto de colagenização progressiva. A pasta mais irritante foi a B, seguida pela A e pela C (controle).

Bramante et al. (1986) estudaram os efeitos de diferentes veículos para a pasta de $\text{Ca}(\text{OH})_2$ no tratamento de perfurações radiculares em pré-molares superiores e inferiores de dentes de cães. Após o tratamento endodôntico, as perfurações foram

realizadas nas raízes mesiais no terço cervical em direção à furca. Os trajetos das perfurações foram preenchidos com a pasta de Ca(OH)_2 (Calen) e as pastas de Ca(OH)_2 e iodofórmio empregando como veículos: o soro fisiológico, o polietileno glicol 400 e o Lipiodol UF. Após 90 dias, os animais foram mortos e as peças processadas para análise histológica. Segundo os autores os melhores resultados foram observados com a pasta de Ca(OH)_2 + iodofórmio e polietileno glicol 400, com menor magnitude de processo inflamatório e melhor evolução reparativa. A pasta de Ca(OH)_2 + iodofórmio, tendo como o veículo o soro fisiológico e o Lipiodol, exibiram resultados semelhantes, porém com ligeira vantagem para este último. A pasta de Ca(OH)_2 (Calen) exibiu prognóstico menos favorável. Nos grupos controles, onde as perfurações permaneceram vazias, foi achado comum a formação de abscessos, com grande destruição do osso da crista alveolar.

Mauricio et al. (1986/1987), implantaram no tecido subcutâneo de ratos tubos de dentina humana contendo os seguintes materiais: Grupo 1- Ca(OH)_2 + polietileno glicol 400, Grupo 2- Ca(OH)_2 + Lipiodol ultra fluído e Grupo 3- Ca(OH)_2 + PMCC. Os tubos de dentina foram confeccionados a partir da raiz palatina de molares superiores humanos, apresentando 1,0cm de comprimento e 0,5mm de diâmetro na abertura do tubo. Em seguida os tubos foram autoclavados e obturados com cones de guta percha e cimento N-Rickert, procurando deixar um espaço de 1,5mm a 2,0mm na extremidade apical, sendo esses espaços preenchidos com as pastas de Ca(OH)_2 em estudo. Decorridos 30, 60, 90 e 120 dias os tubos foram removidos em blocos e as peças desmineralizadas em ácido fórmico e citrato de sódio, cortadas e coradas com hematoxilina e eosina e tricrômio de Gomori. Segundo os autores os Grupos 1, 2 e 3 comportaram-se como irritantes do tecido conjuntivo subcutâneo de rato, apresentando cápsula em colagenização progressiva no decorrer dos períodos. Ordenaram as pastas em ordem decrescente de histocompatibilidade: Ca(OH)_2 + Lipiodol, Ca(OH)_2 + PMCC e Ca(OH)_2 + polietileno glicol. Não houve a invaginação tecidual no local reservado aos materiais de análise devido à presença física das pastas. Nos Grupos 1 e 3 foram observadas estruturas mineralizadas ectópicas, com tendência ao fechamento foraminal. A ausência dessas estruturas no Grupo 2 sugere a interferência do Lipiodol ultrafluído nas propriedades do Ca(OH)_2 .

Kawakami et al. (1987) implantaram o material Vitapex no tecido subcutâneo de ratos. Os resultados foram analisados num período entre 4 e 129 dias. Observaram que ocorria a formação de calcificações que podem ser de dois tipos: uma área de calcificação distrófica e outra em forma de vesícula que lembrava a estrutura óssea. Concluem afirmando que o Vitapex pode ser um excelente material obturador de canal para estimular a diferenciação de osteoblastos ou cementoblastos.

Kawakami et al. (1991a) efetuaram um estudo através de microscopia óptica e eletrônica, visando investigar as alterações provocadas pelo Vitapex no tecido ósseo e no nervo alveolar inferior. Os autores utilizaram os 4º pré-molares e/ ou 1º molar inferiores de 29 cães adultos cujos ápices radiculares foram perfurados e para cada dente, 0,5g de Vitapex foi injetada no canal mandibular. Os animais foram mortos após 1 dia até 12 meses, as mandíbulas foram removidas e as pequenas peças do tecido da mandíbula próximo ao local da pasta injetada foram processadas para análise com microscopia óptica e eletrônica. A peça do tecido da mandíbula de 1 cão não recebeu nenhum tipo de tratamento (controle). As reações teciduais à pasta Vitapex revelaram que a mesma havia sido fagocitada por macrófagos e, em geral, reabsorvida com o passar do tempo. O Vitapex também promoveu calcificação heterotópica e/ou ossificação dentro da área de penetração original.

Em outro trabalho, Kawakami et al. (1991 b) publicaram o efeito da pasta Vitapex sobre os tecidos dos nervos alveolar inferior de cães adultos. A análise histológica através da microscopia óptica e eletrônica, demonstraram que não foi possível observar mudanças no nervo alveolar quando a pasta Vitapex não estava em contato direto. Porém, no local onde a pasta Vitapex estava diretamente em contato com o nervo, ocorreram danos aos tecidos. Os autores verificaram que, após a remoção dos restos dos nervos degenerados por macrófagos e células de Schwann, a persistência da membrana externa ou “tubos de Schwann” tornou a favorecer a regeneração axonal e proliferação das células de Schwann.

Kubota et al. (1992) fazem uma revisão crítica dos materiais empregados para obturar canais de dentes decíduos humanos. Ressaltam que o mais comumente empregado nos Estados Unidos é o OZE, que normalmente é levado ao interior do canal com o auxílio de lentulo e condensadores. Dizem que uma das desvantagens do

OZE é ser mais lentamente reabsorvível que o dente. Além desse material chamam a atenção para a pasta Vitapex que teria reabsorção simultânea com a estrutura do dente. Fazem ainda considerações sobre a Pasta KRI, Pasta de Walkhoff e a Pasta Maisto. Concluem, dizendo que, ainda não é conhecido o material obturador de canal ideal para dentes decíduos. Contudo, o material mais próximo do ideal seria a mistura de Ca(OH)_2 com iodofórmio.

Lage Marques et al. (1994) estudaram a velocidade da dissociação iônica do Ca(OH)_2 associado a diferentes veículos: anestésico, óleo de oliva, água destilada, soro fisiológico e polietileno glicol 400. A maior velocidade de dissociação iônica foi obtida com o anestésico. O pH e a concentração iônica da água e do soro fisiológico foram os mais elevados, enquanto que o óleo de oliva apresentou os resultados mais baixos.

Tchaou et al. (1995) estudaram a efetividade antimicrobiana de diversos materiais: 1- Ca(OH)_2 + PMCC; 2- Ca(OH)_2 + água; 3- óxido de zinco+ PMCC; 4- OZE; 5- OZE + formocresol; 6- óxido de zinco + água; 7- OZE + clorexidina; 8- Kri; 9- Vitapex, 10- vaselina (controle). Esses materiais foram colocados em contato com espécimes microbianos obtidos de 13 dentes decíduos infectados, em uma difusão de agar. Os resultados obtidos foram divididos em 3 categorias: forte efeito antimicrobiano (óxido de zinco+ PMCC, Ca(OH)_2 + PMCC e OZE + formocresol); médio efeito antimicrobiano (OZE + clorexidina, Kri, OZE e óxido de zinco + água); baixo efeito antimicrobiano (Vitapex, Ca(OH)_2 + água e vaselina).

Sheehy e Roberts (1997) realizaram uma revisão na literatura em relação ao uso do Ca(OH)_2 como indutor na formação da barreira apical e reparo nos dentes permanentes imaturos. Segundo os autores a necrose pulpar é uma complicação freqüente do trauma dental nos dentes permanentes imaturos. O tratamento endodôntico nesses dentes, frequentemente é complicado, pois as paredes dos canais na maioria dos casos são divergentes e os ápices imaturos dificultam a limpeza e obturação. O objetivo do tratamento é conseguir o fechamento apical através da formação de tecido mineralizado e reparo dos tecidos periapicais. O Ca(OH)_2 é o material de escolha para o reparo e a formação da barreira apical, pois apresenta um êxito de 74- 100% dos casos, independentemente da marca comercial do produto. O tempo estimado para a formação da barreira apical é de aproximadamente 5 a 20

meses. O controle da infecção e a limpeza adequada do canal é muito importante para a ocorrência do reparo apical. O sucesso na formação da barreira apical com o Ca(OH)_2 é alto, requer um controle a longo prazo, pois, problemas como falhas no controle da infecção, recorrência da infecção e fratura cervical da raiz podem acontecer.

Segura et al. (1997) observaram em ratos, que o Ca(OH)_2 inibe a capacidade de aderência de macrófagos. O Ca(OH)_2 poderia inibir a função dos macrófagos e reduzir as reações inflamatórias nos tecidos periapicais ou na polpa dental quando ele é usado no tratamento endodôntico ou no capeamento e pulpotomia. Isso explicaria em parte a indução mineralizadora do Ca(OH)_2 .

Pabla et al. (1997) estudaram a ação antibacteriana de algumas pastas obturadoras empregadas na obturação de canal de dentes decíduos. Assim, foram estudadas a pasta de OZE com iodofórmio, Pasta Kri, Pasta Maisto e o Vitapex, quanto às suas ações antibacterianas ao *Staphylococcus aureus*, *Streptococcus viridans*, *Streptococcus faecalis*, bacteróides *Melaninogenicus* e cultura mista, obtidas de dentes decíduos infectados. A Pasta Maisto foi a que mostrou maior atividade antibacteriana. A pasta de OZE com iodofórmio ocupa o segundo lugar em eficiência, seguida pela Pasta Kri, e em último o Vitapex.

Fava e Saunders (1999) realizaram uma revisão sobre as diferentes formulações do Ca(OH)_2 , com especial referência aos veículos utilizados. Segundo os autores, diversas substâncias têm sido adicionadas ao pó do Ca(OH)_2 , com a finalidade de melhorar as propriedades antimicrobianas, radiopacidade, escoamento e consistência, procurando não prejudicar as propriedades biológicas do material e facilitando sua aplicação clínica. Os veículos podem ser classificados em aquosos (água, água destilada, água bidestilada, soro fisiológico, soluções anestésicas, solução de Ringer, metilcelulose ou carboximetilcelulose, solução detergente aniônico etc.); viscosos (glicerina, polietileno glicol, propileno glicol etc.) e oleosos (óleo de oliva, PMCC, metacresilacetato, óleo de silicone, Lipiodol etc.).

As propriedades do Ca(OH)_2 sofrem mudanças de acordo com o veículo utilizado, alterando as suas propriedades físicas e químicas, e também ampliando as aplicações clínicas. O seu mecanismo de ação, efetua-se por meio da dissociação de íons cálcio e hidroxila, no que favorece as propriedades bactericidas e a indução da

deposição de tecido mineralizado. Os autores concluem dizendo que em geral, os veículos viscosos e oleosos prolongam a ação do Ca(OH)_2 , quando comparado a substâncias solúveis em água.

Safavi e Nakayama (2000) salientaram que o efeito antimicrobiano de soluções aquosas de Ca(OH)_2 já foi demonstrado. O Ca(OH)_2 em água dissocia-se em íons cálcio e íons hidroxila. A presença dos íons hidroxila numa solução a torna antimicrobiana. Recentemente foi demonstrado que o uso da glicerina como veículo facilita a colocação do Ca(OH)_2 nos canais radiculares. No entanto, a influência de veículos não aquosos na dissociação do Ca(OH)_2 não está bem compreendido. Diante disso os autores mediram a condutividade de soluções aquosas e não aquosas de Ca(OH)_2 . O valor da condutividade de soluções saturadas de Ca(OH)_2 em água foi de $7,3 \pm 3\text{mS/cm}$. A condutividade do Ca(OH)_2 em glicerina pura ou propileno glicol foi essencialmente zero. Concluíram os autores que o uso de um veículo não aquoso pode impedir a eficiência do Ca(OH)_2 como curativo de demora intra-canal.

Han et al. (2001) avaliaram a atividade antimicrobiana de duas pastas de Ca(OH)_2 , diante do *Enterococcus faecalis*. Para tal, utilizaram dentes humanos, recentemente extraídos, cujos canais foram preparados biomecânicamente. A camada de smear layer foi removida, os canais foram contaminados com *Enterococcus faecalis* e incubados por 21 dias. Decorrido esse tempo, em metade dos espécimes a camada de smear layer foi refeita com o uso de instrumentos endodônticos, constituindo, portanto dentes com canais com e sem smear layer. A seguir foram colocadas, por 7 dias, curativos com duas pastas diferentes de Ca(OH)_2 : Ca(OH)_2 em água e Ca(OH)_2 em óleo de silicone (Vitapex). A quantidade de bactérias presentes foi então avaliada com o auxílio de um espectrofotômetro. Foi observado que as pastas de Ca(OH)_2 foram eficientes na eliminação do microorganismo estudado, exceção feita ao Vitapex no grupo de dentes com smear layer.

Hashigushi et al. (2001) realizaram apicectomia em dentes de ratos e implantaram, através da loja cirúrgica, junto aos tecidos ósseos e periapicais os materiais Calcipex, Sealapex e Vitapex. Examinaram os resultados histomorfologicamente em tempos pós-operatório de 3 e 6 semanas. Com os 3 materiais foi observada neoformação óssea, mas, tecido ósseo neoformado era mais

abundante com o Vitapex. Não observaram reação inflamatória intensa, porém, com o Vitapex notaram estruturas com vacúolos junto ao tecido ósseo e ligamento periodontal, admitindo serem partículas de óleo de silicone, um dos constituintes desse material. Em função dessa observação recomendam que o Vitapex seja mantido dentro do canal.

Silva et al. (2002) avaliaram *in vitro* a capacidade antimicrobiana de cinco pastas obturadoras de canais radiculares de dentes decíduos e seus componentes frente a 4 microorganismos: streptococcus mutans, staphylococcus aureus, candida albicans e enterococcus faecalis. As cinco pastas testadas foram: pasta 1- 0,08g de iodofórmio, 0,06g de PMCC, 0,09g de Ca(OH)_2 e 0,08g de propileno glicol; pasta 2- 0,08g de iodofórmio, 0,13g de PMCC e 0,08g de rifocort; pasta 3- 0,06g de Ca(OH)_2 e 0,08g de propileno glicol; pasta 4- 0,06g de PMCC, 0,09g de Ca(OH)_2 e 0,08g de propileno glicol; pasta 5- 0,08g de iodofórmio, 0,09g de Ca(OH)_2 e 0,08g de propileno glicol. Os autores observaram que a pasta 2 foi a única eficaz contra todos esses microorganismos, enquanto que as pastas 1, 3, 4 e 5 mostraram-se ineficazes. Em relação aos componentes das pastas, concluiu-se que o PMCC e o rifocort foram os únicos medicamentos eficazes.

Zhao et al. (2003) analisaram a capacidade antimicrobiana do Ca(OH)_2 , formocresol e como controle utilizaram paramonocanforado em dentes decíduos humanos. Foram utilizados 40 dentes decíduos para cada produto, onde os canais foram preenchidos com esses materiais. Os autores relataram que as bactérias encontradas nas raízes dos dentes decíduos foram semelhantes às dos dentes permanentes. O Ca(OH)_2 mostrou ter forte poder de desinfetar os canais, semelhante ao formocresol e melhor que o PMCC, mas o formocresol tem alguns irritantes e efeito tóxico aos tecidos periapicais. O autor conclui que o Ca(OH)_2 foi o mais seguro e efetivo desinfetante para canal de dentes decíduos infectados.

Proposição

3 Proposição

O objetivo principal do presente trabalho é constituído pela análise histomorfológica do comportamento de dentes decíduos de cães com rizogênese incompleta após biopulpectomia e obturação dos canais radiculares com 3 formulações diferentes de Ca(OH)_2 .

Material e Método

4 Material E Método

Todos os procedimentos deste trabalho foram realizados de acordo com os Princípios Éticos na Experimentação Animal adotado pelo Colégio Brasileiro de Experimentação Animal (COBEA), bem como aprovados pela Comissão de Ética em Experimentação Animal (CEEA-FOA) em reunião do dia 10/02/03, de acordo com o protocolo nº 03/03. (Anexo A)

Foram utilizados neste trabalho 96 dentes decíduos unirradiculares de 6 cães, sem raça definida, 3 do gênero masculino e 3 do gênero feminino da mesma ninhada, com 50 dias de idade. Os animais foram mantidos no biotério da Faculdade de Odontologia de Araçatuba- UNESP com alimentação à base de ração balanceada para filhotes (Max filhotes- Sul mineira de alimentos S.A) e água “ad libitum”. Receberam as vacinas Duramune® Max 5 – CvK/4L (Fort Dodge Saúde Animal Ltda – Campinas - SP) e vermífugo Canex® (Sespo Indústria e Comércio Ltda. – Jacareí –SP) necessários de acordo com a idade e conforme a orientação médico veterinária.

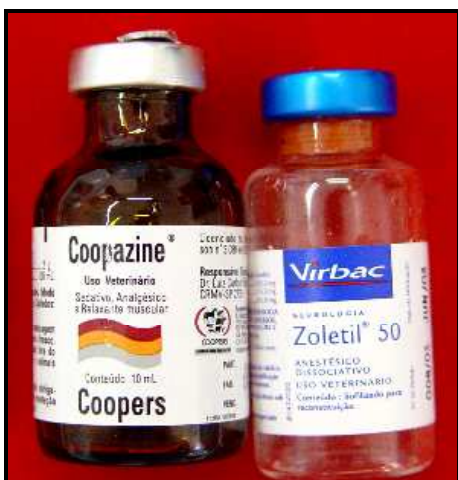

FIGURA 1 – Drogas utilizadas para anestesia dos cães.

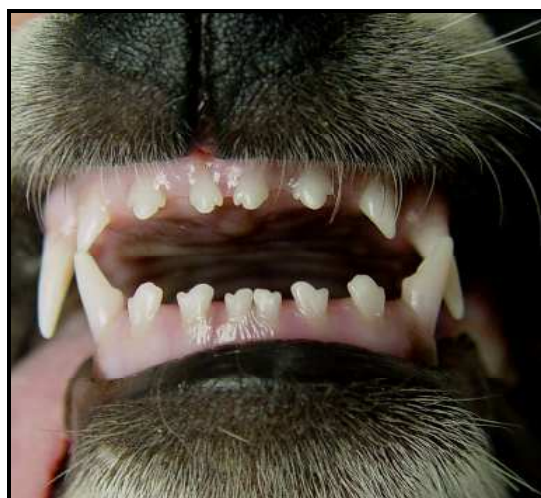

FIGURA 2- Dentes decíduos anteriores superiores e inferiores de cão, utilizados neste trabalho.

Todo instrumental clínico utilizado (limas, brocas, espelho, pinça etc.), bem como gaze, algodão, luvas e campos foram autoclavados (Tuttnauer 2340 EK SISMED AD - Com. Assist.Técnica Ltda.-SP) a 134^o durante 13 minutos. Cerca de 12 horas antes da intervenção, os cães permaneceram em jejum, para evitar complicações transoperatórias. Inicialmente os animais foram anestesiados por via intramuscular, através

da combinação dos seguintes ingredientes: Xilazina (Coopazine[®] - Coopers Brasil Ltda, São Paulo –SP) na dosagem de 0,05 mL/Kg; Cloridrato de Tiletamina e Cloridrato de Zolazepam (Zoletil[®] 50 – Virbac do Brasil, Indústria e Comércio Ltda, São Paulo – SP) na dosagem de 0,2 mL/Kg (Figura 1). O acesso venoso na pata posterior do animal foi mantido por meio de um scalp nº 21 (Sondoplastic materiais Médicos Hospitalares - Brasil) por onde foi administrada uma solução de Ringer com lactato de sódio (J P Indústria Farmacêutica S.A., Ribeirão Preto – SP) durante todo o período operatório, para manter o animal hidratado. A suplementação anestésica, quando necessária, foi realizada via intramuscular com a metade da dosagem inicial.

Os dentes selecionados para o experimento foram os incisivos e caninos decíduos superiores e inferiores (Figura 2), todos com vitalidade pulpar. Previamente às intervenções, foram realizadas tomadas radiográficas periapicais com filme periapical nº 2 Ultraspeed (Eastman Kodak Company, New York -U.S.A), com aparelho de RX (Dabi Atlante Ltda Brasil) de 70 KVp e 10mA, com tempo de exposição de 0,4 segundos, com a finalidade de comprovar o aspecto de normalidade dos dentes, bem como constatar a condição de rizogênese incompleta (Figuras 3 e 4). Na seqüência, foi realizada antissepsia intra-bucal com solução de clorexidina à 0,12% (Apothecário - Farmácia de manipulação, Araçatuba – SP), empregada com auxílio de gaze autoclavada.

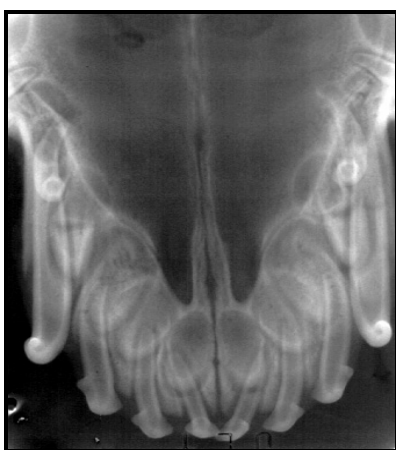


FIGURA 3- Radiografia dos dentes decíduos anteriores superiores do cão.

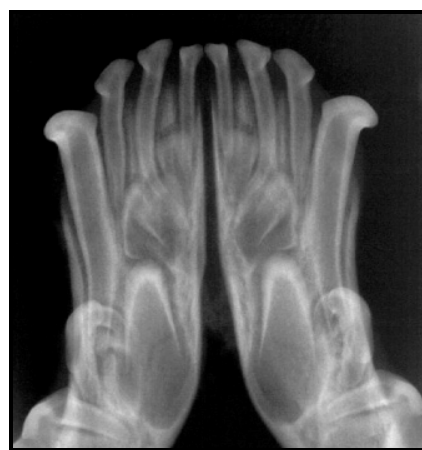

FIGURA 4- Radiografia dos dentes decíduos anteriores inferiores do cão.

O isolamento do campo operatório (Figura 5) foi realizado com lençol de borracha (Madeitex Indústria e Comércio de Artefatos de Latex Ltda. S.J.Campos - SP) e

arco de Young (Farbe- Produtos Odontológicos Ltda. - SP), sendo a borracha fixada ao dente e gengiva com auxílio de Super Bonder® (Henkel Loctite Adesivos Ltda. - Itapevi - SP). Concluído o isolamento do campo operatório, foi realizada também a assepsia no dique de borracha e nos dentes, empregando -se uma solução alcoólica iodetada a 0,3% (Laboratório de Endodontia da Faculdade de Odontologia de Araçatuba -UNESP). Em seguida, as aberturas coronárias (Figura 6) foram realizadas através das faces vestibulares dos dentes, utilizando brocas esféricas carbide 1/4 ou 1/2 (S.S.White Artigos Dentários Ltda.) dependendo do volume da câmara, movidas em alta rotação (Dabi-Atlante Ltda. - Brasil) e refrigeradas à ar e soro fisiológico (HalexIstar Indústria Brasileira), através de irrigação constante com seringa descartável (BD - Plastipack-Luer Look – Becton Dickinson Indústria Cirúrgicas Ltda. Curitiba - PR) de 10 mL e agulha BD número 4 (Becton Dickinson Indústrias Cirúrgicas Ltda. Curitiba – PR), sob aspiração, utilizando sugador metálico acoplado ao aparelho ciclone (Dabi-Atlante Ltda. - Brasil).

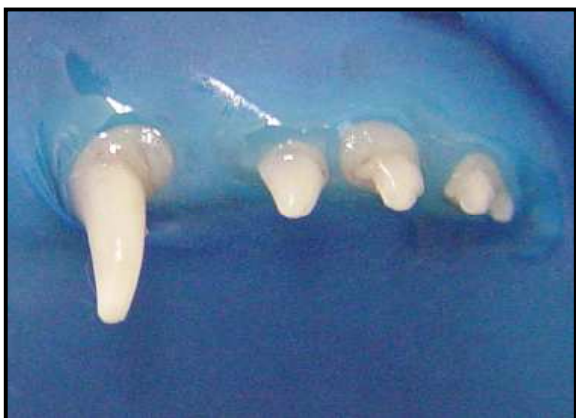

FIGURA 5- Isolamento do campo operatório.

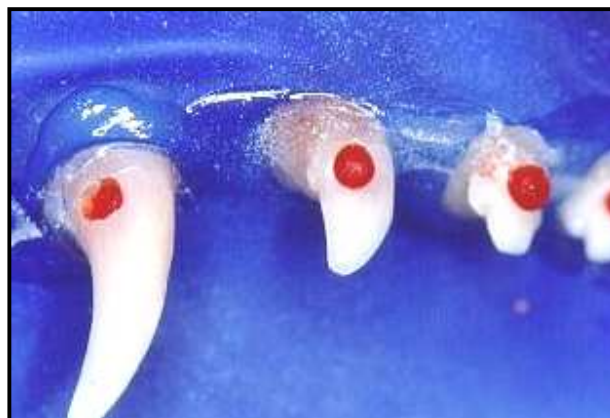

FIGURA 6- Abertura coronária dos dentes decíduos.

Os resíduos de dentina e tecido pulpar, produzidos durante a abertura coronária, foram removidos por meio de constantes irrigações com soro fisiológico, acompanhadas de aspirações. Concluídas as aberturas coronárias, foi realizada a odontometria. Para tal procedimento foi introduzida no canal, uma lima tipo Hedstroen ou tipo Kerr (Maillefer Instruments – SA – Ballaigues, Switzerland), de dimensões compatíveis, até a proximidade da porção mais apical da raiz do dente. A seguir realizou-se uma tomada radiográfica e as correções necessárias (Figuras 7 e 8). Dessa forma foi estabelecido um limite de trabalho que ficasse à altura do ápice radiográfico,

para assegurar a remoção de todo o tecido pulpar. Estabelecido o comprimento de trabalho, as polpas foram removidas com auxílio de extirpa nervos (Maillefer Instruments - SA - Ballaigues, Switzerland) de dimensões apropriadas e limas tipo Hedstroen (Maillefer Instruments - SA - Ballaigues, Switzerland) de calibre compatível com o canal. As hemorragias foram contidas através de irrigações com soro fisiológico.

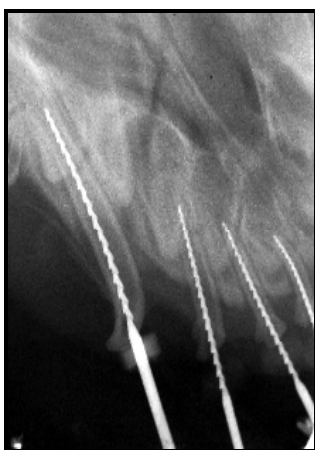

FIGURA 7- Radiografia de odontometria dos dentes superiores do cão.

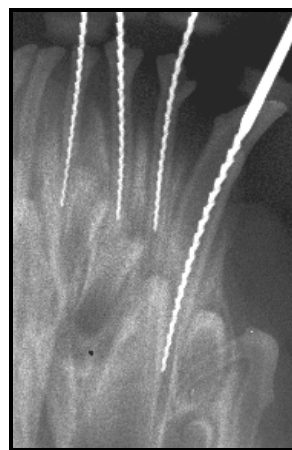

FIGURA 8- Radiografia de odontometria dos dentes inferiores do cão.

Em seguida os canais radiculares dos incisivos foram submetidos ao preparo biomecânico com limas tipo Kerr e Hedstroen nº 15 a 35, efetuando exclusivamente movimento de limagem, objetivando-se, fundamentalmente, sua limpeza e discreta ampliação para receber o material obturador. Os canais dos caninos foram preparados da mesma forma, utilizando-se limas tipo Kerr e Hedstroen, porém de nº 35 a 55. Durante toda a instrumentação, foram realizadas irrigações com soro fisiológico, levado ao interior dos canais com auxílio de uma seringa descartável de 10 mL e uma agulha hipodérmica BD nº4, sem bisel e pré-curvada, sempre acompanhadas de aspiração. Foram realizadas irrigações com 2 mL da solução irrigadora, a cada mudança de instrumento e toda vez que se julgasse necessário.

Concluído o preparo biomecânico, foi realizada uma última irrigação-aspiração com soro fisiológico e a secagem dos canais radiculares com cones de papel absorvente (Dentsply Indústria e Comércio Ltda. Petrópolis - RJ) compatíveis com as dimensões do canal. Na seqüência, os canais radiculares foram obturados com três diferentes materiais. As aberturas coronárias foram duplamente seladas com uma base de

Coltosol® (Vigodent S/A Industria e Comércio - Rio de Janeiro – RJ) e amálgama (S.S.White Artigos Dentários Ltda.). Foram constituídos 3 grupos experimentais, contendo 24 espécimes em cada grupo e 1 Grupo controle também com 24 espécimes. Os dentes dos cães foram divididos em 4 quadrantes: superior direito, superior esquerdo, inferior direito e inferior esquerdo (Quadro1). Estabelecida a divisão dos quadrantes e sorteados aleatoriamente, este foi utilizado para cada material (grupo). Sendo assim, todos os 4 grupos estavam presentes no mesmo animal. Além disso, foi procedido rodízio de quadrantes para que todos os materiais e o Grupo controle fossem utilizados nos dentes superiores e inferiores bem como dos lados esquerdo e direito (Figura 9).

Quadro 1- Apresentação dos quadrantes com os dentes decíduos utilizados.

		HEMIARCADAS							
ARCADAS		DIREITA				ESQUERDA			
SUPERIOR		canino	incisivo lateral	incisivo intermediário	incisivo central	incisivo central	incisivo intermediário	incisivo lateral	canino
INFERIOR		canino	incisivo lateral	incisivo intermediário	incisivo central	incisivo central	incisivo intermediário	incisivo lateral	canino

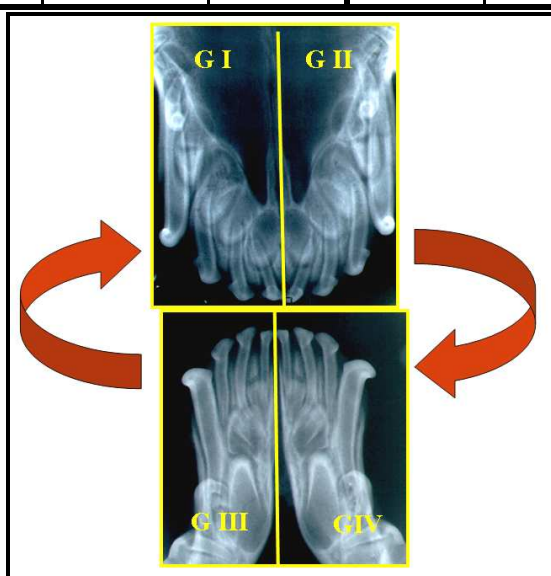


FIGURA 9 - Rodízio entre todos os grupos.

As características que diferenciam os 3 grupos experimentais e o Grupo controle foram as seguintes:

Grupo I - Canais obturados com a pasta Vitapex (Neo Dental Chemical Products CO. Ltd. Tokyo. Japan). Esta pasta é comercializada pronta para ser utilizada no interior dos canais radiculares, sendo sua composição, de acordo com o fabricante, constituída de: Ca(OH)_2 P.A (30,3%), iodofórmio (40,4%), óleo de silicone (22,4%) e outros componentes não especificados (6,9%). Figura 10.

Grupo II - Canais obturados com uma pasta composta de: Ca(OH)_2 P.A (Labsynth Produtos Laboratoriais Ltda, Diadema – SP), iodofórmio (Probem Laboratório Produtos Farmacéuticos Odontológicos Ltda, Catanduva – SP) e soro fisiológico (Halexstar Indústria Brasileira), na proporção de 0,30g de Ca(OH)_2 P.A, 0,20g de iodofórmio e 0,30 mL de soro fisiológico. Figura 11.

Grupo III - Canais obturados com uma pasta composta de: Ca(OH)_2 P.A e Lipiodol Ultra Fluido (Laboratório Produtos Radiológicos Ltda), na proporção de 0,11g de Ca(OH)_2 P.A e 0,10 mL de Lipiodol ultra-fluido. Figura 12. O Lipiodol ultra-fluido é composto por ésteres etílicos de ácidos graxos, extraídos do azeite de dormideira (óleo de papoula) iodado à 38% p/p. Cada 1mL de Lipiodol ultra fluido contém 0,48g de iodo, tem aparência de óleo vegetal natural, com mesma cor e fluidez. É utilizado como meio de contraste radiológico injetável.

Grupo IV – Controle - Os canais, preparados da mesma forma que os grupos anteriores, permaneceram vazios e apenas com selamento coronário. Um resumo dos grupos experimentais e controle está contido no Quadro 2.

Quadro 2 - Resumo das principais características dos diferentes grupos.

Grupo	Material obturador	Nº de espécimes	Tempo pós-operatório
I	Vitapex	24	30 dias
II	Ca(OH)_2 + iodofórmio + soro fisiológico	24	30 dias
III	Ca(OH)_2 + Lipiodol	24	30 dias
IV	Canal vazio (controle)	24	30 dias

A pasta Vitapex apresenta-se pronta para uso, sendo comercializada acondicionada em seringa acoplada com agulha de plástico maleável para ser introduzida dentro do canal. A agulha foi introduzida dentro do canal, 3mm aquém do limite de trabalho, sendo o embolo da seringa pressionado para o escoamento da pasta. À medida que o canal foi sendo preenchido, a agulha foi recuada lentamente para possibilitar seu preenchimento completo e adequado. Tanto a pasta de $\text{Ca}(\text{OH})_2$ acrescido de iodofórmio e soro fisiológico, quanto à pasta de $\text{Ca}(\text{OH})_2$ associado ao Lipiodol, foram manipuladas nas proporções já referidas, procurando-se obter uma pasta com consistência cremosa e “lentulável”.

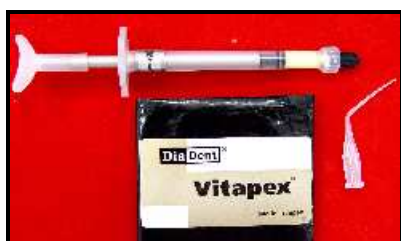

FIGURA 10 – Pasta Vitapex (Grupo I).



FIGURA 11- $\text{Ca}(\text{OH})_2$ + Iodofórmio+ Soro fisiológico (Grupo II).



FIGURA 12- $\text{Ca}(\text{OH})_2$ + Lipiodol (Grupo III).

Os canais radiculares foram obturados com os materiais propostos, com auxílio das brocas lentulo (Maillefer instruments-SA - Ballaigues, Switzerland) de dimensões apropriadas, movidas em baixa rotação (Dabi-Atlante Ltda. Brasil). Os materiais obturadores foram levados ao interior dos canais com essas brocas, movimentadas no sentido horário, procurando-se ficar com a lentulo 3mm aquém do limite de trabalho, para então ser removida lentamente. Isso feito, foi introduzida uma lima tipo Kerr nº 25 com movimento giratório anti-horário, com a finalidade de eliminar possíveis bolhas de ar que poderiam produzir falhas na obturação, bem como fazer o material obturador chegar até 1mm aquém do limite de trabalho. Após este procedimento foi realizada uma tomada radiográfica para verificar o total preenchimento dos canais radiculares com os materiais estudados e analisar a eventual necessidade de

alguma correção. No grupo da pasta Vitapex as correções de preenchimento dos canais, foram realizadas com auxílio de brocas lentulo e limas, de modo idêntico aos Grupos $\text{Ca}(\text{OH})_2$ associado ao Lipiodol e $\text{Ca}(\text{OH})_2$ acrescido de iodofórmio e soro fisiológico. Em seguida, foi realizada uma limpeza adequada da câmara pulpar através da utilização de curetas apropriadas (Golgran Indústria e Comércio de Instrumentos Odontológicos - Brasil) e bolinhas de algodão. As aberturas coronárias foram duplamente seladas com Coltosol e amálgama. Isso feito, o dique de borracha foi removido, e realizadas novas tomadas radiográficas para avaliar a qualidade final das obturações e, principalmente, a do selamento coronário (Figura 13).

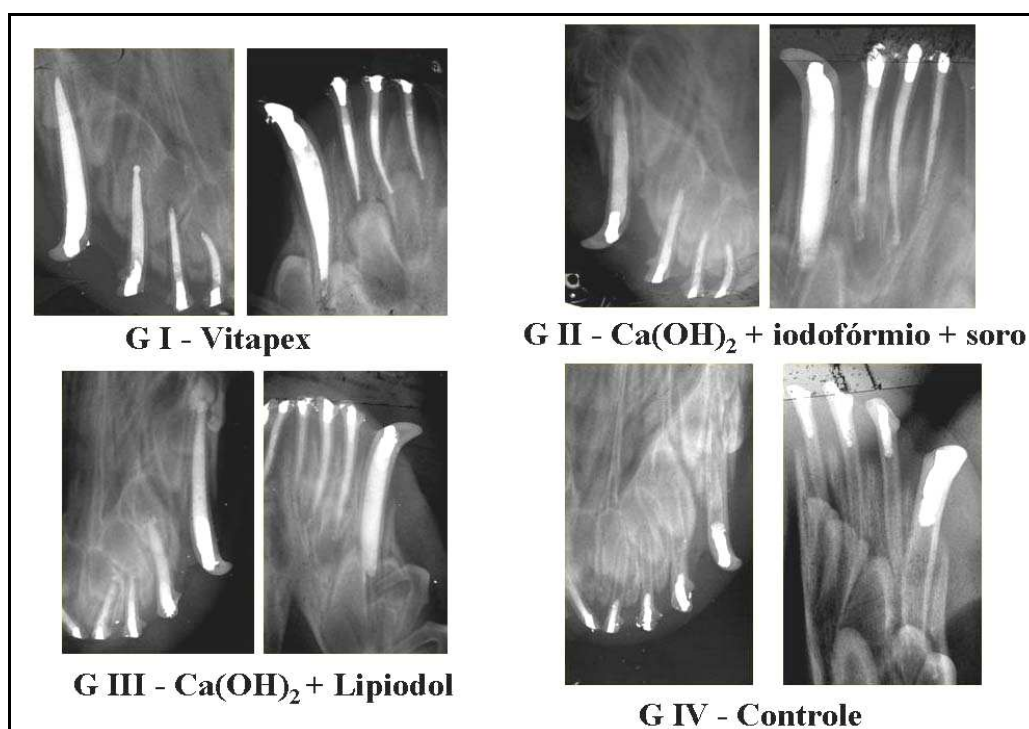


FIGURA 13 – Radiografia final de alguns dentes de todos os grupos após o tratamento.

No Grupo controle, todos os procedimentos foram realizados de forma idêntica aos demais grupos, diferindo apenas na obturação, ou seja, os canais não foram obturados, ficando vazios. As aberturas coronárias foram seladas de forma idêntica aos demais grupos, com Coltosol e amálgama, e realizada tomada radiográfica para avaliar a qualidade do selamento coronário. (Figura 13).

Antes e durante todo o período experimental, os animais ficaram contidos em selas especiais, bem limpas, arejadas e envolvidas por tela apropriada para impedir o

acesso do mosquito *Lutzomyia longipalpis* (Flebotomíneo), popularmente conhecido por “mosquito palha ou Birigui”, transmissor da Leishmaniose em cães. Foram tomados os cuidados necessários quanto à alimentação durante todo o período pós-operatório de 30 dias. Assim, foi fornecido uma alimentação semi-pastosa à base de leite integral (Parmalat Brasil S.A Indústria de Alimentos) misturado à ração balanceada para filhotes, objetivando-se impedir que a ração de consistência dura contribuísse para a ocorrência de fraturas coronárias. Foi fornecida, também, água potável “ad libitum” durante todo período pós-operatório.

Semanalmente, os animais foram inspecionados clinicamente e, 15 dias após o tratamento, foram anestesiados para realização de tomadas radiográficas dos dentes tratados e controles, com a finalidade de avaliar suas condições.

Decorrido o tempo pós-operatório de 30 dias, os dentes foram radiografados (Figura 14) e os animais foram mortos através de uma injeção endovenosa de uma dose excessiva de anestésico. A maxila e a mandíbula foram separadas do restante do crânio por seccionamento, fixadas em solução de formalina à 10%, tamponada em pH neutro (Laboratório de Endodontia da Faculdade de Odontologia de Araçatuba - UNESP), por 48 horas e lavadas em água corrente por 24 horas. Na seqüência, as peças foram descalcificadas em solução de EDTA à 17% pH neutro (Laboratório de Endodontia da Faculdade de Odontologia de Araçatuba - UNESP). A solução foi trocada semanalmente até conseguir a descalcificação da peça que foi constatada através de exame radiográfico. Após a descalcificação, as peças foram lavadas por 24 horas em água corrente, as raízes separadas individualmente e, a seguir desidratadas em álcool, diafanizadas em xilol e incluídas em parafina. As peças foram seccionados seriadamente no sentido longitudinal, com 6 micrometros de espessura. Parte dos cortes foi corada com hematoxilina e eosina (LILLIE, 1954), para a realização do exame histomorfológico. Outra parte recebeu a coloração de Brown e Brenn (BOHORQUEZ-AVILA, 1994), para avaliação histomicrobiológica. Foram selecionados para a avaliação histológica 20 dentes para cada grupo, totalizando 80 dentes, sendo os demais, ou seja, 16 dentes descartados por diferentes motivos técnicos.

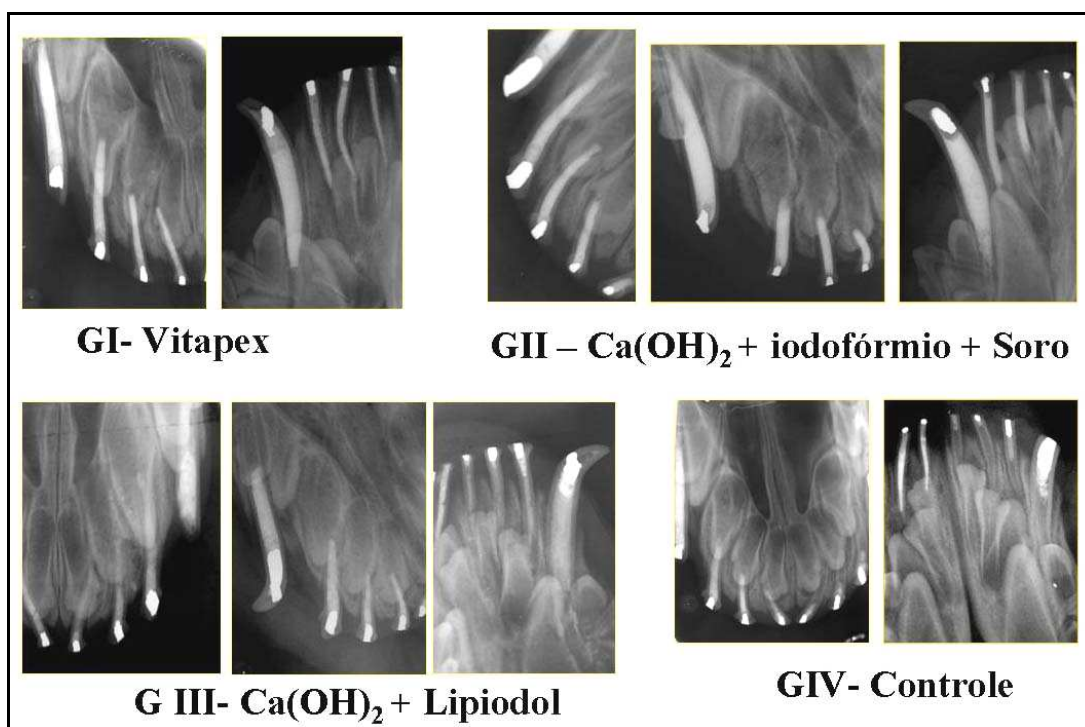


FIGURA 14 – Radiografia de alguns dentes de todos os grupos, 30 dias após o tratamento.

4.1 Critérios para análise histomorfológica

Para estabelecer-se os critérios para análise histomorfológica do presente trabalho levou-se em consideração os critérios descritos por Murata (2002) para experimentação endodôntica em dentes decíduos de cães.

A análise dos resultados foi realizada avaliando-se as condições morfológicas das estruturas examinadas, em itens distintos, atribuindo-se magnitudes sob a forma de escores de 1 a 4, onde 1 corresponde ao melhor resultado, 4 ao pior, e o 2 e 3 a posições intermediárias.

Durante a análise histomorfológica as raízes dos dentes foram divididas em 3 terços, a saber: coronário, médio e apical. No terço apical foram determinados 5 pontos, os quais definiram os locais em que se efetuaram medidas para avaliar a espessura média do cemento neoformado e do ligamento periodontal apical. Além disso, as linhas que unem esses 5 pontos dividiram a porção mais apical da raiz do dente em 4 segmentos, os quais foram empregados para dimensionar a magnitude do item organização do ligamento periodontal (Figura 15).

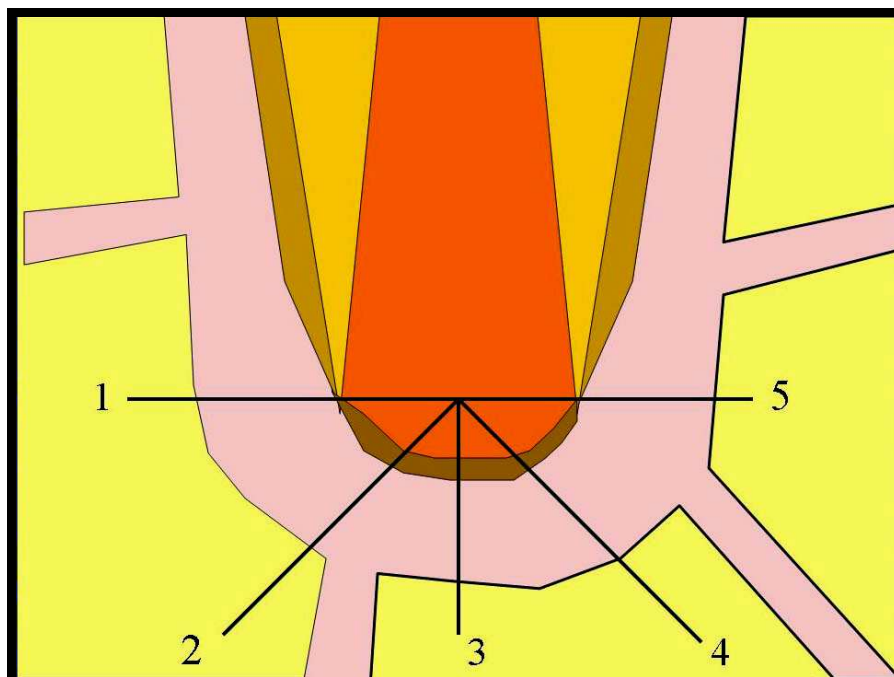


FIGURA 15- Representação esquemática dos 5 pontos e os segmentos demarcados na porção mais apical da raiz do dente. Pontos 1 e 5 constituem as extremidades de uma linha perpendicular ao longo eixo do dente, passando pela porção mais apical de dentina. O ponto 3 define uma linha perpendicular à anterior (1-5) e que divide a porção apical em 2 segmentos iguais. Os pontos 2 e 4 correspondem respectivamente às distâncias médias entre os pontos 1 e 3 e os pontos 3 e 5.

4.1.1 Critérios para atribuição de escores ao item espessura média do ligamento periodontal apical. Os dados foram obtidos através de medidas realizadas nos 5 pontos assinalados na Figura 15

1. Até 300 micrometros;
2. De 301 a 400 micrometros;
3. De 401 a 500 micrometros;
4. Acima de 501 micrometros.

4.1. 2 Critérios para atribuição de escores ao item organização do ligamento periodontal apical (Figura 16)

1. Fibras periodontais inserem-se do cimento ao osso em toda porção apical (Figura 16 A);
2. Fibras periodontais inserem-se do cimento ao osso em 3/4 da porção apical (Figura 16 B);
3. Fibras periodontais inserem-se do cimento ao osso em 2/4 a 1/4 da porção apical (Figura 16 C);
4. Ausência de organização do ligamento da porção apical (Figura 16 D).

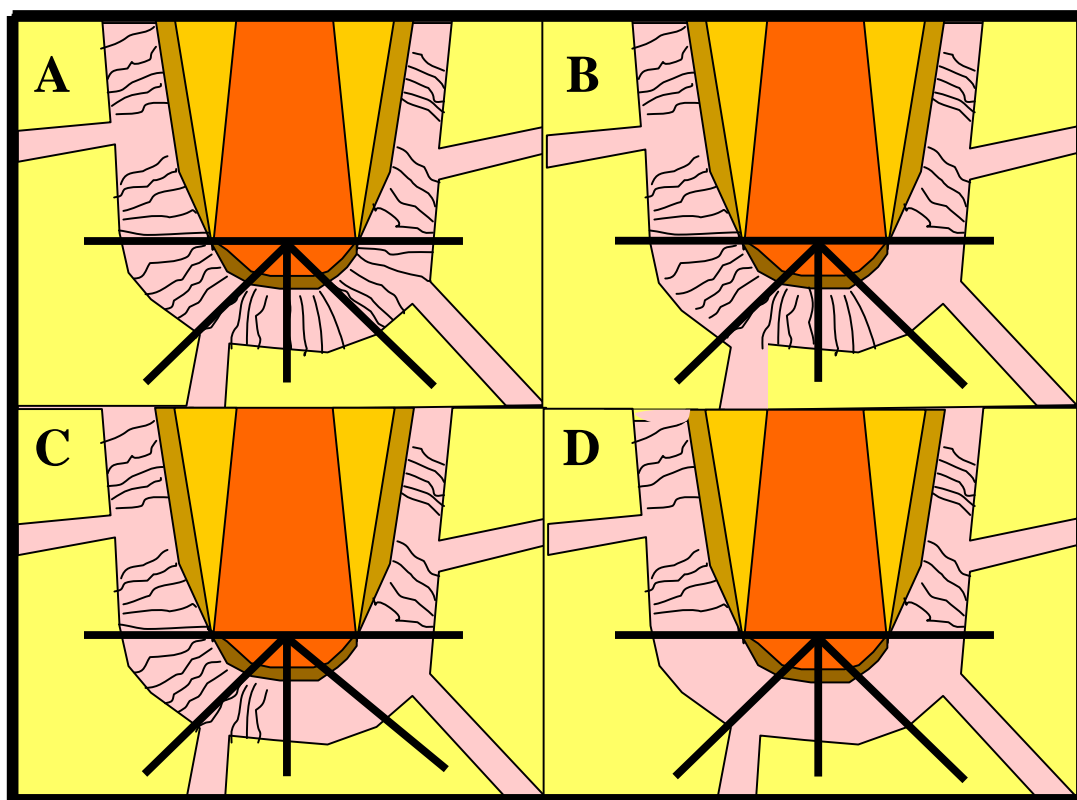


FIGURA 16 - Representação esquemática da inserção do ligamento periodontal do cimento ao tecido ósseo em toda porção apical (A), em 3/4 da porção apical (B), em 2/4 da porção apical (C) e ausência de organização na porção apical (D).

4.1.3 Critérios para atribuição de escores ao item intensidade do infiltrado inflamatório agudo ou crônico na área apical. Número médio de células em campos de 400X

1. Ausente ou em número desprezível;
2. Pequeno: número de células inflamatórias inferior a 10;
3. Moderado: número de células inflamatórias entre 10 e 25;
4. Grande: número de células inflamatórias superior a 25.

4.1.4 Critério para atribuição de escores ao item extensão do infiltrado inflamatório agudo ou crônico na região apical (Figura 17)

1. Ausente;
2. Restrito às proximidades do cemento neoformado ou da luz do canal radicular;
3. Invade parcialmente (até a metade) o espaço do ligamento periodontal;
4. Invade todo o espaço do ligamento periodontal.

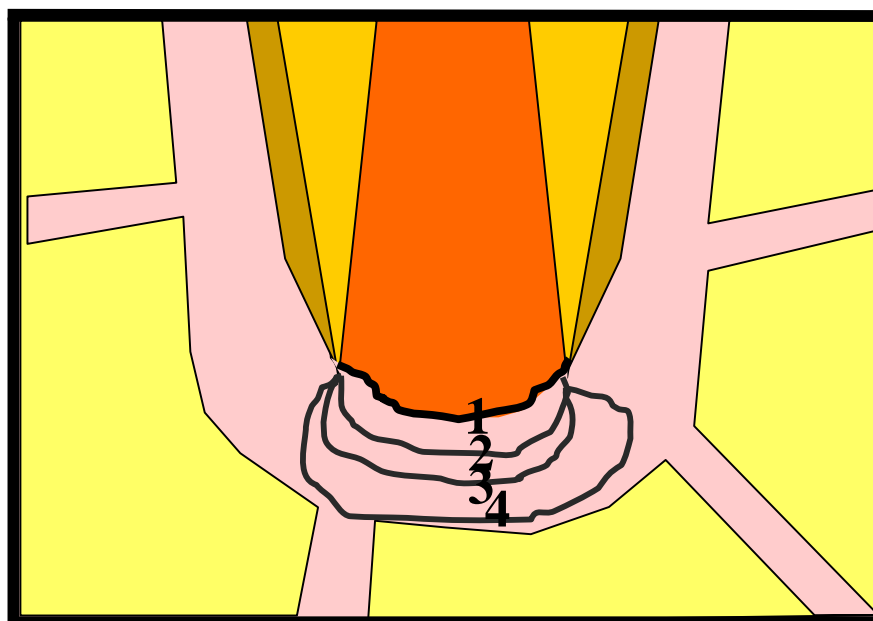


FIGURA 17- Representação esquemática da extensão do infiltrado inflamatório: ausente (1); restrito às proximidades do cemento neoformado ou luz do canal radicular (2); invade até metade do espaço do ligamento periodontal (3); invade todo o espaço do ligamento periodontal (4).

4.1.5 Critério para atribuição de escores ao item nível de obturação (Figura 18)

1. Um pouco aquém da porção mais apical da raiz do dente;
2. Ao nível da porção mais apical da raiz do dente;
3. Um pouco além da porção mais apical da raiz do dente;
4. Invade em profundidade os tecidos periapicais.

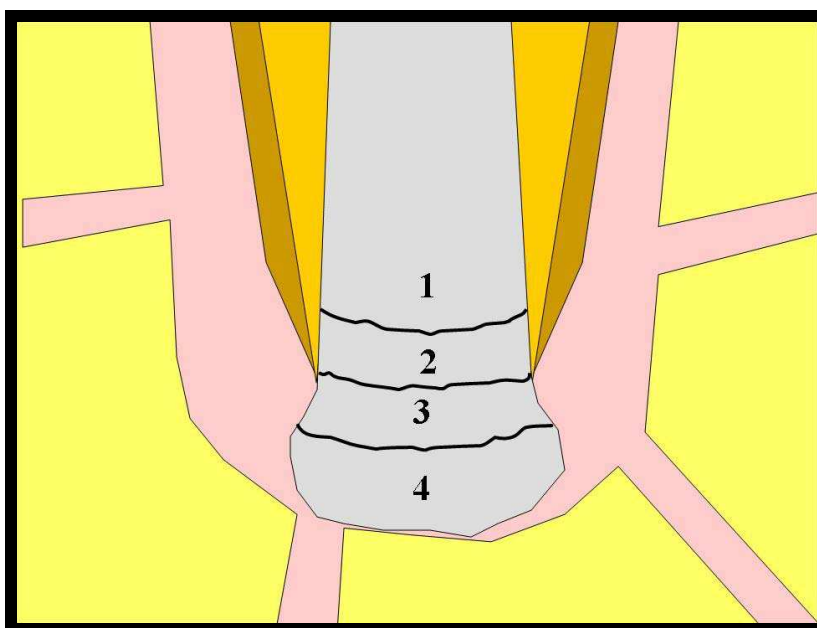


FIGURA 18 - Representação esquemática dos escores atribuídos aos vários limites apicais passíveis de serem atingidos pelo material obturador.

4.1.6 Critério para atribuição de escores ao item presença de detritos (material orgânico e ou raspas de dentina) junto à porção apical da raiz do dente

1. Ausente;
2. Presença de pequena quantidade de detritos não impedindo a passagem do material obturador;
3. Presença de moderada quantidade de detritos interposta entre o material obturador e os tecidos periapicais;
4. Presença de grande quantidade de detritos, inclusive eventualmente projetando-se para o ligamento periodontal.

4.1.7 Critério para atribuição de escores ao item extensão do cimento neoformado na porção mais apical da raiz do dente (Figura 19)

1. Ponte de cimento completa sela a abertura mais apical do canal radicular (Figura 19 A);
2. Presença de solução de continuidade na ponte de cimento neoformada (Figura 19 B);
3. Apenas deposição de porções isoladas de cimento (Figura 19 C);
4. Ausência de cimento neoformado (Figura 19 D).

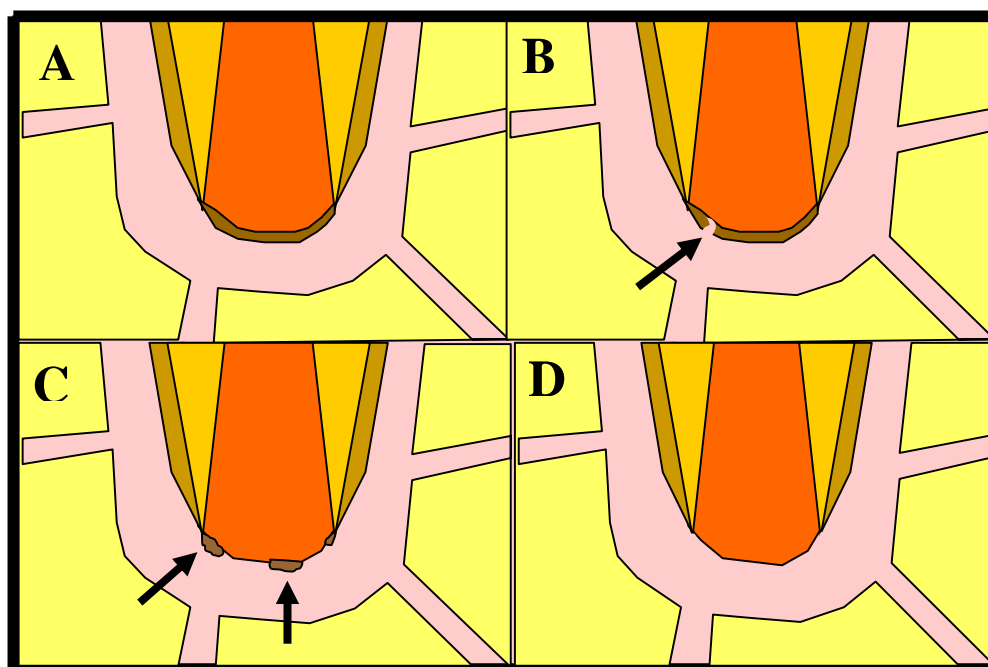


FIGURA 19 - Representação esquemática da presença de ponte de cimento neoformada completa (A), com solução de continuidade (B - seta), apenas porções isoladas de cimento (C - setas) e ausência de cimento neoformada (D).

4.1.8 Critério para atribuição de escores à espessura do cimento neoformado apical. Foi considerada a média das espessuras avaliadas com o auxílio de uma ocular micrometrada, nos 5 pontos estabelecidos na Figura 15

1. Acima de 60 micrometros;
2. De 20 a 60 micrometros;
3. De 1 a 19 micrometros;
4. Ausência de cimento neoformado.

4.1.9 Critérios para atribuição de escores ao item reabsorção do cimento neoformado apical (Figura 20)

1. Ausência de áreas de reabsorção (Figura 20 A);
2. Presença de pequenas áreas de reabsorção atingindo apenas parcialmente a espessura do cimento neoformado (Figura 20B - setas);
3. Presença de áreas de reabsorção comprometendo toda a espessura do cimento neoformado (Figura 20C – setas);
4. Ausência de cimento neoformado (Figura 20 D).

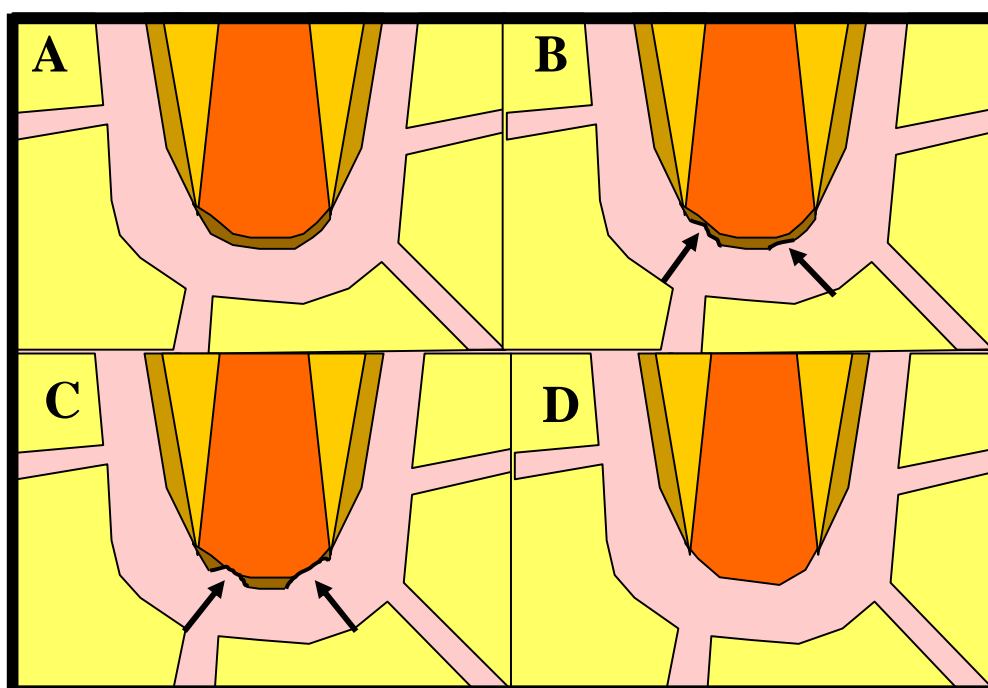


FIGURA 20 - Representação esquemática do item reabsorção do cimento apical neoformado.

4.1.10 Critérios para atribuição de escores ao item aspecto morfológico do tecido mineralizado apical neoformado

1. Cimento eosinófilo ou basófilo;
2. Áreas de cimento eosinófilo ou basófilo e calcificações irregulares;
3. Calcificações irregulares;
4. Ausência de tecido mineralizado neoformado.

4.1.11 Critério para atribuição de escores ao item extensão da reabsorção radicular lateral: vestibular e lingual. A extensão das áreas de reabsorção foi avaliada com auxílio de uma ocular micrometrada. Foi levado em consideração a somatória das medidas efetuadas para cada face da raiz do dente individualmente

1. Ausência de reabsorção;
2. De 1 a 300 micrometros;
3. De 301 a 750 micrometros;
4. Acima de 750 micrometros.

4.1.12 Critério para atribuição de escores ao item profundidade da reabsorção radicular lateral das superfícies vestibular e lingual. No caso da atribuição de diferentes escores a face da raiz em questão receberá o maior escore atribuído

1. Ausência de reabsorção;
2. Reabsorção restrita ao cemento e ou apenas pequena superfície da dentina;
3. Reabsorção atingindo a dentina em profundidade;
4. Reabsorção atingindo o canal radicular.

4.1.13 Critérios para atribuição de escores ao item deposição de cimento neoformado na superfície radicular

1. Repara todas as áreas de reabsorção, recobre o cemento pré-existente ou ausência de cimento neoformado diante de ausência de reabsorção radicular;
2. Repara 1/2 a 2/3 das áreas de reabsorção;
3. Repara 1/3 ou menos das áreas de reabsorção;
4. Ausência de cimento neoformado.

4.1.14 Critério para atribuição de escores ao item reabsorção do tecido ósseo

1. Ausência de reabsorção;
2. Poucas áreas de reabsorção inativas;
3. Poucas áreas de reabsorção ativas;
4. Muitas áreas de reabsorção ativas.

4.1.15 Critérios para atribuição de escores ao item presença de microrganismos

- 1- Ausente
- 4- Presente

4.2 Análise estatística

A análise estatística dos dados obtidos, através da análise histomorfológica, foi efetuada para se detectar as diferenças de eficiência dos tratamentos efetuados no presente trabalho, tomando-se como base os valores dos escores atribuídos aos 20 espécimes de cada grupo, referentes aos 21 critérios previamente estabelecidos, ou seja:

- 1 Espessura do ligamento apical
- 2 Organização do ligamento apical
- 3 Infiltrado inflamatório agudo – intensidade
- 4 Infiltrado inflamatório agudo – extensão
- 5 Infiltrado inflamatório crônico – intensidade
- 6 Infiltrado inflamatório crônico – extensão
- 7 Nível da obturação
- 8 Presença de detritos
- 9 Extensão do cimento neoforado apical
- 10 Espessura do cimento neoforado apical
- 11 Reabsorção do cimento neoforado apical
- 12 Morfologia do tecido mineralizado apical neoforado

- 13 Extensão da reabsorção radicular lateral vestibular
- 14 Extensão da reabsorção radicular lateral lingual
- 15 Profundidade da reabsorção radicular lateral vestibular
- 16 Profundidade da reabsorção radicular lateral lingual
- 17 Deposição de cimento neoformado na superfície lateral vestibular
- 18 Deposição de cimento neoformado na superfície lateral lingual
- 19 Reabsorção do tecido ósseo vestibular
- 20 Reabsorção do tecido ósseo lingual
- 21 Presença de microrganismos

Os escores originais atribuídos a cada critério de análise (total de 21), para cada espécime (total de 20 em cada grupo), correspondentes aos 4 tipos de tratamento, foram submetidos a uma série de testes preliminares do “Software GMC 8.1”. Por se tratarem de dados não paramétricos, quando houve a comparação dos 4 tipos de tratamentos é indicado o uso do teste de Kruskal-Wallis e quando se compara apenas 2 quesitos histológicos o teste indicado é o teste de Mann Withney.

Resultados

5 Resultados

5.1 Grupo I – Pasta Vitapex (Ca(OH)₂, iodofórmio e óleo de silicone)

O ligamento periodontal exibiu uma espessura média de 321 micrometros, com uma variação mínima e máxima de 156 a 624. Sua organização foi considerada muito boa em 3 espécimes, enquanto na maioria dos casos as fibras periodontais inseriam-se no cimento e tecido ósseo em 2/4 a 1/4 da porção apical (Figuras 21 a 32). Infiltrado inflamatório do tipo crônico caracterizado pela presença de macrófagos, linfócitos e plasmócitos foi observado em 17 dos 20 casos tratados. Na maioria desses espécimes o referido infiltrado inflamatório era de intensidade e extensão pequenas.

Através dos resíduos do material obturador verificou-se que a obturação estava aquém ou ao nível do forame apical em 9 casos (Figuras 24, 29, 33 a 35) e além do forame, em 11 espécimes, sendo que desses, em 4 casos, o material obturador invadiu os tecidos periapicais em profundidade (Figuras 22, 23, 25 a 28, 31, 32, 36 a 39). Detritos foram observados em apenas 4 casos e, geralmente, em pequena quantidade, não interferindo no processo de reparo. Por outro lado, praticamente em todos os casos, observou-se áreas de tecido desnaturado pela ação cáustica do material obturador. Assim, notavam-se resíduos orgânicos em maior ou menor quantidade, em diferentes locais, sem exibirem detalhes celulares (Figuras 29, 30, 32, 34). Quanto ao cimento neoformado junto à porção apical da raiz do dente, sua presença não foi detectada em apenas dois casos. Nestes havia um tecido conjuntivo fibrosado à altura do forame delimitando o interior do canal dos tecidos periapicais (Figura 35). Nos demais o cimento neoformado constituía uma ponte completa em 5 dos espécimes (Figuras 25, 26, 33, 39), sendo parcial nos restantes (Figuras 22, 23, 27 a 32, 36, 37, 38). Esse cimento era exclusivamente do tipo eosinófilo em 2 casos, sendo possível, nos demais, observar-se cimento eosinófilo e também áreas basófilas e calcificações irregulares (Figuras 21 a 34, 36 a 39). Em 7 dos espécimes observavam-se áreas de reabsorção do cimento neoformado, com presença de células clásticas (Figura 34). O cimento neoformado exibiu espessura que variava de 0,20 a 15 micrometros, com uma média de 3,06.

Reabsorções radiculares laterais foram observadas em 10 dos espécimes estudados (Figuras 40 a 43), estando ausentes nos demais (Figura 44). Elas ocorreram em 9 casos por vestibular e também em 9 casos por lingual. Exibiram por vestibular uma extensão que variava de 10 a 240 micrometros, com uma média de 79,4. Por lingual variou de 20 a 300 micrometros, com uma média de 118,8. Quanto à profundidade, essas reabsorções, na maioria das vezes, restringiam-se ao cimento ou ao cimento e pequena porção de dentina (Figura 40). Em alguns casos comprometia a dentina em profundidade (Figura 42) e, em apenas 1 espécime, atingiu o canal por lingual, colocando o tecido conjuntivo em contato com o material obturador (Figura 43).

Quanto ao cimento neoformado reparando áreas de reabsorção notou-se, por vestibular, que houve reparação parcial ou total em 5 casos e ausência de cimento neoformado em 4 espécimes. Por lingual foi observada ausência de cimento neoformado, diante de áreas de reabsorções, em 7 casos.

Em relação à presença de áreas de reabsorção de tecido ósseo notou-se que eram mais freqüentes e expressivas por vestibular.

A coloração de Brown e Brenn não detectou presença de microorganismos em nenhum dos espécimes estudados.

No Quadro 3 estão contidos os escores atribuídos aos diferentes eventos histomorfológicos de todos os espécimes estudados neste grupo experimental.

Quadro 3 – Escores atribuídos aos diferentes eventos histomorfológicos observados nos espécimes do Grupo Vitapex.

<i>ESPÉCIMES</i>	1	2	3	4	5	6	7	8	9	10	11	12	13	14	15	16	17	18	19	20	Médias
Espessura ligamento apical	1	2	1	2	1	4	3	2	3	1	1	1	4	1	2	1	1	2	2	2	1,85
Organização ligamento apical	3	3	1	3	2	3	3	1	1	2	3	2	3	3	3	3	3	3	2	3	2,50
Infiltrado inflamatório agudo – int.	1	1	1	1	1	1	1	1	1	1	1	1	3	1	1	3	1	1	1	1	1,20
Infiltrado inflamatório agudo – ext.	1	1	1	1	1	1	1	1	1	1	1	1	3	1	1	2	1	1	1	1	1,15
Infiltrado inflamatória crônico - int.	2	3	2	2	1	2	2	1	1	2	2	2	3	2	2	2	2	2	3	2	2,00
Infiltrado inflamatório crônico - ext.	2	3	2	2	1	2	2	1	1	2	2	2	3	2	2	2	2	2	2	2	1,95
Nível da obstrução	3	3	1	2	3	2	2	3	1	3	4	3	3	4	4	4	1	1	2	2	2,55
Presença de detritos	1	2	1	1	1	1	1	1	1	1	1	1	3	1	1	2	1	2	1	1	1,25
Ext. cimento neof. apical	4	2	1	4	3	1	1	2	1	2	3	2	3	3	3	3	3	3	2	1	2,35
Espessura cimento neof. apical	4	3	3	4	3	1	1	2	2	1	3	1	3	3	3	3	3	2	1	3	2,45
Reabsorção cimento neof. apical	4	3	2	4	1	1	1	1	1	1	3	1	1	1	3	2	1	1	1	1	1,70
Morf. tecido miner.al. apical neof.	4	3	2	4	2	2	2	2	1	2	2	2	1	2	2	2	2	2	2	2	2,15
Ext. reabsorção radic.lateral vest.	4	4	2	4	1	1	4	1	1	4	1	1	1	1	1	1	1	3	4	4	2,20
Ext. reabsorção radic.lateral ling.	3	4	4	1	4	1	4	1	1	3	1	1	1	1	1	1	1	4	4	4	2,25
Prof. reabsorção radic. lateral vest.	2	2	2	2	1	1	3	1	1	3	1	1	1	1	1	1	1	2	2	2	1,55
Prof. reabsorção radic. lateral ling.	2	2	2	1	3	1	3	1	1	2	1	1	1	1	1	1	1	4	2	2	1,65
Dep. cimento neof.sup. lateral vest.	2	2	1	4	4	1	4	1	1	4	1	1	1	1	1	1	1	1	4	1	1,85
Dep. cimento neof.sup. lateral ling	3	4	4	1	1	4	4	1	1	4	1	1	1	1	1	1	1	4	4	4	2,30
Reabsorção tecido ósseo vest.	3	3	3	2	3	2	3	3	3	3	1	3	3	1	2	3	3	3	3	2	2,60
Reabsorção tecido ósseo ling.	1	1	1	1	4	1	4	1	1	4	1	1	1	1	1	1	4	4	1	1	1,75
Microorganismos	1	1	1	1	1	1	1	1	1	1	1	1	1	1	1	1	1	1	1	1	1,00
																					1,91

Legenda – dep.: deposição; ext.: extensão; int.: intensidade; lin.: lingual; mineral.: mineralizado; morf.: morfologia; neof.:neoformado; rad.: radicular; ramific.: ramificações; sup.:superfície; vest.: vestibular; prof.: profundidade

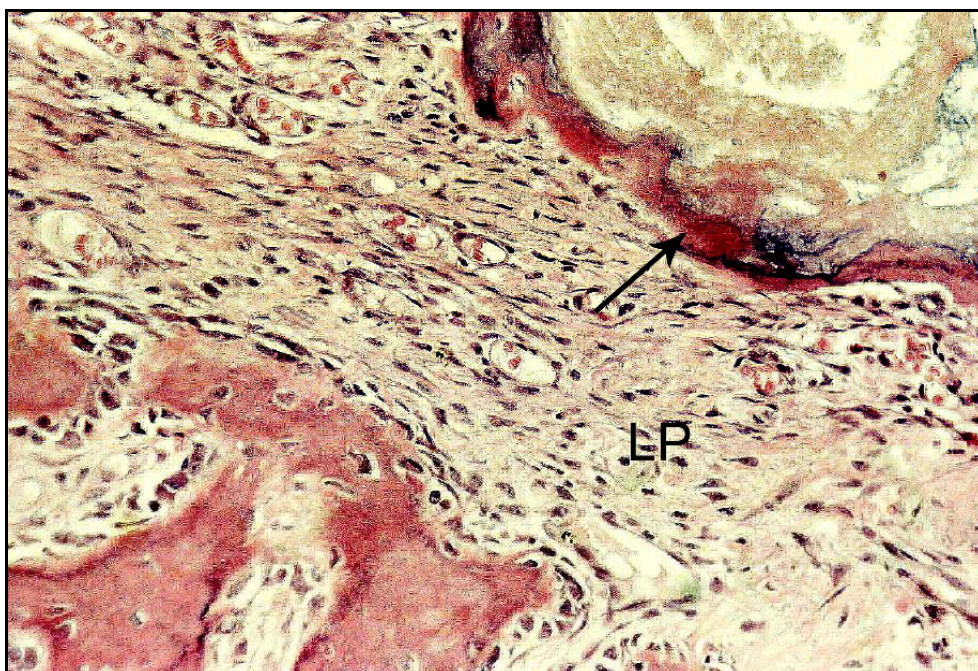GRUPO I – Pasta Vitapex

FIGURA 21- Observar cimento eosinófilo neoformado (seta) e ligamento periodontal (LP) bem organizado. H.E. 200X.

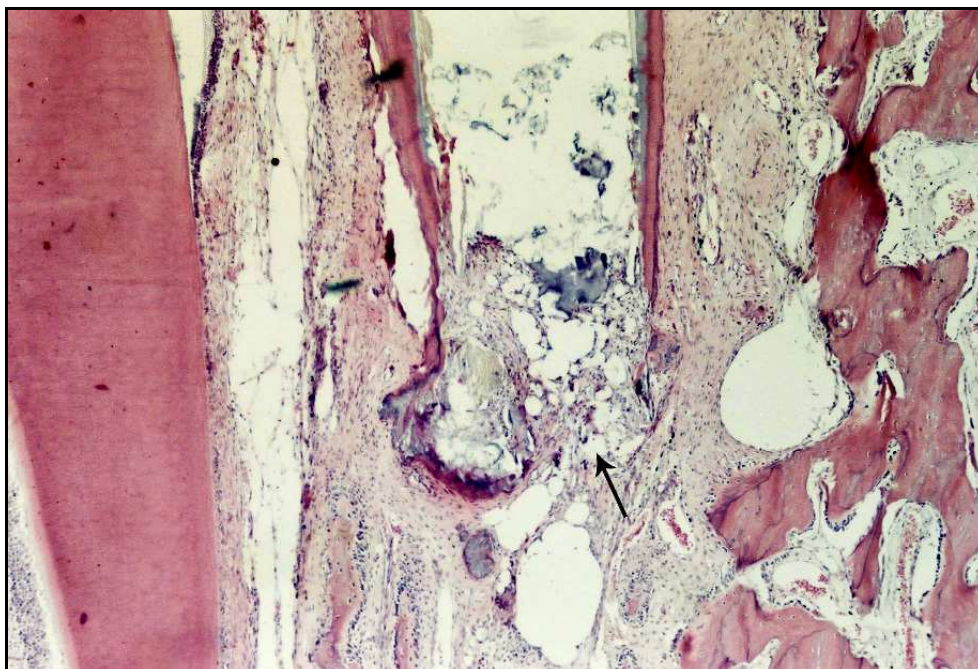

FIGURA 22 - Caso com sobre-obturação e com presença de ponte parcial (seta) de cimento neoformado H.E. 40X.

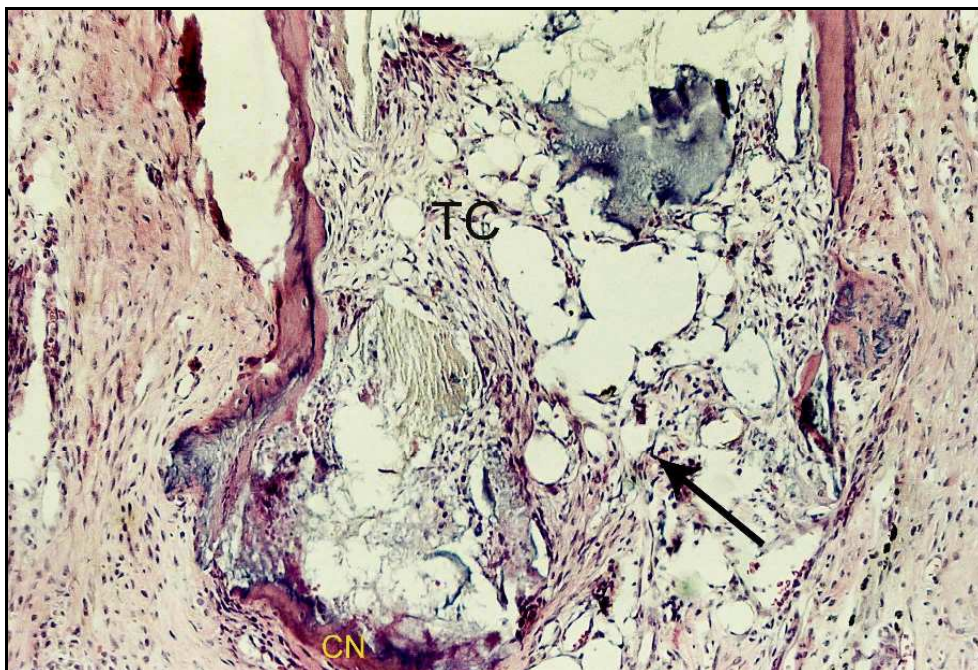


FIGURA 23 - Maior aumento da Figura anterior. Notar cimento neoformado (CN), resíduo do material obturador e invaginação de tecido conjuntivo (TC), com poucas células inflamatórias do tipo crônico, através da solução de continuidade da ponte de cimento apical (seta). H.E. 100X.

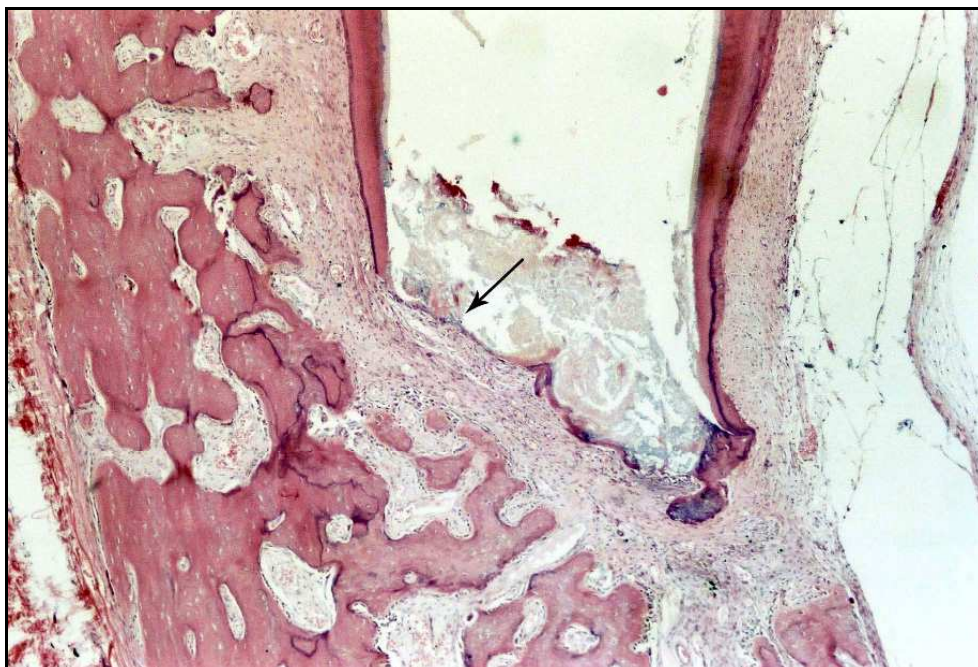


FIGURA 24 - Ponte de cimento parcial ao nível do forame apical (seta), e ligamento periodontal bem organizado. H.E. 40X.

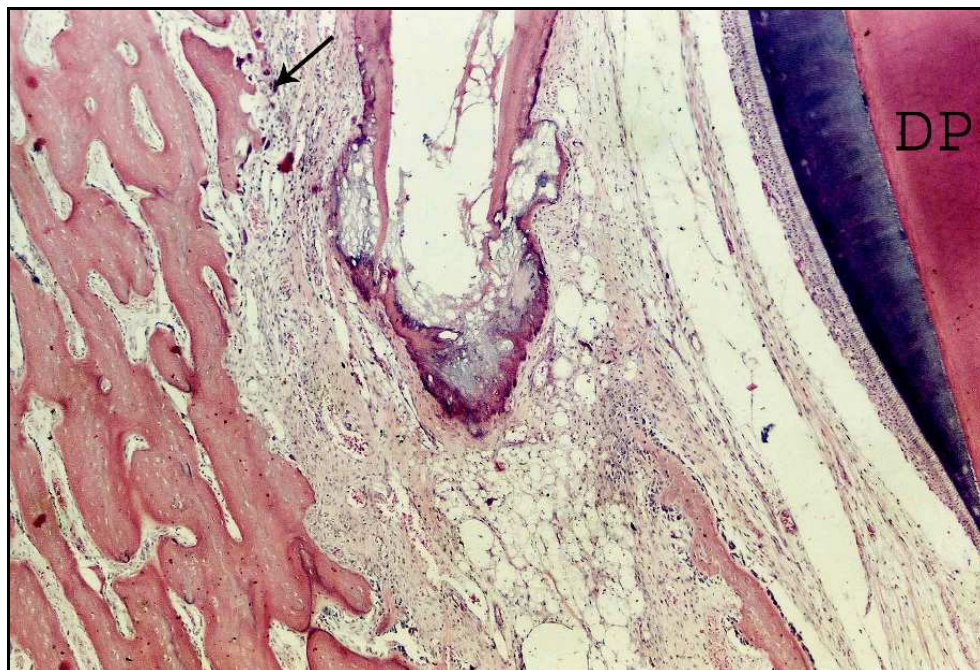


FIGURA 25 - Ponte de tecido mineralizado apical, completa, envolvendo a porção mais apical da raiz do dente. Ligamento periodontal espessado, com o germe do dente permanente (DP) à direita. À esquerda presença de reabsorção óssea ativa (seta). H.E. 40X.

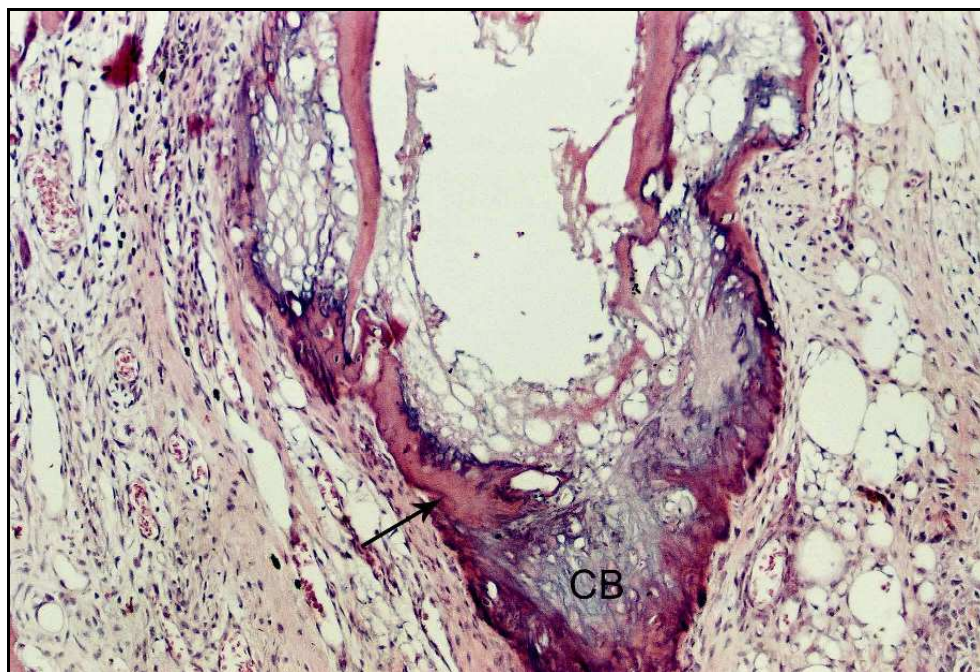


FIGURA 26 - Maior aumento da Figura anterior. Notar cimento eosinófilo (seta) e basófilo (CB), bem como calcificações irregulares. Ligamento com pequeno infiltrado inflamatório do tipo crônico. H.E. 100X.

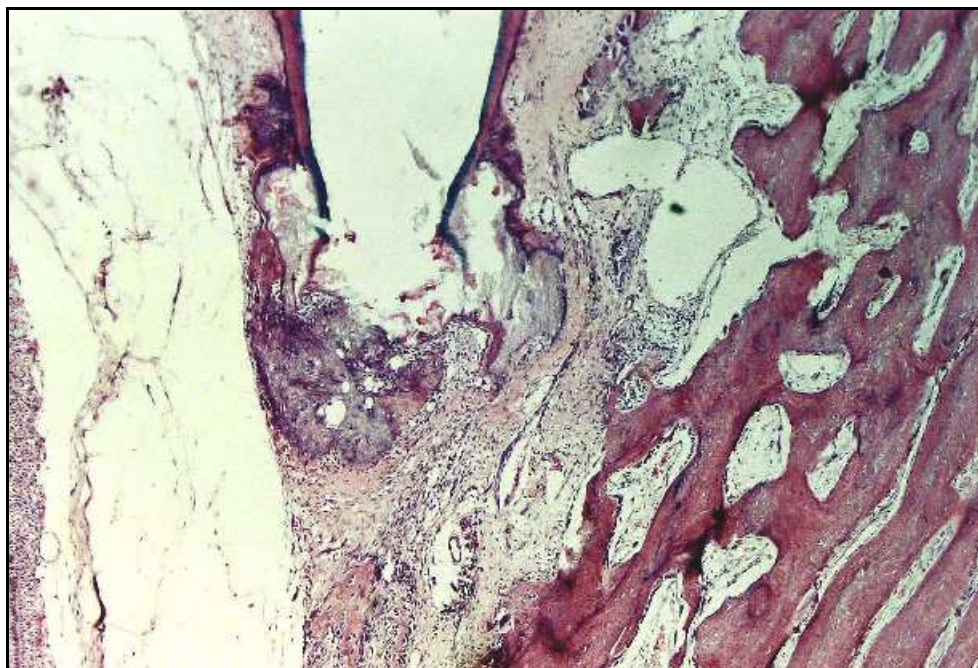


FIGURA 27 - De modo similar ao caso anterior, a ponte de tecido mineralizado apical envolve a porção mais apical da raiz do dente. H.E. 40X.

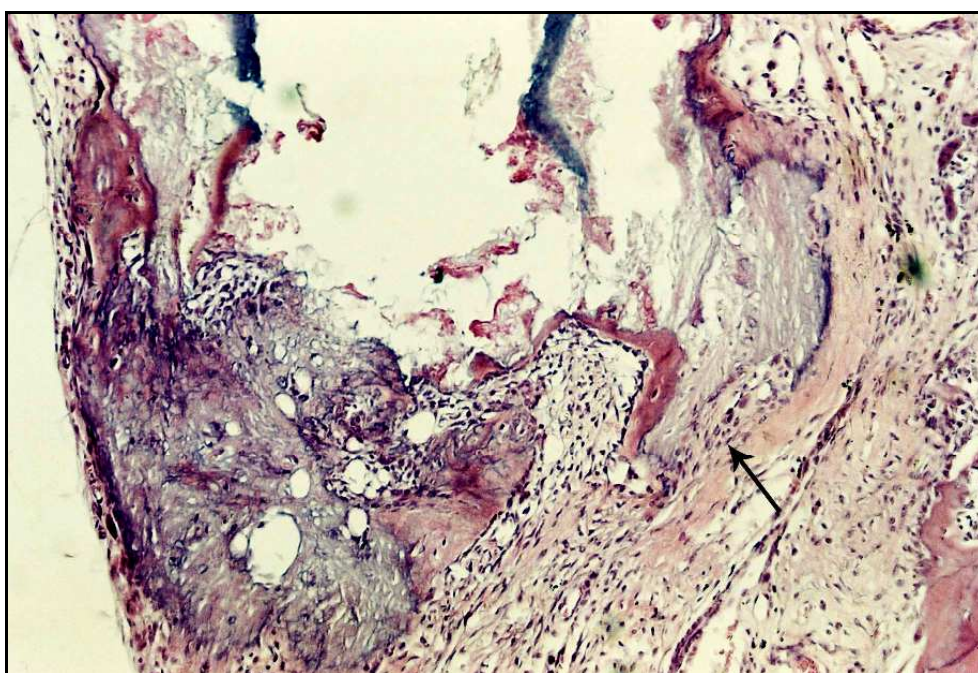


FIGURA 28 - Maior aumento da Figura anterior detalhando a ponte de tecido mineralizado, com solução de continuidade (seta), constituída por cimento e tecido calcificado irregular. H.E. 100X.

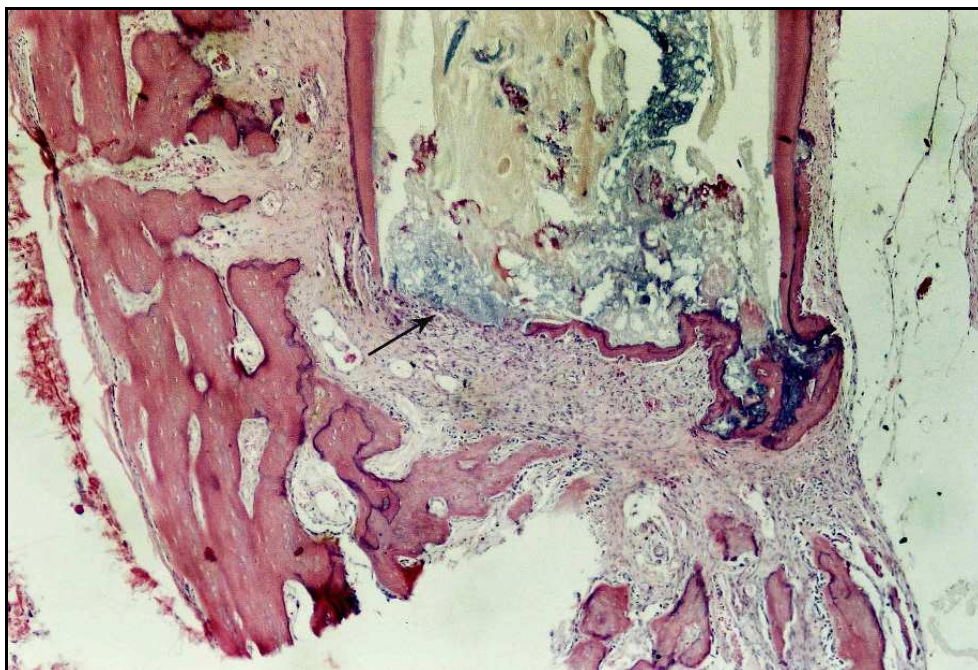


FIGURA 29 - Ponte de tecido mineralizado parcial (seta), ao nível do forame apical. H.E. 40X.

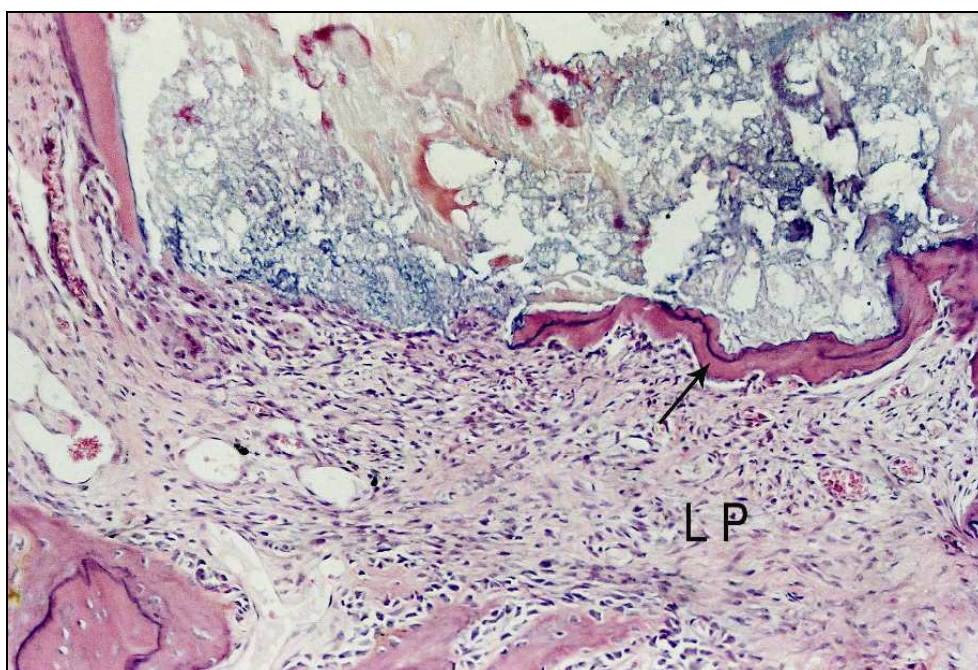


FIGURA 30 - Maior aumento da Figura anterior. Notar ponte de tecido mineralizado constituída por cimento eosinófilo (seta), solução de continuidade à esquerda e ligamento periodontal (LP) bem organizado. H.E. 100X.

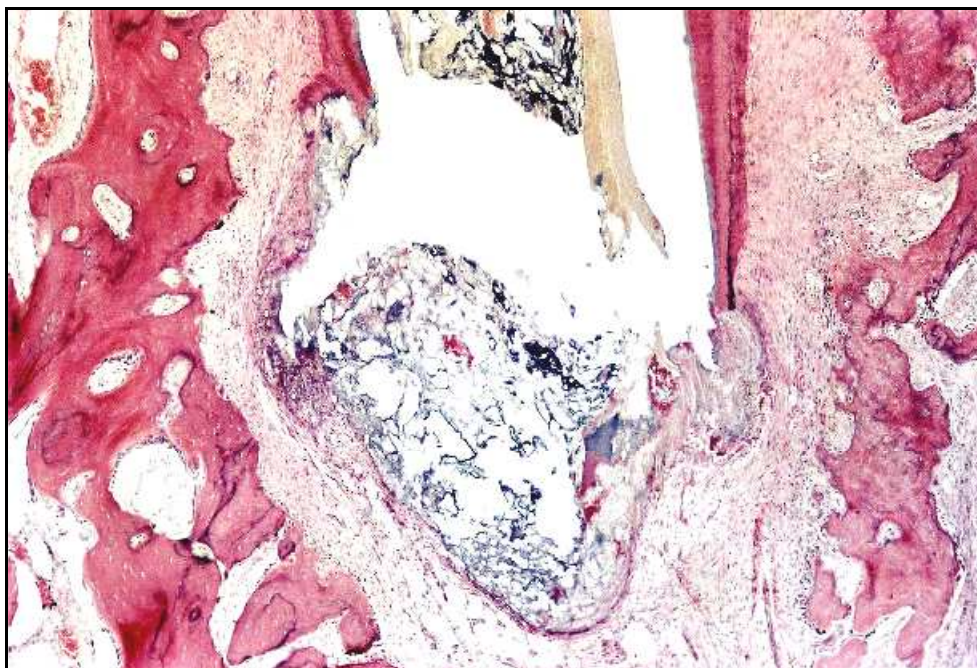


FIGURA 31 - Exemplo de caso de sobre-obturação com ponte de tecido mineralizado descontínua. H.E. 40X.

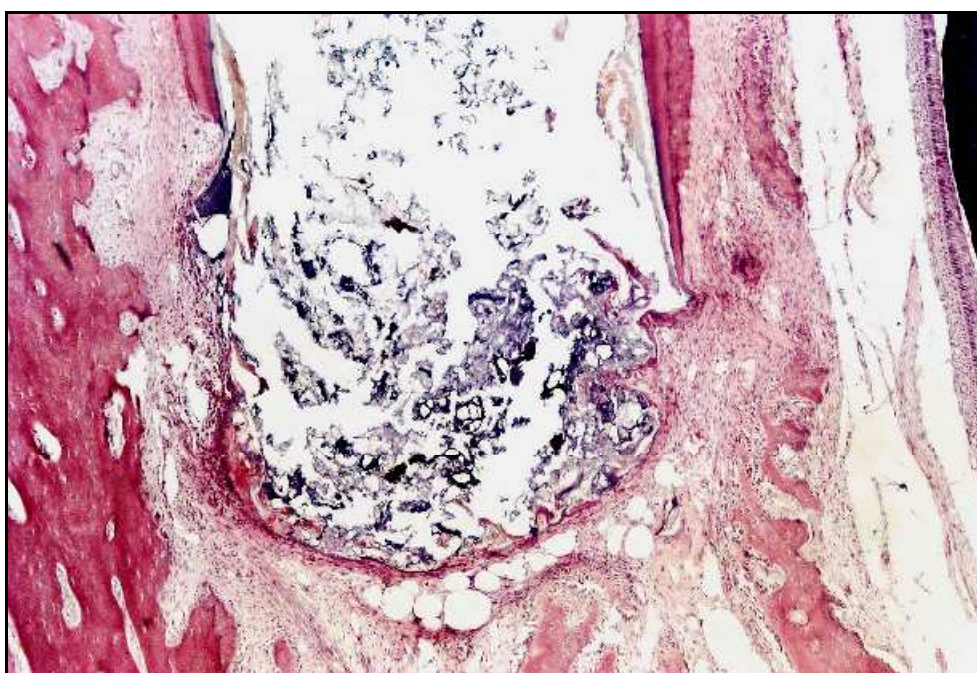


FIGURA 32 - Aspecto similar ao da Figura anterior. H.E. 40X.

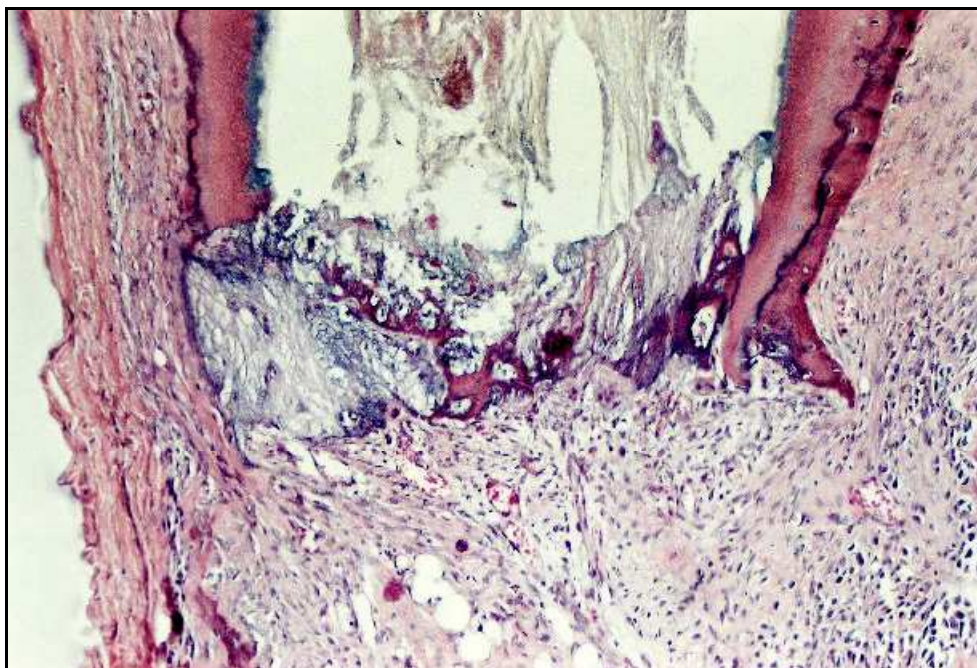


FIGURA 33 - Cimento eosinófilo, basófilo e calcificações irregulares selam o forame apical do canal radicular. H.E. 100X.

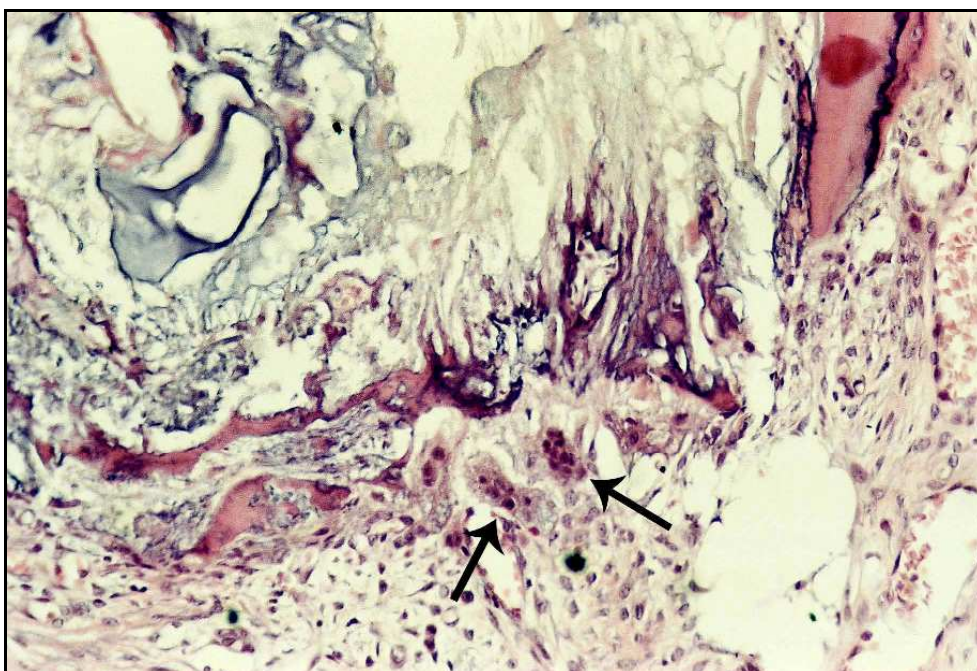


FIGURA 34 - Aspecto semelhante ao da Figura anterior exibindo células clásticas (setas) junto ao cimento neoformado. H.E. 200X.

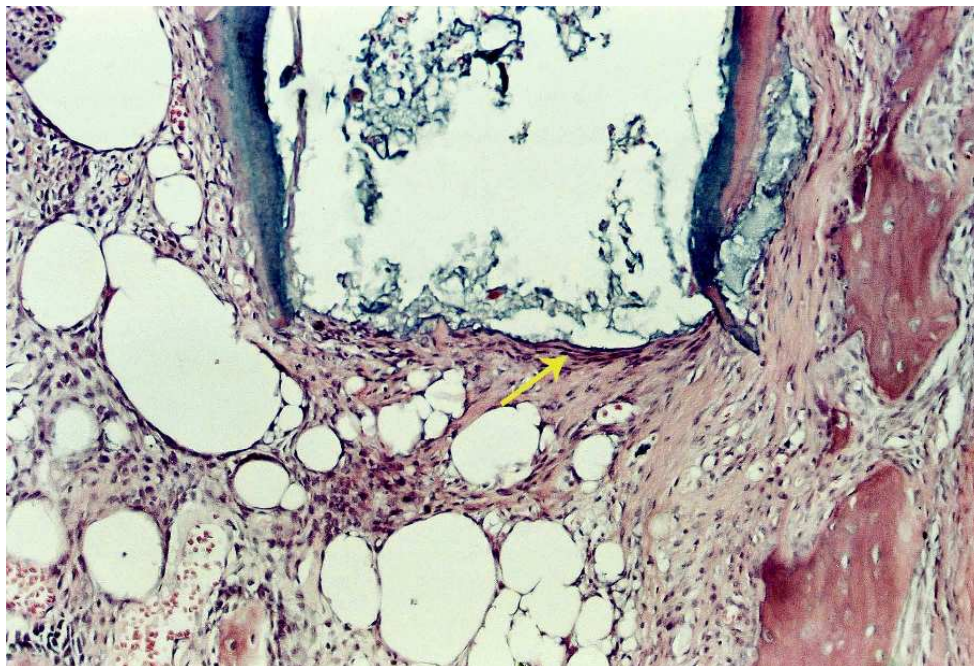


FIGURA 35 - Ausência de cimento neoformado. Notar tecido fibrosado (seta) junto ao forame apical da raiz do dente. H.E. 100X.

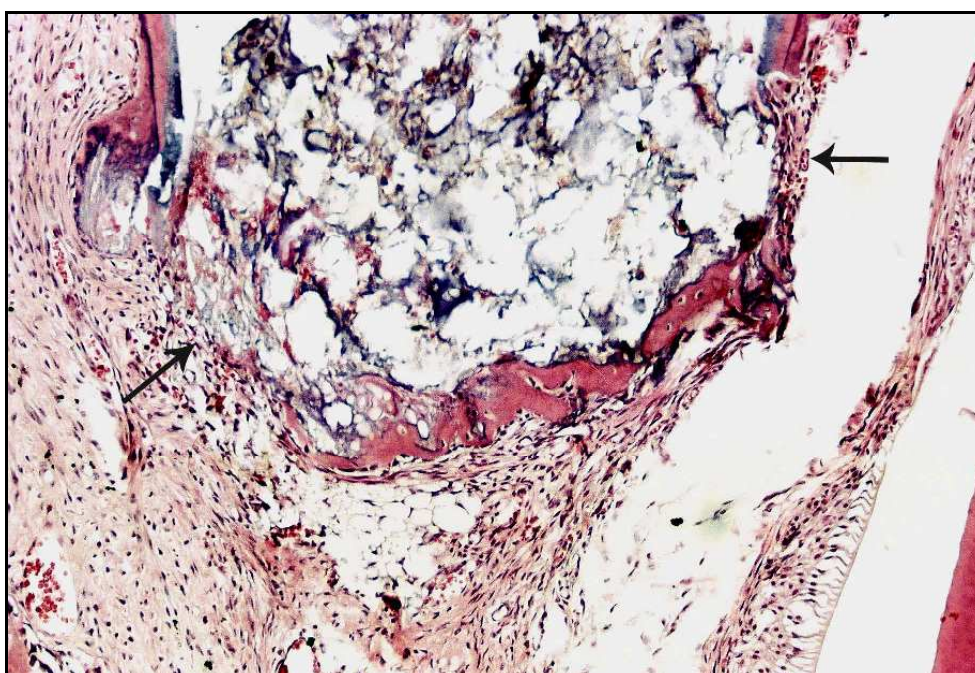


FIGURA 36 - Caso de sobre-obturação com ponte de tecido mineralizado parcial (setas). H.E. 100X.

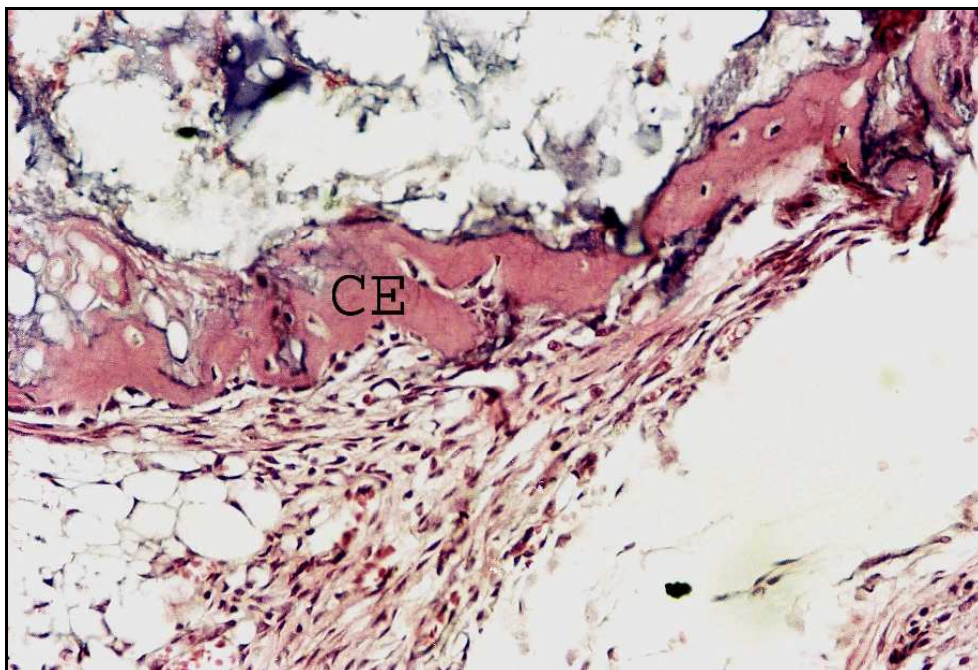


FIGURA 37 - Maior aumento da Figura anterior detalhando o cimento eosinófilo (CE) neoformado. H.E. 200X.

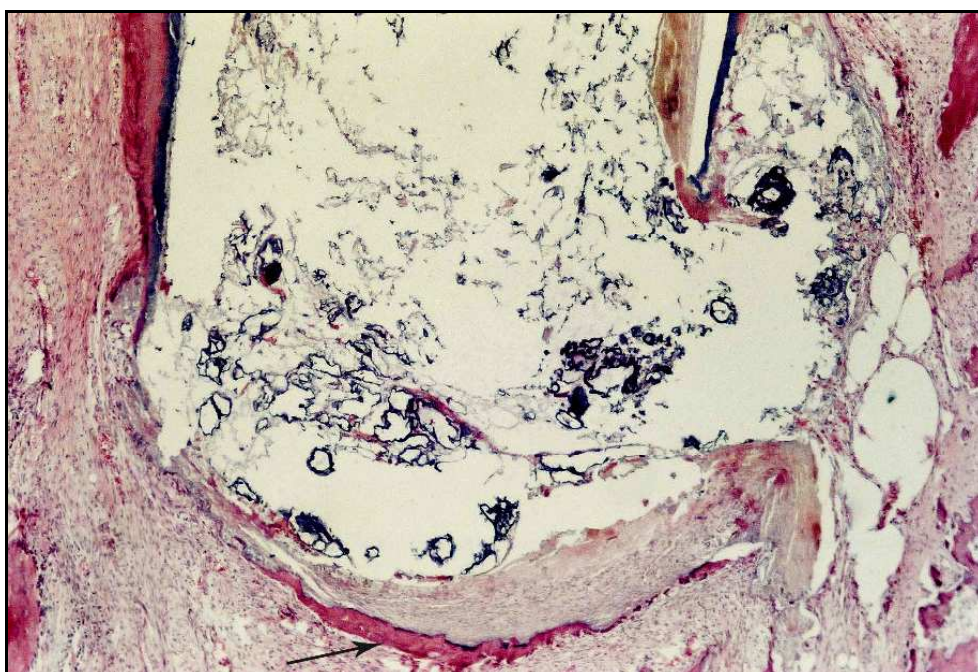


FIGURA 38 - Notar material obturador extravasado para os tecidos periapicais. Há delgada ponte parcial de cimento eosinófilo neoformado (seta). H.E. 40X.

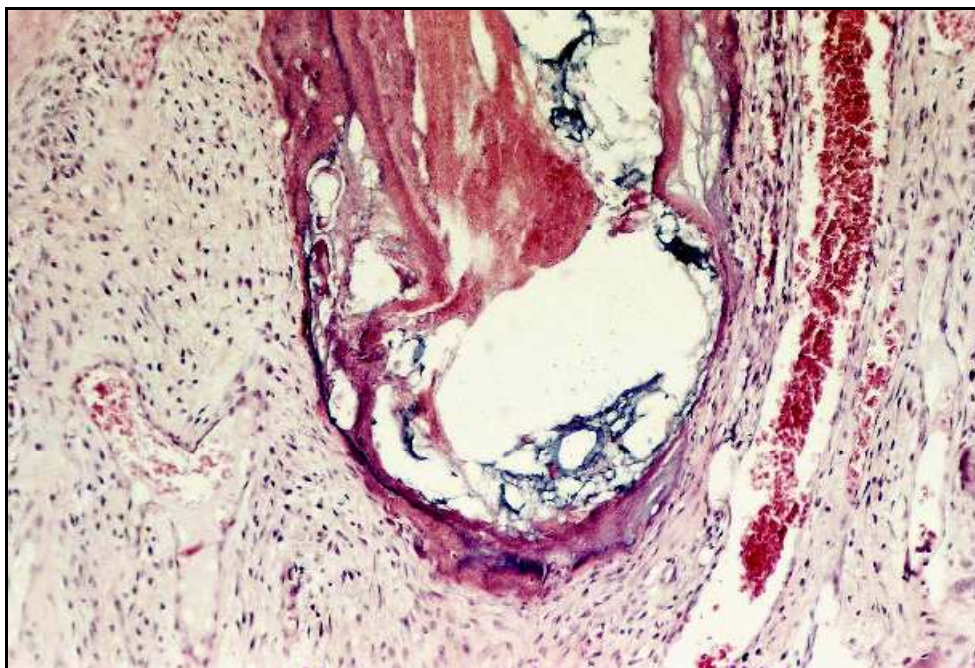


FIGURA 39 - Ponte completa de cimento neoformado envolve a porção mais apical da raiz do dente. Presença de tecido pulpar com desnaturação protéica e ausência de detalhes celulares. H.E. 100X.

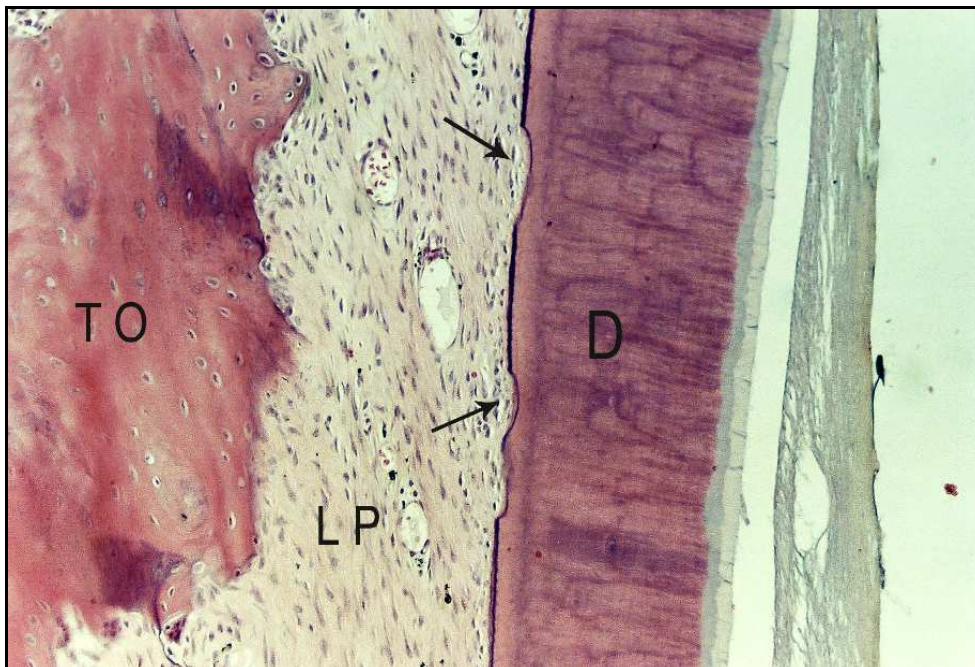


FIGURA 40 - Da esquerda para a direita visualiza-se tecido ósseo (TO), ligamento periodontal (LP), pequenas áreas de reabsorção do cimento (setas), dentina (D) e fragmento de tecido pulpar com desnaturação protéica. H.E. 100X.

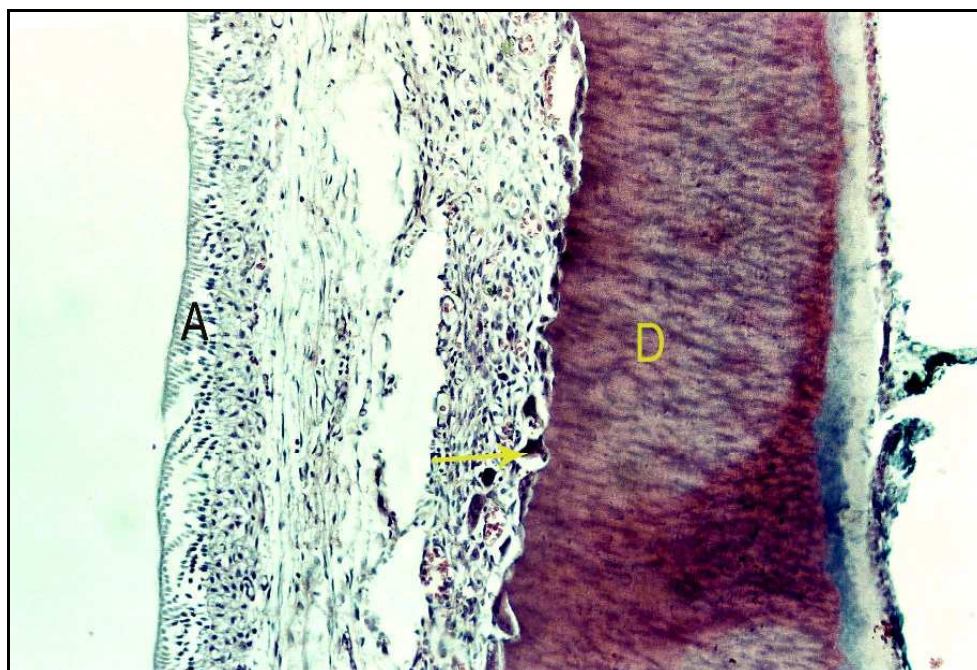


FIGURA 41 - Notar à esquerda camada de ameloblastos (A) do germe do dente permanente. Segue ausência de tecido ósseo, presença de tecido conjuntivo com infiltrado inflamatório do tipo crônico e reabsorção ativa (seta) da parede de dentina (D). H.E. 100X.

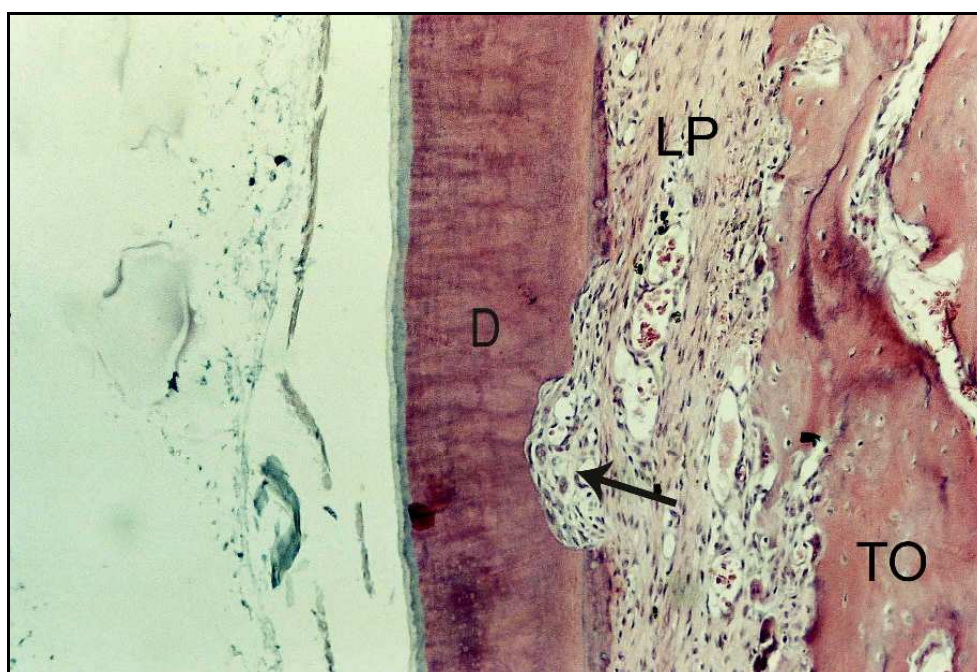


FIGURA 42 - Reabsorção ativa do tecido ósseo (TO), ligamento periodontal (LP) e área de reabsorção radicular (seta) atingindo a dentina (D) em profundidade. H.E. 100X.

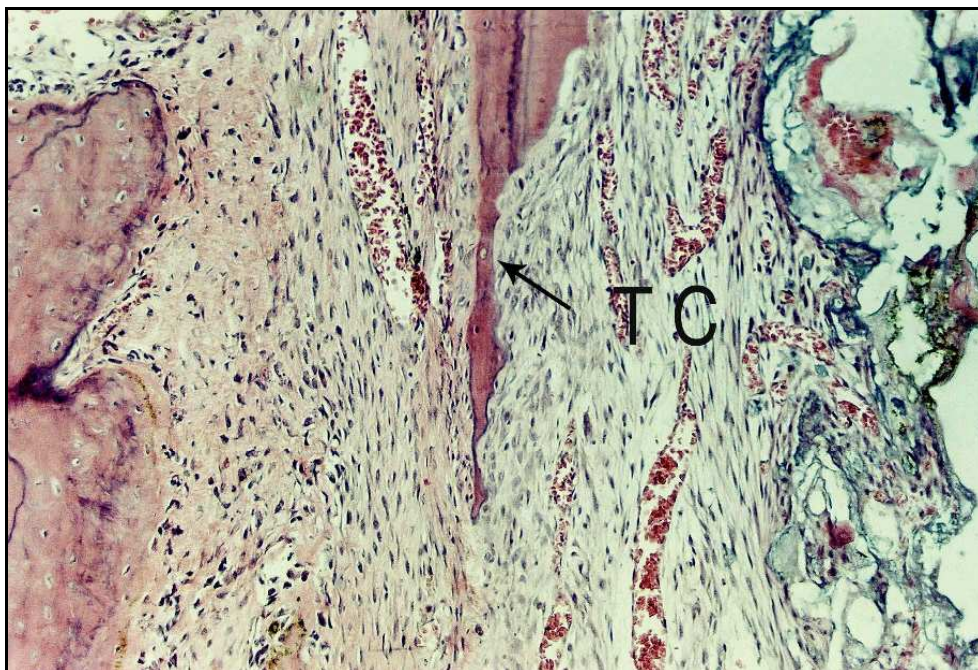


FIGURA 43 - A reabsorção radicular (seta) permitiu que houvesse invaginação de tecido conjuntivo (TC) para o interior do canal. H.E. 100X.

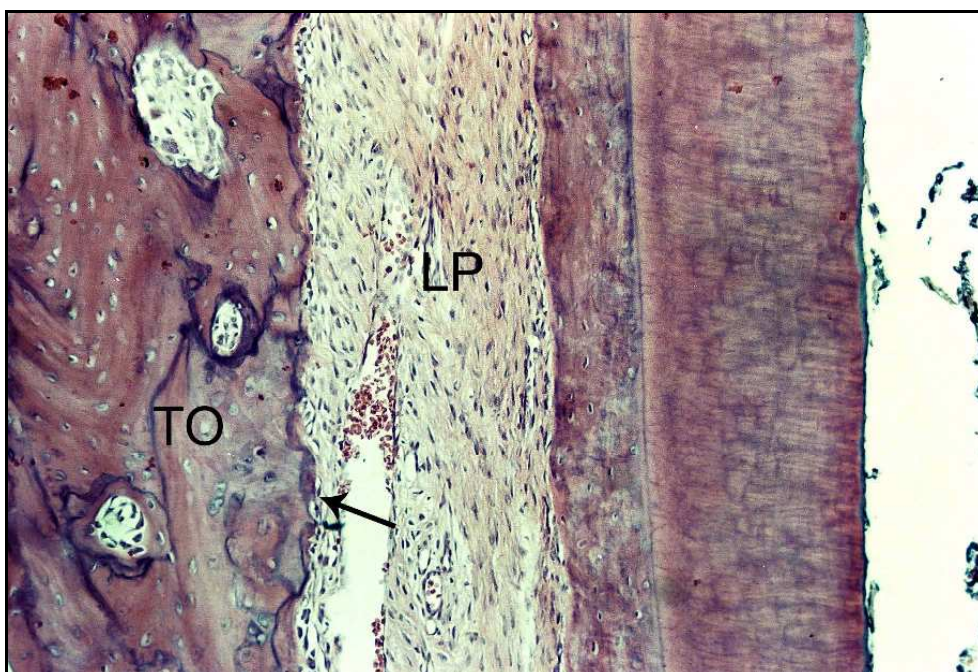


FIGURA 44 - Notar ausência de reabsorção cementária, ligamento periodontal (LP) bem organizado e tecido ósseo (TO) neoformado junto a áreas de reabsorção (seta). H.E. 100X.

5.2 Grupo II – Ca(OH)₂ acrescido de iodofórmio e soro fisiológico

O ligamento periodontal exibiu espessura que variava de 165 a 468 micrometros, com uma média de 294. Foi notado que o ligamento exibia-se bem organizado em toda porção apical em 8 casos, enquanto que nos demais espécimes essa organização limitava-se a 3/4 da porção apical (Figuras 45 a 54). Não ocorreu presença de infiltrado inflamatório do tipo agudo, porém, foi notado infiltrado inflamatório do tipo crônico, linfohistio-plasmocitário, de pequena intensidade e geralmente de pequena extensão, em 11 espécimes (Figura 55).

Quanto ao nível da obturação, foi considerado aquém em 9 casos, à altura do forame em 5 e além do forame em 6 espécimes (Figuras 45 a 54). Detritos compostos fundamentalmente por raspas de dentina foram notados em apenas 3 casos, sem impedir, no entanto, a ocorrência do processo de reparo (Figura 49).

Não foi observado presença de cimento neoformado na porção mais apical do dente em 2 casos (Figura 54). Nos demais ele constituiu uma ponte completa em 7 casos (Figuras 45 a 47) e parcial em 11 (Figuras 50 a 54). Esse cimento neoformado exibiu espessura que variava de 15 a 312 micrometros, com uma média de 69. Em 8 espécimes não observou-se áreas de reabsorção do cimento neoformado, sendo que nos demais essa reabsorção atingia parcialmente ou mesmo totalmente sua espessura (Figuras 49 a 53). Quanto ao aspecto morfológico da ponte de tecido mineralizado apical, notou-se que era constituída por cimento eosinófilo em 5 casos e por cimento eosinófilo, basófilo e calcificação irregulares nos demais (Figuras 45 a 55).

Reabsorções radiculares foram detectadas por vestibular em 8 casos, com extensão variável de 234 a 951 micrometros, com uma média de 530. No lado lingual ocorreram reabsorções em 10 espécimes, com extensão variável de 148 a 2.268 micrometros e média de 1.169.

Em 10 espécimes não foram observados áreas de reabsorção (Figura 56). Nos demais ocorria em profundidade apenas junto ao cimento, cimento e dentina e em apenas 1 caso atingindo a luz do canal radicular (Figuras 57 a 60).

Quanto à deposição de cimento nas superfícies laterais da raiz do dente, observou-se pelo lado vestibular cimento neoformado reparando completamente áreas

de reabsorção ou mesmo depositado sobre cimento pré-existente, sem reabsorção. Em 3 casos o cimento neoformado reparou 2/3 das áreas de reabsorção, em 3 casos reparou apenas 1/3 ou menos das áreas de reabsorção e, finalmente, não houve neoformação lateral de cimento em 3 espécimes. No lado lingual o cimento neoformado reparou completamente as áreas de reabsorção ou foi depositado sobre cimento pré-existente em 10 casos. Em 3 espécimes reparou 1/3 ou menos das áreas de reabsorção e em 7 casos não foi observado deposição de cimento neoformado.

Quanto à reabsorção de tecido ósseo, por vestibular ela esteve ausente em 4 espécimes, enquanto que por lingual isso ocorreu na metade dos casos.

A coloração de Brown e Brenn não detectou presença de microorganismos nos espécimes analisados.

No Quadro 4 estão contidos os escores atribuídos aos diferentes eventos histomorfológicos de todos os espécimes estudados neste grupo experimental.

Quadro 4 – Escores atribuídos aos diferentes eventos histomorfológicos observados nos espécimes do Grupo Ca(OH)₂ + iodofórmio + soro fisiológico.

<i>ESPÉCIMES</i>	1	2	3	4	5	6	7	8	9	10	11	12	13	14	15	16	17	18	19	20	Médias
Espessura ligamento apical	2	1	1	2	3	1	2	1	2	1	3	1	1	2	1	2	1	1	1	1	1,50
Organização ligamento apical	2	1	2	1	4	1	2	2	2	1	2	1	2	1	2	1	1	2	2	2	1,70
Infiltrado inflamatório agudo – int.	1	1	1	1	1	1	1	1	1	1	1	1	1	1	1	1	1	1	1	1	1,00
Infiltrado inflamatório agudo – ext.	1	1	1	1	1	1	1	1	1	1	1	1	1	1	1	1	1	1	1	1	1,00
Infiltrado inflamatória crônico - int.	2	1	1	1	2	1	2	1	2	2	2	2	2	1	2	1	1	1	2	2	1,55
Infiltrado inflamatório crônico - ext.	2	1	1	1	2	1	2	1	2	2	3	2	2	1	2	1	1	1	3	2	1,65
Nível da obturação	3	1	2	1	3	2	3	1	3	2	3	1	1	1	2	1	2	1	3	1	1,85
Presença de detritos	1	1	1	2	1	2	1	1	1	1	1	1	1	1	1	1	2	1	1	1	1,15
Ext. cimento neof. apical	4	2	3	1	4	2	3	1	2	1	2	1	3	1	2	2	2	1	2	1	2,00
Espessura cimento neof. apical	4	2	3	1	4	1	3	1	3	1	1	2	3	1	2	2	2	3	2	2	2,15
Reabsorção cimento neof. apical	4	3	3	1	4	2	3	1	3	3	2	1	1	1	1	3	2	1	2	1	2,10
Morf. tecido mineral. apical neof.	4	1	3	2	4	2	2	1	2	2	2	2	2	1	3	1	2	1	2	2	2,05
Ext. reabsorção radic.lateral vest.	3	3	1	3	1	4	1	1	1	1	4	1	1	1	1	3	2	1	3	1	1,85
Ext. reabsorção radic.lateral ling.	4	4	4	4	1	4	1	1	1	4	4	1	1	1	1	3	2	1	3	1	2,30
Prof. reabsorção radic. lateral vest.	2	2	1	2	1	2	1	1	1	2	2	1	1	1	1	2	2	1	2	1	1,45
Prof. reabsorção radic. lateral ling.	2	2	3	4	1	2	1	1	1	2	2	1	1	1	1	2	2	1	2	1	1,65
Dep. cimento neof.sup. lateral vest.	3	2	1	3	1	4	1	1	1	2	4	1	1	1	1	2	4	1	3	1	1,90
Dep. cimento neof.sup. lateral ling	3	4	4	4	1	4	1	1	1	4	3	1	1	1	1	4	4	1	3	1	2,35
Reabsorção tecido ósseo vest.	4	3	4	4	1	3	1	2	1	3	2	2	1	3	3	3	3	3	2	2	2,50
Reabsorção tecido ósseo ling.	3	3	4	4	1	1	3	4	1	4	1	1	1	1	1	3	2	1	3	1	2,15
Microorganismos	1	1	1	1	1	1	1	1	1	1	1	1	1	1	1	1	1	1	1	1	1,00
Legenda – dep.: deposição; ext.: extensão; int.: intensidade; lin.: lingual; mineral.: mineralizado; morf.: morfologia; neof.:neoformado; rad.: radicular; ramific.: ramificações; sup.:superfície; vest.: vestibular; prof.: profundidade																					1,75

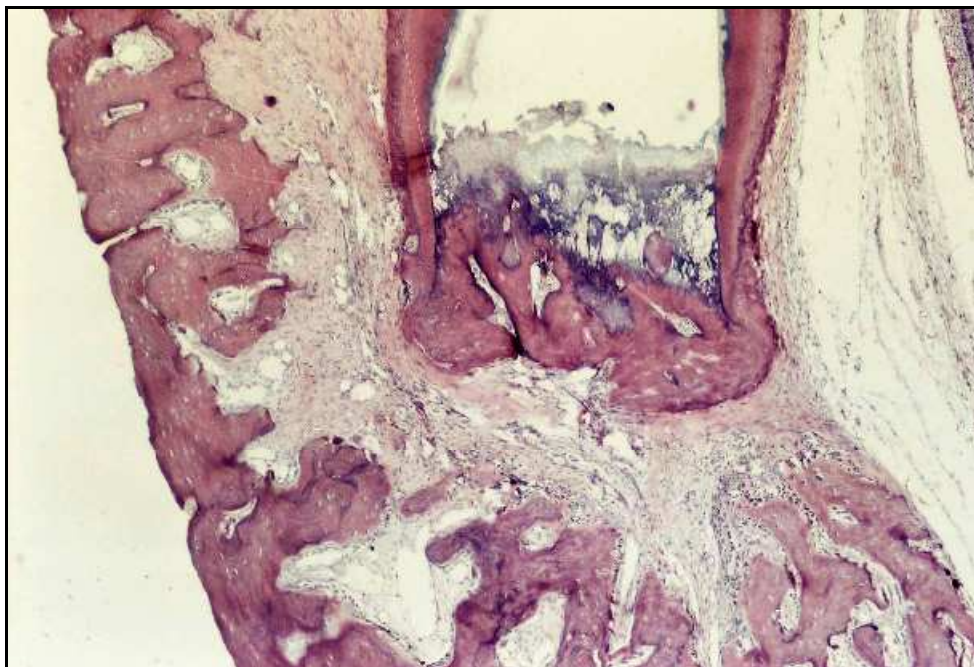Grupo II – Ca(OH)₂ acrescido de iodofórmio e soro fisiológico

FIGURA 45 - Exemplo de obturação aquém. Notar cimento eosinófilo neoformado selando completamente o forame apical. No lado direito, o germe do dente permanente está próximo. H.E. 40X.

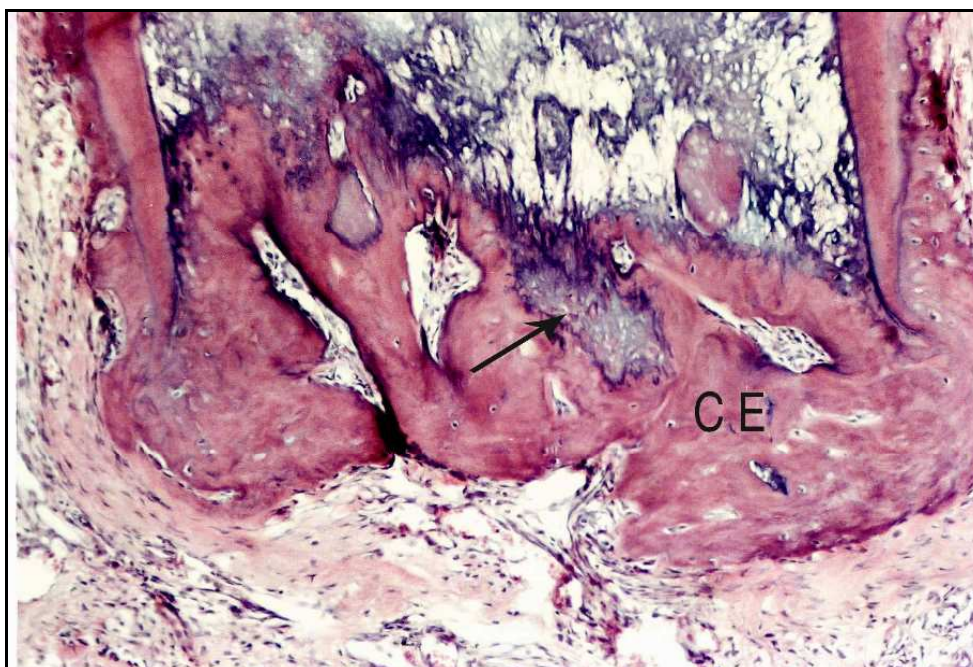


FIGURA 46 - Maior aumento da Figura anterior detalhando o cimento eosinófilo (CE) neoformado. Nota-se também pequenas áreas de cimento basófilo (seta). H.E. 100X.

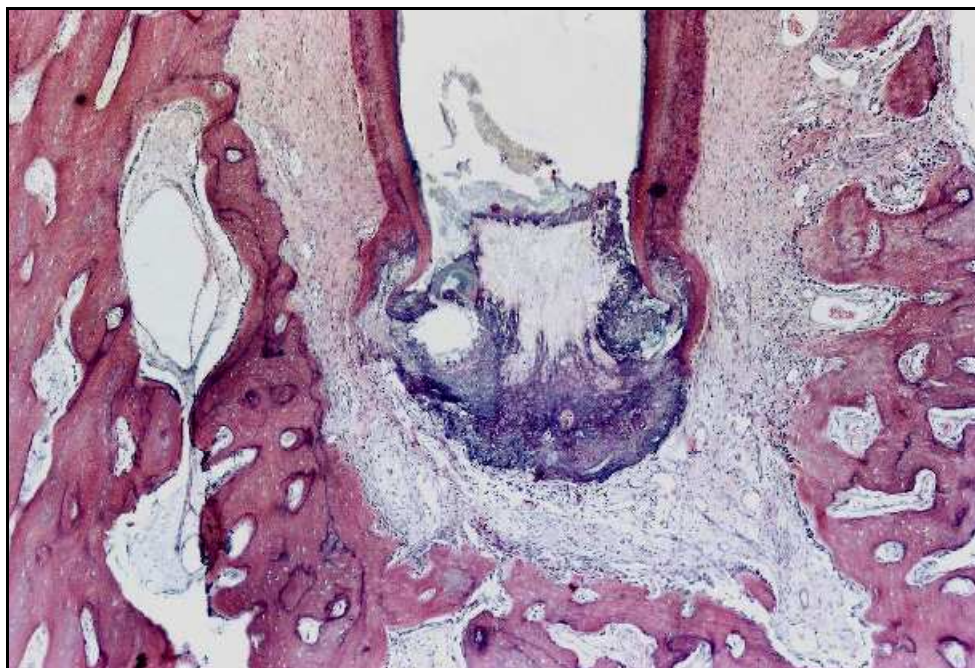


FIGURA 47 - Exemplo de selamento biológico completo por cimento neoformado eosinófilo, basófilo e calcificações irregulares. O tecido neoformado produziu selamento biológico completo envolvendo a porção apical do dente. H.E. 40X.

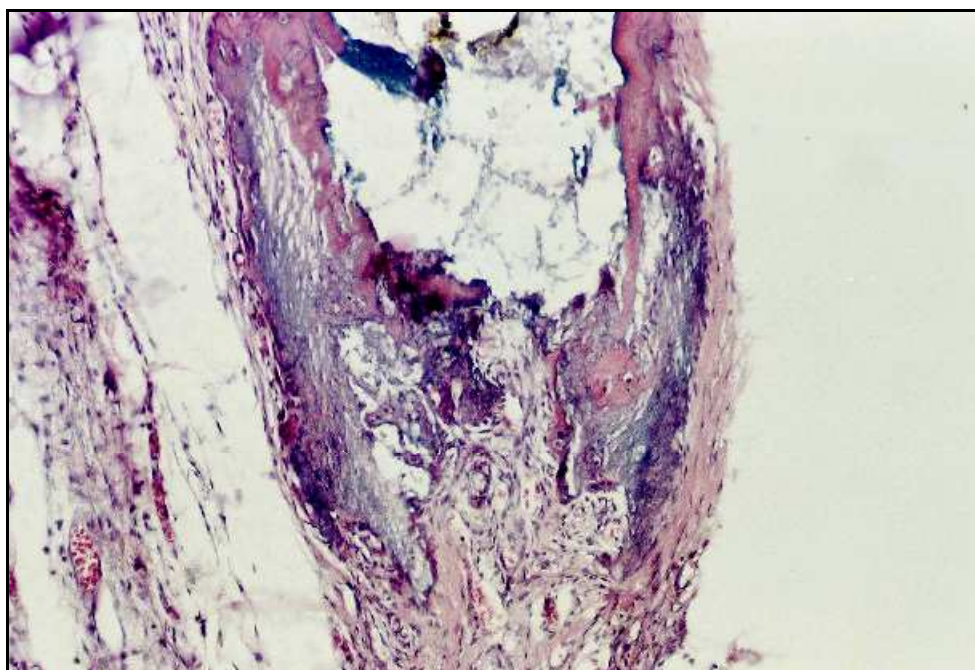


FIGURA 48 - Cimento eosinófilo, basófilo e calcificação irregulares selam o forame apical e envolvem porção de tecido conjuntivo. H.E. 100X.

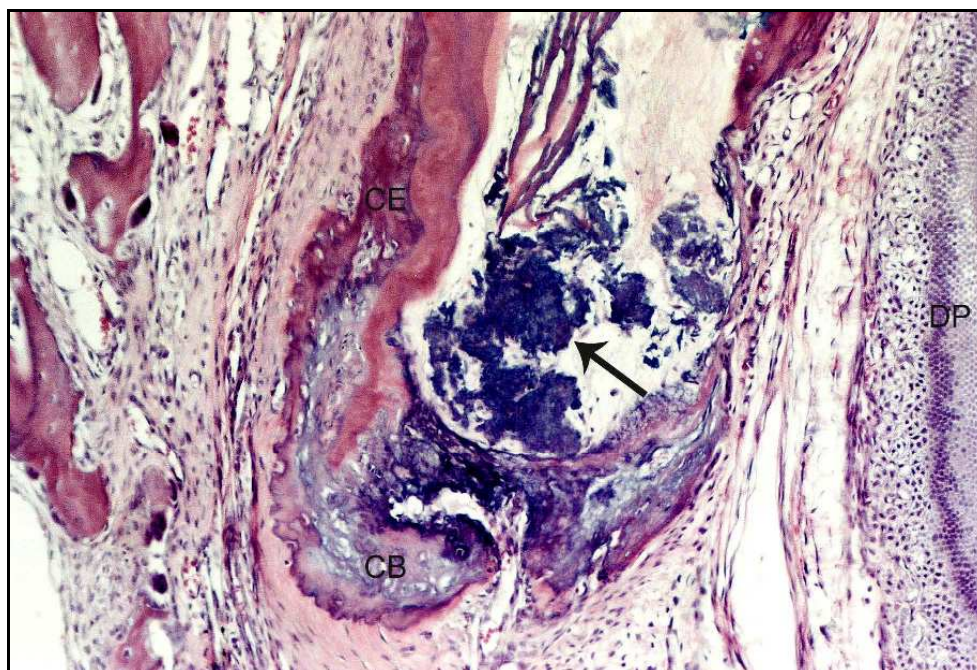


FIGURA 49- Notar presença de detritos (seta). Cimento eosinófilo (CE) e basófilo (CB) selam o forame apical. Do lado direito, com a proximidade do germe do dente permanente (DP) nota-se apenas delgada camada de cimento eosinófilo. H.E. 100X.

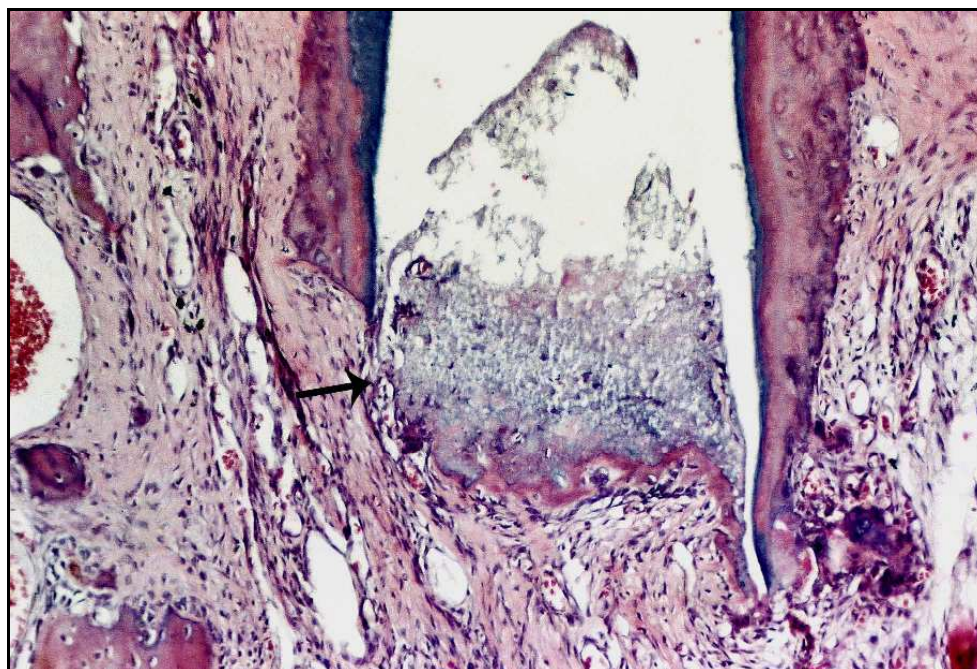


FIGURA 50- Selamento biológico à altura do forame apical por cimento neoformado. Do lado esquerdo existe uma solução de continuidade (seta) da ponte de tecido mineralizado. H.E. 100X.

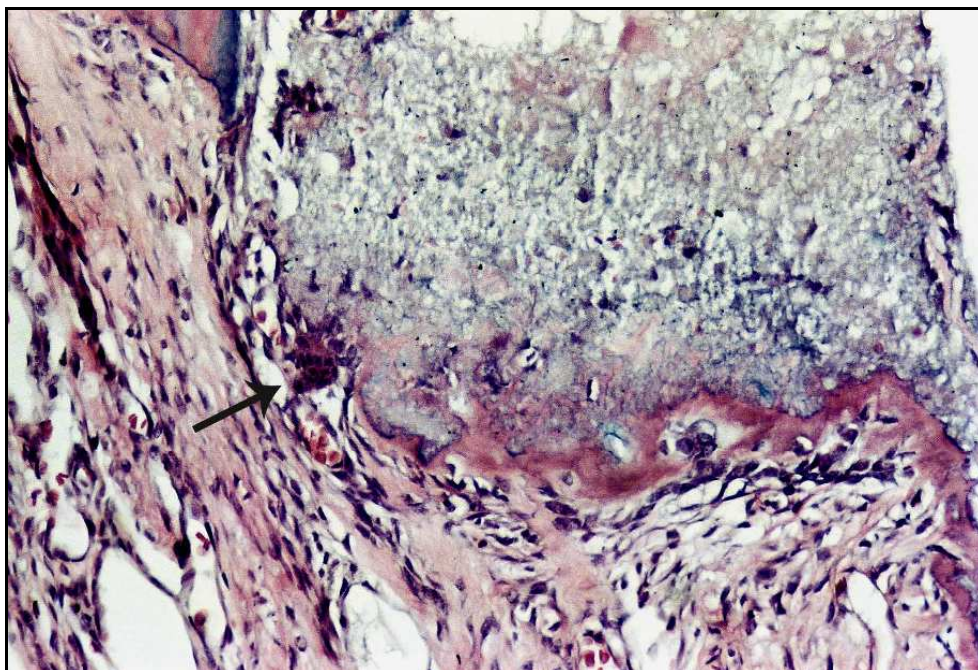


FIGURA 51 - Maior aumento da Figura anterior detalhando cimento eosinófilo neoformado e à esquerda célula clástica (seta) reabsorvendo a ponte de tecido mineralizado. H.E. 200X.

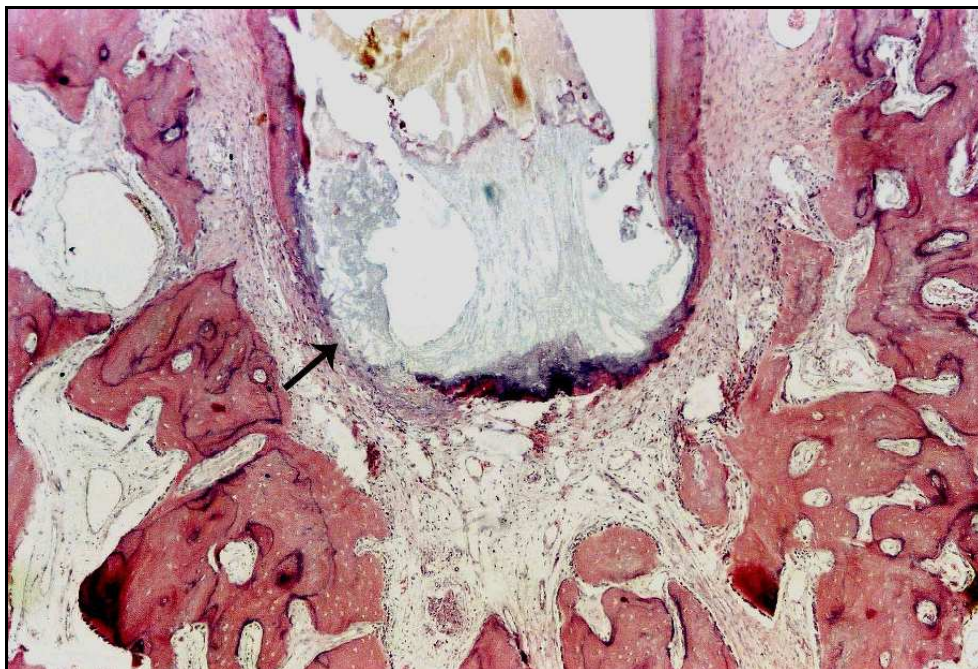


FIGURA 52 - A ponte de tecido mineralizado constituída por cimento eosinófilo e basófilo é parcial (seta). H.E. 40X.

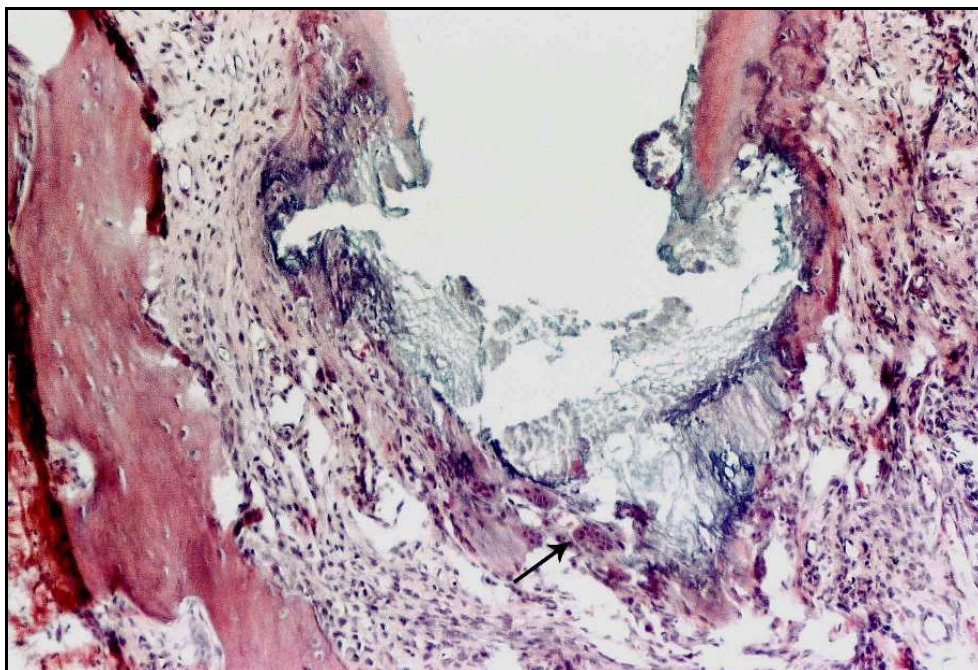


FIGURA 53 - Cimento eosinófilo e basófilo e áreas de calcificação irregulares envolvem o forame apical. Notar presença de várias células clásticas (seta). H.E. 100X.

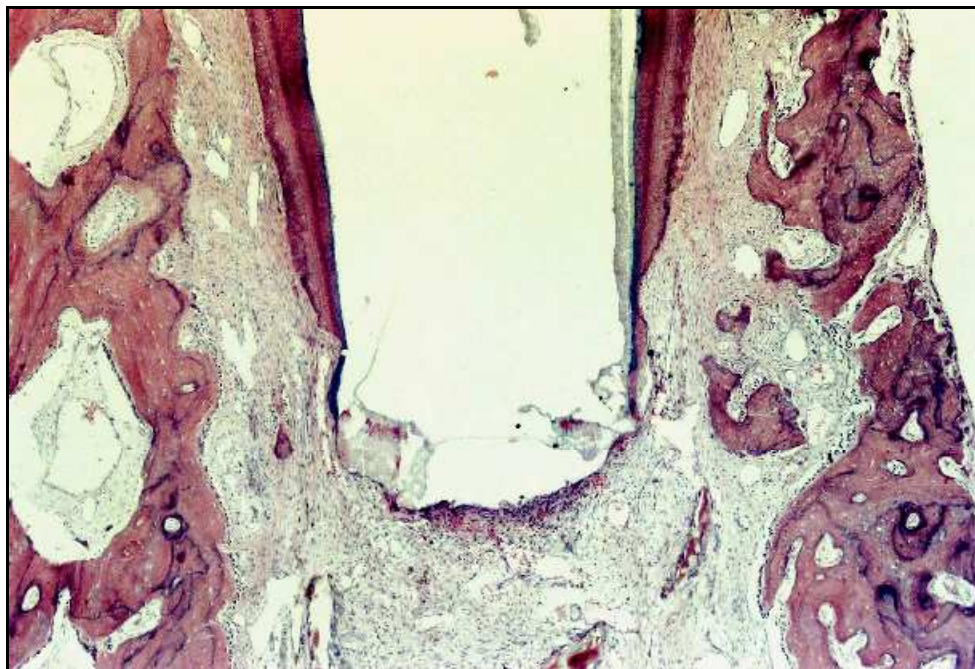


FIGURA 54 - Notar ausência de ponte de tecido mineralizado. H.E. 40X.

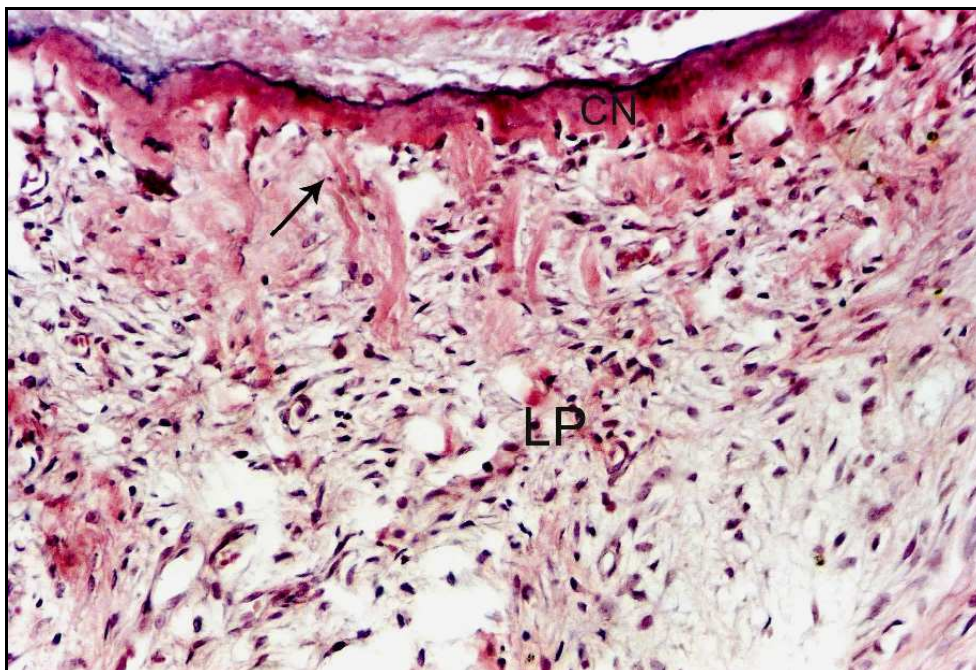


FIGURA 55 - Detalhe da área de inserção de fibras (seta) do ligamento periodontal (LP) na ponte de cimento neoformado (CN). Notar presença de pequeno infiltrado inflamatório do tipo crônico. H.E. 200X.

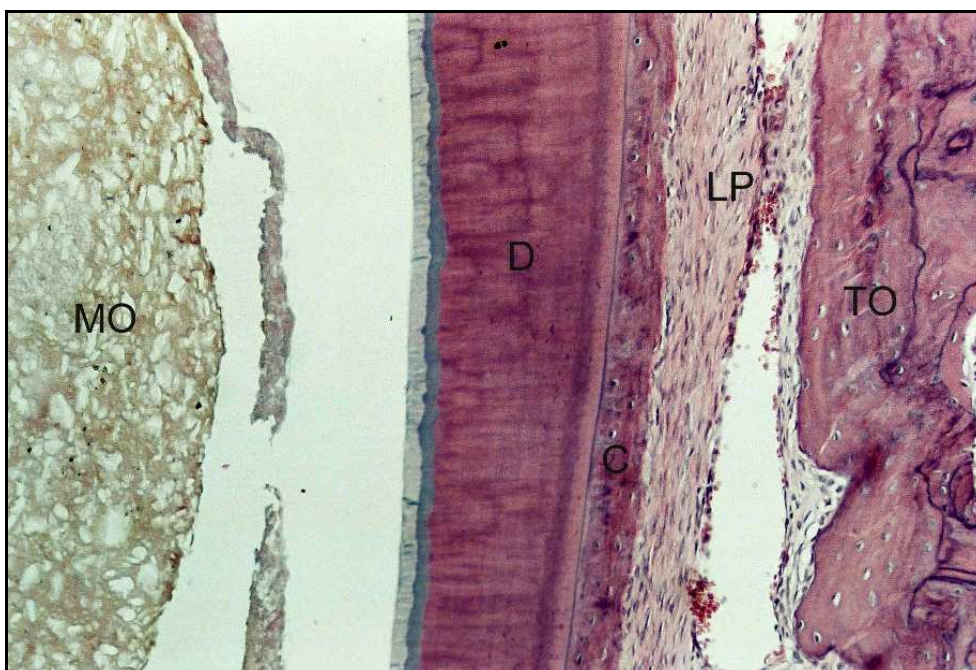


FIGURA 56 - Observa-se da esquerda para a direita: resíduo do material obturador (MO), faixa da parede de dentina (D) cauterizada pelo material obturador, cimento celular (C) que envolve a raiz do dente, ligamento periodontal (LP) e tecido ósseo (TO). H.E. 100X.

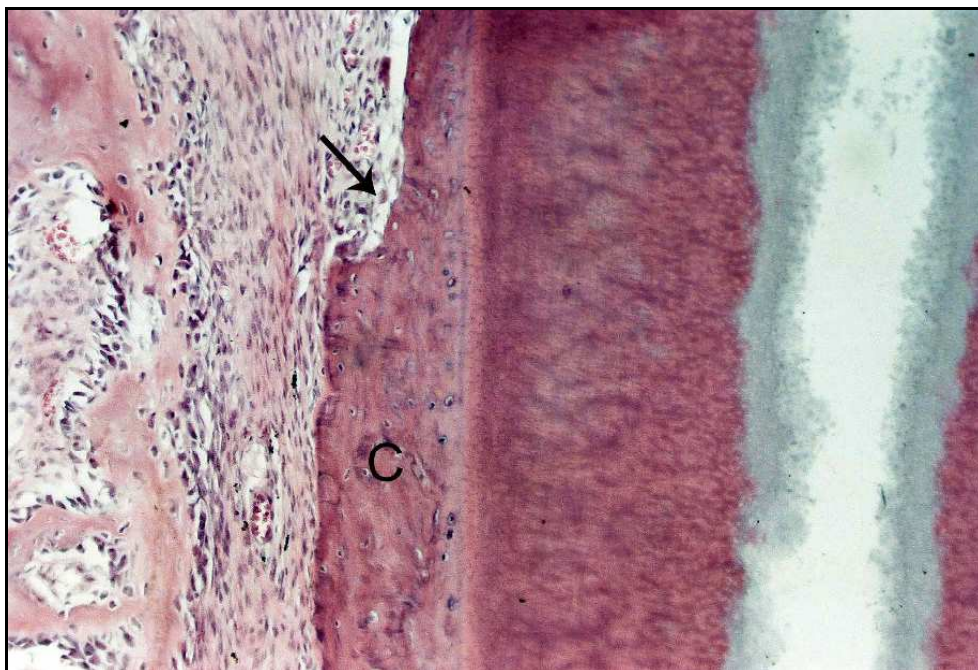


FIGURA 57 - Notar área de reabsorção (seta) do cemento celular (C) que envolve a raiz do dente. H.E. 100X.

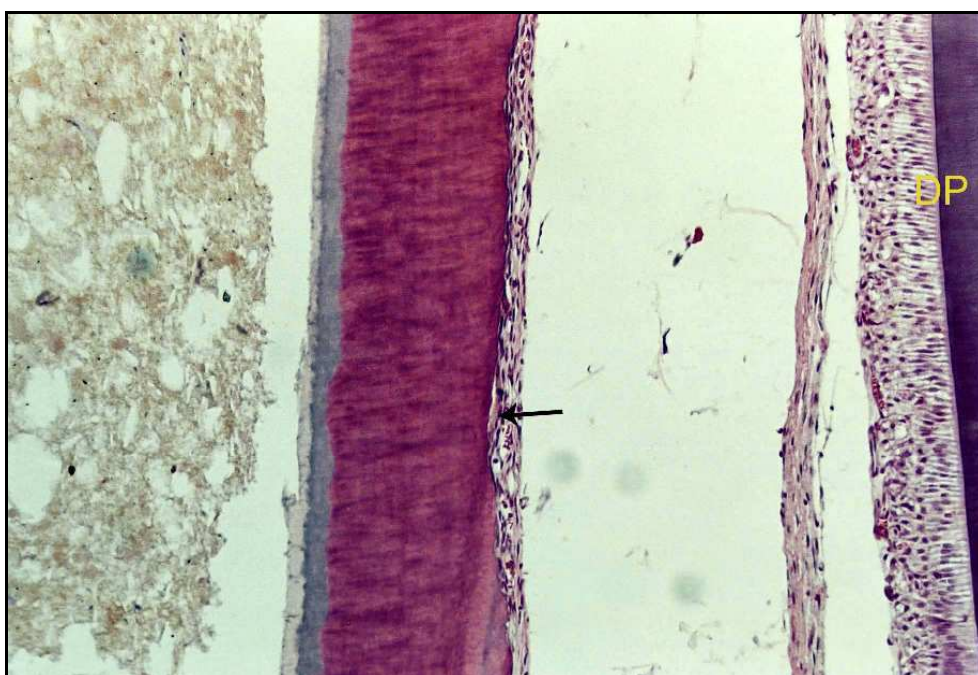


FIGURA 58 - Nota-se que o cemento foi reabsorvido (seta), não há tecido ósseo e o germe do dente permanente (DP) está à direita. H.E. 100X.

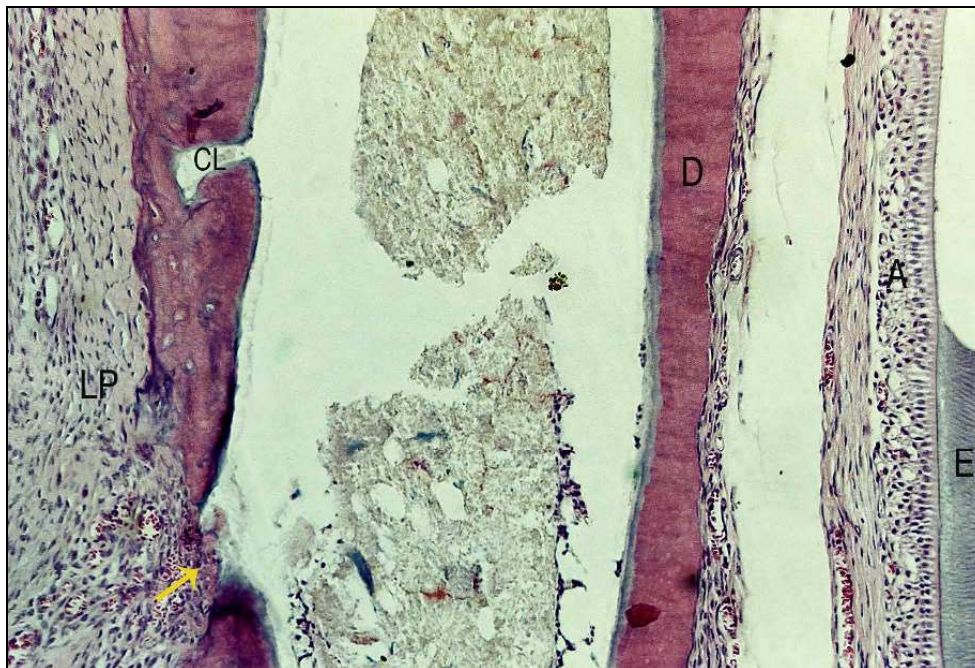


FIGURA 59- Da esquerda para a direita nota-se: ligamento periodontal (LP), canal lateral (CL) e área de reabsorção (seta) da raiz do dente expondo o canal radicular com resíduos do material obturador. Notar parede de dentina (D) com extensa área de reabsorção e ausência de cimento. À direita observa-se o germe do dente permanente, camada de ameloblastos (A) e resíduo do esmalte (E). H.E. 100X.

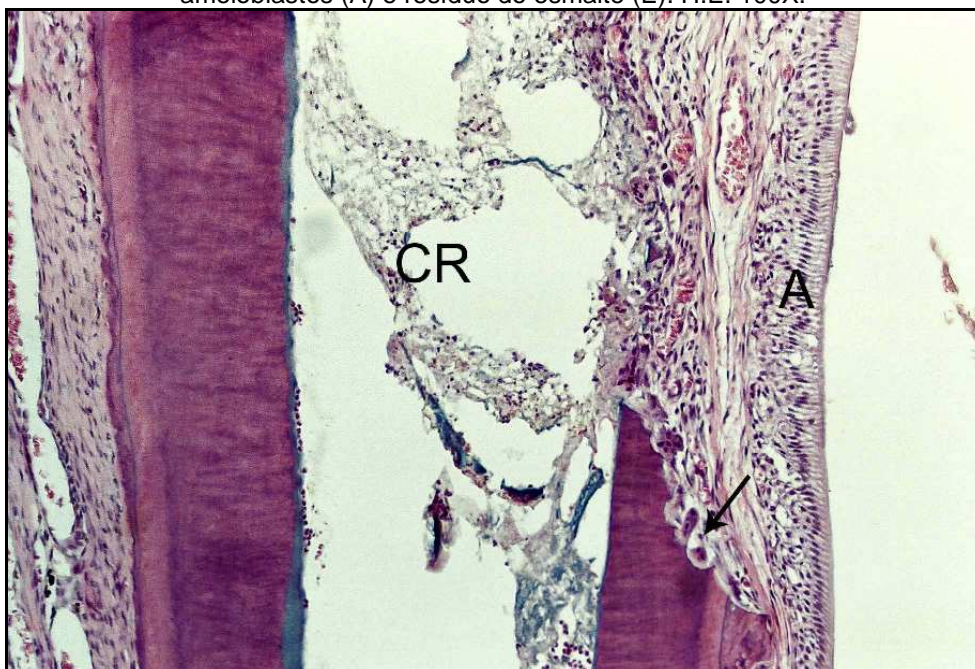


FIGURA 60 - Notar área de reabsorção ativa da dentina (seta) com exposição do canal radicular (CR). Os ameloblastos (A) do germe do dente permanente estão adentrando o espaço anteriormente ocupado pela parede de dentina. H.E. 100X.

5.3 Grupo III – Ca(OH)₂ associado ao Lipiodol

O ligamento periodontal exibiu espessura que variava de 234 a 624 micrometros com uma média de 344. O ligamento estava bem organizado em 6 casos e em 12 espécimes as fibras periodontais inseriam-se do cimento ao osso em 3/4 da porção apical. Em 1 espécime o ligamento estava bem organizado em apenas 1/4 da porção apical e em outro havia ausência de organização (Figuras 61 a 74).

Infiltrado inflamatório do tipo agudo e de pequena intensidade e extensão foi observado apenas em 1 espécime. Infiltrado inflamatório do tipo crônico esteve presente em 12 casos, sendo de pequena intensidade e extensão (Figuras 64, 72 e 73).

O nível da obturação foi considerado aquém em 2 casos, à altura do forame em 9 e com sobre-obturaç o tamb em em 9 espécimes. Detritos, constitu dos fundamentalmente por raspas de dentina, estiveram presentes em apenas 3 casos, aparentemente n o interferindo nos resultados.

Ponte de tecido mineralizado completa, selando a abertura mais apical do canal radicular ocorreu em 6 espécimes (Figuras 64, 65, 67, 69 e 70). Nos demais a ponte era parcial (Figuras 61, 62,63) e ausente em 2 casos (Figura 71). A espessura do cimento da ponte de tecido mineralizado variou de 3 a 85 micrometros, com uma média de 25. Na maioria dos casos as pontes de tecido mineralizado eram compostas por cimento eosin filo, bas filo e calcifica es irregulares (Figuras 63, 64, 67, 68). Notou-se aus ncia de  reas de reabsor o da ponte de tecido mineralizado em 9 casos. Na maioria dos demais casos  reas de reabsor o comprometiam toda a espessura do cimento neoformado apical (Figuras 63, 73).

Reabsor es radiculares laterais pela face vestibular ocorreram em 11 espécimes. Essas  reas de reabsor o tinham uma extens o que variava de 183 a 3.000 micrometros, com uma média de 1.332. Quanto   profundidade dessas reabsor es, variavam comprometendo cimento, dentina e em 5 casos atingindo o canal radicular. Pela face lingual observou-se  reas de reabsor o lateral da raiz em 11 espécimes. Essas  reas de reabsor o exibiram uma extens o que variava de 153 a 2.340 micrometros, com uma média de 1.223. Quanto   profundidade dessas

reabsorções, comprometiam apenas o cimento em 3 casos, a dentina em 4 espécimes, e atingindo o canal em 3 casos (Figuras 75 a 77).

Foi notado cimento neoformado na superfície lateral vestibular da raiz do dente em 14 casos, sendo 11 reparando áreas de reabsorção ou simplesmente depositado sobre o cimento pré-existente, reparando 2/3 das áreas de reabsorção em 2 casos, reparando 1/3 das áreas de reabsorção em 1 espécime e ausência do cimento neoformado em 6 casos. Pelo lado lingual houve ausência de cimento neoformado em 9 casos e deposição reparando áreas de reabsorção ou simplesmente deposição sobre cimento pré-existente também em 9 casos. Reparação parcial de áreas de reabsorção foi notado em 2 espécimes.

Reabsorção de tecido ósseo por vestibular esteve ausente em 6 espécimes. Nos demais esteve presente em intensidade variada. Por lingual esteve ausente em 10 casos. Nos demais ocorreu em intensidade variada predominando casos com reabsorções ativas ou mesmo ausência de tecido ósseo (Figuras 75 a 78).

A coloração de Brown e Brenn não detectou presença de microorganismos nos espécimes estudados.

No Quadro 5 estão contidos os escores atribuídos aos diferentes eventos histomorfológicos de todos os espécimes estudados neste grupo experimental.

Quadro 5 – Escores atribuídos aos diferentes eventos histomorfológicos observados nos espécimes do Grupo Ca(OH)₂ + Lipiodol.

<i>ESPÉCIMES</i>	1	2	3	4	5	6	7	8	9	10	11	12	13	14	15	16	17	18	19	20	Médias
Espessura ligamento apical	1	1	2	4	1	2	2	4	1	1	2	2	2	3	3	2	1	2	1	2	1,95
Organização ligamento apical	2	1	2	2	2	2	1	4	2	1	2	1	2	1	2	1	2	2	3	2	1,85
Infiltrado inflamatório agudo – int.	1	1	1	1	1	1	1	2	1	1	1	1	1	1	1	1	1	1	1	1	1,05
Infiltrado inflamatório agudo – ext.	1	1	1	1	1	1	1	2	1	1	1	1	1	1	1	1	1	1	1	1	1,05
Infiltrado inflamatória crônico - int.	2	2	2	1	2	1	2	2	2	2	1	1	1	1	2	1	1	2	2	2	1,60
Infiltrado inflamatório crônico - ext.	2	2	2	1	2	1	2	2	2	2	1	1	1	1	2	1	1	2	2	2	1,60
Nível da obturação	2	2	2	2	1	1	2	3	4	3	3	3	3	3	2	2	3	2	2	4	2,45
Presença de detritos	1	1	1	1	1	1	1	1	1	1	1	1	1	1	1	1	2	3	2	1	1,20
Ext. cimento neof. apical	2	1	3	2	2	1	1	4	3	1	3	2	3	1	2	1	3	3	4	3	2,25
Espessura cimento neof. apical	2	2	3	3	1	3	1	4	3	3	3	2	3	3	2	2	3	3	3	3	2,60
Reabsorção cimento neof. apical	3	1	3	3	3	1	2	4	1	1	1	3	3	1	2	1	1	3	3	1	2,05
Morf. tecido mineral. apical neof.	2	2	3	2	2	2	2	4	2	2	2	2	2	1	2	1	2	2	3	2	2,10
Ext. reabsorção radic.lateral vest.	4	1	1	1	2	4	4	4	1	4	4	1	1	4	1	3	2	4	1	1	2,40
Ext. reabsorção radic.lateral ling.	2	1	1	1	3	4	4	3	1	4	4	1	1	4	1	2	3	4	1	1	2,30
Prof. reabsorção radic. lateral vest.	2	1	1	1	2	3	3	4	1	3	3	1	1	3	1	3	2	3	1	1	2,00
Prof. reabsorção radic. lateral ling.	2	1	1	1	4	3	3	4	1	4	2	1	1	2	1	3	3	2	1	1	2,05
Dep. cimento neof.sup. lateral vest.	2	1	1	1	2	4	4	4	1	1	4	1	1	4	1	3	1	4	1	1	2,10
Dep. cimento neof.sup. lateral ling	2	1	1	1	4	4	4	4	1	4	4	1	1	4	1	3	4	4	1	1	2,50
Reabsorção tecido ósseo vest.	3	2	3	1	4	3	3	1	1	3	4	3	3	3	1	3	2	2	1	1	2,35
Reabsorção tecido ósseo ling.	4	3	1	1	4	4	1	1	1	4	4	1	4	1	3	1	4	3	1	1	2,35
Microorganismos	1	1	1	1	1	1	1	1	1	1	1	1	1	1	1	1	1	1	1	1	1,00
																					1,94

Legenda – dep.: deposição; ext.: extensão; int.: intensidade; lin.: lingual; mineral.: mineralizado; morf.: morfologia; neof.:neoformado; rad.: radicular; ramific.: ramificações; sup.:superfície; vest.: vestibular; prof.: profundidade

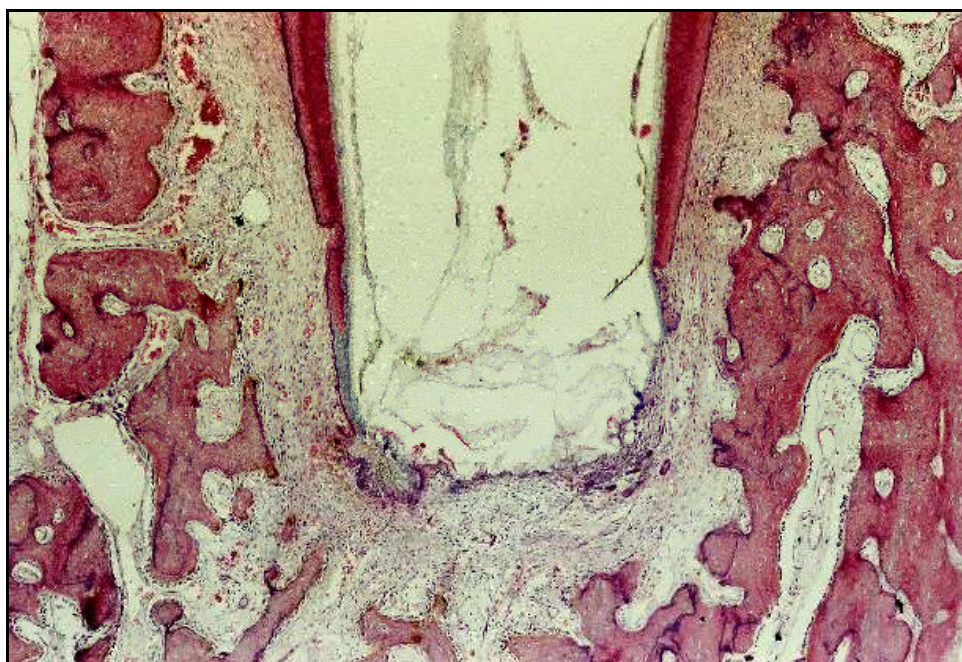
Grupo III – Ca(OH)₂ associado ao Lipiodol

FIGURA 61 - Presença de ponte de tecido mineralizado parcial. H.E. 40X.

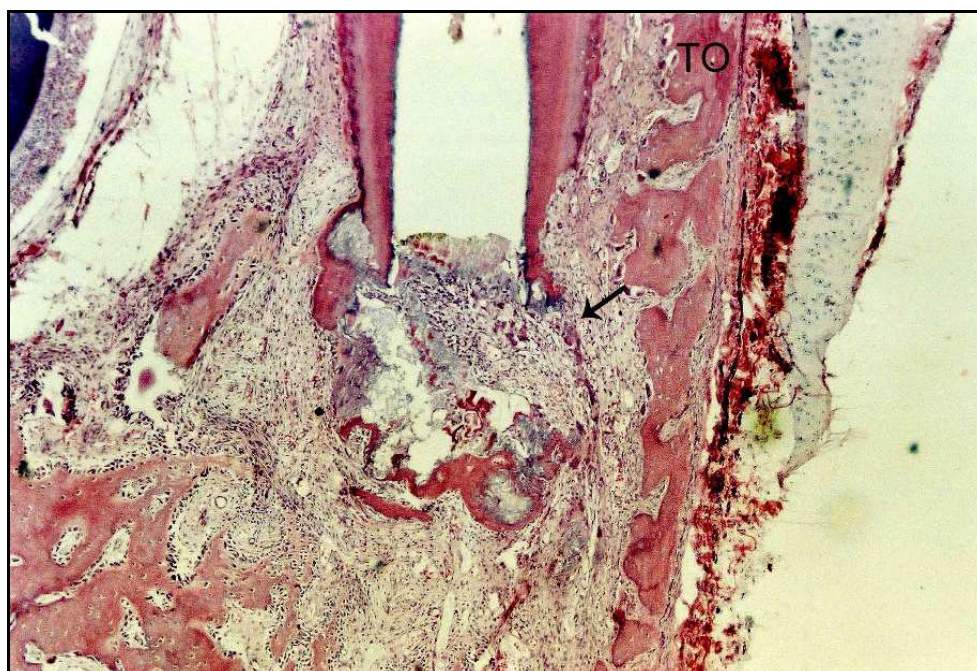

FIGURA 62 - Há ponte de tecido mineralizado apical parcial (seta) e invaginação de tecido conjuntivo em direção ao interior do canal. Notar áreas de reabsorção do tecido ósseo (TO) ativas à direita. H.E. 40X.

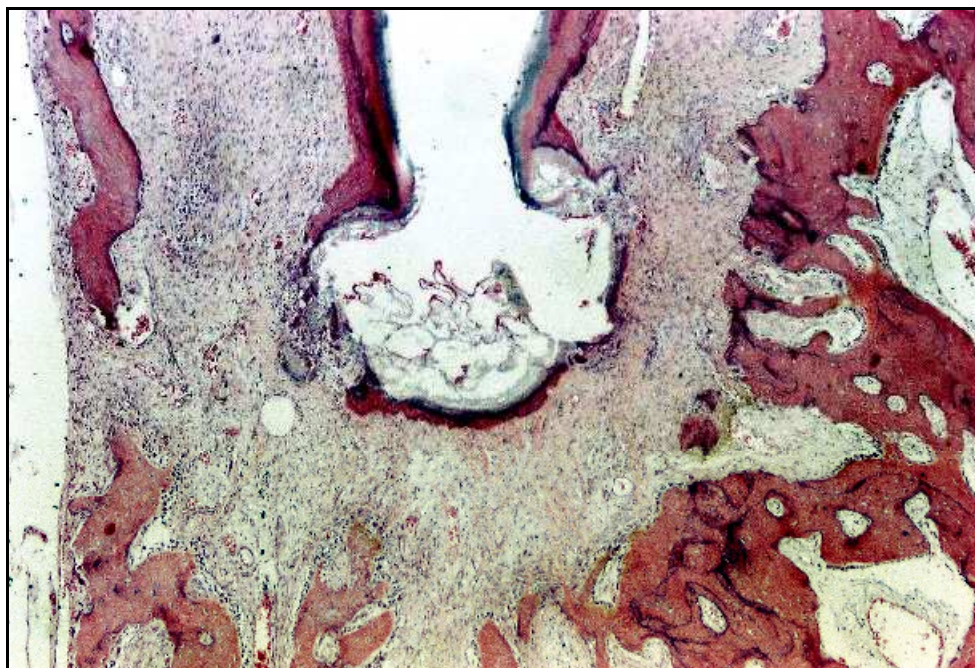


FIGURA 63 - Ponte de tecido mineralizado parcial envolve a porção apical da raiz do dente. H.E. 40X.

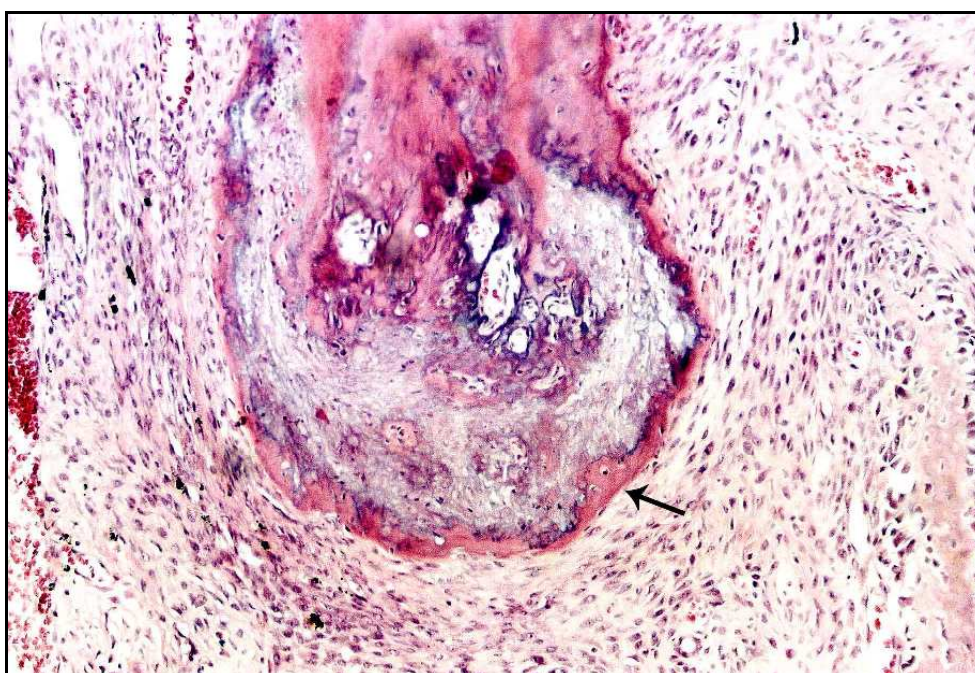


FIGURA 64 - Deposição de cimento eosinófilo (seta) e áreas irregulares de calcificação selam a porção apical da raiz do dente. H.E. 100X.

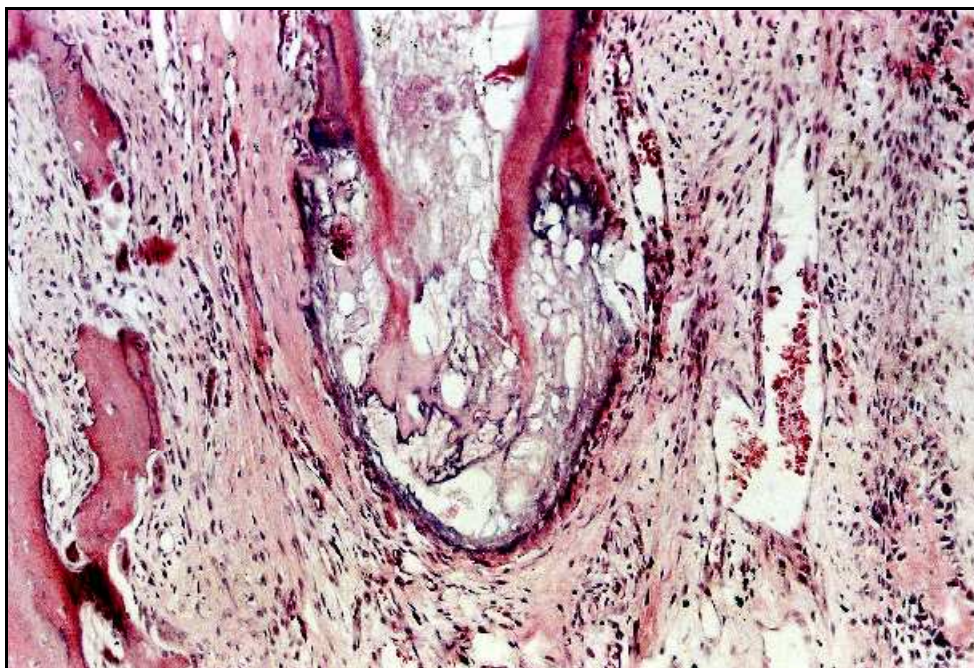


FIGURA 65 - Notar envolvimento da porção apical da raiz do dente por cimento neoformado. H.E. 100X.

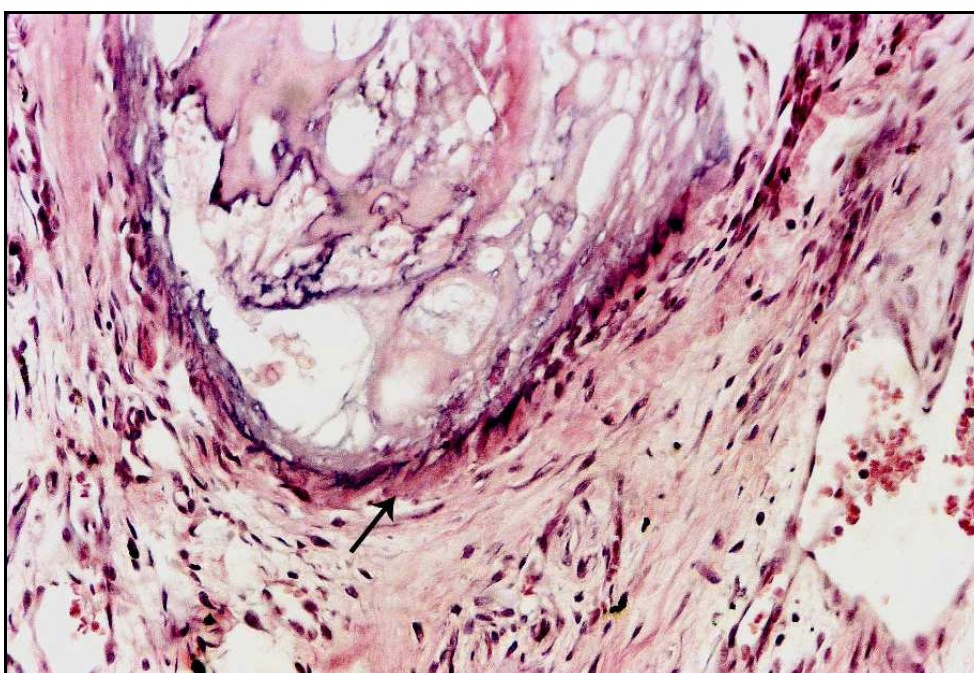


FIGURA 66 - Maior aumento da Figura anterior mostrando delgada camada de cimento neoformado (seta) e áreas irregulares de calcificação. H.E. 200X.

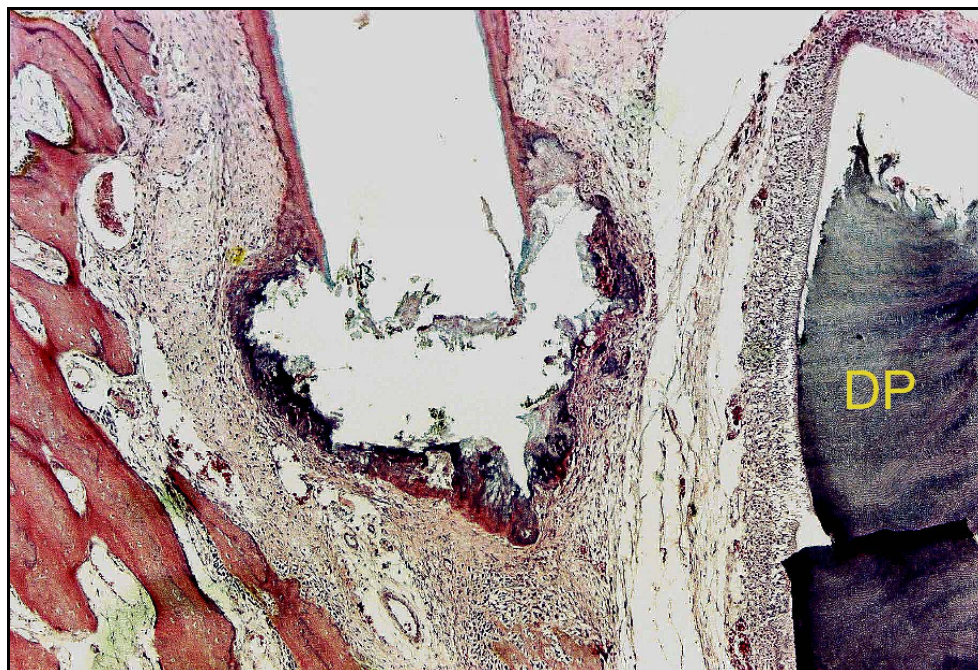


FIGURA 67 - A porção apical da raiz do dente está envolta por ponte de tecido mineralizado constituída por cimento eosinófilo, basófilo e calcificações irregulares. No lado direito observa-se parte do germe do dente permanente (DP). H.E. 40X.

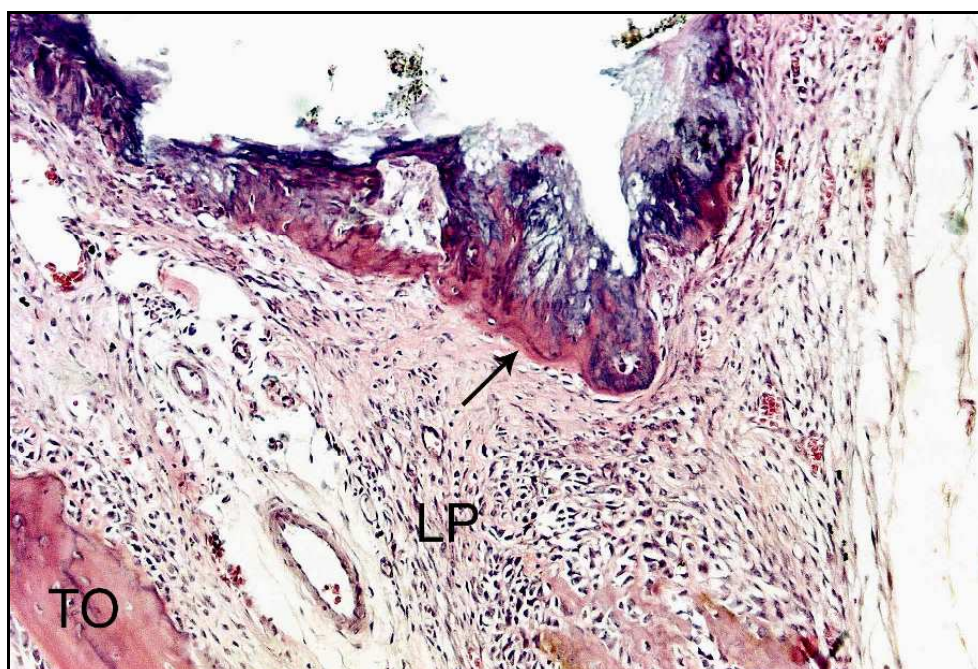


FIGURA 68 - Maior aumento da Figura anterior detalhando a ponte de tecido mineralizado (seta), ligamento periodontal (LP) e tecido ósseo (TO). H.E. 100X.

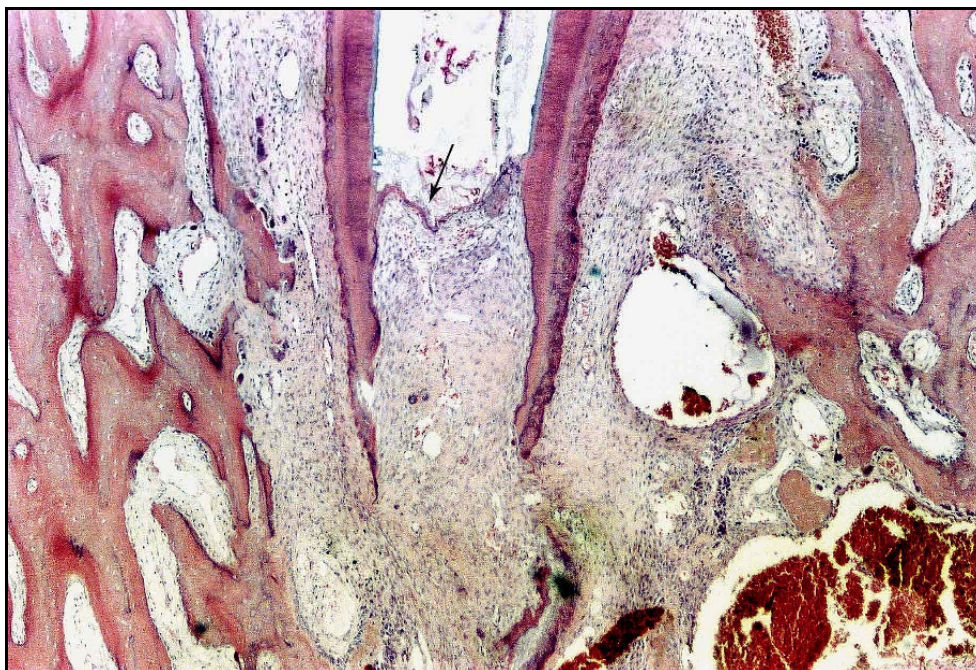


FIGURA 69 - Notar invaginação do tecido conjuntivo periodontal e formação de delgada ponte de cimento eosinófilo (seta). H.E. 40X.

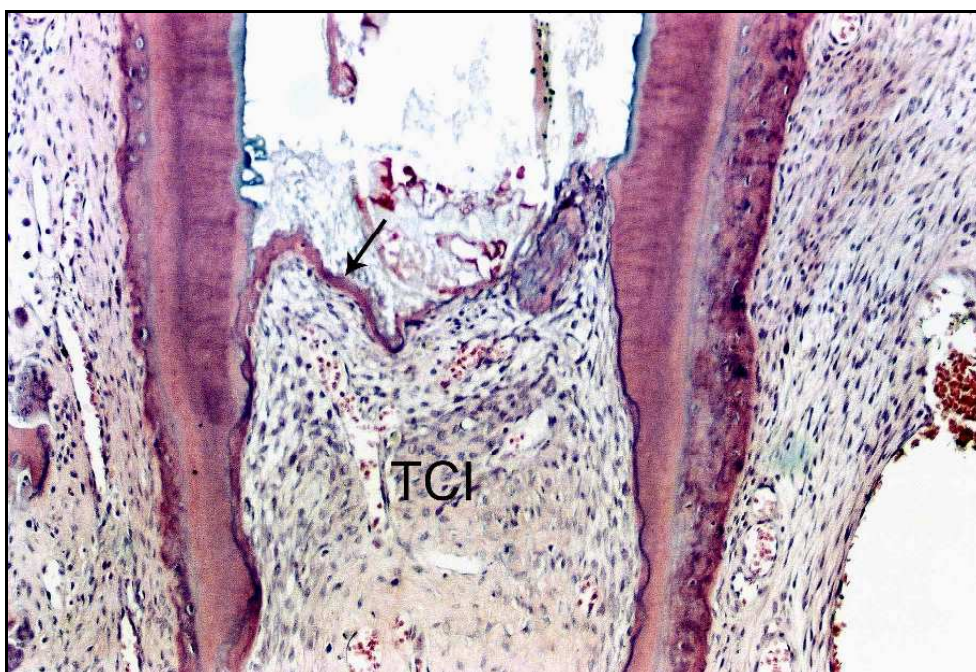


FIGURA 70 - Maior aumento da Figura anterior detalhando a delgada ponte de cimento eosinófilo (seta) e o tecido conjuntivo invaginado (TCI) para dentro do canal. Ocorreu, também, deposição de cimento nas paredes do canal. H.E. 100X.

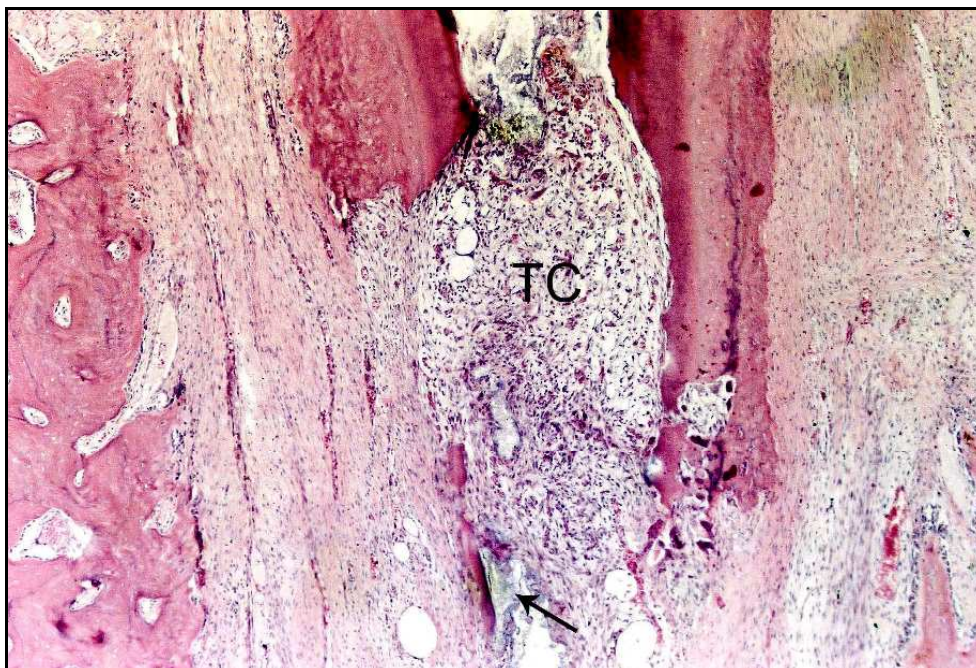


FIGURA 71 - Reabsorção da porção apical da raiz do dente e invaginação de tecido conjuntivo (TC). Na parte inferior há pequena porção de resíduo do material obturador (seta). H.E. 40X.

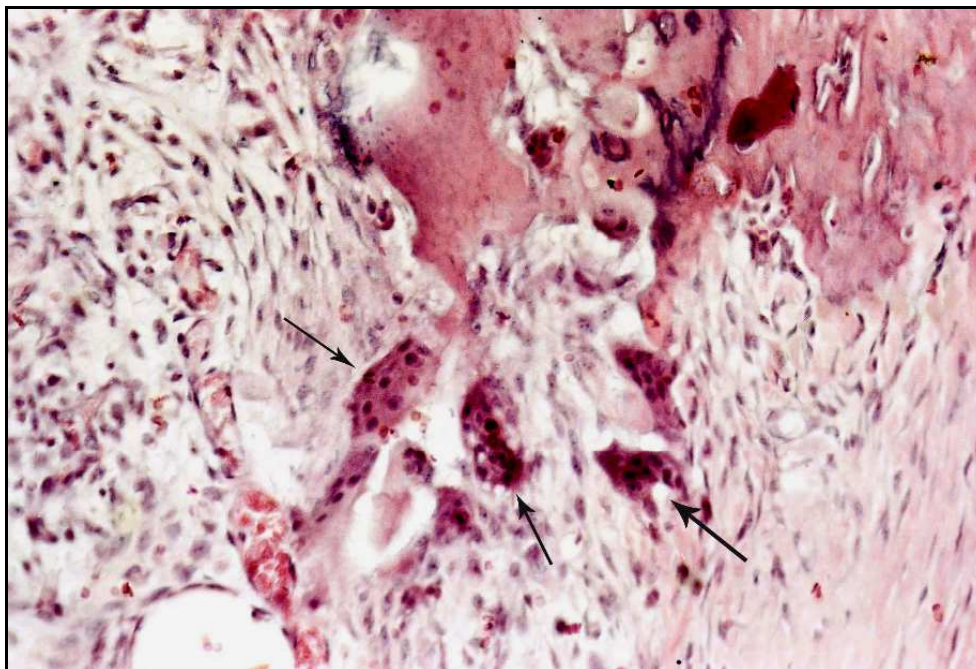


FIGURA 72 - Maior aumento da Figura anterior mostrando células clásticas (setas) e infiltrado inflamatório do tipo crônico. H.E. 200X.

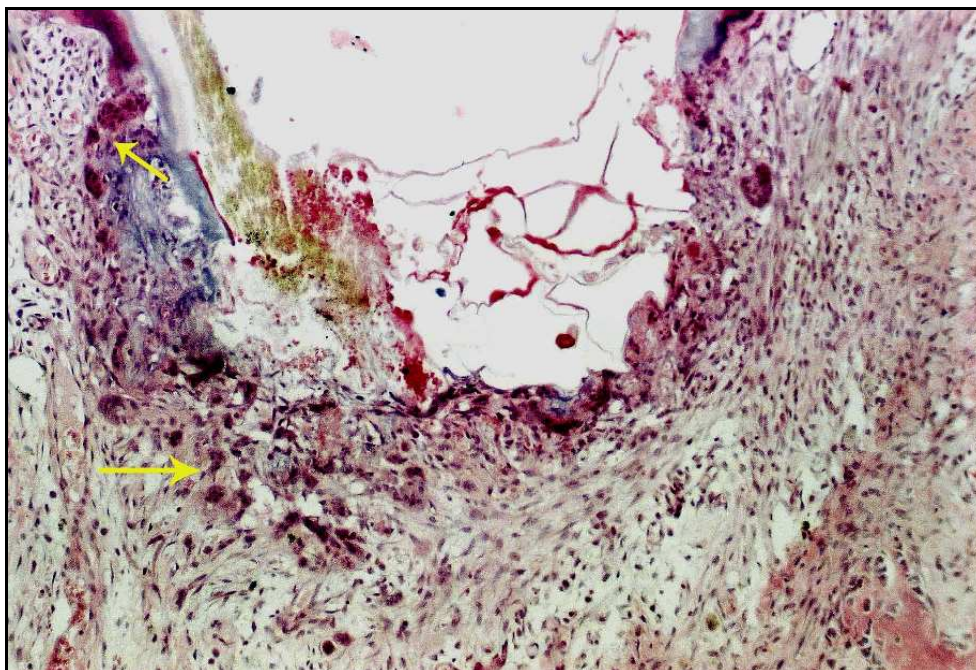


FIGURA 73 - A ponte de tecido mineralizado foi amplamente reabsorvida por numerosas células clásticas (setas). H.E. 100X.

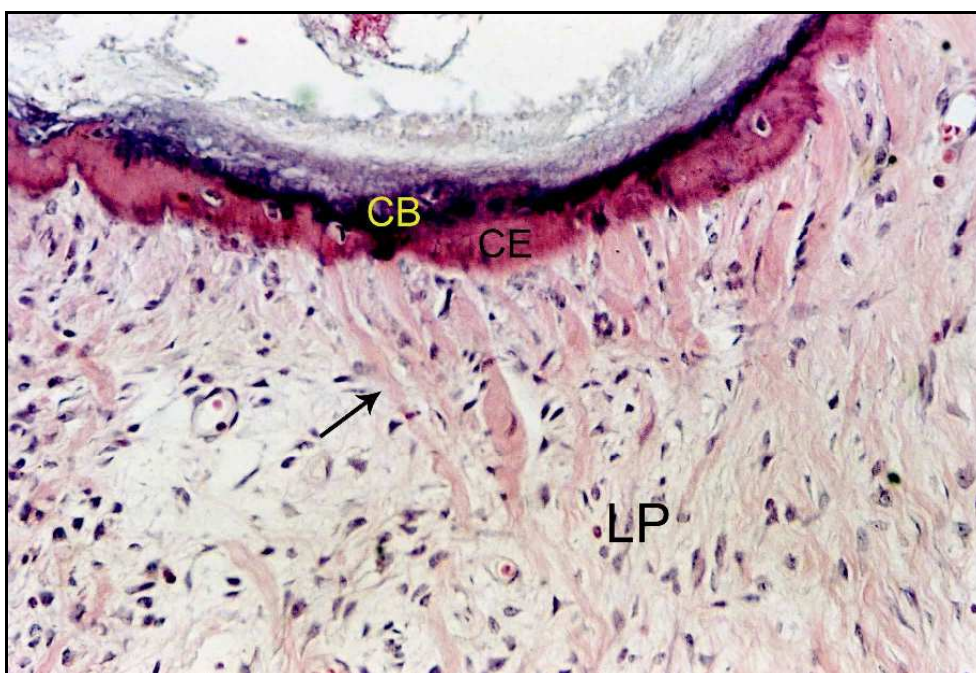


FIGURA 74 - Notar ponte de tecido mineralizado constituída por cimento eosinófilo (CE) e basófilo (CB). Presença de fibras (seta) do ligamento periodontal (LP) inseridas no cimento eosinófilo. H.E. 200X.

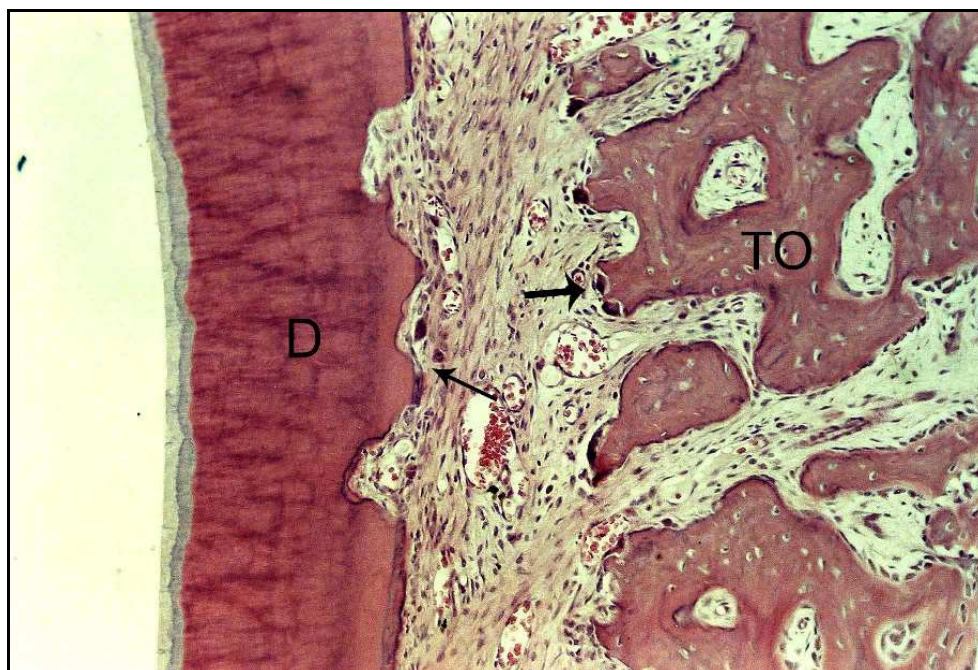


FIGURA 75 - Reabsorção ativa (setas) da dentina (D) da raiz do dente e do tecido ósseo (TO). H.E. 100X.

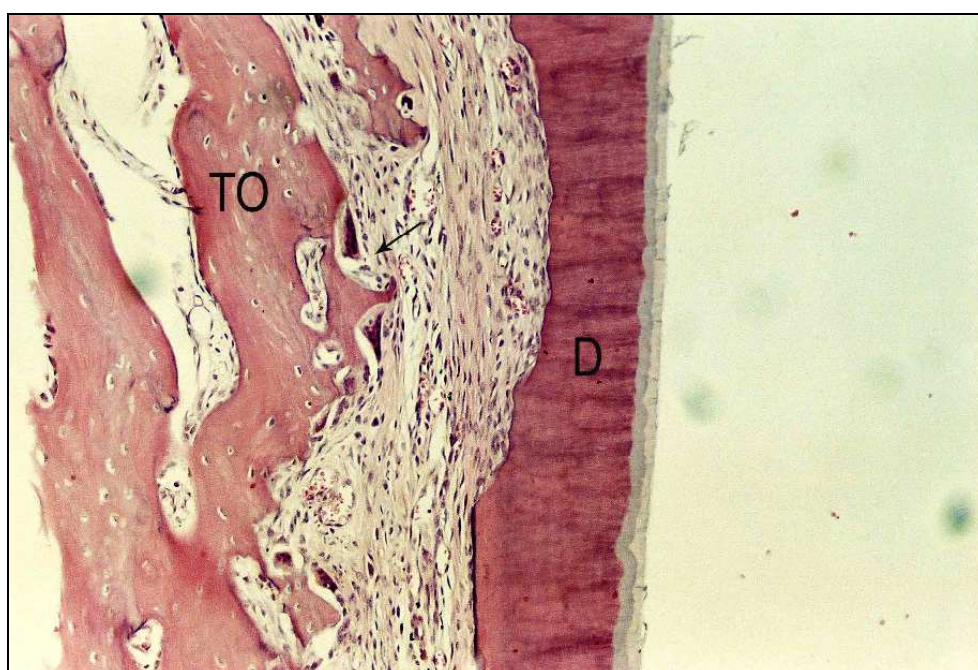

FIGURA 76 - Reabsorção da parede de dentina (D) lateral da raiz do dente e reabsorção (seta) ativa do tecido ósseo (TO) adjacente. H.E. 100X.

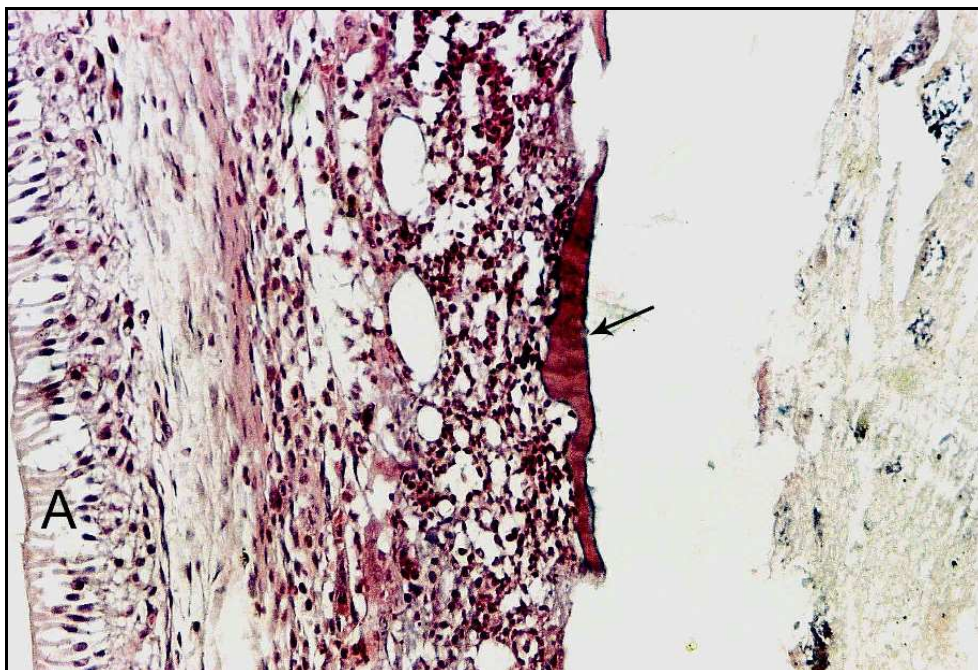


FIGURA 77 - Reabsorção da parede lateral da raiz do dente expondo o interior do canal radicular. Notar infiltrado inflamatório do tipo crônico e pequena porção da parede de dentina (seta). No lado esquerdo observa-se ameloblastos (A) do germe do dente permanente. H.E. 200X.

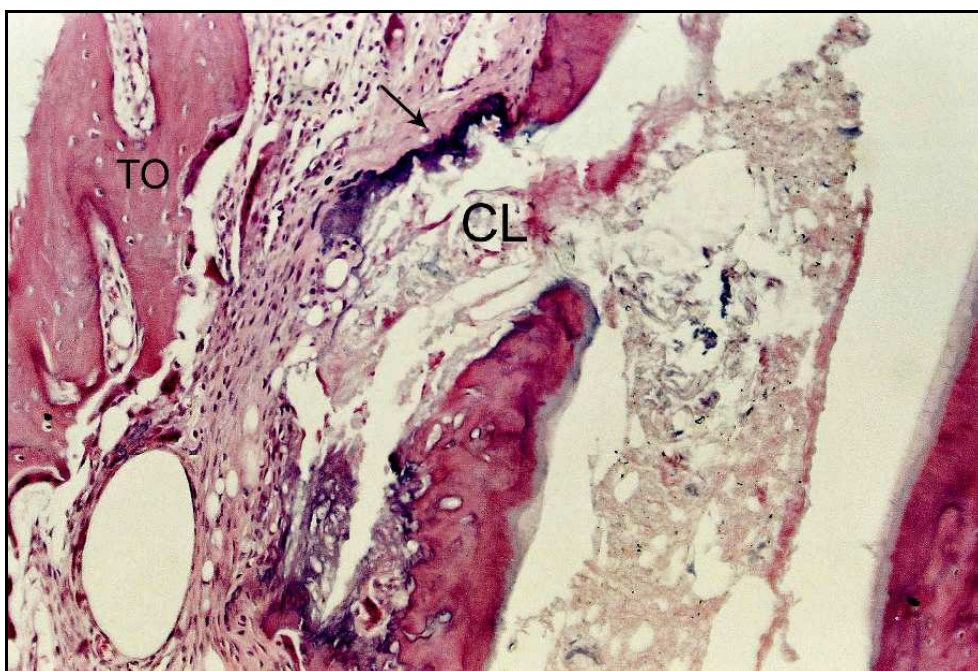


FIGURA 78 - Presença de reabsorção ativa do tecido ósseo (TO) lateral. Notar canal lateral (CL) através do qual extravasou o material obturador. Cimento basófilo neoformado (seta) está presente entre o material obturador e o tecido conjuntivo do ligamento periodontal. H.E. 100X.

5.4 Grupo IV – Controle

Observou-se um ligamento periodontal com espessura que variava de 75 a 2550 micrometros, e média de 1025. Havia boa organização em 6 espécimes, sendo que nos demais estava parcial ou totalmente desorganizado (Figuras 79 a 87).

Infiltrado inflamatório do tipo agudo de grande intensidade e extensão foi observado em 5 casos (Figuras 88 e 89), estando ausente nos demais. Infiltrado inflamatório do tipo crônico, no entanto, esteve presente em 14 das 20 espécimes, sendo de pequena intensidade na maioria dos casos.

Foi observado presença de detritos em 7 casos. Esses detritos eram constituídos fundamentalmente por raspas de dentina e usualmente estavam envolvidos por cimento neoformado promovendo, em alguns casos o vedamento parcial da porção apical (Figura 85 a 87).

Ocorreu presença de cimento neoformado eosinófilo, eventualmente basófilo, na porção apical da metade dos espécimes, o qual exibia espessura média de 271 micrometros. À exceção de 1 espécime, nos demais havia solução de continuidade nessas pontes de cimento neoformado ou mesmo apenas deposição de porções isoladas de cimento, também, à exceção de 1 caso, observou-se presença de áreas de reabsorção ativa junto ao cimento e porção de dentina apical (Figuras 80, 85 a 87).

Em 9 dos 20 casos tratados ocorreu invaginação de tecido conjuntivo periodontal apical para o interior do canal radicular (Figuras 90 a 94). O tecido invaginado alcançava o material selador, local em que exhibe infiltrado inflamatório do tipo crônico (Figuras 90 a 93). Nas porções laterais das paredes de dentina podia ser observado deposição ou não de cimento celular eosinófilo (Figura 94). Em 7 casos ocorreu reabsorção interna das paredes de dentina, ativas ou inativas (Figuras 92, 93, 95, 96), também em 7 espécimes observou-se pequeno a intenso infiltrado inflamatório do tipo agudo no interior dos canais radiculares.

Ocorreram reabsorções radiculares (Figuras 97 a 99) por vestibular em 9 casos. Essas áreas de reabsorção exibiam uma extensão que variava de 150 a 4200 micrometros, com uma média de 1838, reabsorções essas na maioria das vezes restritas ao cimento ou pequena superfície de dentina. Ocorreram áreas de reabsorção radicular por lingual também em 9 espécimes, nem sempre coincidindo com os casos

de reabsorção por vestibular. A extensão dessas áreas de reabsorção variou de 180 a 3.300 micrometros, com uma média de 1670. Quanto à profundidade essas áreas de reabsorção atingiram a luz do canal radicular em 2 casos.

Observou-se deposição de cimento neoformado na superfície radicular vestibular em 6 espécimes e superfície lingual, também em 6 casos.

A coloração de Brown e Brenn detectou presença de microorganismos Gram-positivos e negativos, no interior do canal radicular de 4 espécimes (Figuras 100 a 102), os quais exibiram infiltrado inflamatório caracterizado pela presença de neutrófilos e células da série crônica.

No Quadro 6 estão contidos os escores atribuídos aos diferentes eventos histomorfológicos de todos os espécimes estudados neste grupo experimental.

Quadro 6 – Escores atribuídos aos diferentes eventos histomorfológicos observados nos espécimes do Grupo controle.

<i>ESPÉCIMES</i>	1	2	3	4	5	6	7	8	9	10	11	12	13	14	15	16	17	18	19	20	Médias
Espessura ligamento apical	1	1	1	4	1	4	4	3	2	4	4	4	4	4	2	1	4	4	3	4	2,95
Organização ligamento apical	1	1	4	4	1	4	4	1	1	1	3	3	4	4	3	2	2	4	2	2	2,55
Infiltrado inflamatório agudo – int.	1	1	1	4	1	4	4	1	1	1	1	1	1	4	1	1	1	4	1	1	1,75
Infiltrado inflamatório agudo – ext.	1	1	1	4	1	4	4	1	1	1	1	1	1	4	1	1	1	4	1	1	1,75
Infiltrado inflamatória crônico - int.	2	2	2	3	1	3	4	1	1	2	3	3	2	2	1	1	1	3	2	2	2,05
Infiltrado inflamatório crônico - ext.	2	2	2	4	1	4	4	1	1	2	3	3	3	3	1	1	1	4	2	2	2,30
Nível da obturação	–	–	–	–	–	–	–	–	–	–	–	–	–	–	–	–	–	–	–	–	–
Presença de detritos	1	1	1	1	2	1	1	3	2	1	1	1	3	2	1	2	1	1	1	2	1,45
Ext. cimento neof. apical	4	4	4	4	1	4	4	2	2	4	4	3	4	3	4	3	3	2	3	2	3,20
Espessura cimento neof. apical	4	4	4	4	2	4	4	3	3	4	4	3	4	3	4	2	3	3	3	3	3,40
Reabsorção cimento neof. apical	4	4	4	4	1	4	4	1	2	4	4	3	4	3	4	3	3	3	2	3	3,20
Morf. tecido mineral. apical neof.	4	4	4	4	1	4	4	1	1	4	4	1	4	1	4	1	1	1	1	1	2,50
Ext. reabsorção radic.lateral vest.	2	1	1	1	1	4	4	1	1	4	4	4	1	1	1	1	2	3	1	3	2,05
Ext. reabsorção radic.lateral ling.	4	4	1	4	1	4	4	1	3	3	1	4	1	1	1	2	1	3	1	3	2,35
Prof. reabsorção radic. lateral vest.	2	1	1	1	1	2	2	1	1	4	1	4	1	1	1	2	2	2	1	2	1,65
Prof. reabsorção radic. lateral ling.	2	3	1	3	1	3	3	1	2	3	4	4	1	1	1	1	1	3	1	2	2,05
Dep. cimento neof.sup. lateral vest.	4	4	1	1	1	4	4	1	1	4	4	4	4	4	4	2	4	4	4	4	3,15
Dep. cimento neof.sup. lateral ling	4	4	1	4	1	4	4	1	3	4	4	4	4	4	4	1	4	3	4	4	3,30
Reabsorção tecido ósseo vest.	4	4	1	3	1	4	4	4	4	1	1	3	4	1	3	4	4	3	3	3	2,95
Reabsorção tecido ósseo ling.	4	4	1	4	1	4	4	4	4	3	3	3	4	1	3	4	4	3	3	3	3,20
Microorganismos	1	1	1	4	1	4	4	1	1	1	1	1	1	4	1	1	1	1	1	1	1,60
Legenda – dep.: deposição; ext.: extensão; int.: intensidade; lin.: lingual; mineral.: mineralizado; morf.: morfologia; neof.:neoformado; rad.: radicular; ramific.: ramificações; sup.:superfície; vest.: vestibular; prof.: profundidade																					2,47

Grupo IV – Controle

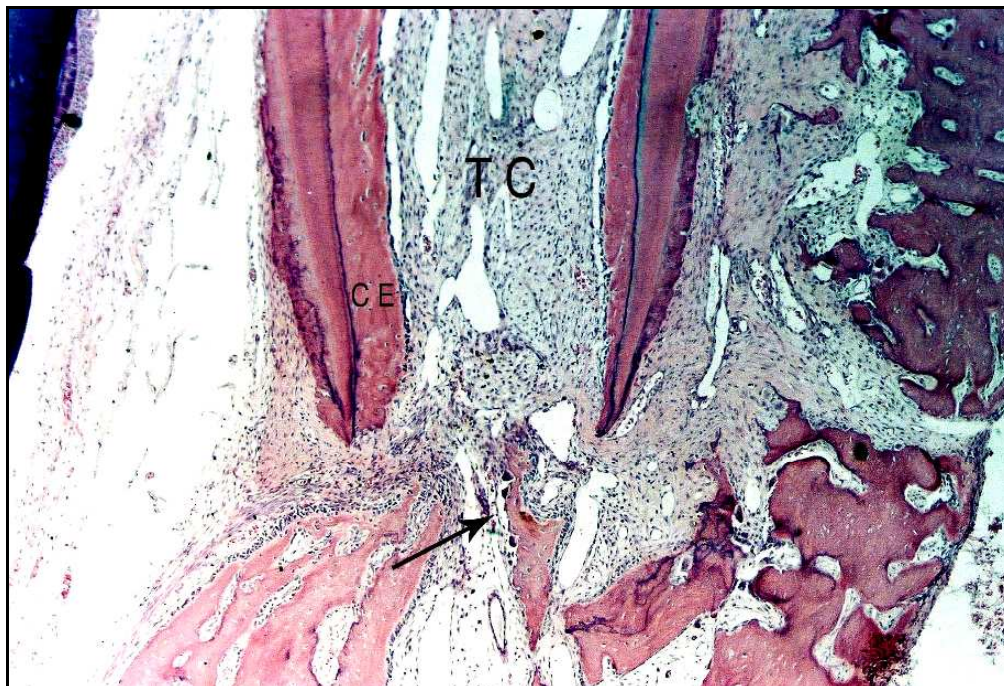


FIGURA 79 - Notar invaginação de tecido conjuntivo periodontal (TC) para o interior do canal radicular, onde também é visualizado cemento celular eosinófilo neoformado (CE). Osteoclastos estão reabsorvendo tecido ósseo (seta). H.E. 100X.

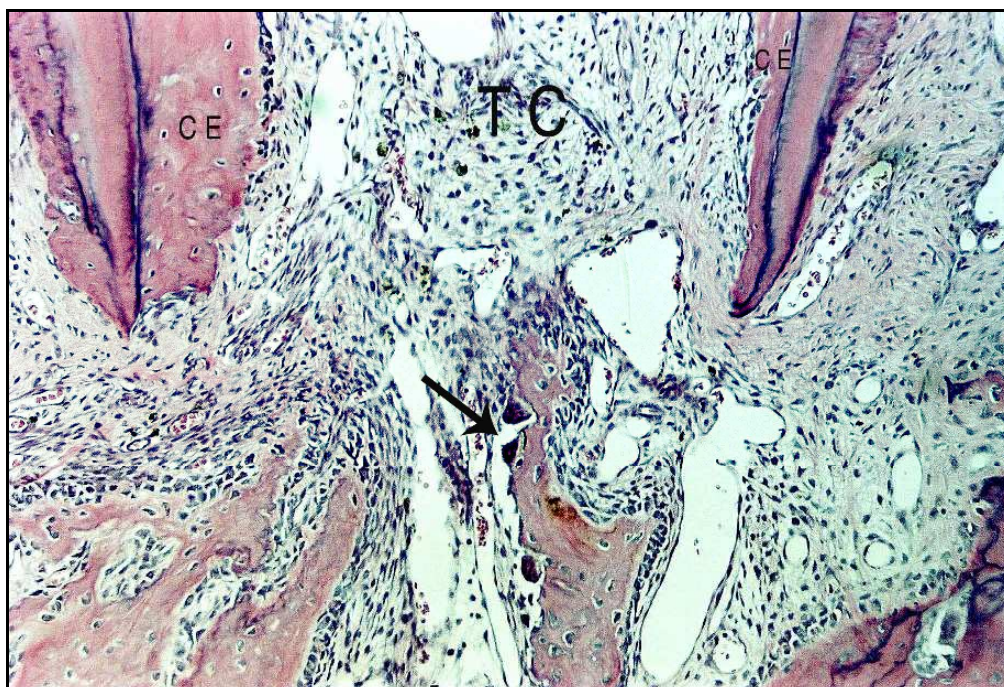


FIGURA 80 - Maior aumento da Figura anterior evidenciando invaginação de tecido conjuntivo (TC) periodontal e cemento eosinófilo neoformado (CE) e atividade osteoclástica (seta). H.E. 100X.

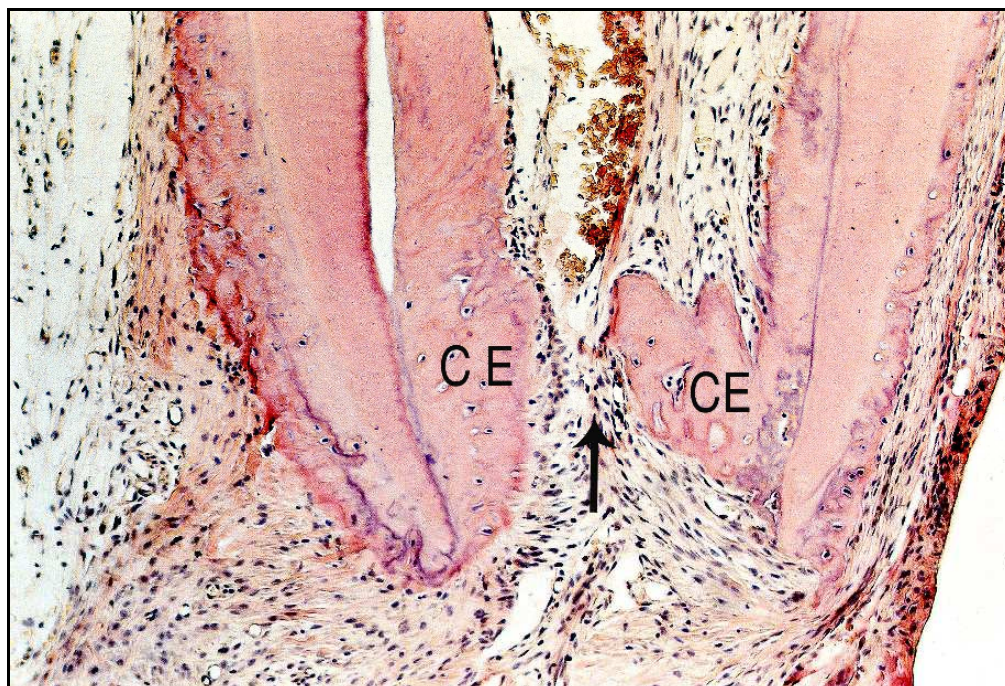


FIGURA 81 - Invaginação de tecido conjuntivo periodontal e deposição de cimento eosinófilo (CE) formando ponte de tecido mineralizado com solução de continuidade (seta). H.E. 100X.

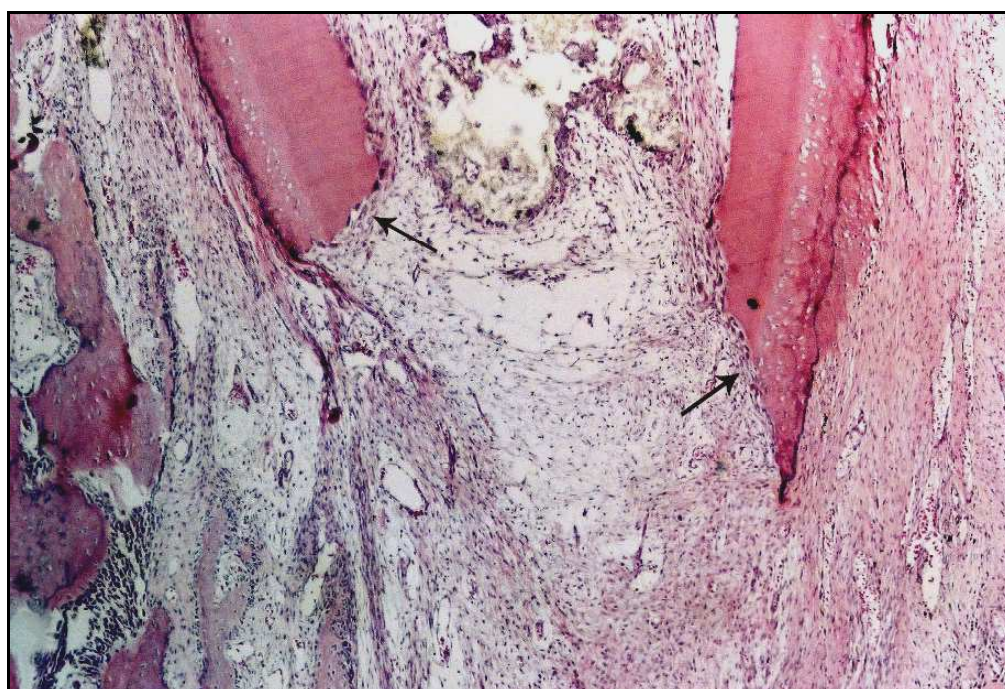

FIGURA 82 - Notar intensa atividade clástica (setas) na porção apical deste espécime. H.E. 40X.

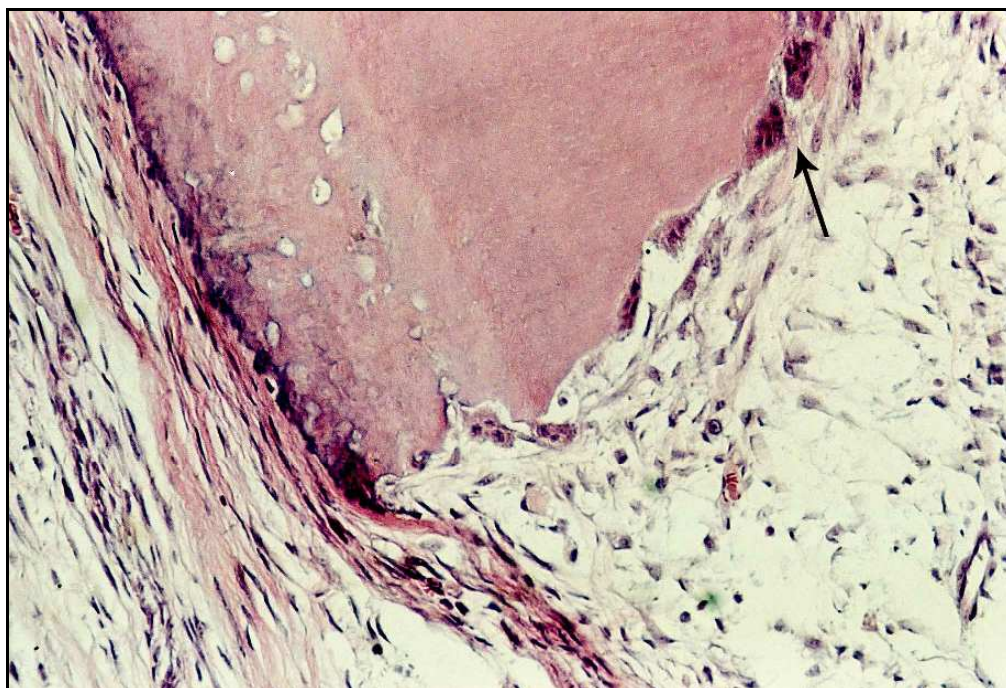


FIGURA 83 - Maior aumento da Figura anterior detalhando a presença de células clássicas (seta). H.E. 200X.

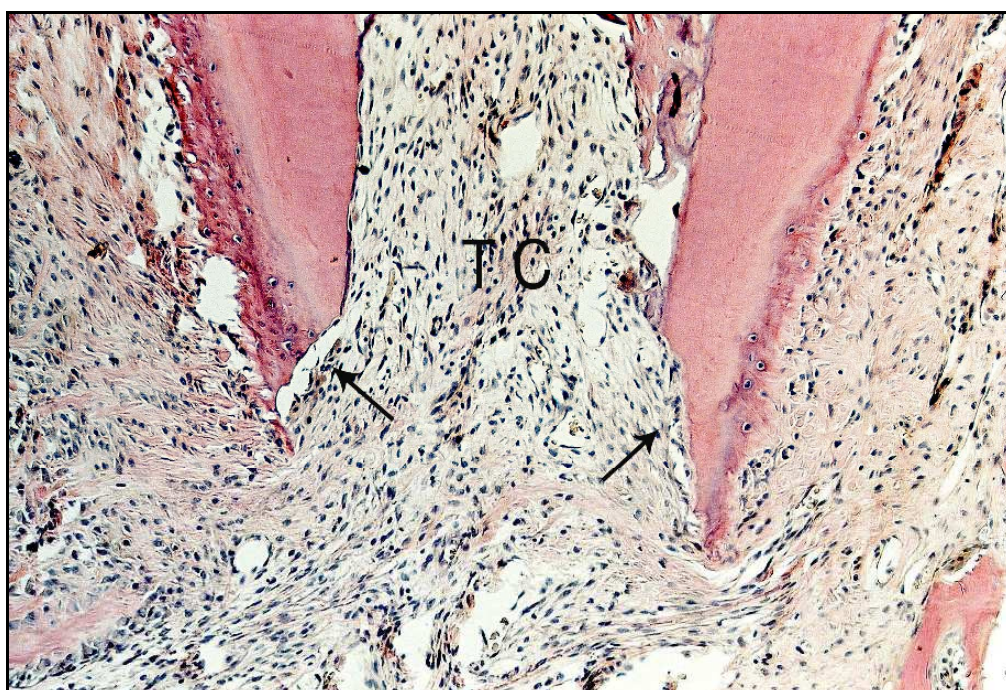


FIGURA 84 - Notar invaginação de tecido conjuntivo (TC) para o interior do canal radicular e áreas de reabsorção radicular apical (setas). H.E. 100X.

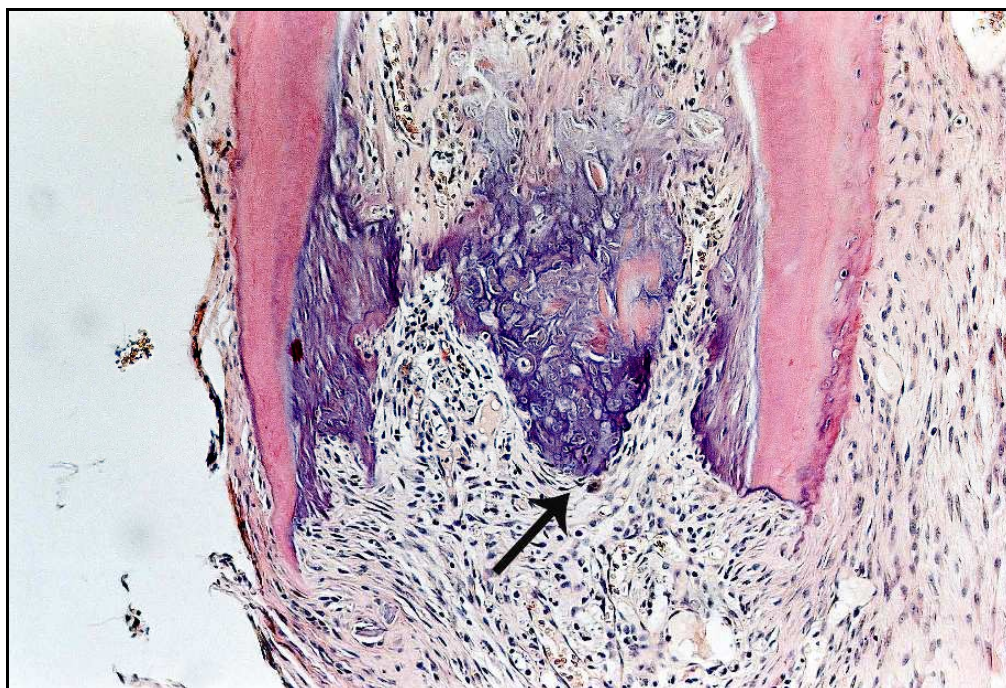


FIGURA 85 - Presença de raspas de dentina e cimento basófilo neoformado (seta), selando parcialmente a porção apical da raiz do dente. H.E. 100X.

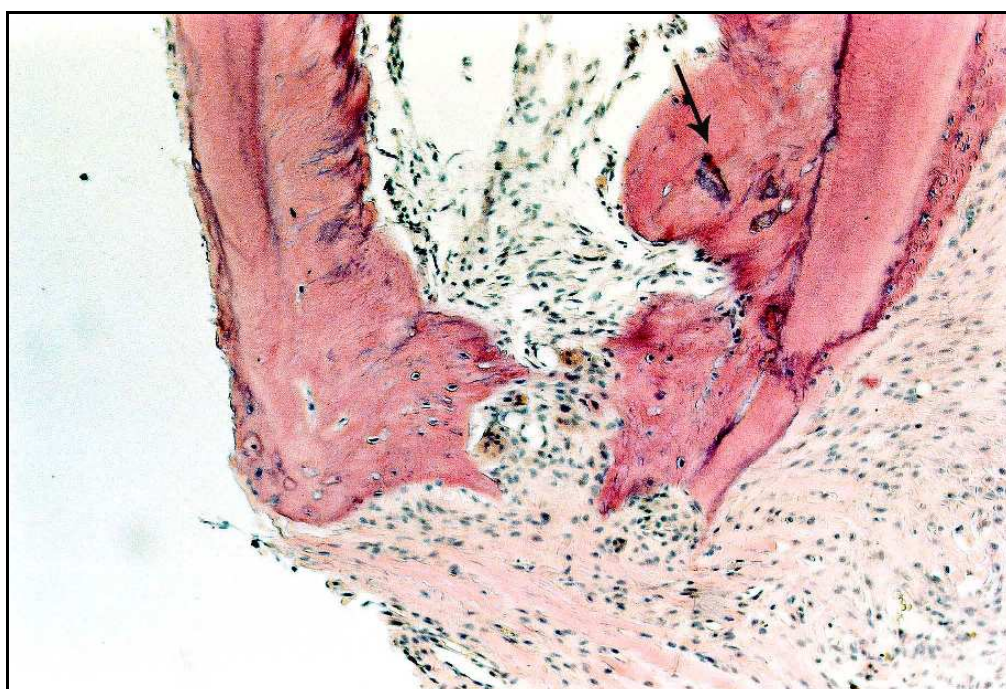

FIGURA 86 - Invaginação de tecido conjuntivo e presença de cimento neoformado, inclusive promovendo a formação de ponte de tecido mineralizado parcial. Notar do lado direito pequenas raspas de dentina (seta) e abaixo atividade clástica junto à ponte de tecido mineralizado. H.E. 100X.

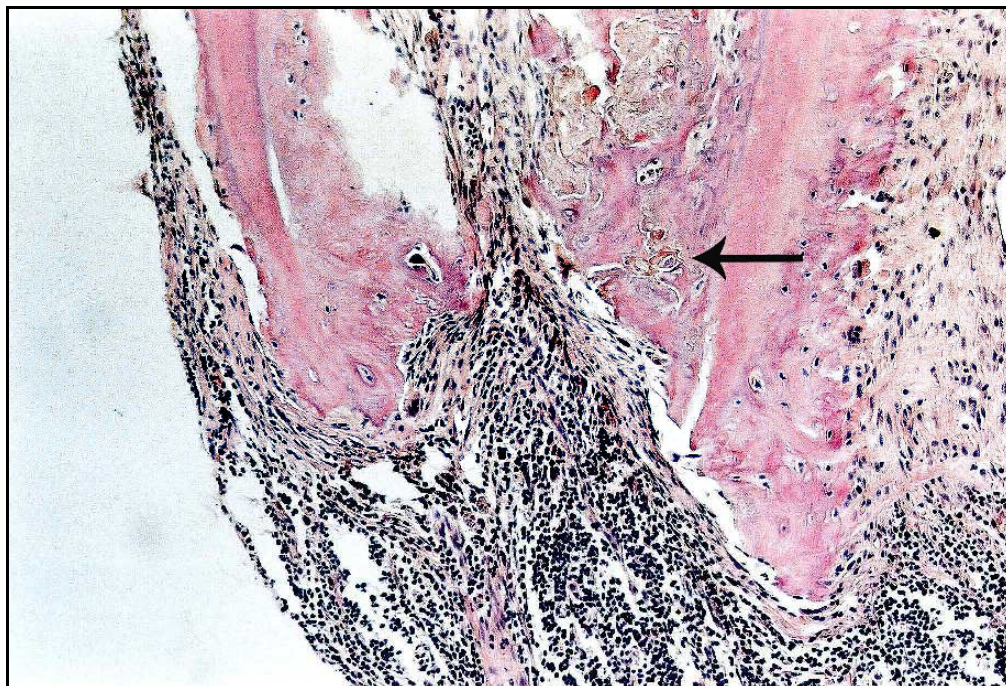


FIGURA 87 - Detritos envolvidos por cimento eosinófilo neoforado(seta). Ao centro e notadamente na porção mais apical há intenso processo inflamatório do tipo crônico. H.E. 100X.

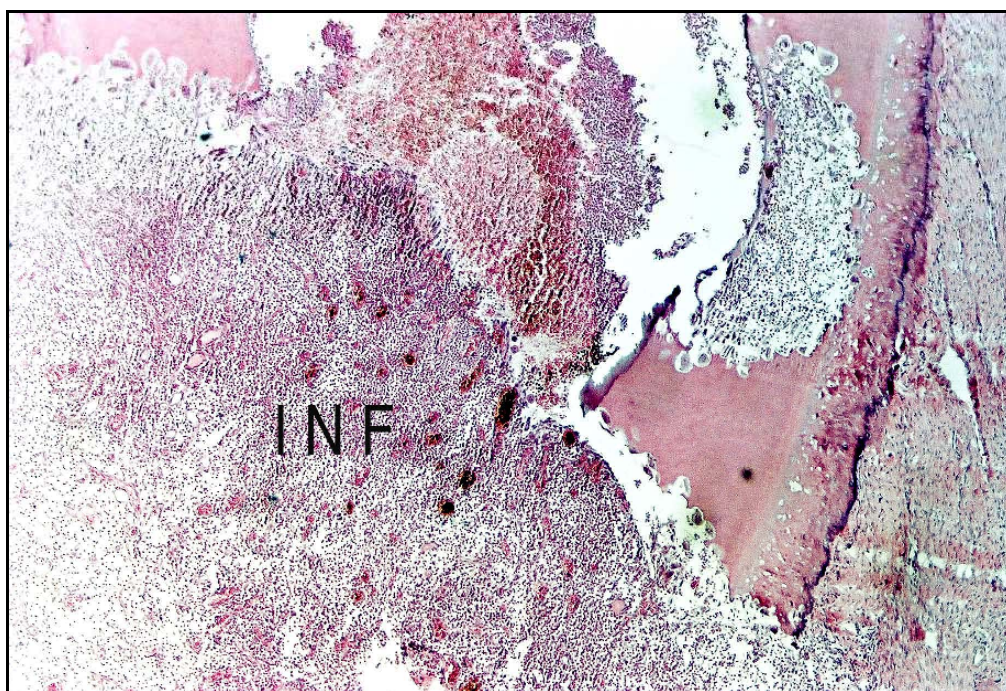


FIGURA 88 - Observe intenso processo inflamatório do tipo agudo (INF), atividade clástica da dentina e cimento apical, bem como presença de reabsorção interna. H.E. 40X.

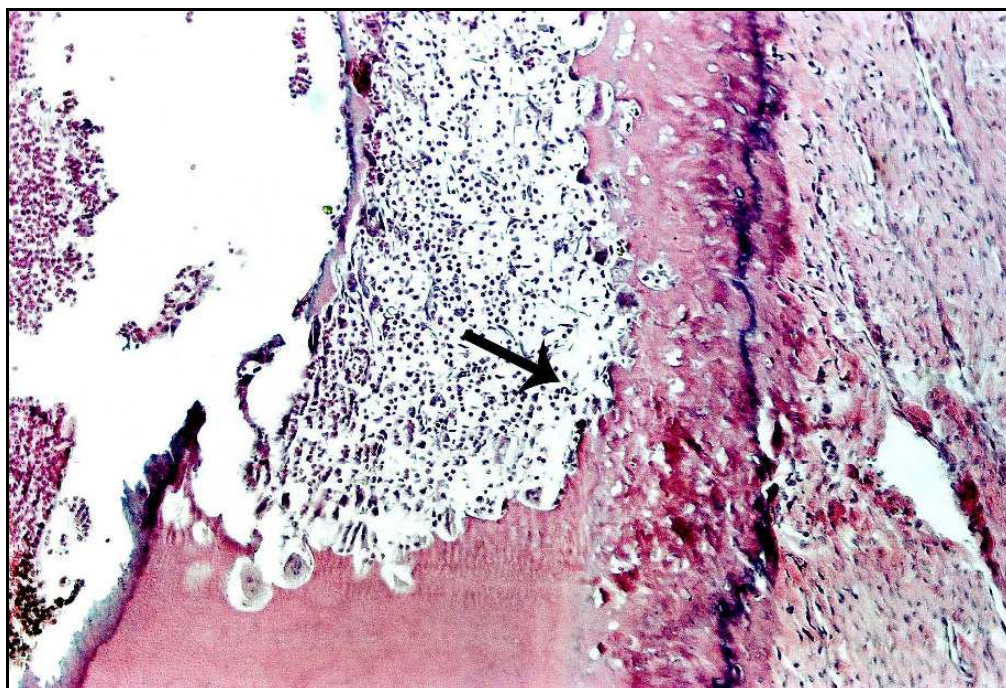


FIGURA 89 - Maior aumento da Figura anterior detalhando a área de reabsorção interna ativa (seta) que já atinge o cimento que envolve a raiz do dente. H.E. 100X.

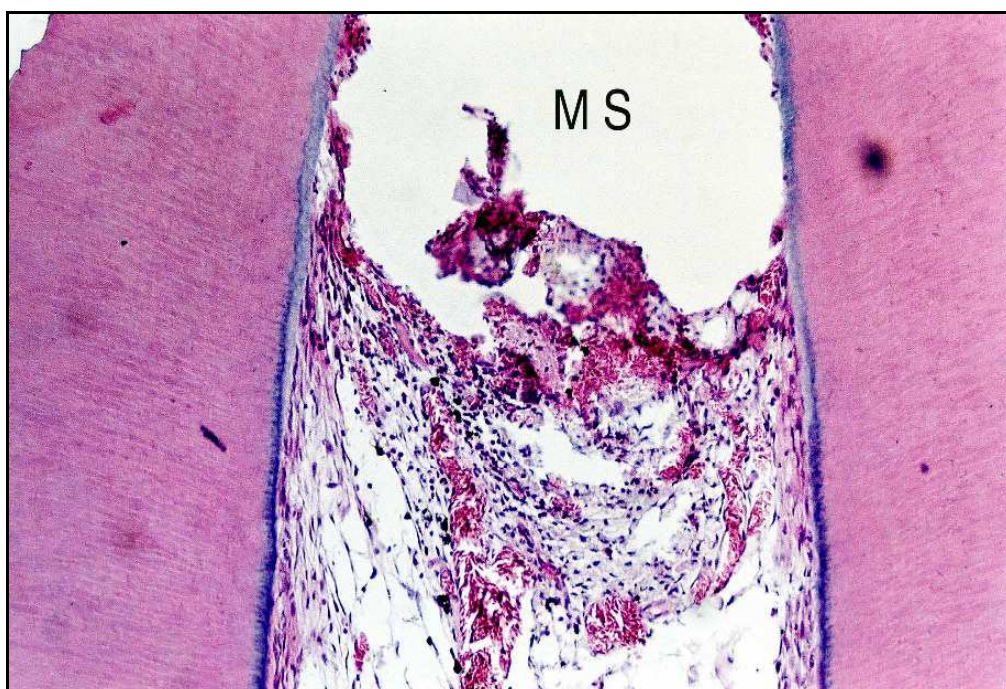


FIGURA 90 - Porção mais coronária do tecido conjuntivo invaginado para o interior do canal radicular, atingindo o material selador (MS) e exibindo infiltrado inflamatório do tipo crônico. H.E. 100X.

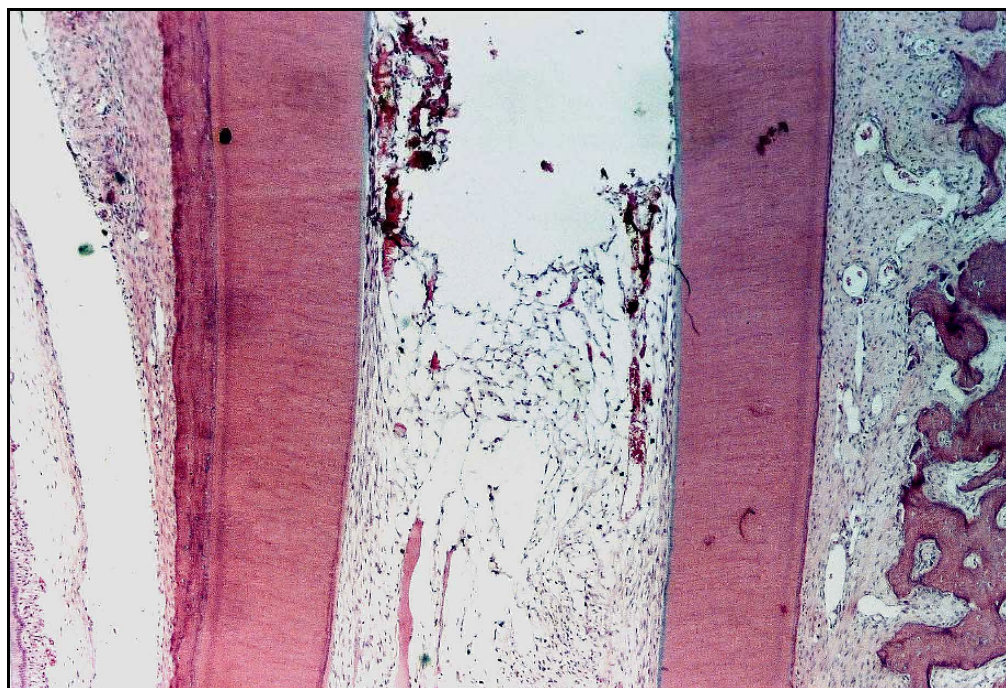


FIGURA 91 - Aspecto similar da Figura anterior H.E. 40X.

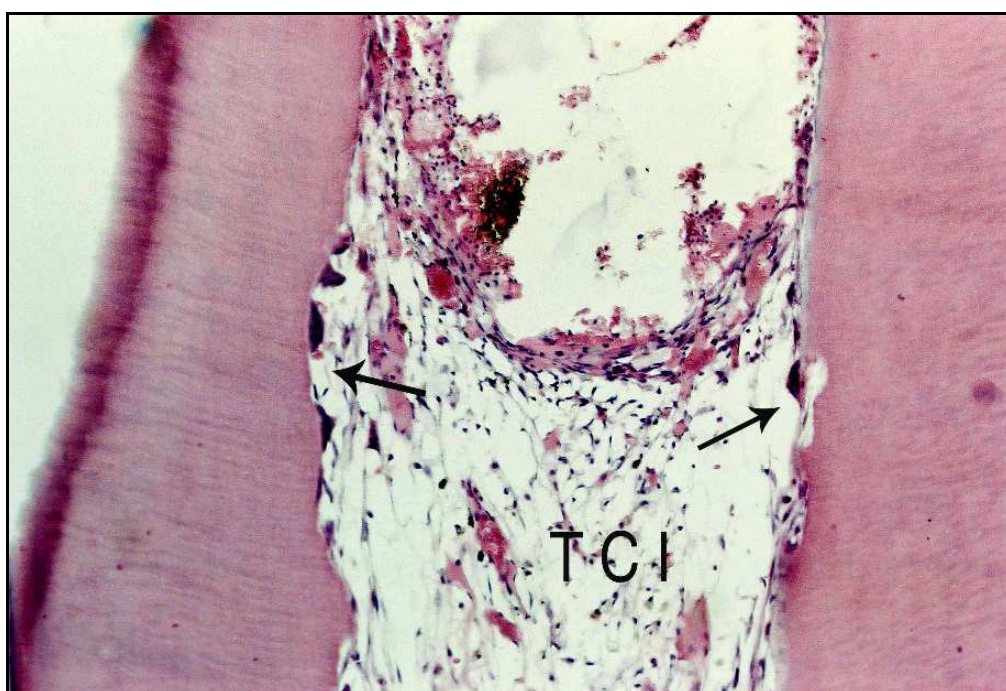

FIGURA 92 - Tecido conjuntivo invaginado (TCI), com pequeno infiltrado inflamatório do tipo crônico e presença de reabsorção interna ativa (setas). H.E. 100X.

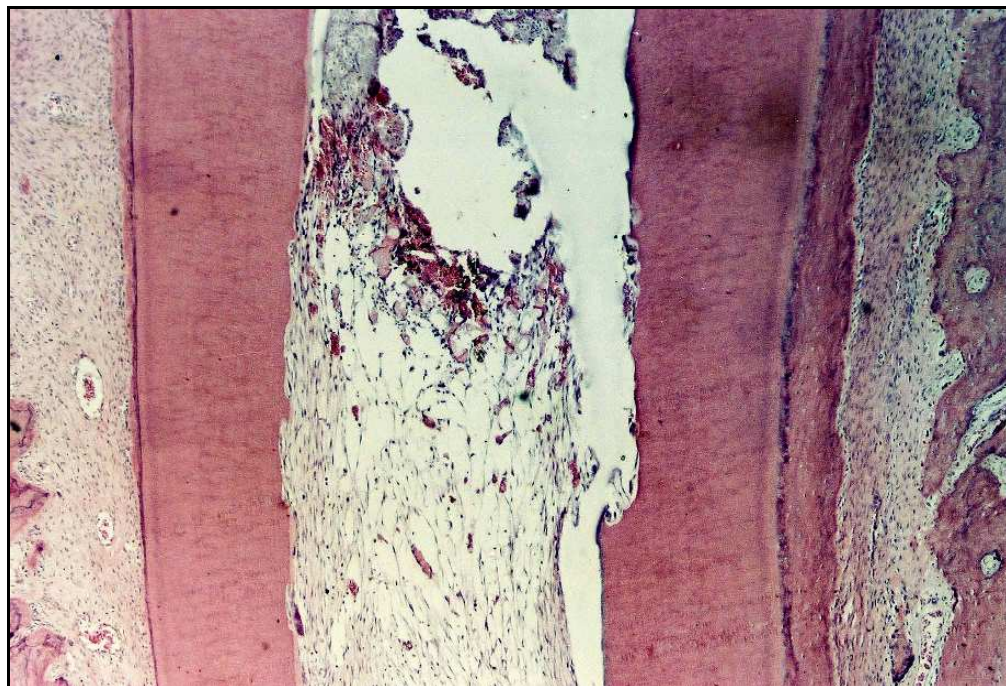

FIGURA 93 - Aspecto semelhante ao da Figura anterior H.E. 40X.

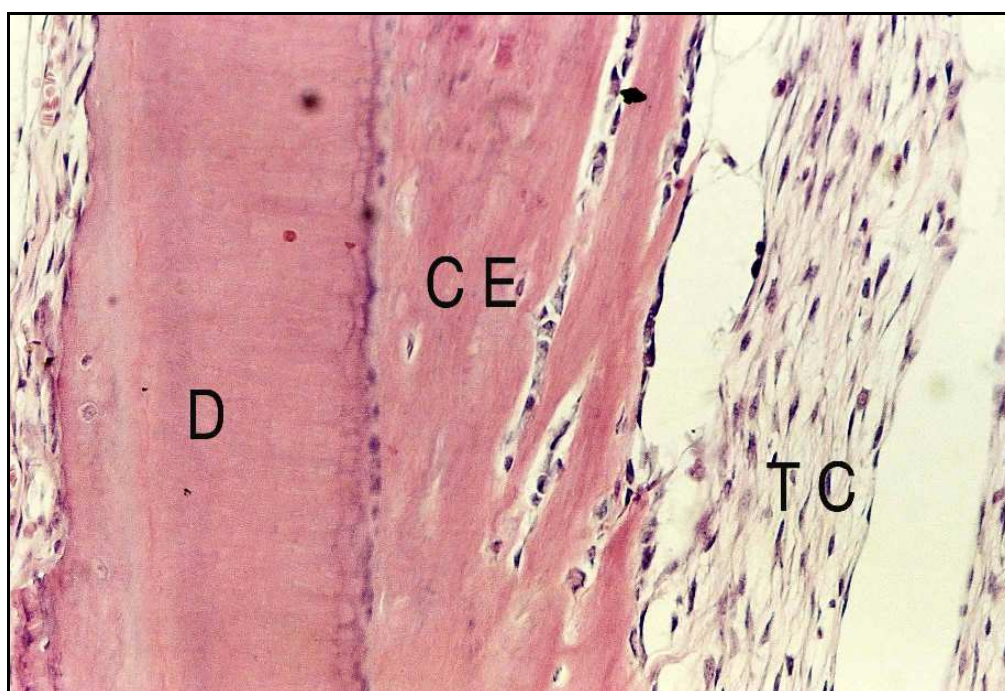


FIGURA 94 - Observe tecido conjuntivo (TC) invaginado para o interior do canal radicular e deposição de cemento eosinófilo neoformado (CE) junto à parede de dentina (D). H.E. 200X.

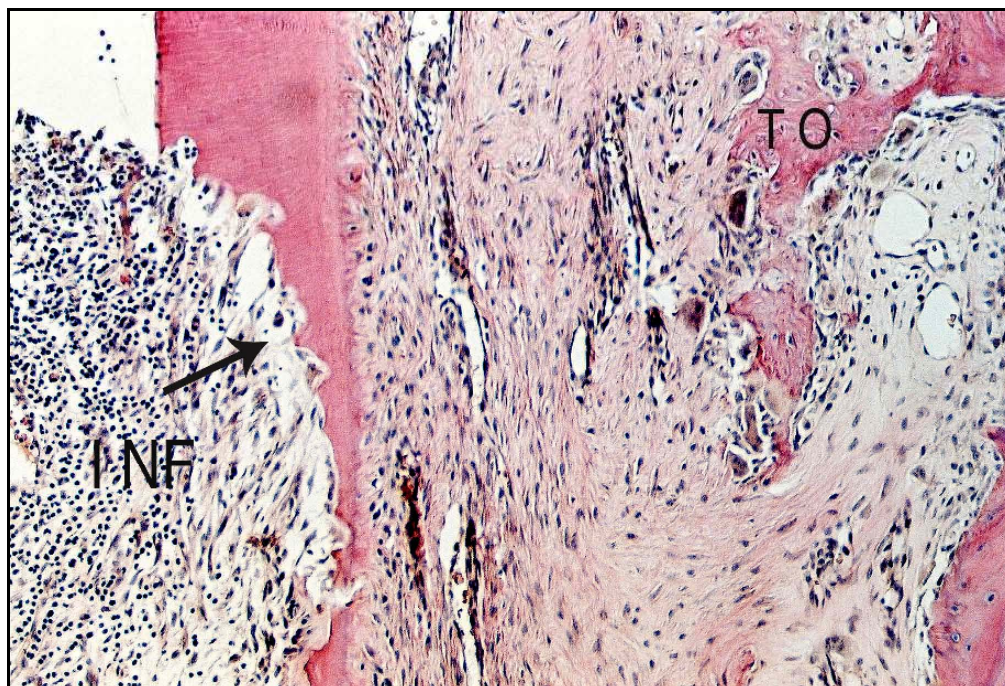


FIGURA 95 - Presença de reabsorção interna ativa (seta) e infiltrado inflamatório (INF) do tipo crônico. Áreas de reabsorção ativa do tecido ósseo (TO). H.E. 100X.

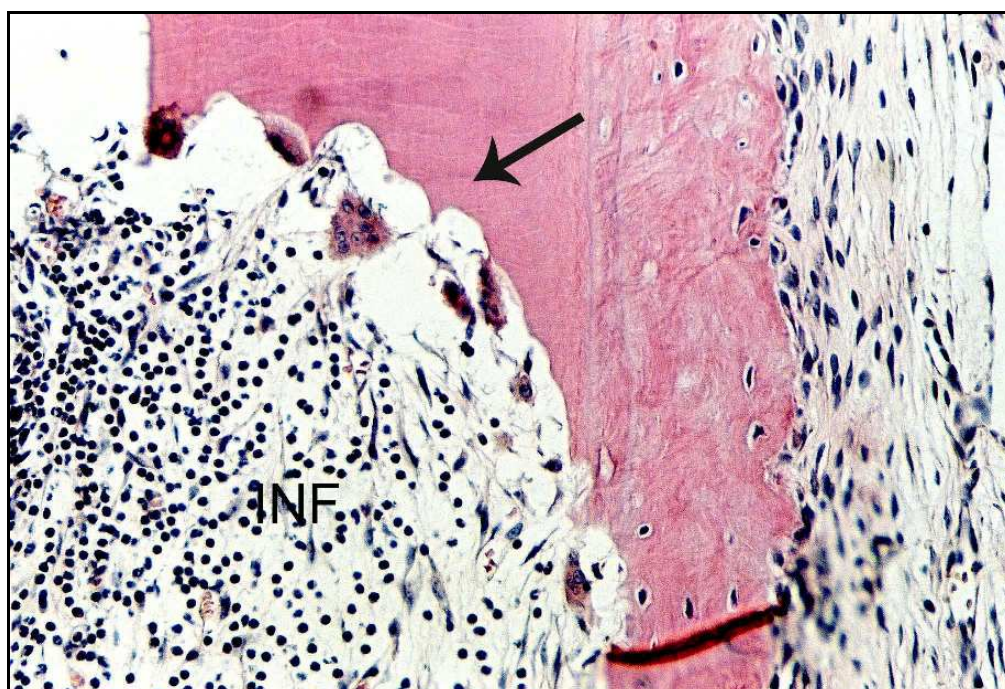


FIGURA 96 - Outro espécime com infiltrado inflamatório (INF) do tipo crônico no interior do canal radicular e área de reabsorção interna (seta). H. E. 200X.

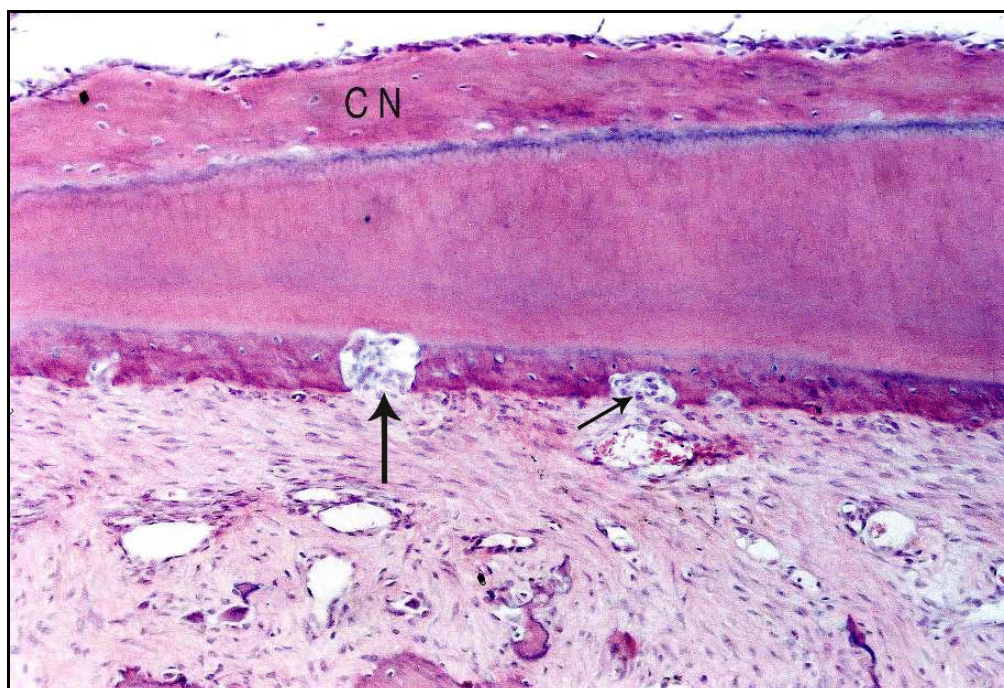


FIGURA 97 - Áreas de reabsorção externa da raiz do dente (setas). Notar cimento neoformado no interior do canal (CN). H.E. 100X.

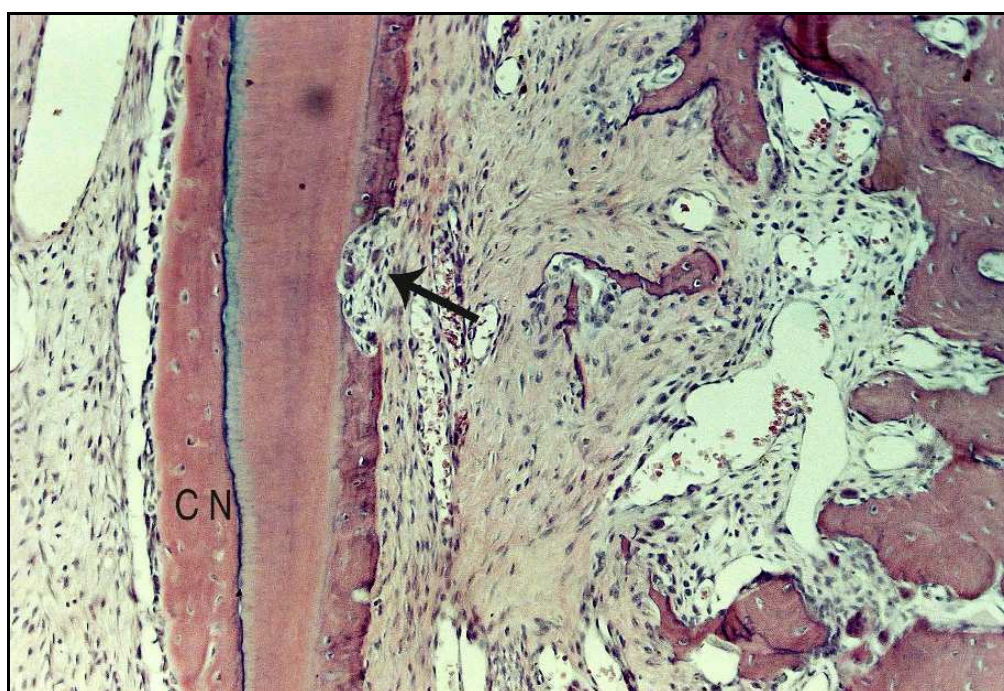

FIGURA 98 - Outro espécime com aspecto similar ao da Figura anterior. Cimento neoformado (CN) e área de reabsorção externa da raiz (seta). H.E. 100X.

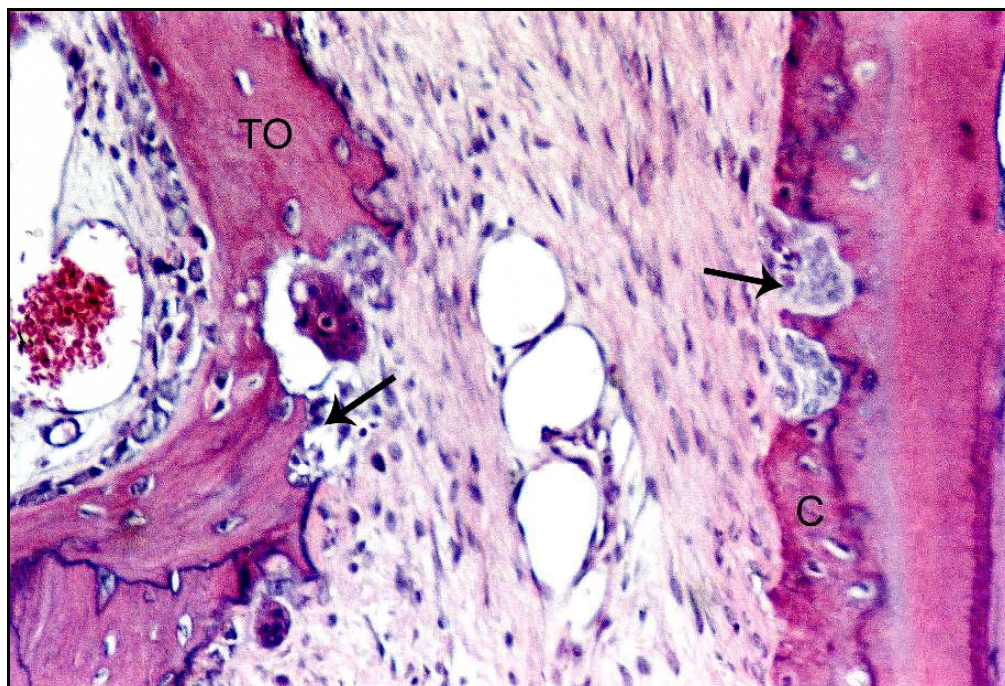


FIGURA 99 - Observar áreas de reabsorções ativas (setas) do cimento (C) e tecido ósseo (TO). H.E. 200X.

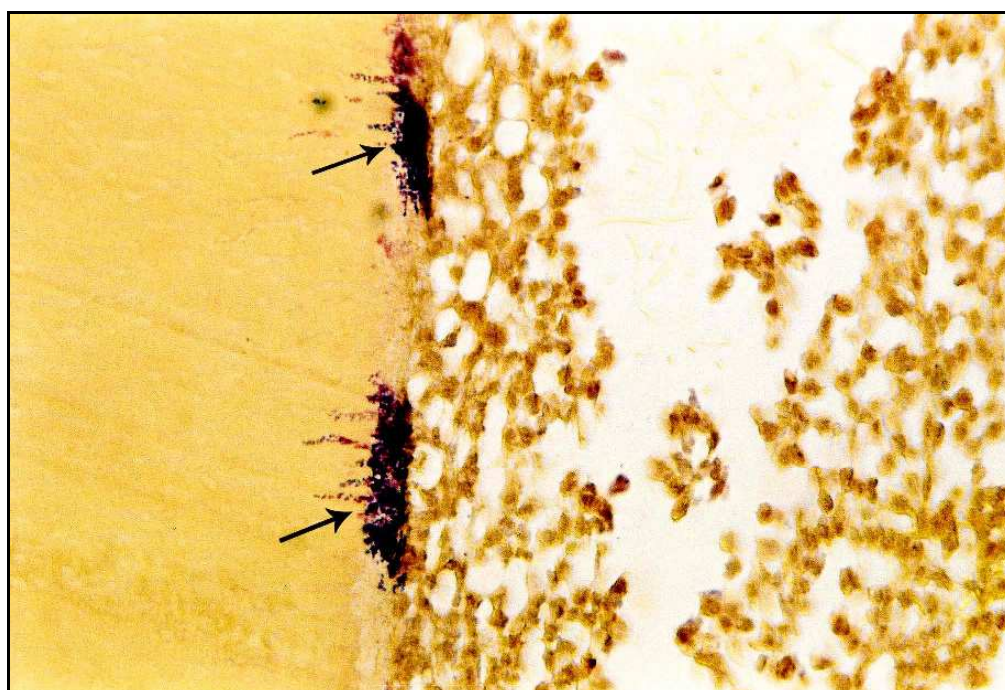

FIGURA 100 - Presença de microorganismos Gram-positivos e negativos (setas) na superfície dentinária e interior de túbulos dentinários. Brown e Brenn 400X.

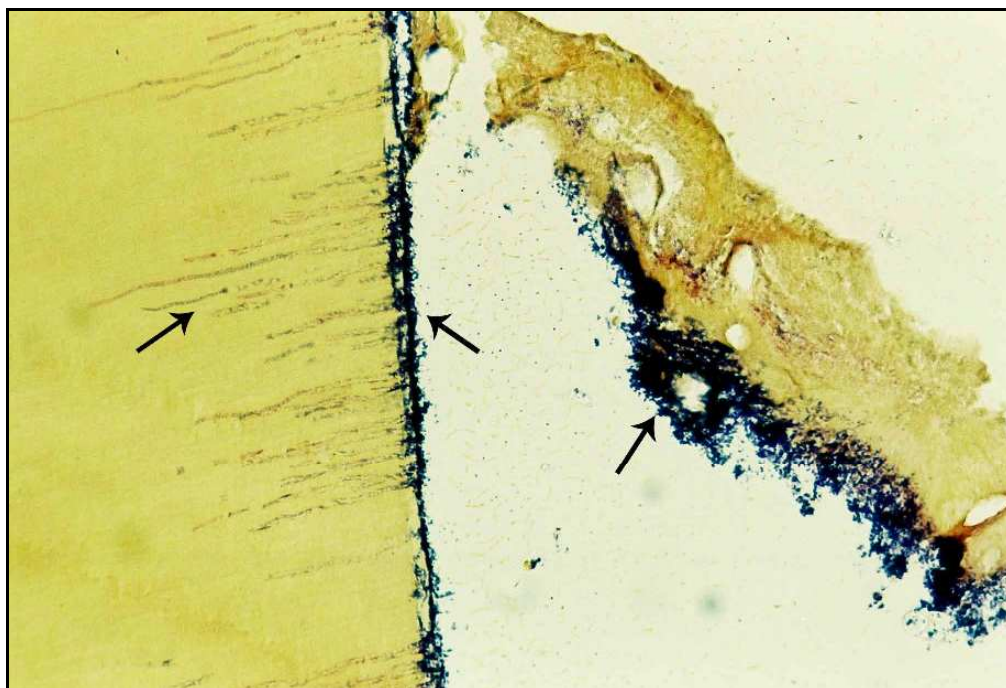


FIGURA 101- Presença de microorganismos Gram-positivos junto à detritos, parede de dentina e dentro dos túbulos dentinários (setas). Brown e Brenn 200X.

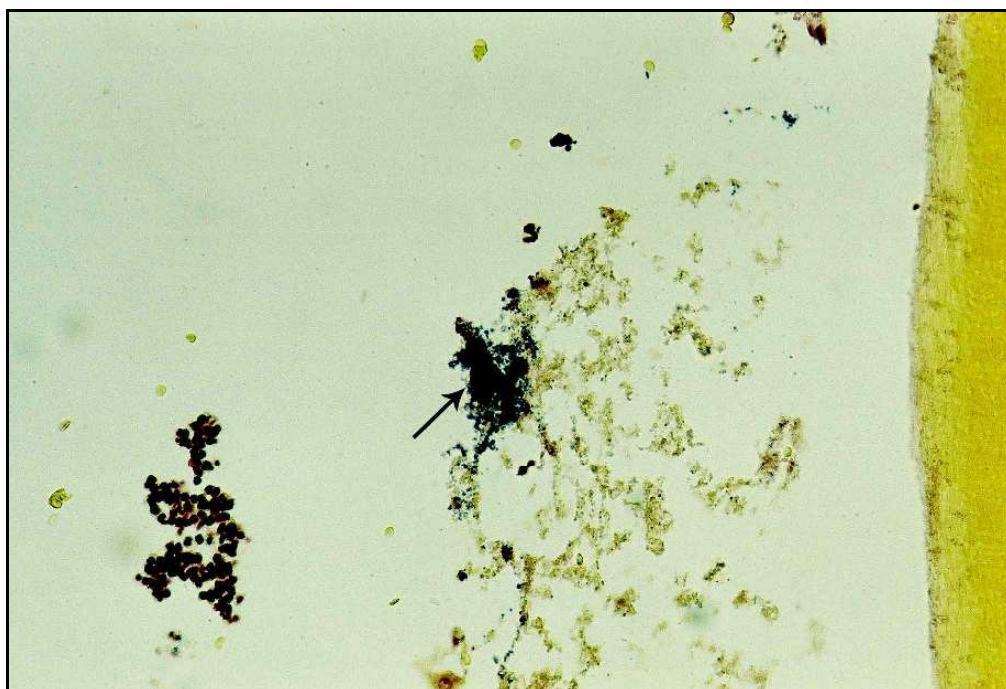

FIGURA 102- Microorganismos Gram-positivos junto à detritos (seta) no interior do canal radicular. Brown e Brenn 200X.

5.5 Análise Estatística dos Resultados Obtidos

Os dados referentes aos achados microscópicos, na forma de escores, referentes aos 21 quesitos histológicos analisados, que se encontram nos Quadros 3 a 6, foram submetidos à análise estatística. Por se tratarem de dados não paramétricos, quando houve a comparação dos 4 tipos de tratamentos é indicado o uso do teste de Kruskal-Wallis e quando se compara apenas 2 quesitos histológicos o teste indicado é o teste de Mann Withney. Para tal utilizou-se o *software* GMC 2002 versão 8.1.

Inicialmente foram analisadas a influência dos 4 tratamentos estudados: Grupo 1- Vitapex (Ca(OH)₂, iodofórmio e óleo de silicone); Grupo 2- Ca(OH)₂ acrescido de iodofórmio e soro fisiológico (HC- soro); Grupo 3 - Ca(OH)₂ associado ao Lipiodol (HC – Lipiodol) e Grupo 4 – Controle (controle), cujos resultados apresentam-se na Tabela 1.

Tabela 1 – Teste de Kruskal-Wallis para os tratamentos realizados

Valor (H) de Kruskal-Wallis calculado	:	72.9474
Valor do χ^2 para 3 graus de liberdade	:	72.95
Probabilidade de H0 para esse valor	:	0,00
Significante ao nível de 1% (p = 0,01)		

Comparação entre as médias dos postos das amostras					
Amostras comparadas (duas a duas)	Diferenças entre médias	Valores críticos (p)			Significância
		0,05	0,01	0,001	
HC-soro x Vitapex	33,7476	59,3398	78,0217	99,7425	ns
HC-soro x HC-Lipiodol	74,5084	59,3398	78,0217	99,7425	5%
HC-soro x controle	246,714	60,0770	78,9910	100,9816	0,1%
Vitapex x HC-Lipiodol	40,7607	59,3398	78,0217	99,7425	ns
Vitapex x controle	212,9667	60,0770	78,9910	100,9816	0,1%
HC-Lipiodol x controle	172,2059	60,0770	78,9910	100,9816	0,1%

Podemos ordenar os tratamentos do melhor para pior resultado da seguinte forma (diferenças entre eles na tabela acima), símbolos diferentes indicam significância estatística:

- Ca(OH)₂ acrescido de iodofórmio e soro fisiológico (HC- soro) a
- Vitapex (Ca(OH)₂, iodofórmio, óleo de silicone) ab
- Ca(OH)₂ associado ao Lipiodol (HC- Lipiodol) b
- Controle c

A partir deste ponto, são apresentados os resultados para os quesitos inflamação, neoformação cementária, reabsorção radicular, reabsorção óssea, espessura e organização do ligamento periodontal e cimento neoformado apical utilizados para análise estatística dos resultados para os 4 grupos experimentais.

Na Tabela 2 estão os resultados referentes à inflamação

Tabela 2 – Teste de Kruskal-Wallis para inflamação

Valor (H) de Kruskal-Wallis calculado	:	18,4125
Valor do χ^2 para 3 graus de liberdade	:	18,41
Probabilidade de H0 para esse valor	:	0,04%
Significante ao nível de 1% ($p = 0,01$)		

Comparação entre as médias dos postos das amostras

Amostras comparadas (duas a duas)	Diferenças entre médias	Valores críticos (p)			Significância
		0,05	0,01	0,001	
HC-soro x Vitapex	32,6875	24,2736	31,9714	40,9842	1%
HC-soro x HC-Lipiodol	5,7875	24,2736	31,9714	40,9842	ns
HC-soro x controle	46,7750	24,2736	31,9714	40,9842	0,1%
Vitapex x HC-Lipiodol	26,9000	24,2736	31,9714	40,9842	5%
Vitapex x controle	14,0875	24,2736	31,9714	40,9842	ns
HC-Lipiodol x controle	40,9875	24,2736	31,9714	40,9842	0,1%

Podemos ordenar os tratamentos do melhor para pior resultado da seguinte forma (diferenças entre eles na tabela acima):

- Ca(OH)_2 acrescido de iodofórmio e soro fisiológico (HC- soro) a
- Ca(OH)_2 associado ao lipiodol (HC- Lipiodol) a
- Vitapex (Ca(OH)_2 , iodofórmio, óleo de silicone) b
- Controle b

Na Tabela 3 estão os resultados referentes à neoformação cementária

Tabela 3 – Teste de Kruskal-Wallis para neoformação cementária

Valor (H) de Kruskal-Wallis calculado	:	32,1845
Valor do χ^2 para 3 graus de liberdade	:	32,18
Probabilidade de H0 para esse valor	:	0,00%

Significante ao nível de 1% ($p = 0,01$)

Comparação entre as médias dos postos das amostras

Amostras comparadas (duas a duas)	Diferenças entre médias	Valores críticos (p)			Significância
		0,05	0,01	0,001	
HC-soro x Vitapex*	14,7875	17,7239	23,3959	30,0941	ns
HC-soro x HC-Lipiodol*	15,4500	17,7239	23,3959	30,0941	ns
HC-soro x controle	53,9125	17,7239	23,3959	30,0941	0,1%
Vitapex x HC-Lipiodol	0,6625	17,7239	23,3959	30,0941	ns
Vitapex x controle	39,1250	17,7239	23,3959	30,0941	0,1%
HC-Lipiodol x controle	38,4625	17,7239	23,3959	30,0941	0,1%

Podemos ordenar os tratamentos do melhor para pior resultado da seguinte forma (diferenças entre eles na tabela acima):

- Ca(OH)_2 acrescido de iodofórmio e soro fisiológico (HC- soro) a
- Vitapex (Ca(OH)_2 , iodofórmio, óleo de silicone) a
- Ca(OH)_2 associado ao lipiodol (HC- Lipiodol) a
- Controle b

*Apesar de não haver significância, podemos inferir que houve uma tendência do Ca(OH)_2 acrescido de iodofórmio e soro fisiológico apresentar maior neoformação cementária que o Vitapex e o Ca(OH)_2 associado ao Lipiodol.

Na Tabela 4 estão os resultados referentes à reabsorção radicular

Tabela 4 – Teste de Kruskal-Wallis para a reabsorção radicular

Valor (H) de Kruskal-Wallis calculado	:	3,6603
Valor do χ^2 para 3 graus de liberdade	:	3,66
Probabilidade de H0 para esse valor	:	30,06

Não Significante ($p > 0,05$)

Os quatro grupos comportaram-se de forma semelhante quanto à reabsorção radicular.

Na Tabela 5 estão os resultados referentes à reabsorção do tecido ósseo

Tabela 5 - Teste de Kruskal-Wallis para reabsorção do tecido ósseo

Valor (H) de Kruskal-Wallis calculado	:	31,0983
Valor do χ^2 para 3 graus de liberdade	:	31,10
Probabilidade de H0 para esse valor	:	0,00%
Significante ao nível de 1% (p = 0,01)		

Comparação entre as médias dos postos das amostras

Amostras comparadas (duas a duas)	Diferenças entre médias	Valores críticos (p)			Significância
		0,05	0,01	0,001	
HC-soro x Vitapex	28,9375	17,4846	23,0800	29,6878	1%
HC-soro x HC-Lipiodol	0,5375	17,4846	23,0800	29,6878	ns
HC-soro x controle	25,5000	17,4846	23,0800	29,6878	1%
Vitapex x HC-Lipiodol	29,4750	17,4846	23,0800	29,6878	1%
Vitapex x controle	54,7375	17,4846	23,0800	29,6878	0,1%
HC-Lipiodol x controle	24,9625	17,4846	23,0800	29,6878	1%

Podemos ordenar os tratamentos do melhor para pior resultado da seguinte forma (diferenças entre eles na tabela acima):

- Vitapex ($\text{Ca}(\text{OH})_2$, iodofórmio, óleo de silicone) a
- $\text{Ca}(\text{OH})_2$ acrescido de iodofórmio e soro fisiológico (HC- soro) b
- $\text{Ca}(\text{OH})_2$ associado ao lipiodol (HC- Lipiodol) b
- Controle c

Tabela 6 - Teste de Kruskal-Wallis para espessura e organização do ligamento periodontal

Valor (H) de Kruskal-Wallis calculado	:	20,3305
Valor do χ^2 para 3 graus de liberdade	:	20,33
Probabilidade de H0 para esse valor	:	0,01%
Significante ao nível de 1% (p = 0,01)		

Comparação entre as médias dos postos das amostras

Amostras comparadas (duas a duas)	Diferenças entre médias	Valores críticos (p)			Significância
		0,05	0,01	0,001	
HC-soro x Vitapex	25,7125	18,3998	24,2880	31,2417	1%
HC-soro x HC-Lipiodol	13,9375	18,3998	24,2880	31,2417	ns
HC-soro x controle	42,9000	18,3998	24,2880	31,2417	0,1%
Vitapex x HC-Lipiodol	11,7750	18,3998	24,2880	31,2417	ns
Vitapex x controle	17,1875	18,3998	24,2880	31,2417	ns
HC-Lipiodol x controle	28,9625	18,3998	24,2880	31,2417	1%

Podemos ordenar os tratamentos do melhor para pior resultado da seguinte forma (diferenças entre eles na tabela acima):

- Ca(OH)₂ acrescido de iodofórmio e soro fisiológico (HC- soro) a
- Ca(OH)₂ associado ao lipiodol (HC- Lipiodol) ab
- Vitapex (Ca(OH)₂, iodofórmio, óleo de silicone) bc
- Controle c

Tabela 7 - Teste de Kruskal-Wallis para **(4grupos)** cimento neoforado apical

Valor (H) de Kruskal-Wallis calculado	:	42,0931
Valor do χ^2 para 3 graus de liberdade	:	42,09
Probabilidade de H0 para esse valor	:	0,00%

Significante ao nível de 1% (p = 0,01)

Comparação entre as médias dos postos das amostras

Amostras comparadas (duas a duas)	Diferenças entre médias	Valores críticos (p)			Significância
		0,05	0,01	0,001	
HC-soro x Vitapex	17,5375	26,0074	34,2550	43,9115	ns
HC-soro x HC-Lipiodol	11,0875	26,0074	34,2550	43,9115	ns
HC-soro x controle	82,9250	26,0074	34,2550	43,9115	0,1%
Vitapex x HC-Lipiodol	6,4500	26,0074	34,2550	43,9115	ns
Vitapex x controle	65,3875	26,0074	34,2550	43,9115	0,1%
HC-Lipiodol x controle	71,8375	26,0074	34,2550	43,9115	0,1%

Podemos ordenar os tratamentos do melhor para pior resultado da seguinte forma (diferenças entre eles na tabela acima):

- Ca(OH)₂ acrescido de iodofórmio e soro fisiológico (HC- soro) a
- Ca(OH)₂ associado ao lipiodol (HC- Lipiodol) a
- Vitapex (Ca(OH)₂, iodofórmio, óleo de silicone) a
- Controle b

Tabela 8 - Teste de Mann Withney para comparação entre reabsorção radicular vestibular e lingual

Valores de U:	
U (1) Vestibular	11868,5
U (2) Lingual:	13731,5
Valor calculado de z:	-1,1256
Probabilidade de igualdade:	13,01%

Não significativa (p>0,05)

Não houve prevalência de reabsorção radicular vestibular ou lingual.

5.6 Ilustrações Gráficas

Os principais resultados e a análise estatística de todos os grupos encontram-se ilustrados nas Figuras gráficas de 103 a 108. Os grupos serão nomeados sinteticamente da seguinte maneira: Grupo – $\text{Ca}(\text{OH})_2$ acrescido de iodofórmio e soro fisiológico (Soro), Grupo – $\text{Ca}(\text{OH})_2$ associado ao Lipiodol (Lipiodol), Grupo Vitapex (Vitapex) e Grupo controle (Controle).

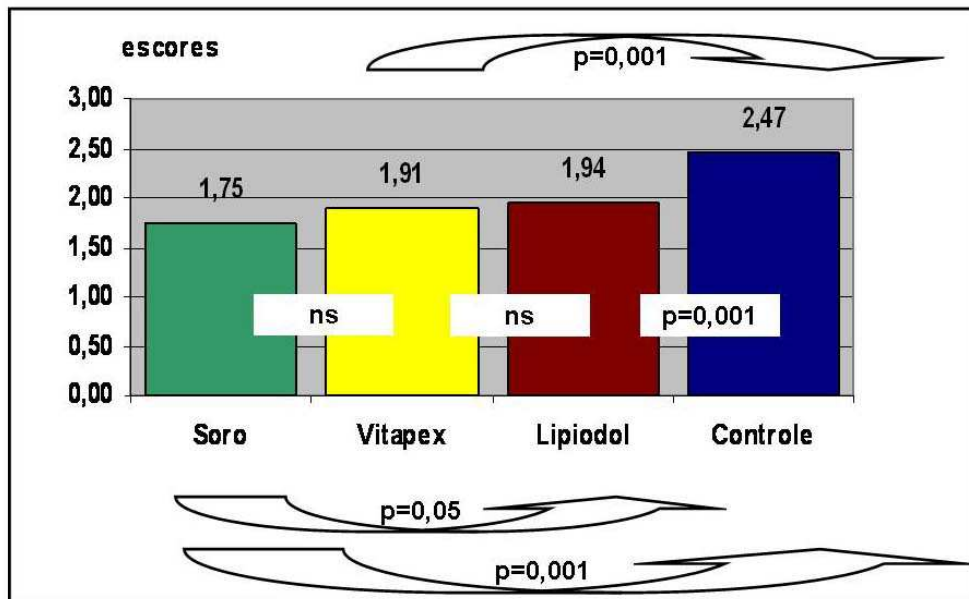


FIGURA 103 - Resultado geral das médias dos escores atribuídos aos quatro grupos.

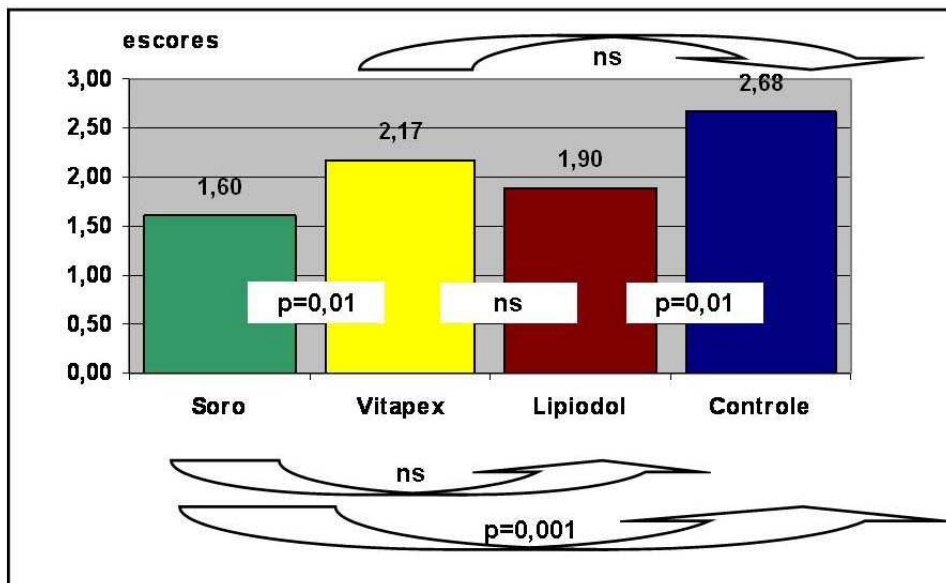


FIGURA 104 - Escores médios atribuídos aos itens espessura e organização do ligamento periodontal.

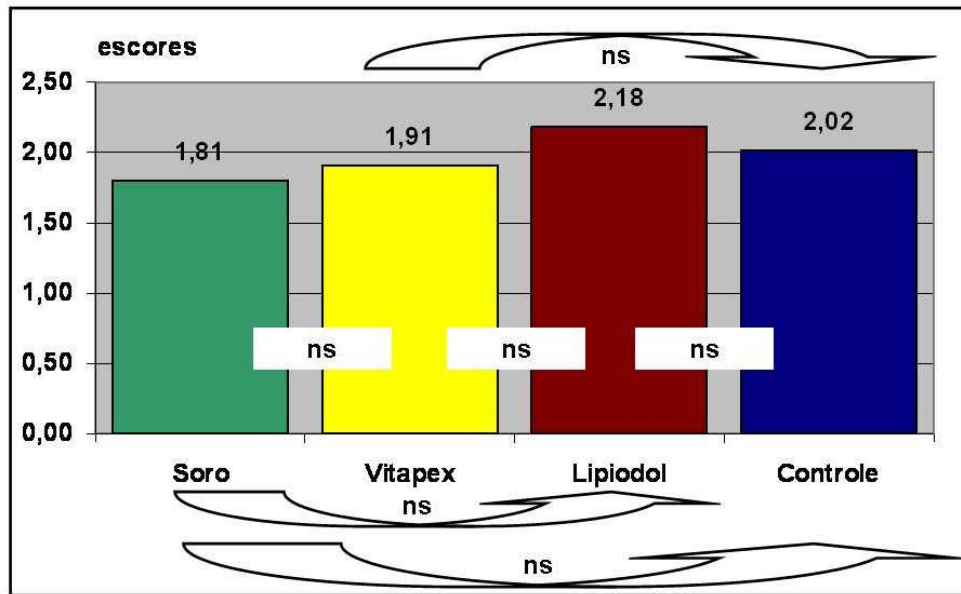


FIGURA 105 - Escores médios atribuídos aos ítems reabsorção radicular.

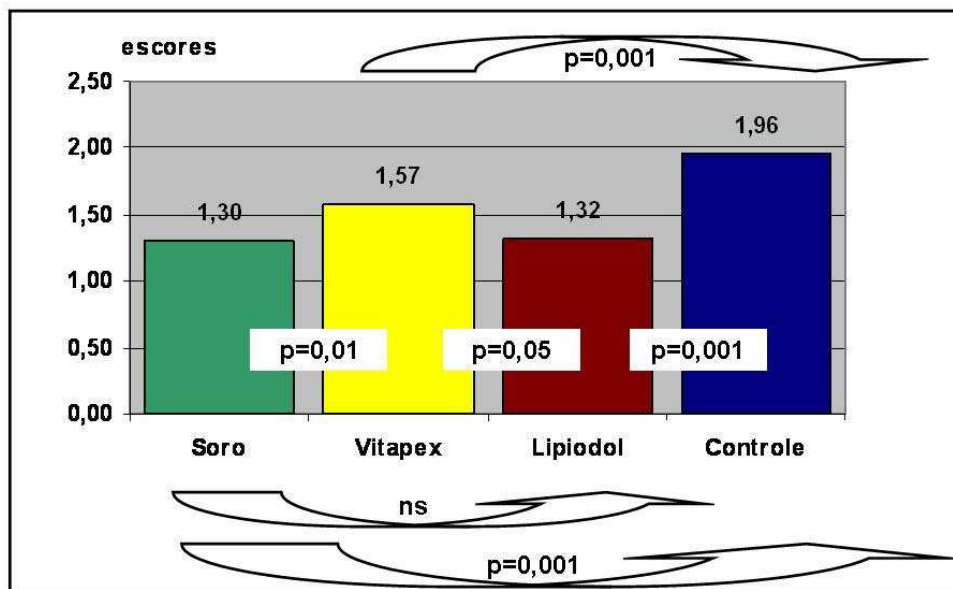


FIGURA 106 - Escores médios atribuídos aos ítems infiltrado inflamatório.

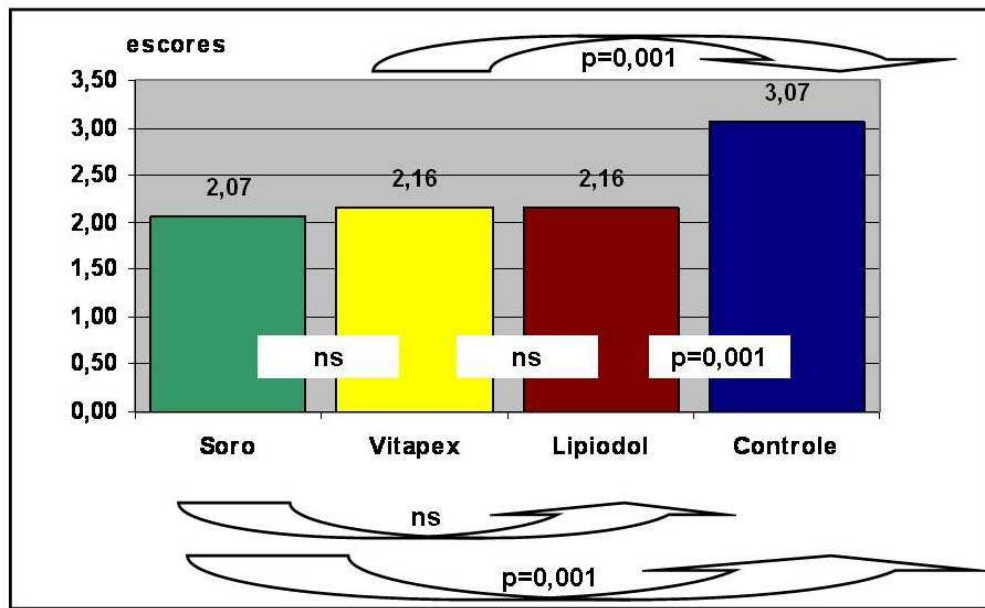


FIGURA 107 - Escores médios atribuídos aos ítems cimento neoformado.

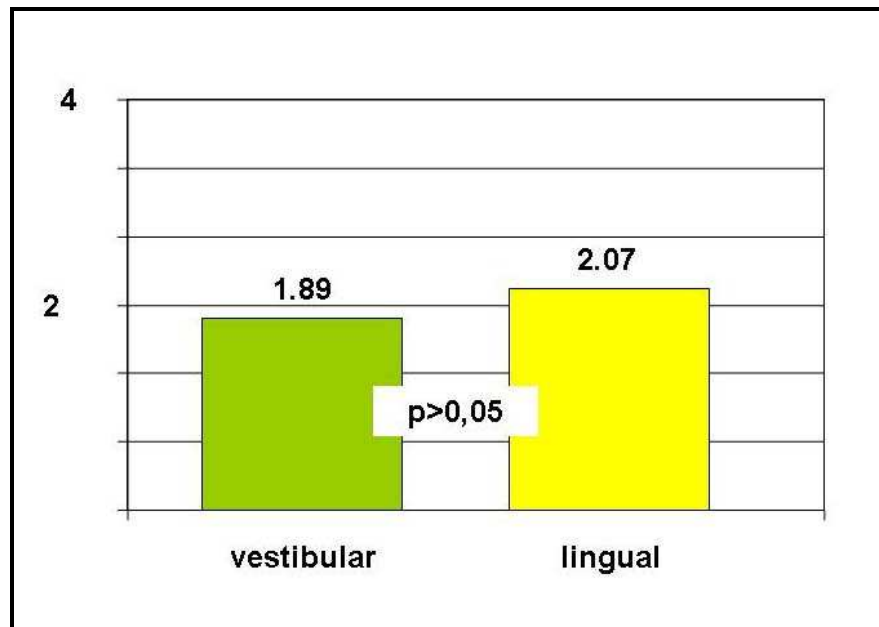


FIGURA 108 - Escores médios atribuídos aos ítems reabsorção radicular vestibular e lingual dos grupos tratados.

Discussão

6 Discussão

6.1 Da metodologia empregada

6.1.1 O cão como modelo experimental

Todos os materiais e técnicas a serem empregados no tratamento endodôntico em seres humanos necessitam serem previamente analisados quanto à sua eficiência e notadamente no que diz respeito à sua biocompatibilidade. Assim, parece ser importante o desenvolvimento de pesquisas experimentais a respeito do tratamento endodôntico de dentes decíduos com rizogênese incompleta, pois, a maioria dos trabalhos da literatura sobre o assunto descreve as alterações que ocorrem no dente permanente com rizogênese incompleta. Existem muitas dúvidas em relação ao tratamento endodôntico em dentes decíduos com rizogênese incompleta. Dentre elas, seriam as respostas clínica e histológica semelhantes às dos dentes permanentes? O que aconteceria com o dente decíduo e seu processo de rizólise? Portanto, a análise histológica após tratamento endodôntico de dentes decíduos com rizogênese incompleta poderia esclarecer muitas dúvidas que estão pairadas no ar. Questiona-se que tratamentos endodônticos em dentes decíduos com rizogênese incompleta dificilmente necessitam serem realizados, principalmente em casos de biopulpectomia. Porque em casos de exposição pulpar de dente decíduo com vitalidade, a primeira opção de tratamento seria capeamento pulpar ou pulpotomia. Mas, se o dente em questão necessitar de uma coroa de celulóide com pino, devido a grande destruição coronária por trauma ou por lesões cariosas precoces da infância (“cárie de mamadeira”), o que fazer? Para estas situações seria importante esclarecer primeiramente o que acontece no tratamento endodôntico de dentes decíduos com rizogênese incompleta em casos de biopulpectomia, devido a menores quantidades de variáveis. Dessa forma poder-se-ia chegar a um tratamento mais adequado, quanto à escolha do material obturador e, posteriormente, desenvolver pesquisas nos casos de dentes decíduos com rizogênese incompleta em casos de necrose pulpar.

Diante das dúvidas em relação ao tratamento endodôntico em dentes decíduos com rizogênese incompleta, deve-se lembrar que são pouquíssimos os trabalhos encontrados na literatura os quais se apresentam apenas em forma de

relatos de casos clínicos (ALMEIDA et al.; 2002; O'RIORDAM, 1980; TRAIRATVORAKUL, 1998). Essas publicações mostram sucesso clínico recorrendo-se a técnicas utilizadas em dentes permanentes. Fica então extremamente evidente e justificada a necessidade de se estudar histologicamente o tratamento endodôntico de dentes decíduos com rizogênese incompleta, primeiramente em modelos experimentais em animais.

Os materiais obturadores de canais estudados neste trabalho, a pasta Vitapex e a pasta de Ca(OH)_2 acrescido de iodofórmio e soro fisiológico já foram objetos de alguns estudos em experimentações prévias, principalmente em trabalhos clínico - radiográficos em dentes permanentes humanos (BERGER et al., 2001; HOLLAND et al., 1973; LU; QIN, 2004; WENG, 2004) e em trabalhos histológicos em dentes permanentes de animais (FUJI; MACHIDA, 1991; HOLLAND et al., 1971; SILVA et al., 1991). A pasta de Ca(OH)_2 associado ao Lipiodol foi empregada em dentes permanentes de cães (BRAMANTE et al., 1986; HOLLAND et al., 1983a) e em tecido subcutâneo de ratos (CEZAR et al., 1985; MAURICIO et al., 1986/1987). Apesar desses materiais terem sido utilizados no tratamento de dentes permanentes humanos e de animais, a possibilidade de emprego em dentes decíduos começou a ser analisada após a década de 70. Assim, a pasta Vitapex e a pasta de Ca(OH)_2 acrescido de iodofórmio e soro fisiológico foram utilizadas em dentes decíduos humanos, principalmente em trabalhos clinico-radiográficos, cujos resultados demonstraram êxito (ALMEIDA et al., 2002; CHIBA et al., 1981; FUCHINO 1980; FUCHINO et al., 1978; NISHINO et al., 1980; SATO, 1978; TRAIRATVORAKUL, 1998) , como também em poucos trabalhos experimentais de natureza histológica em dentes decíduos de cães (FUCHINO, 1980; RUSSO et al., 1976). No entanto, em relação à pasta de Ca(OH)_2 associado ao Lipiodol, não encontramos na literatura nenhum trabalho clínico ou histológico que tenha avaliado essa associação em dentes decíduos. Pelo que relatamos até o momento, em relação à pasta Vitapex, a pasta composta de Ca(OH)_2 acrescido de iodofórmio e soro fisiológico e a pasta composta de Ca(OH)_2 associado ao Lipiodol, ainda não foram empregadas em trabalhos experimentais específicos, tanto em dentes permanentes, quanto em decíduos com rizogênese completa ou incompleta, comparando os resultados entre si ou com outros materiais. Por esse motivo optamos por estudá-las, primeiramente, em dentes de animais. Justifica-se, portanto, a realização de um estudo histomorfológico padronizado e comparativo,

em dentes decíduos com rizogênese incompleta de animais, objetivando analisar a viabilidade do emprego desses materiais em dentes decíduos humanos com rizogênese incompleta e completa.

O modelo animal selecionado para este tipo de experimento, deve preencher certos requisitos, para que os resultados obtidos possam, de alguma forma, serem extrapolados para o homem. Segundo Rowe (1980), o animal deve ser fisiologicamente semelhante ao homem, apresentando padrão de crescimento que permita obter resultados em períodos curtos de tempo.

Em relação aos dentes de animais, poderíamos empregar dentes decíduos de macacos ou de cães. Optamos pelos cães, por entendermos que os macacos exibem de um modo geral, resistência orgânica superior à humana (TORNECK et al., 1973). Por outro lado, sabe-se que os cães são mais sensíveis que o homem a determinadas injúrias. Em 1938, Dixon e Rickert chamavam a atenção para esse fato, ressaltando que essa maior sensibilidade era bem vinda porque, se lográmos controlar o “problema” no cão, com mais facilidade o faremos no dente humano. Na oportunidade, os mesmos autores salientavam que, pelos dados por eles obtidos em dentes de cães, concordavam com alguns autores europeus quanto à preferência por esse animal como modelo experimental. Além desses argumentos, demos preferência aos cães por permitirem que realizássemos nosso experimento em animais da mesma ninhada, o que não seria possível em dentes de macacos. A realização do trabalho em animais da mesma ninhada, permitiram maior padronização do experimento.

Alguns autores têm dado preferência à experimentação em dentes de cães por diferentes razões (STROMBERG, 1969). Esses animais possuem muitos dentes passíveis de tratamento, com canais relativamente retos e facilmente acessíveis. Além disso, tem sido relatada semelhança no processo de reparo após pulpectomia e obturação de canal entre dentes humanos e de cães (BARKER; LOCKETT, 1971; MATSUMIYA; KITAMURA, 1960; NYGAARD-OSTBY, 1961).

Constitui também forte suporte para essas observações um número expressivo de diferentes experimentações realizadas pela equipe de Endodontia da Faculdade de Odontologia de Araçatuba-UNESP. Essas experimentações mostraram uma estreita relação entre os resultados obtidos no tratamento conservador da polpa de dentes permanentes de cães, tais como capeamento, curetagem pulpar e pulpotomia (HOLLAND et al., 1971, 1978d, 1982, 1986, 2001;

MELLO et al., 1972; SOUZA; HOLLAND, 1974) com os obtidos em dentes permanentes humanos (GIANSANTE JÚNIOR; HOLLAND, 2002; GIANSANTE JÚNIOR et al., 1997; RUSSO et al., 1974). De igual modo, experimentações em dentes permanentes de cães com rizogênese incompleta, tanto em polpas (HOLLAND et al., 1983b) quanto em tecidos periapicais (HOLLAND et al., 1992), exibiram grande parâmetro com os resultados obtidos em dentes permanentes humanos em condições semelhantes (HOLLAND et al., 1973). Também, numerosas experimentações realizadas com o tratamento endodôntico de dentes permanentes de cães (HOLLAND et al., 1986, 1990) evidenciaram resultados semelhantes aos observados em dentes permanentes humanos (HOLLAND et al., 1977, 1978 b).

Os experimentos citados, até então, referem-se àqueles realizados em dentes permanentes de cães. Quanto aos dentes decíduos, vários projetos foram desenvolvidos por Docentes da Disciplina de Odontopediatria da Faculdade de Odontologia de Araçatuba-UNESP. Assim, estudou-se o comportamento da polpa dentária após tratamento conservador (RUSSO; HOLLAND, 1974; RUSSO; OLIVEIRA, 1975; RUSSO et al., 1972, 1974; 1976, 1984) bem como tratamento endodôntico em casos de biopulpectomia e necropulpectomia (BOER, 2002; FARACO JÚNIOR; PERCINOTO, 1998; MURATA, 2002; NERY, 1999, 2000; RUSSO et al., 1976). Outros autores têm também desenvolvido projetos envolvendo tratamento endodôntico e da polpa de dentes decíduos de cães (ABDO et al., 1979; HENDRY et al., 1982; MATSUMURA, 1983; RIBEIRO et al., 2000; WOODS et al., 1984).

Quanto aos dentes empregados nos experimentos de tratamento endodôntico em dentes decíduos de cães, observa-se que alguns empregam molares e dentes anteriores (FARACO JÚNIOR; PERCINOTO, 1998; NERY, 1999, 2000; RUSSO et al., 1976) enquanto que outros dão preferência aos molares (HENDRY et al., 1982; MATSUMURA, 1983; WOODS et al., 1984). Nós preferimos selecionar para este estudo os dentes anteriores, também utilizados por Murata (2002), que constatou que realmente exibem canais retos, de mais fácil acesso e padronização. Além disso, permitem a intervenção endodôntica aos 50 dias de vida do animal, por se tratar de trabalho experimental em dentes decíduos com rizogênese incompleta. Nesse tipo de experimentação é de fundamental importância o conhecimento das fases do ciclo biológico (erupção, rizogênese e rizólise) dos dentes decíduos de cães. Segundo Arnall (1961) os dentes decíduos anteriores se

esfoliam em média aos 20 dias de vida e aproximadamente aos 40 a 50 dias de idade apresentam as raízes na fase final de desenvolvimento. No presente trabalho, os cães utilizados estavam com idade de 50 dias, e apresentavam todas as coroas formadas e as raízes com rizogênese incompleta, o que foi constatado através de exame radiográfico (Figuras 3 e 4).

6.1.2 Abertura coronária e preparo biomecânico dos canais radiculares

As aberturas coronárias foram realizadas pela face vestibular, por serem mais facilmente efetuadas e por permitirem um acesso retilíneo ao interior dos canais radiculares. Considerando que na obturação dos canais radiculares de dentes decíduos não se emprega cones de guta percha e sim apenas pastas ou cimentos obturadores, não houve preocupação em dar uma forma definida aos canais, mas tão somente extirpar a polpa e ampliar o canal com dois objetivos: remover os resíduos pulpares e permitir a introdução adequada do material obturador. Essa tarefa foi realizada com o auxílio de extirpa nervos e limas tipo Kerr e Hedstroem, manobra executada por vários autores (COSER; GIRO, 2002; FARACO JÚNIOR; PERCINOTO, 1998; MURATA 2002; NERY, 1999, 2000; RUSSO et al., 1976). Todo esforço foi dirigido no sentido de remover completamente a polpa dental, objetivo esse alcançado com êxito, em todos os espécimes deste trabalho, conforme podemos observar na maioria das Figuras. Como exemplo pode-se destacar as Figuras 22 a 38. Também de igual modo, como pode acontecer nos dentes permanentes, não foi possível evitar que houvesse presença de detritos, na porção mais apical em alguns canais do Grupo controle (Figura 101), a despeito das abundantes irrigações com soro fisiológico. A solução irrigadora selecionada neste experimento foi muito empregada em outros trabalhos (BARROSO, 2003; HENDRY et al., 1982; MURATA, 2002; NERY 1999, 2000; RUSSO et al., 1976). Ao realizarmos o tratamento endodôntico, durante o preparo biomecânico, o contato das limas com as paredes do canal promove liberação de raspas de dentina (Figura 85) que podem, inclusive, ficarem englobadas com restos orgânicos. No entanto, sempre almejamos remover todos esses detritos do interior dos canais através de freqüentes irrigações, mas, muitas vezes, é difícil evitar que esses detritos

permaneçam, ficando envoltos pelo material obturador ou mesmo interpondo-se entre este e os tecidos periapicais.

Os trabalhos existentes na literatura, em sua maioria, não descrevem a presença ou ausência de detritos. Porém, analisando criteriosamente os cortes histológicos contidos nesses artigos, podemos observar que detritos estão presentes em quantidades variáveis, e em diferentes localizações (FAVINHA, 1999; FAVINHA et al.; 2002; MATSUMURA, 1983; RUSSO et al., 1976; SILVA, 1995; TANOMARU FILHO, 1996). Em nosso trabalho, estabelecemos um critério de análise histomorfológica para dentes decíduos com rizogênese incompleta, baseados nos critérios estabelecidos por Murata (2002) para dentes decíduos com ápices completos. Esse critério exige rigorosa análise de vários tópicos, dentre os quais a presença ou ausência de detritos, bem como sua localização e magnitude. É oportuno salientar que a presença de detritos, notadamente raspas de dentina, pode alterar os resultados do tratamento em diferentes situações. A presença de raspas de dentina contaminada pode ser responsável pela formação de lesão periapical, impedindo a reparação tecidual (HOLLAND et al., 1980b, 1989). Além disso, a presença de detritos, quando é utilizado cimento à base de Ca(OH)_2 nas obturações de canais, pode impedir a ação do Ca(OH)_2 , por ficarem interpostos entre o material obturador e os tecidos periapicais. Nessa circunstância, os detritos impedem que o Ca(OH)_2 entre em íntimo contato com os tecidos, não ocorrendo estímulo para a diferenciação e proliferação celular, para promover o reparo (HOLLAND et al., 1978a).

Quando utilizamos cimentos à base de OZE, que são irritantes, a presença de detritos, constituídos fundamentalmente por raspas de dentina, pode interferir nos resultados, inclusive melhorando-os, pois essas raspas de dentina funcionarão como um “plug” impedindo que material irritante entre em contato com os tecidos periapicais (HOLLAND et al., 1998). Além disso, as raspas de dentina, como se sabe, se não estiverem contaminadas podem, através de sua proteína osteogênica, agir como indutora na diferenciação e proliferação celular, promovendo o reparo (HOLLAND et al., 1989). No Grupo controle do nosso trabalho, observamos esse fato, pois as raspas de dentina que, acidentalmente permaneceram no interior do canal, estimularam a deposição de tecido mineralizado ao seu redor (Figura 85). Analisando alguns trabalhos similares ao nosso, encontrados na literatura, nota-se que a maioria não entra em muitos detalhes quanto à técnica de preparo

biomecânica empregada. Limita-se a citar que usaram limas até determinada numeração, geralmente nº 30 a 35 (MANI et al., 2000; NERY, 1999, 2000). Alguns dizem que iniciam a limagem com lima tipo Kerr de menor calibre, sendo sucessivamente trocada por uma mais calibrosa até, no máximo, 3 números acima dela (COSER; GIRO, 2002). Outros, exageradamente, afirmam terem empregado até as limas 90 a 130 (HENDRY et al., 1982). Também o limite de manipulação tem variado entre os autores, alguns ficando a 1mm aquém do ápice (COSER; GIRO, 2002; HENDRY et al., 1982; MANI et al., 2000; MURATA 2002), e outros procurando não ultrapassar o terço apical da raiz do dente (GOULD, 1972). No nosso caso, por se tratar de dentes com rizogênese incompleta, procuramos limitar a instrumentação na proximidade do vértice radiográfico (HOLLAND et al., 1980a), medida esta estabelecida através da radiografia de odontometria, pois objetivamos obter casos de apicificação (GOLDSTIEN et al., 1999; HOLLAND et al. 1971; 1973; O'RIORDAM, 1980) e não de apicigênese (GOLDSTIEN et al., 1999; HOLLAND et al. 1971, 1973), mesmo tratando-se de casos de biopulpectomia. Assim, operamos para podermos ter uma pequena noção aproximada do que aconteceria se tratássemos casos de necropulpectomia, onde a polpa estaria totalmente necrosada.

6.1.3 Obturação dos canais radiculares

As técnicas de obturação empregadas para o grupo II (Ca(OH)_2 acrescido de iodofórmio e soro fisiológico) e grupo III (Ca(OH)_2 associado ao Lipiodol) foram semelhantes às de outras experimentações que utilizaram as brocas de lentulo para conduzir o material obturador ao interior do canal (BOER, 2002; FELIPPE et al., 2005; GARCIA-GODOY, 1987; MANI et al., 2000; MURATA, 2002; NERY, 1999, 2000; RUSSO et al., 1976; SAFI; RAVANSHAD, 2005). Alguns, no entanto, preferem utilizar condensadores manuais para levar o material obturador ao interior do canal radicular de dentes decíduos (GOULD, 1972; HENDRY et al., 1982), ou pequenos condensadores endodônticos, comprimindo o material obturador com bolinhas de algodão e limas tipo Kerr, girando-as em sentido anti-horário (ALVES et al., 1994; REYS; REINA, 1989). Há também quem dê preferência ao emprego de seringas e agulhas adaptadas ao caso para injetar o material obturador no interior do canal (NISHINO et al., 1980; RIFKIN, 1982; WOODS et al., 1984). Em relação à técnica de

obturação do Grupo I (pasta Vitapex), o material foi introduzido no interior do canal radicular com o emprego de seringa e agulha apropriada e realizadas as correções no preenchimento das obturações com auxílio de brocas lentulo (NICHINO et al., 1980). Quanto à utilização das brocas lentulo, nota-se na literatura alguma variação em relação à profundidade que ela é introduzida (BOER, 2002; GARCIA-GODOY, 1987; MURATA 2002; NERY, 1999, 2000). Nós sabemos que ela impulsiona a pasta ou cimento além de sua extremidade. Por esse motivo optamos por fazer com que sua extremidade ficasse a 3mm aquém do limite de trabalho estabelecido pela odontometria (FELIPPE et al., 2005; MURATA, 2002). Após o emprego das brocas lentulo, utilizamos limas tipo Kerr nº 15, girando-as em sentido anti-horário, para que elas complementassem a introdução da pasta para dentro do canal, ao mesmo tempo em que se procurava eliminar a presença de eventuais bolhas de ar (MURATA, 2002; NERY 1999, 2000). Durante essas manobras procurou-se sempre evitar que o material obturador fosse extravasado aos tecidos periapicais. Contudo, apesar desse esforço, notou-se a ocorrência de sobreobturação em alguns casos (BOER 2002; FELIPPE et al., 2005; MURATA, 2002). É evidente que essa ocorrência involuntária permitiu que se observasse, também, o comportamento dos tecidos periapicais diante de casos de sobreobturação, que são ocorrências comuns entre aqueles que executam regularmente obturações de canal, principalmente em dentes com rizogênese incompleta.

6.1.4 Momento do ato operatório e do sacrifício dos animais

Optamos por iniciar este experimento nos animais com 50 dias de idade e o “sacrifício” aos 80 dias em função do fato de que com 50 dias todos os dentes anteriores e caninos haviam sido completamente irrompidos, permitindo a execução dos tratamentos endodônticos (ARNALL, 1961; NUNES et al., 2005; SHABESTARI et al., 1967). Por outro lado, aos 80 dias esses dentes mantinham-se, ainda, em função, não tendo sido iniciado o processo de rizólise (ARNALL, 1961; HOOFT et al., 1979; NUNES et al., 2005). Esse fato permitiu que fossem utilizados simultaneamente todos os dentes anteriores e, portanto, houvesse uma padronização razoável dos espécimes. Esse critério fez com que selecionássemos

um tempo pós-operatório de 30 dias. Esse tempo está em concordância com aquele utilizado em vários trabalhos experimentais desenvolvidos por outros autores (BARROSO, 2003; FARACO JÚNIOR; PERCINOTO, 1998; MURATA, 2002; NERY, 1999, 2000; RUSSO et al., 1976). Considerando que tratamos casos de biopulpectomia e considerando, também, o que se encontra na literatura sobre o reparo apical nesses casos, depreende-se que o tempo pós-operatório de 30 dias foi suficiente para ter-se uma idéia sólida da resposta tecidual ao tratamento executado.

6.1.5 Critério de análise dos resultados

O critério de análise histomorfológica dos resultados, após tratamento endodôntico em dentes decíduos de cães é variado. Nota-se que, na maioria das vezes, os autores limitam-se a descrever o aspecto histológico observado, o qual usualmente está repleto de critérios subjetivos de análise (FARACO JÚNIOR; PERCINOTO, 1998; NERY, 1999; RUSSO et al., 1976). Mais recentemente, Nery (2000) preocupou-se em tornar um pouco menos subjetiva à análise dos resultados. Contudo, apresentou ainda um critério um pouco distante do ideal. Neste trabalho procuramos, na interpretação dos resultados, levar em consideração o critério para dentes permanentes de cães utilizado pela equipe de Endodontia da Faculdade de Odontologia de Araçatuba-UNESP em vários trabalhos (HOLLAND et al., 2003, 2005a, 2005b, OTOBONI FILHO, 2000; SANT'ANNA JÚNIOR, 2001) e, mais especificamente, nos critérios para dentes decíduos de cães com ápices completos (MURATA, 2002; MURATA et al., 2005). Para tanto, havemos por bem adaptar esse critério às particularidades dos dentes decíduos de cães com rizogênese incompleta.

Assim, com a finalidade de tornar a análise dos resultados menos subjetiva, dividiu-se o terço apical da raiz do dente em 4 partes, pré-determinadas, assinaladas por 5 pontos. Essa divisão permitiu que a análise dos resultados fosse mais objetiva em relação a uma série de detalhes, tais como: avaliação da espessura e organização do ligamento periodontal, extensão e profundidade das reabsorções radiculares laterais nas paredes vestibular e lingual. Além disso, considerou-se a intensidade e extensão do infiltrado inflamatório, nível da obturação, etc., que, conjuntamente com as ocorrências nas porções laterais da raiz do dente

constituíram 21 tópicos histomorfológicos. Cada um desses tópicos foi dimensionado por 4 escores com valores bem definidos e bem claros. Dessa forma, procurou-se dar ao leitor uma idéia bem próxima e o menos subjetiva possível dos resultados obtidos. É evidente que esses critérios empregados precisam ser aperfeiçoados, o que ocorrerá com o tempo, à medida que eles forem sendo empregados em outros trabalhos, da mesma forma como ocorreu com os critérios de análise para dentes permanentes empregados pela Disciplina de Endodontia da Faculdade de Odontologia de Araçatuba-UNESP.

6.2 Dos resultados obtidos

6.2.1 Grupo controle

Os resultados do Grupo controle não deixaram de surpreender, pois, a metade dos casos evidenciou invaginação de tecido conjuntivo periodontal que preencheu todo o espaço vazio do canal radicular e, nas porções laterais da parede da dentina, pode ser observada deposição ou não de cimento celular (Figuras 71, 81 e 84). Esse tecido invaginado alcançava o material selador coronário, local onde exibia infiltrado inflamatório do tipo crônico (Figuras 90 a 93). Resultados semelhantes foram descritos por Holland e Souza (1985) em dentes permanentes de cães e de macacos, e no trabalho em dentes decíduos de cães por Murata em 2002, quando apenas selaram a abertura coronária após o preparo biomecânico. Holland e Souza (1985) afirmam crer que os resultados por eles obtidos deviam-se fundamentalmente a uma boa anti-sepsia durante todo o tratamento, o que cremos aconteceu também no nosso trabalho. Por outro lado, a ocorrência de invaginação tecidual, após sobre-instrumentação, foi relatada em vários outros experimentos (HOLLAND et al., 1978c, 1979, 1981), de maneira similar ao observado neste estudo, apesar de não ter sido realizada sobre-instrumentação. Esse fato pode ser constatado nas Figuras 81 e 86, onde verificamos que a tentativa de fechamento do ápice radicular pela deposição de cimento neoformado estava acontecendo às expensas do tecido conjuntivo periodontal, e não pela deposição de dentina, como usualmente ocorre nos casos onde o tecido pulpar não é totalmente removido (FUCHINO, 1980; MACHIDA, 1983).

Em relação às reabsorções radiculares, o fato que chamou nossa atenção, foi que a maioria das reabsorções estavam localizadas nas paredes vestibular ou lingual e não na porção apical, como ocorreu no experimento realizado por Murata (2002). A hipótese por nós levantada para explicar essa ocorrência seria a de que, no trabalho de Murata (2002), os ápices dos dentes decíduos estavam completos, e, nessas condições, as injúrias provocadas pelo tratamento endodôntico, nós acreditamos que a resposta seria a reabsorção apical. Diferente do que aconteceu no presente trabalho, onde os ápices estavam com rizogênese incompleta. Nesse caso, o metabolismo e a presença de maior quantidade de células jovens, frente à agressão, teriam como resposta a proliferação e a diferenciação celular, na tentativa de continuar o fechamento do ápice radicular. Fato que inicialmente foi constatado na metade dos espécimes com a presença de cemento eosinófilo (Figuras 81 e 86).

Acreditamos que a ocorrência das áreas de reabsorção nas paredes vestibular e lingual seria justificada, pela proximidade do germe do dente permanente, principalmente na parede lingual.

Em relação à presença de detritos, apesar de todos os esforços terem sido realizados para evitá-los, com freqüentes e abundantes irrigações com soro fisiológico, eles foram constatados em 7 casos. Esses detritos eram constituídos por raspas de dentina e na maioria das vezes estavam envoltos por cemento neoformado promovendo, em alguns casos, o selamento parcial da porção apical (Figuras 85 a 87).

Outro detalhe que despertou atenção foi à presença de microorganismos detectados pela coloração de Brown e Brenn em 4 casos (20%), semelhantes ao trabalho de Murata (2002). A presença de microorganismos Gram positivos e negativos já foi relatada por Nery (2000), semelhante ao presente trabalho, mas diferente do trabalho de Murata (2002), onde foi constatada apenas a presença de microorganismos Gram-positivos. cremos que seria oportuno discutirmos aqui a provável origem desses microorganismos, no Grupo controle.

Esses microorganismos poderiam ter sido levados ao interior do canal: 1) durante o preparo biomecânico; 2) através de infiltração marginal pelo material selador; 3) através de bolsa periodontal e 4) através da corrente sanguínea (TZIAFAS, 1989). Embora não se possa descartar as duas primeiras vias de acesso, a observação desses microorganismos, no interior do canal radicular, nos faz pensar

em admitir que a possibilidade da contaminação possa ter ocorrido por via sangüínea, uma vez que bolsas periodontais não foram detectadas clinicamente.

A localização e fixação de microorganismos, provenientes por via sangüínea, em áreas com inflamação, é um fenômeno denominado anacorese, que segundo Tziafas (1989) foi descrito em 1867. Usualmente as bactérias lançadas na corrente circulatória não saem do seu interior, sendo eliminadas pelas células de defesa. No entanto, em uma área de inflamação, os vasos sangüíneos estão dilatados e com seus poros dimensionalmente aumentados. Nesses locais existe a possibilidade das bactérias saírem dos vasos e fixarem-se no tecido.

O fenômeno da anacorese foi demonstrado através de vários experimentos. Assim, Robinson e Boling (1941) observaram que bactérias da corrente sangüínea podem se instalar em polpas irritadas em função do preparo cavitário, materiais restauradores, estímulos térmicos, etc. Por outro lado, McDonald et al. (1957) examinaram bacteriologicamente, a câmara pulpar de 46 dentes humanos com coroas íntegras, porém com polpas necrosadas. Observaram bactérias em 38, ou seja, 83% dos casos. Admitiram que a contaminação ocorreu por via anacorética.

Burke e Knighton (1960) estudaram a influência da irritação produzida pelo preparo cavitário, materiais restauradores, e medicamentos na localização e retenção de bactérias da corrente sangüínea. Realizaram experimentações em molares de ratos, nos quais injetaram bactérias após preparo cavitário com ou sem exposição pulpar. As bactérias foram mais comumente observadas em casos com polpas expostas, ficando caracterizado a maior ocorrência de anacorese nos casos com maior reação inflamatória. Resultados semelhantes foram relatados por Gier e Mitchell (1968) em dentes permanentes de cães. Notaram, histologicamente, bactérias nas polpas injuriadas e ausência nas não injuriadas. Observaram que, quanto maior a irritação, mais facilmente detectavam os microorganismos.

O fenômeno da anacorese ficou bastante evidente em um experimento levado a efeito por Allard et al. (1979). Esses autores inocularam culturas puras de bactérias no interior dos canais radiculares de uma arcada de dentes permanentes de cães. Na arcada oposta, fizeram pulpectomia e colocaram no canal apenas o meio de cultura. As bactérias inoculadas foram detectadas no interior desses canais, preliminarmente estéreis. Mais recentemente, Tziafas (1989) capeou polpas expostas de dentes permanentes de cães com Dycal, Ca(OH)₂ ou teflon. Antes dos

animais serem mortos injetou, endovenosamente, *Streptococcus*. Através da coloração de Brown e Brenn, notaram presença de bactérias nas polpas inflamadas.

O último e mais recente experimento sobre o tema anacorese, do qual tomamos conhecimento, foi desenvolvido por Dezan Júnior (2001). O autor efetuou pulpectomia e obturação dos canais de dentes permanentes de cães no limite CDC ou sobre-passando o forame com um cimento endodôntico considerado irritante (OZE). Decorridos 120 dias, foi induzida bacteremia 48 horas e 30 dias antes do sacrifício dos animais, injetando *Streptococcus pyogenes* com diferentes marcadores de resistência a antimicrobianos. O autor, através da coloração de Brown e Brenn, observou a presença de microorganismos na região apical dos dentes tratados, nos casos de inoculação 48 horas antes do sacrifício. Salientou que o periápice dos dentes tratados endodônticamente mostrou-se propício à anacorese, independentemente do nível da obturação. Admitiram, ainda, que esses microorganismos podem persistir ou colaborar com a colonização da região por outras espécies mais sensíveis.

Independentemente da origem das bactérias, o importante é que a contaminação ocorreu e esforços têm de ser dirigidos no sentido de evitar essa ocorrência, notadamente nos casos com obturação de canal.

6.2.2 Pasta Vitapex

Fuchino et al. (1978) e Machida (1983) relatam que a maioria dos trabalhos, na região da Europa e América dá ênfase ao OZE para obturação de canal de dentes decíduos, no entanto, não é o ideal porque possui lenta reabsorção e não acompanha a reabsorção fisiológica do dente decíduo. O tratamento endodôntico em dentes decíduos tem vários aspectos diferentes, quando comparado aos dentes permanentes. Nos casos dos dentes decíduos, existem fatores fisiológicos que não aparecem nos dentes permanentes. Em relação aos dentes permanentes, os materiais obturadores de canal podem ter a característica de tomar presa, mas, se tratando de dentes decíduos é interessante que este fator não esteja presente, pois existem aspectos fisiológicos em questão, como a reabsorção fisiológica do dente decíduo. Portanto, se o material obturador não for reabsorvível poderá trazer injúrias ao dente permanente (RIFKIN, 1982). Surge, então, um

material acondicionado em seringa, onde o principal elemento é o Ca(OH)_2 (Vitapex). Segundo os autores, a sua composição em 100,0g é: 33,3g de Ca(OH)_2 , 40,4g de iodofórmio, 22,4g de óleo de silicone e 6,9g de outros produtos.

Segundo Nishino et al. (1980), a pasta Vitapex tem como principais componentes o Ca(OH)_2 e iodofórmio. Para melhorar o escoamento foi adicionado o óleo de silicone. Segundo Machida (1983) a pasta Vitapex apresenta várias características interessantes dentre as quais podemos destacar: reabsorção fisiológica semelhante ou um pouco mais rápida que o dente decíduo, não promover prejuízo ao dente permanente sucessor, compatibilidade biológica, bom contraste radiográfico, facilidade de ser introduzido no canal radicular, bom escoamento e promoção da neoformação óssea.

No Japão, na década de 70, começaram a surgir na literatura alguns trabalhos de relatos clínico-radiográficos e pouquíssimos trabalhos experimentais histológicos utilizando a pasta Vitapex em dentes decíduos humanos e de cães. Sato (1978) realizando tratamento endodôntico em dentes decíduos humanos, com extravasamento da pasta Vitapex, observou que o material extravasado foi reabsorvido e ao redor da pasta foi verificada formação de áreas de calcificação. O tratamento endodôntico em dentes decíduos humanos, com a pasta Vitapex, exibiu resultados bastante animadores. Assim, trabalhos relatando sucesso, em torno de 80% após controle clínico e radiográfico de dois anos, foram publicados (CHIBA et al., 1981; FUCHINO et al., 1978; MORTAZAVI; MESBASHI, 2004; NISHINO et al., 1980). Os bons resultados observados se deve ao fato do Vitapex ser biocompatível e reabsorvível (FUCHINO et al., 1978). Por apresentar Ca(OH)_2 na sua composição acelera o reparo, promove áreas de calcificação (KAWAKAMI et al., 1991a; SATO, 1978) e destrói os microorganismos remanescentes do canal radicular (KO et al., 2003; NURKO; GARCIA- GODOY, 1999).

Fuchino (1980) observou histologicamente, em dentes decíduos de cães, que a reabsorção fisiológica da raiz do dente ocorreu simultaneamente com o material obturador, dados relatados por outros autores (CHIBA et al., 1981; KUBOTA et al., 1992; MACHIDA, 1983; SATO, 1978). Foi divulgado também que os melhores resultados foram observados quando o material obturador não foi extravasado, uma vez que dois casos de lesão ao germe do dente permanente ocorreram pelo material que foi extravasado. A sobreobturação intencional do Vitapex não tem sido indicada, em hipótese alguma, pois, se colocado em excesso, poderá prejudicar o dente

permanente, porém, se a quantidade extravasada for mínima, não traz prejuízo (FUCHINO, 1980).

O tratamento de dentes permanentes humanos com rizogênese incompleta, utilizando a pasta Vitapex, foi considerado bem sucedido em 95,3% dos casos, tendo sido constatado que ela é efetiva na apecificação (LU; QIN, 2004; WENG, 2004). Fujii e Machida (1991), utilizando dentes permanentes de cães com necrose pulpar e com rizogênese incompleta, comparam o Vitapex com o Ca(OH)_2 associado ao PMCC. Após 180 dias, verificaram selamento biológico com ambos os materiais, no entanto, notaram que os melhores resultados foram observados com o Vitapex, por apresentar menor grau de inflamação e maior número de casos com selamento.

Em relação ao tratamento endodôntico de dentes decíduos com rizogênese incompleta, a análise histológica após o emprego da pasta Vitapex foi realizada em apenas um trabalho de Fuchino (1980). Nesse experimento ele relata ter trabalhado em cães com idade de 2 a 5 meses, com alguns dentes apresentando rizogênese incompleta. Encontramos nesse trabalho alguns aspectos duvidosos, pois em se tratando de dentes decíduos de cães, com idade de 2 meses os ápices estão completos e aos 5 meses todos os dentes decíduos esfoliaram (ARNALL,1961;HOOFT et al., 1979; SHABESTARI et al., 1967). Dessa forma, acreditamos que o autor equivocou-se em relação à idade do cão. Nesse trabalho o autor verificou que em 21% dos casos o reparo foi induzido pelo remanescente pulpar e em 36% pela membrana periodontal. No presente trabalho o reparo ocorreu à custa do tecido conjuntivo periodontal e não do remanescente pulpar, pois, todo tecido pulpar foi removido durante a pulpectomia e preparo biomecânico (Figuras 25 a 29).

Neste trabalho notamos, com a pasta Vitapex, após 30 dias do tratamento, presença de processo inflamatório do tipo crônico, caracterizado pela presença de macrófagos, linfócitos e plasmócitos. O referido infiltrado inflamatório era de intensidade e extensão pequenas, na maioria dos espécimes (Figuras 21 e 26). Em dentes decíduos de cães também foi relatada a presença de infiltrado inflamatório após 30 dias (MURATA, 2002) e em dentes permanentes de cães após 120 dias (LEONARDO et al., 1982) ou mesmo 180 dias do tratamento (HOLLAND et al., 1981). Quando decorridos 180 dias do tratamento em dentes permanentes de cães com rizogênese incompleta, com a pasta Vitapex, Fujii e Machida (1991) relataram

terem observado selamento biológico completo em 30% dos casos, incompleto em 60%, parcial em 5% e ausência de selamento em 5%, bem como presença de processo inflamatório de pequena intensidade. No presente trabalho não foi observado deposição de cimento neoformado junto a porção apical em apenas 2 casos (10%), nos demais o cimento neoformado constituía uma ponte completa em 5 espécimes, ou seja, em 25% (Figuras 25, 26, 33 e 39), e parcial nos restantes 13 (65%) casos (Figuras 22, 23, 27 a 32, 36, 37, 38). Deve-se salientar que em nosso experimento tivemos 11 casos (55%) com sobreobturação, apesar de todos os cuidados terem sido tomados durante a obturação. A sobreobturação foi inevitável, por se tratar de dentes com ápices muito abertos, sendo o controle do nível da obturação muito dificultado (CHOSACK et al., 1997; FELIPPE et al., 2005). Apesar do grande número de casos de sobreobturação, não detectamos nenhum caso de dano ao germe do dente permanente nesse período de observação, como foi relatado por Fuchino (1980). Acreditamos que, se o tempo pós-operatório fosse maior poderíamos obter maiores informações a respeito.

Em relação à reabsorção do material obturador, foram observados sinais evidentes de reabsorção, inclusive com invaginação de tecido conjuntivo periodontal para o interior do canal (Figura 23). A reabsorção da pasta Vitapex foi evidenciada por alguns autores em dentes decíduos humanos (CHIBA et al., 1981; FUCHINO, 1980; NURKO; GARCIA- GODOY, 1999; SATO, 1978), dentes decíduos de cães (FUCHINO, 1980), dentes permanentes humanos e de cães (FUJII; MACHIDA, 1991; LU; QIN, 2004; KAWAKAMI et al., 1991a) e em tecido subcutâneo de ratos (KAWAKAMI et al., 1979, 1987). No nosso trabalho não pudemos certificar se a reabsorção do material ocorreu simultaneamente com a reabsorção fisiológica do dente decíduo, como relataram Fuchino, (1980) e Chiba et al., (1981), pois, o germe do dente permanente estava localizado um pouco distante do ápice do dente decíduo, o que colaborou para a pequena incidência de reabsorção radicular.

No que diz respeito à presença de microorganismos, a coloração de Brown e Breen, após o emprego do Vitapex, não detectou presença de bactérias Gram positivas ou negativas em nenhum espécime, apesar de vários trabalhos terem demonstrado que a pasta Vitapex apresenta pequena atividade antimicrobiana (HAN et al., 2001; PABLA et al., 1997).

6.2.3 Ca(OH)_2 acrescido de iodofórmio e soro fisiológico e Ca(OH)_2 associado ao Lipiodol

Vários veículos têm sido empregados com o Ca(OH)_2 . Evidentemente, o tipo de veículo pode influir no seu mecanismo de ação, devendo ser, portanto, selecionado em função do que se pretende obter com o emprego desse fármaco (FAVA; SAUNDERS, 1999; HOLLAND, 1994). Assim, para preservar ou ampliar de modo adequado seu poder bactericida, inclusive obter penetração em profundidade, tem sido dada preferência aos veículos hidrossolúveis, tais como: soro fisiológico, detergente, Otosporin, anestésico etc. (ESTRELA; ESTRELA, 2002; HOLLAND, 1994; STAEHLE et al., 1989). Por outro lado, quando pretende-se manter o produto por mais tempo dentro do canal, tem sido empregado veículos não hidrossolúveis tais como: PMCC, óleo de silicone, óleo de oliva, Lipiodol etc. (FAVA; SAUNDERS, 1999; HOLLAND, 1994, HOLLAND et al., 1983a).

Dessa forma, trabalhos utilizando Ca(OH)_2 associado aos veículos hidrossolúveis e não hidrossolúveis foram realizados em diferentes modelos experimentais, tanto em dentes decíduos como em dentes permanentes de animais ou humanos (ALMEIDA et al., 2002; CVEK; SUNDSTÖM, 1974; FUJII; MACHIDA, 1991; HOLLAND et al. 1981,1992; MURATA, 2002; MURATA et al., 2005; RUSSO et al., 1976). Assim, um veículo hidrossolúvel (Telebrix) foi comparado com um veículo não hidrossolúvel (Lipiodol) associado ao Ca(OH)_2 em dentes permanentes de cães com rizogênese incompleta por Holland et al. (1983a). Noventa dias após o tratamento observaram selamento biológico em 80% dos casos tratados com o Ca(OH)_2 associado ao Lipiodol e nenhum caso de selamento com o Ca(OH)_2 associado ao Telebrix. Segundo os autores o Lipiodol tornou a pasta de Ca(OH)_2 lentamente reabsorvível o que permitiu que o Ca(OH)_2 permanecesse mais tempo no local, enquanto que a pasta de Ca(OH)_2 associado ao Telebrix foi reabsorvida, tendo o tecido conjuntivo periodontal invaginado para o interior dos canais, proporcionando grande infiltrado inflamatório do tipo crônico.

Da mesma forma, Bramante et al. (1986) compararam diferentes veículos associados ao Ca(OH)_2 em trepanações radiculares em dentes permanentes de cães. Foram testados Ca(OH)_2 em diferentes veículos (Calen e Ca(OH)_2 + iodofórmio com: soro fisiológico, polietileno glicol e Lipiodol). O Ca(OH)_2 associado ao Lipiodol e

soro fisiológico, após 90 dias, demonstraram resultados satisfatórios, sendo os piores resultados observados com a pasta Calen.

Em se tratando de dentes decíduos, Murata et al. (2005) avaliaram em dentes decíduos de cães, a resposta dos tecidos apicais e periapicais à pasta Maisto, pasta de Ca(OH)_2 associado ao óleo de oliva (pasta L&C) e ao Sealer 26 acrescido de iodofórmio. Neste experimento os resultados obtidos com a Pasta L&C não foram animadores, principalmente pela severidade do processo inflamatório agudo e crônico, presente na quase totalidade dos casos, e por ter evidenciado os piores resultados globais dentre todos os Grupos experimentais deste trabalho. Dados até certo ponto semelhantes também foram observados por Silva et al. (1991) após a obturação de canal de dentes permanentes de cães com rizogênese incompleta com diferentes materiais à base de Ca(OH)_2 . Notaram, com a Pasta L&C, ausência de selamento biológico e infiltrado inflamatório moderado a severo, resultados estes contrastantes com os observados com os outros materiais. Também Soares et al. (1993), tratando trepanações dentárias experimentais com vários materiais, notaram com a Pasta L&C apenas evidências de reparação e casos com presença de abscessos. Os resultados obtidos por Murata et al. (2005), aliados aos de Silva et al. (1991) não confirmam os bons relatos clínicos obtidos em dentes permanentes humanos por Lopes et al. (1986); Lopes e Costa Filho (1988) e Berger et al. (2001), bem como o êxito clínico em dentes decíduos humanos relatados por Alves et al. (1994) e Péret (1999) com o emprego da Pasta L&C.

É provável que os resultados histomorfológicos obtidos por Murata et al. (2005) tenham estreita relação com o veículo empregado, ou seja, o óleo de oliva, porque com outros veículos não hidrossolúveis tem sido observado resultados bem melhores. Assim, no tratamento de dentes permanentes de cães com rizogênese incompleta foi relatada complementação apical após o emprego do Ca(OH)_2 com PMCC ou Lipiodol (DYLEWSKI, 1971; FUJII; MACHIDA, 1991; HAM et al., 1972; HOLLAND et al., 1983a;1992; LEONARDO et al. 1993) ou mesmo com o Vitapex, que contém óleo de silicone (FUJII; MACHIDA, 1991). Bons resultados também foram relatados após obturação de canais de dentes decíduos de cães com Ca(OH)_2 associado ao PMCC (HENDRY et al., 1982) ou dentes decíduos humanos com Vitapex (NURKO; GARCIA-GODOY, 1999; NURKO et al., 2000). Também causou estranheza no trabalho de Murata (2002) a observação de presença de microorganismos em 7 dos espécimes estudados (35%), notadamente próximos ao

material obturador, o que sugere, nessas condições experimentais, ação bactericida ineficaz dessa pasta. Esses resultados são contrastantes com os de outros experimentos que demonstram a atividade antibacteriana do Ca(OH)_2 associada à outros veículos não hidrossolúveis (DIFIORE et al., 1983; SIQUEIRA JÚNIOR; UZEDA, 1996). A propósito, Lage-Marques et al. (1994) avaliaram a velocidade de dissociação iônica do Ca(OH)_2 associado aos veículos: óleo de oliva, anestésico, água destilada, soro fisiológico e polietileno glicol. Observaram um índice de dissociação iônica muito baixo com o óleo de oliva, fato que também refletiu no pH ambiente, bem mais baixo do que com os outros veículos. Talvez essa ocorrência comprometa a ação bactericida do Ca(OH)_2 e explique os resultados obtidos por Murata et al. (2005).

Resultados em relação ao tratamento endodôntico em dentes decíduos humanos, com rizogênese incompleta, utilizando Ca(OH)_2 com veículos hidrossolúveis e não hidrossolúveis, foram relatados em alguns trabalhos clínico-radiográficos (ALMEIDA et al., 2002; O'RIORDAM, 1980; TRAIRATVORAKUL, 1998). Foi observada a formação da barreira calcificada na região apical após 2 a 4 meses do emprego do Ca(OH)_2 associado à água destilada ou soro fisiológico. Segundo os autores a apicificação em dentes decíduos com rizogênese incompleta é uma opção de tratamento viável (ALMEIDA et al., 2002), pois o Ca(OH)_2 pode estimular a complementação apical (O'RIORDAM, 1980). No que se refere ao relato histológico em dentes decíduos com rizogênese incompleta, em dentes humanos ou animais, são extremamente escassos na literatura. Encontramos apenas o trabalho de Russo et al. (1976), Fuchino, (1980) e Hendry et al. (1982) onde os autores relatam que alguns dentes decíduos de cães apresentavam rizogênese incompleta, no momento em que os canais foram preenchidos com Ca(OH)_2 associado a diferentes veículos (soro fisiológico, óleo de silicone e PMCC). Após 30 dias, observaram na porção apical, cimento neoformado. Revisando cuidadosamente a literatura pertinente, constatamos que trabalhos histológicos experimentais específicos, comparando os veículos hidrossolúveis e não hidrossolúveis em dentes decíduos com rizogênese incompleta ainda não foram relatados na literatura. Assim, houvemos por bem, no presente estudo, avaliar o Ca(OH)_2 associado ao veículo hidrossolúvel (soro fisiológico) com outros veículos não hidrossolúveis (Lipiodol UF, óleo de silicone) em dentes decíduos de cães que apresentavam rizogênese incompleta.

Os resultados por nós observados, após 30 dias, foram bastante similares entre os três veículos estudados. Em relação à inflamação, o processo inflamatório do tipo crônico, caracterizado pela presença de macrófagos, linfócitos e plasmócitos foi o predominante na maioria dos espécimes, apresentando intensidade e extensão considerados pequenas com os três veículos. No que diz respeito à neoformação de cimento na região apical, ela foi bastante similar para os três veículos estudados, tendo sido observado barreira de tecido mineralizado (cimento neoformado) completa nas seguintes porcentagens: com óleo de silicone em 25% (Figuras 25, 26, 33, 39), com soro fisiológico 35% (Figuras 45, 46, 47) e com o Lipiodol 30% (Figuras 64, 65, 67, 69 e 70); barreira parcial com o óleo de silicone 65% (Figuras 22, 23, 24, 27 a 32, 36 a 38), soro fisiológico 55% (Figuras 50 a 54) e com o Lipiodol 60% (Figuras 61, 62 e 63), bem como ausência de neoformação de cimento (Figuras 35, 54, 71) em 10% para todos os veículos. Em relação às reabsorções radiculares nas paredes vestibulares e linguais foram similares para os três veículos (Figuras 60, 76, 77). Foi também observada uma maior incidência de sobreobturação com os veículos não hidrossolúveis (Lipiodol e óleo de silicone), sendo que observamos com o Vitapex 11 casos, com o Lipiodol 9 casos e com o soro fisiológico 6 casos, possivelmente por apresentarem maior grau de escoamento (KO et al., 2003; NISHINO et al., 1980). Nesse período de observação (30 dias), apesar das sobreobturações, não foi possível detectar nenhuma característica que sugerisse dano ao germe do dente permanente. Seria oportuno salientar, que uma avaliação a longo prazo seria muito interessante.

Em relação à presença de microorganismos, a coloração de Brown e Breen não detectou presença de bactérias Gram positivas ou negativas em nenhum espécime, nas três associações de Ca(OH)_2 com veículos diferentes (soro fisiológico, Lipiodol e óleo de silicone) apesar de vários trabalhos demonstrarem que o Ca(OH)_2 associado aos veículos não hidrossolúveis apresentam menor atividade antimicrobiana, devido ao menor grau de dissociação de íons hidroxila (ESTRELA; ESTRELA, 2002; HAN et al., 2001; HOLLAND, 1994; PABLA et al., 1997; STAEHLE et al., 1989)

Detritos, compostos fundamentalmente por raspas de dentina, foram observados em 3 espécimes (15%) no grupo Ca(OH)_2 - Lipiodol, Ca(OH)_2 - iodofórmio-soro fisiológico e em 4 espécimes (20%) no Grupo do Vitapex. Esses detritos, em pequena quantidade, não interferiram no processo de reparo. Holland et

al. (1978a) salientaram que os detritos podem impedir a ação do Ca(OH)_2 , pois podem ficar interpostos entre o material obturador e os tecidos periapicais. Neste caso o detrito impede que o Ca(OH)_2 entre em íntimo contato com os tecidos, não ocorrendo estímulo para haver diferenciação e proliferação celular, para promover o reparo. Esse fato não aconteceu neste trabalho, apesar dos materiais obturadores empregados terem sido fundamentalmente à base de Ca(OH)_2 . Isso teria ocorrido possivelmente porque os detritos, em pequena quantidade, não teriam sido suficientes para impedir a penetração dos íons cálcio e hidroxila.

No presente trabalho, empregamos com o Ca(OH)_2 , veículos hidrossolúveis e não hidrossolúveis. Não observamos diferenças de resultados estatisticamente significantes. Contudo, na literatura os autores relatam diferenças de resultados. É o caso dos trabalhos de Holland et al. (1983a), que compararam o Ca(OH)_2 associado ao Telebrix (hidrossolúvel) com o Ca(OH)_2 associado ao Lipiodol (não hidrossolúvel). Os melhores resultados foram observados com o veículo não hidrossolúvel, em dentes permanentes de cães com rizogênese incompleta. No entanto, em outro trabalho de Holland et al. (1992), que utilizaram Ca(OH)_2 associado a 2 veículos não hidrossolúveis (PMCC e o óleo de silicone), foi observado bons resultados em dentes de cães com rizogênese incompleta.

Melhores resultados com veículo hidrossolúvel (propileno glicol) associados ao Ca(OH)_2 foram relatados por Felipe et al. (2005). Esses autores preencheram os canais de dentes permanentes de cães com rizogênese incompleta e necrose pulpar, com esse material. Verificaram, após 5 meses, apicificação com formação de tecido mineralizado e reparo nos tecidos periapicais. Resultados semelhantes foram relatados por Binnie e Rowe (1973), Cvek e Sundström, (1974), Citrome et al. (1979), após utilizarem veículos hidrossolúveis (água destilada ou soro fisiológico) associado ao Ca(OH)_2 , em dentes permanentes de cães e humanos com rizogênese incompleta e necrose pulpar. Também é o caso dos relatos de Cezar et al. (1985) e Maurício et al. (1986/1987) que compararam Ca(OH)_2 associado aos veículos hidrossolúveis (polietileno glicol) ou não hidrossolúveis (Lipiodol, PMCC) em tecido subcutâneo de rato. Decorridos 30, 60, 90 e 120 dias verificaram que os melhores resultados foram observados com veículos hidrossolúveis (polietileno glicol). Podemos nos referir também ao trabalho de Lage-Marques et al. (1994), que estudaram a capacidade da dissociação iônica de diferentes pastas a base de Ca(OH)_2 com diferentes veículos (água destilada, anestésico, soro fisiológico, óleo

de oliva, polietileno glicol). Mostraram que as melhores dissociações iônicas ocorrem com veículos hidrossolúveis, sendo o óleo de oliva a mais baixa.

Depreende-se do observado, que os resultados podem variar em função dos veículos empregados. Portanto, a escolha do veículo deve ser levada em consideração de acordo com o objetivo proposto em questão.

6.2.5 Considerações finais sobre os materiais obturadores estudados

O teste de Kruskal-Wallis permitiu que, através da comparação entre as médias dos postos das amostras, os tratamentos executados fossem ordenados do melhor para o pior resultado, da seguinte forma: pasta de Ca(OH)_2 acrescido de iodofórmio e soro fisiológico (soro), pasta de Ca(OH)_2 associado ao iodofórmio e óleo de silicone (Vitapex), pasta de Ca(OH)_2 associado ao Lipiodol (Lipiodol) e grupo controle (controle). As diferenças observadas entre o soro e Vitapex, e entre Vitapex e Lipiodol não exibiram magnitude suficiente para serem consideradas estatisticamente significantes. Todavia, as diferenças observadas entre o soro e Lipiodol ($p=0,05$) e entre os 3 Grupos experimentais e o grupo Controle foram estatisticamente significantes ($p=0,001$).

A escolha dos materiais obturadores estudados neste trabalho, foi feita de acordo com os requisitos necessários para dentes decíduos. Sabemos que os dentes decíduos apresentam determinadas particularidades que não estão presentes nos dentes permanentes, principalmente no que se refere ao processo de rizólise. Sendo assim, materiais obturadores de canal para dentes decíduos necessitam apresentar características como: ser biocompatível, ser reabsorvível simultaneamente ou na velocidade mais próxima à reabsorção do dente, ser radiopaco, ser bactericida, não lesivo ao germe do dente permanente; ser fácil de ser introduzido no canal radicular, não tornar-se uma massa dura promovendo injúrias ao dente permanente ou dificultando a sua esfoliação etc. (RIFKIN, 1982; NISHINO et al., 1980).

Apesar de várias dificuldades encontradas para discutir este assunto, por não existir na literatura nenhum trabalho similar específico para o problema levantado, acreditamos que logramos o nosso objetivo. Algumas dúvidas, levantadas no início

deste trabalho, julgamos ter conseguido esclarecer. Fomos muito felizes na escolha dos materiais estudados, pois os resultados apresentados foram bastante animadores. Obtivemos alta incidência de neoformação de cimento na região apical. Salientamos, no entanto, que serão necessários realizar outros trabalhos na mesma linha de pesquisa, para elucidar melhor os resultados em relação ao tratamento endodôntico de dentes decíduos com rizogênese incompleta. Surgiram na literatura, mais recentemente, trabalhos em dentes permanentes humanos e de animais com rizogênese incompleta onde foram utilizados o agregado de trióxido mineral (MTA) no processo de apicificação (GIULIANI et al., 2002; HAM et. al., 2005; LINSUWANONT, 2003; SHABAHANG et al., 1999; STEINIG et al., 2003), mostrando resultados bastante interessantes, com selamento apical pela deposição de tecido mineralizado. Essas observações indicariam o MTA como alternativa para substituir o Ca(OH)_2 nos casos de apicificação em dentes permanentes (LINSUWANONT, 2003), pelo fato de poder realizar o protocolo de apicificação em sessão única, diminuindo o tempo de tratamento requerido, quando comparado ao Ca(OH)_2 (GIULIANI et al., 2002; STEING et al., 2003). Acreditamos que são necessários estudos em relação à apicificação em dentes decíduos, com o MTA, levando em consideração todos os aspectos já relatados em relação à esse dente. Usualmente na clínica infantil, dentes decíduos com envolvimento pulpar por lesões cariosas, traumatismos ou outros tipos de injúrias são fáceis de serem observados em crianças de diferentes faixas etárias. Portanto, o tratamento endodôntico em dentes decíduos com rizogênese completa ou incompleta, em caso de biopulpectomia ou necropulpectomia é uma realidade. Após exame clínico-radiográfico, precedido ao diagnóstico correto e dentro das possibilidades e limitações, o tratamento endodôntico de dentes decíduos com rizogênese incompleta ou completa pode ser realizado. Extrações precoces, principalmente nos dentes anteriores decíduos podem trazer problemas na fala, erupção prematura, má posição do dente permanente sucessor e principalmente afetar o estado emocional e psicológico da criança (HOLAN et al., 1992; WEIGER; HEUCHERT, 1999).

Conclusão

7 Conclusão

Dentro das condições experimentais do presente trabalho, julgamos ser lícito concluir o seguinte:

- 1 O resultado geral dos escores atribuídos aos 3 grupos experimentais e o Grupo controle permitiu concluir-se que os melhores resultados foram obtidos pelos grupos experimentais Ca(OH)_2 acrescido de iodofórmio e soro fisiológico e pasta Vitapex (Ca(OH)_2 , iodofórmio e óleo de silicone), com melhores resultados obtidos pelo primeiro, porém, sem diferença estatisticamente significativa, entre os dois;
- 2 O grupo Ca(OH)_2 acrescido de iodofórmio e soro fisiológico exibiu resultados significativamente melhores ($p=0,05$) que os obtidos pelo Ca(OH)_2 associado ao Lipiodol;
- 3 A pasta Vitapex (Ca(OH)_2 , iodofórmio e óleo de silicone) exibiu resultados um pouco melhores que o Ca(OH)_2 associado ao Lipiodol, porém com diferença estatisticamente não significativa;
- 4 Os 3 produtos à base de Ca(OH)_2 permitiram a obtenção de resultados melhores do que os observados no Grupo controle ($p=0,001$).

Referências

Referências

- ABDO, R.C.C.; PAVARINI, A.; LIMA, J.E.O.; CATANZARO-GUIMARÃES, S.A.; GARCIA, R.B. Efeitos do formocresol original de Buckley sobre os tecidos pulpar e periapical em dentes decíduos de cães: estudo histológico. **ARS Curandi Odontol.**, São Paulo, v.6, n.6, p.22-32, set. 1979.
- ALLARD, U.; NORD, C.E.; SJÖBERG, F.; STRÖMBERG, T. Experimental infections with *Staphylococcus aureus*, *Streptococcus sanguis*, *Pseudomonas aeruginosa*, and *Bacteroides fragilis* in the jaws of dogs. **Oral Surg. Oral Med. Oral Pathol.**, St Louis, v.48, n.5, p.454-462, Nov. 1979.
- ALMEIDA, M.L.; DAMASCENO, L.M.; PRIMO, L.G.; PORTELA, M.B. Apexification of primary teeth: a treatment option. **J. Clin. Pediatr. Dent.**, Birmingham, v.26, n.4, p.351-355, 2002.
- ALVES, D.F.; CALDAS JÚNIOR, A.F.; FEITOSA, D.A.; FONTES, G.B.; SANT'ANNA, O.A.; RODRIGUES, V.M.S. Tratamento endodôntico utilizando hidróxido de cálcio em dentes decíduos com polpa necrosada e reação periapical. **Rev. Fac. Odontol. Pernambuco**, Camaragibe, v.13, n.1, p.45-47, jan./dez. 1994.
- ANTHONY, D. R.; GORDON, T.M.; DEL RIO, C. E. The effect of three vehicles on the pH of calcium hydroxide. **Oral Surg. Oral Med. Oral Pathol.**, St Louis, v.54, n.5, p.560-565, Nov. 1982.
- ARNALL, L. Some aspects of dental development in the dog. I. Calcification of crown and root of the deciduous dentitions. **J. Small Anim. Pract.**, Oxford, v.1, p.169-173, 1961.
- BAL, C.S.; PADDA, B.; PURI, P. Comparative study to evaluate the efficacy of surgical and conservative techniques for apexification in young permanent teeth with open apices. **Indian J. Dent. Res.**, v.1, n.4, p.102-108, Oct./Dec. 1989.
- BALL, J.S. Apical root formation in a non vital immature permanent incisor. **Br. Dent. J.**, London, v.116, p.166-167, Feb.1964.
- BARKER, B.C.W.; LOCKETT, B.C. Endodontic experiments with resorbable paste. **Aust. Dent. J.**, St Leonards, v.16, n.6, p.364-372, Dec. 1971.
- BARKER, B.C.W.; PARSONS, K.C.; WILLIAMS, G.L.; MILLS, P.R. Anatomy of root canals. IV deciduous teeth. **Aust. Dent. J.**, St Leonards, v.20, n.2, p.101-106, Apr. 1975.
- BARROSO, DS. **Avaliação histopatológica dos tecidos apicais e periapicais de dentes de cães após biopulpectomia e obturação dos canais radiculares com diferentes materiais utilizados em odontopediatria**. 2003. 110f. Dissertação (Mestrado em Odontopediatria)- Faculdade de Odontologia , Universidade de São Paulo, Ribeirão Preto, 2003.
- BENFATTI, S.V.; TOLEDO, O.A. Topografia dos canais radiculares dos molares decíduos. **Rev. FOA**, Araçatuba, v.2, n.1/2, p.104-121, jan./dez. 1966.
- BENFATTI, S.V.; ANDRIONI, J.N.; TOLEDO, O.A. Estudo morfológico dos ápices

radiculares de molares decíduos. **Arq. Cent. Estud. Fac. Odontol. Univ. Fed. Minas Gerais**, Belo Horizonte, v.4, n.1, p.7-16, jan./jun. 1967.

BERBERT, F.L.C.V.; LEONARDO, M.R.; SILVA, L.A.B.; TANOMARU FILHO, M.; BRAMANTE, C.M. Influence of root canal dressings and sealers on repair of apical periodontitis after endodontic treatment. **Oral Surg. Oral Med. Oral Pathol. Oral Radiol Endod**, St Louis, v.93, n.2, p.184-189, Feb 2002.

BERGER, C.R.; LIMA, L.B.C.; POSSAGNO, R. Tratamento endodôntico em dentes permanentes com rizogênese incompleta utilizando hidróxido de cálcio com veículo oleoso. **Rev. Bras. Odontol.**, Rio de Janeiro, v.58, n.2, p.95-98, mar./abr. 2001.

BERK, H.; KRAKOW, A.A. A comparison of the mangement of pulpal pathosis in deciduous and permanent teeth. **Oral Surg. Oral Med. Oral Pathol.**, St Louis, v.34, n.6, p.944-955, Dec. 1972.

BINNIE, W. H.; ROWE, A.H.R. A histological study of the periapical tissues of incompletely formed pulpless teeth filled with calcium hydroxide. **J. Dent. Res.**, Chicago, v.52, n.5, p.1110-1116, Sep./Oct. 1973.

BOER, F.A.C. **Reimplante de dentes decíduos**: estudo histológico em cães. 2002. 174f. Tese (Doutorado em Odontopediatria) - Faculdade de Odontologia, Universidade Estadual Paulista "Júlio de Mesquita Filho", Araçatuba, 2002.

BOHORQUEZ-AVILA, S. P. **Avaliação da presença e localização de bactérias nos canais radiculares e nas lesões periapicais crônicas pelo método de coloração de Brown e Brenn e da Prevotella intermédia pela imunofluorescência indireta**. Bauru, 1994. 125f. Dissertação (Mestrado)- Faculdade de Odontologia, Universidade de São Paulo, Bauru, 1994.

BRAMANTE, C. M.; BENATTI NETO, C.; LIA, R. C. C.; LAUAND, F.; ESBERARD, R. M. Tratamento de perfurações radiculares com as pastas de hidróxido de cálcio e iodofórmio: emprego de diferentes veículos: estudo histológico em dentes de cães. **Rev. Bras. Odontol.**, Rio de Janeiro, v.43, n.4, p.20-28, jul./ago. 1986.

BURKE, G.W.; KNIGHTON, H.T. The localization of microorganisms in inflamed dental pulps of rats following bacteremia. **J. Dent. Res.**, Chicago, v.39, n.2, p.205-214, Mar./Apr. 1960.

CAMP, J.H. Pulp therapy for primary and young permanent teeth. **Dent. Clin. North. Am.**, v.28, n.4, p.651-668, Oct. 1984.

CÉZAR, C. A. S.; LEONARDO, M.R.; LIA, R. C. C.; BENATTI NETO, C. Estudo comparativo da resposta do tecido conjuntivo subcutâneo do rato ao implante de tubos de dentina, obturados parcialmente e complementados com diferentes misturas de hidróxido de cálcio. **Rev. Odontol. Unesp.**, São Paulo, v.14, n.1/2, p. 47-58, 1985.

CHIBA, H.; IGARI, K.; KAMIYAMA, K. Along term clinical and radiographical observation of deciduous teeth after root canal filling with Vitapex. **Japanese J. Pedod.**, v. 19, n.3, p. 598-606, 1981.

- CHOSACK, A.; SELA, J.; CLEATON-JONES, P. A histological and quantitative histomorphometric study of apexification of nonvital permanent incisors of vervet monkeys after repeated root filling with a calcium hydroxide paste. **Endod. Dent. Traumatol.**, Copenhagen, v.13, n.5, p.211-217, Oct. 1997.
- CITROME, G. P.; KAMINSKI, E. J.; HEUER, M. A. A comparative study of tooth apexification in the dog. **J. Endod.**, Baltimore, v.5, n.10, p.290-297, Oct. 1979.
- CLEATON-JONES, P.; DUGGAL, M.; PARAK, R.; WILLIAMS, S.; SETZER, S. Zinc oxide-eugenol and calcium hydroxide pulpectomies in baboon primary molars: histological responses. **Eur. J. Paediatr. Dent.**, Milano, v.5, n.3, p.131-135, Sep. 2004.
- COOKE, C.; ROWBOTHAN, T.C. Root canal therapy in a non vital teeth with open apices. **Br. Dent. J.**, London, v.108, p.147-150, Feb.1960.
- COSER, R.M.; GIRO, E.M.A. Tratamento endodôntico de molares decíduos humanos com necrose pulpar e lesão periapical: estudo radiográfico. **PGR:Pós Grad. Fac. Odontol. São José dos Campos**, São José dos Campos, v.5, n.1, p.84-92, jan./abr. 2002.
- CVEK, M. Treatment of non-vital permanent incisors with calcium hydroxide. I. Follow-up of periapical repair and apical closure of immature roots. **Odontol. Revy**, Lund, v.23, n. 1, p.27-44, 1972.
- CVEK, M.S.; SUNDSTRÖM, B. Treatment of non-vital permanent incisors with calcium hydroxide. V- Histologic appearance of roentgenographically demonstrable apical closure of immature roots. **Odontol. Revy**, Lund, v.25, n.4, p.379-391, 1974.
- DEZAN JÚNIOR, E. **Indução experimental de anacorese no periápice de dentes após obturação de canais**: estudo em cães em região geográfica endêmica para Leishmaniose. 2001. 78f. Tese (Doutorado em Endodontia) – Faculdade de Odontologia de Bauru, Universidade de São Paulo, Bauru, 2001.
- DIFIORE, P.M.; PETERS, D.D.; SETTERSTROM, J.A.; LORTON, L. The antibacterial effects of calcium hydroxide apexification pastes on Streptococcus sanguis. **Oral Surg. Oral Med. Oral Pathol.**, St Louis, v.55, n.1, p.91-94, Jan. 1983.
- DIXON, C.M.; RICKERT, U.G. Histologic verification of results of root canal therapy in experimental animals. **J. Am. Dent. Assoc.**, Chicago, v.25, n.2, p.1781-1803, Nov.1938.
- DYLEWSKI, J.J. Apical closure of nonvital teeth. **Oral Surg. Oral Med. Oral Pathol.**, St Louis, v.32, n.1, p.82-89, July 1971.
- ERDOGAN, G. The treatment of nonvital immature teeth with calcium hydroxide-sterile water paste: two case reports. **Quintessence Int.**, Berlin, v.28, n.10, p.681-686, Oct. 1997.
- ESTRELA, C.; ESTRELA, C.R.A. O hidróxido de cálcio é a única medicação intracanal para combater a infecção endodôntica? In: CARDOSO, R.J.A.; GONÇALVES, E.A.N. **Endodontia/Trauma**. São Paulo: Ed. Artes Médicas, 2002. Cap. 12, p.239-266.

- FARACO JÚNIOR, I.M.; PERCINOTO, C. Avaliação de duas técnicas de pulpectomia em dentes decíduos. **Rev. Assoc. Paul. Cir. Dent.**, São Paulo, v.52, n.5, p.400-404, set./out. 1998.
- FAVA, L. R. G.; SAUNDERS, W. P. Calcium hydroxide pastes: classification and clinical indications. **Int. Endod. J.**, Oxford, v.32, n.4, p.257-282, Aug. 1999.
- FAVINHA, S.N.G. **Estudo do comportamento biológico em dentes de cães e da capacidade seladora marginal de cimentos experimentais à base de resina plástica sem ou com diferentes proporções de hidróxido de cálcio.** 1999. 176f. Dissertação (Mestrado em Clínicas Odontológicas, Endodontia) - Faculdade de Ciências Odontológicas, Universidade de Marília, Marília, 1999.
- FAVINHA, S.N.G.; SOUZA, V.; HOLLAND, R.; DEZAN JUNIOR, E.; NERY, M.J.; BERNABÉ, P. F. E.; OTOBONI FILHO, J.A. Comportamento biológico de dentes de cães a um cimento experimental à base de resina plástica acrescido ou não de hidróxido de cálcio. **Rev. Ciênc. Odontol.**, Marília, v.5, n.5, p.87-106, 2002.
- FEIGLIN, B. Differences in apex formation during apexification with calcium hydroxide paste. **Endod. Dent. Traumatol.**, Copenhagen, v.1, n.5, p.195-199, Oct. 1985.
- FELIPPE, M.C.S.; FELIPPE, W.T.; MARQUES, M.M.; ANTONIAZZI, J.H. The effect of the renewal of calcium hydroxide paste on the apexification and periapical healing of teeth with incomplete root formation. **Int. Endod. J.**, Oxford, v.38, n.7, p.436-442, Jul. 2005.
- FUCHINO, T. Clinical and histopathological studies of pulpectomy in deciduous teeth. **Shikwa GaKubo**, Tokyo, v.80, n.7, p.971-1017, Jul. 1980.
- FUCHINO, T.; YAKUSHIGI, M.; MACHIDA, Y. A clinico-radiographical study of root canal filling in the deciduous teeth with Vitapex. **Japanese J. Pedod.**, v.16, n.2, p.360-365, 1978.
- FUJII, H.; MACHIDA, Y. Histological study of therapy for infected nonvital permanent teeth with incompletely formed apices. **Bull. Tokyo Dent. Coll.**, Tokyo, v.32, n.1, p.35-45, Feb.1991.
- GARCIA-GODOY, F. Evaluation of an iodoform paste in root canal therapy for infected primary teeth. **ASDC J. Dent. Child.**, Chicago, v.54, n.1, p.30-34, Jan./Feb.1987.
- GHOSE, L.J.; BAGHDADY, V.S.; HIKMAT, B.Y.M. Apexification of immature apices of pulpless permanent anterior teeth with calcium hydroxide. **J. Endod.**, Baltimore, v.13, n.6, p.285-291, June. 1987.
- GIANSANTE JÚNIOR, S.; HOLLAND, R. Pulpotomia em saúde pública: avaliação da técnica empregada nos serviços odontológicos da região administrativa da DIR-VI "SUS" de Araçatuba. **JBE J. Bras. Endo/Perio**, Curitiba, v.3, n.8, p.55-61, jan./mar. 2002.
- GIANSANTE JÚNIOR, S.; HOLLAND, R.; SALIBA, N.A.; SALIBA, O. Avaliação de técnicas de pulpotomia empregadas no serviço odontológico social de Araçatuba (SP). **Rev. Fac. Odontol. Lins**, Lins, v.10, n.2, p.41-47, jan./dez. 1997.

- GIER, R.E.; MITCHELL, D.F. Anachoretic effect of pulpitis. **J. Dent. Res.**, Alexandria, v.47, n.4, p.564-570, Jul./Aug. 1968.
- GIULIANI, V.; BACCETTI, T.; PACE, R.; PAGAVINO, G. The use of MTA in teeth with necrotic pulps and open apices. **Dent. Traumatol.**, Copenhagen, v.18, n.4, p.217-221, Aug. 2002.
- GOLDSTEIN, S.; SEDAGHAT-ZANDI, A.; GREENBERG, M.; FRIEDMAN, S. Apexification & apexogenesis. **N.Y. State Dent. J.**, Albany, v.65, n.5, p.23-25, May 1999.
- GOULD, J.M. Root canal therapy for infected primary molar teeth: preliminary report. **ASDC J. Dent. Child.**, Chicago, v.39, n.4, 269-273, Jul./Aug.1972.
- GUEDES-PINTO, A. C. **Odontopediatria**. 5. ed. São Paulo: Ed. Santos, 1995. p.657-697.
- GUPTA, S.; SHARMA, A.; DANG, N.; AGGARWAL, S. Management of teeth with open apices and necrotic pulps with single visit apexification: 3 representative cases. **J. Indian. Soc. Pedod. Prev. Dent.**, Chandigarh, v.16, n.2, p.52-55, June. 1998.
- HAM, J.W.; PATTERSON, S. S.; MITCHELL, D.F. Induced apical closure of immature pulpless teeth in monkeys. **Oral Surg. Oral Med. Oral Pathol.**, St Louis, v. 33, n.3, p.438-449, Mar. 1972.
- HAM, K.A.; WITHERSPOON, D.E.; GUTMANN, J.L.; RAVINDRANATH, S.; GAIT, T.C.; OPPERMAN, L.A. Preliminary evaluation of BMP-2 expression and histological characteristics during apexification with calcium hydroxide and mineral trioxide aggregate. **J. Endod.**, Baltimore, v.31, n.4, p. 275-279, Apr. 2005.
- HAN, G.Y.; PARK, S.H.; YOON, T.C. Antimicrobial activity of Ca(OH)₂ containing pastes with *Enterococcus faecalis* in vitro. **J. Endod.**, Baltimore, v. 27, n.5, p.328-332, May 2001.
- HASHIGUCHI, I.; YAMAZA, T.; NAKANO, T.; YOSHIME, Y.; NAKAMUTA, H.; ALKAMINE, A. Histological examination of the biocompatibility of calcipex, a new calcium hydroxide-containing intracanal dressing, after filling bony defects. **Dent. Jpn.**, Tokyo, v.37, p.51-55, Mar. 2001.
- HEITHERSAY, G.S. Stimulation of root formation in incompletely developed pulpless teeth. **Oral Surg. Oral Med. Oral Pathol.**, St Louis, v.29, n.4, p. 620-630, Apr. 1970.
- HENDRY, J.A.; JEANSONNE, B.G.; DUMMETT JÚNIOR, C.O.; BURRELL, W. Comparison of calcium hydroxide and zinc oxide and eugenol pulpectomies in primary teeth of dogs. **Oral Surg. Oral Med. Oral Pathol.**, St Louis, v.54, n.4, p.445-451, Oct. 1982.
- HESS, W.; KELLER, O. **Le tavole anatomiche**. Itália: Ed. Cient. Oral B., 1988. n.p.
- HIBBARD, E.D.; IRELAND, R.L. Morphology of the root canals of the primary molar teeth. **ASDC J. Dent. Child.**, Chicago, v.24, p.250-257, 1957.
- HOLAN, G.; TOPF, J.; FUKS, A.B. Effect of root canal infection and treatment of traumatized primary incisors on their permanent successors. **Endod. Dent. Traumatol.**,

Copenhagen, v.8, n.1, 12-15, Feb. 1992.

HOLLAND, R. Emprego tópico de medicamentos no interior dos canais radiculares. **Odonto Master: Endodontia**, Rio de Janeiro, v.1, n.2, p.23-35, 1994.

HOLLAND, R.; LEONARDO, M.R. Processo de reparo de dentes com rizogênese incompleta após tratamento endodôntico: contribuição ao estudo. **Rev. Bras. Odontol.**, Rio de Janeiro, v.25, n.154, p.370-377, nov./dez. 1968.

HOLLAND, R.; SOUZA, V. Ability of a new calcium hydroxide root canal filling material to induce hard tissue formation. **J. Endod.**, Baltimore, v.11, n.12, p.535-543, Dec. 1985.

HOLLAND, R.; SOUZA, V.; ESTRELA, C. Protocolo de estudos de materiais endodônticos após obturação de canal radicular de dentes de cães. In: ESTRELA, C. **Metodologia científica: ciência, ensino, pesquisa**. 2.ed. São Paulo: Artes Médicas, 2005a, p.275-293.

HOLLAND, R.; SOUZA, V.; RUSSO, M.C. Healing process after root canal therapy in immature human teeth. **Rev. Fac. Odontol. Araçatuba**, Araçatuba, v.2, n.2, p. 269-279, 1973.

HOLLAND, R.; SOARES, I.J.; SOARES, I.M.L.; DIAS, N.V. The effect of the dressing in the tissue reactions following apical plugging of the root canal dog's pulpless teeth with dentin chips. **Rev. Odontol. UNESP.**, São Paulo, v.18, n.1/2, p.101-108, 1989.

HOLLAND, R.; SOUZA, V.; TAGLIAVINI, R.L.; MILANEZI, L.A. Healing process of the teeth with open apices: histological study. **Bull. Tokyo Dent. Coll.**, Tokyo, v.12, n.4, p.333-338, Nov. 1971.

HOLLAND, R.; MAISTO, O.; SOUZA, V.; MARESCA, B.M.; NERY, M.J. Acción y velocidad de reabsorción de distintos materiales de obturación de conductos radiculares en el tejido conectivo periapical. **Rev. Asoc. Odontol. Argent.**, Buenos Aires, v.69, n.1, p.7-17, ene./feb., 1981.

HOLLAND, R.; MAISTO, O.; SOUZA, V.; MARESCA, B.M.; NERY, M.J. Comparación histológica de dientes de perros sobreobturados com tres materiales. **Rev. Esp. Endodoncia**, Barcelona, v.4, n.3, p.79-86, dic. 1986.

HOLLAND, R.; MELLO, W.; NERY, M.J.; BERNABÉ, P.F.E.; SOUZA, V. Reaction of human periapical tissue to pulp extirpation and immediate root canal filling with calcium hydroxide. **J. Endod.**, Baltimore, v.3, n.2, p.63-67, Feb. 1977.

HOLLAND, R.; PINHEIRO, C.E.; MELLO, W.; NERY, M.J.; SOUZA, V. Histochemical analysis of the dog's dental pulp after pulp capping with calcium, barium, and strontium hydroxides. **J. Endod.**, Baltimore, v.8, n.10, p.444-447, Oct. 1982.

HOLLAND, R.; SOUZA, V.; MELLO, W.; NERY, M.J.; BERNABÉ, P.F.E. Influência dos fragmentos de dentina no resultado do tratamento conservador da polpa dental exposta ou inflamada. **RGO**, Porto Alegre, v.26, n.2, p.98-102, abr./jun. 1978a.

HOLLAND, R.; SOUZA, V.; NERY, M.J.; MELLO, W.; BERNABÉ, P.F.E. Root canal

treatment with calcium hydroxide: effect of an oily or a water soluble vehicle. **Rev. Odontol. UNESP**, São Paulo, v.12, n.1/2, p.1-6, jan./dez. 1983a.

HOLLAND, R.; MELLO, W.; SOUZA, V.; NERY, M.J.; BERNABÉ, P.F.E.; OTOBONI FILHO, J.A. Comportamento dos tecidos apicais e periapicais de dentes de cães após a obturação do canal com Sealapex acrescido ou não de iodofórmio. **Rev. Odontol. UNESP**, São Paulo, v.19, n.1, p.97-104, 1990.

HOLLAND, R.; MELLO, W.; SOUZA, V.; NERY, M.J.; BERNABÉ, P.F.E.; OTOBONI FILHO, J.A. Reacción de la pulpa y tejidos periapicales de dientes de perros, con forámenes incompletamente formados, posteriormente a la pulpotomia y protección con hidróxido de calcio o formocresol: estudio histológico a distancia. **Rev. Esp. Endodoncia**, Barcelona, v.1, n.1, p.33-38, ene. Jan. 1983 b.

HOLLAND, R.; NERY, M.J.; MELLO, W.; SOUZA, V.; BERNABÉ, P.F.E.; OTOBONI FILHO, J.A. Root canal treatment with calcium hydroxide. I- Effect of overfilling and refilling. **Oral Surg. Oral Med. Oral Pathol.**, St Louis, v.47, n.1, p.87-92, Jan. 1979.

HOLLAND, R.; OTOBONI FILHO, J.A.; SOUZA, V.; NERY, M.J.; BERNABÉ, P.F.E.; DEZAN JÚNIOR, E. Calcium hydroxide and a corticosteróid-antibiotic association as dressings in cases of biopulpectomy: a comparative study in dog's teeth. **Braz. Dent. J.**, Ribeirão Preto, v.9, n.2, p.67-76, 1998.

HOLLAND, R.; OTOBONI FILHO, J. A.; SOUZA, V.; NERY, M. J.; BERNABÉ, P. F. E.; DEZAN JÚNIOR, E. A comparison of one versus two appointment endodontic therapy in dogs' teeth with apical periodontitis. **J. Endod.**, Chicago, v.29, n.2, p.121-124, Feb. 2003.

HOLLAND, R.; SOUZA, V.; NERY, M. J.; BERNABÉ, P.F.E.; MELLO, W.; OTOBONI FILHO, J. A. Apical hard -tissue deposition in adult teeth of monkeys with use of calcium hydroxide. **Aust. Dent. J.**, Chicago, v.25, n.4, p.189-192, Aug. 1980a.

HOLLAND, R.; SOUZA, V.; NERY, M.J.; BERNABÉ, P.F.E.; MELLO, W.; OTOBONI FILHO, J.A. Behaviour of the human periapical tissue to root canal filling with Caulk gutta-percha cones. **Rev. Fac. Odontol. Araçatuba**, Araçatuba, v.7, n. 2, p.163-167, 1978b.

HOLLAND, R.; SOUZA, V.; NERY, M.J.; BERNABÉ, P.F.E.; MELLO, W.; OTOBONI FILHO, J.A. Comportamento dos tecidos periapicais de dentes de cães com rizogênese incompleta após obturação de canal com diferentes materiais obturadores. **Rev. Bras. Odontol.**, Rio de Janeiro, v.49, n.3, p.49-53, maio/jun. 1992.

HOLLAND, R.; SOUZA, V.; NERY, M.J.; MELLO, W.; BERNABÉ, P.F.E.; OTOBONI FILHO, J.A. Effect of the dressing in root canal treatment with calcium hydroxide. **Rev. Fac. Odontol. Araçatuba**, Araçatuba, v.7, n.1, p.39-45, 1978c.

HOLLAND, R.; SOUZA, V.; NERY, M.J.; MELLO, W.; BERNABÉ, P.F.E.; OTOBONI FILHO, J.A. Tissue reations following apical plugging of the root canal with infected dentin chips: a histologic study in dog's teeth. **Oral Surg. Oral Med. Oral Pathol.**, St Louis, v.49, n.4, p. 366-369, Apr. 1980b.

HOLLAND, R.; SOUZA, V.; MELLO, W.; NERY, M.J.; PANNAIN, R.; BERNABÉ, P.F.E.;

- OTOBONI FILHO, J.A. Healing process of dental pulp after pulpotomy or curettage and calcium hydroxide protection: effect of corticosteroid dressing. **Rev. Fac. Odontol. Araçatuba**, Araçatuba, v.7, n.2, p.153-161, 1978d.
- HOLLAND, R.; SANT'ANNA JUNIOR, A.; SOUZA, V.; DEZAN JUNIOR, E.; OTOBONI FILHO, J.A.; BERNABÉ, P.F.E.; NERY, M.J.; MURATA, S.S. Influence of apical patency and filling material on healing process of dogs' teeth with vital pulp after root canal therapy. **Braz. Dent. J.**, Ribeirão Preto, v.16, n.1, p. 9-16, 2005b.
- HOLLAND, R.; SOUZA, V.; MURATA, S.S.; NERY, M.J.; BERNABÉ, P.F.E.; OTOBONI FILHO, J.A.; DEZAN JÚNIOR, E. Healing process of dog dental pulp after pulpotomy and pulp covering with mineral trioxide aggregate or Portland cement. **Braz. Dent. J.**, Ribeirão Preto, v.12, n.2, p.109-113, 2001.
- HOOFT, J.; MATTHEEUWS, D.; VAN BREE, P. Radiology of deciduous teeth resorption and definitive teeth eruption in dog. **J. Small Anim. Pract.**, v.20, n.3, p. 175-80, Mar 1979.
- KAWAKAMI, T.; NAKAMURA, C.; EDA, S. Effects of the penetration of a root canal filling material into the mandibular canal. 1. Tissue reaction to the material. **Endod. Dent. Traumatol.**, Copenhagen, v. 7, n.1, p. 36-41, Feb. 1991a.
- KAWAKAMI, T.; NAKAMURA, C.; EDA, S. Effects of the penetration of a root canal filling material into the mandibular canal. 2. Changes in the alveolar nerve tissue. **Endod. Dent. Traumatol.**, Copenhagen, v. 7, n.1, p. 42-47, Feb. 1991b.
- KAWAKAMI, T.; NAKAMURA, C.; HASEGAWA, H.; AKAHAME, S.; EDA, S. Ultrastructural study of initial calcification in the rat subcutaneous tissues elicited by a root canal filling material. **Oral Surg. Oral Méd. Oral Pathol.**, St Louis, v.63, n.3, p.360-365, Mar. 1987.
- KAWAKAMI, T.; NAKAMURA, C.; HAYASHI, T.; EDA, S.; AKAHANE, S. Studies on the tissue reactions to the paste of calcium hydroxide added iodoform (root canal filling material: Vitapex): second report, a electron- microscopic study. **J. Matsumoto Dent. Coll. Soc.**, v.5, n.2, p. 161-70, 1979.
- KING, R. M. Treatment of pulps and the management of young children. **N. Z. Dent. J.**, Auckland, v.57, p.7-12, Jan.1961.
- KO, H.; RODRIGUEZ, F.; BAJJALIEH, M.; RUBY, J. Vitapex pulpectomy for infected primary teeth. **Int. J. Paediatr. Dent., Oxford**, v.13, Issue 51, p.64-65, Sep. 2003.
- KOPEL, H.M. Consideration for the direct pulp capping procedure in primary teeth: a review of the literature. **ASDC J. Dent. Child.**, Chicago, v.59, n.2, p.141-149, Mar./Apr. 1992.
- KUBOTA, K.; GOLDEN, B.E.; PENUGONDA, B. Root canal filling materials for primary teeth: a review of the literature. **ASDC J. Dent. Child.**, Chicago, v.59, n.3, p.225-227, May/June 1992.
- LAGE MARQUES, J.L.S.; CONTI, R.; ANTONIAZZI, J.H.; GUTZ, I. Avaliação da velocidade de dissociação iônica do hidróxido de cálcio associado a diferentes veículos.

Rev. Odontol. Univ. São Paulo, São Paulo, v.8, n.2, p.81-87, abr./jun. 1994.

LEONARDO, M.R.; CANZANI, J.H.; BERBERT, A.; FERNÁNDEZ, E.G.; LIA, R.C. Reacción a la pasta lentamente reabsorbible en el tejido periapical de perros. **Rev. Asoc. Odontol. Argent.**, Buenos Aires, v.70, n.4, p.217-221, jun. 1982.

LEONARDO, M.R.; SILVA, L.A.B.; UTRILLA, L.S.; LEONARDO, R.T.; CONSOLARO, R. Effect of intracanal dressings on repair and apical bridging of teeth with incomplete root formation. **Endod. Dent. Traumatol.**, Copenhagen, v.9, n.1, p.25-30, Feb. 1993.

LILLIE, R, D. **Histopathologic technic and practical histochemistry**. New York: Blakiston, 1954, p.114.

LINSUWANONT, P. MTA apexification combined with conventional root canal retreatment. **Aust. Endod. J.**, Melbourne, v.29, n.1, p.45-48, Apr. 2003.

LOPES, H. P.; COSTA FILHO, A.S. Uso do hidróxido de cálcio com veículo oleoso: como tampão apical em dentes despulpados com lesões periapicais. **RGO**, Porto Alegre, v.36, n.2, p.133-138, mar./abr. 1988.

LOPES, H. P.; COSTA FILHO, A.S.; JONES JÚNIOR, J. O emprego do hidróxido de cálcio associado ao azeite de oliva. **RGO**, Porto Alegre, v.34, n.4, p.306-313, jul./ago.1986.

LU, Y. M.; QIN, J.N. A comparison of the effect between Vitapex paste and antibiotic paste in apexification. **Shanghai Kou Qiang Yi Xue**, Shanghai, v.13, n.5, p.449-451, Oct. 2004.

MACHIDA, Y. Root canal therapy in deciduous teeth. **Nikon Shika Ishikai Zasshi**, Tokyo, v.36, n.7, p.796-802, 1983

MAISTO, A.A.; CAPURRO, M.A. Obturación de conductos radiculares com hidróxido de calcio-iodoformo. **Rev. Asoc. Odontol. Argent.**, Buenos Aires, v.52, n.5, p.167-173, mayo 1964

MANI, S. A.; CHAWLA, H.S.; TEWARI, A.; GOYAL, A. Evaluation of calcium hydroxide and zinc oxide eugenol as root canal filling materials in primary teeth. **ASDC J. Dent. Child.**, Chicago, v.67, n.2, p.142-147, Mar./ Apr. 2000.

MAROTO, M.; BARBERÍA, E.; PLANELLS. P.; VERA, V. Treatment of a non-vital immature incisor with mineral trioxide aggregate (MTA). **Dent. Traumatol.**, Copenhagen, v.19, n.3, p.165-169, June. 2003.

MATSUMIYA, S.; KITAMURA, M. Histo-pathological and histobacteriological studies of the relation between the condition of sterilization of the interior of the root canal and the healing process of periapical tissues in experimentally infected root canal treatment. **Bull. Tokyo Dent. Coll.**, Tokyo, v.1, n.1, p.1-19, Oct.1960.

MATSUMURA, Y. An experimental study on the root canal filling in deciduous teeth. II. Histopathological observations of the root resorption of deciduous teeth after root canal filling in dogs. **Aichi-Gakuin Daigaku Shigakkaishi**, Nagoya, v.21, n.3, p.534-562, Sept.1983.

- MAURICIO, C. V., LIA, R.C.C, LEONARDO, M.R., BENATTI NETO, C. Estudo histomorfológico do tecido conjuntivo subcutâneo do rato ao implante de pastas à base de hidróxido de cálcio, contidas em tubos de dentina humana. **Rev. Odontol. Unesp**, São Paulo, n.15/16, p.23-38, 1986/1987.
- MCDONALD, J.B.; HARE, G.C.; WOOD, A.W.S. The bacteriologic status of the pulp chambers in intact teeth found to be nonvital following trauma. **Oral Surg. Oral Med. Oral Pathol.**, St Louis, v.10, n.3, p.318-322, Mar. 1957.
- MELLO, W.; HOLLAND, R.; SOUZA, V. Capeamento pulpar com hidróxido de cálcio ou pasta de óxido de zinco e eugenol: estudo histológico comparativo em dentes de cães. **Rev. Fac. Odontol. Araçatuba**, Araçatuba, v.1, n.1, p. 33-44, 1972.
- MICHANOWICZ, J. P.; MICHANOWICZ, A.E. A conservative approach and procedure to fill a. incomplete formed root canal using calcium hydroxide as an adjunct. **ASDC J. Dent. Child.**, Chicago, v.34,n.1, p.42-47, Jan. 1967
- MORTAZAVI, M.; MESBAHI, M. Comparison of zinc oxide and eugenol, and Vitapex for root canal treatment of necrotic primary teeth. **Int. J. Paediatr. Dent.**, Oxford, v.14, n.6, p.417-424, Nov. 2004.
- MURATA, S.S. **Análise histomorfológica de dentes decíduos de cães após biopulpectomia e obturação dos canais com diferentes materiais**. 2002. 183 f. Dissertação (Mestrado em Odontopediatria) – Faculdade de Odontologia, Universidade Estadual Paulista “Julio de Mesquita Filho”, Araçatuba, 2002.
- MURATA, S.S.; HOLLAND, R.; SOUZA, V.; DEZAN JUNIOR, E.; GROSSI, J.A.; PERCINOTO, C. Histological analysis of the periapical tissues of dog deciduous teeth after root canal filling with different materials. **J. Appl. Oral. Sci.**, Bauru, v.13, n.3, p.318-324, Jul./Sep. 2005.
- NEDLEY, M. P. The pulpectomy in primary teeth. **J. Mich. Dent. Assoc.**, Lansing, v.84, n.8, p.38-42, Aug. 2002.
- NERY, R.S. **Avaliação do comportamento histomorfológico de dentes decíduos de cães, após biopulpectomia e obturação dos canais radiculares com diferentes materiais**. 1999. 253f. Dissertação (Mestrado em Odontopediatria) – Faculdade de Odontologia, Universidade Estadual Paulista “Julio de Mesquita Filho”, Araçatuba, 1999.
- NERY, R. S. **Comportamento dos tecidos apicais e periapicais de dentes decíduos de cães após a biopulpectomia e obturação dos canais radiculares com Sealapex, Sealer Plus e MTA**. 2000. 312f. Tese (Doutorado em Odontopediatria) – Faculdade de Odontologia, Universidade Estadual Paulista “Julio de Mesquita Filho”, Araçatuba, 2000.
- NICHOLLS, E. Endodontic treatment during root formation. **Int. Dent. J.**, Oxford, v.31, n.1, p.49-59, Mar. 1981.
- NISHINO, M.; INOUE, K.; ONO, Y.; YAMAGUSHI, K.; SANENO, K. Clinico roentogenographical study of iodoform calcium hydroxide root canal filling material

- “Vitapex” in deciduous teeth. **Japanese J. Pedod.**, v.18, n.1, p.20-24, 1980.
- NUNES, A.C.G.P.; KÜMMER, T.R.; ROCHA, M.J.C. Cronologia de erupção, rizogênese e rizólise na dentição decídua de cães da raça Beagle para pesquisa in vivo. **Braz. Oral Res.**, São Paulo, v.19, suppl., p.131, Sep. 2005.
- NURKO, C.; GARCIA-GODOY, F. Evaluation of a calcium hydroxide/ iodoform paste (Vitapex) in root canal therapy for primary teeth. **J. Clin. Pediatr. Dent.**, Birmingham, v.23, n. 4, p. 289-294, 1999.
- NURKO, C.; RANLY, D.M.; GARCIA-GODOY, F.; LAKSHMYYA, K.N. Resorption of a calcium hydroxide/iodoform paste (Vitapex) in root canal therapy for primary teeth: a case report. **Pediat. Dent.**, Chicago, v.22, n.6, p.517-520, Nov./Dec. 2000.
- NYGAARD-OSTBY, B. The role of the blood clot in endodontic therapy: an experimental histologic study. **Acta Odontol. Scand.**, Oslo, v.19, n.3-4, p.323-353, Dec. 1961.
- O’RIORDAN, M. Apexification of deciduous incisor. **J. Endod.**, Baltimore, v.6, n.6, p.607-609, June, 1980.
- OTOBONI FILHO, J.A. **Processo de reparo de dentes de cães com lesão periapical após tratamento endodôntico em uma ou duas sessões**: influência do tempo de curativo de demora e do tipo de material obturador. 2000. 341f. Tese (Livre – Docência em Endodontia) – Faculdade de Odontologia, Universidade Estadual Paulista “Julio de Mesquita Filho”, Araçatuba, 2000.
- PABLA, T.; GULATI, M.S.; MOHAN, V. Evaluation of antimicrobial efficacy of various root canal filling materials for primary teeth. **J. Indian. Soc. Pedod. Prev. Dent.**, Chandigarh, v.15, n. 4, p.134-140, Dec. 1997.
- PÉRET, L.R.C.A. **Uso do hidróxido de cálcio no tratamento endodôntico radical de dentes decíduos**. 1999, 94f. Dissertação (Monografia de Endodontia) – Faculdade de Odontologia, Universidade Federal de Minas Gerais, Belo Horizonte.
- REYES, A.D.; REINA, E.S. Root canal treatment in necrotic primary molars. **J. Pedod.**, Boston, v.14, n.1, p.36- 39, 1989.
- RIBEIRO, R.A.; MYAKI, S.I.; GIOSO, M.A.; ARAÚJO, N.S. Pulpal response of dogs primary teeth to an adhesive system or to a calcium hydroxide cement. **Pesqui. Odontol. Bras.**, São Paulo, v.14, n.1, p.47-52, jan./mar. 2000.
- RIFKIN, A.J. Techniques and materials used in endodontics for primary teeth. **J. Dent. Assoc. S. Afr.**, Capc Town, v.37, n.6, p.377-381, June 1982.
- RIPA, L.W. Pulp therapy for primary dentition II. The treatment of teeth with non- vital or degenerating pulps. **J. Conn. State Dent. Assoc.**, Hartford, v.44, n.4, p.210-215, Oct. 1970.
- ROBINSON, H.B.G.; BOLING, L.R. The anachoretic effect in pulpitis. I. bacteriologic studies. **J. Am. Dent. Assoc.**, Chicago, v.28, n.1, p.268-282, Feb. 1941.

- ROSENDAHL, R.; WEINERT-GRODD, A. Root canal treatment of primary molars with infected pulps using calcium hydroxide as a root canal filling. **J. Clin. Pediatr. Dent.**, Birmingham, v.19, n.4, p.255-258, 1995.
- ROWE, A.H.R. Problems of intra canal testing of endodontic materials. **Int. Endod. J.**, Oxford, v.13, n.2, p.96-103, May 1980.
- RUSSO, M.C.; HOLLAND, R. Microscopical findings after protection with various dressings in pulpotomized deciduous teeth of dogs. **Rev. Fac. Odontol. Araçatuba**, Araçatuba, v.3, n.1, p.113-123, 1974.
- RUSSO, M.C.; OLIVEIRA, J.D. Tissue reaction to calcium hydroxide or formocresol after pulpotomy in sound or inflamed deciduous pulps of dog. **Rev. Fac. Odontol. Araçatuba**, Araçatuba, v. 4, n.1, p.7-21, 1975.
- RUSSO, M.C.; HOLLAND, R.; NERY, R.S. Periapical tissue reactions of deciduous teeth to some root canal filling materials: histological study in dogs. **Rev. Fac. Odontol. Araçatuba**, Araçatuba, v.5, n.1/2, p.163-177, 1976.
- RUSSO, M.C.; OKAMOTO, T.; HOLLAND, R. Treatment of inflamed pulp in deciduous teeth: histological study in dog. **Bull. Tokyo Dent. Coll.**, Tokyo v.13, n.1, p.9-20, Feb. 1972.
- RUSSO, M.C.; SOUZA, V.; HOLLAND, R. Effects of the dressings with calcium hydroxide under pressure on the pulpal healing of pulpotomized human teeth. **Rev. Fac. Odontol. Araçatuba**, Araçatuba, v.3, n.2, p.303-311, 1974.
- RUSSO, M.C.; HOLLAND, R.; OKAMOTO, T.; MELLO, W. In vivo fixative effect of formocresol on pulpotomized deciduous teeth of dogs. **Oral Surg. Oral Med. Oral Pathol.**, St Louis, v.58, n.6, p.706-714, Dec. 1984.
- SAFAVI, K.; NAKAYAMA, T. A. Influence of mixing vehicle on dissociation of calcium hydroxide in solution. **J. Endod.**, Baltimore, v.26, n.11, p. 649-651, Nov. 2000.
- SAFI, L.; RAVANSHAD, S. Continued root formation of a pulpless permanent incisor following root canal treatment: a case report. **Int. Endod. J.**, Oxford, v.38, n.7, p.489-493, Jul. 2005.
- SANT'ANNA JÚNIOR, A. **Influência da preservação ou não do coto pulpar, e do tipo de cimento obturador, no processo de reparo de dentes de cães após biopulpectomia e tratamento endodôntico**. 2001. 205f. Dissertação (Mestrado em Endodontia) - Faculdade de Ciências Odontológicas, Universidade de Marília, Marília, 2001.
- SATO, J. Vitapex. Relato de caso clinico dos principais casos que ocorreram extravasamento, depois do tratamento de canal. Observação clinica e radiográfica. **Shikagappo**, v 78, p.179-180, 1978.
- SCHLAGEL, E.; GIDDON, R. L. The endodontic management of teeth with incompletely formed ápices. **N. Y. State Dent. J.**, Albany, v.50, n.4, p.208-211, Apr. 1984.

- SEGURA, J.J.; LLAMAS, R.; RUBIO-MANZANARES, A.J.; JIMENEZ –PLANAS, A.; GUERRERO, J. M.; CALVO, J. R. Calcium hydroxide inhibits substrate adherence capacity of macrophages. **J. Endod.**, Baltimore, v.23, n.7, p.444-447, Jul. 1997.
- SHABAHANG, S.; TORABINEJAD, M.; BOYNE, P.P.; ABEDI, H.; McMILLAN, P. A comparative study of root-end induction using osteogenic protein-1, calcium hydroxide, and mineral trioxide aggregate in dogs. **J. Endod.**, Baltimore, v.25, n.1, p.1-5, Jan. 1999.
- SHABESTARI, L.; TAYLOR, G. N.; ANGUS, W. Dental eruption pattern of the beagle. **J. Dent. Res.**, Alexandria, v.46, n.1, p.276-278, Jan./Feb. 1967.
- SHEEHY, E.C.; ROBERTS, G.J. Use of calcium hydroxide for apical barrier formation and healing in non-vital immature permanent teeth: a review. **Br. Dent. J.**, London, v.183, n.7, p.241-246, Oct. 1997.
- SILVA, C. M.; CANDELÁRIA, L. F. A.; BOMBANA, A. C. Estudo comparativo da ação antimicrobiana entre cinco pastas de obturação de canais radiculares de dentes decíduos. **JBP: J. Bras. Odontopediatr. Odontol. Bebê**, Curitiba, v.5, n.28, p.502-510, nov./dez. 2002.
- SILVA, L.A.B. **Cimentos obturadores de canal radicular à base de hidróxido de cálcio: avaliação histopatológica do reparo apical e periapical em dentes de cães, da resposta inflamatória em tecido subcutâneo e da migração celular em cavidade peritoneal de camundongo: análise do pH concentração de cálcio total e condutividade**. 1995. 191f. Tese (Livre-Docência em Odontopediatria), Faculdade de Odontologia de Ribeirão Preto, Universidade de São Paulo, Ribeirão Preto, 1995.
- SILVA, L.A.B. **Rizogênese incompleta: efeito dos curativos de “demora” e “expectante”, no tratamento de canais radiculares de dentes de cães com reação periapical crônica: avaliação radiográfica e histopatológica**. 1991. 199f. Tese (Doutorado em Odontopediatria) – Faculdade de Odontologia, Universidade Estadual Paulista “Julio de Mesquita Filho”, Araraquara, 1991.
- SILVA, L.A.B.; LEONARDO, M.R.; UTRILLA, L.S. Rizogênese incompleta: efeitos de diferentes pastas à base de hidróxido de cálcio na complementação radicular e na reparação periapical em dentes de cães: estudo histológico. **Rev. Odontol. Univ. São Paulo**, São Paulo, v.5, n.1, p.29-36, jan./jun. 1991.
- SIQUEIRA JÚNIOR, J.F.; UZEDA, M. Disinfection by calcium hydroxide pastes of dentinal tubules infected with two obligate and one facultative anaerobic bacteria. **J. Endod.**, Baltimore, v.22, n.12, p.674-676, Dec.1996
- SOARES, I.M.L.; BRAMANTE, C.M.; SOARES, I.J. Perfurações radiculares tratadas com hidróxido de cálcio P. A com propilenoglicol e Pasta L&C. **Rev. Odontol. Univ. São Paulo**, São Paulo, v.7, n.3, p.161-166, jul./set.1993.
- SOUZA, V.; HOLLAND, R. Treatment of the inflamed dental pulp. **Aust. Dent. J.**, St Leonards, v.19, n.3, p.191-196, May 1974.
- SOUZA, V.; HOLLAND, R.; MELLO, W.; NERY, M.J. Reaction of rat connective tissue to

- the implant of calcium hydroxide pastes. **Rev. Fac. Odontol. Araçatuba**, Araçatuba, v.6, n.1/2, p.69-79, 1977.
- SOUZA, V.; BERNABÉ, P.F.E.; HOLLAND, R.; NERY, M.J.; MELLO, W.; OTOBONI FILHO, J.A. Tratamento não cirúrgico de dentes com lesões periapicais. **Rev. Bras. Odontol.**, Rio de Janeiro, v.46, n.2, p.39-46, mar./abr. 1989.
- STAEHLE, H.J.; PIOCH, T.; HOPPE, W. The alkalizing properties of calcium hydroxide compounds. **Endod. Dent. Traumatol.**, Copenhagen, v.5, n.3, p.147-152, June 1989.
- STEINIG, T.H.; REGAN, J.D.; GUTMANN, J.L. The use and predictable placement of mineral trioxide aggregate in one-visit apexification cases. **Aust. Endod. J.**, St Leonards, v.29, n.1, p.34-42, Apr. 2003.
- STROMBERG, T. Wound healing after total pulpectomy in dogs: a comparative study between root fillings with calcium hydroxide, dibasic calciumphosphate, and gutta-percha. **Odontol. Revy**, Lund, v.20, n.2, p.147-163, 1969.
- TANOMARU FILHO, M. **Comportamento dos tecidos apicais e periapicais de dentes de cães portadores de reação periapical crônica em função da técnica de neutralização do conteúdo séptico-tóxico e do cimento obturador empregado no tratamento endodôntico**. 1996. 296f. Tese (Doutorado em Odontologia, Endodontia) - Faculdade de Odontologia, Universidade Estadual Paulista "Júlio de Mesquita Filho", Araraquara, 1996.
- TCHAOU, W.S.; TURNG, B.F.; MINAH, G.E.; COLL, J.A. In vitro inhibition of bacteria from root canals of primary teeth by various dental materials. **Pediatr. Dent.**, Chicago, v. 17, n.5, p.351-355, Sep./Oct. 1995.
- TORNECK, C.D.; SMITH, J.S.; GRINDALL, P. Biological effects of endodontic procedures on developing incisor teeth. IV. Effect of debridement procedures and calcium hydroxide-camphorated parachlorophenol paste in the treatment of experimentally induced pulp and periapical disease. **Oral Surg. Oral Med. Oral Pathol.**, St Louis, v.35, n.4, p. 541-554, Apr. 1973.
- TRAIRATVORAKUL, C. Apexification of a primary central incisor: 6-year follow-up. **Pediatr. Dent.**, Chicago, v.20, n.7, p.425-427, Nov./Dec. 1998.
- TZIAFAS, D. Experimental bacterial anachoresis in dog dental pulps capped with calcium hydroxide. **J. Endod.**, Baltimore, v.15, n.12, p.591-595, Dec. 1989.
- TZIAFAS, D.; BELTES, P.; MOLYVDAS, I. The calcifying potential of the pulpless open apex in untreated teeth of dogs. **J. Oral. Pathol.**, v. 16, n.7, 368-371, Aug. 1987.
- VOJINOVIC, O.; SRNIÉ, E. Induction of apical formation by the use of calcium hydroxide and iodoform-Chlumsky paste in the endodontic treatment of immature teeth. **J. Br. Endod. Soc.**, London, v.8, n.1, p.16-22, Jan. 1975.
- WEIGER, R.; HEUCHERT, T. Management of an avulsed primary incisor. **Endod. Dent. Traumatol.**, Copenhagen, v.15, n.3, p.138-143, June. 1999.


WENG, Q.F. Clinical study on the effect of Vitapex paste in apexification. **Hua Xi Kou Qiang Yi Xue Za Zhi**, Chengdu, v.22, n.3, p.214-215, June. 2004.

WOODS, R.L.; KILDEA, P.M.; GABRIEL, S.A.; FREILICH, L.S. A histologic comparison of Hydron and zinc oxide-eugenol as endodontic filling material in the primary teeth of dogs. **Oral Surg. Oral Med. Oral Pathol.**, St Louis, v.58, n.1, p.82-93, July 1984.

YATES, J. A. Barrier formation time in non- vital teeth with open apices. **Int. Endod. J.**, Oxford, v.21, n.5, p.313-319, Sept. 1988.

ZHAO, J.; LI, S. H.; ZHU, Z. H. Clinical studies of calcium hydroxide disinfecting root canal of deciduous tooth. **Shanghai Kou Qiang Yi Xue**, Shangai, v.12, n.2, p.109-111, Apr. 2003.

Апexo

unesp  **UNIVERSIDADE ESTADUAL PAULISTA**
"JÚLIO DE MESQUITA FILHO"
CAMPUS DE ARAÇATUBA – FACULDADE DE ODONTOLOGIA
CURSOS DE ODONTOLOGIA E DE MEDICINA VETERINÁRIA

COMISSÃO DE ÉTICA NA EXPERIMENTAÇÃO ANIMAL

(CEEA)

CERTIFICADO

Certificamos que o Projeto “Análise histomorfológica de dentes decíduos de cães, com rizogênese incompleta, após biopulpectomia e obturação dos canais radiculares com hidróxido de cálcio em diferentes veículos” sob responsabilidade de ROBERTO HOLLAND e SUELI SATOMI MURATA está de acordo com os Princípios Éticos na Experimentação Animal adotado pelo Colégio Brasileiro de Experimentação Animal (COBEA) e foi aprovado pela CEEA em reunião de 10/02/2003, de acordo com o protocolo nº 03/03.

Araçatuba, 12 de fevereiro de 2003.

Adelina M.S.

Profa. Ass. Dra. Adelina Maria da Silva

Presidente

Livros Grátis

(<http://www.livrosgratis.com.br>)

Milhares de Livros para Download:

[Baixar livros de Administração](#)

[Baixar livros de Agronomia](#)

[Baixar livros de Arquitetura](#)

[Baixar livros de Artes](#)

[Baixar livros de Astronomia](#)

[Baixar livros de Biologia Geral](#)

[Baixar livros de Ciência da Computação](#)

[Baixar livros de Ciência da Informação](#)

[Baixar livros de Ciência Política](#)

[Baixar livros de Ciências da Saúde](#)

[Baixar livros de Comunicação](#)

[Baixar livros do Conselho Nacional de Educação - CNE](#)

[Baixar livros de Defesa civil](#)

[Baixar livros de Direito](#)

[Baixar livros de Direitos humanos](#)

[Baixar livros de Economia](#)

[Baixar livros de Economia Doméstica](#)

[Baixar livros de Educação](#)

[Baixar livros de Educação - Trânsito](#)

[Baixar livros de Educação Física](#)

[Baixar livros de Engenharia Aeroespacial](#)

[Baixar livros de Farmácia](#)

[Baixar livros de Filosofia](#)

[Baixar livros de Física](#)

[Baixar livros de Geociências](#)

[Baixar livros de Geografia](#)

[Baixar livros de História](#)

[Baixar livros de Línguas](#)

[Baixar livros de Literatura](#)
[Baixar livros de Literatura de Cordel](#)
[Baixar livros de Literatura Infantil](#)
[Baixar livros de Matemática](#)
[Baixar livros de Medicina](#)
[Baixar livros de Medicina Veterinária](#)
[Baixar livros de Meio Ambiente](#)
[Baixar livros de Meteorologia](#)
[Baixar Monografias e TCC](#)
[Baixar livros Multidisciplinar](#)
[Baixar livros de Música](#)
[Baixar livros de Psicologia](#)
[Baixar livros de Química](#)
[Baixar livros de Saúde Coletiva](#)
[Baixar livros de Serviço Social](#)
[Baixar livros de Sociologia](#)
[Baixar livros de Teologia](#)
[Baixar livros de Trabalho](#)
[Baixar livros de Turismo](#)