

**PONTIFÍCIA UNIVERSIDADE CATÓLICA DO RIO GRANDE DO SUL  
FACULDADE DE MEDICINA  
PROGRAMA DE PÓS-GRADUAÇÃO EM MEDICINA  
DISSERTAÇÃO DE MESTRADO**

**FÁBIO MILACH GERVINI**

**O VALOR DA ULTRA-SONOGRAFIA NO DIAGNÓSTICO E  
CLASSIFICAÇÃO DAS RUPTURAS DO MANGUITO ROTADOR**

**Porto Alegre**

**2006**

# **Livros Grátis**

<http://www.livrosgratis.com.br>

Milhares de livros grátis para download.

**FÁBIO MILACH GERVINI**

**O VALOR DA ULTRA-SONOGRAFIA NO DIAGNÓSTICO E  
CLASSIFICAÇÃO DAS RUPTURAS DO MANGUITO ROTADOR**

**Dissertação apresentada como requisito  
para obtenção do grau de Mestre, pelo  
Programa de Pós-Graduação da Faculdade  
de Medicina da Pontifícia Universidade  
Católica do Rio Grande do Sul.**

**ORIENTADOR:**

Dr. Jefferson Braga da Silva

**CO-ORIENTADOR:**

Dr. Marcos William Fridman

**Porto Alegre, 2006**

**Porto Alegre**

**2006**

#### DADOS INTERNACIONAIS DE CATALOGAÇÃO NA PUBLICAÇÃO (CIP)

G387v Gervini, Fábio Milach

O valor da ultra-sonografia no diagnóstico e classificação das rupturas do manguito rotador / Fábio Milach Gervini; orient. Jefferson Luís Braga da Silva; co-orient. Marcos William Fridman. Porto Alegre: PUCRS, 2006. 57f.: il. gráf. tab.

Dissertação (Mestrado) – Pontifícia Universidade Católica do Rio Grande do Sul. Faculdade de Medicina. Programa de Pós-Graduação em Medicina e Ciências da Saúde. Área de concentração: Cirurgia.

1. BAINHA ROTADORA/lesões. 2. MANGUITO ROTADOR. 3. RUPTURA. 4. BAINHA ROTADORA/ultrasonografia. 5. IMAGEM POR RESSONÂNCIA MAGNÉTICA. 6. RESSONÂNCIA MAGNÉTICA NUCLEAR/uso diagnóstico. 7. ARTROSCOPIA. 8. OMBRO. 9. OMBRO/ultrasonografia. 10. SENSIBILIDADE E ESPECIFICIDADE. 11. ESTUDOS TRANSVERSAIS. I. Silva, Jefferson Luís Braga da. II. Fridman, Marcos William. III. Título.

C.D.D. 617.51

C.D.U. 616-089.97:537.635(043.3)

N.L.M. WE 810

A minha esposa Marília. É junto a ela que busco forças.

Aos meus filhos Gustavo e Giuliano. É por causa deles que preciso de forças.

Aos meus irmãos Laureen, Ricardo, Cláudia e Andréa que lutam como eu.

Aos meus pais que assim me ensinaram.

## **AGRADECIMENTOS**

Ao meu orientador Dr. Jefferson Braga da Silva pela confiança depositada no meu trabalho.

Ao meu co-orientador Dr. Marcos William Fridman pelos ensinamentos e importante ajuda na minha formação ortopédica desde os tempos da residência médica.

Ao meu chefe Dr. Monik Fridman pelo incentivo e principalmente pelo exemplo profissional.

Ao Dr. Rodrigo Pereira Duquia pela sua disposição e valiosa contribuição.

Ao meu amigo Dr. Osvaldo Farina, idealizador e colaborador permanente deste trabalho.

Á todos os colegas e residentes do Serviço de Ortopedia e Traumatologia do Hospital São Lucas da PUC pelo apoio e ajuda nos momentos necessários.

## RESUMO

**OBJETIVO** - A ultra-sonografia do ombro é um dos exames de imagem que pode ser solicitado na suspeita de rupturas do manguito rotador. O objetivo deste estudo foi analisar a sensibilidade, a especificidade, a acurácia e a concordância da ultra-sonografia quando comparada à artroscopia do ombro.

**METODOLOGIA** - Foi realizado um estudo transversal baseado numa coleta retrospectiva dos dados de 230 pacientes submetidos a tratamento cirúrgico para correção de rupturas dos tendões do manguito rotador, realizado nos últimos oito anos no Hospital São Lucas da PUCRS, cuja investigação prévia foi baseada exclusivamente na ultra-sonografia. Todos os exames ultra-sonográficos foram realizados pelo o mesmo radiologista, assim como todas as artroscopias foram executadas pelo autor da pesquisa. As lesões do manguito rotador foram descritas na ultra-sonografia, divididas em dois tipos, parcial e completo, e classificadas conforme o grau com base na escala de Ellman para as rupturas parciais e de Neer para as rupturas completas. Estas descrições foram comparadas com os achados da artroscopia, considerada como padrão ouro.

**RESULTADOS** - A análise dos resultados descritos na ultra-sonografia quando comparados à artroscopia demonstrou uma acurácia de 85,2%, com coeficiente Kappa de 0,59 (concordância moderada). A sensibilidade verificada para as rupturas completas do manguito rotador foi de 93,5% com uma especificidade de 62,3%.

**CONCLUSÃO** – Conclui-se que a ultra-sonografia pode ser utilizada para auxiliar no diagnóstico, bem como para classificar as lesões do manguito rotador.

## SUMMARY

**OBJECTIVE:** Ultrasonography scans of the shoulder are frequently performed to investigate rotator cuff ruptures. The objective of this study was to analyze sensitivity, specificity, accuracy and agreement of this diagnostic tool when compared to arthroscopy of the shoulder.

**METHODOLOGY:** A retrospective study based in a series of 230 patients submitted to surgical treatment for correction of rotator cuff ruptures performed in the last eight years at the Hospital São Lucas of PUCRS, where previous investigations relied exclusively on ultrasonography, was carried out. The exams were all made by the same medical professional while all the surgical procedures were performed by the same surgeon which is the author of the research. The injuries of the rotator cuff were classified sonographically in partial and complete ruptures. The Ellman classification was then applied to the first group while the second was classified according to Neer. These findings were sequentially compared to the results of arthroscopy which was considered the gold standard.

**RESULTS:** The analysis of the results demonstrated an accuracy of 85,2% with Kappa coefficient of 0,59 and a moderate agreement. The sensitivity verified for the complete ruptures of the rotator cuff was 93,5% with a specificity of 62,3%.

**CONCLUSION:** We concluded that ultrasonography is a useful tool for the diagnosis of rotator cuff ruptures, as well as to define and classify the lesions.



## LISTA DE ILUSTRAÇÕES

<b>Figura 1.</b> Grau das rupturas parciais .....	21
<b>Figura 2.</b> Localização das rupturas parciais .....	21
<b>Figura 3.</b> Grau das rupturas completas.....	22
<b>Figura 4.</b> Imagem ultra-sonográfica mostrando ruptura parcial do supra-espinhal.....	23
<b>Figura 5.</b> Sinais diretos das rupturas completas. ....	24
<b>Figura 6.</b> Sinais indiretos das rupturas completas .....	26
<b>Figura 7.</b> Seqüência do exame ultra-sonográfico. ....	31
<b>Figura 8.</b> Artroscopia do ombro. ....	34
<b>Figura 9.</b> Distribuição da amostra.....	36
<b>Figura 10 -</b> Achados da ultra-sonografia.....	38
<b>Figura 11 -</b> Achados da artroscopia. ....	39
<b>Figura 12.</b> Comparação entre achados na ultra-sonografia e artroscopia. ....	39
<b>Figura 13.</b> Comparação entre a ultra-sonografia e a artroscopia, quanto ao grau das rupturas completas.....	40
<b>Figura 14.</b> Média de idade dos indivíduos nas rupturas completas e parciais. ....	41

## LISTA DE TABELAS

Tabela 1 - Descrição da amostra conforme as variáveis independentes. ....	35
Tabela 2 - Resultados do rastreamento para lesão completa de manguito rotador pela ultra-sonografia. ....	40
Tabela 3 - Comparação entre os achados da ultra-sonografia e da artroscopia nas rupturas completas.....	41

# SUMÁRIO

<b>1 INTRODUÇÃO</b> .....	<b>11</b>
<b>2 LITERATURA</b> .....	<b>12</b>
2.1 REVISÃO ANATÔMICA .....	12
2.2 REVISÃO HISTÓRICA .....	13
2.3 ETIOLOGIA DAS LESÕES DO MANGUITO ROTADOR .....	15
2.4 ARTROSCOPIA .....	19
2.5 ULTRA-SONOGRAFIA .....	20
2.5.1 Achados ultra-sonográfico das rupturas .....	22
<b>3 OBJETIVOS</b> .....	<b>27</b>
3.1 OBJETIVO GERAL .....	27
3.2 OBJETIVOS ESPECÍFICOS .....	27
<b>4 MATERIAL E MÉTODOS</b> .....	<b>28</b>
4.1 AMOSTRA .....	28
4.2 DELINEAMENTO .....	28
4.3 CRITÉRIOS DE INCLUSÃO .....	28
4.4 CRITÉRIOS DE EXCLUSÃO .....	29
4.5 MÉTODO DE AVALIAÇÃO DOS PACIENTES .....	29
4.5.1 Pré-operatório .....	29
4.5.2 Técnica do exame ultra-sonográfico .....	30
4.5.3 Técnica cirúrgica .....	32
4.5.3.1 Principais portais para artroscopia do ombro .....	32
4.5.3.2 Exame da articulação .....	33
4.5.3.3 Exame do espaço subacromial – bursoscopia .....	33
4.6 ANÁLISE DOS DADOS .....	34
4.7 ANÁLISE ESTATÍSTICA .....	36
4.7.1 Descrição dos dados .....	36
4.7.2 Programas utilizados .....	37
4.7.3 Testes estatísticos aplicados .....	37
4.8. PROCEDIMENTOS DE ÉTICA EM PESQUISA .....	37
<b>5 RESULTADOS</b> .....	<b>38</b>
<b>6 DISCUSSÃO</b> .....	<b>42</b>
6.1 QUANTO À AMOSTRA .....	42
6.2 QUANTO À ULTRA-SONOGRAFIA .....	43
6.3 QUANTO AOS RESULTADOS .....	43
<b>7 CONCLUSÕES</b> .....	<b>46</b>
<b>8 REFERÊNCIAS</b> .....	<b>47</b>
<b>ANEXOS</b> .....	<b>51</b>

## 1 INTRODUÇÃO

O ombro doloroso é a segunda maior queixa dos pacientes, quando relacionadas ao sistema músculo esquelético e mais de 60% estão ligadas às lesões do manguito rotador. Estima-se que a frequência de ruptura do manguito rotador em pacientes acima de 60 anos seja aproximadamente de 30%. As lesões primárias podem estar relacionadas a fatores intrínsecos, decorrentes de processo degenerativo por hipovascularização tendínea, ou extrínsecos, envolvendo a síndrome do impacto, que pode ser originada de anormalidade anatômica do arco coracoacromial primário ou secundário a microtraumas repetitivos com elevação do braço acima de 70°, causando instabilidade da articulação glenoumeral<sup>(1)</sup>.

A avaliação desta patologia necessita de um exame clínico apurado que deve ser confirmado por exames de imagem. As radiografias convencionais mantêm-se como primeiro passo obrigatório na investigação de pacientes que apresentam dores no ombro. Destaca-se ainda a artrografia (radiografia com infiltração de contraste na articulação glenoumeral) que apresenta baixo custo, eficácia comprovada, porém representa um procedimento invasivo de risco relativo para o paciente. Outro exame de imagem que pode ser utilizado é a ressonância magnética que é um método excelente para avaliação do manguito rotador, já que é o exame que fornece as melhores informações sobre a lesão, no entanto apresenta alto custo para sua realização. Por fim, a ultra-sonografia (US), método introduzido por Masten, em 1983, e rapidamente difundido como técnica não-invasiva que fornece dados importantes sobre os tecidos moles do ombro; tem, por um lado, como maior crítica, o fato de ser examinador-dependente tendo, por esta razão, baixa aceitação por muitos ortopedistas<sup>(2-4)</sup>, mas, por outro lado, mostra-se um método não-invasivo, de custo acessível e, em mãos experientes, um excelente meio de diagnóstico<sup>(5-12)</sup>, o que os autores objetivam verificar no presente estudo. É importante salientar que a articulação do ombro é a mais acessível à ultra-sonografia. A maioria das síndromes dolorosas do ombro é causada por alterações patológicas nos tecidos moles periarticulares. A ultra-sonografia fornece informações detalhadas sobre a anatomia envolvida e a natureza da doença. Um outro dado importante é que na ultra-sonografia o examinador (radiologista) pode fazer uso do caráter dinâmico do exame em tempo real, de modo que os tendões sejam estudados inteiramente no âmbito de seus movimentos e a comparação com o lado oposto está sempre disponível durante o estudo ultra-sonográfico<sup>(13)</sup>.

## 2 LITERATURA

### 2.1 Revisão anatômica

O manguito rotador é um complexo de quatro músculos que se originam na escápula e cujos tendões, largos e achatados, continuam junto à cápsula articular subjacente inserindo-se nos tubérculos do úmero<sup>(14)</sup>.

O músculo subescapular tem origem na face anterior da escápula e insere-se acima do tubérculo menor, sendo innervado pelos nervos subescapular superior e inferior. O músculo supra-espinhal origina-se na fossa supra-espinhal da escápula, passa por baixo do acrômio e da articulação acrômio clavicular, inserindo-se na face anterior do tubérculo maior. É innervado pelo nervo supra-escapular depois de sua passagem pela incisura supra-escapular. O músculo infra-espinhal origina-se na fossa infra-espinhal da escápula e se prende na face pósterolateral do tubérculo maior, sendo innervado pelo nervo supra-escapular após sua passagem pela incisura espinoglenóide. O músculo redondo menor origina-se da face lateral inferior da escápula e insere-se na face inferior do tubérculo. É innervado por um ramo do nervo axilar<sup>(14)</sup>.

A inserção desses tendões forma um conjunto ao redor da cabeça umeral, permitindo aos músculos do manguito promover uma variedade de movimentos rotacionais da cabeça umeral<sup>(14)</sup>.

O tendão da cabeça longa do bíceps pode ser considerado como uma parte funcional do manguito rotador. Ele se origina do tubérculo supraglenóide da escápula, corre entre o subescapular e supra-espinhal e sai do ombro pelo sulco bicipital, sob o ligamento umeral transversal, prendendo-se a seu músculo no braço proximal<sup>(14)</sup>.

Os músculos do manguito desempenham as seguintes funções:

**mobilidade** - rodam o úmero em relação à escápula;

**estabilidade** - comprimem a cabeça dentro da fossa glenóide produzindo importante mecanismo estabilizador do ombro; promovem o equilíbrio muscular, uma vez que no ombro não existe um eixo fixo funcionando de forma precisamente coordenada: músculos oponentes

cancelando os elementos indesejáveis deixando somente a força resultante de torque necessária para produzir a ação desejada; os músculos do manguito são importantes elementos no ajuste de movimentos coordenados nesta equação de equilíbrio muscular no ombro;

**nutrição** - proporcionando um envoltório para conter o líquido sinovial, auxiliam na nutrição da articulação glenoumeral<sup>(14)</sup>.

## 2.2 Revisão histórica

É difícil determinar quem utilizou pela primeira vez o conceito “manguito rotador”. A revisão histórica demonstra que existia muita confusão a respeito das observações patológicas e clínicas da aponeurose do tendão da articulação do ombro e da bursa subacromial.

O primeiro a observar o processo mórbido da bursa subacromial foi Jarjavay<sup>(15)</sup> que, com base em poucos casos, proporcionou uma descrição geral da bursite subacromial. Duplay<sup>(16)</sup> introduziu o termo "periartrite umeroescapular" para designar um quadro de dor e rigidez no ombro após trauma. Ele acreditava que a patologia se concentrava nas bursas subacromial e subdeltóidea e que a causa era a destruição ou fusão da bursa.

Com o surgimento das radiografias, sombras cálcicas começaram a ser observadas nas partes moles, entre o acrômio e o tubérculo maior. Essas novas descobertas foram indiscriminadamente denominadas "bursite calcárea subacromial ou subdeltóidea". Mais tarde, como a condição mostrou uma forte semelhança com a periartrite umeroescapular, tornou-se inteiramente identificada com a patologia descrita por Duplay.

Codman<sup>(17)</sup> contribuiu de forma determinante em relação a esse assunto, quando salientou o importante papel desempenhado pelas alterações do supra-espinhal no quadro clínico da bursite subacromial. Codman foi o primeiro a inferir que em muitos casos a dificuldade de abduzir o braço era devido às rupturas completas e incompletas do tendão supra-espinhal, provando que a periartrite umeroescapular não se resumia somente a uma doença localizada na bursa subacromial. Foi demonstrado que os depósitos de cálcio se localizavam no tendão do supra-espinhal.

As condições patológicas na região do ombro foram gradualmente distinguidas e separadas do conceito geral de periartrite umeroescapular.

A história do manguito rotador continua com o reconhecimento por cirurgiões renomados da abrasão subacromial. Alguns propuseram uma acromionectomia completa enquanto outros defendiam a acromionectomia lateral para alívio dos sintomas.

O termo "síndrome do impacto" foi popularizado por Neer<sup>(18)</sup> em 1972 que enfatizou que a inserção do supra-espinhoso no tubérculo maior e o sulco bicipital repousam anteriormente ao arco coracoacromial. Com o ombro em posição neutra e com a flexão do ombro, essas estruturas devem passar por baixo do arco, o que promove a oportunidade de abrasão. Ele sugeriu uma forma contínua de bursite crônica e lesões parciais ou totais do tendão do supra-espinhoso que podem se estender envolvendo a ruptura de outras partes do manguito.

Neer<sup>(18)</sup> dividiu a síndrome do impacto em três diferentes fases e descreveu as indicações de acromioplastia, além de outras contribuições. Diferentes abordagens vêm sendo propostas para abrasão subacromial. Recentemente, foi introduzida a acromioplastia artroscópica. A frequência com que esse procedimento é realizado aumentou ao mesmo tempo em que o rigor das indicações original de Neer para acromioplastia foi gradualmente diminuindo.

Atualmente, existem duas correntes antagônicas que discutem a etiologia das lesões do manguito rotador.

O fator intrínseco é defendido por Neer<sup>(18)</sup> e está baseado no conceito do impacto entre a cabeça do úmero e o arco coracoacromial (acrômio, ligamento coracoacromial e articulação acromioclavicular), causando pressão contínua no supra-espinhal e na cabeça longa do bíceps. Quanto maior for a curvatura e mais largo for o acrômio maior será a probabilidade de lesão tendínea; no "conceito neeriano", a acromioplastia é a melhor maneira de reduzir a área de contato entre as duas superfícies ósseas (acrômio e tuberosidade maior) e seria o método adequado de tratamento.

Os defensores do fator intrínseco como Codman, Uthoff e Matsen acreditam que as lesões inflamatórias, a progressão do músculo e a degeneração do tendão são determinadas por envelhecimento, sobreuso ou lesão traumática. Esses autores preconizam o reforço muscular ou a reparação do manguito sem acromioplastia<sup>(14)</sup>.

### 2.3 Etiologia das lesões do manguito rotador

Normalmente, o tendão do manguito rotador é muito forte. Apesar da resistência dos tendões poder estar comprometida por artrites ou pelo uso de esteróides, a causa primária de degeneração do tendão é o envelhecimento. Como no restante dos tecidos do corpo, as fibras do tendão tornam-se mais fracas com o desuso e com o envelhecimento e conforme se tornam mais fracas, menos força é necessária para rompê-las.

Kumagai *et al.*<sup>(19)</sup> estudaram a zona de inserção dos tendões do manguito de 27 ombros (17 direitos e 10 esquerdos) de 22 cadáveres, 13 homens e 9 mulheres, com idade entre 52 e 90 anos, sem história de doença no ombro. Três ombros de cadáveres entre a terceira e quarta décadas foram usados para comparação. Os tendões das pessoas jovens mostraram os fascículos adequadamente fundidos, com uma fibrocartilagem não-mineralizada, sem características degenerativas. As mudanças degenerativas foram aparentes em todos os 27 ombros de pessoas idosas, tornando-se progressivamente pior em décadas mais avançadas. A fibrocartilagem não-mineralizada, a qual contém condrócitos em pequenas filar, é frequentemente rompida por depósitos calcificados, tecido fibrovascular e microlesões. A densidade de fibras e o número de vasos estavam aumentados no tecido fibrovascular e associados com microlesões. A maioria das microlesões ocorreu em áreas não-calcificadas, mas ocasionalmente foram encontradas rupturas estendendo-se até o osso. Nos tendões degenerados a distribuição normal dos tipos de fibras de colágeno estava muito alterada com tecido fibrovascular contendo colágeno tipo III em vez do normalmente predominante colágeno tipo II. Os fragmentos acelulares pertencentes à microlesões falharam em corar para todos os tipos de colágeno, indicando desvitalização tecidual.

Em todos os relatos clínicos a incidência de defeitos do manguito é relativamente rara antes dos 40 anos e aumenta com o passar das décadas. Petterson declarou que mesmo nos casos de ruptura traumática, a distribuição etária indica que alterações na elasticidade e resistência são pré-requisitos para o aparecimento de rupturas. Muitos dos defeitos do manguito ocorrem em indivíduos entre 50 e 60 anos que levam uma vida sedentária sem história de trauma ou uso exagerado da articulação<sup>(14)</sup>.

Riley *et al.*<sup>(20)</sup> avaliaram a histopatologia da degeneração da matriz do supra-espinhal em 85 tendões de cadáveres sem história de doença no ombro com idade entre 11 e 96 anos e 33 pacientes com lesão degenerativa do manguito com idade entre 38 e 81 anos. Secções de cada espécie foram examinadas por dois examinadores independentes e graduadas da seguinte



forma: Grupo 1: tendão normal (fibras com contorno ondulado e facilmente discernível; núcleos em paralelo); Grupo 2: média degeneração (fibras de colágeno relativamente bem alinhadas, embora não facilmente discerníveis. Núcleos menores, mas ainda ovais); Grupo 3: moderada degeneração (aumento da hialinização do colágeno, eosinofilia com alguma perda da orientação. Núcleos aumentados em números e mais arredondados com perda da orientação em relação ao colágeno); Grupo 4: severa degeneração (difusa hialinização, completa perda de orientação. Núcleos pequenos e redondos). Concluíram que a degeneração não foi a inevitável consequência do envelhecimento, visto que 9% de pessoas acima de 80 anos foram consideradas normais. Na tendinopatia do supra-espinal a frequência de mudanças degenerativas, comum em todos os grupos, foi maior que a comparada com tendões de cadáveres da mesma idade. Mudanças degenerativas são comuns, aumentando sua severidade com a idade, e quanto mais severa for a degeneração maior a associação com o desenvolvimento de tendinopatia.

Pettersson<sup>(21)</sup> defendeu o conceito da causa para degeneração primária do tendão relacionada com a idade como sendo manifestada por alterações na organização celular, depósito de cálcio, espessamento fibrinóide, degeneração gordurosa e necrose. Ele declarou que as alterações degenerativas na aponeurose do tendão da articulação do ombro, com exceção para calcificações e ruptura, não apresentam sintomas até onde é conhecido nos dias de hoje. Por outro lado, a resistência tensora e a elasticidade da aponeurose de um tendão que exibir tais lesões degenerativas são inquestionavelmente menores do que nas aponeuroses de tendões normais.

Nixon e DiStefano<sup>(22)</sup> encontraram a perda das características estruturais normais do osso, fibrocartilagem e tendão sem evidência de reparo. As alterações iniciais são caracterizadas por uma granulação e pela perda do contorno ondulado das fibras de colágeno e dos feixes de fibras. As estruturas assumem uma aparência homogênea; as células do tecido conjuntivo se tornam desordenadas e perde-se o paralelismo das fibras; os núcleos celulares tornam-se distorcidos em sua aparência, alguns arredondados, outros fasciculados; algumas áreas do tendão apresentam uma aparência gelatinosa ou edematosa com afrouxamento das fibras que contém elementos quebradiços e desgastados, separados por um material homogêneo.

Brewer<sup>(23)</sup> demonstrou as alterações do manguito relacionada à idade que incluem diminuição da vascularização, fragmentação do tendão com perda da celularidade, qualidade de sustentação e arrancamento da inserção óssea. O osso no local da inserção torna-se osteoporótico.

Biberthaler *et al.*<sup>(24)</sup> investigaram alterações na microcirculação do manguito adjacente e alterações degenerativas e compararam com zonas não-afetadas na inserção do tendão. Para isso, selecionaram 11 pacientes com sinais clínicos de lesão degenerativa do manguito, com idade média de 56 anos, oito homens e três mulheres. O transoperatório (artroscopia) evidenciou quatro pacientes com lesões completas e sete com lesões parciais. Imagem *in vivo* com *orthogonal polarization spectral imaging* durante a artroscopia evidenciou uma densidade média funcional de capilares maiores em áreas não afetadas (106±13 cm/cm) comparativamente com a densidade em áreas adjacente a lesões degenerativas (20±14 cm/cm). A média do diâmetro capilar não diferiu entre lesões e controles. Estudo imunohistoquímico com anticorpo CD31 (marcador endotelial) de biópsias evidenciou significativamente mais microvasos presentes nas regiões controle (28±4/corte) que na região adjacente a lesões (16±2/corte).

Codman<sup>(17)</sup> descreveu que as lesões de manguito começam com maior frequência na profundidade e estendem-se para a superfície até tornarem-se defeitos da totalidade da espessura. Estas e outras alterações sugerem que as fibras profundas do manguito, próximas a sua inserção no tubérculo, são mais vulneráveis a falhas. Fukuda *et al.*, em um importante estudo, documentaram que essas lesões tendem a não cicatrizarem. Yamakada demonstrou a progressão das lesões de espessura parcial. Após artrografia inicial, ele acompanhou 40 lesões tratadas sem cirurgia. Em um ano depois de apresentarem cura clínica aparente, em apenas 10% houve redução do tamanho da lesão, em 50% houve progressão da lesão e em 25% ocorreu progressão da lesão para espessura total<sup>(1)</sup>.

Sano *et al.*<sup>(25)</sup> analisaram os três principais tendões do manguito de 76 ombros de cadáveres (43 homens e 33 mulheres), com idade média de 64 anos, divididos em dois grupos: um com lesão parcial (n=17) e outro sem lesão (n=59). Os ombros com lesão total foram anteriormente excluídos. Foram estudados o afinamento das fibras do tendão (grau de atrofia), o tecido de granulação (tentativa de cicatrização) e as lesões incompletas (microlesões) e graduadas (1-3), conforme a severidade da lesão em cada tendão separadamente. Esporão acromial foi visto em 23,5% dos tendões com lesão e em 15,3% dos tendões sem lesão. Mudanças degenerativas foram encontradas igualmente nos três tendões, mais severamente do lado articular, exceto para tecido de granulação do supra-espinhoso, onde não houve diferenças entre os lados. Quando o tendão inteiro no grupo sem lesão foi analisado, não houve diferença significativa entre os três tendões para qualquer um dos critérios individuais ou para o escore total de degeneração. A soma dos escores para afinamento de fibra e tecido de granulação foi mais alta no grupo com lesão comparativamente com o grupo sem lesão.

A degeneração do manguito inicia-se tipicamente na profundidade da inserção do supra-espinhal próxima à cabeça longa do bíceps. Como as fibras estão sob carga mesmo com o braço em repouso, elas se retraem após a ruptura, levando a um aumento de carga na vizinhança e nas fibras não-rompidas e diminuem a força que o músculo pode oferecer, comprometendo o suprimento sanguíneo das fibras do tendão por distorcer a anatomia, expondo quantidades crescentes do tendão ao fluido articular que contém enzimas líticas, as quais removem qualquer hematoma que possa vir contribuir para cicatrização do tendão<sup>(1)</sup>.

Tillander *et al.*<sup>(26)</sup> realizaram um estudo, através de biópsia do manguito rotador, em pacientes com síndrome do impacto (n=16), ruptura do tendão do supra-espinhal (n=7), ombro congelado (n=2) e controles (n=9) a respeito de mudanças histológicas, presença de fibronectina (importante no processo de cicatrização) e metaloproteases da matriz – MMP-1 (responsáveis pela degradação do colágeno). A fibronectina foi substancialmente aumentada nos pacientes com rupturas. Necrose e fibrina também foram associadas com ruptura. MMP-1 foi, contudo, encontrada somente em um caso de paciente com ruptura e em um paciente com síndrome do impacto. Fibrose e afinamento de fascículos foram achados inespecíficos encontrados em todos pacientes.

Na ausência de reparo, o processo degenerativo tende a continuar através da substância do tendão do supra-espinhal para produzir um defeito na espessura total do tendão anterior, propagar para região posterior do tendão e daí para o infra-espinhal.

Começando nos estágios iniciais de insuficiência da fibra do manguito, a compressão da cabeça umeral se torna menos eficaz em resistir à tração superior do deltóide que, somado à inibição reflexa da ação muscular causada pela dor das lesões de espessura parcial, faz com que o manguito se torne menos eficiente em manter o equilíbrio e a estabilidade<sup>(14)</sup>.

Quando o manguito enfraquecido não pode evitar que a cabeça umeral se eleve pela tração do deltóide, o manguito residual fica espremido entre a cabeça umeral e o arco coracoacromial. Sob estas circunstâncias, ocorre abrasão com o movimento umeroescapular, o que contribui para a degeneração. Esporões de tração degenerativos se desenvolvem no ligamento coracoacromial. O deslocamento superior da cabeça também desgasta o rebordo superior da glenóide e o lábio, reduzindo a eficácia da concavidade da glenóide superior<sup>(14)</sup>.

Uma vez que a espessura total do manguito se torne insuficiente, a abrasão da cartilagem articular umeral contra o arco coracoacromial pode levar a uma doença degenerativa articular secundária conhecida como artropatia da lesão do manguito rotador<sup>(14)</sup>.

Bonsell *et al.*<sup>(27)</sup> estudaram a relação entre idade, gênero e mudanças degenerativas observadas em radiografia do ombro e indivíduos assintomáticos. Para isso, usaram 84

pacientes assintomáticos, sem história de lesão no ombro, de idade entre 40 e 83 anos, 32 homens e 52 mulheres e analisou 14 áreas de três radiografias de cada ombro. Cada área foi classificada como normal ou anormal. O resultado indicou a idade como tendo significância para esclerose do acrômio medial e clavícula lateral, cistos subcondrais no acrômio, formação de osteófitos no acrômio inferior e clavícula inferior e degeneração da articulação acromioclavicular. O gênero não foi um preditor significativo para mudanças radiológicas.

A degeneração dos tendões que acompanham as lesões crônicas do manguito rotador é um dos mais importantes fatores limitantes na cirurgia de reparo do manguito. Em maior extensão, esses fatores são irreversíveis. Essas alterações aumentam com a duração da lesão e não se reverterem rapidamente após o reparo.

Hashimoto *et al.*<sup>(28)</sup> analisaram 80 tendões do manguito de 80 pacientes consecutivos que realizaram reparo cirúrgico da lesão (50 totais e 30 parciais), 62 homens e 18 mulheres, com idade média de 59 anos. Foram encontradas em todos os tendões adelgaçamento e desorientações das fibras de colágeno, degeneração mucóide e degeneração hialina. Metaplasia condróide, com severas mudanças hialínicas ao redor, foi encontrada em 21% dos casos. Calcificações livres e espalhadas na forma de microcálculos foram encontradas em 19%. Ainda foi vista difusa proliferação vascular em 34% e infiltração gordurosa, rompendo a continuidade das fibras de colágeno, foi o achado em 33% dos casos. Também se verificou que todas as mudanças, exceto a proliferação vascular e a infiltração gordurosa, foram mais pronunciadas do meio para o fundo do tendão. A frequência de 100% de alguns achados sugere que são mudanças comuns envolvendo o envelhecimento do manguito, surgindo antes da ocorrência de lesões.

## 2.4 Artroscopia

Os primeiros estudos sobre artroscopia do ombro foram realizados em 1931 por Burman<sup>(29)</sup> que usou múltiplas articulações de cadáveres. Em 1950 Watanabe<sup>(30)</sup> desenvolveu um artroscópio que ajudou no grande avanço da artroscopia durante os 20 anos seguintes. A partir da década de 70 foram desenvolvidos novos aparelhos artroscópicos mais rígidos e com uma melhora significativa na iluminação através da fibra ótica. Os primeiros trabalhos clínicos da artroscopia do ombro foram realizados por Andren *et al.*<sup>(31)</sup> em 1965, Conti<sup>(32)</sup> em 1979 e Wiley e Older<sup>(33)</sup> em 1980. Watanabe<sup>(34)</sup>, no final dos anos 70, publicou os primeiros

trabalhos sobre artroscopia diagnóstica, onde identificava fraturas osteocondrais, lesões do bíceps braquial, da margem articular da glenóide e avaliação da extensão do comprometimento articular em casos de artrite reumatóide.

A partir da década de 80 a artroscopia começou a ganhar espaço na cirurgia do ombro, sendo que em 1987, Ellman<sup>(35)</sup> descreveu a acromioplastia artroscópica seguido por autores como Altchek<sup>(36)</sup> (1990), Speer<sup>(37)</sup> (1991) e Esch<sup>(38)</sup> (1989).

## 2.5 Ultra-sonografia

A utilização da ultra-sonografia como método de imagem no estudo do ombro teve início em 1977 com a primeira publicação feita por B. Mayer, apresentada no Instituto Americano de Ultra-sonografia e Medicina, em Dallas<sup>(39)</sup>.

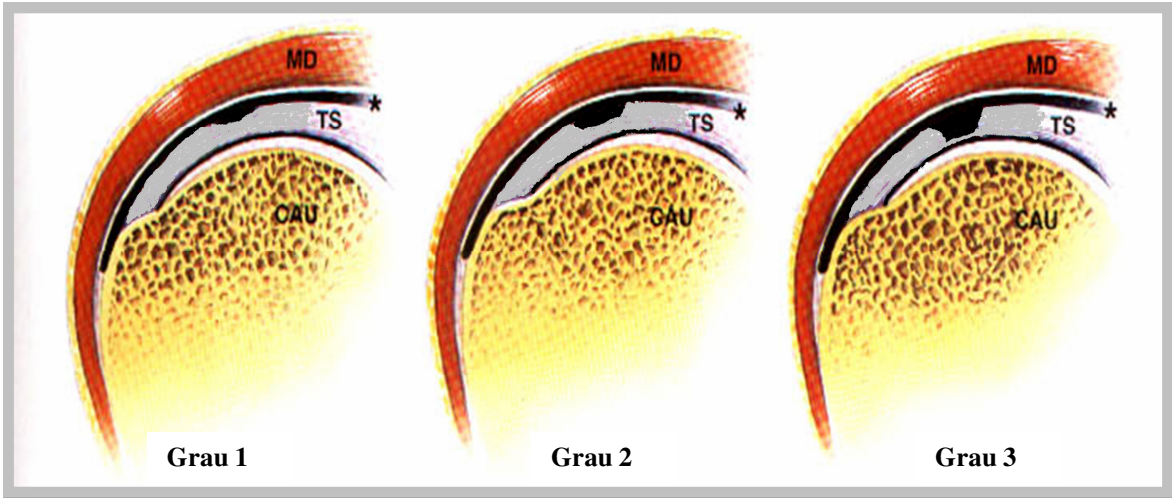
A partir da década de 80, muitos pesquisadores se interessaram pelo desenvolvimento do método. Em 1983, Fornage *et al* reportaram lesões ósseas e musculares através da ultra-sonografia. Neste mesmo ano, Farrar *et al.* verificaram a sensibilidade e especificidade do método para as rupturas do manguito rotador<sup>(39)</sup>.

Com a melhoria dos equipamentos disponíveis atualmente, cada vez mais se tem demonstrado a importância da ultra-sonografia no estudo do ombro, principalmente das lesões relacionadas ao manguito rotador.

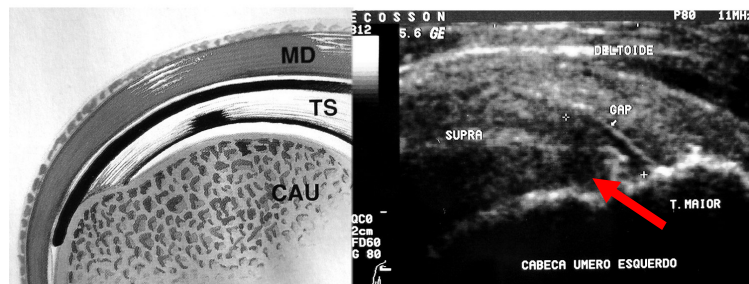
As rupturas do manguito rotador são classificadas como parciais ou completas (de toda a espessura do tendão). As rupturas parciais podem ser divididas em superficiais (junto à bolsa sinovial), intratendínea e profundas (adjacentes à superfície articular). As intratendíneas correspondem a mais de 50% de todas as rupturas, geralmente localizadas fora da zona crítica. As rupturas completas ou de toda espessura do tendão permitem a comunicação da cavidade articular com a bolsa subacromial. São responsáveis por 10% de todas as lesões do manguito rotador<sup>(40)</sup>.

Quanto as suas dimensões, Ellman<sup>(41)</sup> estabeleceu uma graduação das rupturas de acordo com o seu tamanho. As rupturas parciais diagnosticadas pela ultra-sonografia são divididas em (Figura 1):

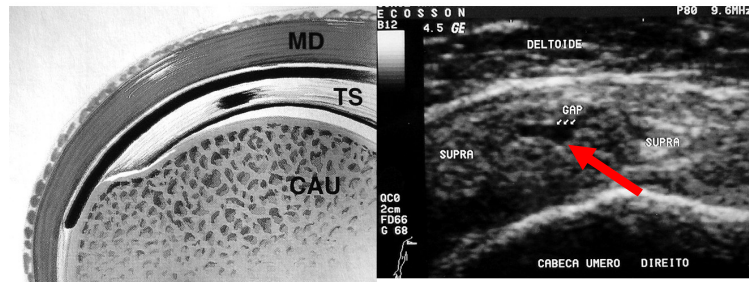
- **grau 1:** menor que 3 mm de profundidade;
- **grau 2:** entre 3 e 6 mm de profundidade;
- **grau 3:** maior de 6 mm de profundidade.



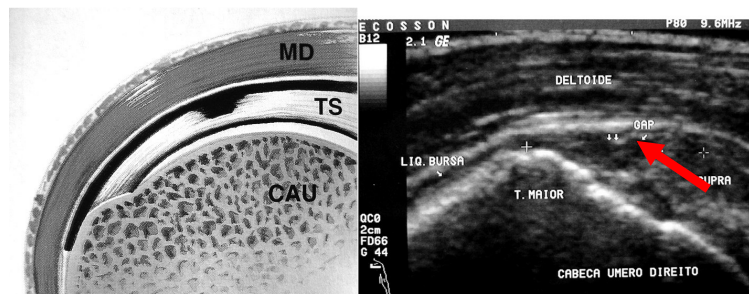
**Figura 1.** Grau das rupturas parciais



Ruptura parcial profunda junto a superfície articular



Ruptura parcial intratendínea

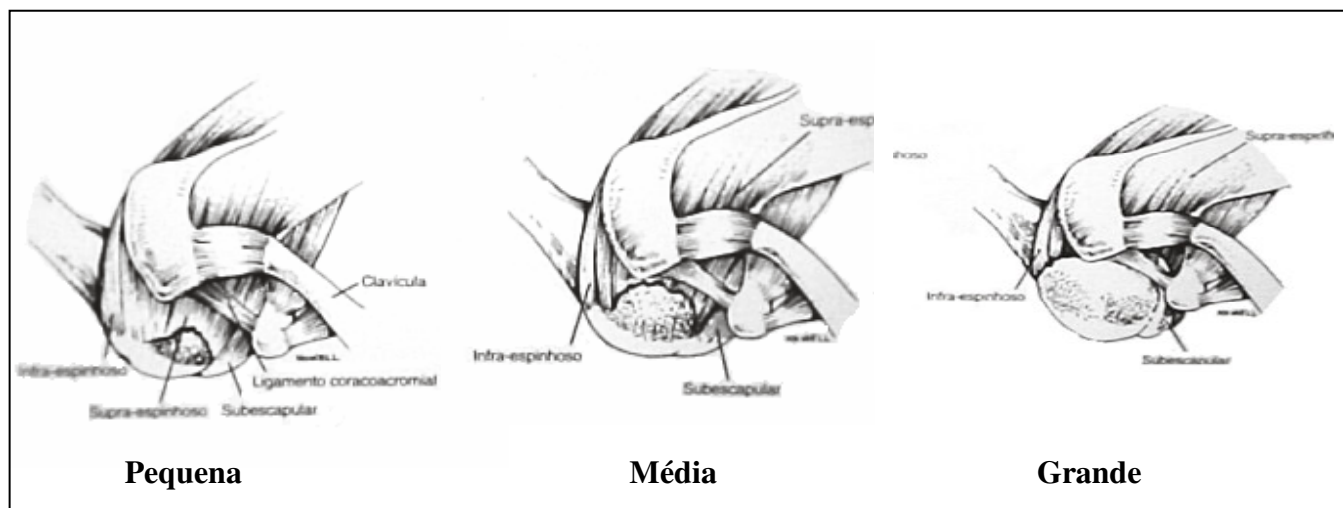


Ruptura parcial superficial junto a superfície bursal do tendão supra-espinhoso

**Figura 2.** Localização das rupturas parciais

As rupturas completas diagnosticadas pela ultra-sonografia podem ser:

- grau 1 ou pequenas: menores que 2 cm;
- grau 2 ou médias: entre 2 e 5 cm;
- grau 3 ou grandes: maiores de 5 cm.



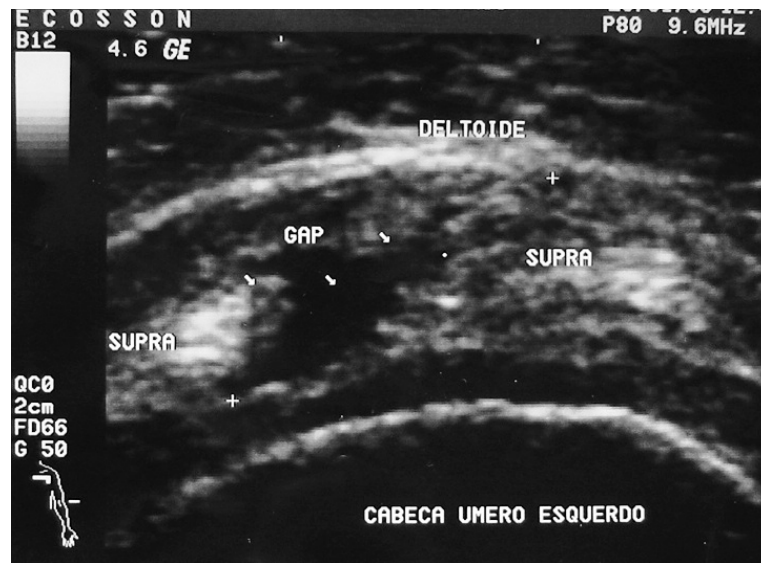
**Figura 3.** Grau das rupturas completas

## 2.5.1 Achados ultra-sonográfico das rupturas

### 2.5.1.1 Rupturas parciais

Podem apresentar dois padrões ecográficos:

- lesão hipocogênica ou presença de descontinuidade de fibras (Figura 4);
- lesão mista (mais comum) - centro hiperecogênico circundado por halo hipocóico. O centro hiperecogênico estaria relacionado à nova interface acústica criada pela ruptura ou representaria provavelmente fibras retraídas do tendão. O líquido perilesional seria responsável pelo halo hipocóico.



**Figura 4.** Imagem ultra-sonográfica mostrando ruptura parcial do supra-espinhal.

#### 2.5.1.2 Rupturas completas

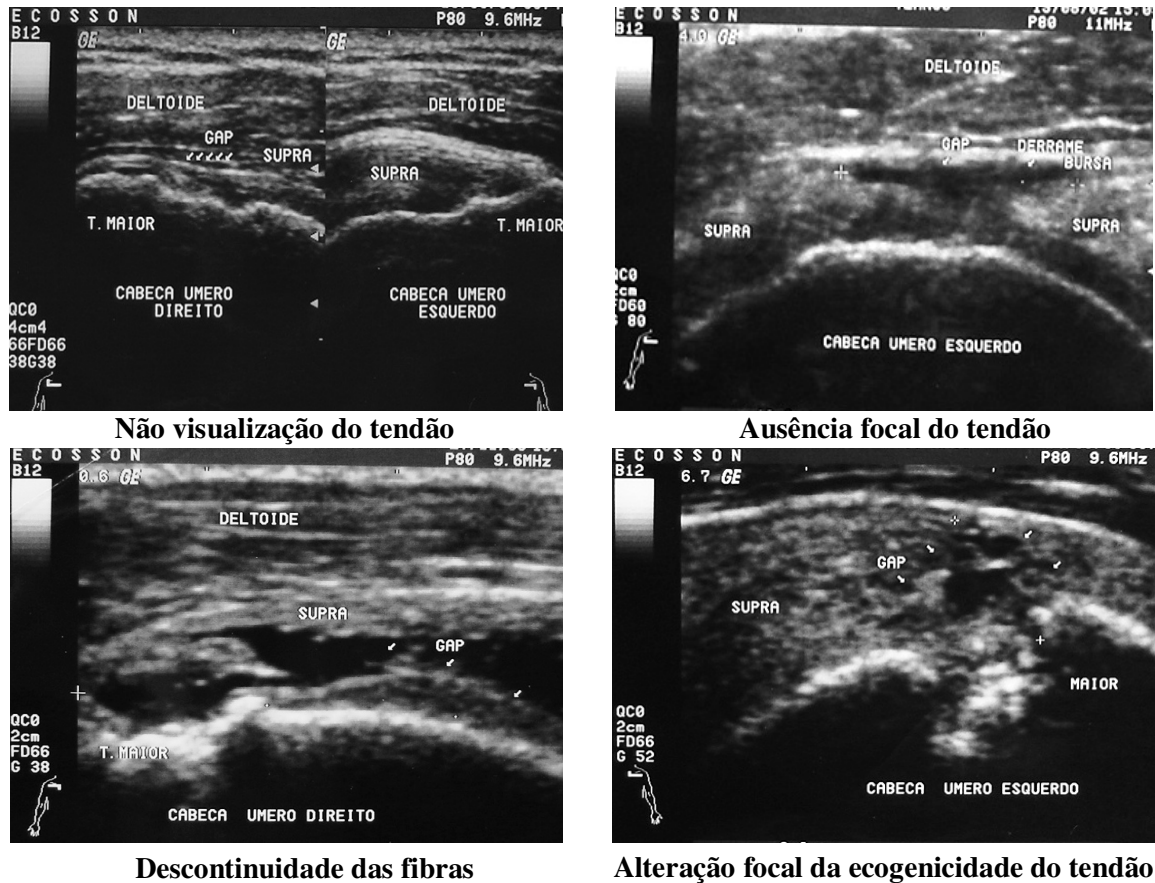
Podem ser diagnosticadas pela ultra-sonografia por meio de sinais diretos ou indiretos.

##### **Sinais diretos** (Figura 5):

- **não-visualização do tendão:** o músculo deltóide entra em contato com a cabeça umeral (“cabeça umeral careca”), podendo ser notada pequena imagem ecogênica em faixa entre ambos, representando espessamento da bolsa sinovial ou tecido de reparação (fibrose) na topografia do tendão;
- **ausência focal do tendão:** as herniações da bolsa sinovial e o próprio músculo deltóide podem ocupar o defeito. Nos casos agudos, material ecogênico (sangue) pode preencher a área da ruptura, evitando a alteração da morfologia do tendão e dificultando seu diagnóstico;
- **descontinuidade das fibras.**
- **alteração focal da ecogenicidade do tendão:** é o sinal responsável pela maior causa de erro diagnóstico, especialmente quando caracterizada por aumento da



ecogenicidade que pode representar pequena ruptura parcial ou completa, calcificação ou fibrose.



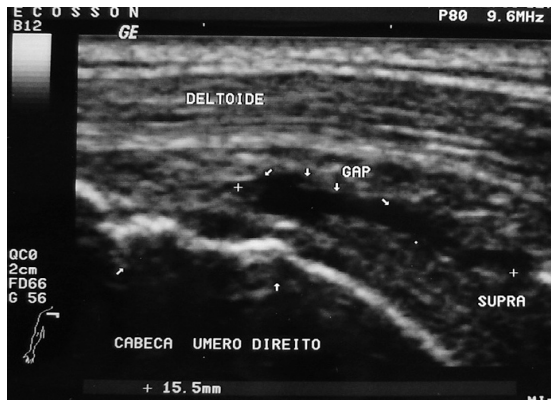**Figura 5.** Sinais diretos das rupturas completas.

#### Sinais indiretos:

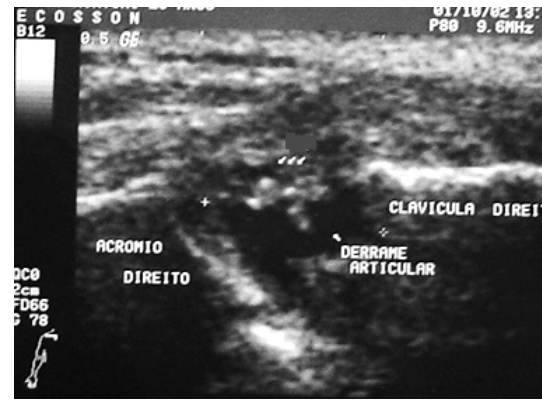
- **irregularidade óssea da cabeça umeral:** a maioria das rupturas de toda a espessura do tendão e das parciais situadas a 1 cm da inserção apresenta alteração na superfície óssea do tubérculo maior;
- **líquido na articulação acrômio-clavicular (sinal de Gêiser):** é caracterizado somente quando há comunicação da bolsa subacromial-subdeltóidea com a articulação acrômio-clavicular;
- **líquido na articulação glenoumeral:** visualizado ao redor do tendão da cabeça longa do bíceps braquial ou em algum dos recessos sinoviais da

articulação, sendo o posterior o de mais fácil acesso; o derrame é considerado quando a distância entre o lábio posterior da glenóide e o tendão do infra-espinhoso for maior que 2 mm;

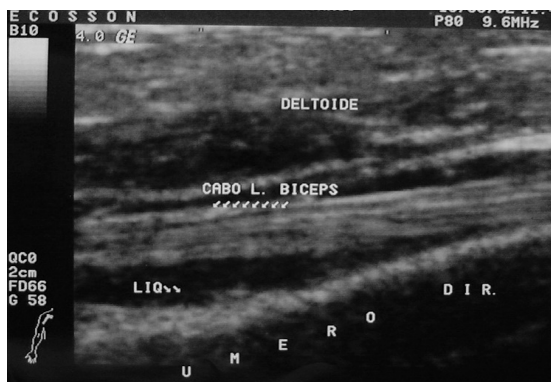
- **líquido na bolsa subacromial-subdeltóidea:** considera-se líquido em quantidade aumentada quando maior que 1,5 mm. Apesar de poder ser encontrado em indivíduos assintomáticos, a detecção ecográfica de líquido na bolsa subacromial-subdeltóidea associado a líquido na articulação glenoumeral é altamente específica com elevado valor preditivo positivo para rupturas do manguito rotador;
- **sinal da interface da cartilagem:** hiperecogenicidade linear da cartilagem hialina que recobre a cabeça umeral visualizada abaixo da lesão;
- **contorno côncavo da gordura subdeltóidea:** observado nas rupturas médias e grandes, caracteriza-se por imagem linear hiperecogênica que se insinua no defeito do tendão<sup>(39)</sup>.



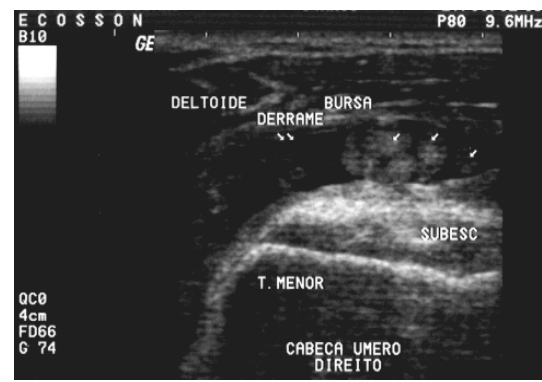
**Irregularidade óssea da cabeça umeral**



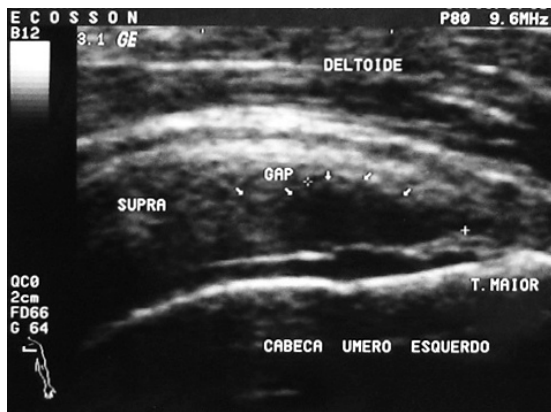
**Sinal de Geiser**



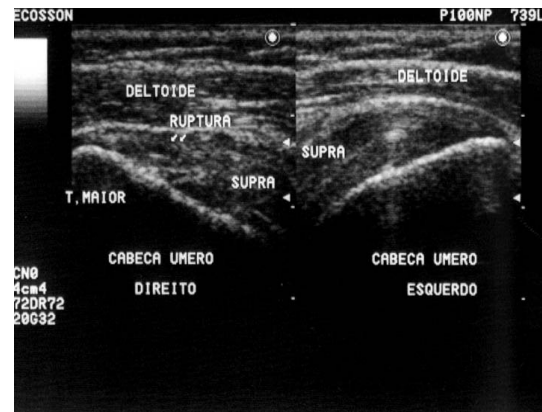
**Líquido na articulação glenoumeral**



**Líquido na bolsa subacromial**



**Sinal da interface da cartilagem**



**Contorno da gordura subdeltóidea**

**Figura 6. Sinais indiretos das rupturas completas**

## **3 OBJETIVOS**

### **3.1 Objetivo geral**

- Verificar se a ultra-sonografia é um exame confiável e válido para o diagnóstico e classificação das rupturas dos tendões do manguito rotador.

### **3.2 Objetivos específicos**

- Verificar a concordância da ultra-sonografia com a artroscopia (padrão ouro) quanto ao tipo de ruptura (parcial ou completa).
- Verificar a concordância da ultra-sonografia com a artroscopia (padrão ouro) quanto à classificação das rupturas completas do manguito rotador.
- Verificar a sensibilidade e especificidade da ultra-sonografia para as rupturas completas do manguito rotador.

## **4 MATERIAL E MÉTODOS**

### **4.1 Amostra**

A amostra é constituída de 230 pacientes de ambos os sexos tratados cirurgicamente para correção de lesão do manguito rotador pelo autor do presente estudo, no Hospital São Lucas da PUCRS e que foram submetidos à ultra-sonografia no período pré-operatório, realizada sempre pelo mesmo ecografista, utilizando técnica dinâmica e transdutores lineares de alta frequência. Foram considerados somente os pacientes submetidos à artroscopia do ombro com técnica que permitisse a visualização do manguito rotador tanto pelo lado bursal (superior) quanto pelo lado articular (inferior).

### **4.2 Delineamento**

Foi realizado um estudo transversal baseado na revisão retrospectiva de prontuários dos últimos oito anos (1999 a 2006) de pacientes tratados cirurgicamente por lesão do manguito rotador no Serviço de Ortopedia e Traumatologia no Hospital São Lucas da Pontifícia Universidade Católica do Rio Grande do Sul.

Os pacientes foram caracterizados quanto ao estágio e ao grau de comprometimento do tendão do manguito rotador, conforme classificação de Neer<sup>(13)</sup> e Ellman<sup>(41)</sup>.

### **4.3 Critérios de inclusão**

Pacientes de ambos os sexos, sem limite de idade, que consultaram o Grupo do Ombro do Serviço de Ortopedia e Traumatologia do Hospital São Lucas da Pontifícia Universidade Católica ou a Clínica Trauma Center Quintino com queixa de dor no ombro e com história e exame físico compatível com a patologia do manguito rotador. Todos os pacientes foram examinados pelo autor do presente estudo.

Pacientes que tenham realizado ultra-sonografia do ombro no pré-operatório, sempre com o mesmo radiologista e com transdutores lineares de alta frequência. Pacientes que tenham sido submetidos à artroscopia do ombro realizada pelo autor do estudo, no Hospital São Lucas da PUC.

#### **4.4 Critérios de exclusão**

Foram excluídos do estudo todos os pacientes cujos dados encontravam-se incompletos durante a revisão dos prontuários e pacientes em que havia um intervalo maior de três meses entre a realização da ultra-sonografia e a artroscopia.

#### **4.5 Método de avaliação dos pacientes**

##### **4.5.1 Pré-operatório**

Os pacientes recebidos no Grupo do Ombro do Serviço de Ortopedia e Traumatologia do Hospital São Lucas da Pontifícia Universidade Católica, após serem examinados, apresentando suspeita clínica de lesão do manguito rotador, foram encaminhados para realizarem o exame de ultra-sonografia do ombro, sempre com o mesmo radiologista. É importante salientar que o radiologista não recebia informações clínicas, nem exames radiográficos. Após serem analisados os exames e, havendo indicação de tratamento cirúrgico, os pacientes foram encaminhados à cirurgia. Inicialmente, os pacientes foram submetidos a uma vídeo-artroscopia diagnóstica, onde foram examinadas, entre outras coisas, as condições do manguito rotador, sendo posteriormente realizado o procedimento cirúrgico indicado. Estes procedimentos foram realizados em um único tempo e com uma única anestesia.

#### **4.5.2 Técnica do exame ultra-sonográfico**

O exame ultra-sonográfico dos tendões exige resolução espacial e de contraste relativamente alta e isto é atingido graças a transdutores de alta frequência (7,5- 20 MHz). A seleção de um transdutor com frequência apropriada depende da região a ser examinada e da constituição física do paciente. O exame é registrado em filmes e o protocolo utilizado é padronizado em 12 cortes, segundo a técnica de Mack<sup>(12)</sup>. O estudo bilateral é realizado dinamicamente com o paciente sentado (Figura 7).

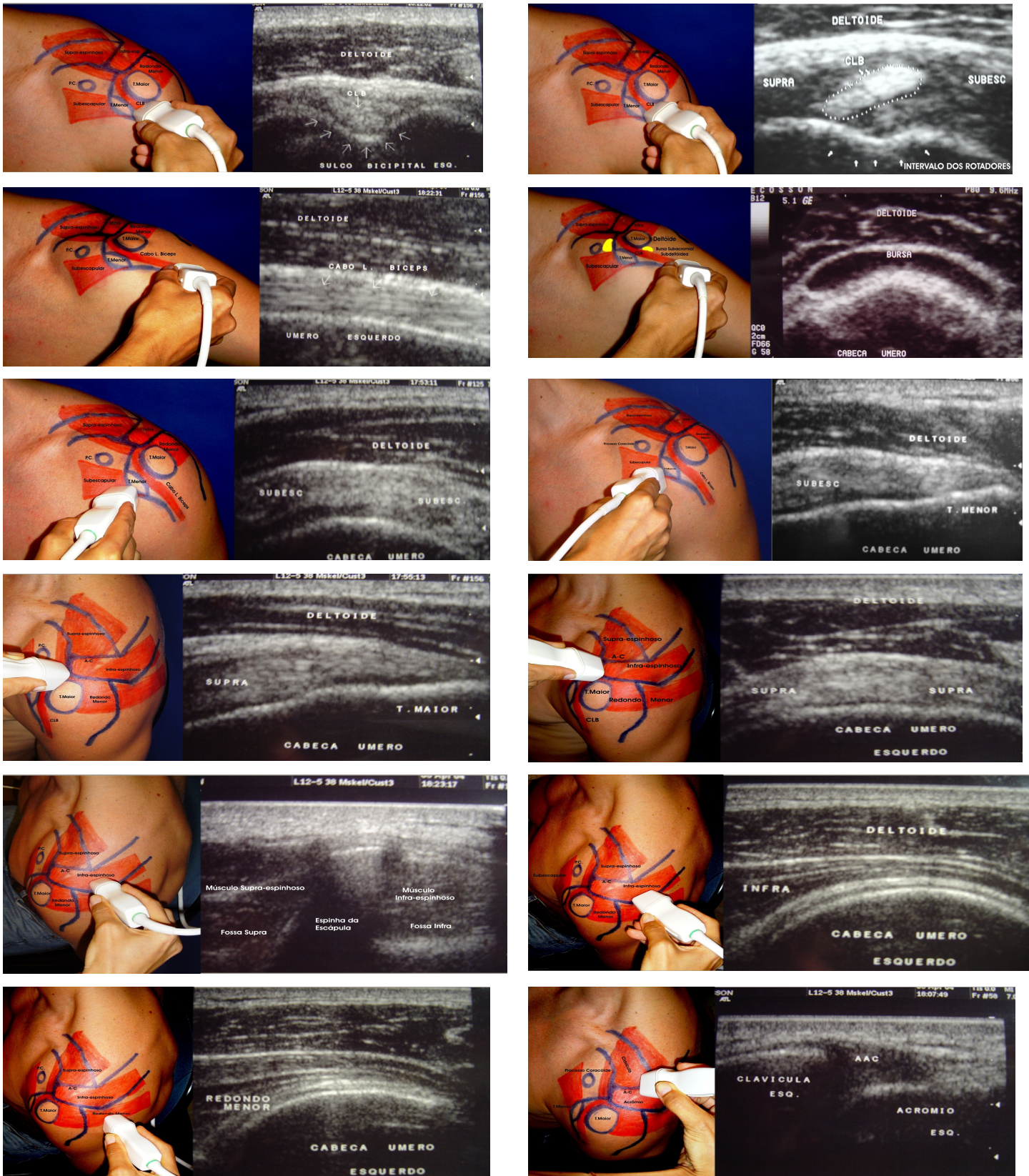


Figura 7. Seqüência do exame ultra-sonográfico.



### 4.5.3 Técnica cirúrgica

A artroscopia do ombro é realizada em ambiente de bloco cirúrgico com anestesia de bloqueio do plexo braquial e com complemento de anestesia geral com utilização de máscara laríngea.

Os materiais utilizados são o artroscópio 4 mm x 30°, ótica grande angular e camisa, uma microcâmera, uma fonte luz, um cabo de fibra ótica, uma bomba de infusão para controle de infusão e fluxo do soro fisiológico e uma pinça de probe. Estes materiais são suficientes para a artroscopia diagnóstica.

O posicionamento do paciente na mesa cirúrgica pode ser de duas maneiras: a posição em “cadeira de praia” que é deixar o paciente semi-sentado com a cabeça fixada e o membro superior livre e a posição de decúbito lateral com tração longitudinal do membro superior<sup>(42)</sup>. A posição utilizada pelo autor é a de "cadeira de praia".

#### 4.5.3.1 Principais portais para artroscopia do ombro

**Portal posterior:** situado a 2 cm posterior e 1 cm medial ao ângulo póstero-lateral do acrômio. Topograficamente corresponde à divisão entre o tendão supra-espinhal e infra-espinhal. Neste portal é introduzido o artroscópio para a inspeção da articulação.

**Portal lateral:** situado a 3 a 4 cm do ângulo ântero-lateral do acrômio. Este portal é utilizado para instrumentação do espaço bursal subacromial onde se pode, além de examinar e medir o tamanho da lesão, fazer a acromioplastia e a sutura do manguito rotador.

**Portal ântero-inferior:** demarcado através da visão da artroscopia do portal posterior, onde é visualizada a borda superior do tendão subescapular. Introduce-se o artroscópio passando através deste espaço até fazer saliência na pele junto ao processo coracóide. Neste ponto é demarcado o portal que é utilizado para instrumentação da articulação glenoumeral<sup>(42)</sup>.

#### 4.5.3.2 Exame da articulação

Uma rotina padrão de exame é usada de tal forma que todos os achados positivos e negativos possam ser registrados. A cabeça longa do bíceps é a estrutura em particular mais proeminente e é um ponto de partida para a orientação. O tendão do bíceps é examinado a partir da origem no ápice do lábio da glenóide até o desaparecimento dentro do sulco do bíceps no aspecto ântero-lateral do úmero. O lábio posterior é examinado, assim como o recesso da glenóide posterior, que leva ao recesso infraglenóide e a cápsula inferior também são examinados. O artroscópio é, então, deslocado em varredura sobre a cabeça umeral posterior para examinar a área exposta e a inserção do manguito rotador é examinada através da rotação do artroscópio em 30° para observação superior<sup>(42)</sup>.

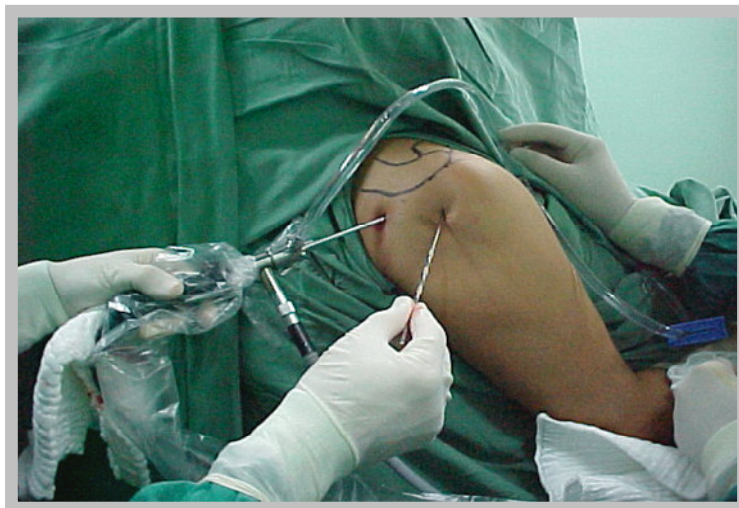#### 4.5.3.3 Exame do espaço subacromial – bursoscopia

Esta é a parte essencial do exame artroscópico completo do ombro. Após a artroscopia gleno-umeral padrão, o telescópio é, então, removido e o obturador rombo é inserido na cânula e removido para o tecido subcutâneo. O mesmo portal de pele posterior é usado. Um dedo é colocado sobre a margem óssea anterior do acrômio e o obturador e a cânula avançam em direção a este ponto. Enquanto se está empurrando o obturador para frente, sente-se uma leve sensação de “ceder” e a bursa é, então, penetrada.

A bursa é uma estrutura muito ântero-lateral e pode não se estender muito posteriormente, sendo assim, para ter certeza da penetração da bursa, a ponta do trocater deverá passar bem anteriormente. O obturador é removido, o artroscópio inserido e o fluxo de soro é iniciado.

O sangramento pode ser um problema na bursa e um aumento da pressão de fluxo poderá ser necessário. A ausência de pontos de referência óssea poderá tornar difícil a orientação dentro deste espaço, mas a sensação da ponta óssea do acrômio com o artroscópio poderá ser útil e a palpação com o dedo a partir do lado de fora poderá ajudar a orientação. A inserção da agulha em qualquer lado do ligamento córac-acromial poderá ser útil na orientação. A bursa é examinada por completo no recesso lateral e sob a superfície do ligamento córac-acromial e o acrômio é avaliado para verificar a presença de alteração inflamatória e desgaste causado por fricção. A superfície bursal do manguito rotador é

examinada para verificar a presença de alteração inflamatória e evidência de um espessamento completo ou parcial, ruptura e calcificação<sup>(42)</sup>.



**Figura 8.** Artroscopia do ombro.

#### **4.6 Análise dos dados**

Dos 230 casos avaliados, 73 indivíduos (31,7%) eram do sexo masculino e 157 (68,3%), do sexo feminino (Gráfico 1), 178 (77,4%) apresentavam lesão no ombro direito e 52 (22,6%), no ombro esquerdo (Gráfico 2). A média de idade dos pacientes foi de 58,5 anos, variando dos 20 aos 80 anos de idade (Gráfico 3).

**Tabela 1 - Descrição da amostra conforme as variáveis independentes.**

<b>Variáveis</b>	<b>N (%)</b>
<b>Sexo</b>	
Masculino	73 (31,7)
Feminino	157 (68,3)
<b>Idade (anos completos)</b>	
Até 50	43 (18,7)
51 a 65	123 (53,5)
66 ou mais	64 (27,8)
<b>Ombro avaliado</b>	
Esquerdo	52 (22,6)
Direito	178 (77,4)
<b>Achados da ultra-sonografia</b>	
Ruptura parcial	49 (21,3)
Ruptura completa	181 (78,7)
<b>Achados da artroscopia</b>	
Sem lesão	3 (1,3)
Ruptura parcial	58 (25,2)
Ruptura completa	169 (73,5)

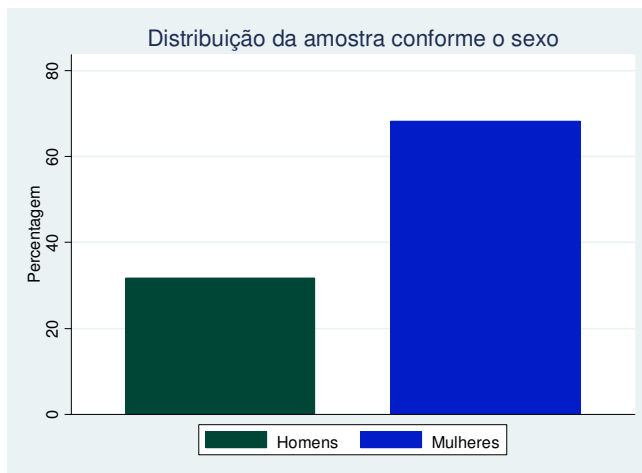


Gráfico 1

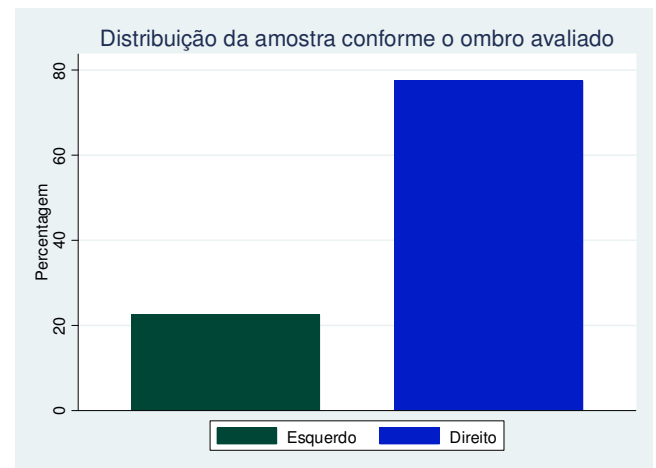


Gráfico 2

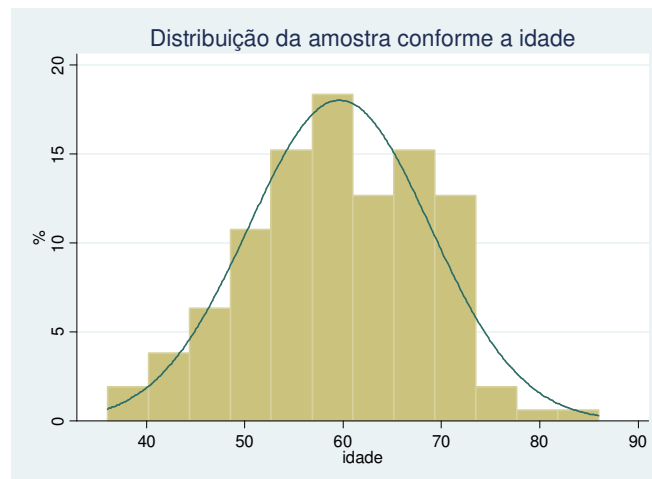


Gráfico 3

**Figura 9.** Distribuição da amostra.

## 4.7 Análise estatística

### 4.7.1 Descrição dos dados

Inicialmente foi realizada uma descrição dos achados da ultra-sonografia e da artroscopia conforme as variáveis independentes.

#### **4.7.2 Programas utilizados**

- Excel – realizado digitação dos dados.
- Stata 9.0 – programa utilizado para realizar as análises.

#### **4.7.3 Testes estatísticos aplicados**

- Teste T: avaliação de diferenças de médias entre duas variáveis.
- ANOVA: avaliação de diferenças de médias entre três ou mais variáveis.
- Análise de concordância pelo Kappa e Kappa ponderado.
- Análise de sensibilidade e especificidade.

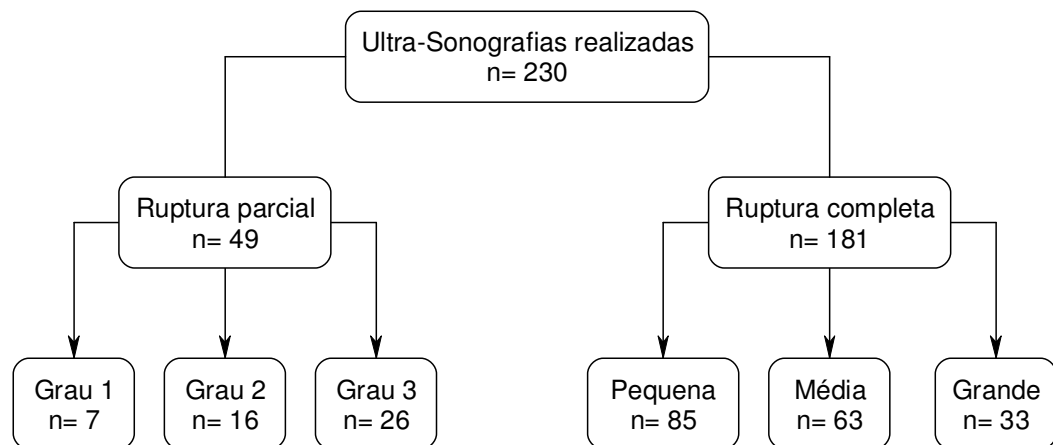
#### **4.8. Procedimentos de ética em pesquisa**

Este estudo foi aprovado pelo Comitê de Ética em Pesquisa do Hospital São Lucas da PUCRS, sendo projetado conforme as normas e diretrizes regulamentadoras de pesquisa em seres humanos (Resolução 196/1996) do Conselho Nacional de Saúde.

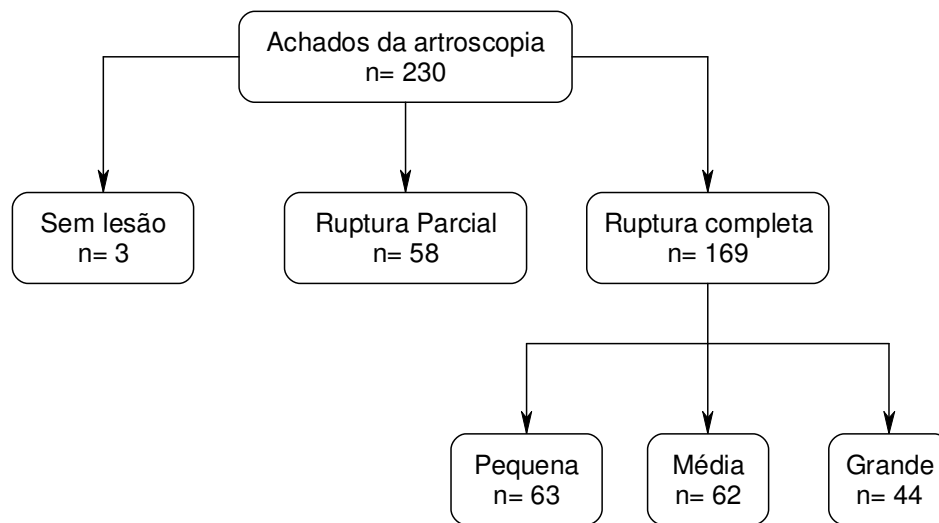
## 5 RESULTADOS

Das 230 ultra-sonografias realizadas 49 (21,3%) foram descritas como rupturas parciais e 181 (78,7%), como rupturas completas (Gráfico 4). Destas, 49 foram descritas como rupturas parciais; 7, grau 1; 16, grau 2; 26, grau 3; das 181 rupturas completas, 85 eram rupturas completas pequenas; 63, médias; 33, grandes (Gráfico 6).

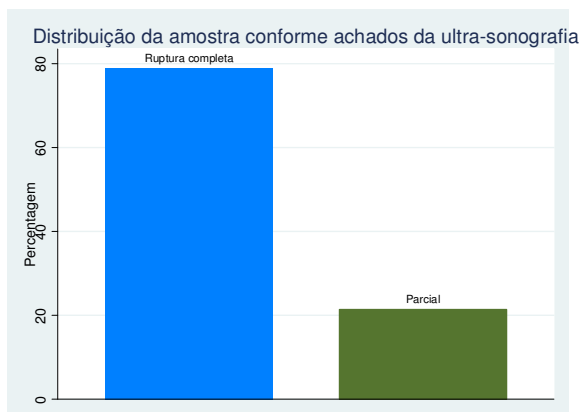
Os resultados encontrados na artroscopia (padrão ouro) foram os seguintes: 58 (25,2%) rupturas parciais, 169 (73%) rupturas completas e 3 casos sem ruptura (1,3%) (Gráfico 5). Analisando os casos de rupturas completas quanto ao grau, encontraram-se na artroscopia 63 rupturas pequenas, 62 médias e 44 grandes (Gráfico 7). Os casos de rupturas parciais não foram classificados na artroscopia por não ser possível verificar com exatidão o grau de comprometimento do tendão avaliado. Portanto não foi possível comparar o grau das rupturas parciais da ultra-sonografia com a artroscopia.



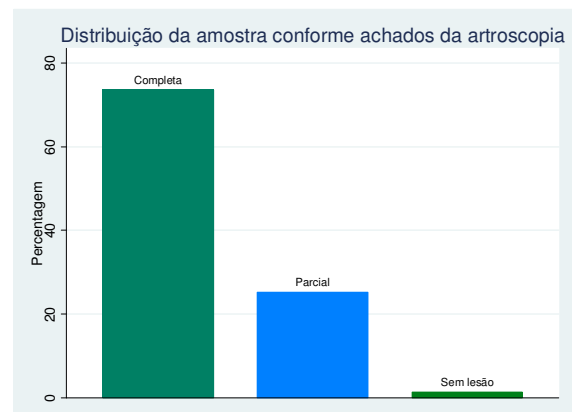
**Figura 10** - Achados da ultra-sonografia.



**Figura 11** - Achados da artroscopia.



**Gráfico 4**



**Gráfico 5**

**Figura 12.** Comparação entre achados na ultra-sonografia e artroscopia.

A ultra-sonografia classificou 181 ombros como rupturas completas, sendo que na artroscopia encontrou-se 169 rupturas completas com uma acurácia de 85,2%. O grau de concordância pelo coeficiente Kappa foi de 0,59 (concordância moderada).

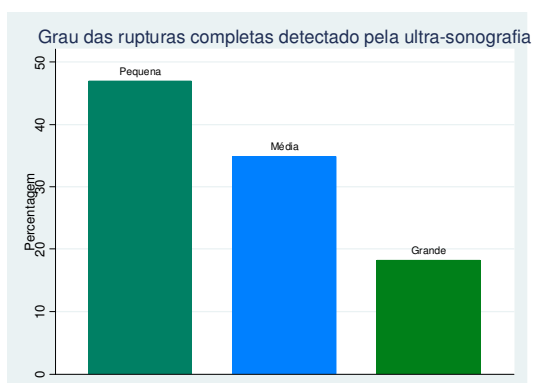
No estudo de sensibilidade e especificidade a ultra-sonografia mostrou nos casos de rupturas completas uma sensibilidade de 93,5% (IC95% 88,7 – 96,7) e uma especificidade de 62,3% (IC95% 49,0 – 74,4). É importante lembrar que estes dados foram avaliados entre os cruzamentos das rupturas parciais e completas, sendo que as rupturas parciais, somadas aos três casos sem lesão, foram consideradas como normais para que este cálculo pudesse ser realizado.



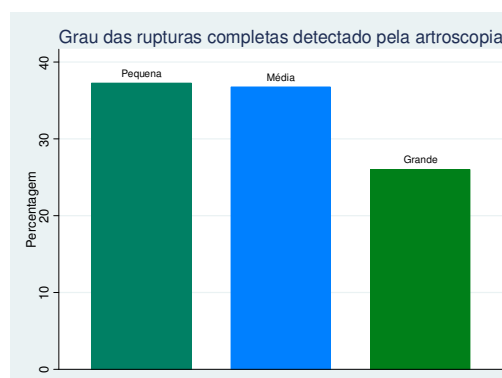
**Tabela 2 - Resultados do rastreamento para lesão completa de manguito rotador pela ultra-sonografia.**

		Artroscopia		Total
		Ruptura completa	Ruptura parcial	
ultra-sonografia	Ruptura completa	158	23	181
	Ruptura parcial	11	38	49
	Total	169	61	230

Também foi analisada a concordância entre os graus das rupturas completas classificadas pela ultra-sonografia e confirmadas pela artroscopia, calculado pelo método de Kappa ponderado, sendo que o resultado foi 0,71 (concordância boa).



**Gráfico 6**



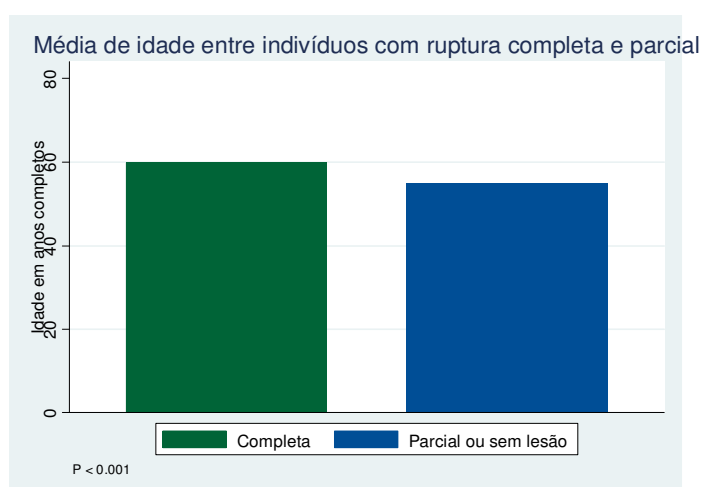
**Gráfico 7**

**Figura 13.** Comparação entre a ultra-sonografia e a artroscopia, quanto ao grau das rupturas completas.

**Tabela 3 - Comparação entre os achados da ultra-sonografia e da artroscopia nas rupturas completas**

		Artroscopia			
		Pequeno	Médio	Grande	Total
Ultra-sonografia	Graus				
	Pequeno	51	17	2	70
	Médio	6	39	10	55
	Grande	0	2	31	33
Total		57	58	43	158

Nos 230 ombros avaliados pela artroscopia a média de idade variou conforme o tipo de ruptura do manguito rotador (parcial ou completa). A média de idade para as rupturas parciais foi mais baixa, em torno de 54,7 anos (IC95% 51,8 – 57,6) e para as rupturas completas foi de 59,8 anos (IC95% 58,4 – 61,2) (Gráfico 8).



**Gráfico 8**

**Figura 14.** Média de idade dos indivíduos nas rupturas completas e parciais.

## 6 DISCUSSÃO

### 6.1 Quanto à amostra

O diagnóstico de uma ruptura do tendão do manguito rotador, obviamente, não é apenas baseado na ultra-sonografia, e sim em uma seqüência lógica de informações que inclui história, exame físico, radiografias simples e, por fim, a ultra-sonografia. O diagnóstico começa a ser elaborado no momento em que são verificados dados importantes da história como a idade do paciente, as características da dor (dor aos movimentos, com piora ao deitar, com irradiação para a face lateral do braço, tempo de evolução), tratamentos já realizados e exame físico específico do ombro. Com o auxílio das radiografias do ombro a suspeita da lesão pode passar a ter uma forte evidência. A partir daí é necessário um exame complementar de imagem que mostre os tendões e auxilie no diagnóstico, sendo este o papel da ultra-sonografia.

A amostra deste estudo foi constituída de 230 pacientes de ambos os sexos, que foram submetidos à artroscopia do ombro como forma de tratamento para dor no ombro decorrente de ruptura do manguito rotador.

Todos os pacientes do estudo apresentavam no exame ultra-sonográfico ruptura do manguito rotador (parcial ou completa) e baseado neste exame é que os pacientes tiveram como indicação o tratamento cirúrgico. Portanto na amostra não houve pacientes com ultra-sonografia normal.

A média de idade dos pacientes foi de 58,5 anos, variando dos 20 aos 80 anos, semelhante à média de outras séries de pacientes tratados cirurgicamente para rupturas do manguito rotador. Em um destes estudos, realizado em 2005, por Checchia *et al.*<sup>(43)</sup> foram avaliados os resultados obtidos no tratamento cirúrgico em uma série de 141 pacientes em que a média de idade foi de 58 anos.

Outra análise realizada foi a média de idade dos pacientes entre os tipos de ruptura do manguito rotador (parcial e completa) e a média de idade entre os graus das rupturas completas (pequena, média e grande). Esta análise mostrou que a média de idade dos pacientes com ruptura parcial foi de 54,7 anos, cinco anos menor que nas rupturas completas. Entre os pacientes com rupturas completas não houve diferença entre as médias de idade nas

rupturas pequenas e médias, que foi de 58 anos, mas houve um aumento significativo na média de idade dos pacientes com rupturas completas grandes. Esta ficou em torno de 64,5 anos, ou seja, seis anos e meio a mais que nas lesões menores. Esta análise demonstra o caráter evolutivo das lesões do manguito rotador

## **6.2 Quanto à ultra-sonografia**

A ultra-sonografia do ombro é um exame bastante discutido e que, muitas vezes, não apresenta um bom conceito entre os ortopedistas. Talvez porque é um exame dependente do examinador e que frequentemente não é realizada por radiologista experiente e com técnica de exame adequada. Além disto, muitos exames são realizados com equipamentos de baixa qualidade.

Por outro lado, a ultra-sonografia, quando realizada por radiologista experiente com técnica e aparelhos adequados, permite que o ombro seja avaliado de forma dinâmica, promovendo oportunidade de mostrar os resultados ao paciente em tempo real, além de permitir que o lado oposto também seja avaliado. A outra vantagem importante é o baixo custo do exame quando comparado com a ressonância magnética.

Middleton, em 1994<sup>(44)</sup>, em estudo de exames de imagem do ombro, reforça esta idéia, concluindo que a ultra-sonografia é um meio valioso para a avaliação do manguito rotador. Em mãos experientes, é sensível como a artrografia e a ressonância magnética para detectar as lesões do manguito rotador por ser um exame rápido, não-invasivo e relativamente barato.

## **6.3 Quanto aos resultados**

Para estimar a sensibilidade e a especificidade da ultra-sonografia utilizou-se a artroscopia como padrão ouro.

A ultra-sonografia mostrou 181 ombros com ruptura completa e a artroscopia 169, com uma acurácia de 85,22%, que a princípio significa um bom índice de acertos, mas quando se calculou o Kappa, o índice caiu para 0,59 que significa uma concordância moderada.

A ultra-sonografia mostrou uma sensibilidade para as rupturas completas do manguito rotador de 93,5% e uma especificidade de 62,3%. Comparados a estudos anteriores percebeu-se que os resultados são similares.

Crass *et al.*<sup>(45)</sup>, em estudo realizado em 1988, avaliaram 500 pacientes com dor no ombro; 293 pacientes apresentavam o exame completamente normal; 100 apresentavam alguma anormalidade. O estudo avaliou apenas os casos em que houve correlação da ultra-sonografia com a cirurgia. Em um total de 124 casos foi encontrada uma sensibilidade de 92,9% e uma especificidade de 92%. Além disso, o trabalho ressaltou a utilidade de um método não-invasivo para avaliação do ombro, já que as lesões bilaterais em pacientes assintomáticos são muito comuns, por isso, os dois ombros devem ser avaliados sempre.

Middleton *et al.* haviam realizado outro estudo em 1986, utilizando a artrografia do ombro como padrão ouro para avaliar 106 pacientes; desses, 50 não apresentavam anormalidades, 36 apresentavam ruptura do manguito rotador e 20 apresentavam anormalidades. No estudo, os autores compararam os achados das artrografia com os da ultra-sonografia. A artrografia diagnosticou em 36 pacientes alterações de ruptura; destes, a ultra-sonografia constatou 31 casos, ou seja, sensibilidade de 91%; 66 tiveram artrografia normal com ultra-sonografia sem alterações em 60 e especificidade de 91%.

Van Holsbeek *et al.*<sup>(8)</sup>, no mesmo ano, estudaram 52 pacientes com dor no ombro há mais de três meses. Todos foram submetidos à artroscopia, porém antes do procedimento realizaram ultra-sonografia. Ao todo 17 pacientes tiveram o diagnóstico de ruptura parcial, três foram falso-positivos e houve apenas um falso-negativo; sensibilidade de 93% e especificidade de 94%. Portanto o trabalho concluiu que, utilizando critérios ultrasonográficos definidos no início do trabalho (transdutor linear de 7,5 MHz de frequência), a maioria das lesões parciais pode ser diagnosticada.

Iannotti *et al.*<sup>(46)</sup>, em 2005, avaliaram 98 pacientes com clínica positiva para lesão de manguito rotador. Esses pacientes foram avaliados através de exame físico, radiografia e ultra-sonografia. Os resultados dos achados ultra-sonográficos foram comparados com os resultados da ressonância nuclear magnética e com resultados cirúrgicos. O autor comprovou que não há diferença significativa entre a ressonância magnética e a ultra-sonografia no diagnóstico de lesões completas, inclusive no que se refere ao tamanho da lesão. A sensibilidade da ultra-sonografia para detectar o tamanho da lesão ântero-posterior foi de 86% contra 93% da ressonância magnética. Em lesões médio-laterais essa diferença diminuiu, sendo a sensibilidade pela ultra-sonografia de 83% contra 88% da ressonância magnética. Portanto a ultra-sonografia é um excelente método quando realizado por médico experiente. A grande

dificuldade diagnóstica está em diferenciar lesões parciais de lesões completas quando essa é de aproximadamente 1 cm.

A análise da concordância entre os graus na ruptura completa também foi realizada, por ser importante saber o tamanho da ruptura antes de submeter o paciente à cirurgia, porque, em termos de recuperação pós-cirúrgica, a dificuldade técnica da cirurgia, o prognóstico e o tamanho da ruptura (grau) faz diferença. Esta análise mostrou uma concordância de 87,66% entre os graus das rupturas completas, mostrados pela ultra-sonografia e confirmados pela artroscopia e, quando calculado pelo Kappa ponderado, este índice foi de 0,71, significando uma boa concordância.

## 7 CONCLUSÕES

Com base nos resultados apresentados, conclui-se que a ultra-sonografia pode ser utilizada para auxiliar no diagnóstico, bem como para classificar as lesões do manguito rotador, o que ajuda a programar o tratamento e informar ao paciente quanto ao prognóstico e a recuperação pós-cirúrgica.

Verificou-se uma moderada concordância entre os achados da ultra-sonografia e da artroscopia quanto ao tipo de lesão do manguito rotador (parcial ou completa).

Verificou-se uma boa concordância entre os achados da ultra-sonografia e o resultado da artroscopia quanto ao grau nas rupturas completas do manguito rotador (pequena, média ou grande).

A ultra-sonografia apresenta um alto índice de sensibilidade para diagnosticar rupturas completas no tendão do manguito rotador com uma razoável especificidade.

## 8 REFERÊNCIAS

1. Patrick JM. Shoulders injuries. In: Current diagnosis and treatment in sports medicine (current). 2<sup>a</sup> ed; 2000.
2. Brandt TD, Cardone BW, Grant TH, Post M, Weiss CA. Rotator cuff sonography: a reassessment. *Radiology* 1989;173(2):323-7.
3. Burk DL, Jr., Karasick D, Kurtz AB, Mitchell DG, Rifkin MD, Miller CL, et al. Rotator cuff tears: prospective comparison of MR imaging with arthrography, sonography, and surgery. *AJR Am J Roentgenol* 1989;153(1):87-92.
4. Paavolainen P, Ahovuo J. Ultrasonography and arthrography in the diagnosis of tears of the rotator cuff. *J Bone Joint Surg Am* 1994;76(3):335-40.
5. Brenneke SL, Morgan CJ. Evaluation of ultrasonography as a diagnostic technique in the assessment of rotator cuff tendon tears. *Am J Sports Med* 1992;20(3):287-9.
6. Hodler J, Fretz CJ, Terrier F, Gerber C. Rotator cuff tears: correlation of sonographic and surgical findings. *Radiology* 1988;169(3):791-4.
7. Nelson MC, Leather GP, Nirschl RP, Pettrone FA, Freedman MT. Evaluation of the painful shoulder. A prospective comparison of magnetic resonance imaging, computerized tomographic arthrography, ultrasonography, and operative findings. *J Bone Joint Surg Am* 1991;73(5):707-16.
8. van Holsbeeck MT, Kolowich PA, Eyler WR, Craig JG, Shirazi KK, Habra GK, et al. US depiction of partial-thickness tear of the rotator cuff. *Radiology* 1995;197(2):443-6.
9. Wiener SN, Seitz WH, Jr. Sonography of the shoulder in patients with tears of the rotator cuff: accuracy and value for selecting surgical options. *AJR Am J Roentgenol* 1993;160(1):103-7; discussion 109-10.
10. Teefey SA, Hasan SA, Middleton WD, Patel M, Wright RW, Yamaguchi K. Ultrasonography of the rotator cuff. A comparison of ultrasonographic and arthroscopic findings in one hundred consecutive cases. *J Bone Joint Surg Am* 2000;82(4):498-504.
11. Lech O. Fundamentos em cirurgia do ombro ortopedia e reabilitação. 2<sup>a</sup> ed; 2005.
12. Mack LA, Matsen FA, 3rd, Kilcoyne RF, Davies PK, Sickler ME. US evaluation of the rotator cuff. *Radiology* 1985;157(1):205-9.
13. Neer CS. Cirurgia do ombro. 1<sup>a</sup> edição ed; 1995.



14. Matsen FA, Arntz CT, Lippitt SB. *Manguito Rotador*. 2a edição ed; 2002.
15. Jaravay JF. Sur la luxation du tendon de la longue portion du muscle biceps humeral: sur la luxation de tendons des muscles peroniers latercux. *Gaz Hebd Med Chir* 1867;21:325.
16. Duplay S. Periarthrite scapulohumerale [Scapulohumeral periarthritis]. *Arch Gen Med* 1872;2:513.
17. Codman EA. Rupture of the supraspinatus tendon. In: *The shoulder: rupture of supraspinatus tendon and other lesions*; 1984. p. 123-177.
18. Neer CS, 2nd. Anterior acromioplasty for the chronic impingement syndrome in the shoulder: a preliminary report. *J Bone Joint Surg Am* 1972;54(1):41-50.
19. Kumagai J, Sarkar K, Uthoff HK. The collagen types in the attachment zone of rotator cuff tendons in the elderly: an immunohistochemical study. *J Rheumatol* 1994;21(11):2096-100.
20. Riley GP, Goddard MJ, Hazleman BL. Histopathological assessment and pathological significance of matrix degeneration in supraspinatus tendons. *Rheumatology (Oxford)* 2001;40(2):229-30.
21. Pettersson G. Rupture of tendon aponeurosis of the shoulder joint in antero-inferior dislocation. *Acta chirurgica scandinavica* 1942;77:1-184.
22. Nixon JE, DiStefano V. Ruptures of the rotator cuff. *Orthop Clin North Am* 1975;6(2):423-47.
23. Brewer BJ. Aging of the rotator cuff. *Am J Sports Med* 1979;7(2):102-10.
24. Biberthaler P, Wiedemann E, Nerlich A, Kettler M, Mussack T, Deckelmann S, et al. Microcirculation associated with degenerative rotator cuff lesions. In vivo assessment with orthogonal polarization spectral imaging during arthroscopy of the shoulder. *J Bone Joint Surg Am* 2003;85-A(3):475-80.
25. Sano H, Ishii H, Trudel G, Uthoff HK. Histologic evidence of degeneration at the insertion of 3 rotator cuff tendons: a comparative study with human cadaveric shoulders. *J Shoulder Elbow Surg* 1999;8(6):574-9.
26. Tillander B, Franzen L, Norlin R. Fibronectin, MMP-1 and histologic changes in rotator cuff disease. *J Orthop Res* 2002;20(6):1358-64.
27. Bonsell S, Pearsall AWt, Heitman RJ, Helms CA, Major NM, Speer KP. The relationship of age, gender, and degenerative changes observed on radiographs of the shoulder in asymptomatic individuals. *J Bone Joint Surg Br* 2000;82(8):1135-9.
28. Hashimoto T, Nobuhara K, Hamada T. Pathologic evidence of degeneration as a primary cause of rotator cuff tear. *Clin Orthop Relat Res* 2003(415):111-20.

29. Burman MS. Arthroscopic on the direct visualization of joints: An experimental cadaver study. *J Bone Joint Surg Am* 1931;13:669-95.
30. Watanabe M. The development and present status of the arthroscope. *J Jpn Med Inst* 1954;25:11.
31. Andren L, Lundberg BJ. Treatment Of Rigid Shoulders By Joint Distension During Arthrography. *Acta Orthop Scand* 1965;36:45-53.
32. Conti V. Arthroscopy in rehabilitation. *Orthop Clin North Am* 1979;10(3):709-11.
33. Wiley AM, Older MW. Shoulder arthroscopy. Investigations with a fibrooptic instrument. *Am J Sports Med* 1980;8(1):31-8.
34. Watanabe M. Arthroscopy:The present state. *Orthop Clin North Am* 1979;10:505-522.
35. Ellman H. Arthroscopic subacromial decompression: analysis of one- to three-year results. *Arthroscopy* 1987;3(3):173-81.
36. Altchek DW, Warren RF, Wickiewicz TL, Skyhar MJ, Ortiz G, Schwartz E. Arthroscopic acromioplasty. Technique and results. *J Bone Joint Surg Am* 1990;72(8):1198-207.
37. Speer KP, Lohnes J, Garrett WE, Jr. Arthroscopic subacromial decompression: results in advanced impingement syndrome. *Arthroscopy* 1991;7(3):291-6.
38. Esch JC. Arthroscopy update #4. Arthroscopic subacromial decompression. Surgical technique. *Orthop Rev* 1989;18(6):733-5, 738-42.
39. Sernik RA, Rodrigues Júnior AJ, C.J. R. Ombro. In: *Ultra-sonografia sistema musculoesquelético*. 1ª ed; 1999. p. 03-50.
40. Weiner WH. Sonography of the shoulder in patients with tears of the rotator cuff: accuracy and value for selecting surgical options. *AJR* 1999;160:103.
41. Ellman H. Diagnosis and treatment of incomplete rotator cuff tears. *Clin Orthop Relat Res* 1990(254):64-74.
42. Copeland S. Artroscopia do ombro. In: *Cirurgia do ombro atlas e texto*; 1999. p. 131-140.
43. Checchia SL, Doneux P, Miyazaki AN, Fregoneze M, Ishi M, Braga SR, et al. Avaliação dos resultados obtidos na reparação artroscópica das lesões do manguito rotador. *Revista Brasileira de Ortopedia* 2005:229-238.
44. Middleton WD. Ultrasonography of rotator cuff pathology. *Top Magn Reson Imaging* 1994;6(2):133-8.
45. Crass JR, Craig EV, Feinberg SB. Ultrasonography of rotator cuff tears: a review of 500 diagnostic studies. *J Clin Ultrasound* 1988;16(5):313-27.

46. Iannotti JP, Ciccone J, Buss DD, Visotsky JL, Mascha E, Cotman K, et al. Accuracy of office-based ultrasonography of the shoulder for the diagnosis of rotator cuff tears. *J Bone Joint Surg Am* 2005;87(6):1305-11.

**ANEXOS**

## Anexo A – Lista de Pacientes

CASO	NOME	SEXO	IDADE	LADO	ECO	GRAU	CIRURGIA	GRAU	DATA ©
1	IM	F	64	D	C	P	C	P	16/9/1999
2	LRJ	F	66	D	C	G	C	G	15/4/1999
3	LS	F	71	D	C	P	C	P	19/4/1999
4	NMMR	F	51	D	C	G	C	G	23/abr
5	MMC	F	69	D	C	G	C	G	18/1/1999
6	MMC	F	70	E	P	3	C	M	27/5/1999
7	TMLC	F	45	D	C	M	C	M	17/6/1999
8	MCCM	F	60	D	C	P	C	P	8/7/1999
9	LSZ	F	54	D	C	P	C	P	6/8/1999
10	ZM	F	66	D	C	G	C	G	6/8/1999
11	VACA	F	66	D	C	P	C	M	9/9/1999
12	OMP	F	65	D	C	P	C	P	9/9/1999
13	MCSG	F	47	D	C	P	C	P	22/9/1999
14	OFS	F	64	D	C	P	C	M	1/10/1999
15	WWXS	M	71	D	C	P	C	M	4/11/1999
16	DC	F	64	E	C	P	C	M	12/11/1999
17	OMP	F	68	D	C	P	C	M	10/12/1999
18	MSF	F	58	E	P	2	P	parcial	9/12/1999
19	GDM	F	59	D	C	P	C	P	11/6/1999
20	DG	M	57	D	C	P	sem lesão		13/5/1999
21	MJPM	F	64	D	C	P	C	P	5/7/1999
22	MCA	F	47	D	C	P	C	M	13/8/1999
23	VMMP	F	47	D	C	P	C	P	10/9/1999
24	SMEN	F	43	D	C	P	C	P	1/10/1999
25	AGN	M	55	E	C	M	C	M	25/10/1999
26	CJCA	M	46	E	C	M	C	M	13/1/2000
27	DRM	F	57	D	C	P	C	P	14/1/2000
28	AB	M	66	D	C	P	C	P	7/4/2000
29	SOMP	F	45	D	C	P	C	P	4/5/2000
30	RC	F	38	D	P	3	P	parcial	11/5/2000
31	RC	F	41	E	P	1	P	parcial	13/11/2003
32	VR	M	56	E	C	P	C	P	26/5/2000
33	ELMS	F	36	D	C	P	C	P	26/5/2000
34	AG	F	69	D	C	P	C	P	24/5/2000
35	NLS	F	55	D	C	P	C	P	8/6/2000
36	ICC	F	66	E	C	G	C	G	9/6/2000
37	MLNV	F	59	D	C	P	C	M	15/6/2000
38	MADB	F	77	D	C	P	C	G	16/6/2000
39	GNS	F	61	D	P	3	P	parcial	21/6/2000
40	IOM	F	75	D	P	3	C	G	21/6/2000
41	ERV	F	73	D	C	P	P	parcial	29/6/2000
42	JFC	M	58	D	C	P	C	P	30/6/2000
43	MLAS	F	52	D	C	P	C	P	6/7/2000
44	EDV	F	54	E	P	2	P	parcial	16/8/2000
45	YTSS	F	65	D	C	P	C	P	17/8/2000
46	NNC	F	51	D	C	M	C	G	31/8/2000
47	NNC	F	53	E	C	P	C	M	1/3/2002
48	MYFB	F	71	D	C	M	C	G	1/9/2000
49	CACP	M	61	D	C	M	P	parcial	1/9/2000
50	RNHCB	F	62	D	C	P	C	M	19/10/2000
51	NMBL	F	55	D	C	P	P	parcial	23/11/2000

CASO	NOME	SEXO	IDADE	LADO	ECO	GRAU	CIRURGIA	GRAU	DATA ©
52	IG	F	60	D	C	P	P	parcial	24/11/2000
53	ITAA	F	68	D	C	P	P	parcial	30/11/2000
54	MLFF	F	51	D	C	G	C	G	15/12/2000
55	EMN	F	39	E	P	2	P	parcial	17/3/2000
56	EO	F	44	D	C	P	C	P	21/1/2000
57	NAF	F	41	D	C	M	C	M	14/4/2000
58	VS	M	49	D	C	P	C	P	28/4/2000
59	NMF	F	58	D	C	M	C	G	4/1/2001
60	LALC	M	33	D	P	2	P	parcial	5/1/2001
61	ILC	M	54	D	C	P	C	P	19/1/2001
62	CAB	M	49	D	C	M	C	G	16/3/2001
63	RHR	M	51	E	C	G	C	G	23/3/2001
64	GCR	F	54	D	P	2	P	parcial	29/3/2001
65	MGFL	F	50	D	P	3	C	M	5/4/2001
66	EDFM	M	80	D	C	P	P	parcial	11/4/2001
67	SIMR	F	62	D	C	P	P	parcial	11/4/2001
68	MCGF	F	42	D	P	2	P	parcial	12/4/2001
69	MHZ	F	47	D	P	3	P	parcial	16/4/2001
70	MCAJ	F	46	D	P	3	P	parcial	26/4/2001
71	MRM	M	46	D	C	M	C	M	3/5/2001
72	JCB	M	43	D	C	P	C	M	4/5/2001
73	LEAT	M	44	D	P	3	P	parcial	10/5/2001
74	ILS	M	59	D	P	3	P	parcial	10/5/2001
75	JAP	M	59	E	C	P	C	M	16/6/2000
76	JAP	M	60	D	C	M	C	M	17/5/2001
77	MIPH	F	57	D	C	P	C	M	24/5/2001
78	TGL	F	57	E	C	P	P	parcial	31/5/2001
79	APP	M	69	D	C	P	P	parcial	13/7/2001
80	AHB	M	86	D	C	G	C	G	12/7/2001
81	CM	M	20	D	P	2	P	parcial	19/7/2001
82	NTFM	F	65	E	P	2	C	P	2/8/2001
83	NTBF	F	71	D	C	P	C	P	16/8/2001
84	SJL	F	70	D	C	G	C	G	30/9/2001
85	SJL	F	74	E	P	3	C	M	24/6/2005
86	BJVF	M	51	D	C	M	C	M	23/8/2001
87	MCM	F	67	D	C	M	C	M	30/8/2001
88	TLR	F	53	D	C	M	C	M	30/8/2001
89	TLR	F	55	E	P	1	P	parcial	28/3/2003
90	EBM	F	68	D	P	2	P	parcial	13/9/2001
91	CRB	M	60	D	C	M	C	G	27/9/2001
92	CRB	M	61	E	C	P	C	P	12/3/2003
93	CIBS	F	61	D	C	M	C	P	27/9/2001
94	GCV	M	53	D	C	M	C	M	4/10/2001
95	CAD	F	57	E	C	M	C	M	5/10/2001
96	CAD	F	59	D	C	G	C	G	26/9/2003
97	ADS	F	60	D	C	M	P	parcial	25/10/2001
98	LSN	F	71	E	C	P	C	P	17/9/2004
99	HG	M	54	E	P	3	sem lesão		30/11/2001
100	VSN	M	53	D	C	G	C	G	6/12/2001
101	APVT	F	68	E	C	P	P	parcial	6/12/2001
102	SS	M	67	D	C	M	C	G	14/12/2001
103	GEC	M	70	D	C	G	C	G	9/1/2002
104	SMMR	F	49	D	C	P	C	P	10/1/2002

CASO	NOME	SEXO	IDADE	LADO	ECO	GRAU	CIRURGIA	GRAU	DATA ©
105	LAS	F	53	D	C	M	C	P	23/1/2002
106	EDC	F	71	D	C	M	C	M	15/3/2002
107	RFVA	M	66	D	C	M	C	M	21/3/2002
108	HFS	M	76	D	C	M	C	M	16/6/2005
109	MIBF	F	70	D	C	P	P	parcial	10/4/2002
110	SAL	F	60	D	C	M	C	M	17/4/2002
111	RCR	M	70	D	C	M	C	M	11/8/2005
112	JFM	M	69	D	C	P	C	M	2/5/2002
113	OPD	F	54	D	C	P	C	P	9/5/2002
114	DDP	M	62	D	C	M	P	parcial	27/6/2002
115	EOP	F	72	D	C	G	C	G	4/7/2002
116	JMGS	F	49	D	C	P	P	parcial	18/7/2002
117	GS	M	52	D	C	P	C	P	8/12/2005
118	CAZ	F	54	D	C	G	C	M	1/8/2002
119	ZMA	F	54	D	P	1	P	parcial	22/8/2002
120	RM	M	62	E	C	M	C	M	22/8/2002
121	RK	M	60	D	P	2	P	parcial	29/8/2002
122	ODT	F	72	E	C	P	C	M	30/8/2002
123	MSE	F	69	D	C	G	C	G	5/9/2002
124	MC	M	51	E	C	M	C	M	13/9/2002
125	MAM	F	70	D	C	G	C	G	26/9/2002
126	TMQT	F	46	E	P	2	P	parcial	27/9/2002
127	CTAS	F	70	D	C	P	P	parcial	27/9/2002
128	CF	M	63	D	P	3	P	parcial	17/10/2002
129	LF	M	62	D	C	P	C	M	18/10/2002
130	LF	M	62	E	C	P	C	P	2/5/2003
131	ILS	F	63	D	C	M	C	M	24/10/2002
132	ERBF	F	67	D	P	3	P	parcial	25/10/2002
133	MAPV	M	52	D	C	M	C	G	28/11/2002
134	PHAZ	M	51	D	P	3	P	parcial	29/nov
135	NTSN	F	45	D	C	P	C	P	29/11/2002
136	IM	F	64	D	C	P	C	P	16/9/1999
137	IM	F	67	E	C	M	C	P	6/12/2002
138	OCB	F	66	D	C	M	C	G	12/12/2002
139	JESL	F	50	D	C	M	C	M	9/1/2003
140	JESL	F	52	E	C	M	C	M	11/11/2004
141	JIH	M	43	E	C	P	C	G	23/1/2003
142	TFC	F	63	E	P	3	C	P	30/1/2003
143	VFS	M	42	E	P	3	P	parcial	27/10/2005
144	SGS	F	62	D	C	G	C	G	10/4/2003
145	MPMC	F	56	D	C	M	P	parcial	15/4/2003
146	EDL	F	53	D	P	3	P	parcial	23/4/2003
147	JCSS	M	43	E	P	1	P	parcial	2/5/2003
148	MFCA	M	47	D	C	M	C	M	8/5/2003
149	TRL	F	67	D	C	G	C	G	2/6/2003
150	MGN	F	54	D	C	P	C	P	10/7/2003
151	ST	M	67	D	C	M	C	G	10/7/2003
152	RZGR	F	61	D	C	M	C	M	20/10/2005
153	CAR	M	56	D	C	G	C	G	16/6/2006
154	SGL	F	59	D	C	M	C	M	8/8/2003
155	FPS	M	55	D	C	G	C	G	8/8/2003
156	BCS	F	73	D	C	M	C	P	4/9/2003
157	VMC	F	68	D	C	G	C	G	18/9/2003

CASO	NOME	SEXO	IDADE	LADO	ECO	GRAU	CIRURGIA	GRAU	DATA ©
158	LFK	M	65	D	C	P	P	parcial	24/9/2003
159	IS	F	53	E	P	3	P	parcial	3/10/2003
160	DG	M	63	E	C	P	C	P	23/10/2003
161	CB	F	68	D	P	3	C	P	21/11/2003
162	ERB	F	68	D	C	P	C	P	12/12/2003
163	ART	F	73	E	C	G	C	G	4/5/2006
164	IRS	M	37	D	C	P	C	P	30/5/2003
165	IFS	F	51	D	C	M	P	parcial	8/1/2004
166	FHS	M	71	D	C	P	C	P	5/2/2004
167	MBPB	F	58	D	P	2	P	parcial	1/4/2004
168	VS	M	39	E	C	P	C	P	2/4/2004
169	JFFS	M	60	D	C	M	P	parcial	16/4/2004
170	DSGF	F	61	E	C	P	C	P	20/5/2004
171	DAG	M	65	D	C	G	C	G	28/5/2004
172	SPB	F	66	D	C	G	C	G	25/6/2004
173	TFS	F	58	D	C	G	C	G	12/8/2004
174	JB	M	72	E	C	G	C	G	26/8/2004
175	FPPD	M	68	D	C	M	C	M	27/8/2004
176	ETD	F	60	D	C	G	C	G	2/9/2004
177	EHT	M	72	D	C	M	C	G	3/9/2004
178	MCA	F	59	D	C	M	C	M	30/7/2004
179	MMS	M	69	D	C	G	C	G	19/11/2004
180	TSM	F	43	D	P	2	P	parcial	18/11/2004
181	TNS	F	55	D	P	2	P	parcial	9/3/2006
182	CJAC	F	39	E	P	1	P	parcial	28/10/2004
183	ELB	F	54	E	C	P	C	P	24/9/2004
184	NGA	F	77	D	C	G	C	G	9/12/2004
185	LBM	F	58	D	C	M	C	M	25/11/2004
186	ARR	F	57	E	P	1	sem lesão	sem lesão	25/11/2004
187	NMS	F	71	D	P	3	C	P	19/11/2004
188	MPA	F	63	D	C	P	C	P	29/4/2004
189	LVP	F	62	D	C	P	C	P	24/9/2004
190	DS	F	40	D	P	3	C	P	1/6/2006
191	CMPM	F	44	D	C	P	C	M	7/10/2004
192	CMPM	F	46	E	C	M	C	M	20/4/2006
193	MCE	F	59	E	P	3	P	parcial	5/11/2004
194	MCE	F	61	D	C	P	C	P	20/7/2006
195	FV	F	51	D	C	M	C	M	3/2/2006
196	TMPL	F	70	E	C	G	C	G	3/10/2003
197	LAF	M	54	D	C	M	C	M	21/1/2005
198	NMAS	F	70	D	C	M	C	M	10/3/2005
199	ESP	F	59	D	C	M	C	M	24/3/2005
200	AMC	F	54	D	C	M	C	P	15/4/2005
201	ISS	F	55	E	C	P	C	P	6/5/2005
202	GSC	F	49	E	C	M	P	parcial	24/5/2002
203	EAD	F	69	D	C	P	P	parcial	29/5/2003
204	GOF	M	51	D	C	P	C	M	27/10/2005
205	ASN	M	61	D	P	3	P	parcial	1/6/2006
206	NMBR	F	54	D	P	3	C	P	2/6/2005
207	EAPC	F	65	D	C	G	C	G	10/6/2005
208	ILSF	F	61	D	C	M	C	M	3/2/2006
209	VND	F	54	D	C	M	C	M	19/1/2006
210	JLF	M	65	D	P	3	P	parcial	6/1/2006



CASO	NOME	SEXO	IDADE	LADO	ECO	GRAU	CIRURGIA	GRAU	DATA ©
211	EEMS	F	55	D	C	M	C	M	5/1/2006
212	SPL	F	65	D	C	P	C	P	18/5/2006
213	GNFP	F	79	E	C	G	C	G	3/8/2006
214	LMTS	F	56	D	C	P	C	P	3/8/2006
215	AAMS	M	50	D	C	M	P	parcial	4/8/2006
216	MFSM	F	54	D	C	G	C	M	4/8/2006
217	NLM	F	70	D	C	P	C	P	6/7/2006
218	RNF	M	28	D	P	2	P	parcial	14/7/2006
219	JMH	F	55	D	C	M	C	M	23/6/2006
220	ESP	F	60	E	C	P	C	P	10/11/2005
221	ASP	M	55	D	P	3	C	M	3/11/2005
222	ICO	F	67	D	C	P	C	P	25/5/2006
223	JTS	F	60	E	C	M	C	M	18/5/2006
224	MRG	F	60	E	C	M	C	P	11/5/2006
225	AGN	M	61	D	C	M	C	M	27/4/2006
226	GCP	F	55	D	P	2	P	parcial	16/3/2006
227	LCR	M	52	D	P	1	P	parcial	3/2/2006
228	MFB	F	64	D	C	P	C	P	30/6/2006
229	CLC	M	52	E	C	P	C	P	23/6/2006
230	MMDM	F	66	D	C	M	C	M	8/6/2006

Anexo B – Justificativa de não apresentação do Termo de Consentimento Livre e Esclarecido


**Justificativa de não apresentação do**  
**Termo de Consentimento Livre e Esclarecido**

O Projeto de Pesquisa o valor da ULTRA-SONO-  
GRAFIA NO DIAGNÓSTICO E CLASSIFICAÇÃO  
DAS RUPTURAS DO MANGUITO ROTADOR

refere-se a pesquisa em prontuários médicos de pacientes não facilmente encontrados, sem endereço informado ou já falecidos, e portanto impossível de localizá-los para assinarem o Termo de Consentimento Informado.

Sendo assim, comprometo-me a cumprir as normas da resolução 196/96 do Conselho Nacional de Saúde relacionado em IV.1.g. "a garantia do sigilo que assegure a privacidade dos sujeitos quanto aos dados confidenciais envolvidos na pesquisa".

Atenciosamente,



Porto Alegre, 28 de junho de 2006

# Livros Grátis

( <http://www.livrosgratis.com.br> )

Milhares de Livros para Download:

[Baixar livros de Administração](#)

[Baixar livros de Agronomia](#)

[Baixar livros de Arquitetura](#)

[Baixar livros de Artes](#)

[Baixar livros de Astronomia](#)

[Baixar livros de Biologia Geral](#)

[Baixar livros de Ciência da Computação](#)

[Baixar livros de Ciência da Informação](#)

[Baixar livros de Ciência Política](#)

[Baixar livros de Ciências da Saúde](#)

[Baixar livros de Comunicação](#)

[Baixar livros do Conselho Nacional de Educação - CNE](#)

[Baixar livros de Defesa civil](#)

[Baixar livros de Direito](#)

[Baixar livros de Direitos humanos](#)

[Baixar livros de Economia](#)

[Baixar livros de Economia Doméstica](#)

[Baixar livros de Educação](#)

[Baixar livros de Educação - Trânsito](#)

[Baixar livros de Educação Física](#)

[Baixar livros de Engenharia Aeroespacial](#)

[Baixar livros de Farmácia](#)

[Baixar livros de Filosofia](#)

[Baixar livros de Física](#)

[Baixar livros de Geociências](#)

[Baixar livros de Geografia](#)

[Baixar livros de História](#)

[Baixar livros de Línguas](#)

[Baixar livros de Literatura](#)  
[Baixar livros de Literatura de Cordel](#)  
[Baixar livros de Literatura Infantil](#)  
[Baixar livros de Matemática](#)  
[Baixar livros de Medicina](#)  
[Baixar livros de Medicina Veterinária](#)  
[Baixar livros de Meio Ambiente](#)  
[Baixar livros de Meteorologia](#)  
[Baixar Monografias e TCC](#)  
[Baixar livros Multidisciplinar](#)  
[Baixar livros de Música](#)  
[Baixar livros de Psicologia](#)  
[Baixar livros de Química](#)  
[Baixar livros de Saúde Coletiva](#)  
[Baixar livros de Serviço Social](#)  
[Baixar livros de Sociologia](#)  
[Baixar livros de Teologia](#)  
[Baixar livros de Trabalho](#)  
[Baixar livros de Turismo](#)