

Jéssica Lemos Gulinelli

Efeito do tratamento da superfície radicular com própole ou com flúor no reimplante tardio de dentes de ratos

Livros Grátis

<http://www.livrosgratis.com.br>

Milhares de livros grátis para download.

Jéssica Lemos Gulinelli

Efeito do tratamento da superfície radicular com própole ou com flúor no reimplante tardio de dentes de ratos.

Dissertação apresentada à Faculdade de Odontologia do
campus de Araçatuba – Unesp, para obtenção do Grau de
“Mestre em Odontologia” – Área de concentração em
Cirurgia e Traumatologia Buco-Maxilo-Facial.

Orientadora: Prof. Dra. Sônia Regina Panzarini Barioni

Co-orientadora: Prof. Dra. Cristiane Mara Ruiz de Sousa Fattah

Araçatuba – Estado de São Paulo

2006



Dedicatória



Dedicatoria

*À minha família e amigos pela compreensão e apoio,
em todas as etapas da execução deste trabalho. E
ainda, souberam estimular e auxiliar-me nas fases
mais árduas da conquista deste ideal.*

*“Seja o que você quer ser, porque você possui apenas
uma vida e nela só temos uma chance de fazer aquilo
que queremos. A vida é curta, mas as emoções que
podemos deixar, duram uma eternidade.”*

Clarice Lispector



Agradecimentos especiais



Agradecimentos especiais

“Amigos são anjos que nos deixam em pé quando nossas asas têm problemas em se lembrar como voar...” (Silene Ayube)

À Deus,

Por ter dado a mim, o dom da vida e assim poder desfrutar de todas as alegrias que ocorrem dia após dia. Agradeço ao Pai de Bondade pelas pessoas (família e amigos) as quais você coloca em meu convívio, seres especiais que me engrandecem e facilitam a caminhada.

Aos meus pais, José Idalgo e Shirley

Pelos ensinamentos, educação, bem-estar material e espiritual, carinho e apoio em todas as minhas decisões. Nas situações mais complicadas, ofereceram palavras de conforto que me estimulavam a crescer, enfrentar e vencer as dificuldades. Nas alegrias, compartilham juntos todas as emoções. A determinação e luta diária de vocês para nos proporcionarem maiores comodidade foram insaciáveis. A união nos fortalece e traduz o verdadeiro significado da palavra FAMÍLIA: somos abençoados!

Às minhas irmãs - Érica, Rebeca e Bianca

Companheiras, fraternas e amigas, agradeço pela animação de vocês em todos os momentos de minha vida. Sempre desejando sucesso e vitória, principalmente nas “provas da vida”, sejam elas dissertativas ou práticas. Agradeço pela compreensão em todos os meus momentos ausentes em virtude da dedicação ao mestrado.

À Professora, orientadora e amiga Sônia

Pelos ensinamentos e orientações durante todo nosso trajeto.

Desde a graduação, estágio de atualização e na Pós Graduação, recebi de você atenção, respeito e o meu mais importante resultado de qualquer projeto experimental: a sua amizade. Ser orientada da professora Sônia é fácil, o difícil é conseguir responder com o mesmo nível de inteligência e razão às suas expectativas. Uma pessoa formidável, serena em suas atitudes, observadora, decisiva e totalmente embasada em conhecimentos reais. No campo profissional orientou-me transmitindo total segurança para o desenvolvimento dos nossos projetos de pesquisas. Na parte pessoal, engrandeceu-me como pessoa, ensinou a ser mais tranqüila, respeitando sempre minhas limitações e estimulando o desenvolvimento das minhas “asas”, preparando-me para os meus primeiros vôos.

E que me perdoem os outros colegas se causarei um pouco de sentimento de desgosto pelo bem de outro, mas como dizem e, por ter vivenciado tal fato: as orientadas da professora Sônia

são MUITO mais felizes! OBRIGADA!

Ao Professor Tetuo Okamoto, por ser o idealizador e precursor de todo o nosso programa de pós-graduação. E, principalmente continuar participando ativamente do curso, nos transmitindo seus grandiosos ensinamentos.

Ao Professor Wilson Roberto Poi, pela acolhida carinhosa na pós-graduação. Sempre disposto a ajudar e tornar os obstáculos mais fáceis de serem ultrapassados, com uma simples conversa. Suas experiências odontológicas e humanas me enriquecem profundamente.

Ao Professor Idelmo Rangel Garcia, pela paciência, oportunidades, amizade, compreensão e ensinamentos. O senhor é o nosso exemplo de cirurgião. Todos, sem exceção, desde alunos da graduação e da pós-graduação reconhecem suas habilidades cirúrgicas, capricho, grande cuidado e zelo aos pacientes e, buscam o aprimoramento para tornar-se igual a você.

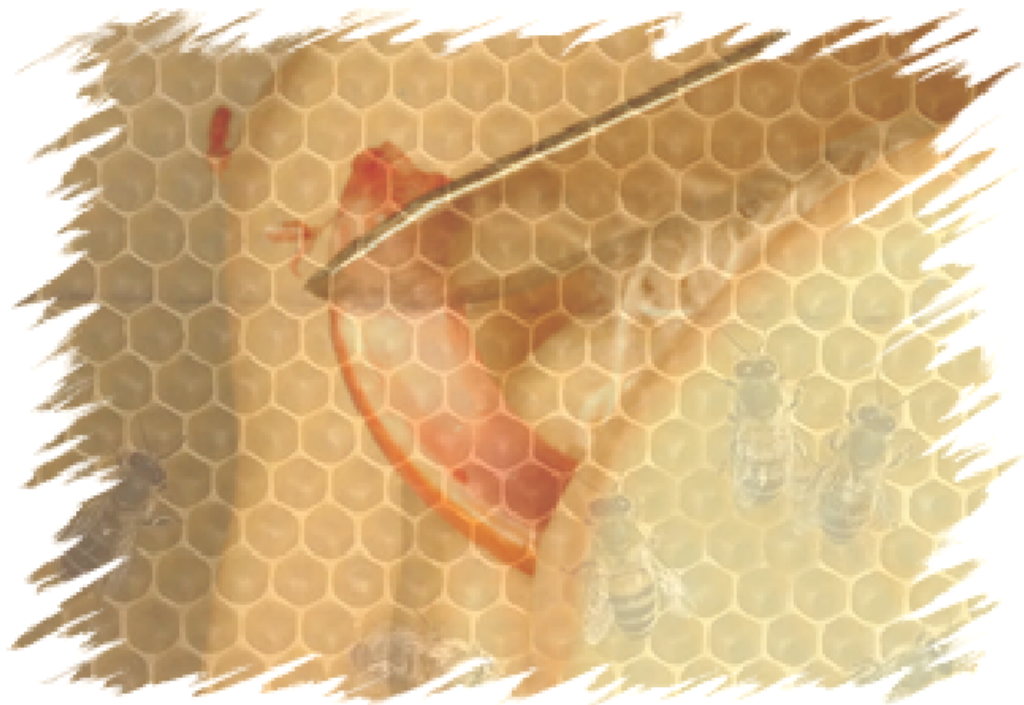*Ao Professor **Oswaldo Magro Filho**, pelo convívio social, pelos ensinamentos cirúrgicos e, principalmente por enfatizar o verdadeiro objetivo da vida: VIVER!*

*À Professora **Cristiane Mara Ruiz Sousa**, pela amizade, orientação e condução deste trabalho. Minha eterna admiração, gratidão e respeito.*

*À Professora **Roberta Okamoto**, pelo afeto, reforço positivo e receptividade nos projetos.*

*À secretária **Cleide Lemes Caldazilla**, pela alegria, confiança e acolhida no Departamento de Cirurgia e Clínica Integrada.*

Obrigada pela convivência, sua amizade, seu carinho maternal e seus desejos de sucesso para minha vida. Sou muito grata a Deus por ter você como amiga, uma pessoa tão especial. Sinto muita honra em receber a designação de “sua filha - Cleidinha”.



Agradecimientos



Agradecimentos

À Faculdade de Odontologia de Araçatuba – UNESP, sob direção do Prof. Dr. Paulo Roberto Botacin e Prof. Dr. Célio Percinoto, à Comissão de Ética na Experimentação Animal (CEEA) e funcionários do Biotério da FOA- UNESP pela oportunidade de realizar o curso de pós-graduação.

À Disciplina de Clínica Integrada, professores Wilson Roberto Poi, Celso Koogi Sonoda, Denise Pedrini, Daniela Atili Brandini, José Carlos Monteiro de Castro e a funcionária Antônia pela atenção e carinho em que me oferecem.

À Disciplina de Cirurgia e Traumatologia Buco Maxilo Facial, professores Tetuo Okamoto, Michel Saad Neto, Idelmo Rangel Garcia Júnior, Osvaldo Magro Filho, Alessandra Marcondes Aranega e Cristiane Mara Ruiz de Sousa Fattah.

Aos amigos do curso de Doutorado em Cirurgia: André Dotto Sotovia, Carolina Chianteli Cláudio Coutinho, Eleonor Álvaro Garbin, Leandro de Carvalho Cardoso, Paulo Almeida Júnior, Paulo Domingos Ribeiro Júnior, Liliane Scheidegger da Silva Zanetti, Natasha Magro Érnica, Thais da Silveira Rodrigues e Walter Betoni Júnior pelos ensinamentos e momentos agradáveis pelos quais compartilhamos.

Aos amigos do curso de Mestrado em Cirurgia: Albanir Gabriel Borrasca, Camila Benez Ricieri, Francisley Ávila de Souza, Flávia Priscila Pereira, Marcos Heydy Guskuma e Thallita Pereira Queiroz (minha irmã-parceira). Somos uma verdadeira família, com divergências de pensamentos e atitudes, mas que buscam um bem em comum: crescimento pessoal e profissional.

Às amigas do curso de Mestrado em Clínica Integrada: Cláudia Letícia Vendrame, Eloá Luvizuto, Lithiene Ribeiro Castilho e Márcia Regina Negri.

Às amigas do curso de Mestrado em Implantodontia: Edmar Ferreira da Silva e Sheila Mônica Damásio.

Aos amigos da graduação: Ellen Cristina Gaetti Jardim e Leonardo Perez Faverani pelo auxílio nas pesquisas, presença incansável nas clínicas de graduação e pós-graduação, apresentação e premiação de trabalhos e, principalmente pela amizade conquistada. Vocês são exemplos de dedicação e honestidade. Lutem por seus ideais e não desistam de seus sonhos!

Às amigas do Serviço de Emergência: Célia Tomiko Hamata Matida Saito, Cláudia Misue Kanno e Margarete pelos ensinamentos e estímulos ao meu crescimento.

Às amigas do Centro de Assistência Odontológica a Excepcionais (CAOE): Sandra Maria Herondina Coelho Ávila Aguiar, Fátima Hassan Baz Lauretto, Adriana Lopes Cavalcanti, Liliane Passanezi Almeida Louzada, Yara Regina Bianchini Ávalos, Maria das Dores Mateus, Marlene Aparecida Costa e Alba Valéria Rodrigues Mantovani, pelos ensinamentos e oportunidade de realização de estágio

no atendimento de pacientes especiais. Somente pessoas tão especiais quanto vocês podem ajudar os mais necessitados.

Aos funcionários do Laboratório de cirurgia Tetuo Okamoto, Bernadete, Dirce e Gilmar pela confecção das lâminas e festivas.

Aos funcionários da Biblioteca: Cláudia, Cláudio, Helena, Isabel, Isamar, Ivone, Luzia, Maria Cláudia, pela atenção e cordialidade no atendimento ao uso do recinto.

Aos funcionários da pós-graduação: Diogo, Marina e Valéria, que sempre estão dispostos a nos ajudar e resolver os problemas burocráticos com paciência e tranquilidade.

A todos que direta ou indiretamente, contribuíram para a realização de mais esta etapa de minha vida.



Επίγραφε

Tenha a cabeça nas estrelas
os pés no chão
as raízes na terra
e muitos projetos no coração

De sua visão
procure ter a percepção
de que 'tudo'
tem um pouco da parte e do todo
E da sua missão
tire os elementos para a sua motivação

Para abrir caminhos
é preciso que se prepare
pois com o 'novo'
é provável que se depare

Tente se aquietar
para não fraquejar
Enfrente todos os desafios
mesmo que sinta muitos 'calafrios'

Arquitete sua vida
determine metas
Inicie a construção

Dê vazão à sua emoção
prossiga com determinação
Fique sempre atrelado à razão
e ao projeto inicial do coração

Do seu sonho, nunca abra mão!



Resumo



Resumo

GULINELLI JL. Efeito do tratamento da superfície radicular com própole ou com flúor no reimplante tardio de dentes de ratos [dissertação]. Araçatuba: Faculdade de Odontologia da Universidade Estadual Paulista; 2006.

O reimplante dentário é a melhor opção para o tratamento da avulsão. Todavia, período extrabucal prolongado ocasiona danos ao ligamento periodontal, que desencadeiam processos de reabsorção radicular externa. O objetivo desse estudo foi avaliar histomorfometricamente, a viabilidade da solução de própole e a de flúor no controle da reabsorção radicular externa no processo de reparo do reimplante tardio. Trinta ratos (*Rattus norvegicus albinus*, variedade Wistar) tiveram seu incisivo superior direito extraído. Os dentes foram mantidos em meio seco por 60 minutos. Após esse período a papila dentária, o órgão do esmalte e o ligamento periodontal removidos com lâmina de bisturi e a polpa foi extirpada. Os dentes foram divididos em três grupos experimentais: grupo I – dentes imersos em 20 ml de solução de soro fisiológico; grupo II – dentes imersos em 20 ml de solução de fluoreto de sódio fosfato acidulado a 2%; grupo III – imersão dos dentes em 20 ml de solução de própole a 15%. Após 10 minutos de imersão nas

soluções, os canais radiculares foram secos e preenchidos com pasta de hidróxido de cálcio e os dentes reimplantados. A eutanásia dos animais ocorreu 60 dias após o ato operatório. Os resultados mostraram presença de reabsorção inflamatória, por substituição e anquilose nos três grupos experimentais, não apresentando diferença significativa quando submetidos à análise comparativa, o que levou a conclusão de que o tratamento da superfície radicular com própole se mostrou semelhante ao do flúor com relação à reabsorção radicular externa. Apesar de não apresentarem diferença estatisticamente significativa, houve maior quantidade de reabsorção inflamatória do soro fisiológico quando comparado ao flúor e à própole.

Palavras-chave: avulsão dentária, reimplante dentário, própole e flúor.



Abstract



Abstract

GULINELLI JL. Effect of root surface treatment with propolis and fluoride in delayed tooth replantation in rats (dissertation) Araçatuba: Dentistry School of Estadual Paulista University; 2006.

Tooth replantation is the best option for treatment of an avulsed tooth. Nevertheless, an extended extraoral period damages the periodontal ligament, and results in external root resorption. The purpose of this study was to assess by histologic and histometric analysis, the influence of propolis and the fluoride solution used as root surface treatment on the healing process after delayed tooth replantation. Thirty Wistar (*Rattus norvegicus albinus*) were submitted to extraction of their upper right incisor. The teeth were maintained in a dry environment for 60 minutes. After this time the pulp was extirpated and the papilla, enamel organ and periodontal ligament were removed with scalpel. The teeth were divided in to three experimental groups: group I – teeth immersed in 20 ml of physiologic saline; group II – teeth immersed in 20 ml of 2% acidulated phosphate sodium fluoride; group III – teeth immersed in 20 ml of 15% propolis. After 10 minutes of immersion in the solutions, the root canals were dried and filled with calcium hydroxide paste and the teeth were replanted. The animals were euthanized 60 days after replantation. The results showed the similar

external root resorption was seen in the propolis and fluoride groups. Teeth treated with physiologic saline tended to have more inflammatory root resorption compared to those treated with fluoride or propolis. However, the comparative analysis did not reveal any statistically significant differences between the treatment modalities when used for delayed tooth replantation.

Keywords: tooth avulsion; tooth replantation; fluoride; propolis.



Lista de figuras

Figura 1	Grupo I (Soro Fisiológico) – Tecido conjuntivo fibroso preenchendo o espaço do ligamento periodontal com disposição paralela das fibras com relação à superfície radicular. Dentina (D). H.E., original 160x	60
Figura 2	Grupo I (Soro Fisiológico) – Reabsorção radicular por substituição. Dentina (D); tecido ósseo (TO). H.E., original 160x	60
Figura 3	Grupo I (Soro Fisiológico) – Reabsorção radicular com presença de células inflamatórias. Dentina (D); tecido ósseo (TO). H.E., original 160x	61
Figura 4	Grupo I (Soro Fisiológico) – Área de anquilose. Dentina (D); tecido ósseo (TO); cimento (C). H.E., original 160x.....	61
Figura 5	Grupo II (Flúor) – Espaço do ligamento periodontal preenchido por tecido ósseo (TO) neoformado mostrando áreas de contato direto com o cimento (C); dentina (D). H.E., original 160x	62
Figura 6	Grupo II (Flúor) – Áreas de reabsorção por substituição ativa com presença de células multinucleadas no terço médio. Dentina (D). H.E., original 250x	62
Figura 7	Grupo II (Flúor) – Área de anquilose. Dentina (D); tecido ósseo (TO); cimento (C). H.E., original 160x	63
Figura 8	Grupo II (Flúor) - Áreas de reabsorção radicular inflamatória com presença de numerosos linfócitos. (D – dentina). H.E., original 160x	63
Figura 9	Grupo III (Própole) – Espaço do ligamento periodontal preenchido por tecido conjuntivo fibroso com fibras paralelas à superfície radicular.	

	Dentina (D); tecido ósseo (TO). H.E., original 160x	64
Figura 10	Grupo III (Própole) – Espaço do ligamento periodontal preenchido por tecido ósseo neoformado. Dentina (D); tecido ósseo (TO). H.E., original 160x	64
Figura 11	Grupo III (Própole) – Reabsorção por substituição ativa. Dentina (D); tecido ósseo (TO). H.E., original 250x.....	65
Figura 12	Grupo III (Própole) – Reabsorção radicular com presença de numerosas células inflamatórias. (D – dentina). H.E., original 160x.....	65
Figura 13	Ratos (<i>Rattus norvegicus albinus</i> , <i>Wistar</i>) acondicionados em gaiolas no Biotério e Centro Cirúrgico “Ilídio Teodoro” - UNESP.....	76
Figura 14	Ração sólida triturada.....	76
Figura 15	Anti-sepsia com polivinilpirrolidona iodada.....	76
Figura 16	Luxação do incisivo superior direito.....	76
Figura 17	Exodontia do incisivo superior direito.....	76
Figura 18	Dente extraído.....	76
Figura 19	Dentes extraídos fixados em cera utilidade.....	77
Figura 20	Remoção da papila dental e órgão do esmalte com lâmina de bisturi nº15.....	77
Figura 21	Pulpectomia por via retrógrada com lima tipo Hedstrom nº 35.....	77
Figura 22	Irrigação do canal radicular com soro fisiológico.....	77
Figura 23	Remoção mecânica do ligamento periodontal remanescente com lâmina nº15	77
Figura 24	Solução de soro fisiológico (Grupo I).....	77
Figura 25	Solução de fluoreto de sódio fosfato acidulado a 2% (Grupo II)....	78
Figura 26	Solução de própole a 15% (Grupo III).....	78
Figura 27	Secagem do canal radicular com cone de papel	

	absorvente.....	78
Figura 28	Antibiótico utilizado.....	78
Figura 29	Preenchimento do canal radicular com pasta de hidróxido de cálcio e propilenoglicol	78
Figura 30	Reimplante dentário.....	78
Figura 31	Equipamento utilizado na captação das imagens histológicas. Câmera digital (JVC TK-1270 Color Vídeo Câmera) acoplada ao microscópio <i>Carl Zeiss</i> (Axiolab) e conectada ao computador.....	80
Figura 32	Imagem obtida com o emprego do programa Vid Cap.....	80
Figura 33	Imagem obtida com o emprego do programa ImageLab 2001 (Diracom 3), utilizado para a análise morfométrica. (Imagem 1 do terço médio).....	81
Figura 34	Imagem obtida com o emprego do programa ImageLab 2001 (Diracom 3), utilizado na análise morfométrica. (Imagem 2 do terço médio).....	81
Figura 35	Visualização das imagens 1 e 2 obtidas do terço médio, no Programa Corel-Photo-Paint 12.....	82
Figura 36	Nivelamento das imagens.....	82
Figura 37	União das imagens 1 e 2 do terço médio com zoom óptico de 200 vezes.....	83
Figura 38	Visualização da imagem do terço médio após a união das imagens 1 e 2.....	83
Figura 39	Visualização da imagem do terço médio no programa ImageLab2001.....	84
Figura 40	Demarcação da área cimento-dentinária a ser calculada.....	84
Figura 41	Área cimento-dentinária selecionada (em azul).....	85
Figura 42	Planilha com as medidas obtidas na mensuração da área de cimento-	

	dentínaria.....	85
Figura 43	Delimitação da área de reabsorção por substituição em azul (Visualização de 1:1).....	86
Figura 44	Planilha com as medidas obtidas na mensuração da área de reabsorção por substituição.....	86
Figura 45	Delimitação do perímetro da anquilose.....	87
Figura 46	Planilha com as medidas obtidas na mensuração do perímetro de anquilose.....	87
Figura 47	Delimitação da área de reabsorção inflamatória (linha em pontilhado).....	88
Figura 48	Planilha com as medidas obtidas na mensuração da área de reabsorção inflamatória.....	88



Lista de tabelas e gráficos

Gráfico 1	Média (escore) da anquiose dos dentes reimplantados.....	90
Gráfico 2	Média (escore) da reabsorção inflamatória dos dentes reimplantados.....	90
Gráfico 3	Média (escore) da reabsorção por substituição dos dentes reimplantados.....	91
Tabela 1	Valores de significância (P) e de Kruskal-Wallis (KW) nos eventos de reparo tecidual frente ao reimplante dentário.....	44
Tabela 2	Valores médios e desvio padrão dos escores (DP) dos eventos histológicos de acordo com cada grupo experimental e resultado da análise estatística.....	44
Tabela 3	Valores obtidos após a quantificação das áreas de reabsorções e anquiose utilizando o programa ImageLab 2001 (DIracom 3)...	92



Sumário

1. Introdução	29
2. Proposição	33
3. Material e método	35
4. Resultado	42
5. Discussão	47
6. Conclusão	54
7. Referências	56
8. Figuras	61
9. Anexos	68
9.1 Anexo A – Comitê de Ética na Experimentação Animal	69
9.2 Anexo B – Normas da revista Dental Traumatology	70
9.3 Anexo C – Ilustração do material e método	77
9.3 Anexo D – Ilustração da análise histomorfométrica	81
9.4 Anexo E – Ilustração gráfica da análise estatística e dados da análise histomorfométrica	91



Introdução



Introdução

Frente a avulsão dentária, o procedimento ideal é a recolocação imediata do dente em seu alvéolo, garantindo a vitalidade das estruturas aderidas à superfície radicular. O reparo do ligamento periodontal por meio da reinserção de suas fibras ocorre apenas quando há viabilidade celular (1).

Após o reimplante, a porção alveolar do ligamento fica separada da porção cementária por uma camada de coágulo sanguíneo. Quando o dente avulsionado é reimplantado com o ligamento periodontal cementário remanescente ainda com vitalidade, esse coágulo pode se organizar em um tecido de granulação o qual terá grande chance de se regenerar (2,3).

Porém, muitas vezes as condições não são favoráveis, levando a exposição dos dentes ao meio seco por períodos prolongados e desvitalização das células do ligamento periodontal, no qual o tecido de granulação formado poderá ser substituído por tecido ósseo e dar início a um processo de reabsorção (2).

Sabe-se que o cemento é a estrutura resistente à reabsorção e a perda dos cementoblastos resultante do trauma, predispõe à reabsorção dentária. Esta se constitui na maior causa de insucesso dos reimplantes, justificando a necessidade do tratamento da superfície radicular nos casos tardios, a fim de

eliminar os tecidos necróticos na tentativa de se preservar o dente por um período maior (1).

Há relatos de diversas substâncias utilizadas para o tratamento da superfície radicular, como: acetazolamida (4), ácido cítrico (5), ácido clorídrico (6), Emdogain (7), enzimas (8), fluoretos (9,10), hidróxido de cálcio (11), hipoclorito de sódio (9-12,13), rifocina (14), tetraciclina (15), trifosfato de adenosina (16), vitamina C (9) e alendronato (17). Porém, nenhuma delas mostrou-se totalmente eficaz na manutenção do dente tardiamente reimplantado no alvéolo.

O uso do flúor tem sido sugerido com o objetivo de aumentar a resistência da superfície radicular à reabsorção. Provavelmente, essa substância atuaria sobre o cimento e a dentina convertendo hidroxiapatita em fluorapatita, mais resistente à reabsorção, ou ainda, inibindo a formação de células clásticas (10).

A própole, substância resinosa elaborada pelas abelhas, a partir da coleta de produtos das plantas, com atividade antimicrobiana, ação antiúlcera, imunoestimuladora, hipotensiva e citostática (18), poderá ter aplicação no tratamento de superfície radicular de dentes reimplantados tardiamente.

Em Odontologia, estudos foram realizados com a substância, em diversas áreas: cariologia (18,24), cirurgia oral (25,26), endodontia (27,28), patologia oral (29) e periodontia (19,30).

No campo do traumatismo dentário, há apenas um estudo, o qual verificou *in vitro*, a utilização de própole como meio de conservação de dentes

avulsionados (31). Segundo esse estudo, os resultados foram favoráveis, pois a capacidade da própole em manter a vitalidade das células do ligamento periodontal após avulsão, superou estatisticamente a solução balanceada de Hank's, leite e o soro fisiológico.

Em virtude do amplo espectro de ação dessa substância, e não havendo nenhum estudo semelhante, esta pesquisa se torna relevante.



Proposição



Proposição

O objetivo deste estudo é avaliar o efeito do tratamento da superfície radicular com solução de própole a 15% ou de fluoreto de sódio fosfato acidulado a 2% em dentes de ratos reimplantados tardiamente.



Material e método



Material e método

Previamente à sua realização, a metodologia empregada no trabalho foi submetida e aprovada pelo Comitê de Ética em Experimentação Animal da Faculdade de Odontologia de Araçatuba – UNESP (Anexo A).

Trinta ratos (*Rattus norvegicus albinus*, variedade Wistar), machos, com peso corporal variando entre 250 e 300 gramas foram selecionados para o estudo. Os animais foram alimentados com ração sólida triturada (Ração Ativada Produtor, Clayton S.A.) durante todo o experimento e água à vontade, exceto no período das 12 horas antecedentes ao ato cirúrgico. A etapa cirúrgica foi realizada sob anestesia geral, administrando-se por via intramuscular a combinação de cloridrato de xilazina (Anasedan AgriBrands Ltda) na dosagem de 0,03 ml para cada 100 g de peso corporal, promovendo o relaxamento muscular. Na seqüência, o cloridrato de ketamina (Dopalen AgriBands Ltda) na dosagem de 0,07 ml para cada 100 g de peso corporal para a indução anestésica. Após a anestesia do animal, foi realizada a anti-sepsia da porção anterior da maxila com polivinilpirrolidona iodada (Riodeine – Ind. Farmc. Rioquímica Ltda), sindesmotomia, luxação e extração, menos traumática possível, do incisivo superior direito de todos os animais.

Os dentes foram mantidos em meio seco, presos pela coroa dental, em uma lâmina de cera utilidade, por 60 minutos.

Em seguida, a papila dentária e o órgão do esmalte foram removidos com auxílio de lâmina de bisturi nº15 (Embramac Exp. e Imp.). O início da terapia endodôntica consistiu na pulpectomia, por via retrógrada, empregando-se lima tipo Hedstron nº 35 (Keer 25 mm – Sybron Keer) ligeiramente curvada. O canal radicular foi irrigado e aspirado, respectivamente, com soro fisiológico (Ariston Ind. Quim. e Farm. Ltda – São Paulo-SP) e seringa descartável acoplada à agulha 25x6.

Os dentes tiveram a superfície radicular raspada com lâmina de bisturi nº 15 (Embramac Exp. e Imp.) para a remoção mecânica do remanescente do ligamento periodontal. A lâmina foi conduzida perpendicularmente no sentido coroa ápice, apenas uma vez em toda a face lingual da raiz (Esper et al., 2006)*.

Após a remoção do ligamento periodontal os animais foram divididos em três grupos experimentais:

- Grupo I – os dentes foram imersos em 20 ml de solução de soro fisiológico (Ariston Ind. Quim. e Farm. Ltda – São Paulo-SP) por 10 minutos.
- Grupo II – os dentes foram imersos em 20 ml de solução de fluoreto de sódio fosfato acidulado a 2% pH 5,5 (Farmácia Aphoticário - Araçatuba – SP) por 10 minutos.

* Esper HR, Panzarini SR, Poi WR, Sonoda CK, Casatti C. Mechanical removal of necrotic of periodontal ligament by either Robinson bristle with pumice or scalpel blade histomorphometric analysis and SEM. Dent Traumatol. EDT 472, 2006.

- Grupo III – os dentes foram imersos em 20 ml de solução de própole a 15% e propilenoglicol (Farmácia Aphoticário - Araçatuba – SP) por 10 minutos.

Após o tratamento da superfície radicular, os canais radiculares foram aspirados com seringa descartável acoplada em agulha 25x6, secos com cones de papel (Dentsply) e preenchidos com pasta de hidróxido de cálcio acondicionada em tubete anestésico (5ml de propilenoglicol, 5g de Ca(OH)_2 , 2g de óxido de zinco, 0,015g de colofônia – Disciplina de Endodontia de Araçatuba) por via retrógrada, com auxílio de uma seringa carpule e agulha longa pré-curvada, após remoção do bisel (G27 – Terumo corporation, Tokyo – Japão).

Os alvéolos foram irrigados com soro fisiológico e os dentes reimplantados. Todos os animais receberam dose única de 20.000 U.I. de penicilina G benzatina (Fort Dodge®), por via intramuscular.

Decorridos 60 dias do reimplante, os ratos foram eutanasiados por meio de dose excessiva de anestésico. A maxila direita foi separada da esquerda na linha mediana com o emprego de uma lâmina de bisturi nº 15 (Embramac Exp. e Imp.). Um corte com tesoura reta na porção distal do 3º molar possibilitou a obtenção da área da maxila contendo o dente reimplantado.

As peças obtidas foram fixadas em solução de formalina a 10% por 24 horas e descalcificadas em solução de EDTA a 4,13%, pH 7,0. Após a descalcificação, foram embebidas em parafina e submetidas a cortes longitudinais de 6 micrometros de espessura.

Para a análise histológica, as lâminas foram coradas pela hematoxilina e eosina e analisadas sob a microscopia óptica. Somente a face lingual da raiz foi considerada, já que o dente de rato apresenta ligamento periodontal apenas nesta face. Nos cortes foram analisadas as características do ligamento periodontal, osso alveolar, cemento, dentina além da ocorrência de reabsorção inflamatória, por substituição e anquilose.

Para a análise histométrica foram selecionados 8 cortes de 8 lâminas diferentes, correspondentes aos grupos experimentais estudados. Dividiu-se a extensão da superfície radicular na lâmina em três terços demarcados. O terço médio foi escolhido para a mensuração, em virtude da interferência do ato cirúrgico no terço cervical e apical, respectivamente, pelo uso do fórceps na exodontia e lâmina de bisturi na remoção da papila dentária. Em seguida, para a captação da imagem, utilizou-se o microscópio óptico com objetiva de aumento 40x Leica Aristoplan Microsystems (Leitz, Bensheim, Alemanha) acoplado a uma câmera de captação de imagem (JVC TK-1270 Color Vídeo Câmera) conectada a um microcomputador Pentium III com um software analisador de imagens digitalizadas (Vid Cap). Houve a necessidade da realização de duas capturas para a obtenção do terço médio que posteriormente foram unidas utilizando o programa Corel Photo-Paint 12 (Corel Corporation). As imagens obtidas foram transferidas para o programa ImageLab 2001 (Diracom 3) para a quantificação por meio da mensuração das áreas de reabsorção e perímetro de anquilose.

De posse dessas imagens, a área correspondente à raiz foi selecionada, recortada e quantificada, dessa maneira, obtendo-se a área total de dentina radicular. Esses dados foram armazenados em planilhas, contendo a área total e a porcentagem da região. Posteriormente, as áreas de reabsorção inflamatória e reabsorção por substituição foram selecionadas e quantificadas, e os dados armazenados em planilhas, de modo semelhante ao descrito anteriormente.

A anquilose foi mensurada por meio do perímetro, sendo inicialmente mensurado o perímetro total da face lingual da raiz e depois o das áreas anquilosadas.

Para a identificação e seleção de áreas de reabsorção e anquilose, as imagens digitais foram comparadas com os cortes histológicos no microscópio.

Os valores numéricos absolutos foram transformados em porcentagens e classificados de acordo com o seguinte escore:

Reabsorção inflamatória e por substituição

- 1 - Ausência de reabsorção.
- 2 - de 0,1% a 50% da área com reabsorção.
- 3 - de 51% a 99 % da área com reabsorção.
- 4 - 100% da área com reabsorção.

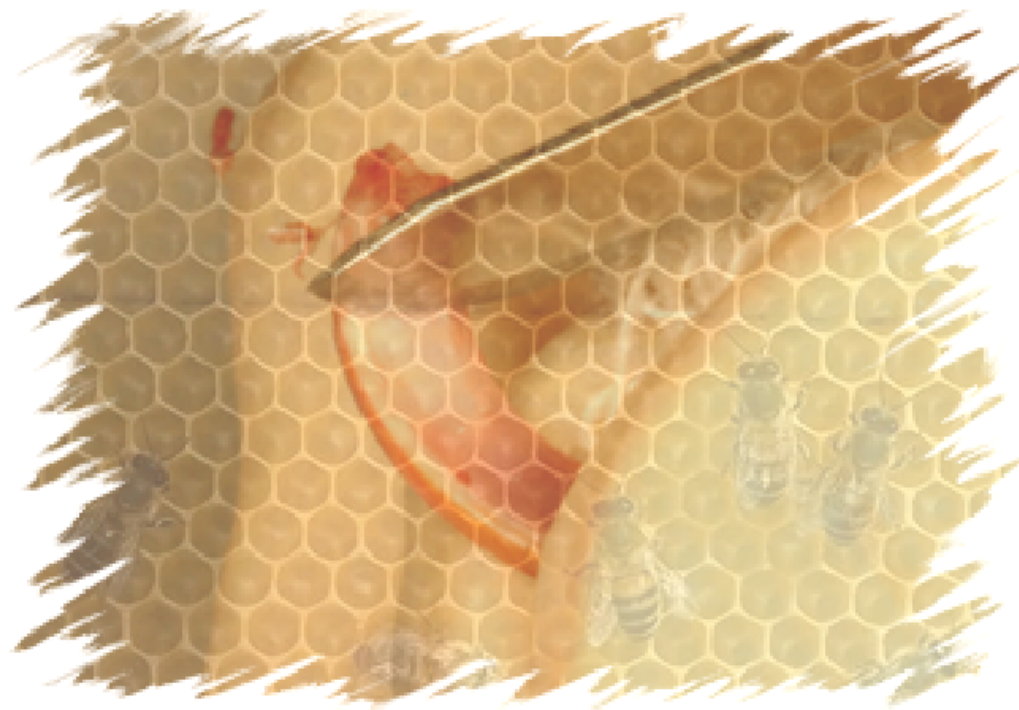Anquilose

- 1 - Ausência de anquilose.
- 2 - de 0,1% a 50% da área com anquilose.

3 - de 51% a 99 % da área com anquilose.

4 - 100% da área com anquilose.

As médias e os desvios padrão dos escores de cada tipo de reabsorção e tratamento da superfície radicular foram calculados. Para a comparação entre os resultados encontrados nos diversos grupos experimentais utilizou-se o teste não paramétrico de Kruskal – Wallis, ao nível de significância de 5%.



Resultado



Resultado

Dois animais de cada grupo foram perdidos no decorrer do estudo em consequência de óbito. Os resultados obtidos foram descritos após análise qualitativa das seguintes estruturas: mucosa gengival, ligamento periodontal, cimento, dentina, parede alveolar e fundo do alvéolo após 60 dias do reimplante.

GRUPO I (soro fisiológico)

O epitélio da mucosa gengival encontra-se próximo da superfície cimento-esmalte com presença de fibroblastos e poucos linfócitos.

O espaço do ligamento periodontal apresenta-se preenchido por tecido conjuntivo fibroso com disposição paralela das fibras com relação à superfície radicular (Fig. 1), e em poucas áreas está preenchido por tecido ósseo (Fig. 2).

O cimento e a dentina apresentam áreas de reabsorção por substituição ao longo dos 3 terços radiculares em 3 espécimes (Fig. 2). Áreas de reabsorção inflamatória com presença de numerosos linfócitos predominam nos espécimes desse grupo (Fig. 3) e áreas onde o tecido ósseo encontra-se em contato direto com o cimento são raras (Fig. 4).

A parede alveolar apresenta aposição óssea ocasionando o estreitamento e/ou preenchimento do espaço do ligamento periodontal.

No fundo do alvéolo, observam-se trabéculas ósseas neoformadas.

GRUPO II (fluoreto de sódio fosfato acidulado)

O epitélio da mucosa gengival encontra-se próximo à superfície cementária, abaixo do limite cimento-esmalte. O tecido subjacente mostra presença de fibroblastos e poucos linfócitos.

O espaço do ligamento periodontal encontra-se em algumas partes da raiz preenchido por um tecido conjuntivo cujas fibras têm disposição paralela à superfície radicular, em outras áreas está preenchido por tecido ósseo neoformado (Fig. 5).

O cimento e a dentina apresentam-se íntegros em poucas áreas da superfície radicular. Na maioria dos espécimes observa-se reabsorção por substituição ativa nos três terços alveolares (Fig. 6), e alguns pontos onde há o contato direto do cimento com o tecido ósseo (Fig. 7). Em algumas áreas observa-se a presença de reabsorção dentinária com presença de numerosos linfócitos (Fig. 8).

A parede alveolar apresenta aposição óssea, ocasionando o estreitamento e/ou preenchimento do espaço do ligamento periodontal.

No fundo do alvéolo observa-se a presença de trabéculas ósseas neoformadas.

GRUPO III (própole)

O epitélio da mucosa gengival encontra-se em todos os espécimes abaixo da junção cimento-esmalte com presença de fibroblastos e poucos linfócitos.

O espaço do ligamento periodontal apresenta-se em poucos trechos da superfície radicular preenchido por um tecido conjuntivo fibroso com disposição paralela das fibras em relação à superfície radicular (Fig. 9). Em algumas áreas mostra-se preenchido por tecido ósseo neoformado (Fig. 10).

O cimento e a dentina em 5 espécimes, ao longo dos três terços radiculares, apresentam, em algumas áreas reabsorção por substituição ativa (Fig. 11). Em 4 espécimes observa-se reabsorção com presença de numerosos linfócitos (Fig. 12). Em poucas áreas observa-se o íntimo contato do tecido ósseo com o cimento.

A parede alveolar, com exceção do terço apical, mostra aposição óssea e, muitas vezes, preenche quase a totalidade do espaço periodontal, entrando em contato com a superfície radicular.

No fundo do alvéolo evidenciam-se trabéculas ósseas neoformadas.

Os eventos de reabsorção inflamatória, por substituição e anquilose foram verificados nos três grupos experimentais, porém não apresentaram diferenças estatisticamente significativa quando submetidos à análise comparativa ($p < 0,05$) (Tabelas 1 e 2).

Tabela 1 – Valores de significância (p) e de Kruskal-Wallis (KW) nos eventos de reparo tecidual frente ao reimplante dentário.

Tipo de reabsorção	p valor	KW
Anquilose	0,1797	4,894
Reabsorção por substituição	0,6666	7,174
Reabsorção inflamatória	0,1490	5,333

Tabela 2 – Valores médios e desvio padrão dos escores (DP) dos eventos histológicos de acordo com cada grupo experimental e resultado da análise estatística.

Eventos histológicos	Grupo I		Grupo II		Grupo III	
	Média	DP	Média	DP	Média	DP
Reabsorção inflamatória	2	0,92	1,25	0,46	1,25	0,46
Reabsorção por substituição	1,37	0,51	1,75	0,46	2	0,53
Anquilose	1,25	0,46	1,5	0,53	1,62	0,51



Discussão



Discussão

Neste estudo, o rato foi utilizado como modelo experimental devido à facilidade de manipulação, bem como a existência de diversos trabalhos em traumatismos dento-alveolar realizados com este animal (4,9,11,13,14,16,17) apresentando, portanto uma metodologia bem sedimentada, importante para a comparação e discussão dos resultados.

O sucesso da manutenção do dente reimplantado está diretamente relacionado com a presença, tipo e velocidade do processo de reabsorção radicular (1,3,32). Alguns fatores favorecem esse fenômeno e, portanto, devem ser controlados. Dentre eles, destacam-se o tempo extra-alveolar, o meio de armazenagem, a manipulação radicular inadequada e a necrose pulpar (1,2,9,11,13,14,16,17).

Períodos extra-alveolares extensos eliminam toda a possibilidade de vitalidade das células do ligamento periodontal (2,3), impossibilitando a sua reinserção. Neste trabalho o tempo extra-alveolar de uma hora foi preconizado para simular uma condição clínica em que grande número de dentes são reimplantados (33).

A avulsão ocasiona o rompimento do feixe vsculo-nervoso, promovendo a necrose pulpar, que favorece a contaminaco bacteriana razo pela qual o tratamento endodntico deve ser instituído (34,35). A combinaco de bactrias no interior do canal radicular e tbulos dentinrios, danos ao cemento e ligamento periodontal resultam no processo de reabsorco radicular inflamtria (36,37). Assim, a pasta de hidrxido de clcio foi utilizada como medicaco intracanal (34) em todos os animais com o objetivo de controlar a contaminaco e dessa forma o processo de reabsorco radicular inflamtria (37) principalmente pelas suas propriedades antimicrobianas e neutralizadora de toxinas (38,39).

Alm da contaminaco decorrente da necrose pulpar existe uma outra via que  a superfcie radicular quando exposta ao meio ambiente durante o perodo extra-alveolar. E para esse tipo de contaminaco h duas formas de se tentar o controle: a antibioticoterapia sistmica (34) e o tratamento da superfcie radicular (5,7,9,10,34).

Todos os animais desse estudo receberam antibitico a base de penicilina com esse objetivo seguindo o protocolo de Flores e colaboradores (34) para dentes reimplantados tardiamente.

Apesar de todos esses cuidados a reabsorco radicular inflamtria esteve presente nos trs grupos experimentais, porm com tendncia de superioridade no grupo I (soro fisiolgico) embora estatisticamente no significante quando comparada aos demais grupos.

Uma possível explicação para esse achado é o fato da solução de flúor e a de própole empregadas para tratar a superfície radicular apresentarem propriedade antimicrobiana (21,24,40). Porém seu espectro de ação pôde não incluir todas as bactérias presentes na superfície radicular e as que não foram eliminadas mantiveram o processo de reabsorção.

Como parte do tratamento da superfície radicular, o ligamento periodontal necrótico foi removido mecanicamente com lâmina de bisturi, por ser uma técnica de fácil acesso e execução e preservar a camada de cemento (Esper et al., 2006)* que parece ser uma importante barreira no controle da reabsorção radicular externa (41).

A necrose do ligamento periodontal leva à perda de importantes estruturas como os restos epiteliais de Malassez, os cementoblastos e o pré-cemento que parecem exercer um papel fundamental na manutenção do espaço do ligamento periodontal (42).

A substituição de cementoblastos por osteoblastos, que possuem um receptor para o hormônio da paratireóide, aliado a interface osso/cemento/dentina permitirá que o dente participe do processo de remodelação óssea, iniciando gradualmente sua substituição por osso (42,43). Este tipo de reabsorção esteve presente nos três grupos, com ligeiro predomínio pelo grupo III.

Diante desses eventos biológicos, a ocorrência de reabsorções radiculares durante o reparo de dentes reimplantados tardiamente é fato esperado. Logo, o tratamento da superfície radicular deve ser instituído na

tentativa de se prevenir, retardar ou reduzir a ocorrência dessas reabsorções (4-17). Neste estudo as substâncias empregadas foram o soro fisiológico, o fluoreto de sódio fosfato acidulado a 2% e a solução de própole a 15%.

O soro fisiológico foi utilizado como parâmetro de comparação já que não apresenta nenhuma propriedade que possa favorecer o reparo do reimplante tardio. Fato observado na análise histológica com presença de maior quantidade de reabsorção inflamatória quando comparado aos demais grupos.

A solução de fluoreto de sódio fosfato acidulado a 2%, é bastante empregada para tratamento da superfície (4,9,10), apresentado bons resultados e faz parte do protocolo de atendimento para reimplante dentário tardio, razão pela qual foi escolhida (34,35). A substituição da camada de hidroxiapatita por fluorapatita, além das propriedades inibidoras sobre os osteoclastos e a propriedade antimicrobiana (40), tornaria a superfície radicular mais resistente aos processos de reabsorção (10). Neste estudo, o grupo II (flúor) apresentou resultados semelhantes ao grupo III e aos descritos na literatura (4,9) com predominância de reabsorção por substituição e anquilose.

A idéia da utilização da solução de própole para o tratamento de superfície radicular de dentes reimplantados tardiamente, surgiu em consequência das suas propriedades biológicas (18-31).

A própole é constituída por uma mistura de resina viscosa, originária das cascas e dos brotos, associadas às seivas das flores, saliva da abelha, cera e pólen (21). De grande valia para as abelhas, ela é utilizada como forma de defesa

para a sua própria sobrevivência, na manutenção da temperatura interna da colméia e manutenção do seu ambiente asséptico. Vedando as aberturas da colméia com a própole, assegura-se a sua impermeabilidade à água, além de poder ser utilizada na mumificação de cadáveres de invasores que não podem ser removidos, impedindo a sua deteriorização (21).

A solução de própole normalmente comercializada apresenta um veículo alcoólico (25,26), neste estudo com o objetivo de evitar possíveis danos aos tecidos pelo álcool ela foi manipulada tendo como veículo o propilenoglicol atingindo uma concentração de 15 %.

Sua ação antibacteriana, antiinflamatória e antiviral é garantida pela presença de flavonóides, ácidos aromáticos, ésteres, ácidos ferúlico e cafeico (21,24). Tais propriedades não impediram o aparecimento da reabsorção radicular, porém quando observado os dados da análise quantitativa, a reabsorção do tipo inflamatória foi menor nesse grupo quando comparado ao grupo I e a reabsorção por substituição e a anquilose semelhante ao grupo II.

Esse fato parece ser em consequência da sua ação antimicrobiana (21,24) que somada ao tratamento endodôntico e a antibioticoterapia sistêmica reduziu a reabsorção do tipo inflamatória, o que fez sobressair a reabsorção por substituição e a anquilose já que o ligamento periodontal estava ausente.

Diante do que se conhece atualmente sobre o processo de reparo no reimplante dentário tardio, de como os eventos biológicos se encaminham na ausência do ligamento periodontal (32,41-43) o que se pode tratar ou prevenir é a

reabsorção do tipo inflamatória através do controle da contaminação por meio do tratamento endodôntico, da antibioticoterapia sistêmica e do tratamento da superfície radicular.

Este estudo mostra que o controle da contaminação por meio do tratamento da superfície radicular faz a diferença já que o tratamento endodôntico e a antibioticoterapia foram semelhantes nos três grupos e a ocorrência de reabsorção inflamatória foi maior no grupo I. O fato da reabsorção inflamatória não ser completamente eliminada pode ser em consequência do mecanismo de ação (21,40) e do espectro de ação tanto do flúor quanto da própole, não conseguindo extinguir as bactérias. Ensaio de antibiose com a própole, frente a 10 bactérias Gram-positivas e 20 Gram-negativas, constataram que a atividade antibacteriana da própole é mais efetiva sobre as Gram-positivas (44).

Com relação à reabsorção por substituição e a anquilose enquanto não se tem um substituto para o ligamento periodontal que possa realmente cumprir sua função, será um evento esperado. Portanto as pesquisas devem se concentrar na busca de tratamentos que possam tornar a superfície radicular mais resistente à reabsorção na tentativa de se retardar esse processo visando a manutenção do dente o maior tempo possível, fato importante, principalmente para os pacientes que estão na fase de crescimento e que são os mais acometidos (33).

Um outro ponto é a importância das campanhas de esclarecimento para que se possa realizar o replante imediato favorecendo o reparo.



Conclusão



Conclusão

Diante dos resultados obtidos é possível concluir que:

- o tratamento da superfície radicular com solução de própole a 15% se mostrou semelhante ao da solução de fluoreto de sódio fosfato acidulado a 2% com relação à reabsorção radicular externa.
- apesar dos grupos não apresentarem diferença estatisticamente significantes, pôde-se observar a tendência de inferioridade do soro fisiológico em relação à solução de flúor e a de própole, principalmente com relação à reabsorção inflamatória.



Referências



Referências

1. Andreasen JO. A time-related study of periodontal healing and root resorption activity after replantation of mature permanent incisors in monkeys. *Swed Dent J* 1980;4:101-10.
2. Andreasen JO. Effect of extra-alveolar period and storage media upon periodontal and pulpal healing after replantation of mature permanent incisors in monkeys. *Int J Oral Surg* 1981;10:43-53.
3. Pohl Y, Filippi A, Kirschner H. Results after replantation of avulsed permanent teeth. II. Periodontal healing and the role of physiologic storage and antiresorptive-regenerative therapy. *Dent Traumatol* 2005;21:93-101.
4. Mori GG, Garcia RB. Microscopic study of the effect of root surface treatment with acetazolamida in avulsed and reimplanted rat teeth. *Rev Fac Odontol Bauru* 2002;10:180-5.
5. Skoglund A. A study on citric acid as a proposed replacement resorption inhibitor. *Swed Dent J* 1991;15:161-9.
6. Nordenram A, Bang G, Anneroth G. A histopathologic study of replanted teeth with superficially demineralized root surfaces in Java monkeys. *Scand J Dent Res* 1973;81:294-302.
7. Iqbal MK, Bamaas N. Effect of enamel matrix derivative (EMDOGAIN®) upon periodontal healing after replantation of permanent incisors in Beagle dogs. *Dent Traumatol* 2001;17:36-45.
8. Daryabegi P, Pameijer CH, Ruben MP. Topography of root surfaces treated in vitro with citric acid, elastase and hyaluronidase. A scanning electron microscopy study. Part II. *J Periodontol* 1981;52:736-42.
9. Panzarini SR, Perri de Carvalho AC, Poi WR, Sonoda CK. Use of vitamin C in delayed tooth replantation. *Braz Dent J* 2005;16:17-22.

10. Shulman LB, Gedalia I, Feingold RM. Fluoride concentration in root surfaces and alveolar bone of fluorid immersed incisors three weeks after replantation. *J Dent Res* 1973;52:1314-6.
11. Saad-Neto M, Carvalho ACP, Okamoto T, Callestini EA. Immediate dental replantation with root surface treatment with phosphoric acid and calcium hydroxide: histological study in rats. *Rev Assoc Paul Cir Dent* 1986;40:314-20.
12. Inaba D, Duschner H, Jongebloed W, Odellius H, Takagi O, Arends J. The effects of a sodium hypochlorite treatment on demineralized root dentin. *Eur J Oral Sci* 1995;103:368-74.
13. Sonoda CK, Poi WR, Okamoto T, Toyota E, Takeda RH. Mediate teeth reimplantation after root treatment with 1%, 2,5%, 5% and 10% sodium hypochlorite solution. *Rev Bras Odontol* 2000;57:293-6.
14. Saad-Neto M, Santos Pinto R, Holland R, Callestini EA. Effect of antibiotics and corticosteroid association on dental replantation: histological study in rats. *Rev Odontol UNESP* 1991;20:155-62.
15. Cvek M, Cleaton-Jones P, Austin J, Lownie J, Kling M, Fatti P. Effect of topical application of doxycycline on pulp revascularization and periodontal healing in reimplanted monkey incisors. *Endod Dent Traumatol* 1990;6:170-6.
16. Zanetta-Barbosa D, Perri de Carvalho AC. Effect of brief storage in ATP solution on periodontal healing after replantation of teeth in rats. *Endod Dent Traumatol* 1990;6:193-9.
17. Lustosa-Pereira A, Garcia RB, de Moraes IG, Bernardineli N, Bramante CM, Bortoluzzi EA. Evaluation of the topical effect of alendronate on the root surface of extracted and replanted teeth. Microscopic analysis on rats' teeth. *Dent Traumatol* 2006;22:30-5.
18. Ikeno K, Ikeno T, Miyazawa C. Effects of propolis on dental caries in rats. *Caries Res* 1991;25:347-51.
19. Gebara ECE, Zardetto CGDC, Mayer MPA. In vitro study of the antimicrobial activity of natural substances against *S. mutans* and *S. sobrinus*. *Rev Odontol Univ São Paulo* 1996;10:251-6.
20. Koo H, Cury AJ, Rosalen PL, Ambrosano GMB, Ikegaki, M, Park, YK. Effect of a mouthrinse containing selected propolis on 3-day dental plaque accumulation

- and polysaccharide formation. *Caries Res* 2002;36:445-8.
21. Koo H, Gomes BPFA, Rosalen PL, Ambrosano GMB, Park YK, Cury JA. In vitro antimicrobial activity of propolis and *Arnica montana* against oral pathogens. *Arch Oral Biol* 2000;45:141-8.
 22. Koo H, Rosalen PL, Cury JA, Park YK, Ikegaki M, Sattler A. Effect of *Apis mellifera* propolis from two Brazilian regions on caries development in desalivated rats. *Caries Res* 1999;33:393-400.
 23. Leitão DP, Filho AA, Polizello AC, Bastos JK, Spadaro AC. Comparative evaluation of *in-vitro* effects of Brazilian green propolis and *Baccharis dracunculifolia* extracts on cariogenic factors of *Streptococcus mutans*. *Biol Pharm Bull* 2004;27:1834-9.
 24. Park YK, Koo MH, Abreu JA, Ikegaki M, Cury JA, Rosalen PL. Antimicrobial activity of propolis on oral microorganisms. *Curr Microbiol* 1998;36:24-8.
 25. Magro-Filho O, Carvalho AC. Application of propolis to dental sockets and skin wounds. *J Nihon Univ Sch Dent* 1990;32:4-13.
 26. Magro-Filho O, Carvalho AC. Topical effect of propolis in the repair of sulcoplasties by the modified Kazanjian technique. *J Nihon Univ Sch Dent* 1994;36:102-11.
 27. Al-Shaher A, Wallace J, Agarwal S, Bretz W, Baugh D. Effect of propolis on human fibroblasts from the pulp and periodontal ligament. *J Endod* 2004;30:359-61.
 28. Silva FB, Almeida JM, Sousa SM. Natural medicaments in endodontics – a comparative study of the anti-inflammatory action. *Braz Oral Res* 2004;18:174-9.
 29. Silva EB, Silva FB, Franco SL, Ramalho LTO, Peruchi CMS. Propolis effects on the lamina propria of the rats oral mucosal histologic study. *ROBRAC* 2000;9:4-8.
 30. Murray MC, Worthington HV, Blinkhorn AS. A study to investigate the effect of a propolis-containing mouthrinse on the inhibition of de novo plaque formation. *J Clin Periodontol* 1997;24:796-8.
 31. Martin MP, Pileggi R. A quantitative analysis of Propolis: a promising new storage media following avulsion. *Dent Traumatol* 2004;20:85-9.
 32. Hammarström L, Blomlöf L, Lindskog S. Dynamics of dentoalveolar ankylosis and associated root resorption. *Endod Dent Traumatol* 1989;5:163-75.
 33. Panzarini SR, Saad-Neto M, Sonoda CK, Poi WR, Perri de Carvalho AC. Dental

- avulsion in young and adult patients in the region of Araçatuba. *Rev Assoc Paul Cir Dent* 2003;57:27-31.
34. Flores MT, Andreasen JO, Bakland LK, Feiglin B, Gutmann JL, Oikarinen K, Pitt Ford TR, Sigurdsson A, Trope M, Vann WF, Andreasen FM. Guidelines for the evaluation and management of traumatic dental injuries. *Dent Traumatol* 2001;17:193-6.
 35. Trope M. Clinical management of the avulsed tooth: present strategies and future directions. *Dent Traumatol* 2002;18:1-11.
 36. Finucane D, Kinirons MJ. External inflammatory and replacement resorption of luxated, and avulsed replanted permanent incisors: a review and case presentation. *Dent Traumatol* 2003;19:170-4.
 37. Trope M, Moshonov J, Nissan R, Buxt P, Yesilsoy C. Short vs. long-term calcium hydroxide treatment of established inflammatory root resorption in replanted dog teeth. *Endod Dent Traumatol* 1995;11:124-8.
 38. Estrela C, Sydney GB, Bammann LL, Felipe Júnior O. Mechanism of action of calcium and hydroxyl ions of calcium hydroxide on tissue and bacteria. *Braz Dent J* 1995;6:85-90.
 39. Safavi KE, Nichols FC. Effect calcium hydroxide on bacterial lipopolysaccharide. *J Endod* 1993;19:76-8.
 40. Ekstrand J, Fejerskov O, Silverstone LM. Fluoride in dentistry. 1 edn. Copenhagen: Munksgaard;294p.1988.
 41. Lindskog S, Hammarström L. Evidence in favor of an anti-invasion factor in cementum or periodontal membrane of human teeth. *Scand J Dent Res* 1980;88:161-3.
 42. Consolaro A. Dental resorptions in the clinic specialties. 2 rd edn. Maringá: Dental Press;447p. 2002.
 43. Ehnevid H, Lindskog S, Jansson L, Blomlof L. Tissue formation on cementum surfaces in vivo. *Swed Dent J* 1993;17:1-8.
 44. Menezes H. Propolis: a review of the recent studies of pharmacological properties. *Arq Inst Biol* 2005;72:405-11.



Figuras

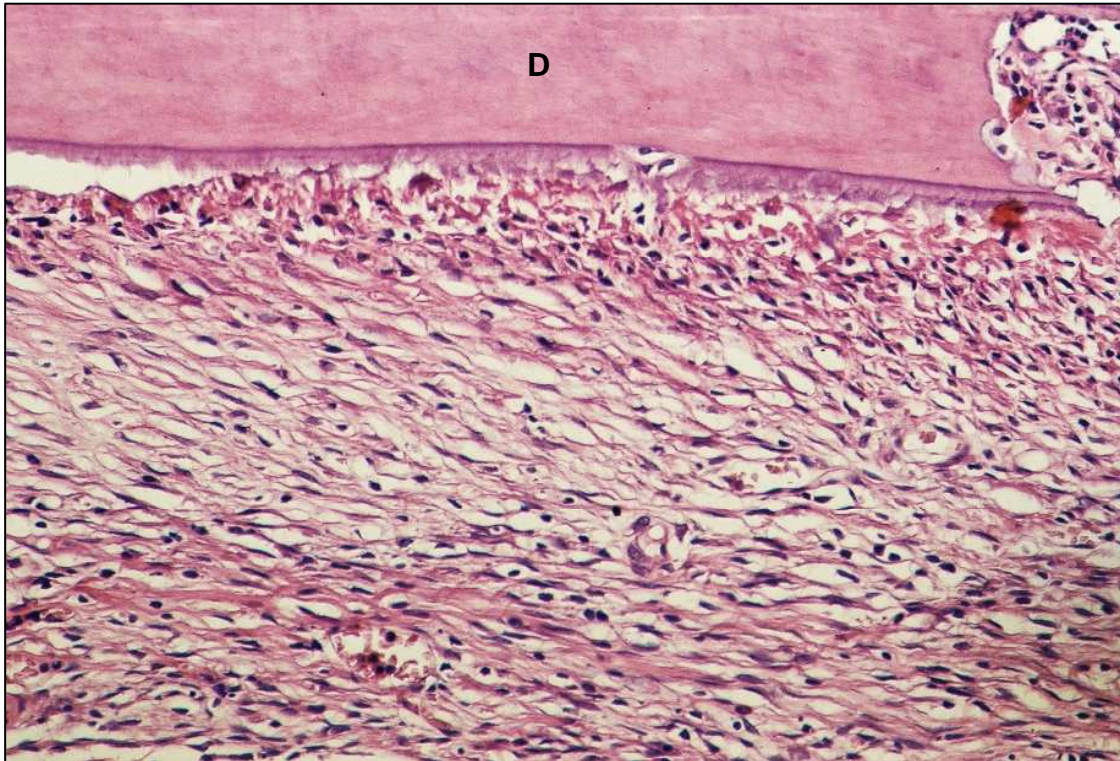


Fig. 1 - Grupo I (Soro Fisiológico) – Tecido conjuntivo fibroso preenchendo o espaço do ligamento periodontal com disposição paralela das fibras com relação à superfície radicular. Dentina (D). H.E., original 160x.

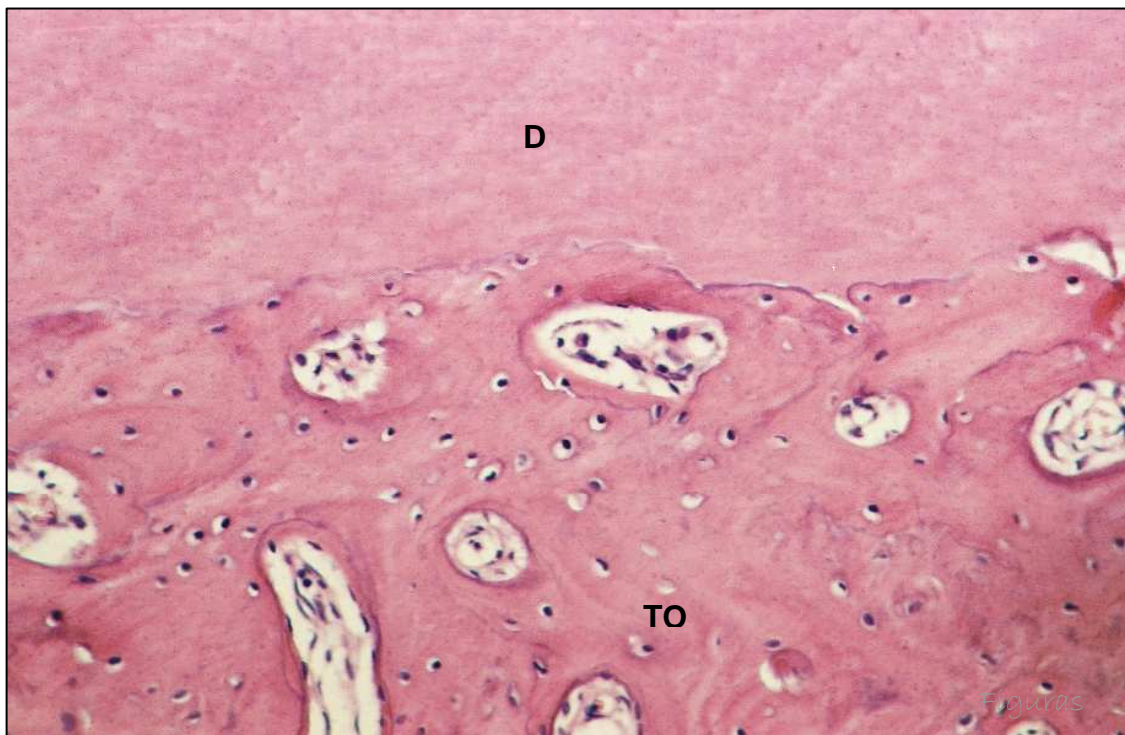


Fig. 2 - Grupo I (Soro Fisiológico) – Reabsorção radicular por substituição. Dentina (D); tecido ósseo (TO). H.E., original 160x.

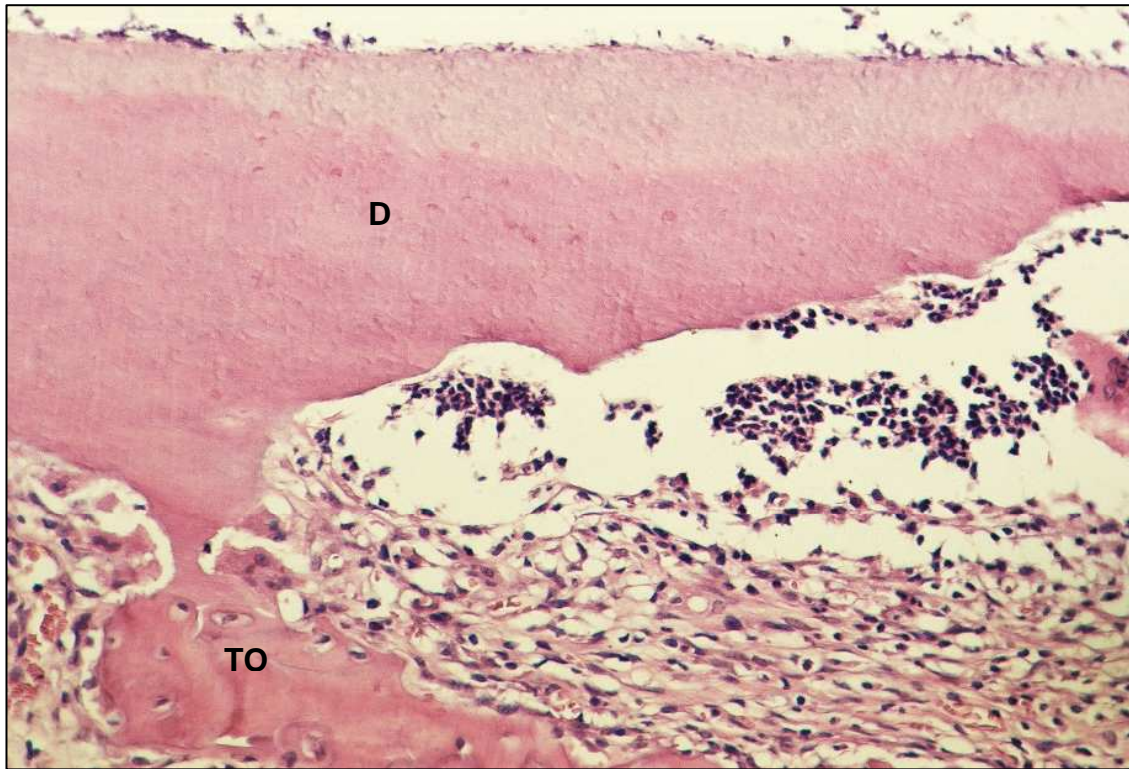


Fig. 3 - Grupo I (Soro Fisiológico) – Reabsorção radicular com presença de células inflamatórias. Dentina (D); tecido ósseo (TO). H.E., original 160x.

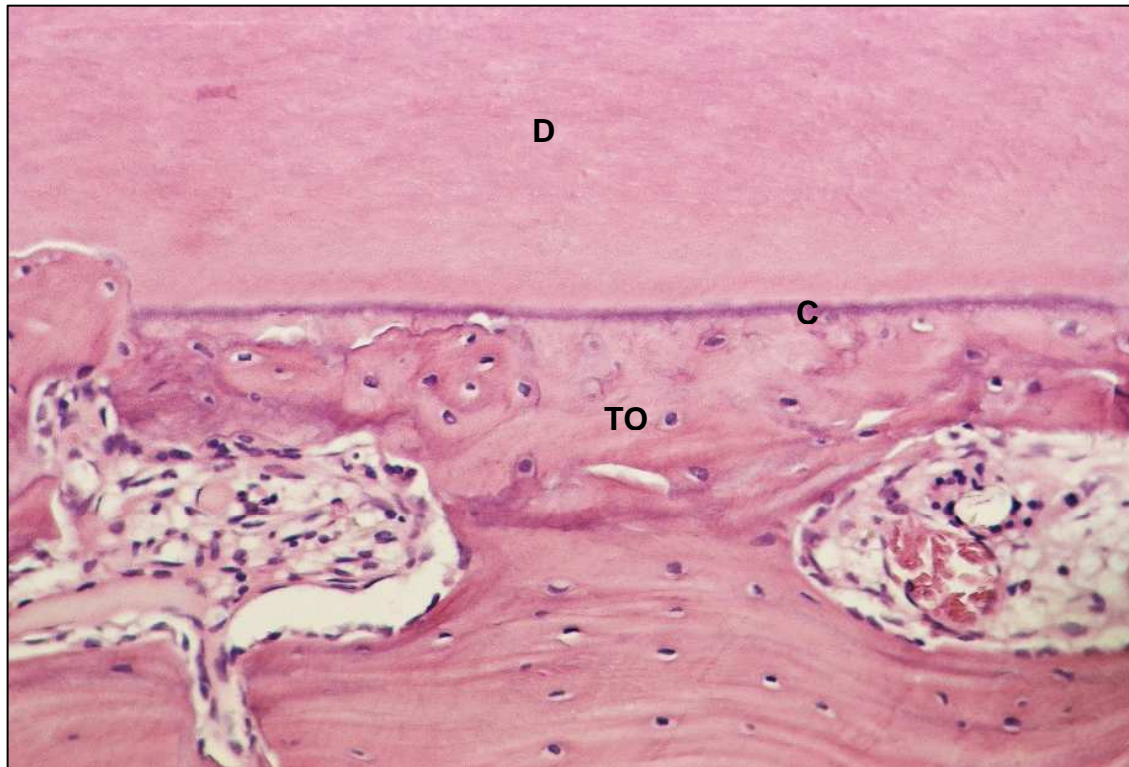


Fig. 4 - Grupo I (Soro Fisiológico) – Área de anquilose. Dentina (D); tecido ósseo (TO); cimento (C). H.E., original 160x.

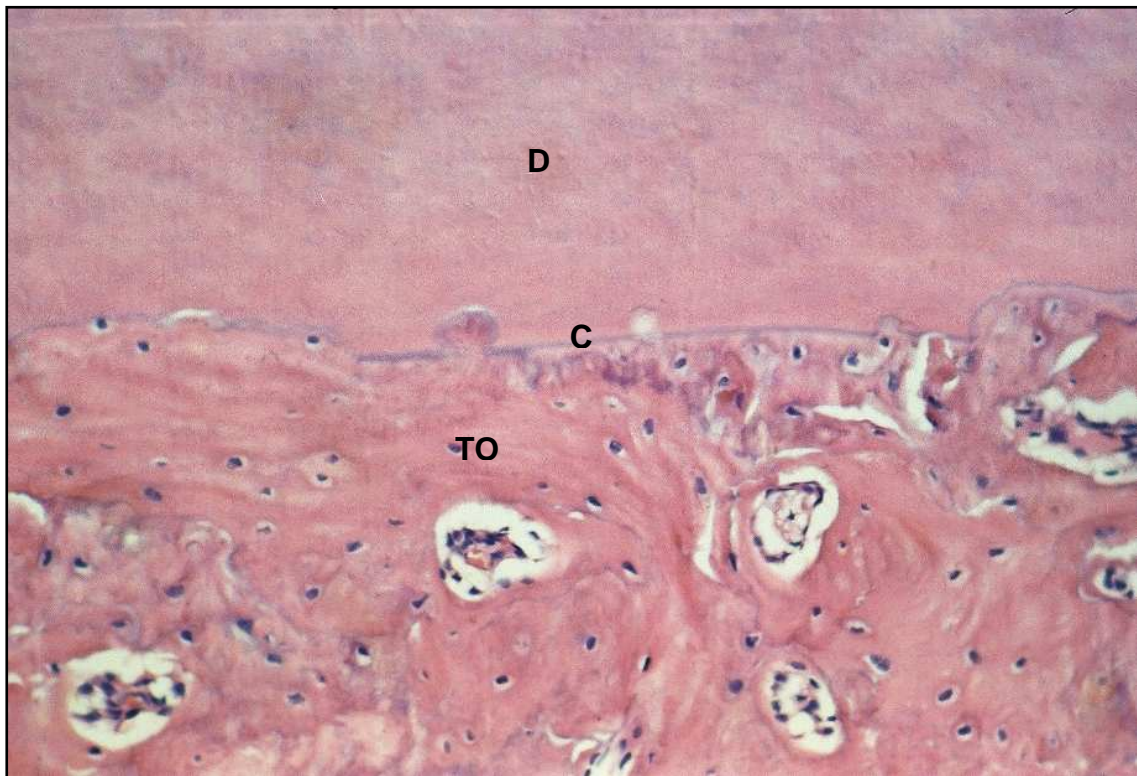


Fig. 5 – Grupo II (Flúor) – Espaço do ligamento periodontal preenchido por tecido ósseo (TO) neoformado mostrando áreas de contato direto com o cimento (C). dentina (D). H.E., original 160x.

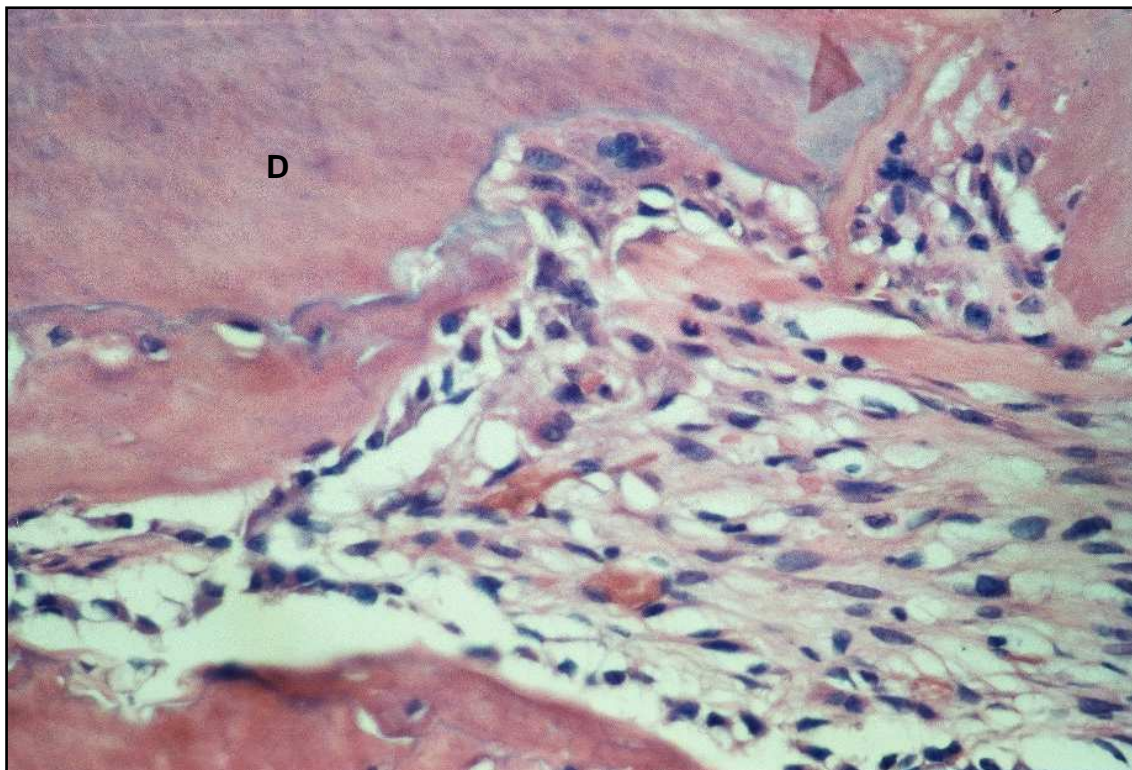


Fig. 6 – Grupo II (Flúor) – Áreas de reabsorção por substituição ativa com presença de células multinucleadas no terço médio. Dentina (D). H.E., original 250x.

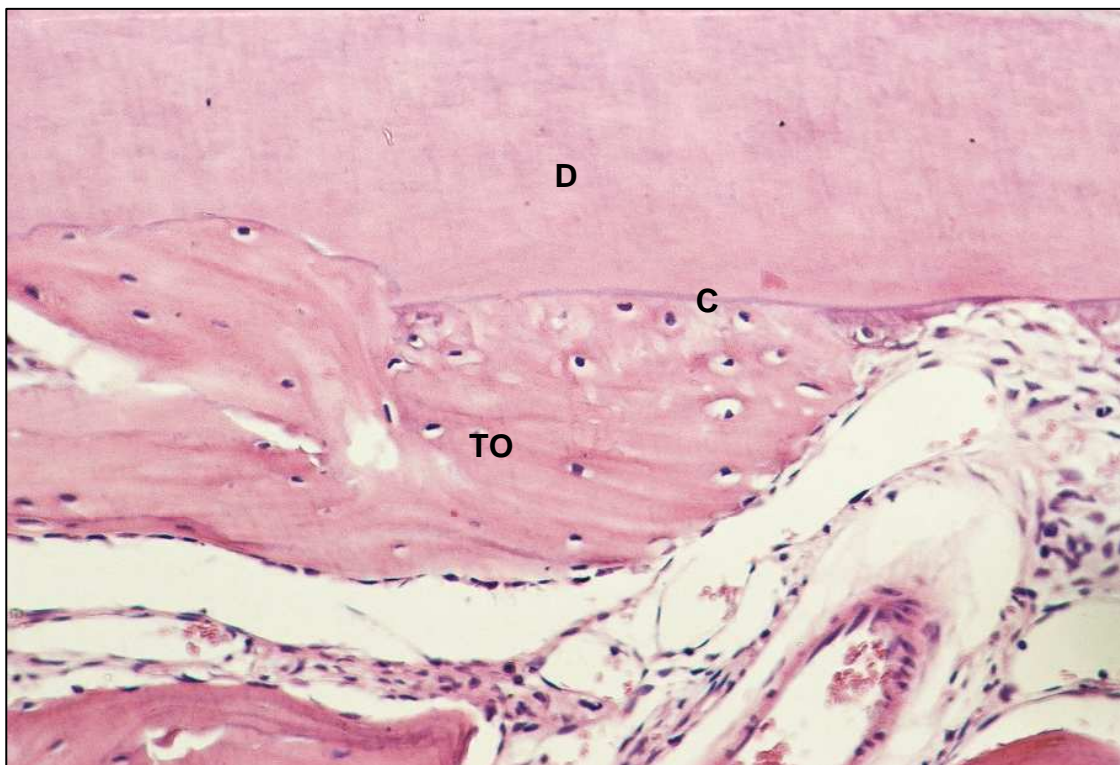

Fig. 7 - Grupo II (Flúor) – Área de anquilose. Dentina (D); tecido ósseo (TO); cimento (C). H.E., original 160x.

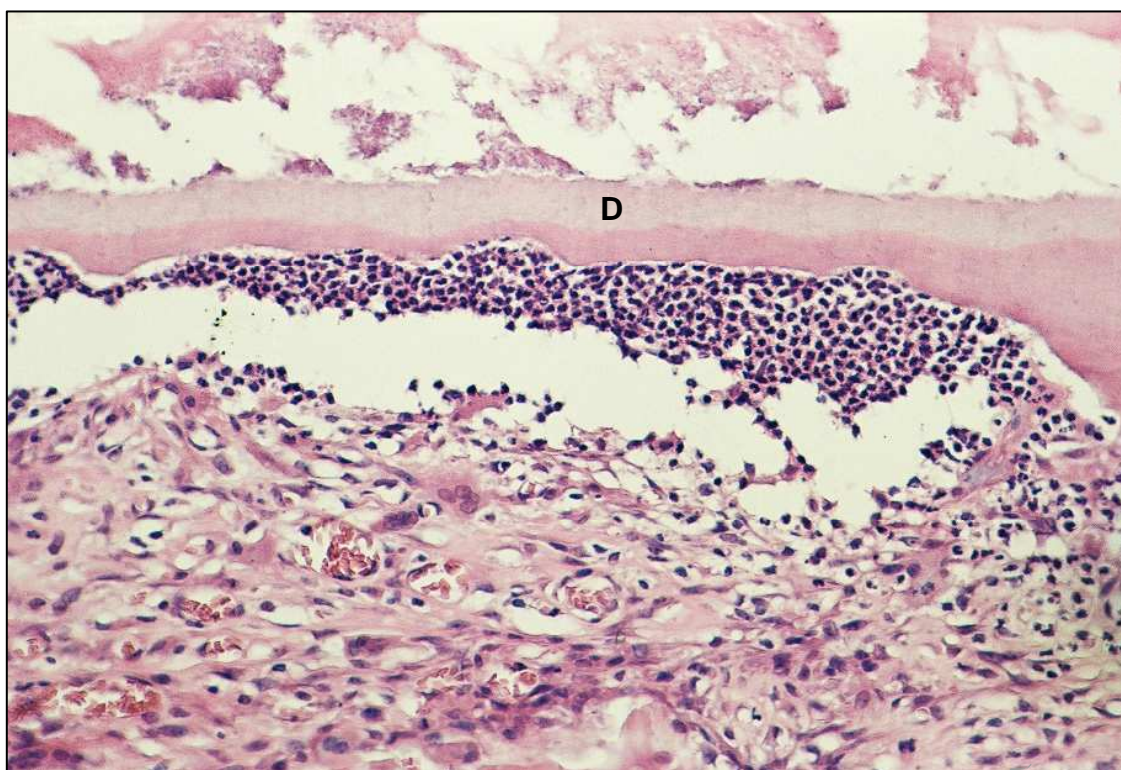


Fig. 8 – Grupo II (Flúor) - Áreas de reabsorção radicular inflamatória com presença de numerosos linfócitos. (D – dentina). H.E., original 160x.

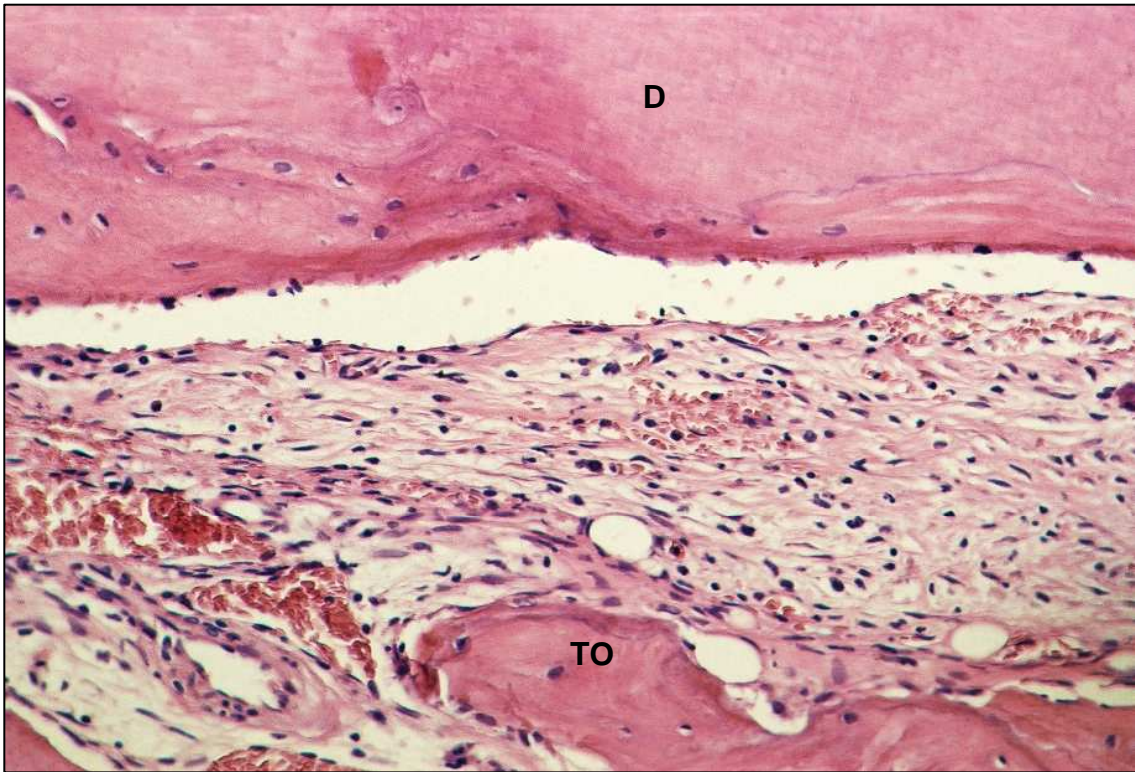


Fig. 9 - Grupo III (Própole) – Espaço do ligamento periodontal preenchido por tecido conjuntivo fibroso com fibras paralelas à superfície radicular. Dentina (D); tecido ósseo (TO). H.E., original 160x.

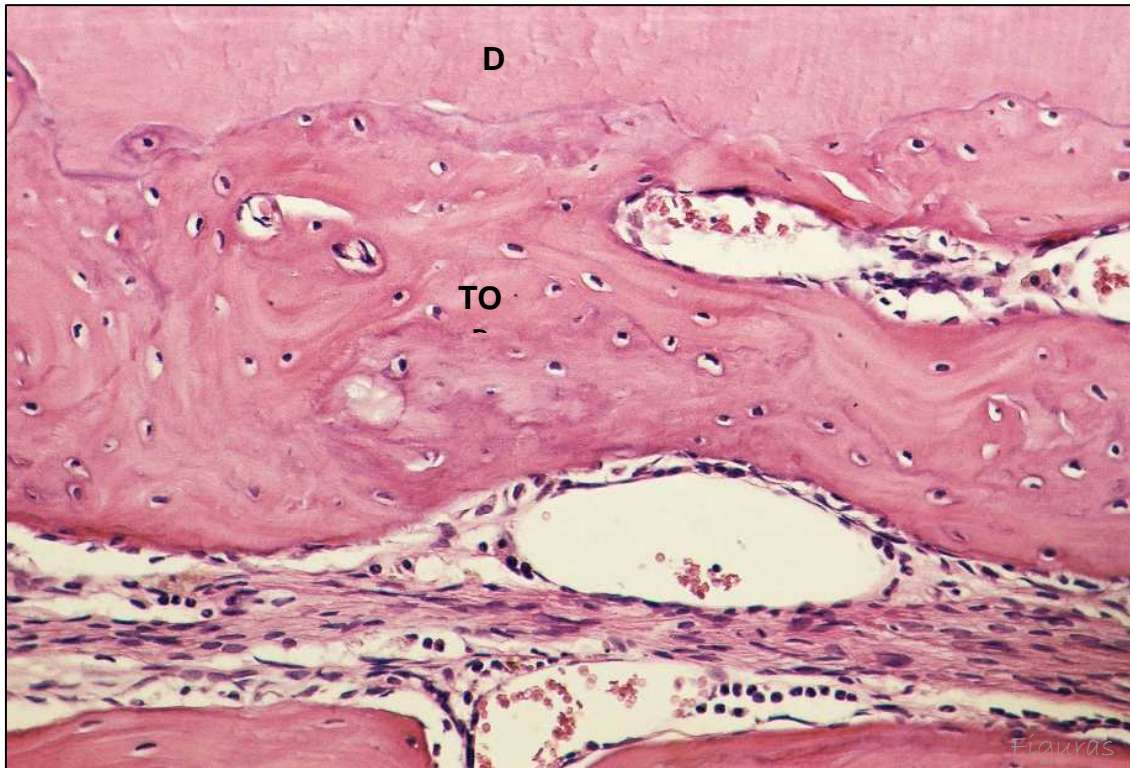


Fig. 10 - Grupo III (Própole) – Espaço do ligamento periodontal preenchido por tecido ósseo neoformado. Dentina (D); tecido ósseo (TO). H.E., original 160x.

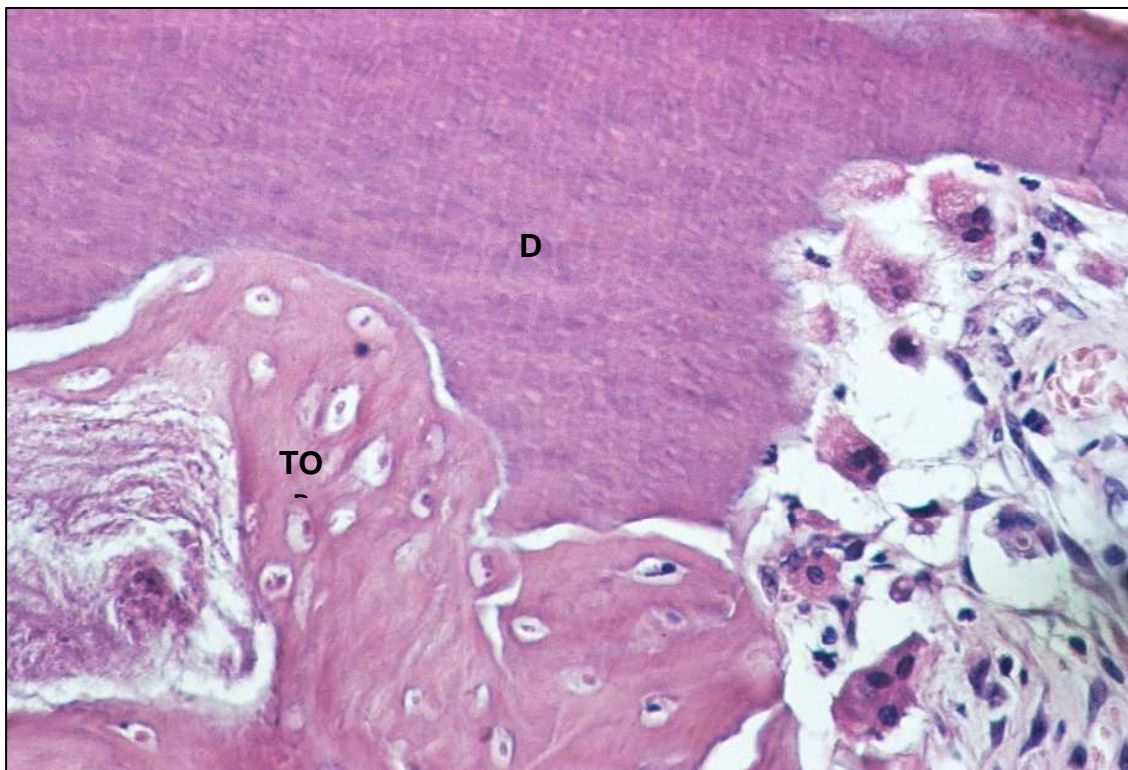


Fig. 11 - Grupo III (Própole) – Reabsorção por substituição ativa. Dentina (D); tecido ósseo (TO). H.E., original 250x.

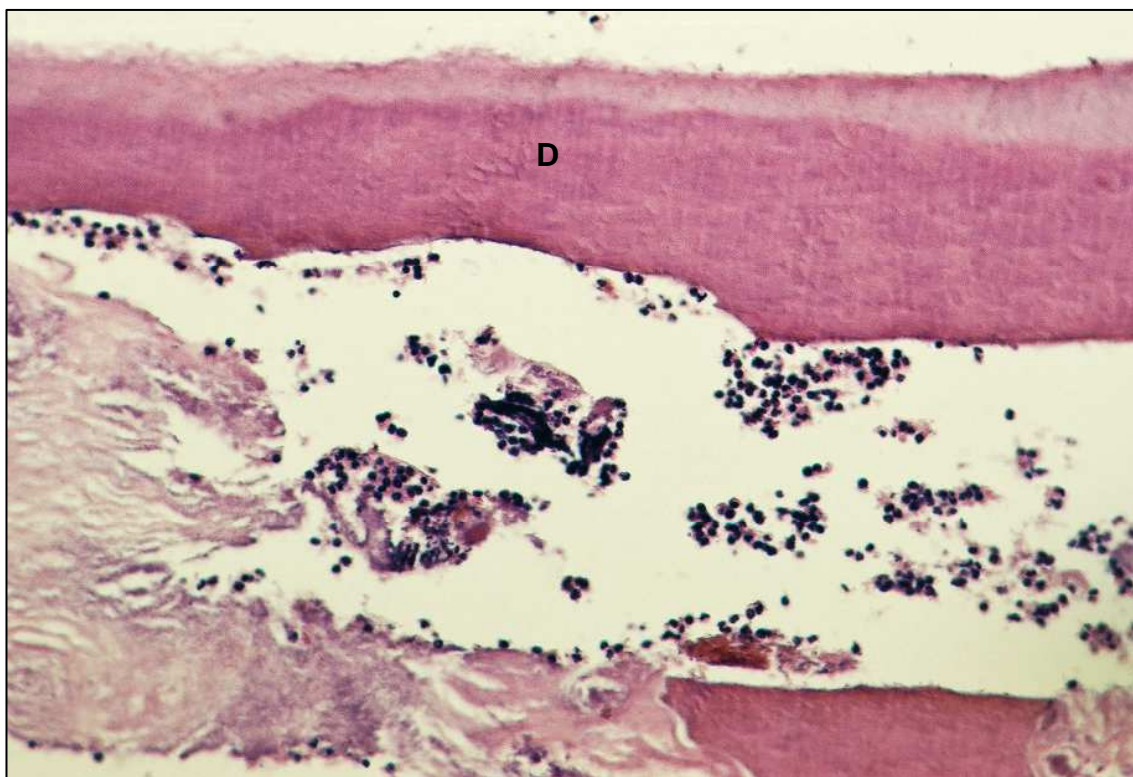


Fig. 12 - Grupo III (Própole) – Reabsorção radicular com presença de numerosas células inflamatórias. (D – dentina). H.E., original 160x.



Anexo

Anexo A - Certificado do Comitê de Ética na Experimental Animal (CEEA).



UNIVERSIDADE ESTADUAL PAULISTA
"JÚLIO DE MESQUITA FILHO"
Campus de Araçatuba



**COMISSÃO DE ÉTICA NA EXPERIMENTAÇÃO ANIMAL
(CEEA)**

CERTIFICADO

Certificamos que o Projeto "EFEITO DO PRÓPOLIS E DO FLÚOR NO TRATAMENTO DA SUPERFÍCIE RADICULAR EM REIMPLANTE DENTÁRIO TARDIO. ESTUDO HISTOMOFOMÉTRICO EM RATOS" sob responsabilidade de **Sônia Regina Panzarini Barioni, Jéssica Lemos Gulineli, Wilson Roberto Poi, Celso Koogi Sonoda** está de acordo com os Princípios Éticos na Experimentação Animal adotado pelo Colégio Brasileiro de Experimentação Animal (COBEA) e foi aprovado pela CEEA em 09 de abril de 2005, de acordo com o protocolo nº 43/05.

Araçatuba, 09 de maio de 2005.



Prof.ª Ass. Dr.ª **Maria Gisela Laranjeira**
Presidente



Normas do periódico



Normas da revista

Anexo B – Normas da revista selecionada para publicação do artigo.



Manuscritos devem ser enviados para:

Professor Martin Trope, DMD

Departamento de Endodontia

Escola de Odontologia

Universidade da Caroline Norte

Chapel Hill

NC 27599-7450

E.U.A.

Fax: +1 (919)966 6344

e-mail: martin_trope@dentistry.unc.edu

Autores submetendo seu artigo nos fazem entender que seu trabalho ainda não foi publicado antes, e não está sendo considerado para publicação em nenhum outro lugar e que foi lido e aprovado pelos autores. Quando o manuscrito for aceito para publicação, o autor correspondente irá receber um Modelo Exclusivo de Licença do Escritório Editorial, para ser retornado assinado em nome de todos os co-autores.

O trabalho não deverá ser publicado em nenhum outro lugar, em qualquer outra língua, sem o consentimento por escrito do editor. Os artigos publicados nesta revista estão protegidos de cópia, que cobrem direitos de tradução e o direito exclusivo de reprodução e distribuição de todos os artigos impressos na revista. Nenhum material publicado na revista deve ser armazenado em microfímes ou em videocassetes ou em base de dados eletrônica, e assim por diante ou reproduzido fotograficamente sem a permissão anterior do editor.

Manuscritos: Os manuscritos devem ser enviados em Inglês correto. Dar um disco para computador contendo uma cópia exata do manuscrito, com Tabela e Figuras em separado (TIFF, EPS, ou JPEG). 3 cópias impressas, com espaçamento duplo, incluindo figuras e tabelas devem acompanhar o disco. Etiquetar o disco claramente com o nome da revista, autor e título, conteúdo do arquivo, sistema do computador (DOS, Windows ou Macintosh), processador do Word (Word, Word-perfect, etc.) e a versão usada. Não converta seu manuscrito ao formato ASCII. Inclua somente os arquivos correspondentes ao manuscrito.

Como a revista segue o Sistema de Vancouver para manuscritos biomédicos, o autor é submetido à publicação do Comitê Internacional de Editores de Revistas Médicas: Requisitos uniformes para manuscritos são submetidos a revistas biomédicas. *Ann Int Med* 1997;126:36-47.

Título da página: O título da página deve conter as seguintes informações, na ordem dada: 1) Título inteiro do manuscrito; 2) Nomes inteiros dos autores; 3) Afiliações Institucionais dos autores, incluindo a cidade e país; 4) Um título de cabeçalho resumido não excedendo 60 letras e espaços; 5) O nome e endereço do autor responsável pela correspondência sobre o manuscrito.

Página Resumo: Um resumo separado deve conter o seguinte: 1) Sobrenomes dos autores e iniciais; 2) Título do manuscrito; 3) Título da revista, abreviado como na lista de referência; 4) A palavra *Resumo* seguida por um sumário do manuscrito completo; 5) Palavras-chave de acordo com o Index Médico; 6) Nome e endereço do autor para o qual as requisições da separata devem ser enviadas.

Referências: Numere as referências consecutivamente, na ordem em que elas são primeiro mencionadas no texto. Identifique referências em textos, tabelas, e legendas em números Arábicos (em parênteses). Use o estilo de referências abaixo, que são baseadas no formato usado pela Biblioteca Nacional dos estados Unidos no Index Médico. Para as abreviações das revistas, consulte a “Lista de Revistas Indexadas” impressas anualmente no volume de janeiro do Index Médico.

Tente evitar usar resumos de artigos como referências. “Observações não publicadas”, “Comunicações pessoais”, e trabalhos não aceitos não devem ser usados como referências, embora referências a escrever, *não verbais*, comunicações devem ser inseridas (em parênteses) no texto. Exemplos de formas corretas de referências são dadas abaixo.

Revistas

Artigo padrão para Revista – liste todos os autores quando seis ou menos, quando sete ou mais, liste os primeiros seis autores e adicione et al.

Exemplos:

Andreasen, JO, Hjorting-Hansen E. Reimplante de dentes. I. Estudo clínico e radiográfico de 100 dentes humanos. Acta Odontol Scand 1996; 24:263-86.

Autores Associados

Associação Americana de Endodontistas. Guia recomendados para o tratamento de dentes avulsionados. J Endod 1983;9:571.

Livros e outras Monografias

Exemplos:

Autor(res) pessoais

Grossman LI. Prática Endodôntica. 10th ed. Filadélfia: Lea & Febiger; 1981.

Capítulo em Livro:

Sanders B, Brady FA, Johnson R. Injúrias. Em: Sanders B, editor. Cirurgia Oral Pediátrica e maxilofacial. St Louis: Mosby; 1979. p.330-400.

Ilustrações: Todos os gráficos, desenhos e fotografias são considerados figuras e devem ser numeradas em seqüência com números Arábicos e abreviados Fig(s). Cada figura deve ter uma legenda e todas as legendas devem ser digitadas juntas em uma folha em separado e correspondentemente numeradas. Texto em figuras deve estar em letras maiúsculas. Figuras devem ser planejadas para caber às proporções da página impressa. A inclusão de ilustrações coloridas é da liberdade do editor. O autor pode pagar pelo preço adicional de ilustrações coloridas. O editor irá cotar índices correntes. Transparências originais coloridas, assim como duas impressões coloridas devem ser enviadas.

Tabelas – Estas devem somente ser usadas para esclarecer pontos importantes. Tabelas devem, o quão possível, ser auto-explicativas. As tabelas devem ser numeradas consecutivamente com numerais Arábicos. Cada tabela deve ser digitada em uma folha separada, com obrigação de estar em relação às proporções da página impressa.

Abreviações, símbolos e nomenclatura – Consulte as seguintes fontes para abreviações adicionais: 1) CBE Comitê Manual de Estilo. Estilo científico e formato: o Manual para autores, editores, e publicadores CBE. 6th ed. Cambridge: Impressão Universidade de Cambridge; 1994; e 2) O'Connor M, Woodford FP. Ao escrever artigos científicos em inglês: um guia ELSE-Ciba para autores. Amsterdam: Elsevier-Excerpta Medica; 1975.

Relatos de caso e Comunicações breves de 1-2 páginas são aceitas para publicações rápidas. Estes artigos não precisam seguir a divisão usual em Material e Métodos, etc., mas devem ter um resumo.

Encontros – Informações avançadas sobre e relatos de Encontros Internacionais são bem-vindos.

Arquivo policial material do Autor: Por favor, notar que somente se especificamente requisitado;

A Editora Blackwell irá dispor de todas as cópias em disco regido ou material eletrônico submetidas dois meses após a publicação. Se você requisitar um

retorno de qualquer material enviado, por favor, informe ao escritório editorial ou editor de produção, quão rápido possível, se você já não o fez.

Provas – O autor correspondente irá receber um e-mail de alerta, contendo um link para um web site. Um e-mail de trabalho deve, portanto, ser dado para o autor correspondente. A prova pode ser *downloaded* como arquivo PDF (formato documento portátil) a partir deste *site*. O *Acrobat Reader* será requisitado para que este arquivo seja lido. Este *software* pode ser baixado (<http://www.adobe.com/products/acrobat/readstep2.html>). Isso irá permitir que o artigo seja aberto, lido em tela e impresso para qualquer correção a ser adicionada. Instruções posteriores serão enviadas com a prova. Provas em cópias rígidas serão postadas, se nenhum e-mail estiver disponível. Alterações excessivas feitas pelos autores nas provas, excluindo erros de composição, serão instruídas separadamente.

Separatas – Separatas podem ser obtidas através do uso do modelo de ordem de separatas, que acompanha as provas.

Volumes extras – Trabalhos maiores ou Monografias podem ser publicados como volumes adicionais (enumerados como os volumes normais), o custo total sendo pago pelo autor. Informações posteriores podem ser obtidas através do editor.

NOVO: Dental Traumatology é coberta pelas Publicações Blackwell serviço **OnlineEarly**. Os artigos OnlineEarly são artigos em texto-completo publicados on-line em antecipação à sua publicação em um volume impresso. Artigos, portanto, estão disponíveis o mais rápido possível assim que estejam prontos, ao menos que tenham que esperar o próximo volume agendado a ser impresso. Os artigos OnlineEarly são completos e finalizados. Eles foram totalmente revisados e editados para publicação, e as correções finais dos autores já foram incorporadas. Uma vez que eles estão em sua forma final, nenhuma alteração pode ser feita após a publicação online. A natureza dos artigos on-line significa que eles ainda não têm volume, número, ou número de páginas, então, os artigos OnlineEarly não podem ser citados da maneira tradicional. Eles são portanto dados um identificador de Objeto Digital (DOI), que permite que o artigo seja citado e trilhado antes de ser distribuído para uma

edição. Após a publicação impressa, o DOI permanece válido e pode continuar a ser usado para citar e acessar o artigo.

Novo: O processo de produção on-line está agora disponível para o seu artigo através dos Serviços do Autor Blackwell.

Serviços para o Autor habilitam que os autores rastreiem seus artigos – uma vez que eles tenham sido aceitos – através do processo de produção até a publicação on-line e impressão. Os autores podem checar o status dos seus artigos on-line e escolher receber e-mails automáticos em estágios chave de produção. O autor irá receber um e-mail com um único link que permitirá seu registro e que tenha seus artigos automaticamente adicionados ao sistema. Por favor, assegure que um completo endereço de e-mail seja dado quando submeter o manuscrito. Visite www.blackwellpublishing.com/bauthor para mais detalhes do rastreamento da produção on-line e para um manual de recursos incluindo FAQs e sugestões na preparação do artigo, sujeição e mais.

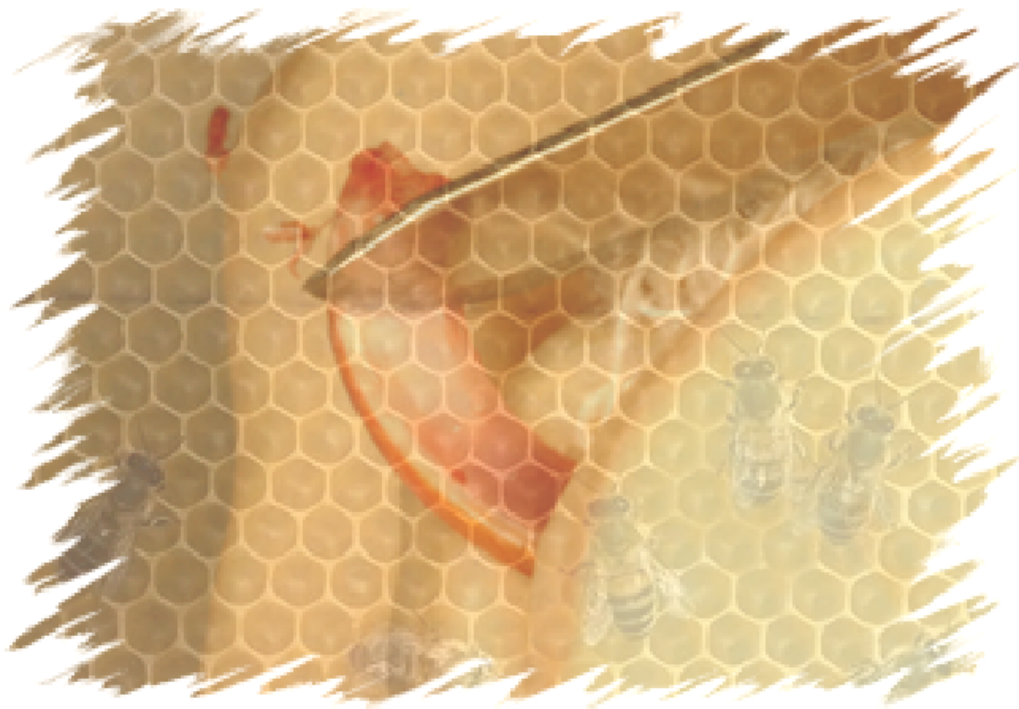

Ilustração do material e método



Fig. 13 - Ratos (*Rattus norvegicus albinus*, Wistar) acondicionados em gaiolas no Biotério e Centro Cirúrgico "Ilídio Teodoro" - UNESP.



Fig. 14 - Ração sólida triturada.

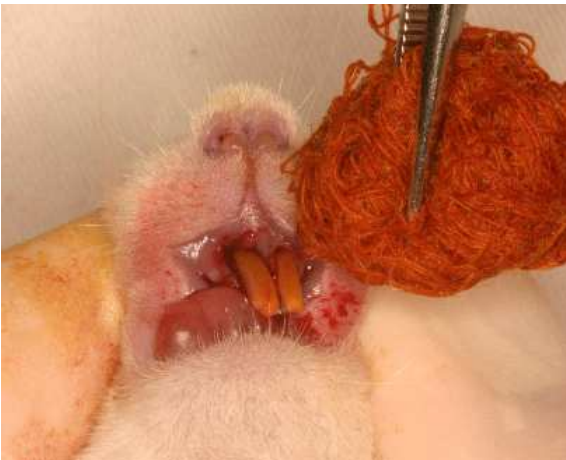

Fig. 15 - Anti-sepsia com polivinilpirrolidona iodada.

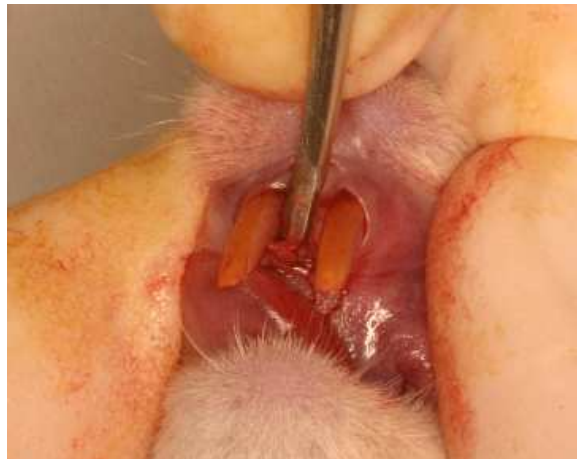

Fig. 16 - Luxação do incisivo superior direito.

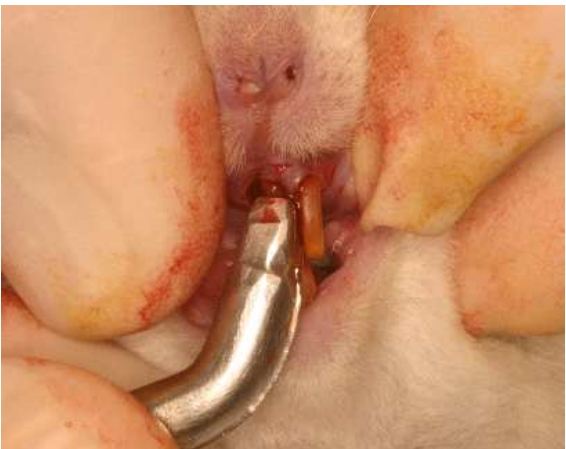

Fig. 17. Exodontia do incisivo superior direito.

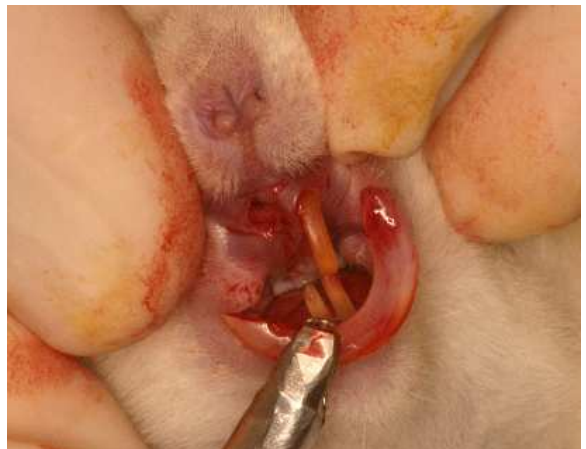

Fig. 18 - Dente extraído.



Fig. 19 - Dentes extraídos fixados em cera de utilidade.

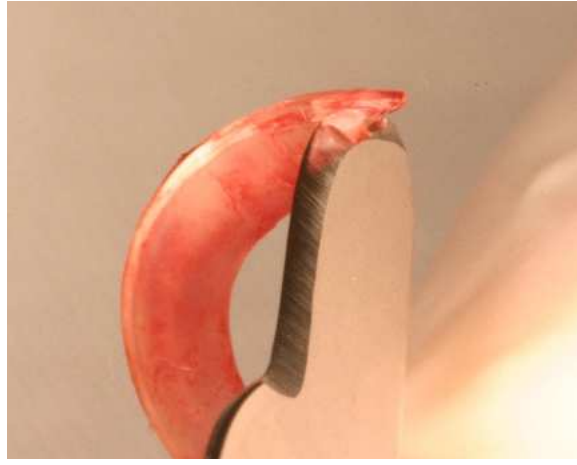


Fig. 20 - Remoção da papila dental e órgão do esmalte com lâmina de bisturi nº15.



Fig. 21 - Pulpectomia por via retrógrada com lima tipo Hedstrom nº 35.




Fig. 22 - Irrigação do canal radicular com soro fisiológico.

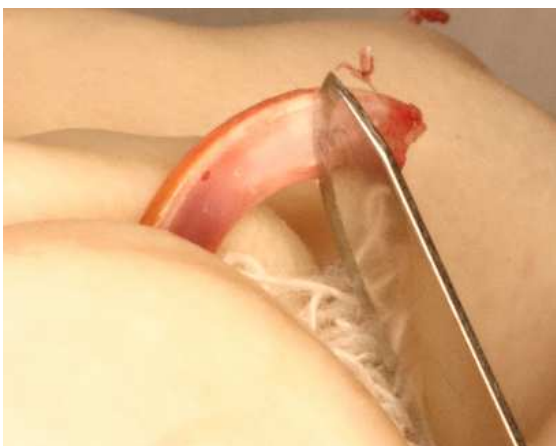

Fig. 23 - Remoção mecânica do ligamento periodontal remanescente com lâmina nº15.



Fig. 24 - Solução de soro fisiológico (Grupo I).

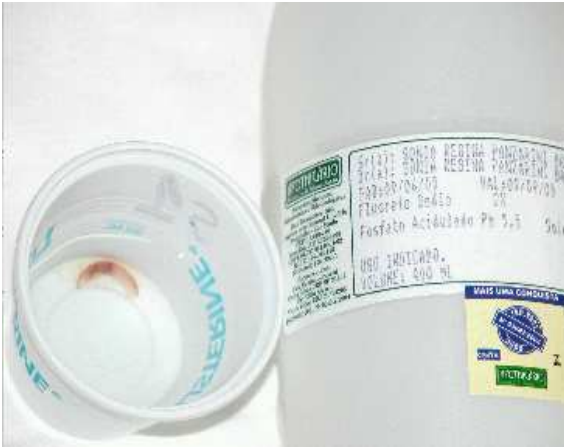

Fig. 25 - Solução de fluoreto de sódio fosfato acidulado a 2% (Grupo II).



Fig. 26 - Solução de própole a 15% (Grupo III).

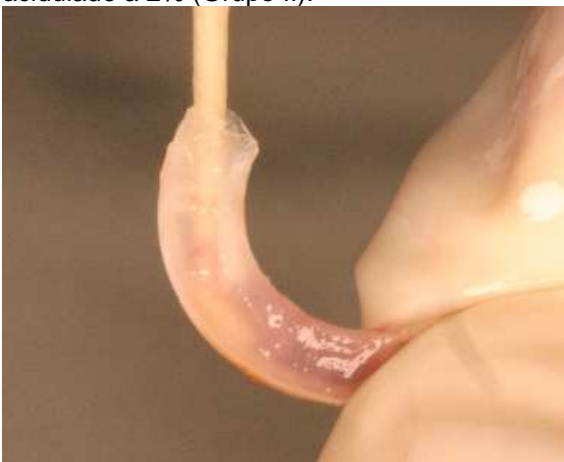

Fig. 27 - Secagem do canal radicular com cone de papel absorvente.

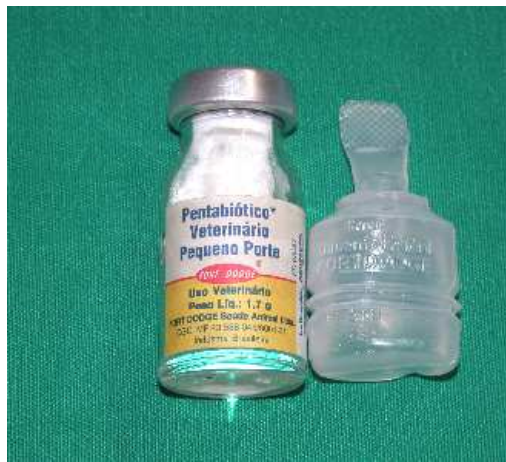

Fig. 28 - Antibiótico utilizado.

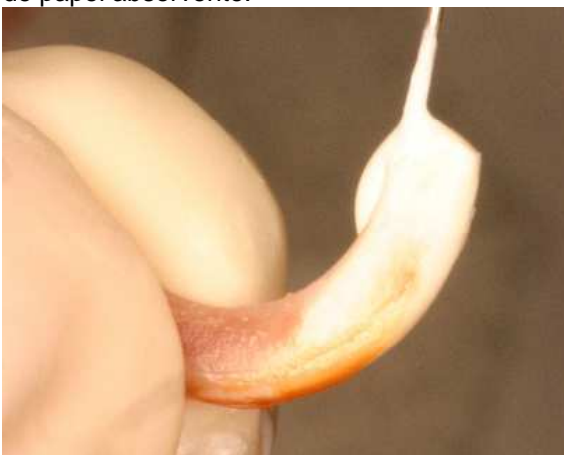

Fig. 29 - Preenchimento do canal radicular com pasta de hidróxido de cálcio e propilenoglicol.

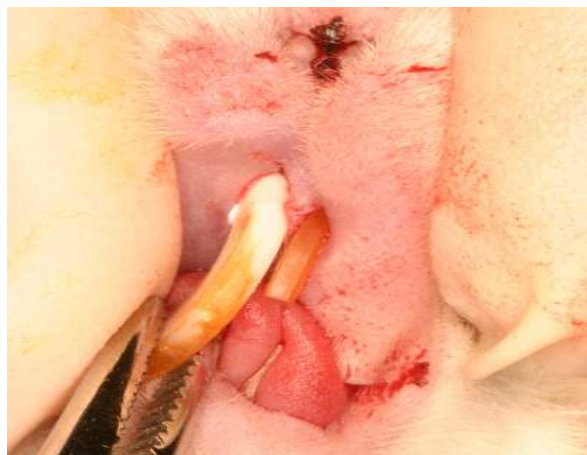

Fig. 30 - Reimplante dentário.



Ilustração da análise histomorfométrica

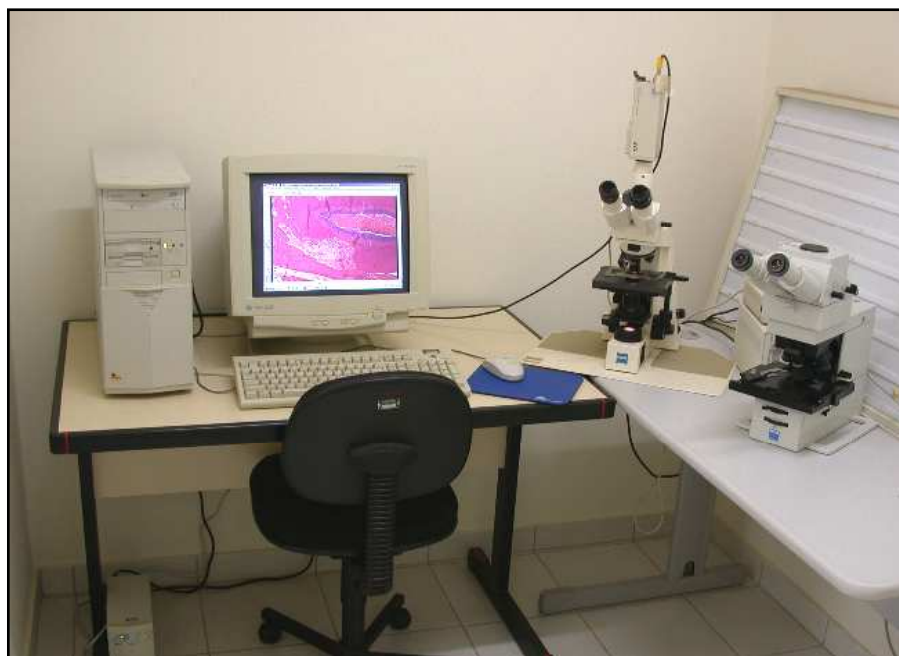


Fig. 31 - Equipamento utilizado na captação das imagens histológicas. Câmera digital (JVC TK-1270 Color Vídeo Câmera) acoplada ao microscópio Carl Zeiss (Axiolab) e conectada ao computador.

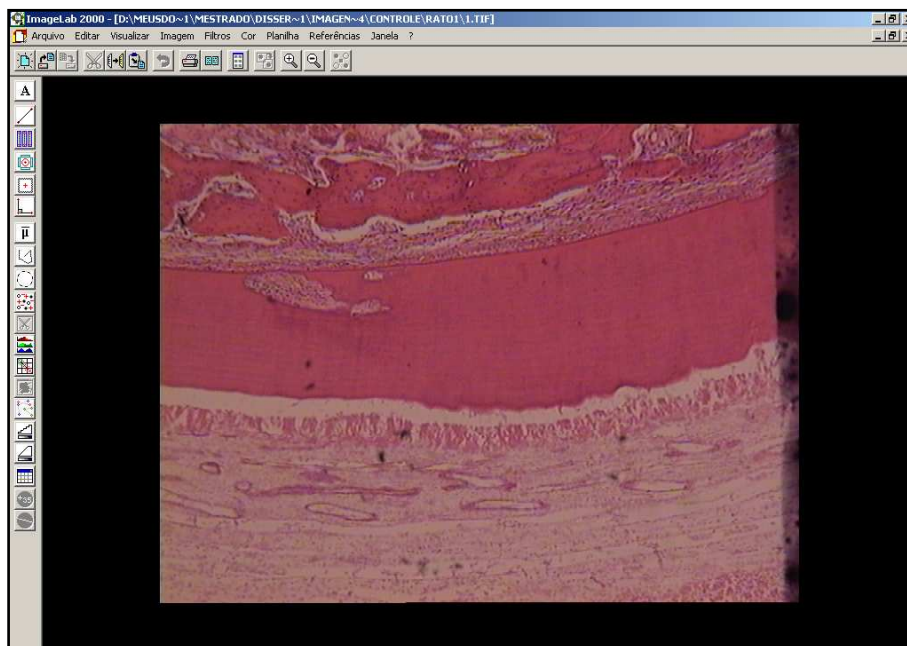


Fig. 32 - Imagem obtida com o emprego do programa Vid Cap.

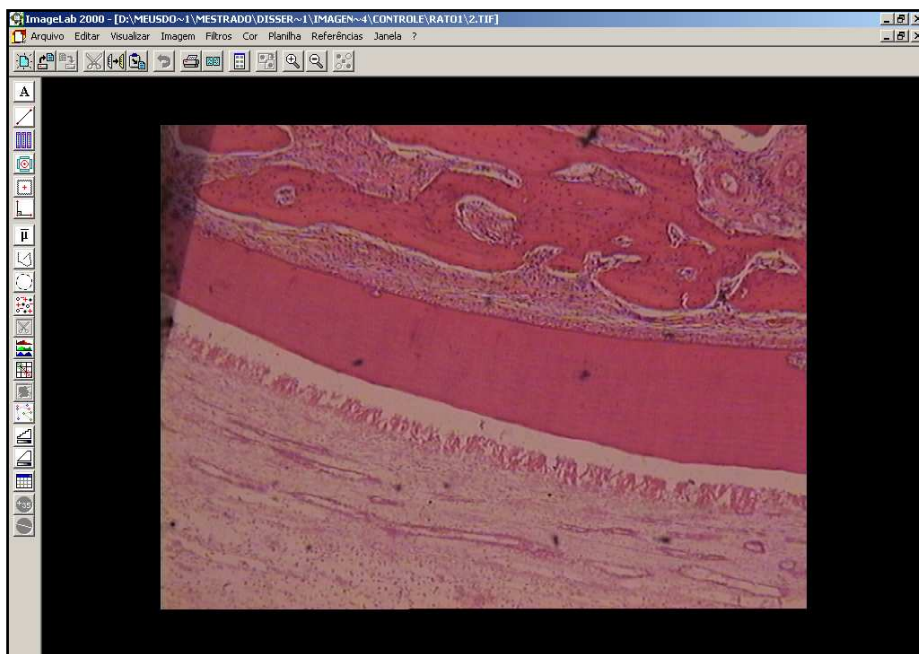


Fig. 33 - Imagem obtida com o emprego do programa ImageLab 2001 (Diracom 3), utilizado para a análise morfométrica. (Imagem 1 do terço médio).

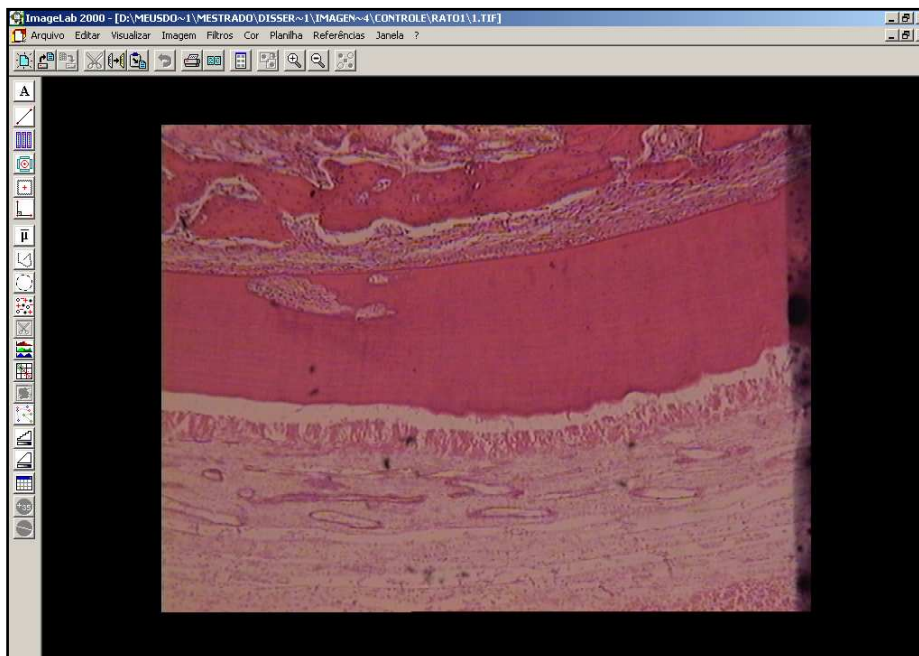


Fig. 34 - Imagem obtida com o emprego do programa ImageLab 2001 (Diracom 3), utilizado na análise morfométrica. (Imagem 2 do terço médio).

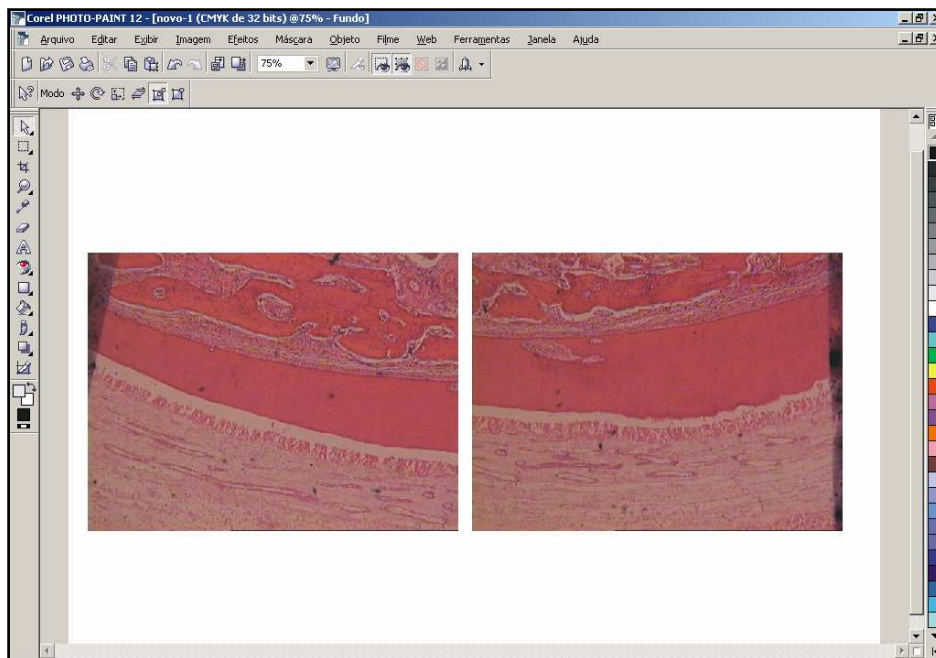


Fig. 35 - Visualização das imagens 1 e 2 obtidas do terço médio, no Programa Corel-Photo-Paint 12.

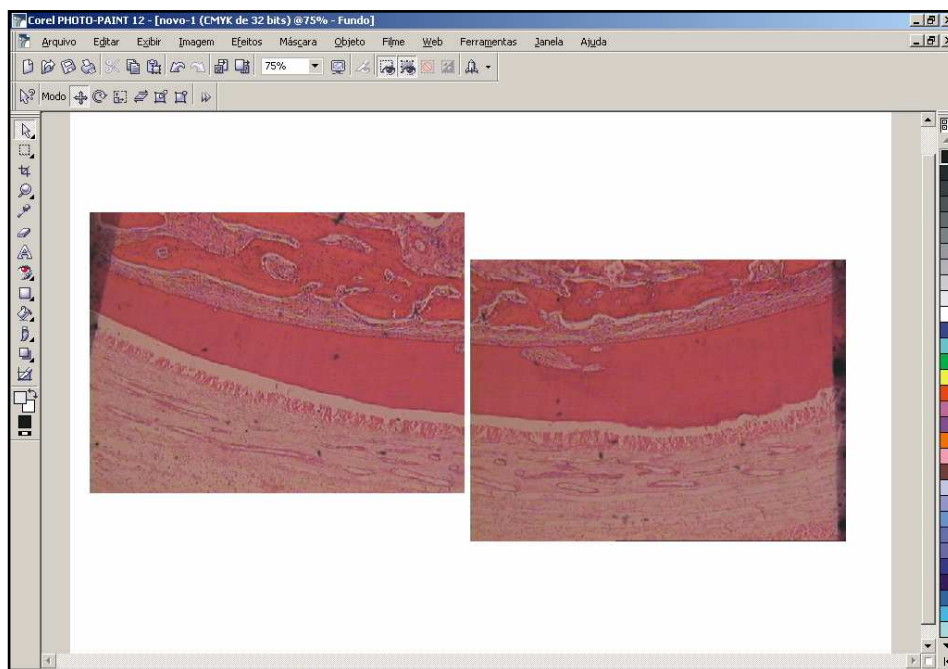


Fig. 36 - Nivelamento das imagens.

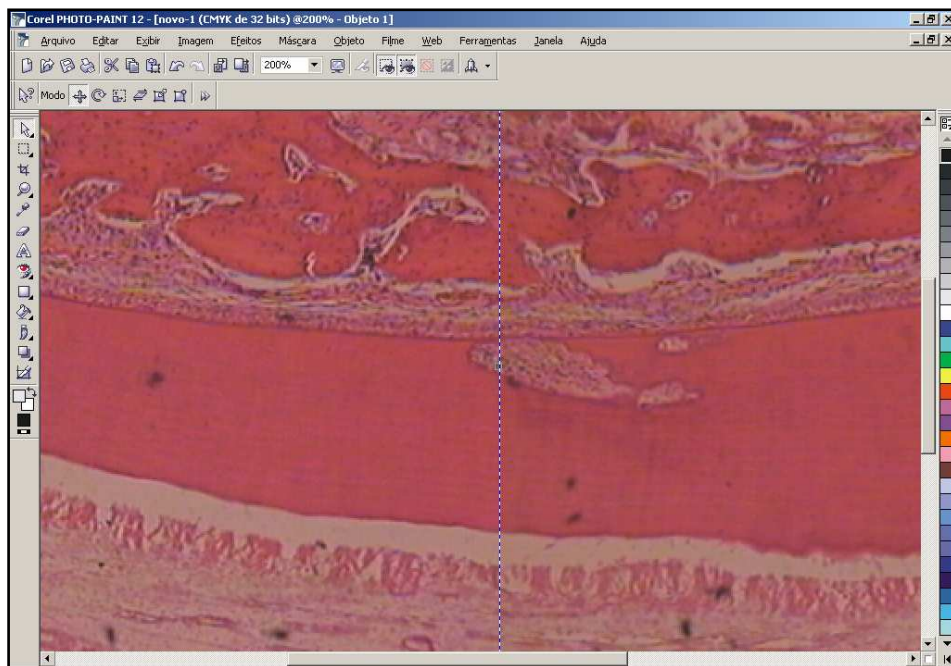


Fig. 37 - União das imagens 1 e 2 do terço médio com zoom óptico de 200 vezes.

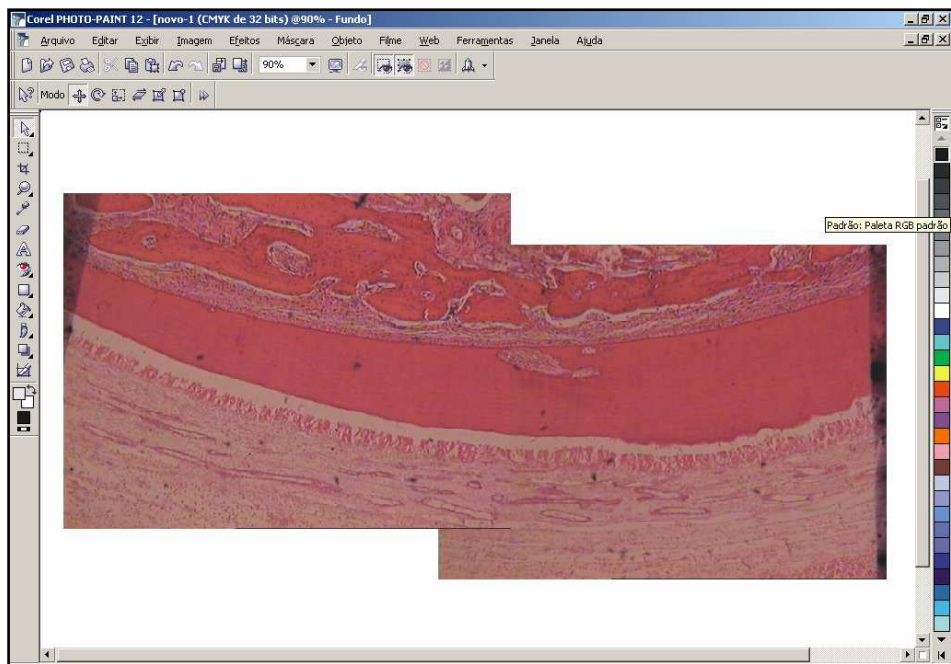


Fig. 38 - Visualização da imagem do terço médio após a união das imagens 1 e 2.

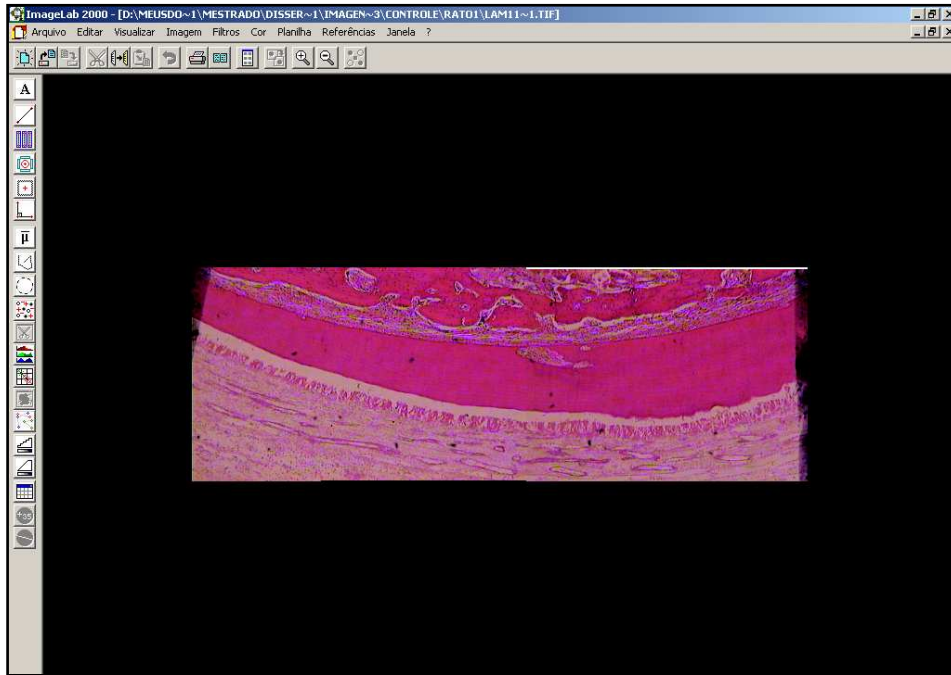


Fig. 39 - Visualização da imagem do terço médio no programa imageLab 2001.

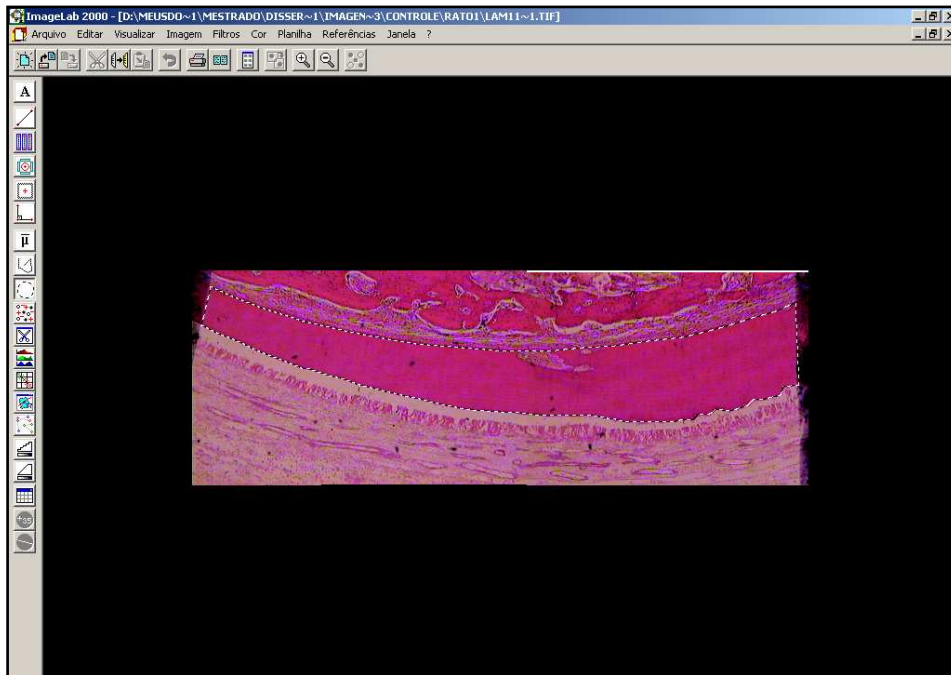


Fig. 40 - Demarcação da área cimento-dentinária a ser calculada.

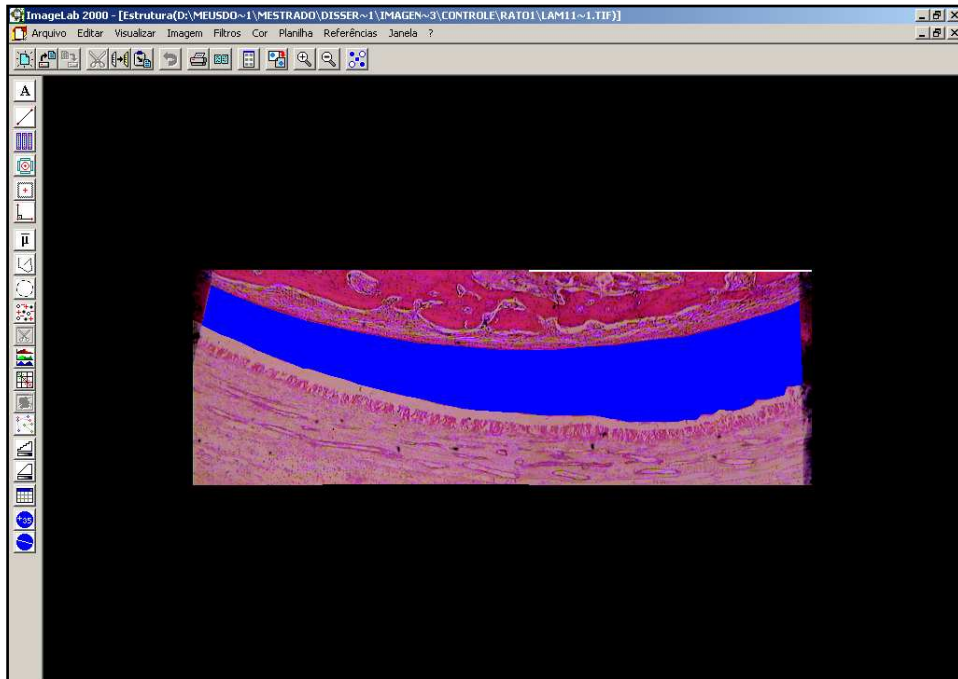


Fig. 41 - Área cemento-dentinária selecionada (em azul).

ImageLab 2000 - [Estrutura(D:\MEUSDD~1\MESTRADO\DISSER~1\IMAGEN~3\CONTROLE\RAIO1\LAMI1~1.TIF)]										
Arquivo Editar Visualizar Imagem Filtros Cor Planilha Referências Janela ?										
A	B	C	D	E	F	G	H	I	J	
4	Largura:	Altura:		%de regiões:	28,9%					
5	1327	462		em relação a	área total da imagem					
6										
7	Pixel			Densidade	R	179,224				
8	Unidade:	Largura:	Altura:	óptica média	G	29,894				
9	px	1,000000	1,000000	das áreas	B	107,284				
10				marcadas	Média	105,467				
11	Dados Estatísticos									
12	MORFOMETRIA			ABSORÇÃO DE COR			Densidade da estrutura	DIÂMETROS		
13	Área	Perímetro	Fator de forma	R	G	B		Diâm. Transv.	Diâm. Maior	
14	Número:	1	1	0	1	1	1	1	0	1
15	Soma:	176907,500	3213,252	0,000	31706044,000	5288427,500	18979402,000	105,467	0,000	1290,785
16	Média:	176907,500	3213,252	#DIV/0!	31706044,000	5288427,500	18979402,000	105,467	#DIV/0!	1290,785
17	Desvio Padrão:	#DIV/0!	#DIV/0!	#DIV/0!	#DIV/0!	#DIV/0!	#DIV/0!	#DIV/0!	#DIV/0!	#DIV/0!
18	Valor Máximo:	176907,500	3213,252	0,000	31706044,000	5288427,500	18979402,000	105,467	0,000	1290,785
19	Valor Mínimo:	176907,500	3213,252	0,000	31706044,000	5288427,500	18979402,000	105,467	0,000	1290,785
20	Significância 5%:	#DIV/0!	#DIV/0!	#DIV/0!	#DIV/0!	#DIV/0!	#DIV/0!	#DIV/0!	#DIV/0!	#DIV/0!
21	Significância 1%:	#DIV/0!	#DIV/0!	#DIV/0!	#DIV/0!	#DIV/0!	#DIV/0!	#DIV/0!	#DIV/0!	#DIV/0!
22										
23										
24	Dados Individuais									
25	Número:	1								
26	Estrutura	Área	Perímetro	Fator de forma	R	G	B	Densidade	Diâm. Transv.	Diâm. Maior
27	1	176907,500	3213,252		31706044,000	5288427,500	18979402,000	105,467		1290,785
28										
29										
30										
31										
32										
33										
34										
35										
36										
37										
38										
39										

Fig. 42 - Planilha com as medidas obtidas na mensuração da área de cemento-dentinária.

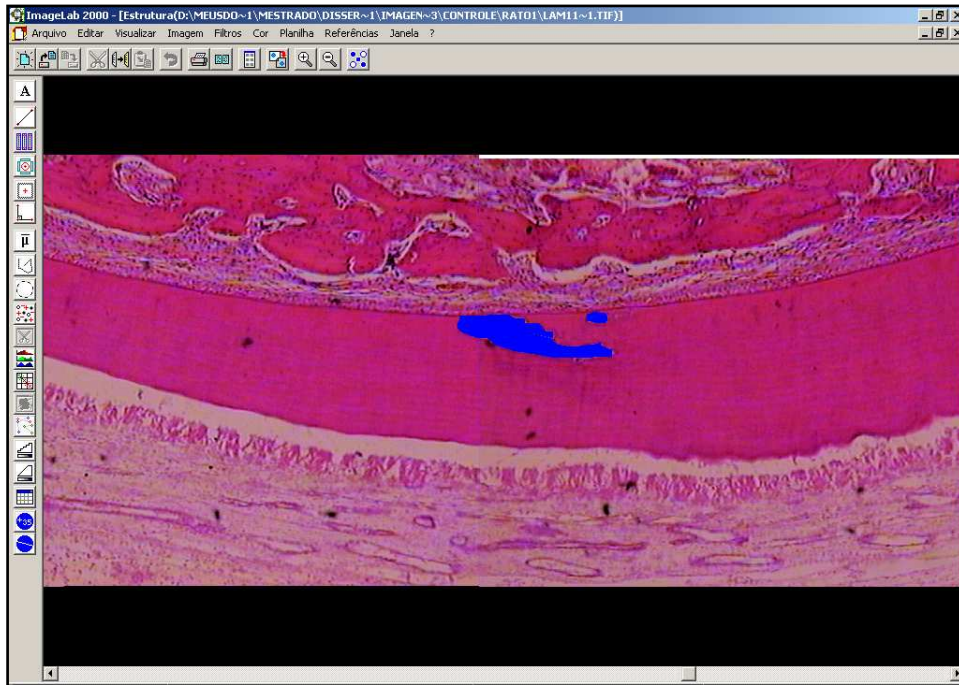


Fig. 43 - Delimitação da área de reabsorção por substituição em azul. (Visualização de 1:1)

	A	B	C	D	E	F	G	H	I	J
4		Largura:	Altura:		%de regiões em relação a	0,7%				
5		1327	462		área total da imagem					
6										
7	Pixel				Densidade	R	170,667			
8	Unidade:	Largura:	Altura:		óptica média	G	56,608			
9	px	1,000000	1,000000		das áreas	B	122,538			
10					marcadas	Méda	116,571			
11	Dados Estatísticos									
12	MORFOMETRIA			ABSORÇÃO DE COR			Densidade da estrutura	DIÂMETROS		
13		Área	Perímetro	Fator de forma	R	G	B	Diâm. Transv.	Diâm. Maior	
14	Número:	2	2	0	2	2	2	2	0	2
15	Soma:	4004,806	474,486	0,000	683086,469	226705,042	490741,938	242,224	0,000	188,108
16	Média:	2002,403	237,243	#DIV/0!	341543,234	113352,521	245370,969	121,112	#DIV/0!	94,054
17	Desvio Padrão:	2510,092	246,802	#DIV/0!	424899,603	139140,951	304444,339	7,245	#DIV/0!	103,314
18	Valor Máximo:	3777,306	411,758	0,000	641992,625	211740,031	460645,625	126,235	0,000	167,108
19	Valor Mínimo:	227,500	62,728	0,000	41093,844	14965,011	30096,313	115,989	0,000	21,000
20	Significância 5%:	3478,739	342,043	#DIV/0!	588868,788	192835,585	421929,715	10,041	#DIV/0!	143,183
21	Significância 1%:	4571,848	449,522	#DIV/0!	773906,554	253429,501	554510,918	13,196	#DIV/0!	188,174
22										
23										
24	Dados Individuais									
25	Número:	2								
26	Estrutura	Área	Perímetro	Fator de forma	R	G	B	Densidade	Diâm. Transv.	Diâm. Maior
27	2	3777,306	411,758		641992,625	211740,031	460645,625	115,989		167,108
28	1	227,500	62,728		41093,844	14965,011	30096,313	126,235		21,000
29										
30										
31										
32										
33										
34										
35										
36										
37										
38										
39										

Fig. 44 - Planilha com as medidas obtidas na mensuração da área de reabsorção por substituição.

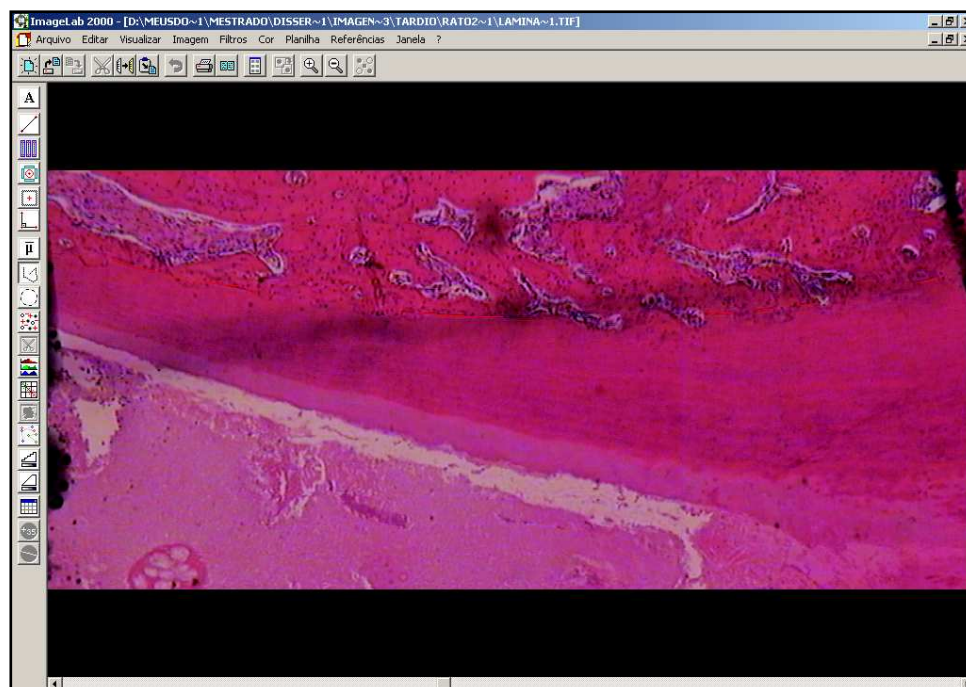


Fig. 45 - Delimitação do perímetro da anquilose.

	A	B	C	D	E	F	G	H	I	J	K	L
1	Date	Dia: 29/ 9/105 Hora: 19:22:29										
2												
3	Imagem	D:\MEUSDO~1\MESTRADO\DISSER~1\IMAGEN~3\TARDIO\RATO2~1\LAMINA~1.TIF										
4		largura:	altura:									
5		1079	445									
6												
7	Pixel											
8	Unidade:	largura:	altura:									
9	px	1,000000	1,000000									
10												
11	Dados Estatísticos											
12			Perímetro									
13												
14	Número:		7									
15	Soma:		307,191									
16	Média:		43,884									
17	Desvio Padrão:		28,400									
18	Valor Máximo:		90,145									
19	Valor Mínimo:		17,117									
20	Significância 5%:		21,038									
21	Significância 1%:		27,649									
22												
23												
24	Dados Individuais											
25	Número:		7									
26	Segmento		Perímetro									
27		6	21,587									
28		5	17,117									
29		4	22,091									
30		3	31,016									
31		2	90,145									
32		1	54,157									
33		0	71,076									
34												
35												
36												

Fig. 46 - Planilha com as medidas obtidas na mensuração do perímetro de anquilose.

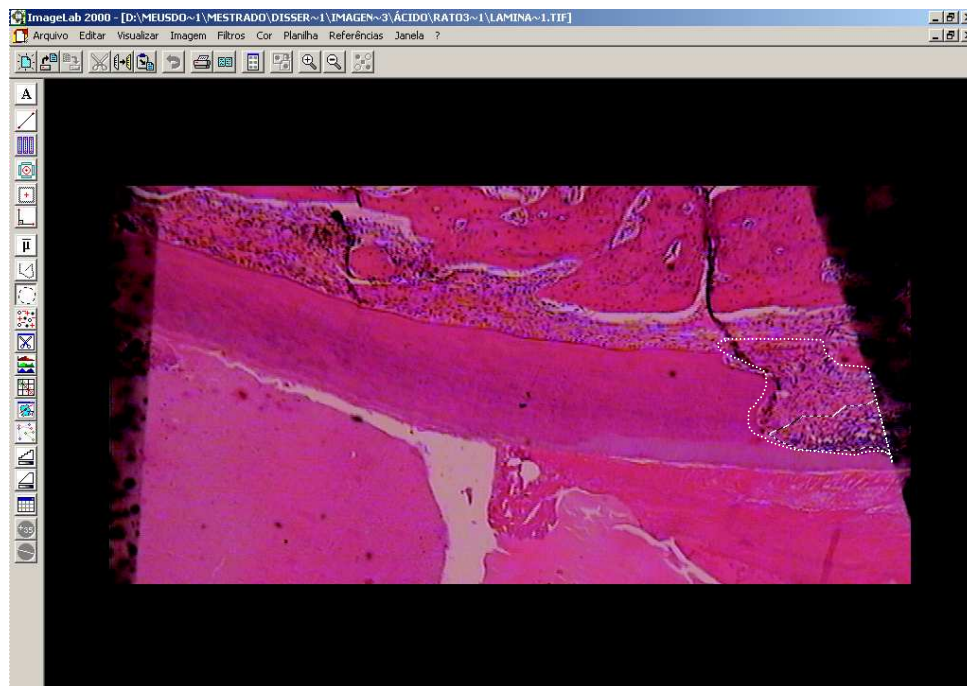


Fig. 47 - Delimitação da área de reabsorção inflamatória (linha em pontilhado).

Dados Estatísticas									
MORFOMETRIA				ABSORÇÃO DE COR			Densidade da estrutura	Diâm. Transv.	DIÂMETROS
	Área	Perímetro	Fator de forma	R	G	B		Diâm. Maior	
4	Largura:	Altura:		% de regiões em relação a área total da imagem					
5	847	421		1,3%					
7	Pixel			Densidade óptica média das áreas marcadas	R	G	B		
8	Unidade:	Largura:	Altura:						
9	px	1,000000	1,000000						
10									
11									
12									
13									
14	Número:	1							
15	Soma:	4492,500	334,894	0,000	632862,500	196014,813	534509,688	101,160	0,000
16	Média:	4492,500	334,894	#DIV/0!	632862,500	196014,813	534509,688	101,160	#DIV/0!
17	Desvio Padrão:	#DIV/0!	#DIV/0!	#DIV/0!	#DIV/0!	#DIV/0!	#DIV/0!	#DIV/0!	#DIV/0!
18	Valor Máximo:	4492,500	334,894	0,000	632862,500	196014,813	534509,688	101,160	0,000
19	Valor Mínimo:	4492,500	334,894	0,000	632862,500	196014,813	534509,688	101,160	0,000
20	Significância 5%:	#DIV/0!	#DIV/0!	#DIV/0!	#DIV/0!	#DIV/0!	#DIV/0!	#DIV/0!	#DIV/0!
21	Significância 1%:	#DIV/0!	#DIV/0!	#DIV/0!	#DIV/0!	#DIV/0!	#DIV/0!	#DIV/0!	#DIV/0!
22									
23									
24									
25	Dados Individuais								
26	Número:	1							
27	Estrutura	Área	Perímetro	Fator de forma	R	G	B	Densidade	Diâm. Transv.
28	1	4492,500	334,894		632862,500	196014,813	534509,688	101,160	128,062
29									
30									
31									
32									
33									
34									
35									
36									
37									
38									
39									

Fig. 48 - Planilha com as medidas obtidas na mensuração da área de reabsorção inflamatória.

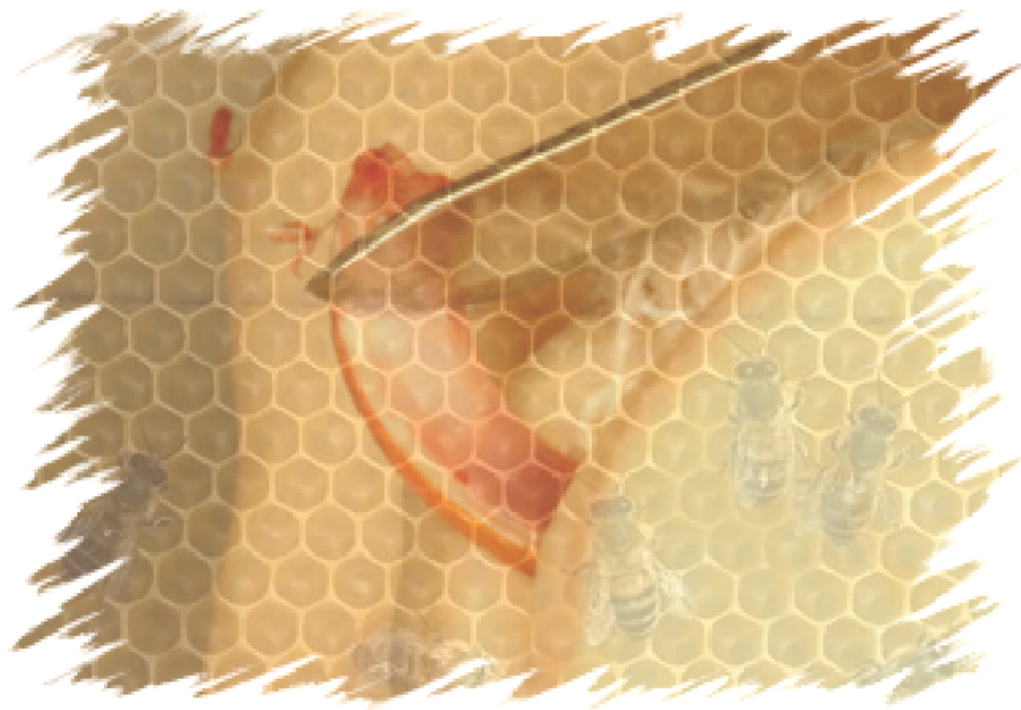

Ilustração da análise histomorfométrica

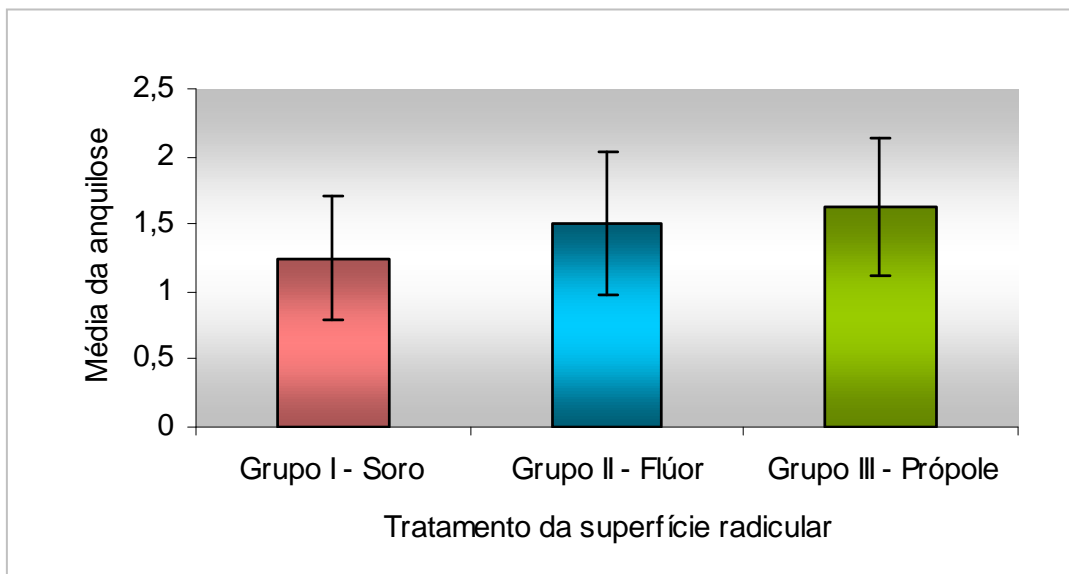


Gráfico 1 – Média (score) da anquilose dos dentes reimplantados.

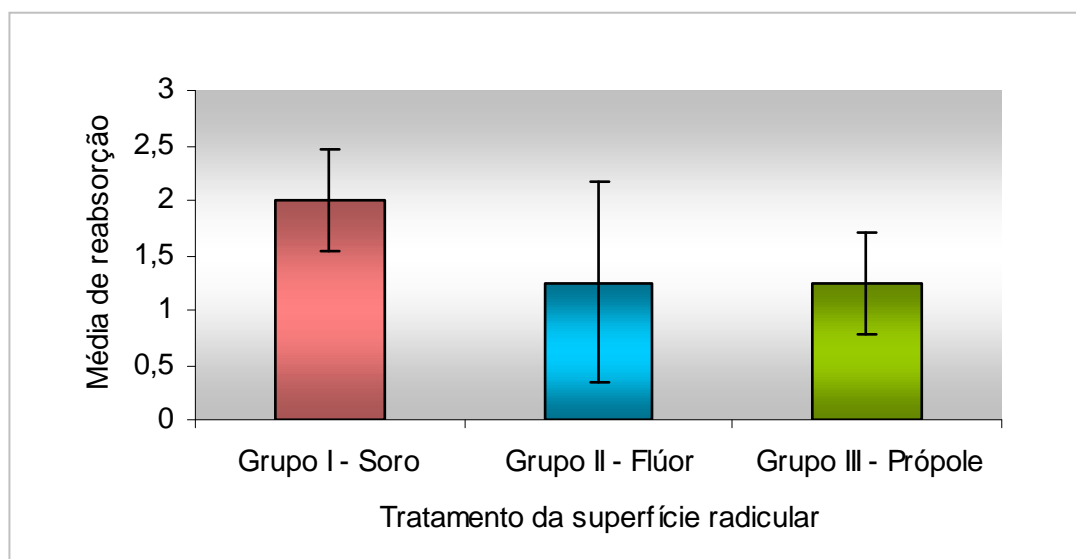


Gráfico 2 – Média (score) da reabsorção inflamatória dos dentes reimplantados.

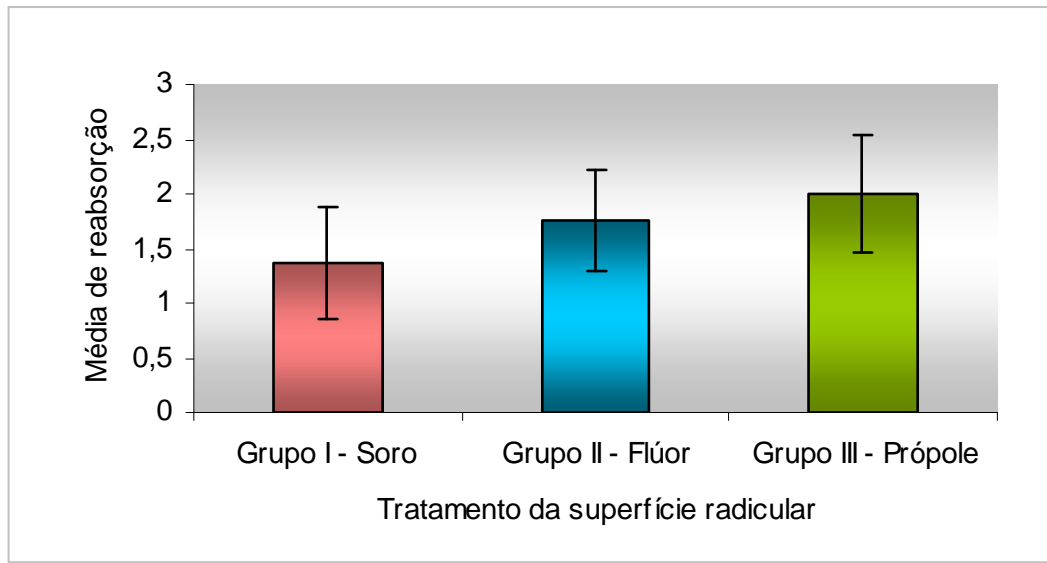


Gráfico 3 – Média (escore) da reabsorção por substituição dos dentes reimplantados.

DENTINA TOTAL			REABSORÇÃO POR SUBSTITUIÇÃO			REABSORÇÃO INFLAMATÓRIA			ANQUILOSE			
Lâminas	% Região	Soma	Soma	%	Escore	Soma	%	Escore	Total	Anquilose	%	Escore
Grupo I - 1	5,00	11516,50	0,00	0,00	1	4400,84	38,21	2	0,00	0,00	0,00	1
Grupo I - 2	6,30	12806,46	0,00	0,00	1	8179,84	63,87	3	0,00	0,00	0,00	1
Grupo I - 3	7,10	11149,00	0,00	0,00	1	6453,50	57,88	3	0,00	0,00	0,00	1
Grupo I - 4	6,70	9349,50	0,00	0,00	1	4641,00	49,64	2	0,00	0,00	0,00	1
Grupo I - 5	4,60	9972,50	0,00	0,00	1	5653,00	56,68	3	0,00	0,00	0,00	1
Grupo I - 6	9,30	20814,11	4970,00	23,88	2	0,00	0,00	1	0,00	0,00	0,00	1
Grupo I - 7	12,30	27105,00	9676,11	35,70	2	0,00	0,00	1	659,92	50,44	7,64	2
Grupo I - 8	12,90	29865,14	3527,08	11,81	2	0,00	0,00	1	546,04	64,87	11,88	2
Grupo II - 1	6,50	12710,00	1775,00	13,96	2	0,00	0,00	1	521,81	18,11	3,47	2
Grupo II - 2	11,30	18548,00	1996,00	10,76	2	0,00	0,00	1	468,07	41,82	8,93	2
Grupo II - 3	12,80	21991,00	1592,50	7,24	2	0,00	0,00	1	0,00	0,00	0,00	1
Grupo II - 4	11,40	25429,50	0,00	0,00	1	8735,50	34,35	2	0,00	0,00	0,00	1
Grupo II - 5	16,70	30786,00	686,00	2,23	2	0,00	0,00	1	768,27	72,08	9,38	2
Grupo II - 6	16,10	33841,50	7400,00	21,86	2	0,00	0,00	1	768,10	25,95	3,38	2
Grupo II - 7	11,60	25029,00	6664,00	26,63	2	293,50	0,96	2	0,00	0,00	0,00	1
Grupo II - 8	7,30	14874,00	0,00	0,00	1	0,00	0,00	1	0,00	0,00	0,00	1
Grupo III - 1	0,00	0,00	0,00	0,00	1	0,00	0,00	1	0,00	0,00	0,00	1
Grupo III - 2	11,30	13208,50	4584,36	34,70	2	0,00	0,00	1	546,54	58,43	10,69	2
Grupo III - 3	9,00	23442,00	4794,08	20,45	2	0,00	0,00	1	684,53	62,7	9,16	2
Grupo III - 4	8,20	19853,50	4291,61	21,61	2	5369,50	27,04	2	0,00	0,00	0,00	1
Grupo III - 5	9,40	16584,00	4758,20	28,69	2	0,00	0,00	1	574,36	59,3	10,32	2
Grupo III - 6	9,90	14354,00	4856,60	33,83	2	0,00	0,00	1	517,16	21,63	4,18	2
Grupo III - 7	4,30	5404,50	3868,50	71,58	3	1299,73	24,05	2	0,00	0,00	0,00	1
Grupo III - 8	11,00	14924,50	7282,74	48,79	2	0,00	0,00	1	457,1	14,41	3,15	2

Tabela 3 – Valores obtidos após a quantificação das áreas de reabsorções e anquilose utilizando o programa ImageLab 2001 (Diracom 3).

Livros Grátis

(<http://www.livrosgratis.com.br>)

Milhares de Livros para Download:

[Baixar livros de Administração](#)

[Baixar livros de Agronomia](#)

[Baixar livros de Arquitetura](#)

[Baixar livros de Artes](#)

[Baixar livros de Astronomia](#)

[Baixar livros de Biologia Geral](#)

[Baixar livros de Ciência da Computação](#)

[Baixar livros de Ciência da Informação](#)

[Baixar livros de Ciência Política](#)

[Baixar livros de Ciências da Saúde](#)

[Baixar livros de Comunicação](#)

[Baixar livros do Conselho Nacional de Educação - CNE](#)

[Baixar livros de Defesa civil](#)

[Baixar livros de Direito](#)

[Baixar livros de Direitos humanos](#)

[Baixar livros de Economia](#)

[Baixar livros de Economia Doméstica](#)

[Baixar livros de Educação](#)

[Baixar livros de Educação - Trânsito](#)

[Baixar livros de Educação Física](#)

[Baixar livros de Engenharia Aeroespacial](#)

[Baixar livros de Farmácia](#)

[Baixar livros de Filosofia](#)

[Baixar livros de Física](#)

[Baixar livros de Geociências](#)

[Baixar livros de Geografia](#)

[Baixar livros de História](#)

[Baixar livros de Línguas](#)

[Baixar livros de Literatura](#)
[Baixar livros de Literatura de Cordel](#)
[Baixar livros de Literatura Infantil](#)
[Baixar livros de Matemática](#)
[Baixar livros de Medicina](#)
[Baixar livros de Medicina Veterinária](#)
[Baixar livros de Meio Ambiente](#)
[Baixar livros de Meteorologia](#)
[Baixar Monografias e TCC](#)
[Baixar livros Multidisciplinar](#)
[Baixar livros de Música](#)
[Baixar livros de Psicologia](#)
[Baixar livros de Química](#)
[Baixar livros de Saúde Coletiva](#)
[Baixar livros de Serviço Social](#)
[Baixar livros de Sociologia](#)
[Baixar livros de Teologia](#)
[Baixar livros de Trabalho](#)
[Baixar livros de Turismo](#)