

**UNIVERSIDADE DE TAUBATÉ**  
**Luiz Alexandre Moura Penteado**

**EFICÁCIA DA ASSOCIAÇÃO DE VIDRO  
BIOATIVO E PLASMA RICO EM PLAQUETAS  
NA REPARAÇÃO ÓSSEA EM COELHOS**

Dissertação apresentada para obtenção do  
Título de Mestre pelo Programa de Pós-  
graduação em Odontologia do Departamento  
de Odontologia da Universidade de Taubaté.  
Área de concentração: Periodontia  
Orientador: Prof. Dr. Carlos Eduardo Dias  
Colombo

**Taubaté – SP**  
**2007**

# **Livros Grátis**

<http://www.livrosgratis.com.br>

Milhares de livros grátis para download.

**LUIZ ALEXANDRE MOURA PENTEADO**  
**EFICÁCIA DA ASSOCIAÇÃO DE VIDRO BIOATIVO E PLASMA RICO EM**  
**PLAQUETAS NA REPARAÇÃO ÓSSEA EM COELHOS**

Dissertação apresentada para obtenção do  
Título de Mestre pelo Programa de Pós-  
graduação em Odontologia do Departamento  
de Odontologia da Universidade de Taubaté.  
Área de Concentração: Periodontia

Data: \_\_\_\_\_

Resultado: \_\_\_\_\_

**BANCA EXAMINADORA**

Prof. \_\_\_\_\_ Universidade de Taubaté

Assinatura \_\_\_\_\_

Prof. \_\_\_\_\_

Assinatura \_\_\_\_\_

Prof. \_\_\_\_\_

Assinatura \_\_\_\_\_

Dedico este trabalho à minha esposa, **Roberta Alves Pinto Moura Penteado**, que soube com toda sua compreensão e carinho suportar os momentos mais difíceis durante sua execução, dando sempre seu apoio incondicional.

os meus pais, **Luiz Gonzaga Prado Penteado** e **Maria José Moura Penteado**, que sempre ao meu lado, apóiam e incentivam cada decisão tomada. Amo vocês.

## AGRADECIMENTOS

Ao meu orientador, **Prof. Dr. Carlos Eduardo Dias Colombo**, que me acompanhou nessa jornada e me tranquilizou, tornando nosso projeto realizado.

Ao **Prof. Adelmo Farias Barbosa**, defensor da Periodontia na Universidade Federal de Alagoas (UFAL), sempre preocupado e buscando o melhor para todos. Você é sem dúvida o propulsor da minha entrada e continuidade na vida acadêmica docente. Antes de tudo tornou-se um segundo pai e verdadeiro amigo para mim. Graças a você pude cumprir mais esta etapa da minha jornada. Obrigado e espero um dia ser um EDUCADOR como você.

Ao **Prof. Amaro Carlos Jr.**, da disciplina de Periodontia da UFAL pelo incentivo e amizade nesta caminhada bem como pelo fato de compreender os meus períodos de ausência. Muito obrigado.

Ao amigo **Prof. Paulo Almeida Júnior**, pelo apoio constante e por ter cedido o motor de implante para execução das cirurgias dos animais. Obrigado, “mano”.

Ao **Prof. Diogo Câmara**, da Faculdade de Medicina Veterinária da FEJAL/CESMAC, que em conjunto com o técnico **Sr. Manoel F. dos Santos** do biotério, propiciou a estrutura física e auxiliaram na realização das cirurgias dos coelhos.

Ao **Prof. Dr. Eduardo Bauml Campagnoli**, do Laboratório de Patologia Bucal da FEJAL/CESMAC, que sempre se mostrou solícito e receptivo, bem como viabilizou a utilização do microscópio e equipamento para captura das imagens histológicas utilizadas neste estudo.

Ao técnico e amigo do laboratório de Patologia Bucal da FEJAL/CESMAC, **Miguel Câmara** pela boa vontade e simpatia em todas as horas.

Aos Professores de Periodontia da FEJAL/CESMAC **Bruno Gurgel**, **Fernando Camello** e **Thadeu Roriz**, grandes amigos, pelo incentivo e amizade e por entenderem os períodos de ausência.

À **Fundação Educacional Jayme de Altavilla – FEJAL/CESMAC** por contribuir neste trabalho fornecendo sua estrutura física de biotério e laboratórios.

A todos os professores e colegas, em especial à **Profa. Lucilene Hernandes Ricardo**, **Profa. Débora Pallos**, amigos **João Milton Rocha Gusmão** e **Manoel Matos Neto**, que fizeram parte do programa de mestrado da UNITAU e que de alguma forma contribuíram para minha formação.

Ninguém ignora tudo. Ninguém sabe tudo.  
Todos nós sabemos alguma coisa. Todos nós  
ignoramos alguma coisa. Por isso  
aprendemos sempre.

(Paulo Freire)

## RESUMO

A regeneração óssea requer não somente um arcabouço, mas também uma seqüência de eventos biológicos regulados por múltiplos fatores. No presente, o plasma rico em plaquetas (PRP) consiste numa importante fonte de fatores de crescimento. O objetivo deste trabalho foi avaliar a eficácia da associação de vidro bioativo e PRP na reparação de defeitos cirúrgicos realizados no osso parietal de coelhos. Para tanto, foram utilizados dez coelhos da raça Nova Zelândia, sendo que em cada animal foram confeccionados dois defeitos de 8 mm nos ossos parietais, os quais receberam tratamentos diferentes: a) grupo 1 – vidro bioativo (tratamento VB) e coágulo sangüíneo (tratamento CO); b) grupo 2 – vidro bioativo + PRP (tratamento VB + PRP) e PRP isolado (tratamento PRP). Os animais foram sacrificados após 12 semanas, sendo os espécimes submetidos a estudo radiográfico (densidade em tons de cinza), histológico (coloração de hematoxilina e eosina) e histomorfométrico (planimetria por contagem de pontos). Os dados de densidade radiográfica e histomorfometria foram submetidos separadamente ao teste de análise de variância (ANOVA) e ao teste de Tukey (5%). Nos tratamentos PRP + VB e PRP observou-se maior densidade óssea radiográfica e maior neoformação óssea histomorfométrica, não havendo diferença estatística entre os mesmos. Não houve diferença estatística entre os tratamentos VB e CO em relação à densidade óssea e neoformação óssea histomorfométrica. Histologicamente, a neoformação óssea foi maior nos tratamentos PRP + VB e PRP, destacando-se o PRP + VB. Portanto, o PRP favoreceu a reparação óssea e o VB não favoreceu o reparo ósseo isoladamente e não alterou a reparação óssea obtida pelo PRP.

Palavras-chave: Regeneração óssea. Substitutos ósseos. Plasma rico em plaquetas.

## ABSTRACT

Bone regeneration not only requires a scaffold, but also a sequence of biological events regulated by multiple factors. Nowadays, the platelet-rich plasma (PRP) consists an important source of growth factors. The aim of this study was to evaluate the effectiveness of the association of bioactive glass and PRP in the repairing of surgical defects realized in the parietal bone of rabbits. Ten rabbits New Zealand were used, and on each animal two defects of 8 mm in the parietal bones had been confectioned, which had received different treatments: a) group 1 - bioactive glass (treatment VB) and coagulum (treatment CO); b) group 2 - bioactive glass + PRP (treatment VB + PRP) and isolated PRP (treatment PRP). The animals were sacrificed after 12 weeks, and the specimens were submitted to radiographic (density grey degrees), histological (hematoxilin and eosin coloration) and histomorfometrical (planimetry for counting of points) analysis. The results of radiographic density and histomorfometric were submitted separately to the test of analysis of variance (ANOVA) and Tukey's test (5%). In the treatments PRP + VB and PRP major radiographic bone density and major histomorfometric new bone formation was observed, without statistical difference between them. It did not have statistical difference between treatments VB and CO in relation to the bone density and histomorfometric new bone formation. Histologically, the new bone formation was bigger in the treatments PRP + VB and PRP, emphasizing PRP + VB. Therefore, the PRP supported the bone repairing and the VB does not supported the bone repair separately and does not modified the bone repairing gotten by the PRP.

Key words: Bone regeneration. Bone substitutes. Platelet-rich plasma.



## LISTA DE TABELAS

|   |    |
|---|----|
| Tabela 1 - ANOVA e teste de Tukey dos valores de densidade óssea (tons de cinza) obtidos nos tratamentos aplicados  | 53 |
| Tabela 2 - Teste de Tukey para os valores das diferenças existentes entre as médias de densidade óssea (tons de cinza) apresentadas nos diferentes tratamentos comparados dois a dois | 54 |
| Tabela 3 - ANOVA e teste de Tukey dos valores de neoformação óssea (%) obtidos nos tratamentos aplicados  | 59 |
| Tabela 4 - Teste de Tukey para os valores das diferenças existentes entre as médias de neoformação óssea (%) apresentadas nos diferentes tratamentos comparados dois a dois           | 61 |

## LISTA DE FIGURAS

|             |   |    |
|-------------|---|----|
| Figura 1 -  | Confecção dos defeitos padronizados. (A) trefina 8mm, (B) rompimento da cortical externa, (C) cortical removida, (D) aparência final - dois defeitos uniformes  | 41 |
| Figura 2 -  | Esquema cirúrgico representativo do grupo 1   | 42 |
| Figura 3 -  | Esquema cirúrgico representativo do grupo 2   | 43 |
| Figura 4 -  | Preenchimento dos defeitos do grupo 2. (A) inserção PRP+VB, (B) inserção PRP, (C) sutura do perióstio, (D) aspecto clínico do pós-cirúrgico imediato  | 43 |
| Figura 5 -  | Radiografias digitalizadas por meio de scanner hp scanjet 3670. (A) grupo 1 – (I) VB e (II) CO; (B) grupo 2 – (III) VB+PRP e (IV) PRP   | 48 |
| Figura 6 -  | Representação esquemática da seqüência de preparação dos cortes histológicos. (A) peça anatômica em bloco, (B) separação dos defeitos, (C) cada defeito dividido em duas metades, (D) e (E) inclusão das duas metades num mesmo bloco de parafina, (F) seqüência de cortes do bloco limitado a região paracentral | 49 |
| Figura 7 -  | Médias de densidade óssea (tons de cinza) observadas nos diferentes tratamentos   | 53 |
| Figura 8 -  | Médias de densidade óssea (tons de cinza) observadas nos diferentes tratamentos comparados dois a dois, a presença do símbolo (*) demonstra diferença estatística com valor de $p < 0,01$ e do símbolo (F) representa diferença com $p < 0,05$  | 55 |
| Figura 9 -  | (A) Aspecto histológico do tratamento PRP+VB; (B) centro do defeito com presença de tecido ósseo neoformado; (C) partícula de vidro bioativo com macrófagos (seta) e (D) margem do defeito e presença de osteoblastos (seta)  | 56 |
| Figura 10 - | Aspecto histológico do tratamento PRP – centro do defeito   | 57 |
| Figura 11 - | (A) Aspecto histológico da região central do defeito tratado com VB, (B) margens do defeito havendo neoformação óssea   | 58 |
| Figura 12 - | Aspecto histológico do tratamento CO – centro do defeito  | 58 |
| Figura 13 - | Aspecto histológico do tratamento CO – bordas do defeito  | 59 |
| Figura 14 - | Média dos valores de neoformação óssea (%) observados nos diferentes tratamentos  | 60 |

Figura 15 - Média de neoformação óssea (%) apresentada nos diferentes 61 tratamentos comparados dois a dois, a presença do símbolo (\*) demonstra diferença estatística com valor de  $p < 0,05$

## LISTA DE ABREVIATURAS

PRP – plasma rico em plaquetas  
 $\text{Ca}_{10}(\text{PO}_4)_6(\text{OH})_2$  – hidroxiapatita  
FGF – fator de crescimento de fibroblastos  
PDGF – fator de crescimento derivado de plaquetas  
TGF- $\beta$  – fator de crescimento transformador- $\beta$   
DOC – defeito ósseo crítico  
mm – milímetro (unidade de medida)  
 $\text{SiO}_2$  – dióxido de silício  
CaO – óxido de cálcio  
 $\text{Na}_2\text{O}$  – óxido de sódio  
 $\text{P}_2\text{O}_5$  – pentóxido de fósforo  
 $\text{Ca}^{2+}$  – cálcio  
 $\text{PO}_4^{2-}$  – fósforo  
Kg – quilograma (unidade de peso)  
rpm – rotações por minuto (unidade de medida)  
PG – Perioglas<sup>®</sup>  
BG – Biogran<sup>®</sup>  
 $\mu\text{m}$  – micrometro (unidade de medida)  
h – horas (unidade de tempo)  
AB – osso autógeno  
VB – vidro bioativo  
EMD – proteína derivada de matriz do esmalte  
GTR – membrana/regeneração tecidual guiada  
CS – barreira de sulfato de cálcio  
CS/BG – barreira de sulfato de cálcio mais Biogran<sup>®</sup>  
VEGF – fator de crescimento endotélio-vascular  
EGF – fator de crescimento epidérmico  
BPBM – osso bovino  
mg – miligrama (unidade de peso)  
mL – mililitro

BMP-2 – proteína óssea morfogenética tipo 2  
FMB – freeze-dried bone na forma mineralizada  
FDDB – freeze-dried bone na forma desmineralizada  
HA/TCP – hidroxiapatita /  $\beta$ -tricálcio fosfato  
g – grama (unidade de peso)  
% - porcentagem  
dpi – pontos por polegada (unidade de medida de resolução)  
FEJAL/CESMAC – Fundação Educacional Jayme de Altavilla  
FCBS – Faculdade de Ciências Biológicas e da Saúde da FEJAL/CESMAC  
N – newton (unidade de força/torque)  
PRP+VB – associação PRP com vidro bioativo  
CO – coágulo  
cm – centímetro (unidade de medida)  
CEPID – Centro de Estudo e Pesquisa em Implantes Dentários  
UFSC – Universidade Federal de Santa Catarina  
min – minutos (unidade de tempo)  
PPP – plasma pobre em plaquetas  
°C – graus celsius (unidade de temperatura)  
Kvp – kilo volt pico (unidade de medida)  
mAs – miliampére segundo (unidade de medida)  
s – segundos (unidade de tempo)  
JPEG – formato de arquivo de imagem digital  
bit – dígito binário (unidade de medida computacional/elétrica)  
pH – potencial de hidrogênio  
DP – desvio padrão  
ANOVA – análise de variância (teste estatístico)

## SUMÁRIO

|   |    |
|---|----|
| <b>1 INTRODUÇÃO</b> .....   | 15 |
| <b>2 REVISÃO DA LITERATURA</b> .....  | 18 |
| 2.1 TECIDO ÓSSEO: ASPECTOS HISTOLÓGICOS E REPARATIVOS.....  | 18 |
| 2.2 VIDRO BIOATIVO.....   | 22 |
| 2.3 PLASMA RICO EM PLAQUETAS (PRP).....   | 28 |
| <b>3 PROPOSIÇÃO</b> .....   | 38 |
| <b>4 MATERIAL E MÉTODOS</b> .....   | 39 |
| 4.1 COMPOSIÇÃO DA AMOSTRA.....  | 39 |
| 4.2 METODOLOGIA .....   | 39 |
| <b>4.2.1 Procedimento cirúrgico</b> .....   | 39 |
| <b>4.2.2 Obtenção do PRP</b> .....  | 44 |
| <b>4.2.3 Eutanásia dos animais</b> .....  | 46 |
| <b>4.2.4 Análise radiográfica</b> .....   | 47 |
| <b>4.2.5 Preparação dos cortes histológicos</b> .....   | 48 |
| <b>4.2.6 Análise histológica</b> .....  | 49 |
| <b>4.2.7 Estudo histomorfométrico</b> .....   | 50 |
| <b>4.2.8 Análise estatística</b> .....  | 51 |
| <b>5 RESULTADOS</b> .....   | 52 |
| 5.1 ANÁLISE RADIOGRÁFICA.....   | 52 |
| 5.2 ANÁLISE HISTOLÓGICA DESCRITIVA.....   | 55 |
| <b>5.2.1 Associação PRP+VB</b> .....  | 55 |
| <b>5.2.2 PRP isolado</b> .....  | 56 |
| <b>5.2.3 Vidro bioativo</b> .....   | 57 |
| <b>5.2.4 Coágulo</b> .....  | 58 |
| 5.3 ANÁLISE HISTOMORFOMÉTRICA.....  | 59 |
| <b>6 DISCUSSÃO</b> .....  | 62 |
| <b>7 CONCLUSÃO</b> .....  | 70 |
| <b>REFERÊNCIAS</b> .....  | 71 |
| <b>ANEXO A - Parecer do Comitê de Ética em Pesquisa</b> .....   | 75 |
| <b>APÊNDICE A - Gráfico de correlação de Pearson entre leituras de tons de cinza (calibração)</b> ..... | 76 |
| <b>APÊNDICE B - Estatística descritiva das médias de tons de cinza</b> .....                            | 77 |

|  |    |
|--|----|
| <b>APÊNDICE C</b> - Análise de variância e Teste de Tukey para comparação das médias de tons de cinza..... | 78 |
| <b>APÊNDICE D</b> - Estatística descritiva das médias de planimetria.....                                  | 79 |
| <b>APÊNDICE E</b> - Análise de variância e Teste de Tukey para comparação das médias de planimetria .....  | 80 |
| <b>APÊNDICE F</b> - Leituras e médias originais dos tons de cinza dos tratamentos PRP+VB e PRP .....       | 81 |
| <b>APÊNDICE G</b> - Leituras e médias originais dos tons de cinza dos tratamentos VB e CO .....            | 82 |
| <b>APÊNDICE H</b> - Leituras e médias originais da planimetria dos tratamentos PRP+VB e PRP.....           | 83 |
| <b>APÊNDICE I</b> - Leituras e médias originais da planimetria dos tratamentos VB e CO.....                | 85 |

## 1 INTRODUÇÃO

O periodonto é composto por tecidos de revestimento e suporte do dente e pode ser dividido em duas unidades básicas: a) periodonto de proteção - constituído por gengiva, cuja principal função é promover proteção aos tecidos de suporte do dente; b) periodonto de sustentação - composto por cemento, ligamento e osso, que têm como função inserir o dente no tecido ósseo (LINDHE; KARRING; LANG, 2005; NEWMAN; TAKEI; CARRANZA, 2004).

Doença periodontal é um processo patológico que afeta as estruturas periodontais de proteção e/ou sustentação (CORTELLI et al., 2005). A etiologia desta doença apresenta como fator determinante e primário o acúmulo de microrganismos organizados na forma de um biofilme dental.

A migração apical do epitélio juncional e da inserção conjuntiva com diminuição/perda de estrutura óssea alveolar, distingue a periodontite das várias formas de gengivite (CLEMONS et al., 1990).

A proposta ideal da terapia periodontal é regenerar os tecidos perdidos devido à progressão da doença, reduzindo, por exemplo, a profundidade das bolsas e regenerando osso alveolar, cemento e ligamento periodontal.

Os materiais disponíveis atualmente, contudo, ainda não apresentam uma capacidade de alcançar a regeneração almejada (VILLAÇA et al., 2005).

Para o restabelecimento estrutural e funcional das alterações causadas pelas doenças periodontais utilizam-se diversos tipos de enxertos, podendo ser classificados em: enxertos autógenos, alógenos, xenógenos ou heterógenos e aloplásticos (BERNARD, 1991; VILLAÇA et al., 2005).



Dentre estes diferentes tipos de enxerto, o autógeno é considerado o de primeira escolha para a regeneração óssea, entretanto, apresenta algumas limitações e inconvenientes como: quantidade insuficiente de material na área doadora e, portanto, necessidade de outro sítio cirúrgico, maior morbidade, tempo prolongado de recuperação e desconforto ao paciente (CHAN et al., 2002; MACEDO, N. et al., 2004; MOORE; GRAVES; BAIN, 2001).

Assim, muito se tem feito no sentido de obter um biomaterial (enxertos aloplásticos) alternativo aos enxertos autógenos (CARDOSO et al., 2005).

Dentre a enormidade de enxertos aloplásticos desenvolvidos e estudados para fins regeneradores periodontais, um material denominado de biovidro ou vidro bioativo apareceu na literatura entre os anos de 1970 e 1980, demonstrando possuir aplicação e resultados interessantes dentro da terapia periodontal.

Contudo evidências demonstraram que os processos de cura de lesões, em particular a regeneração óssea, requerem não somente um arcabouço, mas uma seqüência orquestrada de eventos biológicos regulados por múltiplos fatores. Por esta razão, o plasma rico em plaquetas (PRP) pode ser considerado um sistema de liberação local de fatores de diferenciação com duas qualidades interessantes: a) é de origem autógena, assim não tendo o risco de transmitir doenças; b) contém fatores naturalmente envolvidos no processo de regeneração óssea (JUNG et al., 2005).

Plaquetas contêm fatores de crescimento angiogênicos e mitogênicos com importantes papéis nos processos de cura de feridas, bem como na regulação dos processos de formação óssea. Uma hipótese de que uma alta concentração de plaquetas possa melhorar e tornar mais rápida a cura de defeitos ósseos parece razoável. Contudo, poucas evidências existem avaliando os efeitos destes fatores de

crescimento em melhorar a reparação óssea quando combinados com materiais osteocondutores, sendo necessários mais estudos controlados (WILTFANG et al., 2004).

Diante do exposto, torna-se importante investigar se a associação de um material sintético, a exemplo do vidro bioativo, com um meio rico em fatores de diferenciação e crescimento, como o PRP, apresenta algum sinergismo significativo que melhore o reparo do tecido ósseo de forma a promover regeneração diferente da observada quando da utilização isolada de algum deles.

## 2 REVISÃO DA LITERATURA

A proposta da terapia periodontal regenerativa é devolver os componentes perdidos pelo processo de doença periodontal, sendo o tecido ósseo uma das estruturas a ser restabelecida. Isto impulsionou e continua a motivar diversas pesquisas no sentido de obtermos um material isolado ou associado que possa cumprir este objetivo.

Estudos do processo de reparação óssea demonstraram que este não é dependente apenas de um substrato ou arcabouço para reestruturação deste tecido, mas também da liberação em nível local de fatores de crescimento que regulam este evento. Assim, foram desenvolvidos materiais para preenchimento de defeitos ósseos a exemplo do vidro bioativo, bem como formas de disponibilizar fatores de crescimento como a técnica do PRP.

### 2.1 TECIDO ÓSSEO: ASPECTOS HISTOLÓGICOS E REPARATIVOS

O tecido ósseo é um tipo especializado de tecido conjuntivo formado por células e material extracelular calcificado, a matriz óssea. Bioquimicamente é definido por uma mistura especial de matriz orgânica (35%) e elementos inorgânicos (65%). O componente inorgânico, hidroxiapatita  $[Ca_{10}(PO_4)_6(OH)_2]$ , é o mineral que confere força e resistência aos ossos. A formação do cristal de hidroxiapatita no osso é uma transformação de fase de líquido para sólido, análoga à conversão da água em gelo (ROSENBERG, 2000).

O componente orgânico constitui as células do osso e as proteínas da matriz. As células são: a) os osteócitos, que se situam em cavidades ou lacunas no interior

da matriz; b) os osteoblastos, produtores da parte orgânica da matriz, dispõem-se sempre lado a lado num arranjo que lembra um epitélio simples e, quando em atividade sintética intensa, são cubóides, com citoplasma muito basofílico; c) os osteoclastos, células gigantes, móveis e multinucleadas, que reabsorvem o tecido ósseo, participando do processo de remodelação dos ossos (JUNQUEIRA; CARNEIRO, 1999).

A geração e estimulação destas células são reguladas por citocinas e fatores de crescimento, como o fator de crescimento de fibroblastos (FGF), fator de crescimento derivado de plaquetas (PDGF), fator de crescimento semelhante à insulina e fator de crescimento transformador- $\beta$  (TGF-  $\beta$ ) (HOLLINGER; BUCK; BRUDER, 1999).

Histologicamente existem dois tipos de tecido ósseo: a) imaturo, primário ou trançado; b) maduro, secundário ou lamelar. Os dois tipos possuem as mesmas células e os mesmos constituintes da matriz, porém, enquanto no tecido ósseo primário as fibras colágenas se dispõem irregularmente, sem orientação definida, no tecido ósseo secundário ou lamelar essas fibras se organizam em lamelas, que adquirem uma disposição muito peculiar. Normalmente o osso primário é encontrado no esqueleto fetal e forma-se nas placas de crescimento. A presença deste osso no adulto sempre é indicativo de estado patológico; contudo, não é diagnóstico de uma determinada doença. Por exemplo, em circunstâncias que exigem estabilidade reparadora rápida, como numa fratura, o osso primário é produzido (ROSENBERG, 2000).

O tecido ósseo é formado ou por um processo chamado de ossificação intramembranosa, ou pelo processo de ossificação endocondral. O processo de ossificação intramembranosa é o formador dos ossos frontal, parietal e de partes do

occipital, do temporal e dos maxilares superior e inferior. A ossificação intramembranosa acontece a partir de um tecido mesenquimal vascularizado. As células mesenquimais se diferenciam em células osteoprogenitoras, que por sua vez se diferenciam em osteoblastos. Os osteoblastos secretam matriz em forma de espículas ou trabéculas; esta matriz, ainda pobremente calcificada é chamada de osteóide. O posterior acúmulo de matriz e calcificação desta resulta na diferenciação dos osteoblastos a osteócitos (ARROTEIA; PEREIRA, 2005).

O tecido ósseo possui a habilidade de auto-indução à regeneração. Após uma fratura o osso pode ser completamente reconstituído pela reativação de processos que ocorrem na embriogênese. Imediatamente após a fratura, ocorre a formação de um coágulo e uma rede de fibrina que preenchem o espaço entre os fragmentos e se distribuem ao redor do foco da fratura. Ocorre, então, migração de células inflamatórias, liberação de mediadores químicos e fatores de crescimento que ativam as células osteoprogenitoras e as de revestimento ósseo – perióstio e endóstio. A reparação estará na dependência de uma ampla rede vascular e da estabilidade mecânica dos fragmentos. A estabilidade do foco de fratura facilita a vascularização local, proporcionando a diferenciação das células osteoprogenitoras em osteoblastos; além disso, é bem estabelecido que os osteoblastos só sintetizam a matriz óssea na presença de alta tensão do oxigênio. Se houver proporcionalmente poucos vasos ou movimentação dos segmentos da fratura, ocorrerá a formação de cartilagem e posterior substituição desta por tecido ósseo (ossificação endocondral). Se, no entanto, a movimentação for excessiva e o suprimento vascular escasso, haverá grande possibilidade de formação de tecido conjuntivo fibroso no local, reparação denominada de fibrose (ARROTEIA; PEREIRA, 2005).

Pelo fato da habilidade, citada acima, do tecido ósseo de auto-indução à regeneração, o pesquisador que utiliza modelos animais para estudos do processo de reparação óssea deve atentar ao fato do tamanho do defeito empregado em seu estudo. Para validade do estudo este defeito deve ser um defeito ósseo crítico (DOC) que é definido como o menor defeito intraósseo, em um espécime animal e osso em particular, que não cicatriza espontaneamente durante todo o período do experimento (SCHMITZ; HOLLINGER, 1986).

O trabalho clássico de Schmitz e Hollinger (1986) aborda estes DOC por meio de uma revisão da literatura e cita, entre outros modelos, os defeitos em calvária de coelhos. Segundo estes autores um DOC foi evidenciado na calvária destes animais com tamanho de 8 mm em períodos de até 16 semanas; DOC de 15 mm são válidos em estudos com períodos de 24 a 36 semanas.

Matos, Gonçalves e Araújo (2001) apresentam um modelo experimental de consolidação óssea em coelhos, destacando o fato deste animal já ser amplamente utilizado como animal de experimentação. Por outro lado enfatizam que este animal também possui um sistema haversiano ósseo parecido com o do homem, por isso o tipo de reparação óssea pós-fratura que ocorre no coelho é muito semelhante ao dos seres humanos.

A presença da matriz mineralizada torna o tecido ósseo difícil de ser cortado no micrótomo, e por isso técnicas especiais são utilizadas para seu estudo. Uma técnica muito utilizada que possibilita o estudo das células, baseia-se na descalcificação do tecido ósseo, após sua fixação num fixador histológico comum (JUNQUEIRA; CARNEIRO, 1999).

## 2.2 VIDRO BIOATIVO

Os primeiros estudos com vidro bioativo e sua aplicação como material de enxerto foram publicados entre 1970 e 1980 (VILLAÇA et al., 2005). Este material tem suas partículas compostas quimicamente por uma mistura de dióxido de silício ( $\text{SiO}_2$ ), óxido de cálcio ( $\text{CaO}$ ), óxido de sódio ( $\text{Na}_2\text{O}$ ) e pentóxido de fósforo ( $\text{P}_2\text{O}_5$ ), podendo sofrer modificações qualitativas ou quantitativas, o que sugerem modificações no seu comportamento biológico, particularmente na osteogênese (CARDOSO et al., 2005; MOORE; GRAVES; BAIN, 2001).

Uma forte união mecânica entre o vidro bioativo e o tecido ósseo é resultado basicamente de uma corrosão na superfície do vidro bioativo que quando exposto aos fluidos tissulares forma uma camada de gel rico em sílica. Como esta estrutura de gel combina íons de  $\text{Ca}^{2+}$  e  $\text{PO}_4^{2-}$  com formas de cristais de hidroxiapatita similares às do osso, ocorre esta forte união química do osso ao vidro bioativo. Este aloenxerto vem sendo utilizado com sucesso para aumentar a quantidade de material de enxerto autógeno, bem como isoladamente em cirurgias bucomaxilofaciais (MOORE; GRAVES; BAIN, 2001; MORAES; GARCIA, 2006).

Turunen et al. (1997) compararam a utilidade de grânulos de vidro bioativo e de carbonato de cálcio como material de tratamento de superfície de implantes de titânio e implantes de biovidro em cavidades ósseas. Um total de 15 coelhos brancos, de ambos os gêneros, da raça Nova Zelândia, pesando entre 3,5 a 4,4 Kg, foram operados sob condições assépticas, recebendo quatro defeitos perpendiculares ao longo eixo axial da diáfise medial da tíbia, confeccionados com broca cônica utilizando baixa rotação (<700 rpm) e sob irrigação. Uma tíbia de cada animal recebia os implantes com grânulos de vidro bioativo e a outra contra-lateral

os com carbonato de cálcio. Os animais foram sacrificados após três, seis e 12 semanas (n=5 para cada período). Os implantes e tecido ósseo eram removidos em bloco e preparados para análise histomorfométrica. Os resultados histológicos evidenciaram em três semanas um infiltrado inflamatório ao redor dos grânulos de carbonato de cálcio e vidro bioativo. Nos demais períodos não se observava mais este infiltrado em ambos os grupos. A reabsorção total dos grânulos de vidro bioativo e dos implantes deste mesmo material não foi vista, ou seja, após 12 semanas havia presença de grânulos residuais deste. A osseointegração do grupo de implantes de titânio com superfície de biovidro comparado ao com superfície de carbonato de cálcio foi em todos os tempos estatisticamente significativa. Esta diferença não foi observada no grupo de implantes de vidro bioativo utilizando os diferentes grânulos. Os autores concluíram que o uso de vidro bioativo aumenta o contato e, conseqüentemente, a estabilidade do implante.

Tadjoedin et al. (2000), com o objetivo de investigar a eficácia do uso de partículas de vidro bioativo (Biogran<sup>®</sup>) na reconstrução maxilar, realizaram um estudo utilizando o modelo de boca dividida, em dez pacientes edêntulos, que necessitavam de elevação do seio maxilar. No lado teste usaram uma mistura de 50% de Biogran<sup>®</sup> e 50% do osso autógeno e no controle apenas osso autógeno. Após marcação com tetraciclina biópsias foram realizadas num período de quatro a 16 meses e analisadas histológica e histomorfometricamente. Ao final do estudo, os autores concluíram que a combinação de osso autógeno com Biogran<sup>®</sup> em partes iguais foi uma alternativa promissora ao enxerto ósseo autógeno sozinho, principalmente quando grandes quantidades de osso forem necessárias para elevação do seio maxilar. Destacaram, ainda, que num período de 16 meses não havia diferença significativa na quantidade e qualidade do tecido ósseo neoformado



nos sítios teste e controle, bem como não existia vestígios das partículas de vidro bioativo.

Macedo, N. et al. (2004) avaliaram a resposta histológica de dois tipos de vidro bioativo em defeitos ósseos. Utilizaram 16 ratos Wistar, mantidos sob dieta sólida e água *ad libitum* durante todo o experimento. Estes animais foram divididos em dois grupos (n=8): um que recebia o vidro bioativo Perioglas<sup>®</sup> (PG), e outro recebia o Biogran<sup>®</sup> (BG). Ambos os materiais apresentavam a mesma composição química - 45% dióxido de silício (SiO<sub>2</sub>), 24,5% óxido de cálcio (CaO), 24,5% óxido de sódio (Na<sub>2</sub>O), e 6% pentóxido de fósforo (P<sub>2</sub>O<sub>5</sub>) – diferindo somente no diâmetro de seus grânulos. BG apresenta grânulos mais regulares (300 a 355µm), enquanto que o PG mais irregulares (90 a 710µm). O defeito ósseo monocortical foi confeccionado na tíbia com auxílio de uma trefina de 3 mm montada em contra-ângulo redutor 1/16 com 1500 rpm e sob irrigação constante com soro fisiológico. Os defeitos foram preenchidos com os materiais citados, em seguida suturados e logo após os animais recebiam injeção intramuscular de antibiótico e antiinflamatório. A eutanásia ocorreu aos sete, 14, trinta e sessenta dias, instantes em que as peças foram removidas e fixadas por 48 h em formol a 10%. A descalcificação foi realizada numa solução de 1:1 de citrato de sódio 20% e ácido fórmico 50%. Concluída a descalcificação, foram incluídas em parafina e obtidos cortes de 6µm, que foram corados com hematoxilina e eosina, e tricômio de Mallory. Aos sete e 14 dias ambos os grupos apresentaram septos ósseos neoformados, mais intensos no grupo PG. Com trinta e sessenta dias, ambos os grupos apresentaram tecido ósseo mais maduro ao redor das partículas de vidro bioativo. As trabéculas ósseas formadas em todos os períodos experimentais foram justapostas com as partículas. Os autores concluíram que ambos os materiais promoveram o preenchimento ósseo em toda a extensão do

defeito independente de suas granulações, comprovando suas propriedades osteocondutivas.

Turunen et al. (2004) analisaram a utilidade da mistura de grânulos de vidro bioativo de 800-1000  $\mu\text{m}$  (VB) e osso autógeno (AB) para elevação do seio maxilar de pacientes. A amostra foi composta por setenta pacientes voluntários que necessitavam de elevação bilateral do seio maxilar. De um lado (teste) foi utilizada a mistura VB + AB (1:1) e do outro apenas AB (controle). No momento da instalação do implante (21-34 semanas) foi realizada biópsia da área por meio de uma trefina, em seguida o material foi analisado por meio de microscopia de luz, microscopia eletrônica de escaneamento e análise de energia dispersiva de raio x. Por meio da metodologia empregada os autores concluíram que a combinação de osso autógeno com grânulos de vidro bioativo diminui a quantidade de osso necessária para elevação do seio maxilar e resultam numa mesma quantidade de osso neoformado se comparado ao uso de osso autógeno isolado.

Villaça et al. (2005) estudaram a eficácia de um vidro bioativo utilizando modelos primatas (quatro macacos *Cebus appela*), em que realizavam defeitos ósseos alveolares bilaterais. Um lado era usado como teste (vidro bioativo - Biogran<sup>®</sup>) e o outro como controle (apenas coágulo). Após cinquenta e noventa dias dois animais foram sacrificados de forma randomizada, e obtidas peças para análise histomorfométrica. Ao final do experimento concluíram, em termos de osso neoformado, que a substituição das partículas (300 a 355  $\mu\text{m}$ ) do vidro bioativo por novo osso ocorreu devido não apenas a uma atividade osteocondutora, mas também a uma capacidade osteoestimuladora.

Fernandes et al. (2005) investigaram histologicamente, em cães, a eficácia da proteína derivada de matriz do esmalte (EMD) associada à membrana (GTR) e vidro

bioativo (VB) no tratamento de furca classe III. Utilizaram vinte dentes de cães sem raça definida, nos quais inicialmente produziram defeitos de furca classe III, padronizados com 5 mm, nos segundo e quarto pré-molares inferiores, que foram preenchidos com guta percha para evitar a reparação espontânea da área. No mesmo instante removeram o primeiro e terceiro pré-molares de maneira a facilitar o reposicionamento do retalho (sutura). Uma semana após, a sutura foi removida e os animais mantidos sob alimentação leve e sem cuidados de higiene bucal durante oito semanas para favorecer o acúmulo de biofilme. Após uma semana, os dentes foram raspados, realizou-se a profilaxia, e um novo retalho foi rebatido para remoção da guta-percha. Acessada a furca, esta foi curetada, sendo confeccionada uma marcação com broca esférica  $\frac{1}{2}$ , ao nível da crista óssea alveolar, para auxiliar na análise histológica. Estes defeitos foram então preenchidos de acordo com o grupo ao qual pertenciam: teste-1 (EMD+VB+GTR); teste-2 (EMD+GTR) e controle (VB+GTR), suturados e os cães então recebiam antibiótico e analgésico. Os animais foram mantidos sob controle de higiene bucal por noventa dias, período em que foram eutanasiados. Para avaliação dos resultados, as peças foram descalcificadas e embebidas em parafina, sendo posteriormente obtidos cortes com espessura de 5  $\mu$ m. A análise histológica foi feita por examinador cegado e a histomorfométrica por meio de software de imagem digital. Utilizou-se a coloração de hematoxilina e eosina, bem como a de tricrômio de Masson. As associações de EMD com VB e GTR, ou somente com GTR, mostraram resultados similares quando comparadas ao VB associado à GTR no tratamento de defeito de furca classe III, em cães. As três modalidades de tratamento mostraram preenchimento parcial das furcas com regeneração óssea e cementária limitada à porção apical das mesmas.

Melo et al. (2005) analisaram histologicamente a influência do vidro bioativo isolado (Biogran<sup>®</sup>) ou associado à barreira de sulfato de cálcio na reparação de defeitos ósseos. Na amostra, composta por 64 ratos Wistar, confeccionou-se, em tíbias, defeito unicortical de 4 x 3 mm. De acordo com o grupo a que pertenciam, os animais receberam um tipo de tratamento (Grupo C = controle/coágulo; Grupo CS = barreira de sulfato de cálcio; Grupo BG = Biogran<sup>®</sup> e Grupo CS/BG = barreira de sulfato de cálcio mais Biogran<sup>®</sup>). Os espécimes foram sacrificados aos dez e trinta dias e avaliados estatisticamente quanto ao total de novo osso formado. Ao final do estudo, os autores concluíram que (i) o grupo controle demonstrou maior formação óssea significativa em ambos os períodos de observação, em relação a todos os outros grupos experimentais, (ii) aos dez dias não houve diferença estatística entre os grupos experimentais e (iii) aos trinta dias os grupos que utilizaram barreira de sulfato de cálcio tinham uma significativa maior formação óssea do que o grupo de Biogran<sup>®</sup> isolado. Em resumo, todos os materiais utilizados no estudo dificultaram a reparação óssea em defeitos não críticos.

Moraes e Garcia (2006) avaliaram o processo de reparo em defeitos ósseos de mandíbulas de rato, preenchidos por materiais sintéticos à base de sulfato de cálcio e vidro bioativo. Foram utilizados 18 ratos Wistar que receberam defeitos padronizados de 3 mm em mandíbula com auxílio de uma tefina montada em contra ângulo redutor 1:16, ajustado para 400 rpm. Os animais foram divididos em três grupos: I – sem enxerto (controle), II – sulfato de cálcio (capset) e III – vidro bioativo (Perioglas<sup>®</sup>). Os períodos experimentais estabelecidos foram de sete, 21 e sessenta dias, momento em que realizaram cortes histológicos semi-seriados com 6 µm de espessura. Em seguida estes foram corados com hematoxilina e eosina e tricrômio da Masson. As lâminas foram avaliadas pelos métodos histométrico (quantitativo) e

qualitativo de neoformação óssea (ausente, incompleta e completa). Os resultados do estudo demonstraram, em todos os períodos, maior neoformação óssea para o vidro bioativo; a diferença variou de 20,1% aos sete dias, 7,5% aos 21 dias e 8,9% aos sessenta dias. Ao final do estudo os pesquisadores concluíram que o vidro bioativo conduziu neoformação óssea mais rápida e mais completa que o sulfato de cálcio.

### 2.3 PLASMA RICO EM PLAQUETAS (PRP)

Estudos nas áreas básicas das ciências da saúde, bem como estudos clínicos, têm documentado a habilidade e o papel de fatores de crescimento e diferenciação em induzir e promover um aumento no processo de regeneração óssea (BECKER et al., 1992; CHO; LIN; GENCO, 1995; GIANNOBILE; FINKELMAN; LYNCH, 1994; LYNCH et al., 1991).

O PRP é uma fonte autógena para se obter fibrinogênio contendo fatores de crescimento: fator de crescimento derivado de plaquetas (PDGF), fator de crescimento transformador (TGF- $\beta$ ), fator de crescimento endotélio-vascular (VEGF) e fator de crescimento epidérmico (EGF) (JUNG et al., 2005).

Quando as plaquetas do PRP são ativadas por meio de adição de cálcio ou trombina, os fatores de crescimento são liberados. O PRP é obtido por meio da retirada de sangue autógeno submetido a uma seqüência de centrifugação diferencial. Quando aplicado de forma associada aos enxertos ósseos autógenos, tem demonstrado aumentar a densidade óssea comparado aos enxertos sem o PRP (MARX et al., 1998).

Nash et al. (1994), estudando o efeito do PDGF em defeitos promovidos por meio de osteotomia na tíbia de coelhos, observaram radiograficamente que os sítios testes apresentavam um aumento e maior densidade no calo ósseo formado em comparação ao grupo controle no período de duas e quatro semanas. Histologicamente os grupos testes mostraram um estado de atividade osteogênica mais avançado que os grupos controle não tratados com PDGF.

Camargo et al. (2002) realizaram um estudo baseado em parâmetros clínicos periodontais e cirurgia de reentrada (seis meses) no qual se propuseram a (i) avaliar a eficácia clínica da combinação do PRP, regeneração tecidual guiada (GTR) e osso bovino (BPBM) para terapia de defeitos infra-ósseos e (ii) comparar a eficiência clínica da tripla terapia com o GTR isolado. Utilizaram para este fim um estudo de boca dividida numa amostra composta de 18 pacientes que foram acompanhados por um período de seis meses pós-terapia. Ao final do estudo os autores concluíram que o PRP e BPBM melhoraram os resultados clínicos conseguidos com GTR na regeneração de defeitos infra-ósseos de pacientes com periodontite crônica severa. Os autores destacam ainda que os benefícios do PRP/BPBM não foram apenas estatísticos, mas também de significância clínica.

Sánchez, Sheridan e Kupp (2003) realizaram uma revisão da literatura na base de dados MEDLINE, abrangendo as publicações desde 1960 até junho de 2002, em inglês, usando as palavras: PRP, platelet-rich plasma, autologous gel e platelet gel com o objetivo de saber se o plasma rico em plaquetas era um perfeito fator de crescimento. Ao terminarem a revisão, os autores concluíram, entre outros pontos, que a preparação do PRP autógeno elimina o risco de transmissão de doenças ou reações imunológicas; que o gel de PRP melhora a manipulação/manejo dos enxertos; que um número limitado de estudos da área odontológica sugere

algum benefício quando o PRP é combinado ao osso autógeno, especificamente o PRP mostra um aumento na taxa de formação óssea e na qualidade do osso formado. Por fim expõem que estudos longitudinais são necessários sobre a adição do PRP a substitutos ósseos explorando os resultados e buscando determinar a previsibilidade dos procedimentos regenerativos.

Leme, Rossi Júnior e Villa (2004) consultando a literatura existente e movidos pela motivação do uso clínico do PRP, avaliaram o reparo de cavidades ósseas cirúrgicas em mandíbulas de oito cães adultos jovens da raça Beagle adicionadas de PRP comparadas ao reparo normal dos animais. Foram feitas quatro osteotomias circulares com trefina (3 mm de diâmetro por 4 mm de profundidade) distando 3 mm entre elas, o procedimento foi repetido em ambos os lados da mandíbula totalizando oito osteotomias para cada animal. As osteotomias próximas aos molares foram preenchidas com coágulo e as demais com PRP. Os blocos destas áreas foram removidos e analisados histologicamente nos tempos experimentais de sete, 14, 28 e 42 dias. Ao final do experimento os autores puderam concluir que: 1 – nos tempos de sete e 14 dias a adição do PRP promoveu um aumento quantitativo e qualitativo no tecido ósseo formado e que a velocidade de produção de trabéculas também se mostrou aumentada; 2 – aos 28 dias o PRP pareceu não alterar a quantidade de tecido ósseo formado, entretanto a maturação se mostrava mais avançada; e 3 – nos 42 dias a adição de PRP aumentou significativamente a qualidade e quantidade de osso formado, além de maturação mais avançada. Os autores destacam que a quantidade de osso neoformado neste estudo não foi verificada por métodos histomorfométricos, mas visualmente o aumento era evidente.

Wiltfang et al. (2004) investigaram, por meio de estudo experimental randomizado, em 24 mini-porcos fêmeas, o efeito de duas diferentes preparações de

PRP na regeneração óssea de defeitos ósseos críticos, usando: osso autógeno, substitutos reabsorvíveis e permanentes, e um substituto ósseo com suposta propriedade osteocondutora (esponja colágena bovina 20 mg - Colloss™). No pré-operatório o sangue dos animais foi coletado da veia jugular para confecção do PRP. Defeitos padronizados foram confeccionados na cabeça dos animais com auxílio de uma trefina, medindo 10 mm de diâmetro e 8 mm de profundidade. Estes eram então preenchidos de acordo com o grupo ao qual pertenciam: osso particulado autógeno (partículas com tamanho de 2 a 3 mm), ou substitutos ósseos: Cerasorb™ (grânulos de  $\beta$ -tricálcio-fosfato - 1000-2000  $\mu$ m), Bio-Oss™ (bloco de osso esponjoso bovino) e Colloss™. Três defeitos em fila receberam o material a ser enxertado, sendo em um deles utilizado isolado e nos outros dois associados a 0,5 mL de PRP *ad modum* Curasan (um defeito) ou *ad modum* 3i (um defeito). Os locais com Colloss™ recebiam uma malha de titânio para prevenir o colapso dos tecidos moles. Durante os três primeiros dias pós-cirúrgicos os espécimes recebiam antibioticoterapia, visando prevenir infecção. Quatro animais foram eutanasiados e avaliados por meio de microrradiografia e imunohistoquímica (osteocalcina e proteína óssea morfogenética tipo 2 - BMP-2) após duas, quatro e 12 semanas. Para estas análises cada peça foi dividida ao meio. Metade seguia para microrradiografia em que se analisava, primeiramente, a relação entre novo osso formado e tecidos moles, e depois a correlação entre o substituto ósseo e o osso ao redor, sendo que cinco tomadas foram realizadas para cada amostra. A outra metade foi destinada para imunohistoquímica. Os resultados microrradiográficos após duas semanas no grupo autógeno demonstraram que o PRP intensificou a reparação óssea sendo que o PRP *ad modum* 3i teve melhor resultado que o *ad modum* Curasan. Neste mesmo período o efeito do PRP não foi significativo nos demais grupos. Em quatro semanas



o efeito positivo inicial do PRP no grupo autógeno não foi mais observado, e os outros grupos continuaram sem apresentar diferenças estatísticas. Nas 12 semanas o nível de reparação óssea foi similar em todos os grupos. Os autores concluíram que o PRP não mostrou influência consistente nos vários grupos, sendo que no grupo autógeno observou-se efeito significativo apenas do PRP *ad modum* 3i no período inicial. Os autores concluíram, ainda, que o uso combinado do PRP aos substitutos ósseos do tipo xenoenxertos não mostrou resultados favoráveis podendo ter efeitos adversos, e desse modo, não recomendariam tal combinação e, por fim, sugeriram que a combinação do PRP com osso autógeno pareceu ser favorável.

Aghaloo, Moy e Freymiller (2005) estudaram a efetividade da associação do PRP à aloenxertos do tipo *Freeze-Dried Bone* (obtidos de cadáveres) sendo estes utilizados na forma mineralizada (FMB) e desmineralizada (FDDB). Para tanto utilizaram 15 coelhos machos da raça Nova Zelândia (2,8 a 4,0 Kg), nos quais confeccionavam no crânio (ossos parietais e frontais) quatro defeitos padronizados de 8 mm de diâmetro, que eram enxertados com FDDB isolado, FDDB + PRP, FMB isolado e FMB + PRP. Para prevenir infecções os animais receberam terapia antibiótica pós-operatória, além de medicação narcótica para controle da dor. Neste estudo, cego randomizado prospectivo, os autores observaram as alterações radiográficas, histológicas e histométricas nos tempos de um, dois e quatro meses. Para avaliação radiográfica foi feita uma tomada padronizada do crânio, após a eutanásia, usando como comparação uma escala de carbonato de cálcio. Em seguida os dados foram quantificados por meio de software específico (UCLA Image, UCLA, Los Angeles, CA, USA) para aferição em pixels dos tons de cinza. Para análise histomorfométrica as peças foram descalcificadas em solução de ácido hidrocloreídrico, seccionadas com espessura de 6 µm e coradas com hematoxilina e

eosina. Nesta análise, a área óssea foi calculada usando o software ImagePro (ImagePro, Media Cybernetics, Silver Springs, MD, USA). Os resultados mostraram em termos radiográficos uma tendência do FDDB + PRP em ter maior densidade que o FDDB isolado no período de um e dois meses, contudo sem apresentar diferença estatística, ocorrendo o mesmo entre os grupos FMB + PRP e FMB isolado. A avaliação histomorfométrica demonstrou que FDDB + PRP tiveram tendência de maior formação óssea que FDDB isolado no período de um e dois meses, mas sem diferença estatística significativa. O mesmo ocorreu entre FMB + PRP e FMB isolado nos intervalos de um e quatro meses. Os autores concluíram que os materiais enxertados no crânio dos coelhos não mostraram ganho significativo quando combinados com PRP no período de tempo estudado.

Pomponio et al. (2005) relataram um caso clínico no qual empregaram a associação do PRP ao vidro bioativo como tratamento aplicado em primeiro pré-molar inferior que apresentava defeito ósseo na face mesial com perda de inserção de 13 mm. Os autores, no preparo do PRP, destacaram a não utilização de trombina bovina visto que o uso desta pode estar associada com o desenvolvimento de anticorpos contra fatores de coagulação V, XI e trombina. Após um ano da terapia observaram mudanças significativas radiográficas tanto no aumento da densidade, quanto no preenchimento do defeito ósseo, além de relatarem redução de profundidade de sondagem e ganho no nível clínico de inserção de 4 mm. Ressaltaram ainda a confirmação de neoformação óssea, *in locu*, em uma segunda intervenção cirúrgica de enxerto conjuntivo. Finalmente, os autores concluíram que, apesar das evidências regenerativas só serem obtidas por métodos de microscopia, os parâmetros clínicos observados sugeriram regeneração tecidual.

Plachokova et al. (2006) avaliaram histomorfométrica e radiograficamente, em apenas um período de quatro semanas em modelo animal, a hipótese da combinação do PRP com um material osteocondutor em melhorar a resposta reparadora óssea, bem como se haveria diferença entre as formas de aplicação do PRP (líquido ou gel). O material osteocondutor utilizado foi a cerâmica bifásica (40%  $\beta$ -tricálcio fosfato e 60% hidroxiapatita – HA/TCP). Obtiveram de quatro ratos Fisher 344, machos, via punção cardíaca, o sangue em tubos contendo citrato de sódio a 3,8%, que era submetido a uma seqüência de centrifugações para confecção do PRP. As plaquetas obtidas no PRP eram contadas usando um aparelho automático de análise hematológica (Advia 120, Bayer BV, Mjdrecht, Netherlands), encontrando uma concentração três vezes maior que a inicial do sangue. Os autores utilizaram 38 ratos Fisher 344, machos (220 a 260 g), que receberam um defeito de 6,2 mm de diâmetro em crânio, o qual era preenchido de acordo com o grupo ao qual pertenciam: a) defeitos vazios para controle; b) HA/TCP isolado; c) HA/TCP associado ao PRP líquido; d) HA/TCP associado ao PRP gel. Os grupos controle e experimentais eram compostos por oito e dez animais, respectivamente. Para análise histomorfométrica foi criada uma escala de avaliação de zero a quatro, representando o fechamento do defeito: zero (nenhum fechamento), um (25% de fechamento), dois (50%), três (75%) e quatro (100%). As imagens de três secções por espécime foram digitalizadas em pequena magnificação e usadas para avaliar a relação entre a área do defeito e o novo osso formado, por meio de um software de imagens (Leica Qwin Proimage – Leica BV). As análises radiográficas foram realizadas através de um sistema de avaliação 3D do tipo tomografia Cone Beam, avaliando as diferenças de densidade do material de enxerto (escala de cinza das partículas HA/TCP de 0-128) e do osso (escala de 129-246), sendo submetidas à

análise estatística. Os resultados histomorfométricos demonstraram que dois dos defeitos do grupo vazio fecharam completamente, três do grupo de partículas isoladas, dois do partícula + líquido PRP e dois do partícula + PRP gel tiveram o mesmo comportamento, contudo não houve diferença estatística significativa entre os grupos. A análise radiográfica também não evidenciou diferença estatística significativa. Concluíram que após quatro semanas de implantação nenhum benefício na formação óssea usando o PRP foi observado, bem como não houve diferença quanto à forma de aplicação do PRP. Os autores explicaram a ausência de benefícios na associação dos materiais baseados na escolha do período de implantação do material selecionado e/ou no tamanho não crítico dos defeitos confeccionados.

Klongnoi et al. (2006) estudaram a influência do PRP associado ao vidro bioativo (Biogran<sup>®</sup>) e ao osso autógeno na osseointegração para elevação do seio maxilar em estágio único com colocação de implantes. Utilizaram 24 miniporcos, dos quais removeram os pré-molares maxilares bilateralmente, realizaram a elevação do seio maxilar e os incluíram em grupos de tratamento randomicamente distribuídos (grupo A = osso autógeno, grupo B = osso autógeno + PRP, grupo C = Biogran<sup>®</sup> e grupo D = Biogran<sup>®</sup> + PRP). Simultaneamente, estas áreas receberam três implantes com 14 mm de comprimento e 3,5 mm de largura. Os animais foram eutanasiados nos tempos de um, dois, oito e 12 meses, tendo as partes dos maxilares de interesse removidas. Previamente ao preparo histológico, uma análise microrradiográfica foi efetuada, sendo que os resultados não demonstraram diferenças estatísticas entre os grupos autógenos sem e com PRP. Durante todos os períodos do estudo houve microrradiograficamente um aumento do contato osso/implante. Comparando os grupos de Biogran<sup>®</sup> com e sem PRP, aos dois meses

houve um menor contato osso/implante para o grupo Biogran<sup>®</sup> + PRP com diferença estatística significativa. Nos demais períodos não houve diferença significativa. Quanto à análise histológica, foi realizada a coloração com azul de toluidina. Os grupos não demonstraram diferenças nos tipos de formação óssea, destacando-se que em oito e 12 meses havia ainda presença de grânulos de Biogran<sup>®</sup>. Os autores concluíram que não houve efeito positivo significativo do uso do PRP na formação de contato osso/implante e que são necessários mais estudos para melhorar o entendimento do PRP na regeneração óssea.

Ouyang e Qiao (2006) avaliaram a efetividade do PRP em conjunto com o osso mineral bovino poroso no tratamento de defeitos intraósseos em humanos. Um total de 17 defeitos de dez pacientes com periodontite foram divididos em dois grupos aleatoriamente e tratados ou com PRP mais osso bovino (n=9) ou apenas osso bovino (n=8). Parâmetros clínicos avaliados por um examinador previamente calibrado incluíram profundidade de sondagem, nível clínico relativo de inserção (utilizando a sonda florida) e sondagem óssea no tempo inicial e um ano após. Outro método de análise baseou-se na obtenção de radiografias periapicais padronizadas de cada defeito nos períodos inicial, duas semanas e um ano pós-operatório; que foram avaliadas por meio de subtração radiográfica. Ao final do estudo os autores concluíram que a combinação de PRP com osso bovino teve uma significativa melhor resposta comparada ao osso bovino isolado.

Pryor, Susin e Wikesjö (2006) com o objetivo de avaliar a validade das tomadas radiográficas como método de avaliação da reparação óssea de defeitos ósseos críticos usados em modelo animal, alocaram uma amostra de trinta ratos que receberam quatro diferentes tratamentos (1- PRP, 2- PRP+membrana, 3- coágulo, 4- coágulo+membrana). Os animais foram sacrificados quatro e oito semanas após a

confeção e tratamento do defeito. Como ferramenta de análise realizaram tomadas radiográficas convencionais padronizadas e posteriormente as digitalizaram em scanner usando resolução de 1200 dpi. As imagens foram avaliadas visualmente quanto aos tons de cinza por três examinadores cegados. As amostras foram também preparadas para análise histológica e histomorfométrica (fixadas em formol por três a cinco dias, descalcificadas em ácido acético+citrato de sódio por 24 h, e coradas com hematoxilina e eosina). Os dados obtidos foram avaliados estatisticamente por meio do teste Kappa e correlação de Spearman e os autores concluíram que a avaliação de formação óssea por meio de radiografias apresenta uma baixa/pequena acurácia, não refletindo o processo/estágio real (histológico) de cicatrização quando, por exemplo, subestima o processo final e superestima o estágio intermediário.

### **3 PROPOSIÇÃO**

O objetivo deste trabalho foi avaliar por meio de análise radiográfica, histológica e histomorfométrica a eficácia da associação de vidro bioativo e PRP na reparação de defeitos cirúrgicos realizados no osso parietal de coelhos.

## **4 MATERIAL E MÉTODOS**

O presente projeto foi submetido ao Comitê de Ética em Pesquisa da Fundação Educacional Jayme de Altavilla – FEJAL/CESMAC (Registro 1148 – CONEP/CNS/MS) sendo aprovado sob protocolo 027A/2006 (Anexo A), permitindo o início do experimento. Desta forma, foi realizado um estudo experimental, usando modelo animal, junto ao Biotério e Laboratório de Anátomo-Patologia da Faculdade de Ciências Biológicas e da Saúde (FCBS) da FEJAL/CESMAC.

### **4.1 COMPOSIÇÃO DA AMOSTRA**

A amostra utilizada, submetida ao procedimento cirúrgico, foi composta por dez coelhos da raça Nova Zelândia, albinos, machos, adultos, com peso aproximado de 3,5 Kg e clinicamente saudáveis, procedentes do biotério da FCBS da FEJAL/CESMAC.

### **4.2 METODOLOGIA**

#### **4.2.1 Procedimento cirúrgico**

A equipe envolvida diretamente com o procedimento anestésico e o ato cirúrgico (um veterinário, o pesquisador e um auxiliar) utilizou aventais e luvas cirúrgicas estéreis descartáveis, bem como todos os demais equipamentos de proteção individual (máscara, gorro, óculos), objetivando eliminar a possibilidade de infecção cruzada e obtendo durante todo procedimento uma cadeia asséptica. Todo



instrumental utilizado foi previamente esterilizado por meio de calor úmido (autoclave) na Clínica de Odontologia da FEJAL/CESMAC. As mesas cirúrgica, auxiliar e de apoio receberam desinfecção seguindo procedimento de rotina.

Os animais foram mantidos durante todo experimento com alimentação a base de ração (Nutricoeelho, Purina – Brasil) e água *ad libitum* seguindo orientação do veterinário responsável pelo biotério da FEJAL/CESMAC. No período de vinte horas antes do procedimento cirúrgico os coelhos ficaram em jejum conforme protocolo realizado por MacNeill et al. (1999).

Previamente ao ato cirúrgico os animais foram submetidos a processo de anestesia mediante a injeção de 65 mg/Kg de ketamina e 4 mg/Kg de xilazina (JUNG et al., 2005). Houve monitoramento e manutenção desta anestesia durante todo ato cirúrgico, sendo controlada pelo veterinário responsável. Após obtenção do estado de anestesia profunda, os animais receberam tricotomia na região alvo do procedimento cirúrgico (calvária) seguida de limpeza anti-séptica como segue: álcool a 70%, iodo polvidine (PVPI), álcool a 70%, nessa ordem. O campo operatório foi coberto com campo cirúrgico fenestrado, descartável e estéril. A partir deste instante os coelhos foram posicionados em decúbito ventral em uma mesa com fixadores estáticos de forma a permitir uma padronização de acesso cirúrgico para todos os animais.

O acesso à calvária dos animais foi efetuado através de uma incisão retilínea iniciando no osso nasal seguindo em sentido posterior e terminando na crista médio-sagital (JUNG et al., 2005), utilizando uma lâmina descartável número 15 por animal montada num cabo de bisturi Bard Parker número três. Subseqüentemente, o perióstio foi incisado longitudinalmente e mantido aderido ao tecido tendinoso adjacente, sendo este bloco divulsionado e afastado por meio de um descolador de

periósteo do tipo Molt (Golgran Millenium) com a finalidade de expor a região composta pelos ossos frontal e parietal do coelho. Durante todo o procedimento o local foi mantido limpo e hidratado por meio de irrigação com soro fisiológico estéril utilizando uma seringa descartável tipo Luer (uma para cada animal) de 20 mL e gaze estéril.

Seguida a exposição dos ossos supracitados, foram confeccionados nos ossos parietais direito e esquerdo dois defeitos distribuídos uniformemente por meio de ostectomia com uma trefina de 8 mm (Neodent<sup>®</sup>) de diâmetro (Figura 1). Tal trefina estava acoplada em contra-ângulo redutor montado em motor cirúrgico modular de implantodontia (Sin), padronizados com velocidade de 1200 rpm e torque 45 N, possuindo bomba peristáltica para uso de soro fisiológico, objetivando promover irrigação e refrigeração, eliminando a possibilidade de aquecimento do tecido ósseo que poderia levar à morte celular deste tecido.

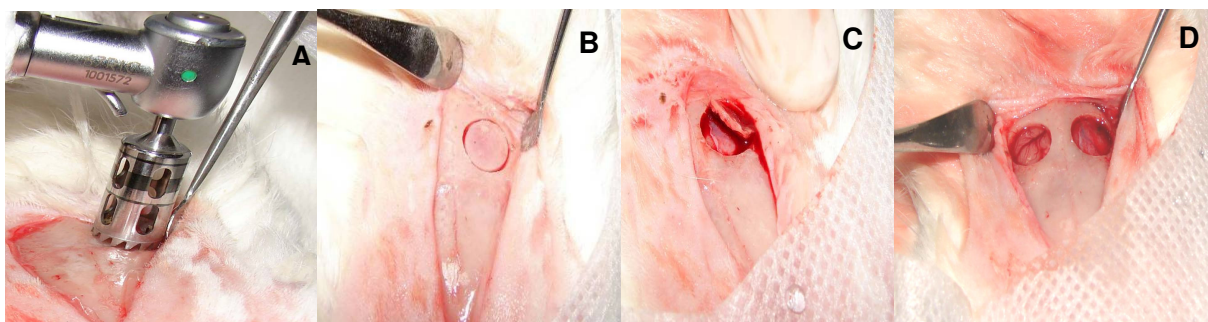


Figura 1 – Confeção dos defeitos padronizados. **(A)** trefina 8 mm, **(B)** rompimento da cortical externa, **(C)** cortical removida, **(D)** aparência final - dois defeitos uniformes

Após a confecção dos defeitos padronizados a área foi abundantemente irrigada com soro fisiológico para remoção de possíveis debris (resíduos) ósseos provenientes da ostectomia.

Em seqüência, os coelhos previamente distribuídos de maneira aleatória igualmente em dois grupos experimentais (1 e 2) por meio de sorteio simples,

constando de papéis com números cardinais de um a dez, receberam de acordo com seu grupo dois tipos de tratamento: Grupo 1 – coágulo isolado (CO) e vidro bioativo isolado (VB) sendo este o Perioglas® (NovaBone Products, Alachua, Florida, USA) ; Grupo 2 – plasma rico em plaquetas isolado (PRP) e associação PRP com vidro bioativo (PRP+VB), conforme Figuras 2 e 3. Foram realizados, portanto, quatro tipos de tratamento (I, II, III e IV), sendo cinco espécimes para cada tipo. A divisão em dois grupos experimentais visou prevenir a contaminação que o PRP poderia causar nos defeitos onde este não deveria existir (tratamentos I e II), o que poderia influenciar nos resultados deste estudo.

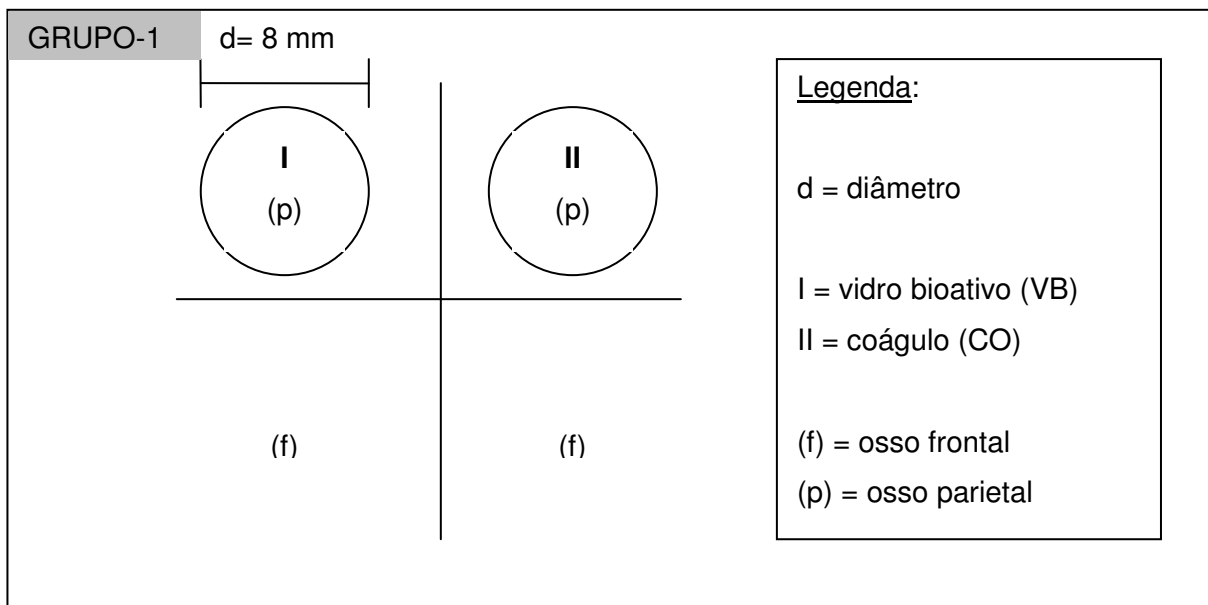


Figura 2 – Esquema cirúrgico representativo do grupo 1

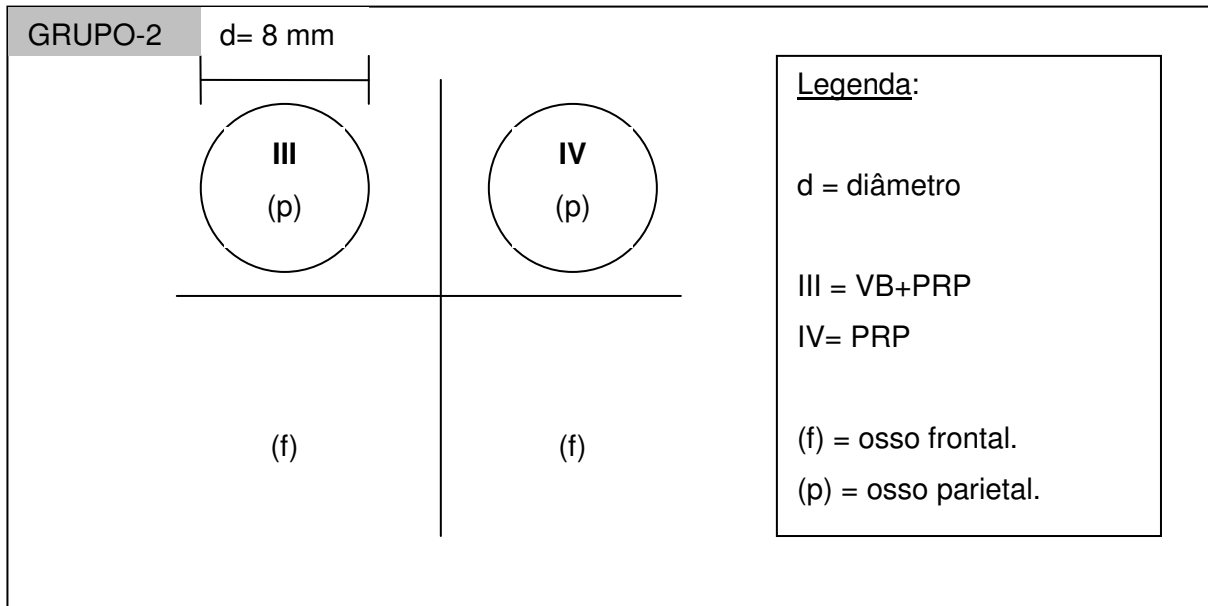


Figura 3 – Esquema cirúrgico representativo do grupo 2

Após o preenchimento dos defeitos ósseos confeccionados, a área incisada foi suturada com fio reabsorvível (vicryl 4-0) agulhado (agulha atraumática 1,7 cm e secção transversal triangular) por meio de suturas interrompidas de nó simples (Figura 4).

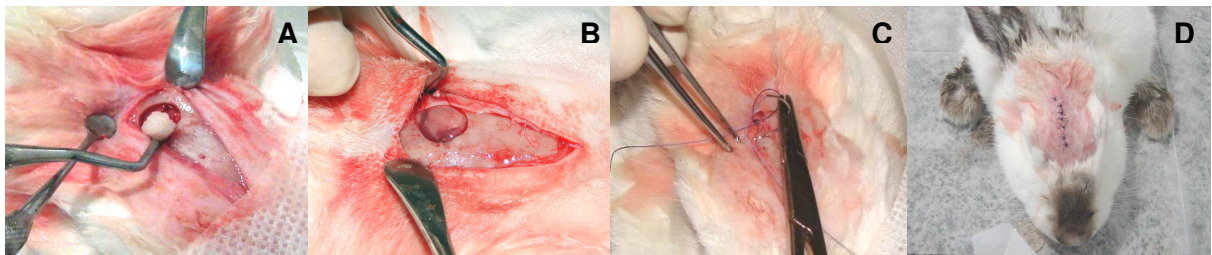


Figura 4 – Preenchimento dos defeitos do grupo 2. **(A)** inserção PRP+VB, **(B)** inserção PRP, **(C)** sutura do perióstio, **(D)** aspecto clínico do pós-cirúrgico imediato

Concluído o ato cirúrgico os animais foram mantidos isoladamente em gaiolas apropriadas e receberam medicação analgésica/antiinflamatória (Banamine, Schering Plough – Brasil) para controle da dor, e antibiótica (Flotril 10% injetável, Schering Plough – Brasil) seguindo orientação do veterinário responsável pelo biotério da FEJAL/CESMAC.

#### 4.2.2 Obtenção do PRP

Independente do grupo ao qual pertenciam os animais, todos foram submetidos à etapa de coleta de sangue, com intuito de serem submetidos ao mesmo estresse visando parear a amostra. Foi obtido o PRP somente dos animais do grupo 2.

A seqüência do processo de obtenção está basicamente dividida em duas etapas: primeira etapa - punção venosa e coleta do sangue, e segunda etapa - separação celular (centrifugação) e preparo do plasma (MACEDO, A. et al., 2004).

Para confirmarmos que no sangue que era coletado para obtenção do PRP havia uma concentração adequada de fatores de crescimento, foi solicitado um hemograma prévio de cada coelho junto ao Laboratório de Patologia Clínica do Curso de Medicina Veterinária da FEJAL/CESMAC, ratificando a contagem normal das plaquetas do animal. Caso o animal apresentasse alterações básicas em seu hemograma, este era descartado da amostra até o restabelecimento dos níveis normais das plaquetas.

O sangue coletado para o hemograma e para a preparação do PRP foi obtido, respectivamente, por meio de punção da veia auricular superficial e punção cardíaca, sendo estes procedimentos efetuados pelo veterinário do biotério da FEJAL/CESMAC. Na coleta para hemograma simples foram utilizados os seguintes materiais: luvas de procedimento, gaze, álcool a 70%, agulha de insulina e seringa de 10 mL, micropore e tubo de ensaio esterelizado de 5 mL (BD).

Confirmados os níveis de normalidade de plaquetas, a confecção do PRP foi efetuada através de uma adaptação, objetivando o uso em coelhos e seguindo orientação veterinária, do protocolo original adotado no Centro de Estudo e Pesquisa

em Implantes Dentários (CEPID), da Universidade Federal de Santa Catarina (UFSC) descrito por Macedo, A. et al. (2004), consistindo nas seguintes etapas relatadas abaixo.

- a) Coleta de 9 a 10 mL de sangue em dois tubos de silicone (BD) de 5 mL com 0,5 mL de citrato de sódio.
- b) Centrifugar os tubos a 1200 rpm por 10 min em centrífuga com raio de 10 cm.
- c) O sangue, após centrifugação, apresentará duas porções: uma vermelha na porção inferior do tubo (hemácias) e outra amarela (plasma) na porção superior.
- d) Utilizando micropipetas, toda a porção superior de plasma (amarela) será removida indistintamente de suas camadas, até próximo à porção de hemácias, com o cuidado para que estas não sejam pipetadas. Este procedimento foi realizado utilizando pontas estéreis, na presença de uma chama alta do bico de Busen a no máximo 30 cm da área de manipulação do material, colocando as porções pipetadas em tubos de ensaio de silicone estéreis vazios (BD).
- e) Proceder uma segunda centrifugação de 1200 rpm por 10 min. Temos, então, um líquido amarelo claro com um concentrado de plaquetas (em forma de botão) no fundo do tubo. Esse “botão” aos poucos se expande. Após a segunda centrifugação do plasma, deve-se retirar 50% do sobrenadante que corresponde a um plasma pobre em plaquetas (PPP).
- f) Colocar o concentrado de plaquetas em cuba metálica pequena estéril, em banho-maria a 37°C e acrescentar, em seguida, cloreto de cálcio estéril a 10%. A quantidade de cloreto de cálcio estéril a 10% a ser adicionado ao plasma é calculada através da proporção de 8:1 (oito partes de plasma para

uma parte de cloreto). Por fim, quando foi realizado o tratamento III, adicionou-se o material de enxerto vidro bioativo (Perioglas<sup>®</sup>) e aguardou-se a geleificação.

Apesar de existirem diferentes métodos para obtenção do PRP (ANITUA, 1999; MARX et al., 1998; SONLEITNER; HUEMER; SULLIVAN, 2000), optamos pelo protocolo acima exposto pelo fato de que neste a trombina bovina não é utilizada em momento algum, visto que alguns autores a associam à possibilidade de aparecimento de encefalopatia espongiforme (doença da vaca-louca), e ao aparecimento de reações antígeno-anticorpo no pós-operatório (MACEDO, A. et al., 2004).

Obtido o gel final este era imediatamente colocado no defeito ósseo pré-determinado, isoladamente ou associado ao material de enxerto, seguindo o proposto na Figura 3.

#### **4.2.3 Eutanásia dos animais**

Os animais foram submetidos à eutanásia após o período de 12 semanas. Para tanto, foi realizada inicialmente anestesia geral (xilazina a 2% - Rompum, Bayer – e ketamina a 5% - Ketalar), via intramuscular. Estando o animal profundamente sedado, foi aplicado lentamente 10 mL de cloreto de potássio 0,19%, via endovenosa, monitorando o animal até o óbito, sendo que todo procedimento sempre foi acompanhado pelo veterinário responsável, respeitando desta forma a técnica de eutanásia recomendada pelo Conselho Federal de Medicina Veterinária, resolução número 714, artigo 13, de 20 de junho de 2002, que dispõe sobre os métodos de eutanásia nos animais.

#### 4.2.4 Análise radiográfica

Os animais após a eutanásia tiveram os ossos parietais removidos em bloco e imediatamente colocados em fixador, sendo em seguida efetuada a tomada radiográfica convencional dos mesmos em aparelho radiográfico odontológico da marca Gnatus modelo Timex 70 (70Kvp e 7mAs).

Cada espécime foi posicionado sobre a película (Kodak Ultra-speed) e as radiografias eram realizadas com padronização da distância foco-objeto (utilizando um posicionador radiográfico periapical) e do tempo de exposição (0,32s).

As películas radiográficas foram todas reveladas em processadora automatizada modelo A/T 2000<sup>®</sup>XR (Air Techniques). As radiografias obtidas foram então digitalizadas de maneira padronizada por meio do Scanner hp scanjet 3670 ligado em estabilizador de energia, ajustado com resolução em 600 dpi e para captura de imagens em tons de cinza de 8 bit (Figura 5). As imagens foram salvas em JPEG e depois analisadas quanto à densidade de tons de cinza por meio do programa computacional Image J, versão 1.37, de domínio público (disponível em <http://rsb.info.nih.gov/ij>). A densidade radiográfica, em tons de cinza, foi obtida pela média de três medidas realizadas em cada defeito ósseo, com tamanho do cursor padronizado e delineando todo o defeito confeccionado, sendo feito por um único avaliador cegado e previamente calibrado ( $R^2=0,9488$  conforme gráfico do Apêndice A).



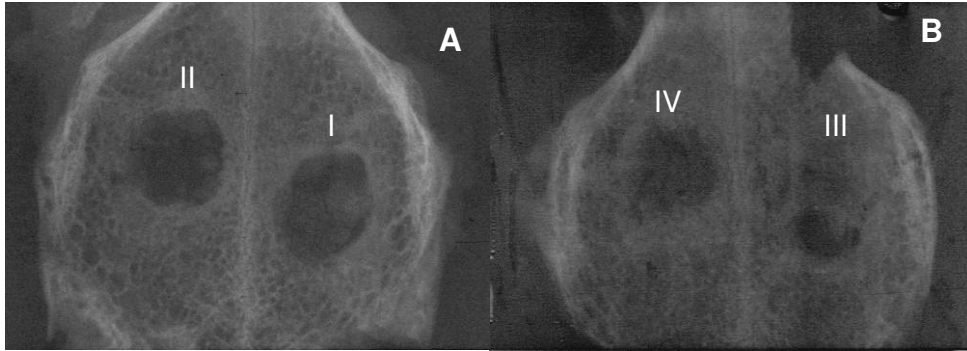


Figura 5 – Radiografias digitalizadas por meio de scanner hp scanjet 3670. **(A)** grupo 1 – (I) VB e (II) CO; **(B)** grupo 2 – (III) VB+PRP e (IV) PRP

#### 4.2.5 Preparação dos cortes histológicos

Imediatamente após a retirada da peça anatômica em bloco, durante o deslocamento até a tomada radiográfica e imediatamente após esta, a mesma foi mantida no fixador formol Lillie 10%, tamponado em pH 7,2, composto por 100 mL de formol puro, 900 mL de água deionizada, 6,5 g de  $\text{Na}_2\text{HPO}_4$  e 4,0 g de  $\text{NaH}_2\text{PO}_4$   $\text{H}_2\text{O}$ , por um período total de 48 h (MACEDO, N. et al., 2004).

Após a fixação da amostra, esta foi desmineralizada seguindo o protocolo utilizado pelo laboratório anátomo-patológico da FEJAL/CESMAC, que consiste na associação de duas soluções: solução (a) - ácido fórmico 88% (500 mL) e água destilada (500 mL); solução (b) - citrato de sódio a 20% (citrato de sódio 40 g + 200 mL de água destilada) e água destilada (1000 mL). Misturou-se partes iguais das soluções (a) e (b). Esta solução foi agitada e trocada a cada dois dias até a total desmineralização do tecido confirmado por meio de penetração de uma agulha sem enfrentar resistência, processo completado em média em torno de cinco dias.

Após a desmineralização as amostras foram divididas ao meio e acondicionadas em blocos de parafina, sendo as duas metades de cada defeito

colocadas num mesmo bloco com o cuidado do plano de inclusão ser determinado pelo centro do defeito. Em seguida foram confeccionados cortes a partir da região mais central do defeito em direção a periferia com 6  $\mu\text{m}$  de espessura, em seis níveis dos blocos, havendo uma distância de 100  $\mu\text{m}$  entre cada nível e obtendo-se, portanto, 12 níveis de cada defeito ósseo (Figura 6) De cada um dos níveis foram confeccionadas duas lâminas comportando de dois a três cortes cada uma. Os cortes histológicos foram desparafinados em xilol, e corados pela hematoxilina e eosina.

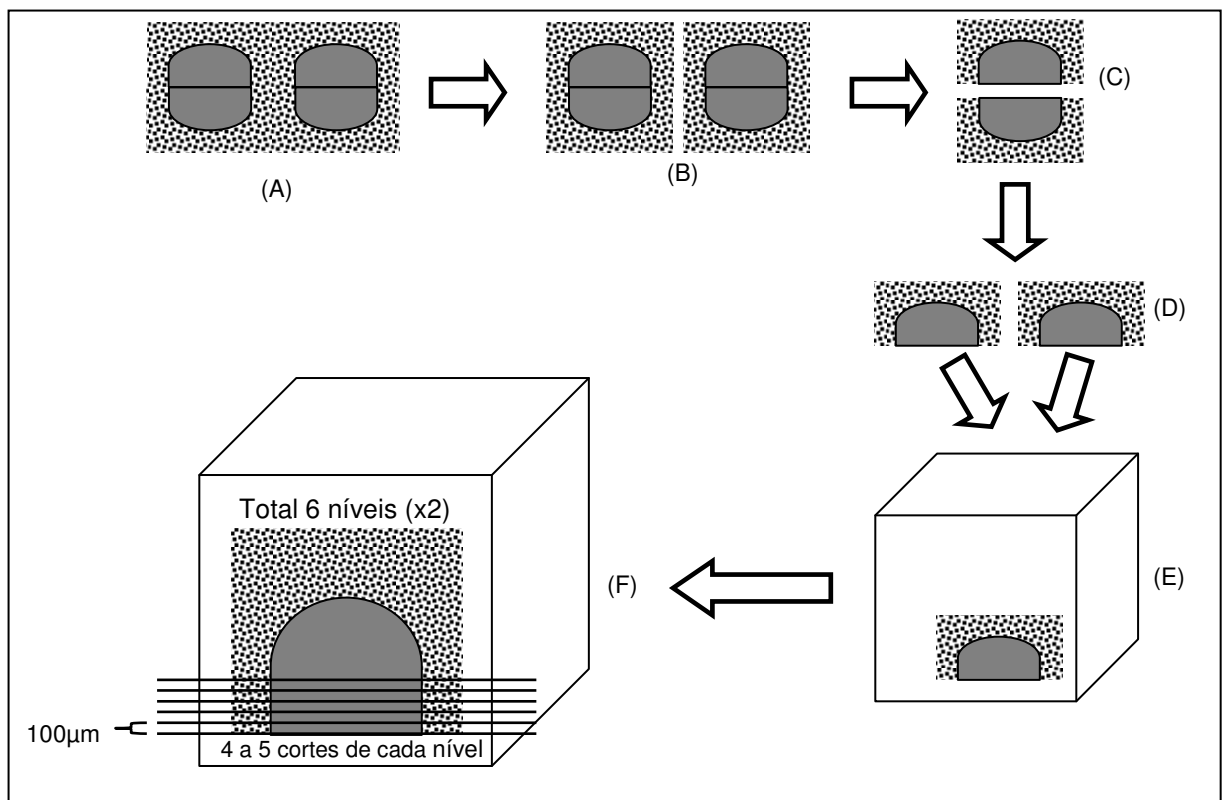


Figura 6 – Representação esquemática da seqüência de preparação dos cortes histológicos. (A) peça anatômica em bloco, (B) separação dos defeitos, (C) cada defeito dividido em duas metades, (D) e (E) inclusão das duas metades num mesmo bloco de parafina, (F) seqüência de cortes do bloco limitado a região paracentral

#### 4.2.6 Análise histológica

Os cortes histológicos foram submetidos primariamente a uma análise descritiva (qualitativa) em microscópio de luz, observando-se o possível fechamento

linear do defeito ósseo, as trabéculas ósseas e vasos sanguíneos neoformados, as células do tecido ósseo, os espaços medulares e a possível reação inflamatória. Em seguida, os mesmos foram levados para uma análise histomorfométrica (quantitativa).

#### **4.2.7 Estudo histomorfométrico**

A quantificação da neoformação óssea no centro do defeito foi avaliada por meio de planimetria por contagem de pontos. Para tanto, foi utilizado um retículo padrão quadrangular composto por 140 pontos, posicionado sobre a imagem histológica para a contagem.

Foram utilizados dois cortes de cada um dos 12 níveis de cada defeito ósseo para análise histomorfométrica. As imagens de cada campo foram selecionadas em microscópio de luz, com aumento de 100X, sendo considerada apenas a região correspondente ao centro do defeito ósseo. Em seguida, as imagens foram obtidas de maneira padronizada (1.280 x 960 pixels, RGB, formato JPEG) por meio de uma placa de captura de imagem de microcomputador ligada a uma câmera filmadora digital Samsung acoplada ao microscópio e avaliadas por um monitor de computador. As imagens arquivadas eram então submetidas à análise histomorfométrica com utilização do programa computacional Image J de domínio público. Tal programa possibilitou a confecção do retículo e seu posicionamento sobre a imagem histológica. Foram considerados para contagem os pontos de interseção que se localizaram sobre a matriz óssea.

O valor da porcentagem de área de formação óssea por defeito, considerando cada tipo de tratamento realizado, correspondeu à média dos valores obtidos nos 12 níveis analisados.

#### **4.2.8 Análise estatística**

Foram calculados a média e o desvio-padrão (DP) dos valores de densidade radiográfica e dos percentuais da histomorfometria obtidos em cada tratamento. Esses valores foram submetidos separadamente ao teste de análise de variância (ANOVA) e ao teste de Tukey utilizando o programa estatístico Bio Estat 4.0, sendo o nível de significância fixado em 5%.

## 5 RESULTADOS

O delineamento do estudo apresentou uma amostra de dez animais divididos em dois grupos. Contudo, um animal do grupo 2 foi descartado uma vez que, durante a análise histológica, foi observado que no defeito tratado com associação de VB mais PRP houve o extravasamento do material causado por um edema no tecido nervoso de origem indeterminada. Além disso, ocorreu a contaminação do outro defeito (PRP) pelo VB.

Isto posto, os resultados que são apresentados foram originados das observações radiográfica, histológica e histomorfométrica do grupo 1 (n=5) e grupo 2 (n=4).

### 5.1 ANÁLISE RADIOGRÁFICA

De acordo com os dados referentes à ANOVA, apresentados na Tabela 1, houve diferença estatisticamente significativa entre as densidades ósseas (tons de cinza) observadas nas diferentes condições de tratamento avaliadas ( $p < 0,05$ ).

Na análise dos tratamentos por meio do teste de Tukey (Tabela 1), pôde-se verificar que os tratamentos PRP+VB e PRP apresentaram valores de densidade óssea que não diferiram estatisticamente. Entretanto, estes valores se apresentaram superiores e diferiram estatisticamente dos valores observados nos tratamentos VB e CO, os quais se apresentaram estatisticamente semelhantes.

Tabela 1 – ANOVA e teste de Tukey dos valores de densidade óssea (tons de cinza) obtidos nos tratamentos aplicados

| TRATAMENTO | MÉDIA ± DP       | GRUPOS HOMOGÊNEOS | F       | p      |
|------------|------------------|-------------------|---------|--------|
| PRP+VB     | 66,167 (± 4,274) | A                 |         |        |
| PRP        | 60,711 (± 3,512) | A                 | 14,9322 | 0,0003 |
| VB         | 51,272 (± 4,896) | B                 |         |        |
| CO         | 47,049 (± 5,381) | B                 |         |        |

As médias seguidas pela mesma letra não diferem estatisticamente entre si.

A Figura 7 apresenta a representação gráfica de dados da Tabela 1.

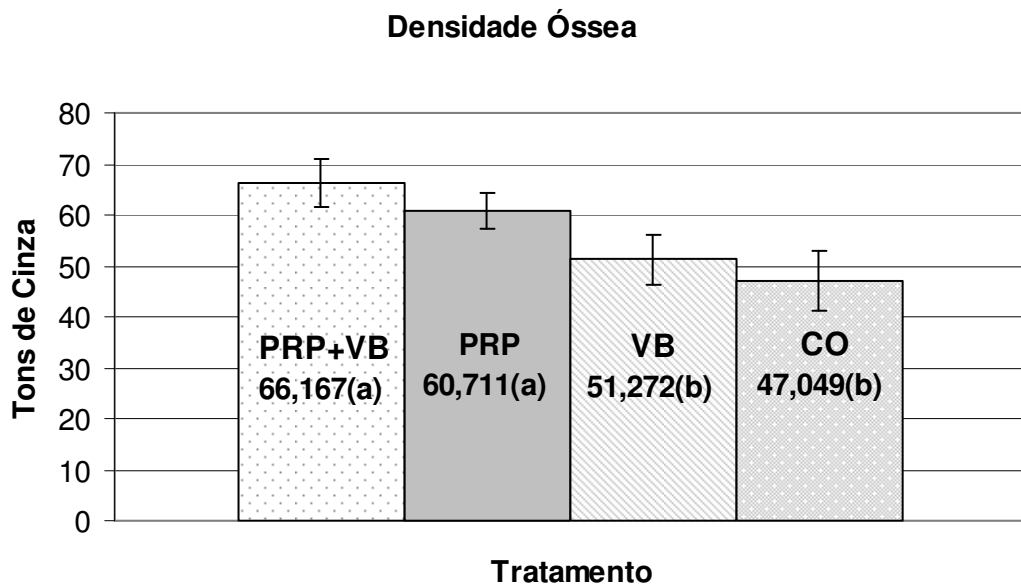


Figura 7 – Médias de densidade óssea (tons de cinza) observadas nos diferentes tratamentos

A Tabela 2 expressa os valores das diferenças existentes entre as médias de densidade óssea apresentadas nos diferentes tratamentos comparados dois a dois. Desta forma, pôde-se evidenciar uma diferença estatisticamente significativa

( $p < 0,01$ ) entre PRP+VB comparado ao VB e CO. Na comparação entre PRP e VB foi verificada uma diferença estatisticamente significativa ( $p < 0,05$ ) assim como entre PRP e CO ( $p < 0,01$ ). Não houve diferença estatisticamente significativa entre VB e CO e entre PRP+VB e PRP ( $p > 0,05$ ).

Tabela 2 – Teste de Tukey para os valores das diferenças existentes entre as médias de densidade óssea (tons de cinza) apresentadas nos diferentes tratamentos comparados dois a dois

| TRATAMENTO   | DIFERENÇA ENTRE AS MÉDIAS | Q     | P      |
|--------------|---------------------------|-------|--------|
| PRP+VB e PRP | 5,456                     | 2,297 | > 0,05 |
| PRP+VB e VB  | 14,895                    | 6,612 | < 0,01 |
| PRP+VB e CO  | 19,118                    | 8,487 | < 0,01 |
| PRP e VB     | 9,439                     | 4,190 | < 0,05 |
| PRP e CO     | 13,662                    | 6,065 | < 0,01 |
| VB e CO      | 4,223                     | 1,988 | > 0,05 |

A Figura 8 apresenta a representação gráfica das médias de densidade óssea observadas nos diferentes tratamentos comparados dois a dois.

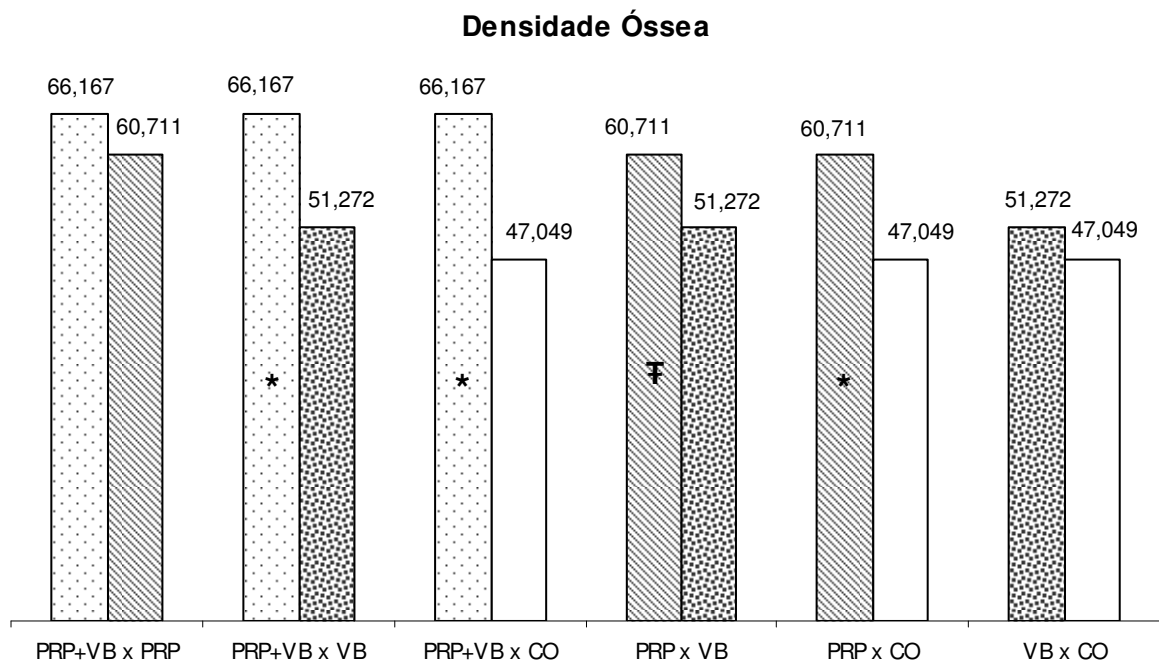


Figura 8 – Médias de densidade óssea (tons de cinza) observadas nos diferentes tratamentos comparados dois a dois, a presença do símbolo (\*) demonstra diferença estatística com valor de  $p < 0,01$  e do símbolo (₣) representa diferença com  $p < 0,05$

## 5.2 ANÁLISE HISTOLÓGICA DESCRITIVA

### 5.2.1 Associação PRP+VB

Os cortes histológicos, da área central dos defeitos ósseos, revelaram região central rica em tecido conjuntivo denso, partículas de vidro e grande quantidade de macrófagos; principalmente associados às partículas de vidro. Nas margens dos defeitos havia intensa neoformação óssea. À medida que houve aprofundamento dos cortes (aumento dos níveis) observou-se maior quantidade de tecido ósseo neoformado. As áreas centrais passavam a exibir focos de tecido ósseo vital neoformado (Figura 9).



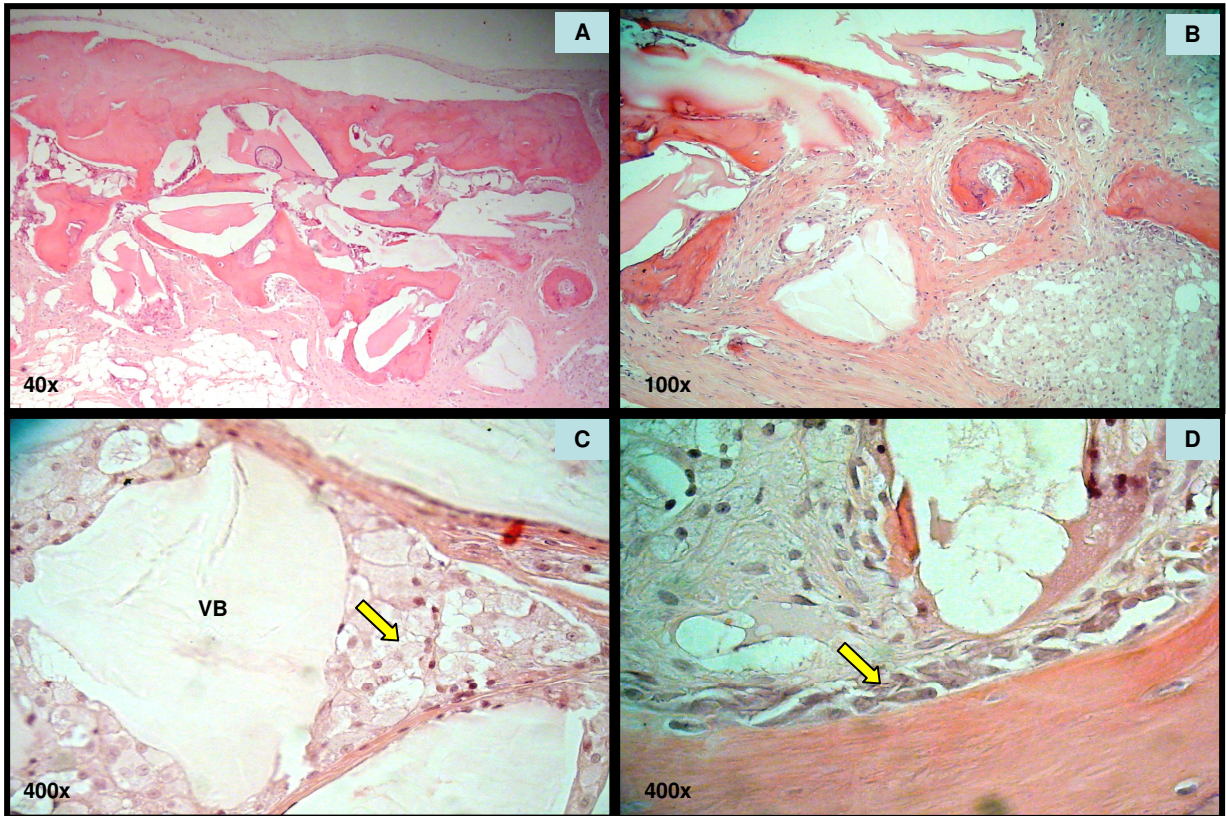


Figura 9 – (A) aspecto histológico do tratamento PRP+VB; (B) centro do defeito com presença de tecido ósseo neoformado; (C) partícula de vidro bioativo com macrófagos (seta) e (D) margem do defeito e presença de osteoblastos (seta)

### 5.2.2 PRP isolado

Os cortes histológicos iniciais (região central) dos defeitos ósseos estavam preenchidos por tecido conjuntivo denso e apresentavam vários focos de neoformação de tecido ósseo em toda a extensão do defeito. Entretanto a espessura do tecido ósseo neoformado era fina não preenchendo todo o volume do defeito no sentido das corticais interna e externa dos parietais. Não houve grandes diferenças quando se aprofundou os cortes (Figura 10).

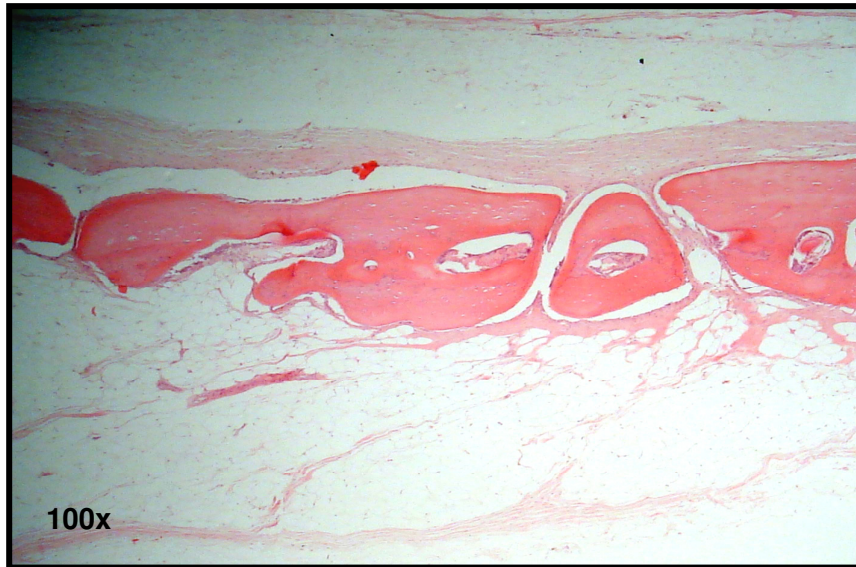


Figura 10 – Aspecto histológico do tratamento PRP – centro do defeito

### 5.2.3 Vidro bioativo

Os cortes histológicos iniciais dos defeitos ósseos encontravam-se preenchidos totalmente por tecido conjuntivo denso, grande quantidade de partículas de vidro e por macrófagos, principalmente em torno das partículas do biomaterial. Áreas de neoformação óssea foram observadas somente nas margens dos defeitos.

À medida que os cortes foram aprofundados observou-se uma intensa neoformação óssea na região marginal do defeito, enquanto a porção central continuava sendo composta por tecido conjuntivo denso, grande quantidade de partículas de vidro e macrófagos, sem evidências de neoformação óssea (Figura 11).



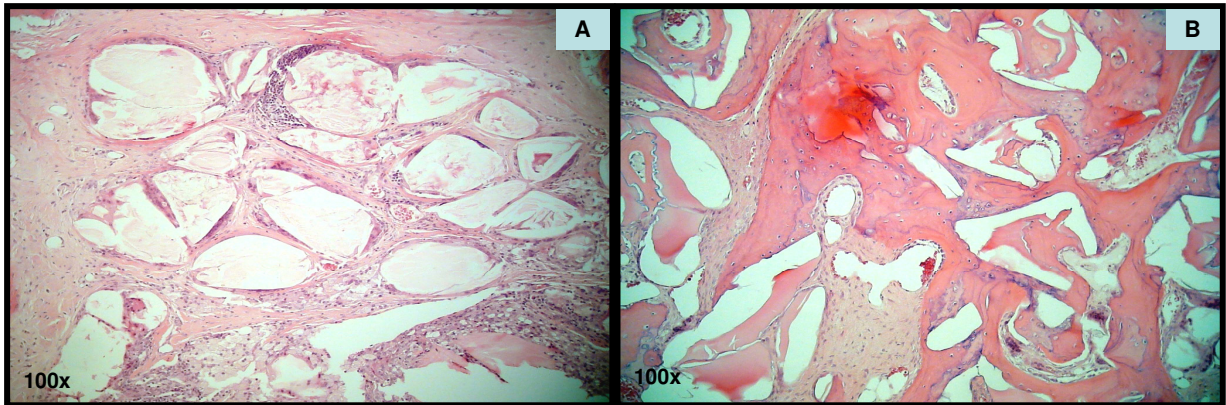


Figura 11 – (A) Aspecto histológico da região central do defeito tratado com VB, (B) margens do defeito havendo neoformação óssea

#### 5.2.4 Coágulo

Nos cortes histológicos correspondentes aos níveis iniciais dos defeitos ósseos pôde-se observar o preenchimento total por tecido conjuntivo denso, sendo que não havia sinais de neoformação óssea na porção central dos mesmos. Pequena neoformação óssea foi evidenciada somente na periferia destes. À medida que os cortes foram aprofundados maior quantidade de tecido ósseo neoformado nas margens era notada, contudo, a região central continuava sendo ocupada por tecido conjuntivo denso. (Figura 12 e 13)

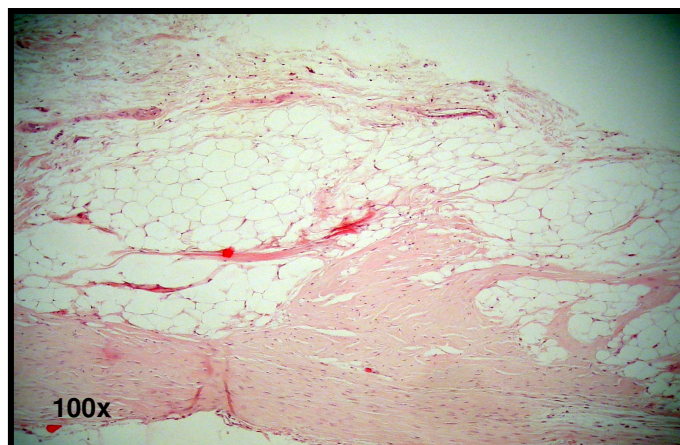


Figura 12 – Aspecto histológico do tratamento CO – centro do defeito

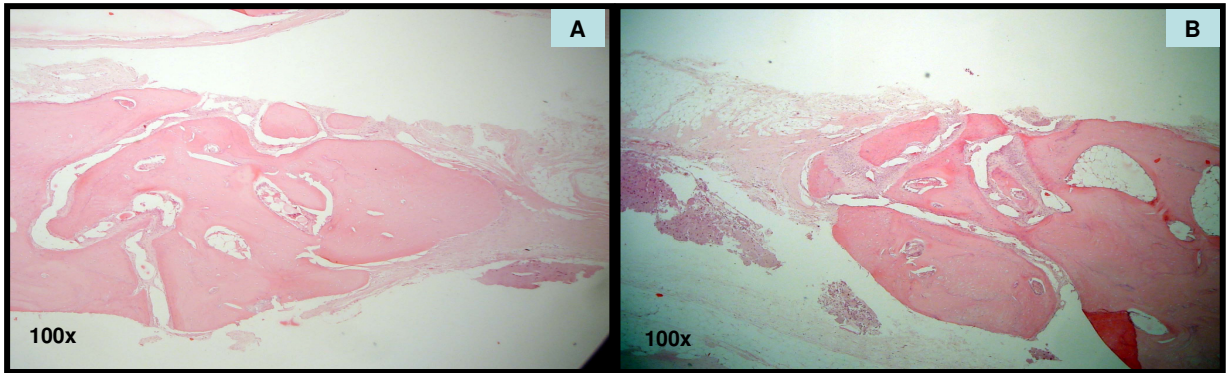


Figura 13 – Aspecto histológico do tratamento CO – bordas do defeito

### 5.3 ANÁLISE HISTOMORFOMÉTRICA

Os dados referentes à ANOVA apresentados na Tabela 3 demonstram diferença estatisticamente significativa entre os valores histomorfométricos de neoformação óssea (%) nos diferentes tratamentos estudados ( $p < 0,05$ ).

Na análise dos tratamentos por meio do teste de Tukey (Tabela 3), verifica-se que os tratamentos PRP+VB e PRP apresentaram valores de neoformação óssea que não diferiram estatisticamente. Entretanto estes valores se apresentaram superiores e diferiram estatisticamente dos valores observados nos tratamentos VB e CO, os quais apresentaram comportamento estatístico semelhante.

Tabela 3 – ANOVA e teste de Tukey dos valores de neoformação óssea (%) obtidos nos tratamentos aplicados

| TRATAMENTO | MÉDIA $\pm$ DP       | GRUPOS HOMOGÊNEOS | F      | p      |
|------------|----------------------|-------------------|--------|--------|
| PRP+VB     | 25,55 ( $\pm$ 9,87)  | A                 |        |        |
| PRP        | 25,77 ( $\pm$ 12,41) | A                 | 7,6673 | 0,0032 |
| VB         | 6,07 ( $\pm$ 4,34)   | B                 |        |        |
| CO         | 7,76 ( $\pm$ 5,57)   | B                 |        |        |

As médias seguidas pela mesma letra não diferem estatisticamente entre si.

A Figura 14 apresenta graficamente dados da Tabela 3.

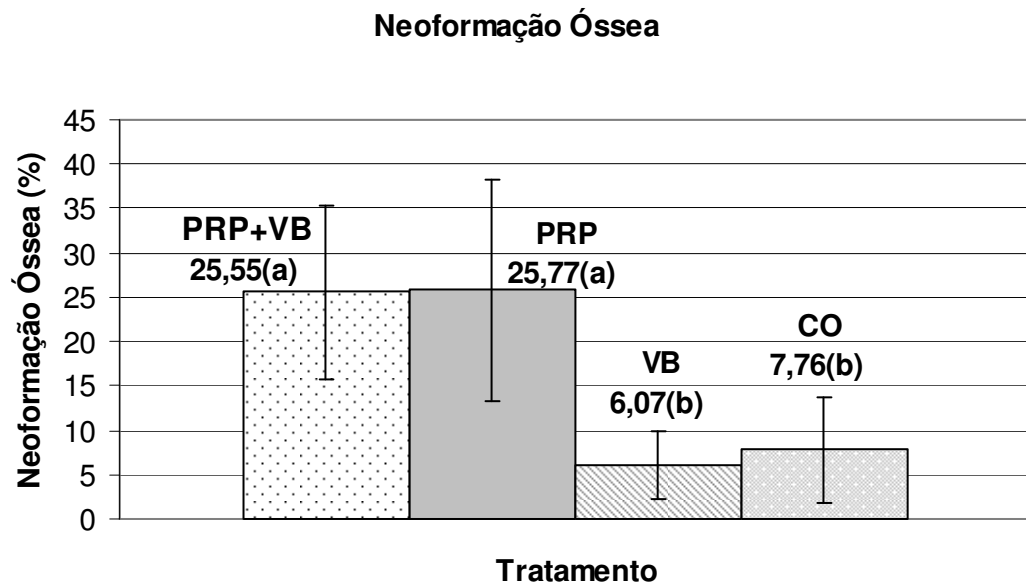


Figura 14 - Média dos valores de neoformação óssea (%) observados nos diferentes tratamentos

A Tabela 4 expressa os valores das diferenças existentes entre as médias de neoformação óssea nos diferentes tratamentos comparados dois a dois. Pôde-se assim observar uma diferença estatisticamente significativa entre PRP+VB comparado ao VB e CO ( $p < 0,05$ ). Na comparação entre PRP e VB foi verificada uma diferença estatisticamente significativa assim como entre PRP e CO ( $p < 0,05$ ). Não houve diferença estatisticamente significativa entre VB e CO e entre PRP+VB e PRP ( $p > 0,05$ ).

Tabela 4 – Teste de Tukey para os valores das diferenças existentes entre as médias de neoformação óssea (%) apresentadas nos diferentes tratamentos comparados dois a dois

| TRATAMENTO   | DIFERENÇA ENTRE AS MÉDIAS | Q    | p      |
|--------------|---------------------------|------|--------|
| PRP+VB e PRP | 0,22                      | 0,05 | > 0,05 |
| PRP+VB e VB  | 19,47                     | 4,97 | < 0,05 |
| PRP+VB e CO  | 17,78                     | 4,54 | < 0,05 |
| PRP e VB     | 19,69                     | 5,02 | < 0,05 |
| PRP e CO     | 18,00                     | 4,59 | < 0,05 |
| VB e CO      | 1,68                      | 0,45 | > 0,05 |

A Figura 15 apresenta a representação gráfica das médias de neoformação óssea observadas nos diferentes tratamentos comparados dois a dois.

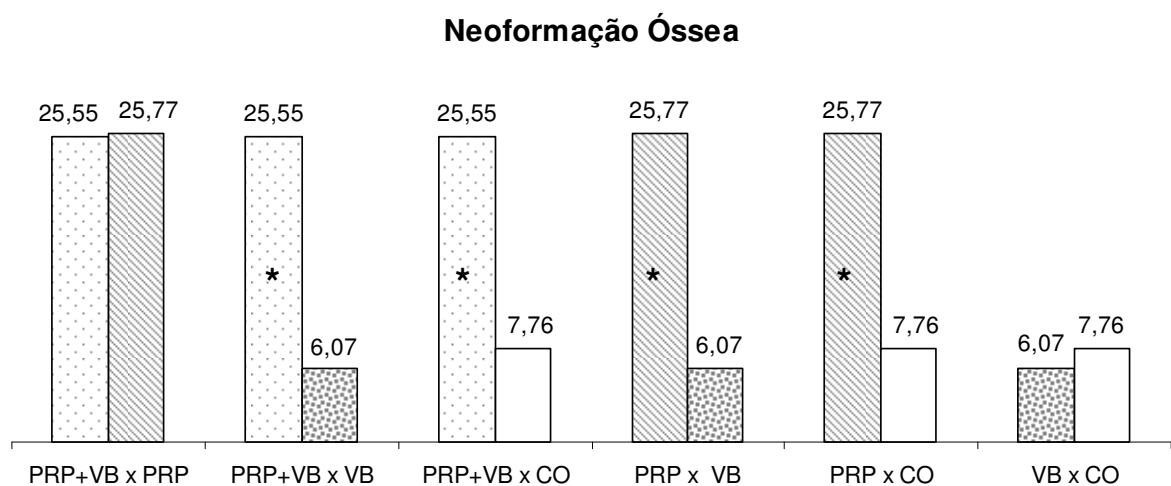


Figura 15 - Média de neoformação óssea (%) apresentada nos diferentes tratamentos comparados dois a dois, a presença do símbolo (\*) demonstra diferença estatística com valor de  $p < 0,05$

## 6 DISCUSSÃO

As pesquisas em torno dos biomateriais reparadores ósseos continuam a ser de grande relevância dentro do meio científico, pois apesar de o enxerto autólogo ser o padrão ouro para regeneração óssea ele apresenta inconvenientes clinicamente significativos como a necessidade de outro sítio cirúrgico e maior morbidade (CHAN et al., 2002; MACEDO, N. et al., 2004; MOORE; GRAVES; BAIN, 2001).

Por estes motivos diversos materiais disponíveis no mercado, que podem ser utilizados pelo cirurgião-dentista para cumprir este objetivo, são pesquisados. Estes materiais, contudo, ainda não apresentam resultados capazes de alcançar a regeneração desejada (VILLAÇA et al., 2005).

A descoberta de que o reparo ósseo é regulado por uma seqüência orquestrada de fatores de crescimento e diferenciação local deu impulso a uma nova linha de pesquisa, sendo conhecido este ramo como engenharia tecidual (HOLLINGER; BUCK; BRUDER, 1999). Desde então foram desenvolvidos trabalhos científicos que exploram a associação dos materiais substitutivos ósseos a estes fatores de crescimento, havendo na literatura resultados controversos.

Assim o presente estudo teve o propósito de avaliar por meio de análise radiográfica, histológica e histomorfométrica a eficácia da associação de VB e PRP na reparação de defeitos cirúrgicos realizados no osso parietal de coelhos.

No estudo de biomateriais, diferentes ossos e diversos modelos animais têm sido utilizados. Neste trabalho foi selecionado, baseado em evidências, o emprego de um modelo experimental que utiliza os ossos parietais de coelhos (AGHALOO; MOY; FREYMILLER, 2005), uma vez que estes ossos apresentam um comportamento reparador similar aos ossos maxilares e ainda pelo motivo de serem

estáveis, ou seja, não sofrem movimentações que poderiam propiciar interferências no processo de reparação intramembranosa (ARROTEIA; PEREIRA, 2005).

Por outro lado, o coelho é um animal pequeno o bastante para ser utilizado em grupos moderadamente numerosos, mas grande o suficiente para possibilitar osteotomia e fixação das fraturas, além de possuir um sistema harvesiano ósseo parecido com o do homem e por isto o tipo de reparação óssea após fratura é muito semelhante ao dos seres humanos (MATOS; GONÇALVES; ARAÚJO, 2001).

O pesquisador deve estar atento à capacidade de auto-indução reparadora do tecido ósseo relatada por Arroteia e Pereira (2005). O presente estudo abrangeu um período de 12 semanas (FERNANDES et al., 2005; TURUNEN et al., 1997; WILTFANG et al., 2004) e, buscando eliminar este viés (auto-indução reparadora), empregamos para estudo em calvária de coelhos um defeito ósseo crítico de 8 mm (SCHMITZ; HOLLINGER, 1986).

Um método, não invasivo, empregado na rotina clínica bem como em pesquisas (MARX et al. 1998; NASH et al., 1994; WILTFANG et al., 2004) para avaliar os resultados obtidos nas terapias regenerativas ósseas é a observação radiográfica desta estrutura. Uma forma de quantificar esta neoformação é por meio da mensuração da densidade óssea radiográfica.

Neste trabalho foi utilizada a densidade radiográfica para mensurar diferenças estatísticas entre os tipos de tratamento empregados. Observou-se uma diferença estatística significativa ( $p < 0,05$ ) no tratamento PRP+VB comparado aos demais, excetuando-se a terapia com PRP isolado, sugerindo assim que os fatores de crescimento presentes no PRP induziram um aumento na resposta reparadora óssea e que a associação ao VB não se justifica, sendo o PRP sozinho capaz de



gerar uma densidade similar à associação, diminuindo assim os custos envolvidos na aquisição do VB.

Os resultados de densidade encontrados no presente estudo estão de acordo com Nash et al. (1994), que empregando o mesmo método avaliativo, observaram aumento e maior densidade no calo ósseo na tíbia de coelhos tratados com PDGF, o qual é um dos fatores de crescimento presentes no PRP. Bem como estão condizentes aos achados de Marx et al. (1998), que aplicaram o PRP associado a enxertos ósseos autógenos e observam aumento na densidade óssea comparado aos enxertos sem PRP.

Por outro lado, são contraditórios aos resultados obtidos por Wiltfang et al. (2004) que ao final do seu estudo (12 semanas), utilizando modelo animal, observaram por meio de microrradiografia a não existência de diferença estatística entre tratamentos que combinam PRP a outros biomateriais e tratamentos somente com biomateriais isolados. Os autores concluíram que o PRP não mostrou influência consistente nos vários grupos, sendo que no grupo autógeno observou-se efeito significativo apenas do PRP *ad modum* 3i no período inicial. Usado conjuntamente aos substitutos ósseos do tipo xenoenxertos, o PRP não mostrou resultados favoráveis podendo ter efeitos adversos.

O tratamento com VB comparado ao CO mostrou uma tendência de maior densidade óssea, contudo sem diferença estatística ( $p > 0,05$ ). Este fato sugeriu que o VB parecia não ser capaz de estimular nenhuma resposta reparadora, ou que o defeito ósseo tratado com CO (controle) tivesse sofrido um processo de auto-indução reparadora e, portanto, não seria crítico.

Porém, o resultado positivo de que o defeito ósseo do presente trabalho era crítico foi confirmado por meio dos resultados histológicos descritivos dos defeitos

tratados com CO onde não foi observado, em nenhum dos animais, o fechamento completo do defeito, estando sempre o centro preenchido por tecido conjuntivo. Pequena neoformação óssea foi evidenciada somente na periferia destes.

Em contrapartida todos os demais tratamentos empregados demonstraram histologicamente um potencial em promover neoformação óssea, sendo a associação PRP+VB a que demonstrou um melhor processo apresentando áreas centrais com focos de tecido ósseo vital neoformado, e por vezes estes focos encontravam-se intimamente associados às partículas do biomaterial. Este mesmo evento foi descrito por Villaça et al. (2005), os quais afirmaram que a substituição das partículas do vidro bioativo por novo osso ocorreu devido não apenas a uma atividade osteocondutora, mas também a uma capacidade osteoestimuladora.

Esta íntima associação corrobora com relatos literários e pode ser explicada pela corrosão que a superfície do material sofre quando exposta aos fluidos tissulares. Forma-se uma camada de gel rico em sílica e este é rapidamente coberto por uma rica camada de fósforo-cálcio. Células da fagocitose penetram na sílica e reabsorvem parcialmente o gel formando uma bolsa na qual surgem células mesenquimais. As células mesenquimais se diferenciam em osteoblastos e assim ilhas de novo osso são formadas sem a necessidade de proliferação osteoblástica pré-existente no osso (MOORE; GRAVE; BAIN, 2001; MORAES; GARCIA, 2006).

Destaca-se o fato de que não foi observado no tratamento isolado com VB a presença de focos de neoformação óssea na região central do defeito. Contudo, tanto no tratamento PRP+VB como no VB havia grande presença de macrófagos (células fagocitárias) envolvendo as partículas de vidro bioativo.

Apesar de nosso período de estudo ser considerado tardio (12 semanas), nos tratamentos que envolviam a presença do biomaterial isolado ou associado ao PRP

os grânulos de vidro foram sempre observados corroborando com os achados de outros pesquisadores (MACEDO, N. et al., 2004; MORAES; GARCIA, 2006; TURUNEN et al., 1997; VILLAÇA et al., 2005). Há literatura demonstrando que não se evidencia vestígios de partículas de vidro bioativo após um período de dezesseis meses (TADJOEDIN et al., 2000).

O tratamento com PRP isolado demonstrou um potencial reparador ósseo interessante uma vez que sempre foi observado focos de neoformação óssea na região central do defeito, porém a espessura do tecido ósseo neoformado era fina não preenchendo todo o volume do defeito no sentido das corticais interna e externa dos parietais. Esta diferença de comportamento entre o PRP isolado e PRP+VB demonstra que a aplicação do biomaterial teve um papel significativo para prevenir a invaginação dos tecidos moles (MORAES; GARCIA, 2006), evento que o PRP sozinho não foi capaz de evitar. Seriam necessários períodos maiores de acompanhamento para evidenciarmos se haveria uma continuidade neste comportamento discutido.

Apesar das observações histológicas demonstrarem uma tendência de melhor resposta reparadora do tratamento PRP+VB, havia a necessidade, para maior confiança do estudo, de transformar os dados observados (subjetivos) em dados paramétricos (objetivos) afim de possibilitar uma análise estatística da neoformação óssea. Utilizou-se então imagens capturadas da região central dos defeitos, conforme descrito na metodologia deste trabalho, e com auxílio do programa computacional Image J foi obtida a média do percentual de neoformação óssea para cada tipo de tratamento.

O resultado encontrado no presente estudo evidenciou que o emprego isolado do PRP comparado aos outros tratamentos proporcionou um maior percentual de

neoformação óssea, estatisticamente significativo em relação às demais terapias, com exceção da associação PRP+VB, a qual apresentou tendência estatisticamente similar ao PRP.

Leme, Rossi Júnior e Villa (2004) ao final de um estudo em cães onde avaliaram o efeito do uso do PRP comparado ao CO no processo de reparação alveolar concluíram que o uso do PRP aumentou significativamente a qualidade e quantidade de osso formado. Destaca-se aqui que apesar dos resultados dos autores citados serem similares aos aqui encontrados, deve-se ter cuidado, pois os próprios autores afirmam que em seu estudo a quantidade óssea não foi verificada por métodos histomorfométricos, mas visualmente o aumento era evidente.

Há de se ter a devida cautela ao se avaliar os dados visualmente, pois, como já anteriormente comentado no presente trabalho durante o estudo descritivo histológico (meio visual), o tratamento PRP+VB mostrava uma mais acentuada neoformação em relação aos demais, entretanto no instante que estes dados foram transformados em valores paramétricos (percentual de neoformação óssea) não houve diferença entre o PRP isolado e o PRP+VB.

Apesar de não encontrarmos benefícios na associação do PRP com VB os resultados do trabalho de Camargo et al. (2002) empregando diferente metodologia para avaliar os efeitos da combinação clínica do PRP a um material de enxerto (osso bovino) demonstraram que a combinação estudada por eles melhoraram os resultados clínicos na regeneração de defeitos intra-ósseos, por meio de GTR, de pacientes com periodontite crônica severa, e que estes benefícios foram também estatisticamente significativos.

Aghaloo, Moy e Freymiller (2005) estudando também associação do PRP a outros materiais de enxerto (FMB e FDDB), usando como modelo experimental

coelhos com períodos de acompanhamento de um, dois e quatro meses, concluíram, por meio de histomorfometria, que FDDB + PRP tiveram tendência de maior formação óssea que FDDB isolado nos períodos de um e dois meses, mas sem diferença estatística significativa. O mesmo ocorreu no período de um e quatro meses no grupo FMB + PRP e FMB isolado.

Os resultados de Fernandes et al. (2005) que avaliaram, em cães, a eficácia de um fator de crescimento combinado à membrana (GTR) e vidro bioativo (VB) no tratamento de furca classe III não divergem dos aqui encontrados, pois ao final do estudo concluíram que a junção de um fator de crescimento com VB não apresentou diferença estatística a favor da associação. Contudo, outra conclusão dos mesmos autores diverge do observado no presente estudo quando afirmam não haver diferença estatística nem mesmo entre o emprego isolado do fator de crescimento quando comparado às terapias que não faziam uso do mesmo. É válido neste ponto destacar que o fator de crescimento utilizado por Fernandes et al. (2005) foi a proteína derivada de matriz do esmalte (EMD), sendo que esta possui mecanismo de ação diverso ao PRP e nem mesmo faz parte da sua composição.

Os resultados estatísticos da neoformação óssea do presente trabalho mostraram também que os tratamentos VB e CO não diferiram entre si, apesar da tendência mostrada pelo VB de menor percentual de neoformação. Estes dados, de certa maneira, estão relacionados aos da pesquisa de Melo et al. (2005) que, investigando a influência do vidro bioativo isolado ou associado à barreira de cálcio na reparação de defeitos ósseos, concluíram que todos os materiais utilizados atrapalharam a neoformação óssea em defeitos não críticos.

De acordo com os trabalhos de pesquisa que Sánchez, Sheridan e Kupp (2003) analisaram por meio de uma revisão da literatura, que abrangeu desde junho

1960 até junho 2002 sobre o uso do PRP, um número limitado de estudos da área odontológica sugere algum benefício em favor da associação do PRP com osso autógeno, especificamente na qualidade do osso formado. Por isso estudos que abordem tanto a associação do PRP ao osso autógeno, como a outros materiais de enxerto são ainda necessários para um maior esclarecimento e entendimento dos prováveis efeitos que estas associações possam propiciar.

Buscando colaborar no entendimento das associações do PRP a materiais alógenos, mais precisamente ao vibro bioativo, o presente estudo demonstrou que no caso desta junção (PRP + VB) não houve um resultado em que ficasse evidente um sinergismo significativo que melhore o reparo do tecido ósseo de forma diferente da observada quando da utilização isolada do meio rico em fatores de crescimento (PRP).

Fica por fim demonstrado que os estudos que buscam obter um melhor controle e resultado do processo de reparo ósseo devem ser realmente norteados com base no emprego de fatores de crescimento, bem como deve num futuro próximo surgir meios que tragam melhorias nos resultados obtidos e nas técnicas disponíveis no presente.

## 7 CONCLUSÃO

Diante dos resultados obtidos e com a metodologia empregada foi possível concluir que em defeitos cirúrgicos realizados no osso parietal de coelhos:

- O PRP favoreceu a reparação óssea;
- O VB não favoreceu o reparo ósseo isoladamente e não alterou a reparação óssea obtida pelo PRP.

## REFERÊNCIAS

- AGHALOO, T. L.; MOY, P. K.; FREYMILLER; E. G. Evaluation of platelet-rich plasma in combination with freeze-dried bone in the rabbit cranium – a pilot study. **Clin. Oral Impls. Res.**, Copenhagen, v. 16, n. 2, p. 250-257, Apr. 2005.
- ANITUA, E. Plasma rich in growth factors: preliminary results of use in the preparation of future sites for implants. **Int. J. Oral Maxillofac. Implants**, Lombard, v. 14, n. 4, p. 529-535, July/Aug. 1999.
- ARROTEIA, K. F.; PEREIRA, L. A. V. Osteoblastos. In: CARVALHO, H. F.; COLLARES-BUZATO, C. B. **Células: Uma abordagem multidisciplinar**. Barueri: Manole, 2005. p. 34-49.
- BECKER, W. et al. A comparasion of ePTFE membranes alone or in combination with platelet-derived growth factors and insulin-like growth factor-I or demineralized freeze-dried bone in promoting bone formation around immediate extraction socket implants. **J. Periodontol.**, Chicago, v. 63, n. 11, p. 929-940, Nov. 1992.
- BERNARD, G. W. Healing and repair of osseus defects. **Dent. Clin. North. Am.**, Philadelphia, v. 35, n. 3, p. 469-477, July 1991.
- CAMARGO, P. M. et al. Platelet-rich plasma and bovine porous bone mineral combined with guided tissue regeneration in the treatment of intrabony defects in humans. **J. Periodont. Res.**, Copenhagen, v. 37, n. 4 , p. 300-306, Aug. 2002.
- CARDOSO, A. K. M. V. et al. Atuação de biovidro na regeneração óssea: propriedades físico-químicas, mecanismos de ação e aplicações. **R. Periodontia**, Piracicaba, v. 15, n. 3, p. 16-21, set. 2005.
- CHAN, C. et al. Evaluation of bioglass/dextran composite as a bone graft substitute. **Int. J. Oral Maxillofac. Surg.**, Lombard, v. 31, n. 1, p. 73-77, Feb. 2002.
- CHO, M. I.; LIN, W.; GENCO, R. J. Platelet-derived growth factor-modulated guided tissue regenerative therapy. **J. Periodontol.**, Chicago, v. 66, n. 6, p. 522-530, June 1995.
- CLEMONS, G. P. et al. Current concepts in the diagnosis and classification of periodontitis. **CDA J.**, Los Angeles, v. 18, n. 5, p. 33-38, May 1990.
- CORTELLI, J. R. et al. Glossário da Sociedade Brasileira de Periodontologia. **R. Periodontia**, Piracicaba, v. 15, n. 4, p. 3-61, dez. 2005.
- FERNANDES, J. M. et al. Enamel matrix proteins associated with GTR and bioactive glass in the treatment of class III furcation in dogs. **Braz. Oral Res.**, São Paulo, v. 19, n. 3, p. 169-175, July/Sept. 2005.



GIANNOBILE, W. V.; FINKELMAN, R. D.; LYNCH, S. E. Comparasion of canine and non-human primate animal models for periodontal regenerative therapy: results following a single administration of PDGF/IGF-I. **J. Periodontol.**, Chicago, v. 65, n. 12, p. 1158-1168, Dec. 1994.

HOLLINGER, J. O.; BUCK, D. C.; BRUDER, S. P. Biology of bone healing: its impact on clinical therapy. In: LYNCH, S. F.; GENCO, R. J.; MARX, R. E. **Tissue Engineering: Applications in maxillofacial surgery and periodontics**. Illinois: Quintessence, 1999. p. 17-53.

JUNG, R. E. et al. Platelet-rich plasma and fibrin as delivery systems for recombinant human bone morphogenetic protein-2. **Clin. Oral Impls. Res.**, Copenhagen, v. 16, n. 6, p. 676-682, Dec. 2005.

JUNQUEIRA, L. C.; CARNEIRO, J. **Histologia Básica**. 9. ed. Rio de Janeiro: Guanabara Koogan, 1999.

KLONGNOI, B. et al. Influence of platelet-rich plasma on a bioglass and autogenous bone in sinus augmentation. An explorative study. **Clin. Oral Impls. Res.**, Copenhagen, v. 17, n. 3, p. 312-320, June 2006.

LEME, J. J.; ROSSI JÚNIOR, R.; VILLA, N. Análise do potencial osteogêncio do plasma rico em plaquetas no reparo de cavidades ósseas – estudo histológico em cães. **Rev. Paul. Odontol.**, São Paulo, v. 26, n. 3, p. 4-15, maio/jun. 2004.

LINDHE, J.; KARRING, T.; LANG, N. P. **Tratado de Periodontia Clínica e Implantologia Oral**. 4. ed. Rio de Janeiro: Guanabara Koogan, 2005.

LYNCH, S. E. et al. Effects of platelet-derived growth factor/insulin like growth factor-I combination on bone regeneration around titanium dental implants. Result of a pilot study in beagle dogs. **J. Periodontol.**, Chicago, v. 62, n. 11, p. 710-716, Nov. 1991.

MACEDO, A. P. et al. Protocolo de obtenção e aplicações clínicas do PRP. In: PONTUAL, M. A. B.; MAGINI, R. S. **Plasma rico em plaquetas PRP e fatores de crescimento: das pesquisas científicas à clínica odontológica**, São Paulo: Livraria Santos Editora, 2004. p. 189-230.

MACEDO, N. L. et al. Bone defect regeneration with bioactive glass implantation in rats. **J. Appl. Oral Sci.**, Bauru, v. 12, n. 2, p. 137-143, abr./jun. 2004.

MACNEILL, S. R. et al. In vivo comparasion of synthetic osseus graft materials. A preliminary estudy. **J. Clin. Periodontol.**, Copenhagen, v. 26, n. 4 , p. 239-245, Apr., 1999.

MARX, R. E. et al. Platelet-rich plasma: growth factor enhancement for bone grafts. **Oral Surg. Oral Med. Oral Pathol. Oral Radiol. Endod.**, St. Louis, v. 85, n. 6, p. 638-646, June 1998.

MATOS, M. A.; GONÇALVES, R. R.; ARAÚJO, F. P. Experimental model for osteotomy in immature rabbit. **Acta Ortop. Bras.**, São Paulo, v. 9, n. 4, p. 21-26, out./dez. 2001.

MELO, L. G. N. et al. Bone healing in surgically created defects treated with either bioactive glass particles, a calcium sulfate barrier, or a combination of both materials: a histological and histometric study in rat tibias. **Clin. Oral Impls. Res.**, Copenhagen, v. 16, n. 6, p. 683–691, Dec. 2005.

MOORE, W. R.; GRAVES, S. E.; BAIN, G. I. Synthetic bone graft substitutes. **ANZ J. Surg.**, Carlton, v. 71, n. 6, p. 354-361, June 2001.

MORAES, S. H.; GARCIA, V. G. Reparo de defeitos ósseos, com enxerto aloplásticos, em mandíbulas de rato. **Rev. ABO Nac.**, São Paulo, v. 14, n. 3, p. 156-159, jun./jul. 2006.

NASH, T. J. et al. Effect of platelet-derived growth factor on tibial osteotomies in rabbits. **Bone**, New York, v. 15, n. 2, p. 203-208, Mar./Apr. 1994.

NEWMAN, M. G.; TAKEI, H. H.; CARRANZA, F. **Periodontia Clínica**. 9. ed. Rio de Janeiro: Guanabara Koogan, 2004.

OUYANG, X.; QIAO, J. Effect of platelet-rich plasma in the treatment of periodontal intrabony defects in humans. **Chin. Med. J.**, Beijin, v. 119, n. 18, p. 1511-1521, Sept. 2006.

PLACHOKOVA, A. S. et al. The bone regenerative effect of platelet-rich plasma in combination with an osteoconductive material in rat cranial defects. **Clin. Oral Impls. Res.**, Copenhagen, v. 17, n. 3, p. 305-311, June 2006.

POMPONIO F. B. et al. Plasma rico em plaquetas + vidro bioativo no tratamento de defeitos ósseos periodontais em humanos. **Rev. Assoc. Paul. Cir. Dent.**, São Paulo, v. 59, n. 3, p. 191-193, maio/jun. 2005.

PRYOR, M. A.; SUSIN, C.; WISKEJÖ, U. M. E. Validity of radiographic of bone formation in a rat calvaria osteotomy defect model. **J. Clin. Periodontol.**, Copenhagen, v. 33, n. 6, p. 455-460, June 2006.

ROSENBERG, A. Ossos, Articulações e Tumores de Partes Moles. In: COTRAN, R. S.; KUMAR, V.; COLLINS, T. **Robbins Patologia Estrutural e Funcional**. 6 ed. Rio de Janeiro: Guanabara Koogan, 2000. p. 1087-1091.

SÁNCHEZ, A. R.; SHERIDAN, P. J.; KUPP, L. I. Is platelet-rich plasma the perfect enhancement factor? A current review. **Int. J. Oral Maxillofac. Implants**, Lombard, v. 18, n. 1, p. 93-103, Jan. 2003.

SCHMITZ, J. P.; HOLLINGER, J. O. The critical size defect as an experimental model for craniomandibulofacial nonunions. **Clin. Orthop. Relat. Res.**, Philadelphia, v. 205, n. 4, p. 299-308, Apr. 1986.

SONNLEITNER, D.; HUEMER, P.; SULLIVAN, D. Y. A simplified technique for producing platelet-rich plasma and platelet concentrate for intraoral bone grafting techniques: a technical note. **Int. J. Oral Maxillofac. Implants**, Lombard, v. 15, n. 6, p. 879-882, Nov./Dec. 2000.

TADJOEDIN, E. S. et al. Histological observations on biopsies harvested following sinus floor elevation using a bioactive glass material of narrow size range. **Clin. Oral Impls. Res.**, Copenhagen, v. 11, n. 4, p. 334–344, Aug. 2000.

TURUNEN, T. et al. Bioactive glass and calcium carbonate granules as filler material around titanium and bioactive glass implants in the medullar space of the rabbit tibia. **Clin. Oral Impls. Res.**, Copenhagen, v. 8, n. 2, p. 96-102, Apr. 1997.

TURUNEN, T. et al. Bioactive glass granules as a bone adjunctive material in maxillary sinus floor augmentation. **Clin. Oral Impls. Res.**, Copenhagen, v. 15, n. 2, p. 135–141, Apr. 2004.

VILLAÇA, J. H. et al. Bioactive glass efficacy in the periodontal healing of intrabony defects in monkey. **Braz. Dent. J.**, Ribeirão Preto, v. 16, n. 1, p. 67-74, Aug. 2005.

WILTFANG, J. et al. Effects of platelet-rich plasma on bone healing in combination with autogenous bone and bone substitutes in critical-size defects – an animal experiment. **Clin. Oral Impls. Res.**, Copenhagen, v. 15, n. 2, p. 187-193, Apr. 2004.

**ANEXO A – PARECER DO COMITÊ DE ÉTICA EM PESQUISA**

**Comitê de Ética em Pesquisa do CCBS (CEP-CCBS/CESMAC)**  
(Registro nº 1148 – CONEP / CNS / MS)

Protocolo nº 027A/2006

Maceió, 08 de Agosto de 2006

Sr. Pesquisador,

De acordo com o parecer elaborado na reunião plenária, do Comitê de Ética em Pesquisa do CCBS/CESMAC, considerando o Projeto de Pesquisa intitulado **“Eficácia da associação de vidro bioativo e plasma rico em plaquetas na reparação óssea em coelhos .”**, comunicamos que o mesmo foi avaliado e **aprovado**, podendo a pesquisa ser iniciada.

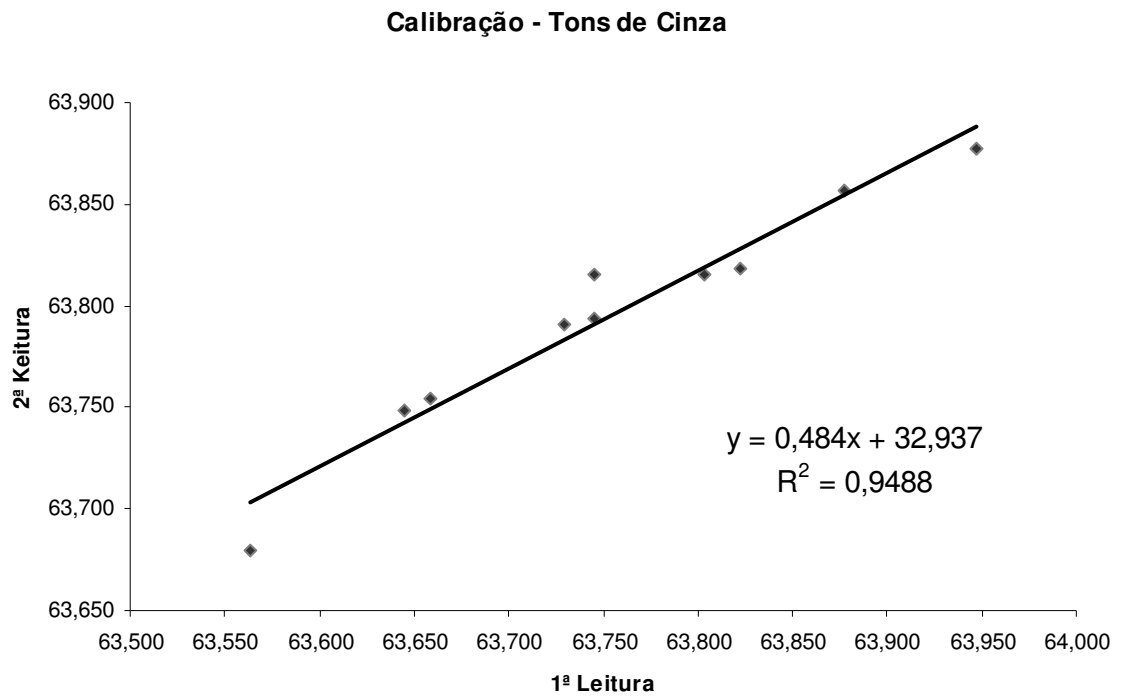
Nesta oportunidade, lembramos que o pesquisador tem o dever de durante a execução do experimento, manter o CEP informado através do envio de relatório acerca da pesquisa, seu desenvolvimento, bem como qualquer alteração ou interrupção da mesma.

Atenciosamente,

  
Prof. Cláudia Maria Lins Calheiros  
Coordenadora

**Ilmo. Sr. Prof. Luiz Alexandre Moura Penteado**  
APRL

**APÊNDICE A – Gráfico de correlação de Pearson entre leituras de tons de cinza (calibração)**



## APÊNDICE B – Estatística descritiva das médias de tons de cinza

(Bio Estat 4.0)

|                         | VB      | CO      | PRP+VB  | PRP     |
|-------------------------|---------|---------|---------|---------|
| Tamanho da amostra =    | 5       | 5       | 4       | 4       |
| Mínimo                  | 43,322  | 39,978  | 60,751  | 57,149  |
| Máximo                  | 55,624  | 53,513  | 71,329  | 64,674  |
| Amplitude Total         | 12,302  | 13,535  | 10,578  | 7,525   |
| Mediana                 | 52,795  | 48,751  | 66,294  | 60,5105 |
| Primeiro Quartil (25%)  | 50,153  | 43,296  | 63,1533 | 58,1203 |
| Terceiro Quartil (75%)  | 54,466  | 49,707  | 69,3078 | 63,1013 |
| Desvio Interquartilico  | 4,313   | 6,411   | 6,1545  | 4,981   |
| Média Aritmética        | 51,272  | 47,049  | 66,167  | 60,711  |
| Variância               | 23,9789 | 28,9573 | 22,3209 | 12,3382 |
| Desvio Padrão           | 4,8968  | 5,3812  | 4,7245  | 3,5126  |
| Erro Padrão             | 2,1899  | 2,4065  | 2,3623  | 1,7563  |
| Coeficiente de Variação | 9,55%   | 11,44%  | 7,14%   | 5,79%   |
| Assimetria (g1)         | -1,3673 | -0,3011 | -0,1084 | 0,1829  |
| Curtose (g2)            | 1,7052  | -1,2881 | -2,5847 | -3,7302 |
| Média Harmônica =       | 50,8641 | 46,5428 | 65,9126 | 60,5593 |
| N (média harmônica) =   | 5       | 5       | 4       | 4       |
| Média Geométrica =      | 51,0737 | 46,7978 | 66,0399 | 60,635  |
| N (média geométrica) =  | 5       | 5       | 4       | 4       |
| Variância (geom.) =     | 1,0043  | 1,0059  | 1,0022  | 1,0015  |
| Desvio Padrão (geom.) = | 1,1051  | 1,1234  | 1,0743  | 1,0595  |

**APÊNDICE C – Análise de variância e Teste de Tukey para comparação das médias de tons de cinza**

(Bio Estat 4.0)

| FONTES DE VARIAÇÃO | GL     | SQ        | QM    |
|--------------------|--------|-----------|-------|
| Tratamentos        | 3      | 10,1 e+02 | 336,7 |
| Erro               | 14     | 315,72    | 22,55 |
| F =                | 14,932 |           |       |
| (p) =              | 0,0003 |           |       |
| Média VB           | 51,272 |           |       |
| Média CO           | 47,049 |           |       |
| Média PRP+VB       | 66,167 |           |       |
| Média PRP          | 60,711 |           |       |

| Tukey:       | Diferença | Q      | (p)    |
|--------------|-----------|--------|--------|
| VB X CO      | 4,223     | 1,9885 | ns     |
| VB X PRP+VB  | 14,895    | 6,6124 | < 0,01 |
| VB X PRP     | 9,439     | 4,1903 | < 0,05 |
| CO X PRP+VB  | 19,118    | 8,4872 | < 0,01 |
| CO X PRP     | 13,662    | 6,0651 | < 0,01 |
| PRP+VB X PRP | 5,456     | 2,2978 | ns     |

## APÊNDICE D – Estatística descritiva das médias da planimetria

(Bio Estat 4.0)

|                         | PRP +VB | PRP     | VB     | CO     |
|-------------------------|---------|---------|--------|--------|
| Tamanho da amostra =    | 4       | 4       | 5      | 5      |
| Mínimo                  | 18,63   | 13,45   | 1,64   | 2,95   |
| Máximo                  | 39,7    | 39,94   | 11,16  | 16,79  |
| Amplitude Total         | 21,07   | 26,49   | 9,52   | 13,84  |
| Mediana                 | 21,935  | 24,85   | 5,83   | 6,25   |
| Primeiro Quartil (25%)  | 18,8325 | 16,4875 | 2,02   | 3,81   |
| Terceiro Quartil (75%)  | 28,6525 | 34,135  | 9,73   | 9,02   |
| Desvio Interquartilico  | 9,82    | 17,6475 | 7,71   | 5,21   |
| Média Aritmética        | 25,55   | 25,773  | 6,076  | 7,764  |
| Variância               | 97,556  | 154,103 | 18,847 | 31,037 |
| Desvio Padrão           | 9,877   | 12,414  | 4,341  | 5,571  |
| Erro Padrão             | 4,939   | 6,207   | 1,942  | 2,491  |
| Coeficiente de Variação | 38,66%  | 48,17%  | 71,45% | 71,76% |
| Assimetria (g1)         | 1,527   | 0,234   | 0,133  | 1,351  |
| Curtose (g2)            | 2,029   | -3,712  | -2,707 | 1,637  |
| Média Harmônica =       | 23,2796 | 21,3236 | 3,4043 | 5,3655 |
| N (média harmônica) =   | 4       | 4       | 5      | 5      |
| Média Geométrica =      | 24,3064 | 23,4561 | 4,6167 | 6,3882 |
| N (média geométrica) =  | 4       | 4       | 5      | 5      |
| Variância (geom.) =     | 1,0559  | 1,1193  | 1,4068 | 1,2314 |
| Desvio Padrão (geom.) = | 1,4244  | 1,6645  | 2,4267 | 1,9984 |



**APÊNDICE E – Análise de variância e Teste de Tukey para comparação das médias de planimetria**

(Bio Estat 4.0)

| FONTES DE VARIAÇÃO | GL      | SQ        | QM      |
|--------------------|---------|-----------|---------|
| Tratamentos        | 3       | 15,7 e+02 | 522,755 |
| Erro               | 14      | 95,5 e+01 | 68,179  |
| F =                | 7,6673  |           |         |
| (p) =              | 0,0032  |           |         |
| Média PRP+VB       | 25,55   |           |         |
| Média PRP          | 25,7725 |           |         |
| Média VB           | 6,076   |           |         |
| Média CO           | 7,764   |           |         |

| Tukey:              | Diferença | Q      | (p)    |
|---------------------|-----------|--------|--------|
| Médias PRP+VB x PRP | 0,2225    | 0,0539 | ns     |
| Médias PRP+VB x VB  | 19,474    | 4,9721 | < 0,05 |
| Médias PRP+VB x CO  | 17,786    | 4,5411 | < 0,05 |
| Médias PRP x VB     | 19,6965   | 5,0289 | < 0,05 |
| Médias PRP x CO     | 18,0085   | 4,5979 | < 0,05 |
| Médias VB x CO      | 1,688     | 0,4571 | ns     |

**APÊNDICE F – Leituras e médias originais dos tons de cinza dos tratamentos  
PRP e PRP+VB**

| Imagem 1 |                     |       |                        |       |
|----------|---------------------|-------|------------------------|-------|
| Leitura  | PRP (med + desvpad) |       | PRP+VB (med + desvpad) |       |
| 1        | 58,413              | 9,160 | 60,732                 | 7,778 |
| 2        | 58,367              | 9,112 | 60,806                 | 7,814 |
| 3        | 58,551              | 9,221 | 60,714                 | 7,755 |
| Média    | 58,444              | 9,164 | 60,751                 | 7,782 |

| Imagem 2 |                     |       |                        |        |
|----------|---------------------|-------|------------------------|--------|
| Leitura  | PRP (med + desvpad) |       | PRP+VB (med + desvpad) |        |
| 1        | 64,610              | 9,456 | 68,623                 | 10,728 |
| 2        | 64,740              | 9,514 | 68,533                 | 10,693 |
| 3        | 64,673              | 9,464 | 68,747                 | 10,778 |
| Média    | 64,674              | 9,478 | 68,634                 | 10,733 |

| Imagem 3 |                     |       |                        |        |
|----------|---------------------|-------|------------------------|--------|
| Leitura  | PRP (med + desvpad) |       | PRP+VB (med + desvpad) |        |
| 1        | 57,023              | 7,843 | 64,028                 | 11,066 |
| 2        | 57,169              | 7,940 | 64,018                 | 11,058 |
| 3        | 57,255              | 7,996 | 63,817                 | 11,031 |
| Média    | 57,149              | 7,926 | 63,954                 | 11,052 |

| Imagem 4 |                     |        |                        |        |
|----------|---------------------|--------|------------------------|--------|
| Leitura  | PRP (med + desvpad) |        | PRP+VB (med + desvpad) |        |
| 1        | 62,744              | 12,268 | 71,622                 | 12,339 |
| 2        | 62,537              | 12,171 | 71,373                 | 12,493 |
| 3        | 62,450              | 12,161 | 70,991                 | 12,442 |
| Média    | 62,577              | 12,200 | 71,329                 | 12,425 |

**APÊNDICE G – Leituras e médias originais dos tons de cinza dos tratamentos  
CO e VB**

| Imagem 1 |                    |       |                    |       |
|----------|--------------------|-------|--------------------|-------|
| Leitura  | CO (med + desvpad) |       | VB (med + desvpad) |       |
| 1        | 49,728             | 8,150 | 50,111             | 7,723 |
| 2        | 49,588             | 8,079 | 50,222             | 7,752 |
| 3        | 49,804             | 8,185 | 50,127             | 7,731 |
| Média    | 49,707             | 8,138 | 50,153             | 7,735 |

| Imagem 2 |                    |       |                    |       |
|----------|--------------------|-------|--------------------|-------|
| Leitura  | CO (med + desvpad) |       | VB (med + desvpad) |       |
| 1        | 48,721             | 8,255 | 55,592             | 8,532 |
| 2        | 48,769             | 8,300 | 55,547             | 8,543 |
| 3        | 48,762             | 8,277 | 55,732             | 8,652 |
| Média    | 48,751             | 8,277 | 55,624             | 8,576 |

| Imagem 3 |                    |       |                    |       |
|----------|--------------------|-------|--------------------|-------|
| Leitura  | CO (med + desvpad) |       | VB (med + desvpad) |       |
| 1        | 43,188             | 8,511 | 52,616             | 9,383 |
| 2        | 43,393             | 8,624 | 52,880             | 9,397 |
| 3        | 43,307             | 8,572 | 52,890             | 9,399 |
| Média    | 43,296             | 8,569 | 52,795             | 9,393 |

| Imagem 4 |                    |        |                    |        |
|----------|--------------------|--------|--------------------|--------|
| Leitura  | CO (med + desvpad) |        | VB (med + desvpad) |        |
| 1        | 39,953             | 11,086 | 43,552             | 15,037 |
| 2        | 40,070             | 11,060 | 42,838             | 14,806 |
| 3        | 39,912             | 10,002 | 43,577             | 14,996 |
| Média    | 39,978             | 10,716 | 43,322             | 14,946 |

| Imagem 5 |                    |       |                    |       |
|----------|--------------------|-------|--------------------|-------|
| Leitura  | CO (med + desvpad) |       | VB (med + desvpad) |       |
| 1        | 53,671             | 5,864 | 54,708             | 5,838 |
| 2        | 53,252             | 4,769 | 54,278             | 5,438 |
| 3        | 53,617             | 5,734 | 54,412             | 5,568 |
| Média    | 53,513             | 5,456 | 54,466             | 5,615 |

**APÊNDICE H – Leituras e médias originais da planimetria dos tratamentos  
PRP+VB e PRP**

| Nível | PRP+VB | PRP   |
|-------|--------|-------|
| 1     | 2,86   | 0,00  |
| 1     | 0,00   | 0,00  |
| -1    | 7,14   | 5,71  |
| -1    | 4,29   | 3,57  |
| 2     | 5,71   | 2,14  |
| 2     | 5,71   | 5,00  |
| -2    | 14,29  | 7,86  |
| -2    | 16,43  | 9,29  |
| 3     | 6,43   | 3,57  |
| 3     | 7,14   | 5,00  |
| -3    | 21,43  | 19,29 |
| -3    | 23,57  | 14,29 |
| 4     | 8,57   | 8,57  |
| 4     | 5,00   | 5,71  |
| -4    | 37,14  | 21,43 |
| -4    | 42,86  | 22,14 |
| 5     | 7,86   | 10,71 |
| 5     | 14,29  | 5,00  |
| -5    | 47,86  | 42,86 |
| -5    | 50,00  | 37,14 |
| 6     | 8,57   | 9,29  |
| 6     | 12,14  | 7,86  |
| -6    | 45,00  | 35,71 |
| -6    | 52,86  | 40,71 |
| Média | 18,63  | 13,45 |

**ANIMAL - 1**

| Nível | PRP+VB | PRP   |
|-------|--------|-------|
| 1     | 0,71   | 5,00  |
| 1     | 1,43   | 2,86  |
| -1    | 0,00   | 20,00 |
| -1    | 0,00   | 11,43 |
| 2     | 2,86   | 15,71 |
| 2     | 7,14   | 21,43 |
| -2    | 6,43   | 18,57 |
| -2    | 0,00   | 18,57 |
| 3     | 27,14  | 15,71 |
| 3     | 16,43  | 19,29 |
| -3    | 10,71  | 15,00 |
| -3    | 27,86  | 21,43 |
| 4     | 33,57  | 16,43 |
| 4     | 43,57  | 25,00 |
| -4    | 21,43  | 21,43 |
| -4    | 37,86  | 21,43 |
| 5     | 69,29  | 14,29 |
| 5     | 27,86  | 13,57 |
| -5    | 48,57  | 16,43 |
| -5    | 43,57  | 19,29 |
| 6     | 37,14  | 22,14 |
| 6     | 33,57  | 22,86 |
| -6    | 45,71  | 22,86 |
| -6    | 56,43  | 19,29 |
| Média | 24,97  | 17,50 |

**ANIMAL - 2**

| Nível | PRP+VB | PRP   |
|-------|--------|-------|
| 1     | 25,71  | 42,86 |
| 1     | 24,29  | 39,29 |
| -1    | 32,86  | 17,14 |
| -1    | 23,57  | 34,29 |
| 2     | 32,14  | 48,57 |
| 2     | 42,14  | 50,00 |
| -2    | 35,71  | 37,14 |
| -2    | 26,43  | 37,86 |
| 3     | 58,57  | 43,57 |
| 3     | 50,00  | 30,71 |
| -3    | 30,71  | 60,00 |
| -3    | 54,29  | 43,57 |
| 4     | 42,14  | 22,86 |
| 4     | 30,71  | 54,29 |
| -4    | 45,71  | 42,86 |
| -4    | 43,57  | 35,00 |

**ANIMAL - 3**

| Nível | PRP+VB | PRP   |
|-------|--------|-------|
| 1     | 0,00   | 42,14 |
| 1     | 0,00   | 32,14 |
| -1    | 0,00   | 35,00 |
| -1    | 0,00   | 23,57 |
| 2     | 0,00   | 40,71 |
| 2     | 0,00   | 52,14 |
| -2    | 0,00   | 40,00 |
| -2    | 0,00   | 55,71 |
| 3     | 8,57   | 35,00 |
| 3     | 18,57  | 25,71 |
| -3    | 0,71   | 27,86 |
| -3    | 0,00   | 23,57 |
| 4     | 32,14  | 33,57 |
| 4     | 15,00  | 28,57 |
| -4    | 5,71   | 24,29 |
| -4    | 31,43  | 28,57 |

**ANIMAL - 4**

|       |       |       |
|-------|-------|-------|
| 5     | 46,43 | 53,57 |
| 5     | 50,71 | 49,29 |
| -5    | 38,57 | 48,57 |
| -5    | 44,29 | 39,29 |
| 6     | 35,71 | 15,71 |
| 6     | 44,29 | 37,86 |
| -6    | 48,57 | 38,57 |
| -6    | 45,71 | 35,71 |
| Média | 39,70 | 39,94 |

|       |       |       |
|-------|-------|-------|
| 5     | 45,00 | 28,57 |
| 5     | 53,57 | 29,29 |
| -5    | 32,14 | 30,71 |
| -5    | 44,29 | 29,29 |
| 6     | 46,43 | 27,86 |
| 6     | 24,29 | 26,43 |
| -6    | 44,29 | 27,14 |
| -6    | 51,43 | 25,00 |
| Média | 18,90 | 32,20 |

**APÊNDICE I – Leituras e médias originais da planimetria dos tratamentos VB e**

**CO**

| Nível | VB    | CO    |
|-------|-------|-------|
| 1     | 0,00  | 0,00  |
| 1     | 0,00  | 0,00  |
| -1    | 0,00  | 0,00  |
| -1    | 0,00  | 0,00  |
| 2     | 0,00  | 0,00  |
| 2     | 0,00  | 5,71  |
| -2    | 0,00  | 0,00  |
| -2    | 0,00  | 0,00  |
| 3     | 14,29 | 0,00  |
| 3     | 2,86  | 0,00  |
| -3    | 0,00  | 5,71  |
| -3    | 7,14  | 3,57  |
| 4     | 24,29 | 0,00  |
| 4     | 0,00  | 0,00  |
| -4    | 0,00  | 25,00 |
| -4    | 0,00  | 22,86 |
| 5     | 25,71 | 0,00  |
| 5     | 12,14 | 0,00  |
| -5    | 8,57  | 17,86 |
| -5    | 34,29 | 26,43 |
| 6     | 29,29 | 0,00  |
| 6     | 35,00 | 0,00  |
| -6    | 21,43 | 18,57 |
| -6    | 18,57 | 24,29 |
| Média | 9,73  | 6,25  |

**ANIMAL - 1**

| Nível | VB    | CO    |
|-------|-------|-------|
| 1     | 5,00  | 25,00 |
| 1     | 0,00  | 23,57 |
| -1    | 0,00  | 14,29 |
| -1    | 0,71  | 29,29 |
| 2     | 13,57 | 17,14 |
| 2     | 15,00 | 15,71 |
| -2    | 0,00  | 20,00 |
| -2    | 2,14  | 16,43 |
| 3     | 11,43 | 17,14 |
| 3     | 12,86 | 17,14 |
| -3    | 0,00  | 20,71 |
| -3    | 0,00  | 12,86 |
| 4     | 0,00  | 12,86 |
| 4     | 0,00  | 19,29 |
| -4    | 10,00 | 11,43 |
| -4    | 17,86 | 12,86 |
| 5     | 0,00  | 17,14 |
| 5     | 0,00  | 18,57 |
| -5    | 20,71 | 11,43 |
| -5    | 17,86 | 23,57 |
| 6     | 0,00  | 15,71 |
| 6     | 1,43  | 7,86  |
| -6    | 4,29  | 10,00 |
| -6    | 7,14  | 12,86 |
| Média | 5,83  | 16,79 |

**ANIMAL - 2**

| Nível | VB   | CO    |
|-------|------|-------|
| 1     | 0,00 | 12,14 |
| 1     | 0,00 | 6,43  |
| -1    | 0,00 | 0,00  |
| -1    | 0,00 | 0,00  |
| 2     | 0,00 | 13,57 |
| 2     | 0,00 | 10,71 |
| -2    | 1,43 | 0,00  |
| -2    | 0,71 | 0,00  |
| 3     | 0,00 | 15,71 |
| 3     | 0,00 | 18,57 |
| -3    | 4,29 | 0,00  |
| -3    | 4,29 | 0,00  |
| 4     | 1,43 | 14,29 |
| 4     | 0,71 | 14,29 |
| -4    | 5,00 | 4,29  |
| -4    | 5,71 | 4,29  |
| 5     | 1,43 | 24,29 |
| 5     | 2,14 | 18,57 |

**ANIMAL - 3**

| Nível | VB    | CO    |
|-------|-------|-------|
| 1     | 9,29  | 0,00  |
| 1     | 10,71 | 0,00  |
| -1    | 8,57  | 0,00  |
| -1    | 10,71 | 0,00  |
| 2     | 0,00  | 0,00  |
| 2     | 0,00  | 0,00  |
| -2    | 0,00  | 0,00  |
| -2    | 0,00  | 0,00  |
| 3     | 0,00  | 0,00  |
| 3     | 0,00  | 0,00  |
| -3    | 0,00  | 2,14  |
| -3    | 0,00  | 2,86  |
| 4     | 0,00  | 0,00  |
| 4     | 0,00  | 0,00  |
| -4    | 0,00  | 0,00  |
| -4    | 0,00  | 21,43 |
| 5     | 0,00  | 0,00  |
| 5     | 0,00  | 0,00  |

**ANIMAL - 4**

|       |      |       |
|-------|------|-------|
| -5    | 5,71 | 5,71  |
| -5    | 5,71 | 4,29  |
| 6     | 0,00 | 20,00 |
| 6     | 0,00 | 19,29 |
| -6    | 3,57 | 3,57  |
| -6    | 6,43 | 6,43  |
| Média | 2,02 | 9,02  |

|       |      |       |
|-------|------|-------|
| -5    | 0,00 | 16,43 |
| -5    | 0,00 | 12,86 |
| 6     | 0,00 | 9,29  |
| 6     | 0,00 | 5,71  |
| -6    | 0,00 | 0,00  |
| -6    | 0,00 | 0,00  |
| Média | 1,64 | 2,95  |

| Nível | VB    | CO    |
|-------|-------|-------|
| 1     | 5,00  | 0,00  |
| 1     | 2,14  | 0,00  |
| -1    | 4,29  | 12,14 |
| -1    | 10,71 | 12,14 |
| 2     | 5,71  | 0,00  |
| 2     | 4,29  | 0,00  |
| -2    | 7,14  | 10,00 |
| -2    | 6,43  | 7,14  |
| 3     | 0,00  | 0,00  |
| 3     | 0,00  | 0,00  |
| -3    | 15,71 | 10,00 |
| -3    | 15,00 | 7,14  |
| 4     | 7,14  | 0,00  |
| 4     | 2,86  | 0,00  |
| -4    | 15,71 | 5,00  |
| -4    | 17,14 | 10,71 |
| 5     | 1,43  | 0,00  |
| 5     | 2,86  | 0,00  |
| -5    | 22,86 | 0,00  |
| -5    | 22,86 | 0,00  |
| 6     | 5,00  | 2,14  |
| 6     | 7,14  | 2,14  |
| -6    | 41,43 | 5,71  |
| -6    | 45,00 | 7,14  |
| Média | 11,16 | 3,81  |

ANIMAL - 5

Autorizo cópia total ou parcial desta obra, apenas para fins de estudo e pesquisa, sendo expressamente vedado qualquer tipo de reprodução para fins comerciais sem prévia autorização específica do autor.

Luiz Alexandre Moura Penteado

Taubaté, junho 2007



Penteado, Luiz Alexandre Moura Penteado

Eficácia da associação de vidro bioativo e plasma rico em plaquetas na reparação óssea em coelhos / Luiz Alexandre Moura Penteado. – 2007.

87f. : il.

Dissertação (mestrado) – Universidade de Taubaté, Departamento de Odontologia, 2007.

Orientação: Prof. Dr. Carlos Eduardo Dias Colombo, Departamento de Odontologia.

1. Regeneração óssea. 2. Substitutos ósseos. 3. Plasma rico em plaquetas. I. Título.

# Livros Grátis

( <http://www.livrosgratis.com.br> )

Milhares de Livros para Download:

[Baixar livros de Administração](#)

[Baixar livros de Agronomia](#)

[Baixar livros de Arquitetura](#)

[Baixar livros de Artes](#)

[Baixar livros de Astronomia](#)

[Baixar livros de Biologia Geral](#)

[Baixar livros de Ciência da Computação](#)

[Baixar livros de Ciência da Informação](#)

[Baixar livros de Ciência Política](#)

[Baixar livros de Ciências da Saúde](#)

[Baixar livros de Comunicação](#)

[Baixar livros do Conselho Nacional de Educação - CNE](#)

[Baixar livros de Defesa civil](#)

[Baixar livros de Direito](#)

[Baixar livros de Direitos humanos](#)

[Baixar livros de Economia](#)

[Baixar livros de Economia Doméstica](#)

[Baixar livros de Educação](#)

[Baixar livros de Educação - Trânsito](#)

[Baixar livros de Educação Física](#)

[Baixar livros de Engenharia Aeroespacial](#)

[Baixar livros de Farmácia](#)

[Baixar livros de Filosofia](#)

[Baixar livros de Física](#)

[Baixar livros de Geociências](#)

[Baixar livros de Geografia](#)

[Baixar livros de História](#)

[Baixar livros de Línguas](#)

[Baixar livros de Literatura](#)  
[Baixar livros de Literatura de Cordel](#)  
[Baixar livros de Literatura Infantil](#)  
[Baixar livros de Matemática](#)  
[Baixar livros de Medicina](#)  
[Baixar livros de Medicina Veterinária](#)  
[Baixar livros de Meio Ambiente](#)  
[Baixar livros de Meteorologia](#)  
[Baixar Monografias e TCC](#)  
[Baixar livros Multidisciplinar](#)  
[Baixar livros de Música](#)  
[Baixar livros de Psicologia](#)  
[Baixar livros de Química](#)  
[Baixar livros de Saúde Coletiva](#)  
[Baixar livros de Serviço Social](#)  
[Baixar livros de Sociologia](#)  
[Baixar livros de Teologia](#)  
[Baixar livros de Trabalho](#)  
[Baixar livros de Turismo](#)