

LETICIA SANTOS BICUDO

**Valor da ecocardiografia tridimensional em tempo real  
em portadores de cardiomiopatia hipertrófica.  
Comparação com a ecocardiografia bidimensional e a  
ressonância magnética cardiovascular**

Tese apresentada à Faculdade de Medicina  
da Universidade de São Paulo para a  
obtenção do título de Doutor em Ciências

Área de concentração: Cardiologia

Orientador: Prof. Dr. Wilson Mathias Junior

São Paulo

2007

# **Livros Grátis**

<http://www.livrosgratis.com.br>

Milhares de livros grátis para download.



## DEDICATÓRIA

À minha mãe,

**Neyde**, guerreira, amiga eterna.

Aos meus verdadeiros tesouros,

**Vinicius**, meu amor, pela atenção, dedicação, apoio, energia,  
companheirismo e respeito em todos os momentos;

**Sophia e Victória**, minhas princesas, razão maior do meu  
viver, símbolos de sabedoria, vitória, plenitude, amor e compreensão.

## AGRADECIMENTOS

Nesta trajetória em que se concretiza um sonho e se transpõe uma nova etapa, o crescimento pessoal e profissional na realização de um trabalho de pesquisa é muito envolvente. Para obtermos êxito somos dependentes e aliados uns dos outros, nos fortalecemos e aprendemos a vencer nossos limites com persistência, determinação e amor.

Minha eterna gratidão a todos que me auxiliaram neste caminho.

Ao meu orientador, **Prof. Dr. Wilson Mathias Junior**, por todos estes anos em que me ensina com arte a ecocardiografia e a pesquisa, com sabedoria e dedicação, agradeço pela confiança e apoio em todos os momentos.

À **Dra. Jeane Mike Tsutsui**, pelo auxílio na elaboração e revisão do material desta tese e por tornar possível este trabalho.

Ao **Dr. Afonso Akio Shiozaki**, pelo apoio incondicional e presteza na avaliação do material envolvendo a ressonância magnética cardiovascular.

Ao **Prof. Dr. Carlos Eduardo Rochitte, Prof. Dr. Carlos Vicente Serrano Junior e Dr. Valdir Ambrósio Moisés**, pela revisão do material desta tese e ilustres sugestões na qualificação.

Ao **Prof. Dr. Eugenio Picano**, pelos ensinamentos, incentivo e apoio marcante e enriquecedor foi poder participar de seu grupo de trabalho.

Ao **Prof. Dr. José Antonio Franchine Ramires** pelo brilhantismo em transmitir a arte de ensinar.

Aos **Professores, Doutores, Protásio Lemos da Luz, Noedir Antonio Groppo Stolf, Luiz Antonio Machado César, Edimar Alcides Bocchi e Fernando Bacal**, pela sabedoria com que me transmitiram informações que representaram os pilares no desenvolvimento de minha pesquisa.

Ao **Prof. Dr. Expedito Eustáquio Ribeiro da Silva, Prof. Dr. Lélío Alves da Silva e Dr. Ricardo Augusto Fávero Salvadori**, pela confiança e incentivo na área de pesquisa, no início de minha formação profissional.

Aos **assistentes, pós-graduandos e residentes** que me auxiliaram com o material da tese, meus sinceros agradecimentos.

Ao grupo de enfermagem, em especial a **Elaine Cristina Rodrigues, Claudete H.S. Rocha e Ivaneide O. N. Farias**, pelo carinho e atenção dispensados, e pelo empenho durante o período de coleta de dados e realização de exames, sem o qual eu não obteria êxito na concretização deste trabalho.

À **Neusa Rodrigues Dini, Juliana Lattari Sobrinho e Eva Malheiros G. de Oliveira**, pelo suporte e auxílio durante toda a pós-graduação.

Ao **André Mariz**, pelo suporte técnico, fundamental para a análise de dados do material da tese.

Ao **Sidnei da Silva**, pela dedicação e pronta assistência, no trabalho gráfico.

À **Elaine Cristina Gardinali Santos**, pela simpatia, prontidão e primor em seu trabalho de revisão ortográfica e processo de encadernação da tese.

Ao **Dr. Diogo Aparecido Simão**, pelo apoio e compreensão.

Às minhas secretárias, **Andréia e Carla**, pela crucial assistência durante a fase final do desenvolvimento desta tese.

A todos os pacientes que participaram deste estudo, pela paciência e colaboração, tornando possível sua realização.



Esta tese está de acordo com:

Referências: adaptado de *International Committee of Medical Journals Editors* (Vancouver)

Universidade de São Paulo. Faculdade de Medicina. Serviço de Biblioteca e Documentação. *Guia de apresentação de dissertações, teses e monografias*. Elaborado por Anneliese Carneiro da Cunha, Maria Julia de A. L. Freddi, Maria F. Crestana, Marinalva de Souza Aragão, Suely Campos Cardoso, Valéria Vilhena. São Paulo: Serviço de Biblioteca e Documentação; 2004.

Abreviaturas dos títulos dos periódicos de acordo com List of Journals Indexed in Index Medicus.

## SUMÁRIO

1 INTRODUÇÃO.....	01
1.1 Aspectos genéticos e epidemiológicos.....	07
1.2 Critérios de diagnóstico.....	08
1.3 Métodos gráficos e de diagnóstico por imagem.....	10
1.3.1 Eletrocardiografia.....	10
1.3.2 RX de tórax.....	11
1.3.3 Medicina nuclear.....	11
1.3.4 Estudo hemodinâmico.....	12
1.3.5 Ressonância magnética cardiovascular.....	12
1.3.6 Ecocardiografia.....	15
1.3.6.1 Ecocardiografia bidimensional com Doppler e mapeamento de fluxo em cores.....	16
1.3.6.2 Ecocardiografia tridimensional.....	23
2 OBJETIVOS.....	28
3 MÉTODOS.....	30
3.1 Desenho do estudo.....	31
3.2 Casuística.....	31
3.3 Critérios de inclusão.....	31
3.4 Ecocardiografia.....	31
3.4.1 Ecocardiografia bidimensional.....	32

3.4.2 Ecocardiografia tridimensional em tempo real.....	35
3.5 Ressonância magnética cardiovascular.....	39
4 ANÁLISE ESTATÍSTICA.....	43
5 RESULTADOS.....	46
5.1 Resultados gerais.....	47
5.2 Análise segmentar.....	48
5.3 Correlação dos volumes diastólico final e sistólico final do VE.....	50
5.4 Correlação da FEVE pela E2D, E3DTR e RMC.....	54
5.5 Correlação da massa do VE pela E3DTR e pela RMC.....	56
5.6 Análise do MAS pela E2D e E3DTR.....	58
5.7 Análise do índice geométrico do ventrículo esquerdo.....	59
5.8 Análise do índice sistólico de dissincronia do VE pela E3DTR.....	60
5.9 Análise da variabilidade intra-observador.....	60
6 DISCUSSÃO.....	62
7 CONCLUSÕES.....	71
8 REFERÊNCIAS.....	73
9 BIBLIOGRAFIA CONSULTADA.....	90

## LISTA DE SIGLAS

CMH	Cardiomiopatia hipertrófica
DAC	Doença arterial coronária
DDVE	Diâmetro diastólico do ventrículo esquerdo
DSVE	Diâmetro sistólico do ventrículo esquerdo
E2D	Ecocardiografia bidimensional
E3D	Ecocardiografia tridimensional
E3DTR	Ecocardiografia tridimensional em tempo real
FEVE	Fração de ejeção do ventrículo esquerdo
HAS	Hipertensão arterial sistêmica
HCFMUSP	Hospital das Clínicas da Faculdade de Medicina da Universidade de São Paulo
HVE	Hipertrofia ventricular esquerda
InCor	Instituto do Coração
MAS	Movimento anterior sistólico da valva mitral
RMC	Ressonância magnética cardiovascular
SIV	Septo interventricular
VE	Ventrículo esquerdo
VDFVE	Volume diastólico final do ventrículo esquerdo
VSFVE	Volume sistólico final do ventrículo esquerdo
VSVE	Via de saída do ventrículo esquerdo

## LISTA DE SÍMBOLOS

a	anos
ASC	área da superfície corpórea
cm	centímetro
g	grama
kg	quilograma
m <sup>2</sup>	metro quadrado
mm	milímetro
mmol/kg	milimol por quilograma
ml	mililitro
ms	milissegundo
mT/m	miliTesla por metro
mT/m/s	Tesla por metro por segundo
N	número da amostra da população estudada
%	porcentual
r	coeficiente de correlação linear de <i>Pearson</i>
Rc	coeficiente de concordância de <i>Lin</i>
T	Tesla

## LISTA DE FIGURAS

Figura 1 -	Imagem da via de saída do VE pela ressonância magnética cardiovascular evidencia hipertrofia miocárdica com predomínio septal.....	13
Figura 2 -	Imagens do corte longitudinal (2A) e do corte transversal (2B) pela ressonância magnética cardiovascular evidenciam sinais de realce tardio miocárdico.....	14
Figura 3 -	Ecocardiograma bidimensional mostrando o plano paraesternal transversal com evidência de hipertrofia miocárdica mais acentuada na parede septal.....	17
Figura 4 -	Planos ecocardiográficos: paraesternal longitudinal (4A), com hipertrofia predominante ínfero-lateral, paraesternal transversal (4B) com evidência de hipertrofia global, apical duas câmaras (4C), mostrando hipertrofia predominante da parede inferior e apical quatro câmaras (4D), com hipertrofia predominante na parede ântero-lateral.....	17
Figura 5 -	Figura 5A: Imagem ecocardiográfica bidimensional do plano paraesternal longitudinal à esquerda demonstra a hipertrofia miocárdica acentuada e o movimento anterior sistólico da valva mitral. Figura 5B: Plano paraesternal transversal, ao nível valvar mitral, evidencia a hipertrofia miocárdica importante e o movimento anterior sistólico da valva mitral.....	18
Figura 6 -	Movimento anterior sistólico da cúspide anterior da valva mitral observado a ecocardiografia modo M.....	19
Figura 7 -	Imagem ecocardiográfica bidimensional com mapeamento de fluxo em cores, no plano apical 3 câmaras, evidencia fluxo turbulento em via de saída do ventrículo esquerdo e insuficiência mitral concomitante.....	20

Figura 8 -	Espectro Doppler evidencia gradiente sistólico entre a VSVE e a aorta, de 88mmHg.....	21
Figura 9 -	Estudo Doppler demonstra sinais de disfunção diastólica discreta do ventrículo esquerdo (tipo I), com relação E/A=0,8 e tempo de desaceleração da onda E=370ms.....	22
Figura 10 -	Exemplo de obtenção de imagem pelo método tridimensional de reconstrução com aquisição rotacional pela ecocardiografia.....	24
Figura 11 -	Transdutor matricial com imagem representativa da emissão do feixe piramidal de ultra-som.....	25
Figura 12 -	Forma de aquisição de todo o coração em bloco pela emissão de feixe piramidal de ultra-som.....	26
Figura 13 -	Planos paraesternal longitudinal (13A) e transversal (13B) da imagem obtida pela E2D - (1)Distância do MAS ao anel aórtico. (2)Extensão longitudinal do MAS. (3)Extensão transversal do MAS.....	35
Figura 14 -	Figura 14A: Imagem obtida pela E3DTR representa o delineamento da borda endocárdica do VE a partir do plano apical, em 09 cortes transversais. Figura 14B: Imagem obtida pela E3DTR exemplifica o delineamento da borda endocárdica do VE e demonstra o mapeamento e reconstrução tridimensional dos 17 segmentos do VE....	37
Figura 15 -	Planos paraesternal longitudinal (15A) e transversal (15B) da imagem obtida pela E3DTR. (1): Distância do MAS ao anel aórtico; (2): Extensão longitudinal do MAS e (3): Extensão transversal do MAS.....	39

- Figura 16 - Gráficos de dispersão com análise de concordância pelo método de *Lin* (gráficos 16A, 16B e 16C), com referência às correlações das medidas lineares de todos os segmentos do VE entre E2D e E3DTR, E2D e RMC, E3DTR e RMC; e dados gráficos pelo método de *Bland-Altman* referente à análise das diferenças entre as medidas dos segmentos pelos métodos da E2D e E3DTR pela média entre as medidas pela E2D e E3DTR (16D); diferenças entre as medidas pela E2D e RMC, pela média entre E2D e RMC (16E); e diferença entre as medidas pela E3DTR e RMC, pela média entre 3DTR e RMC (16F)..... 50
- Figura 17 - Gráficos de dispersão com análise de concordância de *Lin* das medidas do VDFVE (17A, 17B e 17C) obtidas respectivamente pela E2D e E3DTR, pela E2D e RMC e pela E3DTR e RMC. Análise pelo método de *Bland-Altman* da diferença do VDFVE obtido pela diferença entre as medidas pela E2D e E3DTR, pela média entre E2D e E3DTR (17D); pela diferença entre as medidas pela E2D e RMC, pela média entre E2D e RMC (17E) e pela diferença entre as medidas pela E3DTR e RMC, pela média entre E3DTR e RMC (17F)..... 52
- Figura 18 - Gráficos de dispersão com análise de concordância de *Lin* das medidas do VSFVE (18A, 18B e 18C) obtidas respectivamente pela E2D e E3DTR, pela E2D e RMC e pela E3DTR e RMC. Análise pelo método de *Bland-Altman* da diferença das medidas do VSFVE obtidas pela diferença entre as medidas pela E2D e E3DTR, pela média entre E2D e E3 DTR (18D); pela diferença entre as medidas pela E2D e RMC, pela média entre E2D e RMC (18E) e pela diferença entre as medidas pela E3DTR e RMC, pela média entre E3DTR e RMC (18F)..... 54



<p>Figura 19 - Gráficos de dispersão com análise de concordância pelo método de <i>Lin</i> (19A, 19B e 19C), com referência às medidas da FEVE obtidas pela E2D, E3DTR e RMC. Análise pelo método de <i>Bland-Altman</i> das diferenças entre as medidas da FEVE pelos métodos da E2D e E3DTR, pela média entre E2D e E3DTR (19D); da diferença entre E2D e RMC, pela média entre E2D e RMC (19E); e da diferença entre E3DTR e RMC, pela média entre E3DTR e RMC (19F).....</p>	56
<p>Figura 20 - Figura 20A: Análise comparativa das medidas da massa ventricular esquerda obtidas pela E3DTR e pela RMC, pelo método de concordância de <i>Lin</i>. Figura 20B: Análise <i>Bland-Altman</i> da diferença entre as medidas obtidas da massa ventricular esquerda pela E3DTR e pela RMC, pela média entre as medidas pela E3DTR e pela RMC.....</p>	57

## LISTA DE TABELAS

Tabela 1 -	Dados descritivos da população do estudo.....	47
Tabela 2 -	Análise da correlação das medidas lineares de todos os segmentos do ventrículo esquerdo pelos métodos de <i>Lin</i> e <i>Bland-Altman</i> .....	49
Tabela 3 -	Dados estatísticos da análise do VDFVE pelo método de <i>Bland-Altman</i> .....	51
Tabela 4 -	Dados estatísticos da análise do VSFVE pelo método de <i>Bland-Altman</i> .....	53
Tabela 5 -	Resultado da análise estatística pelo método de <i>Bland-Altman</i> para a FEVE obtida pela ecocardiografia bidimensional, pela ecocardiografia tridimensional em tempo real e pela ressonância magnética cardiovascular.	55
Tabela 6 -	Dados descritivos da população do estudo referente à idade e aos parâmetros volumétricos, função sistólica e massa do VE.....	58
Tabela 7 -	Análise do índice geométrico do ventrículo esquerdo pela E2D, pela E3DTR e pela RMC.....	59
Tabela 8 -	Correlação intraclasse para a variabilidade intra-observador.....	61

## RESUMO

Bicudo LS. Valor da ecocardiografia tridimensional em tempo real em portadores de cardiomiopatia hipertrófica. Comparação com a ecocardiografia bidimensional e a ressonância magnética cardiovascular [Tese]. São Paulo: Faculdade de Medicina, Universidade de São Paulo; 2007. 82p.

**INTRODUÇÃO:** A ecocardiografia tridimensional em tempo real (E3DTR) vem provando sua acurácia para quantificar os volumes do ventrículo esquerdo (VE), fração de ejeção (FEVE) e massa em pacientes com cardiomiopatia. Na cardiomiopatia hipertrófica (CMH), onde a morfologia ventricular pode estar muito alterada, a análise das estruturas cardíacas é fundamental para indicação da terapêutica ideal. A ressonância magnética cardiovascular (RMC) é um método superior na análise segmentar do VE em comparação a ecocardiografia bidimensional (E2D), mas com alta complexidade e existente em poucos centros diagnósticos, com contra-indicações e limitações para a sua realização. **MÉTODOS:** Estudo transversal, comparativo, duplo cego, em 20 portadores de CMH, com E2D, E3DTR e RMC realizados com intervalo máximo de 06 meses e armazenados em formato digital. A espessura das paredes, volumes, função sistólica e massa ventricular esquerda foram analisados pelos métodos ecocardiográficos e pela RMC, assim como o movimento anterior sistólico da valva mitral, o índice geométrico do VE e o índice sistólico de dissincronia do VE. **ANÁLISE ESTATÍSTICA:** Análise estatística pelo coeficiente de concordância de Lin, correlação linear de Pearson e modelo de Bland-Altman. **RESULTADOS:** Foi obtida exequibilidade elevada acima de 94%, dependente do parâmetro avaliado. Concordância satisfatória e forte correlação linear evidenciada para a análise segmentar ( $R_c > 0.84$  e  $r > 0.85$ ;  $p < 0.0001$ ) observada para os métodos ecocardiográficos comparados à RMC, com concordância excelente entre os métodos ecocardiográficos ( $R_c = 0,92$  e  $r = 0,92$ ,  $p < 0,0001$ ). Concordância satisfatória e forte correlação linear para a fração de ejeção do VE ( $R_c = 0.83$  e  $r = 0.93$ ;  $p < 0.0001$ ) pela E3DTR comparada à RMC. Concordância excelente e forte correlação linear para o VDFVE e VSFVE pela E3DTR comparada à RMC e pela E2D comparada à E3DTR ( $R_c > 0.90$  and  $r > 0.95$ ;  $p < 0.0001$ ), assim como para a massa do VE, para os métodos E3DTR e RMC ( $R_c = 0.96$  e  $r = 0.97$ ;  $p < 0.0001$ ). Evidenciada maior exequibilidade da análise do MAS pela E3DTR. O índice geométrico do VE foi  $> 0,15 \text{mm} \times \text{m}^2 \times \text{m}^{-1}$  para todos os métodos. Observada correlação negativa entre o índice de dissincronia do VE e o percentual de fibrose miocárdica, sem significância estatística. **CONCLUSÕES:** A E3DTR é precisa e superior à E2D na avaliação da distribuição da hipertrofia miocárdica, quantificação dos volumes, função e massa ventricular esquerda em pacientes com CMH quando comparada à RMC, e parece ser superior na análise do MAS, pela melhor visão espacial da valva mitral. Todas as

medidas do índice geométrico do ventrículo esquerdo estavam acima de  $0,15\text{mmxm}^2\text{xml}^{-1}$ , compatível com CMH. Não foi identificada correlação entre o índice sistólico de dissincronia ventricular esquerda e a fibrose miocárdica.

Descritores: 1. Cardiomiopatia hipertrófica. 2. Diagnóstico por imagem / métodos. 3. Ecocardiografia tridimensional. 4. Imagem por ressonância magnética. 5. Ecocardiografia

## ABSTRACT

Bicudo LS. Value of real-time three-dimensional echocardiography in patients with hypertrophic cardiomyopathy. Comparison with two-dimensional echocardiography and magnetic resonance imaging. [Thesis]. São Paulo: University of São Paulo Medical School; 2007. 82p.

**INTRODUCTION:** Real-time three-dimensional echocardiography (RT3D) has been demonstrated an accurate technique for the quantification of left ventricular (LV) volumes, ejection fraction (LVEF), and mass. In patients with hypertrophic cardiomyopathy (HCM), in which alterations of ventricular morphology are common, cardiac structural analysis is of utmost importance for guiding adequate therapy. Although magnetic resonance imaging (MRI) seems to have better definition for segmental analysis than two-dimensional echocardiography, (2D-E), it is considered a complex test with low availability and some limitations for use. **METHODS:** Comparative and double-blinded study in 20 patients with HCM. All patients underwent 2DE, RT3D and MRI within maximal interval of 6 months. Parameters analyzed by echocardiography and MRI included: wall thickness, LV volumes, systolic function, LV mass, systolic anterior motion of mitral valve, LV geometric index and LV dyssynchrony index. Statistical analysis was performed by Lin agreement coefficient, Pearson linear correlation and Bland-Altman model. **RESULTS:** Feasibility for measurements by MRI and echocardiography was 94%. There was good agreement and linear correlation between segmental analysis by echocardiography and MRI ( $R_c > 0.84$  and  $r > 0.85$ ;  $p < 0.0001$ ) and excellent correlation between 2DE and RT3DE ( $R_c = 0.92$  and  $r = 0.92$ ;  $p < 0.0001$ ). We also observed good agreement and linear correlation between RT3DE and MRI for ejection fraction ( $R_c = 0.83$  and  $r = 0.93$ ;  $p < 0.0001$ ) and excellent agreement and linear correlation between RT3DE and MRI for LV end diastolic volume and LV end systolic volume determinations ( $R_c > 0.90$  and  $r > 0.95$ ;  $p < 0.0001$ ) and mass ( $R_c = 0.96$  and  $r = 0.97$ ;  $p < 0.0001$ ). The feasibility for systolic anterior motion of mitral valve was higher by RT3DE (91%) than 2DE (64%). LV geometric index was  $> 0.15 \text{ mm} \times \text{m}^2 \times \text{m} \text{ l}^{-1}$  for all techniques. There was no correlation between LV dyssynchrony index and the percentage of myocardial fibrosis. **CONCLUSIONS:** RT3D is an accurate technique with superior performance than 2DE for the evaluation of myocardial hypertrophy localization, LV volume and functional determination as well as for LV mass assessment in patients with HCM in comparison with MRI. In addition, it seems to be superior for the analysis of systolic anterior motion due to its better spatial view of mitral valve. All measurements of LV geometric index were above the value of  $0.15 \text{ mm} \times \text{m}^2 \times \text{m} \text{ l}^{-1}$ , and such findings are compatible with HCM. No correlation between LV dyssynchrony index by RT3D and the percentage of myocardial fibrosis determined by MRI was identified.

**Key words:** 1. Hypertrophic cardiomyopathy; 2. Noninvasive diagnosis / imaging; 3. Three-dimensional echocardiography; 4. Magnetic resonance imaging; 5. Echocardiography.

# **INTRODUÇÃO**

## 1 INTRODUÇÃO

A cardiomiopatia hipertrófica (CMH) é uma doença cardíaca genética complexa e relativamente comum, objeto de intensa discussão e investigação há mais de 40 anos. Representa, com frequência, um dilema nos cuidados primários para clínicos gerais e cardiologistas, em função da heterogeneidade na sintomatologia, história natural e prognóstico, com controvérsias em relação aos critérios diagnósticos, curso clínico e manejo terapêutico.<sup>1,2</sup> É uma importante causa de morte em pacientes de todas as idades, entretanto, morte súbita e inexplicável em jovens é infelizmente a manifestação mais temida, sendo a causa mais comum de morte súbita de origem cardíaca em jovens atletas.<sup>3</sup>

A apresentação fenotípica da CMH é extremamente heterogênea, variando desde pacientes portadores assintomáticos a pacientes com sintomas incapacitantes, portanto, requer um diagnóstico clínico acurado com a determinação da distribuição da hipertrofia e suas conseqüências, avaliação do risco de morte súbita e planejamento terapêutico e também demanda um acompanhamento periódico, para diagnóstico precoce de sua progressão para falência cardíaca.<sup>4,5,6</sup>

A extensão da hipertrofia ventricular esquerda na CMH é um fator de risco cardiovascular independente, portanto técnicas que definam com acurácia as medidas da espessura miocárdica, assim



como os volumes diastólico e sistólico, a fração de ejeção e a massa do ventrículo esquerdo são necessários para avaliar a eficácia das estratégias terapêuticas na atenuação das características dessa doença.<sup>7,8</sup>

Estudos recentes com enfoque em patologia sugerem que a presença de substrato miocárdico anormal é provavelmente a chave determinante de eventos clínicos.<sup>2,9,10,11,12</sup>

O risco de morte súbita é determinado por múltiplos fatores, incluindo potenciais mecanismos desencadeadores de arritmias, como a extensão do desarranjo das fibras musculares e da matriz extracelular e o incremento da fibrose miocárdica com destruição das fibras elásticas, que, presumivelmente, representa o substrato anatômico para a instabilidade elétrica, entre outros achados histopatológicos como a hipertrofia e anormalidades das artérias coronárias intramurais<sup>2,11,12,13</sup> e tem sido associado a muitos marcadores clínicos não invasivos. Estes marcadores são descritos como a presença de: taquicardia ventricular (sustentada ou não-sustentada); fibrilação atrial paroxística; história familiar de morte súbita em indivíduos com menos de 40 anos; história de síncope ou pré-síncope; alterações hemodinâmicas importantes, incluindo gradiente de obstrução na via de saída do ventrículo esquerdo maior ou igual a 50 mmHg; hipotensão arterial induzida pelo exercício físico, particularmente abaixo de 50 anos; insuficiência mitral significativa; aumento do átrio esquerdo acima de 50mm; evidência

de perfusão miocárdica anormal, indicativa de isquemia miocárdica e hipertrofia ventricular maior ou igual a 30mm.<sup>1</sup>

Um outro marcador de risco recentemente estudado pela ecocardiografia é a presença de dissincronia ventricular.<sup>14,15,16</sup> Em um ventrículo com contração sincrônica de todos os segmentos, espera-se que cada segmento obtenha um mínimo volume aproximadamente no mesmo ponto no ciclo cardíaco, no entanto, em um ventrículo dissincrônico haverá uma dispersão nos tempos do ponto para mínimo volume para cada segmento.<sup>17</sup> A identificação da presença de dissincronismo e suas correlações é importante para a avaliação e programação terapêutica dos portadores de CMH.

Estudos realizados por D'Andrea et al.<sup>14,15</sup> buscaram avaliar a relação entre arritmias ventriculares e dissincronia sistólica miocárdica intraventricular, e demonstraram que um retardo sistólico intraventricular > 45ms foi correlacionado com um subgrupo de pacientes com taquicardia ventricular não sustentada e morte súbita de origem cardíaca, com elevada sensibilidade e especificidade.

Nos últimos anos, a ressonância magnética cardiovascular (RMC) tem emergido como um método preciso no diagnóstico de CMH e em virtude da sua alta resolução espacial é considerada padrão ouro na avaliação desta doença.<sup>16</sup> A função cardíaca e a dinâmica do fluxo na via de saída do ventrículo esquerdo (VSVE) são bem caracterizados com a RMC, especialmente nos indivíduos com estudo ecocardiográfico insatisfatório.<sup>4,18-26</sup> Ela avalia as várias

formas de hipertrofia, a função ventricular, o gradiente de pressão entre a VSVE e a aorta, identifica e quantifica a distribuição da fibrose miocárdica pela visualização do realce tardio,<sup>23</sup> permite determinar diagnósticos diferenciais e avaliação de critérios prognósticos como a correlação positiva entre a presença de fibrose miocárdica e a taquicardia ventricular, marcador de morte súbita. É, no entanto, um exame com disponibilidade limitada, de alta complexidade e contra-indicações absolutas e relativas freqüentes na prática clínica.

A ecocardiografia bidimensional com Doppler e mapeamento de fluxo em cores (E2D) é um método muito utilizado para avaliação da hipertrofia ventricular esquerda independente da causa, por ter baixo custo, ser uma técnica de alta disponibilidade, com resultado rápido, versátil e reprodutível.<sup>4,18,25</sup> Entretanto, a natureza tridimensional da CMH requer precisa definição do local e extensão da hipertrofia, que pode não ser bem definida pela E2D.<sup>4,18</sup>

A tecnologia ultra-sonográfica tem evoluído marcadamente nos últimos quinze anos, com novos equipamentos e técnicas com qualidade de imagem superior, maior acurácia e abrangência diagnóstica. Em 1991, von Ramm et al.<sup>27</sup> descreveram o primeiro equipamento ecocardiográfico tridimensional em tempo real, capaz de adquirir dados volumétricos com quantidade de quadros por segundo suficientes para caracterizar o movimento cardíaco. Esta metodologia tem sido desenvolvida rapidamente, e diferentes

versões da imagem tridimensional em tempo real estão atualmente disponíveis em várias plataformas.

A ecocardiografia tridimensional tem o potencial de expandir a capacidade diagnóstica na ultra-sonografia cardíaca, como um método seguro, acurado, versátil, custo-efetivo, enquanto provê amplo espectro de informações clínicas relevantes. Muitos trabalhos vêm comparando os dados dos volumes das câmaras cardíacas, massa e fração de ejeção ventricular esquerda obtidos com este método e a RMC, com excelente correlação.<sup>28-33</sup> Outros estudos mostram avanços da ecocardiografia tridimensional em tempo real (3DTR) em oferecer uma potencial avaliação da dissincronia ventricular esquerda com correlação negativa entre a fração de ejeção do ventrículo esquerdo (FEVE) e o índice sistólico de dissincronia e correlação positiva com taquicardia ventricular<sup>14,15</sup> e morte súbita de origem cardíaca, com a identificação de critérios de pior prognóstico.<sup>16,34-36</sup> Deste modo, a aplicação de novo método custo-efetivo com precisão diagnóstica elevada é relevante para a avaliação minuciosa desta doença de ampla expressão genotípica, fenotípica e clínica.

## 1.1 Aspectos genéticos e epidemiológicos

A CMH é uma doença hereditária mendeliana autossômica dominante em 50% a 60% dos casos,<sup>37-39</sup> nos restantes, é considerada forma esporádica, sem etiologia definida, supostamente devida a mutações espontâneas ainda não bem reconhecidas.<sup>39-46</sup>

A determinação do genótipo dos portadores de CMH ainda é um procedimento complexo, de alto custo e realizado em poucos centros do mundo. Até o momento, já foram identificadas alterações em doze genes diferentes, que codificam proteínas do sarcômero cardíaco, e cerca de 400 mutações específicas nestes genes.<sup>9,44,47-51</sup>

A penetrância clínica na CMH é extremamente variável, e portadores de uma mesma família, com idêntica mutação gênica cardíaca, podem ter expressão fenotípica distinta, sugerindo que genes modificadores e fatores ambientais podem interferir na extensão e nas características da hipertrofia miocárdica.<sup>45,46,52</sup>

Investigações epidemiológicas de diversos estudos mostraram prevalência similar da expressão fenotípica da CMH em adultos da população geral em cerca de 0,2% (1:500) e entre os portadores de cardiopatias de 0,5%, conforme levantamentos realizados nos Estados Unidos, no Japão e na China.<sup>53-57</sup> No entanto, estudos modernos usando a ecocardiografia sugerem que a prevalência possa ser maior do que se descrevia, de forma que, é muito provável que a CMH seja a doença cardíaca genética mais

comum.<sup>37</sup> Os dados mais consistentes sobre a prevalência da CMH foram obtidos com o estudo CARDIA (Coronary Artery Risk Development in Adults), no qual foram estudados prospectivamente 4.111 adultos jovens, com menos de 40 anos de idade, aparentemente saudáveis, sendo detectado CMH ao exame ecocardiográfico em 0,17% da amostra.<sup>54</sup> No Brasil, estima-se que cerca de 338 mil indivíduos sejam portadores desta doença.<sup>9,37</sup>

## **1.2 Critérios de diagnóstico**

O diagnóstico da CMH é baseado na demonstração de hipertrofia ventricular esquerda (HVE) na ausência de outras causas, como hipertensão arterial sistêmica (HAS) ou estenose aórtica.<sup>58,59</sup> O achado ecocardiográfico da razão espessura da parede septal pela espessura da parede ínfero-lateral maior que 1,3 é fortemente associado com a presença de CMH,<sup>60</sup> entretanto, esta razão acima de 1,5 aumenta a especificidade para este diagnóstico. Outros achados ecocardiográficos ao modo M (unidimensional), associados com CMH forma obstrutiva, como o movimento anterior sistólico da valva mitral (MAS) e o fechamento mesosistólico da valva aórtica, têm sido detectados em outras condições e, portanto, não são considerados patognomônicos da CMH.<sup>61</sup>

O diagnóstico diferencial inclui lesões como amiloidose,<sup>62</sup> sarcoma septal, glicogenoses, mucopolissacaridoses (doença de Hurler e de Hunter), mixedema, Ataxia de Friedrich, além de outras patologias como a síndrome de Noonan e síndrome de Kearns-Sayre.<sup>52,63</sup> Indivíduos idosos podem desenvolver hipertrofia na porção basal da parede septal (septo sigmóide) como um fenômeno relacionado somente ao envelhecimento, assim como a hipertrofia secundária a HAS ou estenose valvar aórtica pode comumente levar a um importante grau de hipertrofia septal.<sup>64</sup> Algumas doenças sistêmicas tem sido associadas também com uma forma hipertrófica de cardiomiopatia em idosos, como o feocromocitoma, neurofibromatoses, lentiginoses e esclerose tuberosa.<sup>52</sup>

Em 2% dos atletas de elite, a espessura da parede ventricular esquerda pode estar entre 13 e 16 mm, o que pode dificultar a diferenciação clínica e ecocardiográfica entre CMH e *Coração de Atleta*.<sup>65-68</sup> Um estudo recente apresentou um índice geométrico do ventrículo esquerdo com elevada especificidade (99%) para diferenciar *Coração de Atleta* de outras patologias cardíacas associadas à hipertrofia, com dados obtidos pela RMC, pela razão entre a maior espessura da parede na diástole final e o volume diastólico final do ventrículo esquerdo (VDFVE), indexado à superfície corpórea, onde valor menor que  $0,15\text{mmxm}^2\text{xm}^{-1}$  indica critério diagnóstico para *Coração de Atleta*,<sup>69</sup> mas não é específico

para diferenciar portadores de CMH de outras cardiopatias associadas a hipertrofia miocárdica.

### **1.3 Métodos Gráficos e de Diagnóstico por Imagem**

#### **1.3.1 Eletrocardiografia**

Alterações eletrocardiográficas são freqüentes, apesar de não existir um padrão específico para a CMH,<sup>1,46,70,71</sup> e os eletrocardiogramas inteiramente normais são vistos em cerca de 15% destes pacientes apenas, geralmente quando há uma hipertrofia ventricular localizada. As anormalidades mais comuns incluem alterações do segmento *ST* e da onda *T*, sobrecarga ventricular esquerda, ondas *Q* proeminentes em 20 a 50% dos casos envolvendo a parede inferior e a parede anterior ou ambas, e sobrecarga atrial esquerda, direita ou de ambos os átrios.<sup>1,46,70-72</sup>

As arritmias ventriculares são comuns, ocorrendo em mais de 75% dos pacientes que se submetem à monitorização eletrocardiográfica contínua ambulatorial (Holter).<sup>73</sup> Alguns estudos demonstraram que a taquicardia ventricular parece ser o mecanismo principal de morte súbita, associada com o grau de fibrose entre as fibras miocárdicas.<sup>74</sup>

O teste ergométrico é um exame de especial importância tanto para a avaliação inicial como evolutiva, sendo muito útil na



orientação quanto aos exercícios físicos.<sup>75</sup> Com este método, podemos avaliar a resposta pressórica diante do esforço, assim como o consumo de oxigênio e capacidade cardiorrespiratória, parâmetros estes de valor prognóstico.

### 1.3.2 Radiografia de tórax

Os achados do exame radiográfico são variáveis. A silhueta cardíaca pode variar de normal à criticamente aumentada, e na maioria dos casos de cardiomegalia aparente, quando se apresenta aumentada é devido à hipertrofia ventricular esquerda ou ao aumento do átrio esquerdo, ou ambos, especialmente quando presente refluxo mitral de grau importante.<sup>71-73</sup>

### 1.3.3 Medicina nuclear

O mapeamento miocárdico com Tálío<sup>201</sup>, particularmente quando se realiza a Tomografia Computadorizada por Emissão de Fóton Único (SPECT), permite a determinação direta da espessura relativa do septo e da parede livre, podendo ser valioso quando a análise ecocardiográfica não for adequada. Defeitos reversíveis com o Tálío,<sup>201</sup> presumivelmente indicativos de isquemia, são achados comuns na CMH na ausência de doença arterial coronária (DAC).<sup>76-78</sup>

#### 1.3.4 Estudo hemodinâmico

Deve ser reservado para condições em que se suspeita de doença arterial coronária associada ou quando a terapêutica intervencionista está sendo proposta, como cardiomiectomia transvalvular aórtica e ablação septal com etanol.<sup>6,25,30,34,35,76</sup> A arteriografia coronária é indicada em pacientes com CMH associada à história de angina típica com fatores de risco para DAC e idade superior a 40 anos.<sup>1,19,36,42,79</sup>

#### 1.3.5 Ressonância Magnética Cardiovascular

A RMC é um método baseado no uso da radiofrequência em tecidos submetidos a um campo magnético, não utiliza radiação ionizante ou contrastes nefrotóxicos, sendo um dos métodos de maior segurança no diagnóstico cardiovascular,<sup>80</sup> e que nos fornece imagem tridimensional, multiplanar e com excelente resolução espacial, para um estudo detalhado da extensão, distribuição e significância da hipertrofia miocárdica, avaliação precisa da função ventricular e da textura da parede miocárdica (Figura 1).<sup>28,29</sup>

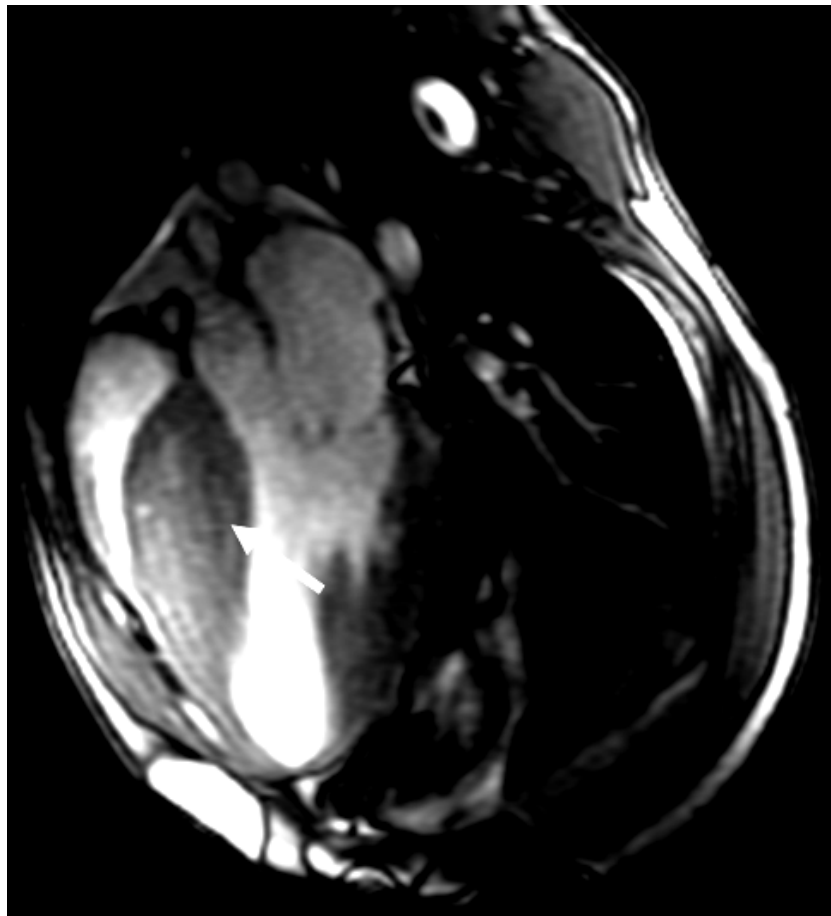


Figura 1: Imagem da via de saída do VE pela ressonância magnética cardiovascular evidencia hipertrofia miocárdica com predomínio septal (seta)

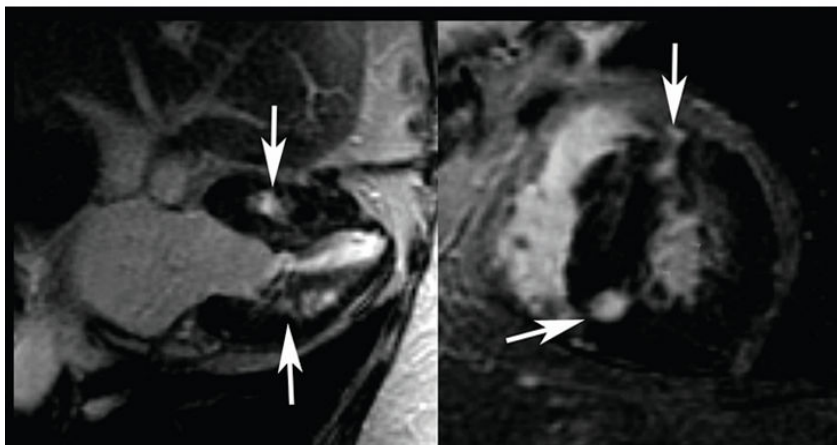
Nas cardiomiopatias é considerado um exame de primeira escolha para algumas doenças específicas, mas sua grande aplicabilidade está na possibilidade de realizar o diagnóstico diferencial entre as diversas etiologias que envolvem alterações do músculo cardíaco, com valor prognóstico, como identificar padrões de fibrose miocárdica (Figura 2) pela técnica de realce tardio,<sup>80</sup> com o uso do contraste endovenoso gadolínio. Este agente é um íon metálico paramagnético, que em função da toxicidade apresentada em sua forma iônica é utilizado como um quelato, ou seja, moléculas

orgânicas grandes (complexo ligante) que formam um complexo estável ao seu redor.

Segundo Moon et al.,<sup>24</sup> áreas de fibrose são detectadas pela RMC na CMH, assim como no infarto miocárdico, porém na CMH a distribuição da fibrose não obedece a uma correlação com o território coronariano, mas segue um padrão multifocal e mesocárdico. Essas áreas de realce tardio na CMH apresentam implicações prognósticas, pois podem significar substrato anatômico para o desenvolvimento de arritmias, presença de doença progressiva e morte súbita.<sup>24,80</sup>

Figura 2A

Figura 2B



Figuras 2A e 2B: Imagens do corte longitudinal (2A) e do corte transversal (2B) pela ressonância magnética cardiovascular evidenciam sinais de realce tardio miocárdico (setas)

As contra-indicações para realização da RMC são as presenças de: marcapasso, desfibrilador implantável, *clips* metálicos intracranianos, corpo estranho metálico intra-ocular, fragmento metálico próximo a estruturas vitais (projétil) e implante coclear, além

de indivíduos com claustrofobia e paciente crítico instrumentalizado (catéter de *Swan-Ganz*). Em alguns casos, temos como limitações também a visualização não adequada das paredes miocárdicas, como por exemplo, da parede ântero-lateral ou do terço superior da parede septal.<sup>80,81</sup>

Embora não haja contra-indicações específicas para o uso do gadolínio, deve-se evitar a utilização de altas doses de qualquer quelato de gadolínio em pacientes com insuficiência renal. É importante avaliar com critérios rígidos a necessidade de seu uso em pacientes com insuficiência renal crônica avançada, uma vez que foram relatados casos de fibrose sistêmica nefrogênica associada à utilização de agentes de contraste contendo gadolínio neste perfil de pacientes. No entanto, nem todos os indivíduos renais crônicos desenvolveram a fibrose sistêmica nefrogênica e, portanto, têm sido sugeridos fatores de risco associados, como medicações que possam causar transmetalção do gadolínio ou acidose, e altas doses de eritropoetina. Além disso, hiperfosfatemia, acidose, cirurgia recente, doença hepática, hipercoagulabilidade e processos pró-inflamatórios podem predispor os pacientes à fibrose sistêmica nefrogênica.<sup>82</sup>

### 1.3.6 Ecocardiografia

A ecocardiografia constitui o principal método de investigação para o diagnóstico e avaliação da CMH, sendo um

exame não invasivo de alta resolução que nos permite identificar e quantificar características anatômicas e funcionais.<sup>1,46,81,83-86</sup> Esta se divide em várias modalidades, inicialmente com a ecocardiografia unidimensional (modo M), seguida da bidimensional, com suas técnicas derivadas do Doppler e, mais recentemente, a ecocardiografia tridimensional.

#### 1.3.6.1 *Ecocardiografia Bidimensional com Doppler e Mapeamento de Fluxo em Cores*

Com o advento da ecocardiografia bidimensional houve um grandioso aumento na detecção da extensão, distribuição e gravidade da CMH.<sup>81,84</sup> A hipertrofia mais acentuada da parede septal é a forma mais freqüente (Figura 3), no entanto, existe uma ampla faixa de variação da distribuição, assim como do grau da hipertrofia, desde hipertrofias discretas (13 a 15 mm) até importantes (>50mm).<sup>1,45,49,79</sup>

A avaliação ecocardiográfica requer janela transtorácica adequada para a aquisição das imagens do ventrículo esquerdo, nos planos paraesternais e nos planos apicais (Figuras 4A, 4B, 4C e 4D).

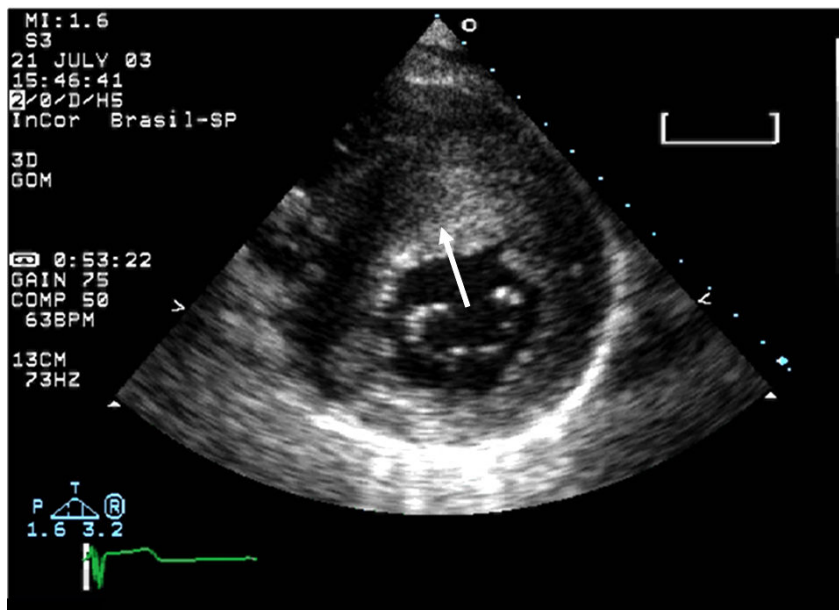


Figura 3: Ecocardiograma bidimensional mostrando o plano paraesternal transversal com evidência de hipertrofia miocárdica mais acentuada na parede septal (seta)

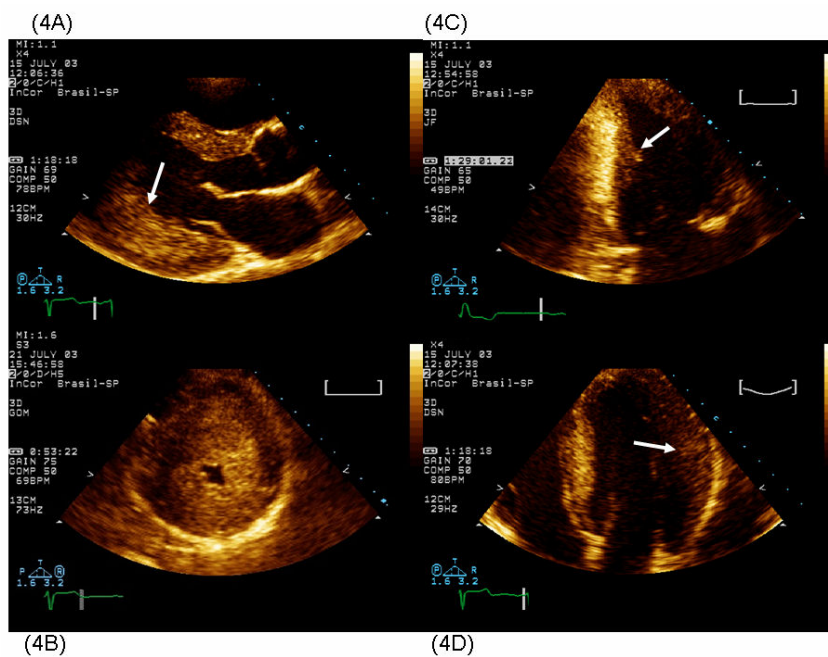


Figura 4: Planos ecocardiográficos: paraesternal longitudinal (4A), com hipertrofia predominante infero-lateral (seta), paraesternal transversal (4B) com evidência de hipertrofia global, apical duas câmaras (4C), mostrando hipertrofia predominante da parede inferior (seta) e apical quatro câmaras (4D), com hipertrofia predominante na parede ântero-lateral (seta)

O gradiente pressórico dinâmico em VSVE, comumente observado, é atribuído às dimensões reduzidas da VSVE pela hipertrofia septal acentuada, e ao MAS contra o septo interventricular (Figuras 5A e 5B).<sup>1,46</sup>

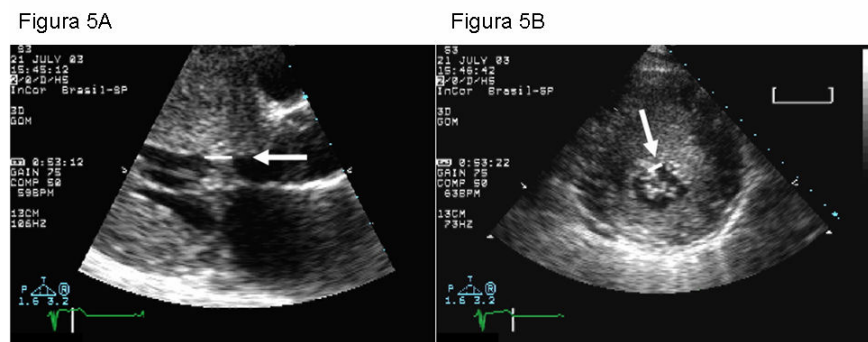


Figura 5A: Imagem ecocardiográfica bidimensional do plano paraesternal longitudinal à esquerda demonstra a hipertrofia miocárdica acentuada e o movimento anterior sistólico da valva mitral (seta). Figura 5B: Plano paraesternal transversal, ao nível valvar mitral, evidencia a hipertrofia miocárdica importante e o movimento anterior sistólico da valva mitral (seta)

O MAS pode ser documentado no exame físico pela presença de sopro sistólico ejetivo paraesternal esquerdo baixo ou por exames subsidiários. O gradiente pressórico gerado pelo MAS correlaciona-se diretamente com o momento da aposição da cúspide anterior da valva mitral ao septo interventricular (SIV). Sabe-se que uma proporção significativa da ejeção ventricular ocorre na presença do gradiente em VSVE, com conseqüente elevação da pressão intraventricular, aumento do tempo de ejeção e desaceleração mesossistólica, a qual coincide com o contato entre a valva mitral e a parede septal.<sup>1,46,56,79</sup> Quando a valva mitral permanece em contato com o SIV por tempo superior ou igual a 30% da sístole ventricular gera obstrução, com gradiente pressórico de magnitude diretamente



proporcional à duração e extensão do contato com o SIV, o que pode ser determinado pela ecocardiografia (Figura 6).<sup>46,56,84-89</sup>

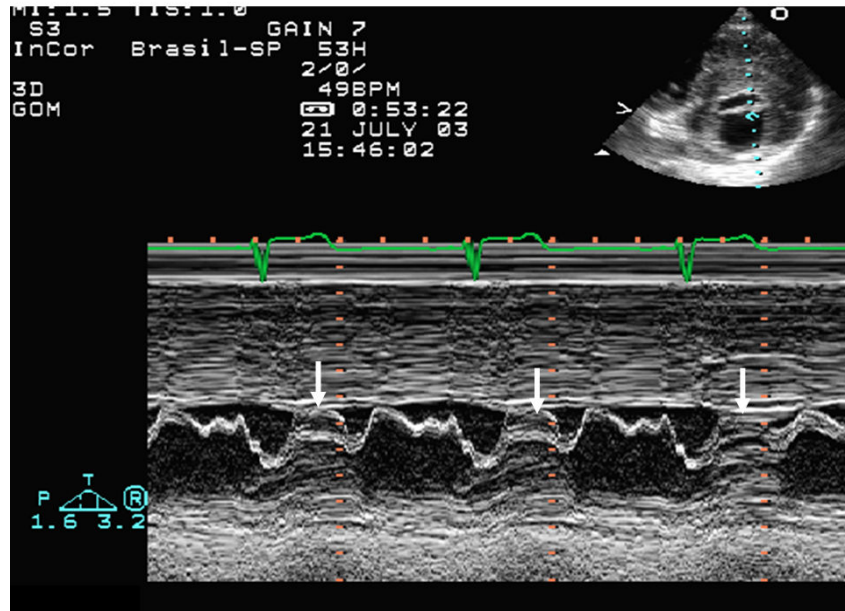


Figura 6: Movimento anterior sistólico da cúspide anterior da valva mitral observado a ecocardiografia modo M (setas)

Duas são as teorias consideradas mais viáveis para entender o mecanismo de obstrução da VSVE: o efeito Venturi e as forças de atrito. A teoria de Venturi propõe que o mecanismo inicial é o aumento da velocidade de ejeção, conduzindo a um aumento na energia cinética. Determinado o princípio de conservação da energia, o aumento na energia cinética é acompanhado pela diminuição na energia potencial e pressão local, conduzindo para o MAS. Em contrapartida, a teoria envolvendo as forças de atrito mostra que o MAS ocorre por causa destas forças, que agem na face posterior da valva, e são proporcionais à área da superfície das cúspides expostas a estas forças e à velocidade do fluxo sistólico. Este mecanismo é sustentado pela presença de MAS em uma fase

quando a velocidade do fluxo da VSVE não está aumentada. Independente do mecanismo envolvido, a obstrução da VSVE é associada com pior prognóstico, incluindo morte e falência cardíaca. Em pacientes com obstrução dinâmica, o fluxo regurgitante mitral tem direção póstero-lateral devido ao mecanismo que tem sido associado à redução da mobilidade e ao encurtamento da cúspide posterior da valva mitral, levando à falha de coaptação das cúspides, e então, um longo segmento livre da cúspide anterior é influenciado pelas forças de atrito (Figuras 7 e 8).<sup>46,60,88-91</sup>

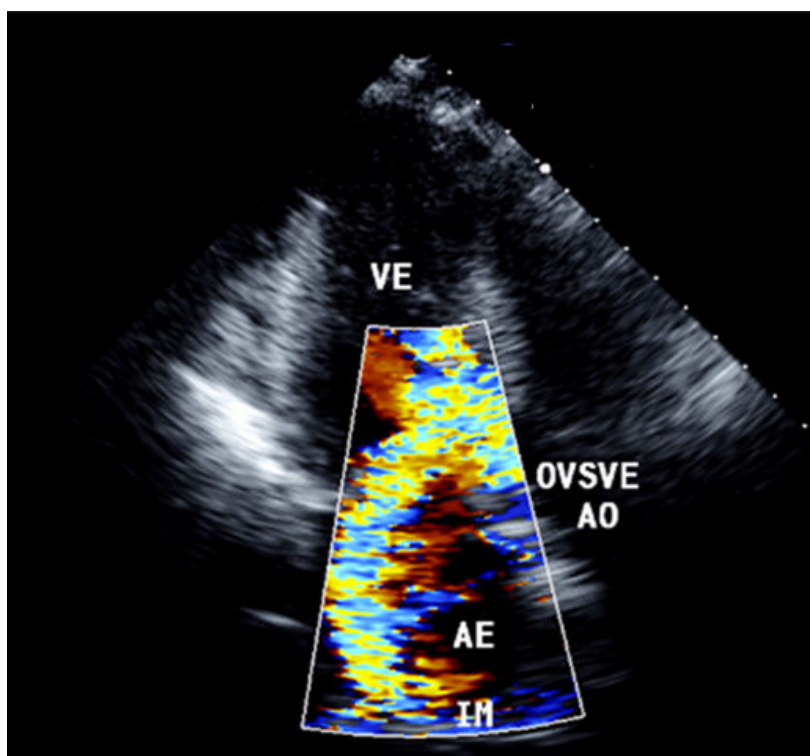


Figura 7: Imagem ecocardiográfica bidimensional com mapeamento de fluxo em cores, no plano apical 03 câmaras, evidencia fluxo turbulento em via de saída do ventrículo esquerdo e insuficiência mitral concomitante

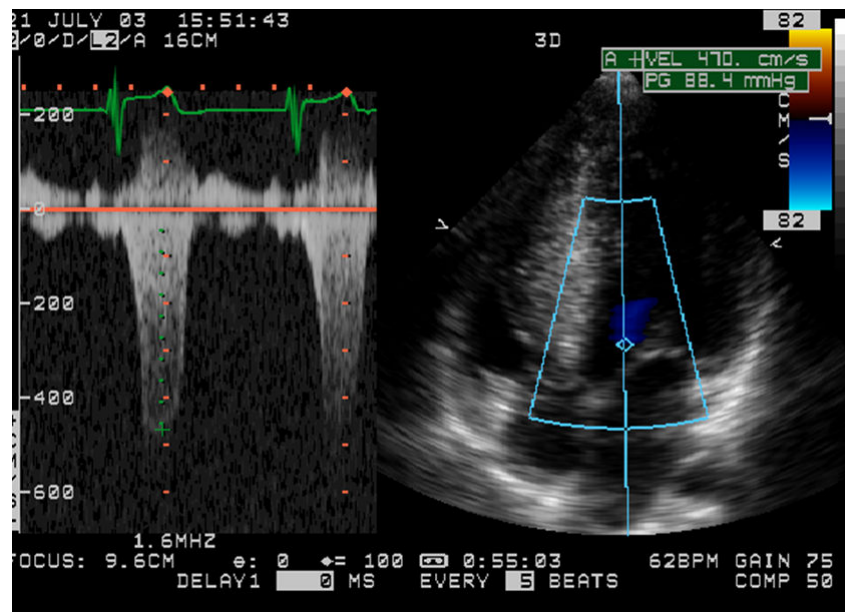


Figura 8: Espectro Doppler evidencia gradiente sistólico entre a VSVE e a aorta, de 88mmHg

Anormalidades da função diastólica estão presentes em pelo menos 80% dos pacientes. O padrão de alteração do relaxamento é o mais frequentemente observado, porém o padrão pseudonormal ou restritivo pode aparecer nas formas mais graves da doença e estas anormalidades não se correlacionam necessariamente com o grau da HVE e com os sintomas (Figura 9).<sup>84-86,91</sup>

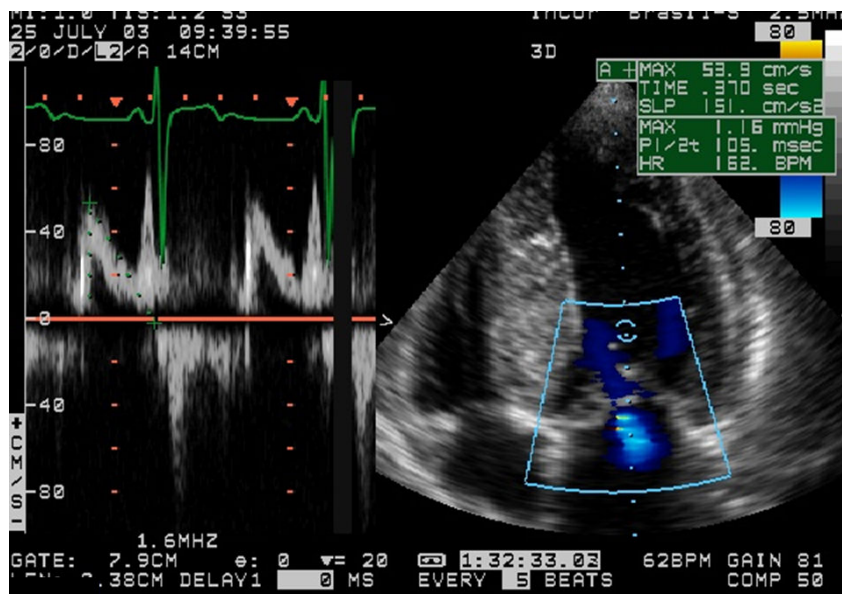


Figura 9: Estudo Doppler demonstra sinais de disfunção diastólica discreta do ventrículo esquerdo (tipo I), com relação E/A=0,8 e tempo de desaceleração da onda E=370ms

As alterações do Doppler tecidual permitem avaliar a função diastólica regional através da análise da velocidade de movimentação dos segmentos da parede miocárdica do ventrículo esquerdo (VE).<sup>76</sup> Todos os pacientes com CMH apresentam um padrão anormal de relaxamento do VE, mas as alterações histopatológicas mostram que a disfunção diastólica não está confinada à parede hipertrófica na CMH.<sup>63</sup>

Como outros achados ecocardiográficos menos específicos, podemos encontrar redução da movimentação e espessamento do SIV durante a sístole, movimentação aumentada ou normal da parede infero-lateral, fechamento precoce ou *flutter* sistólico da valva aórtica, redução da velocidade de fechamento da valva mitral e alteração da textura do miocárdio com padrão granuloso e de alta refringência, observado nos locais de maior hipertrofia.<sup>85</sup>

Embora a ecocardiografia bidimensional seja o método diagnóstico mais utilizado para o exame morfológico dos pacientes com CMH e permita o diagnóstico anatômico e avaliações hemodinâmicas na maioria destes pacientes, esta técnica é altamente dependente da habilidade e perícia do examinador, além de não permitir uma visualização tridimensional da distribuição da hipertrofia e de toda a dinâmica que envolve o MAS. Imagens de certas partes do miocárdio podem ser atenuadas por janela limitada ou por presença de tecido pulmonar adjacente. Além do mais, a ecogenicidade das imagens em uma proporção substancial de pacientes pode ser insuficiente para permitir adequado delineamento das bordas endocárdicas e epicárdicas em todas as regiões do VE.<sup>81</sup> Em muitos pacientes, a aquisição de uma imagem anatomicamente correta do eixo longo no plano apical, pode estar comprometida por um limitado acesso acústico do ápice devido ao espaço intercostal. Esta dificuldade é comumente compensada pela aquisição de um plano encurtado do VE, o que resulta em medidas subestimadas do eixo e da área ventricular e, conseqüentemente, da massa do VE.<sup>92</sup>

#### 1.3.6.2 *Ecocardiografia Tridimensional*

A ecocardiografia tridimensional (E3D) tem múltiplas vantagens em relação à ecocardiografia bidimensional. Esta modalidade demonstra quantificação mais precisa dos volumes ventriculares direito e esquerdo, da massa ventricular esquerda e da

fração de ejeção com uma análise geométrica integrada e melhor visualização da relação espacial entre as estruturas cardíacas. Fornece ainda uma visão da anatomia cardíaca que não é obtida pela imagem bidimensional convencional.<sup>28-31,92</sup>

Três métodos diferentes de exploração e aquisição das imagens podem ser usados para a obtenção dos dados pela E3D, dois por reconstrução e um em tempo real. Com o método de reconstrução, podemos adquirir as imagens em planos paralelos ou por meio de varredura, ou obtermos as imagens com aquisição seqüencial, rotacional, pré-estabelecendo os graus dos planos a serem adquiridos (Figura 10).

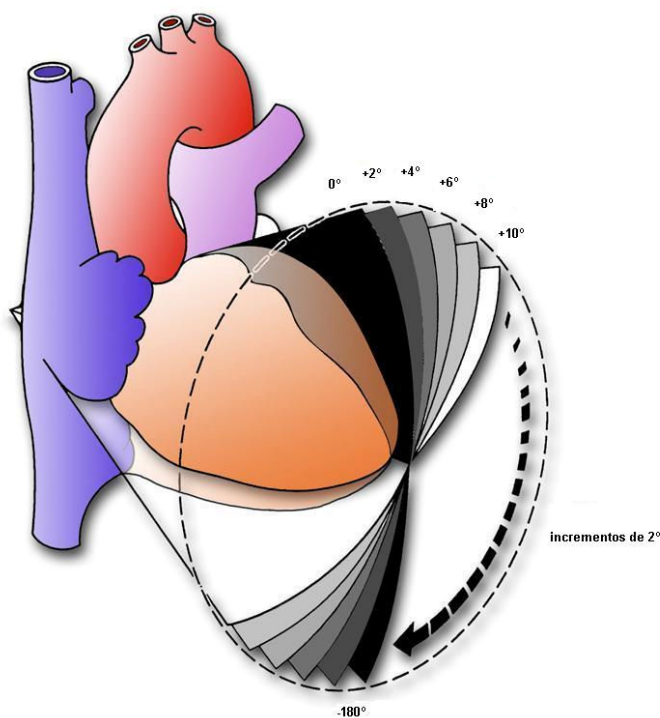


Figura 10: Exemplo de obtenção de imagem pelo método tridimensional de reconstrução com aquisição rotacional pela ecocardiografia

Esta técnica possui a desvantagem das imagens tridimensionais serem baseadas na reconstrução por meio das imagens bidimensionais e pelo longo período de tempo necessário para o processamento da reconstrução das imagens.

A técnica de aquisição de imagem tridimensional com uso de transdutor matricial tem sido denominada como ecocardiografia tridimensional em tempo real (E3DTR) e permite a aquisição do volume piramidal por emissão de um feixe ultra-sônico tridimensional, com qualidade de imagem superior à obtida pelo método de reconstrução (Figura 11).<sup>92-95</sup>




Figura 11: Transdutor matricial com imagem representativa da emissão do feixe piramidal de ultra-som

A disponibilidade de dados volumétricos, seja em tempo real ou por reconstrução, permite obter um grande número de



secções anatômicas do coração e, portanto, reproduzir mais precisamente a geometria das valvas, dos volumes cardíacos e de massas intracavitárias.

Pela nova técnica da E3DTR, com aquisição de todo o coração em bloco, podemos obter a imagem do coração ao longo de quatro ciclos cardíacos, enquanto o transdutor é fixado em um ponto do tórax com o paciente em um curto período de apnéia expiratória (Figura 12).

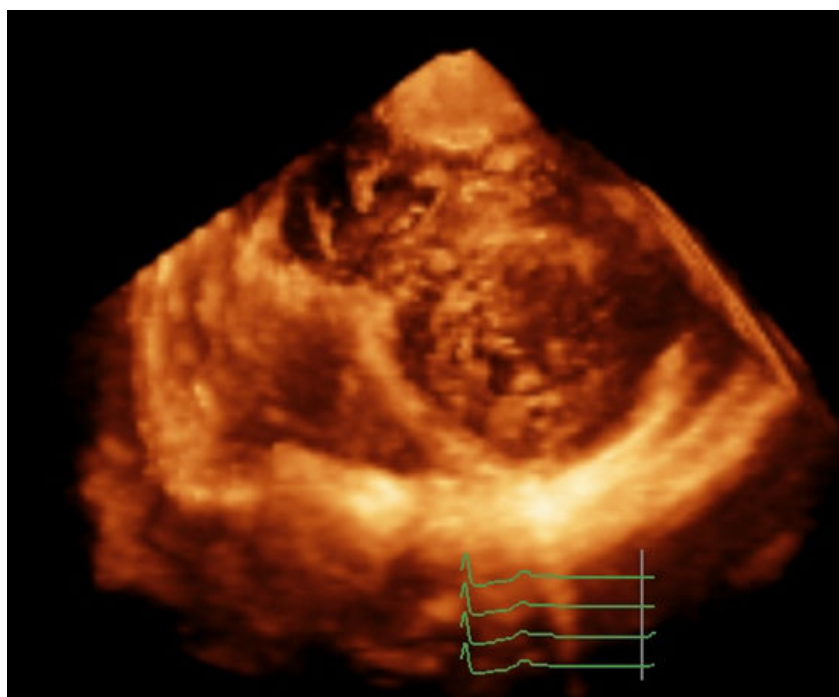


Figura 12: Forma de aquisição de todo o coração em bloco pela emissão de feixe piramidal de ultra-som

Com o método da E3DTR podemos realizar três modos de aquisição: tempo real (imagem estreita), zoom (ampliada) e ângulo aberto, com a obtenção do volume piramidal em tempo real que contém todo o coração em bloco.



Esta técnica vem provando sua acurácia para quantificar os volumes do VE e sua fração de ejeção,<sup>31,95-101</sup> especialmente em pacientes com cardiomiopatia, nos quais a morfologia ventricular está muito alterada, com melhora da análise das estruturas cardíacas<sup>31</sup> e maior precisão na quantificação da massa ventricular esquerda do que o método convencional, baseado na análise de imagens bidimensionais.<sup>92,100</sup>

Diversos estudos têm encontrado cálculos dos volumes, fração de ejeção e massa ventricular esquerda ao método ecocardiográfico tridimensional comparáveis àqueles obtidos pela RMC.<sup>31, 33, 100-101</sup>

Estudos clínicos adicionais são necessários e importantes para a validação da E3DTR em uma maior e mais diversificada população, a fim de estabelecer o uso deste método na cardiologia clínica.<sup>31,33</sup> Não há estudos comparativos entre a E2D e a E3DTR tendo a RMC como padrão de referência na avaliação das estruturas cardíacas em pacientes portadores de CMH.

# **OBJETIVOS**

## 2 OBJETIVOS

1. Quantificar os valores da espessura dos segmentos das paredes, volumes diastólico e sistólico final, função sistólica e massa ventricular esquerda, pelas técnicas da E2D, da E3DTR e da RMC em portadores de CMH e avaliar a concordância entre os métodos.

2. Avaliar o valor adicional da E3DTR na análise do MAS em comparação com a E2D.

3. Comparar o índice geométrico do ventrículo esquerdo obtido pelas técnicas da E2D e da E3DTR em pacientes com CMH, tendo como padrão de referência o valor da RMC.

4. Correlacionar o índice sistólico de dissincronia ventricular esquerda pela E3DTR com o percentual de fibrose miocárdica, em relação à massa total do VE, caracterizada pela presença de realce tardio na RMC.

# MÉTODOS

### **3 MÉTODOS**

#### **3.1 Desenho do estudo**

Transversal, comparativo e duplo cego.

#### **3.2 Casuística**

Foram estudados 20 pacientes do ambulatório de Cardiopatia Geral, com exames gravados em formato digital realizados pelo Serviço de Ecocardiografia e pela Seção de Ressonância Magnética da Divisão de Diagnóstico por Imagem do InCor-HCFMUSP, com diagnóstico estabelecido de Cardiomiopatia Hipertrófica.<sup>61</sup>

#### **3.3 Critérios de inclusão**

Ser portador de cardiomiopatia hipertrófica; ter realizado E2D, E3DTR e RMC no InCor-HCFMUSP, em um intervalo máximo de seis meses entre os dois métodos de imagem e possuir as imagens armazenadas em formato digital.

#### **3.4 Ecocardiografia**

Foi utilizado o equipamento Sonus Philips 7500 com transdutor S3 para a obtenção da imagem ecocardiográfica harmônica bidimensional transtorácica e transdutor *matrix array* da

Philips Medical Systems (Andover, Massachusetts - EUA) para a captura da imagem harmônica tridimensional transtorácica.

#### 3.4.1 Ecocardiografia Bidimensional

Foram analisados os seguintes parâmetros: as medidas da espessura dos 17 segmentos do ventrículo esquerdo, os diâmetros sistólico e diastólico final do VE, a presença e mensuração do MAS, a existência de gradiente intraventricular, gradiente entre a VSVE e a aorta, ou ambos, assim como de insuficiência valvar mitral, e o índice geométrico do VE.

As medidas da espessura dos segmentos do VE foram realizadas conforme recomendação da *American Heart Association*, envolvendo os comitês de ecocardiografia, tomografia cardíaca, ressonância magnética e medicina nuclear,<sup>96</sup> pela qual cada parede do VE é dividida em três segmentos (basal, médio e apical) perfazendo um total de 17 segmentos, separados pelos seguintes pontos de referência: basal – do anel mitral às extremidades dos papilares; médio – segmento que inclui a extensão dos papilares; apical – após as inserções dos papilares até o final da cavidade, correspondentes na porção basal aos segmentos anterior(1), ântero-septal(2), ínfero-septal(3), inferior(4), ínfero-lateral(5) e ântero-lateral(6); na porção média, aos segmentos anterior(7), ântero-septal(8), ínfero-septal(9), inferior(10), ínfero-lateral(11) e ântero-lateral(12); na porção apical, aos segmentos anterior(13), septal(14),

inferior(15) e ântero-lateral(16), e o segmento apical (17) corresponde ao ápice do VE. As medidas foram obtidas nos planos paraesternal longitudinal, apical quatro câmaras e apical duas câmaras, na fase da diástole final.

O diâmetro diastólico final do VE (DDVE) foi obtido pela distância entre a parede septal e a parede ínfero-lateral, com o alinhamento perpendicular ao eixo longo do VE, no plano paraesternal longitudinal, na fase final da diástole (definida como o primeiro quadro do complexo QRS, observado à monitorização eletrocardiográfica, ou o quadro imediatamente após o fechamento da valva mitral ou, ainda, a maior dimensão da cavidade ventricular esquerda).

O diâmetro sistólico do VE (DSVE) foi medido pela distância entre a parede septal e a parede ínfero-lateral, com o alinhamento perpendicular ao eixo longo do ventrículo esquerdo, no plano paraesternal longitudinal, na sístole final, melhor definida como o quadro que precede a abertura diastólica inicial da valva mitral ou quadro no qual se observa a menor dimensão da cavidade em um batimento cardíaco normal.

O cálculo dos volumes diastólico final (VDFVE) e sistólico final (VSFVE) e da fração de ejeção do VE foram obtidos pelo método de Simpson, a partir do delineamento manual das bordas endocárdicas da cavidade ventricular esquerda na fase da diástole final e da sístole final, respeitando os mesmos parâmetros descritos

previamente para a definição da imagem para obtenção dos diâmetros diastólico e sistólico final. Pelo método de Simpson, que é considerado o mais adequado quando existe alteração da geometria do VE, os volumes ventriculares foram medidos a partir das imagens de planos apicais ortogonais quatro e duas câmaras, onde o VE foi dividido em vários cilindros de alturas semelhantes. A FEVE foi calculada para cada cilindro e a média total das frações isoladas de cada um representa a fração de ejeção global.<sup>28-31</sup>

A análise da presença e mensuração do MAS foi feita com base na visualização deste, nos planos paraesternal longitudinal e paraesternal transversal, modo M ao nível valvar mitral e plano apical cinco câmaras. Foram medidas: a extensão longitudinal do MAS pela extensão de contato da valva mitral com a parede septal no plano paraesternal longitudinal, distância ao anel aórtico pela extensão do ponto superior da área de contato da valva mitral com a parede septal até a implantação da valva aórtica no plano paraesternal longitudinal, e a extensão transversal no plano paraesternal transversal equivalente à região de contato da valva mitral com o segmento septal do VE (Figuras 13A e 13B).



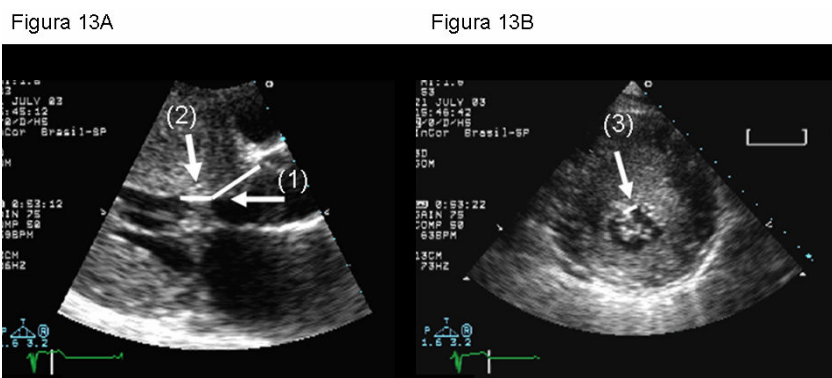


Figura 13: Planos paraesternal longitudinal (13A) e transversal (13B) da imagem obtida pela E2D - (1)Distância do MAS ao anel aórtico. (2)Extensão longitudinal do MAS. (3)Extensão transversal do MAS

O índice geométrico do VE foi calculado pela razão entre a maior espessura segmentar do VE e o VDFVE, indexado pela superfície corpórea.<sup>82</sup>

### 3.4.2 Ecocardiografia Tridimensional em Tempo Real

As imagens ecocardiográficas tridimensionais foram obtidas imediatamente após o término da aquisição das imagens bidimensionais, com o uso do transdutor *matrix array* posicionado nas janelas acústicas paraesternal e apical. Este transdutor utiliza mais de 3000 elementos ativos, comparado com os 256 elementos do transdutor *sparse-array matrix*, desenvolvido por von Ramm et al.,<sup>95</sup> que gerava imagens pobres e freqüentemente inferiores às imagens bidimensionais. O transdutor *matrix array* oferece melhor resolução da imagem, maior sensibilidade e penetração, possui a modalidade de imagem harmônica, além de exibir em tempo real a

imagem do volume tridimensional, como também pode mostrar duas imagens simultâneas de planos bidimensionais ortogonais.

As imagens tridimensionais foram otimizadas pela modificação do ganho, brilho e compressão. Os dados da E3DTR foram adquiridos usando modo de aquisição com ângulo aberto obtendo um volume piramidal de aproximadamente 90°x90°, com a captura de quatro subvolumes, em forma de cunha, com cerca de 93°x20°, obtidos sobre quatro ciclos cardíacos durante uma curta apnéia expiratória para minimizar artefatos na reconstrução da imagem. Cada subvolume foi capturado no pico da onda R, conforme a monitorização eletrocardiográfica.<sup>95, 98</sup>

Os dados ecocardiográficos tridimensionais foram analisados em estação de trabalho, usando o *software* específico *QLab* 4.2.1 e *QLab* 4.0 (Philips Medical Systems, Andover, MA).<sup>5,94</sup> Uma vez que os dados tridimensionais foram obtidos, a imagem pôde ser fatiada ou recortada para visualizar as estruturas cardíacas dentro da pirâmide ou todo o coração em bloco (Figura 12).

Após a avaliação de múltiplos cortes do coração, obtivemos imagens das projeções paraesternal e apical, na fase da diástole final, com os planos mais adequados para mensurar a espessura de cada um dos 17 segmentos do VE, conforme os mesmos parâmetros descritos para a E2D. Com a mesma atenção, analisamos as imagens para o cálculo do VDFVE, VSFVE e FEVE no plano apical equivalente aos planos quatro câmaras e duas câmaras

pela E2D. O cálculo destes parâmetros foi obtido automaticamente, através do delineamento do endocárdio nas fases da diástole final e da sístole final do VE, com os devidos cuidados para evitar o encurtamento apical e com a correção manual do delineamento do endocárdio, com adequação às imagens visualizadas nos planos transversais (de 8 a 9 cortes) a partir do plano apical, conforme a padronização do método da RMC (Figuras 14A e 14B).

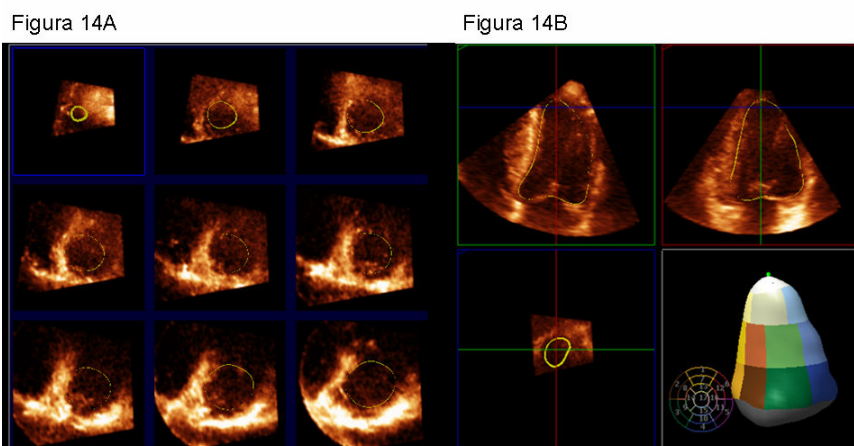
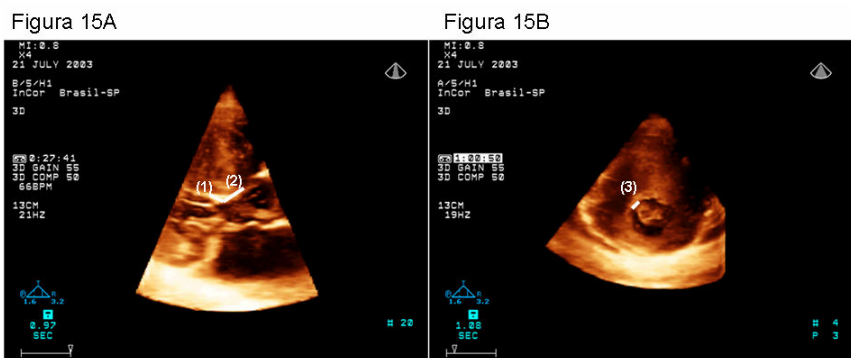


Figura 14A: Imagem obtida pela E3DTR representa o delineamento da borda endocárdica do VE a partir do plano apical, em 09 cortes transversais. Figura 14B: Imagem obtida pela E3DTR exemplifica o delineamento da borda endocárdica do VE e demonstra o mapeamento e reconstrução tridimensional dos 17 segmentos do VE

Para o cálculo da massa, acionamos o ícone específico do *QLab* e marcamos no plano apical, em cortes equivalentes ao quatro câmaras e duas câmaras pela E2D, os pontos de inserção das cúspides da valva mitral com o anel valvar, e o ponto mais distal do endocárdio no ápice ventricular, com a definição automática de um delineamento do endocárdio e sobreposição de uma linha correspondente em segundo plano para o delineamento do epicárdio.

Os pontos de inserção das cúspides da valva mitral com o anel valvar foram conectados por uma linha e a dimensão do eixo longo do VE foi medida como a distância entre o centro desta linha e o ponto mais distal do endocárdio no ápice do VE. Em cada plano fizemos o ajuste manual dos delineamentos das bordas endocárdica e epicárdica. Os contornos traçados resultam no cálculo dos volumes do VE e a diferença entre o volume endocárdico e epicárdico foi computada para cada plano e multiplicada pela massa específica do tecido miocárdico (1.05g/ml) para representar a estimativa biplanar da massa do VE, que tem sido descrita como um cálculo rápido e altamente acurado da massa pela E3DTR, quando comparado com a RMC.<sup>5,17,28,29,94,95,100</sup>

Foram também medidas: a extensão longitudinal do MAS pela extensão de contato da valva mitral com a parede septal no plano paraesternal longitudinal; a distância ao anel aórtico, pela extensão do ponto superior da área de contato da valva mitral com a parede septal até a implantação da valva aórtica no plano paraesternal longitudinal; e a extensão transversal no plano paraesternal transversal, equivalente à região de contato da valva mitral com o segmento septal do VE (Figuras 15A e 15B).



Figuras 15A e 15B: Planos paraesternal longitudinal (15A) e transversal (15B) da imagem obtida pela E3DTR. (1): Distância do MAS ao anel aórtico; (2): Extensão longitudinal do MAS e (3): Extensão transversal do MAS.

O índice geométrico do VE foi obtido conforme descrito previamente, pela razão entre a maior espessura segmentar do VE e o VDFVE, indexado pela superfície corpórea.<sup>82</sup>

O índice sistólico de dissincronia do VE foi calculado como o desvio padrão dos tempos para o volume regional mínimo para cada segmento expresso como um percentual da duração do ciclo cardíaco em milissegundos (ms).<sup>17,70,102</sup>

### 3.5 Ressonância magnética cardiovascular

Os exames de RMC foram realizados em equipamento com campo magnético principal de 1,5T (*Signa CV/i - General Electric, Medical Systems, Waukesha, MN, EUA*), equipado com sistema de gradientes com intensidade de 40mT/m e taxa de ascensão (*slew rate*) de 150mT/m/s, com o uso de bobina de superfície composta de quatro elementos, com monitorização e sincronização eletrocardiográfica, e captura das imagens com pausa

expiratória a fim de minimizar os artefatos decorrentes dos movimentos respiratórios.

A aquisição das imagens foi realizada nos três planos ortogonais (transversal, sagital e coronal) para a localização do coração, com o uso de uma seqüência convencional de gradiente-eco. A partir dessas imagens preliminares, foram prescritas as seqüências de realce tardio miocárdico, que permitem uma precisa delimitação das áreas de necrose ou fibrose miocárdica. A técnica de realce tardio se baseia numa seqüência de pulsos do tipo gradiente-eco, rápida ponderada em T1, com um pré-pulso de inversão-recuperação e um tempo de inversão (TI) ajustado para anular o sinal do miocárdio normal, em torno de 200-300ms. Portanto, nas imagens adquiridas por essa técnica, o miocárdio íntegro aparece com intensidade de sinal muito baixa (escuro). Outra característica da técnica com realce tardio é a utilização do contraste endovenoso gadolínio, que não penetra membranas celulares íntegras e, portanto, tem distribuição extracelular. Nas regiões de infarto ocorre ruptura das membranas dos miócitos necróticos e, portanto, o gadolínio pode se distribuir livremente. Além disso, a necrose dos miócitos também causa uma alteração da cinética de distribuição do contraste, de modo que a saída do gadolínio das áreas de infarto ocorre mais lentamente (*delayed washout*). Estes dois fatores fazem com que a concentração do contraste seja muito maior nas regiões necróticas

do que no tecido normal, com uma diferença de sinal entre os dois tecidos de até 1080%.

As imagens foram adquiridas após um período de 10 a 20 minutos da administração de 0,2mmol/kg de contraste à base de gadolínio (ácido gadotérico), por acesso venoso periférico, a cada dois batimentos cardíacos (intervalo RR) e o tempo de inversão foi meticulosamente ajustado com o objetivo de anular o sinal do miocárdio normal.

As imagens foram geradas em planos de corte de eixo curto e eixo longo em relação ao ventrículo esquerdo do coração. Os cortes em eixo curto foram adquiridos com 8mm de espessura e 2mm de espaçamento, em número suficiente para a cobertura de toda a extensão dos ventrículos (8 a 12 cortes), possibilitando a análise da hipertrofia com a mensuração dos 17 segmentos miocárdicos.

Os cortes do eixo longo foram planejados a partir das imagens em eixo curto, com 8mm de espessura e a intervalos radiais, em número de quatro no total. As dimensões de cada *voxel* foram de aproximadamente 1,4 x 1,9 x 8,0mm. Com essa técnica, o miocárdio normal apresenta-se praticamente sem sinal (escuro), enquanto as áreas de fibrose aparecem com alto sinal proporcionado pela retenção do contraste e sua clara distinção.

Todas as imagens da RMC foram analisadas e quantificadas na estação de trabalho pelo *software* específico *Report*

*card* da *GE*, a partir dos cortes no eixo curto (8 a 12), que cobrem toda a extensão do ventrículo esquerdo do anel atrioventricular ao ápice. Os contornos endocárdio e epicárdio foram manualmente traçados no final da diástole e quantificadas a massa, o volume diastólico final e a fração de ejeção do VE.<sup>22,75</sup> O volume sistólico final foi obtido pelo delineamento manual do endocárdio, na fase da sístole final, quando observada com a menor cavidade ventricular obtida.

O índice geométrico do VE foi calculado conforme descrito previamente, pela razão entre a maior espessura segmentar do VE e o VDFVE, obtidos pela RMC, indexados pela superfície corpórea.

Foram também analisadas as regiões de realce tardio miocárdico e classificadas em ausente, padrão difuso ou confluyente, conforme classificação de Moon et al.,<sup>23</sup> na qual o realce tardio confluyente foi caracterizado como um padrão homogêneo, subclassificado conforme a localização em: multifocal, subendocárdico e da junção ventricular; e o realce tardio difuso, como um padrão heterogêneo, subclassificado em: transeptal e septal ventricular direito.

Todos os traçados foram analisados por um investigador experiente na interpretação de imagens da RMC, sem conhecimento dos resultados das medidas ecocardiográficas.



# **ANÁLISE ESTATÍSTICA**

#### 4 ANÁLISE ESTATÍSTICA

Os parâmetros obtidos pela E2D e E3DTR foram comparados entre si e aos dados obtidos pela RMC.

Foi estudada a concordância entre métodos, utilizando-se o modelo de *Lin* e o de *Bland & Altman*. A média das diferenças entre dois métodos (viés) e limites de concordância foi calculada, bem como respectivos intervalos de confiança de 95%.

O coeficiente de concordância de *Lin* ( $R_c$ ) combina precisão e acurácia para determinar se observações desviam-se significativamente da linha de perfeita concordância (linha de 45 graus com origem no 0 dos eixos x e y). Excelente concordância foi definida como  $R_c > 0,90$ , satisfatória como  $R_c$  entre 0,60 e 0,90 e insatisfatória como  $R_c < 0,60$ .

Análise de correlação linear foi efetuada utilizando-se coeficiente de correlação de *Pearson* ( $r$ ). Forte correlação linear foi definida como  $r \geq 0,70$ ; correlação moderada para  $r$  entre 0,50 e 0,70; correlação fraca à moderada para  $r$  entre 0,30 e 0,50; e fraca para  $r < 0,30$ .

Intervalos de confiança de 95% foram calculados para os coeficientes de concordância de *Lin* e para os coeficientes de correlação linear de *Pearson*, segundo a transformação Z de *Fisher*.

A análise estatística dos dados foi efetuada com o uso do *SAS versão 9.1.3 (Statistical Analysis System, Cary, NC, EUA)* e *Minitab 13.3 (State College, PA, EUA)*.

Pelo método de análise intraclasse foi realizada a análise de variabilidade intra-observador, para as medidas obtidas pela E2D e pela E3DTR, com interpretação dos coeficientes de correlação pelos critérios de *Landis & Koch*, definidos como: correlação quase-perfeita, para valores de 0,81 a 1,00; substancial, para valores de 0,61 a 0,80; moderada, para valores de 0,41 a 0,60; regular, entre 0,21 e 0,40; discreta, entre 0 e 0,20 e pobre, para valores negativos.

Todas as probabilidades de significância (valores de  $p$ ) apresentadas são do tipo bilateral e valores menores que 0,05 são considerados estatisticamente significativos.

# **RESULTADOS**

## 5 RESULTADOS

### 5.1 Resultados gerais

Dos 20 portadores de CMH, 13 (65%) eram do sexo masculino e 7 (35%) do sexo feminino, com idade média de  $32 \pm 14$  anos (com variação de 17 a 56 anos) e características em relação à idade e biotipo descritas na tabela 1. O intervalo médio entre o exame ecocardiográfico e a RMC foi de  $93 \pm 47$  dias. Destes, 12 pacientes (60%) apresentavam forma obstrutiva e 8 (40%) forma não obstrutiva; 15 pacientes (76%) estavam em uso de medicação: beta-bloqueadores, 13 (62%); antagonista do receptor de angiotensina II, 5 (24%); antagonistas dos canais de cálcio, 3 (14%); antiarrítmicos, 2 (9,5%); diuréticos, 1 (5%) e trimetazidina, 1 (5%).

Tabela 1

Dados descritivos da população do estudo

	N	Mínimo	Máximo	Média	Desvio padrão
<b>Idade(a)</b>	20	17	56	32	13,8
<b>Altura(cm)</b>	20	149	183	166,5	10,2
<b>Peso(kg)</b>	20	42	95	63,9	13,4
<b>ASC(m<sup>2</sup>)</b>	20	1,32	2,17	1,71	0,21

ASC(m<sup>2</sup>) = área de superfície corpórea em metros quadrados; N = número da amostra estudada; (a) = em anos; (cm) = em centímetros; (kg) = em quilos.

Conforme a classificação de *New York Heart Association*, observamos classe funcional I em 33%, II em 43% e III em 24%, mas todos os pacientes apresentavam função sistólica ventricular preservada.

Não houve complicações clínicas ou alterações hemodinâmicas durante a realização do exame ecocardiográfico e da RMC, e não houve evento clínico no intervalo entre os dois estudos.

## **5.2 Análise segmentar**

Em relação à exequibilidade das medidas lineares e suas respectivas correlações observamos respectivamente um total de 340 segmentos miocárdicos (340/340, 100%) analisados pela RMC. Pela E2D, 303 segmentos (303/340, 89%) foram mensurados e pela E3DTR foram examinados 323 segmentos (323/340, 95%), conforme descritos na tabela 2 (Figura 16).

**Tabela 2**  
**Análise da correlação das medidas lineares de todos os segmentos do ventrículo esquerdo pelos métodos de *Lin* e *Bland-Altman***

Análise	Rc (mm)	IC 95% (mm)	Viés (mm)	IC 95% (mm)
<b>Segmentos</b>				
<b>E2D:E3DTR</b>	0,92	0,90 a 0,94	0,14mm	-0,20 a 0,49
<b>E2D:RMC</b>	0,85	0,82 a 0,88	0,44mm	-0,03 a 0,90
<b>E3DTR:RMC</b>	0,90	0,87 a 0,91	0,26mm	-0,12 a 0,65

E2D:E3DTR = Análise entre a ecocardiografia bidimensional e a ecocardiografia tridimensional em tempo real; E2D:RMC = Análise entre a ecocardiografia bidimensional e a ressonância magnética cardiovascular; E3DTR:RMC = Análise entre a ecocardiografia bidimensional e a ressonância magnética cardiovascular; Rc = Coeficiente de concordância de *Lin*; Viés = Média das diferenças entre dois métodos diagnósticos pela análise de *Bland-Altman*; IC 95% = Intervalo de confiança; (mm) = em milímetros.

Observamos uma excelente concordância entre a E2D e a E3DTR (Rc=0,92 com IC95% de 0,90 a 0,94), com forte correlação linear ( $r=0,92$ , IC95% de 0,90 a 0,94,  $p<0,0001$ ) e concordância satisfatória entre a E2D e a RMC (Rc=0,85 com IC95% de 0,82 a 0,88), com forte correlação ( $r=0,86$  com IC95% de 0,82 a 0,88,  $p<0,0001$ ) e entre a E3DTR e a RMC resultados semelhantes com satisfatória concordância (Rc=0,90 com IC95% de 0,87 a 0,91) e forte correlação linear ( $r=0,90$ , IC95% de 0,87 a 0,92,  $p<0,0001$ ), pela análise de concordância de *Lin* (Figuras 16A, 16B e 16C) e pela correlação linear de *Pearson*.

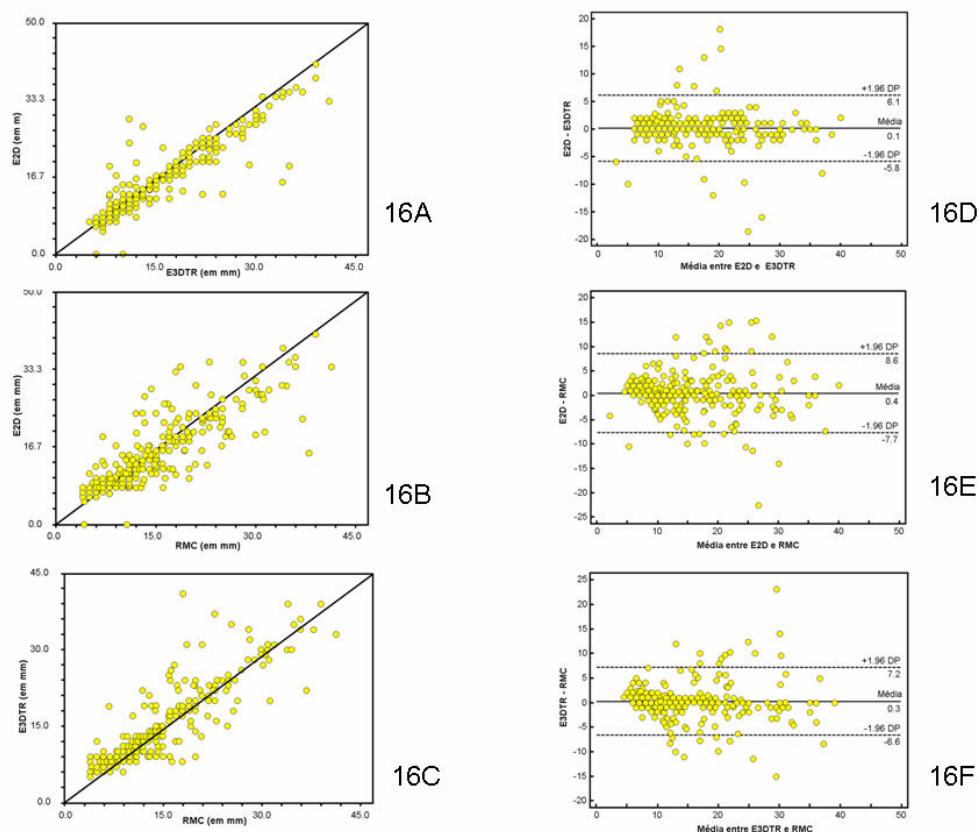


Figura 16: Gráficos de dispersão com análise de concordância pelo método de *Lin* (gráficos 16A, 16B e 16C), com referência às correlações das medidas lineares de todos os segmentos do VE entre E2D e E3DTR, E2D e RMC, E3DTR e RMC; e dados gráficos pelo método de *Bland-Altman* referente à análise das diferenças entre as medidas dos segmentos pelos métodos da E2D e E3DTR pela média entre as medidas pela E2D e E3DTR (16D); diferenças entre as medidas pela E2D e RMC, pela média entre E2D e RMC (16E); e diferença entre as medidas pela E3DTR e RMC, pela média entre E3DTR e RMC (16F).

### 5.3 Correlação dos volumes diastólico final e sistólico final do VE

Foi observada uma excelente concordância entre os volumes diastólicos do VE pelos métodos ecocardiográficos e entre a E3DTR e a RMC, com forte correlação linear ( $R_c=0,91$  com IC95% de 0,80 a 0,96;  $r=0,94$ , IC95% de 0,85 a 0,98,  $p<0,0001$ ) para E2D e



E3DTR e ( $R_c=0,94$  com IC95% de 0,87 a 0,97;  $r=0,97$ , IC95% de 0,92 a 0,99,  $p<0,0001$ ) para E3DTR e RMC, com concordância satisfatória e forte correlação linear para o VDFVE obtido pelos métodos da E2D e RMC ( $R_c=0,89$ , com IC95% de 0,77 a 0,95;  $r=0,92$ , IC95% de 0,79 a 0,97,  $p<0,0001$ ). A análise *Bland-Altman* revelou uma tendência da E3DTR subestimar os volumes diastólicos em relação à RMC, conforme ilustrado na tabela 3 (Figuras 17A, 17B, 17C, 17D, 17E e 17F).

Tabela 3

Dados estatísticos da análise do VDFVE pelo método de *Bland-Altman*

VDFVE (ml)	Viés (ml)	IC 95% (ml)	Limite superior (ml)	IC 95% (ml)	Limite inferior (ml)	IC 95% (ml)
E2D_E3DTR	4,94	1,26 a 8,62	20,37	13,97 a 26,78	-10,49	-16,89 a -4,09
E2D_RMC	1,07	-4,47 a 6,60	24,24	14,62 a 33,87	-22,11	-31,74 a -12,49
E3DTR_RMC	-3,87	-7,66 a -0,09	11,96	5,38 a 18,53	-19,71	-26,28 a -13,13

VDFVE = Volume diastólico final do ventrículo esquerdo. (ml) = em mililitros. E2D\_E3DTR = Diferença entre as medidas do VDFVE pela ecocardiografia bidimensional e a ecocardiografia tridimensional em tempo real, pela média entre as medidas obtidas por estas técnicas. E2D\_RMC = Diferença entre as medidas do VDFVE pela ecocardiografia bidimensional e a ressonância magnética cardiovascular, pela média entre as medidas obtidas por estas técnicas. E3DTR\_RMC = Diferença entre as medidas do VDFVE pela ecocardiografia bidimensional e a ressonância magnética cardiovascular, pela média entre as medidas obtidas por estas técnicas. Viés = média das diferenças entre dois métodos. IC 95% = Intervalo de confiança.

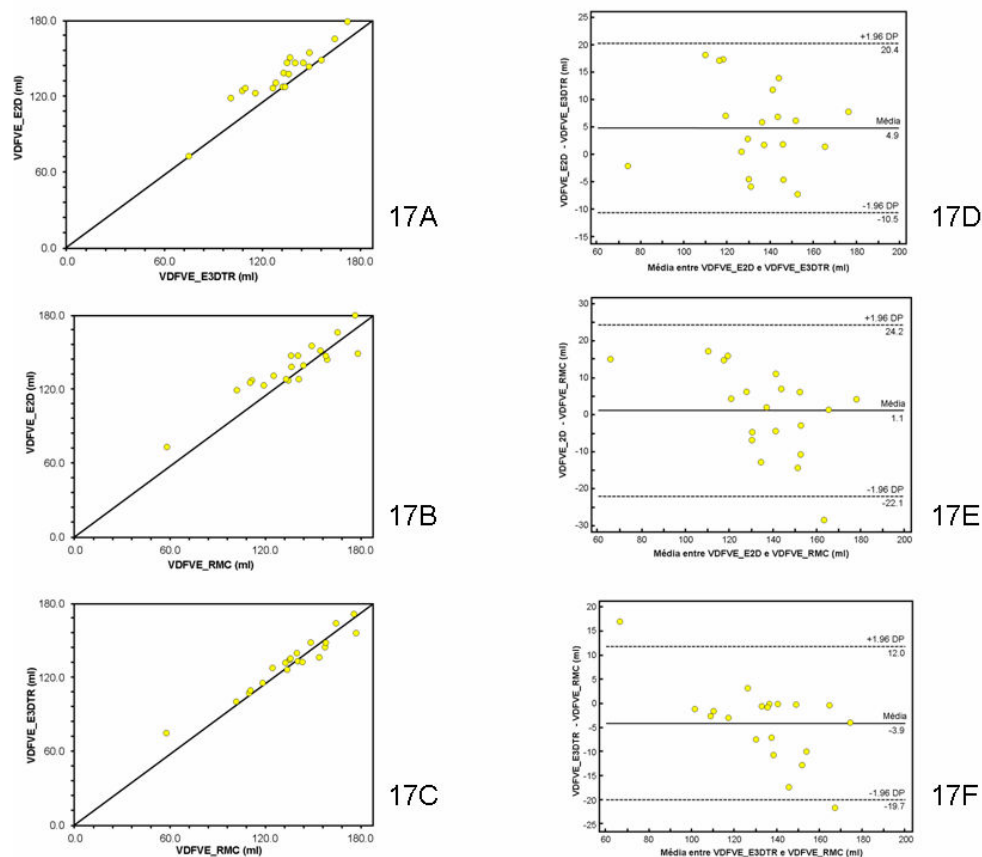


Figura 17: Gráficos de dispersão com análise de concordância de *Lin* das medidas do VDFVE (17A, 17B e 17C) obtidas respectivamente pela E2D e E3DTR, pela E2D e RMC e pela E3DTR e RMC. Análise pelo método de *Bland-Altman* da diferença do VDFVE obtido pela diferença entre as medidas pela E2D e E3DTR, pela média entre E2D e E3DTR (17D); pela diferença entre as medidas pela E2D e RMC, pela média entre E2D e RMC (17E) e pela diferença entre as medidas pela E3DTR e RMC, pela média entre E3DTR e RMC (17F)

Obtivemos uma excelente concordância e forte correlação linear, entre os volumes sistólicos do VE mensurados pela E3DTR e RMC ( $R_c=0,95$ , IC95% de 0,89 a 0,98;  $r=0,96$ , IC95% de 0,89 a 0,98,  $p<0,0001$ ), similar para a comparação entre E2D com E3TR ( $R_c=0,91$ , IC95% de 0,84 a 0,96;  $r=0,95$ , IC95% de 0,87 a 0,98,  $p<0,0001$ ), com concordância satisfatória e forte correlação linear para E2D com RMC ( $R_c=0,88$ , IC95% de 0,79 a 0,94;  $r=0,94$ , IC95% de 0,85 a 0,98,  $p<0,0001$ ). A análise pelo método de *Bland-Altman*,

descrita na tabela 4 evidenciou um discreto viés entre os métodos, menos expressivo com relação às diferenças das medidas dos volumes sistólicos pela E3DTR e pela RMC, pela média entre os dois métodos (Figuras 18A, 18B, 18C, 18D, 18E e 18F).

**Tabela 4**  
**Dados estatísticos da análise do VSFVE pelo método de *Bland-Altman***

VSFVE (ml)	Viés (ml)	IC 95% (ml)	Limite superior (ml)	IC 95% (ml)	Limite inferior (ml)	IC 95% (ml)
E2D_E3DTR	-0,36	-3,07 a 2,36	11,03	6,30 a 15,76	-11,74	-16,47 a -7,02
E2D_RMC	-0,09	-3,44 a 3,26	13,93	8,11 a 19,75	-14,11	-19,93 a -8,29
E3DTR_RMC	-0,27	-2,13 a 2,67	10,32	6,15 a 14,50	-9,79	-13,97 a -5,62

VSFVE = Volume sistólico final do ventrículo esquerdo. (ml) = em mililitros. E2D\_E3DTR = Diferença entre as medidas do VDFVE pela ecocardiografia bidimensional e a ecocardiografia tridimensional em tempo real, pela média entre as medidas obtidas por estas técnicas. E2D\_RMC = Diferença entre as medidas do VDFVE pela ecocardiografia bidimensional e a ressonância magnética cardiovascular, pela média entre as medidas obtidas por estas técnicas. E3DTR\_RMC = Diferença entre as medidas do VDFVE pela ecocardiografia bidimensional e a ressonância magnética cardiovascular, pela média entre as medidas obtidas por estas técnicas. Viés = média das diferenças entre dois métodos. IC 95% = Intervalo de confiança.

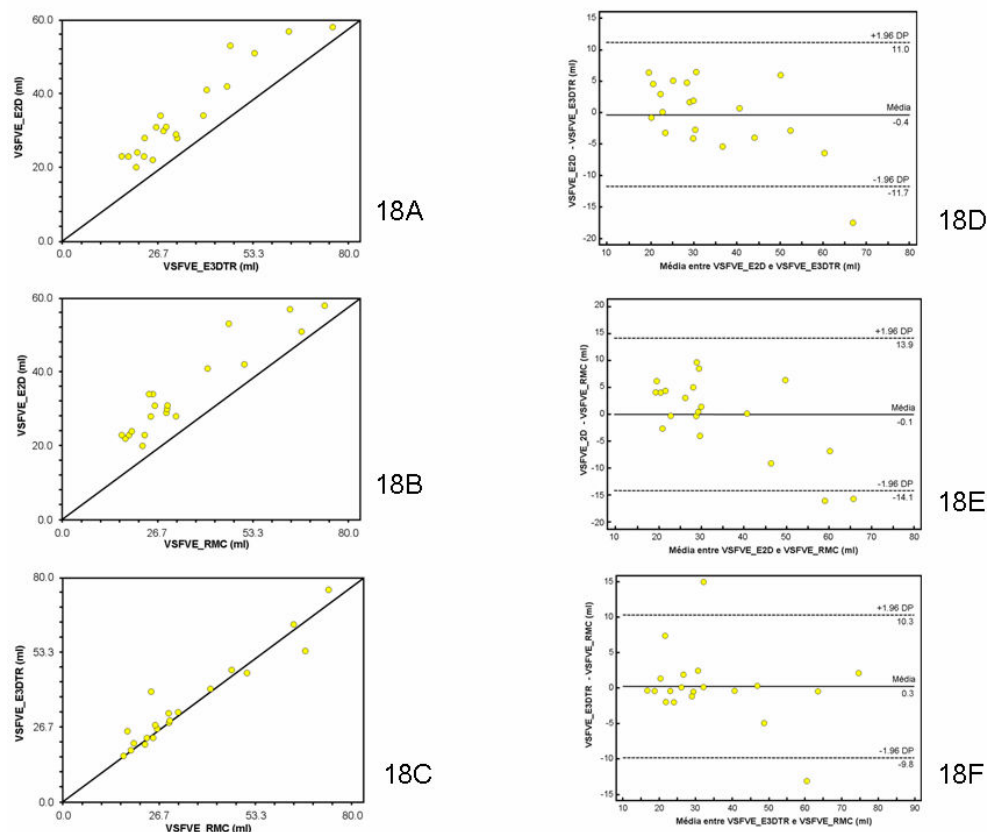


Figura 18: Gráficos de dispersão com análise de concordância de *Lin* das medidas do VSFVE (18A, 18B e 18C) obtidas respectivamente pela E2D e E3DTR, pela E2D e RMC e pela E3DTR e RMC. Análise pelo método de *Bland-Altman* da diferença das medidas do VSFVE obtidas pela diferença entre as medidas pela E2D e E3DTR, pela média entre E2D e E3DTR (18D); pela diferença entre as medidas pela E2D e RMC, pela média entre E2D e RMC (18E) e pela diferença entre as medidas pela E3DTR e RMC, pela média entre E3DTR e RMC (18F)

#### 5.4 Correlação da FEVE pela E2D, E3DTR e RMC

Em relação FEVE, este estudo demonstrou uma concordância satisfatória e forte correlação linear para todas as análises com  $R_c=0,75$  (IC95% de 0,46 a 0,89) e  $r=0,74$ , (IC95% de 0,46 a 0,88),  $p=0,0002$  pela E2D e pela E3DTR; a correlação pela E2D e pela RMC, evidenciou uma concordância e correlação linear similar ( $R_c=0,73$ , IC95% de 0,43 a 0,89;  $r=0,71$ , IC95% de 0,42 a

0,87,  $p=0,0003$ ), assim como entre E3DTR e a RMC, com  $R_c=0,83$  (IC95% de 0,69 a 0,90),  $r=0,93$  (IC95% de 0,84 a 0,97), com  $p<0,0001$ . A análise pelo método de *Bland-Altman*, conforme tabela 5, revelou valores discretamente subestimados da FEVE obtida pela E2D em relação à E3DTR e à RMC, com uma variabilidade menor quando comparada à diferença das medidas obtidas pela E3DTR e pela RMC, pela média entre a FEVE pelos dois métodos (Figuras 19A, 19B, 19C, 19D, 19E e 19F).

Tabela 5

Resultado da análise estatística pelo método de *Bland-Altman* para a FEVE obtida pela ecocardiografia bidimensional, pela ecocardiografia tridimensional em tempo real e pela ressonância magnética cardiovascular

FEVE	Viés	IC 95%	Limite superior	IC 95%	Limite inferior	IC 95%
E2D_E3DTR	-0,67%	-3,65 a 2,30	11,80%	6,62 a 16,98	-13,13%	-18,32 a -7,96
E2D_RMC	-1,12%	-4,36 a 2,12	12,43%	6,81 a 18,06	-14,67%	-20,30 a -9,05
E3DTR_RMC	-2,38%	-4,49 a -0,26	6,48%	2,80 a 10,16	-11,24%	-14,92 a -7,56

FEVE = Fração de ejeção do ventrículo esquerdo; E2D\_E3DTR = Diferença entre a FEVE pela ecocardiografia bidimensional e pela ecocardiografia tridimensional em tempo real, pela média entre as medidas obtidas por estas técnicas; E2D\_RMC = Diferença entre a FEVE obtida pela ecocardiografia bidimensional e pela ressonância magnética cardiovascular, pela média entre as medidas obtidas por estas técnicas; E3DTR\_RMC = Diferença entre a FEVE pela ecocardiografia tridimensional em tempo real e pela ressonância magnética cardiovascular, pela média entre as medidas obtidas por estas técnicas; % = em percentagem. Viés = média das diferenças entre dois métodos. IC 95% = Intervalo de confiança em percentagem.

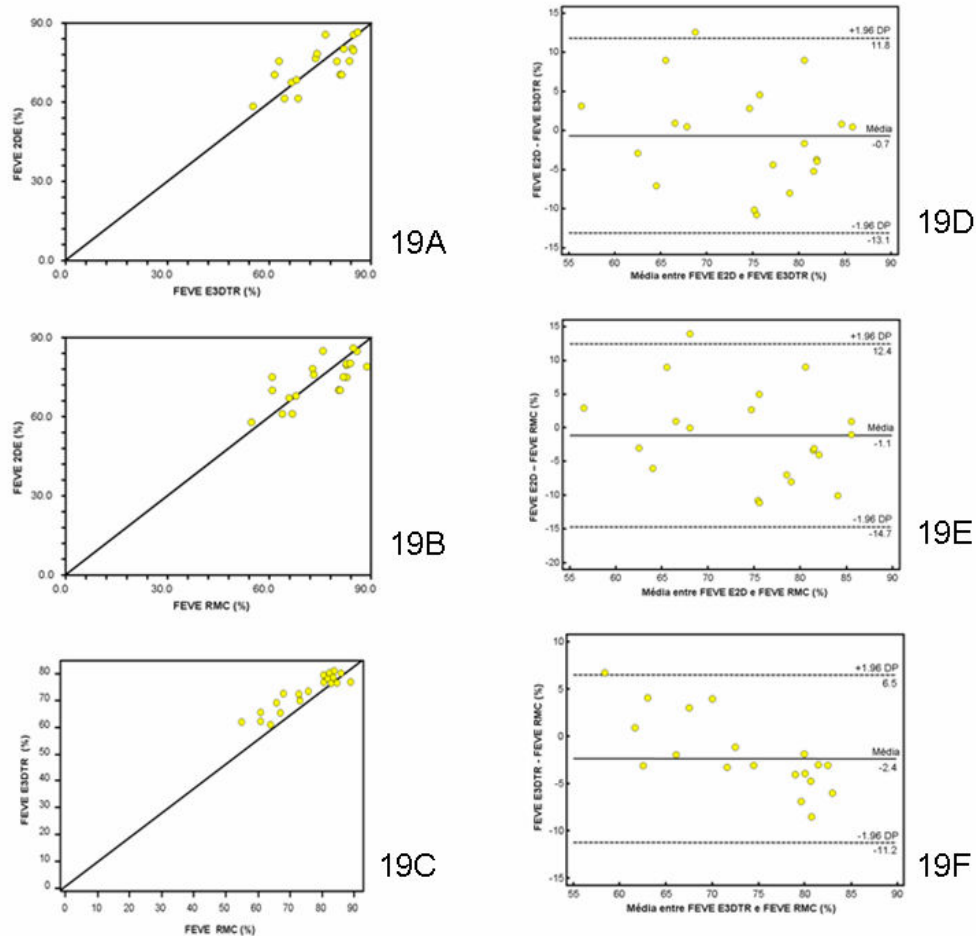


Figura 19: Gráficos de dispersão com análise de concordância pelo método de *Lin* (19A, 19B e 19C), com referência às medidas da FEVE obtidas pela E2D, E3DTR e RMC. Análise pelo método de *Bland-Altman* das diferenças entre as medidas da FEVE pelos métodos da E2D e E3DTR, pela média entre E2D e E3DTR (19D); da diferença entre E2D e RMC, pela média entre E2D e RMC (19E); e da diferença entre E3DTR e RMC, pela média entre E3DTR e RMC (19F)

### 5.5 Correlação da massa do VE pela E3DTR e pela RMC

Esta análise demonstrou uma excelente concordância e forte correlação entre a massa do VE pela E3DTR e RMC ( $R_c=0,96$ , IC95% de 0,91 a 0,99;  $r=0,97$ , IC95% de 0,91 a 0,99,  $p<0,0001$ ). A análise *Bland-Altman* revelou que a E3DTR subestima discretamente

a massa ventricular esquerda em relação à RMC com um viés de -6,3g (IC 95% de -17,83 a 5,32), um limite superior de concordância de 42,22g (IC 95% de 22,10 a 62,35) e um limite inferior de concordância de -54,73g (IC 95% de -74,85 a -34,61) - Figuras 20A e 20B.

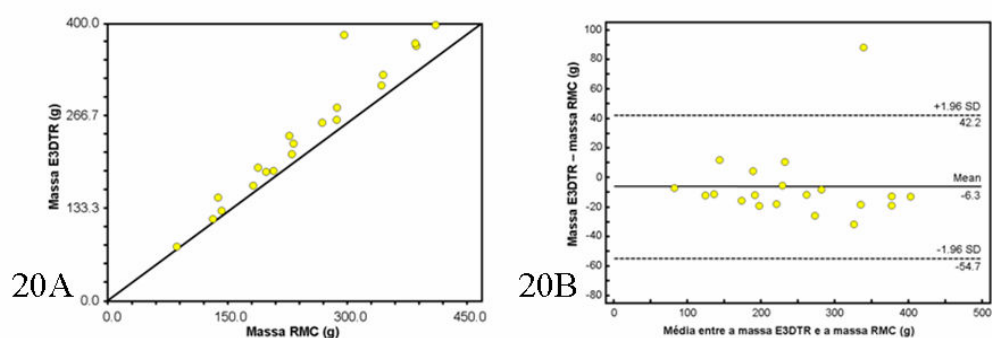


Figura 20A: Análise comparativa das medidas da massa ventricular esquerda obtidas pela E3DTR e pela RMC, pelo método de concordância de *Lin*. Figura 20B: Análise *Bland-Altman* da diferença entre as medidas obtidas da massa ventricular esquerda pela E3DTR e pela RMC, pela média entre as medidas pela E3DTR e pela RMC

Na tabela 6 descrevemos os dados dos volumes, da fração de ejeção e massa ventricular esquerda com os valores mínimos e máximos mensurados para cada parâmetro, a média e seu desvio padrão, no total de pacientes estudados.

Tabela 6

Dados descritivos da população do estudo referente à idade e aos parâmetros volumétricos, função sistólica e massa do VE

	N	Mínimo	Máximo	Média	Desvio padrão
idade (a)	20	17	56	32	13,83
VDFVE E2D (ml)	20	83	191	137,20	22,60
VDFVE E3DTR (ml)	20	61,8	172,1	132,26	22,61
VDFVE RMC (ml)	20	57,9	177,4	135,14	27,79
VSFVE E2D (ml)	20	20	57	34,10	12,14
VSFVE E3DTR (ml)	20	16,6	75,6	34,46	15,81
VSFVE RMC (ml)	20	16,9	73,5	34,19	17,21
FEVE E2D (%)	20	58	86	73,9	8,2
FEVE E3DTR (%)	20	55	85,5	72,68	6,82
FEVE RMC (%)	20	55	89	75,1	9,81
MASSA E3DTR (g)	20	87,2	407,7	241,69	94,27
MASSA RMC (g)	20	85,7	410	247,94	92,99

N = número da amostra estudada; (a) = anos; (ml) = em mililitros; (%) = em porcentagem; (g) = em gramas; VDFVE = Volume diastólico final do ventrículo esquerdo; VSFVE = Volume sistólico final do ventrículo esquerdo; FEVE = Fração de ejeção do ventrículo esquerdo; Massa = Massa ventricular esquerda.

## 5.6 Análise do MAS pela E2D e E3DTR

Dos 20 pacientes estudados, 11 pacientes (55%) apresentavam MAS. Em quatro pacientes (36,4%) não foi visualizada adequadamente a extensão transversal pela E2D. Obtivemos a extensão transversal em 7 pacientes (63,6%), com uma média de  $7,35 \pm 1,69$  mm. As medidas da extensão longitudinal e da distância ao arco aórtico foram obtidas em todos os pacientes (100%), sendo as médias de  $8,50 \pm 3,79$  mm e  $22,73 \pm 6,37$  mm, respectivamente.

Pela E3DTR, dos 11 pacientes analisados obtivemos as medidas da extensão transversal em 10 pacientes (90,9%), com uma média de  $8,33 \pm 2,18$  mm. As medidas da extensão longitudinal e da



distância ao anel aórtico foram obtidas em todos os pacientes, sendo as médias de  $8,23 \pm 2,15$  mm e  $21,22 \pm 5,70$  mm, respectivamente.

### 5.7 Análise do índice geométrico do ventrículo esquerdo

Obtivemos uniformidade nos dados referentes ao índice geométrico do VE, conforme descrito na tabela 7, com valores superiores a  $0,15 \text{ mm} \times \text{m}^2 \times \text{ml}^{-1}$ , caracterizado pela literatura como índice diferencial entre hipertrofia secundária a *Coração de Atleta* e outras causas de cardiopatias associadas à hipertrofia miocárdica.

Tabela 7

Análise do índice geométrico do ventrículo esquerdo pela E2D, pela E3DTR e pela RMC

	Segmento (em mm)	Volume diastólico (em ml)	Índice geométrico (em $\text{mm} \times \text{m}^2 \times \text{ml}^{-1}$ )
<b>E2D</b>	$28 \pm 8,07$	$133,90 \pm 25,22$	$0,37 \pm 0,13$
<b>E3DTR</b>	$27,75 \pm 7,51$	$132,26 \pm 22,61$	$0,37 \pm 0,12$
<b>RMC</b>	$27,80 \pm 8,00$	$136,14 \pm 27,79$	$0,36 \pm 0,13$

E2D = Ecocardiografia bidimensional com Doppler e mapeamento de fluxo em cores; E3DTR = Ecocardiografia tridimensional em tempo real; RMC = Ressonância magnética cardiovascular; Segmento = Valor da média do maior diâmetro linear medido nos 17 segmentos do ventrículo esquerdo em 20 portadores de CMH (em mm), com o respectivo desvio padrão; Volume diastólico = Valor da média dos volumes diastólico final mensurados em 20 portadores de CMH (em ml), com o respectivo desvio padrão; Índice geométrico = Média do valor obtido para cada indivíduo da razão entre o maior diâmetro linear obtido pela medida dos 17 segmentos do ventrículo esquerdo em cada indivíduo e o volume diastólico final do ventrículo esquerdo correspondente, indexado pela superfície corpórea (em  $\text{m}^2$ ).

### **5.8 Análise do índice sistólico de dissincronia do ventrículo esquerdo pela E3DTR**

Os dados do índice de dissincronia ventricular foram obtidos em estação de trabalho pela análise das imagens da E3DTR, com boa qualidade técnica, porém não observamos índices elevados de dissincronia, com média de  $1,87 \pm 0,86\%$ . Através da análise pelo coeficiente linear de *Pearson*, na tentativa de evidenciar uma correlação com os dados de realce tardio, obtidos pela RMC, identificamos uma correlação negativa, sem significância estatística entre os dados ( $r=-0,18$  e  $p=0,48$ ).

### **5.9 Análise de variabilidade intra-observador**

A análise de variabilidade intra-observador foi realizada pelo coeficiente de correlação intraclassa, com os dados obtidos descritos na tabela 9, para as medidas lineares dos segmentos do ventrículo esquerdo, VDFVE, VSFVE, FEVE e massa ventricular esquerda pela E2D e pela E3DTR. Evidência de correlação substancial para volume sistólico pela E2D e correlação quase-perfeita para os demais parâmetros, como descrita na tabela 8.

Tabela 8

## Correlação intraclassa para variabilidade intra-observador

Parâmetros	Valor de r (E2D)	p	Valor de r (E3DTR)	p
Segmentos	0,94	<0,0005	0,92	<0,0005
VDFVE	0,90	<0,0005	0,89	<0,0005
VSFVE	0,75	<0,0005	0,87	<0,0005
FEVE	0,93	<0,0005	0,92	<0,0005
Massa	—	<0,0005	0,99	<0,0005

Segmentos = Medidas lineares dos 17 segmentos do ventrículo esquerdo (em mm); VDFVE = Volume diastólico final do ventrículo esquerdo (em ml); VSFVE = Volume sistólico final do ventrículo esquerdo (em ml); FEVE = Fração de ejeção do ventrículo esquerdo (em %); Massa = Massa ventricular esquerda (em g); E2D = Ecocardiografia bidimensional com Doppler e mapeamento de fluxo em cores; E3DTR = Ecocardiografia tridimensional em tempo real; valor de r = valor do coeficiente de correlação pelo critério de *Landis & Koch*; p = probabilidade de significância.

# **DISCUSSÃO**

## 6 DISCUSSÃO

Na prática clínica cardiológica, identificar os pacientes com maior ou menor risco de morte súbita é um importante fator que interfere no manejo terapêutico e prognóstico dos pacientes com CMH. Existem poucos marcadores de risco de falência cardíaca antes da evidência de disfunção sistólica.<sup>8,21</sup> Por décadas, a E2D tem sido o método utilizado para a análise dos volumes e da função sistólica do VE. Algumas limitações, devido a erros observados pelo encurtamento do eixo longo apical e modelo geométrico inapropriado para a análise bidimensional, foram demonstradas por vários investigadores, que compararam as medidas obtidas pela E2D com a RMC.<sup>28,87,94,95</sup>

O recente desenvolvimento da E3DTR promete ser um método simples, de baixo custo, fácil mobilização, versátil e reproduzível e uma alternativa acurada para a análise da distribuição da hipertrofia ventricular, dos volumes, da função sistólica e diastólica do VE e da massa ventricular esquerda, assim como dos aparelhos valvares.

A utilização no dia-a-dia da E3DTR, como um método diagnóstico não invasivo na cardiologia progride à medida que resultados de vários estudos têm demonstrado um valor superior à E2D, e outros estudos têm evidenciado a acurácia e reprodutibilidade da E3DTR em relação à RMC<sup>101</sup> na quantificação da massa, volumes

e fração de ejeção do VE em cardiopatias diversas.<sup>25,28-30,92,93</sup>

Nenhum estudo, até o momento, havia analisado especificamente os pacientes portadores de CMH, que apresentam expressões fenotípicas e genotípicas variadas, com possíveis alterações morfológicas do VE.

A importância do diagnóstico preciso entre as formas de CMH para indicação da terapêutica ideal é muito clara. Identificar as formas obstrutiva ou não-obstrutiva, qual a distribuição da hipertrofia no VE, qual a massa miocárdica e a função ventricular, existência ou não do MAS e sua localização precisa, são de grande valia no auxílio à determinação de marcadores de risco de morte súbita e programação terapêutica tanto clínica como cirúrgica.

A RMC é um método de maior complexidade, com algumas limitações e existente apenas em grandes centros diagnósticos, mas considerada como “padrão ouro” na investigação de cardiomiopatias, em função da sua alta resolução espacial.<sup>17</sup> Estudos comparativos com a E2D mostram uma maior capacidade da RMC para estudar de forma exaustiva todos os segmentos do VE, principalmente nos casos em que a afecção está confinada a determinadas regiões do ventrículo, como ocorre nas formas apicais de hipertrofia. Por estes motivos, a RMC tornou-se a técnica de referência nos estudos em que o cálculo preciso da fração de ejeção e da massa ventricular esquerda são necessários.<sup>102</sup>

Face as limitações da E2D, estudos com a E3DTR vêm sendo requisitados para aceitação do método.<sup>92</sup> A evidência da superioridade do método tridimensional em relação à E2D e a acurácia e reprodutibilidade da E3DTR em relação à RMC, com validação do método na análise dos pacientes portadores de CMH, nos fornecerá a tranquilidade e certeza de proporcionar ao paciente, ao médico e a instituição resultados seguros, com um método mais acessível, versátil, reprodutível e com custo inferior.

Os resultados de nosso estudo indicaram que a E3DTR é um método promissor comparado à RMC na análise dos parâmetros estruturais do VE na CMH, com resultados similares aos encontrados na literatura para doenças cardíacas diversas. Obtivemos concordância satisfatória na quantificação em relação à análise segmentar do ventrículo esquerdo, com excelente concordância quanto à distribuição da hipertrofia miocárdica entre a E3DTR e RMC, assim como excelente concordância entre os volumes diastólico final, volume sistólico final e a massa ventricular esquerda, analisados pela E3DTR e pela RMC.

Mor-Avi et al.<sup>92</sup> publicaram um estudo com 21 pacientes comparando a massa ventricular esquerda pela E2D, E3DTR e RMC, com evidência de resultados concordantes entre E3DTR e RMC, com uma forte correlação  $r=0,90$ , enquanto com a E2D, a correlação foi menor que 0,80.

Lee et al.<sup>30</sup> compararam a E3DTR com a RMC em uma pequena população de pacientes com desordens cardíacas conhecidas e não encontraram diferença estatística entre cada grupo com correlação maior que 0,92 entre E3DTR e RMC.

Xin Qi et al.<sup>33</sup> estudaram um grupo de 44 pacientes com desordens cardíacas conhecidas e variadas, com um grupo de 14 pacientes normais. Os autores correlacionaram os valores obtidos dos volumes do VE, da FEVE e da massa ventricular esquerda pela E3DTR e RMC. Obtiveram acurácia comparável entre os dois métodos para estes parâmetros, com ótima reprodutibilidade observada pela análise de correlação para variabilidade intra-observador (0,947; 0,982; 0,948 e 0,952) e interobservador (0,995; 0,998; 0,980 e 0,973), respectivamente para VDFVE, VSFVE, FEVE e massa do VE. Neste estudo foi salientada a importância de novos estudos em uma população maior e mais diversificada para estabelecer o uso da E3DTR na clínica cardiológica.

Com resultado semelhante ao acima descrito, Jacobs et al.,<sup>98</sup> publicaram recentemente um estudo que analisou 50 pacientes com desordens cardíacas diversas e obtiveram uma excelente correlação entre E3DTR e RMC com  $r=0,96$  para VDFVE,  $r=0,97$  para VSFVE e  $r=0,93$  para FEVE.

As correlações entre os métodos obtidas para portadores de CMH em nosso estudo são semelhantes as observadas em cardiopatias de origem diversa, o que corrobora a avaliação eficaz



dos parâmetros estruturais pela E3DTR em relação à RMC neste subgrupo, com menor complexidade e custo, com maior praticidade e menos limitações.

Em relação ao MAS, observamos que a E3DTR parece ser superior na análise das extensões transversal e longitudinal e das medidas da distância do MAS ao anel aórtico, pela melhor visão espacial da valva mitral, mas não foi possível extrair conclusões mais significativas, provavelmente em virtude da amostra estudada.

A determinação do índice geométrico do VE previamente descrito em estudo com RMC<sup>69</sup> na diferenciação de *Coração de Atleta* de cardiopatias associadas à hipertrofia miocárdica, evidenciou todos os valores acima de  $0,15\text{mmxm}^2\text{xm}l^{-1}$ . Demonstra um resultado similar com a E2D e a E3DTR para auxílio no diagnóstico diferencial de *Coração de Atleta*, apesar de não ser específico para a CMH. Segundo Petersen et al.<sup>69</sup> a razão entre o maior diâmetro diastólico da parede do VE pelo volume diastólico final do ventrículo esquerdo, indexado pela superfície corpórea menor que  $0,15\text{mmxm}^2\text{xm}l^{-1}$  apresenta especificidade de 99% no diagnóstico de *Coração de Atleta*.

Sabemos que a fibrose intersticial está associada com arritmias ventriculares e estas são fatores de risco de pior prognóstico,<sup>12,72</sup> assim como, estudos recentes têm associado arritmias ventriculares com dissincronia ventricular.<sup>71</sup> Diante destes dados, buscávamos encontrar, pelo método ecocardiográfico, um

marcador correspondente à fibrose miocárdica determinada pela RMC que pudesse nos auxiliar na triagem de pacientes com pior prognóstico.

Baseados em estudos de análise histopatológica que correlacionaram alterações morfológicas às alterações elétricas, marcadores de pior prognóstico, sabemos que a desorganização das células é significativamente maior nos pacientes com disfunção sistólica ventricular,<sup>17</sup> e os estudos mostram que as alterações da sincronia ventricular estão associadas à presença de disfunção sistólica.<sup>14,15</sup> Estes dados sugerem que a desorganização das células do músculo cardíaco pode ser responsável pela disfunção sistólica e dilatação ventricular.

Morimoto et al.<sup>103</sup> não evidenciaram diferença significativa da extensão da fibrose intersticial entre os pacientes com e sem disfunção sistólica.

Não obtivemos dados significativos ao correlacionar os dados ecocardiográficos do índice sistólico de dissincronia ventricular esquerda com a fibrose miocárdica, determinada pela presença de realce tardio com a RMC. Estes dados podem não ter sido relevantes em virtude da pequena amostra de pacientes estudados, além do que, a dissincronia tem sido associada à disfunção sistólica, apesar da extensão da fibrose intersticial não apresentar diferença significativa com relação à FEVE<sup>103</sup> e, em nosso estudo, todos os pacientes apresentavam função sistólica preservada. Com a

evolução tecnológica, a E3DTR vem nos beneficiar com a obtenção de imagens tridimensionais no equipamento com agilidade, redução do tempo de exame para o médico e o paciente, e possibilidade de efetuar múltiplos cortes, obtendo diversos planos para melhor avaliação das estruturas cardíacas em análise na estação de trabalho. Com a E2D, entretanto, precisamos adquirir cada plano ecocardiográfico independente por dois ou três batimentos cardíacos, sem possibilidade de adequá-los posteriormente, com a necessidade de reexaminar o paciente se surgirem dúvidas nas imagens obtidas.

Com a E3DTR é agora possível medir o verdadeiro volume ventricular sem a necessidade de pressupor qual é a geometria ventricular, assim como melhor quantificar o tamanho, forma e função do coração. A precisão é vital na avaliação e quantificação dos volumes das câmaras cardíacas, estágio da doença e resposta terapêutica. Com a obtenção do coração todo em bloco, com melhor orientação espacial e acesso a planos fundamentais, melhoramos significativamente a acurácia diagnóstica.

Na análise específica da CMH, ainda não é possível visualizar as áreas de fibrose miocárdica, caracterizadas pela presença de realce tardio na RMC, mas constatamos que podemos corroborar com a análise precisa da distribuição da hipertrofia, identificação da forma obstrutiva, presença e análise do MAS, quantificação dos volumes, função e massa ventricular esquerda, identificação de diagnósticos diferenciais e determinação de

marcadores de pior prognóstico. Como perspectivas, temos o uso de contraste ecocardiográfico e a possibilidade de realização da análise de perfusão miocárdica com a ecocardiografia sob estresse farmacológico, que poderá nos oferecer dados complementares no estudo dos portadores de CMH.

A E3DTR é uma técnica de elevado valor diagnóstico, que necessita de uma curva de aprendizado e estudos que validem o seu uso, assim como ocorreu com outras modalidades diagnósticas previamente instituídas, como a ecocardiografia bidimensional, com o estudo Doppler e o mapeamento de fluxo em cores, a partir da ecocardiografia unidimensional.

# **CONCLUSÕES**

## 7 CONCLUSÕES

1- A E3DTR é precisa e superior à E2D na avaliação da distribuição da hipertrofia miocárdica, quantificação dos volumes, função e massa ventricular esquerda em pacientes com CMH quando comparada à RMC.

2- A E3DTR parece ser superior na análise do MAS, por melhor visão espacial da valva mitral, porém não obtivemos valor estatisticamente significativo, provavelmente em razão da pequena amostra estudada.

3- Todas as medidas do índice geométrico do ventrículo esquerdo estavam acima de  $0,15\text{mmxm}^2\text{xm}^{-1}$  compatível com CMH.

4- Não identificamos correlação entre o índice sistólico de dissincronia ventricular esquerda e a fibrose miocárdica.

## **REFERÊNCIAS**

## 8 REFERÊNCIAS

1. Maron BJ. Hypertrophic Cardiomyopathy: A Systematic Review. JAMA 2002; 287 (10): 1308-20.
2. Bernstein M. *Relação entre o colágeno miocárdico e a evolução clínica e ecocardiográfica de pacientes com cardiomiopatia hipertrófica*. São Paulo; 2002 (“Tese apresentada à Faculdade de Medicina da Universidade de São Paulo para obtenção do título de Doutor”).
3. Maron BJ. Sudden death in young athletes. N Engl J Med 2003; 349: 1064-75.
4. Dudley JP, Udo PS, Charles BH, Warren JM, Gerald MP, Frank ER, et al. Clinical indications for cardiovascular magnetic resonance (CMR): Consensus Panel report. European Heart Journal 2004; 25: 1940-65.
5. Devereux RB, Alonso DR, Lutas EM et al. Echocardiographic assessment of left ventricular hypertrophy? Comparison to necropsy findings. Am J Cardiol 1986; 57: 450-8.
6. Gardin JM, Dabestani A, Glasgow GA et al. Echocardiographic and Doppler flow observations in obstructed and non obstructed hypertrophic cardiomyopathy. Am J Cardiol 1985; 56: 614-21.
7. Devlin AM, Moore NR, Ostman-Smith I. A comparison of MRI and echocardiography in hypertrophic cardiomyopathy. The British Journal of Radiology 1999; 72: 258-264.



8. Spirito P, Maron BJ, Bonow RO, Epstein SE. Occurrence and significance of progressive left ventricular wall thinning and relative cavity dilatation in hypertrophic cardiomyopathy. *Am J Cardiol* 1987; 60: 123-9.
9. Arteaga E, Tirone AP. Cardiomiopatia hipertrófica. *Rev Soc Cardiol Estado de São Paulo* 2004; 14(3): 476-87.
10. Maron BJ. Hypertrophic cardiomyopathy. *Lancet* 1997; 350: 127-33.
11. Varnava M, Elliot PM, Mahon N, Davies MJ, McKenna WJ. Relation between myocyte disarray and outcome in hypertrophic cardiomyopathy. *Am J Cardiol* 2001; 88: 275-9.
12. Limongelli G, Pacileo G, Cerrato F, Verrengia M, Di Simone A, Severino S et al. Myocardial ultrasound tissue characterization in patients with hypertrophic cardiomyopathy: noninvasive evidence of electrical in the textural substrate for ventricular arrhythmias. *J Am Soc Echocardiogr* 2003; 16: 803-7.
13. Maron BJ, Isner JM, McKenna WJ. 26<sup>th</sup> Bethesda Conference: recommendations for determining eligibility for competition in athletes with cardiovascular abnormalities. Task Force 3? Hypertrophic cardiomyopathy, myocarditis and other myopericardial diseases and mitral valve prolapse. *J Am Coll Cardiol* 1994; 24: 880-5.
14. D'Andrea A, Caso P, Severino S, Scotto di Uccio F, Vigorito F, Ascione L, Scherillo M, Calabro R. Association between intraventricular myocardial systolic dyssynchrony and ventricular

arrhythmias in patients with hypertrophic cardiomyopathy. *Echocardiography* 2005; 22(7): 571-8.

15. D'Andrea A, Caso P, Severino S, Cuomo S, Capozzi G, Calabro P, Cice G, Ascione L, Scherillo M, Calabro R. Prognostic value of intra-left ventricular electromechanical asynchrony in patients with hypertrophic cardiomyopathy. *European Heart Journal* 2006; 27: 1311-18.
16. Monaghan MJ. Role of real 3D echocardiography in evaluating the left ventricular. *Heart* 2006; 92(1): 131-136.
17. Kapetanakis S, Kearney MT, Siva A, Gall N, Cooklin M, Monaghan MJ. Real-time three-dimensional echocardiography – A novel technique to quantify global left ventricular mechanical dyssynchrony. *Circulation* 2005; 112: 992-1000.
18. Moon JCC, Fisher NG et al. Detection of apical hypertrophic cardiomyopathy by cardiovascular magnetic resonance in patients with non-diagnostic echocardiography. *Heart* 2004; 90: 645-9.
19. Higgins CB, Byrd BF, Stark D et al. Magnetic resonance imaging of hypertrophic cardiomyopathy. *Am J Cardiol* 1985; 55: 1121-6.
20. Suzuki J, Watanabe F, Takenaka K et al. New subtype of apical hypertrophic cardiomyopathy identified with nuclear magnetic resonance imaging as an underlying cause of markedly inverted T waves. *J Am Coll Cardiol* 1993; 22:1175-81.

21. Young AA, Kramer CM, Ferrari VA et al. Three-dimensional left ventricular deformation in hypertrophic cardiomyopathy. *Circulation* 1994; 90: 854-67.
22. Dong SJ, Macgregor JH, Crawley AP et al. Left ventricular wall thickness and regional systolic function in patients with hypertrophic cardiomyopathy – a three-dimensional tagged magnetic resonance imaging study. *Circulation* 1994; 90: 1200-9.
23. Moon JC, Reed E, Sheppard MA et al. The histological basis of late gadolinium enhancement cardiovascular magnetic resonance in hypertrophic cardiomyopathy. *J Am Coll* 2004; 43: 2260-4.
24. Moon JCC, McKenna WJ, McCrohon JA, Elliot PM, Smith GC, Pennell DJ. Toward clinical risk assessment in hypertrophic cardiomyopathy with gadolinium cardiovascular magnetic resonance. *J Am Coll Cardiol* 2003; 41(9): 1561-1567.
25. Seidman C. Hypertrophic cardiomyopathy: From man to mouse. *J Clin Invest* 2000; 106: S9-S13.
26. Choudhury L, Mahrholdt H, Wagner A et al. Myocardial scarring in asymptomatic or mildly symptomatic patients with hypertrophic cardiomyopathy. *J Am Coll Cardiol* 2002; 40(12): 2156-64.
27. von Ramm O, Sheikh K, Smith SW, Kisslo J. Real-time, three-dimensional echocardiography: feasibility and initial use. *Echocardiography* 1991; 8:119-25
28. Chuang ML, Hibberd MG, Salton CJ, Beaudin RA, Riley MF, Parker RA, et al. Importance of imaging method over imaging modality in

- noninvasive determination of left ventricular volumes and ejection fraction: assessment by two- and three-dimensional echocardiography and magnetic resonance imaging. *J Am Cardiol* 2000; 35: 477-484.
29. Kim WY, Sogaard P, Kristensen BO, Egeblad H. Measurement of left ventricular volumes by 3-dimensional echocardiography with tissue harmonic imaging: a comparison with magnetic resonance imaging. *J Am Soc Echocardiogr* 2001; 14:169-179.
30. Lee D, Fuisz AR, Fan PH, Hsu TL, Liu CP, Chiang HT. Real-time 3-dimensional echocardiographic evaluation of left ventricular volume: correlation with magnetic resonance imaging – a validation study. *J Am Soc Echocardiogr* 2001; 14: 1001-1009.
31. Gutierrez-Chico JL, Zamarano JL, Isla LP, Orejas M, Almería C, Rodrigo JL, et al. Comparison of left ventricular volumes and ejection fractions measured by three-dimensional echocardiography versus by two-dimensional echocardiography and cardiac magnetic resonance in patients with various cardiomyopathies. *Am J Cardiol* 2005; 95: 809-813.
32. Schmidt MA, Ohazama CJ, Agyeman KO, Freidlin RZ, Jones M, Laurienzo JM, et al. Real-time three-dimensional echocardiography for measurement of left ventricular volumes. *Am J Cardiol* 1999; 84: 1434-1439.
33. Qi X, Cogar H, Hsiung MC, Nanda NV, Miller AP, Yelamanchili P et al. Live/real time three-dimensional transthoracic echocardiographic

- assessment of left ventricular volumes, ejection fraction, and mass compared with magnetic resonance imaging. *Echocardiography* 2007; 24: 166-173.
34. Wald D. Screening for hypertrophic cardiomyopathy. *J Med Screen* 1999; 6: 159-162.
35. Elliot PM, Sharma E, et al. Survival after cardiac arrest or sustained ventricular tachycardia in patients with hypertrophic cardiomyopathy. *J Am Coll Cardiol* 1999; 33: 1596-1602.
36. Edmundo Arteaga-Fernandez. *Cardiomiopatia Hipertrófica – Estudo da Sobrevida e de Fatores Prognósticos*. São Paulo; 1998. (Tese apresentada à Faculdade de Medicina da Universidade de São Paulo para obtenção do Título de Doutor em Medicina).
37. Nobre F, Serrano Jr. CV *Tratado de Cardiologia SOCESP* 2005, capítulo 4: 860.
38. Davies MJ and Krikler DM. Genetic investigation and counseling of families with hypertrophic cardiomyopathy. *Br Heart J* 1994; 72: 99.
39. Clark A L and Coats A J. Screening for hypertrophic cardiomyopathy. *B.M.J.* 1993; 306: 409.
40. Walkins H, Thierfelder L, Hwang DS, et al. Sporadic hypertrophic cardiomyopathy due to the new myosin mutations. *J Clin Invest* 1992; 90: 1666.
41. Maron BJ, Nichols PF, Pickle LW, Wesley YE, Mulvihilli D. Patterns of inheritance in hypertrophic cardiomyopathy: assessment by M-

- mode and two-dimensional echocardiography. *Am J Cardiol* 1984; 53: 1087-94.
42. Greaves SC, Roche AH, Neutze JM, Whitlock RM, Veale AM. Inheritance of hypertrophic cardiomyopathy: a cross sectional and M mode echocardiography study of 50 families. *Am J Cardiol* 1987; 58: 259-66.
43. McKenna WJ, Cocco F, Elliot PM. Genes and diseases expression in hypertrophic cardiomyopathy. *Lancet* 1998; 352: 1162.
44. Tirone AP. Aspectos genéticos da cardiomiopatia hipertrófica. *Soc Cardiol Estado de São Paulo* 2000; 10: 435-40.
45. Fananapazir L. Advances in molecular genetics and management of hypertrophic cardiomyopathy. *JAMA* 1999; 281: 1746-52.
46. Maron BJ, McKenna WJ, Danielson GK, Kappenberger LJ, Kuhn HJ, Seidman CE, et al. American College of Cardiology/European Society of Cardiology Clinical Expert Consensus Document on Hypertrophic Cardiomyopathy. A report of on the American College of Cardiology Foundation Task Force on Clinical Expert Consensus Documents and the European Society of Cardiology Comitee for Practice Guidelines. *J Am Coll Cardiol* 2003; 42: 1687-713.
47. Marian AJ, Roberts R. The molecular genetics basis for hypertrophic cardiomyopathy. *J Moll Cell Cardiol* 2001; 33: 655-70.

48. Seidman JG, Seidman C. The genetics basis for cardiomyopathy: from mutation identification to mechanistic paradigms. *Cell* 2001; 104: 557-67.
49. Maron BJ, Niimura H, Casey SA, et al. Development of left ventricular hypertrophy in adults in hypertrophic cardiomyopathy caused by cardiac myosin-binding protein C gene mutations. *J Am Coll Cardiol* 2001; 38: 315-21.
50. Lechin M, Quinones MA, Omran A, et al. Angiotensin-I converting enzyme genotypes and left ventricular hypertrophy in patients with hypertrophic cardiomyopathy. *Circulation* 1995; 92: 1808-12.
51. Pelliccia A, Corrado D, Bjornstad H, Panhuyzen-Goedkoop N, Urhausen A, Carre F, Anastasakis A, Vanhees L, Arbustini E, Priori S. Recommendations for participation in competitive sport and leisure-time physical activity in individuals with cardiomyopathies, myocarditis and pericarditis. *European Journal of Cardiovascular Prevention and Rehabilitation* 2006; 13: 876-85.
52. Maron B, Towbin JA, Thiene G, Antzelevitch C, Corrado D, Arnett D et al. Contemporary definitions and classification of the cardiomyopathies – An American heart association scientific statement from council on clinical cardiology, heart failure and transplantation committee; quality of care and outcomes research and functional genomics and translational biology interdisciplinary working groups; and council on epidemiology and prevention. *Circulation* 2006; 113: 1807-1816.

53. Hada Y, Sakamoto T, Amano K, Yamaguchi T, Takenaka K, Takehashi H, et al. Prevalence of hypertrophic cardiomyopathy in a population of adult Japanese workers as detected by echocardiographic screening. *Am J Cardiol* 1987; 59: 183-84.
54. Maron BJ, Gardin JM, Flack M, et al. Prevalence of hypertrophic cardiomyopathy in a general population of young adults. Echocardiographic analysis of 4111 subjects in the CARDIA Study. Coronary Artery Risk Development in (Young) Adults. *Circulation* 1995; 92: 785-89.
55. Yubao Z, Song L, Ahimin W, et al. Prevalence of idiopathic hypertrophic cardiomyopathy in China. A population based echocardiographic analysis of 8080 adults. *Am J Med* 2004; 116: 14-18.
56. Miura K, Nakagawa H, Mirikawa Y, et al. Epidemiology of idiopathic cardiomyopathy in Japan: results from a nationwide survey. *Heart* 2002; 87: 126-30.
57. Corrado D, Basso C, Schiavon M, Thiene G. Screening for hypertrophic cardiomyopathy in young athletes. *N Engl J Med* 1998; 339: 364-369.
58. Poliac LC, Barron ME, Maron BJ. Hypertrophic Cardiomyopathy. *Anesthesiology* 2006; 104: 183-92.
59. Richardson P, McKenna W, Bristow M, et al: Report of the 1995 World Health Organization/International Society and Federation of



- Cardiology Task Force on the Definition and Classification of Cardiomyopathies. *Circulation* 1996; 93: 841-842.
60. Henry WL, Clark CE, Epstein SE: Asymmetric Septal Hypertrophy: Echocardiographic identification of the pathognomonic anatomic abnormality of IHSS. *Circulation* 1973; 47: 225-233.
61. Rakowski H, Sasson Z, Wigle ED. Echocardiography and Doppler assessment of hypertrophic cardiomyopathy. *J Am Soc Echocardiogr* 1988; 1: 31-47.
62. Klein AL, Oh JK, Miller FA, et al: Two-dimensional and Doppler echocardiography assessment of infiltrative cardiomyopathy. *J Am Soc Echocardiogr* 1988; 1: 48-59.
63. Prasad K, Atherton J, Smith GC, et al. Echocardiographic pitfalls in the diagnosis of hypertrophic cardiomyopathy. *Heart* 1999; 82 (Suppl III): III8-III15.
64. Karam R, Lever HM, Healy BP. Hypertensive hypertrophic cardiomyopathy or hypertrophic cardiomyopathy with hypertension? A study of 78 patients. *J Am Coll Cardiol* 1989; 13: 580-584.
65. Pelliccia A, Maron BJ, Spataro A, et al. The upper limit of physiological cardiac hypertrophy in highly trained elite athletes. *N Engl J Med* 1991; 324: 295-301.
66. Spirito A, Pelliccia A, Proschan MA, et al. Morphology of "athlete's heart" assessed by echocardiography in 947 elite athletes representing 27 sports. *Am J Cardiol* 1994; 74: 802-806.

67. Maron BJ, Pelliccia A, Spirito P. Cardiac disease in young trained athletes: Insights into the methods for distinguishing athlete's heart from structural heart disease, with particular emphasis on hypertrophic cardiomyopathy. *Circulation* 1995; 91: 1596-1601.
68. Pelliccia A, Maron BJ, Culasso F, et al. Athlete's heart in women. *JAMA* 1996; 276: 211-215.
69. Petersen SE, Selvanayagam JB, Francis JM, Myerson SG, Wiesmann F, Robson MD, Östman-Smith I, Casadei B, Watkins H and Neubauer S. Differentiation of athlete's heart from pathological forms of cardiac hypertrophy by means of geometric indices derived from cardiovascular magnetic resonance. *Journal of Cardiovascular Magnetic Resonance* 2005; 7: 551-8.
70. Maron BJ, Wolfson JK, Ciro E, Spirito P. Relation of electrocardiographic abnormalities and patterns of left ventricular hypertrophy identified by 2-dimensional echocardiography in patients with hypertrophic cardiomyopathy. *Am J Cardiol* 1983; 51: 189-94.
71. Maron BJ. The electrocardiogram as a diagnostic tool for hypertrophic cardiomyopathy: revisited. *Ann Noninvasive Electrocardiol* 2001; 6: 277-79.
72. Maron BJ. Hypertrophic cardiomyopathy. *Curr Probl Cardiol* 1993; 18: 639.

73. Lazzeroni E, Domenicucci S, Finardi A, et al. Severity of arrhythmias and extent of hypertrophy in hypertrophic cardiomyopathy. *Am Heart J* 1989; 118: 734.
74. Medeiros PT, Martinelli Filho M, Arteaga E, Costa R, Siqueira S, Mady C, et al. Cardiomiopatia hipertrófica: Importância dos eventos arrítmicos em pacientes com risco de morte súbita. *Arquivos Brasileiros de Cardiologia* 2006; 87: 649-657.
75. Munir Ebaid *Cardiologia em Pediatria* 2000, 443.
76. Sohn DW, Chai IH, Lee DJ, Kim HC, Kim HS, Oh BH, et al. Assessment of mitral annulus velocity by Doppler tissue imaging in the evaluation of left ventricular diastolic function. *J Am Coll Cardiol* 1997; 30: 474-80.
77. Mannaerts HFJ, Heide JA, Kamp O, Stoel MG, Visser JTCA. Early identification of left ventricular remodeling after myocardial infarction, assessed by transthoracic 3D echocardiography. *European Heart Journal*, 2005; 26(6): 549-557.
78. Rakowski H, Fulop J, Wigle ED. The role of echocardiography in the assessment of hypertrophic cardiomyopathy. *Postgrad Med J* 1986; 62: 557-561.
79. Elliot P, McKenna WJ. Hypertrophic cardiomyopathy. *Lancet* 2004; 363: 1881-1891.
80. Rochitte et al. Diretrizes SBC Ressonância e tomografia cardiovascular - Grupo de estudo em ressonância e tomografia cardiovascular (GERT). *Arq Bras Cardiol* 2006; 87(3):e48-e59.

81. Posma JI, Blaksma PK, Van der Wall EE, Hamer HPM, Mooyaart EL, Lie KI. Assessment of quantitative hypertrophy scores in hypertrophic cardiomyopathy: Magnetic resonance imaging versus echocardiography. *Am Heart J* 1996; 132(5): 1020-27.
82. Peak AS. Risk factors for developing gadolinium-induced nephrogenic systemic fibrosis. *The Annals of Pharmacotherapy* 2007; 41(9): 1481-5.
83. Ommen SR, Nishimura RA. Hypertrophic cardiomyopathy. *Curr Probl Cardiol* 2004; 29: 239-91.
84. Wigle ED, Sasson Z, Henderson MA, et al. Hypertrophic cardiomyopathy. The importance of the site and the extent of hypertrophy. A review. *Prog Cardiovasc Dis* 1985; 28: 1-83.
85. Tsutsui JM, Caldas MA. Caracterização anatômica e funcional da cardiomiopatia hipertrófica pela ecocardiografia. *Rev Soc Cardiol Estado de São Paulo* 2000; 10: 441-55.
86. Hagege AA, Dubourg O, Desnos M, et al. Familial hypertrophic cardiomyopathy. Cardiac ultrasonic abnormalities in genetically affected subjects without echocardiographic evidence of left ventricular hypertrophy. *Eur Heart J* 1998; 19: 490-499.
87. Maron BJ, Gottdiener JS, Epstein SE. Patterns and significance of distribution of the left ventricular hypertrophy in hypertrophic cardiomyopathy. *Am J Cardiol* 1981; 48: 418-428.
88. Pollick C, Morgan CD, Gilbert BW, Rakowski H, Wigle ED. Muscular subaortic stenosis: the temporal relationship between systolic

- anterior motion of the anterior mitral leaflet and the pressure gradient. *Circulation* 1982; 66: 1087-94.
89. Nagata S, Nimura Y, Beppu S, Park YD, Sakakibara H. Mechanism of systolic anterior motion of mitral valve and site of intraventricular pressure gradient in hypertrophic obstructive cardiomyopathy. *Br Heart J* 1983; 49: 234-43.
90. Sherrid MV, Chu CK, Delia E, Mogtader A, Dwyer Jr EM. An echocardiographic study of the fluid mechanics of obstruction in hypertrophic cardiomyopathy. *J Am Coll Cardiol* 1993; 22: 816-25.
91. Naqueh, SF and Mahmarian JJ. Noninvasive cardiac imaging in patients with hypertrophic cardiomyopathy *Journal of the American College of Cardiology* 2006, 48(12): 2410-22
92. Mor-Avi V, Sugeng L, Weinert L, MacEneaney P, Caiani EG, Koch R et al. Fast Measurement of left ventricular mass with real-time three-dimensional echocardiography. Comparison with magnetic resonance imaging. *Circulation* 2004; 110: 1814-18.
93. Sugeng L, Weinert L, Lang RM. Left ventricular assessment using real-time three-dimensional echocardiography. *Heart* 2003; 89(suppl): 29-36.
94. Sugeng L, Weinert L, Thiele K, Lang RM. Real-time three-dimensional echocardiography using a novel matrix array transducer. *Echocardiography* 2003; 20: 623-635.
95. Hung J, Lang R, Flachskampf F, Shernan SK, McCulloch ML, Adams DB et al. 3D echocardiography: A review of the current

- status and future directions. *J Am Soc Echocardiogr* 2007; 20(3): 213-233.
96. Wyatt HL, Heng MK, Meerbaum S, et al. Cross-sectional echocardiography. II. Analysis of mathematic models for quantifying volume of the formalin-fixed left ventricle. *Circulation* 1980; 61: 1119-25.
97. Cerqueira MD, Weissman NJ, Dilsizian V, et al. Standardized myocardial segmentation and nomenclature for tomographic imaging of the heart: a statement for healthcare professionals from the Cardiac Imaging Committee of the Council on Clinical Cardiology of the American Heart Association. *Circulation* 2002; 105: 539-42.
98. Jacobs L, Salgo I, Goonewardena S, Weinert L, Coon P, Bardo D, et al. Rapid online quantification of left ventricular volume from real-time three-dimensional echocardiography data. *European Heart Journal* 2006; 27: 460-8.
99. Kühl et al. Real-Time 3DE for LV Volumes and Function. *JACC* 2004; 43: 2083-2090.
100. Badano LP, Dall'Armellina E, Monaghan MJ, Pepi M, Baldassi M, Cinello M, Fioretti PM. Real-time three-dimensional echocardiography: technological gadget or clinical tool? *Journal of Cardiovascular Medicine* 2007; 8: 144-162.
101. Sugeng L, Mor-Avi V, Weinert, BS, Niel J, Ebner C, Steringer-Mascherbauer R, et al. Quantitative assessment of left ventricular

size and function Side-by-side comparison of real-time three-dimensional echocardiography and computed tomography with magnetic resonance reference. *Circulation* 2006; 114: 654-61.

102. Di Cesare E. MRI of the cardiomyopathies. *Eur J Radiol*, 2001; 38 (3): 179-184.

103. Morimoto S, Sekiguchi M, Hiramitsu S, Uemura A, Nishikawa T, Hishida H. Contribution of cardiac muscle cell disorganization to the clinical features of hypertrophic cardiomyopathy. *Heart Vessels* 2000;15:149-158.

## **BIBLIOGRAFIA CONSULTADA**



## 9 BIBLIOGRAFIA CONSULTADA

1. Otto, CM, et al. *The Practice of Clinical Echocardiography* 2002; 2ed: 588-612.
2. Braunwald E. *Tratado de Medicina Cardiovascular* 1999; 2(41): 1521.
3. Bland JM, Altman DG. Statistical method for assessing agreement between two methods of clinical measurement. *The Lancet*, 1986; i: 307-310.
4. Bland JM, Altman DG. Measuring agreement in method comparison studies. *Statistical Methods in Medical Research*, 1999; 8: 135-160.
5. Lin L.I-K A concordance correlation coefficient to evaluate reproducibility. *Biometrics* 1989; 45: 255-268.
6. Lin L.I-K A note on the concordance correlation coefficient. *Biometrics*, 2000; 56: 324-325.
7. Snedecor, G. W. and Cochran, W. G. "*The Sample Correlation Coefficient  $r$* " and "*Properties of  $r$* " §10.1-10.2 in *Statistical Methods*, 7th ed. Ames 1980: 175-178.
8. Mathias Jr, W et al. *Manual de Ecocardiografia* 2007, 1ed: 27-43

# Livros Grátis

( <http://www.livrosgratis.com.br> )

Milhares de Livros para Download:

[Baixar livros de Administração](#)

[Baixar livros de Agronomia](#)

[Baixar livros de Arquitetura](#)

[Baixar livros de Artes](#)

[Baixar livros de Astronomia](#)

[Baixar livros de Biologia Geral](#)

[Baixar livros de Ciência da Computação](#)

[Baixar livros de Ciência da Informação](#)

[Baixar livros de Ciência Política](#)

[Baixar livros de Ciências da Saúde](#)

[Baixar livros de Comunicação](#)

[Baixar livros do Conselho Nacional de Educação - CNE](#)

[Baixar livros de Defesa civil](#)

[Baixar livros de Direito](#)

[Baixar livros de Direitos humanos](#)

[Baixar livros de Economia](#)

[Baixar livros de Economia Doméstica](#)

[Baixar livros de Educação](#)

[Baixar livros de Educação - Trânsito](#)

[Baixar livros de Educação Física](#)

[Baixar livros de Engenharia Aeroespacial](#)

[Baixar livros de Farmácia](#)

[Baixar livros de Filosofia](#)

[Baixar livros de Física](#)

[Baixar livros de Geociências](#)

[Baixar livros de Geografia](#)

[Baixar livros de História](#)

[Baixar livros de Línguas](#)

[Baixar livros de Literatura](#)  
[Baixar livros de Literatura de Cordel](#)  
[Baixar livros de Literatura Infantil](#)  
[Baixar livros de Matemática](#)  
[Baixar livros de Medicina](#)  
[Baixar livros de Medicina Veterinária](#)  
[Baixar livros de Meio Ambiente](#)  
[Baixar livros de Meteorologia](#)  
[Baixar Monografias e TCC](#)  
[Baixar livros Multidisciplinar](#)  
[Baixar livros de Música](#)  
[Baixar livros de Psicologia](#)  
[Baixar livros de Química](#)  
[Baixar livros de Saúde Coletiva](#)  
[Baixar livros de Serviço Social](#)  
[Baixar livros de Sociologia](#)  
[Baixar livros de Teologia](#)  
[Baixar livros de Trabalho](#)  
[Baixar livros de Turismo](#)