

**UNIVERSIDADE ESTADUAL PAULISTA "JÚLIO DE MESQUITA FILHO"
FACULDADE DE CIÊNCIAS AGRÁRIAS E VETERINÁRIAS
CÂMPUS DE JABOTICABAL**

**ENXERTO ALÓGENO DE LIGAMENTO PATELAR
CONSERVADO EM GLICERINA E FIXADO COM PARAFUSOS
DE INTERFERÊNCIA COMO SUBSTITUTO DO LIGAMENTO
CRUZADO CRANIAL EM CÃES.**

Gustavo Garkalns de Souza Oliveira

**Orientador: Prof. Dr. João Guilherme Padilha Filho
Co-orientador: Prof. Dr. Júlio Carlos Canola**

Tese apresentada à Faculdade de Ciências Agrárias e Veterinárias - Unesp, Câmpus de Jaboticabal, como parte das exigências para a obtenção do título de Doutor em Cirurgia Veterinária.

JABOTICABAL - SÃO PAULO – BRASIL
Junho – 2007

Livros Grátis

<http://www.livrosgratis.com.br>

Milhares de livros grátis para download.

DADOS CURRICULARES DO AUTOR

GUSTAVO GARKALNS DE SOUZA OLIVEIRA - é natural de São Paulo, estado de São Paulo, nascido aos 23 de fevereiro de 1976. Filho de José de Souza Oliveira e de Magnólia Garkalns de Souza Oliveira. Realizou Estágio Curricular junto ao Departamento de Ciências Clínicas da Faculdade de Veterinária da Universidade de Leipzig - Alemanha sob a orientação do Profa. Dra. Vera Grevel. Graduou-se em Medicina Veterinária em janeiro de 2000, pela Faculdade de Ciências Agrárias e Veterinárias - UNESP, Câmpus de Jaboticabal. Obteve o título de Mestre em Cirurgia Veterinária, em junho de 2003, pela Faculdade de Ciências Agrárias e Veterinárias - UNESP, Câmpus de Jaboticabal sob orientação da Profa. Dra. Cintia Lúcia Maniscalco e ingressou no Curso de Doutorado do Programa de Pós-graduação em Cirurgia Veterinária, na mesma instituição, em agosto de 2003, tendo como orientador o Prof. Dr. João Guilherme Padilha Filho e co-orientador o Prof. Dr. Júlio Carlos Canola.

"Senhor, conceda-me a serenidade necessária para aceitar as coisas que eu não possa mudar, coragem para mudar as coisas que eu posso e sabedoria para distinguir uma das outras"

Dedico

Aos meus pais

José e Magnólia

Pelo amor, carinho, apoio, compreensão e por todos os ensinamentos que me foram passados ao longo desses anos, fundamentais para a minha formação, e que me trouxeram até a realização de mais esta conquista. Sei que sempre poderei contar com vocês. Amo muito vocês.

Ao meu irmão

Cássio

Pela amizade, pela força que sempre recebi e por saber que sempre poderei contar com a sua ajuda quando mais precisar.

À minha noiva

Vanessa

Pelo amor e pelos momentos felizes compartilhados durante todos esses anos

AGRADECIMENTOS

- À Deus por me acompanhar em todas as etapas alcançadas durante a vida.
- Ao Prof. Dr. João Guilherme Padilha Filho pela orientação, amizade, pelas boas conversas informais e pelos ensinamentos compartilhados ao longo desses anos de graduação e pós-graduação. Agradeço por todo esse período que pude ser seu orientado.
- Ao Prof. Dr. Júlio Carlos Canola pela amizade, apoio e por me ajudar durante todo o experimento, elucidando minhas dúvidas e me recebendo sempre que precisei. Agradeço pela oportunidade de tê-lo como meu “novo” orientador nesta última fase do meu doutorado.
- À Profa. Dra. Cintia Lúcia Maniscalco pela amizade, apoio, respeito e por ter me propiciado o aprendizado na área de vídeo-cirurgia que passou a integrar de forma marcante minha atividade profissional. Agradeço pela orientação no meu mestrado e pelas sempre pertinentes contribuições também no doutorado
- À Profa. Dra. Márcia Rita Fernandes Machado pelo carinho, amizade, atenção e pelas sugestões importantes e de grande ajuda na compreensão dos conceitos relacionados à anatomia, e que me foram tão úteis durante toda graduação e pós-graduação.
- Ao Dr. Mário Carneiro Filho pela ajuda e oportunidade rara em acompanhar os procedimentos cirúrgicos que me ensinaram e me deram motivação para a realização deste projeto de doutorado, além de me incentivar na continuidade dos estudos relacionados à artroscopia.

- Ao Prof. Dr. Delphim da Graça Macoris pela participação com importantes sugestões e contribuições no meu Exame Geral de Qualificação.
- Ao Prof. Dr. Gener Tadeu Pereira e Prof. Dr. João Ademir de Oliveira pela amizade e auxílio com a análise estatística da minha tese.
- À bibliotecária Tieko Takamiya Sugahara pela amizade e por me auxiliar nos assuntos pertinentes as pesquisas bibliográficas.
- Aos auxiliares de laboratório do Departamento de Anatomia, Nilton de Araújo e Lara Maria Messiano pela disponibilidade de ajuda em quaisquer situações.
- À secretária Shizuko Ota pela confiança e ajuda no decorrer do curso.
- Aos técnicos do Setor de Radiologia, Paulo, João e Eduardo que sempre se disponibilizaram em ajudar na realização dos exames radiográficos do meu trabalho.
- Aos funcionários do Hospital Veterinário Governador Laudo Natel, em especial, Lauro, Marcos, Rosa, Silvia e Marcão.
- Aos residentes e ex-residentes do Hospital Veterinário da FCAV – UNESP Câmpus de Jaboticabal e aos colegas de pós-graduação que me acompanharam ao longo desses anos e que me ajudaram, sempre que precisei, para a realização deste trabalho.
- Às amigas e colegas de pós-graduação Larissa, Érica, Camila, Sabrina e Soraia pelo incentivo e auxílio imprescindível em toda etapa experimental do meu doutorado, ajudando em todos os aspectos.

- Aos colegas anestesiologistas e pós-graduandos Emílio e Beto pelo ótimo convívio pessoal e profissional e pela grande ajuda durante o experimento.
- À amiga e pós-graduanda Nicole Maria Zanetti que contribuiu diretamente neste projeto não só auxiliando nas cirurgias como realizando as ilustrações que tanto enriqueceram este trabalho.
- Ao programa de pós-graduação em Cirurgia Veterinária da Faculdade de Ciências Agrárias e Veterinárias – UNESP – Câmpus de Jaboticabal.
- À Faculdade de Ciências Agrárias e Veterinárias - UNESP - Câmpus de Jaboticabal por ter me acolhido durante todos estes anos.
- À Coordenação de Aperfeiçoamento de Pessoal de Nível Superior – CAPES, pela bolsa de doutorado que me foi concedida.
- As empresas Fort Dodge Saúde Animal Ltda e Ouro Fino Saúde Animal Ltda pelo patrocínio com vacinas e medicamentos para o desenvolvimento deste projeto.
- Aos “cães” que participaram deste estudo e me propiciaram todo o aprendizado, o meu eterno agradecimento e respeito.

SUMÁRIO

	Página
LISTA DE TABELA	Xi
LISTA DE FIGURAS.....	Xv
RESUMO.....	xxii
ABSTRACT.....	xxiv
CAPÍTULO 1 – CONSIDERAÇÕES GERAIS.....	01
RESUMO.....	01
1.1. Introdução e Revisão de Literatura.....	01
1.2. Referências.....	10
CAPÍTULO 2 - ENXERTO ALÓGENO DE LIGAMENTO PATELAR CONSERVADO EM GLICERINA E FIXADO POR PARAFUSOS DE INTERFERÊNCIA COMO SUBSTITUTO DO LIGAMENTO CRUZADO CRANIAL EM CÃES: AVALIAÇÃO DO PROCEDIMENTO CIRÚRGICO E CLÍNICA PÓS- OPERATÓRIA.....	16
RESUMO.....	16
2.1. Introdução e Revisão de Literatura.....	17
2.2. Material e Métodos.....	36
2.2.1. Animais.....	36
2.2.2. Coleta e Conservação do Enxerto Alógeno Osso-Ligamento Patelar- Osso (OLO).....	36
2.2.3. Procedimento Cirúrgico.....	39
2.2.4. Pós-peratório.....	65
2.2.5. Avaliações Clínicas.....	65
2.2.5.1. Perimetria da Coxa.....	65
2.2.5.2. Movimento de Gaveta cranial.....	67
2.2.5.3. Grau de Claudicação.....	69
2.3. Análise Estatística.....	70
2.4. Resultados.....	70
2.4.1. Animais.....	70

2.4.2. Procedimento Cirúrgico.....	71
2.4.3. Avaliações Clínicas.....	75
2.4.3.1. Perimetria da Coxa.....	75
2.4.3.2. Movimento de Gaveta cranial.....	77
2.4.3.3. Grau de Claudicação.....	79
2.5. Discussão.....	83
2.6. Conclusões.....	93
2.7. Referências.....	93
CAPÍTULO 3 - ENXERTO ALÓGENO DE LIGAMENTO PATELAR CONSERVADO EM GLICERINA E FIXADO COM PARAFUSOS DE INTERFERÊNCIA COMO SUBSTITUTO DO LIGAMENTO CRUZADO CRANIAL EM CÃES: AVALIAÇÃO RADIOGRÁFICA.....	108
RESUMO.....	108
3.1. Introdução e Revisão de Literatura.....	109
3.2. Material e Métodos.....	113
3.2.1. Animais.....	113
3.2.2. Equipamento Radiográfico.....	113
3.2.3. Coleta e Conservação do Enxerto Alógeno Osso-Ligamento Patelar- Osso (OLO).....	114
3.2.4. Procedimento Cirúrgico.....	115
3.2.5. Pós-operatório.....	120
3.2.6. Avaliação Radiográfica.....	121
3.3. Análise Estatística.....	123
3.4. Resultados.....	123
3.4.1. Avaliação Radiográfica.....	123
3.5. Discussão.....	140
3.6. Conclusões.....	145
3.7. Referências.....	146

CAPÍTULO 4 - ENXERTO ALÓGENO DE LIGAMENTO PATELAR CONSERVADO EM GLICERINA E FIXADO COM PARAFUSOS DE INTERFERÊNCIA COMO SUBSTITUTO DO LIGAMENTO CRUZADO CRANIAL EM CÃES: AVALIAÇÃO ARTROSCÓPICA.....	150
RESUMO.....	150
4.1. Introdução e Revisão de Literatura.....	151
4.2. Material e Métodos.....	156
4.2.1. Animais.....	156
4.2.2. Equipamento Artroscópico.....	156
4.2.3. Coleta e Conservação do Enxerto Alógeno Osso-Ligamento Patelar-Osso (OLO).....	157
4.2.4. Procedimento Cirúrgico.....	158
4.2.5. Pós-operatório.....	163
4.2.6. Avaliação Artroscópica (“segunda-observação”).....	164
4.2.7. Procedimento Artroscópico.....	166
4.3. Análise Estatística.....	171
4.4. Resultados.....	171
4.4.1. Avaliação Artroscópica	171
4.5. Discussão.....	182
4.6. Conclusões.....	187
4.7. Referências.....	188

LISTA DE TABELAS

Capítulo 2	Página
Tabela 1. Sistema de pontuação subjetiva relacionado ao grau de deslocamento cranial da tíbia em relação ao fêmur, modificado do proposto por COETZEE & LUBBE (1995). Jaboticabal 2007.....	67
Tabela 2. Sistema de pontuação subjetiva relacionado às características de claudicação e apoio do membro, modificado do protocolo descrito por HOELZLER et al. (2004). Jaboticabal 2007.....	69
Tabela 3. Valores médios e individuais obtidos semanalmente do perímetro da coxa (cm) nos períodos pré e pós-operatório dos cães submetidos à substituição do LCCr por enxerto alógeno de OLO conservado em glicerina. Jaboticabal 2007.....	76
Tabela 4. Valores individuais e médios das pontuações obtida semanalmente quanto ao grau de deslocamento cranial da tíbia em relação ao fêmur, baseado no sistema de pontuação modificado do proposto por COETZEE & LUBBE (1995) com o membro em flexão (F) e extensão (E), nos períodos pré e pós-operatório dos cães submetidos à substituição do LCCr por enxerto alógeno de OLO conservado em glicerina. Jaboticabal 2007.....	78
Tabela 5. Valores individuais e médios das pontuações obtida semanalmente do grau de claudicação referente à variável “POSIÇÃO QUADRUPEDAL”, modificado do protocolo descrito por HOELZLER et al. (2004), nos períodos pré e pós-operatório dos cães submetidos à substituição do LCCr por enxerto alógeno de OLO conservado em glicerina. Jaboticabal 2007.....	80
Tabela 6. Valores individuais e médios das pontuações obtida semanalmente do grau de claudicação referente à variável “PASSO”, modificado do protocolo descrito por HOELZLER et al. (2004), nos períodos pré e pós-operatório dos cães submetidos à substituição do LCCr por enxerto alógeno de OLO conservado em glicerina. Jaboticabal 2007.....	81

Tabela 7. Valores individuais e médios das pontuações obtida semanalmente do grau de claudicação referente à variável “TROTE”, modificado do protocolo descrito por HOELZLER et al. (2004), nos períodos pré e pós-operatório dos cães submetidos à substituição do LCCr por enxerto alógeno de OLO conservado em glicerina. Jaboticabal 2007.....	82
--	----

Capítulo 3

Tabela 1. Compartimentos articulares do joelho direito submetidos à avaliação radiográfica das alterações articulares, relacionadas à doença articular degenerativa secundária, utilizando-se o sistema de pontuação descrito por VASSEUR & BERRY (1992). Jaboticabal 2007.....	122
Tabela 2. Valores obtidos pelo cão nº1 com base na pontuação(***) estabelecida para a avaliação radiográfica das alterações nos compartimentos articulares do joelho, pelo sistema de pontuação utilizado por VASSEUR & BERRY (1992), nos períodos pré-operatório, pós-operatório imediato, 30, 60, 90 e 120 dias, após substituição do LCCr por enxerto alógeno de OLO conservado em glicerina. Jaboticabal 2007.....	127
Tabela 3. Valores obtidos pelo cão nº2 com base na pontuação(***) estabelecida para a avaliação radiográfica das alterações nos compartimentos articulares do joelho, pelo sistema de pontuação utilizado por VASSEUR & BERRY (1992), nos períodos pré-operatório, pós-operatório imediato, 30, 60, 90 e 120 dias, após substituição do LCCr por enxerto alógeno de OLO conservado em glicerina. Jaboticabal 2007.....	128
Tabela 4. Valores obtidos pelo cão nº3 com base na pontuação(***) estabelecida para a avaliação radiográfica das alterações nos compartimentos articulares do joelho, pelo sistema de pontuação utilizado por VASSEUR & BERRY (1992), nos períodos pré-operatório, pós-operatório imediato, 30, 60, 90 e 120 dias, após substituição do LCCr por enxerto alógeno de OLO conservado em glicerina. Jaboticabal 2007.....	129

- Tabela 5. Valores obtidos pelo cão nº4 com base na pontuação(***) estabelecida para a avaliação radiográfica das alterações nos compartimentos articulares do joelho, pelo sistema de pontuação utilizado por VASSEUR & BERRY (1992), nos períodos pré-operatório, pós-operatório imediato, 30, 60, 90 e 120 dias, após substituição do LCCr por enxerto alógeno de OLO conservado em glicerina. Jaboticabal 2007..... 130
- Tabela 6. Valores obtidos pelo cão nº5 com base na pontuação(***) estabelecida para a avaliação radiográfica das alterações nos compartimentos articulares do joelho, pelo sistema de pontuação utilizado por VASSEUR & BERRY (1992), nos períodos pré-operatório, pós-operatório imediato, 30, 60, 90 e 120 dias, após substituição do LCCr por enxerto alógeno de OLO conservado em glicerina. Jaboticabal 2007..... 131
- Tabela 7. Valores obtidos pelo cão nº6 com base na pontuação(***) estabelecida para a avaliação radiográfica das alterações nos compartimentos articulares do joelho, pelo sistema de pontuação utilizado por VASSEUR & BERRY (1992), nos períodos pré-operatório, pós-operatório imediato, 30, 60, 90 e 120 dias, após substituição do LCCr por enxerto alógeno de OLO conservado em glicerina. Jaboticabal 2007..... 132
- Tabela 8. Valores obtidos pelo cão nº7 com base na pontuação(***) estabelecida para a avaliação radiográfica das alterações nos compartimentos articulares do joelho, pelo sistema de pontuação utilizado por VASSEUR & BERRY (1992), nos períodos pré-operatório, pós-operatório imediato, 30, 60, 90 e 120 dias, após substituição do LCCr por enxerto alógeno de OLO conservado em glicerina. Jaboticabal 2007..... 133
- Tabela 9. Valores obtidos pelo cão nº8 com base na pontuação(***) estabelecida para a avaliação radiográfica das alterações nos compartimentos articulares do joelho, pelo sistema de pontuação utilizado por VASSEUR & BERRY (1992), nos períodos pré-operatório, pós-operatório imediato, 30, 60, 90 e 120 dias, após substituição do LCCr por enxerto alógeno de OLO conservado em glicerina. Jaboticabal 2007..... 134

Tabela 10. Grau de doença articular degenerativa (DAD) obtido pelos oito cães com base na pontuação (***) estabelecida para a avaliação radiográfica das alterações nos compartimentos articulares do joelho, pelo sistema de pontuação utilizado por VASSEUR & BERRY (1992), nos períodos pré-operatório, pós-operatório imediato, 30, 60, 90 e 120 dias, após substituição do LCCr por enxerto alógeno de OLO conservado em glicerina. Jaboticabal 2007.....	135
--	-----

Capítulo 4

Tabela 1. Sistema de pontuação subjetiva de OUTERBRIDGE modificado (OM), proposto por ASANO et al. (2004), para classificação artroscópica das alterações da cartilagem articular. Jaboticabal 2007.....	165
Tabela 2. Sistema de pontuação subjetiva da Sociedade Francesa de Artroscopia (SFA) para classificação artroscópica das alterações da cartilagem articular. Jaboticabal 2007.....	165
Tabela 3. Valores individuais e médios da pontuação obtida pelos sistemas (SFA) e (OM), na avaliação artroscópica da cartilagem articular para cada compartimento do joelho, aos 60 dias de pós-operatório, dos cães do grupo A submetidos à substituição do LCCr por enxerto alógeno de OLO conservado em glicerina. Jaboticabal 2007.....	174
Tabela 4. Valores individuais e médios da pontuação obtida pelos sistemas (SFA) e (OM), na avaliação artroscópica da cartilagem articular para cada compartimento do joelho, aos 120 dias de pós-operatório, dos cães do grupo B submetidos à substituição do LCCr por enxerto alógeno de OLO conservado em glicerina. Jaboticabal 2007.....	174

LISTA DE FIGURAS

Capítulo 2	Página
<p>Figura 1. Fotografias do preparo e conservação do enxerto alógeno de OLO. A) Remodelamento do bloco ósseo correspondente a patela com a serra oscilante. B) Imagem em ampliação da mesma situação descrita em A. C) Imagem do enxerto de OLO nas dimensões finais após seu preparo – vista lateral. D) Imagem do enxerto de OLO nas dimensões finais após seu preparo – vista cranial. E) Enxertos prontos e acondicionados em frasco estéril, preenchido com glicerina 98%, fechado e identificado F) Enxertos submersos na glicerina em proporção volumétrica adequada.....</p>	38
<p>Figura 2. Imagens fotográficas do procedimento cirúrgico de substituição do LCCr por enxerto alógeno de OLO. (A): Início da incisão de pele no terço distal lateral do fêmur. (B): Divulsão do tecido e gordura subcutânea.....</p>	44
<p>Figura 3. Imagens fotográficas do procedimento cirúrgico de substituição do LCCr por enxerto alógeno de OLO. (A): Incisão do retináculo lateral no pólo distal da patela. (B): Incisão perfurante na parte final da incisão anterior, adentrando à articulação com menor risco para a cartilagem articular do côndilo femoral lateral.....</p>	45
<p>Figura 4. Imagens fotográficas do procedimento cirúrgico de substituição do LCCr por enxerto alógeno de OLO. (A): Retirada da maior parte do coxim adiposo infrapatelar que cobre os ligamentos cruzados e os meniscos com auxílio de uma tesoura. (B): Exposição da região proximal medial da tíbia e desinserção parcial da parte caudal do tendão de inserção do músculo sartório, com auxílio de um elevador de periósteo.....</p>	46
<p>Figura 5. Imagem fotográfica (A) e desenho ilustrativo (B) do procedimento cirúrgico de substituição do LCCr por enxerto alógeno de OLO. Visão dos ligamentos cruzados cranial (1) e caudal (2) após retirada de grande parte do coxim adiposo infrapatelar.....</p>	47
<p>Figura 6. Imagem fotográfica (A) e desenho ilustrativo (B) do procedimento cirúrgico de substituição do LCCr por enxerto alógeno de OLO. Desmotomia do LCCr no seu ponto de inserção na região intercondilar cranial da tíbia.....</p>	48

- Figura 7. Imagem fotográfica (A) e desenho ilustrativo (B) do procedimento cirúrgico de substituição do LCCr por enxerto alógeno de OLO. Criação do túnel tibial com o auxílio do arco guia de perfuração e pino guia de 2,4 mm, posicionados na cortical medial da tíbia a aproximadamente 30 mm distal do platô tibial (1) e 20 mm caudal à borda cranial da tuberosidade da tíbia (2) com o gancho de apoio na posição isométrica da inserção do LCCr (3)..... 49
- Figura 8. Imagem fotográfica (A) e desenho ilustrativo (B) do procedimento cirúrgico de substituição do LCCr por enxerto alógeno de OLO. Posicionamento alternativo do arco guia para perfuração iniciada pelo platô tibial, com o gancho na cortical medial da região proximal da tíbia..... 50
- Figura 9. Imagem fotográfica (A) e desenho ilustrativo (B) do procedimento cirúrgico de substituição do LCCr por enxerto alógeno de OLO. Alargamento do túnel ósseo tibial com broca ortopédica sulcada de 6,0 mm..... 51
- Figura 10. Imagem fotográfica (A) e desenho ilustrativo (B) do procedimento cirúrgico de substituição do LCCr por enxerto alógeno de OLO. Alargamento inverso alternativo do túnel ósseo tibial com broca ortopédica sulcada de 6,0 mm, iniciada no platô tibial..... 52
- Figura 11. Imagem fotográfica (A) e desenho ilustrativo (B) do procedimento cirúrgico de substituição do LCCr por enxerto alógeno de OLO. Alargamento do intercôndilo (incisuroplastia) feito na porção medial do côndilo lateral do fêmur, com auxílio de um osteótomo..... 53
- Figura 12. Imagem fotográfica (A) e desenho ilustrativo (B) do procedimento cirúrgico de substituição do LCCr por enxerto alógeno de OLO. Passagem do pino guia de 2,4 mm imediatamente cranial a posição "over-the-top" atravessando o côndilo lateral e saindo cranial a tuberosidade supracondilar lateral do fêmur..... 54
- Figura 13. Imagem fotográfica (A) e desenho ilustrativo (B) do procedimento cirúrgico de substituição do LCCr por enxerto alógeno de OLO. Alargamento do túnel ósseo femoral com broca ortopédica milimetrada, baseando-se no trajeto do pino guia (seta cheia) e preservando a cortical caudal (seta vazada)..... 55

- Figura 14. Imagens fotográficas do preparo do enxerto alógeno de OLO conservado em glicerina para o procedimento de substituição do LCCr. (A): Regularização das arestas das bordas dos blocos ósseos do enxerto para melhor acomodação no túnel. (B): Perfuração dos blocos ósseos com broca de 1,0 mm..... 56
- Figura 15. Imagens fotográficas do preparo do enxerto alógeno de OLO conservado em glicerina para o procedimento de substituição do LCCr. (A): Passagem dos fios de poliéster trançados nº2 para ancoragem do enxerto. (B): Enxerto em cuba estéril, imerso em solução salina isotônica para reidratação..... 57
- Figura 16. Imagem fotográfica (A) e desenho ilustrativo (B) do procedimento cirúrgico de substituição do LCCr por enxerto alógeno de OLO. Colocação do bloco ósseo correspondente a patela no túnel femoral utilizando o pino guia para ancorar e tracionar o fio..... 58
- Figura 17. Imagem fotográfica (A) e desenho ilustrativo (B) do procedimento cirúrgico de substituição do LCCr por enxerto alógeno de OLO. Colocação do bloco ósseo relativo ao segmento da tuberosidade da tíbia no sentido do platô tibial para sua cortical medial utilizando o pino guia..... 59
- Figura 18. Imagem fotográfica (A) e desenho ilustrativo (B) do procedimento cirúrgico de substituição do LCCr por enxerto alógeno de OLO. Enxerto posicionado corretamente com o lado esponjoso dos blocos ósseos em sentido cranial dentro dos respectivos túneis..... 60
- Figura 19. Imagem fotográfica (A) e desenho ilustrativo (B) do procedimento cirúrgico de substituição do LCCr por enxerto alógeno de OLO. Colocação do parafuso de interferência do lado femoral rosqueando-o sobre o lado esponjoso do bloco ósseo..... 61
- Figura 20. Imagem fotográfica (A) e desenho ilustrativo (B) do procedimento cirúrgico de substituição do LCCr por enxerto alógeno de OLO. O fio de poliéster trançado preso ao bloco ósseo correspondente ao segmento da tuberosidade da tíbia sendo tracionado firmemente enquanto o parafuso de interferência é rosqueado também sobre o seu lado esponjoso..... 62
- Figura 21. Imagem fotográfica (A) e desenho ilustrativo (B) do procedimento cirúrgico de substituição do LCCr por enxerto alógeno de OLO. Visão final do procedimento com o enxerto substituindo anatomicamente o LCCr..... 63

- Figura 22. Imagens fotográficas da etapa final de síntese dos planos cirúrgicos. (A): Sutura da fáscia lata e cápsula articular na região proximal da patela em pontos simples separados, evitando a imbricação. (B) Sutura da pele..... 64
- Figura 23. Fotografias da avaliação clínica de perimetria da coxa do cão em posição quadrupedal. A) Marcações feitas com caneta cirúrgica do trocânter maior (1), cômulo lateral do fêmur (2) e do ponto médio da distância entre eles (3). B) Fita métrica graduada sobre a marcação do ponto médio..... 66
- Figura 24. Fotografias da avaliação clínica da estabilidade articular do joelho do cão pelo movimento de gaveta cranial com o membro pélvico em extensão (A) e flexão (B)..... 68
- Figura 25. Fotografia de dois enxertos alógenos de OLO ilustrando a fragmentação do bloco ósseo relativo à patela (setas brancas)..... 74

Capítulo 3

- Figura 1. Imagens radiográficas do cão n°2 no pós-operatório imediato da substituição do LCCr pelo enxerto alógeno de OLO e fixação dos parafusos de interferência. (A) e (B): Projeções médio-lateral e craniocaudal, respectivamente, do joelho direito no período pré-operatório sem alterações patogênicas. (C) e (D) Projeção médio-lateral e craniocaudal, respectivamente, do joelho direito no pós-operatório imediato. Posicionamento correto dos blocos ósseos do enxerto (setas pontilhadas) em congruência com os parafusos de interferência dentro dos túneis. Dorsalmente ao parafuso femoral, pode-se evidenciar um estreito túnel (setas cheias) criado pela passagem do pino guia durante o procedimento cirúrgico..... 136
- Figura 2. Imagens radiográficas na projeção médio-lateral em aproximação do joelho direito do cão n°8 após substituição do LCCr por enxerto alógeno de OLO . Aos 30 dias (A), observa-se uma irregularidade discreta na crista troclear do fêmur (seta cheia) que se intensifica aos 60 dias (B). Aos 90 dias (C), há uma linha radiopaca mais evidente próxima à tróclea femoral (seta pontilhada) e na região apical da patela observa-se uma proliferação óssea (seta vazada) sugestiva de um osteófito. Aos 120 dias (D), há aumento na radiopacidade desta irregularidade na crista troclear (seta cheia) e da proliferação óssea na patela (seta vazada), caracterizando uma osteofitose..... 137

- Figura 3. Imagens radiográficas nas projeções médio-lateral e craniocaudal do cão n°7 após substituição do LCCr por enxerto alógeno de OLO. Aos 30 dias (A e B) observa-se esclerose subcondral discreta nos côndilos tibiais (seta cheia) e uma efusão articular moderada (seta vazada). Aos 60 dias (C e D), já é possível evidenciar reações periosteais na região dos côndilos femorais e tibiais (setas pontilhadas). Não se observa deslocamento cranial da tibia em relação ao fêmur em B e D..... 138
- Figura 3 (cont.). Aos 90 dias (E e F), observa-se um aumento na intensidade dessas reações periosteais, principalmente na região proximal medial (seta cheia) e lateral (seta pontilhada) da tibia. Aos 120 dias (G e H) a reação periosteal mais intensa na cortical medial proximal da tibia apresentando-se como uma estrutura livre radiopaca (seta cheia). Na projeção craniocaudal esta estrutura radiopaca apresenta-se deslocada medialmente (seta cheia), já na projeção médio-lateral, essa radiopacidade apresenta-se deslocada mais cranialmente à tibia (seta cheia)..... 139
- Capítulo 4**
- Figura 1. Fotografias das etapas iniciais do procedimento artroscópico. A) Distensão da cápsula articular pela injeção de solução Ringer lactato com auxílio de uma seringa e agulha hipodérmica na região medial ao ligamento patelar, a meio caminho entre a patela e a tuberosidade da tibia. B) Cânula de egresso (1) encaixada no obturador (2) lateralmente próximo ao tendão de inserção do músculo quadríceps..... 169
- Figura 2. Fotografias do posicionamento correto do artroscópio na articulação do joelho direito do cão. A) Artroscópio direcionado paralelamente ao sulco troclear e abaixo da patela no “fundo de saco cego”. É possível observar a cânula de egresso posicionada lateralmente próximo ao tendão de inserção do músculo quadríceps e conectada ao equipo de saída da solução de irrigação. B) Artroscópio posicionado medialmente ao ligamento patelar e o explorador inserido no portal craniolateral..... 170
- Figura 3. Imagens artoscópicas das estruturas anatômicas intra-articulares dos joelhos dos cães sem sinais de alterações patogênicas. Aspecto crâniocaudal do joelho direito: (1) tróclea femoral (2) patela, (3) tendão de origem do músculo extensor longo dos dedos, (4) ligamento meniscofemoral, (5) côndilo femoral lateral, (6) côndilo tibial lateral, (7) explorador graduado, (8) menisco lateral, (9) côndilo femoral medial, (10) côndilo tibial medial, (11) menisco medial..... 175

- Figura 4. Imagens artroscópicas de alterações relacionadas à membrana sinovial do joelho direito de cães submetidos à substituição do LCCr por enxerto alógeno de OLO. (A) Cão n°1 (60 dias): Hiperemia e hiperplasia da membrana sinovial (1), próxima a região de inserção a cânula de egresso. (B) Cão n°2 (60 dias): Hiperplasia sinovial (1) no recesso medial junto ao côndilo femoral medial (2). (C) Cão n°2 (60 dias): Membrana sinovial hiperplásica com aumento das vilosidades (1) e aderências na região suprapatelar (2). (D) Cão n°4 (120 dias): Região do recesso medial com a sinóvia hiperêmica e mais vascularizada (1).... 176
- Figura 5. Imagens artroscópicas do enxerto alógeno de OLO no joelho direito.(A) Cão n°3 (60 dias): Algumas fibras rompidas (1) próximo a região de fixação do parafuso de interferência do fêmur. (B) Cão n°5 (120 dias): Enxerto com aspecto esbranquiçado (1), próximo à região de neovascularização (2). (C) Cão n°4 (60 dias): Enxerto com intensa neovascularização (1) com o parafuso de interferência femoral mais ao fundo (2). (D) Cão n°7 (120 dias): Enxerto tensionado e com significativa neovascularização (1)..... 177
- Figura 6. Imagens artroscópicas do parafuso de interferência no túnel femoral junto ao enxerto alógeno de OLO no joelho direito. (A) Cão n°3 (60 dias): Observa-se, com ajuda do explorador (1), o parafuso de interferência (2) envolto pela inserção do enxerto e por aderências de vilosidades sinoviais (2). (B) Cão n°8 (120 dias): Parafuso de interferência no túnel femoral com sua fenda interna desgastada e preenchida por sinóvia. (C) e (D) Cão n°4 (120 dias): Enxerto apresenta-se bem fixado ao fêmur mantendo-se sob tensão. (E) Cão n°7 (120 dias): Evidente crescimento de tecido ósseo cicatricial (1) ao redor do parafuso de interferência junto ao túnel femoral (2) na região da incisuroplastia. (F) Idem ao E, porém numa visão recuada com o enxerto de OLO (1) em primeiro plano..... 178
- Figura 7. Imagens artroscópicas de alterações observadas em diversas estruturas intra-articulares no joelho direito. (A) Cão n°5 (120 dias): Região de neovascularização na borda abaxial do menisco lateral (1) causando aderência com a sinóvia. B) Idem ao A com o côndilo femoral lateral (2) em maior evidência. C) Cão n°8 (120 dias): Menisco lateral com sua borda axial com aspecto “desfiado” lembrando uma pequena lesão radial (1), D) Cão n°4 (60 dias): Presença de um “pedículo” (1) interligando a sinóvia (2) ao enxerto (3), nas suas extremidades evidencia-se intensa vascularização..... 179

Figura 8. Imagens artroscópicas de alterações observadas em diversas estruturas intra-articulares no joelho direito. (A) Cão n°3 (60 dias): Alteração do tipo amolecimento no côndilo femoral lateral (1), com o menisco lateral íntegro (2). (B) Cão n°2 (60 dias): Côndilos femoral e tibial lateral apresentando alterações de amolecimento (1) e fibrilação (2) respectivamente. (C) Cão n°5 (120 dias): Alteração discreta na superfície articular da patela (1), mas sem alteração da tróclea femoral (2). (D) Cão n°7 (120 dias): Na região da incisuroplastia, observa-se neoformação óssea (1), e a superfície articular do côndilo tibial lateral apresenta sinais de amolecimento (2). (E) e (F) Cão n°8 (120 dias): Observa-se alteração do tipo fibrilação na tróclea femoral (1) e proliferação óssea na crista troclear do fêmur (2)..... 180

Figura 9. Imagens artroscópicas de alterações observadas no joelho direito do cão n°7. Em (A), (B) e (C), presença de um fragmento de cartilagem (1) livre na região da eminência intercondilar da tíbia atrás do enxerto (2). Em (D) a retirada do fragmento (1) com o auxílio de pinça artroscópica.. 190

ENXERTO ALÓGENO DE LIGAMENTO PATELAR CONSERVADO EM GLICERINA E FIXADO COM PARAFUSOS DE INTERFERÊNCIA COMO SUBSTITUTO DO LIGAMENTO CRUZADO CRANIAL EM CÃES

RESUMO - No presente estudo, objetivou-se avaliar a utilização do enxerto alógeno de ligamento patelar (OLO) conservado em glicerina 98% e fixado por meio de parafusos de interferência como substituto do ligamento cruzado cranial (LCCr) em cães. Observou-se a exequibilidade e eficácia desta técnica cirúrgica e o comportamento do enxerto e dos parafusos durante o período de 120 dias, baseando-se na capacidade dos exames clínicos, radiográficos e artroscópicos, em detectar o possível início e a progressão de alterações degenerativas secundárias na articulação do joelho. Para tanto foram utilizados oito animais da espécie canina pesando entre 17,2 e 26,4Kg. O enxerto utilizado correspondeu ao segmento composto pelo terço intermédio da patela, ligamento patelar e porção cranial da tuberosidade da tíbia, coletado de cadáveres de cães e conservado em glicerina 98%. Os oito cães foram separados em dois grupos, A e B e cada um contendo quatro animais para avaliação artroscópica (“segunda observação”) aos 60 e 120 dias do pós-operatório. Todos os cães foram submetidos ao procedimento cirúrgico no joelho direito. Clinicamente, avaliou-se o grau de claudicação, o perímetro muscular da coxa e o movimento de gaveta cranial nos oito cães no pré-operatório e semanalmente, até completarem-se 120 dias. Foi observada diminuição da circunferência da coxa significativa ($p < 0,05$) após o período de dez dias em que os cães permaneceram com a bandagem compressiva, sendo recuperada de forma significativa até 13^o semana. As pontuações obtidas na avaliação do movimento de gaveta (extensão e flexão) tornaram-se significativamente diferentes da pré-operatória entre a 5^o e 15^o semanas ($p < 0,05$). Quatro cães apresentaram ao final do experimento ausência de instabilidade articular como na avaliação pré-operatória e os outros quatro com uma instabilidade craniocaudal considerada apenas como discreta. Na avaliação do grau de claudicação, a partir da 4^o semana, todos os cães apresentaram pontuação média referente à distribuição uniforme do peso nos membros pélvicos, em posição quadrupedal,

significativamente igual ao pré-operatório ($p>0,05$), fato também observado com o passo na 5ª semana ($p>0,05$). Três cães apresentaram, ao final do período de avaliação, claudicação discreta no trote, os demais foram pontuados como cães que trotavam normalmente como no pré-operatório. Radiograficamente os oito cães foram avaliados no pré-operatório, pós-operatório imediato e aos 30, 60, 90 e 120 dias após o procedimento cirúrgico quanto à presença de alterações relacionadas à doença articular degenerativa (DAD). Estas alterações foram significativamente maiores ($p<0,05$) que as pré-operatórias somente nos períodos de 90 e 120 dias. Foi observado um aumento percentual de osteófitos entre 30 e 60 dias do pós-operatório, que não passou a ser significativo nas avaliações subseqüentes. Os parafusos de interferência foram observados em congruência com os blocos ósseos em 75% dos cães, não apresentando, radiograficamente, qualquer reação óssea indesejada. Artroscopicamente foram avaliados o enxerto de OLO, os parafusos de interferência, a sinóvia, os meniscos e as superfícies articulares, sendo estas classificadas com relação à severidade da condropatia por dois sistemas de avaliação. Para ambos, a patela foi a única estrutura que apresentou variação significativa ($p<0,05$) entre 60 e 120 dias, nas demais cartilagens as alterações relacionavam-se a fibrilação e amolecimento, porém, não significativas ($p>0,05$). A sinóvia apresentou-se mais hiperplásica nos cães do grupo B. Todos os enxertos apresentavam sinais de neovascularização e os parafusos de interferência bem fixados ao túnel femoral. Concluiu-se que utilização do enxerto alógeno de ligamento patelar conservado em glicerina e fixado com parafusos de interferência é uma técnica alternativa viável para substituição LCCr nos casos de ruptura total ou parcial. Estudos a longo prazo são necessários para avaliar em quais situações este procedimento oferecerá um prognóstico superior a outras técnicas cirúrgicas.

Palavras-Chave: artroscopia, doença articular degenerativa, enxerto alógeno de ligamento patelar, glicerina, ligamento cruzado cranial, parafuso de interferência

PATELLAR LIGAMENT ALLOGRAFT CONSERVED IN GLYCERIN AND FIXED WITH INTERFERENCE SCREWS AS A SUBSTITUTE OF THE CRANIAL CRUCIATE LIGAMENT IN DOGS

ABSTRACT – The aim of this study was to evaluate the use of patellar ligament allograft (BLB) conserved in 98% glycerin and fixated with interference screws as a substitute of the cranial cruciate ligament in dogs (CrCL). It was observed the feasibility and efficiency of this surgical technique and the graft and screws conduct along 120 days, basing on clinical, radiographic and arthroscopic capacity in detect the beginning and progress of secondary degenerative stifle joint changes. For this purpose, eight mongrel dogs weighting from 17,2 e 26,4 Kg were used. The graft consisted of the intermediate third of the pattela, patellar ligament and cranial portion of the tibial crest, harvested from dog cadavers and preserved in 98% glycerin. The eight dogs were randomly allocated in two groups, A and B, each one with four dogs for arthroscopic evaluation (“second-look”) at 60 and 120 days postoperative. All the dogs were submitted to the surgical procedure in the right knee. Clinically, lameness degree, thigh girth measurement and cranial-drawer test were evaluated in the eight dogs in preoperative, and weekly, until complete 120 days. A significant decrease in thigh girth ($p < 0,05$) observed after ten days period that the dogs were using compressive bandage was recovered until the 13th week. The cranial-drawer test scores (flexion and extension) became significantly different between the 5th and 15th weeks postoperative ($p > 0,05$). Four dogs presented at the final study period with no articular instability just like the preoperative evaluation, and the other four with just a slight craniocaudal instability. In the lameness evaluation, from the 4th week, all the dogs presented mean score for stands with equal weight on both rear limbs in “stance”, significantly equal from the preoperative period ($p > 0,05$). This fact was also observed with the “walk” variable at the 5th week ($p > 0,05$). Three dogs showed, at the final experimental period, slight lameness while trotting, all the rest had normal scores like in the beginning. The eight dogs were evaluated radiographically in the preoperative, immediate postoperative and at 30, 60, 90 and 120 days after the surgical technique about the presence of changes

related to the degenerative joint disease (DJD). These changes were significantly higher ($p < 0,05$) from the preoperative ones only in 90th and 120th days. A percentual increase in the osteophytes was observed between the 30th and 60th days postoperative, this became with no statistic significance in the subsequent evaluations. The interference screws appeared in congruence with the bone blocks in 75% of the dogs, and didn't show, radiographically, any undesired bone reaction. Arthroscopically, it was evaluated the patellar ligament allograft, interference screws, synovium, menisci and articular surfaces, these ones being classified about the chondropathy severity using two different evaluation systems. For both, the patella was the only structure that appeared significant variation ($p < 0,05$) between the 60th and 120th days. In the others articular cartilages the changes were fibrillation and softening, but with no significant difference ($p > 0,05$). The synovium appeared more hyperplastic in the dogs from group B. All the grafts showed neovascularization and the interference screws seemed to be well fixated in the femoral tunnel. It was concluded that the use of a patellar ligament allograft conserved in glycerin and fixated with interference screws is a viable alternative technique for canine CrCL substitution in cases of partial or complete rupture. Further studies are needed to evaluate in which situations this procedure will offer a superior prognosis compared with other surgical techniques.

Key words: arthroscopy, cranial cruciate ligament, glycerin, degenerative joint disease, interference screw, patellar ligament allograft

CAPÍTULO 1 – CONSIDERAÇÕES GERAIS

1.1. Introdução

Há nada mais nada menos que 15 ligamentos relacionados com a articulação do joelho nos cães (ARNOCZCK,1988). Os ligamentos da articulação femorotibial que conectam o fêmur à tíbia são os colaterais e os cruzados (NICKEL et al., 1986).

O ligamento colateral medial é forte e se estende entre o epicôndilo medial do fêmur e a borda medial da tíbia, cerca de 2 cm distal ao côndilo tibial medial. Como ele passa por sobre este côndilo, uma bursa é interposta entre ele e o osso, além disso, funde-se com a cápsula articular e com o menisco medial. O colateral lateral é similar ao seu parceiro medial em tamanho e comprimento, ele cruza a cavidade articular, passa por cima do tendão de origem do músculo poplíteo e insere-se distalmente na cabeça da fíbula, com algumas fibras indo em direção ao côndilo lateral adjacente da tíbia (EVANS, 1993).

Os ligamentos cruzados cranial e caudal encontram-se no meio da cápsula articular, entre os dois sacos sinoviais, são estruturas dinâmicas que regulam a movimentação articular. Atuando de forma conjunta, eles promovem a estabilidade craniocaudal e rotacional da articulação do joelho (ARNOCZKY, 1993)

O ligamento cruzado caudal (LCCa) é levemente mais espesso e mais longo que o cranial. Como os seus próprios nomes indicam, os ligamentos cruzados cruzam-se entre si. Sendo eles intra-articulares, são cobertos por membrana sinovial que, de fato, forma um septo sagital incompleto na articulação, permitindo as partes direita e esquerda comunicarem-se (EVANS, 1993).

O ligamento cruzado cranial (LCCr) origina-se a partir da fossa no aspecto caudomedial do côndilo femoral lateral (STOUFFER et al., 1983). Algumas fibras do aspecto craniodorsal originam-se da face caudolateral da região intercondilar. Ele então estreita-se, espirala-se e prolonga-se cranialmente, medialmente e distalmente para se inserir, diretamente, na região intercondilar cranial da tíbia. Esses pontos de inserções

são extremamente importantes quando consideramos os pontos de referência para a substituição intra-articular do LCCr (ARNOCZKY & MARSHALL, 1977; STOUFFER et al., 1983). O LCCr apresenta uma forma espiralada de 90°, devido à diferença na orientação das fibras ligamentares nas inserções femoral e tibial (MOORE & READ, 1996a). Na extensão completa, a origem femoral é praticamente no sentido vertical, enquanto a inserção tibial apresenta-se na posição horizontal em relação ao côndilo femoral, conseqüentemente, enquanto algumas fibras ficam estiradas outras permanecem frouxas (STOUFFER et al., 1983).

O LCCr possui duas partes que funcionam independentemente durante a flexão e extensão: o feixe craniomedial e o caudolateral. O feixe caudolateral permanece tenso na extensão e frouxo na flexão, ao passo que o craniomedial permanece tenso em ambas as posições. Isto é facilmente explicado quando se observam os pontos de inserção do LCCr. Quando o joelho flexiona-se, a porção distal da inserção femoral desloca-se cranialmente em direção à tibial, fazendo com que o feixe caudolateral fique frouxo. Nesse mesmo momento, a inserção femoral do feixe craniomedial afasta-se da sua inserção tibial fazendo com que este permaneça sob tensão (ARNOCZKY & MARSHALL, 1977).

O LCCr tem como funções prevenir o deslocamento cranial da tíbia em relação ao fêmur, limitar a rotação interna excessiva da tíbia, torcendo-se sobre o LCCa e prevenir a hiperextensão do joelho (ARNOCZKY, 1988). As restrições secundárias ao deslocamento craniocaudal envolvem estruturas como a cápsula articular, retináculos patelares, ligamentos colaterais, músculos que exercem forças dinâmicas e a própria conformação das superfícies articulares do fêmur e tíbia (SLOCUM & SLOCUM, 1993). A integração das fibras colágenas dos ligamentos com aquelas do osso adjacente aumentam a resistência da sua inserção. Uma zona transicional de fibrocartilagem cria uma alteração gradual da sua robustez, prevenindo, neste caso, tensão excessiva concentrada no local de inserção (ARNOCZKY, 1993).

Os ligamentos cruzados recebem seu suprimento sangüíneo a partir de vasos do tecido sinovial que os envolvem. Esses originam-se de ramos das artérias mediais e laterais da coxa, da poplítea e também de um ramo direto da genicular descendente.

Pequenos ramos derivam-se dos vasos sinoviais e penetram no ligamento, anastomosando-se com vasos longitudinais endoligamentosos. O centro da porção mediana dos ligamentos cruzados possui um aporte sanguíneo mais escasso que o das porções proximal e distal, além disso, o suprimento sanguíneo do LCCr é menor que o do LCCa. Há realmente poucos vasos endosteais que se juntam com os vasos periligamentosos, conseqüentemente o maior suprimento sanguíneo para os ligamentos cruzados é extra-ósseo (ARNOCZKY, 1979).

Os ligamentos possuem fibras nervosas e mecanorreceptores que exercem funções sensoriais e proprioceptivas importantes (VASSEUR, 1993). Segundo SCHUTTE et al. (1987) uma das funções específicas dos mecanorreceptores presentes no ligamento cruzado anterior (LCA) é enviar informações ao sistema nervoso central sobre a posição do joelho, assim, esta informação proporciona ao indivíduo a capacidade de detectar a posição articular do joelho de forma consciente. Estudos sobre a propriocepção após a reconstrução do LCA em seres humanos demonstraram que a retirada desses mecanorreceptores ou o rompimento dessas conexões podem acarretar alterações no senso de posição articular (BARRETT, 1991), aumento no tempo para detecção de movimento passivo (LEPHART et al., 1997) e a resposta motora reflexa dos músculos isquiotibiais pode ser maior frente a um estímulo com relação ao joelho contralateral normal (BEARD et al., 1993).

A ruptura do ligamento cruzado cranial (RLCCr), em cães, foi descrita primeiramente por CARLIN em 1926 (ARNOCZKY, 1988). Os estudos sobre RLCCr vêm sendo extensivamente publicados na literatura veterinária, descrevendo a natureza da lesão, fisiopatogenia e resultados obtidos à estabilização cirúrgica (VASSEUR, 1993).

A RLCCr vem sendo associada com síndromes de origem degenerativas e crônicas (VASSEUR & BERRY, 1992; DUPUIS & HARARI, 1993; MOORE & READ, 1995), doenças auto-imunes (JOHNSON & JOHNSON, 1993; HARARI, 1996), atuação da colagenase e anticorpos contra o colágeno tipo-I e II no líquido sinovial (VASSEUR & BERRY, 1992; DUPUIS & HARARI, 1993; VASSEUR, 1993), predisposição racial e sexual (DUVAL et al., 1999), estenose da incisura troclear e outros defeitos de

conformação (READ & ROBINS,1982; DUPUIS & HARARI, 1993; MOORE & READ, 1995; AIKEN et al., 1995; FITCH et al.,1995a; SELMI & PADILHA FILHO, 2001), obesidade (DUVAL et al., 1999), e trauma (VASSEUR & BERRY,1992; DUPUIS & HARARI, 1993, HARARI,1996; SELMI & PADILHA FILHO, 2001). Mais recentemente tem-se associado à RLCCr com a angulação do platô tibial (SLOCUM & SLOCUM, 1993; ROE, 2000; SELMI & PADILHA FILHO, 2001). Apesar da importância clínica da RLCCr no cão, poucos estudos focam-se na compreensão do mecanismo que leva a essa patologia.

A etiopatogenia da doença crônica degenerativa é ainda incerta, porém acredita-se que seja multifatorial. Fatores que contribuem para o seu desenvolvimento incluem alterações ligadas à idade (VASSEUR et al., 1985; NARAMA et al., 1996), imobilização (NOYES et al., 1974), presença da incisura intercondilar estenótica (AIKEN et al, 1995), alteração na inclinação do platô tibial (READ & ROBINS, 1982) e predisposição racial (WHITEHAIR et al., 1993; DUVAL et al., 1999).

A prevalência das lesões no LCCr aumenta conforme os cães envelhecem, sendo o pico entre sete e 10 anos (WHITEHAIR et al.,1993).

Animais castrado possuem incidência maior de RLCCr do que os não castrados, e as fêmeas tem prevalência maior para essa lesão. Ratas ovariectomizados apresentam diminuição na quantidade de elastina, podendo também afetar o metabolismo do colágeno. Em cães, o efeito da hipoestrogenemia crônica no metabolismo e nas propriedades mecânicas do ligamento permanece incerta (VASSEUR,1993). A razão para a alta prevalência da RLCCr em animais castrados pode estar relacionada ao aumento de peso que estes adquirem nesta situação (SANDMAN & HARARI, 2001)

Segundo VASSEUR et al. (1985), a degeneração do LCCr está diretamente relacionada ao peso corpóreo. Cães com mais de 15kg apresentam as alterações mais severas, normalmente evidenciadas por volta dos cinco anos e que progredirão com o passar do tempo. Já nos animais com menos de 15 Kg, elas ocorrem mais tardiamente e apresentam-se menos severas.

As alterações relacionadas com a idade, que ocorrem no LCCr de cães de grande porte, incluem perda e degeneração progressiva de fibroblastos ligamentares, além da metaplasia desses fibroblastos remanescentes para condrócitos e incapacidade de manutenção das fibras colágenas normais (MOORE & READ, 1996a). NARAMA et al. (1996) descreveram alterações similares na RLCCr de cães de pequeno porte (ao redor de 8,7 Kg).

A RLCCr segue um curso crônico de estiramento gradual e ruptura parcial, seguida pela ruptura completa, enquanto o cão estiver realizando uma atividade normal. Até 30 % dos cães com RLCCr irão romper o contralateral dentro de dois anos, talvez, devido ao aumento do estresse no membro contralateral (SANDMAN & HARARI, 2001). Qualquer trauma que exceda o limite de resistência do LCCr irá causar sua ruptura (JOHNSON & JOHNSON, 1993) .

Os traumas respondem por aproximadamente 20% destes casos de ruptura em cães (SMITH & TORG, 1985), embora o ligamento possa ter enfraquecido em decorrência de algum processo degenerativo. A hiperextensão e a rotação interna excessiva, com o joelho em flexão parcial, são os movimentos mais comuns que resultam na ruptura traumática do LCCr. A hiperextensão do joelho pode ocorrer quando o pé do cachorro fica preso à uma cerca, portão ou buraco. A rotação interna excessiva pode ocorrer quando o cão gira seu corpo repentinamente e o pé de apoio permanece preso ao chão (HULSE & SHIRES, 1985; JOHNSON & JOHNSON, 1993).

Outra maneira em que o trauma pode causar a RLCCr é durante um salto, isto porque o ponto de contato entre o fêmur e a tíbia encontra-se cranial à linha imaginária entre os centros instantâneos de movimento do joelho e tornozelo, uma força direcionada cranialmente, conhecida como deslocamento tibial cranial, é aplicada na tíbia proximal (SLOCUM & DEVINE, 1983).

Segundo SLOCUM & DEVINE (1983), o deslocamento cranial da tíbia é neutralizado pelos tendões e pelo músculo bíceps femoral (contenção ativa) e pelo LCCr (contenção passiva). Quando o ligamento é tensionado, ele sofre deformação. Sob baixa carga (fase elástica), ele retorna a sua forma e tamanho normais logo que a força tenha sido removida. Sob altas cargas (fase plástica - momento único onde o

ligamento depende apenas de seus constituintes), ele torna-se permanentemente deformado. Leva tempo para que o ligamento recupere sua forma e tamanho na fase plástica, conseqüentemente, a aplicação de forças muito altas e repetitivas sobre ele pode levar a um efeito cumulativo, resultando na falência ligamentar (CABAUD, 1983).

A causa da degeneração do LCCr ainda é controversa. Acredita-se que a osteoartrite origina-se no joelho antes mesmo da ruptura, e dessa forma causa a degeneração enzimática e o enfraquecimento do ligamento (HULSE & ARON, 1994). O suprimento sangüíneo mais deficiente para a porção central do LCCr poderia contribuir para o seu processo de degeneração relacionado à idade (TIRGARI, 1978).

PAATSAMA (1952) demonstrou que a porção central do LCCr é a região de maior ocorrência da sua ruptura em cães. Esta região é onde as duas bandas funcionais do LCCr entrelaçam-se uma com a outra durante o movimento de flexão e extensão do joelho. O autor pressupôs também que o aumento da tensão e a compressão sobre este ponto do ligamento reduzem o suporte sangüíneo nessa região e, conseqüentemente, retardava o reparo de pequenas lesões repetitivas.

VASSEUR et al. (1985) demonstraram que alterações histológicas degenerativas eram maiores ao redor do ponto de contato entre os ligamentos cranial e caudal e observaram que o número de vasos sangüíneos nesta área parecia reduzido. O LCCr coletado de cães após ruptura apresentaram sinais de degeneração e tentativas mal sucedidas de reparo.

NEURATH et al. (1994) sugeriram que a fraca capacidade de cicatrização do LCCr resulta da função diminuída dos fibroblastos intraligamentares que se encontram estruturalmente alterados. A lesão da bainha sinovial que recobre o ligamento no momento da ruptura suspende o suprimento sangüíneo para a região lesionada, e assim, impede o seu reparo espontâneo (PARKER, 1991). A retração das extremidades do LCCr rompido e a absorção gradual destas terminações livres pela atuação da colagenase presente na sinóvia, também inibem o reparo espontâneo porque, segundo HULSE & SHIRES (1985) para que este ocorra é necessária a reposição e alinhamento destas terminações lesionadas.

Cães que apresentam certas anormalidades de conformação (ex. luxação medial de patela) compõem um subgrupo diferente daqueles com RLCCr. Nestes animais, a causa inicial para a ruptura pode ser muito mais pela tensão extra aplicada no ligamento, como resultado de alterações de conformação, do que do processo de osteoartrite já presente nesta articulação. Animais com membros pélvicos apresentando *genu varum* também possuem uma tensão extra no LCCr, pois a tíbia é mantida sob excessiva rotação interna (MOORE & READ, 1996b).

Cães com RLCCr podem apresentar uma claudicação intermitente ou persistente, sendo que o animal pode ou não apoiar o peso sobre o membro lesionado. Quando a ruptura é completa ocorre uma claudicação sem apoio do membro bem notória na maioria dos casos (SANDMAN & HARARI, 2001). O teste de gaveta cranial e o teste de compressão tibial quando positivos são indicativos para o seu diagnóstico.

A RLCCr com o desenvolvimento concomitante da osteoartrite são lesões comuns de serem observadas no joelho dos cães (MOORE & READ, 1996a). A osteoartrite começa no estágio inicial da lesão ligamentar e normalmente fica bem evidente no momento da ruptura completa (SANDMAN & HARARI, 2001).

Apesar dos achados clínicos, a confirmação da RLCCr é, muitas vezes, realizada durante o ato cirúrgico (COETZEE & LUBBE, 1995). Os achados radiográficos mais comuns incluem formação de osteófitos ao longo das bordas trocleares, superfície caudal do platô tibial e pólo inferior da patela; espessamento da cápsula articular medial e esclerose óssea subcondral, e em casos agudos, nota-se radiopacidade do espaço articular decorrente da hemartrose, diminuição da imagem do coxim adiposo infrapatelar, efusão articular e subluxação cranial da tíbia. A maioria das alterações radiográficas decorrentes da RLCCr é observada em projeções craniocaudal e médio-lateral da articulação acometida (ELKINS et al., 1991; VASSEUR & BERRY, 1992). Outras modalidades de exames diagnósticos da lesão do LCCr incluem a artrografia, artroscopia e a imagem por ressonância magnética (JOHNSON & JOHNSON, 1993).

A progressão da osteoartrite é uma ocorrência corriqueira após tanto o tratamento cirúrgico quanto o conservativo da RLCCr, e muitos cães apresentam uma claudicação persistente mesmo após o procedimento cirúrgico (VASSEUR & BERRY,

1992; INNES et al., 2000). Apesar de diferentes opções cirúrgicas terem sido descritas para a RLCCr, pouco progresso obteve-se para a compreensão das alterações do ligamento que levam a falhas estruturais. Apesar da possibilidade da lesão ligamentar aguda ocorrer devido a um simples trauma, a maioria das RLCCr aparentemente são secundárias as alterações adaptativas ou degenerativas progressivas no interior do LCCr ou ainda na região epiligamentar que existem a algum tempo. (VASSEUR et al., 1985).

O tratamento da RLCCr ocasionou o desenvolvimento de inúmeras técnicas cirúrgicas que promovem a estabilização do joelho eliminando o movimento cranial de gaveta e prevenindo a excessiva rotação interna da tíbia. Estas técnicas são classificadas como intra ou extracapsulares e periarticulares. Relatos sobre a incidência e caracterização das complicações que surgem desses procedimentos cirúrgicos são relativamente limitadas (PACCHIANA, 2003). Estudos retrospectivos focam-se nas complicações oriundas da transposição da cabeça fibular (MULLEN & MATTHIESEN, 1989) e na técnica modificada de Flo da sutura fabelotibial (DULISCH, 1981). Mais recentemente, com a técnica da osteotomia niveladora do platô tibial (ONPT) e o aumento da sua popularidade entre os cirurgiões, algumas descrições do procedimento, seus resultados e possíveis complicações associadas, vêm sendo relatados (PACCHIANA, 2003).

O desejo de reduzir a incidência e melhorar a recuperação clínica da lesão do LCCr motivou os cirurgiões a desenvolvessem um grande número de técnicas cirúrgicas na tentativa de aliviar a dor, diminuir a instabilidade do joelho e minimizar a osteoartrite (OA). O grande número de técnicas realizadas sugere que nenhuma delas tem sido universalmente aceita. Mais importante ainda é o fato de poucos estudos documentarem o resultado a longo prazo destes procedimentos cirúrgicos em cães (ARAGON & BUDSBERG, 2005).

No presente estudo, objetivou-se avaliar a utilização do enxerto alógeno de ligamento patelar conservado em glicerina 98% e fixado por meio de parafusos de interferência como substituto do ligamento cruzado cranial em cães. Observou-se a exeqüibilidade e eficácia desta técnica cirúrgica e o comportamento do enxerto e dos

parafusos durante o período de 120 dias, baseando-se nos resultados dos exames clínicos, radiográficos e artroscópicos. Nestes buscou-se detectar o possível início e a progressão de alterações degenerativas secundárias na articulação do joelho.

1.2. Referências *

AIKEN, S. W.; KASS, P. H.; TOOMBS, J. P. Intercondylar notch width in dogs with and without cranial cruciate ligament injuries. **Veterinary and Comparative Orthopaedics and Traumatology**, Stuttgart, v. 8, n. 3, p. 128-132, 1995.

ARAGON, C. L.; BUDSBERG. Applications of evidence-based medicine: cranial cruciate ligament injury repair in the dog. **Veterinary Surgery**, Philadelphia, v. 34, p. 93-98, 2005.

ARNOCZKY, S. P.; MARSHALL, J. L. The cruciate ligaments of the canine stifle: an anatomical and functional analysis. **American Journal of Veterinary Research**, Chicago, v. 38, n. 11, p. 1807-1812, 1977.

ARNOCZKY, S. P. Pathomechanics of cruciate ligament and meniscal injuries. In: BOJRAB, M.J. (Ed). **Disease mechanisms in small animal surgery**. Philadelphia: Lea & Febiger, 1993, p. 764-776.

ARNOCZKY, S. P.; RUBIN, R. M.; MARSHALL, J. L. Microvasculature of the cruciate ligaments and its response to injury. **Journal of Bone and Joint Surgery (Am)**, Boston, v. 6, n. 8, p. 1221-1229, 1979.

ARNOCZKY, S. P. The cruciate ligaments: the enigma of the canine stifle. **Journal of Small Animal Practice**, London, v. 29, p. 71-90, 1988.

BARRETT, D. S. Proprioception and function after anterior cruciate reconstruction. **Journal of Bone and Joint Surgery (Br)**, London, v. 73, n. 5, p. 833-837, 1991.

* ABNT NBR 6023, ago/2002

BEARD, D. J. et al. Proprioception after rupture of the anterior cruciate ligament and objective indication of need for surgery. **The Journal of Bone and Joint Surgery (Br)**, London, v. 75, n. 2, p. 311-315, 1993.

CABAUD, H. E. Biomechanics of the anterior cruciate ligament. **Clinical Orthopaedics**, Philadelphia, v. 172, p. 26-31, 1983.

COETZEE, G. L.; LUBBE, A. M. A prospective study comparing two fascial reconstruction techniques to stabilize the cranial cruciate deficient stifle in the dog. **Veterinary and Comparative Orthopaedics and Traumatology**, Stuttgart, v. 8, n. 2, p. 82-90, 1995.

DULISCH, M. L. Suture reaction following extra-articular stifle stabilization in the dog – part I: a retrospective study of 161 stifles. **Journal of the American Animal Hospital Association**, Lakewood, v.17, p. 569-571, 1981.

DUPUIS, J.; HARARI, J. Cruciate ligament and meniscal injuries in dogs. **The Compendium on Continuing Education for the Practicing Veterinarian**, Princeton, v. 15, n. 2, p. 215-233, 1993

DUVAL, J. M. et al. Breed, sex, and body weight as risk factors for rupture of the cranial cruciate ligament in young dogs. **Journal of the American Veterinary Medical Association**, Schaumburg, v. 215, n. 6, p. 811-814, 1999.

ELKINS, A. D. et al. A retrospective study evaluating the degree of degenerative joint disease in the stifle joint of dogs following surgical repair of anterior cruciate ligament rupture. **Journal of the American Animal Hospital Association**, Lakewood, v. 27, n. 5, p. 533-540, 1991.

EVANS, H. E. **Miller's anatomy of the dog**. 3. ed. Philadelphia: W.B. Saunders, 1993. p. 236-238.

FITCH, R. B. et al. The intercondylar fossa of the normal canine stifle: an anatomic and radiographic study. **Veterinary Surgery**, Philadelphia, v. 24, n. 2, p. 148-155, 1995.

HARARI, J. Cranial cruciate ligament injury. **The Compendium on Continuing Education for the Practicing Veterinarian**, Princeton, v. 18, n. 11, p. 1185-1187, 1996.

HULSE, D. A.; ARON D. N. Advances in small animal orthopedics. **The Compendium on Continuing Education for the Practicing Veterinarian**, Princeton, v. 16, n. 7, p. 831-832, 1994.

HULSE, D. A.; SHIRES, P. K. The stifle joint, in Slatter, D.H. (ed): *Textbook of Small Animal Surgery*. Philadelphia, W.B. Saunders, 1985. p. 2193-2235.

INNES, J. F. et al. Long-term outcome of surgery for dogs with cranial cruciate ligament deficiency. **Veterinary Record**, London, v. 147, n. 12, p. 325-328, 2000.

JOHNSON, J. M.; JOHNSON, A. L. Cranial cruciate ligament rupture: pathogenesis, diagnosis, and postoperative rehabilitation. **Veterinary Clinics of North America: Small Animal Practice**, Philadelphia, v. 23, n. 4, p. 717-734, 1993.

LEPHART, S. M. et al. The role of proprioception in the management and rehabilitation of athletic injuries. **American Journal of Sports Medicine**, Baltimore, v. 25, n. 1, p. 130-137, 1997.

MOORE, K. W.; READ, R. A. Cranial cruciate ligament rupture in the dog: A retrospective study comparing surgical techniques. **Australian Veterinary Journal**, Sidney, v. 72, n. 8, p. 281-285, 1995.

MOORE, K. W.; READ, R. A. Rupture of the cranial cruciate ligament in dogs – part I. **The Compendium on Continuing Education for the Practicing Veterinarian**, Princeton, v. 18, n. 3, p. 223-233, 1996a.

MOORE, K. W.; READ, R. A. Rupture of the cranial cruciate ligament in dogs – part II – diagnosis and management. **The Compendium on Continuing Education for the Practicing Veterinarian**, Princeton, v. 18, n. 4, p. 381-391, 1996b.

MULLEN, H. S.; MATTHIESEN, D. T. Complications of transposition of the fibular head for stabilization of the cranial cruciate-deficient stifle in dogs: 80 cases (1982-1986). **Journal of the American Veterinary Medical Association**, Schaumburg, v. 195, p. 1267-1271, 1989.

NARAMA, I. et al. Morphogenesis of degenerative changes predisposing dogs to rupture of the cranial cruciate ligament. **The Journal of Veterinary Medical Science**, Tokyo, v. 58, n. 11, p. 1091-1097, 1996.

NEURATH, M. F.; PRINTZ, H.; STOFFT, E. Cellular ultrastructure of the ruptured anterior cruciate ligament. A transmission electron microscopic and immunohistochemical study in 55 cases. **Acta Orthopaedica Scandinavica**, Basingstoke, v. 65, n. 1, p. 71-76, 1994.

NICKEL, R. et al. **The anatomy of the domestic animals**. Berlin: Verlag Paul Parey, 1986. v. 1, p. 204-208.

NOYES, F. R.; TORVIK, P. J.; HYDE, W. B. et al. Biomechanics of ligament failure: II. An analysis of immobilization, exercise, and reconditioning effects in primates. **The Journal of Bone and Joint Surgery (Am)**, Boston, v. 56, n. 7, p. 1406-1418, 1974.

PAATSAMA, S. **Ligament injuries in the canine stifle joint. A clinical and experimental study**. 1952. Thesis (Doctoral) - Helsinki University, Helsinki, 1952.

PACCHIANA, P. D. et al. Surgical and postoperative complications associated with tibial plateau leveling osteotomy in dogs with cranial cruciate ligament rupture. **Journal of the**

American Veterinary Medical Association, Schaumburg, v. 222, n. 2, p. 184-193, 2003.

PARKER, R. B. Surgery of the stifle, In:_____.**Orthopaedic Joint Disease**. Perth: Murdoch University Foundation for continuing Veterinary Education, 1991. p. 18-36.

READ, R. A.; ROBINS, G. M. Deformity of the proximal tibia in dogs. **Veterinary Record**, London, v. 111, n. 13, p. 295-298, 1982.

ROE, S. C. Mechanical and biological factors associated with cranial cruciate ligament rupture In: Annual Meeting of the American College of Veterinary Surgery, 2000. **Proceedings**...p. 263-265.

SANDMAN, K. M.; HARARI, J. Canine cranial cruciate ligament repair techniques: is one best ?. **Veterinary Medicine**, v. 96, n. 11, p. 850-856, 2001.

SCHUTTE, M. J. et al. Neural anatomy of the human anterior cruciate ligament. **The Journal of Bone and Joint Surgery (Am)**, Boston, v. 69, n. 2, p. 243-247, 1987.

SELMÍ, A. L.; PADILHA FILHO, J. G. Rupture of the cranial cruciate ligament associated with deformity of the proximal tibia in five dogs. **Journal of Small Animal Practice**, London, v. 42, n. 8, p. 390-393, 2001.

SLOCUM, B.; DEVINE, T. Cranial tibial thrust: a primary force in the canine stifle. **Journal of the American Veterinary Medical Association**, Schaumburg, v. 183, n. 4, p. 456-459, 1983.

SLOCUM, B.; SLOCUM, T. D. Tibial plateau leveling osteotomy for repair of cranial cruciate ligament rupture in the canine. **Veterinary Clinics of North America: Small Animal Practice**, Philadelphia, v. 23, n. 4, p. 777-795, 1993.

SMITH, G. K.; TORG, J. S. Fibular head transposition for repair of cruciate-deficient stifle in the dog. **Journal of the American Veterinary Medical Association**, Schaumburg, v. 187, n. 4, p. 375-383, 1985.

STOUFFER, D. C.; BUTLER, D. L.; KIM, H. Tension-torsion characteristics of the canine anterior cruciate ligament – part I: theoretical framework, **Journal of Biomechanical Engineering**, New York, v. 105, n. 2, p. 154-159, 1983.

TIRGARI, M. The surgical significance of the blood supply of the canine stifle joint. **Journal of Small Animal Practice**, London, v. 19, n. 8, p. 451-462, 1978.

VASSEUR, P. B.; BERRY, C. R. Progression of stifle osteoarthritis following reconstruction of the cranial cruciate ligament in 21 dogs. **Journal of the American Animal Hospital Association**, Lakewood, v. 28, n. 2, p. 129-136, 1992.

VASSEUR, P. B. et al. Correlative biomechanical and histological study of the cranial cruciate ligament in dogs. **American Journal of Veterinary Research**, Chicago, v. 46, n. 9, p. 1842-1854, 1985.

VASSEUR, P. B. Stifle joint. In: SLATTER, D. (Ed). **Textbook of small animal surgery**. 2.ed. Philadelphia: WB Saunders, 1993. p. 1817-1865.

WHITEHAIR, J. G.; VASSEUR, P. B.; WILLITS, N. H. Epidemiology of cranial cruciate ligament rupture in dogs. **Journal of the American Veterinary Medical Association**, Schaumburg, v. 203, n. 7, p. 1016-1019, 1993.

CAPÍTULO 2 – ENXERTO ALÓGENO DE LIGAMENTO PATELAR CONSERVADO EM GLICERINA E FIXADO POR PARAFUSOS DE INTERFERÊNCIA COMO SUBSTITUTO DO LIGAMENTO CRUZADO CRANIAL EM CÃES: AVALIAÇÃO DO PROCEDIMENTO CIRÚRGICO E CLÍNICA PÓS-OPERATÓRIA.

RESUMO – Objetivou-se avaliar a eficácia da utilização do enxerto alógeno de ligamento patelar (OLO) conservado em glicerina 98% e fixado com parafusos de interferência, como substituto do ligamento cruzado cranial (LCCr) em cães, quanto a estabilidade e função do joelho, durante o período de 120 dias, por meio de exames clínicos. Foram utilizados oito cães pesando entre 17,2 e 26,4Kg. A escolha cuidadosa do enxerto ideal para cada cão tratou-se do momento de maior importância para o procedimento cirúrgico. A sua reidratação, preparação e fixação nos túneis ósseos foram bem sucedidas, com os parafusos mostrando-se apropriados. Foi observada diminuição da circunferência da coxa significativa ($p < 0,05$) durante o período de dez dias em que os cães permaneceram com a bandagem compressiva, sendo recuperada de forma significativa e voltando a ter as medidas iguais a perimetria pré-operatória a partir da 13ª semana. As pontuações obtidas na avaliação do movimento de gaveta (extensão e flexão) tornaram-se significativamente diferentes da pré-operatória entre a 5ª e 15ª semanas ($p < 0,05$), com quatro cães apresentando instabilidade entre discreta e moderada. Na avaliação do grau de claudicação, a partir da 4ª semana, todos os cães apresentaram pontuação média referente à distribuição uniforme do peso nos membros pélvicos, em posição quadrupedal, significativamente igual ao pré-operatório ($p > 0,05$). Na 5ª semana, eles também retornaram com o passo de maneira significativamente igual à inicial ($p > 0,05$). Três cães apresentaram, ao final do período de avaliação claudicação discreta no trote, os demais foram pontuados como normais igual ao pré-operatório. Conclui-se que a técnica utilizada neste experimento é capaz de proporcionar estabilidade a articulação e também fornecer condições para que ocorra a completa recuperação funcional do joelho e da musculatura da coxa, além de não ser mais invasiva que outros procedimentos cirúrgicos descritos para ruptura do LCCr.

Palavras-Chave: claudicação, enxerto alógeno de ligamento patelar, glicerina, ligamento cruzado cranial, parafuso de interferência, perimetria da coxa

2.1. Introdução e Revisão da Literatura

A ocorrência de lesões do LCCr nos cães, normalmente associada à claudicação do membro pélvico, é considerada a condição mais comum que acomete o joelho dos cães. (MOORE & READ, 1996; INNES et al., 2000). O LCCr quando intacto estabiliza a articulação por meio da restrição do movimento de gaveta, hiperextensão e rotação interna, além disso, ele contém fibras nervosas que promovem a propriocepção da articulação do joelho (VASSEUR, 1993).

Indiferentemente da causa da RLCCr, o histórico clínico é sempre consistente. Imediatamente após sua ocorrência (quer seja durante movimentos vigorosos causando trauma agudo ou na atividade normal do cão com degeneração do ligamento), tem-se a dor, como consequência do processo inflamatório agudo e hemoartrose. Durante este período, o cão exibe uma claudicação característica sem suporte do peso no membro acometido (MOORE & READ, 1996). Após duas ou três semanas, a inflamação inicial diminui e a estabilidade articular aumenta devido ao espessamento do tecido periarticular (GRIFFIN & VASSEUR, 1992).

A maioria dos cães com ruptura parcial do LCCr apresentam histórico de claudicação com apoio do membro intermitente ou não, e que pode ser anulada estimulando o animal a caminhar. A claudicação normalmente desaparece com repouso e antiinflamatórios não-esteroidais (AINE), e exacerba-se com o exercício. Eventualmente os cães permanecem sem sintomatologia durante vários dias ou semanas até apresentarem uma recaída. Eles podem sentar com o membro afetado levemente estendido lateralmente devido à relutância em flexionar o joelho. Animais com ruptura parcial do LCCr manifestam claudicação de grau baixo à moderado, mas podem apresentar histórico de incapacidade em apoiar o corpo no membro lesionado. Rupturas parciais bilaterais são eventualmente observadas e estes cães exibem uma claudicação inconstante, dificuldade em se levantar e relutância em andar. A maioria das lesões parciais possivelmente progredirá para ruptura completa (WHITNEY 2003).

Cães que apresentam ruptura completa do LCCr podem manifestar claudicação com ou sem apoio do membro tanto na fase aguda quanto crônica. Em alguns casos

agudos, uma revisão cuidadosa do histórico mostra uma claudicação de grau baixo tornando-se mais severa com passar do tempo. Alguns casos são realmente agudos ou apenas parecem quando a ruptura parcial torna-se completa ou ocorre uma lesão meniscal repentina. Muitos animais sentam-se com o tarso e o joelho lesionado estendidos para fora do corpo como nas rupturas parciais. As rupturas completas bilaterais do LCCr são comuns e normalmente confundidas com lesões de coluna, pela presença de ataxia com paresia como resultado da tentativa em manter a maior parte do peso nos membros torácicos (WHITNEY, 2003). O animal pode andar com o membro elevado e o joelho levemente flexionado, com o passar do tempo, por volta de sete a 10 dias, o cão volta a usá-lo quando caminha porém, quando descansa, mantém apenas os dedos apoiados no chão (DENNY & BUTTERWORTH, 2006)

Claudicações de início gradual advêm da progressão da osteoartrite desencadeada pela constante instabilidade (JOHNSON & JOHNSON, 1993). Muitas vezes, observa-se um estalo audível e tátil durante a flexão e extensão do joelho, isto está associado com o deslocamento da borda caudal do menisco medial (ARNOCZKY, 1993). A atrofia muscular normalmente está presente nos casos crônicos de RLCCr, quando comparada ao membro contra-lateral (HULSE & JOHNSON, 2002).

A participação da fossa intercondilar ou incisura intercondilar na função e patologia das lesões do LCCr vem recebendo maior atenção e o modelamento cirúrgico da fossa intercondilar, também chamado de incisuroplastia, tem se tornado um procedimento comum na Medicina (DAHLSTEDT et al., 1990; TANZER & LENCZNER, 1990; GOOD et al., 1991; HOWELL et al., 1991; MANN et al., 1991; SELMI 2002). Em seres humanos o contato entre o ligamento cruzado anterior (LCA) e a fossa intercondilar ocorre no joelho normal quando o ligamento toca a borda e a parede lateral da fossa intercondilar durante a extensão (TANZER & LENCZNER, 1990). Acredita-se que a fossa intercondilar reduzida (estenótica) contribui para a ruptura do ligamento anterior e falha nas reconstruções utilizando-se enxertos, devido ao aumento nas forças de tensão sobre essas estruturas (HOWELL, 1992; HOWELL & TAYLORS, 1993). A estenose da fossa intercondilar freqüentemente é conseqüência da osteofitose

secundária resultante da ruptura do ligamento cruzado anterior (SOURYAL & FREEMAN, 1993; FEAGIN et al., 1982).

Em cães, a estenose congênita da incisura intercondilar é causa incomum da RLCCr e pode ocorrer também como resultado da osteoartrite secundária a esta ruptura (FITCH et al., 1995a). AIKEN et al. (1995) observaram que cães com lesões do LCCr têm índices de incisuras significativamente menores, comparados aos joelhos normais, recomendando a incisuroplastia intercondilar, quando planejada uma reposição do LCCr intra-articular.

Segundo INNES & BARR (1998), dentre as formas de avaliação clínica pós-operatória, as que apresentam melhor correlação com as alterações decorrentes da doença articular degenerativa (DAD) são o grau de claudicação, perímetro muscular da coxa, presença de efusão articular e amplitude de movimento. Para os autores, dor ou crepitação durante a manipulação do joelho não representam sinais compatíveis e confiáveis na avaliação da DAD, sendo a mensuração do perímetro muscular da coxa o melhor indicador do sucesso pós-operatório. Cães jovens normalmente possuem algum grau de frouxidão articular, mas o ponto final do movimento é abrupto em comparação com o final suave que ocorre na ruptura completa do LCCr. Já na ruptura parcial, esse término também é abrupto assim como acontece nos cães jovens. Nesse caso, é necessário examinar o membro contralateral para determinamos se essa frouxidão é maior do que a normal (JOHNSON & JOHNSON, 1993).

O diagnóstico da RLCCr é feito normalmente pela palpação e testes de frouxidão articular, entretanto, pode ser necessária uma artrotomia quando estes testes forem inconclusivos (MOORE & READ, 1996).

O cão deve ser examinado buscando-se alterações posturais e conformacionais antes do membro lesionado ser avaliado (MOORE & READ, 1996). Ambos os membros devem ser palpados simultaneamente para identificar artrofia muscular, dor, efusão articular, edema e assimetria. Cães com RLCCr há um longo tempo apresentam hipotrofia do músculo quadríceps e espessamento da cápsula articular (especialmente no aspecto medial) podendo manifestar também o deslocamento cranial da tuberosidade da tíbia (MOORE & READ, 1996). O aumento ou diminuição no

movimento de flexão, extensão, rotação interna e externa assim como dor ou crepitação durante a manipulação do joelho devem ser observadas nos casos de RLCCr. O teste de gaveta cranial e o teste de compressão tibial quando positivos são indicativos de RLCCr.

O teste de gaveta cranial tem como objetivo demonstrar o movimento de gaveta pelo deslizamento da tíbia cranialmente e caudalmente em relação ao fêmur. O deslocamento cranial da tíbia torna-se mais elucidativo com o membro em flexão máxima, pois, nesta posição, apenas as fibras do feixe craniomedial restringem o movimento craniocaudal da tíbia (MOORE & READ, 1996). Apesar disso, o teste de gaveta é considerado um deslocamento iatrogênico, pois não apresenta tal comportamento biologicamente similar durante a ambulação normal (SLOCUM & SLOCUM, 1993)

O teste de compressão tibial tem como objetivo demonstrar o movimento de gaveta pela compressão tíbio-femoral criada por forças musculares quando o tarso é flexionado. O deslocamento cranial da tíbia é detectado pelo dedo indicador da mão segurando o joelho. Este pode ser menos doloroso que o teste de gaveta e, dessa forma, ter uma maior utilidade em casos de ruptura recente do LCCr (MOORE & READ, 1996).

Em cães de grande porte, o teste de compressão tibial é geralmente mais fácil de realizar que o de gaveta (ROBINS, 1990). Resultados de falso-negativo podem ocorrer para ambos, devido à fibrose periarticular em casos crônicos e contrações musculares em animais inquietos (MOORE & READ, 1996). Segundo HULSE*, outro método utilizado na avaliação clínica da RLCCr é o teste de “sentar”. Nessa situação, o animal evita flexionar a articulação do tarso deixando o membro esticado, pois o movimento do músculo gastrocnêmio ocorrido durante a flexão do tarso resulta no deslocamento cranial da tíbia causando desconforto.

* HULSE, D.A. (College of Veterinary Medicine, Texas A&M University, College Station, Texas): Comunicação pessoal, 2007.

A estabilidade funcional é mantida pelos ligamentos do joelho e pela geometria articular (restrição passiva) e pela ação muscular (restrição ativa). A força aplicada ao joelho durante o teste de gaveta é pequena comparada com as que atuam sobre o joelho durante sua movimentação, especialmente em cães de grande porte. Com a RLCCr, parte dessa restrição passiva é perdida, entretanto, a resistência ativa persiste. Dependendo do tônus muscular do cão, a restrição ativa pode ser suficiente para se opor à pequena força aplicada durante o teste de gaveta, porém, não é maior que a força aplicada durante a movimentação articular (JOHNSON & JOHNSON, 1993).

Diferentes tratamentos, tanto cirúrgicos quanto conservativos, para a RLCCr em cães foram descritos ao longo dos anos (MOORE & READ, 1996; PACCHIANA et al. 2003). A aparência tipicamente desfiada do LCCr rompido impede a reaproximação cirúrgica das suas bordas (ROBINS, 1990). O tratamento conservativo, segundo MOORE & READ (1996) consiste na restrição ao exercício de quatro a oito semanas permitindo-se apenas curtas caminhadas mantendo o animal na coleira. Isto pode ser o suficiente para cães que pesam menos que 15 Kg tornarem-se clinicamente normais, apesar da progressão da osteoartrite. Drogas antiinflamatórias não-esteroidais (AINE) podem ser utilizadas para reduzir a inflamação associada à ruptura e osteoartrite. Apesar da necessidade de mais estudos sobre sua eficácia, agentes condroprotetores de ação lenta como o sulfato de condroitina e glucosamina e o polisulfato de glicosaminoglicanos podem ser empregados para tratamento da osteoartrite (McNAMARA et al. 1997).

Estudo retrospectivo realizado por VASSEUR (1984) sobre o tratamento conservativo de cães com RLCCr concluiu que aqueles com menos de 15Kg apresentaram uma boa recuperação clínica, apesar das evidências radiográficas de que o grau de osteoartrite do joelho havia progredido na maioria dos animais. Comparativamente, os que pesavam mais de 15Kg responderam deficientemente a esse tratamento, sendo que todos os cães manifestaram sinais de DAD.

Segundo ARNO CZKY (1988), existem situações que necessitam de consideração especial, como por exemplo, em alguns casos crônicos de RLCCr em cães idosos, onde as alterações degenerativas severas podem impor um prognóstico

menos favorável mesmo após o reparo cirúrgico, nestas situações, o tratamento conservativo com AINE e analgésicos pode promover uma ajuda paliativa.

Vários procedimentos cirúrgicos vêm sendo desenvolvidos para o tratamento de lesões do LCCr, apresentando, geralmente, um bom resultado clínico para a maioria dos casos tratados. Estudos anteriores indicam que, apesar do tratamento cirúrgico, a osteoartrite continua a progredir (ELKINS et al., 1991; VASSEUR & BERRY, 1992; COETZEE & LUBBE, 1995; CHAUVET et al., 1996; GEELS et al.; 2000). Tem-se sugerido que o verdadeiro teste da cirurgia para o tratamento do LCCr lesionado é a sua capacidade de restaurar a biologia normal da articulação e prevenir a progressão da degeneração articular secundária (VASSEUR & BERRY, 1992). Basicamente, os procedimentos cirúrgicos para estabilização articular após a RLCCr podem ser divididos em técnicas intracapsulares, extracapsulares e pericapsulares (DENNY & BUTTERWORTH, 2006).

As técnicas periarticulares têm como objetivo restaurar a estabilidade pelo restabelecimento da anatomia local. Nesse grupo podemos encontrar a transposição da cabeça fibular e as osteotomias corretivas.

A transposição da cabeça fibular foi introduzida em 1985 por SMITH & TORG. Esta técnica movimenta a cabeça fibular cranialmente junto com o ligamento colateral lateral que se apresenta anatomicamente aderido a ela, alterando dessa forma a orientação desse ligamento e prevenindo o movimento de gaveta cranial e a rotação interna da tíbia. Os resultados clínicos dessa técnica são similares às da extra e intracapsulares, porém, é necessário habilidade do cirurgião. A estabilidade mecânica pós-operatória imediata da transposição da cabeça fibular mostrou-se superior a de técnicas intracapsulares e extracapsulares. Este resultado indica o uso deste procedimento em cães de grande porte os quais podem impor uma carga alta sobre as articulações quando realizadas técnicas extra e intracapsulares.

Duas técnicas de osteotomias corretivas foram descritas para a RLCCr. A osteotomia cranial em cunha da tíbia (SLOCUM & DEVINE, 1984) e a osteotomia niveladora do platô tibial (ONPT) (SLOCUM & SLOCUM, 1993) tornaram-se procedimentos populares para utilização em cães de grande porte. Nenhuma dessas

técnicas restaura a estabilidade do joelho mimetizando a ação do LCCr; ambas modificam a biomecânica articular alterando o ângulo do platô tibial, eliminando assim o deslocamento cranial da tíbia (PACCHIANA, 2003). Tem sido proposto que o deslocamento cranial da tíbia é a alteração patogênica do movimento que ocorre após a RLCCr sob condições normais de apoio (SLOCUM & DEVINE, 1983).

As técnicas extracapsulares têm como objetivo restaurar a estabilidade pelo uso de suturas ou tecidos moles como suporte. DEANGELIS & LAU (1970) descreveram a técnica onde uma sutura lateral com fio inabsorvível era passada ao redor da fabela lateral e através da porção final do ligamento patelar. Na avaliação pós-operatória após 34 meses, 86% dos cães apresentavam-se clinicamente bons ou apenas com claudicação intermitente e 14% com claudicação crônica no membro operado. Algumas modificações dessa técnica foram relatadas com resultados clínicos similares. FLO (1975) modificou a sutura lateral passando o fio através de um túnel perfurado na tuberosidade da tíbia. GAMBARDELLA et al. (1981) descreveram uma técnica de três suturas e relataram que 94% dos cães não manifestavam claudicação após cirurgia.

Diferentes materiais têm sido utilizados como métodos de fixação. Fios de cerclagem ortopédicos foram testados a fim de se reduzir a alta incidência (10 a 25%) de fístulas no pós-operatório (OLMSTEAD, 1993). Tiras de fáscia (incluindo o terço lateral do ligamento patelar) foram utilizadas na esperança de que a resistência e a elasticidade do tecido autógeno pudesse diminuir o afrouxamento e quebra do reparo (AIKEN et al., 1992). Nenhum desses materiais aumentou o sucesso clínico das técnicas extracapsulares. Coerentemente, 85 a 90% dos cães apresentaram uma melhora clínica após a cirurgia não prevenindo, porém, a progressão da osteoartrite do joelho (DEANGILIS & LAU, 1970; GAMBARDELLA et al., 1981; AIKEN et al., 1992).

As técnicas extracapsulares normalmente juntam-se à imbricação lateral da fáscia a fim de promover uma estabilidade articular melhor (ROBINS, 1990). No passado, o reparo extracapsular era utilizado apenas em cães com menos de 15 ou 20 Kg, entretanto, muitos estudos relataram bons resultados clínicos da sutura de imbricação lateral naqueles com mais de 20 Kg (DEANGILIS & LAU, 1970; OLMSTEAD, 1993).

BUQUERA et al. (2002a,b) avaliaram a estabilização extracapsular utilizando fásia lata, fio de poliéster trançado ou fio de poliamida. A técnica de sutura fabelar lateral com tira de fásia lata, foi aquela capaz de corrigir a instabilidade articular provocada pela RLCCr, em cães com massa corporal média de 25Kg, até 60 dias de pós-operatório.

Em estudo posterior a longo prazo, BUQUERA (2004) avaliou a mesma técnica de estabilização extracapsular de sutura fabelar lateral utilizando-se a tira de fásia lata concluindo que a este procedimento foi adequado para o tratamento da RLCCr em cães de grande porte, quando consideradas a estabilidade e a deambulação com 180 e 360 dias de pós-operatório, porém foi incapaz de impedir ou retardar a evolução da DAD. No mesmo estudo, o autor avaliou a relação entre cães com RLCCr e a respectiva inclinação do platô tibial, observando diferença significativa apenas entre raças e faixas de peso estudadas na manifestação da RLCCr. Por outro lado, as variáveis sexo, idade e ângulos de inclinação do platô tibial não expressaram diferenças significativas com relação à RLCCr. Concluiu-se que não houve relação entre a inclinação do platô tibial e a RLCCr.

As técnicas intracapsulares têm como objetivo restaurar a estabilidade pela substituição do ligamento por algum tipo de implante. O princípio básico é recriar uma estrutura intra-articular na orientação espacial aproximada do original, assim, o enxerto pode funcionar como um ligamento normal prevenindo o movimento de gaveta cranial, hiperextensão do joelho e, cruzando-se com o LCCa, limitar a rotação interna da tíbia em relação ao fêmur. Enquanto vários materiais, tanto biológicos quanto sintéticos, têm sido utilizados, a maioria das técnicas utiliza enxerto autógeno, como ligamento patelar ou fásia lata, como enxerto (ARNOCZKY, 1988)

A primeira técnica intracapsular descrita em cães foi a de PAATSAMA (1952). Modificada da Medicina Humana, este procedimento foi a base para a maioria das técnicas intra-articulares utilizadas na Veterinária. Neste método, após confecção de um retalho de fásia lata, criavam-se túneis, na tíbia e no fêmur, para a sua passagem, ajustando-o ao trajeto natural do LCCr.

Posteriormente, ARNOCSKY et al. (1979) apresentaram a técnica “over-the-top”, na qual um retalho formado pela fásia lata e o terço intermédio do ligamento patelar junto com a patela era passado através da fossa intercondilar, e colocado sobre o topo da fabela lateral, onde era suturado ao perióstio.

Há diversas variações da técnica “over-the-top”. O terço lateral do ligamento patelar e fásia lata (sem porção da patela) podem ser utilizados nessa variação (HULSE et al., 1980; SHIRES et al., 1984). O terço intermédio do ligamento patelar e a fásia lata são empregados em outro procedimento “over-the-top” (DENNY & BARR, 1984).

HULSE et al. (1980) apresentaram uma modificação desse procedimento chamando-o de “under-and-over”, que consistia na confecção de um retalho de fásia lata, o qual permanecia inserido à tíbia e, posteriormente, era direcionado sob o ligamento intermeniscal, através da fossa intertrocantérica até surgir proximalmente e caudalmente à fabela lateral.

Uma modificação da técnica “under-and-over” envolve a sutura da porção final do enxerto à porção distal do ligamento patelar após passá-lo sobre a fabela lateral (GAMBARDELLA et al.; 1981; COETZEE, 1993; COETZEE & LUBBE, 1995). O enxerto também pode ser inserido através de um túnel antes do procedimento “over-the-top” ser completado (BENNETT & MAY, 1991).

Todas estas técnicas produzem resultados clínicos similares: 85 a 93% dos cães tornam-se clinicamente normais ou apenas claudicam intermitentemente, estes resultados assemelham-se àqueles obtidos com técnicas extracapsulares.

Diversos trabalhos têm utilizado materiais sintéticos como prótese de substituição do LCCr a fim de evitar o período de vulnerabilidade do enxerto autógeno (ARNOCZKY et al. 1988; STEAD et al., 1991, SELMI et al., 2002). SELMI et al. (2002) utilizando prótese de poliéster em cães com RLCCr observou que esta técnica não preveniu a instabilidade articular e a progressão da DAD, não sendo considerado um material satisfatório para a substituição do LCCr em comparação a outras técnicas cirúrgicas. VASSEUR et al. (1996) empregando implante similar conhecido como

prótese Leeds-Keio, também não obteve resultados satisfatórios em modelo canino experimental.

Algumas técnicas artroscopicamente assistidas buscando-se uma estabilização minimamente invasiva do joelho em cães vêm surgindo nos últimos anos (LOPEZ et al., 2003; HOELZLER et al., 2004).

O LCCr pode ser substituído utilizando-se tecidos biológicos como o enxerto autógeno, o alógeno e o xenoenxerto. Também pode ser empregado material sintético ou a combinação desse dois tipos, chamados de enxertos compostos (VASSEUR, 1993). Lições importantes têm sido ensinadas durante os anos a respeito da seleção de implantes biológicos e artificiais para a substituição do LCA, principalmente na Medicina Humana (NOYES et al., 1983).

Segundo SCHULTZ & CARR (2002), o material ideal para um enxerto deve reproduzir a anatomia complexa do LCA original, promover as mesmas propriedades biomecânicas originais, permitir uma fixação segura, promover uma incorporação biológica rápida a fim se permitir uma reabilitação acelerada e minimizar a morbidade no sítio doador. Apesar de executarem corretamente as funções que lhes foram impostas, nenhum dos enxertos, autógenos ou alógenos, agrega todos os critérios descritos acima (SCHULTZ & CARR, 2002).

Os enxertos autógenos mais utilizados incluem o segmento osso- ligamento patelar- osso (OLO), os tendões quádruplos da perna e o tendão do músculo quadríceps com ou sem porção óssea. As opções de enxerto alógeno são o segmento OLO, os tendões da perna, o tendão de Aquiles e os tendões tibiais anterior e posterior. O cirurgião ortopédico deve escolher um enxerto e a técnica de fixação adequados visando restaurar a estabilidade do joelho, entretanto, isto vem se tornando complicado pelo excesso de trabalhos que defendem um certo enxerto e uma determinada técnica de fixação em detrimento às outras (BEASLEY et al., 2005).

JONES (1963) foi o primeiro a descrever o emprego do segmento OLO na reconstrução do LCA em seres humanos, a partir de então, ele tornou-se o “enxerto padrão” para a reconstrução primária do LCA. O segmento OLO apresenta algumas

vantagens “teóricas” que incluem resistência, firmeza e potencial de cicatrização para a interação osso-com-osso.

NOYES et al. (1984) foram os primeiros a investigar as propriedades mecânicas e estruturais do LCA inato em comparação a enxertos alternativos como o OLO, tendão do músculo semitendinoso e grácilis, tendão do quadríceps, fásia lata e segmento iliotibial. Eles observaram que o único que excedeu os valores obtidos nos testes de tensão do LCA foi a amostra do terço intermédio do segmento OLO. Apesar do cuidado necessário na interpretação de resultados obtidos em estudos biomecânicos em cadáveres, os dados conseguidos sugerem que a força e a resistência inicial de tensão do terço intermédio do segmento OLO são comparáveis, senão maiores, que o do LCA inato.

A resistência do enxerto ‘*in vivo*’ após a implantação depende de vários fatores como a fixação, extensão de necrose e remodelamento. A implicação clínica relativa a resistência inicial do enxerto permanece incerta (BEASLEY et al., 2005).

Apesar das altas taxas de sucesso tanto objetivas quanto subjetivas, o uso do enxerto autógeno de OLO é na maioria das vezes criticado pela morbidade criada no sítio de doação. As complicações pós-operatórias incluem a fratura patelar (SIMONIAN et al., 1995), fragilidade do músculo quadríceps (MARDER et al., 1991; ROSENBERG et al., 1992) e tendinite patelar. A dor na região anterior do joelho é a complicação pós-operatória mais comum, variando de 5 a 55% (ANGLIETTI et al., 1993; BACH JUNIOR et al., 1998).

Embora nos últimos anos a reconstrução intracapsular do LCA com enxerto autógeno de ligamento patelar tenha sido a técnica mais empregada para o tratamento das instabilidades anteriores do joelho nos homens, não se pode considerá-la isenta de problemas. Nas últimas décadas, tem havido um crescente interesse, na Medicina, no uso do aloenxerto de ligamento patelar como alternativa para reconstrução do LCA, com diversos estudos experimentais demonstrando a sua viabilidade (ARNOCZKY et al., 1986; SHINO et al., 1984; VASSEUR et al., 1987).

ARNOCKSKY et al. (1982) utilizaram o terço medial do conjunto autógeno patela-tendão patelar na substituição do LCCr e demonstraram que a revascularização

intrínseca do tendão patelar progride das porções proximal e distal do enxerto para a central, completando-se dentro de 20 semanas após a cirurgia e em um ano, possui a aparência histológica e vascular de um LCCr normal. Assim, ele é vulnerável durante essas primeiras 20 semanas após a cirurgia. Segundo os autores, a ausência de perfusão vascular dentro do enxerto imediatamente após o transplante e a inaptidão da inserção óssea do mesmo em contribuir para esse processo de revascularização sugerem que esta origina-se do tecido sinovial e de tecidos moles do coxim adiposo infrapatelar, sendo o enxerto primeiramente envolvido pelo tecido sinovial vascular.

Em 1986, ARNOCZKY et al. avaliaram a utilização de enxerto alógeno do complexo tendão patelar- patela- ligamento patelar congelado a -196°C em nitrogênio líquido em cães e observaram alterações intra-articulares semelhantes àsquelas com enxerto autógeno de ligamento patelar no que se refere a reação inflamatória, necrose avascular seguida de revascularização e proliferação celular. Após um ano, a aparência histológica do enxerto alógeno de ligamento patelar assemelhava-se com um LCCr normal.

SHINO et al. (1984) estudaram o emprego de tiras de ligamento patelar congeladas a -20°C na RLCCr em cães e observaram sua revascularização, infiltração de células mesenquimais e remodelamento, processo esse semelhante ao que acontece com enxertos autógenos. Os autores não evidenciaram rejeição histológica ou reação imunológica, sendo que após 52 semanas o enxerto possuía uma aparência histológica similar ao LCCr normal.

VASSEUR et al. (1987) realizaram a substituição do LCCr em cães com enxerto autógeno ou alógeno formado de osso-ligamento-osso processado por congelamento rápido em nitrogênio líquido, e observaram uma pequena diferença entre os enxertos no que se refere ao curso clínico, aspecto radiográfico e parâmetros biomecânicos, entretanto, a aparência macroscópica revelou uma alta incidência de pannus no grupo dos animais com o enxerto alógeno. Além disso, segundo os autores, os resultados indicaram que esses enxertos foram metabolicamente menos ativos que os autógenos e que a reação imunológica local foi gerada só pelo implante alógeno.

THORSON et al. (1989) também evidenciaram em seus estudos uma resposta imunológica nos cães que receberam enxerto alógeno congelado à - 80 °C e sugeriram que até aquele momento, os resultados não favoreciam clinicamente o implante de ligamentos cruzados retirados de cadáveres.

DE BIASI et al. (2002) utilizaram aloenxerto de ligamento patelar congelado a - 20 °C em cães e concluíram que a reconstrução do LCCr com esse tipo de enxerto, fixado com grampo de “blount” e parafuso de interferência, é efetiva na melhora da função locomotora do membro e na diminuição da progressão da osteoartrite no joelho ao exame radiográfico, apesar de não estabilizar completamente a articulação.

CARNEIRO FILHO et al. (1994) relataram o emprego do aloenxerto de ligamento patelar congelado a -70 °C na reconstrução intra-articular do LCA em cinco pacientes com instabilidade anterior crônica do joelho, onde observaram resultados considerados normal (excelente) e subnormal (bom) de acordo com o critério da International Knee Documentation Committee (IKDC). Segundo os autores, os resultados preliminares são bastante animadores, estimulando a realização de mais estudos.

Em outro estudo comparativo efetuado por PACCOLA et al. (2000), os autores não observaram diferenças estatisticamente significativas entre os enxertos alógeno de ligamento patelar congelado a -80 °C e o autógeno, na avaliação ligamentar por quantificação instrumental. No que se refere a dor e à capacidade de restituição da amplitude de movimentos articulares, o implante alógeno mostrou-se superior ao autógeno no pós-operatório imediato.

Segundo alguns autores, em seres humanos, há vantagens na utilização do enxerto alógeno de ligamento patelar nas reconstruções intracapsulares do LCA, pois não há comprometimento da articulação patelofemoral, propiciando uma menor morbidade ao paciente, visto que não há agressões adicionais ao joelho pela retirada de enxerto (AGLIETTI et al., 1993; CARNEIRO FILHO et al., 1994; PACCOLA et al., 2000), o tempo cirúrgico é menor (HARNER et al., 1996) e há possibilidade de utilização de enxertos de espessuras variadas (CARNEIRO FILHO et al., 1994). Entre as desvantagens, podemos citar aspectos polêmicos como o risco de reações imunológicas e o potencial de transmissão de doenças infecciosas (SHINO et al., 1992),

além da necessidade da infra-estrutura de um banco de tecidos (CARNEIRO FILHO et al., 1994).

As técnicas de reconstrução do LCA com enxerto autógeno ou alógeno de ligamento patelar por via artroscópica têm sido relatadas como procedimentos de menor agressão cirúrgica e a maior facilidade na reabilitação do paciente no pós-operatório, porém, no meio Médico, fica restrita aos cirurgiões artroscopistas especialistas em joelho (ANDRADE & CARVALHO JÚNIOR, 1996). Segundo os mesmos autores, a determinação do ponto isométrico femoral é feita de maneira mais segura na técnica artroscópica, apesar de reconhecerem que esta determinação é possível nas técnicas abertas e que os resultados finais são comparáveis.

O posicionamento do enxerto OLO no joelho é dado importante na Medicina para êxito da cirurgia, pois qualquer alteração pode levar a tensão indevida, produzindo frouxidão ou limitação da flexão ou extensão do joelho, principalmente quando essa má posição acontece no fêmur (JONES, 1963). A localização do túnel tibial é considerada de menor importância, porém posição muito anterior deve ser evitada, podendo levar a pinçamento do enxerto no teto da incisura intercondilar. A busca desses pontos ideais no fêmur e na tíbia diz respeito a isometria, isto é, no movimento de flexão-extensão, os túneis femoral e tibial devem manter-se eqüidistantes (ANDRADE & CARVALHO JÚNIOR, 1996).

Segundo NOYES et al. (1984) independentemente da seleção de um enxerto biologicamente adequado e resistente, o processo de necrose e revascularização pode produzir um declínio significativo nessa resistência. Este processo é seguido pela produção de novo colágeno, pelo realinhamento das fibras e pela maturação, etapas necessárias e de forma ordenada, para estabelecer as funções e propriedades mecânicas finais ao enxerto.

O processo pelo qual o enxerto perde suas características e adquire uma estrutura semelhante aos ligamentos é conhecida como ligamentização (CORSETTI & JACKSON, 1996).

OLIVEIRA et al. (2003) realizaram estudo em cães utilizando enxerto alógeno de tendão do músculo extensor longo dos dedos conservado em glicerina 98%, associado

a fio de náilon e concluíram que, nas condições experimentais, esse implante não foi um substituto confiável para o LCCr, Os autores observaram que apenas dois dos seis cães apresentavam o implante ainda presente aos 120 dias do pós-operatório, apesar da técnica demonstrar-se eficiente para o retorno funcional do membro promovendo estabilidade articular.

SALBEGO (2006) utilizou o segmento teno-ósseo de ligamento patelar, conservado em glicerina 98%, na substituição do LCCr em cães e observou que as características histológicas do implante aplicado são bastante similares aos 60 e 90 dias de pós-operatório, indicando progressiva maturação e organização longitudinal das fibras. A neovascularização observada, segundo o autor, demonstra a irrigação esparsa deste tecido semelhante ao LCCr inato.

Além da vantajosa propriedade biomecânica que vem sendo atribuída ao ligamento patelar autógeno na reconstrução do LCA em humanos (NOYES et al., 1984), a facilidade de fixação e a produção de bons sinais clínicos são outros fatores a serem considerados (WACHTL, 1994). A fixação estável de um enxerto bem posicionado e tensionado é o fator de maior influência na estabilidade do joelho no período pós-operatório imediato (KUROSAKA et al., 1987). Fixações bem realizadas podem possibilitar uma reabilitação mais acelerada, além de diminuir o potencial de artrofibrose pós-operatória (SHELBOURNE & NITZ; 1990).

Os métodos de fixação do enxerto osso-ligamento patelar-osso na Medicina incluem grampos (HOFFMANN et al., 1989), suturas ancoradas sobre um parafuso utilizado como pilar (PASCHAL et al., 1994), suturas ancoradas sobre um botão (BARRETT et al., 1995) e fixação com parafuso de interferência (BROWN et al., 1993; CERULLO & PUDDU, 1993; HULSTYN et al., 1993; FRANCO & BACH, 1994; KOHN & ROSE, 1994).

As opções de estabilização para enxertos de tiras de tendões e outros tecidos moles baseiam-se em suturas, botões e grampos, os quais são inferiores à fixação, com parafuso de interferência, do fragmento ósseo no seu túnel (STEINER et al., 1994).

O perigo das suturas e grampos é o afrouxamento no período pós-operatório imediato, enquanto que parafusos corticais e botões podem ficar proeminentes sob a

pele, necessitando sua retirada (MARTI et al., 1997). Alguns pesquisadores têm, por esta razão, defendido o emprego de parafusos de interferência metálicos para a fixação do bloco ósseo patelar (LAMBERT, 1983; KUROSACA et al., 1987) devido a confiabilidade da sua resistência na estabilização inicial (PASCHAL et al., 1994). Entretanto, algumas complicações têm sido relatadas: laceração de suturas, avanço inadvertido e dificuldade na colocação do parafuso, e afrouxamento do bloco ósseo durante a fixação (MATTHEWS & SOFFER, 1989). Além disso, as fibras do enxerto podem ser laceradas durante ou após a colocação do parafuso devido a sua rosca proeminente e cortante que fica protruído além do bloco ósseo (MATTHEWS & SOFFER, 1989).

Outro fator que deve ser considerado na escolha do método de fixação do enxerto a ser utilizado, diz respeito a diferença entre a fixação do lado femoral e a do lado tibial. A densidade óssea do osso metafisário tibial é menor que a do femoral em um mesmo indivíduo (BRANDT et al., 2000). Adicionalmente a este fato, a orientação dos túneis femoral e tibial é muito diferente. Segundo as técnicas preconizadas na Medicina Humana, durante o apoio da perna, o túnel tibial e o enxerto são colineares, transmitindo forças potencialmente elevadas direcionadas a interface osso-enxerto na tibia. Estes relatos acabam atribuindo a fixação tibial o papel de “elo frágil” na reconstrução do ligamento anterior em seres humanos (BRANDT et al., 2000).

Os enxertos OLO permitem uma fixação estável e integração óssea precoce por meio de parafusos de interferência. KUROSACA et al. (1987) foram os primeiros a demonstrarem as excelentes propriedades biomecânicas dos parafusos de interferência na fixação de enxertos de OLO na Medicina, além disso, segundo os autores citados, deve-se levar em conta que estes ensaios biomecânicos são normalmente realizados em animais, os quais, normalmente, apresentam densidade mineral óssea maior que a humana.

A reabilitação pós-operatória na RLCCr, segundo HULSE (2000), normalmente não passa de algumas palavras de motivação, ditas ao proprietário, relativas à atividade do seu cão dentro das próximas semanas. A imobilização do membro e articulação com bandagens talas e repouso eram recomendações que durante muito tempo fizeram

parte da recuperação após tratamento cirúrgico da RLCCr, especialmente para técnicas intracapsulares onde a proteção do enxerto até sua revascularização era vital. Tem sido provado, porém, que a movimentação precoce da articulação é importante na prevenção da degeneração da cartilagem (MUZZI, 2003), porque a nutrição dela depende da movimentação articular (ROBINS, 1990). Por essa razão, deve ser feita uma conciliação entre a proteção do enxerto e a preservação da integridade da cartilagem nas técnicas intracapsulares. (MOORE & READ, 1996).

Segundo OGATA et al. (1980), em estudo realizado em cães sobre os efeitos intra-articulares de diferentes manejos após reparo do LCCr e do ligamento colateral medial, a imobilização durante mais de seis semanas causou alterações significativas na cartilagem articular, enquanto a movimentação precoce sem restrição pareceu ajustar-se melhor ao processo de recuperação da função do LCCr.

Já ELKINS et al. (1991) recomendam a imobilização do membro com bandagem compressiva durante quatro semanas, restringindo o exercício por mais seis semanas e, então, gradativamente deixando o cão retornar a sua atividade normal.

Conforme relatam KORVICK et al. (1994), para que ocorra cicatrização, o enxerto deve ser protegido do efeito de sobrecarga no período pós-operatório nos cães.

Por estes motivos, após a reconstrução cirúrgica do LCCr, é necessário fornecer adequada imobilização articular para evitar lesão do enxerto, devido à fragilidade apresentada pelo mesmo durante o período inicial de implantação (VASSEUR, 1998). Já para MILLER (1996), não é recomendado qualquer método de imobilização externa, promovendo-se o retorno funcional do membro com exercícios moderados e restrição de atividade durante oito semanas. Para os reparos intra-articulares, TOMLINSON & CONSTANTINESCU, (1994), utilizando enxerto autólogo de fáschia lata, recomendam a aplicação de bandagens por um período de quatro semanas, ou o emprego de talas externas para proporcionar restrição ao movimento articular por um tempo mais longo. Já HULSE & JOHNSON (2002) recomendam a utilização de bandagem macia por duas semanas.

A glicerina é um meio que vem sendo utilizado para conservação de diversos tecidos biológicos (PIGOSSI, 1971; DALECK, 1986; DALECK et al., 1992; PINTO

JÚNIOR et al., 1996; COSTA NETO et al., 1999; GIOSO et al. 2002; OLIVEIRA et al., 2003; SALBEGO, 2006).

A glicerina diminui a antigenicidade do enxerto, porém mantém suas características histológicas e preserva sua elasticidade (PIGOSSI, 1971).

Em estudo realizado por ZILLOTTO et al. (2003), a glicerina 98% mostrou capacidade de preservar as funções osteocondutoras e osteoindutoras de enxertos ósseos atuando como um bom meio de conservação pela capacidade de redução da antigenicidade, baixo custo, preparo simples e facilidade de estocagem e utilização.

A glicerina desidrata o tecido ósseo substituindo a maior parte da água intracelular, sem alterar a concentração iônica das células, atuando como eficaz protetor da integridade celular (PIGOSSI, 1964). Além disso, age como anti-séptico perante os vários gêneros de microrganismos patogênicos ou não, agindo como bactericida e fungicida, exceto contra formas esporuladas (PIGOSSI, 1964). CORONADO et al. (2000) concluíram que a glicerina é ineficiente na eliminação do vírus da leucemia felina de enxertos ósseos corticais.

Segundo DALECK et al. (1992) é indicado um período mínimo de 30 dias de conservação dos enxertos, em glicerina 98%, para que ocorra redução do potencial antigênico.

Um fator importante no tempo de conservação do implante não deve ser apenas a atenuação imunogênica dada pela glicerina, mas também seu efeito antimicrobiano. Esse período de 30 dias deve ser o mínimo para obtenção dos dois efeitos conforme indica o trabalho de KRAUSPENHAR et al. (2003), em que bactérias Gram negativas podem levar até 27 dias para estarem ausentes no enxerto.

GIOSO et al. (2002) comprovaram que o crescimento de microorganismos em amostras de glicerina e de fragmentos ósseos estocados por nove anos, em frascos estéreis fechados, não foi estatisticamente significativo, concluindo que a glicerina 98% é um excelente meio para conservação de tecido ósseo por longo período de tempo.

DALECK et al. (1992); PINTO JÚNIOR et al. (1996) e COSTA NETO et al. (1999) utilizaram, em seus experimentos, a imersão do enxerto em solução fisiológica isotônica, após remoção do seu meio de conservação, por um período de dez minutos

para reidratação antes de ser implantado cirurgicamente. OLIVEIRA et al (2003) reidrataram o aloenxerto de tendão do músculo extensor longo dos dedos por 20 minutos antes do seu implante. Já SALBEGO (2006) mantiveram o enxerto teno-ósseo, preservado em glicerina a 98%, em frasco estéril com 100ml de solução isotônica de cloreto de sódio a 0,9% acrescida de iodopovidine na proporção de 1:50, durante um período de 24 horas antes do procedimento cirúrgico.

Com o presente estudo, objetivou-se avaliar a utilização do enxerto alógeno de ligamento patelar conservado em glicerina 98% e fixado por meio de parafusos de interferência, como substituto do ligamento cruzado cranial em cães. Foi observado a exeqüibilidade e eficácia desta técnica cirúrgica, e o comportamento do enxerto e dos parafusos durante o período de 120 dias, quanto à estabilidade e função do joelho, por meio de exames clínicos de perimetria da coxa, movimento de gaveta cranial e grau de claudicação.

2.2. Material e Métodos

2.2.1. Animais

Foram utilizados oito animais da espécie canina, machos ou fêmeas, sem raça definida, entre três e cinco anos, pesando entre 17,2 e 26,4Kg (massa corporal média= $22,3 \pm 3,18$ Kg), fornecidos pelo canil experimental do Hospital Veterinário da Faculdade de Ciências Agrárias e Veterinárias – UNESP, Câmpus de Jaboticabal. Estes cães foram avaliados por exame clínico geral e ortopédico específico para exclusão de alterações sistêmicas indesejáveis e posteriormente foram identificados, vacinados, vermifugados e mantidos em canis individuais onde permaneceram durante toda a pesquisa, recebendo ração comercial respeitando orientações do fabricante e água à vontade. Foram realizados exames laboratoriais de hemograma, urinálise e bioquímicos (função renal e hepática). Os animais tiveram as articulações dos joelhos avaliadas radiograficamente, para que possíveis alterações pré-existentes fossem descartadas, além disso, essas imagens serviram com parâmetro pré-operatório nas comparações subseqüentes do experimento.

2.2.2. Coleta e Conservação do Enxerto Alógeno Osso-Ligamento Patelar-Osso (OLO)

O enxerto utilizado correspondeu ao segmento composto pelo terço intermédio da patela, ligamento patelar e porção cranial da tuberosidade da tíbia, coletado de cadáveres de cães entre três e cinco anos de idade, provenientes da rotina do Hospital Veterinário Governador Laudo Natel, os quais foram escolhidos por não apresentarem óbito decorrente de neoplasias e/ou doenças infecto-contagiosas. A coleta foi realizada na sala de necropsia de modo higiênico, porém não asséptico.

Toda a porção formada pela patela, removida a partir do tendão de inserção do músculo quadríceps femoral, ligamento patelar e a porção cranial da tuberosidade da tibia foram retirados com auxílio de serra óssea e osteótomo. Após a colheita, o segmento osso-ligamento patelar-osso (OLO) foi modelado nas dimensões finais para a implantação no joelho dos cães.

Este preparo seguiu as seguintes etapas: o segmento OLO foi colocado sobre uma mesa cirúrgica e, com o auxílio de serra oscilante e sob irrigação constante, o fragmento correspondente a patela foi desgastado para que atingisse a dimensão final de 15 mm de comprimento por 5 mm de espessura (Figura 1A e 1B). Com o auxílio de uma tesoura Mayo, o ligamento patelar foi dissecado no sentido longitudinal preservando o seu terço central e acompanhando a espessura do fragmento ósseo patelar. Com o auxílio da mesma serra oscilante, o fragmento correspondente a porção cranial da tuberosidade da tibia foi preparado de maneira semelhante à patela, obtendo-se as mesmas dimensões finais de 15 mm por 5 mm (Figura 1C e 1D).

Os enxertos já preparados foram higienizados em água corrente e, em seguida, com solução salina estéril sob pressão. Posteriormente foram acondicionados em frasco estéril e preenchido com glicerina a 98%, mantendo-os completamente submersos numa proporção volumétrica de 8:1 em relação ao material biológico conservado. O frasco foi hermeticamente fechado, identificado e mantido em temperatura ambiente durante um período mínimo de 30 dias, e a glicerina trocada após uma semana de conservação, prevenindo-se uma possível liquefação do meio (Figura 1E e 1F).

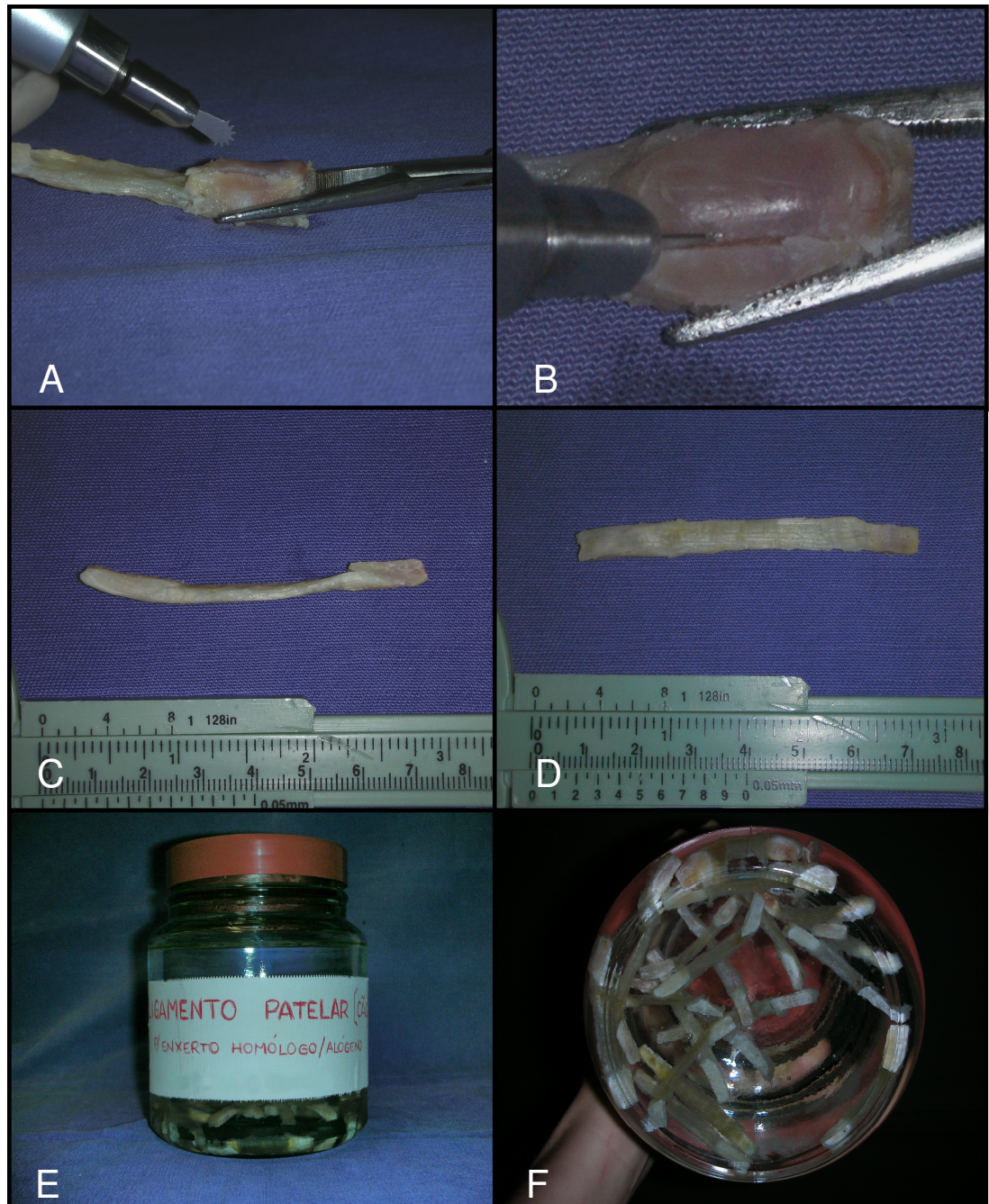


Figura 1. Fotografias do preparo e conservação do enxerto alógeno de OLO. A) Remodelamento do bloco ósseo correspondente a patela com a serra oscilante. B) Imagem em ampliação da mesma situação descrita em A. C) Imagem do enxerto de OLO nas dimensões finais após seu preparo – vista lateral. D) Imagem do enxerto de OLO nas dimensões finas após seu preparo – vista cranial. E) Enxertos prontos e acondicionados em frasco estéril, preenchido com glicerina 98%, fechado e identificado F) Enxertos submersos na glicerina em proporção volumétrica adequada.

2.2.3. Procedimento Cirúrgico

Realizou-se o procedimento cirúrgico de substituição do LCCr pelo enxerto alógeno de OLO conservado em glicerina no joelho direito dos oito cães.

Previamente a intervenção cirúrgica, foram submetidos a banho e tricotomia ampla da articulação do joelho direito (desde a região inguinal até a região do tarso) e mantidos em jejum hídrico de 4 horas e alimentar de 12 horas.

Os animais receberam, por via intravenosa (IV), medicação pré-anestésica com levomepromazina¹ (0,3mg/Kg) e após 10 minutos foi feita indução anestésica com propofol² (5 mg/kg p.c.). Após a perda do reflexo laringotraqueal, procedeu-se a intubação orotraqueal com sonda de Magil adequada ao porte do animal, a qual foi acoplada ao aparelho de anestesia inalatória³. A manutenção da mesma foi realizada pela administração de isoflurano⁴ por sonda endotraqueal, diluído em O₂ a 100%, a 1,9 CAM (V%), em circuito anestésico semi-fechado por meio de vaporizador⁵ termocompensado e calibrado. Em seqüência, foi administrado cloridrato de tramadol⁶ por via intramuscular na dose de 4 mg/kg.

Cerca de 20 minutos antes de iniciado o procedimento cirúrgico, os animais receberam cefazolina sódica⁷ (30 mg/Kg, IV) sendo suplementada posteriormente no transoperatório, caso a cirurgia se prolongasse por mais de três horas.

Durante o procedimento anestésico, o animal foi monitorado com o emprego de monitor multiparamétrico⁸ para avaliação dos valores fisiológicos básicos, no período trans-cirúrgico e pós-anestésico imediato.

O cão foi posicionado em decúbito dorsal sobre uma calha cirúrgica, com colchão térmico ativo, o membro pélvico esquerdo foi preso lateralmente e os membros

¹ Neozine – Rhodia S. A.- Divisão Farmacêutica

² Profol – Abbott Laboratórios do Brasil Ltda

³ OHMEDA - mod. Excel 210SE – Processo FAPESP 97/10668 - 4

⁴ Forane - Abbott Laboratórios do Brasil Ltda

⁵ OHMEDA – mod. SEVOTEC 5

⁶ Tramadon – Cristália – Produtos Químicos Farmacêuticos Ltda

⁷ Fazolon – Ariston Indústria Química Farmacêutica Ltda.

⁸ Monitor Dixtal 2010 VI com módulos para ECG/ RESP/ NIPB/ SPO2 e ETCO2.

torácicos estabilizados para evitar que o animal deslizesse sobre a calha. O membro pélvico do joelho que sofreu a intervenção cirúrgica foi preparado de forma rotineira, seguindo os critérios de anti-sepsia para cirurgia ortopédica, com a colocação de malha tubular envolvendo a extremidade distal do membro, a partir do tarso, para que pudesse ser manipulado durante o procedimento. Em seguida, foi feita a colocação dos campos cirúrgicos e a abordagem constou das seguintes etapas:

a) A incisão de pele foi feita iniciando-se no terço distal do fêmur acompanhando sua face cranial e seguindo distalmente, margeando a borda lateral do ligamento patelar até cruzar a tuberosidade da tíbia (Figura 2A). A fáscia subcutânea foi incisada mantendo a mesma trajetória da pele. A fáscia lata e o retináculo lateral do joelho foram expostos divulsionando-se o tecido e gordura subcutânea os quais foram então afastados com a pele (Figura 2B).

b) A incisão da artrotomia seguiu a mesma linha da pele, realizada no retináculo lateral, primeiramente com a lâmina de bisturi, iniciando-se no pólo distal da patela e continuando-se distalmente até a tíbia (Figura 3A), onde foi realizada uma incisão perfurante que permitiu adentrar a articulação com menor dano possível à cartilagem articular do côndilo lateral do fêmur (Figura 3B). Com o auxílio de uma tesoura, a incisão foi avançada proximalmente, incisando-se a cápsula articular, a parte fibrocartilaginosa parapatelar lateral e a fáscia lata, direcionando-a um pouco lateralmente, de maneira a incisar o músculo vasto lateral paralelamente às suas fibras musculares e deixar tecido suficiente na região lateral da patela permitindo a sutura. A patela foi então luxada medialmente, o membro flexionado e as estruturas intra-articulares ficaram expostas.

c) Pode-se observar o coxim adiposo infrapatelar cobrindo os ligamentos cruzados e os meniscos. Com auxílio de uma tesoura, esse coxim adiposo foi retirado em sua maior parte (Figura 4A) uma vez que necessitaríamos de uma ampla visão da inserção do LCCr (Figura 5), para sua desmotomia, e do côndilo medial da tíbia, para confecção do túnel ósseo tibial (Figura 4A). Foi realizada a desmotomia do LCCr nos seus pontos de origem e inserção (Figura 6). Após esse procedimento, foi realizado o movimento de gaveta cranial para confirmar a instabilidade articular.

d) Antes da criação do túnel ósseo tibial, para expor a região proximal medial da tíbia e permitir o correto posicionamento do guia de perfuração, uma pequena incisão foi feita na fáscia crural sobre a tíbia, identificando a margem cranial do tendão de inserção da parte caudal do músculo sartório. Com o auxílio de um elevador de perióstio esse tendão foi desinserido parcialmente (Figura 4B).

e) O túnel ósseo tibial foi criado com o auxílio de um arco guia de perfuração e um pino guia de 2,4 mm acoplado a uma furadeira ortopédica de baixa rotação. O arco guia foi posicionado na cortical medial da tíbia à aproximadamente 30 mm distal do platô tibial e 20 mm caudal à borda cranial da tuberosidade da tíbia e o seu gancho de apoio na posição isométrica da inserção do LCCr (Figura 7). Opcionalmente, o arco guia pôde ser posicionado de maneira inversa iniciando a perfuração pelo platô tibial (Figura 8). Vale ressaltar que, dependendo do porte do animal e do comprimento do enxerto alógeno de OLO disponível mais adequado ao paciente, o local de perfuração do túnel tibial podia sofrer alguma variação, sendo orientado pelo próprio enxerto.

f) Depois de passar o pino guia e verificar seu correto posicionamento, foi feita a perfuração do túnel ósseo tibial com uma broca ortopédica sulcada de 4,0 mm. Após a confecção deste túnel, sua ampliação foi feita com uma broca de 6,0 mm de diâmetro (Figuras 9 e 10), criando um túnel ósseo 1 mm mais largo que o diâmetro do bloco do enxerto.

g) Para realização do túnel ósseo femoral flexionou-se o joelho até expor a região intercondilar do fêmur. O alargamento do intercôndilo (incisuroplastia) foi feito na parte medial do côndilo lateral do fêmur, com o auxílio de um osteótomo sem deixar que se aprofundasse excessivamente no osso esponjoso (Figura 11). Passou-se então o pino guia imediatamente cranial a posição “over-the-top” atravessando o côndilo lateral do fêmur e saindo cranialmente à tuberosidade supracondilar lateral (Figura 12). Esse posicionamento fundamentou-se no ponto de origem do LCCr.

h) Baseando-se no trajeto do pino guia, o túnel femoral foi então perfurado primeiramente com uma broca de 4,0 mm e ampliado com uma broca ortopédica de 6,0 mm, como realizado na tíbia, porém, a profundidade desse túnel foi de 20 mm, sendo apenas 5,0 mm a mais que o comprimento do bloco ósseo de patela do enxerto

alógeno de OLO, preservando-se assim a cortical caudal correspondente do fêmur. Para orientação quanto à profundidade do túnel, as brocas foram milimetradas. Durante a confecção desses túneis, foi necessário a utilização de outros instrumentos para proteger as superfícies articulares, os meniscos e, principalmente, o LCCa (Figura 13).

i) Após a preparação dos túneis ósseos, foi escolhido um enxerto alógeno de OLO apropriado as distâncias estabelecidas pelos túneis, colocando-o em uma cuba estéril, imerso em solução salina isotônica por 20 minutos para reidratação. Com auxílio de uma fresa, regularizou-se algumas arestas das bordas dos blocos ósseos do enxerto para que eles ficassem mais arredondados, possibilitando melhor acomodação ao túnel criado (Figura 14A). Em seguida, utilizando-se uma broca de 1,0 mm, foram criados dois orifícios (Figura 14B), um em cada bloco ósseo, através dos quais foram ancorados dois fios de poliéster trançado n^o2⁹ (Figura 15A). Terminada essa etapa, obteve-se um implante formado pelo enxerto alógeno de OLO atados a dois fios em suas extremidades ósseas (Figura 15B).

j) A implantação do enxerto nos túneis foi realizada de modo que o bloco ósseo correspondente a patela ficasse inserido no túnel femoral e o outro bloco, correspondente ao segmento da tuberosidade da tíbia, ficasse no túnel tibial. A acomodação do enxerto foi feita primeiramente no túnel femoral, o fio ancorado no bloco ósseo da patela foi passado pelo orifício presente em uma das extremidades do pino guia, o qual foi encaminhado pelo túnel femoral, tracionando o enxerto (Figura 16). O mesmo procedimento foi feito com o fio preso na outra extremidade do enxerto, tracionando-o através do túnel tibial, no sentido do platô para a cortical medial da tíbia (Figura 17). O enxerto foi inserido de modo que o lado esponjoso dos blocos ósseos ficasse em sentido cranial dentro dos respectivos túneis (Figura 18).

k) Para a fixação do enxerto, foram utilizados parafusos de interferência¹⁰ de 4 x 15mm ou 5 x 15mm dependendo do animal, mas que tivessem pelo menos 3 mm de diâmetro a mais que o espaço existente para acomodá-los entre o bloco ósseo e o túnel. O primeiro parafuso foi fixado no lado femoral, atarraxando-o sobre o lado

⁹ Ethibond* Extra - Ethicon Marca de Indústria & Comércio

¹⁰ Kalmédica - Comércio de Materiais Cirúrgicos Ltda

esponjoso do bloco ósseo. Durante o posicionamento do parafuso de interferência, foi preciso cuidado com a porção ligamentar do enxerto, a fim de protegê-la de possíveis lacerações (Figura 19).

l) Com o joelho em extensão, o fio preso ao bloco ósseo correspondente ao segmento da tuberosidade da tíbia foi tracionado firmemente e o segundo parafuso de interferência rosqueado também sobre o lado esponjoso do bloco ósseo. Deve haver o máximo de esforço para limitar a divergência entre o bloco ósseo e o parafuso de interferência, evitando assim uma diminuição na carga de tensão máxima dos parafusos (Figura 20). Ao final do procedimento, o enxerto estava substituindo anatomicamente o LCCr. Os fios de poliéster trançado foram então retirados do enxerto ao serem puxados por uma de suas pontas (Figura 21).

m) Terminada a colocação do enxerto, a articulação foi irrigada com solução Ringer lactato sob pressão para remoção de pequenos fragmentos ósseos oriundos dos túneis femoral e tibial. A patela foi então reposicionada sobre o sulco troclear e iniciou-se a síntese da cápsula e fásia lata. Distalmente, a cápsula e o retináculo foram suturados com fio absorvível sintético 2-0 de poliglactina 910¹¹ em único plano com pontos simples separados e não perfurantes, atingindo apenas a camada fibrosa da cápsula e evitando que o material de sutura entrasse em contato com a cartilagem articular. Proximal a patela, a fásia lata foi suturada com o mesmo fio, em pontos simples separados. Evitou-se, sob todos os aspectos, que ocorresse uma possível imbricação da cápsula articular e da fásia lata durante o procedimento de síntese, visto que este fato interferiria na avaliação da técnica cirúrgica intracapsular empregada (Figura 22A).

n) Por fim, o tecido subcutâneo foi reaproximado com sutura simples contínua com fio absorvível sintético 3-0 de poliglactina 910¹² e a pele suturada com pontos simples separados utilizando-se fio inabsorvível sintético monofilamentar¹³ 3-0 (Figura 22B). O membro foi movimentado repetidas vezes alternando extensão e flexão e a estabilidade da articulação foi avaliada pelo movimento de gaveta cranial.

¹¹ Vicryl – Ethicon Marca de Indústria & Comércio

¹² Vicryl - Ethicon Marca de Indústria & Comércio

¹³ Nylon – Brasuture Indústria e Comércio de Importação e Exportação Ltda.

2.2.4. Pós-operatório

Após o procedimento cirúrgico, foi mantida uma bolsa térmica de gelo, ao redor do joelho, durante 15 minutos. A ferida cirúrgica foi protegida com gaze umedecida com solução de polivinil pirrolidona iodo 10%¹⁴. O membro operado foi envolto em bandagem compressiva esparadrapada, desde a região da prega inguinal até as falanges distais, mantendo-o na sua posição anatômica. Essa bandagem permaneceu durante 10 dias, sendo substituída no quinto dia para limpeza da ferida cirúrgica. Durante esse período, não foram realizadas as avaliações clínicas pós-operatórias de perímetro da coxa, movimento de gaveta cranial e grau de claudicação.

A analgesia pós-operatória foi promovida pela administração de cloridrato de tramadol¹⁵ na dose de 2,0 mg/Kg, via subcutânea, a cada 12 horas, durante cinco dias.

A terapia antibiótica foi realizada pela administração de cefalexina¹⁶ na dose de 30 mg/Kg, via oral, a cada 12 horas, durante 10 dias.

Os pontos de pele foram retirados no décimo dia após o procedimento cirúrgico.

2.2.5. Avaliações Clínicas

2.2.5.1. Perimetria da Coxa

A mensuração da circunferência da coxa do membro operado foi realizada nos oito cães no pré-operatório e semanalmente, após o procedimento cirúrgico, até completarem-se 120 dias, excetuando-se a semana um, pois permaneciam com a bandagem compressiva. Para isso, com o animal em posição quadrupedal, identificou-se, com auxílio de um marcador permanente cirúrgico, o ponto médio da distância entre o trocânter maior e o côndilo lateral do fêmur (Figura 23A). Utilizando-se então uma fita

¹⁴ Riodeine tópico – Indústria Farmacêutica Rioquímica Ltda

¹⁵ Tramadol – Cristália – Produtos Químicos Farmacêuticos Ltda

¹⁶ Celesporin – Ouro Fino Saúde Animal Ltda.

métrica graduada em centímetros, a perimetria da coxa foi feita posicionando-se a mesma sobre esse ponto (Figura 23B). A mensuração foi feita três vezes consecutivas, sendo considerado o valor médio.

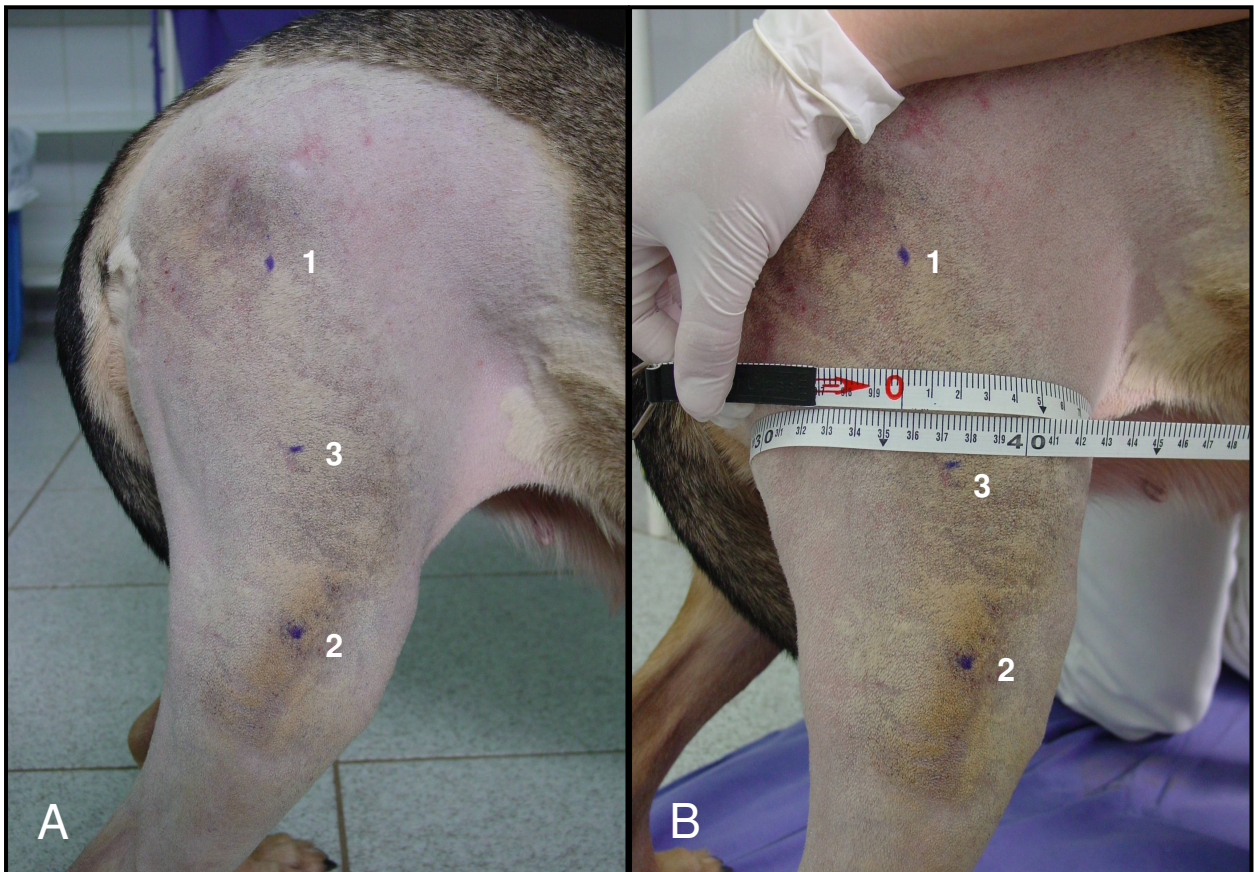

Figura 23. Fotografias da avaliação clínica de perimetria da coxa do membro pélvico direito do cão em posição quadrupedal. A) Marcações feitas com caneta cirúrgica do trocânter maior (1), côndilo lateral do fêmur (2) e do ponto médio da distância entre eles (3). B) Fita métrica graduada sobre a marcação do ponto médio.

2.2.5.2. Movimento de Gaveta Cranial

A instabilidade craniocaudal articular foi avaliada no joelho submetido à cirurgia dos oito cães no pré-operatório, no pós-operatório imediato e semanalmente até completarem-se 120 dias, excetuando-se a semana um, pois permaneciam com a bandagem compressiva. Essa avaliação baseou-se no sistema de pontuação modificado do proposto por COETZEE & LUBBE (1995), de acordo com o grau de deslocamento cranial da tíbia em relação ao fêmur, com o membro em flexão e extensão (Tabela 01).

Para esta avaliação, o cão foi colocado em decúbito lateral esquerdo e o membro pélvico direito foi examinado em extensão e flexão. Com uma das mãos, segurou-se a porção distal do fêmur, colocando o dedo indicador na face cranial da patela e o polegar caudalmente ao fêmur na região do osso sesamóide lateral do músculo gastrocnêmio. Com a outra mão, segurou-se a tíbia, colocando-se o dedo indicador sobre a região cranial proximal da tuberosidade da tíbia, e o polegar sobre a cabeça da fíbula (Figura 24).

Tabela 01. Sistema de pontuação subjetiva relacionado ao grau de deslocamento cranial da tíbia em relação ao fêmur, modificado do proposto por COETZEE & LUBBE (1995). Jaboticabal 2007.

Pontuação	Grau de Deslocamento
(0)	Ausência de instabilidade articular
(1)	Instabilidade craniocaudal discreta (1- 3 mm)
(2)	Instabilidade craniocaudal moderada (4 - 6 mm)
(3)	Instabilidade craniocaudal sereva (> 6 mm)

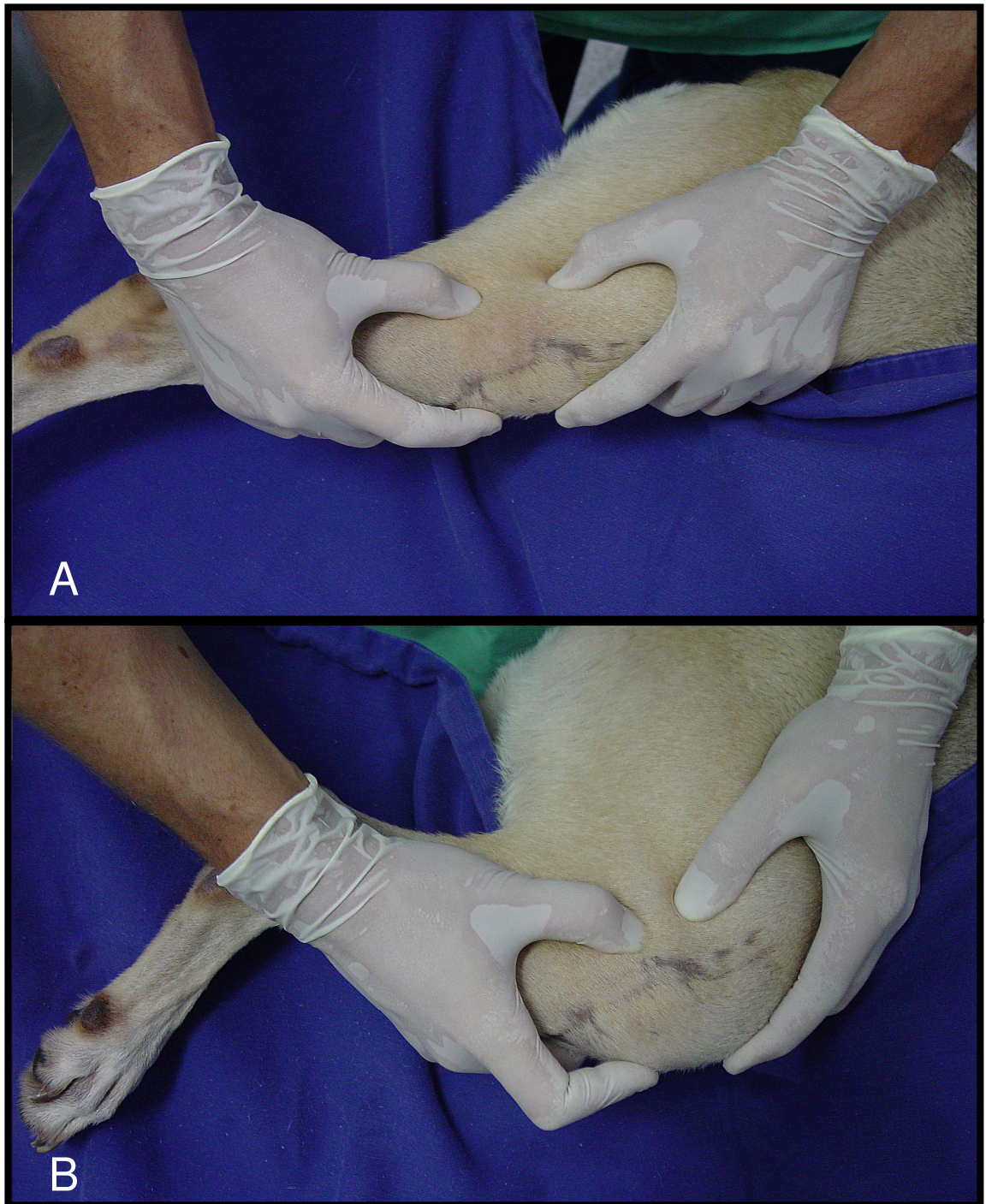


Figura 24. Fotografias da avaliação clínica da estabilidade articular do joelho direito do cão pelo movimento de gaveta cranial com o membro pélvico em extensão (A) e flexão (B).

2.2.5.3. Grau de Claudicação

As avaliações da função locomotora com relação às características de claudicação e apoio do membro foram realizadas nos oito cães no pré-operatório e semanalmente, após o procedimento cirúrgico, até completarem-se 120 dias, excetuando-se a semana um, pois permaneciam com a bandagem compressiva no membro operado. Cada cão foi avaliado em posição quadrupedal, andando e trotando por uma distância de 10m após caminhada de aquecimento inicial de 5 minutos. O trote não foi realizado nas semanas dois e três, para que não houvesse sobrecarga no enxerto. Para essa mensuração subjetiva de claudicação e apoio do membro foi utilizado um sistema de pontuação modificado baseado no protocolo descrito por HOELZLER et al. (2004) (Tabela 2).

Tabela 2. Sistema de pontuação subjetiva relacionado às características de claudicação e apoio do membro, modificado do protocolo descrito por HOELZLER et al. (2004). Jaboticabal 2007.

Grau de Claudicação		
Variável	Pontuação	Descrição
Posição Quadrupedal	(5)	Distribui igualmente o peso em ambos os membros pélvicos
	(3)	Evita apoiar o membro operado quando em estação
	(0)	Não apóia o membro operado quando em estação
Passo	(4)	Anda normalmente
	(3)	Claudica discretamente
	(2)	Claudica severamente com apoio do membro operado
	(1)	Claudica intermitentemente alternando apoio e elevação do membro operado
	(0)	Claudica severamente sem apoio do membro operado
Trote	(4)	Trota normalmente
	(3)	Claudica discretamente
	(2)	Claudica severamente com apoio do membro operado
	(1)	Claudica intermitentemente alternando apoio e elevação do membro operado
	(0)	Claudica severamente sem apoio do membro operado

2.3. Análise Estatística

Para avaliação dos dados paramétricos, utilizou-se a análise de variância de medidas repetidas, sendo as comparações múltiplas das médias obtidas pelo Teste de Tukey e as comparações com o controle feitas pelo Teste de Dunnett. Os dados não paramétricos foram avaliados pelo teste de Kruskal-Wallis e as comparações múltiplas duas a duas pelo teste de Dunn. Todos os testes foram realizados valendo-se do nível de significância de 5% de probabilidade. Foram feitas também, quando necessárias, avaliações descritivas para correlacionarmos os resultados.

2.4. Resultados

2.4.1. Animais

A massa corpórea média dos animais adequou-se bem àquilo proposto no experimento, representando uma parcela de cães que, segundo a literatura, necessitam de uma intervenção cirúrgica para estabilizar a articulação do joelho após a RLCCr.

Durante a fase experimental, os animais mantiveram-se bem adaptados aos canis, não apresentando alterações clínicas que viessem a comprometer o andamento da pesquisa. O único fato acontecido foi o aparecimento, em um dos cães, de uma região de edema e eritema no membro pélvico direito, na região distal lateral do fêmur, que evoluiu para uma área hemorrágica com porções isquêmicas e necrose da pele e, em menor importância, do tecido muscular adjacente a essa região. As características da lesão levaram a suspeita clínica de uma picada de inseto ou aracnídeo. Esse animal recuperou-se normalmente após intervenção cirúrgica para limpeza, debridamento, reavivamento e reaproximação das bordas da pele da ferida, entretanto, ele

permaneceu durante as semanas oito a quatorze sem participar das avaliações clínicas de perímetria da coxa e grau de claudicação.

2.4.2. Procedimento Cirúrgico

Os joelhos submetidos à cirurgia apresentaram-se macroscopicamente normais e sem alterações dignas de nota no momento do procedimento.

A técnica de substituição do LCCr pelo enxerto alógeno de OLO conservado em glicerina, baseou-se naquelas praticadas na Medicina Humana. Não foi observada dificuldade no acesso e desmotomia do LCCr, e a tesoura artroscópica utilizada para tal procedimento propiciou proteção adequada das demais estruturas intra-articulares adjacentes.

A confecção do túnel ósseo tibial foi mais dificultosa que a do femoral e a utilização do arco guia de perfuração foi fundamental para posicionar corretamente a broca sem danificar estruturas como o ligamento intermeniscal, o ligamento tibial cranial do menisco medial e a borda axial cranial do próprio menisco medial. Em um cão, o ligamento intermeniscal sofreu pequena lesão durante a passagem da broca.

O posicionamento do arco guia no sentido inverso, iniciando a perfuração pelo platô tibial, foi o que obteve melhor resultado, aproveitando a superfície plana do côndilo medial da tíbia.

A utilização de um protetor de broca (Figura 10A) também auxiliou na preservação das estruturas intra-articulares, reduzindo a preocupação com o contato entre a broca e a cartilagem da superfície articular dos côndilos femorais e também do LCCa, no caso do túnel femoral.

Não houve dificuldade para a perfuração do túnel femoral imediatamente cranial a posição “over-the-top”, apenas nos cães n^o 3 e 7 ele ficou bem próximo da cortical

caudal, sendo quase perfurada. A graduação em milímetros confeccionada na broca foi essencial e importante na avaliação da profundidade desse túnel femoral.

No cão nº5, o túnel tibial foi perfurado em posição mais proximal que o pretendido e o parafuso de interferência que fixou o bloco ósseo do enxerto não ficou posicionado corretamente.

A incisuroplastia da parte medial do côndilo lateral do fêmur propiciou melhor posicionamento do pino guia e da broca, e melhor acomodamento do enxerto na sua posição anatômica, sem que houvesse “pinçamento” excessivo do enxerto pela incisura intercondilar.

A glicerina 98%, como meio de conservação, foi eficaz na preservação do enxerto alógeno de OLO. Não foram observadas alterações macroscópicas, no momento da implantação nos cães, que sugerissem um processo de contaminação ou qualquer outro sinal clínico de incompatibilidade tecidual durante o período de avaliação.

O tempo de reidratação do enxerto de 20 minutos foi adequado para que ele readquirisse as características desejáveis de elasticidade e flexibilidade durante a implantação, macroscopicamente muito próximas do ligamento original.

A realização dos furos nos blocos ósseos do enxerto, para a passagem dos fios de poliéster trançado foi outra dificuldade encontrada. Devido ao tamanho reduzido do bloco ósseo, necessitou-se de grande precisão no alinhamento correto da broca durante a perfuração.

Os parafusos de interferência utilizados (4,0 e 5,0 mm) foram adequados para as dimensões do enxerto utilizado e compatível com o porte dos animais selecionados para esse experimento (massa corpórea média = 22,3 Kg) e promoveram uma adequada fixação do enxerto à tibia e ao fêmur.

A tração correta do enxerto no túnel tibial e o posicionamento do membro em extensão quase completa foram fundamentais e auxiliaram na fixação adequada do

enxerto à tibia com o parafuso de interferência, não evidenciando deslizamento do mesmo pelo túnel ósseo.

O cuidado na escolha de um enxerto com dimensões compatíveis com o porte do animal e conseqüentemente com o leito receptor foi de fundamental importância evitando que sua fixação pelos parafusos de interferência ficasse comprometida.

As intercorrências cirúrgicas foram relacionadas à fragmentação do bloco ósseo relativo à patela de dois enxertos em cães distintos (Figura 25) durante a colocação do parafuso de interferência no túnel femoral. Neste caso, substituiu-se o enxerto e o túnel foi alargado em mais 1mm, ou alternativamente, utilizou-se um parafuso 1mm menos calibroso que o anterior.

Em dois cães, a rosca aguda do parafuso de interferência partiu o fio de poliéster trançado durante sua retirada. Em ambos os casos o fragmento permaneceu no interior do túnel femoral sem interferir nos resultados do experimento.

O tempo transoperatório foi, em média, de 2h 50min, e nos dois cães onde ocorreu a fragmentação do bloco ósseo esse tempo foi acrescido em 20 minutos, para o preparo do novo enxerto.

Não foram observados problemas maiores com a bandagem compressiva mantida durante os dez dias no pós-operatório. Ela manteve-se seca e funciona até o momento da substituição, com cinco dias. Nesta data, a ferida cirúrgica ainda apresentou-se ligeiramente umedecida, mas, ao final dos dez dias, já havia cicatrizado possibilitando a retirada dos pontos da pele.

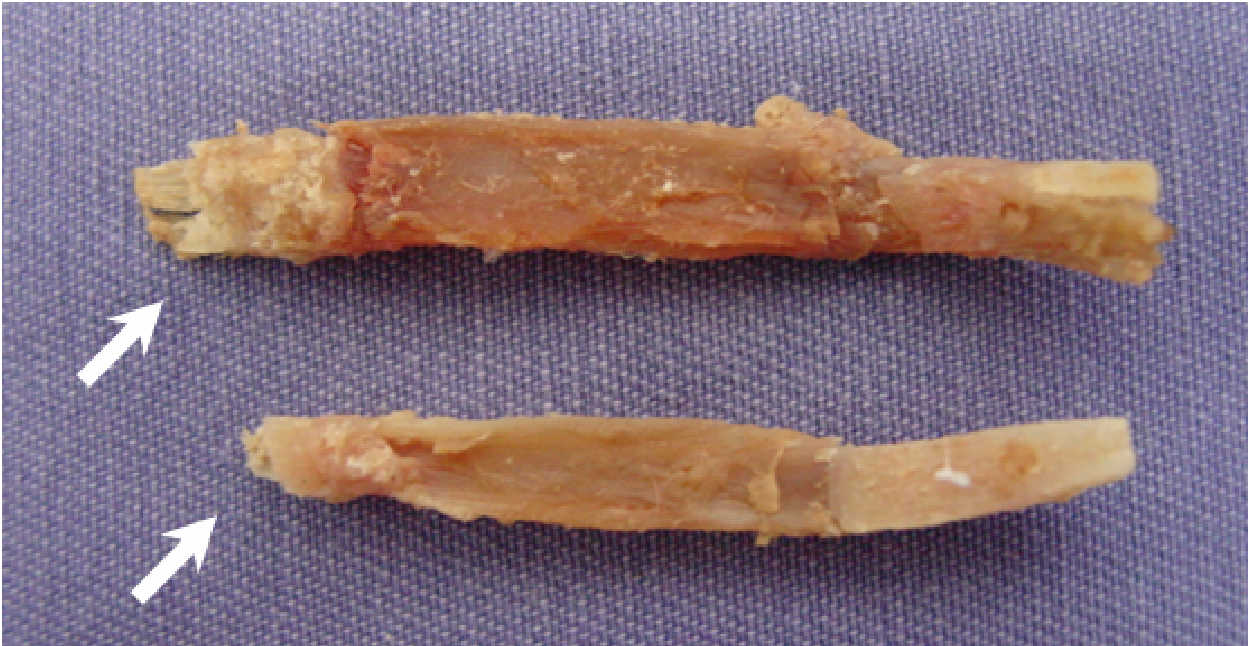

Figura 25. Fotografia de dois enxertos alógenos de OLO ilustrando a fragmentação do bloco ósseo relativo à patela (setas brancas)

2.4.3. Avaliações Clínicas

2.4.3.1. Perimetria da Coxa

Na mensuração do perímetro da coxa dos membros operados, de maneira geral, foi observada diferença estatística entre os períodos de avaliação (Tabela 3).

Foi observada uma diminuição da circunferência da coxa significativa ($p < 0,05$) de aproximadamente 4,0 cm durante o período que os cães permaneceram com a bandagem compressiva, correspondente ao pós-operatório até a segunda semana.

Da segunda semana até a sétima semana as mensurações da perimetria da coxa não diferiram significativamente entre si ($p > 0,05$), o mesmo acontecendo da nona semana até a 17^o.

A partir da segunda semana, após retirada da bandagem, pela media geral, todos os cães começaram a recuperar gradativamente a massa muscular da coxa, observando-se ainda que as medidas da sua circunferência voltaram a ser significativamente iguais ($P > 0,05$) ao pré-operatório a partir da 13^o semana.

Apesar de não influenciar na média geral, em valores individuais, os cães n^o 3, 4 e 6 foram aqueles que não recuperaram a medida de circunferência da coxa, permanecendo respectivamente com 1,86, 0,97 e 0,40 cm a menos que na mensuração pré-operatória. No caso dos animais n^o 7 e n^o 8, ocorreu o inverso, eles atingiram a circunferência inicial por volta da 14^o semana, terminando o período de avaliação de 17 semanas com o perímetro da coxa maior que no pré-operatório.

Os valores obtidos pelo animal n^o 5, a partir da oitava semana, não foram contabilizados para efeito estatístico devido a influência da lesão de pele e musculatura gerada pelo acidente (possível picada de inseto ou aracnídeo) ocorrido no membro desse animal.

Tabela 3. Valores médios e individuais obtidos semanalmente do perímetro da coxa (cm) nos períodos pré e pós-operatório dos cães submetidos à substituição do LCCr por enxerto alógeno de OLO conservado em glicerina. Jaboticabal 2007.

Avaliação (semanas)	Perímetro da Coxa (cm)								
	Animais								
	1	2	3	4	5	6	7	8	Médias**
Pré-operatório	33,93	34,86	29,86	31,73	35,15	33,13	33,60	35,26	33,44a
01	—	—	—	—	—	—	—	—	—
02	29,33	31,93	26,86	28,73	31,06	28,26	29,20	30,73	29,51f
03	29,66	31,66	27,00	28,73	31,20	28,40	30,73	29,86	29,66f
04	29,86	31,73	27,06	28,40	31,00	29,00	29,66	31,13	29,73f
05	30,33	31,60	26,80	29,06	31,80	28,86	29,73	31,53	29,96ef
06	30,13	31,93	26,60	29,20	30,13	29,20	30,80	33,40	30,17ef
07	30,20	31,66	26,93	29,53	29,93	29,86	30,73	34,80	30,46def
08	32,66	31,80	27,66	30,20	na	29,26	32,13	34,60	31,19cde
09	33,06	32,46	27,60	30,60	na	30,80	32,46	34,80	31,68bcd
10	32,80	32,40	27,66	30,20	na	32,00	32,46	35,00	31,79bc
11	32,73	33,46	27,86	30,80	na	31,66	32,80	34,93	32,03bc
12	32,66	33,53	27,80	30,73	na	31,73	33,20	35,00	32,09bc
13	33,26	33,73	27,93	30,60	na	31,93	33,26	35,20	32,27abc
14	34,06	33,53	27,80	30,73	na	32,26	34,00	35,06	32,49abc
15	34,00	33,73	27,93	30,66	*30,13	32,46	33,86	35,06	32,53ab
16	33,93	34,33	27,93	30,80	*31,13	32,66	33,93	35,26	32,69ab
17	33,86	34,96	28,00	30,86	*32,26	32,73	33,93	35,33	32,81ab

—: Período sem avaliação devido à presença da bandagem compressiva no membro operado; **na**: Valores descartados devido a evento acidental (possível picada de inseto ou aracnídeo) ocorrido com o cão nº5; *: valores não contabilizados na análise estatística; **: médias seguidas de letras iguais na coluna, não diferem estatisticamente entre si à 5% de significância.

2.4.3.2. Movimento de gaveta cranial

As pontuações obtidas pela mensuração do movimento de gaveta cranial durante o período pós-operatório foram, em geral, significativamente diferentes ($p < 0,05$) tanto na avaliação do membro em flexão quanto em extensão (Tabela 4).

Nas duas variáveis de avaliação (extensão e flexão) as pontuações não apresentaram diferença significativa daquela obtida na pré-operatória até a 4ª semana e a partir da 16ª semana ($p > 0,05$). No intervalo compreendido entre a 5ª e 15ª semana, as pontuações foram significativamente diferentes da pré-operatória ($p < 0,05$).

Os cães nº3 e nº6 foram os que apresentaram, durante as avaliações, uma redução na pontuação na 16ª e 15ª semanas, respectivamente, para o deslocamento cranial da tíbia em relação ao fêmur tanto com o membro em extensão quanto em flexão.

Diferentemente, os cães nº2, nº4, nº6 e nº8 permaneceram ao longo das 17 semanas de avaliação com a mesma estabilidade articular apresentada no pré-operatório. O cão nº5 apresentou instabilidade considerada discreta já na avaliação pós-operatória, e manteve-se com essa pontuação nas 17 semanas.

Os valores médios das pontuações apresentaram uma diminuição a partir da 15ª semana, apresentando cães com instabilidade craniocaudal ausente ou apenas discreta.

Tabela 4. Valores individuais e médios das pontuações obtida semanalmente quanto ao grau de deslocamento cranial da tíbia em relação ao fêmur, baseado no sistema de pontuação modificado do proposto por COETZEE & LUBBE (1995) com o membro em flexão (F) e extensão (E), nos períodos pré e pós-operatório dos cães submetidos à substituição do LCCr por enxerto alógeno de OLO conservado em glicerina. Jaboticabal 2007.

		Deslocamento cranial da tíbia em relação ao fêmur																
Avaliação (semanas)	Animais																	
	1		2		3		4		5		6		7		8		Médias	
	E	F	E	F	E	F	E	F	E	F	E	F	E	F	E	F	E	F
Pré-operatório	0	0	0	0	0	0	0	0	0	0	0	0	0	0	0	0	0	0
Pós-op. imediato	0	0	0	0	0	0	0	0	1	1	0	0	0	0	0	0	0,125	0,125
01	—	—	—	—	—	—	—	—	—	—	—	—	—	—	—	—	—	—
02	0	0	0	0	0	0	0	0	1	1	0	0	0	0	0	0	0,125	0,125
03	0	0	0	0	1	1	0	0	1	1	0	0	0	0	0	0	0,250	0,250
04	0	0	0	0	1	1	0	0	1	1	1	1	0	0	0	0	0,375	0,375
05	1	1	0	0	2	2	0	0	1	1	1	1	0	0	0	0	0,625	0,625
06	1	1	0	0	2	2	0	0	1	1	1	2	0	0	0	0	0,625	0,750
07	1	1	0	0	2	2	0	0	1	1	1	2	0	0	0	0	0,625	0,750
08	1	1	0	0	2	2	0	0	1	1	1	2	0	0	0	0	0,625	0,750
09	1	1	0	0	2	2	0	0	1	1	2	2	0	0	0	0	0,750	0,750
10	1	1	0	0	2	2	0	0	1	1	2	2	0	0	0	0	0,750	0,750
11	1	1	0	0	2	2	0	0	1	1	2	2	0	0	0	0	0,750	0,750
12	1	1	0	0	2	2	0	0	1	1	2	2	0	0	0	0	0,750	0,750
13	1	1	0	0	2	2	0	0	1	1	2	2	0	0	0	0	0,750	0,750
14	1	1	0	0	2	2	0	0	1	1	2	2	0	0	0	0	0,750	0,750
15	1	1	0	0	2	2	0	0	1	1	1	1	0	0	0	0	0,625	0,625
16	1	1	0	0	1	1	0	0	1	1	1	1	0	0	0	0	0,500	0,500
17	1	1	0	0	1	1	0	0	1	1	1	1	0	0	0	0	0,500	0,500

—: Período sem avaliação devido à presença da bandagem compressiva no membro operado; **E**: membro em extensão; **F**: membro em flexão. Sistema de pontuação: (0) ausência de instabilidade articular, (1) instabilidade craniocaudal discreta, (2) instabilidade craniocaudal moderada, (3) instabilidade craniocaudal severa.

2.4.3.3. Grau de claudicação

Na avaliação dos cães em “posição quadrupedal”, houve diferença significativa ($p < 0,05$) entre as pontuações obtidas nas diferentes semanas (Tabela 5). A partir da 5ª semana todos os cães apresentaram pontuação referente à distribuição uniforme do peso nos membros pélvicos. O cão nº6 foi o que mais tempo demorou para atingir esta pontuação, que foi de quatro semanas, até a 4ª semana ele ainda relutou em apoiar o membro operado.

A avaliação estatística mostrou que apenas a 2ª e 3ª semanas diferiram do pré-operatório, já as demais apresentaram pontuações médias consideradas sem alteração significativa comparada ao pré-operatório ($p > 0,05$).

Na avaliação da variável “passo”, de maneira geral, houve diferença significativa ($p < 0,05$) entre as pontuações atribuídas aos cães no decorrer das semanas de avaliação (Tabela 6).

Observou-se que a pontuação média a partir da 10ª semana voltou a ser igual a da avaliação pré-operatória em todos os cães, entretanto, a 2ª, 3ª e 4ª semanas foram as únicas semanas que diferiram da pré-operatória significativamente ($p < 0,05$). A partir da 5ª semana, pela avaliação estatística, não houve mais diferença significativa das médias em comparação com a pontuação obtida no pré-operatório.

Os cães nº1 e nº6 foram os que demoraram mais a retornar com o passo à maneira inicial antes da substituição do LCCr.

Os cães apresentaram variações estatísticas significativas no decorrer das avaliações semanais durante o “trote”, essa alteração foi observada na comparação entre a pontuação pré-operatória e a obtida na 4ª, 5ª, 6ª, 7ª e 8ª semanas (Tabela 7).

Os cães nº 1, 5 e 6 foram os únicos que atingiram a 17ª semana de avaliação com pontuação referente à claudicação discreta no trote, os demais foram pontuados como cães que trotavam normalmente como no pré-operatório.

Tabela 5. Valores individuais e médios das pontuações obtida semanalmente do grau de claudicação referente à variável “POSIÇÃO QUADRUPEDAL”, modificado do protocolo descrito por HOELZLER et al. (2004), nos períodos pré e pós-operatório dos cães submetidos à substituição do LCCr por enxerto alógeno de OLO conservado em glicerina %. Jaboticabal 2007.

Grau de Claudicação (Posição Quadrupedal)									
Avaliação (semanas)	Animais								Médias
	1	2	3	4	5	6	7	8	
Pré-operatório	5	5	5	5	5	5	5	5	5,000
01	—	—	—	—	—	—	—	—	—
02	3	5	3	5	3	0	5	5	3,625
03	3	5	3	5	3	3	5	5	4,000
04	5	5	5	5	5	3	5	5	4,750
05	5	5	5	5	5	5	5	5	5,000
06	5	5	5	5	5	5	5	5	5,000
07	5	5	5	5	5	5	5	5	5,000
08	5	5	5	5	na	5	5	5	5,000
09	5	5	5	5	na	5	5	5	5,000
10	5	5	5	5	na	5	5	5	5,000
11	5	5	5	5	na	5	5	5	5,000
12	5	5	5	5	na	5	5	5	5,000
13	5	5	5	5	na	5	5	5	5,000
14	5	5	5	5	na	5	5	5	5,000
15	5	5	5	5	5	5	5	5	5,000
16	5	5	5	5	5	5	5	5	5,000
17	5	5	5	5	5	5	5	5	5,000

—: Período sem avaliação devido à presença da bandagem compressiva no membro operado; **na**: Valores descartados devido a evento acidental (possível picada de inseto ou aracnídeo) ocorrido com o cão nº5. Sistema de pontuação: (5) distribui igualmente o peso em ambos os membros pélvicos, (3) evita apoiar o membro operado quando em estação, (0) não apóia o membro operado quando em estação.

Tabela 6. Valores individuais e médios das pontuações obtida semanalmente do grau de claudicação referente à variável “PASSO”, modificado do protocolo descrito por HOELZLER et al. (2004), nos períodos pré e pós-operatório dos cães submetidos à substituição do LCCr por enxerto alógeno de OLO conservado em glicerina. Jaboticabal 2007.

Avaliação (semanas)	Grau de Claudicação (Passo)								
	Animais								
	1	2	3	4	5	6	7	8	Médias
Pré-operatório	4	4	4	4	4	4	4	4	4,000
01	—	—	—	—	—	—	—	—	—
02	1	3	1	3	2	1	3	3	2,125
03	2	3	2	3	2	1	3	4	2,500
04	3	3	3	4	3	2	4	4	3,250
05	3	4	4	4	3	3	4	4	3,625
06	3	4	4	4	4	3	4	4	3,750
07	3	4	4	4	4	3	4	4	3,750
08	3	4	4	4	na	4	4	4	3,857
09	3	4	4	4	na	4	4	4	3,857
10	4	4	4	4	na	4	4	4	4,000
11	4	4	4	4	na	4	4	4	4,000
12	4	4	4	4	na	4	4	4	4,000
13	4	4	4	4	na	4	4	4	4,000
14	4	4	4	4	na	4	4	4	4,000
15	4	4	4	4	4	4	4	4	4,000
16	4	4	4	4	4	4	4	4	4,000
17	4	4	4	4	4	4	4	4	4,000

—: Período sem avaliação devido à presença da bandagem compressiva no membro operado; **NA**: Valores descartados devido a evento acidental (possível picada de inseto ou aracnídeo) ocorrido com o cão nº5. Sistema de pontuação: (4) anda normalmente, (3) claudica discretamente, (2) claudica severamente com apoio do membro operado, (1) claudica intermitentemente alternando apoio e elevação do membro, (0) claudica severamente sem apoio do membro operado.

Tabela 7. Valores individuais e médios das pontuações obtida semanalmente do grau de claudicação referente à variável “TROTE”, modificado do protocolo descrito por HOELZLER et al. (2004), nos períodos pré e pós-operatório dos cães submetidos à substituição do LCCr por enxerto alógeno de OLO conservado em glicerina. Jaboticabal 2007.

Avaliação (semanas)	Grau de Claudicação (Trote)								Médias
	Animais								
	1	2	3	4	5	6	7	8	
Pré-operatório	4	4	4	4	4	4	4	4	4,000
01	—	—	—	—	—	—	—	—	—
02	●	●	●	●	●	●	●	●	●
03	●	●	●	●	●	●	●	●	●
04	2	3	3	3	0	2	3	3	2,375
05	3	4	3	4	1	2	4	4	3,125
06	3	4	3	4	1	3	4	4	3,250
07	3	4	3	4	2	3	4	4	3,375
08	3	4	3	4	na	3	4	4	3,375
09	3	4	3	4	na	3	4	4	3,500
10	3	4	4	4	na	3	4	4	3,625
11	3	4	4	4	na	3	4	4	3,625
12	3	4	4	4	na	3	4	4	3,625
13	3	4	4	4	na	3	4	4	3,625
14	3	4	4	4	na	3	4	4	3,625
15	3	4	4	4	3	3	4	4	3,625
16	3	4	4	4	3	3	4	4	3,625
17	3	4	4	4	3	3	4	4	3,625

—: Período sem avaliação devido à presença da bandagem compressiva no membro operado; ●: Período sem avaliação evitando sobregarga no enxerto durante o trote; na: Valores descartados devido a evento acidental (possível picada de inseto ou aracnídeo) ocorrido com o cão n°5. Sistema de pontuação: (4) trota normalmente, (3) claudica discretamente, (2) claudica severamente com apoio do membro operado, (1) Claudica intermitentemente alternando apoio e elevação do membro operado, (0) Claudica severamente sem apoio do membro operado.

2.5. Discussão

A despeito da técnica cirúrgica eleita para o tratamento da RLCCr, a composição do grupo experimental com animais com massa corpórea média de 22,3 kg foi adequado ao proposto por VASSEUR (1984) e MOORE & READ (1996), pois o tratamento conservativo pode ser suficiente apenas para cães que pesam até aproximadamente 15 Kg.

Apesar de um dos cães do grupo experimental (nº 5) ter sido impossibilitado de ser avaliado durante sete semanas quanto a perimetria da coxa e grau de claudicação, isso não impediu a análise dos resultados pelos testes estatísticos de todas as avaliações clínicas preconizadas pelo experimento.

A técnica cirúrgica de estabilização intra-articular do joelho utilizada neste experimento, composta pelo segmento osso-ligamento patelar-osso é muito difundida para o tratamento das lesões do LCA na Medicina, segundo PACCOLA et al. (2000). Na maioria das vezes são enxertos autógenos livres e que sofrem revascularização após semanas de implantação articular, como relatam ARNOCKSKY et al. (1982). Esta observação sinalizou para a perspectiva do uso de enxertos livres alógenos. Em seres humanos, a principal vantagem é a menor morbidade ao paciente, visto que não há agressões adicionais ao joelho pela retirada de enxertos. Nos cães, considerando a natureza anatômica da patela e do ligamento patelar, não haveria a possibilidade do preparo de um enxerto de OLO autógeno, e assim, excluir-se-ia a possibilidade de agressões adicionais a esse joelho.

Na Medicina Veterinária há a possibilidade de se obter cadáveres caninos para doação de enxertos e tecidos biológicos com maior facilidade do que na Medicina e isso torna as pesquisas com enxertos alógenos de grande importância e aplicabilidade na rotina cirúrgica de pequenos animais.

A utilização da glicerina 98% como meio de conservação de enxertos destinados a reconstrução do LCCr, citada por OLIVEIRA et al. (2003) e SALBEGO (2006), não é referenciada nas publicações médicas e veterinárias. A maior parte dos autores que trabalham com enxertos alógenos em cães utiliza o congelamento (SHINO et al., 1984;

ARNOCZKY,1986; VASSEUR et al. 1987; THORSON et al. 1989 e DE BIASI et al., 2002) e em seres humanos utilizam banco de enxertos (CARNEIRO FILHO et al., 1994; PACCOLA et al., 2000).

Apesar de não terem sido realizados, neste experimento, testes de cultura que demonstrassem crescimento de microorganismos na glicerina ou no próprio enxerto, o não aparecimento de sinais clínicos que sugerissem uma incompatibilidade tecidual, durante o período de 120 dias de avaliação, pode ser considerado um indicativo positivo da excelência desse meio de conservação, fato esse comprovado por GIOSO et al. (2002) em estudo a longo prazo. A conservação do enxerto alógeno de OLO na glicerina 98%, neste experimento, pelo período mínimo de 30 dias antes da sua implantação no joelho dos cães foi considerado pela ausência de alterações macroscópicas de contaminação durante sua armazenagem e no momento do procedimento cirúrgico, assim como relataram DALECK et al. (1992) e KRAUSPENHAR et al. (2003).

Diferentemente do relatado por SALBEGO (2006), o tempo de 20 minutos utilizado para reidratação do enxerto em solução isotônica de cloreto de sódio a 0,9% antes de sua utilização foi eficaz, não havendo a necessidade de mantê-lo por 24 horas nessa mesma solução acrescida de iodopovidine 1:50, como descrito pelo autor citado acima.

O tempo transoperatório, que foi em média de 2h 50min, pode ser considerado relativamente superior ao empregado em outras técnicas cirúrgicas para RLCCr, porém, tratando-se de um estudo experimental, podemos considerar que a experiência poderá levar a sua diminuição. Além disso, outra medida que pode ser tomada é a criação dos orifícios nos blocos ósseos, para ancoragem dos fios de poliéster, durante o preparo dos enxertos antes do seu acondicionamento no frasco com glicerina 98%, assim, poder-se-ia abreviar o período cirúrgico em pelo menos 15 minutos, por se tratar de uma etapa delicada e que necessita de atenção por parte do cirurgião.

Como relatam ARNOCZKY et al. (1979), HULSE et al. (1980) e ARNOCZKY (1988), o objetivo das técnicas intracapsulares é restaurar a estabilidade pela substituição do ligamento por algum tipo de implante, recriando a estrutura intra-

articular na orientação espacial aproximada do original, assim, neste experimento, a escolha cuidadosa do enxerto ideal para cada cão tratou-se do momento de maior importância para o procedimento cirúrgico. Diferentemente do que é observado em seres humanos na reconstrução do LCA com enxerto autógeno de OLO, em cães foi observada uma variação anatômica importante relacionada ao comprimento da parte ligamentar do enxerto, mesmo quando este foi obtido de cadáveres com pouca diferença de estatura e peso. Isso poderia ser explicado pela grande quantidade de raças e miscigenações observadas na espécie canina.

A necessidade em se utilizar nos cães enxertos com blocos ósseos de diâmetro reduzido, somado aos furos realizados nos mesmos para passagem do fio de ancoragem, faz com que essa parte do enxerto torne-se frágil. Essa fragilidade criada poderia justificar a ocorrência da sua fragmentação, em dois casos, durante a colocação do parafuso de interferência no túnel femoral. Na Medicina, segundo CARNEIRO FILHO et al. (1994 e 1999), este bloco mede por volta de 10 a 12 mm de diâmetro por 20 mm de comprimento e assim, o orifício passa a ser muito menos importante na sua fragilidade como no caso dos cães.

A incisuroplastia na região medial do côndilo lateral do fêmur alcançou o objetivo proposto de facilitar a preparação do túnel e acomodação do enxerto imediatamente cranial a posição “over-the top”, evitando o seu pinçamento pela incisura intercondilar, mesmo não havendo aprofundamento excessivo no osso esponjoso femoral. Esse alargamento do intercôndilo não foi como o relatado por MANN et al. (1999), onde a remoção cirúrgica da parte medial do côndilo é mais contundente.

A utilização do guia de perfuração de maneira inversa da utilizada tradicionalmente nos procedimentos de substituição artroscópica do LCA, como citado por CARNEIRO FILHO (1999), transformou-se numa excelente opção para a confecção do túnel tibial na posição isométrica da inserção do LCCr. Este procedimento evitou o deslizamento do guia na cortical medial da tíbia e propiciou melhor proteção ao menisco medial e ligamentos intermeniscal e tibial cranial do menisco medial. Entretanto, o deslizamento foi observado durante a perfuração do túnel tibial em um dos cães,

quando se utilizou o guia de maneira convencional, não deixando o parafuso de interferência em perfeita congruência com o bloco ósseo, permanecendo em posição mais proximal do que o pretendido. Além disso, a maior atenção a perfuração do túnel na tíbia e possíveis intercorrências acabam concordando com relatos feitos por BRANDT et al. (2000) os quais atribuem a fixação tibial o papel de “elo frágil” na reconstrução do ligamento anterior em seres humanos, uma vez que a densidade do osso metafisário tibial é menor que a do femoral em um mesmo indivíduo.

Para a perfuração do túnel femoral foi considerado como ponto isométrico a região imediatamente cranial a posição “over-the-top”, apesar de que, com a descrição anatômica dos feixes craniomedial e o caudolateral relatadas por ARNOCKY & MARSHALL (1977), que levou em conta suas origens e inserções, pode-se dizer que provavelmente não há fibras verdadeiramente isométricas no LCCr normal, assim, possivelmente não haja um ponto totalmente isométrico para a reconstrução desse ligamento.

Atualmente, a fixação do enxerto de ligamento patelar com parafuso de interferência tanto no túnel tibial como no femoral tem-se tornado prática rotineira na técnica cirúrgica de reconstrução ligamentar, em seres humanos, como relatam LAMBERT (1983), KUROSAKA (1987), PASCHAL et al. (1994) e MARTI et al. (1997), por proporcionar maior rigidez e grande suporte de carga linear quando comparada a outros métodos de fixação. Entretanto, segundo MATTHEWS & SOFFER (1989), o parafuso apresenta alguns problemas que devem ser lembrados, como laceração da extremidade do enxerto e soltura do implante, o que não ocorreu nos procedimentos realizados neste estudo, onde os parafusos de 4,0 e 5,0 mm foram adequados. Assim, para que tal episódio não acontecesse, respeitou-se a utilização de parafusos que tivessem pelo menos 3 mm de diâmetro a mais que o espaço existente para acomodá-los entre o bloco ósseo e o túnel.

A partir de relatos na literatura, como de CANEIRO FILHO et al.(1999), a fixação do enxerto na tíbia com o parafuso de interferência, em seres humanos, e realizada com o membro em extensão quase completa. Apesar das diferenças anatómicas entre as espécies, utilizou-se o mesmo procedimento com os cães deste experimento, o que

auxiliou na tração correta do enxerto e evitou o deslizamento do mesmo pelo túnel ósseo. DE BIASI et al. (2002) utilizaram parafuso de interferência para fixação femoral de aloenxerto de ligamento patelar congelado a - 20°C, porém, não há na literatura citações de estudos clínicos em cães para fixação tanto femoral quanto tibial do enxerto com parafusos de interferência.

Existem discordâncias quanto à imobilização do membro no pós-operatório da RLCCr. ELKINS et al. (1991), TOMLINSON & CONSTANTINESCU (1994) e HULSE & JOHNSON (2002) recomendam o uso de bandagens por duas a quatro semanas, já MILLER (1996) não recomenda qualquer método de imobilização. A utilização de bandagem compressiva durante dez dias no pós-operatório do presente estudo baseou-se nas informações de trabalhos publicados sobre técnicas intracapsulares, na qual deve ser feita uma conciliação entre a proteção fornecida ao enxerto ainda frágil contra a sobregarga e a preservação da integridade da cartilagem (MOORE & READ,1996; KORVICK et al., 1994; VASSEUR,1998).

A avaliação clínica da perimetria da coxa, como relata MOORE & READ (1996) e INNES & BARR (1998), apresenta-se como o melhor indicador do sucesso pós-operatório das técnicas que visam restabelecer a função do joelho após a RLCCr. A diminuição significativa da circunferência da coxa (± 4 cm), no período em que os cães estiveram com a bandagem compressiva, pode estar relacionada com o desuso do membro, fato também observado por BUQUERA et al. (2002b), os quais utilizaram bandagem de crepe e esparadrapo durante cinco dias. MUZZI (2003) observou resultados diferentes em estudo realizado com imobilização do membro por 15 dias, concluindo ser curto esse período e insuficiente para ocasionar hipotrofia muscular intensa.

A partir da retirada da bandagem compressiva, da segunda semana em diante, os cães recuperaram a massa muscular gradativamente, diferentemente do observado por alguns autores. DE BIASI et al. (2002) verificaram a diminuição da circunferência da coxa, apesar de não significativa, aos 30 dias após reconstrução do LCCr com aloenxerto congelado de ligamento patelar. BUQUERA et al. (2002b) observaram atrofia muscular gradual da coxa até o 15º e 30º dia, dependendo da técnica cirúrgica

empregada. HOELZLER et al. (2004) relataram, em experimento comparando a artroscopia e artrotomia no manejo cirúrgico da RLCCr, perda da massa muscular da coxa até nove e cinco semanas, respectivamente, comparado a medidas no pré-operatório, atribuindo também a diminuição no uso do membro.

Pelos resultados obtidos neste estudo observou-se ainda que as médias das mensurações da circunferência da coxa voltaram a ser significativamente iguais a pré-operatória na 13^o semana (\pm 90 dias). Em valores individuais, apenas dois cães não obtiveram essas mesmas medidas ao longo das 17 semanas, diferentemente do citado por HOELZLER et al. (2004) em que os treze animais, submetidos à estabilização extracapsular com sutura tibial-fabelar, até o término das nove semanas de experimento não haviam recuperado as medidas da massa muscular. Fato semelhante foi relatado por DE BIASI et al. (2002), porém, no período de 90 dias e a (2002) cujos cães recuperaram os medidas pré-operatórias significativamente apenas aos 180 dias, ambos os trabalhos utilizando procedimentos intracapsulares. BUQUERA et al. (2002b) relataram a recuperação da atrofia muscular do grupo de cães submetidos à estabilização extracapsular com fio de náilon aos 60 dias pós-operatório, e os demais grupos utilizando fásia lata e fio de poliéster não recuperaram ao término desse período.

A presença de medidas maiores, em relação ao pré-operatório, do perímetro da coxa observado em dois dos cães pode estar relacionada à hiperatividade peculiar desses animais. O cão nº 7 promovia saltos dentro do canil na sexta semana após a cirurgia, apesar de que MUZZI (2003) utilizando diferentes métodos fisioterápicos na reabilitação de cães submetidos à substituição do LCCr por enxerto autógeno de fásia lata, não observou aumento significativo da circunferência da coxa nos animais após 17 semanas em comparação ao pré-operatório e ao grupo controle sem fisioterapia.

De acordo com MOORE & READ (1996), o teste de gaveta cranial demonstra o deslizamento cranial e caudal da tíbia em relação ao fêmur, o que, para SLOCUM & SLOCUM (1993) é considerado um deslocamento iatrogênico.

Em nosso estudo, a técnica utilizada foi bem sucedida em eliminar a instabilidade craniocaudal do joelho no pós-operatório imediato, apenas observando-se a presença

de instabilidade craniocaudal discreta exatamente no cão em que a fixação tibial do enxerto com o parafuso de interferência foi fora do local pretendido.

A diferença significativa ($p < 0,05$) observada nas pontuações a partir da quinta semana, com o aparecimento de instabilidade craniocaudal discreta em três cães e moderada em um, com o membro em extensão ou flexão, foi semelhante à observada por AIKEN et al. (1992), que relacionam a presença de instabilidade discreta observada na quarta semana nos joelhos de cães com menos de 15 Kg submetidos à estabilização extracapsular com tira de fásia lata, ao alongamento dessa fásia durante sua revascularização inicial. COTEZEE & LUBBE (1995) também referem-se a instabilidade discreta apresentada nos cães nas avaliações após seis e 12 semanas da estabilização.

A mudança da instabilidade craniocaudal de moderada para discreta em dois dos cães deste experimento a partir da 15^ª e 16^ª semana e a diminuição dos valores médios das pontuações a partir da 15^ª semana, corrobora com os resultados de AIKEN et al. (1992), COTEZEE & LUBBE (1995) e BUQUERA (2004), que observaram aos 180 dias do período pós-operatório, melhora na estabilidade articular do joelho. AIKEN et al (1992) atribuíram esse fato ao remodelamento e ao ganho na elasticidade da tira de fásia na sua técnica extracapsular; COTEZEE & LUBBE (1995) referem-se a estabilidade do joelho à fibrose periarticular e a capacidade adaptativa de diversas estruturas ao redor do joelho mediante a técnica intracapsular “under-and-over”.

Apenas um dos cães apresentou diferença nas avaliações da estabilidade craniocaudal com o membro em flexão e extensão entre a sexta e oitava semanas neste experimento. Segundo SELMI (2002) esta variação está relacionada à aproximação da origem do enxerto com a sua inserção, no caso fásia lata, durante a flexão do joelho, que resulta em afrouxamento intra-articular e predispõe o joelho ao deslocamento craniocaudal. Tal observação poderia ser aplicada no presente estudo, uma vez que o enxerto alógeno de OLO, diferentemente do LCCr original, não se apresenta de forma espiralada de 90° e também não se insere tão verticalmente no túnel femoral e assim, conseqüentemente, as fibras trabalham de maneira parecida em ambas posições de flexão e extensão.

A avaliação do grau de claudicação pós-operatória, segundo MARSHALL *apud* VASSEUR & BERRY (1992), é um indicador impreciso na avaliação da estabilidade articular de cães. Apesar disso, tem sido utilizado em vários estudos empregando diferentes técnicas de estabilização articular após RLCCr, até mesmo em trabalhos recentes como o de HOELZLER et al. (2004).

Neste estudo, empregou-se uma escala de avaliação do grau de claudicação mais sensível que as utilizadas normalmente, referenciada por HOELZLER et al. (2004), pois esta avalia o cão sob diferentes situações e pode identificar com mais eficiência em qual delas o animal apresenta maior dificuldade.

A partir da quinta semana todos os cães deste experimento apresentavam distribuição uniforme do peso nos membros pélvicos, como observado por HOELZLER et al. (2004). Somente as semanas dois e três, pelas médias, diferiram significativamente ($p < 0,05$) da avaliação pré-operatória,

A variável “passo” apresentou comportamento semelhante da avaliação na posição quadrupedal, e somente dois cães não demonstravam deambulação igual ao pré-operatório na oitava e décima semanas. SELMI (2002) relatou fato semelhante em que não observou diferença significativa na deambulação dos cães aos 30 e 90 dias comparado ao pré-operatório, apesar dos animais ainda apresentarem persistência da claudicação em menor grau. MUZZI (2003) observou em seu experimento, empregando técnica intra-articular por via artroscópica com protocolo fisioterápico, apenas um cão com deambulação e apoio normal do membro a partir da 15^o semana de avaliação.

No presente estudo, os cães apresentaram-se ao trote pontuação significativamente igual ao pré-operatório a partir da nona semana. O cão com maior dificuldade para trotar (nº5) foi aquele que demonstrou instabilidade craniocaudal discreta no pós-operatório imediato. AIKEN et al. (1992) relataram que um dos cães operados com técnica extracapsular, aos 180 dias, apresentava notória claudicação intermitente durante o exercício.

Existem na literatura alguns conceitos parecidos entre os autores. Segundo COTEZEE & LUBBE (1995), a frouxidão articular não parece influenciar na recuperação da deambulação no cão; CHAUVET et al. (1996) relatam a presença de instabilidade

articular discreta, porém persistente, não necessariamente associada a uma claudicação ainda residual; e por fim, AIKEN et al. (1992) concordam em não haver correlação entre a presença de instabilidade craniocaudal e a claudicação clínica.

Observações semelhantes às relatadas acima foram verificadas neste estudo quando avaliamos os cães em posição quadrupedal e ao passo, porém diferem dos resultados da avaliação em trote, com os animais em exercício. Os quatro cães que apresentaram maior grau de instabilidade craniocaudal do joelho, considerada discreta, até o final das 17 semanas foram os que mais demoraram em obter melhora nas variáveis avaliadas ao passo e em posição quadrupedal. Esses cães alcançaram pontuações referentes a cães normais ao final do experimento, indo ao encontro do descrito por AIKEN et al. (1992), COTEZEE & LUBBE (1995) e CHAUVET et al. (1996). Na variável “trote”, três desses animais, os quais não recuperaram a medida de circunferência da coxa, foram os únicos que não obtiveram a mesma pontuação do pré-operatório, supondo que, sob maior estresse, a estabilidade articular craniocaudal pode ser considerada um fator importante.

2.6. Conclusões

Com base nos resultados obtidos neste experimento conclui-se que:

- A técnica de substituição do ligamento cruzado cranial por enxerto alógeno de ligamento patelar conservado em glicerina e fixado por parafuso de interferência é capaz de proporcionar estabilidade a articulação e também fornecer condições para que ocorra a completa recuperação funcional do joelho e da musculatura da coxa, além de não ser mais invasiva que outros procedimentos cirúrgicos descritos para RLCCr.
- A facilidade de se disponibilizar do enxerto alógeno, associado ao baixo custo do seu método de conservação e aos ótimos resultados clínicos obtidos experimentalmente, torna essa dessa técnica cirúrgica um procedimento exeqüível na rotina da clínica cirúrgica de pequenos animais.
- Estudos a longo prazo são necessários para avaliar em quais situações o procedimento oferecerá um prognóstico superior a outras técnicas cirúrgicas, sabendo-se que algumas condições patogênicas nem sempre podem ser extrapoladas em modelos experimentais.

2.7. Referências *

AIKEN, S. W.; BAUER, M. S. TOOMBS, J. P. Extra-articular fascial strip repair of the cranial cruciate deficient stifle: technique and results in seven dogs. **Veterinary and Comparative Orthopaedics and Traumatology**, Stuttgart, v. 5, n. 4, p. 145-150, 1992.

AIKEN, S. W.; KASS, P. H.; TOOMBS, J. P. Intercondylar notch width in dogs with and without cranial cruciate ligament injuries. **Veterinary and Comparative Orthopaedics and Traumatology**, Stuttgart, v. 8, n. 3, p. 128-132, 1995.

ANDRADE, M. A. P.; CARVALHO JÚNIOR, L. H. Reconstrução do LCA: ponto isométrico femoral. Comparação entre as técnicas artroscópica e aberta. **Revista Brasileira de Ortopedia**, São Paulo, v. 31, n. 4, p. 289-291, 1996.

ANGLIETTI, P. et al. Patellofemoral problems after intra-articular anterior cruciate ligament reconstruction. **Clinical Orthopaedics**, v. 288, p. 195-204, 1993.

ARNOCZKY, S. P.; MARSHALL, J. L. The cruciate ligaments of the canine stifle: an anatomical and functional analysis. **American Journal of Veterinary Research**, Chicago, v. 38, n. 11, p. 1807-1812, 1977.

ARNOCZKY, S. P. Pathomechanics of cruciate ligament and meniscal injuries. In: BOJRAB, M.J. (Ed). **Disease mechanisms in small animal surgery**. Philadelphia: Lea & Febiger, 1993, p. 764-776.

ARNOCZKY, S. P.; RUBIN, R. M.; MARSHALL, J. L. Microvasculature of the cruciate ligaments and its response to injury. **Journal of Bone and Joint Surgery (Am)**, Boston, v. 6, n. 8, p. 1221-1229, 1979.

* ABNT NBR 6023, ago/2002

ARNOCZKY, S. P.; TARVIN, G. B.; MARSHALL, J. L. Anterior cruciate ligament replacement using patellar tendon: An evaluation of graft revascularization in the dog. **Journal of Bone and Joint Surgery (Am)**, Boston, v. 64, n. 2, p. 217-222, 1982.

ARNOCZKY, S. P. The cruciate ligaments: the enigma of the canine stifle. **Journal of Small Animal Practice**, London, v. 29, p. 71-90, 1988.

ARNOCZKY, S. P.; WARREN, R. F.; ASHLOCK, M. A. Replacement of anterior cruciate ligament using a patellar tendon allograft. An experimental study. **The Journal of Bone and Joint Surgery (Am)**, Boston, v. 68, n. 3, p. 376-385, 1986.

BACH JUNIOR, et al. Arthroscopically assisted anterior cruciate ligament reconstruction using patellar tendon autograft. Five-to nine-year follow-up evaluation. **The American Journal of Sports Medicine**, Baltimore, v. 26, n. 1, p. 20-29, 1998.

BARRETT, G. R.; PAPENDICK, L.; MILLER, C. Endobutton/button endoscopic fixation technique in anterior cruciate ligament reconstruction. **Arthroscopy: The Journal of Arthroscopy and Related Surgery**, Philadelphia, v. 11, n. 3, p. 340-343, 1995.

BEASLEY, L. S. et al. Anterior cruciate ligament reconstruction: A literature review of the anatomy, biomechanics, surgical considerations and clinical outcomes. **Operative Techniques in Orthopaedics**, Pittsburgh, v. 15, n. 1, p. 5-19, 2005.

BENNET, D.; MAY, C. An "over-the-top with tibial tunnel" technique for repair of cranial cruciate ligament rupture in the dog. **Journal of Small Animal Practice**, London, v. 32, n. 3, p. 103-110, 1991.

BRANDT JR, J. et al. Graft fixation in cruciate ligament reconstruction. **American Journal of Sports Medicine**, Baltimore, v. 28, p. 761-774, 2000.

BROWN, C. H. et al. The biomechanics of interference screw fixation of patellar tendon anterior cruciate ligament grafts. **American Journal of Sports Medicine**, Baltimore, v. 21, n. 6, p. 880-886, 1993.

BUQUERA, L. E. C. **Ruptura do ligamento cruzado cranial em cães de raças de grande porte: relação com a inclinação do platô da tíbia e avaliação da estabilização extra-articular do joelho com fásia lata autógena**. 2004, 66f. Tese (Doutorado em Cirurgia Veterinária) – Faculdade de Ciências Agrárias e Veterinárias, Universidade Estadual Paulista, Jaboticabal, 2004.

BUQUERA, L. E. C. et al. Radiografia e macroscopia do joelho após estabilização extra-articular utilizando fásia lata, fio de poliéster trançado ou fio de poliamida para correção da ruptura do ligamento cruzado cranial em cães. **Ciência Rural**, v. 32, n. 1, p. 73-78, 2002a.

BUQUERA, L. E. C. et al. Avaliação clínica do joelho após estabilização extra-articular utilizando fásia lata, fio de poliéster trançado ou fio de poliamida para correção da ruptura do ligamento cruzado cranial em cães. **Veterinária Notícias**, v. 8, n. 1, p. 27-34, 2002b.

CARNEIRO FILHO, M. et al. O uso do aloenxerto de tendão patelar na reconstrução intra-articular do ligamento cruzado anterior. Nota preliminar. **Revista Brasileira de Ortopedia**, São Paulo, v. 29, n. 5, p. 295-298, 1994.

CARNEIRO FILHO, M. et al. Reconstrução do ligamento cruzado anterior com auto-enxerto de tendão patelar por via artroscópica. **Revista Brasileira de Ortopedia**, São Paulo, v. 34, n. 3, p. 169-178, 1999.

CERULLO, G.; PUDDU, G. Arthroscopic placement of the interference screw for anterior cruciate ligament reconstruction. **Arthroscopy: The Journal of Arthroscopy and Related Surgery**, Philadelphia, v. 9, n. 6, p. 712-713, 1993.

CHAUVET, A. E. et al. Evaluation of fibular head transposition, lateral fabellar suture and conservative treatment of cranial cruciate ligament rupture in large dogs: a retrospective study. **Journal of the American Animal Hospital Association**, Lakewood, v. 32, n. 3, p. 247-255, 1996.

COETZEE, G. L. An *in vitro* comparison of two replacement techniques utilizing fascia lata after cranial cruciate ligament transection in the dog. **Veterinary and Comparative Orthopaedics and Traumatology**, Stuttgart, v. 6, n. 2, p. 85-92, 1993.

COETZEE, G. L.; LUBBE, A. M. A prospective study comparing two fascial reconstruction techniques to stabilize the cranial cruciate deficient stifle in the dog. **Veterinary and Comparative Orthopaedics and Traumatology**, Stuttgart, v. 8, n. 2, p. 82-90, 1995.

CORONADO Jr, G. S. et al. Effects of a 98% solution of glycerol or sterilization with ethylene oxide on FeLV in bone allografts and effects on bone incorporation of allografts in cats. **American Journal of Veterinary Research**, Chicago, v. 6, n. 61, p. 665-71, 2000.

CORSETTI, J. R.; JACKSON, D.W. Failure of anterior cruciate ligament reconstruction: the biological basis. **Clinical Orthopaedics and Related Research**, Philadelphia, v. 325, p. 42-49, 1996.

COSTA NETO, J. M. et al. Tenoplastia experimental do calcâneo em cães com peritônio bovino conservado em glicerina. **Ciência Rural**, Santa Maria, v. 29, n. 4, p. 697-703, 1999.

DAHLSTEDT, L. et al. Value of intercondylar notchplasty. ct studies and preoperative measurements of 127 knees. **Acta Orthopaedica Scandinavica**, Basingstoke, v. 61, n. 6, p. 558-561, 1990.

DALECK, C. R. **Esofagotomia cervical no cão com peritônio autólogo e homólogo conservado em glicerina. Estudo experimental.** 1986. 48f. Tese (Doutorado em Medicina Veterinária) – Faculdade de Medicina Veterinária e Zootecnia, Universidade Estadual Paulista, Botucatu, 1986.

DALECK, C. R. et al. Reparação de hérnia perineal em cães com peritônio de bovino conservado em glicerina. **Ciência Rural**, Santa Maria, v. 22, n. 2, p. 179-183, 1992.

DE BIASI, F. et al. Avaliação clínica e radiográfica da reconstrução do ligamento cruzado cranial em cães com o uso de aloenxerto de ligamento patelar congelado. **Ars Veterinária**, Jaboticabal, v. 18, n. 2, p. 100-106, 2002.

DEANGELIS, M.; LAU, R. E. A lateral retinacular imbrication technique for the surgical correction of anterior cruciate ligament rupture in the dog. **Journal of the American Veterinary Medical Association**, Schaumburg, v. 157, n. 1, p. 79-84, 1970.

DENNY, H. R.; BARR, A. R. S. An evaluation of two “over-the-top” techniques for anterior cruciate ligament replacement in the dog. **Journal of Small Animal Practice**, London, v. 25, p. 759-769, 1984.

DENNY, H. R.; BUTTERWORTH, S. J. Joelhos. In:_____. **Cirurgia ortopédica em cães e gatos**. São Paulo: Editora Roca, 2006. cap. 42, p. 396-427.

ELKINS, A. D. et al. A retrospective study evaluating the degree of degenerative joint disease in the stifle joint of dogs following surgical repair of anterior cruciate ligament rupture. **Journal of the American Animal Hospital Association**, Lakewood, v. 27, n. 5, p. 533-540, 1991.

FEAGIN Jr.; J. A. CABAUD, H. E.; CURL, W. W. The anterior cruciate ligament: radiographic and clinical signs of successful and unsuccessful repairs. **Clinical Orthopaedics and Related Research**, Philadelphia, v. 164, p. 54-58, 1982.

FITCH, R. B. et al. The intercondylar fossa of the normal canine stifle: an anatomic and radiographic study. **Veterinary Surgery**, Philadelphia, v. 24, n. 2, p. 148-155, 1995a.

FLO, G. L. Modification of the lateral retinacular imbrication technique for stabilizing cruciate ligament injuries. **Journal of the American Animal Hospital Association**, Lakewood, v. 11, p. 570-576, 1975.

FRANCO, M. G.; BACH, B. R.; BUSH-JOSEPH, C. A. Intraarticular placement of Kurosaka interference screw. **Arthroscopy: The Journal of Arthroscopy and Related Surgery**, v. 10, n. 4, p. 412-417, 1994.

GAMBARDELLA, P. C.; WALLACE, L. J.; CASSIDY, F. Lateral suture technique for management of anterior cruciate ligament rupture in dogs. A retrospective study. **Journal of the American Animal Hospital Association**, Lakewood, v. 17, p. 33-38, 1981.

GEELS, J. J. et al. Evaluation of an intracapsular technique for the treatment of cranial cruciate ligament rupture. Clinical, radiographic, scintigraphic and force plate analysis findings in 20 dogs. **Veterinary and Comparative Orthopaedics and Traumatology**, Stuttgart, v. 13, p. 197-203, 2000.

GIOSO, M. A.; BENITES, N. R.; KÄMPF, G. Análise microbiológica de ossos de cães conservados por longo período de tempo na glicerina a 98% à temperatura ambiente, objetivando a enxertia óssea. **Acta Cirúrgica Brasileira**, São Paulo, v. 17, n. 4, p. 242-246, 2002.

GOOD, L.; ODENSTEIN, M.; GILLQUIST, J. Intercondylar notch measurement with special reference to anterior cruciate ligament surgery. **Clinical Orthopaedics and Related Research**, Philadelphia, v. 263, p. 185-189, 1991.

GRIFFIN, D. W.; VASSEUR, P. B. Synovial fluid analysis in dogs with cranial cruciate ligament rupture. **Journal of the American Animal Hospital Association**, Lakewood, v. 28, n. 3, p. 277-281, 1992.

HARNER, C. D. et al. Allograft versus autograft anterior cruciate ligament reconstruction: 3 to 5 years outcome. **Clinical Orthopaedics and Related Research**, Philadelphia, v. 324, p. 134-144, 1996.

HOELZLER, M. G. et al. Results of arthroscopic versus open arthrotomy for surgical management of cranial cruciate ligament deficiency in dogs. **Veterinary Surgery**, Philadelphia, v. 33, n. 2, p. 146-153, 2004.

HOFFMANN, R. et al. Die distale radius-fraktur. Frakturstabilisierung mit biodegradablen Osteosynthesestiften. Experimentelle Untersuchungen und erste klinische Erfahrungen. **Der Unfallchirurg**, Heidelberg, v. 92, p. 430, 1989.

HOWELL, S. M. Case report. Arthroscopic roofplasty: a method for correcting an extension deficit caused by roof impingement of an anterior cruciate ligament graft. **Arthroscopy: The Journal of Arthroscopy and Related Surgery**, Philadelphia, v. 8, n. 3, p. 375-379, 1992.

HOWELL, S. M.; CLARK, J. A.; FARLEY, T. E. A rationale for predicting anterior cruciate ligament graft impingement by the intercondylar roof. A magnetic resonance imaging study. **American Journal of Sports Medicine**, Baltimore, v. 19, n. 3, p. 276-282, 1991.

HOWELL, S. M.; TAYLORS, M. A.; Failure of reconstruction of the anterior cruciate ligament due to impingement by the intercondylar roof. **Journal of Bone and Joint Surgery (Am)**, Boston, v. 75, n. 7, p. 1044-1055, 1993.

HULSE, D. A. Rehabilitation of the reconstructed cranial cruciate deficient stifle joint in the dog. In: 10th ESVOT CONGRESS, 2000, Munich. **Proceedings...**, p. 34-35.

HULSE, D. A.; JOHNSON, A. L. Ruptura do ligamento cruzado cranial. In: FOSSUM, T. W. **Cirurgia de pequenos animais**. São Paulo: Roca, 2002. cap.30, p. 1058-1068.

HULSE, D. A. et al. A technique for reconstruction of the ACL in the dog. Preliminary report. **Veterinary Surgery**, Philadelphia, v. 9, p. 135-141, 1980.

HULSTYN, M. et al. Biomechanical evaluation of interference screw fixation in a bovine patellar bone-tendon-bone autograft complex for anterior cruciate ligament reconstruction. **Arthroscopy: The Journal of Arthroscopy and Related Surgery**, Philadelphia, v. 9, n. 4, p. 417-424, 1993.

INNES, J.; BARR, A. Clinical natural history of the post surgical cruciate deficient canine stifle joint. **Journal of Small Animal Practice**, London, v. 39, n. 7, p. 325-332, 1998.

INNES, J. F. et al. Long-term outcome of surgery for dogs with cranial cruciate ligament deficiency. **Veterinary Record**, London, v. 147, n. 12, p. 325-328, 2000.

JOHNSON, J. M.; JOHNSON, A. L. Cranial cruciate ligament rupture: pathogenesis, diagnosis, and postoperative rehabilitation. **Veterinary Clinics of North America: Small Animal Practice**, Philadelphia, v. 23, n. 4, p. 717-734, 1993.

JONES, K. G. Reconstruction of the anterior cruciate ligament. A technique using the central one-third of the patellar ligament. **The Journal of Bone and Joint Surgery (Am)**, Boston, v. 45, p. 925-932, 1963.

KOHN, D.; ROSE, C. Primary stability of interference screw fixation. **American Journal of Sports Medicine**, Baltimore, v. 22, n. 3, p. 334-338, 1994.

KORVICK, D. L.; JOHNSON, A. L.; SCHAEFFER, D. J. Surgeons' preferences in treating cranial cruciate ligament ruptures in dogs. **Journal of the American Veterinary Medical Association**, Schaumburg, v. 205, n. 9, p. 1318-1324, 1994.

KRAUSPENHAR, L. C. **Viabilidade bacteriana no meio de conservação glicerina 98% do tendão calcâneo comum**. 2003. 62 f. Dissertação (Mestrado em Cirurgia Veterinária) - Centro de Ciências Rurais, Universidade Federal de Santa Maria, Santa Maria, 2003.

KUROSAKA, M.; YOSHIYA, S.; ANDRISH, J.T. A biomechanical comparison of different surgical techniques of graft fixation and anterior cruciate ligament reconstruction. **American Journal of Sports Medicine**, Baltimore, v. 15, n. 3, p. 225-229, 1987.

LAMBERT, K. L. Vascularized patellar tendon graft with rigid internal fixation for anterior cruciate ligament insufficiency. **Clinical Orthopaedics**, Philadelphia, v.172, p.85, 1983.

LOPEZ, M. J. et al. Hamstring graft technique for stabilization of canine cruciate ligament deficient stifles. **Veterinary Surgery**, Philadelphia, v. 32, n. 4, p. 390-401, 2003.

MANN et al. The natural history of the intercondylar notch after notchplasty. **American Journal of Sports Medicine**, Baltimore, v. 27, n. 2, p. 181-188, 1991.

MARDER, R. A.; RASKIND, J. R.; CARROLL, M. Prospective evaluation of arthroscopically assisted anterior cruciate ligament reconstruction. Patellar tendon versus semitendinosus and gracilis tendons. **American Journal of Sports Medicine**, Baltimore, v. 19, n. 5, p. 478-484, 1991.

MARTI, C. et al. Metallic versus bioabsorbable interference screw for fixation of bone-patellar tendon-bone autograft in arthroscopic anterior cruciate ligament reconstruction. A preliminary report. **Knee Surgery, Sports Traumatology, Arthroscopy**, Heidelberg, v. 5, n. 4, p. 217-221, 1997.

MATTHEWS, L. S.; SOFFER, S. R. Pitfalls in the use of interference screws for anterior cruciate ligament reconstruction: brief report. **Arthroscopy: The Journal of Arthroscopy and Related Surgery**, Philadelphia, v. 5, n. 3, p. 225-226, 1989.

McNAMARA, P. S. Slow-acting, disease-modifying osteoarthritis agents. **Veterinary Clinics of North America: Small Animal Practice**, Philadelphia, v. 27, n. 4, p. 863-881, 1997.

MOORE, K. W.; READ, R. A. Rupture of the cranial cruciate ligament in dogs – part II – diagnosis and management. **The Compendium on Continuing Education for the Practicing Veterinarian**, Princeton, v. 18, n. 4, p. 381-391, 1996.

MILLER, A. Decision making in the management of cranial cruciate ligament rupture. **In Practice**, London, v. 18, n. 3, p. 98-102, 1996.

MUZZI, L. A. L. **Fisioterapia e imobilização temporária na substituição artroscópica do ligamento cruzado cranial em cães (estudo experimental)**. 2003. 79 f. Tese (Doutorado em Medicina Veterinária) – Faculdade de Medicina Veterinária, Universidade Federal de Minas Gerais, Belo Horizonte, 2003.

NOYES, F. R. et al. Biomechanical analysis of human ligament grafts used in knee-ligament repairs and reconstructions. **The Journal of Bone and Joint Surgery (Am)**, Boston, v. 66, n. 3, p. 344-352, 1984.

NOYES, F. R.; BUTLER, D. L.; PAULOS, L.E. Intra-articular cruciate reconstruction I: perspectives on graft strength, vascularization; and immediate motion after replacement. **Clinical Orthopaedics and Related Research**, Philadelphia, v. 172, p. 71-77, 1983.

OGATA, K.; WHITWISIDE, L. A.; ANDERSEN, D. A. The intra-articular effect of various postoperative management following knee ligament repair: An experimental study in dogs. **Clinical orthopaedics and related research**, Philadelphia, v. 150, p. 271-276, 1980.

OLIVEIRA, S. T. et al. Reparação do ligamento cruzado cranial de cães por tendão homólogo conservado em glicerina e associado a fio de náilon. **Ciência Rural**, Santa Maria, v. 33, n. 4, p. 717-723, 2003.

OLMSTEAD, M. L. The use of orthopedic wire as a lateral suture for stifle stabilization. **The Veterinary Clinics of North America Small Animal Practice**, Philadelphia, v. 23, n. 4, p. 735-753, 1993.

PAATSAMA, S. **Ligament injuries in the canine stifle joint. A clinical and experimental study.** 1952. Thesis (Doctoral) - Helsinki University, Helsinki, 1952.

PACCHIANA, P. D. et al. Surgical and postoperative complications associated with tibial plateau leveling osteotomy in dogs with cranial cruciate ligament rupture. **Journal of the American Veterinary Medical Association**, Schaumburg, v. 222, n. 2, p. 184-193, 2003.

PACCOLA, C. A. J. et al. Reconstrução do ligamento cruzado anterior com ligamento patelar. Análise comparativa do ligamento autólogo versus homólogo. **Acta Ortopédica Brasileira**, São Paulo, v. 8, n. 4, p. 202-208, 2000.

PASCHAL, S. O. et al. Interference fixation versus postfixation of bone-patellar tendon-bone grafts for anterior cruciate ligament reconstruction. **Clinical Orthopaedics**, Philadelphia, v. 300, p. 281-287, 1994.

PIGOSSI, N. **Implantação de dura-máter homóloga conservada em glicerina. Estudo experimental em cães.** 1964. 37 f. Tese (Doutorado em Medicina) – Faculdade de Medicina, Universidade de São Paulo, São Paulo, 1964.

PIGOSSI, N.; RAIÁ, A.; LEX, A. Estudo experimental e clínico sobre o emprego como implante de dura-máter homóloga conservada em glicerina a temperatura ambiente. **Revista da Associação Médica Brasileira**, Porto Alegre, v. 17, n. 8, p. 263-78, 1971.

PINTO JÚNIOR, H. S.; ALVARENGA, J. IWASAKI, M. Enxertos ósseos homólogos preservados em glicerina a 98%. Técnica de enxertia e avaliação clínico-cirúrgica. **A Hora Veterinária**, v. 16, n. 92, p. 72-76, 1996.

ROBINS, G. M. The canine stifle joint. In: WHIYYICK, W. G. (Ed). Canine orthopedics, 2.ed. Philadelphia: Lea & Febiger, 1990. p. 693-760.

ROSENBERG, T. D. et al. Extensor mechanism function after patellar tendon graft harvest for anterior cruciate ligament reconstruction. **American Journal of Sports Medicine**, Baltimore, v. 20, n. 20, p. 519-526, 1992.

SALBEGO, F. Z. **Substituição do ligamento cruzado em cães, por segmento teno-ósseo homólogo conservado em glicerina a 98%, submetidos a diferentes protocolos de reabilitação**. 2006. 124 f. Dissertação (Mestrado em Medicina Veterinária) – Centro de Ciências Rurais, Universidade Federal de Santa Maria, Santa Maria, 2006.

SCHULTZ, W. R.; CARR, C. F. Comparison of clinical outcomes of reconstruction of the anterior cruciate ligament: autogenous patellar tendon and hamstring graft. **The American Journal of Orthopedics**, Houston, v. 31, n. 11, p. 613-620, 2002.

SELMÍ, A. L. **A incisuroplastia troclear na estabilização articular com retalho de fáscia lata, após transecção do ligamento cruzado cranial em cães**. 2002. 107 f. Tese (Doutorado em Cirurgia Veterinária) – Faculdade de Ciências Agrárias e Veterinárias, Universidade Estadual Paulista, Jaboticabal, 2002.

SELMÍ, A.L. et al. Clinical and radiographic evolution of a polyester prosthesis in dogs with cranial cruciate ligament deficient stifles. **Ciência Rural**, Santa Maria, v. 32, n. 5, p. 793-798, 2002.

SHELBOURNE, K. D.; NITZ, P. Accelerated rehabilitation after anterior cruciate ligament reconstruction. **American Journal of Sports Medicine**, Baltimore, v. 18, n. 3, p. 292-298, 1990.

SHINO, K. et al. Reconstruction of the anterior cruciate ligament using allogenic tendon. Long term follow-up. **American Journal of Sports Medicine**, Baltimore, v. 18, n. 5, p. 457-465, 1992.

SHINO, K. et al. Replacement of the anterior cruciate ligament by an allogenic tendon graft. An experimental study in the dog. **The Journal of Bone and Joint Surgery (Br)**, London, v. 66, n. 5, p. 672-681, 1984.

SHIRES, P. K.; HULSE, D. A.; LIU, W. The under-and-over fascial replacement technique for anterior cruciate ligament rupture in the dogs. A retrospective study. **Journal of the American Animal Hospital Association**, Lakewood, v. 20, p. 69-77, 1984.

SIMONIAN, P. T.; MANN, F. A.; MANDT, P. R. Indirect forces and patella fracture after anterior cruciate ligament reconstruction with the patella ligament. Case report. **The American Journal of Knee Surgery**, Thorofare, v. 8, n. 2, p. 60-64; discussion 64-65, 1995.

SLOCUM, B.; DEVINE, T. Cranial tibial wedge osteotomy: a technique for eliminating cranial tibial thrust in cranial cruciate ligament repair. **Journal of the American Veterinary Medical Association**, Schaumburg, v. 184, n. 5, p. 564-569, 1984.

SLOCUM, B.; SLOCUM, T. D. Tibial plateau leveling osteotomy for repair of cranial cruciate ligament rupture in the canine. **Veterinary Clinics of North America: Small Animal Practice**, Philadelphia, v. 23, n. 4, p. 777-795, 1993.

SMITH, G. K.; TORG, J. S. Fibular head transposition for repair of cruciate-deficient stifle in the dog. **Journal of the American Veterinary Medical Association**, Schaumburg, v. 187, n. 4, p. 375-383, 1985.

SOURYAL, T. O.; FREEMAN, T. R. Intercondylar notch size and anterior cruciate ligament injuries in athletes: a prospective study. **American Journal of Sports Medicine**, Baltimore, v. 21, n. 4, p. 535-539, 1993.

STEAD, A. C.; AMIS, A. A.; CAMPBELL, J. R. Use of polyester fiber as a prosthetic cranial cruciate ligament in small animals. **Journal of Small Animal Practice**, London, v. 32, n. 9, p. 448-454, 1991.

STEINER, M. E. et al. Anterior cruciate ligament graft fixation. Comparison of hamstring and patellar tendon grafts. **American Journal of Sports Medicine**, Baltimore, v. 22, n. 2, p. 240-247, 1994.

TANZER, M.; LENCZNER, E. The relationship of intercondylar notch size and content to notchplasty requirement in anterior cruciate ligament surgery. **Arthroscopy: The Journal of Arthroscopy and Related Research**, Philadelphia, v. 6, n. 2, p. 89-93, 1990.

TOMLINSON, J.; CONSTANTINESCU, G. M. Two methods for repairing ruptures of the cranial cruciate ligament in dogs. **Veterinary Medicine**, Lenexa, v. 89, n. 1, p. 32-41, 1994.

THORSON, E. et al. Replacement of the anterior cruciate ligament. A comparison of autografts and allografts in dogs. **Acta Orthopaedica Scandinavica**, Basingstoke, v. 60, n. 5, p. 555-560, 1989.

VASSEUR, P. B. Articulação do joelho ruptura do ligamento cruzado cranial. In: SLATTER, D. **Manual de cirurgia de pequenos animais**. 2. ed. São Paulo: Manole, 1998. cap. 137, p. 2156-2160.

VASSEUR, P. B.; BERRY, C. R. Progression of stifle osteoarthritis following reconstruction of the cranial cruciate ligament in 21 dogs. **Journal of the American Animal Hospital Association**, Lakewood, v. 28, n. 2, p. 129-136, 1992.

VASSEUR, P. B. Clinical results following nonoperative management for rupture of the cranial cruciate ligament in dogs. **Veterinary Surgery**, Philadelphia, v. 13, p. 243-246, 1984.

VASSEUR, P. B. et al. Replacement of the anterior cruciate ligament with a bone-ligament-bone anterior cruciate allograft in dogs. **Clinical Orthopaedics**, Philadelphia, v. 219, p. 268-277, 1987.

VASSEUR, P. B.; GRIFFEY, S.; MASSAT, B. J. Evaluation of the Leeds-Keio synthetic replacement for the cranial cruciate ligament in dogs. An experimental study. **Veterinary and Comparative Orthopaedics and Traumatology**, Stuttgart, v. 9, p. 29-37, 1996.

VASSEUR, P. B. Stifle joint. In: SLATTER, D. (Ed). **Textbook of small animal surgery**. 2.ed. Philadelphia: WB Saunders, 1993. p. 1817-1865.

WACHTL, S. et al. Retrospective comparison of four intraarticular anterior cruciate ligament reconstructions using 3 scoring methods. **Archives Orthopaedics and Trauma Surgery**, Heidelberg, v. 114, n. 1, p. 25-31, 1994.

WHITNEY, W. O. Arthroscopically assisted surgery of the stifle joint. In: BEALE, B. S. et al. **Small animal arthroscopy**. Philadelphia: Saunders, 2003. cap.7, p. 117-157.

ZILIOOTTO, L.; DALECK, C. R.; PADILHA FILHO, J. G. Utilização de implante ósseo cortical alógeno conservado em glicerina para preservação de membro torácico: estudo experimental em cães. **Acta Cirúrgica Brasileira**, São Paulo, v. 18, n. 2, p. 107-115, 2003.

CAPÍTULO 3 – ENXERTO ALÓGENO DE LIGAMENTO PATELAR CONSERVADO EM GLICERINA E FIXADO COM PARAFUSOS DE INTERFERÊNCIA COMO SUBSTITUTO DO LIGAMENTO CRUZADO CRANIAL EM CÃES: AVALIAÇÃO RADIOGRÁFICA.

RESUMO – Com o presente estudo objetivou-se avaliar a importância e contribuição do exame radiográfico na avaliação das alterações degenerativas secundárias no joelho de cães aos 30, 60, 90 e 120 dias, após o procedimento cirúrgico de substituição do ligamento cruzado cranial (LCCr) utilizando-se enxerto alógeno de ligamento patelar (OLO) conservado em glicerina e fixado com parafusos de interferência. Foram utilizados oito cães pesando entre 17,2 e 26,4Kg. O exame radiográfico foi realizado no joelho direito dos cães nas projeções médio-lateral e craniocaudal no pré-operatório, pós-operatório imediato e aos 30, 60, 90 e 120 dias após o procedimento cirúrgico. As radiografias foram avaliadas quanto à presença de alterações articulares e periarticulares relacionadas à doença articular degenerativa (DAD). As alterações foram classificadas de acordo com sua severidade chegando-se a uma número que representasse o grau de DAD do joelho. Estas pontuações médias foram significativamente maiores ($p < 0,05$) que as pré-operatórias somente nos períodos de 90 e 120 dias. Foi observado um aumento percentual de osteófitos entre 30 e 60 dias do pós-operatório, que não passou a ser significativo nas avaliações subseqüentes. Os parafusos de interferência foram observados em congruência com os blocos ósseos em 75% dos cães (6/8), não apresentando, radiograficamente, qualquer reação óssea indesejada. Conclui-se que apesar da técnica utilizada não impedir o aparecimento de alterações sugestivas de DAD ao exame radiográfico, apresenta resultados superiores quanto à progressão dessa doença em comparação a outros procedimentos cirúrgicos intra e extracapsular. O exame radiográfico enquadra-se muito bem na avaliação do enxerto alógeno de OLO com os parafusos de interferência. Estudos a longo prazo são necessários para avaliar a utilização desta técnica em cães que possuam alterações articulares degenerativas antes da intervenção cirúrgica.

Palavras-Chave: avaliação radiográfica, cão, doença articular degenerativa, ligamento cruzado cranial, enxerto alógeno, parafuso de interferência

3.1. Introdução e Revisão de Literatura

O ligamento cruzado cranial (LCCr) é uma estrutura de restrição primária importante na manutenção da estabilidade da articulação do joelho dos cães e alterações que venham a ocorrer na sua função contribuem como fator principal na patogênese da osteoartrite (POND & CAMPBELL, 1972). Acredita-se que falhas no LCCr podem ser de origem (aguda) traumática ou mais comumente, (crônica) degenerativa (BENNETT et al., 1988; JOHNSON & JOHNSON, 1993).

Pelo fato da ruptura do ligamento cruzado cranial (RLCCr) resultar da degeneração ocasionada pelas alterações osteoartísticas no joelho, a ruptura parcial (concomitantemente com as alterações osteoartísticas avançadas) tem tornado-se mais comum, especialmente em raças predispostas, como por exemplo, o Rottweiler e o Labrador (HULSE & ARON, 1994). Portanto, o diagnóstico não deve fundamentar-se meramente na demonstração do sinal positivo de gaveta, mas, preferivelmente, basear-se nas evidências clínicas e radiográficas da artrite na articulação do joelho (ex. espessamento medial da articulação e alterações osteoartísticas radiográficas) associadas à instabilidade. (MOORE & READ, 1996b).

A maioria das rupturas parciais e completas pode ser previamente diagnosticada pelo exame radiográfico. As imagens radiográficas revelam normalmente alterações que sugerem a RLCCr. O diagnóstico radiográfico baseia-se na observação de intumescência da cápsula articular, formação de osteófitos periarticulares e, ocasionalmente, translação cranial e proximal da tíbia (WHITNEY, 2003).

As projeções radiográficas latero-lateral e cranio-caudal do joelho são utilizadas freqüentemente para se excluir outras anormalidades ósseas e avaliar o grau de osteoartrite, o que ajudará na escolha do tratamento adequado. Osteófitos periarticulares geralmente iniciam-se na porção distal da patela e no aspecto proximal das cristas trocleares do fêmur. Com o tempo, os osteófitos desenvolvem-se também nas fabelas, nos côndilos femorais e tibiais, na cabeça da fíbula e finalmente na região intercondilar do fêmur e tíbia dentro da articulação (ELKINS et al.1991; KORVICK, 1991). Pode-se observar ainda espessamento da cápsula articular medial e esclerose

óssea subcondral, e nos casos agudos, nota-se uma radioapacidade do espaço articular decorrente da hemartrose e efusão articular, diminuição da imagem visibilizada do coxim adiposo infrapatelar e subluxação cranial da tíbia (ELKINS et al. 1991; VASSEUR & BERRY, 1992), além da estenose da fossa intercondilar (FITCH et al. 1995a,b; SELMI, 2002)

O primeiro e mais discreto achado radiográfico em casos agudos é o edema de tecidos moles na parte caudal da articulação. Pela projeção radiográfica latero-lateral é possível visibilizar um aumento na densidade dos tecidos moles nesta região causando uma obliteração ou desvio caudal da “linha espessa” traçada pelos planos musculares do gastrocnêmio na fossa poplíteia. Edema similar de tecidos moles causa a perda da forma triangular do coxim adiposo infrapatelar no aspecto cranial do joelho. As alterações em tecidos moles são as mesmas tanto para a ruptura parcial quanto a completa do LCCr. Em alguns casos de ruptura completa, a translação cranial e proximal da tíbia em relação ao fêmur é vista como uma subluxação de discreta a severa (WHITNEY, 2003).

Em casos subagudos (três a seis semanas), pode ser observada a formação precoce de osteófitos, especialmente nos pólos proximal e distal da patela e na crista troclear medial e lateral do fêmur. Em casos crônicos (meses), estes osteófitos podem ser maiores e estarem acompanhados por alterações similares nas regiões medial, lateral e caudal da tíbia. A esclerose subcondral é outra alteração que pode ser visibilizada pelo exame radiográfico (WHITNEY, 2003). Segundo DUPUIS & HARARI (1993) a formação de osteófitos pode ser detectada, pelo exame radiográfico, trinta dias após a RLCCr.

A progressão da osteoartrite é uma ocorrência corriqueira após tanto o tratamento cirúrgico quanto o conservativo, e muitos cães apresentam uma claudicação persistente mesmo após o tratamento cirúrgico da RLCCr (VASSEUR & BERRY, 1992; INNES et al., 2000)

BUQUERA et al. (2002) avaliaram a estabilização extracapsular utilizando fásia lata, fio de poliéster trançado ou fio de poliamida. A técnica de sutura fabelar lateral utilizando-se a tira de fásia lata foi aquela que apresentou, em cães com massa

corporal média de 25Kg, até 60 dias de pós-operatório, menor grau de doença articular degenerativa (DAD) ao exame radiográfico, em relação aos outros métodos de estabilização propostos no trabalho.

Em estudo posterior a longo prazo, BUQUERA (2004) avaliou a mesma técnica de estabilização e observou alterações radiográficas significativamente maiores de DAD nos joelhos de cães com 180 e 360 dias de pós-operatório, concluindo que a fâscia lata foi adequada para o tratamento da RLCCr em cães de grande porte, quando consideradas a estabilidade e deambulação, porém foi incapaz de impedir ou retardar a evolução da DAD.

Embora a formação de osteófitos não corresponda necessariamente a sinais de alterações degenerativas na cartilagem articular, a sua presença é utilizada habitualmente como o principal critério para o diagnóstico da osteoartrite (SHIRES et al,1984; ELKINS et al.,1991; RAYWARD et al., 2004)).

A identificação radiográfica da doença articular degenerativa (DAD) pode, às vezes, não ter relação com o grau de claudicação ou com as alterações clínicas, macroscópicas e histológicas (INNES & BARR, 1998).

As alterações radiográficas que ocorrem na osteoartrite da articulação do joelho são a efusão, osteofitose e entesiofitose, mineralização intra-articular (também chamada de “corpos livres”), esclerose subcondral, formação cística subcondral e redução do espaço articular (BENNETT et al, 1988).

Para se quantificar as alterações vistas pelo exame radiográfico, sistemas de classificação foram desenvolvidos para a osteoartrite de joelho em seres humanos e em menor número para a osteoartrite de joelho em cães (BENNETT et al, 1988; ELKINS et al. 1991; VASSEUR & BERRY, 1992). Estes sistemas tentam especificar uma pontuação (escore) baseada na aparência e severidade em reconhecer os aspectos da doença. Todos esses sistemas dão grande importância aos osteófitos; na radiologia veterinária, isso pode estar relacionado à natureza protuberante dos osteófitos na doença canina, embora a contribuição dos osteófitos no processo patológico da osteoartrite ainda não estar completamente compreendida (INNES et al., 2004). Para WIDMER et al. (1994) os osteófitos podem ser visibilizados radiograficamente nas

margens da tróclea femoral em até duas semanas após a transecção do LCCr , porém, já é de conhecimento científico que o seu desenvolvimento inicia-se logo aos três dias após transecção do LCCr (GILBERTSON,1975).

ELKINS et al. (1991) relatam que osteófitos periarticulares já podem ser observados ao redor da tróclea, na artrotomia exploratória,14 dias após a lesão. Radiograficamente, eles podem ser visibilizados aos 21 dias após a lesão (HEFFRON & CAMPBELL, 1979). A formação dos osteófitos, segundo HEFFRON & CAMPBELL (1979) é consequência da instabilidade da articulação do joelho, entretanto, esses autores não encontraram uma correlação direta entre o grau de instabilidade articular e a proporção de osteófitos formados após o tratamento. Cães de grande porte podem apresentar uma osteofitose de grande proporção (ELKINS et al.,1991).

A análise do padrão de mudanças na osteofitose desenvolvida dentro do grupo de cães em estudo feito por INNES et al. (2004) sugere que nas articulações comprometidas houve um grau de progressão maior entre a avaliação inicial e a feita com sete meses do que a comparação feita entre sete e 13 meses, propondo que o desenvolvimento dos osteófitos não é um processo linear, devendo ser considerado na avaliação da osteoartrite canina de joelho. Assim, segundo os autores, na medida em que a doença progride, o desenvolvimento dos osteófitos parece não estar em sincronia com o progresso das lesões em outros tecidos.

No presente estudo, objetivou-se avaliar a importância e contribuição do exame radiográfico na avaliação das alterações degenerativas secundárias na articulação do joelho de cães, aos 30, 60, 90 e 120 dias, após o procedimento cirúrgico de substituição do ligamento cruzado cranial utilizando-se enxerto alógeno de ligamento patelar conservado em glicerina e fixado por parafusos de interferência.

3.2. Material e Métodos

3.2.1. Animais

Foram utilizados oito animais da espécie canina, machos ou fêmeas, sem raça definida, entre três e seis anos, pesando entre 17,2 e 26,4Kg (massa corporal média = $22,3 \pm 3,18$ Kg), fornecidos pelo canil experimental do Hospital Veterinário da Faculdade de Ciências Agrárias e Veterinárias – UNESP, Câmpus de Jaboticabal. Estes cães foram avaliados por exame clínico geral e ortopédico específico para exclusão de alterações sistêmicas indesejáveis e posteriormente foram identificados, vacinados, vermifugados e mantidos em canis individuais onde permaneceram durante toda a pesquisa, recebendo ração comercial respeitando orientações do fabricante e água à vontade. Foram realizados exames laboratoriais de hemograma, urinálise e bioquímicos (função renal e hepática). Os animais tiveram as articulações dos joelhos avaliadas radiograficamente, para que possíveis alterações pré-existentes fossem descartadas, além disso, essas imagens serviram com parâmetro pré-operatório nas comparações subseqüentes do experimento.

3.2.2. Equipamento Radiográfico

Os exames radiográficos foram realizados no Setor de Radiologia do Hospital Veterinário "Governador Laudo Natel", da Faculdade de Ciências Agrárias e Veterinárias - UNESP, Câmpus de Jaboticabal, SP, tendo como responsável o Prof. Dr. Júlio Carlos Canola, em aparelho de raios-X, modelo Tridoros 812 E¹ com mesa

¹ Siemens, Alemanha.

teleciclónógrafa, com capacidade para 800 miliamperes (mA) e equipado com grade antidifusora Potter-Bucky.

Os filmes radiográficos utilizados foram os da marca T-Mat G/RA², montados em chassi metálico com par de ecran intensificador Lanex Regular³.

A revelação e a fixação dos filmes, identificados previamente por impressão luminosa, foram efetuadas com auxílio de processador automático, modelo X-OMAT 2000⁴.

3.2.3. Coleta e Conservação do Enxerto Alógeno Osso-Ligamento Patelar-Osso (OLO)

O enxerto utilizado correspondeu ao segmento composto pelo terço intermédio da patela, ligamento patelar e porção cranial da tuberosidade da tíbia, coletado de cadáveres de cães entre três e cinco anos de idade, provenientes da rotina do Hospital Veterinário Governador Laudo Natel, os quais foram escolhidos por não apresentarem óbito decorrente de neoplasias e/ou doenças infecto-contagiosas. A coleta foi realizada na sala de necropsia de modo higiênico, porém não asséptico.

Toda a porção formada pela patela, removida a partir do tendão de inserção do músculo quadríceps femoral, ligamento patelar e a porção cranial da tuberosidade da tíbia foram retirados com auxílio de serra óssea e osteótomo. Após a colheita, o segmento osso-ligamento patelar-osso (OLO) foi modelado nas dimensões finais para a implantação no joelho dos cães.

Este preparo seguiu as seguintes etapas: o segmento OLO foi colocado sobre uma mesa cirúrgica e, com o auxílio de serra oscilante e sob irrigação constante, o fragmento correspondente a patela foi desgastado para que atingisse a dimensão final

² Kodak Brasileira Com. e Ind. Ltda

³ Kodak Brasileira Com. e Ind. Ltda

⁴ Kodak Brasileira Com. e Ind. Ltda

de 15 mm de comprimento por 5 mm de espessura. Com o auxílio de uma tesoura Mayo, o ligamento patelar foi dissecado no sentido longitudinal preservando o seu terço central e acompanhando a espessura do fragmento ósseo patelar. Com o auxílio da mesma serra oscilante, o fragmento correspondente a porção cranial da tuberosidade da tíbia foi preparado de maneira semelhante à patela, obtendo-se as mesmas dimensões finais de 15 mm por 5 mm.

Os enxertos já preparados foram higienizados em água corrente e, em seguida, com solução salina estéril sob pressão. Posteriormente foram acondicionados em frasco estéril e preenchido com glicerina a 98%, mantendo-os completamente submersos numa proporção volumétrica de 8:1 em relação ao material biológico conservado. O frasco foi hermeticamente fechado, identificado e mantido em temperatura ambiente durante um período mínimo de 30 dias, e a glicerina trocada após uma semana de conservação, prevenindo-se uma possível liquefação do meio.

3.2.4. Procedimento Cirúrgico

Realizou-se o procedimento cirúrgico de substituição do LCCr pelo enxerto alógeno de OLO conservado em glicerina no joelho direito dos oito cães.

Previamente a intervenção cirúrgica, foram submetidos a banho e tricotomia ampla da articulação do joelho direito (desde a região inguinal até a região do tarso) e mantidos em jejum hídrico de 4 horas e alimentar de 12 horas.

Os animais receberam, por via intravenosa (IV), medicação pré-anestésica com levomepromazina⁵ (0,3mg/Kg) e após 10 minutos foi feita indução anestésica com propofol⁶ (5 mg/kg p.c.). Após a perda do reflexo laringotraqueal, procedeu-se a intubação orotraqueal com sonda de Magil adequada ao porte do animal, a qual foi acoplada ao aparelho de anestesia inalatória⁷. A manutenção da mesma foi realizada

⁵ Neozine – Rhodia S. A.- Divisão Farmacêutica

⁶ Profol – Abbott Laboratórios do Brasil Ltda

⁷ OHMEDA - mod. Excel 210SE – Processo FAPESP 97/10668 - 4

pela administração de isofluorano⁸ por sonda endotraqueal, diluído em O₂ a 100%, a 1,9 CAM (V%), em circuito anestésico semi-fechado por meio de vaporizador⁹ termocompensado e calibrado. Em seqüência, foi administrado cloridrato de tramadol¹⁰ por via intramuscular na dose de 4 mg/kg.

Cerca de 20 minutos antes de iniciado o procedimento cirúrgico, os animais receberam cefazolina sódica¹¹ (30 mg/Kg, IV) sendo suplementada posteriormente no transoperatório, caso a cirurgia se prolongasse por mais de três horas.

Durante o procedimento anestésico, o animal foi monitorado com o emprego de monitor multiparamétrico¹² para avaliação dos valores fisiológicos básicos, no período trans-cirúrgico e pós-anestésico imediato.

O cão foi posicionado em decúbito dorsal sobre uma calha cirúrgica, com colchão térmico ativo, o membro pélvico esquerdo foi preso lateralmente e os membros torácicos estabilizados para evitar que o animal deslizesse sobre a calha. O membro pélvico do joelho que sofreu a intervenção cirúrgica foi preparado de forma rotineira, seguindo os critérios de anti-sepsia para cirurgia ortopédica, com a colocação de malha tubular envolvendo a extremidade distal do membro, a partir do tarso, para que pudesse ser manipulado durante o procedimento. Em seguida, foi feita a colocação dos campos cirúrgicos e a abordagem constou das seguintes etapas:

a) A incisão de pele foi feita iniciando-se no terço distal do fêmur acompanhando sua face cranial e seguindo distalmente, margeando a borda lateral do ligamento patelar até cruzar a tuberosidade da tíbia. A fáscia subcutânea foi incisada mantendo a mesma trajetória da pele. A fáscia lata e o retináculo lateral do joelho foram expostos divulsionando-se o tecido e gordura subcutânea os quais foram então afastados com a pele.

b) A incisão da artrotomia seguiu a mesma linha da pele, realizada no retináculo lateral, primeiramente com a lâmina de bisturi, iniciando-se no pólo distal da patela e

⁸ Forane - Abbott Laboratórios do Brasil Ltda

⁹ OHMEDA – mod. SEVOTEC 5

¹⁰ Tramadon – Cristália – Produtos Químicos Farmacêuticos Ltda

¹¹ Fazolon – Ariston Indústria Química Farmacêutica Ltda.

¹² Monitor Dixtal 2010 VI com módulos para ECG/ RESP/ NIPB/ SPO2 e ETCO2.

continuando-se distalmente até a tíbia, onde foi realizada uma incisão perfurante que permitiu adentrar a articulação com menor dano possível à cartilagem articular do côndilo lateral do fêmur. Com o auxílio de uma tesoura, a incisão foi avançada proximalmente, incisando-se a cápsula articular, a parte fibrocartilaginosa parapatelar lateral e a fáscia lata, direcionando-a um pouco lateralmente, de maneira a incisar o músculo vasto lateral paralelamente às suas fibras musculares e deixar tecido suficiente na região lateral da patela permitindo a sutura. A patela foi então luxada medialmente, o membro flexionado e as estruturas intra-articulares ficaram expostas.

c) Pode-se observar o coxim adiposo infrapatelar cobrindo os ligamentos cruzados e os meniscos. Com auxílio de uma tesoura, esse coxim adiposo foi retirado em sua maior parte uma vez que necessitaríamos de uma ampla visão da inserção do LCCr, para sua desmotomia, e do côndilo medial da tíbia, para confecção do túnel ósseo tibial. Foi realizada a desmotomia do LCCr nos seus pontos de origem e inserção. Após esse procedimento, foi realizado o movimento de gaveta cranial para confirmar a instabilidade articular.

d) Antes da criação do túnel ósseo tibial, para expor a região proximal medial da tíbia e permitir o correto posicionamento do guia de perfuração, uma pequena incisão foi feita na fáscia crural sobre a tíbia, identificando a margem cranial do tendão de inserção da parte caudal do músculo sartório. Com o auxílio de um elevador de periósteo esse tendão foi desinserido parcialmente.

e) O túnel ósseo tibial foi criado com o auxílio de um arco guia de perfuração e um pino guia de 2,4 mm acoplado a uma furadeira ortopédica de baixa rotação. O arco guia foi posicionado na cortical medial da tíbia à aproximadamente 30 mm distal do platô tibial e 20 mm caudal à borda cranial da tuberosidade da tíbia e o seu gancho de apoio na posição isométrica da inserção do LCCr. Opcionalmente, o arco guia pôde ser posicionado de maneira inversa iniciando a perfuração pelo platô tibial. Vale ressaltar que, dependendo do porte do animal e do comprimento do enxerto alógeno de OLO disponível mais adequado ao paciente, o local de perfuração do túnel tibial podia sofrer pequena variação.

f) Depois de passar o pino guia e verificar seu correto posicionamento, foi feita a perfuração do túnel ósseo tibial com uma broca ortopédica sulcada de 4,0 mm. Após a confecção deste túnel, sua ampliação foi feita com uma broca de 6,0 mm de diâmetro, criando um túnel ósseo 1 mm mais largo que o diâmetro do bloco do enxerto.

g) Para realização do túnel ósseo femoral flexionou-se o joelho até expor a região intercondilar do fêmur. O alargamento do intercôndilo (incisuroplastia) foi feito na porção medial do côndilo lateral do fêmur, com o auxílio de um osteótomo sem deixar que se aprofundasse excessivamente no osso esponjoso. Passou-se então o pino guia imediatamente cranial a posição “over-the-top” atravessando o côndilo lateral do fêmur e saindo cranialmente à tuberosidade supracondilar lateral. Esse posicionamento fundamentou-se no ponto de origem do LCCr .

h) Baseando-se no trajeto do pino guia, o túnel femoral foi então perfurado primeiramente com uma broca de 4,0 mm e ampliado com uma broca ortopédica de 6,0 mm, como realizado na tíbia, porém, a profundidade desse túnel foi de 20 mm, sendo apenas 5,0 mm a mais que o comprimento do bloco ósseo de patela do enxerto alógeno de OLO, preservando-se assim a cortical caudal correspondente do fêmur. Para orientação quanto à profundidade do túnel, as brocas foram milimetradas. Durante a confecção desses túneis, foi necessário a utilização de outros instrumentos para proteger as superfícies articulares, os meniscos e, principalmente, o LCCa.

i) Após a preparação dos túneis ósseos, foi escolhido um enxerto alógeno de OLO apropriado as distâncias estabelecidas pelos túneis, colocando-o em uma cuba estéril, imerso em solução salina isotônica por 20 minutos para reidratação. Com auxílio de uma fresa, regularizou-se algumas arestas das bordas dos blocos ósseos do enxerto para que eles ficassem mais arredondados, possibilitando melhor acomodação ao túnel criado. Em seguida, utilizando-se uma broca de 1,0 mm, foram criados dois orifícios, um em cada bloco ósseo, através dos quais foram ancorados dois fios de poliéster trançado nº²¹³. Terminada essa etapa, obteve-se um implante formado pelo enxerto alógeno de OLO atados a dois fios em suas extremidades ósseas.

¹³ Ethibond* Extra - Ethicon Marca de Indústria & Comércio

j) A implantação do enxerto nos túneis foi realizada de modo que o bloco ósseo correspondente a patela ficasse inserido no túnel femoral e o outro bloco, correspondente ao segmento da tuberosidade da tíbia, ficasse no túnel tibial. A acomodação do enxerto foi feita primeiramente no túnel femoral, o fio ancorado no bloco ósseo da patela foi passado pelo orifício presente em uma das extremidades do pino guia, o qual foi encaminhado pelo túnel femoral, tracionando o enxerto. O mesmo procedimento foi feito com o fio preso na outra extremidade do enxerto, tracionando-o através do túnel tibial, no sentido do platô para a cortical medial da tíbia. O enxerto foi inserido de modo que o lado esponjoso dos blocos ósseos ficasse em sentido cranial dentro dos respectivos túneis.

k) Para a fixação do enxerto, foram utilizados parafusos de interferência¹⁴ de 4 x 15mm ou 5 x 15mm dependendo do animal, mas que tivessem pelo menos 3 mm de diâmetro a mais que o espaço existente para acomodá-los entre o bloco ósseo e o túnel. O primeiro parafuso foi fixado no lado femoral, atarraxando-o sobre o lado esponjoso do bloco ósseo. Durante o posicionamento do parafuso de interferência, foi preciso cuidado com a porção ligamentar do enxerto, a fim de protegê-la de possíveis lacerações.

l) Com o joelho em extensão, o fio preso ao bloco ósseo correspondente ao segmento da tuberosidade da tíbia foi tracionado firmemente e o segundo parafuso de interferência rosqueado também sobre o lado esponjoso do bloco ósseo. Deve haver o máximo de esforço para limitar a divergência entre o bloco ósseo e o parafuso de interferência, evitando assim uma diminuição na carga de tensão máxima dos parafusos. Ao final do procedimento, o enxerto estava substituindo anatomicamente o LCCr. Os fios de poliéster trançado foram então retirados do enxerto ao serem puxados por uma de suas pontas.

m) Terminada a colocação do enxerto, a articulação foi irrigada com solução Ringer lactato sob pressão para remoção de pequenos fragmentos ósseos oriundos dos túneis femoral e tibial. A patela foi então reposicionada sobre o sulco troclear e iniciou-se a síntese da cápsula e fásia lata. Distalmente, a cápsula e o retináculo foram

¹⁴ Kalmédica - Comércio de Materiais Cirúrgicos Ltda

suturados com fio absorvível sintético 2-0 de poliglactina 910¹⁵ em único plano com pontos simples separados e não perfurantes, atingindo apenas a camada fibrosa da cápsula e evitando que o material de sutura entrasse em contato com a cartilagem articular. Proximal a patela, a fásia lata foi suturada com o mesmo fio, em pontos simples separados. Evitou-se, sob todos os aspectos, que ocorresse uma possível imbricação da cápsula articular e da fásia lata durante o procedimento de síntese, visto que este fato interferiria na avaliação da técnica cirúrgica intracapsular empregada.

n) Por fim, o tecido subcutâneo foi reaproximado com sutura simples contínua com fio absorvível sintético 3-0 de poliglactina 910¹⁶ e a pele suturada com pontos simples separados utilizando-se fio inabsorvível sintético monofilamentar¹⁷ 3-0. O membro foi movimentado repetidas vezes alternando extensão e flexão e a estabilidade da articulação foi avaliada pelo movimento de gaveta cranial.

3.2.5. Pós-operatório

Após o procedimento cirúrgico, foi mantida uma bolsa térmica de gelo, ao redor do joelho, durante 15 minutos. A ferida cirúrgica foi protegida com gaze umedecida com solução de polivinil pirrolidona iodo 10%¹⁸. O membro operado foi envolto em bandagem compressiva esparadrapada, desde a região da prega inguinal até as falanges distais, mantendo-o na sua posição anatômica. Essa bandagem permaneceu durante 10 dias, sendo substituída no quinto dia para limpeza da ferida cirúrgica. Durante esse período, não foram realizadas as avaliações clínicas pós-operatórias de perímetro da coxa, movimento de gaveta cranial e grau de claudicação.

A analgesia pós-operatória foi promovida pela administração de cloridrato de tramadol¹⁹ na dose de 2,0 mg/Kg , via subcutânea, a cada 12 horas, durante cinco dias.

¹⁵ Vicryl – Ethicon Marca de Indústria & Comércio

¹⁶ Vicryl - Ethicon Marca de Indústria & Comércio

¹⁷ Nylon – Brasuture Indústria e Comércio de Importação e Exportação Ltda.

¹⁸ Riodeine tópico – Indústria Farmacêutica Rioquímica Ltda

¹⁹ Tramadon – Cristália – Produtos Químicos Farmacêuticos Ltda

A terapia antibiótica foi realizada pela administração de cefalexina²⁰ na dose de 30 mg/Kg, via oral, a cada 12 horas, durante 10 dias.

Os pontos de pele foram retirados no décimo dia após o procedimento cirúrgico.

3.2.6. Avaliação Radiográfica

O exame radiográfico foi realizado nos oito cães nas projeções médio-lateral e craniocaudal no pré-operatório, no pós-operatório imediato e aos 30, 60, 90 e 120 dias após o procedimento cirúrgico. Posicionou-se a ampola a 100cm da região a ser radiografada, empregando-se de 40 a 50Kv e 200mA por um tempo de exposição de 0,02 segundos. A projeção médio-lateral centrou-se no epicôndilo medial do fêmur e os côndilos lateral e medial do fêmur mantidos sobrepostos. A projeção craniocaudal centrou-se no terço médio do ligamento patelar sendo a patela posicionada no centro do sulco troclear femoral. Em ambos os casos o feixe de radiação foi alinhado para incluir a articulação do tarso. Na avaliação pré-operatória, ambos os joelhos foram radiografados. Durante o período pós-operatório somente o joelho direito foi radiografado.

As imagens radiográficas foram avaliadas quanto à presença ou não de alterações articulares e periarticulares relacionadas a doença articular degenerativa secundária. As características observadas ao exame radiográfico foram classificadas por meio de um sistema de pontuação utilizado por VASSEUR & BERRY (1992), o qual divide a articulação em compartimentos (Tabela 1). A cada região anatômica analisada foi designado um valor dependendo da severidade das alterações, sendo a pontuação totalizada chegando-se a um número que representasse o grau de doença articular degenerativa (DAD) do joelho. Os valores determinados foram 0 (ausente), 1 (discreto), (2) moderado, 3 (severo).

²⁰ Celesporin – Ouro Fino Saúde Animal Ltda.

Tabela 1. Compartimentos articulares do joelho direito submetidos à avaliação radiográfica das alterações articulares, relacionadas à doença articular degenerativa secundária, utilizando-se o sistema de pontuação descrito por VASSEUR & BERRY (1992). Jaboticabal 2007

Compartimentos Articulares do Joelho	Descrição das Alterações
Femoropatelar	Osteófito patelar apical ou basilar Osteófito na crista troclear femoral Entesiopatia patelar cranial apical Lise supratroclear femoral
Femorotibial Lateral	Osteófito periarticular femoral e tibial Osteófito fabelar lateral Esclerose subcondral femoral e tibial Remodelamento condilar femoral e tibial
Femorotibial Medial	Osteófito periarticular femoral e tibial Osteófito fabelar medial Esclerose subcondral femoral e tibial Remodelamento condilar femoral e tibial
Femorotibial Central	Osteófito condilar tibial cranial e caudal Alteração na incisura intercondilar Mineralização intra-articular Mineralização de meniscos * Efusão articular ** DCT

* Alteração relacionada a todos os compartimentos articulares.

** Deslocamento cranial da tibia em relação ao fêmur

3.3. Análise Estatística

A análise estatística dos dados não paramétricos foi realizada pelo teste de Kruskal-Wallis e as comparações múltiplas duas a duas pelo teste de Dunn. Todos os testes foram realizados valendo-se do nível de significância de 5% de probabilidade. Foram feitas também, quando necessárias, avaliações descritivas para correlacionarmos os resultados.

3.4. Resultados

3.4.1 Avaliação Radiográfica

Os exames radiográficos das articulações do joelho dos cães no período pré-operatório não revelaram anormalidade tanto no joelho operado (direito) quanto no contralateral que impedisse a inclusão dos mesmos no projeto.

O animal n^o1 apresentou, já no exame pré-operatório, um grau discreto de esclerose subcondral femoral e tibial e que se manteve igual nas demais avaliações radiográficas. Aos 90 e 120 dias observou-se o aparecimento de osteófito patelar basilar de grau discreto além de uma reação periosteal também discreta nas inserções tibial e femoral do ligamento colateral lateral. A efusão articular foi considerada de grau moderado aos 30 dias, passando à discreta aos 90 dias e não sendo mais observada aos 120 dias. Não houve evidências da formação de osteófitos nos sesamóides. O deslocamento cranial da tíbia em relação ao fêmur foi classificado radiograficamente como discreto em relação ao exame pré-operatório e manteve-se igual nos quatro momentos de avaliação.

Na avaliação radiográfica do cão n^o2, aos 60 dias, pode-se notar a presença de osteófito patelar basilar classificado como discreto que se manteve presente aos 90 e

120 dias com as mesmas características. Mesmo fato ocorreu na porção proximal da crista troclear, que apresentou formação de osteófito discreto aos 60, 90 e 120 dias. Observou-se ainda, aos 60 dias, uma reação periosteal discreta na borda periarticular do côndilo tibial medial, região de inserção do ligamento colateral medial, que se manteve presente nas avaliações subseqüentes, aos 90 e 120 dias. A presença de efusão articular foi classificada como moderada aos 30 dias, discreta aos 60 e 90 dias e ausente aos 120 dias. Não foi evidenciado deslocamento cranial da tibia nos períodos avaliados (Figura 1).

No cão n°3 não foram observadas alterações nos compartimentos articulares avaliados em relação à osteofitoses, escleroses, remodelamentos, mineralizações ou entesiotopias, permanecendo com as mesmas características radiográficas que no pré-operatório. O grau de efusão articular foi considerado moderado aos 30 dias, discreto aos 60 e 90 dias e ausente aos 120 dias. Neste animal evidenciou-se deslocamento cranial da tibia em relação ao fêmur aos 30 dias considerado moderado, mantendo-se nesse grau nas avaliações radiográficas aos 60, 90 e 120 dias.

No cão n° 4, pode-se observar ao exame radiográfico esclerose subcondral discreta na tibia e presença de osteófitos na crista troclear do fêmur aos 30, 60, 90 e 120 dias e na patela aos 90 e 120 dias. Na região intercondilóide cranial da tibia, margem caudal do platô tibial e periarticular nos côndilos tibiais e femorais também foram observadas reações periosteais que evoluíram para osteófitos, na articulação femorotibial lateral elas iniciaram-se aos 30 dias e na femorotibial medial aos 60 dias. Na porção lateral do côndilo tibial lateral, foram considerados já como moderados aos 90 e 120 dias e na porção caudal da tibia eles apresentaram, aos 120 dias, um processo de remodelamento. Foi visto também neste animal aos 30 dias, um fragmento radiopaco na região central do coxim adiposo infrapatelar que se manteve presente aos 90 e 120 dias. A efusão articular evidenciada foi considerada moderada, iniciando na avaliação aos 30 dias e perdurando até os 120 dias. Não foi observado deslocamento cranial da tibia em relação ao fêmur neste cão comparando-se com a avaliação radiográfica pré-operatória

O cão n° 5 apresentou ao exame radiográfico discreta esclerose subcondral no pré-operatório que foi observada em todas as demais avaliações. Foram evidenciadas reações periosteais discretas na articulação femorotibial lateral aos 120 dias. A efusão articular apresentou grau moderado aos 30, 60, 90 e 120 dias, sendo o deslocamento cranial da tíbia considerado discreto em todos os períodos em relação ao exame radiográfico comparativo do pré-operatório. Nesse cão pode-se observar o posicionamento do parafuso de interferência mais proximal que nos demais cães operados e ainda, aos 90 e 120 dias, a presença de fragmento radiopaco na região central da tíbia e intercondilar do fêmur que, nas avaliações anteriores de 30 e 60 dias, apresentou-se, pela visibilização radiográfica, junto ao platô tibial.

No cão n° 6 também se observou grau discreto de esclerose subcondral na tíbia no pré-operatório e demais períodos. Os osteófitos evidenciados foram considerados discretos e apareceram na região basilar da patela e borda caudal do platô tibial aos 90 e 120 dias. A efusão articular iniciou-se com grau moderado na visibilização radiográfica aos 30 dias e manteve-se como discreta nas avaliações subseqüentes. O deslocamento cranial da tíbia foi classificado como discreto na imagem radiográfica aos 30 dias, e moderado aos 60, 90 e 120 dias.

No cão n°7 foram observadas reações periosteais e osteófitos na região periarticular dos côndilos femorais e tibiais tanto mediais quanto laterais, e na porção caudal do platô tibial. Estas alterações foram classificadas como discretas no exame radiográfico aos 60 dias, tornando-se moderadas aos 90 e 120 dias. A efusão articular foi evidenciada aos 30 dias e classificada como moderada, sendo nos demais períodos considerada discreta. Neste animal, não foi observado deslocamento cranial da tíbia em relação ao fêmur quando comparado com a avaliação radiográfica pré-operatória (Figura 3).

No cão n° 8 foram observadas as mesmas alterações de reação periosteal seguida da formação de osteófitos descritas no cão n°7, entretanto, aos 120 dias, estes osteófitos já foram classificados como moderados. Na região apical e basilar da patela e na fabela lateral foram observados osteófitos discretos aos 90 e 120 dias. Foi evidenciada também osteofitose discreta, aos 30 dias, na crista troclear do fêmur, que

tornou-se moderada ao exame radiográfico aos 120 dias (Figura 2). A efusão articular observada aos 30, 60, 90 e 120 dias foi considerada de grau discreto. Neste cão também não foi evidenciado deslocamento cranial da tíbia em relação ao fêmur nos diferentes períodos de avaliação radiográfica.

Pela análise estatística, as pontuações referentes ao grau de DAD dos joelhos foram significativamente maiores ($p < 0,05$) que as pré-operatórias somente para os períodos de 90 e 120 dias. Nas demais avaliações foram observadas diferenças, porém não significativas ($p > 0,05$).

Os parafusos de interferência foram observados, pelo exame radiográfico no pós-operatório imediato, fixados em congruência com os blocos ósseos nos cães n^o 2, 3, 4, 6, 7, 8. No cão n^o 1, o posicionamento dos parafusos de interferência no túnel tibial foi observado um pouco mais avançado do que o necessário, com a rosca em contato com a parte ligamentar do enxerto. Durante todos os períodos de avaliações, não foi evidenciada qualquer reação indesejada promovida pelos parafusos de interferência.

Aos 90 dias, não foi possível identificar nos cães, pelo exame radiográfico, os blocos ósseos do enxerto nos túneis tibial e femoral. Na maioria dos cães, este fato já ocorrera aos 60 dias.

Na avaliação radiográfica pré-operatória e pós-operatória imediata, em nenhum dos cães foi evidenciado deslocamento cranial da tíbia em relação ao fêmur. Observou-se também, osteoporose (desmineralização) transitória aos 30 dias de maneira geral, nos exames radiográficos de todos os cães. Na avaliação subsequente aos 60 dias, evidenciou-se uma suposta “remineralização”.

A alteração diferenciada que se pode observar tanto na projeção craniocaudal quanto na médio-lateral nos cães n^o 4 e 7 (Figura 3) de maneira semelhante foi uma reação periosteal importante caracterizada pela presença de pontos radiopacos próximos à cortical medial na região proximal da tíbia.

As pontuações individuais obtidas na avaliação radiográfica do joelho nos períodos pré-operatório, pós-operatório imediato, 30, 60, 90 e 120 dias dos cães dos grupos A e B, e o grau de doença articular degenerativa (DAD) dos joelhos estão representadas na Tabela 2, 3, 4, 5, 6, 7, 8, 9 e 10.

Tabela 2. Valores obtidos pelo cão nº1 com base na pontuação(***) estabelecida para a avaliação radiográfica das alterações nos compartimentos articulares do joelho, pelo sistema de pontuação utilizado por VASSEUR & BERRY (1992), nos períodos pré-operatório, pós-operatório imediato, 30, 60, 90 e 120 dias, após substituição do LCCr por enxerto alógeno de OLO conservado em glicerina. Jaboticabal 2007.

Avaliação Radiográfica		Pontuações					
Compartimentos Articulares	Descrição das Alterações	Período de Avaliação (dias)					
		Pré	Pi	30	60	90	120
Femoropatelar	Osteófito patelar apical ou basilar	0	0	0	0	1	1
	Osteófito na crista troclear femoral	0	0	0	0	0	0
	Entesiopatia patelar cranial apical	0	0	0	0	0	0
	Lise supratroclear femoral	0	0	0	0	0	0
Femorotibial Lateral	Osteófito periarticular femoral e tibial	0	0	0	0	0	0
	Osteófito fabelar lateral	0	0	0	0	0	0
	Esclerose subcondral femoral e tibial	1	1	1	1	1	1
	Remodelamento condilar femoral e tibial	0	0	0	0	0	0
Femorotibial Medial	Osteófito periarticular femoral e tibial	0	0	0	0	0	0
	Osteófito fabelar medial	0	0	0	0	0	0
	Esclerose subcondral femoral e tibial	1	1	1	1	1	1
	Remodelamento condilar femoral e tibial	0	0	0	0	0	0
Femorotibial Central	Osteófito condilar tibial cranial e caudal	0	0	0	0	0	0
	Mineralização intra-articular	0	0	0	0	0	0
	Mineralização de meniscos	0	0	0	0	0	0
	* Efusão articular	0	0	1	1	1	1
	** DCT	0	0	1	1	1	1

Pré: período pré-operatório; **Pi:** pós-operatório imediato; *: Alteração relacionada a todos os compartimentos articulares; **: Deslocamento cranial da tibia em relação ao fêmur. (***) Sistema de pontuação referente ao grau de DAD (VASSEUR & BERRY,1992): (0) ausente, (1) discreto, (2) moderado, (3) severo.

Tabela 3. Valores obtidos pelo cão n°2 com base na pontuação(***) estabelecida para a avaliação radiográfica das alterações nos compartimentos articulares do joelho, pelo sistema de pontuação utilizado por VASSEUR & BERRY (1992), nos períodos pré-operatório, pós-operatório imediato, 30, 60, 90 e 120 dias, após substituição do LCCr por enxerto alógeno de OLO conservado em glicerina. Jaboticabal 2007.

Compartimentos Articulares		Descrição das Alterações	Pontuações					
			Período de Avaliação (dias)					
			Pré	Pi	30	60	90	120
Femoropatelar	Osteófito patelar apical ou basilar		0	0	0	1	1	1
	Osteófito na crista troclear femoral		0	0	0	1	1	1
	Entesiopatia patelar cranial apical		0	0	0	0	0	0
	Lise supratroclear femoral		0	0	0	0	0	0
Femorotibial Lateral	Osteófito periarticular femoral e tibial		0	0	0	0	0	0
	Osteófito fabelar lateral		0	0	0	0	0	0
	Esclerose subcondral femoral e tibial		0	0	0	0	0	0
	Remodelamento condilar femoral e tibial		0	0	0	0	0	0
Femorotibial Medial	Osteófito periarticular femoral e tibial		0	0	0	1	1	1
	Osteófito fabelar medial		0	0	0	0	0	0
	Esclerose subcondral femoral e tibial		0	0	0	0	0	0
	Remodelamento condilar femoral e tibial		0	0	0	0	0	0
Femorotibial Central	Osteófito condilar tibial cranial e caudal		0	0	0	0	0	0
	Mineralização intra-articular		0	0	0	0	0	0
	Mineralização de meniscos		0	0	0	0	0	0
	* Efusão articular		0	0	2	1	1	0
	** DCT		0	0	0	0	0	0

Pré: período pré-operatório; **Pi:** pós-operatório imediato; *: Alteração relacionada a todos os compartimentos articulares; **: Deslocamento cranial da tibia em relação ao fêmur. (***) Sistema de pontuação referente ao grau de DAD (VASSEUR & BERRY,1992): (0) ausente, (1) discreto, (2) moderado, (3) severo.

Tabela 4. Valores obtidos pelo cão n°3 com base na pontuação(***) estabelecida para a avaliação radiográfica das alterações nos compartimentos articulares do joelho, pelo sistema de pontuação utilizado por VASSEUR & BERRY (1992), nos períodos pré-operatório, pós-operatório imediato, 30, 60, 90 e 120 dias, após substituição do LCCr por enxerto alógeno de OLO conservado em glicerina. Jaboticabal 2007.

Avaliação Radiográfica		Pontuações					
Compartimentos Articulares	Descrição das Alterações	Período de Avaliação (dias)					
		Pré	Pi	30	60	90	120
Femoropatelar	Osteófito patelar apical ou basilar	0	0	0	0	0	0
	Osteófito na crista troclear femoral	0	0	0	0	0	0
	Entesiopatia patelar cranial apical	0	0	0	0	0	0
	Lise supratroclear femoral	0	0	0	0	0	0
Femorotibial Lateral	Osteófito periarticular femoral e tibial	0	0	0	0	0	0
	Osteófito fabelar lateral	0	0	0	0	0	0
	Esclerose subcondral femoral e tibial	0	0	0	0	0	0
	Remodelamento condilar femoral e tibial	0	0	0	0	0	0
Femorotibial Medial	Osteófito periarticular femoral e tibial	0	0	0	0	0	0
	Osteófito fabelar medial	0	0	0	0	0	0
	Esclerose subcondral femoral e tibial	0	0	0	0	0	0
	Remodelamento condilar femoral e tibial	0	0	0	0	0	0
Femorotibial Central	Osteófito condilar tibial cranial e caudal	0	0	0	0	0	0
	Mineralização intra-articular	0	0	0	0	0	0
	Mineralização de meniscos	0	0	0	0	0	0
	* Efusão articular	0	0	2	1	1	0
	** DCT	0	0	2	2	2	2

Pré: período pré-operatório; **Pi:** pós-operatório imediato; *: Alteração relacionada a todos os compartimentos articulares; **: Deslocamento cranial da tibia em relação ao fêmur. (***) Sistema de pontuação referente ao grau de DAD (VASSEUR & BERRY,1992): (0) ausente, (1) discreto, (2) moderado, (3) severo.

Tabela 5. Valores obtidos pelo cão n°4 com base na pontuação(***) estabelecida para a avaliação radiográfica das alterações nos compartimentos articulares do joelho, pelo sistema de pontuação utilizado por VASSEUR & BERRY (1992), nos períodos pré-operatório, pós-operatório imediato, 30, 60, 90 e 120 dias, após substituição do LCCr por enxerto alógeno de OLO conservado em glicerina. Jaboticabal 2007.

Compartimentos Articulares		Descrição das Alterações	Pontuações					
			Período de Avaliação (dias)					
			Pré	Pi	30	60	90	120
Femoropatelar	Osteófito patelar apical ou basilar		0	0	0	0	1	1
	Osteófito na crista troclear femoral		0	0	1	1	1	1
	Entesiopatia patelar cranial apical		0	0	0	0	0	0
	Lise supratroclear femoral		0	0	0	0	0	0
Femorotibial Lateral	Osteófito periarticular femoral e tibial		0	0	1	1	2	2
	Osteófito fabelar lateral		0	0	0	0	0	0
	Esclerose subcondral femoral e tibial		0	0	1	1	1	1
	Remodelamento condilar femoral e tibial		0	0	0	0	0	0
Femorotibial Medial	Osteófito periarticular femoral e tibial		0	0	0	1	1	1
	Osteófito fabelar medial		0	0	0	0	0	0
	Esclerose subcondral femoral e tibial		0	0	1	1	1	1
	Remodelamento condilar femoral e tibial		0	0	0	0	0	0
Femorotibial Central	Osteófito condilar tibial cranial e caudal		0	0	0	1	1	1
	Mineralização intra-articular		0	0	1	1	1	1
	Mineralização de meniscos		0	0	0	0	0	0
	* Efusão articular		0	0	2	2	2	2
	** DCT		0	0	0	0	0	0

Pré: período pré-operatório; **Pi:** pós-operatório imediato; *: Alteração relacionada a todos os compartimentos articulares; **: Deslocamento cranial da tibia em relação ao fêmur. (***) Sistema de pontuação referente ao grau de DAD (VASSEUR & BERRY,1992): (0) ausente, (1) discreto, (2) moderado, (3) severo.

Tabela 6. Valores obtidos pelo cão n°5 com base na pontuação(***) estabelecida para a avaliação radiográfica das alterações nos compartimentos articulares do joelho, pelo sistema de pontuação utilizado por VASSEUR & BERRY (1992), nos períodos pré-operatório, pós-operatório imediato, 30, 60, 90 e 120 dias, após substituição do LCCr por enxerto alógeno de OLO conservado em glicerina. Jaboticabal 2007.

Avaliação Radiográfica		Pontuações					
Compartimentos Articulares	Descrição das Alterações	Período de Avaliação (dias)					
		Pré	Pi	30	60	90	120
Femoropatelar	Osteófito patelar apical ou basilar	0	0	0	0	0	0
	Osteófito na crista troclear femoral	0	0	0	0	0	0
	Entesioptia patelar cranial apical	0	0	0	0	0	0
	Lise supratroclear femoral	0	0	0	0	0	0
Femorotibial Lateral	Osteófito periarticular femoral e tibial	0	0	0	0	0	1
	Osteófito fabelar lateral	0	0	0	0	0	0
	Esclerose subcondral femoral e tibial	1	1	1	1	1	1
	Remodelamento condilar femoral e tibial	0	0	0	0	0	0
Femorotibial Medial	Osteófito periarticular femoral e tibial	0	0	0	0	0	0
	Osteófito fabelar medial	0	0	0	0	0	0
	Esclerose subcondral femoral e tibial	1	1	1	1	1	1
	Remodelamento condilar femoral e tibial	0	0	0	0	0	0
Femorotibial Central	Osteófito condilar tibial cranial e caudal	0	0	0	0	0	0
	Mineralização intra-articular	0	0	0	0	3	3
	Mineralização de meniscos	0	0	0	0	0	0
	* Efusão articular	0	0	2	2	2	2
	** DCT	0	0	1	1	1	1

Pré: período pré-operatório; **Pi:** pós-operatório imediato; *: Alteração relacionada a todos os compartimentos articulares; **: Deslocamento cranial da tibia em relação ao fêmur. (***) Sistema de pontuação referente ao grau de DAD (VASSEUR & BERRY,1992): (0) ausente, (1) discreto, (2) moderado, (3) severo.

Tabela 7. Valores obtidos pelo cão n°6 com base na pontuação(***) estabelecida para a avaliação radiográfica das alterações nos compartimentos articulares do joelho, pelo sistema de pontuação utilizado por VASSEUR & BERRY (1992), nos períodos pré-operatório, pós-operatório imediato, 30, 60, 90 e 120 dias, após substituição do LCCr por enxerto alógeno de OLO conservado em glicerina. Jaboticabal 2007.

Compartimentos Articulares		Descrição das Alterações	Pontuações					
			Período de Avaliação (dias)					
			Pré	Pi	30	60	90	120
Femoropatelar	Osteófito patelar apical ou basilar		0	0	0	0	1	1
	Osteófito na crista troclear femoral		0	0	0	0	0	0
	Entesioptia patelar cranial apical		0	0	0	0	0	0
	Lise supratroclear femoral		0	0	0	0	0	0
Femorotibial Lateral	Osteófito periarticular femoral e tibial		0	0	0	0	0	0
	Osteófito fabelar lateral		0	0	0	0	0	0
	Esclerose subcondral femoral e tibial		1	1	1	1	1	1
	Remodelamento condilar femoral e tibial		0	0	0	0	0	0
Femorotibial Medial	Osteófito periarticular femoral e tibial		0	0	0	0	0	0
	Osteófito fabelar medial		0	0	0	0	0	0
	Esclerose subcondral femoral e tibial		1	1	1	1	1	1
	Remodelamento condilar femoral e tibial		0	0	0	0	0	0
Femorotibial Central	Osteófito condilar tibial cranial e caudal		0	0	0	0	0	0
	Mineralização intra-articular		0	0	0	0	0	0
	Mineralização de meniscos		0	0	0	0	0	0
	* Efusão articular		0	0	2	1	1	1
	** DCT		0	0	1	2	2	2

Pré: período pré-operatório; **Pi:** pós-operatório imediato; *: Alteração relacionada a todos os compartimentos articulares; **: Deslocamento cranial da tibia em relação ao fêmur. (***) Sistema de pontuação referente ao grau de DAD (VASSEUR & BERRY,1992): (0) ausente, (1) discreto, (2) moderado, (3) severo.

Tabela 8. Valores obtidos pelo cão n°7 com base na pontuação(***) estabelecida para a avaliação radiográfica das alterações nos compartimentos articulares do joelho, pelo sistema de pontuação utilizado por VASSEUR & BERRY (1992), nos períodos pré-operatório, pós-operatório imediato, 30, 60, 90 e 120 dias, após substituição do LCCr por enxerto alógeno de OLO conservado em glicerina. Jaboticabal 2007.

Avaliação Radiográfica		Pontuações					
Compartimentos Articulares	Descrição das Alterações	Período de Avaliação (dias)					
		Pré	Pi	30	60	90	120
Femoropatelar	Osteófito patelar apical ou basilar	0	0	0	0	0	0
	Osteófito na crista troclear femoral	0	0	0	0	0	0
	Entesiopatia patelar cranial apical	0	0	0	0	0	0
	Lise supratroclear femoral	0	0	0	0	0	0
Femorotibial Lateral	Osteófito periarticular femoral e tibial	0	0	0	1	2	2
	Osteófito fabelar lateral	0	0	0	0	0	0
	Esclerose subcondral femoral e tibial	0	0	1	1	1	1
	Remodelamento condilar femoral e tibial	0	0	0	0	0	0
Femorotibial Medial	Osteófito periarticular femoral e tibial	0	0	0	1	1	1
	Osteófito fabelar medial	0	0	0	0	0	0
	Esclerose subcondral femoral e tibial	0	0	0	0	0	0
	Remodelamento condilar femoral e tibial	0	0	0	0	0	0
Femorotibial Central	Osteófito condilar tibial cranial e caudal	0	0	0	1	1	1
	Mineralização intra-articular	0	0	0	0	0	0
	Mineralização de meniscos	0	0	0	0	0	0
	* Efusão articular	0	0	2	1	1	1
	** DCT	0	0	0	0	0	0

Pré: período pré-operatório; **Pi:** pós-operatório imediato; *: Alteração relacionada a todos os compartimentos articulares; **: Deslocamento cranial da tibia em relação ao fêmur. (***) Sistema de pontuação referente ao grau de DAD (VASSEUR & BERRY,1992): (0) ausente, (1) discreto, (2) moderado, (3) severo.

Tabela 9. Valores obtidos pelo cão n°8 com base na pontuação(***) estabelecida para a avaliação radiográfica das alterações nos compartimentos articulares do joelho, pelo sistema de pontuação utilizado por VASSEUR & BERRY (1992), nos períodos pré-operatório, pós-operatório imediato, 30, 60, 90 e 120 dias, após substituição do LCCr por enxerto alógeno de OLO conservado em glicerina. Jaboticabal 2007.

Compartimentos Articulares		Descrição das Alterações	Pontuações					
			Período de Avaliação (dias)					
			Pré	Pi	30	60	90	120
Femoropatelar	Osteófito patelar apical ou basilar		0	0	0	0	1	1
	Osteófito na crista troclear femoral		0	0	1	1	1	2
	Entesiopatia patelar cranial apical		0	0	0	0	0	0
	Lise supratroclear femoral		0	0	0	0	0	0
Femorotibial Lateral	Osteófito periarticular femoral e tibial		0	0	0	1	1	2
	Osteófito fabelar lateral		0	0	0	0	1	1
	Esclerose subcondral femoral e tibial		1	1	1	1	1	2
	Remodelamento condilar femoral e tibial		0	0	0	0	0	0
Femorotibial Medial	Osteófito periarticular femoral e tibial		0	0	0	1	1	2
	Osteófito fabelar medial		0	0	0	0	0	0
	Esclerose subcondral femoral e tibial		0	0	0	0	0	0
	Remodelamento condilar femoral e tibial		0	0	0	0	0	0
Femorotibial Central	Osteófito condilar tibial cranial e caudal		0	0	0	1	1	2
	Mineralização intra-articular		0	0	0	0	0	0
	Mineralização de meniscos		0	0	0	0	0	0
	* Efusão articular		0	0	1	1	1	1
	** DCT		0	0	0	0	0	0

Pré: período pré-operatório; **Pi:** pós-operatório imediato; *: Alteração relacionada a todos os compartimentos articulares; **: Deslocamento cranial da tibia em relação ao fêmur. (***) Sistema de pontuação referente ao grau de DAD (VASSEUR & BERRY,1992): (0) ausente, (1) discreto, (2) moderado, (3) severo.

Tabela 10. Grau de doença articular degenerativa (DAD) obtido pelos oito cães com base na pontuação(***) estabelecida para a avaliação radiográfica das alterações nos compartimentos articulares do joelho, pelo sistema de pontuação utilizado por VASSEUR & BERRY (1992), nos períodos pré-operatório, pós-operatório imediato, 30, 60, 90 e 120 dias, após substituição do LCCr por enxerto alógeno de OLO conservado em glicerina. Jaboticabal 2007.

Avaliação Radiográfica	
Períodos de Avaliação	Grau de DAD *
Pré-operatório	7 a
Pós-operatório imediato	7 a
30 dias	14 ab
60 dias	25 ab
90 dias	35 b
120 dias	41 b

*: médias seguidas de letras iguais na coluna, não diferem estatisticamente entre si à 5% de significância ($p>0,05$).

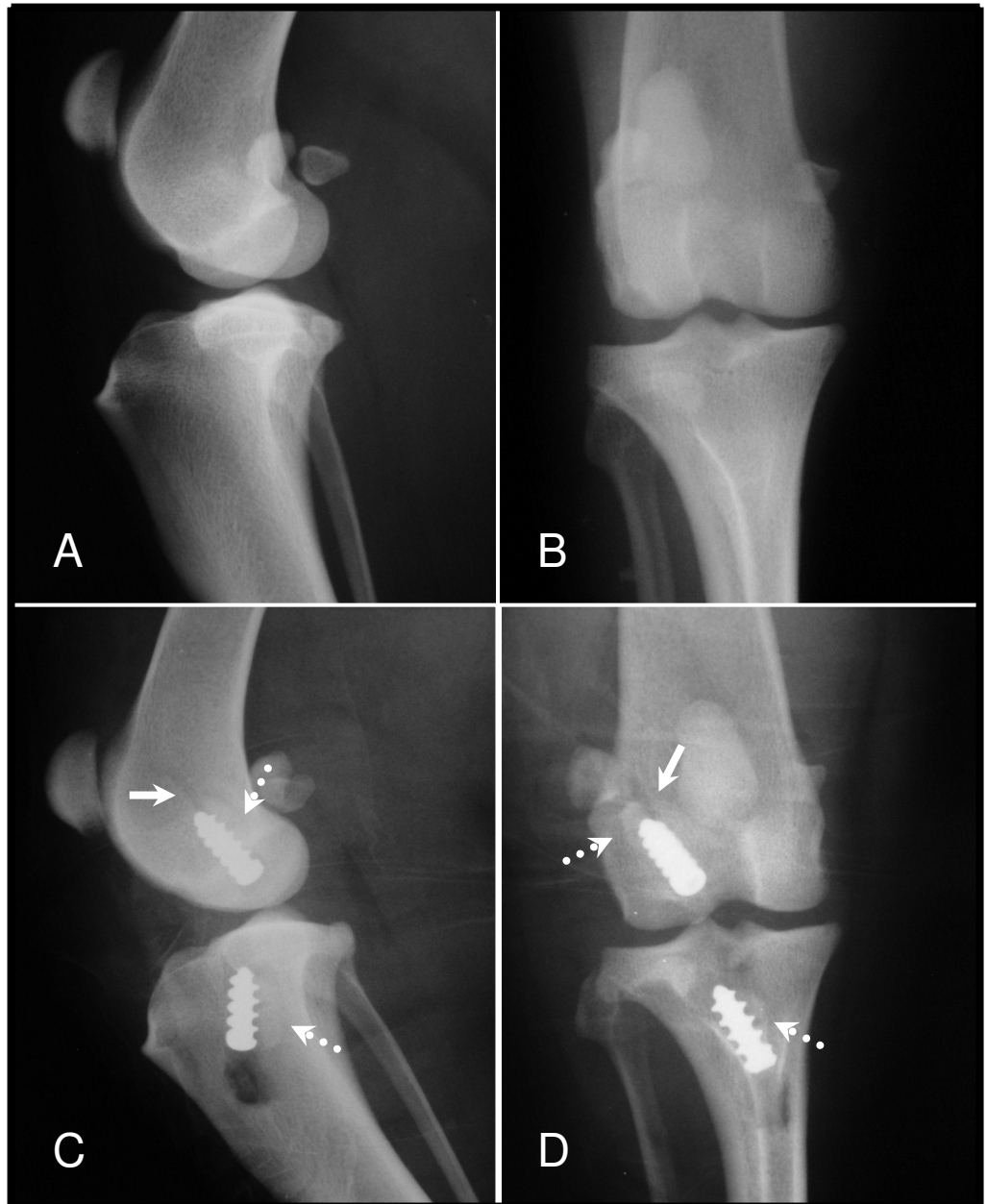


Figura 1. Imagens radiográficas do cão n^o2 no pós-operatório imediato da substituição do LCCr pelo enxerto alógeno de OLO e fixação dos parafusos de interferência. (A) e (B): Projeções médio-lateral e craniocaudal, respectivamente, do joelho direito no período pré-operatório sem alterações patológicas. (C) e (D) Projeção médio-lateral e craniocaudal, respectivamente, do joelho direito no pós-operatório imediato. Posicionamento correto dos blocos ósseos do enxerto (setas pontilhadas) em congruência com os parafusos de interferência dentro dos túneis. Dorsalmente ao parafuso femoral, pode-se evidenciar um estreito túnel (setas cheias) criado pela passagem do pino guia durante o procedimento cirúrgico.

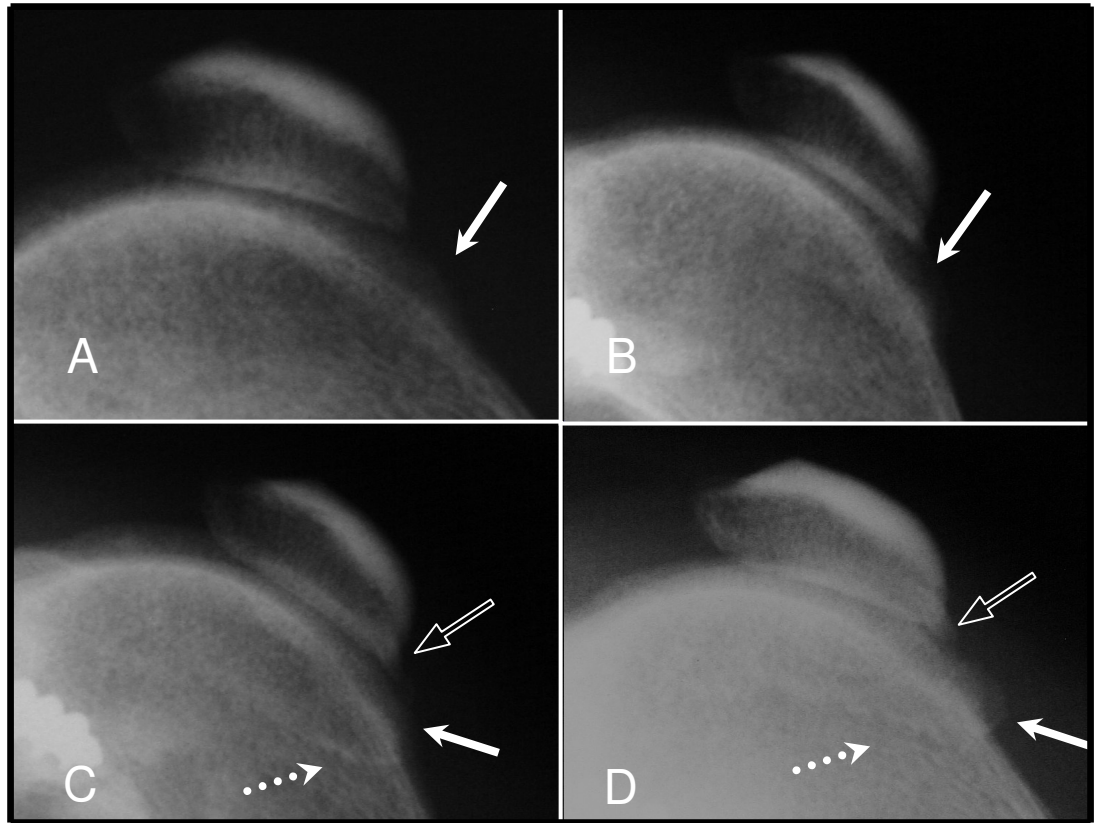


Figura 2. Imagens radiográficas na projeção médio-lateral em aproximação do joelho direito do cão nº8 após substituição do LCCr por enxerto alógeno de OLO . Aos 30 dias (A), observa-se uma irregularidade discreta na crista troclear do fêmur (seta cheia) que se intensifica aos 60 dias (B). Aos 90 dias (C), há uma linha radiopaca mais evidente próxima à tróclea femoral (seta pontilhada) e na região apical da patela observa-se uma proliferação óssea (seta vazada) sugestiva de um osteófto. Aos 120 dias (D), há aumento na radiopacidade desta irregularidade na crista troclear (seta cheia) e da proliferação óssea na patela (seta vazada), caracterizando uma osteofitose.

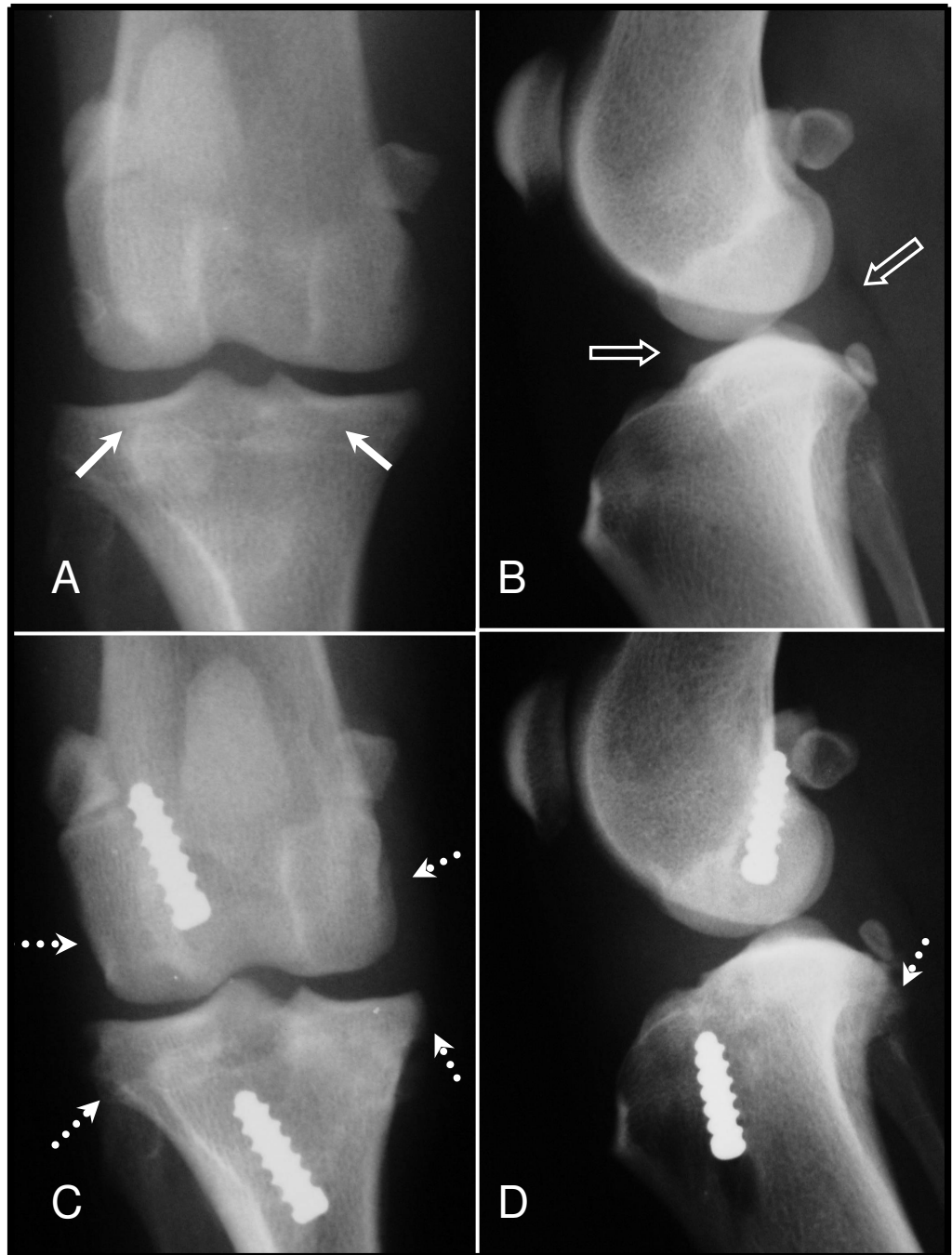


Figura 3. Imagens radiográficas nas projeções médio-lateral e craniocaudal do cão n°7 após substituição do LCCr por enxerto alógeno de OLO. Aos 30 dias (A e B) observa-se esclerose subcondral discreta nos côndilos tibiais (seta cheia) e uma efusão articular moderada (seta vazada). Aos 60 dias (C e D), já é possível evidenciar reações periosteais na região dos côndilos femorais e tibiais (setas pontilhadas). Não se observa deslocamento cranial da tíbia em relação ao fêmur em B e D.

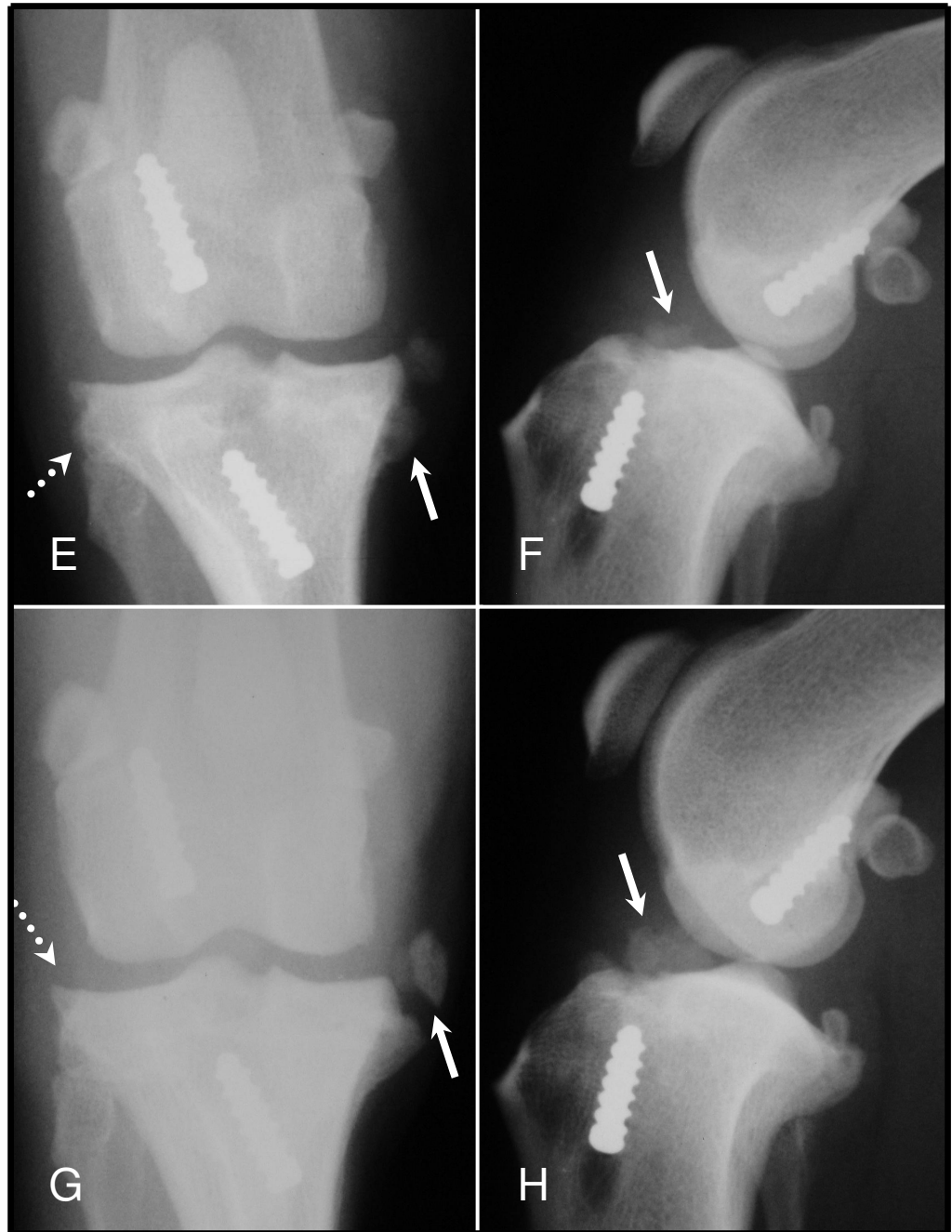


Figura 3 (cont.). Aos 90 dias (E e F), observa-se um aumento na intensidade dessas reações periosteais, principalmente na região proximal medial (seta cheia) e lateral (seta pontilhada) da tíbia. Aos 120 dias (G e H) a reação periosteal mais intensa na cortical medial proximal da tíbia apresentando-se como uma estrutura livre radiopaca (seta cheia). Na projeção cranio-caudal esta estrutura radiopaca apresenta-se deslocada medialmente (seta cheia), já na projeção médio-lateral, essa radiopacidade apresenta-se deslocada mais cranialmente à tíbia (seta cheia).

3.5. Discussão

Segundo VASSEUR & BERRY (1992), o exame radiográfico tem sido amplamente utilizado para a documentação da DAD secundária à instabilidade articular, pois o verdadeiro teste para os procedimentos cirúrgicos que visam recuperar a função articular do joelho é sua habilidade em manter a biologia normal da articulação, ou seja, prevenir ou protelar a progressão da DAD.

As projeções radiográficas médio-lateral e craniocaudal do joelho são utilizadas freqüentemente para se excluir outras anormalidades ósseas e avaliar o grau de osteoartrite, cuja utilização é de grande ajuda na escolha do tratamento adequado, como relatam ELKINS et al. (1991). Neste experimento, elas foram capazes de fornecer informações importantes sobre o comprometimento da articulação e para avaliar a evolução dessas alterações.

Os achados radiográficos referentes à efusão articular evidenciados neste estudo indicaram que ela esteve presente em quatro cães com grau discreto e em dois como moderado até 120 dias do pós-operatório. SELMI (2002) relatou resultados semelhantes em que os cães ainda apresentavam efusão articular aos 180 dias após o procedimento cirúrgico de estabilização intracapsular com retalho de fásia lata. BUQUERA (2004) observou que, na última avaliação efetuada aos 360 dias do pós-operatório em cães submetidos a estabilização extracapsular com fásia lata, era radiograficamente evidente, em todos eles, a efusão articular. Segundo INNES et al. (2004), a presença da efusão deve ser vista com cautela principalmente nos procedimentos intracapsulares, uma vez que altera a anatomia femorotibial cranial e a conformação do coxim adiposo infrapatelar no joelho, não sendo muito claro o comportamento desse efeito ao exame radiográfico; além disso, as proliferações sinoviais podem aderir ao enxerto e prejudicar ainda mais a interpretação.

O deslocamento cranial da tibia, mesmo não evidenciado em qualquer dos cães no período pré-operatório e pós-operatório imediato, fora observado em quatro deles aos 30, 60, 90 e 120 dias, dois apresentando grau moderado e dois discreto, sugerindo

uma possível instabilidade craniocaudal da tíbia em relação ao fêmur nesses animais. BUQUERA et al. (2002a) também observaram subluxação cranial da tíbia em dois cães submetidos à estabilização extracapsular com fio de poliéster trançado.

Segundo BENNETT et al. (1988), ELKINS et al. (1991) e WHITNEY (2003), a esclerose óssea subcondral pode ser evidenciada como alteração radiográfica, ao longo do tempo, em cães com RLCCr. Entre os seis cães que apresentaram esclerose subcondral discreta nos côndilos tibiais dos 30 aos 120 dias de avaliação, quatro deles já manifestaram essa alteração no pré-operatório, possivelmente por serem os cães com maior idade. VASSEUR & BERRY (1992), em estudo sobre a progressão da osteoartrite em cães após reconstrução intra-articular do LCCr, relataram a presença de esclerose subcondral abaixo das superfícies medial e lateral da tíbia em quatro cães, porém, sem especificar o período de avaliação.

Para HEFRON & CAMPBELL (1979) a formação de osteófitos é consequência da instabilidade articular do joelho, porém eles não encontraram uma correlação direta entre o grau de instabilidade articular e a proporção de osteófitos formados após o tratamento. Alguns resultados observados neste estudo corroboram em parte com esse relatado, pois os dois animais que apresentaram maior grau de deslocamento cranial da tíbia, sugerindo a presença de uma instabilidade articular, foram os que apresentaram menos alterações secundárias ao longo do experimento. Além disso, um destes cães não apresentou osteófitos até os 120 dias do pós-operatório. Dois cães avaliados radiograficamente como normais no deslocamento cranial da tíbia em relação ao fêmur foram aqueles que apresentaram osteófitos de maior pontuação aos 120 dias. Uma possível resposta para o fato seria que a maior estabilidade do joelho propiciou aos cães um melhor apoio e utilização do membro e, conseqüentemente, acabavam gerando maior estresse sobre ele, o que predispôs à formação de osteófitos. A estabilização articular promovida pelas técnicas cirúrgicas buscam sempre restabelecer, da melhor forma possível, a função do ligamento original, porém dificilmente funcionarão de forma idêntica.

BUQUERA (2004) observou em cães com RLCCr, pelo exame radiográfico, freqüência elevada de osteófitos na patela (66,6%), especialmente no pólo inferior, e

mesmo após a estabilização extracapsular com tira de fásia lata evidenciou, nas avaliações aos 180 e 360 dias, aumento na incidência dessa alteração que acometeu 100% dos cães. Fato similar foi observado nas demais estruturas anatômicas que possuíam osteófitos. De acordo com os resultados observados neste estudo, houve a tendência do aparecimento de osteofitose envolvendo um maior número de cães aos 60 dias. Entretanto, ao final das avaliações, aos 120 dias, eram poucos os osteófitos considerados moderados, não sendo evidenciado nenhuma osteofitose severa. SELMI (2002) observou também o surgimento de osteófitos em patela e na crista troclear a partir do 30 dias após estabilização intra-articular com retalho de fásia lata; verificou-se também que a pontuação atribuída a DAD aumentou até os 90 dias e se manteve até os 180 dias, porém ambas diferindo significativamente do pré-operatório.

INNES et al. (2004) relataram que o desenvolvimento da osteofitose não é linear e em seus estudos sugeriram que a progressão da osteoartrite, observada radiograficamente, aumentou significativamente do tempo zero até sete meses e deste ponto em diante teve uma progressão menos acentuada. Apesar do período menor de avaliação, neste estudo foi observado fato semelhante, com maior aumento percentual de osteófitos entre 30 e 60 dias do pós-operatório e a partir desta avaliação o aumento passou a não ser significativo. Além disso, segundo RAYWARD et al. (2004) a literatura, deve-se estar atento quando se observar uma possível estabilização ou diminuição na pontuação dos osteófitos ao longo das observações, pois sugere-se que essa diminuição seja conseqüência do remodelamento desses osteófitos com o tempo, dando a impressão da diminuição no grau de osteofitose

Em estudo realizado por ELKINS et al. (1991) nenhuma das técnicas, tanto intra como extracapsular, foi capaz de evitar a piora, radiograficamente, no grau da DAD durante o período de seis meses de avaliação. Segundo RAYWARD et al. (2004), em estudo prospectivo utilizando-se a técnica de osteotomia niveladora do platô tibial (ONPT) ocorreu um aumento significativo na pontuação atribuída aos osteófitos entre o início da avaliação pós-cirúrgica até seis meses do pós-operatório.

A mineralização intra-articular evidenciada em dois cães também foi relatada por BUQUERA (2004). VASSEUR & BERRY (1992) observaram-na em quatro cães com a

pontuação de doença articular degenerativa alta. Segundo esses autores, a mineralização apresenta múltiplos focos, os quais encontram-se centralizados na região cranial da articulação femorotibial e são chamados de “corpos-livres”. INNES et al. (2004) descreveram-na em 30% dos cães em estudo da progressão radiográfica da osteoartrite de joelho, considerando-a como uma estrutura que pouco altera com o tempo.

A origem de estruturas mineralizadas em dois cães do presente experimento sugere explicações distintas. Uma delas pode ter originado de algum fragmento ósseo que permaneceu no interior da articulação durante a confecção dos túneis ósseos, mesmo após lavagem intra-articular. No outro caso há suspeita de que tenha sido proveniente do bloco ósseo tibial que se despreendeu da parte ligamentar do enxerto após a colocação do parafuso de interferência, posicionado muito próximo ao platô tibial.

Pelo acompanhamento radiográfico observou-se o comportamento do bloco ósseo do enxerto alógeno de OLO, não sendo possível, aos 90 dias após o procedimento cirúrgico, diferenciá-lo dos ossos da tíbia e fêmur. Esse fato, que já fora observado aos 60 dias na maioria dos cães, sugere possível incorporação do bloco ao osso femoral ou a sua atuação como osteocondutor, como referenciado por ZILLOTTO et al. (2003) que relatam a capacidade dos ossos conservados em glicerina 98% serem invadidos por osso normal.

O exame radiográfico no pós-operatório imediato permitiu a avaliação do posicionamento dos parafusos de interferência no fêmur e na tíbia, informação importante na medida em que evidencia se os mesmos estão acompanhando paralelamente os blocos ósseos do enxerto ou erroneamente deslocados dos túneis ósseos. Nas avaliações subseqüentes, aos 30, 60, 90 e 120 dias, não foram constatados sinais radiográficos que sugerissem reações de rejeição, reabsorção óssea ou afrouxamento dos parafusos, o que transmitiu informações importantes sobre a possibilidade do sucesso cirúrgico. Além disso, o exame radiográfico leva vantagem sobre outros métodos diagnósticos como a imagem por ressonância magnética, pois os

parafusos metálicos interferem neste exame diminuindo a possibilidade de obtenção de boas imagens pela presença de artefatos magnéticos.

Durante as avaliações radiográficas observou-se um progressivo aumento da radiopacidade do túnel ósseo tibial não ocupado pelo enxerto e o parafuso de interferência, sugerindo a neoformação óssea local. Aos 120 dias, nos cães cujos túneis eram de menor extensão, ele já possuía características semelhantes a do tecido ósseo normal da tíbia.

Autores como FITCH et al. (1996) e SELMI (2002) relatam a possibilidade em avaliar, ao exame radiográfico, a incisura intercondilar nos joelhos submetidos a incisuroplastia. No presente estudo porém, pelo tipo de fixação por parafuso de interferência e pela realização de uma incisuroplastia que não se aprofundou muito no osso esponjoso, não foi proposta uma avaliação mais detalhada dessa região anatômica.

Considerou-se como a principal alteração radiográfica a imagem caracterizada por pontos radiopacos próximos à cortical medial na região proximal da tíbia, evidenciados nos cães nº4 e nº7, aos 30 e 60 dias respectivamente. Esta alteração evoluiu de maneira semelhante nos dois animais, iniciando-se como reação periosteal e aos poucos tornando-se uma estrutura radiograficamente mais densa, semelhante a um osteófito, progredindo proximalmente em sentido ao fêmur. Na projeção craniocaudal essa estrutura foi observada medialmente junto à cápsula articular, sugerindo a possibilidade de estar relacionada ao ligamento colateral medial, porém, na projeção médio-lateral apresentava-se cranialmente à intumescência intercondilar da tíbia na região do coxim adiposo infrapatelar. Sugere-se duas possíveis causas para essa alteração, a primeira como sendo uma reação periosteal desencadeada no momento de desinserção parcial da parte caudal do músculo sartório, com o elevador de periósteo, para confecção do túnel ósseo tibial; a outra, relaciona-se a produção de osteófitos ocorrida na zona marginal onde a membrana sinovial une-se a fibrocartilagem, ficando posteriormente aderidos a ela.

3.5. Conclusões

Com base nos resultados obtidos neste experimento conclui-se que:

- O exame radiográfico enquadra-se muito bem na avaliação do enxerto alógeno de OLO e dos parafusos de interferência quanto ao seu posicionamento, e transmite informações importantes ao cirurgião que busca resultados transoperatórios cada vez melhores, ao corrigir possíveis erros e aperfeiçoamento da técnica.
- A técnica de substituição do ligamento cruzado cranial por enxerto alógeno de ligamento patelar conservado em glicerina e fixado com parafusos de interferência apesar de não impedir o aparecimento de alterações perceptíveis ao exame radiográfico, sugestivas de DAD, apresenta resultados superiores a outros procedimentos cirúrgicos intra e extracapsular quanto à progressão dessa doença, durante o período de 120 dias.
- Estudos a longo prazo são necessários para se avaliar o comportamento do enxerto alógeno de OLO conservado em glicerina em cães que, por exemplo, possuam alterações articulares degenerativas antes do procedimento cirúrgico.

3.6. Referências*

BENNETT, D.; TENNANT, B.; LEWIS, D. G. A reappraisal of anterior cruciate ligament disease in the dog. **Journal of Small Animal Practice**, London, v. 29, p. 275-297, 1988.

BUQUERA, L. E. C. **Ruptura do ligamento cruzado cranial em cães de raças de grande porte: relação com a inclinação do platô da tíbia e avaliação da estabilização extra-articular do joelho com fásia lata autógena**. 2004, 66f. Tese (Doutorado em Cirurgia Veterinária) – Faculdade de Ciências Agrárias e Veterinárias, Universidade Estadual Paulista, Jaboticabal, 2004.

BUQUERA, L. E. C. et al. Radiografia e macroscopia do joelho após estabilização extra-articular utilizando fásia lata, fio de poliéster trançado ou fio de poliamida para correção da ruptura do ligamento cruzado cranial em cães. **Ciência Rural**, v. 32, n. 1, p. 73-78, 2002.

DUPUIS, J.; HARARI, J. Cruciate ligament and meniscal injuries in dogs. **The Compendium on Continuing Education for the Practicing Veterinarian**, Princeton, v. 15, n. 2, p. 215-233, 1993

ELKINS, A. D. et al. A retrospective study evaluating the degree of degenerative joint disease in the stifle joint of dogs following surgical repair of anterior cruciate ligament rupture. **Journal of the American Animal Hospital Association**, Lakewood, v. 27, n. 5, p. 533-540, 1991.

FITCH, R. B.; HATHCOCK, J. T.; MONTGOMERY, R. D. Radiographic and computed tomographic evaluation of the canine intercondylar fossa in normal stifles and after

* ABNT NBR 6023, ago/2002

notchplasty in stable and unstable stifles. **Veterinary Radiology & Ultrasound**, Raleigh, v. 37, n. 4, p. 266-274, 1996.

FITCH, R. B. et al. The effect of intercondylar notchplasty on the normal canine stifle. **Veterinary Surgery**, Philadelphia, v. 24, n. 2, p. 156-164, 1995b.

FITCH, R. B. et al. The intercondylar fossa of the normal canine stifle: an anatomic and radiographic study. **Veterinary Surgery**, Philadelphia, v. 24, n. 2, p. 148-155, 1995a.

GILBERTSON, E. Development of periarticular osteophytes in experimentally induced osteoarthritis in the dog. A study using microradiographic, microangiographic and fluorescent bone-labelling techniques. **Annals of the Rheumatic Diseases**, London, v. 34, n. 1, p. 12-25, 1975.

HEFFRON, L. E.; CAMPBELL, J. R. Osteophyte formation in the canine stifle joint following treatment for rupture of the cranial cruciate ligament. **Journal of Small Animal Practice**, London, v. 20, n. 10, p. 603-611, 1979.

HULSE, D. A.; ARON D. N. Advances in small animal orthopedics. **The Compendium on Continuing Education for the Practicing Veterinarian**, Princeton, v. 16, n. 7, p. 831-832, 1994.

INNES, J.; BARR, A. Clinical natural history of the post surgical cruciate deficient canine stifle joint. **Journal of Small Animal Practice**, London, v. 39, n. 7, p. 325-332, 1998.

INNES, J. F. et al. Long-term outcome of surgery for dogs with cranial cruciate ligament deficiency. **Veterinary Record**, London, v. 147, n. 12, p. 325-328, 2000.

INNES, J. F. et al. Radiographic progression of osteoarthritis of the canine stifle joint: a retrospective study. **Veterinary Radiology & Ultrasound**, Raleigh, v. 45, n. 2, p. 143-148, 2004.

JOHNSON, J. M.; JOHNSON, A. L. Cranial cruciate ligament rupture: pathogenesis, diagnosis, and postoperative rehabilitation. **Veterinary Clinics of North America: Small Animal Practice**, Philadelphia, v. 23, n. 4, p. 717-734, 1993.

KORVICK, D. L. **Joint motion studies of the normal and cranial cruciate ligament deficient stifle in large breed dogs**, 1991. Thesis (Doctoral) - University of Illinois, Urbana, 1991.

MOORE, K. W.; READ, R. A. Rupture of the cranial cruciate ligament in dogs – part II – diagnosis and management. **The Compendium on Continuing Education for the Practicing Veterinarian**, Princeton, v. 18, n. 4, p. 381-391, 1996.

POND, M. J.; CAMPBELL, J. R. The canine stifle joint I. Rupture of the anterior cruciate ligament. An assessment of conservative and surgical treatment. **Journal of Small Animal Practice**, London, v. 13, n. 1, p. 1-10, 1972.

RAYWARD, R. M. et al. Progression of osteoarthritis following TPLO surgery: a prospective radiographic study of 40 dogs. **Journal of Small Animal Practice**, London, v. 45, p. 92-97, 2004.

SELMÍ, A. L. **A incisuroplastia troclear na estabilização articular com retalho de fáscia lata, após transecção do ligamento cruzado cranial em cães**. 2002. 107 f. Tese (Doutorado em Cirurgia Veterinária) – Faculdade de Ciências Agrárias e Veterinárias, Universidade Estadual Paulista, Jaboticabal, 2002.

SHIRES, P. K.; HULSE, D. A.; LIU, W. The under-and-over fascial replacement technique for anterior cruciate ligament rupture in the dogs. A retrospective study. **Journal of the American Animal Hospital Association**, Lakewood, v. 20, p. 69-77, 1984.

VASSEUR, P. B.; BERRY, C. R. Progression of stifle osteoarthritis following reconstruction of the cranial cruciate ligament in 21 dogs. **Journal of the American Animal Hospital Association**, Lakewood, v. 28, n. 2, p. 129-136, 1992.

WHITNEY, W. O. Arthroscopically assisted surgery of the stifle joint. In: BEALE, B. S. et al. **Small animal arthroscopy**. Philadelphia: Saunders, 2003. cap.7, p. 117-157.

WIDMER, W. R. et al. Radiographic and magnetic resonance imaging of the stifle joint in experimental osteoarthritis of dogs. **Veterinary Radiology & Ultrasound**, Raleigh, v. 35, n. 5, p. 371-383, 1994.

ZILIOOTTO, L.; DALECK, C. R.; PADILHA FILHO, J. G. Utilização de implante ósseo cortical alógeno conservado em glicerina para preservação de membro torácico: estudo experimental em cães. **Acta Cirúrgica Brasileira**, São Paulo, v. 18, n. 2, p. 107-115, 2003.

CAPÍTULO 4 – ENXERTO ALÓGENO DE LIGAMENTO PATELAR CONSERVADO EM GLICERINA E FIXADO COM PARAFUSOS DE INTERFERÊNCIA COMO SUBSTITUTO DO LIGAMENTO CRUZADO CRANIAL EM CÃES: AVALIAÇÃO ARTROSCÓPICA.

RESUMO – Objetivou-se avaliar a importância e contribuição do exame artroscópico (“segunda-observação”) na avaliação das alterações degenerativas secundárias na articulação do joelho de cães, após o procedimento cirúrgico de substituição do ligamento cruzado cranial (LCCr) utilizando-se enxerto alógeno de ligamento patelar (OLO) conservado em glicerina e fixado com parafusos de interferência. Foram utilizados oito cães pesando entre 17,2 e 26,4Kg. Após o procedimento cirúrgico, foram separados em dois grupos de quatro animais para avaliação artroscópica aos 60 (grupo A) e 120 dias (grupo B) do pós-operatório. Foram avaliados o enxerto de OLO, os parafusos de interferência, a sinóvia, os meniscos e as superfícies articulares, sendo estas classificadas com relação à severidade da condropatia pelos Sistemas de Classificação de OUTERBRIDGE modificada (OM) e da Sociedade Francesa de Artroscopia (SFA). Na avaliação das superfícies articulares não foi observada diferença significativa ($p > 0,05$) entre os resultados obtidos pelos sistemas de classificação OM e SFA. Para ambos, a patela foi a única estrutura que apresentou variação significativa ($p < 0,05$) aos 60 e 120 dias, nas demais cartilagens as alterações relacionavam-se a fibrilação e amolecimento, porém, não significativas ($p > 0,05$). Na sinóvia foram observadas alterações relacionadas à hiperplasia com intensidade menor nos cães do grupo B. Todos os enxertos apresentavam sinais de neovascularização e os parafusos de interferência bem fixados ao túnel femoral. Conclui-se que a técnica utilizada não impede o aparecimento de alterações na cartilagem articular do joelho, mesmo sem uma evolução significativa entre 60 e 120 dias. A avaliação artroscópica como “segunda-observação” é um ótimo método de avaliação e acompanhamento de alterações na cartilagem articular e propicia a avaliação das características macroscópicas do enxerto alógeno de ligamento patelar e do posicionamento dos parafusos de interferência, transmitindo informações importantes e precisas.

Palavras-Chave: artroscopia, cão, condropatia, ligamento cruzado cranial, enxerto alógeno de ligamento patelar, parafuso de interferência

4.1. Introdução e Revisão de Literatura

A perda da função do ligamento cruzado cranial (LCCr) ocorre frequentemente como resultado do seu estiramento gradual, ruptura parcial ou eventual ruptura completa do LCCr. O termo “doença do cruzado” foi criado para abranger esse espectro da patologia ligamentar (BENNETT et al., 1988).

A ruptura parcial ou completa deste ligamento causa a instabilidade e inflamação da articulação, levando ao surgimento de um grande número de alterações patogênicas como o desenvolvimento da osteoartrite, sinovite e lesões de menisco (INNES et al., 2000; GALLOWAY & LESTER, 1995; JACKSON et al. 2001). A maioria dos cães com a doença do cruzado possui a osteoartrite bem estabelecida já no início da sua apresentação (COETZEE & LUBBE, 1995; ELKINS et al., 1991; INNES & BARR, 1998; VASSEUR & BERRY, 1992).

As lesões meniscais são seqüelas comuns à RLCCr e implicam na claudicação e nas alterações degenerativas que se desenvolvem nesses cães. (MOORE & READ, 1996). A prevalência de lesões meniscais relatadas vão de 10 a 70% em cães com lesões no LCCr, sendo estas lesões quase exclusivamente restritas ao menisco medial (METELMAN, 1995). Estas lesões normalmente envolvem a borda caudal do menisco e apresentam-se, frequentemente, como uma lesão longitudinal conhecida como lesão em “alça de balde” (RALPHS & WHITNEY, 2002). As cartilagens dos meniscos desempenham várias tarefas no funcionamento adequado do joelho, incluindo transmissão da carga de apoio, absorção do choque, estabilidade articular, lubrificação articular (JACKSON et al., 2001) e propriocepção (O’CONNOR, 1984). Apenas a porção mais espessa periférica do menisco possui suporte vascular, sendo que a borda interna mais fina difícil de cicatrizar (ARNOCZKY, 1988)

Em humanos, o joelho é o local mais comum para os procedimentos artroscópicos, sendo a reconstrução do LCA e o tratamento de lesões meniscais os mais realizados. Apesar da lesão meniscal isolada não ser comum em cães como é no homem, a incidência da RLCCr é alta (WHITNEY, 2003).

A técnica artroscópica para reconstrução do LCA com enxerto autógeno ou alógeno de ligamento patelar tem demonstrado ser um método eficiente, levando a menor agressão cirúrgica e a maior facilidade na reabilitação do paciente no pós-operatório, apresentando, contudo, complicações e nem sempre bons resultados, como nos demais procedimentos cirúrgicos (ANDRADE & CARVALHO JÚNIOR, 1996; CARNEIRO FILHO et al., 1999).

SIEMERING (1978) foi o primeiro a utilizar clinicamente a artroscopia para avaliar a articulação do joelho em cães. EIMANTAS et al. (1998) relataram pela primeira vez no Brasil a utilização da técnica artroscópica no diagnóstico de lesões articulares em cadáveres de cães, aplicando posteriormente o conhecimento adquirido em estudo sobre a trocleoplastia associada à sutura lateral de reforço no tratamento da luxação medial de patela de graus I e II em cães (EIMANTAS, 2001). A partir de então, outros estudos vêm sendo realizados em cães nesse país, porém ainda em número reduzido (OLIVEIRA, 2003; TATARUNAS & MATERA, 2004; RESENDE et al., 2006).

Segundo LEWIS et al. (1987) em cães, o procedimento artroscópico do joelho permite a visualização direta das superfícies sinoviais em seu estado natural; as características morfológicas da membrana sinovial e da cartilagem articular são averiguadas porque a "vili" sinovial e as lesões de cartilagem são suspensas no líquido de irrigação e projetadas na cavidade articular.

A artroscopia é um método minimamente invasivo de se obter um diagnóstico precoce comparado à artrotomia, permitindo uma avaliação mais cuidadosa da lesão parcial do LCCr, de patologias sinoviais e da cartilagem articular e alterações meniscais. A avaliação artroscópica de articulações normais causa uma mínima claudicação e morbidade pós-operatória que desaparece em um dia (WHITNEY, 2003).

ROCHAT (2001) também relata que embora a artrotomia seja um método efetivo de exploração articular, possui desvantagens inerentes em relação à artroscopia, como aumento dos riscos de infecção, do tempo cirúrgico despendido e a presença significativa da sinovite, estabelecendo assim, uma doença articular degenerativa.

Os retalhos do LCCr após ruptura completa ou parcial podem ser mais perfeitamente debridados artroscopicamente do que num procedimento aberto. Quando utilizada em conjunto com diferentes técnicas tanto intra-articulares quanto extra-articulares, a artroscopia reduz a morbidade. Respeitando a técnica de estabilização de preferência de cada cirurgião, a artroscopia permite um acesso mais preciso, o debridamento articular e o tratamento dos meniscos sem a dor associada as grandes incisões sobre a altamente inervada cápsula articular nas artrotomias (WHITNEY, 2003).

Diferentemente do homem, a osteoartrite avança rapidamente em cães de grande porte não só com ruptura completa do LCCr quanto em joelhos aparentemente estáveis que apresentam apenas uma lesão parcial no LCCr, enfatizando a necessidade do diagnóstico e tratamento precoce. Muitos veterinários relutam em realizar a artrotomia exploratória na ausência de sinais clínicos de instabilidade na articulação do joelho (WHITNEY, 2003).

A avaliação artroscópica dos cães com claudicação crônica como resultado da RLCCr revelam alterações sinoviais hiperplásicas severas, formação de osteófitos periarticulares e osteoartrite avançada ainda que esses animais tenham um joelho estável na palpação sob anestesia. Alterações osteoartríticas precoces como fibrilação e amolecimento da cartilagem não podem ser detectados por avaliações radiográficas, porém podem ser feitas por meio do exame artroscópico (WHITNEY, 2003). Mesmo na Medicina Humana são poucos os trabalhos publicados sobre alterações iniciais na cartilagem após a reconstrução do ligamento anterior (ASANO 2004).

Nos estágios iniciais da osteoartrite, a classificação radiográfica das alterações que a acompanham acaba sendo imprecisa (BRISMAR et al., 2002). Estudo realizado em pessoas com dor crônica do joelho e uma diminuição importante do espaço articular tibiofemoral, até 33% possuíam uma cartilagem articular normal à artroscopia (FIFE et al., 1991). Já em outro estudo, sete de 17 pacientes com osteoartrite tibiofemoral e/ou patelofemoral observada à artroscopia apresentavam achados radiográficos normais (BRANDT et al., 1991).

A artroscopia permite a avaliação da cartilagem pela visualização direta e ampliada e propicia informações mais detalhadas tanto na profundidade quanto na extensão das lesões e a detecção de alterações sutis como amolecimento, fibrilação e escamações tangenciais da cartilagem (BRISMAR et al., 2002), além de mostrar outros componentes articulares como a sinóvia e meniscos (AYRAL et al. 2003).

Além do emprego da artroscopia como procedimento diagnóstico e terapêutico, outra função para a avaliação artroscópica realizada no joelho em seres humanos vem sendo proposta: o monitoramento e acompanhamento das condropatias em pacientes com osteoartrite. Segundo AYRAL et al. (1996) em estudo realizado, a artroscopia mostrou-se “sensível às alterações”, sendo capaz de detectar uma piora significativa na cartilagem durante um ano em joelhos com osteoartrite.

AYRAL et al. (2003) relatam que o desenvolvimento dessa mensuração das observações artroscópicas nas condropatias tem tornado-se possível devido ao estabelecimento e validação de sistemas de pontuação (score).

Diversas classificações da patologia da cartilagem articular foram descritas, como a de COLLINS (1949), a qual se baseia em material autopsiado e a de OUTERBRIDGE (1961), determinada pelos achados à artrotomia. Estas classificações baseiam-se na profundidade e distribuição das lesões. Sistemas mais elaborados vêm sendo propostos, os quais incluem a avaliação da profundidade, tamanho e localização das lesões (NOYES & STABLER, 1989; DOUGADOS et al., 1994; AYRAL et al. 1996; AYRAL et al. 1998; ASANO et al., 2004).

Índices mistos relacionando tamanho e a profundidade das lesões de cartilagem foram propostos pela Sociedade Francesa de Artroscopia (SFA), baseados numa análise multivariada dos resultados obtidos em estudo clínico com 750 pacientes. Dois sistemas foram apresentados: o Sistema de Pontuação da SFA, que representa uma variável contínua de 0 a 100, obtida em cada compartimento do joelho; e o Sistema de Classificação da SFA, uma variável semiquantitativa que especifica cinco categorias de severidade da condropatia para cada compartimento do joelho (DOUGADOS et al., 1994).

No Japão, muitos cirurgiões realizam a chamada “segunda-observação” após a reconstrução do LCA e observam que muitas degenerações articulares podem ser verificadas neste segundo procedimento, tornando-o importante e esclarecedor (ASANO et al., 2004). Em cães, LOPEZ et al. (2003) e MUZZI (2003) utilizaram a “segunda-observação” para avaliar a integridade do enxerto após técnica de estabilização intra-articular do joelho com tendões dos músculos semitendinoso e grácil e fascia lata, respectivamente, confirmando também, sua aplicabilidade. .

No presente estudo, objetivou-se avaliar a importância e contribuição do exame artroscópico (“segunda-observação”) na avaliação das alterações degenerativas secundárias na articulação do joelho de cães, aos 60 e 120 dias, após o procedimento cirúrgico de substituição do ligamento cruzado cranial utilizando-se enxerto alógeno de ligamento patelar conservado em glicerina e fixado por parafusos de interferência.

4.2. Material e Métodos

4.2.1. Animais

Foram utilizados oito animais da espécie canina, machos ou fêmeas, sem raça definida, entre três e seis anos, pesando entre 17,2 e 26,4Kg (massa corporal média= $22,3 \pm 3,18$ Kg), fornecidos pelo canil experimental do Hospital Veterinário da Faculdade de Ciências Agrárias e Veterinárias – UNESP, Câmpus de Jaboticabal. Estes cães foram avaliados por exame clínico geral e ortopédico específico para exclusão de alterações sistêmicas indesejáveis e posteriormente foram identificados, vacinados, vermifugados e mantidos em canis individuais onde permaneceram durante toda a pesquisa, recebendo ração comercial respeitando orientações do fabricante e água à vontade. Foram realizados exames laboratoriais de hemograma, urinálise e bioquímicos (função renal e hepática). Os animais tiveram as articulações dos joelhos avaliadas radiograficamente, para que possíveis alterações pré-existentes fossem descartadas, além disso, essas imagens serviram com parâmetro pré-operatório nas comparações subseqüentes do experimento.

4.2.2. Equipamento Artroscópico

O material artróscopico utilizado para a avaliação das articulações incluiu: uma ótica de 2,7mm de diâmetro com visão frontal grande-angular de 25° e com 18cm de comprimento; uma camisa artroscópica de 4mm com torneira orientável e um obturador rombo¹; um explorador graduado com o comprimento do gancho de 2,5mm, além de pinças de apreensão e tesouras. A iluminação foi fornecida por uma fonte de luz com

¹ Panoview Plus, Richard Wolf GmbH, Knittlingen, Germany.

lâmpada halógena de 150W, por meio de um cabo de iluminação com fibra óptica de 4,8mm de diâmetro e 250cm de comprimento². As imagens foram visibilizadas em um monitor de 14 polegadas e 50/60Hz³ por uma micro câmera com objetiva focal de 25-50mm e módulo de processamento digital de imagens⁴, conectada ao artroscópio. As artroscopias foram realizados no Setor de Vídeo-Cirurgia do citado Hospital Veterinário, tendo como responsável a Prof^a. Dr^a. Cintia Lúcia Maniscalco.

4.2.3. Coleta e Conservação do Enxerto Alógeno Osso-Ligamento Patelar-Osso (OLO)

O enxerto utilizado correspondeu ao segmento composto pelo terço intermédio da patela, ligamento patelar e porção cranial da tuberosidade da tíbia, coletado de cadáveres de cães entre três e cinco anos de idade, provenientes da rotina do Hospital Veterinário Governador Laudo Natel, os quais foram escolhidos por não apresentarem óbito decorrente de neoplasias e/ou doenças infecto-contagiosas. A coleta foi realizada na sala de necropsia de modo higiênico, porém não asséptico.

Toda a porção formada pela patela, removida a partir do tendão de inserção do músculo quadríceps femoral, ligamento patelar e a porção cranial da tuberosidade da tíbia foram retirados com auxílio de serra óssea e osteótomo. Após a colheita, o segmento osso-ligamento patelar-osso (OLO) foi modelado nas dimensões finais para a implantação no joelho dos cães.

Este preparo seguiu as seguintes etapas: o segmento OLO foi colocado sobre uma mesa cirúrgica e, com o auxílio de serra oscilante e sob irrigação constante, o fragmento correspondente a patela foi desgastado para que atingisse a dimensão final de 15 mm de comprimento por 5 mm de espessura. Com o auxílio de uma tesoura

² Halogen 250 Twin, Karl Storz GmbH, Tuttlingen, Germany

³ Trinitron, Karl Storz GmbH, Tuttlingen, Germany.

⁴ Telecam SL, Karl Storz GmbH, Tuttlingen, Germany

Mayo, o ligamento patelar foi dissecado no sentido longitudinal preservando o seu terço central e acompanhando a espessura do fragmento ósseo patelar. Com o auxílio da mesma serra oscilante, o fragmento correspondente a porção cranial da tuberosidade da tíbia foi preparado de maneira semelhante à patela, obtendo-se as mesmas dimensões finais de 15 mm por 5 mm.

Os enxertos já preparados foram higienizados em água corrente e, em seguida, com solução salina estéril sob pressão. Posteriormente foram acondicionados em frasco estéril e preenchido com glicerina a 98%, mantendo-os completamente submersos numa proporção volumétrica de 8:1 em relação ao material biológico conservado. O frasco foi hermeticamente fechado, identificado e mantido em temperatura ambiente durante um período mínimo de 30 dias, e a glicerina trocada após uma semana de conservação, prevenindo-se uma possível liquefação do meio.

4.2.4. Procedimento Cirúrgico

Realizou-se o procedimento cirúrgico de substituição do LCCr pelo enxerto alógeno de OLO conservado em glicerina no joelho direito de todos os oito cães.

Previamente a intervenção cirúrgica, foram submetidos a banho e tricotomia ampla da articulação do joelho direito (desde a região inguinal até a região do tarso) e mantidos em jejum hídrico de 4 horas e alimentar de 12 horas.

Os animais receberam, por via intravenosa (IV), medicação pré-anestésica com levomepromazina⁵ (0,3mg/Kg) e após 10 minutos foi feita indução anestésica com propofol⁶ (5 mg/kg p.c.). Após a perda do reflexo laringotraqueal, procedeu-se a intubação orotraqueal com sonda de Magil adequada ao porte do animal, a qual foi acoplada ao aparelho de anestesia inalatória⁷. A manutenção da mesma foi realizada pela administração de isoflurano⁸ por sonda endotraqueal, diluído em O₂ a 100%, a 1,9

⁵ Neozine – Rhodia S. A.- Divisão Farmacêutica

⁶ Profol – Abbott Laboratórios do Brasil Ltda

⁷ OHMEDA - mod. Excel 210SE – Processo FAPESP 97/10668 - 4

⁸ Forane - Abbott Laboratórios do Brasil Ltda

CAM (V%), em circuito anestésico semi-fechado por meio de vaporizador⁹ termocompensado e calibrado. Em seqüência, foi administrado cloridrato de tramadol¹⁰ por via intramuscular na dose de 4 mg/kg.

Cerca de 20 minutos antes de iniciado o procedimento cirúrgico, os animais receberam cefazolina sódica¹¹ (30 mg/Kg, IV) sendo suplementada posteriormente no transoperatório, caso a cirurgia se prolongasse por mais de três horas.

Durante o procedimento anestésico, o animal foi monitorado com o emprego de monitor multiparamétrico¹² para avaliação dos valores fisiológicos básicos, no período trans-cirúrgico e pós-anestésico imediato.

O cão foi posicionado em decúbito dorsal sobre uma calha cirúrgica, com colchão térmico ativo, o membro pélvico esquerdo foi preso lateralmente e os membros torácicos estabilizados para evitar que o animal deslizasse sobre a calha. O membro pélvico do joelho que sofreu a intervenção cirúrgica foi preparado de forma rotineira, seguindo os critérios de anti-sepsia para cirurgia ortopédica, com a colocação de malha tubular envolvendo a extremidade distal do membro, a partir do tarso, para que pudesse ser manipulado durante o procedimento. Em seguida, foi feita a colocação dos campos cirúrgicos e a abordagem constou das seguintes etapas:

a) A incisão de pele foi feita iniciando-se no terço distal do fêmur acompanhando sua face cranial e seguindo distalmente, margeando a borda lateral do ligamento patelar até cruzar a tuberosidade da tíbia. A fáscia subcutânea foi incisada mantendo a mesma trajetória da pele. A fáscia lata e o retináculo lateral do joelho foram expostos dividindo-se o tecido e gordura subcutânea os quais foram então afastados com a pele.

b) A incisão da artrotomia seguiu a mesma linha da pele, realizada no retináculo lateral, primeiramente com a lâmina de bisturi, iniciando-se no pólo distal da patela e continuando-se distalmente até a tíbia, onde foi realizada uma incisão perfurante que

⁹ OHMEDA – mod. SEVOTEC 5

¹⁰ Tramadon – Cristália – Produtos Químicos Farmacêuticos Ltda

¹¹ Fazolon – Ariston Indústria Química Farmacêutica Ltda.

¹² Monitor Dixtal 2010 VI com módulos para ECG/ RESP/ NIPB/ SPO2 e ETCO2.

permitiu adentrar a articulação com menor dano possível à cartilagem articular do côndilo lateral do fêmur. Com o auxílio de uma tesoura, a incisão foi avançada proximalmente, incisando-se a cápsula articular, a parte fibrocartilaginosa parapatelar lateral e a fáscia lata, direcionando-a um pouco lateralmente, de maneira a incisar o músculo vasto lateral paralelamente às suas fibras musculares e deixar tecido suficiente na região lateral da patela permitindo a sutura. A patela foi então luxada medialmente e o membro flexionado. As superfícies articulares, meniscos, ligamentos meniscais e o LCCa foram avaliados, em busca de alterações pré-existentes dignas de nota.

c) Pode-se observar o coxim adiposo infrapatelar cobrindo os ligamentos cruzados e os meniscos. Com auxílio de uma tesoura, esse coxim adiposo foi retirado em sua maior parte uma vez que necessitaríamos de uma ampla visão da inserção do LCCr, para sua desmotomia, e do côndilo medial da tíbia, para confecção do túnel ósseo tibial. Foi realizada a desmotomia do LCCr nos seus pontos de origem e inserção. Após esse procedimento, foi realizado o movimento de gaveta cranial para confirmar a instabilidade articular.

d) Antes da criação do túnel ósseo tibial, para expor a região proximal medial da tíbia e permitir o correto posicionamento do guia de perfuração, uma pequena incisão foi feita na fáscia crural sobre a tíbia, identificando a margem cranial do tendão de inserção da parte caudal do músculo sartório. Com o auxílio de um elevador de perióstio esse tendão foi desinserido parcialmente.

e) O túnel ósseo tibial foi criado com o auxílio de um arco guia de perfuração e um pino guia de 2,4 mm acoplado a uma furadeira ortopédica de baixa rotação. O arco guia foi posicionado na cortical medial da tíbia à aproximadamente 30 mm distal do platô tibial e 20 mm caudal à borda cranial da tuberosidade da tíbia e o seu gancho de apoio na posição isométrica da inserção do LCCr. Opcionalmente, o arco guia pôde ser posicionado de maneira inversa iniciando a perfuração pelo platô tibial. Vale ressaltar que, dependendo do porte do animal e do comprimento do enxerto alógeno de OLO disponível mais adequado ao paciente, o local de perfuração do túnel tibial podia sofrer pequena variação.

f) Depois de passar o pino guia e verificar seu correto posicionamento, foi feita a perfuração do túnel ósseo tibial com uma broca ortopédica sulcada de 4,0 mm. Após a confecção deste túnel, sua ampliação foi feita com uma broca de 6,0 mm de diâmetro, criando um túnel ósseo 1 mm mais largo que o diâmetro do bloco do enxerto.

g) Para realização do túnel ósseo femoral flexionou-se o joelho até expor a região intercondilar do fêmur. O alargamento do intercôndilo (incisuroplastia) foi feito na porção medial do côndilo lateral do fêmur, com o auxílio de um osteótomo sem deixar que se aprofundasse excessivamente no osso esponjoso. Passou-se então o pino guia imediatamente cranial a posição “over-the-top” atravessando o côndilo lateral do fêmur e saindo cranialmente à tuberosidade supracondilar lateral. Esse posicionamento fundamentou-se no ponto de origem do LCCr .

h) Baseando-se no trajeto do pino guia, o túnel femoral foi então perfurado primeiramente com uma broca de 4,0 mm e ampliado com uma broca ortopédica de 6,0 mm, como realizado na tíbia, porém, a profundidade desse túnel foi de 20 mm, sendo apenas 5,0 mm a mais que o comprimento do bloco ósseo de patela do enxerto alógeno de OLO, preservando-se assim a cortical caudal correspondente do fêmur. Para orientação quanto à profundidade do túnel, as brocas foram milimetradas. Durante a confecção desses túneis, foi necessário a utilização de outros instrumentos para proteger as superfícies articulares, os meniscos e, principalmente, o LCCa.

i) Após a preparação dos túneis ósseos, foi escolhido um enxerto alógeno de OLO apropriado as distâncias estabelecidas pelos túneis, colocando-o em uma cuba estéril, imerso em solução salina isotônica por 20 minutos para reidratação. Com auxílio de uma fresa, regularizou-se algumas arestas das bordas dos blocos ósseos do enxerto para que eles ficassem mais arredondados, possibilitando melhor acomodação ao túnel criado. Em seguida, utilizando-se uma broca de 1,0 mm, foram criados dois orifícios, um em cada bloco ósseo, através dos quais foram ancorados dois fios de poliéster trançado nº²¹³. Terminada essa etapa, obteve-se um implante formado pelo enxerto alógeno de OLO atados a dois fios em suas extremidades ósseas.

¹³ Ethibond* Extra - Ethicon Marca de Indústria & Comércio

j) A implantação do enxerto nos túneis foi realizada de modo que o bloco ósseo correspondente a patela ficasse inserido no túnel femoral e o outro bloco, correspondente ao segmento da tuberosidade da tíbia, ficasse no túnel tibial. A acomodação do enxerto foi feita primeiramente no túnel femoral, o fio ancorado no bloco ósseo da patela foi passado pelo orifício presente em uma das extremidades do pino guia, o qual foi encaminhado pelo túnel femoral, tracionando o enxerto. O mesmo procedimento foi feito com o fio preso na outra extremidade do enxerto, tracionando-o através do túnel tibial, no sentido do platô para a cortical medial da tíbia. O enxerto foi inserido de modo que o lado esponjoso dos blocos ósseos ficasse em sentido cranial dentro dos respectivos túneis.

k) Para a fixação do enxerto, foram utilizados parafusos de interferência¹⁴ de 4 x 15mm ou 5 x 15mm dependendo do animal, mas que tivessem pelo menos 3 mm de diâmetro a mais que o espaço existente para acomodá-los entre o bloco ósseo e o túnel. O primeiro parafuso foi fixado no lado femoral, atarraxando-o sobre o lado esponjoso do bloco ósseo. Durante o posicionamento do parafuso de interferência, foi preciso cuidado com a porção ligamentar do enxerto, a fim de protegê-la de possíveis lacerações.

l) Com o joelho em extensão, o fio preso ao bloco ósseo correspondente ao segmento da tuberosidade da tíbia foi tracionado firmemente e o segundo parafuso de interferência rosqueado também sobre o lado esponjoso do bloco ósseo. Deve haver o máximo de esforço para limitar a divergência entre o bloco ósseo e o parafuso de interferência, evitando assim uma diminuição na carga de tensão máxima dos parafusos. Ao final do procedimento, o enxerto estava substituindo anatomicamente o LCCr. Os fios de poliéster trançado foram então retirados do enxerto ao serem puxados por uma de suas pontas.

m) Terminada a colocação do enxerto, a articulação foi irrigada com solução Ringer lactato sob pressão para remoção de pequenos fragmentos ósseos oriundos dos túneis femoral e tibial. A patela foi então reposicionada sobre o sulco troclear e iniciou-se a síntese da cápsula e fásia lata. Distalmente, a cápsula e o retináculo foram

¹⁴ Kalmédica - Comércio de Materiais Cirúrgicos Ltda

suturados com fio absorvível sintético 2-0 de poliglactina 910¹⁵ em único plano com pontos simples separados e não perfurantes, atingindo apenas a camada fibrosa da cápsula e evitando que o material de sutura entrasse em contato com a cartilagem articular. Proximal a patela, a fásia lata foi suturada com o mesmo fio, em pontos simples separados. Evitou-se, sob todos os aspectos, que ocorresse uma possível imbricação da cápsula articular e da fásia lata durante o procedimento de síntese, visto que este fato interferiria na avaliação da técnica cirúrgica intracapsular empregada.

n) Por fim, o tecido subcutâneo foi reaproximado com sutura simples contínua com fio absorvível sintético 3-0 de poliglactina 910¹⁶ e a pele suturada com pontos simples separados utilizando-se fio inabsorvível sintético monofilamentar¹⁷ 3-0. O membro foi movimentado repetidas vezes alternando extensão e flexão e a estabilidade da articulação foi avaliada pelo movimento de gaveta cranial.

4.2.5. Pós-operatório

Após o procedimento cirúrgico, foi mantida uma bolsa térmica de gelo, ao redor do joelho, durante 15 minutos. A ferida cirúrgica foi protegida com gaze umedecida com solução de polivinil pirrolidona iodo 10%¹⁸. O membro operado foi envolto em bandagem compressiva esparadrapada, desde a região da prega inguinal até as falanges distais, mantendo-o na sua posição anatômica. Essa bandagem permaneceu durante 10 dias, sendo substituída no quinto dia para limpeza da ferida cirúrgica. Durante esse período, não foram realizadas as avaliações clínicas pós-operatórias de perímetro da coxa, movimento de gaveta cranial e grau de claudicação.

A analgesia pós-operatória foi promovida pela administração de cloridrato de tramadol¹⁹ na dose de 2,0 mg/Kg , via subcutânea, a cada 12 horas, durante cinco dias.

¹⁵ Vicryl – Ethicon Marca de Indústria & Comércio

¹⁶ Vicryl - Ethicon Marca de Indústria & Comércio

¹⁷ Nylon – Brasuture Indústria e Comércio de Importação e Exportação Ltda.

¹⁸ Riodeine tópico – Indústria Farmacêutica Rioquímica Ltda

¹⁹ Tramadon – Cristália – Produtos Químicos Farmacêuticos Ltda

A terapia antibiótica foi realizada pela administração de cefalexina²⁰ na dose de 30 mg/Kg, via oral, a cada 12 horas, durante 10 dias.

Os pontos de pele foram retirados no décimo dia após o procedimento cirúrgico.

4.2.6. Avaliação Artroscópica (“segunda-observação”)

Os oito cães foram separados por sorteio em dois grupos, A e B e cada um contendo quatro animais para avaliação artroscópica (“segunda observação”) aos 60 e 120 dias, após o procedimento cirúrgico para substituição do LCCr pelo enxerto alógeno de OLO. Estas avaliações artroscópicas tiveram como princípio observar a possível existência de alterações degenerativas secundárias e sua possível progressão.

A cartilagem foi avaliada artroscopicamente nas seis superfícies articulares independentemente. Essas superfícies foram a patela, sulco troclear femoral, côndilos lateral e medial do fêmur, côndilos lateral e medial da tíbia. Foram utilizados dois sistemas de pontuação: o Sistema de Classificação de OUTERBRIDGE modificado (OM), proposto por ASANO et al. (2004) e o Sistema de Classificação da Sociedade Francesa de Artroscopia (SFA), representado por uma variável semiquantitativa que especifica cinco categorias de severidade da condropatia para cada compartimento do joelho, ambos representados nas Tabelas 1 e 2.

A aparência artroscópica da sinóvia foi observada levando-se em conta a região articular em que se encontrava. Segundo WHITNEY (2003), a alteração a ser avaliada é a sinovite hiperplásica, que pode tornar as vilosidades sinoviais mais ruborizadas, vascularizadas, mais longas e espessas, menos translúcidas e, em estágios mais crônicos, fibrótica, com aparência arredondada, claviforme e levemente acinzentadas.

As possíveis alterações que se buscou observar nos meniscos dizem respeito a quatro tipos básicos de lesões: “alça-de-balde” e suas variações; oblíqua ou em “flap” conhecida como lesão em “bico de papagaio”; radial ou transversa e lesão horizontal ou

²⁰ Celesporin – Ouro Fino Saúde Animal Ltda.

‘em rachadura”. Um quinto tipo é a combinação das quatro anteriores resultando na maceração do menisco, sendo chamada de lesão degenerativa (WHITNEY, 2003).

O enxerto de OLO e os parafusos de interferência foram inspecionados observando a sua integridade, posicionamento intra-articular e alterações macroscópicas.

Tabela 1. Sistema de pontuação subjetiva de OUTERBRIDGE modificado (OM), proposto por ASANO et al. (2004), para classificação artroscópica das alterações da cartilagem articular. Jaboticabal 2007

Pontuação (OM)	Descrição
(0)	Cartilagem normal
(1)	Lesão superficial (amolecimento ou fibrilação)
(2)	Defeito na cartilagem sem exposição óssea
(3)	Defeito na cartilagem com exposição óssea

Tabela 2. Sistema de pontuação subjetiva da Sociedade Francesa de Artroscopia (SFA) para classificação artroscópica das alterações da cartilagem articular. Jaboticabal 2007.

Pontuação (SFA)	Descrição
(0)	Cartilagem normal
(1)	Amolecimento ou edema da cartilagem
(2)	Fibrilação superficial
(3)	Fibrilação profunda atingindo o osso
(4)	Exposição do osso subcondral

4.2.7. Procedimento Artroscópico

Previamente à avaliação artroscópica, os cães foram mantidos em jejum hídrico de 5 horas e alimentar de 12 horas. Todos os cães foram submetidos ao mesmo protocolo anestésico descrito no procedimento de substituição do LCCr pelo enxerto alógeno de OLO conservado em glicerina .

O membro pélvico direito foi preparado como no procedimento de artrotomia, realizando a tricotomia desde a prega inguinal até a região do tarso. Uma malha tubular envolveu a região do tarso até a extremidade distal do membro para que pudesse ser manipulado durante a artroscopia. O cão foi posicionado em decúbito dorsal sobre uma calha cirúrgica, munida com colchão térmico ativo, o membro contralateral foi preso lateralmente e os membros torácicos estabilizados para evitar que o animal deslizasse sobre a calha. Foi realizada a anti-sepsia do campo operatório e uma malha tubular foi envolvida da região do tarso até a extremidade distal do membro para que a perna do cão pudesse ser manipulada durante a artroscopia. O membro foi mantido parcialmente estendido de maneira que o joelho ficasse flexionado cerca de 160°, em seguida, foi feita a colocação dos campos cirúrgicos. A abordagem artroscópica constou das seguintes etapas:

a) Com o auxílio de uma seringa e uma agulha hipodérmica 25x8, foi feita a artrocentese do joelho na região medial ao ligamento patelar, a meio caminho entre a patela e a tuberosidade da tíbia. O líquido sinovial foi então aspirado para assegurar-se à correta localização no espaço intra-articular. Mantendo-se a agulha no mesmo local, a articulação foi distendida com cerca de 10ml (variando com o tamanho do animal) de solução Ringer lactato para permitir a identificação da bolsa articular e posterior introdução da camisa artroscópica (Figura 1A).

b) O portal craniomedial foi estabelecido primeiramente. Uma pequena incisão, com uma lâmina de bisturi nº11, foi feita na pele e a cápsula articular, 3 a 5mm medialmente ao ligamento patelar, a meio caminho entre a patela e a tuberosidade da tíbia. Antes do artroscópio ser inserido, um obturador de ponta cônica foi introduzido para o estabelecimento do portal suprapatelar lateral de egresso. O membro foi então

mantido em extensão e o obturador foi delicadamente direcionado para dentro do portal craniomedial e através da articulação femoropatelar, imediatamente abaixo da patela para que saísse pela pele lateralmente próximo ao tendão de inserção do músculo quadríceps. A ponta do obturador foi pressionada sob a cápsula articular, sendo necessária uma pequena incisão de pele com bisturi para facilitar sua saída. A cânula foi então encaixada e deslizada pelo obturador para dentro da articulação até que a ponta da cânula ficasse apoiada no sulco troclear sobre a patela (Figura 1B). O obturador foi então retirado e a cânula reposicionada dentro do compartimento articular lateral próximo a crista troclear lateral do fêmur.

c) Mantendo-se ainda o membro em extensão, a camisa artroscópica foi introduzida junto com seu obturador rombo pelo mesmo portal craniomedial e delicadamente direcionada paralelamente ao sulco troclear e abaixo da patela até que sua ponta permanecesse na linha média na porção proximal da bolsa supratroclear, onde normalmente observamos um ‘fundo de saco cego’ (Figura 2A).

d) O influxo de solução Ringer lactato foi estabelecido conectando-se o sistema de irrigação na camisa artroscópica e um equipo na cânula de egresso localizada na porção suprapatelar lateral. O obturador foi removido e a articulação foi então lavada durante 10 segundos para limpar o sangue e líquido sinovial antes de acoplarmos a ótica, a câmera e o cabo de luz. Deste ponto em diante, a lavagem da articulação fluiu do artroscópio em direção à cânula de egresso.

e) O exame iniciou-se pela articulação femoropatelar seguindo a seguinte ordem: bolsa supratroclear e sulco troclear proximal, recesso lateral (bolsa lateral) e crista troclear lateral, e recesso medial (bolsa medial) e crista troclear medial. A sinóvia foi examinada em todas essas porções. Rotacionando o artroscópio em 180° o tendão do músculo quadríceps, os pólos proximal de distal da patela, a superfície articular da patela e o sulco troclear foram observados.

f) A ponta do artroscópio foi então posicionada próximo ao aspecto cranial da fossa intercondilar. Para minimizar a obstrução da visão pela sinóvia inflamada e pelo coxim adiposo infrapatelar, a ponta do artroscópio ficou posicionada na linha média da

superfície articular da tróclea e o joelho foi lentamente flexionado para trazer a fossa intercondilar para o campo de visão.

g) Sem movimentar o artroscópio, o portal craniolateral foi estabelecido com uma incisão similar na região lateral próximo ao ligamento patelar, na mesma altura do portal craniomedial. Um explorador foi então inserido para ajudar na inspeção das demais estruturas intra-articulares (Figura 2B). A ponta do artroscópio foi então direcionada medialmente e movimentada ao longo do côndilo medial distalmente. Enquanto se aplicava uma pressão valga sobre a articulação, o menisco medial foi inspecionado da porção caudal para a cranial. A articulação foi estendida vagarosamente enquanto a ponta do artroscópio retornava ao recesso suprapatelar. O artroscópio desceu então ao longo do côndilo lateral. Para permitir uma observação completa do menisco lateral, o joelho foi flexionado em uma posição vara, o exame caminhou da posição caudal para a medial, como ocorreu com o menisco medial. Finalmente foi realizada a inspeção do LCCa, do enxerto e do parafuso de interferência inserido no túnel femoral

h) O portal craniolateral foi o primeiro utilizado como acesso dos instrumentos auxiliares, entretanto fez-se a troca do artroscópio, sempre que necessária, de um portal para outro.

Ao término do procedimento as pinças auxiliares, a cânula de egresso e o artroscópio foram retirados e a síntese das três pequenas incisões remanescentes foi realizada empregando-se fio cirúrgico inabsorvível monofilamentar n° 2-0²¹.

Foi mantida uma bolsa térmica de gelo, ao redor do joelho, durante 15 minutos e posteriormente colocado fita hipoalergênica porosa sobre os locais dos pontos.

No período pós-operatório, o animal recebeu terapia antibiótica pela administração de cefalexina²² na dose de 30 mg/Kg, via oral, a cada 12 horas, durante 7 dias. Além disso foi administrado meloxicam²³ na dose de 1,0 mg/Kg, via oral, durante 3 dias.

²¹ Nylon – Brasuture Indústria e Comércio de Importação e Exportação Ltda.

²² Celesporin – Ouro Fino Saúde Animal Ltda.

²³ Maxican – Ouro Fino Saúde Animal Ltda.

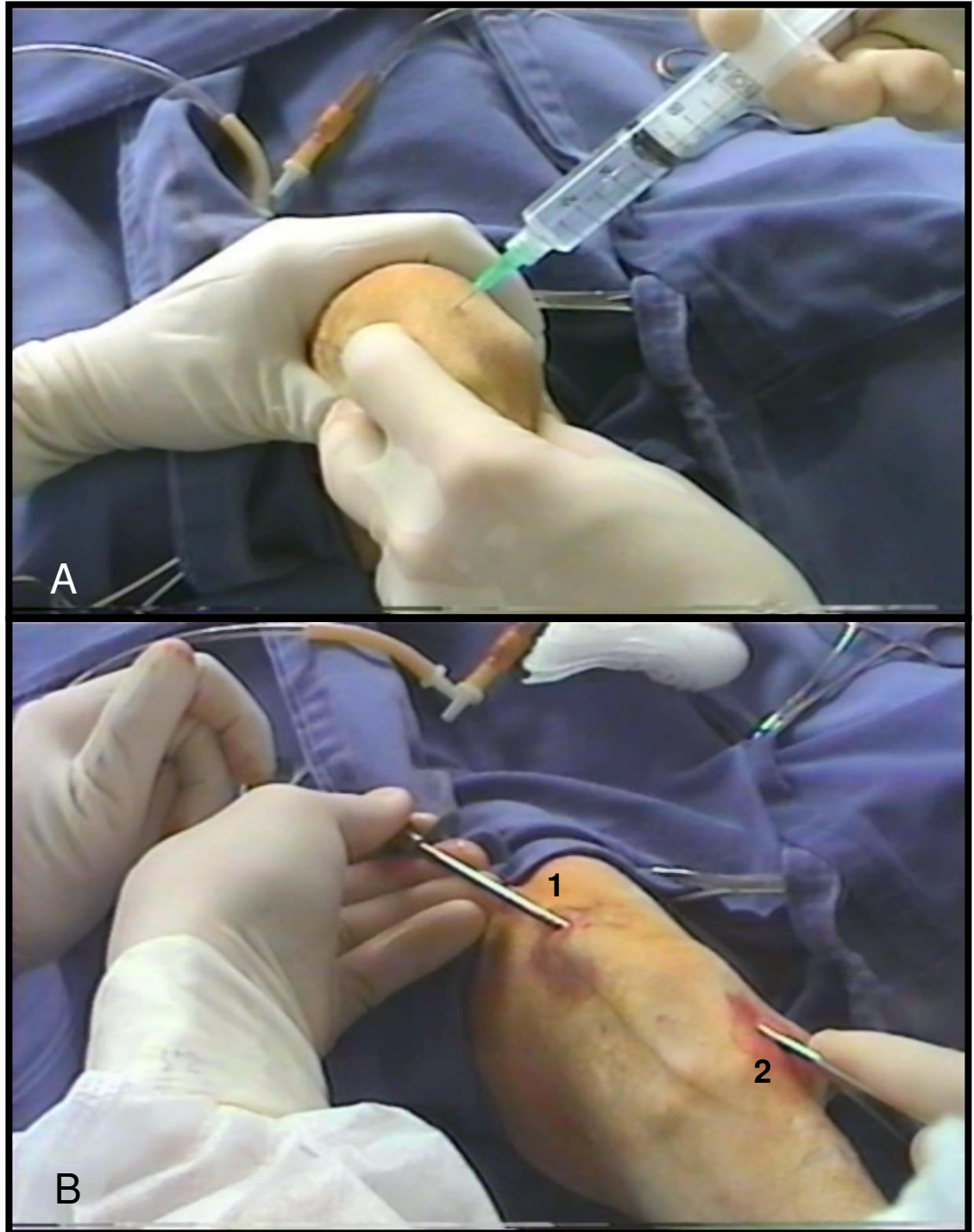


Figura 1. Fotografias das etapas iniciais do procedimento artroscópico. A) Distensão da cápsula articular pela injeção de solução Ringer lactato com auxílio de uma seringa e agulha hipodérmica na região medial ao ligamento patelar, a meio caminho entre a patela e a tuberosidade da tíbia. B) Cânula de egresso (1) encaixada no obturador (2) lateralmente próximo ao tendão de inserção do músculo quadríceps.

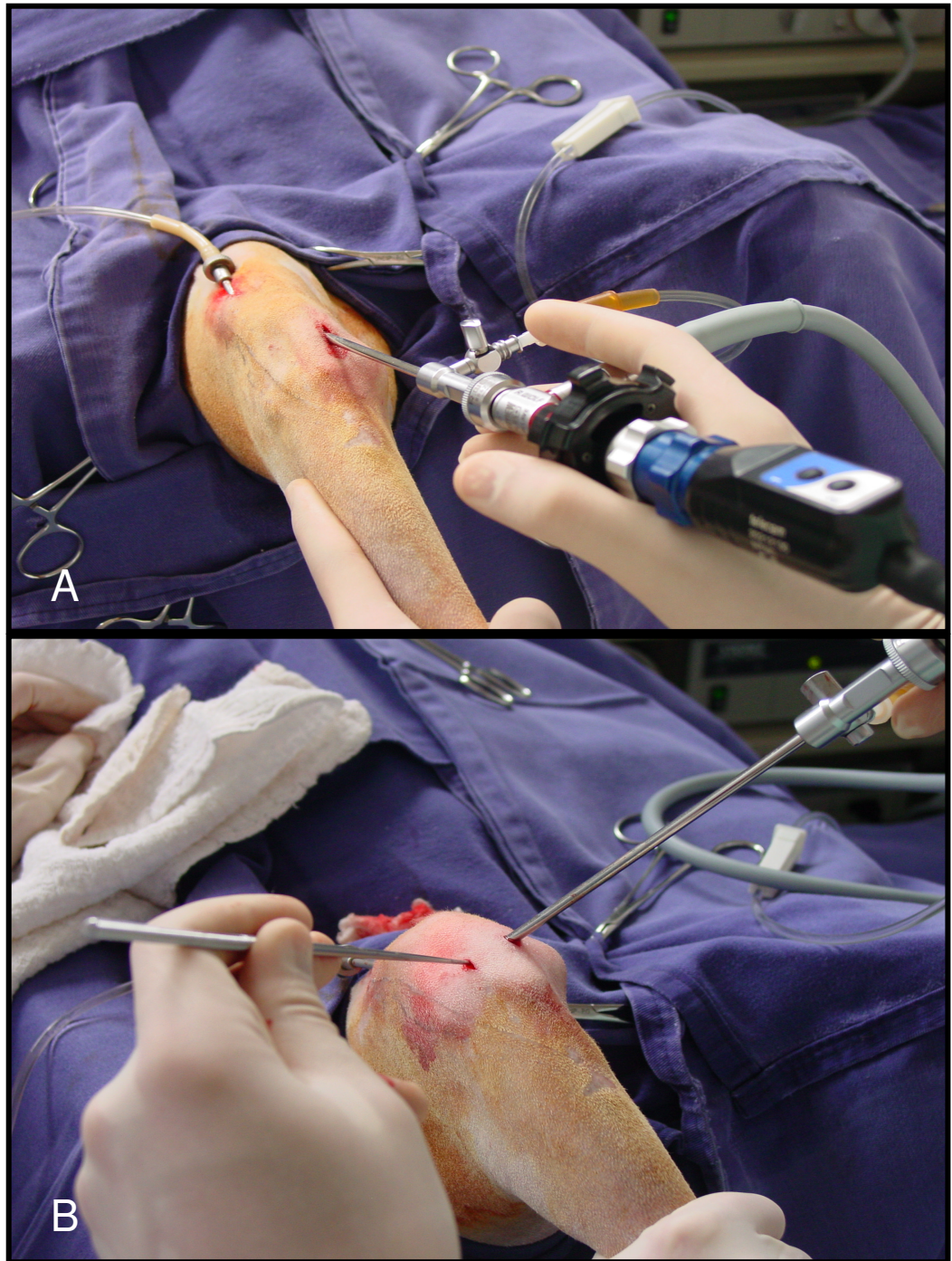


Figura 2. Fotografias do posicionamento correto do artroscópio na articulação do joelho direito do cão. A) Artroscópio direcionado paralelamente ao sulco troclear e abaixo da patela no “fundo de saco cego”. É possível observar a cânula de egresso posicionada lateralmente próximo ao tendão de inserção do músculo quadríceps e conectada ao equipo de saída da solução de irrigação. B) Artroscópio posicionado medialmente ao ligamento patelar e o explorador inserido no portal craniolateral.

4.3. Análise Estatística

A análise estatística dos dados não paramétricos foi realizada pelo teste de Kruskal-Wallis e as comparações múltiplas duas a duas pelo teste de Dunn. Todos os testes foram realizados valendo-se do nível de significância de 5% de probabilidade. Foram feitas também, quando necessárias, avaliações descritivas para correlacionarmos os resultados.

4.4. Resultados

4.4.1. Avaliação Artroscópica

No Grupo A, referente àqueles animais avaliados artroscopicamente aos 60 dias, o cão n°1 apresentou alteração classificada como amolecimento vista apenas na tróclea femoral; as demais superfícies articulares apresentavam-se normais (Figura 3C e 3D). Não foram observadas alterações nos meniscos (Figura 3E e 3F).

Nos cães n°2 e 3, foram evidenciadas alterações semelhantes de amolecimento na tróclea femoral e côndilos femorais e tibiais (Figura 8A e 8B) Os meniscos medial e lateral não apresentavam alterações. No cão n°2, observou-se a presença de plica sinovial na região suprapatelar junto à tróclea femoral.

No cão n°4, as alterações vistas na cartilagem articular da tróclea femoral, côndilos medial e lateral do fêmur e da tíbia foram pontuadas como amolecimento. Não foram observadas alterações nos meniscos.

Nos cães n°3 e n°4, observou-se pelo exame artroscópico na região periarticular do côndilo femoral medial sinais de neovascularização e irregularidade da cartilagem articular. No cão n°4 estas alterações já se caracterizavam como osteófitos periarticulares.

No Grupo B, composto pelos animais avaliados aos 120 dias, o cão n°5 apresentou alteração semelhante da cartilagem, pontuada como amolecimento, em

todas as superfícies articulares avaliadas (Figura 8C). Na região do recesso lateral próximo ao côndilo lateral do fêmur, foi observada a presença de uma plica sinovial. No menisco medial não foi evidenciada alteração digna de nota, enquanto no menisco lateral observou-se uma neovascularização aderida à borda abaxial (Figura 7A e 7B). Na região intercondilar do fêmur, abaixo do ligamento patelar foi possível observar, com a ajuda de um explorador, um pequeno fragmento de consistência firme aderido à membrana sinovial e ao enxerto.

O cão nº6 foi o que apresentou, à visualização artroscópica, as menores alterações de cartilagem articular, sendo observadas apenas sinais de amolecimento discreto na patela. Não foram evidenciadas alterações tanto no menisco medial quanto lateral.

O cão nº7 apresentou ao exame artroscópico alterações do tipo amolecimento e fibrilação nos côndilos tibiais e femorais, não sendo observadas alterações na cartilagem da patela e tróclea femoral (Figura 3A e 3B) e nos meniscos. Observou-se a presença de osteófito na região periarticular do côndilo medial do fêmur e alguns fragmentos de cartilagem livres na região da eminência intercondilar da tíbia (Figura 9). Na região da incisura intercondilar, onde foi realizada a incisuroplastia para fixação do enxerto, foram observadas neoformações ósseas que, durante a extensão do membro, entravam em contato com o côndilo lateral da tíbia (Figura 8D).

No cão nº8, foram evidenciadas alterações do tipo amolecimento no pólo apical da patela e côndilos femorais, e fibrilações na tróclea femoral (Figura 8E) e côndilos tibiais. Na crista troclear observou-se também sinal de proliferação óssea (Figura 8F). A borda axial lateral do menisco lateral apresentou um aspecto de pequena lesão radial na visualização artroscópica (Figura 7C). Não foi evidenciada alterações no menisco medial.

Não foi observada diferença significativa ($p>0,05$) entre os resultados obtidos pelos sistemas de classificação da condropatia OM e SFA. Para ambos, a patela foi a única estrutura que apresentou variação significativa ($p<0,05$) nas pontuações observadas aos 60 e 120 dias. As variações observadas nas demais superfícies articulares não foram significativas ($p>0,05$).

Nas “segundas observações” artroscópicas, tanto nos cães com 60 dias como 120 dias de pós-operatório, foram observadas alterações relacionadas à hiperplasia da sinóvia (Figura 4). Estas alterações correspondiam à aderências, hiperemia, aumento da vascularização e alongamento e espessamento das vilosidades. Estas alterações apresentavam-se, em intensidade menor, nos animais do grupo B.

Em relação aos enxertos, foi possível evidenciar que todos apresentaram sinais macroscópicos de neovascularização, apenas no cão nº1 o enxerto foi visto com aparência mais esbranquiçada que os demais, não sendo possível observar vasos sanguíneos (Figura 5B). No cão nº4, foi observado um pedículo que interligava a sinóvia com o enxerto (Figura 7D). Os cães nº4 e 7 foram os que propiciaram uma melhor avaliação do enxerto (Figura 5C e 5D), permitindo evidenciar a sua tensão como auxílio do explorador. Pelo exame artroscópico, o enxerto do cão nº3, apresentou algumas fibras rompidas próximo ao parafuso de interferência do fêmur (Figura 5A).

Os parafusos de interferência no túnel femoral foram observados, pelo exame artroscópico, em sete dos oito cães avaliados. Todos esses parafusos apresentaram-se bem fixados ao túnel femoral. Não foi possível diferenciar o bloco ósseo do enxerto do osso condilar adjacente (Figura 6).

Não foram observadas intercorrências durante o procedimento artroscópico e todos os animais já apoiavam o membro normalmente após 24 horas.

As pontuações estabelecidas pelos dois sistemas de classificação das alterações na cartilagem articular podem ser vistas nas Tabela 3 e 4.

Tabela 3. Valores individuais e médios da pontuação obtida pelos sistemas (SFA) e (OM), na avaliação artroscópica da cartilagem articular para cada compartimento do joelho, aos 60 dias de pós-operatório, dos cães do grupo A submetidos à substituição do LCCr por enxerto alógeno de OLO conservado em glicerina. Jaboticabal 2007.

Alterações da Cartilagem Articular										
Superfícies Articulares	Animais do Grupo A								Médias	
	1		2		3		4			
	OM	SFA	OM	SFA	OM	SFA	OM	SFA	OM	SFA
Patela	0	0	0	0	0	0	0	0	0	0
Sulco troclear do fêmur	1	1	1	1	1	1	1	1	1,00	1,00
Côndilo medial do fêmur	0	0	1	1	1	1	1	2	0,75	1,00
Côndilo lateral do fêmur	0	0	1	1	1	1	1	1	0,75	0,75
Côndilo medial da tíbia	0	0	1	1	1	1	1	1	0,75	0,75
Côndilo lateral da tíbia	0	0	1	1	1	1	1	1	0,75	0,75

OM: Sistema de Classificação de OUTERBRIDGE modificada: (0) cartilagem normal, (1) lesão superficial (amolecimento e/ou fibrilação), (2) defeito na cartilagem sem exposição óssea, (3) defeito na cartilagem com exposição óssea; **SFA:** Sistema de Classificação da Sociedade Francesa de Artroscopia: (0) cartilagem normal, (1) amolecimento ou edema de cartilagem, (2) fibrilação superficial, (3) fibrilação profunda atingindo o osso, (4) exposição do osso subcondral.

Tabela 4. Valores individuais e médios da pontuação obtida pelos sistemas (SFA) e (OM), na avaliação artroscópica da cartilagem articular para cada compartimento do joelho, aos 120 dias de pós-operatório, dos cães do grupo B submetidos à substituição do LCCr por enxerto alógeno de OLO conservado em glicerina. Jaboticabal 2007

Alterações da Cartilagem Articular										
Superfícies Articulares	Animais do Grupo A								Médias	
	5		6		7		8			
	OM	SFA	OM	SFA	OM	SFA	OM	SFA	OM	SFA
Patela	1	1	1	1	0	0	1	1	0,75	0,75
Sulco troclear do fêmur	1	1	0	0	0	0	1	2	0,50	0,75
Côndilo medial do fêmur	1	1	0	0	1	1	1	1	0,75	0,75
Côndilo lateral do fêmur	1	1	0	0	1	2	1	1	0,75	1,00
Côndilo medial da tíbia	1	1	0	0	1	2	1	2	0,75	1,25
Côndilo lateral da tíbia	1	1	0	0	1	2	1	2	0,75	1,25

OM: Sistema de Classificação de OUTERBRIDGE modificada: (0) cartilagem normal, (1) lesão superficial (amolecimento e/ou fibrilação), (2) defeito na cartilagem sem exposição óssea, (3) defeito na cartilagem com exposição óssea; **SFA:** Sistema de Classificação da Sociedade Francesa de Artroscopia: (0) cartilagem normal, (1) amolecimento ou edema de cartilagem, (2) fibrilação superficial, (3) fibrilação profunda atingindo o osso, (4) exposição do osso subcondral.

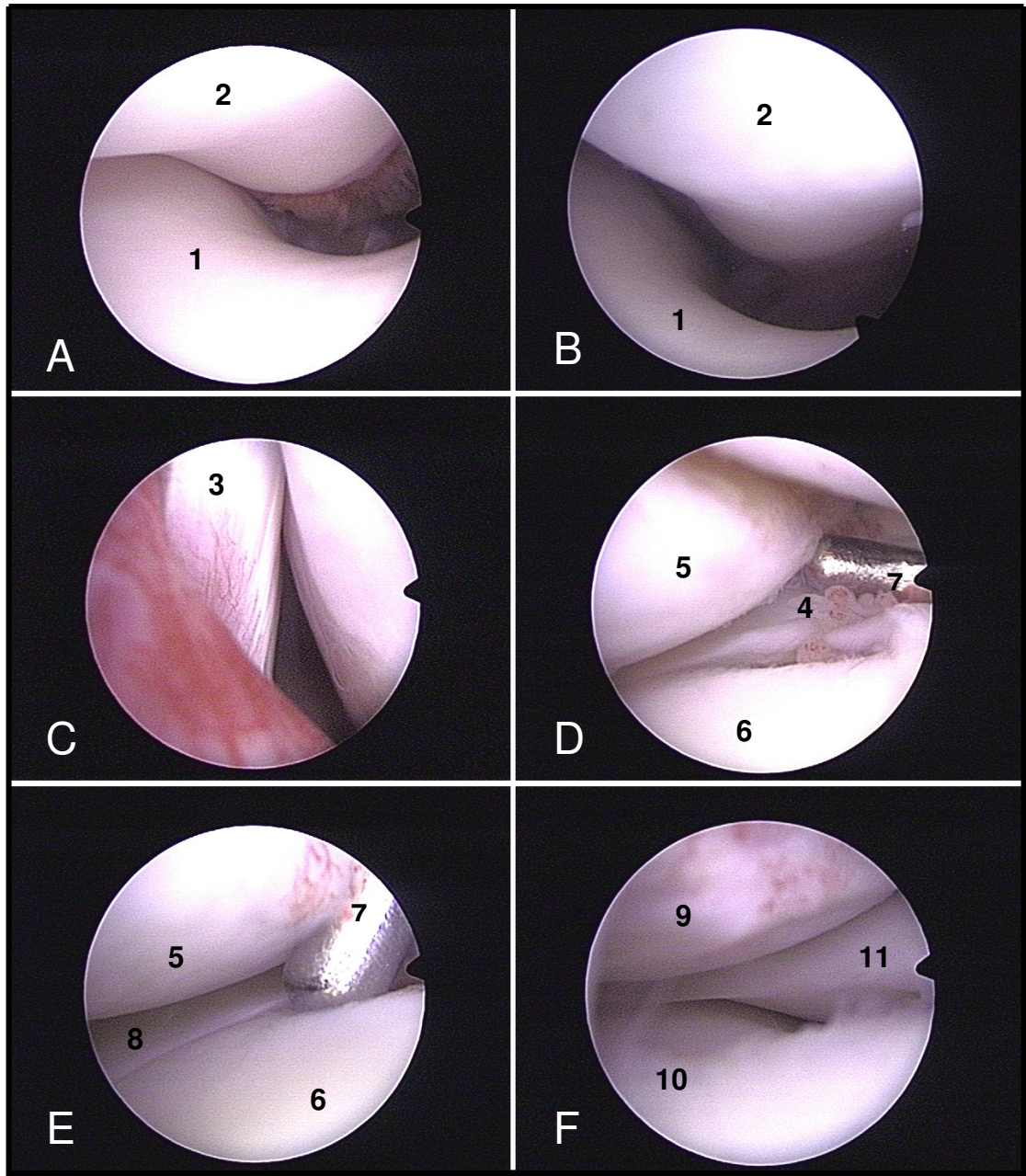


Figura 3. Imagens artoscópicas das estruturas anatômicas intra-articulares dos joelhos dos cães sem sinais de alterações patogênicas. Aspecto crâniocaudal do joelho direito: (1) tróclea femoral (2) patela, (3) tendão de origem do músculo extensor longo dos dedos, (4) ligamento meniscofemorale, (5) côndilo femoral lateral, (6) côndilo tibial lateral, (7) explorador graduado, (8) menisco lateral, (9) côndilo femoral medial, (10) côndilo tibial medial, (11) menisco medial.

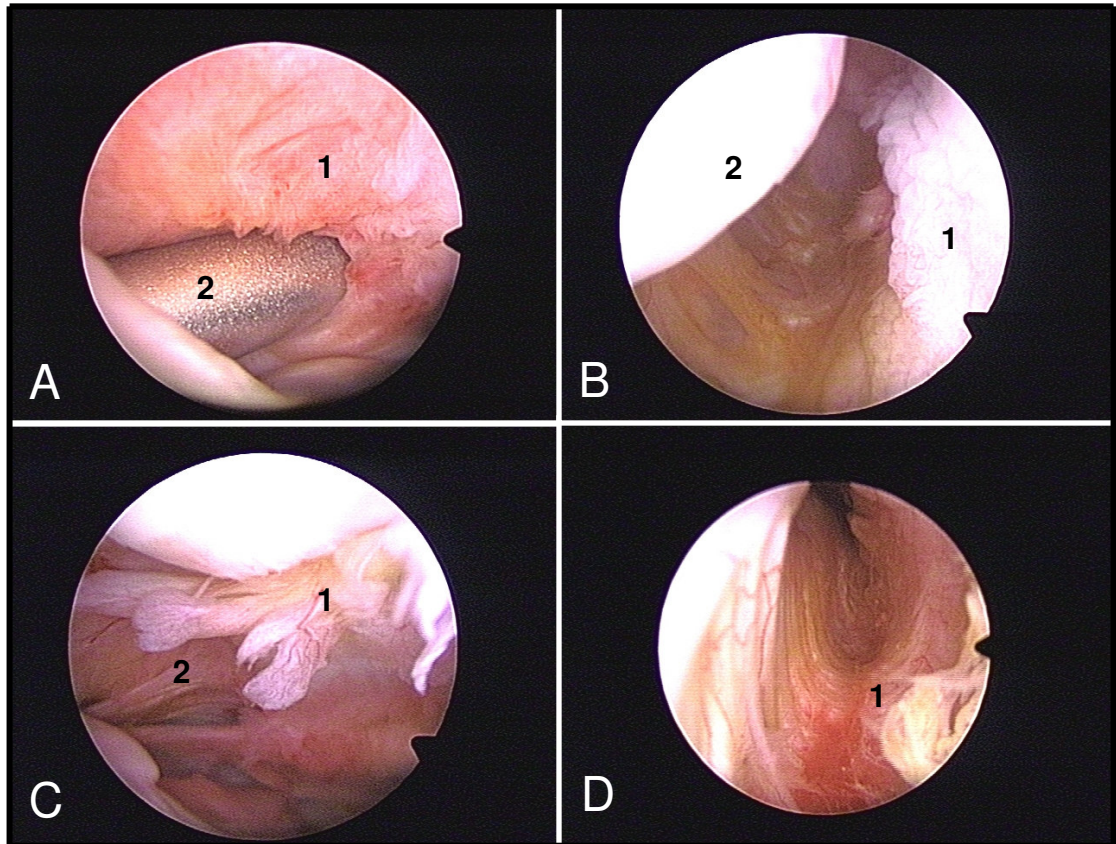


Figura 4. Imagens artroscópicas de alterações relacionadas à membrana sinovial do joelho direito de cães submetidos à substituição do LCCr por enxerto alógeno de OLO. (A) Cão n°1 (60 dias): Hiperemia e hiperplasia da membrana sinovial (1), próxima a região de inserção a cânula de egresso (2). (B) Cão n°2 (60 dias): Hiperplasia sinovial (1) no recesso medial junto ao côndilo femoral medial (2). (C) Cão n°2 (60 dias): Membrana sinovial hiperplásica com aumento das vilosidades (1) e aderências na região suprapatelar (2). (D) Cão n°4 (120 dias): Região do recesso medial com a sinóvia hiperêmica e mais vascularizada (1).

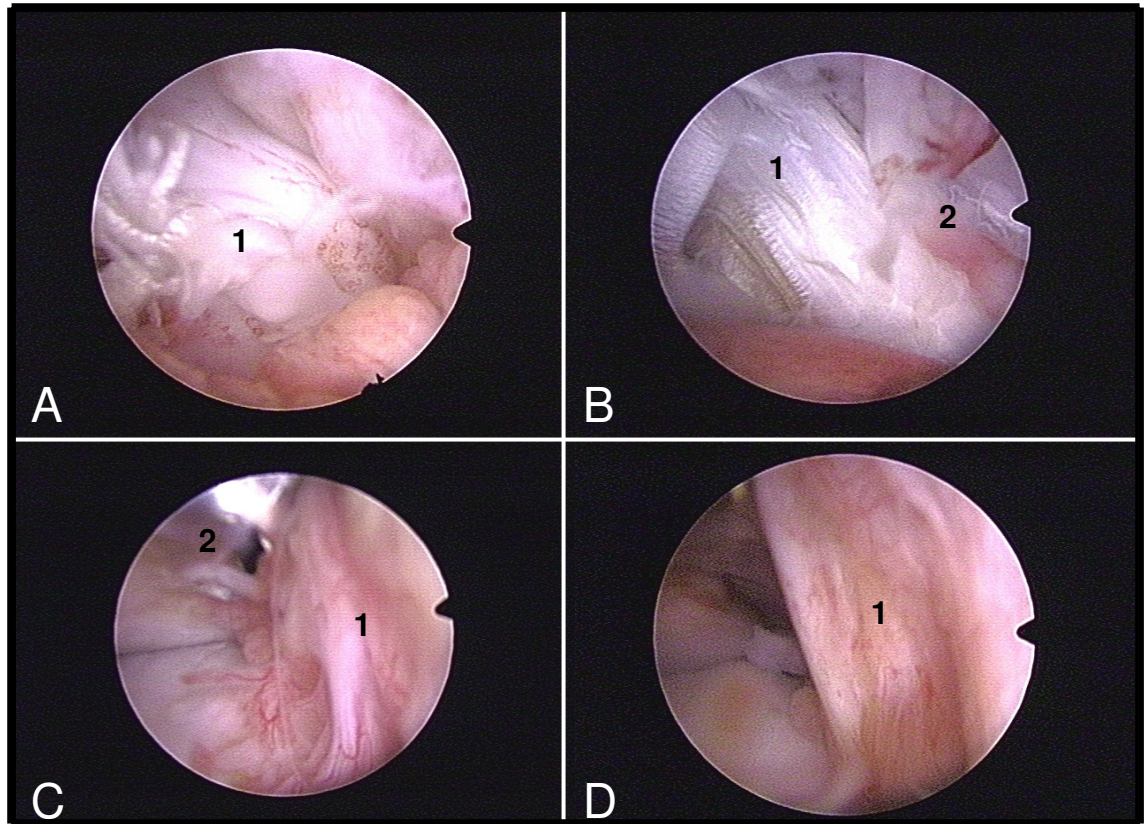


Figura 5. Imagens artroscópicas do enxerto alógeno de OLO no joelho direito. (A) Cão n°3 (60 dias): Algumas fibras rompidas (1) próximo a região de fixação do parafuso de interferência do fêmur. (B) Cão n°5 (120 dias): Enxerto com aspecto esbranquiçado (1), próximo à região de neovascularização (2). (C) Cão n°4 (60 dias): Enxerto com intensa neovascularização (1) com o parafuso de interferência femoral mais ao fundo (2). (D) Cão n°7 (120 dias): Enxerto tensionado e com significativa neovascularização (1).

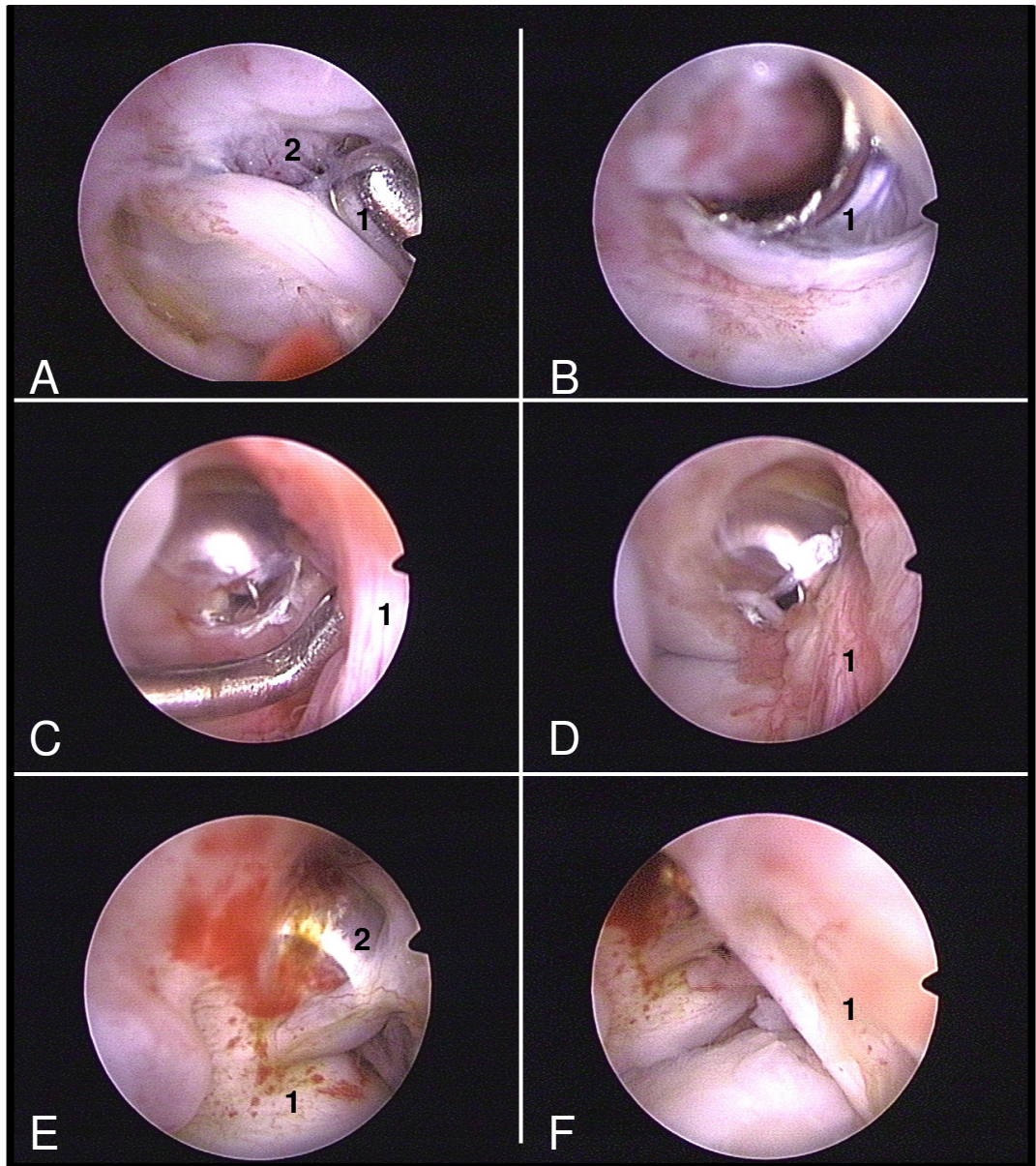


Figura 6. Imagens artroscópicas do parafuso de interferência no túnel femoral junto ao enxerto alógeno de OLO no joelho direito. (A) Cão n°3 (60 dias): Observa-se, com ajuda do explorador (1), o parafuso de interferência (2) envolto pela inserção do enxerto e por aderências de vilosidades sinoviais (2). (B) Cão n°8 (120 dias): Parafuso de interferência no túnel femoral com sua fenda interna desgastada e preenchida por sinóvia. (C) e (D) Cão n°4 (120 dias): Enxerto apresenta-se bem fixado ao fêmur mantendo-se sob tensão. (E) Cão n°7 (120 dias): Evidente crescimento de tecido ósseo cicatricial (1) ao redor do parafuso de interferência junto ao túnel femoral (2) na região da incisuroplastia. (F) Idem ao E, porém numa visão recuada com o enxerto de OLO (1) em primeiro plano.

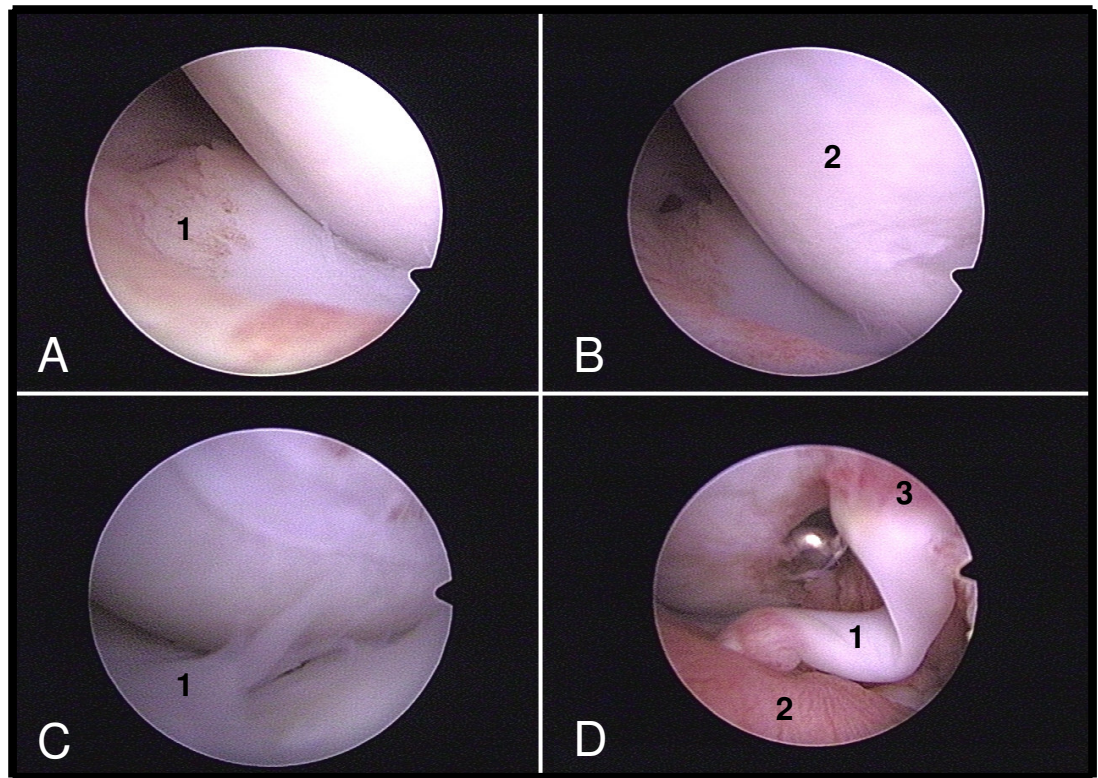


Figura 7. Imagens artroscópicas de alterações observadas em diversas estruturas intra-articulares no joelho direito. (A) Cão nº5 (120 dias): Região de neovascularização na borda abaxial do menisco lateral (1) causando aderência com a sinóvia. B) Idem ao A com o côndilo femoral lateral (2) em maior evidência. C) Cão nº8 (120 dias): Menisco lateral com sua borda axial com aspecto “desfiado” lembrando uma pequena lesão radial (1), D) Cão nº4 (60 dias): Presença de um “pedículo” (1) interligando a sinóvia (2) ao enxerto (3), nas suas extremidades evidencia-se intensa vascularização.

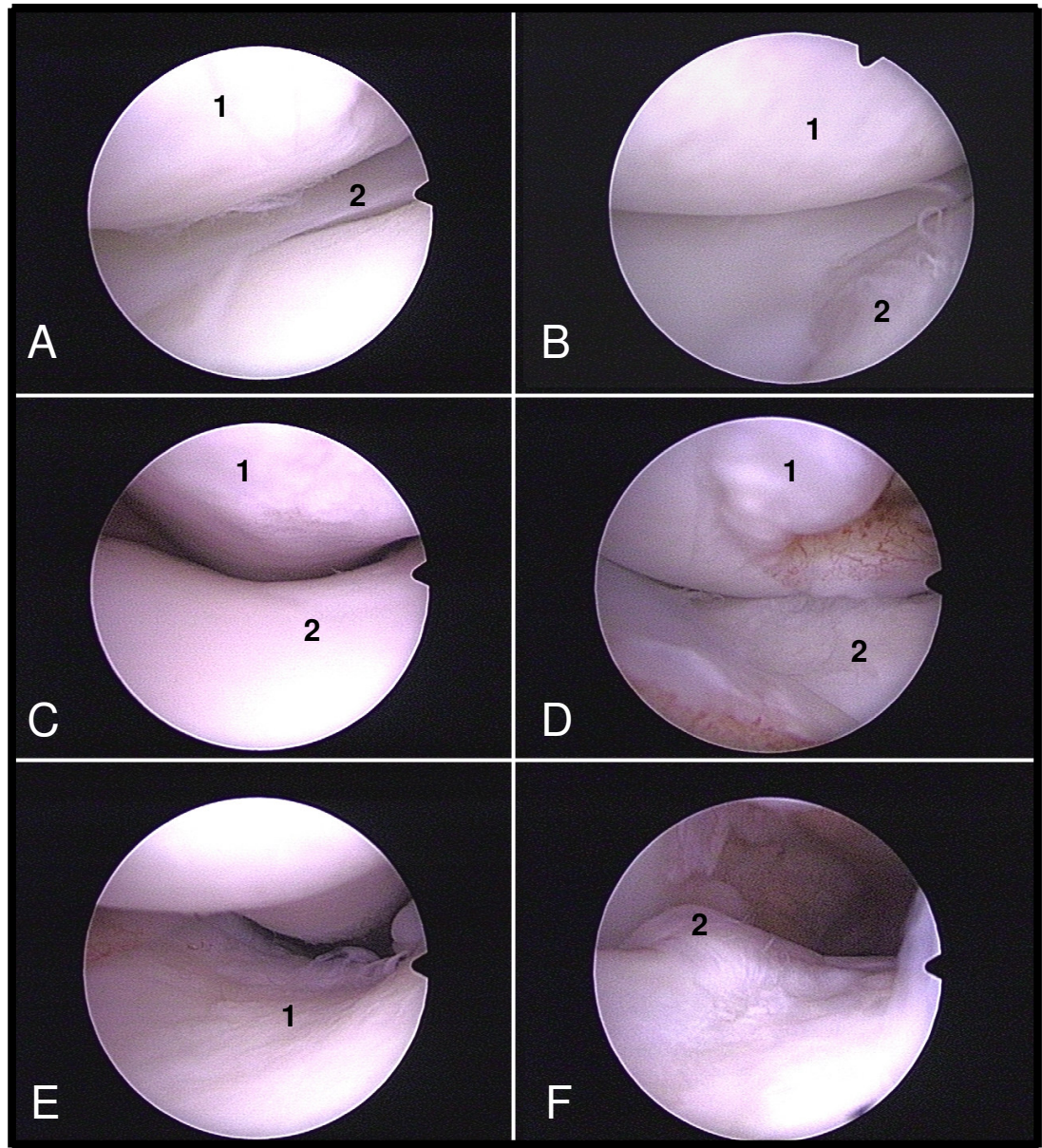


Figura 8. Imagens artroscópicas de alterações observadas em diversas estruturas intra-articulares no joelho direito. (A) Cão n°3 (60 dias): Alteração do tipo amolecimento no côndilo femoral lateral (1), com o menisco lateral íntegro (2). (B) Cão n°2 (60 dias): Côndilos femoral e tibial lateral apresentando alterações de amolecimento (1) e fibrilação (2) respectivamente. (C) Cão n°5 (120 dias): Alteração discreta na superfície articular da patela (1), mas sem alteração da tróclea femoral (2). (D) Cão n°7 (120 dias): Na região da incisuroplastia, observa-se neoformação óssea (1), e a superfície articular do côndilo tibial lateral apresenta sinais de amolecimento (2). (E) e (F) Cão n°8 (120 dias): Observa-se alteração do tipo fibrilação na tróclea femoral (1) e proliferação óssea na crista troclear do fêmur (2).

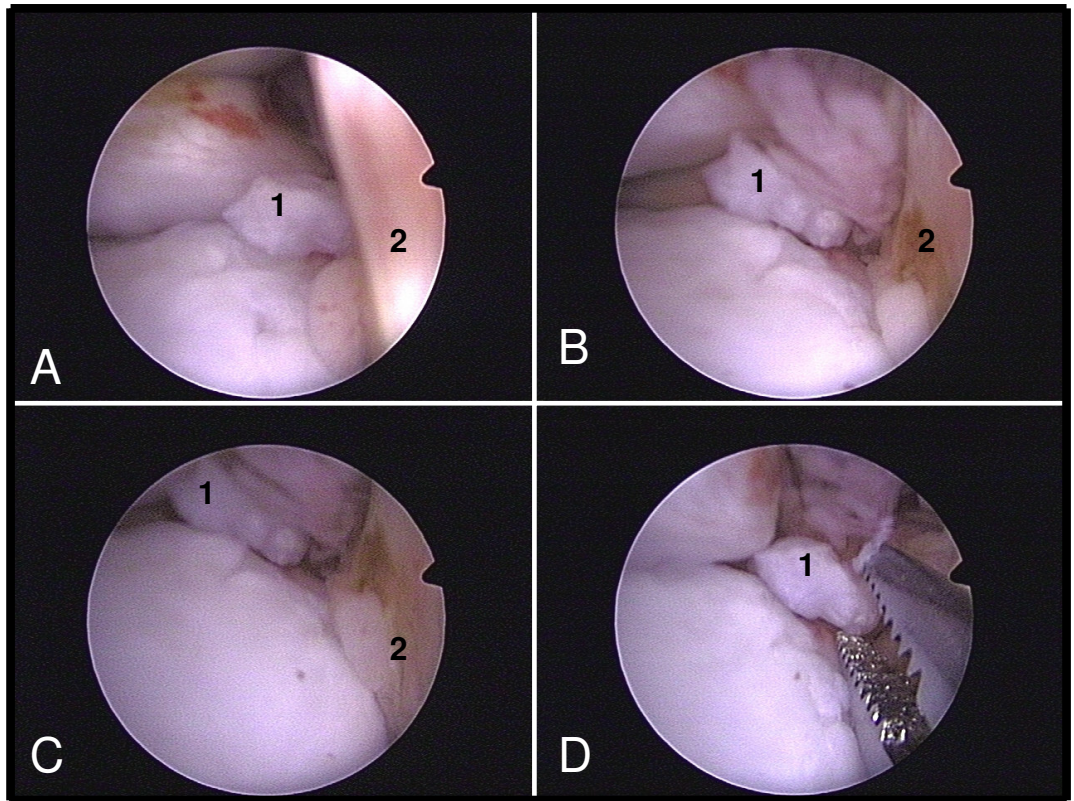


Figura 9. Imagens artroscópicas de alterações observadas no joelho direito do cão n°7. Em (A), (B) e (C), presença de um fragmento de cartilagem (1) livre na região da eminência intercondilar da tíbia atrás do enxerto (2). Em (D) a retirada do fragmento (1) com o auxílio de pinça artroscópica.

4.5. Discussão

A capacidade do tratamento cirúrgico de reparo e estabilização do joelho em realmente reduzir a incidência da osteoartrite pós-traumática, segundo ASANO et al. (2004), permanece controversa.

A mínima morbidade pós-operatória relatada por WHITNEY (2003) e EIMANTAS (2001) em relação ao procedimento artroscópico diagnóstico, também foi observada neste estudo.

A literatura nos mostra que o portal normalmente utilizado como de egresso do fluído de irrigação em cães é o suprapatelar medial (WHITNEY, 2003), equivalente ao superomedial utilizado em seres humanos. Em estudo feito por STETSON & TEMPLIN (2002), os autores observaram que a cânula inserida no superomedial invade o músculo vasto medial e causa decréscimo na função pós-operatória do músculo quadríceps. Neste experimento, na tentativa de se evitar o relatado por STETSON & TEMPLIN (2002), foi utilizado o portal suprapatelar lateral. Neste acesso foi observado que o espaço pra alojar a cânula no recesso lateral intra-articular é menor, porém, externamente, não foi evidenciado hematoma ou qualquer edema pós-operatório na região do músculo vasto lateral que pudesse ter sido provocado pela cânula, tornando esse acesso uma opção também viável em cães.

Segundo LEWIS et al. (1987) e WHITNEY (2003), uma das grandes vantagens da artroscopia sobre a artrotomia diz respeito a sua capacidade em avaliar alterações na membrana sinovial em seu estado natural. Pelo fato da sinóvia e suas vilosidades ficarem suspensas e “flutuando” no meio líquido, somado a intensa iluminação e magnificação dessas estruturas pelo artroscópio, há maior visibilidade da membrana sinovial, o que possibilita sua melhor avaliação. Isso tudo contribuiu para que fosse possível observar as alterações hiperplásicas das vilosidades que incluíam hiperemia, aumento da vascularização e diminuição da sua característica translúcida, assim como relatado por MUZZI (2003). A presença mais evidente dessas alterações no grupo A, com cães avaliados aos 60 dias do pós-operatório, pode ser justificada como conseqüência da maior proximidade com o procedimento cirúrgico e ao próprio trauma

causado pela artrotomia, corroborando com ROCHAT (2001), ou ainda pelas alterações intra-articulares do processo de remodelamento do enxerto no joelho.

Segundo MOORE & READ (1996), JACKSON et al. (2001) e RALPHS & WHITNEY (2002) a presença de lesões meniscais é comum em cães com RLCCr, causando alterações degenerativas no joelho e levando à claudicação. Neste experimento apenas os cães nº 5 e 8 apresentaram alguma alteração no menisco lateral. Uma dessas alterações foi pequena lesão radial na borda axial do corno cranial. As lesões no menisco lateral são pouco citadas na literatura e, quando mencionadas, são consideradas como lesões independentes que causam claudicação e que não estão associadas com a instabilidade provocada pela RLCCr. Entretanto, RALPHS & WHITNEY (2002) encontraram em seus estudos alta incidência de lesão no menisco lateral de cães com RLCCr, sugerindo que esta lesão pode ser mais comum do que se pensava, ou ser apenas um achado acidental que realmente não está relacionado a RLCCr.

Autores como AYRAL et al. (1996), BRISMAR et al. (2002) e AYRAL et al. (2003), em seres humanos e LEWIS et al. (1987) em cães, relatam a importância da artroscopia em detectar lesões sutis na cartilagem articular. Para ASANO et al. (2004), alterações osteoartrosíticas iniciais como fibrilação e amolecimento da cartilagem não podem ser detectadas pelo exame radiográfico, mas sim, pela artroscopia. Neste estudo foi possível comprovar essa aplicação da artroscopia pelas alterações evidenciadas nas superfícies articulares aos 60 e 120 dias do pós-operatório.

Em cães, a avaliação artroscópica como método de acompanhamento da incorporação do enxerto e eficácia cirúrgica só foi relatado, até o momento, por LOPEZ et al. (2003) e MUZZI (2003), entretanto eles não utilizaram sistemas de pontuação para avaliar a progressão das condropatias. Mesmo na medicina, segundo ASANO et al. (2004) não há trabalhos sobre avaliação artroscópica como “segunda-observação” das alterações precoces de cartilagem após procedimento de reconstrução do LCA.

ASANO et al. (2004) avaliaram artroscopicamente a articulação de 105 pacientes submetidos à reconstrução do LCA com enxerto duplo de tendão do músculo semitendinoso, comparando as lesões de cartilagem articular no momento da cirurgia e

na “segunda-observação”, decorridos 15 meses. O autores observaram que alterações degenerativas ocorreram em cerca de 45% das superfícies articulares normais e, com exceção do côndilo lateral do fêmur, todas as demais cartilagens pioraram na pontuação significativamente, concluindo que a reconstrução do LCA não protegeu o joelho da progressão das alterações degenerativas 15 meses após a cirurgia.

Neste estudo, não foi avaliado a progressão das alterações de cartilagem articular de cada cão ao longo do tempo, mas sim o comportamento das superfícies articulares de um grupo de cães com 60 e 120 dias, separadamente, após o procedimento cirúrgico de substituição do LCCr. Pelas avaliações artroscópicas foi possível observar que as alterações não passaram de fibrilação superficial nos dois períodos, sendo a superfície articular da patela a única a não apresentar alteração nos cães aos 60 dias. Entretanto, corroborando com ASANO et al. (2004), a possibilidade das alterações leves serem o início de um processo degenerativo severo ainda é controverso. MUZZI (2003) observou em seu estudo lesões mais severas na “segunda-observação”, apesar de não quantificá-las ou qualificá-las.

A presença de pequenos fragmentos de cartilagem livres na região da eminência intercondilar da tíbia, como observado artroscopicamente no cão nº 7, pode estar relacionada à confecção do túnel ósseo tibial. Suspeita-se que durante esse procedimento, um pequeno pedaço de cartilagem tenha se soltado do platô tibial no momento da passagem da broca e permaneceu aderido à membrana sinovial, não podendo ser identificado e retirado durante a inspeção final e lavagem articular ao término da cirurgia.

É importante ressaltar que as alterações artroscópicas observadas nos cães aos 60 e 120 dias deste experimento não foram observadas no transoperatório durante o procedimento cirúrgico e, portanto, não eram lesões pré-existentes.

Outro fato importante relatado por ASANO et al. (2004) refere-se à possibilidade do próprio trauma cirúrgico afetar o metabolismo da cartilagem por um longo período. Dessa forma, o aparecimento e o progresso de alterações na cartilagem articular podem não estar relacionadas ao insucesso da técnica utilizada.

Segundo DOUGADOS et al. (1994) e AYRAL et al. (2003), o desenvolvimento de sistemas de pontuação tem sido de fundamental importância para mensurar com precisão as condropatias. Neste experimento, os sistemas de pontuação OM e SFA não apresentaram resultados significativamente diferentes, apesar do número pequeno de cães avaliados. Para AYRAL et al. (1996), a artroscopia pôde detectar alterações estatisticamente significativas na severidade da condropatia em um número relativamente pequeno de pacientes dentro de um curto período de tempo.

A avaliação artroscópica do enxerto alógeno de OLO conservado em glicerina foi de extrema importância para observar o posicionamento e o seu comportamento no meio intra-articular em dois períodos distintos. LOPEZ et al. (2003) relataram a utilização da “segunda-observação” 12 semanas após a colocação do enxerto, pois esse seria o momento adequado para a ligamentização e integração do enxerto tanto histologicamente quanto biomecanicamente. De maneira geral, a ausência de sinais macroscópicos de reabsorção ou degeneração grave podem dar indícios de que não houve rejeição do organismo ao enxerto, apesar da ausência de exames histológicos comprobatórios. De maneira geral foi possível evidenciar em todos os cães um envolvimento direto da membrana sinovial ao redor do enxerto, como se estivesse revestindo-o. Essa observação foi também relatada por MUZZI (2003) durante a avaliação histológica da amostra do segmento intra-articular de fásia lata coletado do enxerto.

O aspecto mais esbranquiçado observado no enxerto de um dos cães do Grupo B (120 dias) pode estar relacionado a um estágio avançado de remodelamento, com irrigação mais esparsa e assemelhando-se mais ao ligamento original.

A observação artroscópica do parafuso de interferência femoral e de seu comportamento dentro da articulação foi elucidativa para decidirmos pela sua retirada ou permanência, dependendo da necessidade. Neste experimento todos os parafusos foram mantidos junto ao bloco ósseo do enxerto (não mais identificado isoladamente do fêmur), pois não apresentavam sinais de afrouxamento ou interferindo negativamente na incorporação óssea do enxerto.

Em seres humanos, principalmente no Japão, como relata ASANO et al. (2004), o parafuso de interferência é retirado no procedimento de “segunda-observação” artroscópica devido ao desconforto causado ou apenas porque o paciente não queria mais tê-lo no joelho.

As fibras rompidas e observadas no enxerto do cão n° 3 podem ter sido ocasionadas no ato da colocação do parafuso de interferência no túnel femoral. Deve-se ter cuidado na avaliação deste tipo de lesão, pois a magnificação da imagem proporcionada pelo artroscópico pode superdimensionar a lesão, que por ventura não esteja acometendo o enxerto.

4.6. Conclusões

Com base nos resultados obtidos neste experimento, concluiu-se que:

- Baseado nas alterações encontradas na avaliação artroscópica observa-se que a técnica de substituição do ligamento cruzado cranial por enxerto alógeno de ligamento patelar conservado em glicerina e fixado com parafusos de interferência não impediu o aparecimento de alterações nas superfícies articulares do joelho, apesar de não ter sido evidenciada diferenças significativas entre os períodos de avaliação.
- A avaliação artroscópica utilizada como “segunda-observação” é capaz de evidenciar alterações discretas na cartilagem articular e demais estruturas intra-articulares do joelho e, auxiliada pelos sistemas de classificação, deve ser utilizada com maior frequência como no monitoramento pós-operatório das condropatias ocasionadas pela RLCCr.
- O exame artroscópico apresenta-se como ótimo método de avaliação das características macroscópicas do enxerto alógeno de ligamento patelar e do posicionamento dos parafusos de interferência, transmitindo informações precisas aos achados clínicos e radiográficos em busca de resultados transoperatórios cada vez melhores, corrigindo possíveis erros e aperfeiçoando a técnica.

4.7. Referências

ANDRADE, M. A. P.; CARVALHO JÚNIOR, L. H. Reconstrução do LCA: ponto isométrico femoral. Comparação entre as técnicas artroscópica e aberta. **Revista Brasileira de Ortopedia**, São Paulo, v. 31, n. 4, p. 289-291, 1996.

ARNOCZKY, S. P. The cruciate ligaments: the enigma of the canine stifle. **Journal of Small Animal Practice**, London, v. 29, p. 71-90, 1988.

ASANO, H.; MUNETA, T.; IKEDA, H. et al. Arthroscopic evaluation of the articular cartilage after anterior cruciate ligament reconstruction: a short-term prospective study of 105 patients. **Arthroscopy: The Journal of Arthroscopy and Related Surgery**, Philadelphia, v. 20, n. 5, p. 474-481, 2004.

AYRAL, X. et al. Arthroscopic evaluation of chondropathy in osteoarthritis of the knee. **The Journal of Rheumatology**, Toronto, v. 23, n. 4, p. 698-706, 1996.

AYRAL, X. et al. Inter-observer reliability of the arthroscopic quantification of chondropathy of the knee. **Osteoarthritis and Cartilage**, London, v. 6, n. 3, p. 160-166, 1998.

AYRAL, X. et al. Arthroscopic evaluation of potential structure-modifying drug in osteoarthritis of the knee. A multicenter, randomized, double-blind comparison of tenidap sodium vs piroxicam. **Osteoarthritis and Cartilage**, London, v. 11, n. 3, p. 198-207, 2003.

BENNETT, D.; TENNANT, B.; LEWIS, D. G. A reappraisal of anterior cruciate ligament disease in the dog. **Journal of Small Animal Practice**, London, v. 29, p. 275-297, 1988.

BRANDT, K. D. et al. Radiographic grading of the severity of knee osteoarthritis: relation of the Kellgren and Lawrence grade to a grade based on joint space narrowing, and correlation with arthroscopic evidence of articular cartilage degeneration. **Arthritis and Rheumatism**, Atlanta, v. 34, n. 11, p. 1381-1386, 1991.

BRISMAR, B. H. et al. Observer reliability in the arthroscopic classification of osteoarthritis of the knee. **The Journal of Bone and Joint Surgery (Br)**, London, v. 84, n. 1, p. 42-47, 2002.

CARNEIRO FILHO, M. et al. Reconstrução do ligamento cruzado anterior com auto-enxerto de tendão patelar por via artroscópica. **Revista Brasileira de Ortopedia**, São Paulo, v. 34, n. 3, p. 169-178, 1999.

COETZEE, G. L.; LUBBE, A. M. A prospective study comparing two fascial reconstruction techniques to stabilize the cranial cruciate deficient stifle in the dog. **Veterinary and Comparative Orthopaedics and Traumatology**, Stuttgart, v. 8, n. 2, p. 82-90, 1995.

COLLINS, D. H. **The pathology of articular and spinal diseases**. London: Edward Arnold, 1949.

DOUGADOS, M. et al. The SFA system for assessing articular cartilage lesions at arthroscopy of the knee. **Arthroscopy: The Journal of Arthroscopy and Related Surgery**, Philadelphia, v. 10, n. 1, p. 69-77, 1994.

EIMANTAS, G. C. et al. Avaliação artroscópica em joelhos de cadáveres de cães. In: II CONGRESSO BRASILEIRO DE CIRURGIA E ANESTESIOLOGIA VETERINÁRIA, 2., 1998, Belo Horizonte, **Anais...** Belo Horizonte: Colégio Brasileiro de Cirurgia e Anestesiologia Veterinária, 1998, p. 56.

EIMANTAS, G.C. **Trocleoplastia associada à sutura lateral de reforço para tratamento das luxações mediais congênitas de patela de graus I e II em cães: estudo comparativo entre procedimento artroscópico e artrotomia convencional.** 2001, 102 f. Tese (Doutorado em Ciências) – Faculdade de Medicina, Universidade de São Paulo, São Paulo, 2001.

ELKINS, A. D. et al. A retrospective study evaluating the degree of degenerative joint disease in the stifle joint of dogs following surgical repair of anterior cruciate ligament rupture. **Journal of the American Animal Hospital Association**, Lakewood, v. 27, n. 5, p. 533-540, 1991.

GALLOWAY, R. H.; LESTER, S. J. Histopathological evaluation of canine stifle joint membrane collected at the time of repair of cranial cruciate ligament rupture. **Journal of the American Animal Hospital Association**, Lakewood, v. 31, n. 4, p. 289-294, 1995.

INNES, J.; BARR, A. Clinical natural history of the post surgical cruciate deficient canine stifle joint. **Journal of Small Animal Practice**, London, v. 39, n. 7, p. 325-332, 1998.

INNES, J. F. et al. Long-term outcome of surgery for dogs with cranial cruciate ligament deficiency. **Veterinary Record**, London, v. 147, n. 12, p. 325-328, 2000.

JACKSON, J. et al. Pathologic changes in grossly normal menisci in dogs with rupture of the cranial cruciate ligaments. **Journal of the American Veterinary Medical Association**, Schaumburg, v. 218, n. 8, p. 1281-1284, 2001.

LEWIS, D.D. et al. A comparison of diagnostic methods used in evaluation of early degenerative joint disease in the dog. **Journal of the American Animal Hospital Association**, Lakewood, v.23, n.3, p.305-315, 1987.

LOPEZ, M. J. et al. Hamstring graft technique for stabilization of canine cruciate ligament deficient stifles. **Veterinary Surgery**, Philadelphia, v. 32, n. 4, p. 390-401, 2003.

METELMAN, L.A. et al. An evaluation of three different cranial cruciate ligament surgical stabilization procedures as they relate to postoperative meniscal injuries. **Veterinary and Comparative Orthopaedics and Traumatology**, Stuttgart, v. 8, p. 118-123, 1995.

MOORE, K. W.; READ, R. A. Rupture of the cranial cruciate ligament in dogs – part II – diagnosis and management. **The Compendium on Continuing Education for the Practicing Veterinarian**, Princeton, v. 18, n. 4, p. 381-391, 1996.

MUZZI, L. A. L. **Fisioterapia e imobilização temporária na substituição artroscópica do ligamento cruzado cranial em cães (estudo experimental)**. 2003. 79 f. Tese (Doutorado em Medicina Veterinária) – Faculdade de Medicina Veterinária, Universidade Federal de Minas Gerais, Belo Horizonte, 2003.

NOYES, F. R.; STABLER, C. L. A system for grading articular cartilage lesions at arthroscopy. **American Journal of Sports Medicine**, Baltimore, v. 17, n. 4, p. 505-513, 1989.

O'CONNOR, R. L. The synovial folds and plicae of the knee (shel syndrome). In: _____. **O'Connors's textbook of arthroscopy surgery**. Philadelphia: J. B. Lippincott, 1984. cap. 17, p. 206.

OLIVEIRA, G. G. S. **Emprego da artroscopia em cães, como modalidade diagnóstica nas afecções que acometem as articulações do ombro, cotovelo e joelho, em comparação com achados radiográficos e macroscópicos. Estudo realizado em cadáveres**. 2003, 103f. Dissertação (Mestrado em Cirurgia Veterinária) – Faculdade de Ciências Agrárias e Veterinárias, Universidade Estadual Paulista, Jaboticabal, 2003.

OUTERBRIDGE, R. E. The aetiology of chondromalacia patellae. **The Journal of Bone and Joint Surgery (Br)**, London, v. 43, p. 752-757, 1961.

RALPHS, S. C.; WHITNEY, W.O. Arthroscopic evaluation of menisci in dogs with cranial cruciate ligament injuries: 100 cases (1999-2000). **Journal of the American Veterinary Medical Association**, Schaumburg, v. 221, n. 11, p. 456-459, 1983.

RESENDE, C. M. F.; MELO, E. G.; MADUREIRA, N. G.; FREITAS, P. M. Artroscopia da articulação fêmoro-tíbio-patelar de cão. **Arquivo Brasileiro de Medicina Veterinária e Zootecnia**, Belo Horizonte, v. 58, n. 5, p. 841-848, 2006.

ROCHAT, M.C. Arthroscopy. **Veterinary Clinics of North America: Small Animal Practice**, Philadelphia, v.31, n.4, p. 761-787, 2001.

SIEMERING, H.G. Arthroscopy of dogs. **Journal of the American Veterinary Medical Association**, Schaumburg, v.172, n.5, p.575-577, 1978.

STETSON, W. B.; TEMPLIN, K. Two-versus three-portal technique for routine knee arthroscopy. **American Journal of Sports Medicine**, Baltimore, v. 30, p. 108-111, 2002.

TATARUNAS, A. G.; MATERA, J. M. Estudo artroscópico da articulação do joelho em cadáveres de cães. **Acta Cirúrgica Brasileira**, v. 19, n. 4, p. 297-303, 2004.

VASSEUR, P. B.; BERRY, C. R. Progression of stifle osteoarthritis following reconstruction of the cranial cruciate ligament in 21 dogs. **Journal of the American Animal Hospital Association**, Lakewood, v. 28, n. 2, p. 129-136, 1992.

WHITNEY, W. O. Arthroscopically assisted surgery of the stifle joint. In: BEALE, B. S. et al. **Small animal arthroscopy**. Philadelphia: Saunders, 2003. cap.7, p. 117-157.

Livros Grátis

(<http://www.livrosgratis.com.br>)

Milhares de Livros para Download:

[Baixar livros de Administração](#)

[Baixar livros de Agronomia](#)

[Baixar livros de Arquitetura](#)

[Baixar livros de Artes](#)

[Baixar livros de Astronomia](#)

[Baixar livros de Biologia Geral](#)

[Baixar livros de Ciência da Computação](#)

[Baixar livros de Ciência da Informação](#)

[Baixar livros de Ciência Política](#)

[Baixar livros de Ciências da Saúde](#)

[Baixar livros de Comunicação](#)

[Baixar livros do Conselho Nacional de Educação - CNE](#)

[Baixar livros de Defesa civil](#)

[Baixar livros de Direito](#)

[Baixar livros de Direitos humanos](#)

[Baixar livros de Economia](#)

[Baixar livros de Economia Doméstica](#)

[Baixar livros de Educação](#)

[Baixar livros de Educação - Trânsito](#)

[Baixar livros de Educação Física](#)

[Baixar livros de Engenharia Aeroespacial](#)

[Baixar livros de Farmácia](#)

[Baixar livros de Filosofia](#)

[Baixar livros de Física](#)

[Baixar livros de Geociências](#)

[Baixar livros de Geografia](#)

[Baixar livros de História](#)

[Baixar livros de Línguas](#)

[Baixar livros de Literatura](#)
[Baixar livros de Literatura de Cordel](#)
[Baixar livros de Literatura Infantil](#)
[Baixar livros de Matemática](#)
[Baixar livros de Medicina](#)
[Baixar livros de Medicina Veterinária](#)
[Baixar livros de Meio Ambiente](#)
[Baixar livros de Meteorologia](#)
[Baixar Monografias e TCC](#)
[Baixar livros Multidisciplinar](#)
[Baixar livros de Música](#)
[Baixar livros de Psicologia](#)
[Baixar livros de Química](#)
[Baixar livros de Saúde Coletiva](#)
[Baixar livros de Serviço Social](#)
[Baixar livros de Sociologia](#)
[Baixar livros de Teologia](#)
[Baixar livros de Trabalho](#)
[Baixar livros de Turismo](#)