

UNIVERSIDADE FEDERAL DE MINAS GERAIS

Ian Göedert Leite Duarte

**MEMBRANA AMNIÓTICA
COMO CURATIVO BIOLÓGICO
NA CICATRIZAÇÃO DE
FERIDAS INFECTADAS:
ESTUDO EXPERIMENTAL EM COELHOS**

Universidade Federal de Minas Gerais

Belo Horizonte

2007

Livros Grátis

<http://www.livrosgratis.com.br>

Milhares de livros grátis para download.

Ian Göedert Leite Duarte

**MEMBRANA AMNIÓTICA
COMO CURATIVO BIOLÓGICO
NA CICATRIZAÇÃO DE
FERIDAS INFECTADAS:
ESTUDO EXPERIMENTAL EM COELHOS**

Dissertação apresentada ao programa de Pós-Graduação em Cirurgia da Faculdade de Medicina da Universidade Federal de Minas Gerais, como requisito para obtenção do Grau de Mestre em Cirurgia.

Linha de pesquisa: Inflamação e cicatrização.

Orientadora: Prof^a. Dra. Ivana Duval de Araujo

Universidade Federal de Minas Gerais

Belo Horizonte

2007

UNIVERSIDADE FEDERAL DE MINAS GERAIS

REITOR: Prof. Dr. Ronaldo Tadêu Pena

VICE-REITORA: Prof^a. Dra. Heloisa Maria Murgel Starling

PRÓ-REITOR DE PÓS-GRADUAÇÃO: Prof. Dr. Jaime Arturo Ramirez

PRÓ-REITOR DE PESQUISA: Prof. Dr. Carlos Alberto Pereira Tavares

FACULDADE DE MEDICINA

DIRETOR: Prof. Dr. Francisco José Penna

VICE-DIRETOR: Prof. Dr. Tarcizo Afonso Nunes

COORDENADOR DE PÓS-GRADUAÇÃO: Prof. Dr. Carlos Faria S. Amaral

SUBCOORDENADOR DE PÓS-GRADUAÇÃO: Dr. João Lúcio dos S. Júnior

CHEFE DO DEPARTAMENTO DE CIRURGIA: Prof. Dr. Walter Antonio Pereira

COORDENADOR DE PÓS-GRADUAÇÃO EM CIRURGIA: Prof. Dr. Edson

Samesina Tatsuo

COLEGIADO DO CURSO DE PÓS-GRADUAÇÃO EM CIRURGIA:

Prof. Dr. Edson Samesina Tatsuo

Prof. Dr. Marcelo Dias Sanches

Prof. Dr. Alcino Lázaro da Silva

Prof. Dr. Marco Antonio Gonçalves Rodrigues

Prof. Dr. Andy Petroianu

Prof. Dr. Tarcizo Afonso Nunes

REPRESENTANTE DISCENTE:

Dr. Juliano Alves Figueiredo

IAN GÖEDERT LEITE DUARTE

**MEMBRANA AMNIÓTICA COMO CURATIVO BIOLÓGICO NA CICATRIZAÇÃO
DE FERIDAS INFECTADAS:
ESTUDO EXPERIMENTAL EM COELHOS.**

Dissertação apresentada no dia 11 de Junho de 2007 perante a banca examinadora constituída pelos professores doutores:

Professora Doutora Lydia Masako Ferreira
Universidade Federal de São Paulo

Professor Doutor Alcindo Lázaro da Silva
Universidade Federal de Minas Gerais

Professor Doutor Armando Chiari Filho
Universidade Federal de Minas Gerais

Professora Doutora Ivana Duval de Araujo
Universidade Federal de Minas Gerais
Orientadora

Aos meus amados pais, Aparecida e Izon, pelo exemplo de vida e incentivo.

Ao meu amado marido, Renato, e aos meus amados filhos, Mateus e André, pelo carinho, e paciência pelas horas ausente.

AGRADECIMENTOS

A Deus, por tudo.

À Prof. Dra. Ivana Duval de Araujo, pela orientação, paciência, confiança e, principalmente, pelos ensinamentos, sempre com muito profissionalismo, mostrando os caminhos da pesquisa no decorrer da pós-graduação. Muito obrigada e eterno respeito e admiração.

Ao Prof. Dr. Nivaldo Hartung Toppa, patologista do laboratório Analys, pela amizade, dedicação e colaboração nas peças para o estudo histopatológico e pelos ensinamentos do manuseio com as lâminas. Obrigada pela oportunidade.

Ao Prof. Dr. Miguel Houri Neto, veterinário geneticista e estatístico da Faculdade de Veterinária da UFMG, pela elaboração da análise estatística, orientação constante, eterno apoio com palavras de sabedoria e carinho. Jamais esquecerei.

Ao sempre amigo e colega Dr. Luiz Alberto Lamana, meu primeiro incentivador em iniciar esta jornada, pela minha formação em Cirurgia Plástica, pelo exemplo de profissionalismo, pela amizade, minha eterna gratidão.

Ao Dr. Hélio Gomes Guimarães, do Laboratório Analys, pelo apoio constante e ajuda, mesmo sem vínculos com a Universidade.

Ao Biotério da UFMG, nas pessoas de Marcelo e Derlim, pela receptividade, por me proporcionar o desenvolvimento prático do experimento, pelos cuidados e carinhos com os animais, agradeço muito.

À minha secretária Juliana Costa, pelo constante apoio, por controlar minha agenda e meus pacientes, quando necessário.

Ao Dr. Marcelo Lobo, veterinário, que de maneira voluntária e particular colaborou com os animais do experimento e na obtenção das membranas amnióticas.

Às pessoas do Laboratório Central da UFMG, pela oportunidade de permitir que eu utilizasse suas instalações para o manuseio correto do *Stafilococcus epidermidis*.

Aos professores de Pós-Graduação do Departamento de Cirurgia da UFMG, pela amizade, atenção e paciência em nos orientar nas matérias.

Ao Programa de Pós-Graduação em Cirurgia da Faculdade de Medicina da UFMG, meu muito obrigada pelo fornecimento de parte do material necessário para utilização no experimento.

Aos funcionários da Pós-Graduação da UFMG, pelo respeito, dedicação e colaboração.

Aos funcionários da Biblioteca da UFMG, pelo carinho e receptividade.

Aos meus irmãos e amigos, pela presença, mesmo quando ausentes.

Aos amigos e colegas de jornada na Pós-graduação, pelo apoio, dias e horas inesquecíveis nestes anos.

Aos coelhos utilizados neste estudo, meu respeito e agradecimento.

Às pessoas que direta ou indiretamente contribuíram para a realização deste estudo.

“Eu nunca consegui dar uma volta perfeita porque eu sei, ao olhar para trás, que houve sempre lugar para melhoramentos. Não importa se é apenas um décimo ou centésimo: há sempre lugar para melhorar”.

Airton Senna

RESUMO

As feridas infectadas requerem um período de reparação tissular prolongada, estando sujeitas a maior incidência de complicações e tratamentos mais intervencionistas e onerosos, o que muitas vezes afasta o paciente da terapêutica e do convívio social. Estudou-se o uso da membrana amniótica reidratada, preservada em glicerina a 98% e solução de preservação de córnea, em 15 coelhos submetidos, previamente, à indução de feridas colonizadas em seus dorsos, avaliando-se histologicamente a cicatrização em suas fases inflamatória, de granulação, epitelização e fibroplasia. Os animais foram divididos em três grupos para o estudo histológico aos sétimo, 14^o, 21^o e 28^o dias após a indução das feridas. O grupo A não recebeu qualquer tratamento, ficando a ferida exposta e seca. O grupo B recebeu tratamento exposto diário com colagenase e o grupo C recebeu a membrana amniótica uma única vez, no sétimo dia, também permanecendo exposta. Ocorreu redução acentuada da fase inflamatória no grupo C ao 21^o dia e na fase de granulação houve aumento desse processo no 14^o dia. A epitelização se fez de modo semelhante nos três grupos e a fibroplasia com fibrose de células jovens foi mais acentuada no grupo C no 14^o dia, quando iniciou-se progressivamente a organização do colágeno assim como nos animais do grupo B (colagenase). Concluiu-se que a membrana amniótica, comparada com o curativo seco e com a colagenase, não alterou significativamente as fases de inflamação, epitelização e de fibroplasia, mas aumentou a angiogênese até o 14^o dia.

Palavras-chave: Membrana amniótica. Granulação. Feridas. Cicatrização de feridas.

ABSTRACT

Infected wounds require a longer tissue repair period, being subject to a greater incidence of complications and more interventionist and onerous treatments, which many times alienate the patient from the therapeutics and from social activities. The use of rehydrated amniotic membrane, after its being preserved in glycerine 98% and cornea preserving solution, has been studied in 15 rabbits subjected previously to the induction of wounds located on their backs, histologically evaluating the scarring in its phases of inflammation, granulation, epithelialization and fibroplasia. The animals were divided into 3 groups for histological study at the 7th, 14th, 21st and 28th days after wound induction. Group A didn't receive any treatment, being exposed and dry. Group B was treated, exposed daily with collagenase, and Group C received amniotic membrane only once, at the 7th day, also remaining exposed. In the inflammation phase there occurred an accentuated reduction of the response in Group C at the 21st day, and in the granulation phase there was an increase of this process at the 14th day. Epithelialization occurred in a similar mode in the 3 groups, and fibroplasia with fibrosis of young cells was more accentuated in Group C at the 14th day, when the organization of the collagen began progressively as with the animals in Group B (collagenase). The conclusion is that the amniotic membrane, compared with the dry curative and with the collagenase, didn't significantly alter the phases of inflammation, epithelialization, and fibroplasia, but it increased angiogenesis until the 14th day.

Key words: Amniotic membrane. Granulation. Wounds. Wound cicatrization.

LISTA DE TABELAS

- Tabela 1-** Infiltrado inflamatório moderado ou acentuado em feridas colonizadas em coelhos: A, sem tratamento (controle); B, tratados com colagenase (controle); C, tratados com membrana amniótica (MA) aos sétimo, 14^o, 21^o e 28^o dias após a indução das feridas..... 50
- Tabela 2-** Tecido de granulação moderado ou acentuado em feridas colonizadas em coelhos: A, sem tratamento (controle); B, tratados com colagenase (controle) e C, tratados com membrana amniótica (MA) aos sétimo, 14^o, 21^o e 28^o dias após a indução das feridas..... 53
- Tabela 3-** Sinais de reepitelização em feridas colonizadas em coelhos: A, sem tratamento (controle); B, tratados com colagenase (controle) e C, tratados com membrana amniótica (MA) aos sétimo, 14^o, 21^o e 28^o dias após a indução das feridas..... 55
- Tabela 4-** Sinais de fibrose jovem em feridas colonizadas em coelhos: A, sem tratamento (controle); B, tratados com colagenase (controle) e C, tratados com membrana amniótica (MA) aos sétimo, 14^o, 21^o e 28^o dias após a indução das feridas..... 56
- Tabela 5-** Sinais de fibrose organizada em feridas colonizadas em coelhos: A, sem tratamento (controle); B, tratados com colagenase (controle) e C, tratados com membrana amniótica (MA) aos sétimo, 14^o, 21^o e 28^o dias após a indução das feridas..... 58

LISTA DE ILUSTRAÇÕES

Figuras

- Figura 1-** **a-** Inóculo de *S. epidermidis* com $1,5 \times 10^5$ UFC no interior dos minitubos; **b-** Retirada do inóculo antes do implante na ferida..... 28
- Figura 2-** **a-** Implantação do inóculo de *S. epidermidis*; **b-** Sutura da pele do animal com mononylon 5.0..... 29
- Figura 3-** **a-** Desbridamento das feridas no quinto dia após implante do inóculo de *S. epidermidis*; **b-** Ferida desbridada exposta..... 30
- Figura 4-** Feridas nos animais do grupo A. **a-** no sétimo dia após inoculação do *S. epidermidis*; **b-** No 21º dia após inoculação do *S. epidermidis*..... 31
- Figura 5-** Feridas nos animais do grupo B. **a-** no sétimo dia após inoculação do *S. epidermidis*; **b-** No 21º dia após inoculação do *S. epidermidis*..... 32
- Figura 6-** Feridas nos animais do grupo C. **a-** no sétimo dia após inoculação do *S. epidermidis*; **b-** No 21º dia após inoculação do *S. epidermidis* 33
- Figura 7-** **a-** Membrana amniótica fixada ao papel de nitrocelulose em solução de preservação; **b-** Membrana fixada em papel de nitrocelulose retirada da solução de preservação..... 34
- Figura 8-** **a-** Membrana amniótica fixada em papel de nitrocelulose e submersa em solução salina a 0,9% por 10 minutos para reidratação; **b-** Membrana reidratada, pronta para utilização..... 35
- Figura 9-** **a e b-** Retirada da membrana amniótica reidratada do papel de nitrocelulose..... 35
- Figura 10-** **a-** Implantação da membrana amniótica na ferida de um animal do grupo C, após limpeza com solução salina a 0,9% e secagem da área; **b-** Fixação da membrana amniótica à ferida, com mononylon 5.0..... 36

Figura 11- a- Membranas fetais aderidas às placentas, após cesariana; b- placentas e membranas fetais colocadas em solução salina a 0,9% para início de separação e limpeza; c- Separação das membranas fetais da placenta para novas limpezas em solução salina a 0,9%.....	38
Figura 12- a- Membranas amnióticas parcialmente limpas e sem serem estiradas; b- Membrana amniótica limpa e estirada sobre o papel de nitrocelulose.....	38
Figura 13- Microscopia da pele de um dos animais no sétimo dia após a implantação do inóculo de <u><i>S.epidermidis</i></u> . Amostra da ferida obtida do quadrante superior direito, ulcerada, recoberta com crosta e com edema.....	41
Figura 14- Microscopia da pele no 14º dia após a implantação do inóculo de <u><i>S.epidermidis</i></u> . Animal A2, amostra da ferida obtida do quadrante inferior direito, ulcerada, epitelização e tecido de granulação discreto.....	42
Figura 15- Microscopia da pele no 14º dia após a implantação do inóculo de <u><i>S.epidermidis</i></u> . Animal B2, amostra da ferida obtida do quadrante inferior direito, com granulação discreta e epitelização.....	43
Figura 16- Microscopia da pele no 14º dia após a implantação do inóculo de <u><i>S.epidermidis</i></u> . Animal C4, amostra da ferida obtida do quadrante inferior direito, com tecido de granulação moderado.....	43
Figura 17- Microscopia da pele no 21º dia após a implantação do inóculo de <u><i>S.epidermidis</i></u> . Animal A5, amostra da ferida obtida do quadrante inferior esquerdo, mostrando fibrose jovem discreta.....	44
Figura 18- Microscopia da pele no 21º dia após a implantação do inóculo de <u><i>S.epidermidis</i></u> . Animal B3, amostra da ferida obtida do quadrante inferior esquerdo, mostrando fibrose jovem discreta.....	45
Figura 19- Microscopia da pele no 21º dia após a implantação do inóculo de <u><i>S.epidermidis</i></u> . Animal C5, amostra da ferida obtida do quadrante inferior esquerdo, mostrando fibrose jovem discreta.....	45
Figura 20- Microscopia da pele no 28º dia após a implantação do inóculo de <u><i>S.epidermidis</i></u> . Animal A2, amostra da ferida obtida do quadrante superior esquerdo, mostrando mais fibras colágenas de aspecto uniforme.....	46

Figura 21- Microscopia da pele no 28º dia após a implantação do inóculo de *S.epidermidis*. Animal B1, amostra da ferida obtida do quadrante superior esquerdo..... 47

Figura 22- Microscopia da pele no 28º dia após a implantação do inóculo de *S.epidermidis*. Animal C1, amostra da ferida obtida do quadrante superior esquerdo..... 47

Gráficos

Gráfico 1- Evolução do infiltrado inflamatório moderado ou acentuado em feridas colonizadas em coelhos: A, sem tratamento (controle); B, tratados com colagenase e C, tratados com membrana amniótica aos sétimo, 14º, 21º, 28º dias após indução das feridas..... 51

Gráfico 2- Evolução do tecido de granulação moderado ou acentuado em feridas colonizadas em coelhos: A, sem tratamento (controle); B, tratados com colagenase e C, tratados com membrana amniótica aos sétimo, 14º, 21º e 28º dias após a indução das feridas..... 53

Gráfico 3- Evolução dos sinais de reepitelização em feridas colonizadas em coelhos: A, sem tratamento (controle); B, tratadas com colagenase e C, tratados com membrana amniótica aos sétimo, 14º, 21º e 28º dias após a indução das feridas..... 55

Gráfico 4- Evolução da fibrose jovem em feridas colonizadas em coelhos: A, sem tratamento (controle); B, tratados com colagenase e C, tratados com membrana amniótica aos sétimo, 14º, 21º, e 28º dias após a indução das feridas..... 57

Gráfico 5- Evolução da fibrose organizada em feridas colonizadas em coelhos: A, sem tratamento (controle); B, tratados com colagenase e C, tratados com membrana amniótica aos sétimo, 14º, 21º, e 28º dias após a indução das feridas..... 58

Gráfico 6- Evolução da necrose tecidual moderada e acentuada, em feridas colonizadas em coelhos: A, sem tratamento (controle); B, tratados com colagenase e C, tratados com membrana amniótica aos sétimo, 14º, 21º, e 28º dias após a indução das feridas..... 59

Gráfico 7- Evolução da reação gigantocelular a corpo estranho, moderada a acentuada, em feridas colonizadas em coelhos: A, sem tratamento (controle); B, tratados com colagenase e C, tratados com membrana amniótica aos sétimo, 14^o, 21^o, e 28^o dias após a indução das feridas..... 60

LISTA DE ABREVIATURAS E SIGLAS

atm	Atmosférico
CETEA	Comitê de Ética em Experimentação Animal
DG	<i>Directorate General</i> (Diretrizes Gerais)
EGF	Fator de crescimento epidérmico (<i>Epidermal Growth Factor</i>)
FGF	Fator de crescimento fibroblástico (<i>Fibroblast Growth Factor</i>)
HC	Hospital das Clínicas
HE	Hematoxilina e eosina
HGF	Fator hepatócito de crescimento (<i>Hepatocyte Growth Factor</i>)
HLA	Antígenos de leucócitos humanos (<i>Human Leucocytes Antigens</i>)
KGF	Fator queratinócito de crescimento (<i>Keratinocyte Growth factor</i>)
MA	Membrana amniótica
mEq	Miliequivalente
NS	Não significativo
<u><i>S.epidermidis</i></u>	<u><i>Stafilococcus epidermidis</i></u>
TGF	Fator transformador de crescimento (<i>Transforming Growth Factor</i>)
TSA	Ágar de soja triptocaseinado (<i>Tryptcase soy Agar</i>)
UFC	Unidades Formadoras de Colônias
UFMG	Universidade Federal de Minas Gerais
UI	Unidade Internacional
USA	Estados Unidos da América (<i>United States of América</i>)

SUMÁRIO

1 INTRODUÇÃO.....	19
2 OBJETIVOS.....	23
3 MATERIAL E MÉTODO.....	24
3.1 Parecer ético.....	24
3.2 Material.....	24
3.2.1 Animais utilizados e cuidados dispensados.....	24
3.2.2 Delineamento experimental.....	25
3.3 Métodos.....	25
3.3.1 Fotografias.....	25
3.3.2 Indução das feridas.....	26
3.3.3 Tratamentos instituídos.....	30
3.3.3.1 Curativo seco ou grupo-controle A.....	30
3.3.3.2 Curativo com desbridamento químico ou grupo-controle B.....	31
3.3.3.3 Curativo com membrana amniótica ou grupo C.....	32
3.3.4 Obtenção e preparo da membrana amniótica.....	36
3.3.5 Obtenção de amostras das feridas.....	39
3.3.6 Avaliação microscópica.....	40
3.3.7 Destinação dos animais ao término do estudo.....	48
3.4 Análise estatística.....	48

4.RESULTADOS	49
4.1 Infiltrado inflamatório	49
4.2 Granulação	52
4.3 Epitelização	54
4.4 Fibroplasia.....	56
4.5 Outras alterações	59
5 DISCUSSÃO.....	61
6 CONCLUSÕES.....	69
REFERÊNCIAS.....	70
ANEXO E APÊNDICES.....	74

1 INTRODUÇÃO

A pele é o maior órgão do corpo e é formada por duas camadas fundidas, mas distintas: a epiderme, histologicamente constituída das camadas basal, espinhosa, granulosa, lúcida e córnea, e a derme, na qual se encontram os vasos sanguíneos, linfáticos, folículos pilosos, glândulas sudoríparas e sebáceas, pêlos e terminações nervosas, além de células como fibroblastos, mastócitos, monócitos, macrófagos, plasmócitos e outras. Tem função de barreira física contra microorganismos e traumas, termorregulação, metabolismo de vitamina D e um importante papel sensitivo¹.

A ferida pode ser definida como uma descontinuidade recente ou antiga de quaisquer partes moles do corpo, com ou sem prejuízo de suas funções básicas e causada por fatores externos - como efeitos químicos, térmicos, físicos, radioativos - e internos, devido a distúrbios da fisiologia^{1,2}. Duas das várias classificações didáticas são: primeiro, em relação à profundidade, em superficial (quando restrita à epiderme), com perda parcial (envolvendo epiderme e parte da derme) e perda total da continuidade do tecido (comprometendo epiderme, derme completa e tela subcutânea, podendo atingir músculos, tendões e ossos). Segundo, de acordo com o tempo necessário para a reparação tissular, classifica-se em agudas, que são aquelas causadas por cirurgias ou traumas e com reparação em tempo adequado e sem complicações, ou crônicas, nas quais o reparo ocorre mais tardiamente, geralmente com complicações associadas^{1,2}.

Na tentativa de acelerar a cicatrização das feridas, desde a pré-história o homem vem utilizando os mais diversos materiais para suas coberturas, como extratos de vegetais, lama, mel¹. Ainda hoje preconizam-se vários tratamentos com diferentes tipos de curativos, como sulfadiazina de prata, alginato de cálcio, carvão ativado, hidrocolóide, hidrogel, colagenase, filme de poliuretano. Todas essas coberturas buscam manter o ambiente propício à reparação tissular, mas apresentam contra-indicações. O filme de poliuretano não deve ser utilizado em feridas infectadas ou exsudativas; o hidrocolóide é contra-indicado em feridas infectadas, bem como o hidrogel em feridas exsudativas; o carvão ativado e o alginato de cálcio não são recomendados em feridas secas ou com crostas e a colagenase é pouco efetiva em grandes áreas necróticas^{1,2}. Não existem evidências que mostrem um melhor produto ou aquele que possa ser utilizado durante todo o processo de cicatrização, principalmente nas feridas em que outros fatores podem interferir no processo cicatricial, tais como a dimensão, profundidade, grau de contaminação, de infecção, presença de secreções, hematomas, necroses e corpo estranho local^{1,2}.

O processo de cicatrização é um evento complexo de reações e interações entre células e mediadores bioquímicos, que visa a reparar a área lesada. Há três formas de cicatrização: por primeira intenção, por segunda intenção e por terceira intenção^{1,2}. De modo geral, uma ferida infectada cicatriza-se por segunda intenção, em um processo mais demorado e suscetível a complicações, apresentando fechamento lento e insuficiente, principalmente se associada a fatores locais (detritos e corpos estranhos, exposição de estruturas mais internas) e co-morbidades clínicas (hipertensão, diabetes, hemofilia)^{1,2,3}. Seu número tem

crescido muito com o aumento da expectativa de vida das pessoas, levando a significativo aumento no custo dos tratamentos. Segundo Mandelbaum, Santis e Mandelbaum (2003)², embora não haja dados precisos sobre o assunto em nosso meio, alguns trabalhos demonstram que feridas crônicas infectadas ou não representam a segunda causa de afastamento do trabalho, além do impacto negativo sobre o equilíbrio psíquico, social e econômico dos pacientes.

Apesar dos vários tipos de curativos e tecnologias que existem no mercado, sempre há a necessidade de novas pesquisas buscando desenvolver tecnologias mais simples, baratas e igualmente eficientes.

De acordo com Fontenla *et al.* (2003)⁴, em 1890 Ivanova publicou artigo sobre a realização de transplante de pele fetal em queimados e Davis, em 1910, comunicou a intenção de injetar fragmentos de saco amniótico em feridas abertas. Singh Rita *et al.* (2005)⁵ relatam que, em 1913, Sabella utilizou a membrana amniótica no tratamento de ulcerações e queimaduras e observou a ausência de infecção nas feridas limpas, redução da dor e aumento na velocidade de reepitelização.

Segundo Schwan (2002),⁶ seu uso em oftalmologia iniciou-se com De Rotth, em 1940, e em 1995 Kim e Tseng reintroduziram o uso de membrana amniótica no tratamento de lesões oculares, especialidade na qual essa técnica é mais pesquisada na atualidade. Existem trabalhos sobre sua aplicação em queimaduras^{7,8}, úlceras varicosas⁹, reconstrução de neovaginas¹⁰, de bexiga

urinária¹¹, lesões nervosas¹², feridas bucais¹³, traumas de pele¹⁴⁻¹⁶, controle de aderências e cicatrização de estruturas peritoneais¹⁷⁻¹⁹.

O estudo da aplicabilidade clínica da membrana amniótica tem importância crescente por sua baixa antigenicidade, ação antimicrobica, capacidade de diminuir o exsudato e aderências, aceleração da epitelização, redução da dor local, ação como substrato para o crescimento de tecidos, entre várias outras^{4,13}.

Dados da literatura sugerem que a membrana amniótica apresenta propriedades que favorecem a reestruturação das porções danificadas da pele. Acredita-se que ela poderia ser usada como curativo biológico, representando uma alternativa no tratamento das feridas crônicas, podendo ter efeito benéfico sobre alguma das fases do processo cicatricial: inflamação, granulação, epitelização e fibroplasia.

2 OBJETIVOS

Avaliar a eficácia da membrana amniótica como curativo biológico na cicatrização de feridas infectadas em coelhos, a partir da avaliação histológica das seguintes fases:

- a- Inflamação;
- b- Granulação;
- c- Epitelização;
- d- Fibroplasia.

3 MATERIAL E MÉTODO

3.1 Parecer ético

Este estudo foi aprovado em 15 de setembro de 2005 pelo Comitê de Ética em Experimentação Animal (CETEA) da Universidade Federal de Minas Gerais (UFMG), protocolo nº 039/05, em reunião de 14.09.2005 (ANEXO A). A princípio, a autorização foi para o estudo de feridas em animais diabéticos, o que não foi possível devido à grande dificuldade em se induzir o diabetes nos animais com Alozano®. Optou-se, assim, por tratar feridas infectadas.

3.2 Material

3.2.1 Animais utilizados e cuidados dispensados

Foram utilizados 15 coelhos da raça *New Zeland*, machos, adultos, peso médio de 2.706 g (2.260 a 3.350 g), fornecidos pela Fazenda Veterinária da UFMG, Igarapé, MG.

Todos os animais passaram por um período de isolamento de 15 dias, sob temperatura, umidade e ciclo de luz ambientes. No momento da admissão no Biotério da Faculdade de Medicina da UFMG, foram avaliados clinicamente,

pesados e distribuídos aleatoriamente em três grupos e mantidos em gaiolas individuais, recebendo água e ração padrão (Nature Multivita[®] Socil Gyomarc'H) à vontade, durante todo o período da experimentação.

3.2.2 Delineamento experimental

- Os animais foram distribuídos aleatoriamente em três grupos de cinco coelhos cada:
- Grupo A: ferida infectada tratada por método aberto, sem curativo (seco).
- Grupo B: ferida infectada tratada por método aberto, com curativo primário diário com colagenase.
- Grupo C: ferida infectada tratada por método aberto, com curativo primário único com membrana amniótica.

3.3 Métodos

3.3.1 Fotografias

As fotografias foram registradas com uma máquina fotográfica digital Sony 4.1 e utilizou-se *flash* para todas elas, mesmo diante de luz natural. Foram tiradas a uma distância de 50 centímetros (objeto-máquina), em ângulos variados. Foram colocadas no capítulo "método" e não nos resultados ou discussão porque

consideraram-se os achados histológicos um padrão normal para o processo cicatricial, fazendo parte do método do estudo e, como resultados, o tempo e quão intenso ocorreu o processo.

3.3.2 Indução das feridas

Os animais de todos os grupos foram submetidos à indução da ferida por inoculação de *Stafilococcus epidermidis* (*S.epidermidis*) em feridas cirúrgicas feitas em seus dorsos.

Fez-se uma suspensão de *S. epidermidis* a partir de cultura em ágar sangue obtido da ferida operatória de um único paciente, fornecida pelo Setor de Microbiologia do Laboratório Central, Hospital das Clínicas (HC), UFMG. Dessa única placa, fez-se a raspagem de aproximadamente 15% das colônias, que foram ressuspendidas em 15 ml de solução salina a 0,9%. Dessa suspensão, retiraram-se quatro alíquotas de 1 ml, que foram diluídas em 9 ml de solução salina a 0,9%. Duas dessas amostras foram utilizadas para quantificação do número de unidades formadoras de colônia (UFC) por ml e outras duas para preparo do inóculo em gel para implante nas feridas dos animais.

A quantificação do número de UFC/ml foi feita por colorimetria, utilizando-se um colorímetro (Bio Merleux, Estados Unidos da América - USA/França) com leitura em filtro de 525 nm e um padrão de concentração de partículas conhecida

(Método de MacFarland)²⁰. A leitura forneceu concentração de $1,0 \times 10^6$ UFC/ml de suspensão.

Para confecção do inóculo em gel sólido, prepararam-se 100 ml de ágar de soja triptocaseinado (*Tryptcase soy Agar*) – (TSA). aos quais se acrescentaram 10 gramas de talco. Esse meio TSA modificado foi autoclavado durante 20 minutos a 121°C e a 0,5 atmosférico (atm) e, após a esterilização, aguardou-se o resfriamento até a temperatura de 45° , sendo retiradas cinco alíquotas de 9 ml, que foram colocadas em cinco tubos de plásticos previamente esterilizados em autoclave durante 20 minutos à temperatura de 121°C e pressão de 0,5 atm. Em cada um desses tubos acrescentou-se 1 ml da suspensão de *S.epidermidis*, contendo $1,0 \times 10^6$ UFC/ml, obtendo-se uma solução de ágar com $1,0 \times 10^5$ UFC/ml. Essa solução foi redistribuída em 20 minitubos estéreis com 1 cm de diâmetro, no volume de 1 ml em cada minitubo, fornecendo, após seu resfriamento, um inóculo em gel sólido contendo aproximadamente $1,5 \times 10^5$ UFC, com $1,5 \text{ cm}^2$ de área, facilmente retirado do minitubo após aquecimento em banho-maria a 40°C (FIG. 1 a e b).

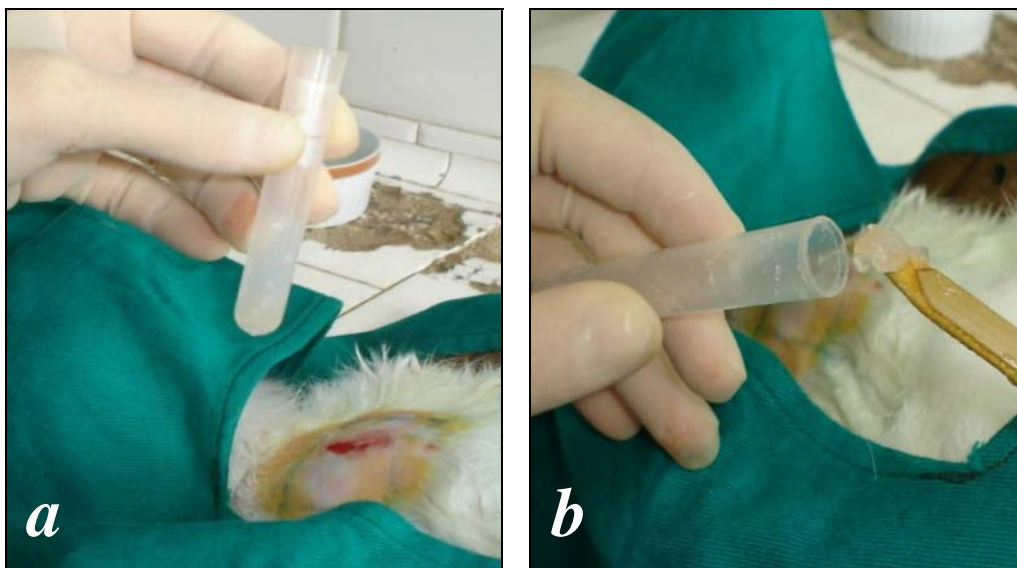


FIGURA 1 - **a**- Inóculo de *S. epidermidis* com $1,5 \times 10^5$ UFC no interior dos minitubos; **b**- Retirada do inóculo antes do implante na ferida.

O procedimento cirúrgico para indução das feridas foi realizado sob anestesia geral com quetamina (100mg/kg) associada à xilazina (5mg/kg), aplicadas por via intramuscular na coxa esquerda de cada animal e observando-se os cuidados relativos ao jejum hídrico de duas horas e alimentar de oito horas²¹.

Após confirmação do nível anestésico adequado, pela observação do reflexo coclear negativo, ataxia, reflexos voluntários negativos²¹, fez-se o corte dos pêlos no dorso dos animais, em uma extensão de 10 cm de largura por 10 cm de comprimento, primeiramente com tesoura, seguida da depilação com lâmina. Após a assepsia com povidine, iniciou-se incisão de 1,5 cm no dorso, a 5 cm abaixo das bordas internas das escápulas, indo em direção à região pélvica, com dissecação da pele e subcutâneo com 1 cm de diâmetro circunferencial a partir da

borda da incisão em toda sua volta, e profundamente, com exposição do plano músculo aponeurótico. Implantou-se nessa loja o inóculo em gel sólido de S. epidermidis descrito anteriormente. A ferida foi fechada com pontos simples de mononylon 5.0 (FIG. 2 a e b)

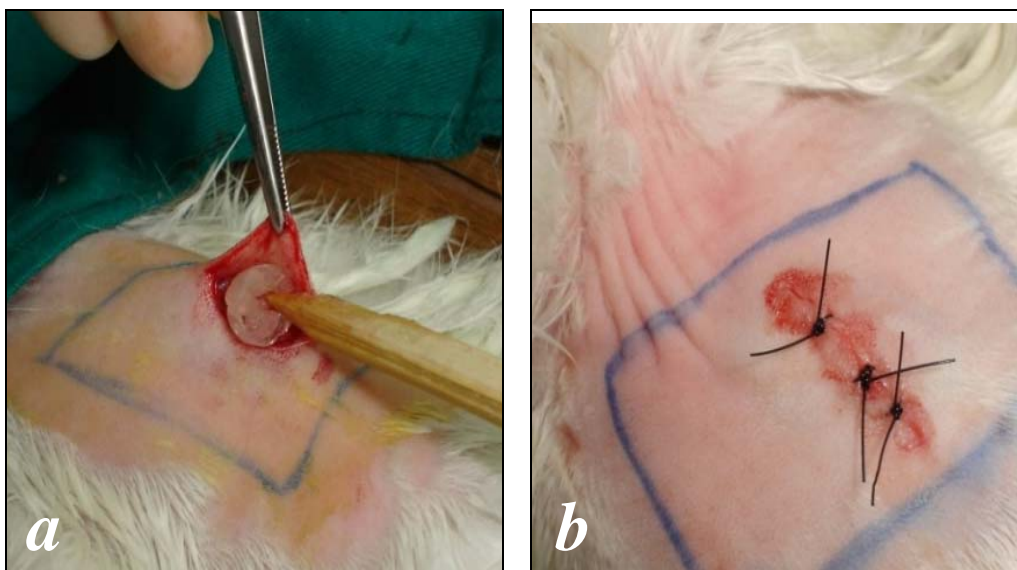


FIGURA 2 - a- Implantação do inóculo de S. epidermidis; b- Sutura da pele do animal com mononylon 5.0.

No quinto dia após a indução das feridas, fez-se sua limpeza com povidine e desbridamento cirúrgico, com avaliação macroscópica e registro fotográfico (FIG. 3 a e b). No sétimo dia iniciou-se o tratamento em cada grupo.

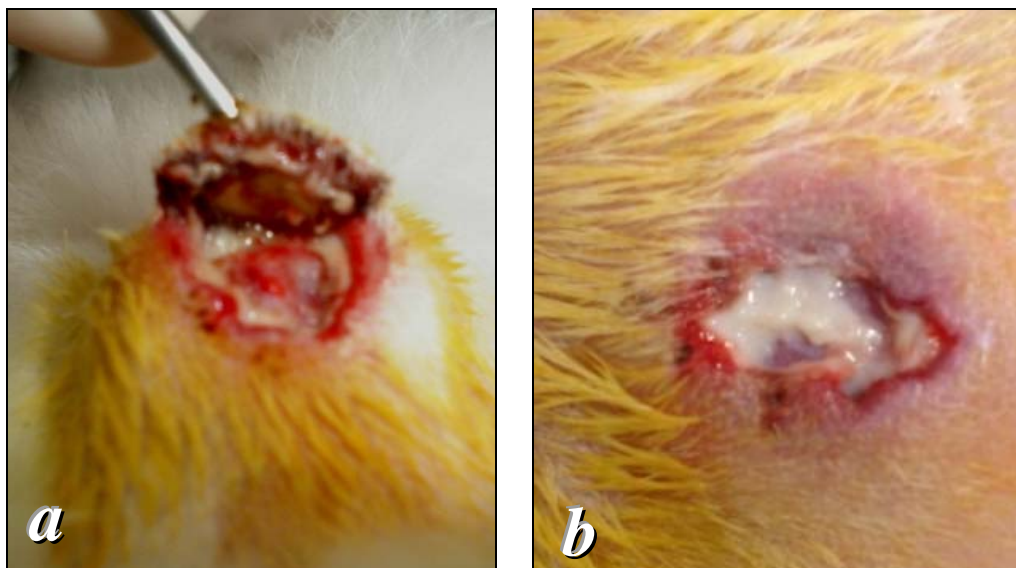


FIGURA 3 - **a**- Desbridamento das feridas no quinto dia após implante do inóculo de *S. epidermidis*; **b**- Ferida desbridada exposta.

3.3.3 Tratamentos instituídos

3.3.3.1 Curativo seco ou grupo-controle A

Os animais do grupo A foram mantidos em suas gaiolas sem que suas lesões fossem limpas diariamente. Nos sétimo, 14^o, 21^o e 28^o dias após a indução das feridas, pela manhã, elas foram observadas macroscopicamente, medidas, fotografadas e a limpeza com solução salina a 0,9%, foi realizada apenas nos dias das biópsias. No quinto dia após a indução das feridas, elas foram desbridadas (FIG. 4 *a* e *b*) e no sétimo dia após a retirada da amostra da lesão, iniciou-se o tratamento exposto e seco, sem gazes, oclusões ou qualquer intervenção local e sem limpezas diárias.

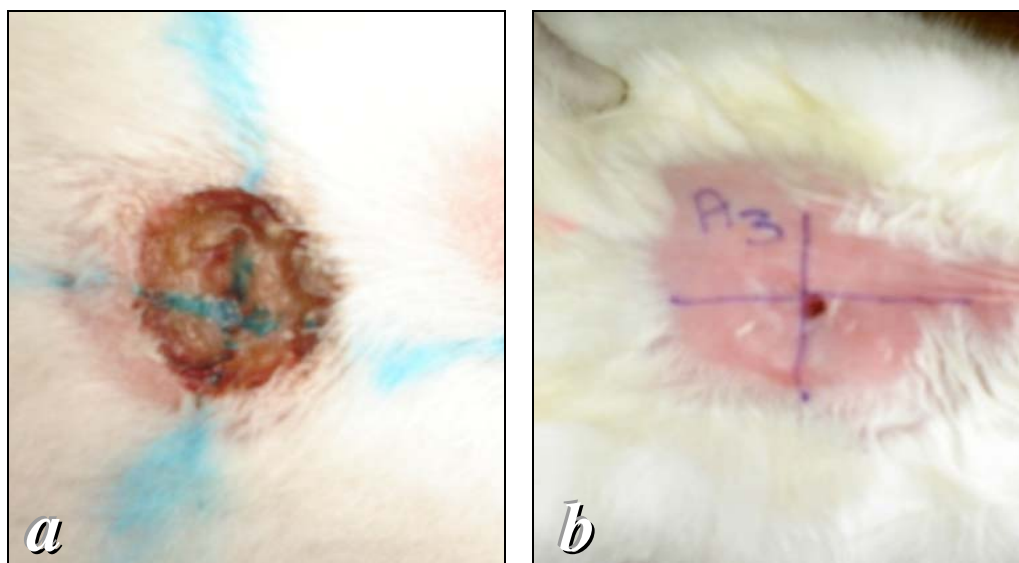


FIGURA 4 - Feridas nos animais do grupo A. **a-** no sétimo dia após inoculação do *S.epidermidis*. **b-** No 21º dia após inoculação do *S. epidermidis*.

3.3.3.2 Curativo com desbridamento químico ou grupo-controle B

Os animais do grupo B, mantidos em gaiolas, receberam aplicação tópica diária pela manhã, de 1,2 UI de colagenase clostridiopeptidase A e 0,24 UI de suas proteases por grama de pomada, sem limpeza prévia. Nos quinto, sétimo, 14º, 21º e 28º dias, as feridas foram observadas macroscopicamente, medidas, fotografadas e a limpeza com solução salina a 0,9%, foi realizada apenas nos dias das biópsias. No quinto dia após indução das feridas, elas foram desbridadas e no sétimo dia após a retirada da amostra da ferida iniciou-se o tratamento exposto com colagenase, sem gazes ou oclusões secundárias (FIG. 5 a e b).

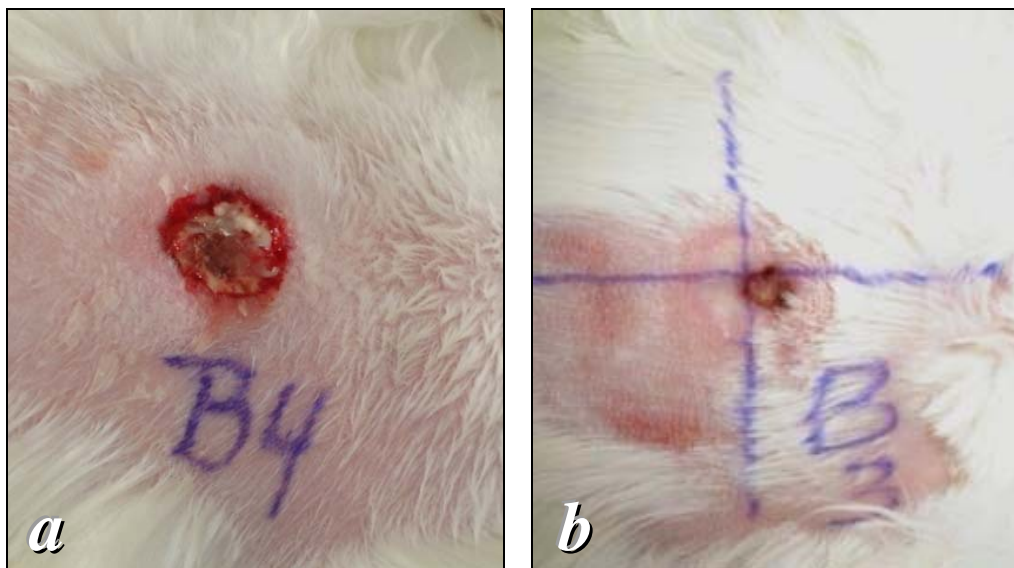


FIGURA 5 - Feridas nos animais do grupo B. **a**- no sétimo dia após inoculação do *S. epidermidis*; **b**- No 21º dia após inoculação do *S. epidermidis*.

3.3.3.3 Curativo com membrana amniótica ou grupo C

No grupo C, os animais tiveram suas feridas também observadas macroscopicamente, medidas, fotografadas e desbridadas no quinto dia. No sétimo dia após a limpeza com solução salina a 0,9% e retirada para biópsia, foi feito o curativo com membrana amniótica. Nos 14º, 21º e 28º dias após a indução das feridas e após a assepsia com solução salina a 0,9%, foram retiradas para biópsias. Não houve a troca da membrana amniótica ou realização de assepsias diárias (FIG. 6 a e b).

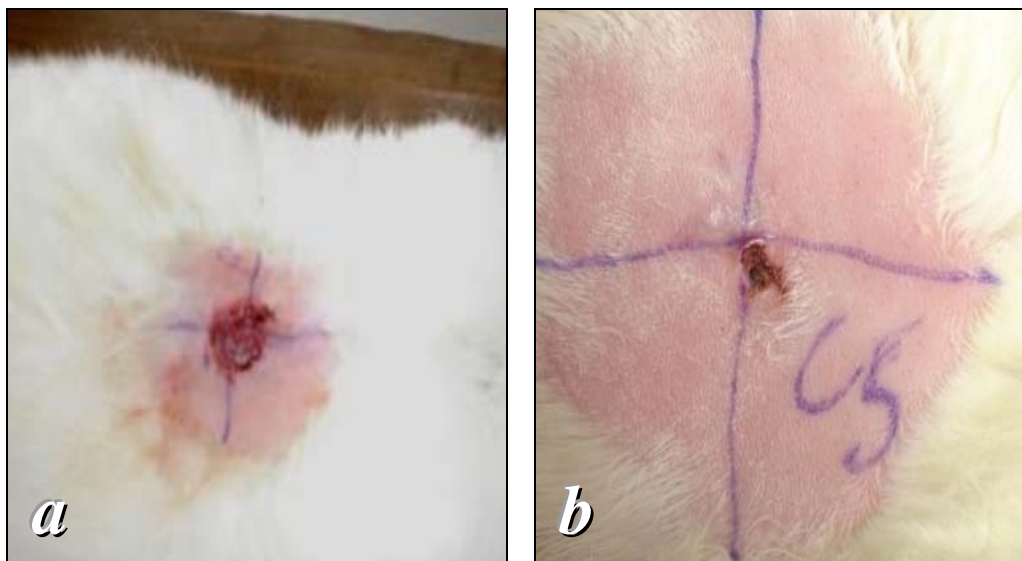


FIGURA 6 - Feridas nos animais do grupo C. **a**- No sétimo dia após inoculação do *S. epidermidis*; **b**- No 21º dia após inoculação do *S. epidermidis*.

As membranas preservadas foram retiradas do refrigerador 30 minutos antes de sua utilização e colocadas para reidratação durante 10 minutos.

Para essa reidratação, o fragmento da membrana amniótica fixado em papel de nitrocelulose foi retirado da solução de preservação e colocado em cuba esterilizada (FIG. 7 a e b). Em seguida, foi colocado dentro da cuba um volume de solução salina a 0,9%, capaz de cobrir todo o papel, mantendo-se a membrana nesta imersão por 10 minutos, avaliando-se o sucesso da reidratação pela modificação da aparência do papel, de translúcido para leitoso (Fig|. 8 a e b). Depois, com o auxílio de uma lente de aumento frontal 6x, a membrana amniótica foi separada do papel e colocada sobre a ferida previamente limpa com solução salina a 0,9%, com suas bordas ultrapassando cerca de 2 mm as bordas da

ferida. A face estromal da membrana amniótica foi colocada em contato com a área cruenta da lesão e a membrana amniótica fixada à pele íntegra com pontos separados de mononylon 5.0. Em seguida, com auxílio de gazes, a ferida foi seca e retiradas pequenas bolhas de ar entre ela e a membrana amniótica, para melhor aderência entre as superfícies (FIG. 9 *a e b*; 10 *a e b*).

Nos dias seguintes, as feridas foram deixadas expostas sem gazes, oclusões secundárias ou qualquer intervenção ou limpeza diária local até as próximas biópsias. Não houve trocas das membranas em nenhum período do tratamento.

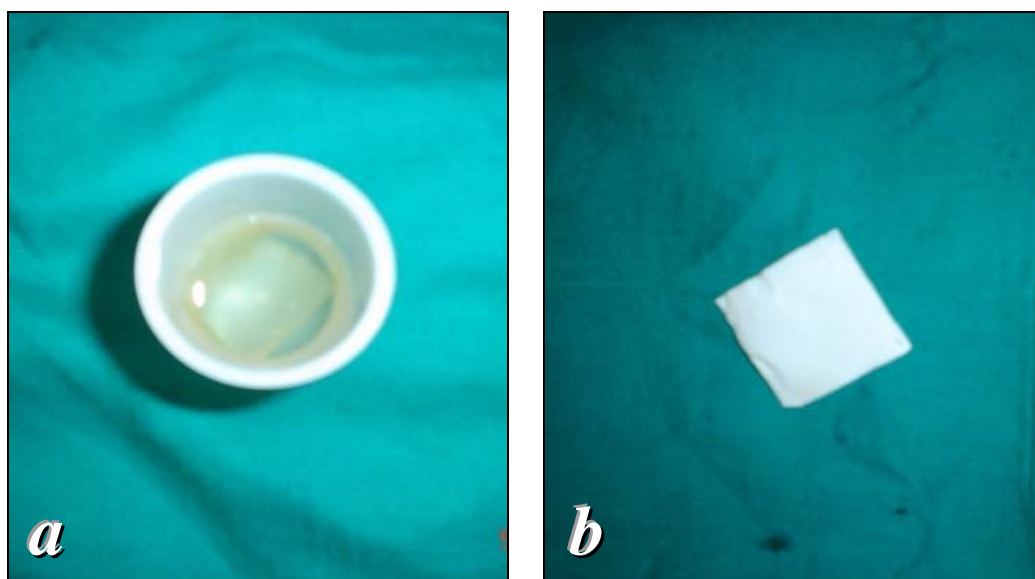


FIGURA 7 - **a**- Membrana amniótica fixada ao papel de nitrocelulose em solução de preservação; **b**- Membrana fixada em papel de nitrocelulose retirada da solução de preservação.

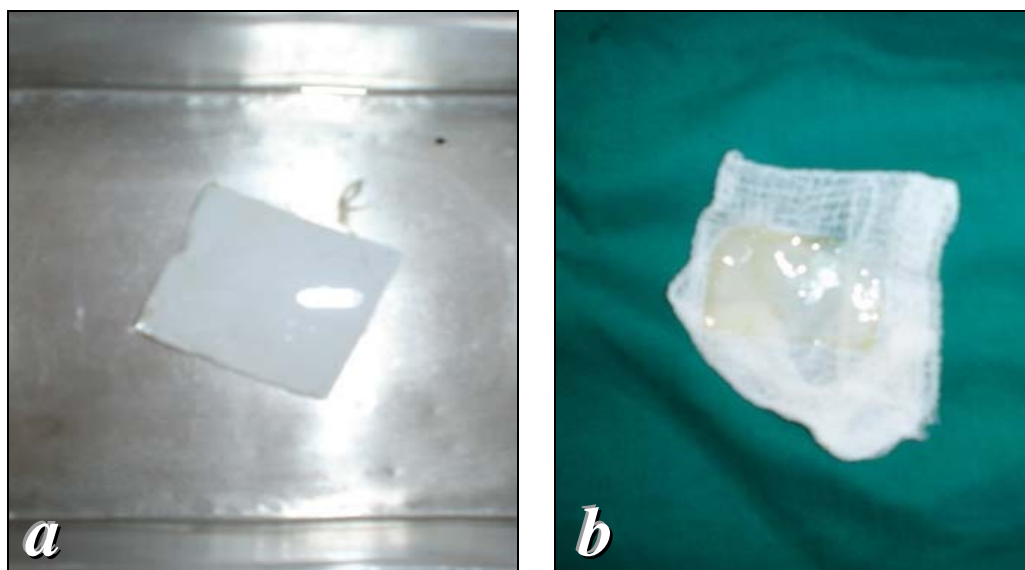


FIGURA 8 - **a**- Membrana amniótica fixada em papel de nitrocelulose e submersa em solução salina a 0,9% por 10 minutos para reidratação; **b**- Membrana reidratada, pronta para utilização.

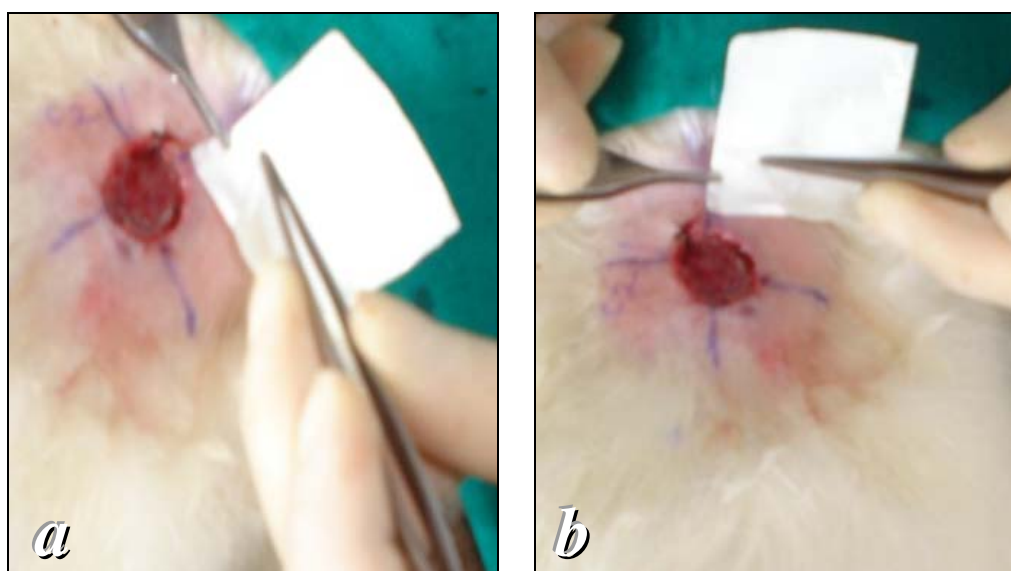


FIGURA 9 - **a** e **b**- Retirada da membrana amniótica reidratada do papel de nitrocelulose.

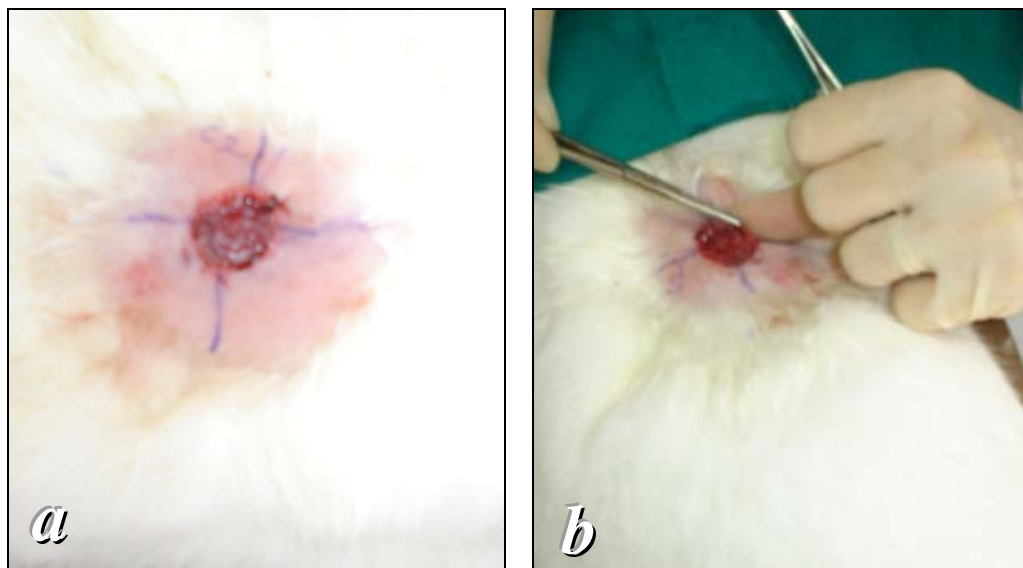


FIGURA 10 - **a**- Implantação da membrana amniótica na ferida de um animal do grupo C, após limpeza com solução salina a 0,9% e secagem da área; **b**- Fixação da membrana amniótica à ferida, com mononylon 5.0.

3.3.4 Obtenção e preparo da membrana amniótica

A membrana amniótica foi obtida de uma coelha adulta, com peso de 4.130 g, durante procedimento de cesariana, após prenhez a termo. Em condições estéreis, as nove crias foram retiradas e, de cada uma, obteve-se uma membrana amniótica, que foi isolada das demais membranas fetais com uma lente de aumento frontal de 6x.

As membranas amnióticas foram lavadas em cuba esterilizadas contendo solução salina a 0,9%, em quantidade suficiente para encobri-las, com o objetivo de removerem-se os coágulos (FIG. 11 *a, b e c*). Foi feita a troca da solução salina

em um total de oito vezes, até que ela se apresentasse limpa (FIG. 12 a). Em seguida, as membranas amnióticas foram imersas em 745 ml de solução tampão estéril composta de fosfato monobásico de potássio (6,8 mg/ml), hidróxido de sódio (1,39 mg/ml), benzilpenicilina (1000 UI/ml) e anfotericina B (5 mcg/ml). As membranas foram deixadas nessa solução tampão por uma hora e, em seguida, cada uma foi estendida sobre papel filtro de nitrocelulose (FIG. 12 b), com sua face estromal voltada para o papel.

Novamente usou-se lente de aumento frontal 6x, pela dificuldade em se distinguir a face estromal da epitelial, que é mais lisa e brilhante. O papel filtro de nitrocelulose de cor branca, com 14 cm de diâmetro e 0,45 micron por poro, foi previamente recortado em dimensões de 3 x 3 cm e esterilizado separadamente em óxido de etileno. Em seguida, as membranas foram imersas em frascos de plásticos esterilizados, de boca larga, contendo 10 ml de glicerina a 98% mais 1,5 ml de meio para conservação de córneas Ophthalmos[®], como meio de estocagem, e mantidas sob refrigeração de 8° C até a data de sua utilização, que ocorreu 36 dias após o seu preparo e conservação.

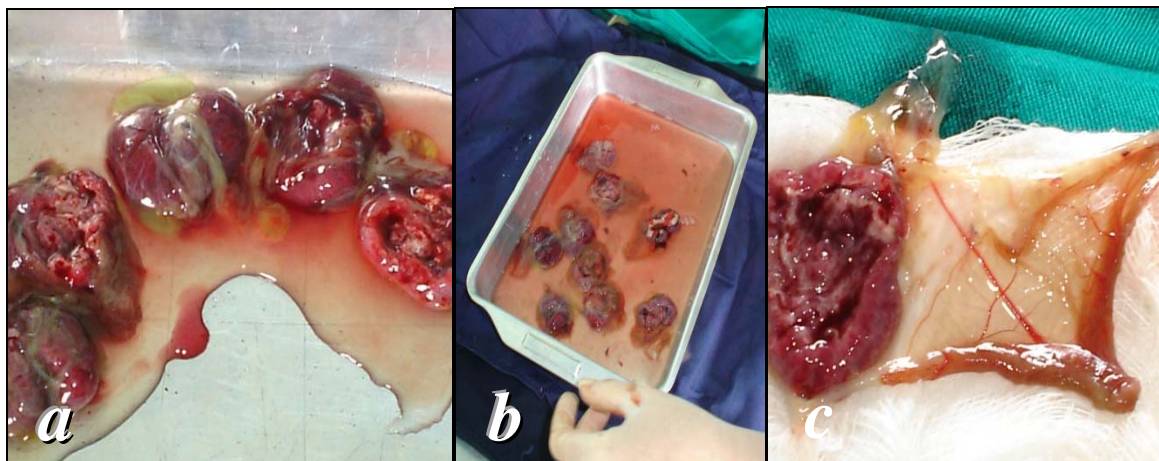


FIGURA 11 - **a**- Membranas fetais aderidas às placentas, após cesariana; **b**- Placentas e membranas fetais colocadas em solução salina a 0,9% para início de separação e limpeza; **c**- Separação das membranas fetais da placenta para novas limpezas em solução salina a 0,9%

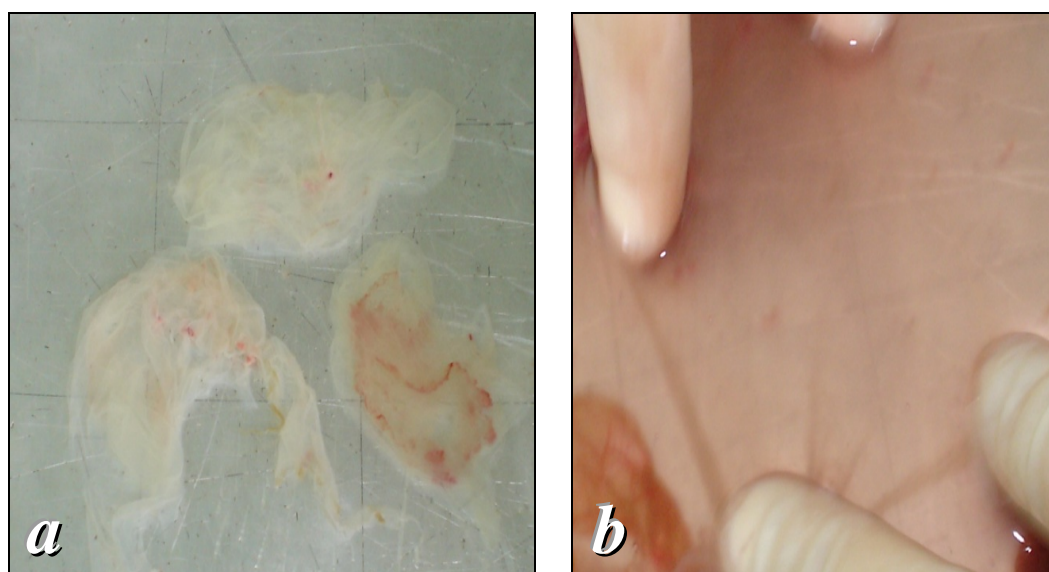


FIGURA 12 - **a**- Membranas amnióticas parcialmente limpas e sem serem estiradas; **b** - Membrana amniótica limpa e estirada sobre o papel de nitrocelulose.

3.3.5 Obtenção de amostras das feridas

Foi feita observação macroscópica das feridas nos quinto, sétimo, 14^o, 21^o e 28^o dias após a indução das mesmas para avaliação de infecção e/ou secreção local, sinais de isquemia, necrose, edema e eritema. As feridas foram medidas, fotografadas e iniciou-se a coleta das amostras das feridas.

No sétimo dia após a indução das feridas, os animais foram posicionados em decúbito ventral, anestesiados com quetamina (100 mg/kg) associado à xilazina (5 mg/kg) por via intramuscular na coxa esquerda, após jejum hídrico de duas horas e alimentar de oito horas. Foi feita biópsia incisional da ferida, por excisão em cunha no quadrante superior direito, interessando a área lesada e parte da pele subjacente, após limpeza com solução salina a 0,9% no grupo A e antes da aplicação da colagenase no grupo B e da colocação da membrana amniótica no grupo C. A área biopsiada foi suturada com pontos simples de mononylon 5.0 e os fragmentos de tecido colocados em frascos com formol a 10%, identificados e armazenados.

Nos 14^o, 21^o e 28^o dias após a indução das feridas, foi feito o mesmo procedimento descrito nos três grupos, exceto pelo local de onde foram retirados os fragmentos de tecido, que foram no 14^o dia no quadrante inferior direito, no 21^o dia no quadrante inferior esquerdo e no 28^o dia no quadrante superior esquerdo.

Nos fragmentos de tecido retirados, foram avaliados: infiltrado inflamatório, angiogênese, fibroplasia, epitelização, reação gigantocelular a corpo estranho e necrose tecidual.

3.3.6 Avaliação microscópica

Os fragmentos biopsiados nos sétimo, 14^o, 21^o e 28^o dias foram fixados em formol a 10% e encaminhados para processamento constando de desidratação com álcool, diafanização em xilol e inclusão em parafina. Os blocos foram cortados em micrótomo com cortes de 4 a 6 micrômetros de espessura e submetidos à coloração com hematoxilina e eosina (HE) e tricrômico de Masson (para visualização do colágeno).

As lâminas foram examinadas por um observador que desconhecia a qual grupo pertencia cada material sob análise. Foram avaliadas segundo os seguintes parâmetros:

- Aspecto microscópico da ferida (FIG. 13):
 - a. ulcerada;
 - b. recoberta com crosta (fibrina e exsudato purulento);
 - c. com sinais de reepitelização (queratinócitos migrando para o epitélio);
 - d. ausência de tecido lesado.
- Aspecto microscópico da pele adjacente à ferida (FIG. 13):
 - a. normal;
 - b. com alterações reacionais (edema intercelular, fenômenos degenerativos dos queratinócitos, núcleos hiperocrômicos);
 - c. presença de hiperplasia (proliferação celular da camada basal).

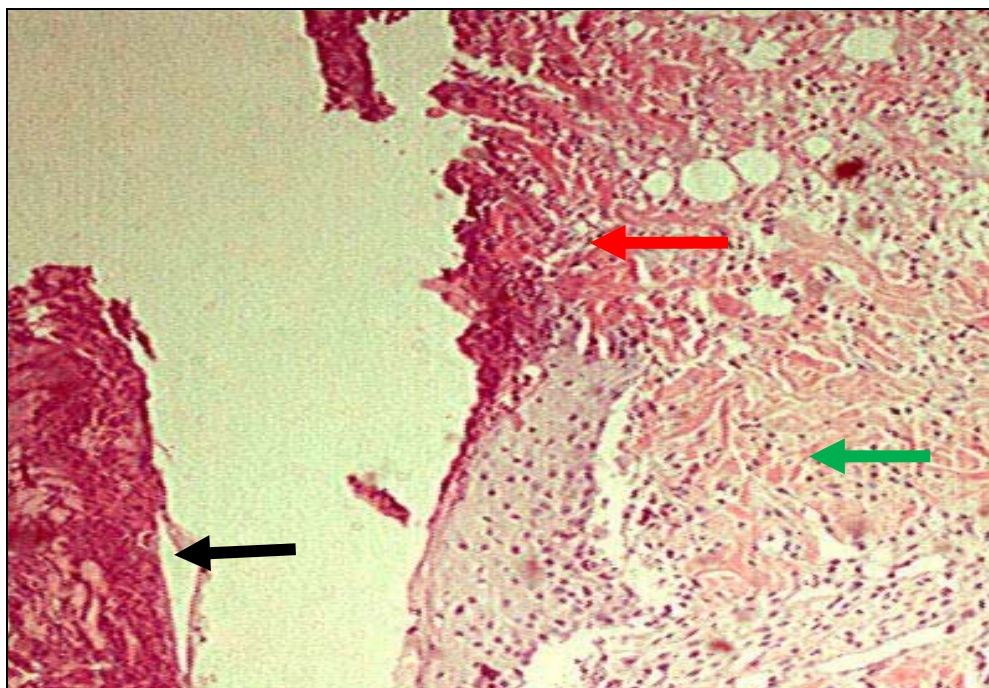


FIGURA 13 - Microscopia da pele de um dos animais no sétimo dia após a implantação do inóculo de *S.epidermidis*. Amostra da ferida obtida do quadrante superior direito, ulcerada, recoberta com crosta e com edema.

Coloração HE e aumento de X100. Setas: preta: crosta; vermelha: úlcera; verde: edema.

- Angiogênese observada pela presença do tecido de granulação e classificada como ausente, discreta, moderada ou acentuada. Esta avaliação foi subjetiva, baseada unicamente na experiência do observador, que analisou a abundância de brotos vasculares e fibroblastos (FIG. 14, 15 e 16).
- Infiltrado inflamatório, classificado como ausente, discreto, moderado ou acentuado, de acordo com a mais ou menos número de tipo de células (FIG. 14, 15 e 16).
- Tipos de células no infiltrado inflamatório classificados como:
 - a.mononucleares (macrófagos, plamócitos e linfócitos);

- b. polimorfonucleares (neutrófilos);
- c. misto (presença de ambos os tipos de células).
- Reação gigantocelular do tipo reação a corpo estranho, caracterizada por células com núcleo desorientado, às vezes até com corpo estranho fagocitado. Essa reação foi classificada como ausente, discreta, moderada ou acentuada (FIG. 15 e 18).

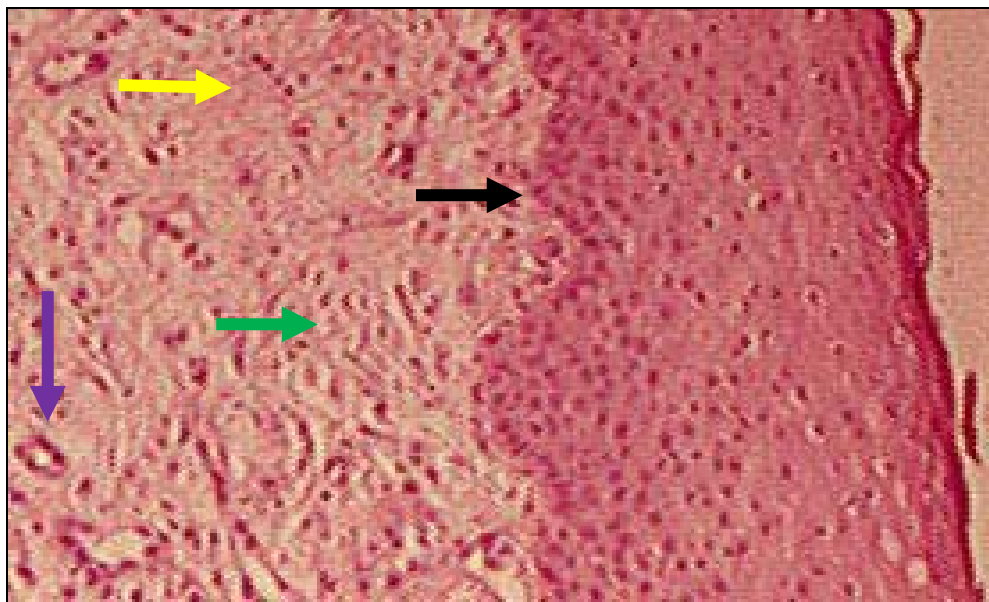


FIGURA 14 - Microscopia da pele no 14^o dia após a implantação do inóculo de *S.epidermidis*. Animal A2, amostra da ferida obtida do quadrante inferior direito, ulcerada, epitelização e tecido de granulação discreto.

Coloração HE e aumento de X40. Setas: amarela: infiltrado inflamatório; preta: epitelização; lilás: brotos vasculares; verde: edema.

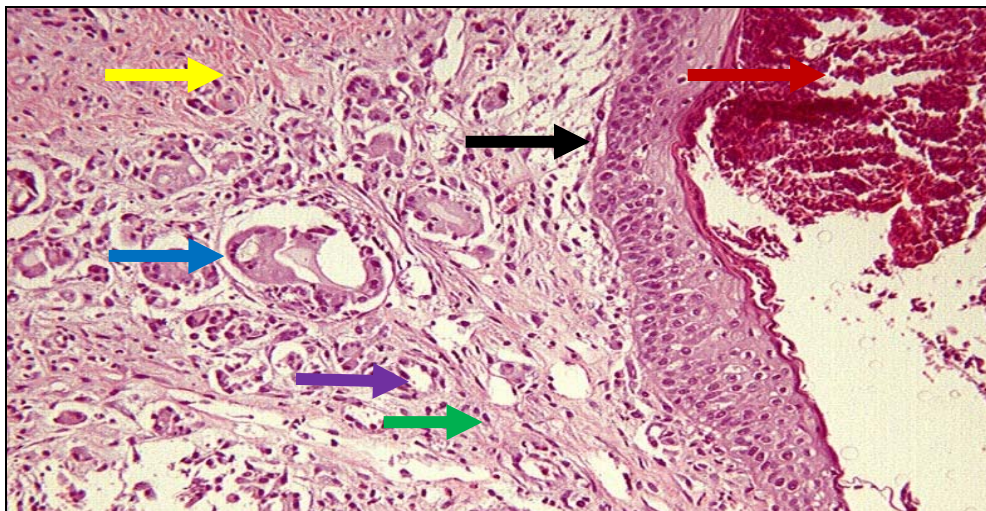


FIGURA 15 - Microscopia da pele no 14º dia após a implantação do inóculo de *S.epidermidis*. Animal B2, amostra da ferida obtida do quadrante inferior direito, com granulação discreta e epitelação.

Coloração HE e aumento de X100. Setas: marrom: crosta; preta: epitelação; amarela: infiltrado inflamatório; azul: reação a corpo estranho, lilás: brotos vasculares; verde: edema.

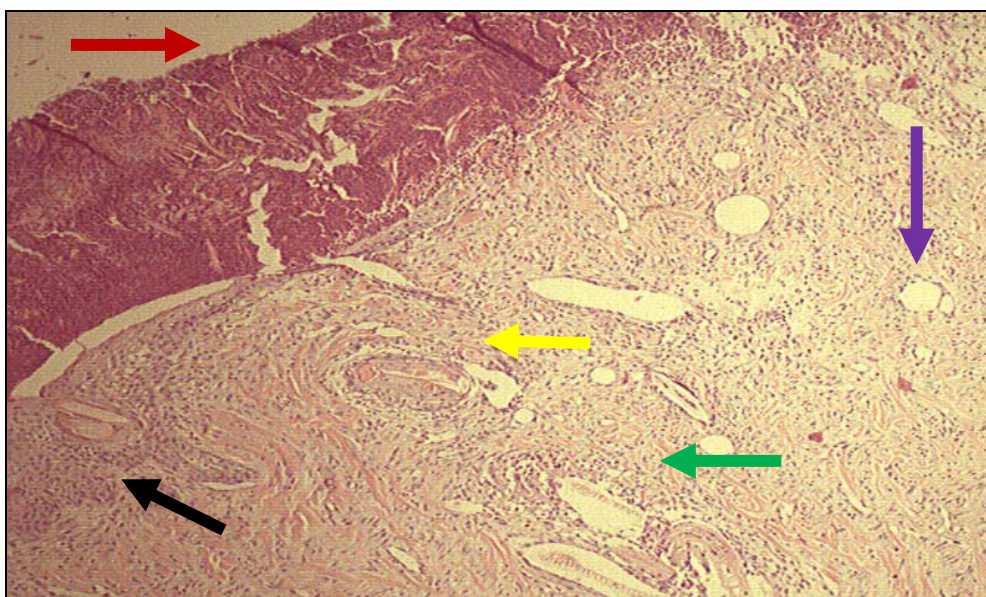


FIGURA 16 - Microscopia da pele no 14º dia após a implantação do inóculo de *S.epidermidis*. Animal C4, amostra da ferida obtida do quadrante inferior direito, com tecido de granulação moderado.

Coloração HE e aumento de X40. Setas: marrom: crosta; lilás: brotos vasculares; amarela: infiltrado inflamatório; preta: epitelação pouco evidenciada; verde: edema.

- Necrose tecidual caracterizada por homogeneização do citoplasma, células com núcleos picnóticos e cariorrexe, classificada como ausente, discreta, moderada ou acentuada.
- Fibrose composta de fibras jovens, caracterizada pela presença de fibroblastos com núcleos maiores e sem colágeno, classificadas como ausente, discreta, moderada ou acentuada (FIG. 17, 18 e 19).

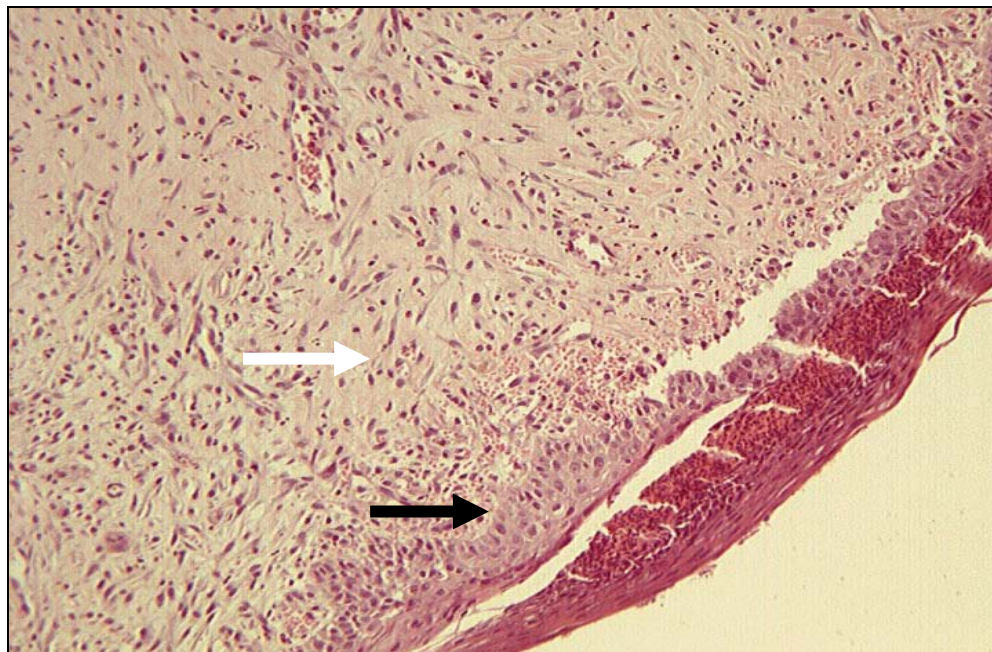


FIGURA 17 - Microscopia da pele no 21º dia após a implantação do inóculo de *S.epidermidis*. Animal A5, amostra da ferida obtida do quadrante inferior esquerdo, mostrando fibrose jovem discreta.

Coloração HE e aumento de X40. Setas: branca: mais fibroblastos e menos colágeno; e preta: epiteliação.

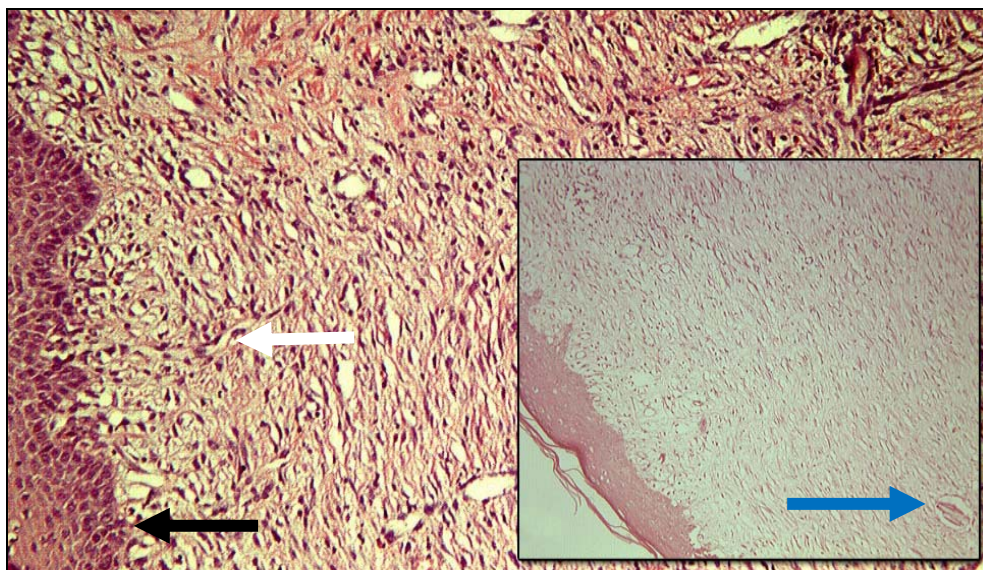


FIGURA 18 - Microscopia da pele no 21º dia após a implantação do inóculo de *S.epidermidis*. Animal B3, amostra da ferida obtida do quadrante inferior esquerdo, mostrando fibrose jovem discreta.

Coloração HE e aumento de X100. Setas: branca: mais fibroblastos e menos colágeno; preta: epitelização. No detalhe, seta azul: reação a corpo estranho, com aumento de X20.

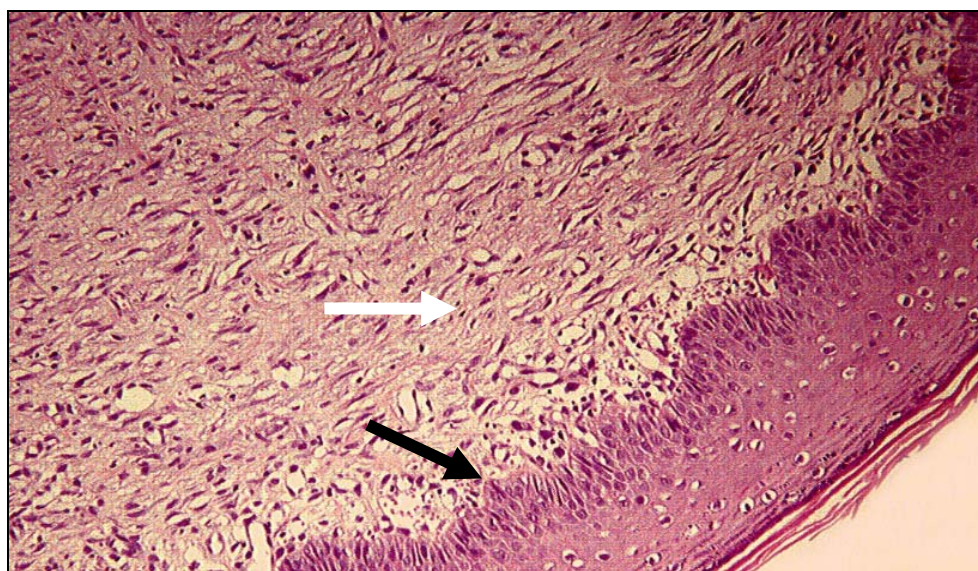


FIGURA 19 - Microscopia da pele no 21º dia após a implantação do inóculo de *S.epidermidis*. Animal C5, amostra da ferida obtida do quadrante inferior esquerdo, mostrando fibrose jovem discreta.

Coloração HE e aumento de X100. Setas: branca: mais fibroblastos e menos colágeno; preta: epitelização.

- Fibrose composta de fibras antigas, caracterizada por maior número de fibras de colágeno, classificada como ausente, discreta, moderada ou acentuada (FIG. 20, 21 e 22).

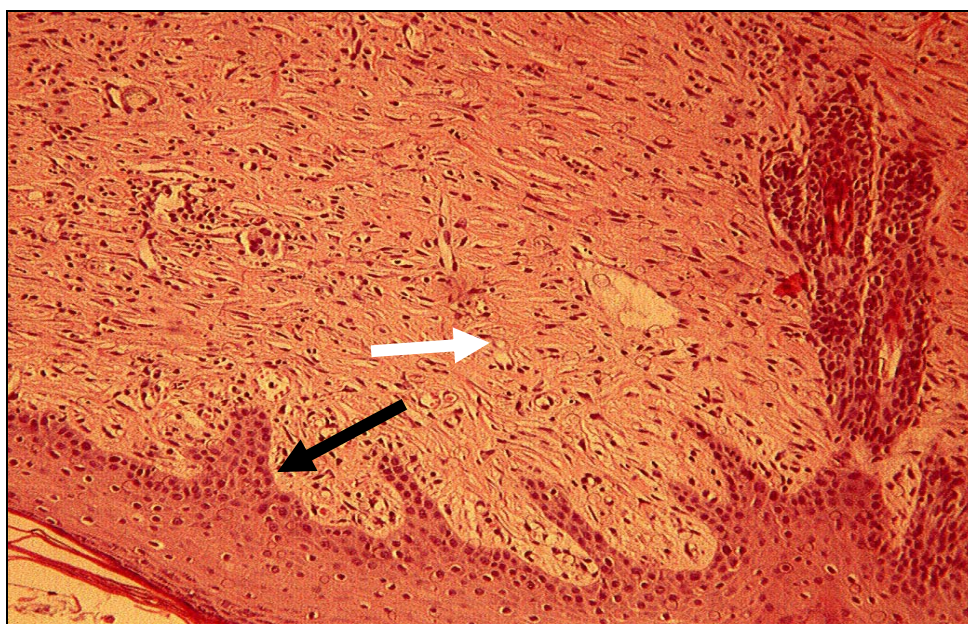


FIGURA 20 - Microscopia da pele no 28º dia após a implantação do inóculo de *S.epidermidis*. Animal A2, amostra da ferida obtida do quadrante superior esquerdo, mostrando mais fibras colágenas de aspecto uniforme.

Coloração HE e aumento de X40. Setas: preta: epitelização; branca: colágeno.

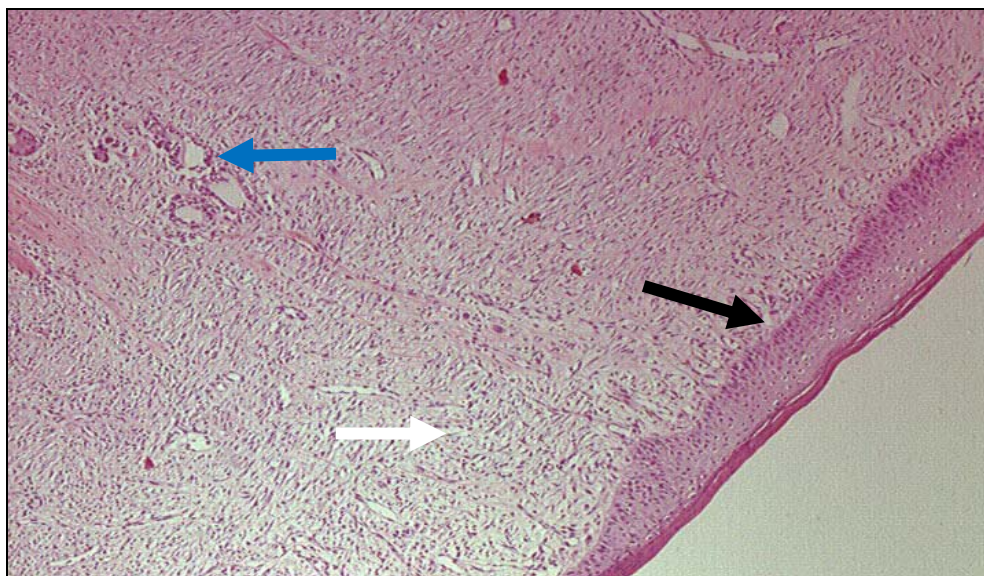


FIGURA 21 - Microscopia da pele no 28º dia após a implantação do inóculo de *S.epidermidis*. Animal B1, amostra da ferida obtida do quadrante superior esquerdo.

Coloração HE e aumento de X40. Setas: azul: reação a corpo estranho; preta: epitelização; branca: mais fibras de colágeno.

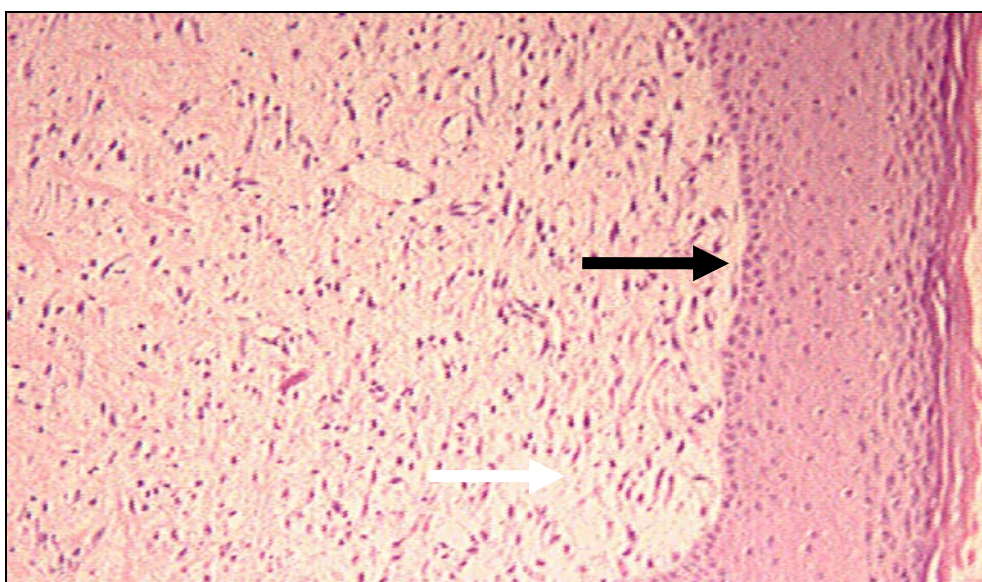


FIGURA 22 - Microscopia da pele no 28º dia após a implantação do inóculo de *S.epidermidis*. Animal C1, amostra da ferida obtida do quadrante superior esquerdo.

Coloração HE e aumento de X100. Setas: preta: epitelização; branca: mais fibras de colágeno em tecido conjuntivo.

3.3.7 Destinação dos animais ao término do estudo

Todos os animais, após a retirada do fragmento de biópsia no 28º dia, foram mortos com quetamina (20 mg/kg) via intramuscular, associada a cloreto de potássio 10% (40 mEq) via intravenosa, segundo os parâmetros de eutanásia citados por Oliveira, Alves e Rezende (2003)²², recomendados pela *Directate General* (DG) XI da Comissão das Comunidades Europeias: rapidez +2 (velocidade com que se obtém a morte dos animais, classificada em +2; +1 e -1); nível de experiência 0 (exigência de conhecimentos técnicos e científicos nos níveis -3; -2; -1 e 0); eficácia +2 (êxito de resultados após a aplicação da técnica, nos níveis +2; +1 e -1); segurança para o operador +1 (segurança durante a execução classificada em +2; +1 e -1) e valorização estética +2 (aceitabilidade para o operador e terceiros, nos níveis +2; +1 e -1).

3.4 Análise estatística

Os dados qualitativos foram comparados pelo Teste Exato de Fisher para as amostras não paramétricas, avaliando-se os achados microscópicos em cada período intergrupos e a evolução do sétimo ao 28º dia em cada grupo. Para todas as análises, o nível de significância considerado foi de 5% ($p \leq 0,05$)^{23,24}.

4 RESULTADOS

A avaliação microscópica seguiu um parâmetro de achados para os três grupos, nos dias sete, 14, 21 e 28, registrado nos APÊNDICES A, B.

Um animal do grupo C foi excluído do estudo por apresentar extensa área de necrose na lesão e em área circunjacente 24 horas após a colocação da membrana amniótica.

4.1 Infiltrado inflamatório

O infiltrado inflamatório, no sétimo dia, foi classificado como moderado/acentuado em quatro animais do grupo A, cinco do grupo B e quatro do grupo C, sem diferença significativa entre os grupos. No 14º dia, persistiu em um animal (20%) do grupo A, em quatro (80%) do grupo B e em quatro (100%) no grupo C. Houve redução significativa desse infiltrado no 14º dia no grupo-controle (grupo A) quando comparado àqueles tratados com colagenase (grupo B) ou membrana amniótica (grupo C), com $p < 0,006$ (TAB. 1).

No 21º dia, o infiltrado inflamatório estava presente em apenas um animal de cada um dos grupos B e C (20 e 25%, respectivamente), estando ausente naqueles do

grupo A ($p= N.S.$). No 28º dia foi visto em um animal dos grupos B e A (20 e 20%, respectivamente), estando ausente no grupo C ($p= N.S.$).

Na evolução do infiltrado inflamatório, observou-se redução significativa no grupo A no 14º dia ($p<0,006$) e nos grupos B ($p<0,01$) e C ($p<0,002$) no 21º dia (GRÁF. 1).

TABELA 1

Infiltrado inflamatório moderado ou acentuado em feridas colonizadas em coelhos: A, sem tratamento (controle); B, tratados com colagenase (controle); e C, tratados com membrana amniótica (MA) aos sétimo, 14º, 21º e 28º dias após a indução das feridas

GRUPOS	DIAS							
	7		14		21		28	
	n	%	n	%	n	%	n	%
A (controle)	4	80	1*	20	0	0	1	20
B (colagenase)	5	100	4	80	1♦	20	1	20
C (MA)	4	100	4	100	1▪	25	0	0

* $p<0,006$ ♦ $p<0,01$ ▪ $p<0,002$

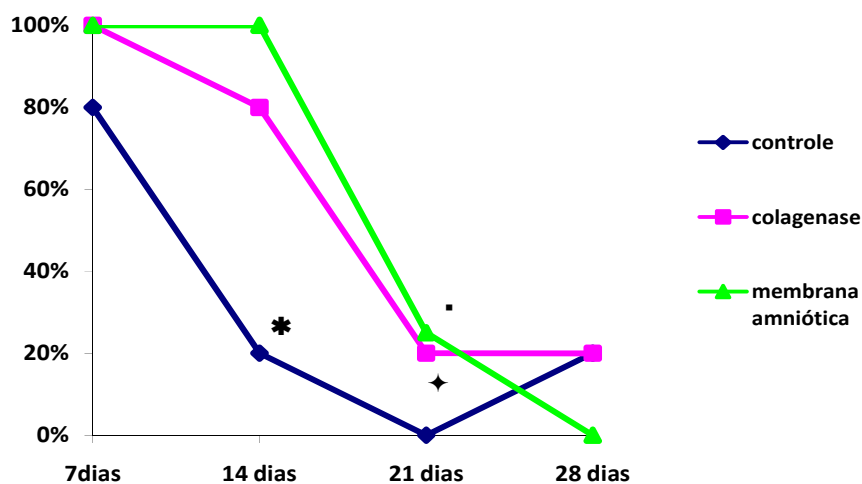


GRÁFICO 1 - Evolução do infiltrado inflamatório moderado ou acentuado em feridas colonizadas em coelhos: A, sem tratamento (controle); B, tratados com colagenase e C, tratados com membrana amniótica aos sétimo, 14º, 21º, 28º dias após indução das feridas.

* $p < 0,006$ † $p < 0,01$ ▪ $p < 0,002$

O infiltrado inflamatório misto, com células mononucleares e polimorfonucleares, no sétimo dia, ocorreu em todos os animais dos grupos A (100%), B (100%) e C (100%). No 14º dia (sete dias após o início dos tratamentos), no grupo A, o infiltrado foi misto em um animal (20%) e mononuclear em quatro (80%); e nos grupos B e C foi ainda misto em todos os animais (100%). No 21º dia, o infiltrado foi exclusivamente mononuclear em todos os animais do grupo A (100%), no grupo B foi mononuclear em quatro animais (80%) e misto em um (20%) e no grupo C em três animais (75%) e misto em um (25%). No 28º dia, houve infiltrado

mononuclear em 60% dos animais e misto em 20% no grupo A, mononuclear em 60%, misto em 40% no grupo B e mononuclear em 100% no grupo C.

4.2 Granulação

O tecido de granulação moderado/acentuado no sétimo dia ocorreu em três (60%) animais do grupo A, um (20%) do grupo B e nenhum do grupo C. No 14º dia, verificou-se em um (20%) animal do grupo A, um (20%) animal do grupo B e todos (100%) do grupo C. No 21º dia, não havia tecido de granulação em nenhum animal dos três grupos estudados e, no 28º dia, permaneceu ausente em todos os animais dos grupos A e C, sendo observado em somente um animal (20%) do grupo B (TAB. 2). Houve mais tecido de granulação no grupo membrana amniótica aos 14 dias ($p < 0,001$) - (GRÁF. 2).

TABELA 2

Tecido de granulação moderado ou acentuado em feridas colonizadas em coelhos: A, sem tratamento (controle); B, tratados com colagenase (controle) e C, tratados com membrana amniótica (MA) aos sétimo, 14^o, 21^o e 28^o dias após a indução das feridas

GRUPOS	DIAS							
	7		14		21		28	
	n	%	n	%	n	%	n	%
A (controle)	3	60	1	20	0	0	0	0
B (colagenase)	1	20	1	20	0	0	1	20
C (MA)	0	0	4*	100	0	0	0	0

* p<0,001

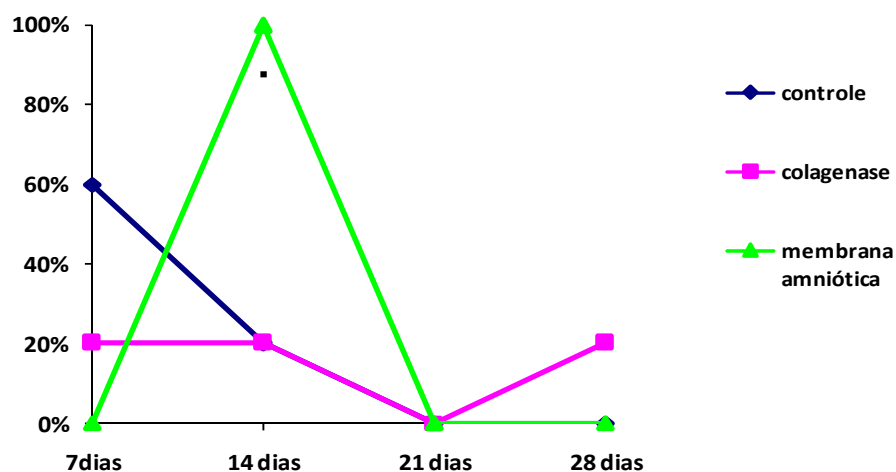


GRÁFICO 2 - Evolução do tecido de granulação moderado ou acentuado em feridas colonizadas em coelhos: A, sem tratamento (controle); B, tratados com colagenase e C, tratados com membrana amniótica aos sétimo, 14^o, 21^o e 28^o dias após a indução das feridas.

*p<0,001

4.3 Epitelização

A análise histológica mostrou que, no sétimo dia, as feridas tiveram evolução semelhante em todos os grupos, predominando fibrina e exsudato em 60% nos animais dos grupos A e B e 80% no grupo C, com alterações reacionais representadas por edema intercelular e fenômenos degenerativos dos queratinócitos nos três grupos, entretanto, sem sinais de reepitelização.

No 14º dia, houve sinais de reepitelização em 80% (quatro) das feridas do grupo A ($p < 0,01$), 60% (três) nas do grupo B e no grupo C não houve sinais de reepitelização.

A proliferação da camada basal entre os grupos tratados com colagenase e membrana amniótica não apresentou diferença significativa na comparação com o grupo-controle, no 14º dia. No 21º dia, 60% (três), 100% (cinco) e 50% (dois), respectivamente, nos grupos A, B e C (esse com $p < 0,08$) apresentaram sinais de reepitelização (grupo B com $p < 0,05$) e a hiperplasia estava presente nos animais dos grupos A e C, sem diferença significativa. Aos 28 dias, houve sinais de reepitelização no grupo A em dois animais (40%), no grupo B em três (60%) e no grupo C em dois (50%).

A evolução da reepitelização das feridas, em um mesmo grupo, quando avaliada a proliferação da camada basal nas várias etapas de observação das cicatrizações, mostrou diferença significativa nos grupos-controle seco ($p < 0,01$) e colagenase ($p < 0,05$), mas não no grupo membrana amniótica ($p < 0,08$). Quando

avaliada a sua progressão nos diferentes grupos, não houve diferença significativa entre os três (TAB. 3 e GRÁF. 3).

TABELA 3

Sinais de reepitelização em feridas colonizadas em coelhos: A, sem tratamento (controle); B, tratados com colagenase (controle); e C, tratados com membrana amniótica (MA) aos sétimo, 14^o, 21^o e 28^o dias após a indução das feridas

GRUPOS	DIAS							
	7		14		21		28	
	n	%	n	%	n	%	n	%
A (controle)	0	0	4*	80	3	60	2	40
B (colagenase)	0	0	3	60	5	100♦	3	60
C (MA)	0	0	0	0	2	50▪	2	50

* p<0,05 ♦ p<0,05 ▪ p<0,08

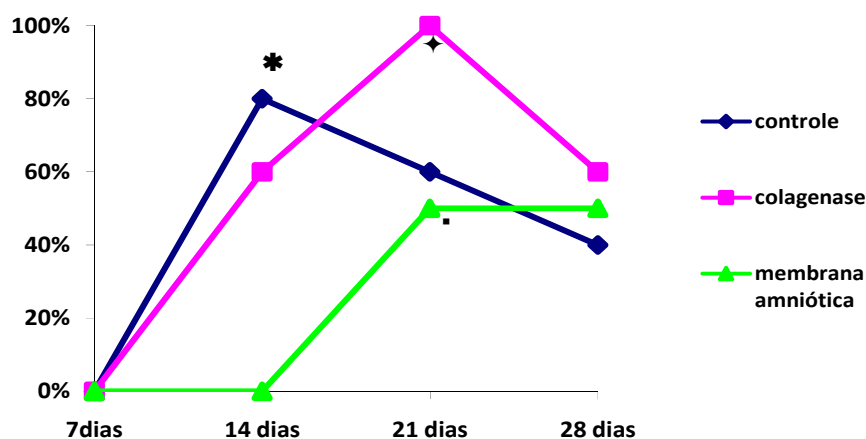


GRÁFICO 3 - Evolução dos sinais de reepitelização em feridas colonizadas em coelhos: A, sem tratamento (controle); B, tratadas com colagenase; C, tratados com membrana amniótica aos sétimo, 14^o, 21^o e 28^o dias após a indução das feridas.

*p<0,05 ♦ p<0,05 ▪ p<0,08

4.4 Fibroplasia

A fibrose constituída de poucas fibras jovens de colágeno e mais fibroblastos ocorreu no sétimo dia de forma discreta em 40% (dois) dos animais dos grupos A e B e 80% (quatro) nos do grupo C. No 14º dia, foi ainda discreta em 80% (quatro) dos animais do grupo A, 60% (três) daqueles do grupo B e ocorreu de forma moderada em todos os animais do grupo C 100% (quatro). No 21º dia, observou-se fibrose jovem discreta em 60% (três) dos animais do grupo A, 40% (dois) daqueles do grupo B e 50% (dois) do grupo C, persistindo a forma jovem da fibrose no 28º dia, em 20% (um) dos animais do grupo A, 40% (dois) dos animais do grupo B e 25% (um) daqueles do grupo C, observando-se, no grupo C, presença mais precoce e persistente da fibrose jovem ($p < 0,001$) (TAB. 4 e GRÁF. 4).

TABELA 4

Sinais de fibrose jovem em feridas colonizadas em coelhos: A, sem tratamento (controle); B, tratados com colagenase; e C, tratados com membrana amniótica (MA) aos sétimo, 14º, 21º e 28º dias após a indução das feridas

GRUPOS	DIAS							
	7		14		21		28	
	n	%	n	%	n	%	n	%
A (controle)	2	40	4	80	3	60	1	20
B (colagenase)	4	80	3	60	2	40	2	40
C (MA)	4	80	4*	100	2	50	1	25

* $p < 0,001$

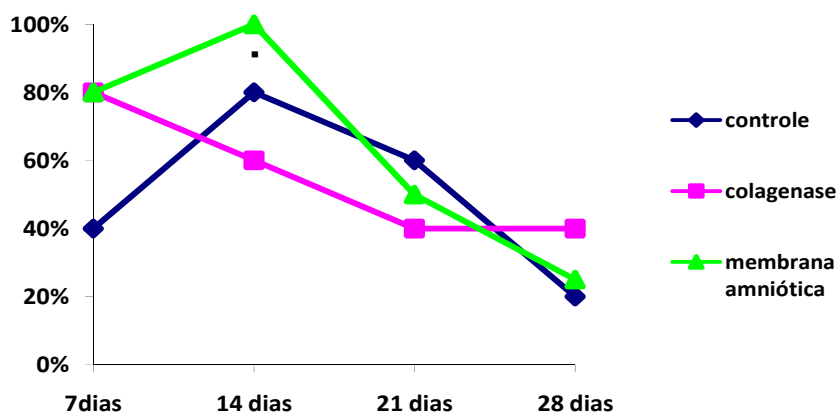


GRÁFICO 4 - Evolução da fibrose jovem em feridas colonizadas em coelhos: A, sem tratamento (controle); B, tratados com colagenase; C, tratados com membrana amniótica aos sétimo, 14º, 21º, e 28º dias após a indução das feridas.

• $p < 0,001$

Já a fibrose organizada, com mais fibras de colágeno e menos fibroblastos, classificada como moderada ou acentuada, não foi observada no sétimo dia em nenhum grupo estudado. No 14º dia, ocorreu em 60% (três) dos animais do grupo A, 100% (cinco) daqueles do grupo B e 75% (três) no grupo C. No 21º dia, foi encontrada em 60% (três) dos animais do grupo A e 100% (cinco e quatro), respectivamente, nos dos grupos B ($p < 0,006$) e C. No 28º dia, verificou-se em 100% dos animais dos grupos A e C e 80% do grupo B (TAB. 5). A fibrose organizada ocorreu mais tardiamente (100%), no 28º dia, nos animais do grupo A, reduzindo-se a 80% no 28º dia nos animais do grupo B e persistindo em 100% do 21º ao 28º dias nos animais do grupo C ($p < 0,001$) - (GRÁF. 5).

TABELA 5

Sinais de fibrose organizada em feridas colonizadas em coelhos: A, sem tratamento (controle); B, tratados com colagenase (controle) e C, tratados com membrana amniótica (MA) aos sétimo, 14^o, 21^o e 28^o dias após a indução das feridas

GRUPOS	DIAS							
	7		14		21		28	
	n	%	n	%	n	%	n	%
A (controle)	0	0	3	60	3	60	5	100
B (colagenase)	0	0	5	100 [♦]	5	100	4	80
C (MA)	0	0	3	75	4 [*]	100	4	100

♦ p<0,006

*p<0,001

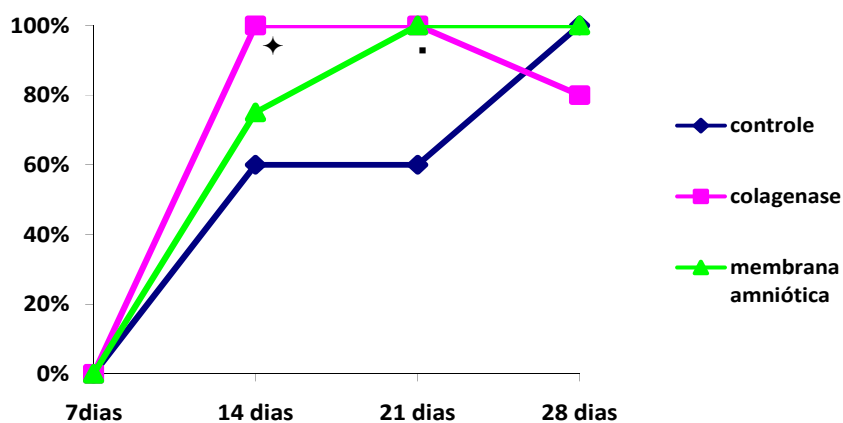


GRÁFICO 5 - Evolução da fibrose organizada em feridas colonizadas em coelhos: A, sem tratamento (controle); B, tratados com colagenase; C, tratados com membrana amniótica aos sétimo, 14^o, 21^o, e 28^o dias após a indução das feridas.

♦p<0,006

*p<0,001

4.5 Outras alterações

A necrose tecidual de padrão moderado e acentuado ocorreu, no sétimo dia, em 80% dos animais do grupo A, 40% daqueles do grupo B e 20% no grupo C. No 14º dia, somente foi observada em 25% dos animais do grupo C e não observada necrose nos 21º e 28º dias de nenhum dos animais dos grupos estudados. A redução da necrose foi significativa nos grupos A e B no 14º dia ($p < 0,001$ e $p < 0,01$, respectivamente) e no grupo C no 21º dia ($p < 0,007$) - (GRÁF. 6).

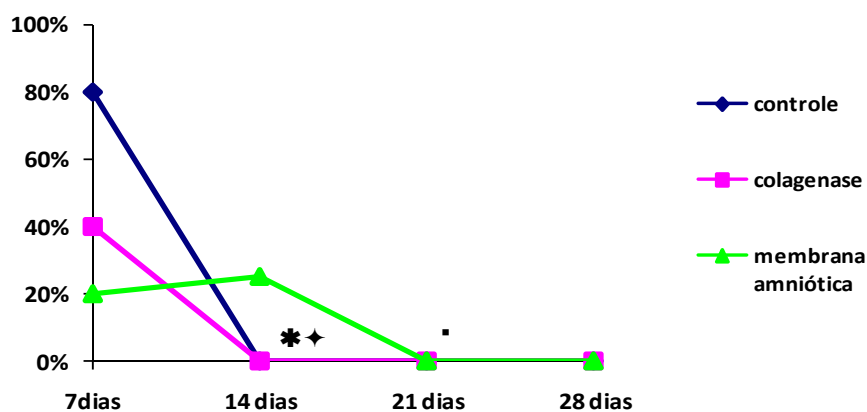


GRÁFICO 6 - Evolução da necrose tecidual moderada e acentuada, em feridas colonizadas em coelhos: A, sem tratamento (controle); B, tratados com colagenase; C, tratados com membrana amniótica aos sétimo, 14º, 21º, e 28º dias após a indução das feridas.

* $p < 0,001$

◆ $p < 0,01$

▪ $p < 0,007$

A reação gigantocelular a corpo estranho, moderada e acentuada, ocorreu no sétimo dia em 20% dos animais do grupo B e não foi constatada nos grupos A e C. No 14º dia, essa reação verificou-se em 60% dos animais do grupo A, 80% do grupo B e 25% do grupo C. No 21º dia, estava presente em 40% dos animais do grupo A, 100% do grupo B e 25% do grupo C. No 28º dia, a reação foi detectada em 60% no grupo A, 40% no grupo B e 0% no grupo C. No grupo B, observou-se aumento significativo da reação gigantocelular no 21º dia ($p < 0,03$) - (GRÁF. 7).

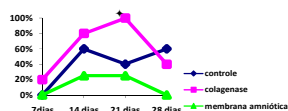


GRÁFICO 7 - Evolução da reação gigantocelular a corpo estranho, moderada a acentuada, em feridas colonizadas em coelhos: A, sem tratamento (controle); B, tratados com colagenase; C, tratados com membrana amniótica aos sétimo, 14º, 21º, e 28º dias após a indução das feridas.

♦ $p < 0,03$

5 DISCUSSÃO

Qualquer perda de continuidade das partes moles, com ou sem comprometimento das funções locais, seja recente ou não, com cicatrização imediata ou crônica, é uma ferida e o corpo inicia sua reparação imediatamente após o dano^{1,2}. Este estudo se propôs a testar uma solução capaz de afetar positivamente a angiogênese, fibroplasia e reepitelização, sem prolongar a fase inflamatória nem gerar alterações deletérias, como presença persistente de tecido necrótico e estímulo à reação tipo corpo estranho, avaliando métodos capazes de acelerar a cicatrização das feridas, principalmente das feridas crônicas.

A opção em se usar como controle do processo cicatricial a exposição das feridas (grupo A) foi para ter-se um grupo sem qualquer interferência medicamentosa. No grupo B, a escolha da colagenase, entre os vários tipos de curativos presentes no mercado, teve como objetivo contar com um segundo grupo-controle, com uso de medicação de amplo uso, fácil acesso e preço mais acessível. O coelho foi o modelo experimental mais conveniente, devido ao seu tamanho e fácil disponibilidade.

A membrana amniótica ou *amnion* recobre a placenta em sua face fetal. Sua estrutura histológica varia desde a concepção até o momento do parto, sendo resistente, lisa, brilhante, flexível e delgada. É formada por três camadas, sendo a mais interna uma monocamada de células epiteliais cubóides (não adesiva, rica

em citocinas imunomoduladoras, fatores de crescimento epitelial). A primeira se une mediante hemidesmossomos à segunda, chamada camada basal, espessa e resistente, formada basicamente de colágeno tipo IV e laminina. Aderida à segunda camada, a terceira é constituída de uma fina camada de tecido conectivo subjacente, a matriz estromal, que é totalmente avascular, muito rica em colágeno VI, mucopolisacarídeos e alguns fibroblastos. Esta membrana origina-se precocemente do embrião a partir do epiblasto (ectoderma fetal) e encontra-se aderida ao córion, mas ambos podem ser separados facilmente com a dissecção romba.

Comparada a outras estruturas do organismo, há ausência de músculo liso, nervos, vasos linfáticos e sanguíneos^{4,6,25,26,27,28}. A face em que a membrana amniótica é implantada sobre a lesão reflete sua capacidade como um curativo biológico: se utilizada sua face epitelial, funciona como um suporte biológico; e quando usada sua parte estromal, funciona como um enxerto^{24,25}.

Os bons resultados obtidos com o uso da membrana amniótica podem ser explicados pelas suas características inatas, como sua ação antibacteriana^{4,25,27}, provavelmente por conter elementos como o interferon^{13,29,30}, lisozina^{13,31}, transferina¹³, progesterona^{13,31}, imunoglobulina 7S e globulina B1c/B1a presentes no líquido amniótico¹³; baixa antigenicidade devido à ausência de alguns antígenos de superfície nas células epiteliais amnióticas (antígenos de leucócitos humanos - HLAA, HLAB, HLAC e HLAD)^{4,13,25,26,27,32}; promoção da epitelização mais rápida^{11,26,27}, pelo seu elevado número de fatores de crescimento (fator de crescimento epidérmico – EGF; fator queratinócito de crescimento - KGF; fator

hepatócito de crescimento – HGF; fator de crescimento fibroblástico; FGF; fator transformador de crescimento - TGF- α , TGF- β 1, TGF- β 2)^{4,26}; ação antiinflamatória, por conter grande quantidade de substâncias inibidoras dos mediadores da inflamação, como as proteases^{4,26,27}; e redução da formação de cicatriz retrátil, provavelmente por atuar como uma barreira mecânica ante a formação de fibrose^{9,13,25}.

Outras prováveis ações são: aumento do índice de apoptoses das células inflamatórias^{25,26}; redução de apoptose das células epiteliais²⁷; redução do exsudato local, por sua boa aderência à ferida^{13,26,27}, além da redução do número de aderências entre as estruturas neurais e peritoneais^{3,17,18}. Por estas propriedades, é sugerida como substrato *in vitro* para cultura de vários tipos de células^{25,33,34}, além de ter aparente efeito antiálgico, impedindo a exposição de feixes nervosos^{8,13,26}.

Neste estudo, utilizou-se a membrana amniótica com sua face estromal em contato com a área cruenta da ferida, funcionando como um enxerto, embora em nenhuma das fases da avaliação histológica tenha sido observada neovascularização entre a ferida e a membrana amniótica, como ocorreria em um enxerto de pele comum. A ausência deste achado, embora não invalide a ação da membrana como tal, também não esclarece claramente sua ação, o que leva a novas pesquisas.

Esta pesquisa empregou as membranas amnióticas mantidas sob refrigeração de 8°C até a data de sua utilização, que ocorreu 36 dias após o seu preparo e

conservação. Há consenso de que a criopreservação mantém a maioria de suas características, algumas com poucas alterações^{32,34}.

Observou-se na literatura unanimidade entre os autores na forma de isolamento das membranas fetais (membrana amniótica e corion), mas também grande variabilidade de técnicas no preparo (quantidade e diferentes medicamentos)^{25,26,27,31} e preservação da membrana amniótica (meio utilizado e temperatura adequada)^{6,25,26,27,31,35,36,37}, assim como no tempo de uso após a sua obtenção e preparo (12 horas a 12 meses)^{16,25,26,27}. Muitos autores a utilizam logo após sua retirada, em um período de até duas horas^{8,10}.

Não se evidenciou a membrana amniótica à histologia, entretanto, não se pode afirmar que ela foi eliminada, reabsorvida ou, ainda, removida pelo animal. A literatura não apresenta informação conclusiva sobre o que ocorre com a membrana amniótica implantada. Alguns autores não a observaram à macroscopia nem à microscopia depois do término do estudo³⁸. Outros descreveram sua perfeita integração ao tecido autóctone^{7,12,27}, alguns sua eliminação¹⁶ outros sua dissolução ou reabsorção^{11,25,27} e ainda sua remoção mecânica^{7,10,13}.

Os presentes dados não mostraram que o uso da membrana amniótica reduziu o processo inflamatório, quando comparada ao uso da colagenase e ao curativo seco. No grupo-controle (sem tratamento), a predominância de células mononucleares (macrófagos, linfócitos) do 14^o ao 28^o dias talvez tenha ocorrido pela necessidade de fagocitose de tecido necrótico e bactérias nessas feridas.

Não se observou diferença significativa entre os grupos colagenase e membrana amniótica no 14º dia, quando predominou infiltrado inflamatório misto em ambos e no 21º ao 28º dia houve predomínio dos mononucleares. Não há explicação para este fato, uma vez que não ocorreu diminuição do infiltrado inflamatório, como descrito na literatura^{26,27}, mas é possível que isso tenha se dado pelo fato de a membrana poder ter sofrido reação de reabsorção, embora à histologia não tenha sido possível a verificação desse processo, uma vez que não se pôde confirmar qual era o material amorfo fagocitado presente no interior das células gigantocelulares. Poder-se-ia questionar não uma diminuição do processo inflamatório em si, mas uma diminuição no tempo de resolução do mesmo, já que no grupo C foi mais rápido, acentuando sua diminuição a partir do 21º dia, mantendo-se discreto, enquanto nos grupos A e B o processo persistiu como moderado além desse período.

Este estudo encontrou semelhança entre os grupos A e B do 14º ao 28º dias, com a predominância de tecido de granulação discreto ou ausente, diferentemente do grupo C, que, no 14º dia, apresentou tecido de granulação moderado, não diferenciando dos grupos A e B na classificação discreto ou ausente nos 21º e 28º dias. É sabido que um meio úmido facilita a migração celular, a formação do tecido de granulação e a epitelização. Acredita-se que a membrana amniótica, diminuindo a perda do exsudato local, manteve o meio mais úmido, justificando a presença moderada do tecido de granulação numa fase inicial.

A colagenase, porém, mantendo a umidade local, também não deveria apresentar semelhante quadro? Poder-se-ia supor que o aumento da umidade diante de

colagenase aumentaria sua ação enzimática, degradando o colágeno nativo e provocando a sua necrólise. Mais esse fator promotor da cicatrização, concomitante à formação do tecido de granulação, poderia ser responsável pela formação discreta desse tecido e sua pouca expressão do 21º ao 28º dia no grupo B.

Em relação ao tecido de granulação, autores como Del Campo e Gris²⁵ e Martín *et al.*²⁶ descreveram como um dos mecanismos de ação da membrana amniótica a redução da neovascularização, com diminuição do tecido de granulação, o que contradiz estudos como os de Rosato, Radak e Djulic (1992)⁹ e Subrahmanyam (1995)³⁹, que citaram o aumento desse tecido estimulado por substâncias da membrana, ainda desconhecidas, que estimulariam a angiogênese, com conseqüente diminuição do tempo de reparação cicatricial e estimulação da epitelização.

O tecido de granulação e a epitelização estão intimamente interligados e nota-se essa relação presente no grupo C, quando a reepitelização inicia-se no 14º dia, coincidindo com a diminuição da granulação. Entre os grupos A e B, os sinais de reepitelização iniciaram-se no 14º dia com a proliferação das células da camada basal, mesmo o tecido de granulação estando diminuindo antes do 14º dia.

Neste estudo, na fase de fibroplasia, a fibrose constituída de células jovens (fibroblastos sem colágeno ou com poucas fibras) manteve-se ausente ou discreta durante todo o estudo, nos grupos A e B. Acompanhando a presença moderada do tecido de granulação, esta fase foi moderada no 14º dia, caindo para discreta

ou ausente nos 21^o e 28^o dias, no grupo C. A fibrose organizada com mais fibras de colágeno e menos fibroblastos foi observada igualmente em todos os grupos, a partir do 14^o dia, o que não sustenta uma das supostas características da membrana amniótica, que seria a redução da retração cicatricial^{25,26}, processo diretamente relacionado à quantidade e organização das fibras colágenas presentes na cicatriz.

Macroscopicamente, não foi possível observar-se o aspecto final da cicatriz, se com menor ou maior diâmetro nos diferentes grupos, uma vez que a retirada progressiva das amostras das feridas não permitiu tal avaliação.

Outras alterações, como a necrose tecidual, estiveram praticamente ausentes em todos os grupos a partir do 21^o dia, aparecendo como discreta no grupo C no 14^o dia.

Embora histologicamente não se tenha observado sinais da membrana amniótica, é possível que parte desse tecido necrótico encontrado seja produto final da degradação da mesma, sete dias após sua colocação. Essa suposição é reforçada pelo processo inflamatório de intensidade moderada, com células predominantemente mononucleares e a ausência ou presença discreta de reação gigantocelular a corpo estranho no grupo C, provavelmente associado à característica de baixa antigenicidade da membrana amniótica.

A ausência de tecido necrótico no grupo B implica a ação enzimática da collagenase, assim como a reação gigantocelular a corpo estranho verificada nos

14º, 21º e 28º dias, com macrófagos englobando um tecido amorfo homogêneo, indica que muito provavelmente a própria collagenase induziu essa resposta.

A presente investigação mostrou, portanto, que a membrana amniótica aparentemente exerceu papel na neoformação vascular em uma fase inicial da cicatrização, em feridas infectadas crônicas em coelhos. Novos estudos poderão avaliar a eficácia desse curativo biológico em feridas com pouca vascularização ou em outros ambientes desfavoráveis à cicatrização.

6 CONCLUSÕES

O uso da membrana amniótica como curativo biológico em feridas infectadas:

- a) não alterou significativamente a fase inflamatória da cicatrização;
- b) na fase de granulação, aumentou significativamente a angiogênese até o 14º dia;
- c) não afetou significativamente a epitelização;
- d) na fase de fibroplasia da cicatrização, não afetou significativamente a fibrose jovem ou a fibrose antiga.

REFERÊNCIAS

1. BLANES, L. Tratamento de feridas. *In*: BAPTISTA-SILVA, J.C.C. editor. **Cirurgia vascular**: guia ilustrado. São Paulo: 2004. Disponível em URL: <http://www.baptista.com>.
2. MANDELBAUN, S.H.; DI SANTIS, E.P.; MANDELBAUM, M.H.S. Cicatrização: conceitos atuais e recursos auxiliares-Parte I. **An Bras Dermatol**, Rio de Janeiro, v.78: p.393-408, 2003.
3. CORRÊA L. **Patologia Geral do Departamento de Estomatologia da Faculdade de Odontologia de São Paulo**. www.fo.usp.br/lido/patoartergeral/patoarterepa 3htm. Apresentação-Inflamação crônica e granulomatosa. Atualização em 05/07/2002.
4. FONTENLA, J.R. *et al.* Membrana amniótica. Características, efectos y aplicaciones em oftalmologia. **Viernes**, v.64: p.53-68, 2003.
5. SINGH, R. *et al.* Radiation processed amniotic membranes in the treatment of non-healing ulcers of different etiologies. **Cell and Tissue Banking**, v.5: p.129-134, 2004.
6. SCHWAN, B.L. Human Amniotic Membrane Transplantation for Treatment of Ocular Surface Disease. **North Florida Med J**, August-September, 2002.
7. GHALAMBOR, A.A.; PIPELZADEH, M.H.; KHODADADI, A. The amniotic membrane: a suitable biological dressing to prevent infection in thermal burns. **Med J Islam Acad Sci**, v.13: p.115-118, 2000.
8. AZEVEDO, D.O. **Tratamento de queimaduras com membrana amniótica**. Tese (Doutorado em Enfermagem) Universidade Federal do Rio de Janeiro, RJ, 1978.
9. ROSATO, E.G.; RADAK, D.; DJUKIC, V. Neoangiogenesis y membrana amniótica humana. Estudio clinico-instrumental em la úlcera flebostática de los miembros inferiores. **Angiologia**, v.44: p.1-7, 1992.
10. DHALL, K. Congenital absence of the vagina- Simple surgical procedure for its relief. **Aust NZ J Obstet Gynaecol**, v.21: p.240-244, 1987.
11. FISHMAN, I,J, *et al.* Use of fresh placental membranes for bladder reconstruction. **J Urol**, v.138: p.1291-1294, 1987.

12. GAGE, F.H. *et al.* Human amnion membrane matrix as a substratum for axonal regeneration. **Exp Brain Res**, v.72: p.371-380, 1988.
13. GOMES, M.F.; SANTOS, V.W.; NOGUEIRA, T.O. Membrana amniótica humana liofilizada sobre feridas cruentas em área de biópsia bucal. **Rev APCD**, v.55: p.327-331, 2001.
14. RAMSEY, D.T.D. *et al.* Effectes of tree occlusive dressing materials on healing of full-thickness skin wounds in dogs. **Am J Vet Res**, v.56: p.941-949, 1995.
15. KUCAN, J.O.; ROBSON, M.C.; PARSONS, R.W. Amniotic membranes as dressings following facial dermabrasion. **Ann Plast Surg**, v.8: p.523-527, 1980.
16. FERREIRA, P.C.C. *et al.* Membrana amniótica humana no tratamento da área doadora nos enxertos de pele nas úlceras de perna. **Rev Bras Angiol Cir Vasc**, v.16: p.178-184, 1986.
17. BARLAS, M.B.Y. *et al.* Human amniotic membrane as an intestinal patch for neomucosal growth in the rabbit model. **J Pediatr Surg**, v.27: p.597-601, 1992.
18. BADAWEY, S.Z.A. *et al.* Evaluation of healing and adhesion formation after an intraabdominal amniotic membrane graft in the rat. **J Reprod Med**, v.34: p.198-202, 1989.
19. TRELFOORD-SAUDER, M.; TRELFOORD, J.D.; MATOLO, N.M. Replacement of the peritoneum with amnion following pelvic exenteration. **Surg Gynecol Obstet**, v.145: p.699-701, 1977.
20. FINEGOLD, S.M.; BARON, E.J.; BAYLEY-SCOTT. Métodos para avaliar la efectividad antimicrobiana. Diagnóstico Microbiológico. **Ed Méd Panam**, 7.ed., cap.13: p.190-210, 1992.
21. HUBBELL, M. *et al.* **Drugs used for preanesthetic medication.** Hand Book of Veterinary Anesthesia. Mosby Ed., St Louis, Missouri, cap. 3, 3.ed., 19-57, 2000.
22. OLIVEIRA, H.P.; ALVES, G.E.S.; REZENDE, C.M.F. **Eutanásia em medicina veterinária.** Resumo das apresentações junto ao Comitê de Ética em Experimentação Animal da UFMG-CETEA em 2002. Disciplina de Deontologia Veterinária em 2003.
23. SOARES, J.F.; SIQUEIRA, A.L. **Introdução à estatística médica.** Coopmed Ed. Médica, 2ª edição, 2002, Departamento de Estatística-UFMG, Belo Horizonte, MG.

24. PAGANO, M.; GAUVREAU, K. **Princípios de Bioestatística**. Pioneira Thomson Ed., 2.ed., 1998, SP.
25. DEL CAMPO, Z.; GRIS, O. Aplicaciones de la membrana amniótica em patologia ocular. **Ann Oftal**, v.10: p.128-141, 2002.
26. MARTÍN, J.R. *et al.* Transplante de membrana amniótica em patologia de la superficie ocular. **Arch Soc Canar Oftal Rev**, v.12: p.101-107, 2001.
27. GOMES, J.A.P. *et al.* Membrana amniótica nas cirurgias reconstrutivas da superficie ocular nas ceratoconjuntivites cicatriciais. **Arq Bras Oftal**, v.62: p.562-576, 1999.
28. MATTHEWS, R.N.; FAULK, W.P.; BENNETT, J.P. A review of the role of amniotic membranes in surgical practice. **Obstet Gynecol Ann**, v.11: p.31-58, 1982.
29. FRANCO, G.R. *et al.* Biological activities of a human amniotic membrane interferon. **Placenta**, v.20: p.189-196, 1999.
30. FERREIRA, L.A.P. *et al.* A concentração de interferon humano de membranas amnióticas: II métodos químicos. **Rev Microbiol**, v.22: p.216-220, 1991.
31. BOSE, B. Burn wound dressing with human amniotic membrane. **Ann Royal Coll Surg Eng**, v.61: p.444-447, 1979.
32. KUBO, M. *et al.* Immunogenicity of human amniotic membrane in experimental xenotransplantation. **Invest Ophthal Vis Sci**, v.42: p.1539-1546, 2001.
33. GODOY, C.A.A.L.; GUERRA, J.L.; BARROS, P.S.M. Ceratoplastia lamellar em cães utilizando membrana fetal eqüina como enxerto. Estudo experimental. **Arq Bras Oftalmol**, p.65: p.545-549, 2002.
34. NAKANURA, T. *et al.* Sterilized, freeze-dried amniotic membrane: a useful substrate for ocular surface reconstruction. **Invest Ophthal Vis Sci**, v.45: p.93-99, 2004.
35. RAVISHANKER, R.; BATH, A.S.; ROY, R. "Amnion Bank"-the use of long term glycerol preserved amniotic membranes in the management of superficial and superficial partial thickness burns. **Burns**, v.29: p.369-374, 2003.
36. REJZEK, A. *et al.* Physical changes of amniotic membranes through glycerolization for the use as an epidermal substitute. Light and electron microscopic studies. **Cell and Banking**, v.2: p.95-102, 2001.

37. MARAL, T. *et al.* Effectiveness of human amnion preserved long-term in glycerol as temporary biological dressing. **Burns**, v.25: p.625-635, 1999.
38. MONTEIRO, E.C.L. *et al.* Tratamento da úlcera corneana experimental com membrana amniótica. **Arq Bras Oftalmol**, v. 63: p.33-37, 2000.
39. SUBRAHMANYAN, M. Amniotic membrane as a cover for microskin grafts. **Br J Plast Surg**, v.48: p.477-478, 1995.

ANEXO E APÊNDICES

Anexo A – Certificado de aprovação do CETEA



UNIVERSIDADE FEDERAL DE MINAS GERAIS
COMITÊ DE ÉTICA EM EXPERIMENTAÇÃO
ANIMAL (CETEA)

CERTIFICADO

Certificamos que o protocolo nº **039/05** relativo ao projeto intitulado: "**Avaliação da eficácia do uso da membrana amniótica como curativo biológico na cicatrização de feridas em animais diabéticos. Estudo experimental em coelho**", que tem como responsável Ivana Duval de Araújo, está de acordo com os Princípios Éticos da Experimentação Animal, adotados pelo **Comitê de Ética em Experimentação Animal (CETEA/UFMG)**, tendo sido aprovado em reunião de **14.09.2005**.


Este certificado expira-se em **14.09.2010**

CERTIFICATE

We certify that the protocol nº **039/05** related to the project entitled **Analysis of efficacy to apply amniotic membrane like biologic curative in heal wounds chronics in diabetic's animals. Experimental studies in rabbits**", under the supervision Ivana Duval de Araújo is in agreement with the Ethical Principles in Animal Experimentation, adopted by the **Ethics Committee in Animal Experimentation (CETEA/UFMG)** and was approved in **14.09.2005**.

This certificate expires in **14.09.2010**.

Belo Horizonte, 15 de setembro de 2005


Dra. CLEUZA MARIA F. REZENDE
PRESIDENTE DO CETEA/UFMG

Universidade Federal de Minas Gerais -Reitoria – Campus Pampulha
Avenida Antônio Carlos 6627-7 Andar CEP: 31270-901 - Belo Horizonte MG-Brasil
Telefone: (31) 3499-4592 – Fax: (31) 3499-4027 – Home page: [www. ufmg.br/prpq/cetea](http://www.ufmg.br/prpq/cetea)
Email – cetea@prpq.ufmg.br

Apêndice A – Protocolo de avaliação da histologia

DIAS		7	14	21	28
Ferida cirúrgica	Ulcerada				
	Com crosta				
	Snais de reepitelização				
	Outros				
Epiderme adjacente	Normal				
	Alterações reacionais				
	Hiperplasia				
Tecido de granulação	Ausente				
	Discreto				
	Moderado				
	Acentuado				
Infiltrado inflamatório	Ausente				
	Discreto				
	Moderado				
	Acentuado				
Reação inflamatória	Mononucleares				
	Polimorfonucleares				
	Misto				
Reação gigantocelular a corpo estranho	Ausente				
	Discreta				
	Moderada				
	Acentuada				
Necrose tecidual	Ausente				
	Discreta				
	Moderada				
	Acentuada				
Fibrose jovem	Ausente				
	Discreta				
	Moderada				
	Acentuada				
Fibrose antiga	Ausente				
	Discreta				
	Moderada				
	Acentuada				

Apêndice B - Número de achados de parâmetros histológicos das feridas

dias		7º			14º			21º			28º		
grupos		A	B	C	A	B	C	A	B	C	A	B	C
FC	Ulc.	4	4	4	1	3	4	0	0	1	0	1	1
	RC	3	3	4	0	3	3	0	0	0	0	2	1
	SR	0	0	0	4	3	0	3	5	2	2	3	2
	OU	2	1	0	0	0	0	1	0	1	2	1	1
EA	Nor.	0	0	0	2	0	0	2	1	0	2	0	1
	AR	3	4	4	2	5	4	1	4	3	1	3	2
	Hip	1	0	1	1	4	2	1	0	2	0	3	1
TG	AU	0	2	0	2	1	0	3	3	2	2	2	3
	DIS	2	2	4	2	3	0	2	2	2	2	2	1
	MOD	3	1	0	1	1	4	0	0	0	0	1	0
	ACE	0	0	0	0	0	0	0	0	0	0	0	0
INI	AU	0	0	0	0	0	0	0	0	0	0	0	0
	DIS	2	0	0	4	1	0	5	4	3	3	4	4
	MOD	2	4	1	1	4	4	0	1	1	1	1	0
	ACE	2	1	3	0	0	0	0	0	0	0	0	0
REI	MON	0	0	0	4	0	0	5	4	3	3	3	4
	POL	0	0	0	0	0	0	0	0	1	0	0	0
	MIS	5	5	4	1	5	4	0	1	1	1	2	0
RG	AU	3	3	4	0	0	0	2	0	2	1	0	3
	DIS	2	1	0	2	1	3	1	0	1	0	3	1
	MOD	0	0	0	3	1	1	2	4	1	3	1	0
	ACE	0	1	0	0	3	0	0	1	0	0	1	0
NEC	AUS	0	0	0	4	3	0	5	5	3	4	4	4
	DIS	1	3	3	1	1	3	0	0	1	0	1	0
	MOD	4	2	1	0	0	1	0	0	0	0	0	0
	ACE	0	0	0	0	0	0	0	0	0	0	0	0
FJ	AU	3	3	0	1	2	0	2	3	2	4	2	3
	DIS	2	2	4	4	3	0	3	2	2	1	2	1
	MOD	0	0	0	0	0	4	0	0	0	0	0	0
	ACE	0	0	0	0	0	0	0	0	0	0	0	0
FA	AUS	5	4	4	2	0	1	1	0	0	0	0	0
	DIS	0	1	0	0	0	0	1	0	0	0	0	0
	MOD	0	0	0	3	2	3	2	1	1	1	1	0
	ACE	0	0	0	0	3	0	1	4	3	5	3	4

FC= Ferida cirúrgica ; **EA**= Epiderme adjacente; **TG**= Tecido de granulação; **NI**= Infiltrado inflamatório ; **REI**= Reação inflamatória; **RG**= Reação gigantocelular a corpo estranho; **NEC**= necrose tecidual; **FJ**= fibrose jovem; **FA**= fibrose antiga; **Ic**= ulcerada; **RC**= recoberta de crosta; **SR**= sinais de reepitelização; **OU**= outros ; **Nor**= normal; **AR**= alterações reacionais; **HIP**= hiperplasia; **AU**= ausente; **DIS**= discreto; **MOD**= moderado; **ACE**= acentuado; **MON**= mononucleares; **POL**= polimorfonucleares; **MIS**= misto.

Livros Grátis

(<http://www.livrosgratis.com.br>)

Milhares de Livros para Download:

[Baixar livros de Administração](#)

[Baixar livros de Agronomia](#)

[Baixar livros de Arquitetura](#)

[Baixar livros de Artes](#)

[Baixar livros de Astronomia](#)

[Baixar livros de Biologia Geral](#)

[Baixar livros de Ciência da Computação](#)

[Baixar livros de Ciência da Informação](#)

[Baixar livros de Ciência Política](#)

[Baixar livros de Ciências da Saúde](#)

[Baixar livros de Comunicação](#)

[Baixar livros do Conselho Nacional de Educação - CNE](#)

[Baixar livros de Defesa civil](#)

[Baixar livros de Direito](#)

[Baixar livros de Direitos humanos](#)

[Baixar livros de Economia](#)

[Baixar livros de Economia Doméstica](#)

[Baixar livros de Educação](#)

[Baixar livros de Educação - Trânsito](#)

[Baixar livros de Educação Física](#)

[Baixar livros de Engenharia Aeroespacial](#)

[Baixar livros de Farmácia](#)

[Baixar livros de Filosofia](#)

[Baixar livros de Física](#)

[Baixar livros de Geociências](#)

[Baixar livros de Geografia](#)

[Baixar livros de História](#)

[Baixar livros de Línguas](#)

[Baixar livros de Literatura](#)
[Baixar livros de Literatura de Cordel](#)
[Baixar livros de Literatura Infantil](#)
[Baixar livros de Matemática](#)
[Baixar livros de Medicina](#)
[Baixar livros de Medicina Veterinária](#)
[Baixar livros de Meio Ambiente](#)
[Baixar livros de Meteorologia](#)
[Baixar Monografias e TCC](#)
[Baixar livros Multidisciplinar](#)
[Baixar livros de Música](#)
[Baixar livros de Psicologia](#)
[Baixar livros de Química](#)
[Baixar livros de Saúde Coletiva](#)
[Baixar livros de Serviço Social](#)
[Baixar livros de Sociologia](#)
[Baixar livros de Teologia](#)
[Baixar livros de Trabalho](#)
[Baixar livros de Turismo](#)