

**Cassius Vinicius Corrêa dos Reis**

**O LIMITE ANTEROLATERAL DO LOBO OCCIPITAL: ESTUDO  
ANATÔMICO E EM NEUROIMAGEM**

**Dissertação de Mestrado apresentada  
ao Programa de Pós-Graduação em Cirurgia  
Faculdade de Medicina  
Universidade Federal de Minas Gerais**

**Orientador: Prof. Sebastião Nataniel da Silva Gusmão**

Belo Horizonte 2007

# **Livros Grátis**

<http://www.livrosgratis.com.br>

Milhares de livros grátis para download.

Reis, Cassius Vinicius Corrêa dos  
R375I O limite anterolateral do lobo occipital: estudo anatômico e em  
neuroimagem/Cassius Vinicius Corrêa dos Reis. Belo Horizonte, 2007.  
122f., il.  
Dissertação.(mestrado) - Universidade Federal de Minas Gerais.  
Faculdade de Medicina.  
Orientador: Sebastião Nataniel Silva Gusmão  
Barrow Neurological Institute – Skull Base Laboratory, Phoenix,  
Arizona – USA  
1.Lobo occipital/cirurgia 2.Lobo occipital/anatomia & histologia  
3.Mapeamento encefálico/métodos 4.Espectroscopia de ressonância  
magnética/uso diagnóstico 5.Tomografia 6.Cadáver 7.Procedimentos  
neurocirúrgicos/tendências I.Título

NLM: WL 368  
CDU: 616.8-089

**Faculdade de Medicina da Universidade Federal de Minas Gerais**

**Centro de Pós-Graduação - Departamento de Cirurgia**

**Belo Horizonte, Minas Gerais - Brasil**

**&**

**Barrow Neurological Institute**

**Laboratório de Cirurgia da Base do Crânio**

**Phoenix, Arizona - USA**

**O LIMITE ANTEROLATERAL DO LOBO OCCIPITAL: ESTUDO  
ANATÔMICO E EM NEUROIMAGEM**

**Cassius Vinicius Corrêa dos Reis**

**Orientador: Prof. Sebastião Nataniel Silva Gusmão**

**Belo Horizonte 2007**

# **UNIVERSIDADE FEDERAL DE MINAS GERAIS**

## **Reitoria**

Prof. Ronaldo Tadeu Pena

## **Vice Reitoria**

Profa. Heloísa Maria Murgel Starling

## **Pró-Reitor de Pós-Graduação**

Prof. Jaime Arturo Ramirez

## **Diretor da Faculdade de Medicina**

Prof. Francisco José Penna

## **Vice Diretor da Faculdade de Medicina**

Prof. Tarcizo Afonso Antunes

## **Coordenador do Centro de Pós-Graduação da Faculdade de Medicina**

Prof. Carlos Faria Santos Amaral

## **Coordenador do Curso de Pós-Graduação em Cirurgia da Faculdade de Medicina da UFMG**

Prof. Edson Samesima Tatsuo

## **Colegiado do Curso de Pós-graduação em Cirurgia da Faculdade de Medicina da UFMG**

Prof. Alcino Lázaro da Silva

Prof. Andy Petroianu

Prof. Marcelo Dias Sanches

Prof. Marco Antonio Gonçalves Rodrigues

# AGRADECIMENTOS

Ao Professor Sebastião Gusmão, que desde quando bati à porta do seu laboratório pela primeira vez no sétimo período da graduação em medicina, acreditou no meu potencial e continua investindo na minha pessoa, guiando e orientando a minha formação em Neurocirurgia. Dr. Gusmão, durante toda a minha vida acadêmica e profissional, é exemplo como pessoa, pesquisador, preceptor, professor, orientador, amigo e pai. Este último é como o vejo, síntese de todos os demais. Este trabalho, assim como todos os outros que vieram antes e que virão após este, são dedicados a ele.

Aos meus pais, Wilton e Wanda pelo carinho, amor e sacrifício para moldarem a minha personalidade em um homem íntegro e de bem. Este trabalho deve-se ao esforço que vocês empreenderam, sofrendo muitas dificuldades, para que eu me formasse como médico. Agradeço-os pelo apoio, principalmente nos momentos de dificuldade nos EUA, quando me apoiaram e me incentivaram a seguir em frente. Ao Ulisses e ao Tullius, meus irmãos que sempre foram o suporte para as dificuldades e solução para os problemas. Obrigado pela força e pelo ombro amigo nos momentos mais difíceis pelos quais passei.

Não tenho palavras para expressar a minha gratidão e carinho pelo grande amigo Dr. Mauro Augusto Tostes Ferreira, que de preceptor passou à pessoa de inestimável importância na minha vida. Obrigado por acreditar no meu potencial, investir nele e me permitir usufruir da oportunidade de estar no Barrow Neurological Institute. Mas, mais do que isso, obrigado por me dar a oportunidade de construir uma amizade que me é imensamente cara.

Ao Dr. Uédson Tazinaffo pelo auxílio na obtenção e interpretação das imagens de tomografia computadorizada e ressonância magnética deste estudo.

Aos neurocirurgiões Dr. Guilherme Cabral, Dr. Roberto Leal da Silveira, Dr. Aluizio Augusto Arantes, Dr. Nilson Pinheiro, Dr. Jair Raso, Dr. Gilberto Fonseca, Dr. Fernando Dantas, Dr. Aluizio da Costa Val, Dr. Antônio Caíres, Dr. Durvalino e Dr. Rodrigo Labruna, responsáveis pela minha formação em neurocirurgia.

Aos doutores Robert F. Spetzler, Joseph M. Zabramski e Mark C. Preul pela oportunidade de trabalhar no Barrow Neurological Institute.

Finalmente, agradeço à minha princesinha Gabriela de Mendonça Reis, minha fonte de forças, inspiração e vontade para seguir em frente.

## SUMÁRIO

<b>I. Resumo .....</b>	<b>1</b>
<b>II. Abstract .....</b>	<b>2</b>
<b>III. Introdução .....</b>	<b>3</b>
<b>IV. Revisão da Literatura .....</b>	<b>7</b>
<b>1. Anatomia da Face Lateral do Lobo Occipital .....</b>	<b>8</b>
<b>2. Tenda do Cerebelo .....</b>	<b>17</b>
<b>3. Veia Anastomótica Inferior.....</b>	<b>21</b>
<b>4. Tomografia Computadorizada .....</b>	<b>26</b>
<b>5. Ressonância Magnética .....</b>	<b>29</b>
<b>6. Importância da Localização Topográfica em Neurocirurgia ....</b>	<b>32</b>
<b>V. Objetivos .....</b>	<b>38</b>
<b>VI. Material e Métodos .....</b>	<b>40</b>
<b>A. Estudo em Peças Anatômicas .....</b>	<b>41</b>
<b>1. Obtenção e Preparação das Peças Anatômicas .....</b>	<b>41</b>
<b>2. Dissecção e Medição das Estruturas Anatômicas ..</b>	<b>45</b>
<b>3. Fotografia .....</b>	<b>51</b>
<b>B. Estudo em Tomografias Computadorizadas .....</b>	<b>53</b>
<b>C. Estudo em Ressonâncias Magnéticas .....</b>	<b>54</b>
<b>D. Determinação da Veia de Labbé em Ressonâncias</b>	
<b>Magnéticas .....</b>	<b>55</b>

<b>VII. Resultados</b> .....	<b>57</b>
<b>A. Resultados em Peças Anatômicas</b> .....	<b>58</b>
<b>B. Resultados em Tomografias Computadorizadas</b> .....	<b>62</b>
<b>C. Resultados em Ressonâncias Magnéticas</b> .....	<b>66</b>
<b>D. Resultados da Determinação da Veia de Labbé em Peças Anatômicas e Ressonâncias Magnéticas</b> .....	<b>70</b>
<b>VIII. Discussão</b> .....	<b>73</b>
<b>A. Implicações Anatômicas</b> .....	<b>74</b>
<b>B. Implicações em Tomografia Computadorizada</b> .....	<b>78</b>
<b>C. Implicações em Ressonância Magnética</b> .....	<b>84</b>
<b>D. Comparações entre Métodos de Imagem</b> .....	<b>87</b>
<b>E. Veia de Labbé e o Limite Anterolateral do Lobo Occipital</b> ..	<b>89</b>
<b>F. Importância do Limite Anterolateral do LO em Neurocirurgia</b> .....	<b>91</b>
<b>IX. Conclusões</b> .....	<b>95</b>
<b>X. Referências Bibliográficas</b> .....	<b>97</b>
<b>XI. Anexos</b> .....	<b>102</b>
<b>Anexo 1- Modelos de Formulários para Aquisição de Dados</b> .....	<b>103</b>
<b>A. Ressonância Magnética</b> .....	<b>103</b>
<b>B. Tomografia Computadorizada</b> .....	<b>104</b>
<b>XII. Apêndices</b> .....	<b>105</b>
<b>Apêndice 1- Projeto Piloto Publicado</b> .....	<b>106</b>



## LISTA DE FIGURAS

<b>Figura 1.</b> Desenvolvimento dos hemisférios cerebrais.....	<b>10</b>
<b>Figura 2.</b> Desenho ilustrativo do cérebro de um macaco.....	<b>10</b>
<b>Figura 3.</b> Delimitação do lobo occipital na face medial do hemisfério cerebral.....	<b>11</b>
<b>Figura 4.</b> Delimitação do lobo occipital na face lateral do hemisfério cerebral.....	<b>11</b>
<b>Figura 5.</b> Delimitação do lobo occipital na face basal do hemisfério cerebral.....	<b>12</b>
<b>Figura 6.</b> Face lateral do hemisfério cerebral.....	<b>12</b>
<b>Figura 7.</b> Sulcos e giros do lobo occipital.....	<b>16</b>
<b>Figura 8.</b> Relações craniotopográficas do lobo occipital.....	<b>16</b>
<b>Figura 9.</b> A tenda do cerebelo e suas relações com o lobo occipital.....	<b>18</b>
<b>Figura 10.</b> A tenda do cerebelo e suas relações com o cerebelo.....	<b>18</b>
<b>Figura 11.</b> Evolução da tenda do cerebelo.....	<b>20</b>
<b>Figura 12.</b> Veias anastomóticas da face lateral do hemisfério cerebral.....	<b>22</b>
<b>Figura 13.</b> Terminação da veia de Labbé na face lateral do hemisfério cerebral..	<b>25</b>
<b>Figura 14.</b> Terminação da veia de Labbé na e o acesso pré-sigmóideo.....	<b>25</b>
<b>Figura 15.</b> Princípio de funcionamento dos aparelhos de tomografia computadorizada.....	<b>28</b>
<b>Figura 16.</b> Princípio de funcionamento dos aparelhos de ressonância magnética.	<b>31</b>
<b>Figura 17.</b> Ressecção de partes moles para a exposição do crânio.....	<b>48</b>
<b>Figura 18.</b> Craniotomia. ....	<b>48</b>
<b>Figura 19.</b> Visão superior do tentório mostrando a protuberância óssea (PO) na superfície interna da parede craniana lateral e a plica tentorial pré-occipital (PTPO) aderida à ela. ....	<b>59</b>
<b>Figura 20.</b> Corte axial do crânio, em vista superior, mostrando, na grande circunferência da tenda do cerebelo (seio transversal, TS), a plica tentorial pré-occipital (POPT) e a veia anastomótica inferior ou de Labbé (LV).....	<b>59</b>

<b>Figura 21.</b> Vista lateral do hemisfério cerebral direito e a base do crânio. ....	<b>60</b>
<b>Figura 22.</b> Vista superior do hemisfério cerebral direito e a base do crânio.....	<b>60</b>
<b>Figura 23.</b> Imagem axial de tomografia computadorizada do crânio mostrando como achado único a incisura pré-occipital (IPO). ....	<b>62</b>
<b>Figura 24.</b> Imagem de reconstrução de tomografia computadorizada do crânio mostrando a protuberância óssea (BP) em visão posterior .....	<b>63</b>
<b>Figura 25.</b> Imagem axial de tomografia computadorizada do crânio mostrando como achados a incisura pré-occipital e a protuberância óssea (IPO+PO). ....	<b>63</b>
<b>Figura 26.</b> Imagem axial de tomografia computadorizada do crânio mostrando como achados a incisura pré-occipital e a protuberância óssea (IPO+PO). ....	<b>64</b>
<b>Figura 27.</b> Imagem axial de ressonância magnética do crânio mostrando como achados a incisura pré-occipital e a protuberância óssea (IPO+PO). ....	<b>67</b>
<b>Figura 28.</b> Imagem axial de ressonância magnética do crânio mostrando como achados a incisura pré-occipital e a protuberância óssea (IPO+PO). ....	<b>67</b>
<b>Figura 29.</b> Imagem axial de ressonância magnética do crânio mostrando como achados a incisura pré-occipital e a protuberância óssea (IPO+PO). ....	<b>68</b>
<b>Figura 30.</b> Corte sagital paramediano de ressonância magnética mostrando a sutura lambdóide (SL) e o sulco parieto-occipital (SPO). ....	<b>68</b>
<b>Figura 31.</b> Frequências de posição de término da veia anastomótica inferior junto ao bordo inferolateral do lobo temporal. ....	<b>70</b>
<b>Figura 32.</b> Corte axial de ressonância magnética contrastada com gadolínio mostrando a incisura pré-occipital (IPO), a protuberância óssea (PO) a ela associada e a veia de Labbé (VB). ....	<b>72</b>
<b>Figura 33.</b> Corte axial de ressonância magnética contrastada com gadolínio mostrando a incisura pré-occipital (IPO), a protuberância óssea (PO) a ela associada e a veia de Labbé (VL). ....	<b>72</b>
<b>Figura 34.</b> Desenho ilustrativo mostrando a plica tentorial pré-occipital. ....	<b>77</b>
<b>Figura 35.</b> Relações craniotopográficas do lobo occipital. ....	<b>77</b>
<b>Figura 36.</b> Amostras de imagens de tomografia computadorizada do crânio de diferentes tomógrafos mas em níveis de corte similares. ....	<b>83</b>

## LISTA DE GRÁFICOS E TABELAS

<b>Tabela 1.</b> Materiais cirúrgicos utilizados durante a dissecação das partes moles do crânio.....	<b>49</b>
<b>Tabela 2.</b> Materiais cirúrgicos utilizados durante a craniotomia.....	<b>50</b>
<b>Tabela 3.</b> Materiais fotográficos utilizados para a confecção das imagens anatômicas.....	<b>52</b>
<b>Tabela 4.</b> Medidas em mm das peças anatômicas lado direito.....	<b>61</b>
<b>Tabela 5.</b> Medidas em mm das peças anatômicas lado esquerdo.....	<b>61</b>
<b>Tabela 6.</b> Mediana (Med), média aritmética (Media) e desvio padrão (Desv) em mm das medidas realizadas em peças anatômicas.....	<b>61</b>
<b>Tabela 7.</b> Frequências e percentagens de identificação da IPO e da PO nas imagens de tomografia computadorizada do crânio .....	<b>65</b>
<b>Tabela 8.</b> Frequências e percentagens de identificação da incisura pré-occipital (IPO) e da protuberância óssea (PO) nas imagens de ressonância magnética.....	<b>69</b>
<b>Tabela 9.</b> Distâncias em mm entre a incisura pré-occipital (IPO) e veia de Labbé em peças anatômicas lado direito.....	<b>71</b>
<b>Tabela 10.</b> Distâncias em mm entre a incisura pré-occipital (IPO) e veia de Labbé em peças anatômicas lado esquerdo.....	<b>71</b>
<b>Gráfico 1.</b> Percentagens de identificação da incisura pré-occipital (IPO) e da protuberância óssea (PO) nas imagens de tomografia computadorizada do crânio....	<b>65</b>
<b>Gráfico 2.</b> Percentagens de identificação da incisura pré-occipital (IPO) e da protuberância óssea (PO) nas imagens de ressonância magnética.....	<b>69</b>
<b>Gráfico 3.</b> Percentagens de distribuição das distâncias entre a incisura pré-occipital e veia de Labbé em peças anatômicas.....	<b>71</b>
<b>Gráfico 4.</b> Comparação (%) de resultados obtidos em aparelhos de ressonância magnética e tomografia computadorizada. Incisura pré-occipital (IPO); protuberância óssea (PO).....	<b>88</b>

## I. RESUMO

**Introdução:** A localização precisa de lesões cerebrais é facilmente executada nos lobos frontal, porções anteriores dos lobos temporal e parietal, insula e porção posterior do lobo occipital (LO). O mesmo não ocorre com as lesões das porções posteriores dos lobos temporal e parietal e com aquelas da porção anterior do LO. Com o objetivo de se encontrarem referências anatômicas mais precisas, o limite anterolateral do lobo occipital (At-LO) foi estudado em peças anatômicas e em neuroimagem.

**Métodos:** Dez segmentos cefálicos de cadáveres humanos fixados em formalina e injetados na rede vascular foram usados. Craniotomia temporo-parieto-occipital bilateral foi feita e medidas realizadas: (1) plica tentorial pré-occipital (PTPO) à junção entre a sutura lambdóide e a borda superior do sulco do seio transversal (PTPO-SL); (2) PTPO ao ângulo sinodural (PTPO-PP); (3) lâmbda ao sulco parieto-occipital (L-SPO) e (4) incisura pré-occipital (IPO) à terminação da veia de Labbé na margem inferior do lobo temporal. Trezentos e cinquenta e cinco exames de tomografias computadorizadas (TC) e duzentos e quatro exames de ressonâncias magnéticas do encéfalo (RM) normais foram estudados. As imagens axiais dos exames foram usadas para determinar a IPO assim como a inserção óssea da PTPO (PO). As relações da veia de Labbé (VL) com o At-LO foram também estudadas.

**Resultados:** Uma prega da dura-máter sobre o seio transversal (PTPO) foi encontrada no tentório de todos os espécimes. A PTPO apresentava relação direta com a IPO e estava inserida à uma protuberância óssea na parede craniana lateral (PO). As distâncias encontradas foram: (1) PTPO-SL 6,5mm ( $\pm 6,4$ mm SD); (2) PTPO-PP 18,1mm ( $\pm 7,8$ mm SD); (3) L-SPO 10,8mm ( $\pm 5$ mm SD) e (4) 8,8mm ( $\pm 10,1$ mm SD). A PO e/ou IPO foram identificadas em 60,3% das imagens de TC e 90,5% das imagens de RM. A VL foi encontrada em 77,7% das imagens de RM junto à IPO.

**Conclusões:** As referências ósseas (astério, lâmbda e PO), dural (PTPO) e vascular (VL) podem ser usadas para identificar o At-LO em neuroimagem e acessos cirúrgicos..

**Palavras Chave:** Lobo Occipital, neuroanatomia, anatomia cirúrgica, ressonância magnética, tomografia computadorizada

## II. ABSTRACT

**Introduction:** The precise localization of brain lesions is easily done on the frontal lobe, anterior part of the temporal and parietal lobes, insula and posterior part of the occipital lobe (OL). At the posterior portions of the temporal and parietal lobes as well as the anterior portion of the OL the precise localization of lesions is difficult due to the imprecise delimitation of these lobes on the superolateral surface of the cerebral cortex. To find more precise anatomical landmarks, the anterolateral limit of the OL (At-OL) was studied in anatomical specimens and with neuroimaging.

**Methods:** Ten formalin fixed human cadaveric heads injected on their vascular tree were used. A bilateral temporo-parieto-occipital craniotomy was performed. The following distances were measured: (1) pre-occipital tentorial plica (PTPO) to the junction between the lambdoid suture and the superior border of the sulcus of the transverse sinus (PTPO-SL); (2) PTPO to sinodural angle (PTPO-PP); (3) lambda to the parieto-occipital sulcus (L-SPO) and (4) pre-occipital notch (IPO) to the termination of the Labbé's vein on the inferior margin of the temporal lobe. 355 normal CT scans and 204 normal MRI images of the head were studied. The axial images of the exams were used to define the IPO as well as its bony attachment (PO). The relationship between Labbé's vein (VL) and the At-OL of was also observed in imaging.

**Results:** A dural fold over the transverse sinus (PTPO) was found on the tentorium of all anatomical specimens. This PTPO had a direct relationship with the IPO in all specimens and was attached to a bony eminence at the lateral cranial wall. The averages of the distances were: (1) PTPO-SL 6.5mm ( $\pm 6.4$ mm SD); (2) PTPO-PP 18,1mm ( $\pm 7.8$ mm SD); (3) L-SPO 10.8mm ( $\pm 5$ mm SD) and (4) 8.8mm ( $\pm 10.1$ mm SD). The PO and/or the IPO were identified in 60.3% of the CT scans and 90.5% of the MRIs. The VL was found in 77.7% of MRI in the proximity of the IPO.

**Conclusions:** The osseous (asterion, lambda and PO), dural (PTPO) and vascular (VL) references can be used to define the At-OL in neuroimage and surgical approaches.

**Key Words:** Occipital lobe, neuroanatomy, surgical anatomy, MRI, CTscan

### **III. INTRODUÇÃO**

No diagnóstico topográfico e em procedimentos neurocirúrgicos, é de fundamental importância a determinação da posição da lesão em relação aos lobos cerebrais. Tendo-se esta localização, torna-se mais fácil o planejamento do acesso cirúrgico com o intuito de ressecar uma lesão com menor manipulação e dano às estruturas neurovasculares adjacentes. Na literatura são documentadas as referências anatômicas para a localização dos lobos, sulcos e giros cerebrais em exames de imagem. As lesões do lobo frontal, das porções anteriores dos lobos temporal e parietal, e da porção posterior do lobo occipital (LO) são localizadas facilmente na tomografia computadorizada e na ressonância magnética. O mesmo não ocorre com as lesões das porções posteriores dos lobos temporal e parietal e aquelas da porção anterior do LO. Isso decorre da delimitação imprecisa entre estes lobos na face superolateral do hemisfério cerebral.

Em macacos e no feto humano o lobo occipital está completamente limitado, em sua extremidade anterolateral, pelo sulco perpendicular externo ou parieto-occipital externo. Não ocorre o mesmo no homem adulto, onde este sulco se encontra oculto ou interrompido por pregas anastomóticas, que unem giros vizinhos. Em consequência da ausência de limite anterolateral visível (sulco ou giro cerebral), o LO no homem é composto por giros e sulcos em extensão contínua com os giros e sulcos dos lobos parietal e temporal. Como não existe limite anatômico definido, foi criada uma linha imaginária que simula o trajeto do sulco parieto-occipital externo e que define o limite anterolateral do LO de maneira mais ou menos arbitrária. Por convenção, a linha é obtida através da união da terminação do sulco parieto-occipital no bordo superomedial do hemisfério cerebral, à incisura pré-occipital, no bordo

inferolateral do hemisfério cerebral. Esta linha, quando projetada na face medial do hemisfério cerebral, é aproximadamente paralela ao sulco parieto-occipital.

Na ausência de métodos de localização cerebral, como a neuronavegação ou a estereotaxia, a anatomia é a ferramenta que o cirurgião deve utilizar para planejar e executar procedimentos cirúrgicos. A lesão é inicialmente estudada em exames de imagem e correlacionada com referências anatômicas cerebrais e cranianas. Logo após, procede-se a projeção da lesão para o crânio do paciente. As lesões dos lobos frontais são geralmente correlacionadas com a sutura coronária, bregma, násio e os rebordos orbitários. As referências para localizar as lesões do lobo parietal são as suturas sagital, coronária, escamosa, lambdóide e a linha temporal superior. As lesões do lobo temporal podem ser correlacionadas com a sutura escamosa e a base da fossa média. A sutura lambdóide é usada para definir aproximadamente o limite anterior do LO.

A extremidade superior do sulco parieto-occipital encontra-se aproximadamente 1 cm anterior ao lambda; portanto uma linha traçada paralelamente à sutura lambdóide iniciando no ponto acima descrito é usada rotineiramente para marcar de maneira aproximada o limite anterior do LO. Mas observações em cadáveres e em procedimentos cirúrgicos mostraram que esta linha não define com precisão o limite inferolateral do LO (incisura pré-occipital) e referências anatômicas para a localização deste ponto mostraram-se necessárias. A solução para o problema de localização da incisura pré-occipital nos ocorreu durante dissecações em peças anatômicas, quando observamos relações bastante constantes da sutura lambdóide, de uma prega dural



(juntamente com sua inserção óssea craniana através de uma proeminência óssea), e, frequentemente, da veia anastomótica inferior, também denominada veia de Labbé com o limite anterolateral do lobo occipital.

## **IV. REVISÃO DA LITERATURA**

A revisão da literatura foi feita por meio de pesquisa nos textos clássicos de anatomia (Gray, 1858 e Testut, 1930), na *Terminologia Anatômica* de 1998 (Federative Committee on Anatomical Terminology, 1998) e nos principais tratados de neurocirurgia. Também foi procedida pesquisa bibliográfica no *Index Medicus* (para referências anteriores a 1966) e *Medline*, *Bireme*, *LILACS* e *CAPES* (para referências após 1966), cruzando-se os termos *occipital lobe*, *dura-mater*, *tentorium cerebelli* e *dural plica*.

### **1. Anatomia da Face Lateral do Lobo Occipital**

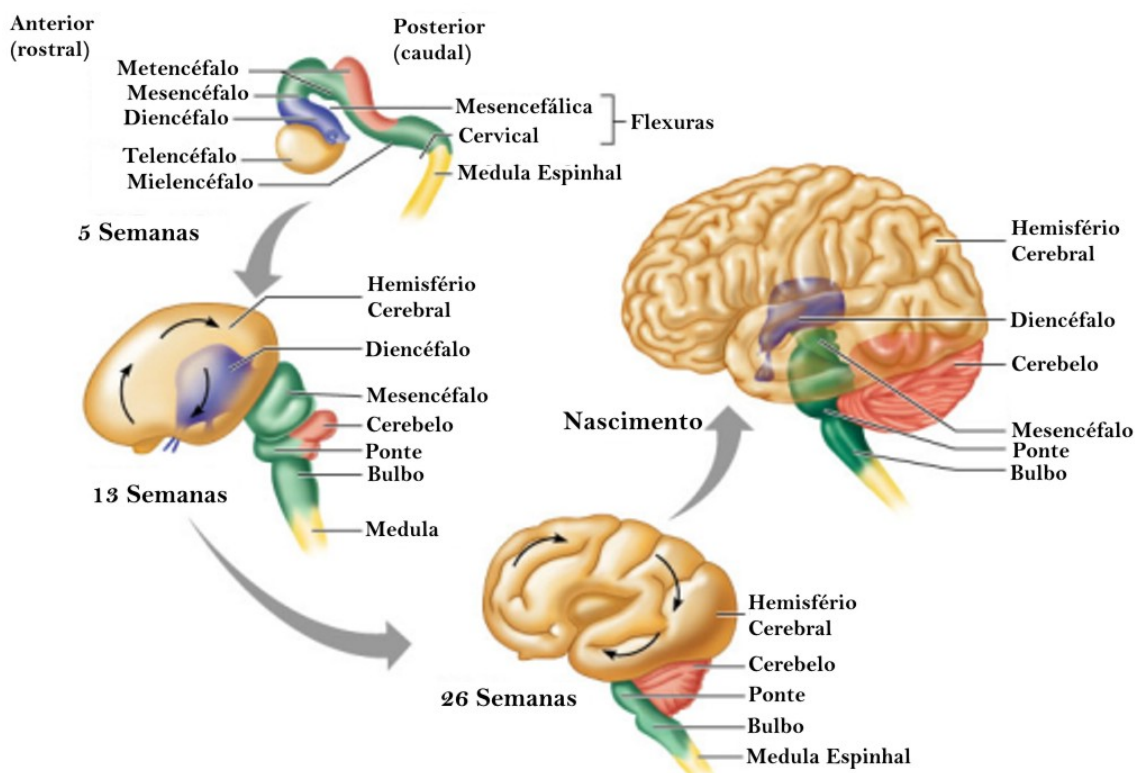
Nas primeiras semanas de gestação, a superfície cerebral é desprovida de sulcos e giros, ou seja, lisencefálica (Monteagudo, 1997). Durante o sexto e sétimo meses de gestação, ocorre crescimento acelerado do encéfalo, provocando dobras do parênquima cerebral sobre si mesmo, dando origem aos sulcos e aos giros (Figura 1). O resultado deste processo é que dois terços do córtex cerebral adulto ficam escondidos sob as paredes e assoalhos dos sulcos cerebrais. Os sulcos fetais aparecem em ordem seqüencial; sulcos filogeneticamente mais antigos aparecem primeiro e os recentemente adquiridos formam-se tardiamente (Parent, 1996). Nos macacos, o lobo occipital está completamente limitado anteriormente pelo sulco parieto-occipital anterior (Testut, 1930 e Imagawa, 1996). Não ocorre o mesmo no homem, em que o sulco parieto-occipital anterior está constantemente oculto ou interrompido pela presença de pregas anastomóticas unindo giros vizinhos (Figura 2).

O lobo occipital está localizado na parte mais posterior do hemisfério cerebral, apresentando a forma de pirâmide, com três faces (lateral, medial e

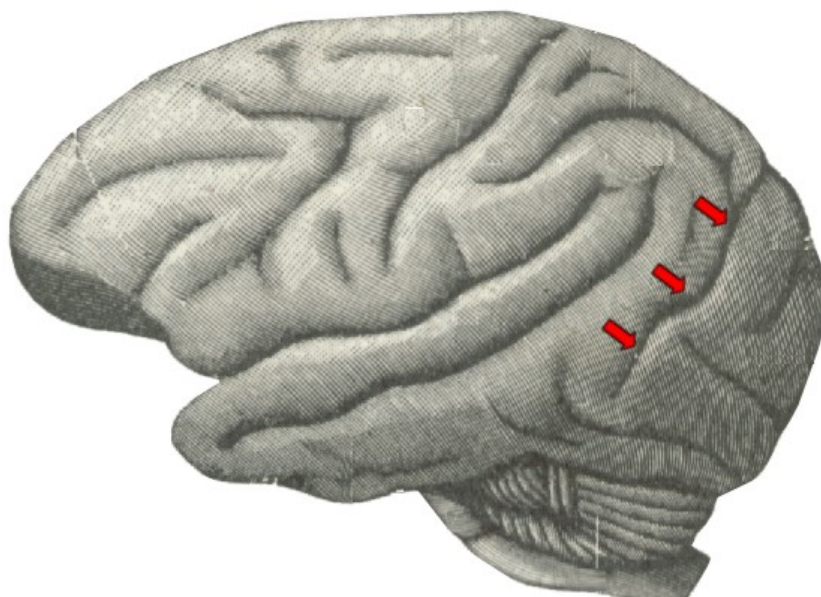
inferior), uma base e um vértice. A base é formada pelo plano de corte frontal (coronal) que passa, na face medial, pelo sulco parieto-occipital (Figura 3), e, na face lateral, pela linha parietotemporal que liga a projeção da extremidade superior do sulco parieto-occipital, na face superolateral do hemisfério cerebral, à incisura pré-occipital (Figura 4). A superfície basal é separada do lobo temporal pela linha que une a incisura pré-occipital ao ponto de junção do sulco calcarino com o sulco parieto-occipital (Figura 5). O ápice é representado pelo pólo occipital, para onde confluem as bordas súpero-medial, ínfero-occipital e ínfero-lateral (Rhoton, 2002b e Flores, 2002).

O limite anterior do lobo occipital, completamente arbitrário, é representado pela linha imaginária que segue o trajeto do sulco parieto-occipital, desaparecido com o crescimento do telencéfalo. Esta linha, denominada linha parietotemporal une a terminação do sulco parieto-occipital, no bordo superomedial do hemisfério, à incisura pré-occipital, situada no bordo ínfero-lateral, cerca de 5 cm do pólo occipital (Figura 4). Por causa da falta de limite preciso de sua porção anterolateral, os giros do lobo occipital estão em continuação com os giros dos lobos parietal e temporal. Assim, o primeiro giro occipital une-se aos giros do lóbulo parietal superior; o segundo giro occipital ao lóbulo parietal inferior e o terceiro giro occipital ao giro temporal inferior (Figura 6).

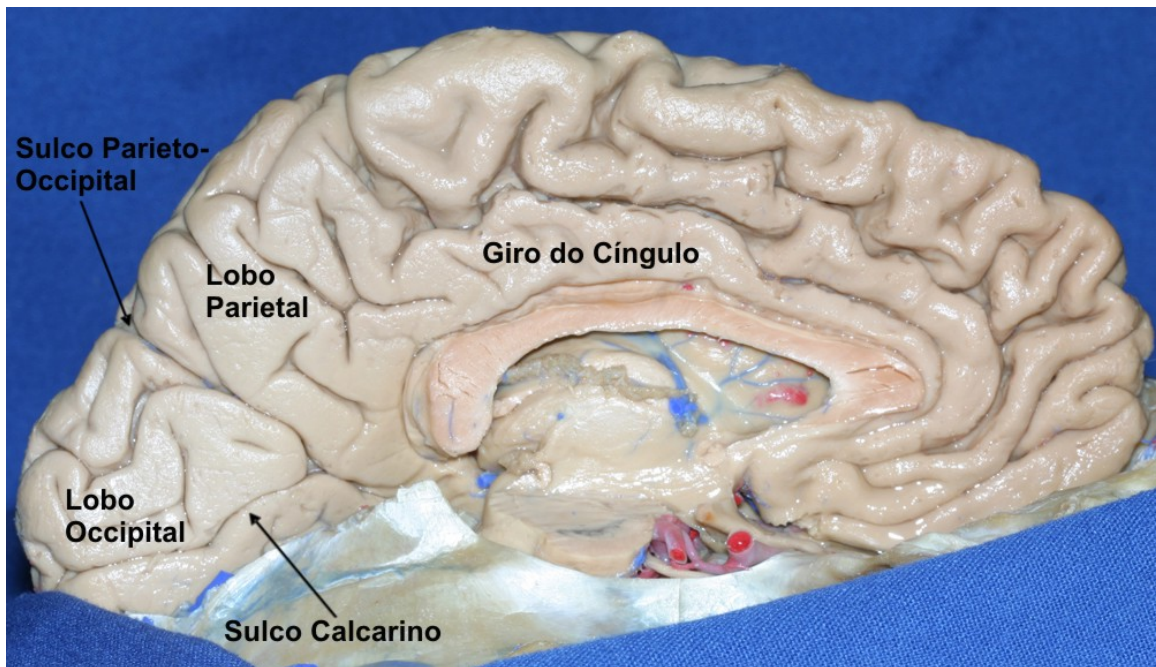
**Figura 1.** Desenvolvimento dos hemisférios cerebrais. Durante o crescimento dos hemisférios cerebrais em direção posterolateral, o telencéfalo dobra-se sobre si mesmo, formando sulcos e giros além de envolver o diencéfalo e parte do tronco encefálico.



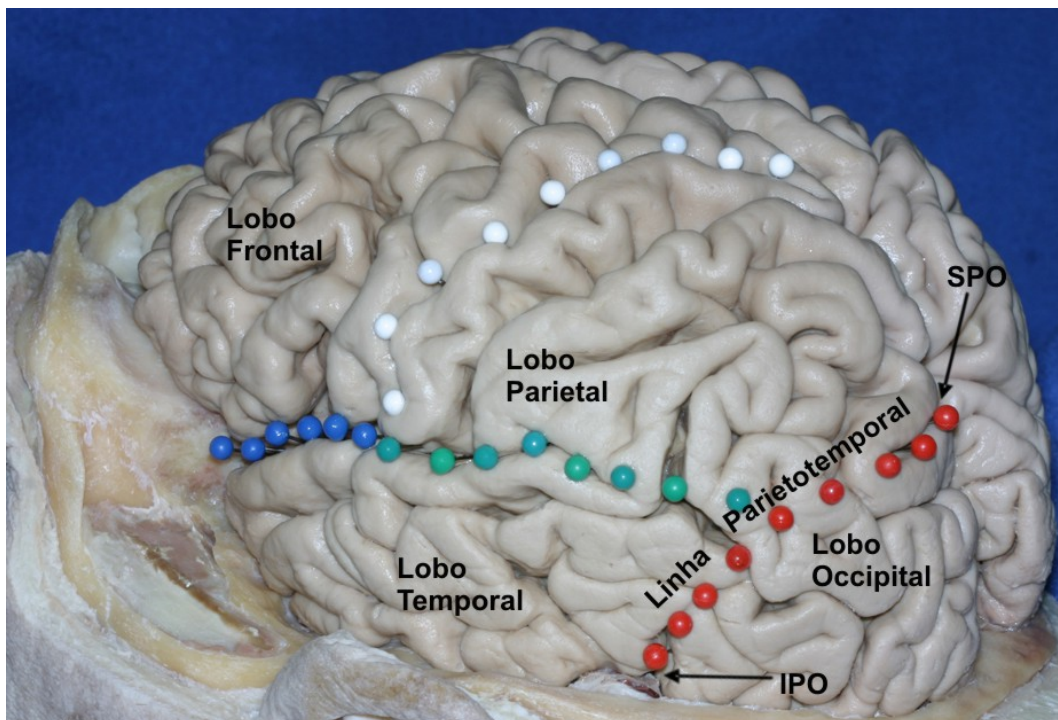
**Figura 2.** Desenho ilustrativo do cérebro de macaco chimpanzé. Observe o sulco parieto-occipital externo junto à convexidade cerebral (setas vermelhas). (Adaptado de Testut L. *Traité d'anatomie humaine*. Vol 3. Paris: Gaston Doin Editeurs, 1930)



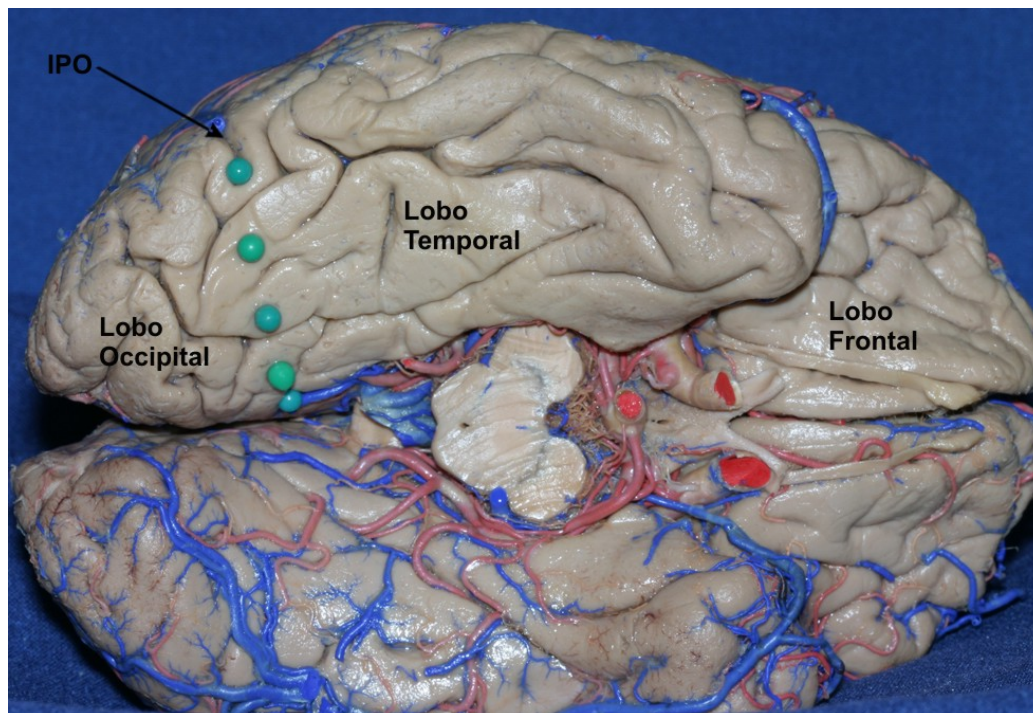
**Figura 3.** Delimitação do lobo occipital na face medial do hemisfério cerebral. O sulco parieto-occipital separa o lobo parietal do lobo occipital na face medial do cérebro.



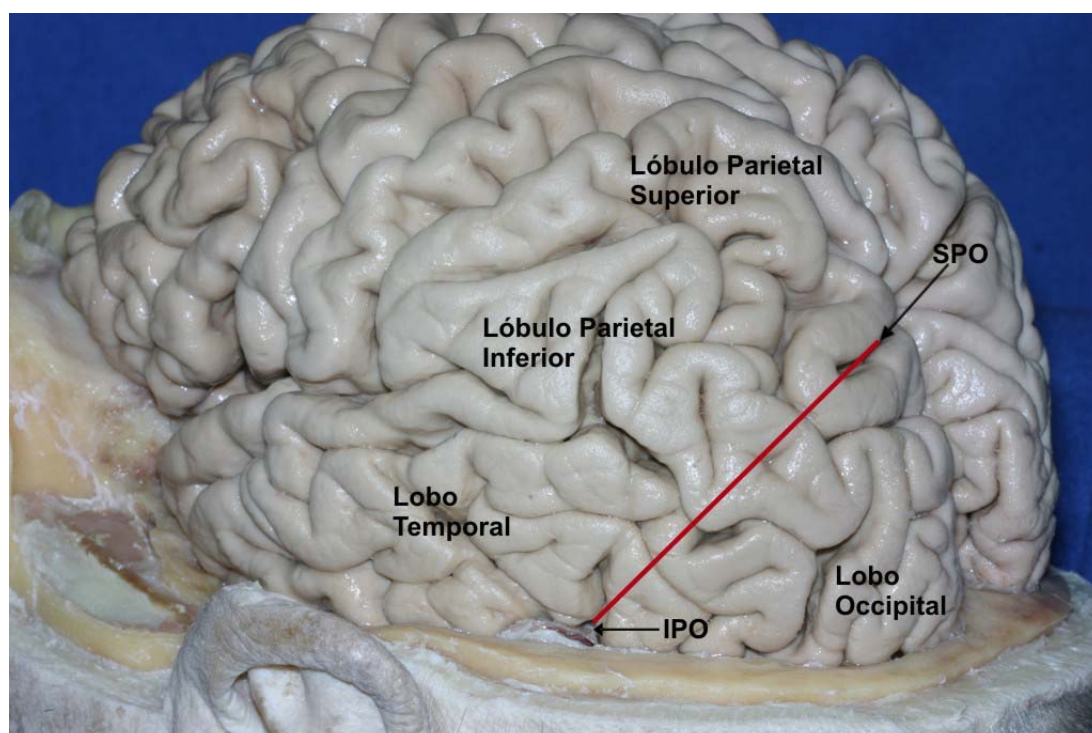
**Figura 4.** Delimitação do lobo occipital na face lateral do hemisfério cerebral. Uma linha imaginária (linha parietotemporal, em pinos vermelhos) conectando a projeção da extremidade superior do sulco parieto-occipital (SPO) à incisura pré-occipital (IPO) separa os lobos parietal e temporal do lobo occipital.



**Figura 5.** Delimitação do lobo occipital na face basal do hemisfério cerebral. Uma linha (pinos verdes) que une a incisura pré-occipital (IPO) ao ponto de junção do sulco calcarino com o sulco parieto-occipital separa o lobo temporal do lobo occipital.



**Figura 6.** Face lateral do hemisfério cerebral direito: o primeiro giro occipital mistura-se aos giros do lóbulo parietal superior; o segundo giro occipital ao lóbulo parietal inferior e o terceiro giro occipital ao giro temporal inferior.



Os sulcos occipitais são, geralmente, pouco profundos, incompletos e ramificados. Disto resulta que os giros occipitais encontram-se, geralmente, unidos entre si por certo número de pregas anastomóticas e são, portanto, pouco marcados. Por outro lado, ocorrem numerosas variações, o que torna a face externa do lobo occipital mal sistematizada (Figura 6).

Dois sulcos paralelos e de direção anteroposterior (sulcos occipitais superior e inferior) delimitam três giros occipitais: superior, médio e inferior. O giro occipital superior, situado acima do sulco occipital superior, estende-se paralelo ao bordo superior do hemisfério, desde o sulco parieto-occipital, onde funde-se ao lóbulo parietal superior, até o extremo posterior do hemisfério (pólo occipital). Continua na face medial do hemisfério com o cúneo. O giro occipital médio situa-se entre os dois sulcos occipitais. Continua-se, anteriormente, com o giro angular. O giro occipital inferior, situado abaixo do sulco occipital inferior, segue o bordo ínfero-lateral do hemisfério cerebral. Sua extremidade posterior, da mesma forma que para os giros occipitais superior e médio, se confunde com o pólo occipital. Sua extremidade anterior, geralmente mal delimitada, é marcada pela incisura pré-occipital. Os três giros occipitais fundem-se no pólo occipital com o cúneo, o giro occipitotemporal medial e o giro occipitotemporal lateral.

O sulco semilunar – denominado pela sua forma de semilua – é um pequeno sulco de orientação vertical, visto às vezes na superfície lateral do lobo occipital logo à frente do pólo occipital, marcando a borda anterior do córtex visual ou estriado (área 17 de Brodmann). É considerado homólogo ao sulco de mesmo nome que é constante em macacos, recebendo, algumas vezes, o nome de sulco simiesco (*simian fissure*).



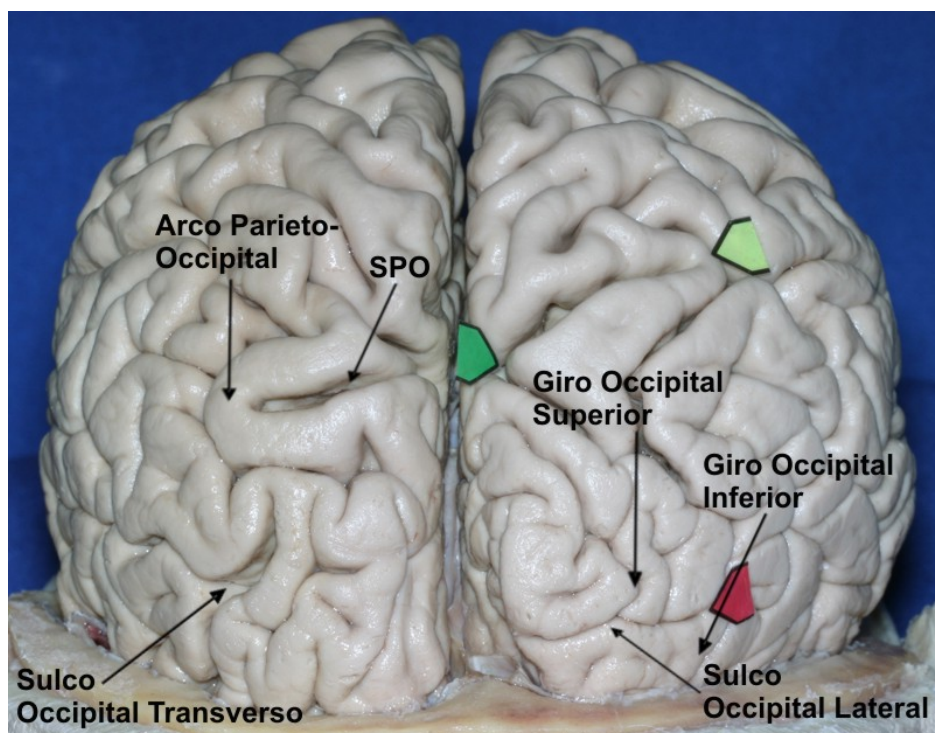
Para Rhoton (Rhoton, 2002b), o sulco occipital lateral é o mais consistente, dividindo o lobo occipital em giros occipitais superior e inferior. Este mesmo autor descreve o sulco occipital transverso, que desce na superfície lateral do hemisfério cerebral, logo atrás do arco parieto-occipital. Este arco apresenta forma de U e circunda a projeção do sulco parieto-occipital na superfície súpero-lateral do hemisfério cerebral. Assim, sua porção anterior pertence ao lobo parietal e sua porção posterior ao lobo occipital (Figura 7).

Flores (Flores, 2002) descreve, na face lateral do lobo occipital, um padrão determinado de sulcos na maioria dos hemisférios cerebrais observados. Dos 26 hemisférios cerebrais estudados, 92% apresentavam sulcos com trajeto transverso e em 61% observou-se um sulco longitudinal. Foram determinados dois sulcos principais (occipital transverso superior e occipital transverso inferior) que delimitavam três giros occipitais transversos: inferior, médio e superior.

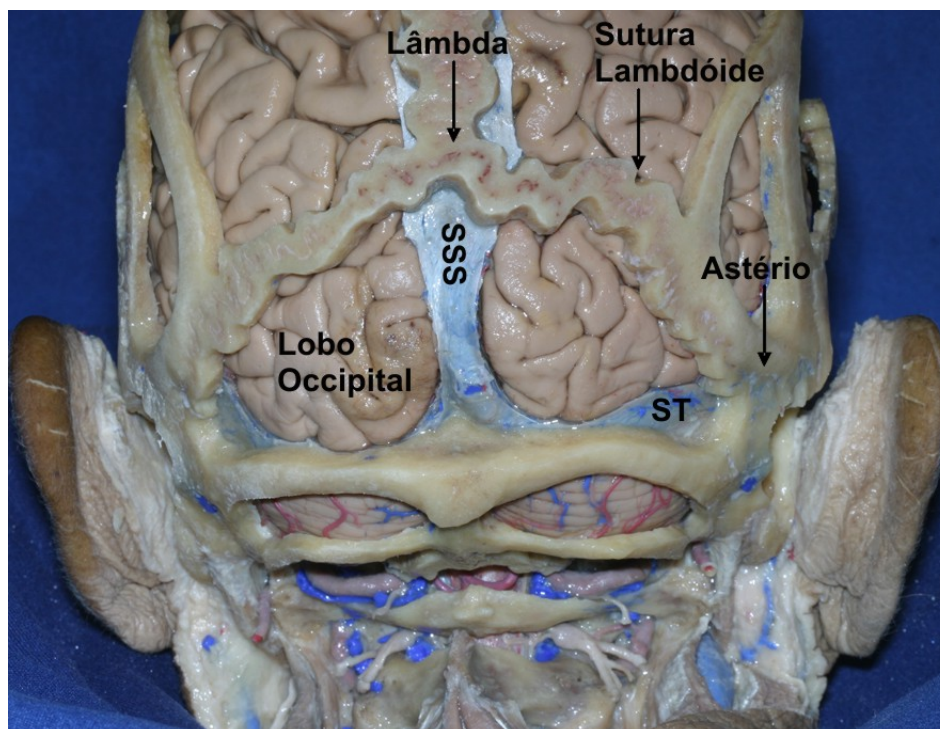
O lobo occipital repousa sobre a tenda do cerebelo, que se estende da borda superior da pirâmide petrosa até o sulco do seio transverso, no osso occipital. A face lateral do lobo occipital é delimitada pelos bordos superior e inferior do hemisfério cerebral, pelo pólo occipital posteriormente e, anteriormente, pela linha que une a incisura pré-occipital à extremidade superior do sulco parieto-occipital. Esta face está em contato com o osso occipital (escama occipital) e a extremidade posterior do osso parietal. O bordo superomedial encontra-se junto ao seio sagital superior e a inferolateral sobre o seio transverso. O pólo occipital insinua-se no ângulo reto formado pelos seios sagital superior e transverso, lateralmente à confluência dos seios. A sutura lambdóide encontra a sutura sagital próximo à junção parieto-occipital e dirige-

se inferiormente, e lateralmente sobre os hemisférios occipitais até o astério. Geralmente o lâmbda (ponto de encontro entre as suturas lambdóides e a sutura sagital) está 10 mm posterior à extremidade superior do sulco parieto-occipital (Figura 8).

**Figura 7.** Sulcos e giros do lobo occipital. O sulco occipital lateral é o mais consistente, dividindo o lobo occipital em giros occipitais superior e inferior. O sulco occipital transverso desce na superfície lateral do hemisfério cerebral, logo atrás do arco parieto-occipital. SPO: sulco parieto-occipital.



**Figura 8.** Relações craniotopográficas do lobo occipital. A face lateral do lobo occipital está em contato com a escama do osso occipital e parte da extremidade posterior do osso parietal. A borda súpero-medial encontra-se junto ao seio sagital superior e a ínfero-lateral sobre o seio transverso. O pólo occipital insinua-se no ângulo formado pelos seios sagital superior e transverso. A sutura lambdóide dirige-se inferiormente e lateralmente até o astério. ST: seio transverso; SSS: seio sagital superior.



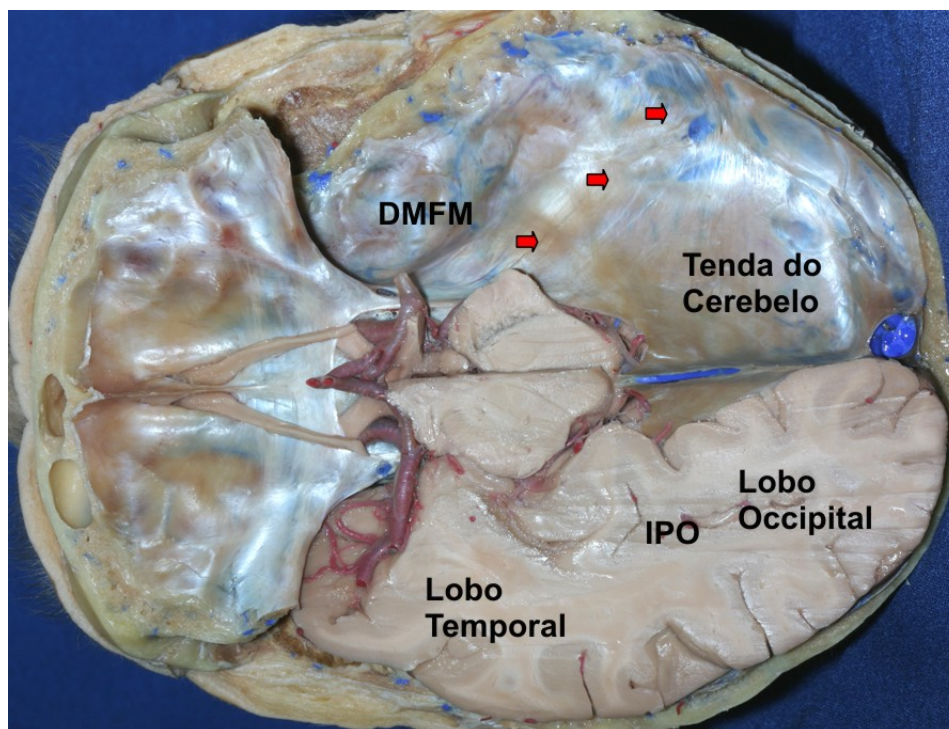
## 2. Tenda do Cerebelo

Em 1732, o anatomista francês Wislow usou o termo “*la tente*” para denominar a dura-máter que recobre a superfície tentorial do cerebelo, separando a fossa posterior do compartimento supratentorial do crânio (Wislow, 1766). A palavra tenda foi escolhida por significar algo que recobre, porém sua verdadeira função é oposta: suportar os hemisférios cerebrais (Bull, 1969). Outro termo comumente usado para a tenda do cerebelo é tentório.

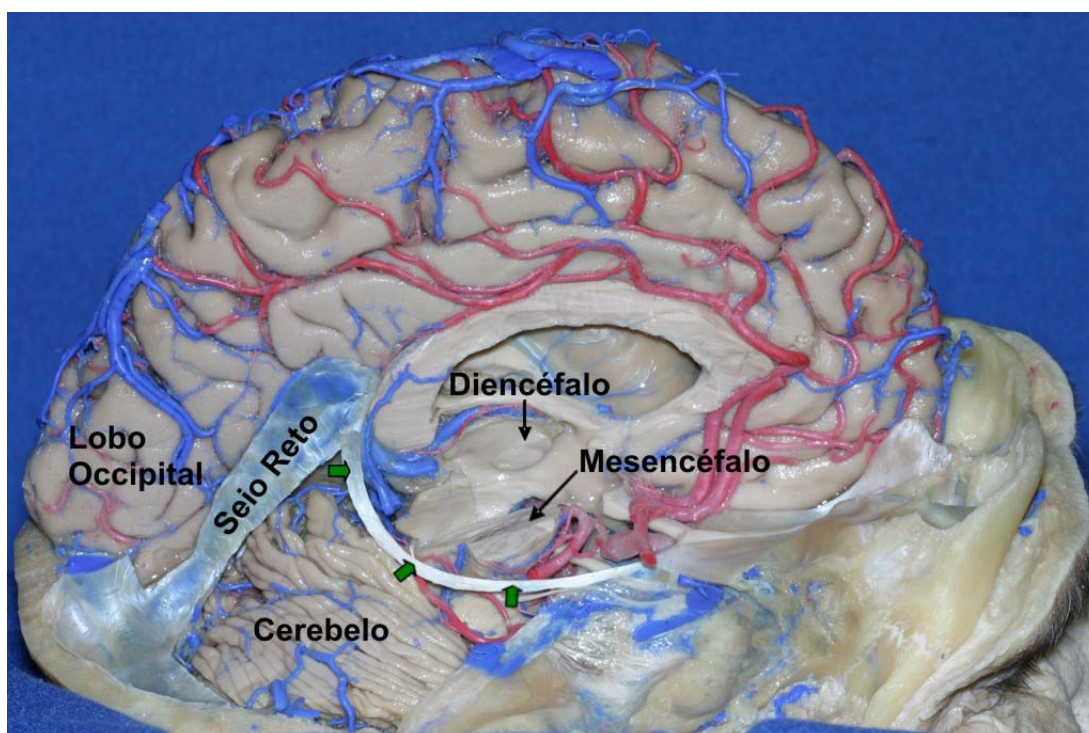
Do ponto de vista embriológico, a tenda do cerebelo origina-se de cada lado do tronco encefálico, ao nível da fissura cérebro-cerebelar. Inicialmente é estrutura bilateral composta por três lâminas de tecido: o centro é composto de tecido conjuntivo frouxo, envolto entre duas camadas de células mesoteliais. Com o decorrer da sua ontogênese, há acumulação progressiva de colágeno em sua estrutura e a fusão dos septos tentoriais bilaterais no plano mediano (Klintworth, 1967).

O tentório cobre o cerebelo, suporta o cérebro e, por meio da incisura tentorial, forma um anel em torno do tronco encefálico. A partir do seu ápice (localizado na borda posterior da incisura tentorial) dirige-se inferiormente até sua inserção nos ossos esfenoidal, occipital e temporais. Todas as suas margens estão firmemente aderidas ao crânio: a borda anterior está aderida ao bordo superior da pirâmide petrosa e processos clinóides anteriores e posteriores; os bordos laterais e posterior estão aderidos à superfície interna dos ossos temporal e occipital, ao longo da borda superior do sulco do seio transversal e protuberância occipital interna. Junto à linha média, a partir do ápice do tentório, insere-se a foixe do cérebro, na superfície dorsal da tenda do cerebelo (Rhoton, 2000) (Figuras 9 e 10).

**Figura 9.** A tenda do cerebelo e suas relações com o lobo occipital. A face basal dos lobos occipitais repousa sobre a tenda do cerebelo, que se estende da borda superior da pirâmide petrosa até o sulco do seio transverso no osso occipital. A borda superior da pirâmide petrosa, que é o limite anterior da tenda do cerebelo, é mostrada em setas vermelhas. DMFM: dura-máter da fossa média; IPO: incisura pré-occipital.



**Figura 10.** A tenda do cerebelo e suas relações com o cerebelo. A incisura tentorial (setas verdes) recobre a face tentorial do cerebelo e dá passagem ao tronco encefálico, comunicando a fossa posterior com o compartimento supratentorial.



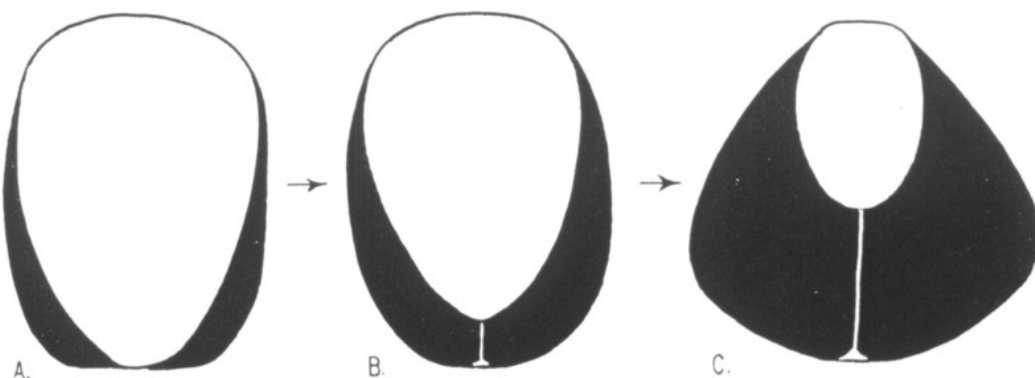
Estudando a tenda do cerebelo de várias espécies, Klintworth observou que esta estrutura encontra-se presente em aves e mamíferos, mas é ausente em peixes, répteis e anfíbios. De acordo com este mesmo autor, a tenda do cerebelo surgiu tardiamente na evolução e apareceu inicialmente como pregas bilaterais e simétricas de dura-máter de cada lado do tronco encefálico ao nível da fissura cérebro-cerebelar. Ambas as pregas de dura-máter eram separadas inicialmente, mas gradualmente, no decorrer da evolução das espécies, aproximaram entre si e com a foice do cérebro. Esta última aderiu-se mais e mais à tenda do cerebelo, permitindo a formação do seio reto na junção destas duas estruturas (Klintworth, 1968) (Figura 11).

O fato de a tenda do cerebelo ser muito mais desenvolvida no homem do que em outros animais gera especulações sobre os motivos para o seu desenvolvimento ao longo da evolução das espécies. O antropólogo e cirurgião francês Broca foi o primeiro a criar as bases para a solução desta questão (Broca, 1877). Em 1877 este, usando o princípio fisiológico de que a posição natural da visão era em direção ao horizonte, formulou a hipótese de que a cabeça deveria manter esta posição com o menor esforço possível. Traduzindo algumas palavras deste autor: *“Nós poderíamos dizer, como o poeta, que o homem olha orgulhosamente para o céu e os animais humildemente para a terra, mas, na verdade, eles olham naturalmente para o horizonte e é precisamente isso o que ambos temos em comum”* (Broca, 1877). Os animais inferiores apresentam a cabeça à frente da coluna cervical; já o homem e os primatas têm a cabeça sobre a coluna cervical.

A posição da cabeça acima da coluna cervical criou o problema de suporte. Não apenas o peso do encéfalo é considerável, mas também a ação

da gravidade age de maneira a puxar os hemisférios cerebrais inferiormente, em direção à fossa posterior, através da incisura tentorial. O cérebro humano apresenta grande peso (1,355 g, em média) em relação ao cérebro de outros animais e ao peso baixo do próprio cerebelo (150 g, em média). De acordo com Bull (Bull, 1969) podemos acrescentar outros três problemas que tiveram papel importante durante o processo evolucionário: (a) a adoção da posição ereta; (b) o enorme incremento no peso do encéfalo e (c) o grande desenvolvimento dos lobos occipitais no homem. A solução evolutiva foi: ao invés de criar uma simples cobertura horizontal para a fossa posterior, desenvolveu-se uma estrutura inclinada, em forma de rampa que permite aliviar o peso do encéfalo sobre o cerebelo e o tronco encefálico. A tenda do cerebelo tem a maior área de superfície no homem e, por meio de sua inclinação em direção posterior, transmite grande parte da pressão que o lobo occipital exerceria sobre ela para o osso occipital na convexidade óssea craniana (Bull, 1969).

**Figura 11.** Evolução da tenda do cerebelo. (A) Tipo primitivo; (B) tipo intermediário (seio reto curto) e (C) tipo totalmente desenvolvido (seio reto longo). (Extraído de Klintworth GK. *The comparative anatomy and phylogeny of the tentorium cerebelli*. Anat Rec 1968; 160: 635-642)



### **3. Veia Anastomótica Inferior ou Veia de Labbé**

As veias cerebrais são divididas em veias profundas e superficiais. As primeiras drenam as áreas profundas do cérebro e alguns exemplos delas são as veias cerebrais internas, a veia cerebral magna (grande veia de Galeno) e a veia basal de Rosenthal. As veias superficiais são divididas em quatro grupos de acordo com Rhoton (Rhoton, 2002a): grupo sagital superior, grupo esfenoide, grupo falcino e o grupo tentorial. O primeiro grupo é composto por veias que drenam para o seio sagital superior e é formado pelas veias que drenam as porções superiores das superfícies medial e lateral dos lobos frontal, parietal e occipital. O grupo esfenoide apresenta, na sua composição, veias ponte (porções terminais das veias cerebral média superficial e profunda) que drenam para os seios venosos do osso esfenoide ou para o seio cavernoso. O grupo tentorial é formado por veias pontes (veias temporobasal, têmporo-occipital e a veia anastomótica inferior) que drenam para os seios venosos que cursam na tenda do cerebelo. Finalmente, o grupo falcino é composto de veias que drenam para o seio sagital inferior ou seio reto.

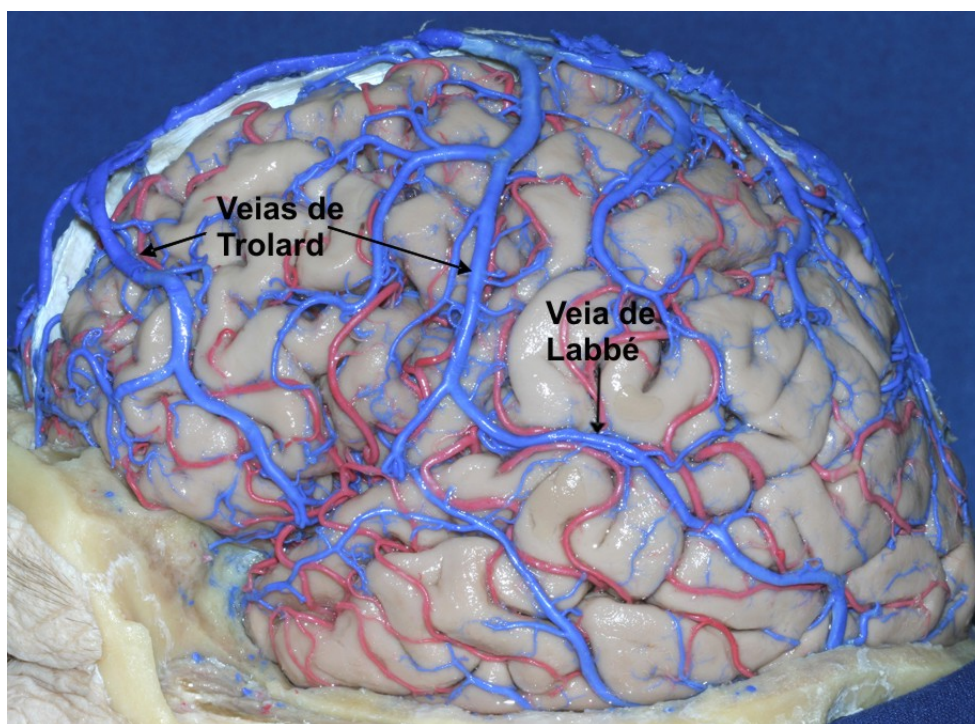
As grandes veias da superfície lateral do cérebro são as veias cerebral média superficial (Silviana superficial) e as veias anastomóticas superior (veia de Trolard) e inferior (veia de Labbé). A veia anastomótica superior faz parte do grupo sagital superior e conecta o seio sagital superior à veia cerebral média superficial. A veia anastomótica inferior pertence ao grupo tentorial e conecta a veia cerebral média superficial ao seio transversal (Rhoton, 2002a) (Figura 12).

A veia anastomótica inferior é a maior veia que atravessa o lobo temporal entre o sulco lateral (fissura Silviana) e o seio transversal. Geralmente



origina da porção média do sulco lateral e dirige-se posteriormente e inferiormente até encontrar o seio transversal ou um dos seios venosos tentoriais formando uma estrela venosa juntamente com as veias que drenam a superfície basal dos lobos temporal e occipital. A veia pode cursar sobre o lobo temporal até o seu limite posterior (incisura pré-occipital) ou terminar em algum ponto compreendido entre o terço anterior e o limite posterior do lobo occipital (Rhoton,2002b) (Figura 13).

**Figura 12.** Veias anastomóticas da face lateral do hemisfério cerebral. A veia de Trolard faz parte do grupo sagital superior e conecta o seio sagital superior à veia Silvana. A veia de Labbé pertence ao grupo tentorial e conecta a veia silvana ao seio transversal.



Segundo Gusmão et al. (Gusmão, 2001) a veia anastomótica inferior desemboca no seio transversal, em média, 20,0 mm posterior ao ângulo sinodural, mais frequentemente junto ao terço anterior da hemitenda do cerebelo (50% das peças anatômicas). O vaso pode terminar junto à parede

craniana lateral em 71% dos espécimes ou sob a forma de lacuna venosa na porção anterolateral da tenda do cerebelo (seio tentorial lateral) formada pela confluência das veias anastomótica inferior e uma ou mais das três veias temporais laterais. Estes padrões têm significância cirúrgica importante, pois a terminação junto ao seio tentorial lateral permite maior mobilização do lobo temporal nos acessos subtemporais.

Landeiro et al. (Landeiro, 1993) relataram a distância média de 15,5 mm à direita e de 20,8 mm à esquerda entre a veia anastomótica inferior e o ângulo sinodural.

Koperna et al. (Koperna, 1992) observaram que a veia anastomótica inferior, antes de sua junção com o seio transversal, apresenta curso intradural de extensão e configuração variável. Ela penetra na dura-máter presa ao osso para atingir uma lacuna superior do seio transversal (27% dos casos) ou confluindo para uma espécie de seio tentorial (seio tentorial lateral), que desemboca no seio transversal (73% dos casos). Nesta última configuração, a veia cursava antes sobre o seio transversal e repousava sobre o tentório, frouxamente aderida à ele, até atingir o seio tentorial lateral.

Outra observação destes autores foi que, dividindo-se o comprimento do seio transversal, ou seja, a distância entre a confluência dos seios e o ângulo sinodural, em três partes iguais, a entrada da veia de Labbé na dura-máter ocorre em 75% das vezes no terço anterior e em 25% no terço médio. Em nenhuma das peças observou-se terminação da veia de Labbé no terço posterior do seio transversal.

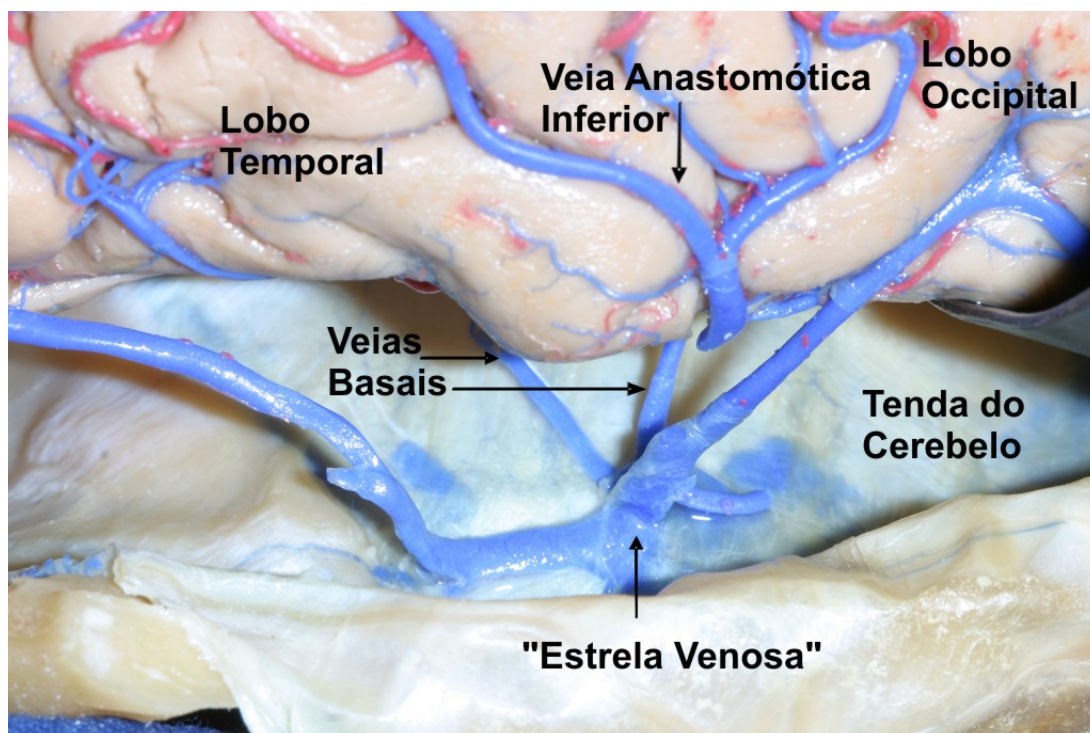
A distância da veia anastomótica inferior ao ângulo sinodural e sua forma de desembocadura são críticos no acesso petroso. Durante a retração

para cima do lobo temporal, a veia anastomótica inferior deve ser preservada para se evitar o infarto deste lobo com suas graves conseqüências. Quanto maior a distância do ponto de desembocadura da veia ao ângulo sinodural, maior será a possibilidade de retração do lobo temporal. A terminação sob a forma de seio tentorial lateral também facilita esta retração (Figura 14).

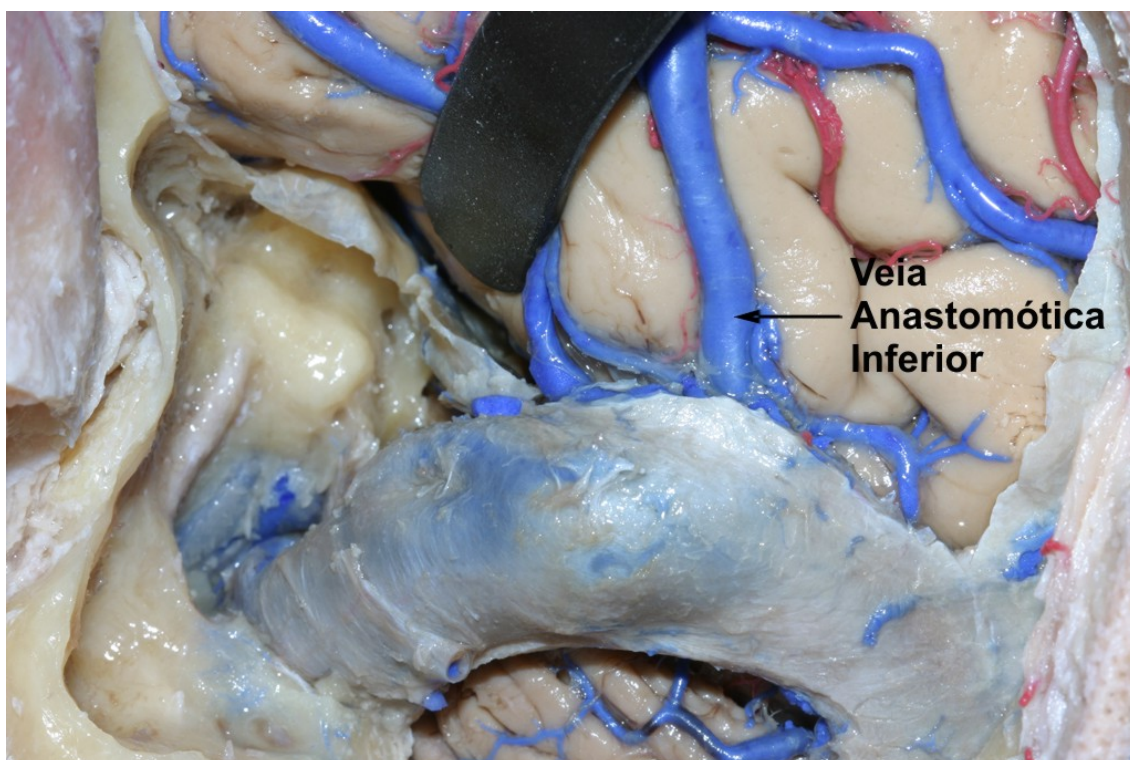
O ponto de união das suturas parietomastóidea e escamosa corresponde internamente à extremidade lateral do bordo superior do rochedo (limite posterior da fossa média) e à união dos seios transversos e petroso superior (ângulo sinodural de Citelli). Este ponto pode ser identificado durante a craniotomia e servir como referência para a localização da veia de Labbé.

A veia de Labbé pode ser identificada em exames de imagem, como a flebografia cerebral, a tomografia computadorizada contrastada e a ressonância magnética contrastada do encéfalo. Apresenta-se como imagem circular junto o bordo inferior do lobo temporal ou da transição dos lobos temporal e occipital. Pode ser utilizada para identificar a incisura pré-occipital quando a veia termina no limite posterior do lobo temporal.

**Figura 13.** Terminação da veia de Labbé na face lateral do hemisfério cerebral. O vaso pode terminar junto à parede craniana lateral ou sob a forma de estrela venosa formada pela confluência das veias anastomótica inferior e uma ou mais das três veias temporais basais junto à tenda do cerebelo.



**Figura 14.** Terminação da veia anastomótica inferior e o acesso pré-sigmóideo. Quanto maior a distância do ponto de desembocadura da veia ao ângulo sinodural, maior será a possibilidade de retração do lobo temporal.



#### 4. Tomografia Computadorizada

A palavra tomografia é derivada do grego **tomos** (fatiar) e **graphia** (descrever). Sua história remonta os trabalhos de Oldendorf (Oldendorf, 1961 e 1980) que descreveu um sistema capaz de produzir imagens seccionais de um objeto irregular – como o crânio – através da diferença de radiodensidade em seu interior.

A tomografia computadorizada é uma técnica capaz de produzir uma imagem seccionada do corpo ou cérebro através de irradiação de raios-X e utiliza um sistema de contadores de cintilação como sensores primários - ao invés de filmes de raios-X, - que enviam a informação gerada para um computador capaz de processar as imagens. A utilização de contadores de cintilação ao invés de filmes de raios-X aumenta a sensibilidade do método em duas ordens de magnitude. O aparelho consiste de um tubo de raios-X (que emite uma série de radiações) e detectores de fótons (fotomultiplicadores e cristais de iodeto de sódio) alinhados à fonte de raios-X, permitindo representação detalhada dos coeficientes de absorção de raios-X na área corporal irradiada (Figura 15).

A fonte de raios-X e os detectores de fótons varrem a cabeça de modo linear permitindo 160 leituras de transmissão de fótons. A unidade de varredura é girada então 1° em torno da cabeça e o processo é repetido; 180 varreduras são feitas, cada uma com o aparelho girando 1° adicional. Este processo gera 28.000 leituras dos detectores de fótons, que são processadas por computador capaz de calcular 6.400 valores de absorção para cada corte cerebral. Dos cálculos do computador é construída uma figura da área examinada na forma de uma matriz (80 X 80) de 6.400 *pixels*, cada uma indicando um valor de

coeficiente de absorção. Uma melhor definição é conseguida com matrizes de 160X160 (25.600 *pixels*) ou 320X320 (102.400 *pixels*). Atualmente aparelhos de tomografia são capazes de produzir varreduras com resolução menor que 1 mm. Conseqüentemente, podemos distinguir a substância branca da cinzenta em um exame de tomografia apesar de elas apresentarem apenas 2% de diferença em sua radiodensidade.

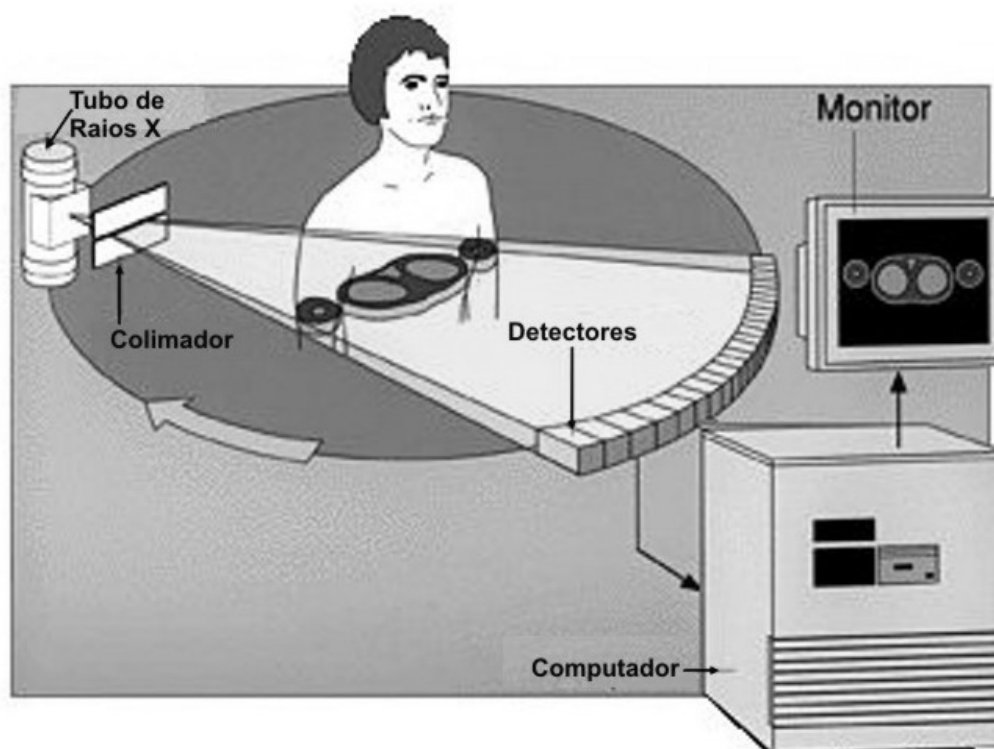
Os *pixels* são representados em termos de claridade em uma imagem de tomografia. Estes *pixels* são representados de acordo com a atenuação do tecido dentro de um valor que oscila de -1024 até +3071 dentro da escala de Hounsfield (homenagem à descrição original por Sir Godfrey Newbold Hounsfield) que mede radiodensidade. A água tem atenuação de valor 0 (zero) unidades de Hounsfield (HU), enquanto que o ar tem -1000 HU, o tecido ósseo +400 HU e qualquer implante metálico +1000 HU.

Apesar de se poder produzir cortes de tomografia computadorizada em um plano horizontal, paralelo à base anatômica de Reid (linha que une a margem orbitária inferior e o ápice do meato acústico), estes não possibilitam a visualização de todas as estruturas da fossa posterior. Para permitir a visualização do maior número possível de estruturas intracranianas, incluindo a fossa posterior, os exames de tomografia computadorizada são realizados em planos paralelos em ângulos de 25-30° tomando como referência a linha orbitomeatal. Outra vantagem desta angulação é que os olhos são poupados e todo o cérebro pode ser estudado com o uso de mínima quantidade de radiação.

A tomografia computadorizada permite vista seccional dos conteúdos intracranianos e do encéfalo em múltiplos níveis. O método é totalmente não-

invasivo, e tem a capacidade de revelar diferentes densidades dos componentes do encéfalo. É também o método ideal para o estudo das estruturas ósseas do crânio e da coluna vertebral. Certos agentes de contraste contendo iodo são usados para aumentar o contraste das imagens de tomografia, especialmente quando há neoplasias ou lesões mais vascularizadas.

**Figura 15.** Princípio de funcionamento dos aparelhos de tomografia computadorizada. O aparelho consiste de um tubo de raios-X e detectores de fótons alinhados à fonte de raios-X, permitindo representação detalhada dos coeficientes de absorção de raios-X na área corporal irradiada.



## 5. Ressonância Magnética

O fenômeno da ressonância nuclear magnética foi descoberto por Block e Purcell em 1946 e lhes conferiu o Prêmio Nobel em 1951 (Hayashi, 2004). Por anos esta técnica foi utilizada fora do âmbito da medicina para análise espectral de pequenas amostras. Após os trabalhos de Damadian e Lauterbur, o método foi adaptado para a medicina.

A ressonância magnética (RM), previamente chamada de ressonância nuclear magnética, produz imagens detalhadas do encéfalo e de outros órgãos corporais sem o uso de raios X. É baseada na ressonância de certos núcleos atômicos, como o do hidrogênio, quando colocados em campo magnético homogêneo, estático e forte (0,25-3 Tesla). Este campo magnético é 60.000 vezes mais forte do que o campo magnético da terra e é produzido por vários eletromagnetos. Para se obter sinal de MRI, um pulso breve de ondas de rádio, de determinada frequência, é usado para perturbar o alinhamento dos *spins* dos núcleos atômicos ao longo do campo magnético. Quando este pulso é desligado, o núcleo tende a retornar à sua orientação original, e, ao fazer isto, libera energia na forma de fracas ondas de rádio que são usadas para construir as imagens.

A radiofrequência emitida é diferente para cada átomo e a força da onda de rádio a cada frequência é proporcional ao número de núcleos atômicos de cada amostra. O ritmo em que um grupo de núcleos retorna do estado de excitação para o estado de baixa energia é denominado *relaxação* e é expresso pela sua constante de tempo (T). Dois tipos de relaxação são importantes: cruzamento de *spins* ( $T_1$ ) e *spin-spin* ( $T_2$ ). Os tempos de relaxação são influenciados pelas condições teciduais locais de forma que as imagens



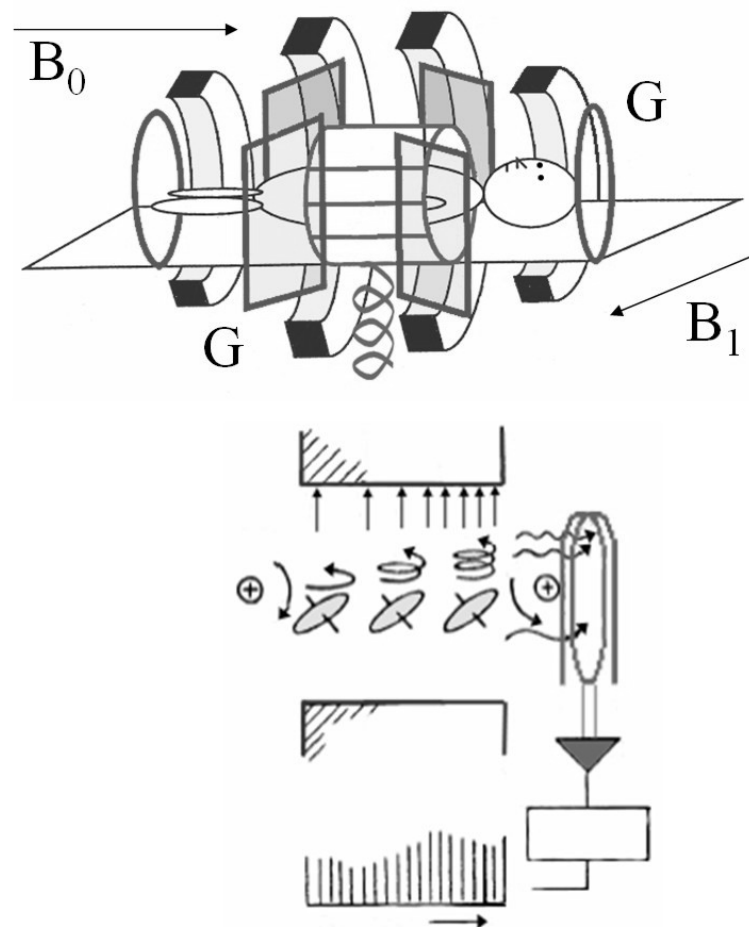
obtidas em  $T_1$  e  $T_2$  auxiliam a discriminar tecidos normais de anormais. A velocidade com que a amostra se torna magnetizada e com que o sinal de rádio decai são relacionadas aos tempos de relaxação  $T_1$  e  $T_2$ . Cada imagem de ressonância magnética possui informação  $T_1$  e  $T_2$ ; mudando-se os parâmetros da imagem, pode-se produzir imagem com predominância em  $T_1$ ,  $T_2$  ou intermediária (densidade de *spins*). O líquido é hipointenso (escuro) em  $T_1$  e hiperintenso (claro) em  $T_2$ . A gordura é hiperintensa em  $T_1$  e torna-se hipointensa à medida que se passa para  $T_2$ .

O gadolínio pode ser utilizado para contrastar os exames de ressonância magnética. É injetado por via endovenosa e permanece, preferencialmente, no compartimento intravascular. Por reduzir o tempo de relaxação em  $T_1$  das lesões, ele acentua as diferenças entre a lesão e o tecido normal adjacente.

O átomo de hidrogênio, cujo núcleo é formado por um único próton, é bom candidato para a ressonância magnética devido à sua abundância no corpo humano e suas qualidades magnéticas. O hidrogênio reflete o volume de água, que varia em cada região do encéfalo. Assim, pela manipulação do sinal de radiofrequência para cada tecido exposto, o tempo de relaxação dos prótons na água pode ser acentuado e uma imagem diferenciada de uma área específica do encéfalo pode ser produzida pela RM. Ao contrário dos tecidos moles, os ossos contêm pouca água livre, fazendo com que sua imagem seja tênue e não comprometa a visibilização das estruturas do sistema nervoso. Por distinguir claramente substância branca de cinzenta, as imagens de RM revelam tantos pormenores que podem ser comparadas com um espécime anatômico.

A ressonância magnética não apresenta as limitações da tomografia computadorizada. As imagens da fossa posterior são claras e obtidas quase que sem artefatos de imagem. Imagens em planos coronais e sagitais são difíceis de serem gerados com a tomografia computadorizada, o que não ocorre com a ressonância magnética.

**Figura 16.** Princípio de funcionamento dos aparelhos de ressonância magnética. Um pulso breve de ondas de rádio é usado para perturbar o alinhamento dos *spins* dos núcleos atômicos ao longo do campo magnético.



## **6. Importância da Localização Topográfica em Neurocirurgia**

Os sistemas de neuronavegação baseados em imagem tornaram-se, nos dias atuais, a principal e mais acurada ferramenta para guiar a ressecção de lesões intracranianas. Apesar desta tecnologia ser universalmente aceita como o melhor método de localização, ela não está disponível na quase totalidade dos serviços de neurocirurgia no Brasil, o que obriga os neurocirurgiões ainda a usarem sistemas de estereotaxia ou baseados em anatomia para o planejamento e orientação intraoperatória.

Desde o século XIX as relações entre o crânio e a superfície cerebral têm sido estudadas com o objetivo de aprimorarem-se as técnicas neurocirúrgicas e o conhecimento anatômico do encéfalo (Broca, 1876; Poirier, 1891; Horsley, 1892; Testut, 1929; Broca, 1896; Marion, 1905; Krause 1911). Apesar dos desenvolvimentos da cirurgia terem sido acelerados pela introdução da anestesia geral por William Morton em 1846 e pelos princípios de anti-sepsia por Joseph Lister em 1847, os procedimentos cirúrgicos da época eram restritos a lesões que poderiam ser visualizadas na superfície da cabeça ou que erodiam através do crânio. Métodos de localização e diagnóstico topográficos não estavam disponíveis para a neurocirurgia da primeira metade século XIX.

O primeiro método de localização e diagnóstico topográfico aplicável à neurocirurgia foi desenvolvido no século XIX pelo cirurgião e antropologista francês Pierre Paul Broca (1824-1880) (Boling, 1999). O interesse pelo estudo e desenvolvimento da craniotopografia nasceu de um fato ocorrido em 1871, quando um trabalhador de 38 anos de idade recebeu um coice de cavalo na cabeça e foi encaminhado ao Hôpital Pitie. Paul Broca cuidou do paciente, que

apresentava um corte de 6-7 cm na superfície frontoparietal esquerda do couro cabeludo. A inspeção do local revelou uma área exposta de 2.5 cm de crânio sem sinais de fratura ou exposição de linhas de sutura. Durante os 14 dias seguintes ao acidente, Broca descreveu que o paciente evoluiu bem. No décimo quinto dia, todavia, o paciente, dentre outros sinais e sintomas, foi acometido de “erisipelas” com complicações na ferida tratada, incluindo hemorragia. Paul Broca atribuiu esta a sangramento advindo de ramo da “artéria temporal profunda”. Nas duas semanas seguintes, Broca descreveu em pormenores a piora clínica do paciente, que evoluiu com coma atribuído a abscesso localizado na “área de articulação da linguagem do cérebro”, identificada pelo próprio Broca em 1861. Esta última conclusão deveu-se ao fato de o paciente apresentar alterações de linguagem logo antes de cursar com paralisia e coma. Broca não estava certo das relações do abscesso com a dura-máter, mas planejou uma craniotomia e determinou o seu alvo cirúrgico usando vários planos topográficos. Broca drenou o abscesso que se estendia inferiormente.

É curioso o motivo pelo qual Broca não publicou o seu sucesso metodológico de 1871 até 1876, pois sempre foi de costume a publicação de inovações médico-cirúrgicas rapidamente. O atraso na publicação resultou, provavelmente, do criticismo da Sociedade de Cirurgia da Academia de Medicina de Paris a esses novos métodos cirúrgicos (Boling, 1999). Talvez muitos não estavam convencidos pelo método utilizado por Broca naquele caso, acreditando que a lesão traumática prévia guiou o procedimento de Broca, já que o local da craniotomia e da ferida traumática eram praticamente os mesmos. Outra especulação para o atraso na publicação poderia ser o fato

de Broca considerar que o caso não foi um sucesso devido à morte do paciente. De qualquer maneira parece que Broca estava mais confiante para publicar a técnica por ele desenvolvida em 1876. Naquele ano ele publicou a sua série de explorações topográficas do crânio, em que pequenas peças de madeira eram introduzidas no cérebro através de orifícios produzidos no crânio com o intuito de correlacioná-lo com a superfície cerebral subjacente. Ao mesmo tempo o cirurgião parisiense J. Lucas-Championniere, discípulo de Broca, publicaria os primeiros resultados de cirurgias usando as técnicas desenvolvidas por este último.

Antoine Chipault é geralmente citado como a figura mais proeminente na neurocirurgia francesa no período de 1890 devido ao seu monumental compêndio de dois volumes "*Chirurgie Operatoire du Systeme Nerveux*" publicado nos anos de 1894-1895. No trabalho, Chipault reviu e discutiu o desenvolvimento da neurocirurgia, diagnósticos e procedimentos da época além das 102 páginas em que estudou a topografia do crânio e cérebro (Chipault, 1894). Entretanto, foi o cirurgião e anatomista francês Paul-Julien Poirier (1853-1907), quem elucidou com clareza as razões pelas quais a topografia cranioencefálica é crucial em neurocirurgia. Poirier e seu grupo publicaram muitos livros de anatomia e cirurgia, incluindo o tomo "*La Topographie Crânio-Encephalique*" de 1891, que contém as descrições de seus métodos de localização cerebral (Poirier, 1891).

Com Poirier, a craniotopografia deixou de ser simplesmente craniotopografia, para se tornar cranioencefálica. O autor relatou e enfatizou as vantagens que um sistema de orientação cirúrgica acurado apresenta no transcurso de um procedimento cirúrgico do encéfalo. Poirier descreveu que

*“um conhecimento preciso da topografia crânio-encefálica é hoje absolutamente necessária. De fato, a localização cerebral não é mais objeto de discussões, e, para cirurgia, tornou-se rotina e deve ser parte de um intricado processo de planejamento de cirurgias cranianas: drenagem de abscessos, ressecções de tumores cerebrais, tratamento de epilepsias jacksonianas e a cura de outros males, etc... O campo da cirurgia cerebral amplia-se a cada dia... É importante que o cirurgião compreenda, com todos os detalhes, as relações entre o cérebro e o crânio coberto com seus tecidos moles (Poirier, 1891).”*

Paralelo ao estudo da craniotopografia, outras tentativas foram desenvolvidas com o objetivo de aumentar a precisão da localização cerebral usando metodologias diferentes. O cirurgião russo D.N. Zernov, é considerado o pai dos sistemas atuais de estereotaxia e de neuronavegação baseados em imagem. Ele demonstrou o primeiro aparelho de navegação cerebral usando um sistema de coordenadas em 1889 e o nomeou **encefalômetro** (Zernov, 1889). O aparelho foi testado com sucesso em um paciente portando crises convulsivas após trauma craniano e que desenvolveu quadro clínico muito semelhante ao do paciente de Broca. Após localizar o sulco central esquerdo com o *encefalômetro*, um orifício de trépano foi perfurado e um abscesso drenado (Kandel, 1989). Apesar de tecnologicamente mais desenvolvido do que os métodos de craniotopografia, o *encefalômetro* foi menos usado na época devido ao fato de ser de mais difícil manuseio e da falta de capacidade para levar em consideração o deslocamento das estruturas cerebrais (*brain shift*).

Sir Victor Horsley, em seu estudo sobre relações topográficas do encéfalo datado do final do século XIX, afirmou que era crítico o acoplamento da orientação cirúrgica com a função cerebral através de um sistema anatômico de localização, antevendo em décadas o desenvolvimento dos sistemas atuais de neuronavegação. Segundo Horsley: *“Estes métodos anatômicos trazem a promessa de resultados exatos quando construídos nas linhas acima mencionadas... Falando agora sobre localização de funções, que neste processo não pode ser relegado, é necessário levar-se em consideração o fato de que o córtex de uma região excitável (ex: o sulco central) deve, na minha concepção, ser dividido em linhas... Todavia, deve ser objeto das pesquisas futuras a aquisição de dados confiáveis que permitam a determinação dos pontos no trajeto das linhas... (Horsley, 1892)”*. Horsley reconheceu a importância de um método acurado para orientação de cirurgias cranianas e previu a relevância de sistemas que levassem em conta o deslocamento de estruturas cerebrais em casos de doenças: *“Não apenas a deformação do crânio (...) deve estar em mente, mas a deformação dos sulcos e giros devido a uma pressão intracraniana aumentada (Horsley, 1892)”*. Estas linhas foram escritas um século antes que um sistema de orientação pudesse acoplar as imagens de deslocamento das estruturas cerebrais com um método de localização cerebral.

Os recentes métodos de orientação intraoperatória em neurocirurgia determinam com precisão a área craniana a ser operada. Estes métodos, porém, são dispendiosos do ponto de vista financeiro e, portanto, não estão disponíveis na grande maioria dos serviços de neurocirurgia no Brasil e no mundo. Estes serviços de neurocirurgia, em que os métodos avançados de

neuronavegação não estão disponíveis, encontraram como solução para o problema a utilização de procedimentos baseados em estereotaxia e anatomia para o planejamento de cirurgias. Portanto, o conhecimento da topografia cranioencefálica que pareceu ter diminuído de interesse no decorrer dos anos recobrou boa parte de sua importância como ferramenta em neurocirurgia com o advento dos exames neurorradiológicos por imagem TC e RM. Estes exames permitiram o diagnóstico de pequenas lesões intracranianas, o que exigiu do cirurgião a adoção de pequenas craniotomias, direcionadas para atingir lesões com precisão. Assim, a topografia cranioencefálica, que era fundamental quando o diagnóstico topográfico se baseava apenas no exame clínico, adquiriu novamente importância com os exames de imagem mais recentes. Estes exames tornaram mais precisa a orientação topográfica, permitindo a correlação da lesão encefálica com pontos fixos do crânio nos cortes tomográficos ou de ressonância magnética. Esta correlação é transferida do exame radiológico para a cabeça do paciente durante o planejamento e execução do procedimento cirúrgico, tornando o conhecimento da topografia cranioencefálica mais exato e permitindo a execução de via de acesso mais direcionada para a lesão.



## **V. OBJETIVOS**

Objetivamos descrever estruturas anatômicas capazes de servir como referência para a definição do limite anterolateral do LO em cadáveres humanos e mostrar que a visualização destas é possível em imagens de tomografia computadorizada e ressonância magnética.

## **VI. MATERIAL E MÉTODOS**

## **A. Estudo em Peças Anatômicas**

### ***1. Obtenção e Preparação das Peças Anatômicas***

Para o estudo anatômico, foram utilizados dez cabeças de cadáveres humanos, obtidos no setor de técnica cirúrgica da Faculdade de Medicina da UFMG (Brasil) ou junto ao departamento de pesquisa em neurocirurgia do Barrow Neurological Institute (USA). As disseções e medições para a obtenção dos dados anatômicos para este estudo foram realizadas no Laboratório de Microneurocirurgia da Faculdade de Medicina da Universidade Federal de Minas Gerais - Brasil, sob a orientação do Professor Sebastião Nataniel da Silva Gusmão, tanto quanto no Laboratório de Cirurgia da Base do Crânio do Barrow Neurological Institute em Phoenix, Arizona – USA, sob orientação do Dr. Mark Charles Preul. As fotos anatômicas deste trabalho foram realizadas no Laboratório de Cirurgia da Base do Crânio do Barrow Neurological Institute em Phoenix, Arizona - USA.

Os cadáveres foram inicialmente submetidos à decapitação nos locais de origem e os segmentos cefálicos encaminhados aos respectivos laboratórios no Brasil e nos EUA. Muitos dos cadáveres continham registros de atestados médico-legais contendo informações do doador e comprovando a morte por outras causas que não neurológicas.

O primeiro procedimento nos cadáveres constituiu-se da injeção vascular com silicone colorido. Esta foi adaptada do método proposto por Sanan et al. (Sanan, 1999). Inicialmente “lavagem” (irrigação sob pressão) da rede vascular arterial e venosa cervical e craniana das peças anatômicas com o intuito de desobstruir os vasos, removendo possíveis coágulos e preparando-os para a injeção de silicone colorido. Inicialmente os grandes vasos cervicais (artérias

carótidas comuns, artérias vertebrais e veias jugulares internas) foram dissecados até a exposição de 2-3 cm de comprimento dos vasos. Logo após, estes foram canulados em seus respectivos lumens com tubos flexíveis de corte oblíquo Tygon (Fischer Scientific, Pittsburgh, PA) de diferentes diâmetros. Os tubos foram amarrados à parede dos vasos com fios de seda 2-0 (Seda negra 2-0, Ethicon, Johnson & Johnson Medical Devices & Diagnostics Group - São Paulo, SP, Brasil) – para se evitar a avulsão destes durante os procedimentos seguintes – e conectados à pipetas de polipropileno Fischer (Fischer Scientific). Os tubos foram clampados ao nível da extremidade distal usando-se os clampeadores de tubo (Fischer Scientific) ou pinças metálicas do tipo hemostática (Jarit 106-120 ou 106-121). Após a canulação, os vasos foram submetidos à irrigação sob pressão com água ou solução fisiológica 0,9% (Baxter Health Care Corporation, Irvine, CA - EUA). Seringas de 60-100 ml (BD Plastipak®, BD, Franklin Lakes, NJ USA) foram utilizadas para infundir a solução no interior de cada tubo separadamente até que cada vaso apresentasse a eliminação de líquido de cor clara, em um fluxo contínuo sem resistência. Pressões excessivas de infusão foram evitadas para que não ocorresse ruptura vascular. Vasos de calibre menor que apresentavam alto fluxo de líquido foram ligados para que o silicone colorido não escapasse através deles, causando como resultados uma injeção pobre e desperdício de material. A preparação dos vasos cervicais usada para a injeção vascular está representada na figura 17.

As soluções de silicone foram preparadas nas cores vermelha (para as artérias) e azul (para as veias). Para cada cabeça um volume de aproximadamente 100 ml de silicone colorido foi preparado para a injeção

arterial e cerca de 150 ml foi preparado para a injeção venosa. Em um *becker*, cerca de cinco colheres de sopa de pó dos corantes (*Crayola powder paint* nas cores vermelha e azul; Binney & Smith, Easton PA) e 50 ml de Thinner (polidimetilsiloxane 200, líquido 5.0 CS; Dow Corning, Midland, MI) foram misturados inicialmente com o auxílio de espátula de madeira até que uma solução de coloração vívida e homogênea fosse obtida. O próximo passo foi a adição do silicone (borracha de silicone 3110 RTV; Dow Corning, Midland, MI) no volume de 100 ml para a solução azul e 50 ml para a solução vermelha seguida da mistura da nova solução com espátulas de madeira até a homogeneidade. O último procedimento foi a adição do agente catalisador (Catalyst S; Dow Corning, Midland, MI) no volume de 5 ml para a solução vermelha e 10 ml para a solução azul. O resultado final foi a obtenção de duas soluções coloridas de silicone: uma azul, mais viscosa e em maior volume e uma solução vermelha mais fluida que a azul.

Ambas as soluções foram injetadas nas redes arterial e venosa com o auxílio de seringas de 60 e 100 ml (BD Plastipak®, BD, Franklin Lakes, NJ USA). Todos os grandes vasos, com exceção do vaso de injeção permaneceram clampados até que se notasse grande aumento na resistência à injeção. Neste momento, o clampe era retirado do grande vaso contralateral correspondente e um fluxo com baixa resistência ocorria através do tubo de silicone não clampado. Caso ocorresse grande resistência de fluxo com o clampe contralateral aberto, a presença de coágulos obstruindo algum dos vasos deve ser suspeitada e significa que a fase de lavagem não foi, provavelmente, bem executada ou o coágulo era muito grande e compacto para ser dissolvido e removido. Ao se notar uma boa vazão de fluido pelo tubo

contralateral, este foi novamente clampado conjuntamente com o tubo por onde a infusão de solução de silicone foi procedida. O mesmo procedimento acima descrito foi realizado nos demais vasos cervicais previamente canulados.

Após a injeção vascular com silicone, os espécimes anatômicos foram imersos em baldes contendo solução de formaldeído por cerca de 6-8 semanas para que ocorresse boa solidificação do material injetado e migração do formaldeído para as várias camadas de tecido orgânico, promovendo a fixação destes. Todos os baldes eram etiquetados e guardados em local apropriado até que as peças anatômicas atingissem as condições ideais para o uso. Quando em condições ideais para uso, a solução de formaldeído era retirada e substituída por solução de álcool etílico à 70%.

## **2. Dissecção e Medição das Estruturas Anatômicas**

Para obtenção de dados foram dissecados dez segmentos cefálicos de cadáveres humanos. Todos os espécimes foram submetidos previamente à fixação em solução de formol e injetados, na sua rede vascular, com silicone colorido (azul para as veias e vermelho para as artérias) com o intuito de se realçar os vasos intra- e extracranianos. Todas as medidas de proteção individual (óculos de proteção, máscaras, luvas, avental cirúrgico e gorros) foram utilizados no decorrer das dissecções.

As dissecções foram executadas na maioria dos passos a olho nu, porém em alguns períodos foram utilizados lupas cirúrgicas de 2.5X de magnificação (Vision GF<sup>®</sup>, Carl Zeiss) e o microscópio cirúrgico (NC1<sup>®</sup>, Carl Zeiss ou DF Vasconcelos). O espécime foi mantido sempre úmido borrifando-se álcool etílico em concentração de 50-70% com o auxílio de borrifador durante as dissecções para que se evitasse o ressecamento deste pela luz dos focos ou do microscópio cirúrgico.

Ao início dos trabalhos de dissecção, os espécimes eram colocados em bacias plásticas forradas internamente com toalhas e compressas. Incisões cutâneas foram planejadas com o intuito de remover as partes moles que recobrem a abóbada craniana em toda a sua extensão, expondo a superfície óssea dos ossos do crânio cerebral (frontal, parietais, temporais, occipital, esfenóides). Estas incisões consistiram de uma primeira incisão longitudinal ao longo do trajeto da linha médio-sagital que liga o násio ao ínio. A segunda incisão, de trajeto coronal, começava imediatamente à frente do trago e terminava ao nível do mesmo ponto contralateral. A pele, gálea, pericrânio e músculos temporais foram rebatidos em bloco, e o crânio cerebral exposto



(Figura 17). Os materiais cirúrgicos utilizados para a realização da exposição craniana estão listados na tabela 1.

Após a exposição do crânio, foi realizada craniotomia têmporo-parieto-occipital bilateral nos cadáveres, com o auxílio de motores acionados por fonte pneumática (drill Midas Rex II, Medtronic, Fortworth, TX) ou elétrica (Dremel Variable Speed MultiPro Rotary Tool®, Racine, WI, USA). As suturas coronárias, escamosas, sagital, lambdóides, esfenozigomáticas, esfenofrontais e esfenotemporais foram preservadas. Inferiormente, a craniotomia tangenciou a sutura parietomastóidea, expondo o bordo superior do seio transversal (Figura 18). Os materiais cirúrgicos utilizados durante a craniotomia estão listados na tabela 2.

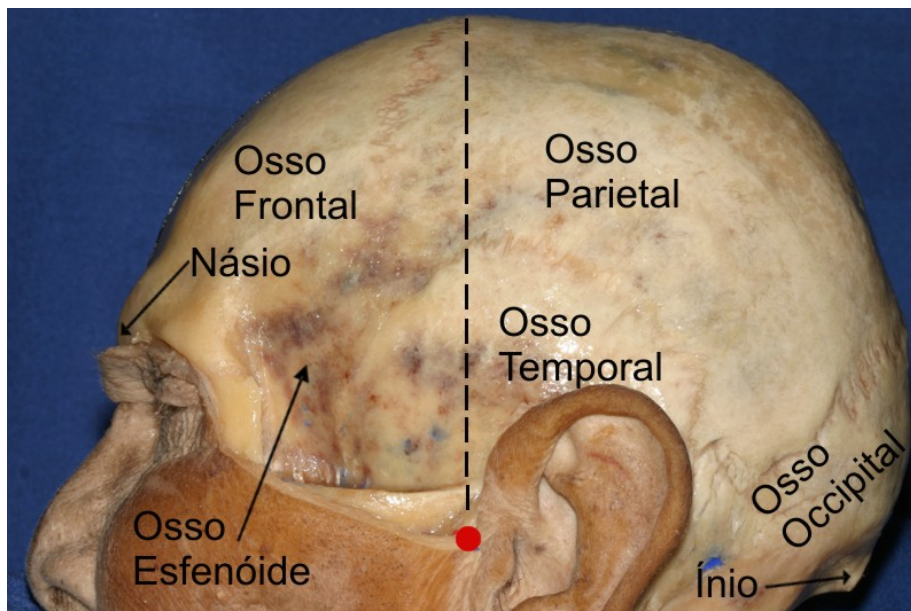
O passo seguinte à craniotomia consistiu da identificação, com o auxílio do microscópio cirúrgico, no espaço extradural, do ponto lateral do bordo superior da pirâmide petrosa e da protuberância óssea em torno do ponto de encontro entre a sutura lambdóide e o bordo superior do sulco do seio transversal. A dura-máter foi aberta e pediculada em direção ao bordo infero-lateral do hemisfério cerebral. Após a elevação do lobo temporal foram identificados o ângulo sinodural e a incisura pré-occipital; foi também observada a relação desta incisura com uma prega sobre a grande circunferência da tenda do cerebelo, na parede superior do seio transversal (plica tentorial pré-occipital).

Foram realizadas as medidas, por meio de paquímetro digital (Mitutoyo 500-196-20 6" Digital Caliper, Aurora, IL USA), entre os seguintes pontos: (1) da plica tentorial pré-occipital ao ponto de junção entre a sutura lambdóide e o bordo superior do sulco do seio transversal (PTPO-SL); (2) da plica tentorial

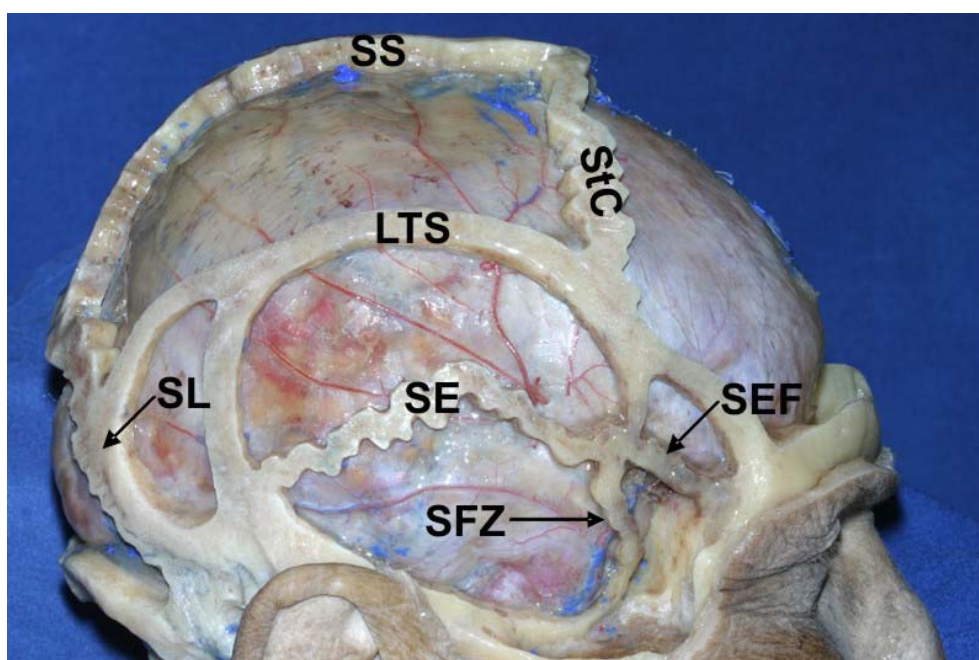
pré-occipital ao ponto lateral do bordo superior da pirâmide petrosa (ângulo sinodural) (PTPO-PP) e (3) do lambda à terminação do sulco parieto-occipital, no bordo superomedial do hemisfério cerebral (L-SPO). A frequência, a média aritmética e o desvio padrão foram calculados com o auxílio do programa Microsoft Excel XP<sup>®</sup> versão 2002 (10.2614.2625).

Para o estudo das relações entre a veia anastomótica inferior e a incisura pré-occipital, foi medida a distância, por meio de paquímetro digital (Mitutoyo 500-196-20 6" Digital Caliper, Aurora, IL USA), entre o ponto em que o vaso abandonava o bordo inferolateral do lobo temporal até a incisura pré-occipital nos dez espécimes anatômicos (vinte hemicrânios). A extensão do lobo temporal foi dividida em três terços (anterior, médio e posterior) e observado em qual destes a veia anastomótica inferior abandonava o bordo inferolateral do lobo temporal. A frequência, a média aritmética e o desvio padrão foram calculados com o auxílio do programa Microsoft Excel XP<sup>®</sup> versão 2002 (10.2614.2625).

**Figura 17.** Exposição do crânio após a ressecção das partes moles. Uma primeira incisão longitudinal foi realizada ao longo do trajeto da linha médio-sagital que liga o náseo ao ínio. A segunda incisão, de trajeto coronal (linha tracejada), começava imediatamente à frente do trago (ponto vermelho) e terminava ao nível do mesmo ponto contralateral.



**Figura 18.** Craniotomia. As suturas coronárias (StC), escamosas (SE), sagital (SS), lambdóides (SL), esfenozigomáticas (SEZ), esfenofrontais (SEF) e esfontemporais (SET) e as linhas temporais superiores (LTS) foram preservadas.



**Tabela 1.** Materiais cirúrgicos utilizados durante a dissecação das partes moles do crânio.

<b>Cabos de Bisturi</b>		
	<b>Jarit</b>	<b>Codman</b>
# 3		11 5530
# 7	111-169	
<b>Tesouras Metzenbaum</b>		
	<b>Jarit</b>	<b>Codman</b>
Regular, curva, 7"		36-5016
Borda dourada Metzenbaum 7 CVD	101-258	
Borda dourada Metzenbaum 7 curva S/S	101-259	
Borda dourada Lahey 53/4 CV S/S	101-253	
8 STR	100-265	
<b>Porta-Agulhas</b>		
		<b>Codman</b>
Crile-Wood, 6"		36-2000
Mayo-Hegar, 5"		36-2015
Mayo-Hegar, 6"		36-2016
<b>Ruginas</b>		
	<b>Ruggles</b>	<b>Vmueller</b>
Elevador de Adson # 1		1
Elevador de Elevator # 2	R0261	
<b>Pinças Anatômicas</b>		
		<b>Codman</b>
Pinça de Rhoton, titânio		80-1732

**Tabela 2.** Materiais cirúrgicos utilizados durante a craniotomia.

<b>Goivas</b>			
	<b>Jarrit</b>	<b>Codman</b>	<b>Ruggles</b>
Rugina BEYER, curva, dupla ação (2.5 mm pega; 178 mm comprimento)		53-1100	
Rugina LEKSELL 9 CVD 3MM	230-265		
Rugina REINER 7 pequena	230-110		
Rugina JARIT-RUSKIN 6 curva 2MM	230-196		
Rugina de ação em osso Stille dupla			R1480
<b>Kerrisons</b>			
	<b>Codman</b>	<b>Ruggles</b>	
Micro Kerrison 9mm abertura (40° cima; 2mm pega; 203 mm)		RN-4882	
Micro Kerrison 9mm abertura (40° cima; 3mm pega; 175 mm)	51-1085		
Micro Kerrison 9mm abertura (40° cima; 4mm pega; 203 mm)		RN-4854	
Micro Kerrison 9mm abertura (40° cima; 5mm pega; 178 mm)		R-1614	
<b>Dissectores &amp; Descoladores de Dura</b>			
	<b>Jarrit</b>	<b>Codman</b>	<b>Ruggles</b>
Dissector cureta PENFIELD # 17	285-365		
Gancho-dissector Dandy (reto; 229 mm)			R0860
Dissector dural Penfield # 3		65-1017	
Separador impactador dural Woodson		65-1135	
<b>Curetas</b>			
	<b>Codman</b>		
Cureta SPINAL Fusion (No: 00; 203 mm reta)	23-1042		

### 3. Fotografia

Todas as fotografias do presente estudo foram realizadas no Laboratório de Cirurgia da Base do Crânio do Barrow Neurological Institute em Phoenix, Arizona - USA. O fundo da fotografia foi produzido através da colocação de campos de cor azul atrás e em torno da área de interesse. Os campos azuis permitiram obter contornos nítidos nas fotos.

As fotos foram produzidas com o auxílio de câmera digital *Canon EOS Digital Rebel XT (a.k.a. 350D) 8.0 Megapixel, SLR*. Lentes *Canon 18-55mm EF-S* e *Canon Ultrasonic EF 100 mm f/2.8 Macro USM* além de flash *Canon Speedlite 580 EX* foram acoplados à câmera. Para assegurar a precisão dos movimentos da câmera durante fotografias, esta foi adaptada à tripé *Bogen/Manfrotto 3021 Pro + Tripod Legs with 3047 3-Way Pan/Tilt Head (Quick Release)*. A tabela 3 sumariza todo o material utilizado para a produção das imagens digitais.

Quanto ao método de fotografia, as lentes da câmera foram ajustadas para abertura de f16 e velocidade de disparo de 1/60 segundos respectivamente, o que permitiu a obtenção de contornos definidos tanto para locais profundos e superficiais do objeto. No programa da câmera digital, escolhemos o modo manual de disparo, figura de tamanho grande (3072 X 2048) e qualidade superfina. A área a ser fotografada foi iluminada com lâmpada de xenônio microscópica ou foco de luz cirúrgico para ajudar a identificar as estruturas e ajustar o foco no visor. Através do *layout* do visor, escolhemos a área de interesse da fotografia, utilizando como referências as marcas do visor, além das margens e ângulos observados através deste. O foco foi ajustado para a parte do objeto de maior interesse, tanto quanto a

medida de luz para o flash (*Canon Speedlite 580 EX*: cheia, 1/2, 1/4, 1/8, 1/16, 1/32, 1/64). As imagens foram armazenadas em cartão de memória *Sandisk 1GB Ultra II CompactFlash Card* e transferidas para computador *Dell XPS 200m* (configuração: Pentium D, 1 GB de memória RAM, placa de vídeo 128 MB, disco rígido de 80 GB) onde sofreram tratamento com o auxílio do programa de edição de imagens *Corel Photo-Paint 12* (versão 12.0.0.458, Corel Corporation, 2003).

**Tabela 3.** Materiais fotográficos utilizados para a confecção das imagens anatômicas.

---

<b>Material de Fotografia</b>
1. Câmera digital: Canon EOS Digital Rebel XT (a.k.a. 350D) 8.0 Megapixel, SLR (Silver)
2. Lente: Canon 18-55mm EF-S Lens
3. Macrolente: Canon Ultrasonic EF 100 mm f/2.8 Macro USM
4. Flash externo: Canon 580EX Speedlite E-TTL II Shoe Mount Flash (Guide No. 190/58 m at 105mm)
5. Cartão de Memória: Sandisk 1GB Ultra II CompactFlash Card
6. Tripé: Bogen / Manfrotto 3021 Pro Tripod Legs (Chrome) with 3047 3-Way Pan/Tilt Head (Quick Release)
7. Campos na cor azul para fundo das fotos

---

## **B. Estudo em Tomografias Computadorizadas**

Para o estudo em imagens de tomografias computadorizadas foram utilizados 355 exames (710 hemicrânios) obtidos aleatoriamente junto ao banco de imagens de tomografia computadorizada do Centro de Diagnóstico por Imagem do Hospital Madre Teresa de Belo Horizonte, Minas Gerais. Para assegurar o sigilo das informações contidas nos exames, estes foram escolhidos aleatoriamente através do número de registro do paciente, omitindo-se o nome. A permissão para a utilização das imagens foi concedida após análise do projeto de pesquisa deste estudo pelo Comitê de Ética do Hospital Madre Teresa. Não foram recrutados sujeitos para a execução desta pesquisa, sendo os exames de tomografia computadorizada realizados previamente ao início deste estudo à pedido médico por razão não ligada à este trabalho. Todos os exames permaneceram arquivados no Serviço de Radiologia. O critério de exclusão para as imagens foi a presença de lesão intracraniana.

Todas as imagens foram produzidas em aparelho de tomografia computadorizada *Toshiba X press – GX*. Todos os exames foram registrados em formulários em que se constava sexo, idade e número de registro do paciente, assim como data de realização, injeção de agente de contraste e os achados dos exames (anexo 1). Os protocolos para a obtenção das imagens do crânio pelo aparelho não foram alterados. Estes protocolos seguem normas internacionalmente padronizadas para execução e processamento dos exames de tomografia computadorizada. Isso significa que nenhum corte seccional especial foi necessário para se observar as estruturas anatômicas; não ocorreu exposição desnecessária do indivíduo aos raios-X e não prolongou-se o tempo de execução do exame.



Procurou-se identificar nas imagens axiais a protuberância óssea na superfície interna da escama do osso temporal e o sulco cerebral correspondente à incisura pré-occipital e à prega dural. As imagens foram produzidas em secções de 10 mm do cérebro e utilizamos os cortes basais (imediatamente acima da tenda do cerebelo) para pesquisar as estruturas anatômicas. Os achados foram classificados em: (a) apenas protuberância óssea; (b) apenas sulco cerebral; (c) sulco cerebral e protuberância óssea conjuntamente e (d) ausência de estruturas. Todos os exames e respectivos achados foram alocados em bancos de dados do programa *Microsoft Access XP*<sup>®</sup> versão 2002 (10.2627.2625) e os resultados calculados com o auxílio do programa *Microsoft Excel XP*<sup>®</sup> versão 2002 (10.2614.2625).

O cérebro, assim como o crânio, está na fase de maior crescimento e desenvolvimento em crianças abaixo de dois anos. Como esta imaturidade do crânio e do encéfalo poderia influenciar os resultados, foram excluídas do estudo as imagens obtidas de crianças abaixo de dois anos.

### **C. Estudo em Ressonâncias Magnéticas**

Todas as imagens de ressonância magnética também foram obtidas junto ao banco de imagens de ressonâncias magnéticas do Centro de Diagnóstico por Imagem do Hospital Madre Teresa de Belo Horizonte, Minas Gerais. Os mesmos critérios de sigilo de informações, seleção de imagens e de metodologia de pesquisa usados para o estudo de tomografia computadorizada foram usados para o estudo das ressonâncias magnéticas.

A amostra de ressonâncias magnéticas foi de 204 imagens (408 hemicrânios) consideradas normais e obtidas aleatoriamente em aparelho de

ressonância magnética de 1.5 T (Siemens Magnetom Vision, Erlangen, Alemanha). Os protocolos para a obtenção das imagens do crânio pelo aparelho não foram alterados.

Todos os exames foram cadastrados em formulários e estes transferidos para bancos de dados do programa *Microsoft Access XP*<sup>®</sup> versão 2002 (10.2627.2625). Nos formulários eram registrados nome, sexo, idade e número de registro do paciente, assim como data de realização, injeção de agente de contraste e os achados do exame (anexo 1). As imagens foram produzidas em secções de 10 mm do cérebro e utilizamos os cortes basais (imediatamente acima da tenda do cerebelo) para pesquisar as estruturas anatômicas. Todas as imagens foram obtidas em ponderações T1 com e sem gadolínio. Nas imagens axiais procurou-se definir e classificar o exame quanto à presença da incisura pré-occipital e a elevação óssea relacionada à mesma. Nas imagens sagitais mediu-se a distância entre lambda e a terminação do sulco parieto-occipital no bordo súpero-medial do hemisfério cerebral com o auxílio do programa *Voxar 3D*. Os resultados foram calculados com o auxílio do programa *Microsoft Excel XP*<sup>®</sup> versão 2002 (10.2614.2625).

#### **D. Determinação da Veia Anastomótica Inferior em Ressonâncias Magnéticas**

Para a determinação da relação da terminação da veia anastomótica inferior com a incisura pré-occipital, foram estudadas 150 ressonâncias magnéticas cerebrais (300 hemisférios) contrastadas com gadolínio.

Todas as imagens de ressonância magnética foram obtidas junto ao banco de imagens de ressonâncias magnéticas do Centro de Diagnóstico por

Imagem do Hospital Madre Teresa de Belo Horizonte, Minas Gerais. Os mesmos critérios de sigilo de informações, seleção de imagens e de metodologia de pesquisa usados para o estudo de ressonâncias magnéticas foram usados para o estudo da veia anastomótica inferior em ressonâncias magnéticas. Os protocolos para a obtenção das imagens do crânio pelo aparelho não foram alterados.

As imagens foram produzidas em secções de 10 mm do cérebro e utilizamos os cortes basais (imediatamente acima da tenda do cerebelo) para pesquisar as estruturas anatômicas. Os exames foram classificados quanto à presença da veia de anastomótica inferior junto à topografia da incisura pré-occipital e protuberância óssea. Todos os exames foram cadastrados em formulários (anexo 1) e transferidos para bancos de dados do programa *Microsoft Access XP*<sup>®</sup> versão 2002 (10.2627.2625). Os resultados foram calculados com o auxílio do programa *Microsoft Excel XP*<sup>®</sup> versão 2002 (10.2614.2625).

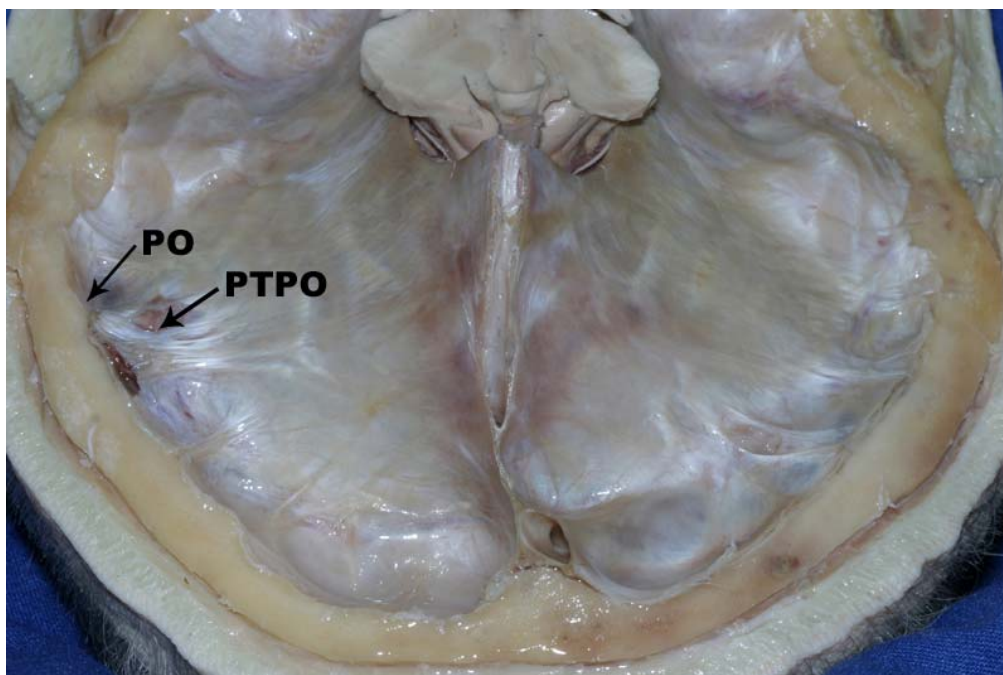
## **VII. RESULTADOS**

### **A. Resultados em Peças Anatômicas**

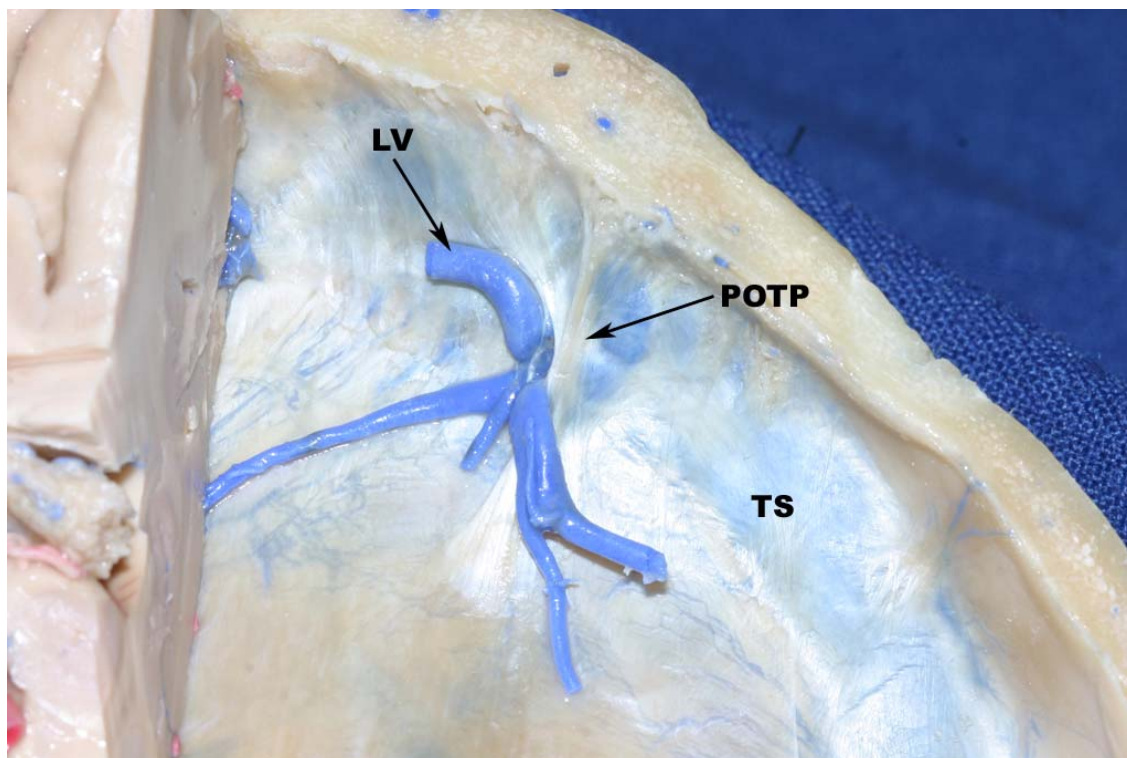
Encontrou-se, em todas as peças anatômicas, na grande circunferência da tenda do cerebelo, sobre o seio transverso, uma prega da dura-máter a que se propõe o nome de plica tentorial pré-occipital. Na face interna do crânio a plica tentorial pré-occipital correspondia a uma pequena protuberância óssea próxima ao ponto onde a sutura lambdóide cruza o bordo superior do sulco do seio transverso (Figuras 19 e 20). Essa protuberância óssea e a plica tentorial pré-occipital colada a ela, mostraram-se estar em relação direta com a incisura pré-occipital em todos os espécimes examinados (Figuras 21 e 22).

A distância entre a plica tentorial pré-occipital, bem como a correspondente incisura pré-occipital, e o ponto de junção da sutura lambdóide com o bordo superior do sulco do seio transverso (ponto logo acima do astério) foi, em média, de 6,5 mm ( $\pm 6,39$  mm). Já aquela entre a plica tentorial pré-occipital e o ponto lateral do bordo superior da pirâmide petrosa (ângulo sinodural) foi de 18,1 mm ( $\pm 7,79$  mm). Enquanto aquela entre o lambda e a terminação do sulco parieto-occipital, no bordo superomedial do hemisfério cerebral foi de 10,8 mm ( $\pm 5$  mm) (tabelas 4, 5 e 6).

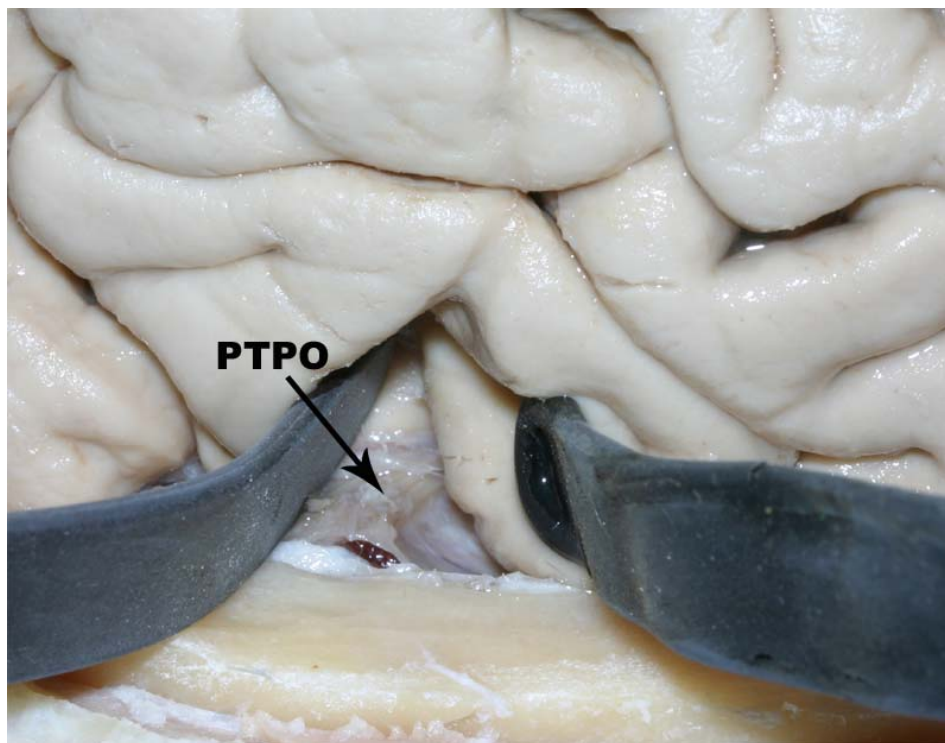
**Figura 19.** Vista superior do tentório mostrando a protuberância óssea (PO) na superfície interna da parede craniana lateral e a plica tentorial pré-occipital (PTPO) aderida à ela.



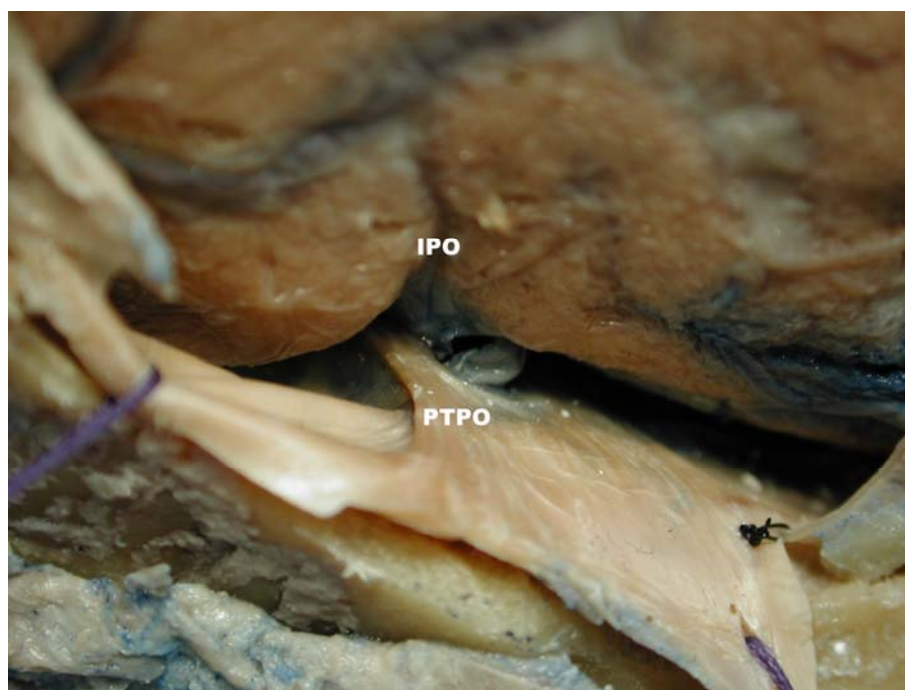
**Figura 20.** . Corte axial do crânio, em vista superior, mostrando, na grande circunferência da tenda do cerebelo (seio transverso, TS), a plica tentorial pré-occipital (POPT) e a veia anastomótica inferior ou de Labbé (LV).



**Figura 21.** Vista lateral do hemisfério cerebral direito e da base do crânio. A incisura pré-occipital é afastada por espátulas cerebrais com o objetivo de se mostrar a plica tentorial pré-occipital (PTPO) alojada em seu interior.



**Figura 22.** Vista superior do hemisfério cerebral direito e da base do crânio. Observe a íntima relação da plica tentorial pré-occipital (PTPO) com a incisura pré-occipital (IPO).



**Tabela 4.** Medidas em mm das peças anatômicas do lado direito.

Distância	Peça Anatômica									
	1	2	3	4	5	6	7	8	9	10
<b>PTPO-SL</b>	0	0	7	10	0	5	21	10	15	6
<b>PTPO-PP</b>	4	15	17	17	25	21	13	8	15	20
<b>L-SPO</b>	20	12	5	8	10	10	21	9	0	10

PTPO-SL: prega dural à junção da sutura lambdóide com o bordo superior do seio transverso

PTPO-PP: prega dural ao ponto lateral do bordo superior da pirâmide petrosa

L-SPO: lambda à extremidade superior do sulco parieto-occipital.

**Tabela 5.** Medidas em mm das peças anatômicas do lado esquerdo.

Distância	Peça Anatômica									
	1	2	3	4	5	6	7	8	9	10
<b>PTPO-SL</b>	0	0	0	6	3	0	17	9	12	10
<b>PTPO-PP</b>	15	33	29	20	25	28	5	11	18	23
<b>L-SPO</b>	18	16	13	9	10	10	11	10	5	10

PTPO-SL: prega dural à junção da sutura lambdóide com o bordo superior do seio transverso

PTPO-PP: prega dural ao ponto lateral do bordo superior da pirâmide petrosa

L-SPO: lambda à extremidade superior do sulco parieto-occipital.

**Tabela 6.** Mediana (Med), média aritmética (Media) e desvio padrão (Desv) em mm das medidas realizadas em peças anatômicas

Distância	Lado direito			Lado esquerdo			Ambos lados		
	Med	Media	Desv	Med	Media	Desv	Med	Media	Desv
<b>PTPO-SL</b>	6,5	7,4	6,89	4,5	5,7	6,12	6	6,5	6,39
<b>PTPO-PP</b>	16	15,5	6,15	21,5	20,7	8,68	17,5	18,1	7,79
<b>L-SPO</b>	10	10,5	6,25	10	11,2	3,67	10	10,8	5

PTPO-SL: prega dural à junção da sutura lambdóide com o bordo superior do seio transverso

PTPO-PP: prega dural ao ponto lateral do bordo superior da pirâmide petrosa

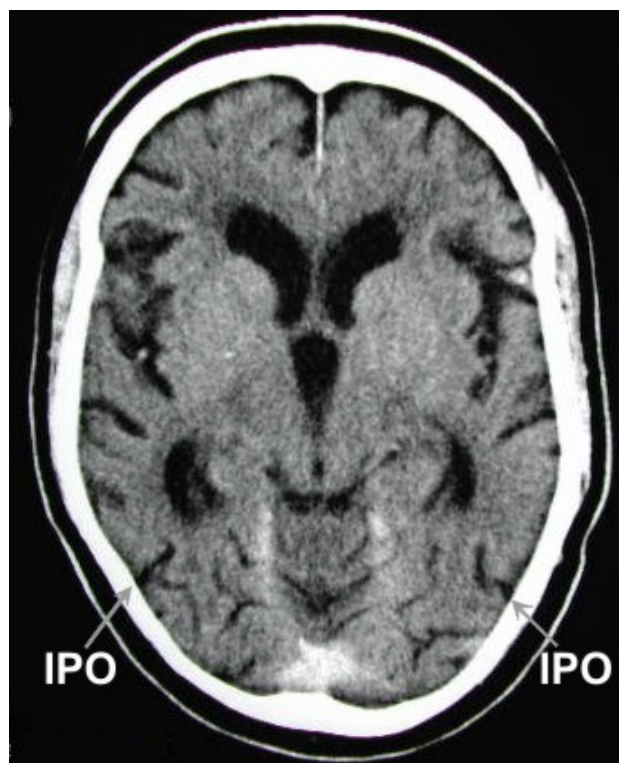
L-SPO: lambda à extremidade superior do sulco parieto-occipital.



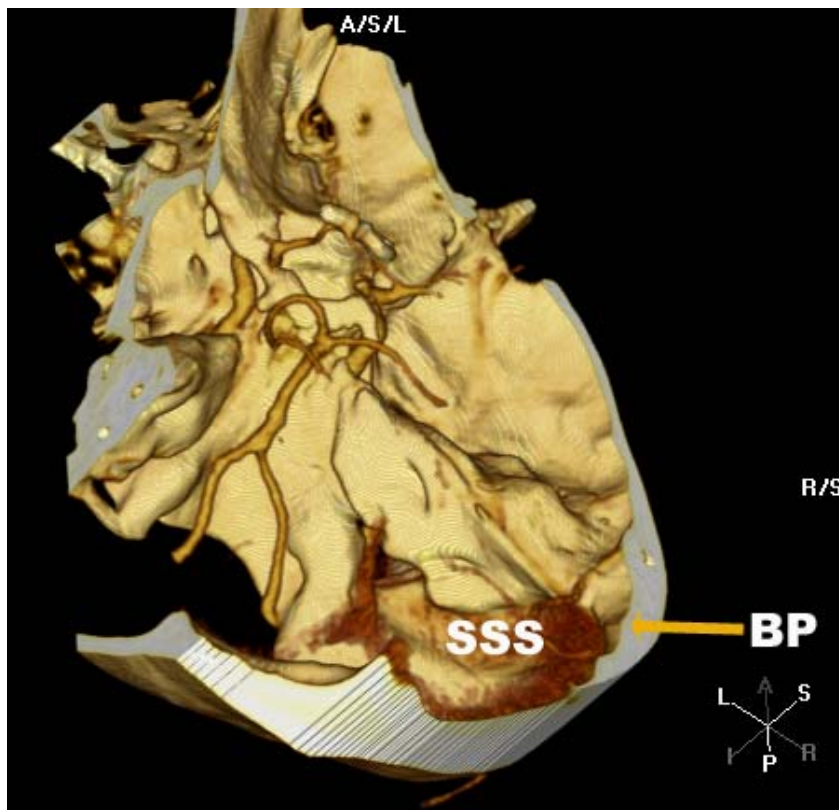
## B. Resultados em Tomografia Computadorizada

Foram estudadas 355 tomografias do crânio consideradas normais perfazendo o total de 710 hemicrânios analisados. Todos os exames foram obtidos em aparelho *Toshiba X press – GX*. Quanto à distribuição por sexo, 58% eram mulheres e a idade média global dos pacientes foi de 55,1 anos (mín. 9 e máx. 90). Em 60,3% das imagens (428 ocorrências) foram encontradas uma ou ambas as estruturas anatômicas (incisura pré-occipital e/ou protuberância óssea correspondente) que podem ser utilizadas para identificar o limite anterolateral do lobo occipital em exames de imagem (Figuras 23 a 26). Os resultados estão listados na tabela 7 e no gráfico 1.

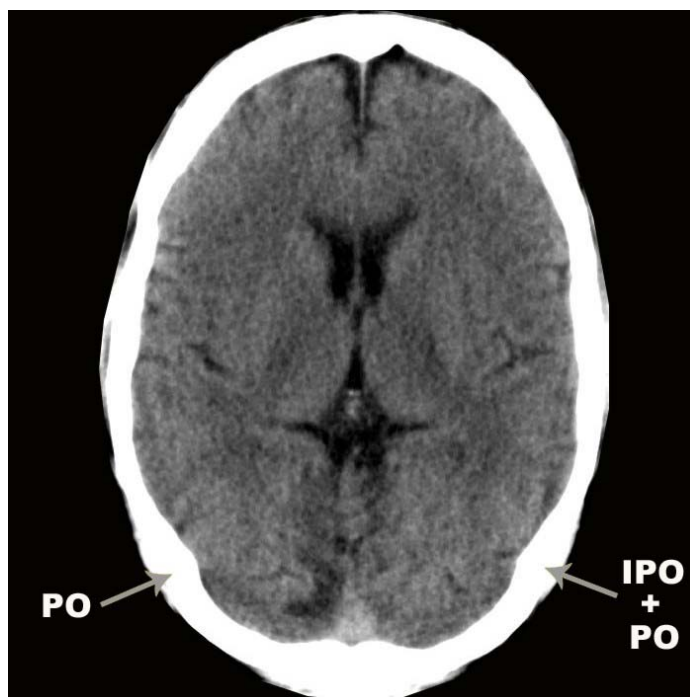
**Figura 23.** Imagem axial de tomografia computadorizada do crânio mostrando como achado único a incisura pré-occipital (IPO).



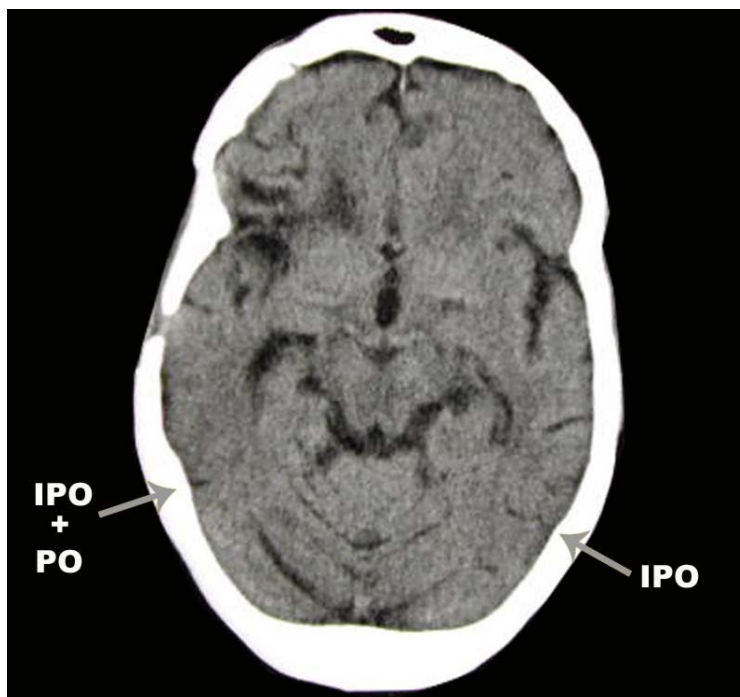
**Figura 24.** Imagem de reconstrução de tomografia computadorizada do crânio mostrando a protuberância óssea (BP) em visão posterior. SSS = sulco do seio sigmóide



**Figura 25.** Imagem axial de tomografia computadorizada do crânio mostrando como achados a incisura pré-occipital e a protuberância óssea (IPO+PO).



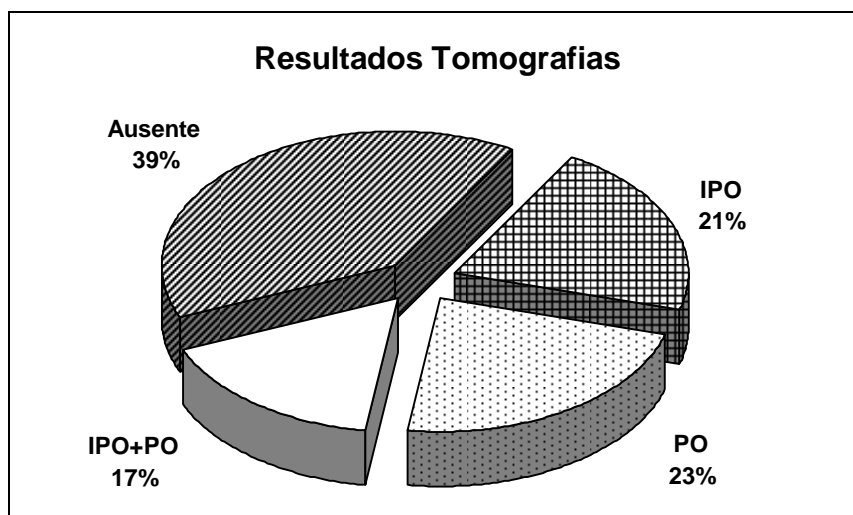
**Figura 26.** Imagem axial de tomografia computadorizada do crânio mostrando como achados a incisura pré-occipital e a protuberância óssea (IPO+PO).



**Tabela 7.** Frequências e percentagens de identificação da incisura pré-occipital (IPO) e da protuberância óssea (PO) nas imagens de tomografia computadorizada do crânio.

Achados	Ambos os Lados	
	Frequencia	%
IPO	151	21.2
PO	161	22.6
IPO e PO	116	16.5
Ausente	282	39.7
<b>Total</b>	<b>710</b>	<b>100</b>

**Gráfico 1.** Percentagens de identificação da incisura pré-occipital (IPO) e da protuberância óssea (PO) nas imagens de tomografia computadorizada do crânio.



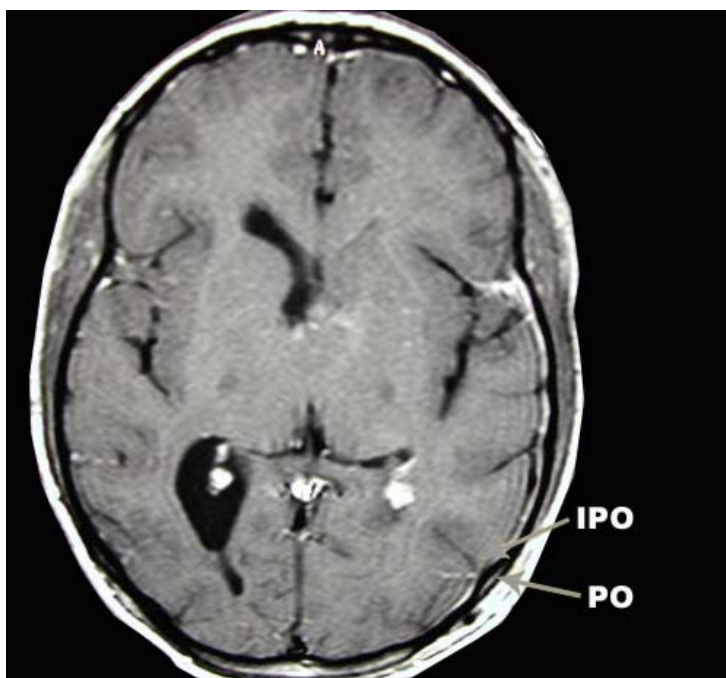
### **C. Resultados em Ressonâncias Magnéticas**

Duzentos e quatro exames de ressonância magnética (408 hemicrânios) foram estudados em imagens obtidas em aparelho *Siemens Magnetom Vision* de 1,5 T. Cento e oito pacientes (52,9%) eram homens e a idade média global foi de 44,2 anos (mín. 3 e máx. 91).

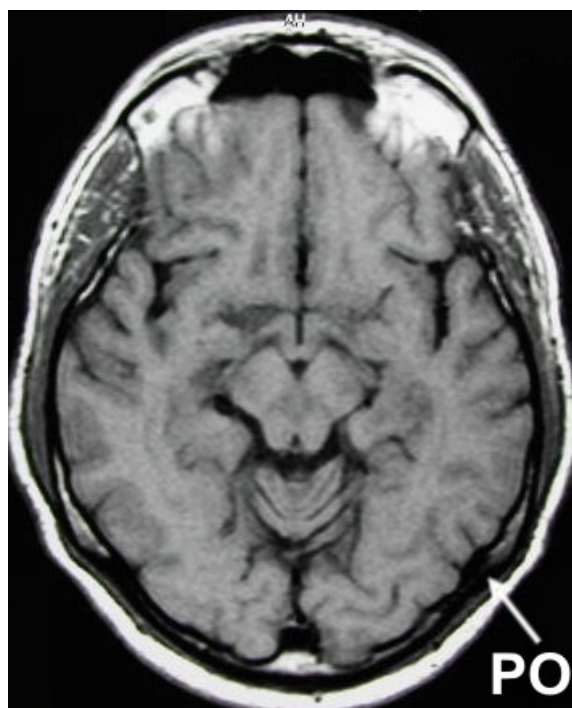
Em 90,45% das imagens de ressonância magnética (369 ocorrências) encontraram-se uma ou ambas as estruturas (incisura pré-occipital ou elevação óssea correspondente) que podem ser usadas como referência para a determinação do limite inferior da face anterolateral do LO (Figuras 27 a 29). Os resultados obtidos estão listados na tabela 8 e ilustrados no gráfico 2.

O lambda e a extremidade superior do sulco parieto-occipital foram identificados em todos os exames de ressonância magnética, no corte sagital mediano ou paramediano (5 mm lateral) (Figura 30). A distância entre ambos foi, em média, de 8,69 mm nas 408 medições (204 exames), com mediana de 9,65 mm e desvio padrão de 5,75 mm.

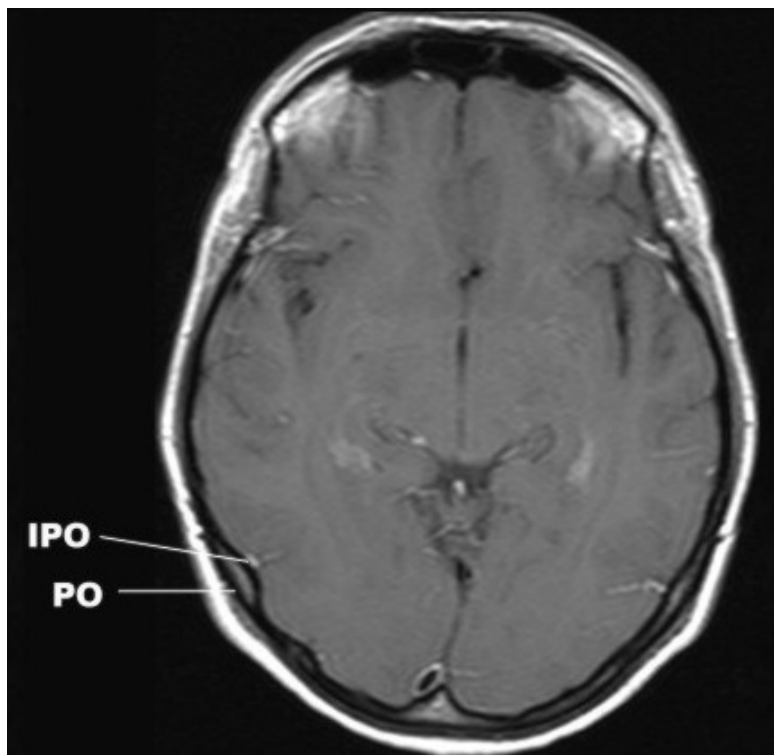
**Figura 27.** Imagem axial de ressonância magnética do crânio mostrando como achados a incisura pré-occipital e a protuberância óssea (IPO+PO).



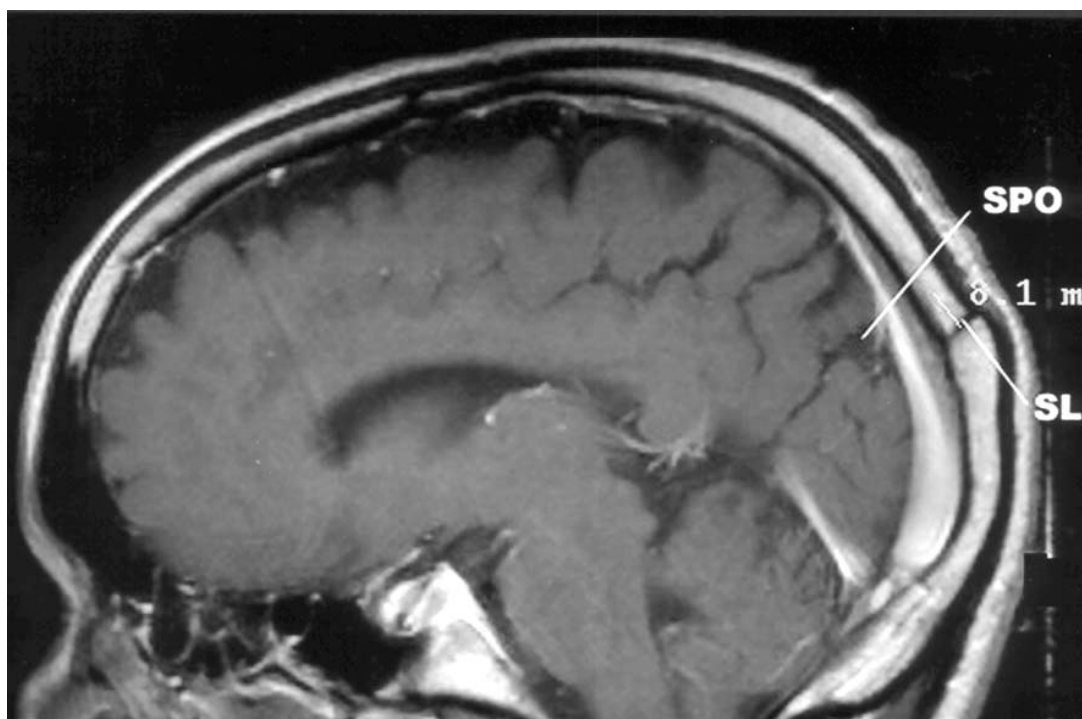
**Figura 28.** Imagem axial de ressonância magnética do crânio mostrando como achado a protuberância óssea (PO).



**Figura 29.** Imagem axial de ressonância magnética do crânio mostrando como achados a incisura pré-occipital e a protuberância óssea (IPO+PO).



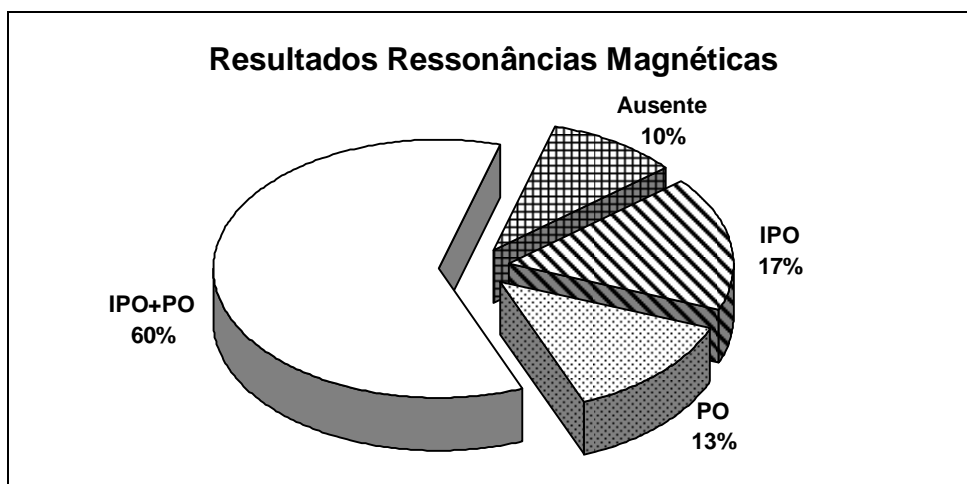
**Figura 30.** Corte sagital paramediano de ressonância magnética mostrando a sutura lambdóide (SL) e o sulco parieto-occipital (SPO).



**Tabela 8.** Freqüências e percentagens de identificação da incisura pré-occipital (IPO) e da protuberância óssea (PO) nas imagens de ressonância magnética.

Achados	Lado direito	Lado esquerdo	Ambos lados
	Freqüência	Freqüência	Freqüência
IPO	33	36	69
PO	23	30	53
IPO e PO	125	122	247
Ausentes	23	16	39
<b>Total</b>	<b>204</b>	<b>204</b>	<b>408</b>

**Gráfico 2.** Percentagens de identificação da incisura pré-occipital (IPO) e da protuberância óssea (PO) nas imagens de ressonância magnética.



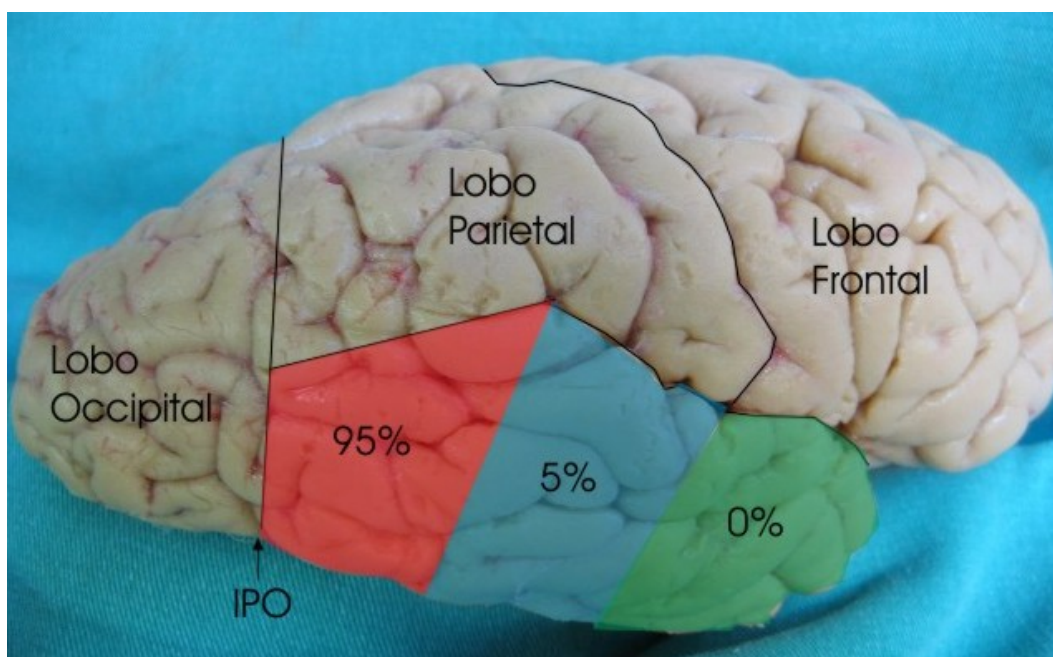


#### D. Resultados da Determinação da Veia Anastomótica Inferior em Peças Anatômicas e Ressonâncias Magnéticas

Em vinte hemicrânios foram estudadas as relações entre a veia anastomótica inferior e a incisura pré-occipital. A distância entre o vaso e a incisura pré-occipital foi, em média, de 8,8 mm ( $\pm 10,14$  mm). A distância entre a incisura pré-occipital e o ponto em que veia anastomótica inferior abandonava o bordo inferior do lobo temporal variou entre 0 e 38 mm (mediana de 5 mm) (Figura 31). Em 40% dos espécimes o ponto em que veia de Labbé abandonava o bordo inferior do lobo temporal coincide com a incisura pré-occipital. Os resultados estão resumidos nas tabelas 9 e 10, além do gráfico 3.

Cento e cinquenta exames contrastados de ressonância magnética (300 hemisférios cerebrais) foram contrastados com gadolínio. Em 233 lados (77,66%) foi identificado vaso junto à incisura pré-occipital correspondente à veia anastomótica inferior (Figuras 32 e 33).

**Figura 31.** Frequências de posição de término da veia anastomótica inferior junto ao bordo inferolateral do lobo temporal.



**Tabela 9.** Distâncias em mm entre a incisura pré-occipital (IPO) e veia de anastomótica inferior em peças anatômicas lado direito.

	Peças									
	1	2	3	4	5	6	7	8	9	10
$\frac{IPO}{VL}$	15	20	0	38	0	0	5	0	20	5

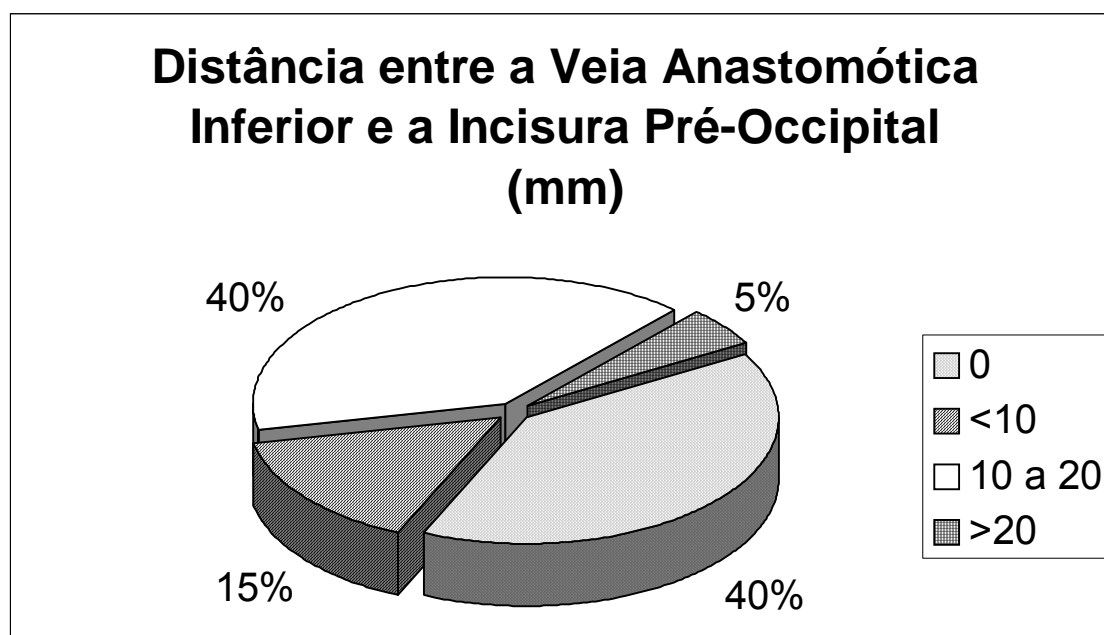
$\frac{IPO}{VL}$  = Distância entre a incisura pré-occipital e o ponto onde abandona o bordo inferior do lobo temporal VL

**Tabela 10.** Distâncias em mm entre a incisura pré-occipital (IPO) e veia anastomótica inferior em peças anatômicas lado esquerdo.

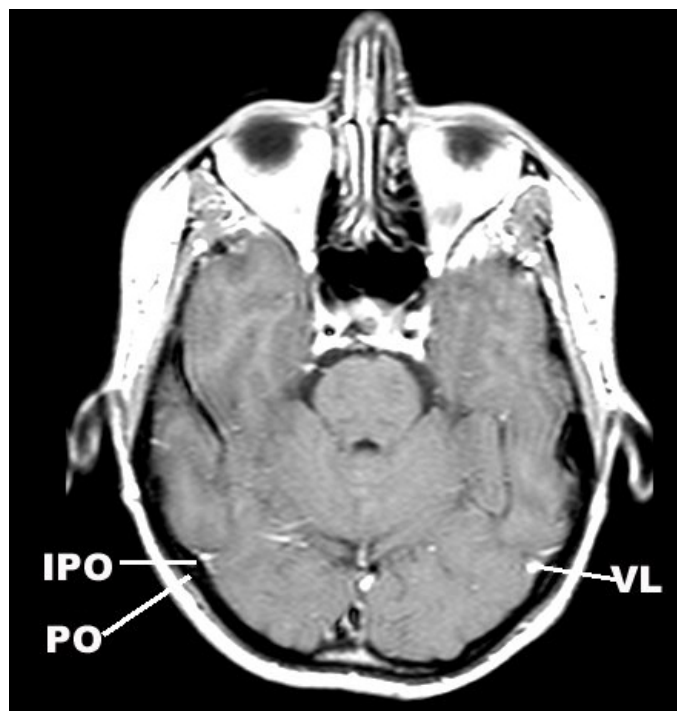
	Peças									
	1	2	3	4	5	6	7	8	9	10
$\frac{IPO}{VL}$	18	0	15	0	0	13	12	0	10	5

$\frac{IPO}{VL}$  = Distância entre a incisura pré-occipital e o ponto onde abandona o bordo inferior do lobo temporal VL

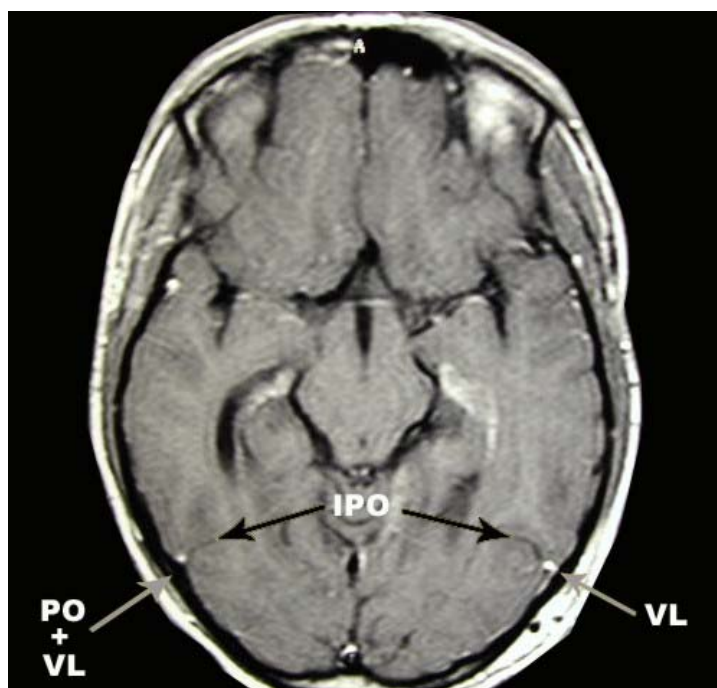
**Gráfico 3.** Percentagens de distribuição das distâncias entre a incisura pré-occipital e veia anastomótica inferior em peças anatômicas.



**Figura 32.** Corte axial de ressonância magnética contrastada com gadolínio mostrando a incisura pré-occipital (IPO), a protuberância óssea (PO) a ela associada e a veia anastomótica inferior (VL).



**Figura 33.** Corte axial de ressonância magnética contrastada com gadolínio mostrando as incisuras pré-occipitais (IPO), a protuberância óssea (PO) a ela associada e as veias anastomóticas inferiores (VL).



## **VIII. DISCUSSÃO**

O LO apresenta-se sob a forma de pirâmide triangular com ápice posterior (ponta do LO), base anterior, três faces (medial, superolateral e inferior) e três bordos (superomedial, inferolateral e inferomedial).

Em macacos e no feto humano, o LO está completamente limitado, em sua extremidade anterolateral, pelo sulco perpendicular externo ou parieto-occipital externo (Testut, 1930 e Imagawa, 1996). Não ocorre o mesmo no homem adulto, em que este sulco se encontra oculto ou interrompido por pregas anastomóticas unindo giros vizinhos. Em consequência da falta de limite anterolateral, os giros do LO apresentam-se em extensão contínua com os giros dos lobos parietal e temporal. Assim, o limite anterolateral do LO é representado de maneira arbitrária pela linha imaginária ao longo do trajeto do sulco desaparecido. Esta linha, paralela ao sulco parieto-occipital, une a terminação desse sulco, no bordo superomedial do hemisfério, à incisura pré-occipital, no bordo inferolateral do hemisfério.

A ausência de uma estrutura anatômica capaz de distinguir os limites entre os lobos occipital, temporal e parietal na face anterolateral dos hemisférios cerebrais gera implicações importantes do ponto de vista anatômico, radiológico e neurocirúrgico.

#### ***A. IMPLICAÇÕES ANATÔMICAS***

Sobre a grande circunferência da tenda do cerebelo, na parede superior do seio transversal, aproximadamente 20 mm posterior ao ponto lateral da borda superior da pirâmide petrosa (ângulo sinodural), encontra-se uma prega (dobra, ruga) da dura-máter. Esta estrutura forma uma ponte pregueada sobre a dura-máter da parede superior do seio transversal. Tal estrutura não é

descrita nos textos clássicos de anatomia (Testut, 1930; Gray, 1858), nem listada na *Terminologia Anatômica* de 1998 (Federative Committee on Anatomical Terminology, 1998). Também não foi encontrada em pesquisa bibliográfica no *Index Medicus* (para referências anteriores a 1966) e na *Medline* (para referências após 1966), quando foram cruzados os termos *dura-mater*, *tentorium cerebelli* e *plica*. Ela não é referida nos trabalhos clássicos de Klintworth (Klintworth, 1967 e 1968) e Bull (Bull, 1969) sobre anatomia, filogenia e ontogenia da tenda do cerebelo. Seeger (Seeger, 1978) ilustra única referência em que esta dobra de dura-máter é encontrada. Esta é representada e denominada de “*plica inominada durae matris*” em uma ilustração do atlas de anatomia cirúrgica deste autor, sem que haja qualquer referência à mesma no texto (Figura 34).

Na face interna do crânio essa prega dural correspondia, geralmente, a uma pequena elevação ou protuberância óssea próxima do ponto onde a sutura lambdóide cruza o bordo superior do sulco do seio transversal, antes de alcançar o astério. Essa protuberância e a prega do tentório, colada a ela, estavam sempre em relação direta com a incisura pré-occipital, sendo, aparentemente, a causa dessa impressão no bordo inferolateral do hemisfério cerebral.

A prega dural da tenda do cerebelo foi encontrada como acidente anatômico constante em todos os espécimes anatômicos estudados, e, podemos inclusive deduzir, que ela aparentemente é responsável pela incisura pré-occipital. Devido à essa presença constante, e pela sua importância como referência na identificação do limite anterolateral do lobo occipital, consideramos que esta prega dural merece denominação precisa. Sugerimos a

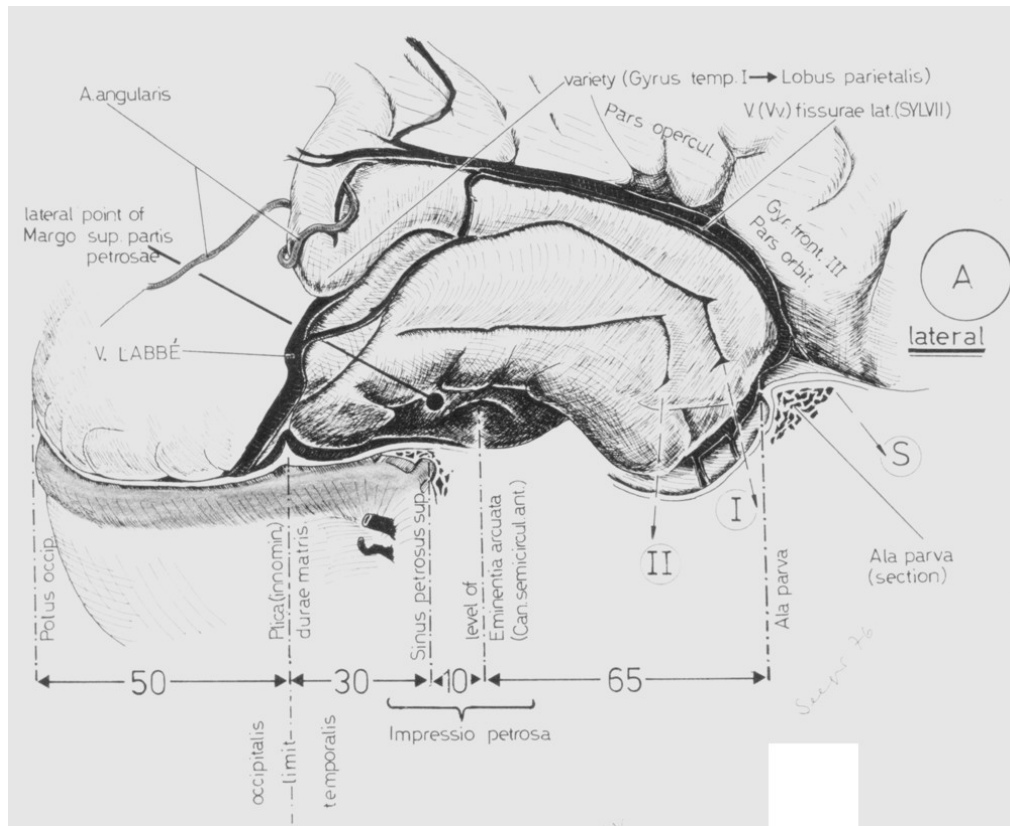
denominação **plica tentorial pré-occipital**. O termo latino *plica* é usado em anatomia como sinônimo de prega ou dobra. Ao contrário de *plica inominada durae matris* sugerida por Seeger, a denominação proposta neste estudo tem a vantagem de indicar a localização da prega dural (tentório) e de sugerir sua relação com a incisura pré-occipital e o limite anterior do LO (pré-occipital).

A protuberância óssea próxima ao ponto onde a sutura lambdóide cruza o bordo superior do sulco do seio transversal, juntamente com a plica tentorial pré-occipital colada a ela, praticamente coincide com o astério, estando poucos milímetros acima do mesmo. Assim, este ponto craniométrico constitui a referência externa para a posição da incisura pré-occipital e, portanto, do limite inferolateral do LO.

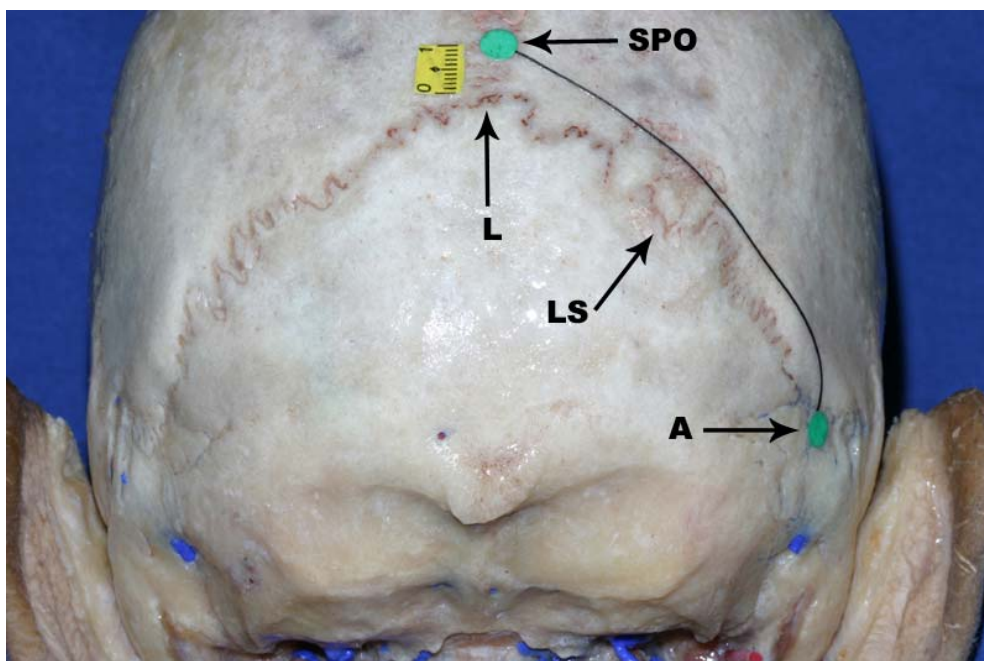
A extremidade superior do sulco parieto-occipital encontra-se logo à frente do lambda, distando deste 11,5 mm ( $\pm 4,4$  mm). Broca (Broca, 1876), em medições em cadáveres, encontrou o valor de 10 mm para a distância entre o lambda e a extremidade superior do sulco parieto-occipital. Este valor é bastante próximo ao encontrado no presente material (11,5 mm).

Com a finalidade de localização cirúrgica (topografia cranioencefálica), o limite anterior do LO pode ser representado sobre o crânio. Consiste na linha que liga o ponto localizado 10 a 11 mm, aproximadamente, à frente de lambda (correspondente ao sulco parieto-occipital), ao astério (correspondente à incisura pré-occipital) (Figura 35). Estes pontos craniométricos são facilmente identificados sobre o crânio. O lambda dista, aproximadamente, 70 mm acima do ínio, enquanto o astério pode ser palpado cerca de 50 mm acima da ponta do processo mastóideo (Testut, 1930).

**Figura 34.** Desenho ilustrativo mostrando a plica tentorial pré-occipital. Esta é denominada na ilustração como *plica inominada durae matris*. (Extraído de Seeger W. *Atlas of Topographical Anatomy of the Brain and Surrounding Structures*. Springer-Verlag, Wien, 1978)



**Figura 35.** Relações craniotopográficas do lobo occipital. Superfície occipital do crânio mostrando as referências ósseas (lambda, sutura lambdóide e astério) que permitem projetar o limite anterolateral do lobo occipital sobre a superfície externa da abóboda craniana. L: lâmbda; LS: sutura lambdóide; A: astério e SPO: sulco parieto-occipital.





## **B. IMPLICAÇÕES EM TOMOGRAFIA COMPUTADORIZADA**

Estudamos 355 tomografias computadorizadas do encéfalo consideradas normais, perfazendo um total de 710 hemicrânios analisados. Estas foram obtidas em aparelho de tomografia computadorizada *Toshiba Xpress – GX*, junto ao Serviço de Radiologia do Hospital Madre Teresa de Belo Horizonte, Minas Gerais.

Foram pesquisadas duas estruturas: (a) protuberância óssea junto à parede craniana correspondente à inserção da plica tentorial pré-occipital na convexidade craniana e (b) o sulco cerebral correspondente à incisura pré-occipital. Em 60,3% de todas as imagens foram encontradas uma ou ambas as estruturas anatômicas (incisura pré-occipital e/ou protuberância óssea correspondente).

As imagens foram escolhidas aleatoriamente dentre os exames realizados; não houveram modificações nas rotinas de exames do serviço de radiologia; utilizamos exames realizados previamente ao início deste estudo e não utilizamos nenhum corte seccional especial para observarmos as estruturas anatômicas. Esta metodologia de estudo permitiu pesquisar o limite anterolateral do lobo occipital em exames de tomografia computadorizada cerebral pedidas como rotina, ou seja, em seqüências de imagens para realização de exames já padronizados. Como o Centro de Diagnóstico e Imagem do Hospital Madre Teresa segue as diretrizes estabelecidas pela comunidade para a realização de exames de tomografia computadorizada do crânio, os nossos achados podem ser pesquisados em qualquer exame de tomografia de qualquer tomógrafo em qualquer serviço de radiologia. Isto significa que os resultados deste estudo são facilmente aplicáveis, podendo o

limite anterolateral do lobo occipital ser procurado em qualquer exame de tomografia computadorizada do crânio.

Porém existem certos fatores que podem influenciar negativamente na visualização do limite anterolateral do lobo occipital. Ao observarmos imagens de tomografia obtidas em diferentes tomógrafos notamos que a qualidade (resolução, definição) da imagem é, em muitos casos, diferente. A qualidade da imagem de tomografia computadorizada está relacionada com a fidelidade na geração dos valores de TC (medidos em Hounsfield, HU) e com a acurácia na reprodução de pequenas diferenças de atenuação (resolução de baixo contraste) e de pormenores finos (resolução espacial). Para se obter boa imagem, deve-se escolher cuidadosamente os parâmetros técnicos que controlam a exposição do paciente e da exibição das imagens, além de checar regularmente as condições técnicas e físicas do aparelho.

Dentre os parâmetros técnicos que influenciam a qualidade da imagem, podemos citar: a espessura do corte seccional; a distância entre cortes seccionais; o volume da imagem; os fatores de exposição; o campo de visão; a cobertura do *Gantry*; a matriz de reconstrução; o algoritmo de reconstrução; a largura da janela e o nível da janela.

A *espessura do corte seccional* em tomografia é definida como a largura total na metade do valor máximo (*full width at half maximum*, FWHM) de sensibilidade do corte no centro do campo de exame. Geralmente varia entre 1-10 mm. Quanto maior a espessura do corte seccional, maior a resolução de baixo contraste da imagem; quanto menor a espessura do corte seccional, maior a resolução espacial. Se o corte é espesso, as imagens podem ser

afetadas por *artefatos*, gerados por efeitos de volume parcial; se o corte é fino (1-2 mm), as imagens podem ser afetadas por interferências.

O *espaçamento entre cortes seccionais* é definido como a distância de deslocamento da mesa subtraído da espessura nominal do corte. Na tomografia helicoidal o fator de inclinação (*pitch factor*) é definido como a razão entre a distância de deslocamento da mesa por rotação e a espessura do corte seccional no eixo de rotação. Geralmente a distância entre cortes seccionais varia entre 0-10 mm, e o fator de inclinação entre 1 e 2. Em geral, para um volume constante de investigação, quanto menor a distância entre cortes ou o fator de inclinação, maior é a dose local e total de irradiação para o paciente.

O *volume de interesse* ou de imagem é o volume total da região sob exame. É definido pelas margens externas do primeiro e último cortes seccionais. A extensão do volume de investigação depende das necessidades do examinador. Quanto maior o volume estudado, maior a dose de irradiação total, exceto se uma maior distância entre cortes seccionais ou fator de inclinação for usado.

Os *fatores de exposição* são definidos pelas configurações da voltagem do tubo de raios-X (*kV*), corrente do tubo (*mA*) e tempo de exposição (*s*). Uma alta voltagem é recomendada para tomografias de alta resolução como no estudo dos pulmões ou estruturas ósseas. Estruturas formadas por tecidos moles têm melhor visualização com o uso da voltagem padrão do tubo de raios-X para um determinado aparelho. Para dados valores de voltagem de tubo e espessura de corte, a qualidade da imagem irá depender do produto da corrente de raios-X do tubo (mA) e do tempo de exposição (s) expressado em

mAs. Valores absolutos de mAs necessários para um exame vão depender do tipo de aparelho e do tamanho e composição do paciente.

O campo de visão (*field of view*, FOV) é o diâmetro máximo da imagem obtida. Seu valor pode ser definido pelo operador do tomógrafo e geralmente varia entre 12 e 50 cm. A escolha de um FOV pequeno melhora a resolução espacial da imagem pelo fato de utilizar uma área menor para reconstrução da imagem, porém pode excluir áreas de interesse do órgão examinado.

A *inclinação do Gantry* (*gantry tilt*) é definida como o ângulo formado entre o plano vertical e o plano contendo o tubo de Rx, seu suporte e os detectores. Seu valor varia entre  $-25^\circ$  e  $+25^\circ$ . A inclinação do *Gantry* pode ser usada para diminuir a dose de radiação para os tecidos e órgãos e para reduzir ou eliminar artefatos.

A *matriz de reconstrução* é a ordem de colunas e linhas de pixels da imagem reconstruída. Comumente é 512X512.

O *algoritmo de reconstrução* ou filtro (*filter, kernel*) é o procedimento matemático usado para atenuação e reconstrução da imagem de tomografia. A aparência e as características da imagem vão depender bastante do algoritmo selecionado. Um algoritmo de alta resolução gera uma melhor resolução espacial, permitindo a representação detalhada de tecidos de alto contraste natural, como os ossos e parênquima pulmonar.

A *largura da janela* (*window width*) é a variação de números de tomografia (HU) convertidos em escalas de cinza e mostrados no monitor de imagem. Geralmente uma janela grande (400 HU) é uma boa escolha para

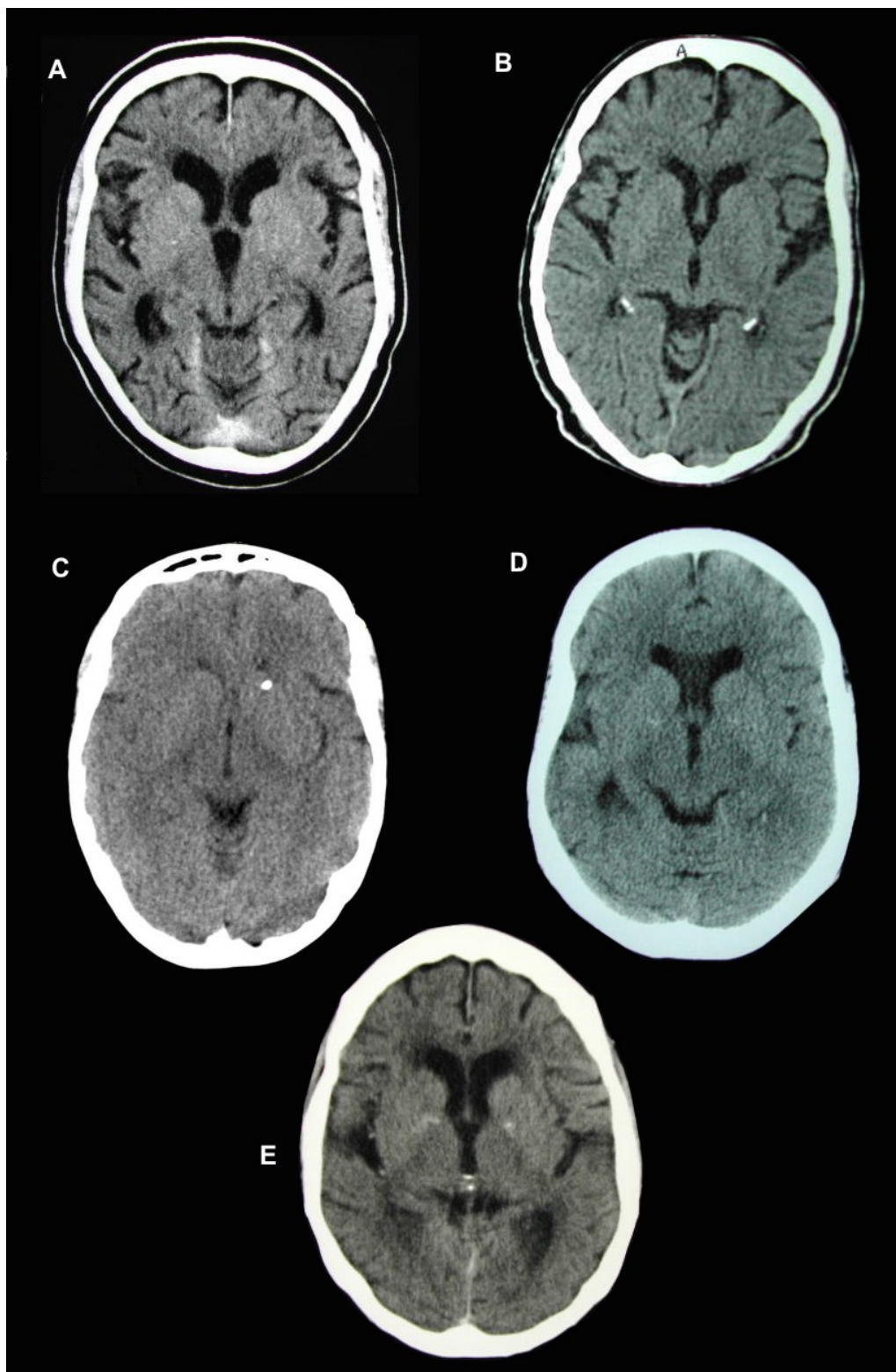
uma grande variedade de tecidos. Janelas menores mostram detalhes de tecidos com bastante acurácia.

O nível da janela (*window level*) é expresso em HU e é definido como o centro da janela usada para a exibição da imagem reconstruída de tomografia. Deve ser escolhida de acordo com as características de atenuação do tecido examinado.

O serviço de radiologia do Hospital Madre Teresa possui um aparelho de tomografia computadorizada com padrões físicos e mecânicos de excelente qualidade, e, além disso, os parâmetros técnicos descritos acima para a obtenção de imagem de tomografia computadorizada do crânio de excelente qualidade foram respeitados. Outros aparelhos de tomografia computadorizada excluídos deste estudo podem apresentar condições físicas ruins e/ou ocorrer inobservância de normas técnicas, produzindo imagens de qualidade inferior. Isto pode influenciar significativamente a visualização das estruturas descritas acima, dificultando ou mesmo impossibilitando a identificação das estruturas anatômicas (Figura 36). Outro fator a ser levado em consideração é o tempo de uso e a idade do aparelho. Imagens obtidas em aparelhos de tomografia mais novos, com manutenção freqüente e utilizados por radiologistas de boa formação, tendem a ser de melhor qualidade e, portanto, ideais para a visualização da protuberância óssea e, principalmente, da incisura pré-occipital.

Pacientes idosos apresentam grau mais acentuado de atrofia cerebral, o que diminui a espessura dos giros encefálicos, acentuando o espaço entre os sulcos cerebrais tornando a incisura pré-occipital mais visível nos exames de imagem, especialmente na tomografia computadorizada.

**Figura 36.** Amostras de imagens de tomografia computadorizada do crânio de diferentes tomógrafos mas em níveis de corte similares. Toshiba X press – GX (A); Siemens Somaton AR (B); Picker 2000s (C); GE (D) e Toshiba X Vision/GX (E). Observe as diferenças quanto à granulação dos cortes e definição da imagem.



### ***C. IMPLICAÇÕES EM RESSONÂNCIA MAGNÉTICA***

Os aparelhos de ressonância magnética são geralmente classificados em três tipos básicos de acordo com a força do campo magnético: pequeno campo, médio campo e alto campo magnético. Esta classificação é pobre do ponto de vista teórico e sua aplicação encontra mais praticidade do ponto de vista comercial. Os critérios utilizados para essa classificação são considerados vagos e em geral os aparelhos de pequeno campo magnético são aqueles com menos de 0.5 T; os aparelhos de médio campo magnético apresentam força entre 0,5 e 1 T e os de alto campo magnético possuem campos com mais de 1 T (Sepponen, 1996).

A grande vantagem dos aparelhos de pequeno campo magnético em relação aos demais é o seu baixo custo. Por outro lado, aparelhos com altos campos magnéticos tendem a produzir imagens com melhor qualidade. Todavia, segundo Hayashi et al. (Hayashi, 2004) existe uma falha no rigor da avaliação quantitativa dos efeitos clínicos da ressonância magnética nas grandes séries da literatura quanto à avaliação da capacidade diagnóstica de aparelhos de baixo e alto campo magnético. Em geral os estudos descritos na literatura enfatizam que cada tipo de aparelho, quando usado dentro dos melhores parâmetros possíveis do sistema, produz ótimos resultados em vários processos patológicos. Porém, estes estudos apresentam uma tendência a não estabelecer a superioridade de um sistema, campo magnético ou técnica de imagem. Devemos salientar que a qualidade de uma imagem de RM não depende apenas do campo magnético, mas também das seqüências de pulso. Melhorias nesta última permitem um melhor desempenho de um aparelho de RM de 0,5 T de dois anos de idade sobre um outro de 1,5 T de cinco anos de idade. Em resumo, podemos dizer que um aparelho de alto campo magnético é

mais versátil e tende a produzir imagens de melhor qualidade e resolução espacial, porém aparelhos de menor força de campo magnético, quando usados adequadamente, são capazes de produzir imagens com qualidade suficiente para mostrar todos os detalhes patológicos e anatômicos (Hayashi, 2004).

Utilizamos um aparelho Siemens Magnetom Vision de 1,5 T para o estudo do limite anterolateral do lobo occipital. Podemos classificá-lo como um aparelho de alto campo magnético, portanto capaz de produzir imagens com ótima qualidade e resolução espacial. Porém, fundamentados nos dados da literatura, acreditamos que aparelhos de RM de menor campo magnético possivelmente identificarão a incisura pré-occipital em uma percentagem muito semelhante às do aparelho que usamos neste estudo. Um estudo comparativo testando amostras semelhantes de pacientes, obtidas em aparelhos de marca e campos magnéticos diferentes, necessita ser realizado para confirmar a afirmativa anterior.

Estudamos duzentos e quatro ressonâncias magnéticas, perfazendo um total de 408 hemicrânios. Todas as imagens foram escolhidas aleatoriamente dentre os exames realizados; não houve modificações nas rotinas de exames do serviço de radiologia; utilizamos exames realizados previamente ao início deste estudo e não utilizamos nenhum corte seccional especial para observarmos as estruturas anatômicas. Esta metodologia de estudo permitiu pesquisar o limite anterolateral do lobo occipital em exames de ressonância magnética cerebral solicitados como rotina, ou seja, em seqüências de imagens para realização de exames já padronizadas. Como o Centro de Diagnóstico e Imagem do Hospital Madre Teresa segue diretrizes



padronizadas para a realização de exames de ressonância magnética do crânio, os achados deste estudo podem ser pesquisados em qualquer exame de ressonância magnética do crânio de qualquer aparelho em qualquer serviço de radiologia. Isto significa que os resultados deste estudo são facilmente aplicáveis, podendo o limite anterolateral do lobo occipital ser procurado em qualquer exame de ressonância magnética do crânio.

Em 90,45% das imagens de ressonância magnéticas do crânio, encontramos uma ou ambas as estruturas que podem ser utilizadas como referência para a determinação do limite inferior da face anterolateral do LO (incisura pré-occipital ou elevação óssea correspondente). Devido a pobre delimitação de estruturas ósseas na MRI, a protuberância óssea era definida pelo seu contorno hipointenso junto à parede craniana lateral. Pacientes idosos apresentam grau mais acentuado de atrofia cerebral, o que diminui a espessura dos giros encefálicos, acentuando o espaço entre os sulcos cerebrais tornando a incisura pré-occipital mais visível nos exames de RM.

A extremidade superior do sulco parieto-occipital e o lambda são facilmente identificados na ressonância magnética, distando em média 9,67 mm entre si. Em peças anatômicas encontramos o valor médio de 11,5 mm entre estas estruturas. Assim, os valores obtidos nas peças anatômicas e nos exames de imagem são bastante próximos. A literatura (Broca, 1876; Gusmão, 1998) sugere um valor médio de 10 mm para a distância entre o lâmbda e a extremidade superior do sulco parieto-occipital. Sendo assim, os valores encontrados na ressonância magnética e nas dissecções anatômicas deste estudo são bastante próximos dos valores previamente descritos na literatura, o

que permite transferir as medidas obtidas em exames de ressonância magnética para a cabeça do paciente.

#### ***D. COMPARAÇÃO ENTRE MÉTODOS DE IMAGEM***

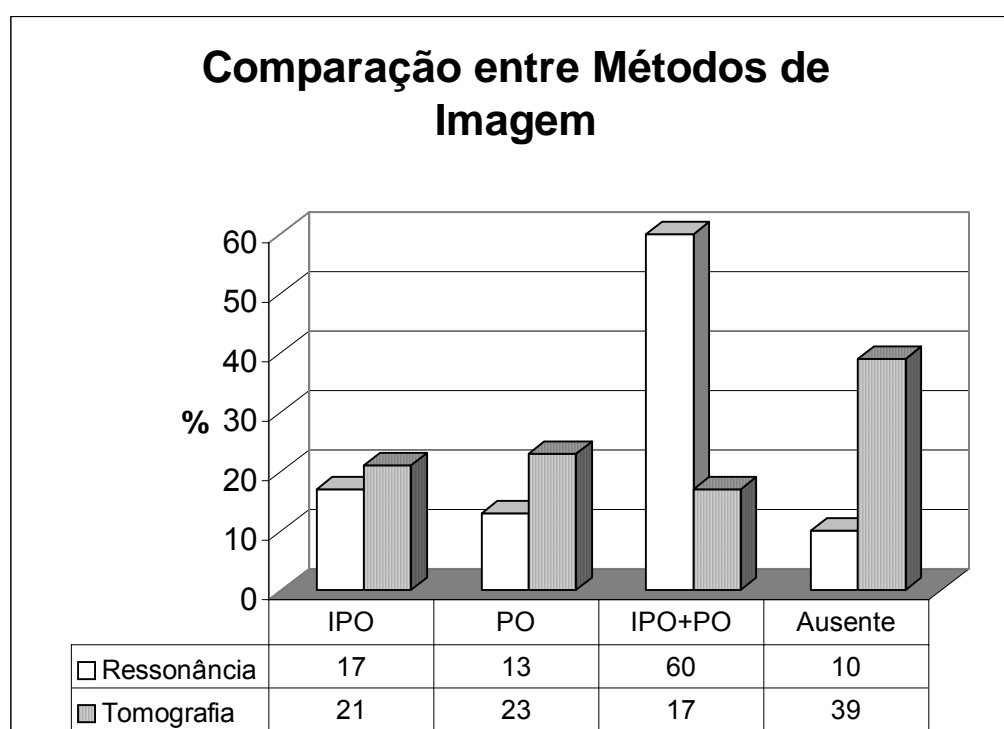
As técnicas de ressonância magnética (RM) e tomografia computadorizada (TC) são competitivas e se complementam. Em geral a tomografia computadorizada apresenta melhor aplicação nos casos de trauma e emergências pelo fato de ser um exame de mais fácil realização e de menor tempo de execução. Outro fator importante na TC é a sua melhor definição de detalhes ósseos e a sua alta sensibilidade para hemorragia aguda e calcificações intracranianas. A RM, por outro lado, funciona melhor nos casos eletivos, em que o paciente pode ser submetido a um exame mais demorado. A RM é altamente sensível a água cerebral, sendo mais sensível que a TC para detectar anormalidades cerebrais (tumores, infecções e infartos isquêmicos) nos primeiros estágios da doença (Warach, 2003). A RM é também mais sensível que a TC para detectar doenças da substância branca cerebral (ex: esclerose múltipla) lesões que não se realçam com o agente de contraste são muito mais aparentes na RM do que na TC. Em contrapartida, realce pelo agente de contraste (tanto com gadolínio quanto com agentes iodados) ocorre quando a barreira hemoencefálica é quebrada, este realce tende a ser maior nos exames de RM.

Atribuímos a grande diferença nos resultados obtidos em TC e RM à melhor definição da imagem do encéfalo obtida em ressonância magnética se comparada à imagem da tomografia computadorizada. Este fato permitiu encontrar a imagem da incisura pré-occipital em 77% dos exames de

ressonância magnética. Na tomografia computadorizada a imagem da incisura pré-occipital foi encontrada apenas em 38% dos exames (gráfico 4).

A protuberância óssea (PO) associada à incisura pré-occipital é de fácil identificação tanto nas imagens de tomografia computadorizada, quanto nas imagens de ressonância magnética. Em 40% das imagens de TC, a PO era representada por uma projeção óssea hiperdensa na parede craniana lateral. Na RM a protuberância óssea era vista como um relevo de contorno hipointenso junto ao bordo do hemisfério cerebral em 73% dos exames.

**Gráfico 4.** Comparação (%) de resultados obtidos em aparelhos de ressonância magnética e tomografia computadorizada. Incisura pré-occipital (IPO); protuberância óssea (PO).



### **E. VEIA DE LABBÉ E O LIMITE ANTEROLATERAL DO LOBO OCCIPITAL**

A veia anastomótica inferior é a maior veia que cursa sobre o lobo temporal entre o sulco lateral e o seio transversos. Geralmente nasce da porção média do referido sulco e dirige-se posteriormente e inferiormente até encontrar o seio transversos. Ela pode cursar sobre o lobo temporal até o seu limite posterior (incisura pré-occipital) ou terminar em algum ponto compreendido entre o terço anterior e o limite posterior do lobo occipital (Rhoton, 2002a).

Em 77% das imagens de ressonância magnética cerebral encontramos uma veia junto ou muito próxima à incisura pré-occipital e/ou à protuberância óssea. Este vaso foi classificado como veia anastomótica inferior por ser o vaso de maior calibre encontrado na margem inferolateral do lobo temporal.

Em 40% das peças anatômicas estudadas (8 lados), a veia anastomótica inferior apresentava íntima relação com a incisura pré-occipital, deixando a margem inferolateral do lobo temporal alojada nesta. Este fato é mais evidente quando a veia de Labbé penetrava a dura-máter presa à parede craniana lateral para atingir uma lacuna superior do seio transversos ao invés de confluir para uma espécie de seio tentorial (seio tentorial lateral ou estrela venosa), que desemboca no seio transversos (Koperna, 1992; Landeiro, 1993; Gusmão, 2001). Nos demais 60% dos casos (12 lados) o vaso pode estar até 38 mm da incisura pré-occipital (média à 8,8 mm). Estes dados mostram que ocorre uma variação importante no ponto em que a veia anastomótica inferior deixa o bordo inferior do lobo temporal para atingir o seio transversos. Porém, de acordo com os achados em peças anatômicas, 80% das veias

anastomóticas inferiores deixam o bordo inferolateral do lobo temporal com uma distância máxima de 10 mm da incisura pré-occipital.

Rhoton (Rhoton, 2002a), ao estudar as veias anastomóticas da superfície lateral do cérebro em 20 hemisférios, descreveu que apesar de existirem três veias anastomóticas principais cursando na superfície cerebral (veia cerebral média superficial, veia anastomótica superior e veia anastomótica inferior) em geral ocorre predominância de uma ou duas das veias sobre as demais. Isto significa que em muitos casos uma ou mesmo duas das veias anastomóticas podem apresentar calibre bem reduzido em relação às demais ou estar mesmo ausente. O autor descreveu, baseado nestes achados, quatro padrões de drenagem das veias anastomóticas cerebrais. No primeiro padrão, todas as veias anastomóticas estavam presentes, mas as veias anastomótica superior e inferior são dominantes. No segundo padrão, existiam como veias dominantes a veia cerebral média superficial e a veia anastomótica superior. No terceiro tipo, a veia cerebral média superficial era a veia dominante, e, no quarto padrão, a veia anastomótica inferior era dominante sobre as demais. Analisando estes padrões de drenagem e aplicando-os ao nosso estudo, hemisférios cerebrais que contenham os padrões de drenagem tipos dois e três não apresentarão uma veia anastomótica inferior ou esta não poderá ser definida com precisão, e será confundida com as demais veias que cursam na margem inferolateral do lobo temporal. Estes casos, provavelmente, representam grande parte dos 23% dos exames de ressonância magnética do encéfalo que não exibiam uma imagem da veia anastomótica inferior.

Podemos deduzir, por estes achados, que a veia anastomótica inferior não deve ser utilizada isoladamente como elemento de delimitação do limite anterolateral do lobo occipital. Ela é, na verdade, um achado confirmatório nos casos em que é encontrada junto à incisura pré-occipital ou a protuberância óssea nos exames de imagem.

#### **F. Importância do Limite Anterolateral do Lobo Occipital em Neurocirurgia**

A transição entre os lobos occipital, temporal e parietal na face súpero-lateral do hemisfério cerebral, além de ser sede de diversas lesões de natureza vascular, tumoral ou traumáticas, deve ser exposta em vários acessos neurocirúrgicos.

Nas lobectomias temporais, a ressecção cortical envolve a remoção de 5-6 cm da porção anterior do lobo temporal. Nos procedimentos cirúrgicos em que não é utilizado o mapeamento cerebral, a veia anastomótica inferior pode ser utilizada como limite posterior da ressecção. Todavia este vaso, assim como a extensão posterior do lobo temporal, apresenta terminação variável. A referência anatômica mais confiável descrita na literatura para definir a extensão posterior e superior da lobectomia temporal é a junção do sulco lateral com o sulco central. A ressecção deve começar no bordo anterior do primeiro giro temporal e dirigir posteriormente até a junção do sulco lateral com o sulco central onde deve orientar-se inferiormente abrangendo os giros temporais médio e inferior. Com isto evita-se a manipulação e conseqüente lesão dos giros angular e supramarginal, que abrigam a área de Wernicke no hemisfério dominante. A visualização da incisura pré-occipital e ou da

protuberância óssea nos exames de imagem, assim como da plica tentorial pré-occipital no intraoperatório, podem auxiliar o cirurgião durante o planejamento e a execução da lobectomia temporal, provendo-o com uma informação estimativa do limite posterior, inferior e lateral do lobo temporal.

A corticectomia das lobectomias occipitais deve iniciar a 3,5 cm do pólo occipital no hemisfério dominante e a 7 cm deste no hemisfério não dominante. Este procedimento visa proteger o giro angular no hemisfério dominante, evitando afasia de compreensão no pós-operatório. Definido o limite anterior, a incisão cortical e a dissecação subpial são procedidas até a ressecção completa do lobo (Schmidek, 2000). Estas lobectomias occipitais geram hemianopsia homônima contralateral, e, no hemisfério dominante, a lesão da junção dos lobos parietal, occipital e temporal pode produzir dislexia, disgrafia e acalculia. A lesão dos giros angular e supramarginal no hemisfério dominante (área de Wernicke) podem levar a déficits de reconhecimento de símbolos visuais e auditivos, incluindo a linguagem falada e escrita, acarretando profundas anormalidades de comunicação.

O acesso petroso permite abordagem ao ângulo pontocerebelar e superfície ventral do tronco encefálico. Inclui craniotomia temporal e craniectomia/craniotomia da fossa posterior para exposição supratentorial e infratentorial. Pode ser indicado para meningiomas, neurinomas trigeminais, epidermóides e condrossarcomas do ângulo pontocerebelar e dos dois terços superiores do clivo. Procede-se craniotomia envolvendo a porção posterior do osso temporal e osso occipital acima do tentório, seguida de mastoidectomia. Após a exposição do assoalho da fossa média, seios transversos e sigmóide, além da dura-máter suboccipital, abre-se a dura-máter ao longo do assoalho da

fossa temporal até o seio transversal. Este procedimento permite a exposição da transição entre os lobos occipital e temporal na face súpero-lateral do hemisfério cerebral, assim como da terminação da veia anastomótica inferior (Al-Mefty, 1998).

Os acessos subtemporal e subtemporal transtentorial estão indicados para os tumores petroclivais, aneurismas gigantes ou complexos do topo da artéria basilar, aneurismas da artéria cerebral posterior, meningiomas tentoriais anteromediais e lesões da porção posterior do seio cavernoso. Após craniotomia, a dura-máter é incisada junto à sua borda inferior (temporal), seguindo-se a identificação da veia anastomótica inferior que deve ser preservada. Logo após a porção posterior do lobo occipital deve ser espatulada para acesso às estruturas profundas do crânio (Connolly, 2002).

Os acessos que envolvem a transição entre os lobos occipital e temporal na face súpero-lateral do hemisfério cerebral, assim como a terminação da veia anastomótica inferior podem apresentar complicações. Ikeda et al. relataram três casos de isquemia pós-operatória (abordagem subtemporal) do lobo temporal imputados à obstrução da veia anastomótica inferior, embora ela não tenha sido seccionada. As complicações neurológicas apareceram entre o segundo e o sexto dia pós-operatório, manifestando-se por alterações da consciência e hemiparesia. A afasia, quando presente era completa. Estas alterações regrediram progressivamente e desapareceram em algumas semanas. A tomografia computadorizada evidenciou em dois pacientes uma hipodensidade homogênea e, no terceiro, uma hipodensidade com zonas hemorrágicas.



Auque et al. (Auque, 1996) relatam um hematoma temporal posterior esquerdo conseqüente à secção da veia anastomótica inferior em um acesso subtemporal. Ocorreu melhora do estado de consciência e da afasia após evacuação do hematoma. Os autores concluem que a veia anastomótica inferior deve ser respeitada, sobretudo do lado do hemisfério dominante. Yasargil et al. (Yasargil, 1980) expressam a mesma opinião. Entretanto, a não secção desta veia não é garantia de ausência de complicações, determinadas, como mostra as observações de Ikeda (Ikeda, 1996), pela retração cerebral.

A aplicação dos dados do nosso trabalho permite definir com precisão a localização da incisura pré-occipital nos acessos cirúrgicos acima, além de servir como elemento de identificação da veia de Labbé quando outras veias terminarem no bordo inferior do lobo temporal. A identificação destas estruturas durante a cirurgia permite ao cirurgião evitar a lesão inadvertida da veia de Labbé, assim como das áreas cerebrais eloqüentes dos lobos parietal, temporal e occipital na face lateral do hemisfério cerebral.

## **IX. CONCLUSÕES**

1. Sobre a grande circunferência da tenda do cerebelo, junto ao seio transversal existe uma prega da dura-máter. Esta é um acidente anatômico constante que se insinua no interior da incisura pré-occipital.

2. A veia anastomótica inferior pode terminar em diferentes pontos no bordo inferior do lobo temporal, mas, frequentemente, está associada à incisura pré-occipital e/ou elevação óssea. Esta estrutura não deve ser utilizada isoladamente como fator delimitante do lobo occipital em peças anatômicas e em exames de imagem.

3. A plica tentorial pré-occipital encontra-se aderida a uma protuberância óssea identificada em crânios e em exames de imagem.

4. A referida protuberância óssea encontra-se imediatamente acima do astério.

5. O conjunto dos elementos acima permite identificar o limite anterolateral entre os lobos temporal e occipital.

## **X. REFERÊNCIAS BIBLIOGRÁFICAS**

1. Al-Mefty O. Operative Atlas of Meningiomas. Philadelphia: Lippincott-Raven Publishers 1998: 209-348
2. Auque J, Civit T. Les veines superficielles. Neurochirurgie, 1996; 1: 88-108
3. Boling W, Olivier A, Civit T. The French contribution to the discovery of the central area. Neurochirurgie. 1999 Sep;45(3):208-13.
4. Broca A, Maubrac P. Traité de Chirurgie Cérébrale. Paris, Masson Éditeurs, 1896
5. Broca M Rev. Anthropol. 1877 6:385
6. Broca P. Sur la topographie cranio-cérébrale ou sur les rapports anatomiques du crane et du cerveau. Rev d'Anthrop 1876; 5: 193-248.
7. Bull JW. Tentorium cerebelli. Proceedings of the Royal Society of Medicine 1969; 62: 1301-1310.
8. Connolly ES, Mackhann GM, Huang J, Choudhri TF. Fundamentals of Operative Techniques in Neurosurgery. Canada: Thieme, 2002
9. Chipault A: Chirurgie Opératoire du Système Nerveux. 2 Vols. Paris: Rueff et Cie, 1894-1895
10. Federative Committee on Anatomical Terminology. Terminologia anatomica. Stuttgart:Thieme, 1998.
11. Flores LP. Occipital lobe morphological anatomy: anatomical and surgical aspects. Arq Neuropsiquiatr 2002 Sep;60(3-A):566-71.
12. Gray H. Anatomy descriptive and surgical. London: John W. Parker and Son, 1858: 447-449.

13. Gusmão S, Reis C, Silveira RL. Relações cranioencefálicas das veias de Trolard e Labbé: aplicações neurocirúrgicas. *Arq Neuropsiquiatr* 2001 Mar; 59(1):60-64.
14. Gusmão S, Silveira RL, Cabral G, Arantes A. Topografia cranioencefálica: aplicações neurocirúrgicas. *Arq Bras Neurocirurg* 1998;17:59-71.
15. Hayashi N, Watanabe Y, Masumoto T, Mori H, Aoki S, Ohtomo K, Okitsu O, Takahashi T. Utilization of low-field MR scanners. *Magn Reson Med Sci*. 2004 Apr 1;3(1):27-38.
16. Horsley V. On the topographical relations of the cranium and surface of the cerebrum. In: Cunningham DJ. *Contribution to the surface anatomy of the cerebral hemispheres*. Dublin: Academy House 1892:306-355.
17. Ikeda K, Shiobara R, Kanzari H, Toya S. Venous infarction as a complication of extended middle cranial fossa approach. In Hakuba A. ed. *Surgery of the intracranial venous system*. Tokyo: Springer-Verlag, in Press.
18. Imagawa M, Yamadori T. Phylogenetic development of brain and brain sulci in primates. *Kobe J Med Sci* 1996 Feb;42(1):61-72.
19. Kandel EI. *Functional and stereotactic neurosurgery*. Plenum, New York, 1989.
20. Klintworth GK. The comparative anatomy and phylogeny of the tentorium cerebelli. *Anat Rec* 1968; 160: 635-642.
21. Klintworth GK. The ontogeny and growth of the human tentorium cerebelli. *Anat Rec* 1967; 158: 433-442.
22. Koperna T, Tschabitscher M, Knosp E. The Termination of the Vein of "Labbe" and its Microsurgical Significance. *Acta Neurochir (Wien)* 1992; 118:172-175.

23. Krause F. Chirurgie des Gehirns und Rückenmarks. Urban & Schwarzenberg, Berlin. 1911.
24. Landeiro JA, Santos LCC, Souto AAD, Monteiro ASR. Bases anatômicas do acesso petroso. *Arqu Bras Neurocirug* 1993; 12: 115-123.
25. Marion G. Chirurgie du Système Nerveux. G. Steinheil Éditeur, Paris, 1905.
26. Monteagudo A, Timor-Tritsch IE. Development of fetal gyri, sulci and fissures: a transvaginal sonographic study. *Ultrasound Obstet Gynecol* 1997 Apr;9(4):222-8.
27. Oldendorf WH. Isolated flying spot detection of radiodensity discontinuities – displaying the internal structural pattern of a complex object. *IRE Trans Biomed Electron.* 1961; 8:68-72.
28. Oldendorf WH. The quest for an image of brain: computerized tomography in the perspective of past and future imaging methods. New York: Raven Press, 1980.
29. Parent A. Carpenter's Human Neuroanatomy. Development of nervous system. Ch 3. Canadá: Williams & Wilkins, 9 ed., 1996:86-89.
30. Poirier, Paul-Julien. Topographie cranio-encéphalique. Num BNF de l'éd. de, Paris: Lecrosnier et Babé, 1891.
31. Rhoton AL. The Cerebral Veins. *Neurosurgery* 2002 Nov;51(4 Suppl):S159-S205.
32. Rhoton AL. The Cerebrum. *Neurosurgery* 2002 Nov;51(4 Suppl):S1-S51.
33. Rhoton AL. The posterior cranial fossa: microsurgical anatomy & surgical approaches. *Neurosurgery* 2000 Set;47(3 supplement):S131-S153.

34. Sanan A, Aziz KMA, Janjua RM, van Loveren HR, Keller JT. Colored silicone injection for use in neurosurgical dissections: anatomic technical note. *Neurosurgery* 1999 Nov;45(5): 1267-1274.
35. Schmidek H. Schmidek & Sweet Operative Neurosurgical Techniques : indications, methods and results. Vol 2. Philadelphia: Saunders Company, 2000: 756-768.
36. Seeger W. Atlas of Topographical Anatomy of the Brain and Surrounding Structures. Springer-Verlag, Wien, 1978.
37. Sepponen, RE. Low-Field MR imaging - development in Finland. *Acta Radiol.* 1996; 37:446-454.
38. Testut L. *Traité d'anatomie humaine*. Vol 3. Paris: Gaston Doin Editeurs, 1930: 6-15.
39. Warach S. Stroke neuroimaging. *Stroke* 2003 34:345-7.
40. Wislow PM. *Exposition anatomique de la structure du corps humain*. Tome I-IV, Paris, 1766
41. Yasargil MG, Mortara RW, Curcic M. Meningiomas of basal posterior cranial fossa. In Krayenbuhl H, ed. *Advances and technical standards in neurosurgery*, vol 7. Vienna: Springer Verlag, 1980.
42. Zernov DN. Encephalometer. A device for determination of the location of brain parts of living humans. In *proceedings of the Society of Physicomedicine*, Moscow 1889; 2:70-86.



## **XI. ANEXOS**

## Anexo 1 - Modelos de Formulários para Aquisição de dados

### A. Imagens de Ressonância Magnética

Número:                      Data:                      Registro:  
Idade:                      Sexo:  M  F                      Gadolínio:  S  N

Achados	Direito	Esquerdo
IPO		
PO		
IPO e PO		
Indeterminado		
Ausente		

Achado	Direito	Esquerdo
Medida L-SPO		
Veia Labbé		

---

Número:                      Data:                      Registro:  
Idade:                      Sexo:  M  F                      Gadolínio:  S  N

Achados	Direito	Esquerdo
IPO		
PO		
IPO e PO		
Indeterminado		
Ausente		

Achado	Direito	Esquerdo
Medida L-SPO		
Veia Labbé		

---

Número:                      Data:                      Registro:  
Idade:                      Sexo:  M  F                      Gadolínio:  S  N

Achados	Direito	Esquerdo
IPO		
PO		
IPO e PO		
Indeterminado		
Ausente		

Achado	Direito	Esquerdo
Medida L-SPO		
Veia Labbé		

---

Número:                      Data:                      Registro:  
Idade:                      Sexo:  M  F                      Gadolínio:  S  N

Achados	Direito	Esquerdo
IPO		
PO		
IPO e PO		
Indeterminado		
Ausente		

Achado	Direito	Esquerdo
Medida L-SPO		
Veia Labbé		

---

Número:                      Data:                      Registro:  
Idade:                      Sexo:  M  F                      Gadolínio:  S  N

Achados	Direito	Esquerdo
IPO		
PO		
IPO e PO		
Indeterminado		
Ausente		

Achado	Direito	Esquerdo
Medida L-SPO		
Veia Labbé		

---

## B. Imagens de Tomografia Computadorizada

Número:                      Data:                      Registro:  
 Idade:                      Sexo:  M  F                      Contraste:  S  N                      Cortes:                      mm

Achados	Direito	Esquerdo
IPO		
PO		
IPO e PO		
Indeterminado		
Ausente		

Achado	Direito	Esquerdo
Veia Labbé		

Número:                      Data:                      Registro:  
 Idade:                      Sexo:  M  F                      Contraste:  S  N                      Cortes:                      mm

Achados	Direito	Esquerdo
IPO		
PO		
IPO e PO		
Indeterminado		
Ausente		

Achado	Direito	Esquerdo
Veia Labbé		

Número:                      Data:                      Registro:  
 Idade:                      Sexo:  M  F                      Contraste:  S  N                      Cortes:                      mm

Achados	Direito	Esquerdo
IPO		
PO		
IPO e PO		
Indeterminado		
Ausente		

Achado	Direito	Esquerdo
Veia Labbé		

Número:                      Data:                      Registro:  
 Idade:                      Sexo:  M  F                      Contraste:  S  N                      Cortes:                      mm

Achados	Direito	Esquerdo
IPO		
PO		
IPO e PO		
Indeterminado		
Ausente		

Achado	Direito	Esquerdo
Veia Labbé		

Número:                      Data:                      Registro:  
 Idade:                      Sexo:  M  F                      Contraste:  S  N                      Cortes:                      mm

Achados	Direito	Esquerdo
IPO		
PO		
IPO e PO		
Indeterminado		
Ausente		

Achado	Direito	Esquerdo
Veia Labbé		

Número:                      Data:                      Registro:  
 Idade:                      Sexo:  M  F                      Contraste:  S  N                      Cortes:                      mm

Achados	Direito	Esquerdo
IPO		
PO		
IPO e PO		
Indeterminado		
Ausente		

Achado	Direito	Esquerdo
Veia Labbé		

## **XII. APÊNDICES**

## **Apêndice 1 – Projeto Piloto Publicado**

# DEFINIÇÃO DO LIMITE ANTEROLATERAL DO LOBO OCCIPITAL EM PEÇAS ANATÔMICAS E EXAMES DE IMAGEM

*Sebastião Gusmão, Cassius Reis, Uedson Tazinaffo, Celso Mendonça, Roberto Leal Silveira*

**RESUMO** - Com o objetivo de definir o limite anterolateral do lobo occipital foram estudados sete segmentos cefálicos de cadáveres humanos, 103 exames de tomografia computadorizada e 104 exames de ressonância magnética do encéfalo considerados normais. Foram encontradas uma prega da dura-máter sobre o seio transversal (*plica* tentorial pré-occipital) e uma protuberância óssea relacionadas diretamente com a incisura pré-occipital. Foi calculada, também, a distância média entre o sulco parieto-occipital e a sutura lambdóide. Nos exames de imagem, especialmente na ressonância magnética, foi possível identificar a incisura pré-occipital e/ou a protuberância na parede craniana relacionada a ela, bem como o sulco parieto-occipital e a sutura lambdóide, referências que permitem a definição do limite anterolateral do lobo occipital.

**PALAVRAS-CHAVE:** lobo occipital, neuroanatomia, tomografia computadorizada, ressonância magnética.

## **Definition of the anterolateral occipital lobe limit in anatomical specimens and with neuroimaging**

**ABSTRACT** - The anterolateral limit of the occipital lobe was studied in anatomical specimens and with neuroimaging. Seven human cadaver heads, 103 normal CT-scan and 104 MRJ of the brain were studied. There was a fold of the dura mater on the transverse sinus (preoccipital tentorial plica) and a bony protuberance related directly to the preoccipital notch. It was also determined the mean distance between the parieto-occipital sulcus and the lambdoid suture. In the imaging studies, especially magnetic resonance, it was possible to identify the preoccipital notch and/or a protuberance in the cranial vault related to this notch, besides the parieto-occipital sulcus and lambdoid suture, making possible, therefore, the definition of the anterolateral limit of the occipital lobe.

**KEY WORDS:** occipital lobe, neuroanatomy, CT scan, magnetic resonance imaging.

Em procedimentos neurocirúrgicos, é de importância fundamental a precisa localização de determinada lesão em relação aos lobos cerebrais. Esta localização, em relação ao lobo frontal, às porções anteriores dos lobos temporal e parietal, e à porção posterior do lobo occipital (LO), é feita facilmente em exames de imagem, como a tomografia computadorizada (TC) e a ressonância magnética (RM). O mesmo não ocorre com as lesões das porções posteriores dos lobos temporal e parietal e aquelas da porção anterior do LO. Isso decorre da delimitação imprecisa entre estes lobos na face superolateral do hemisfério cerebral. O LO, em sua face superolateral, é separado dos lobos parietal e temporal pela linha imaginária que une a terminação do sulco parieto-occipital, no bordo superomedial do hemisfério, à incisura pré-occipital, na borda inferolateral do hemisfério.

O objetivo deste estudo é determinar referências anatômicas para a definição do limite anterolateral do LO em cadáveres humanos e em imagens de TC e RM.

## **MÉTODO**

Sete segmentos cefálicos de cadáveres humanos, submetidos a fixação em solução de formol e a injeção da rede vascular arterial e venosa com látex colorido, bem como 103 TC, obtidas em aparelho *Toshiba X press - GX* e 104 imagens por RM, obtidas em aparelho *Siemens* de 1,5 *tesla*, consideradas normais, foram utilizados.

Realizou-se craniotomia têmporo-parieto-occipital bilateral dos cadáveres, preservando-se medialmente a sutura sagital e, no meio da craniotomia, estreita ponte óssea correspondente à sutura lambdóide. Inferiormente, a craniotomia tangenciava a sutura parieto-mastóidea, expondo a borda superior do seio transversal. Seguiu-se a

identificação, ao microscópio cirúrgico, no espaço extradural, do ponto lateral da borda superior da pirâmide petrosa e da protuberância óssea em torno do ponto de encontro entre a sutura lambdóide e a borda superior do sulco do seio transverso. A dura-máter foi aberta e pediculada junto ao seio sagital superior. Após a elevação do lobo temporal, foram identificados o ângulo sinodural e a incisura pré-occipital; foi também observada a relação desta incisura com uma prega sobre a grande circunferência da tenda do cerebelo, na parede superior do seio transverso (plica tentorial pré-occipital).

Foram realizadas as medidas entre os seguintes pontos: da plica tentorial pré-occipital ao ponto de junção entre a sutura lambdóide e a borda superior do sulco do seio transverso (PTPO-SL); da plica tentorial pré-occipital ao ponto lateral da borda superior da pirâmide petrosa (ângulo sinodural) (PTPO-PP); de lambda à terminação do sulco parieto-occipital na borda superomedial do hemisfério cerebral (L-SPO).

As imagens de TC e RM foram escolhidas aleatoriamente dentre os exames considerados normais, realizados no Serviço de Imagem do Hospital Madre Teresa. Em 58,3% (60), os pacientes eram do sexo feminino e a idade variava de 12 a 96 anos (média de 56 anos). Nas imagens axiais por RM e TC procurou-se definir a incisura pré-occipital e a elevação óssea relacionada à mesma. Nas imagens sagitais de RM mediu-se a distância entre lambda e a terminação do sulco parieto-occipital na borda superomedial do hemisfério cerebral.

## RESULTADOS

Encontrou-se, em todas as peças anatômicas, na grande circunferência da tenda do cerebelo, sobre o seio transverso, uma prega da dura-máter a que se propõe o nome de *plica* tentorial pré-occipital (Fig 1). Na face interna do crânio a plica tentorial pré-occipital correspondia a uma pequena protuberância óssea próxima ao ponto na qual a sutura lambdóide cruza a borda superior do sulco do seio transverso. Essa protuberância óssea e a plica tentorial pré-occipital colada a ela, mostraram estar em relação dire-

ta com a incisura pré-occipital em todos os espécimes examinados (Fig 2).

A distância entre a plica tentorial pré-occipital, bem como a correspondente incisura pré-occipital, e o ponto de junção da sutura lambdóide com a borda superior do sulco do seio transverso (ponto logo acima do astério) foi, em média, 2,3 mm ( $\pm 3,36$ ). Já aquela entre a plica tentorial pré-occipital e o ponto lateral da borda superior da pirâmide petrosa (ângulo sinodural) foi 18,8 mm ( $\pm 7,92$ ). Enquanto aquela entre o lambda e a terminação do sulco parieto-occipital, na borda superomedial do hemisfério cerebral foi 11,5 mm ( $\pm 4,4$ ) (Tabela 1).

Em 54,3% das imagens de TC encontraram-se uma ou ambas as estruturas (incisura pré-occipital ou protuberância óssea correspondente) que podem ser aceitas como referência para a determinação do limite inferior da face superolateral do LO (Tabela 2, Fig 3). A protuberância óssea corresponde, no cadáver, ao local de inserção da plica tentorial pré-occipital na parede craniana. Sua identificação na TC se presta, portanto, como referência anatômica para a localização da incisura pré-occipital.

Em 97,12% das imagens de RM encontraram-se uma ou ambas as estruturas (incisura pré-occipital ou elevação óssea correspondente) (Fig 3) que podem ser aceitas como referência, para a determinação do limite inferior da face anterolateral do LO (Tabela 3). Em 187 (89,9%) lados dos 104 exames contrastados de RM, foi identificada uma imagem de vaso junto à incisura pré-occipital, correspondente à veia de Labbé (Fig 3).

O lambda e a extremidade superior do sulco parieto-occipital foram identificados em todos os exames de RM, no corte sagital mediano ou paramediano (5 mm lateral) (Figs 4 e 5). A distância entre ambos foi, em média, de 9,67 mm nas 208 medições (104 exames), com mediana de 9,3 e desvio padrão de 6,10.

Tabela 1. Mediana (Med), média aritmética (Media) e desvio padrão (Desv) em mm das medidas realizadas em peças anatômicas: prega dural à junção da sutura lambdóide com a borda superior do seio transverso (PTPO-SL); prega dural ao ponto lateral da borda superior da pirâmide petrosa (PTPO-PP); lambda à extremidade superior do sulco parieto-occipital (L-SPO).

Distância	Lado direito			Lado esquerdo			Ambos lados		
	Med	Media	Desv	Med	Media	Desv	Med	Media	Desv
PTPO-SL	0,5	3,1	4,62	1,0	1,6	2,36	1,0	2,3	3,36
PTPO-PP	17,0	14,8	7,43	25,0	22,8	6,83	18,5	18,8	7,92
L-SPO	10,0	10,3	5,51	13,0	12,7	3,42	11,0	11,5	4,4

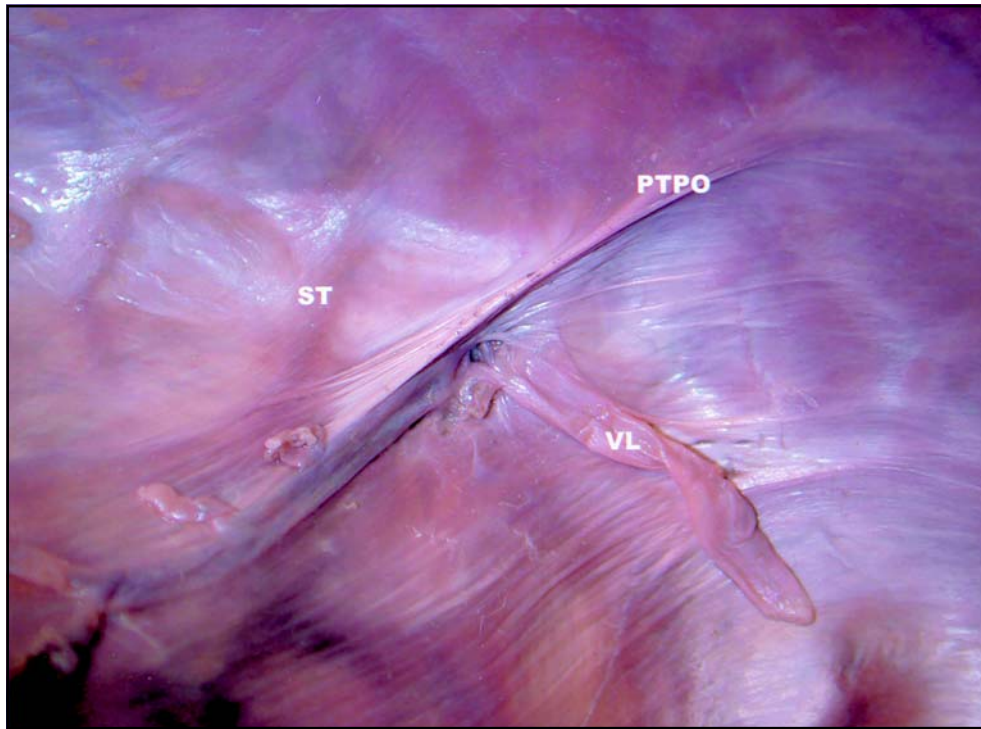


Fig 1. Corte axial do crânio, em vista superior, mostrando, na grande circunferência da tenda do cerebelo (seio transverso, ST), a plica tentorial pré-occipital (PTPO) e a veia de Labbé (VL).

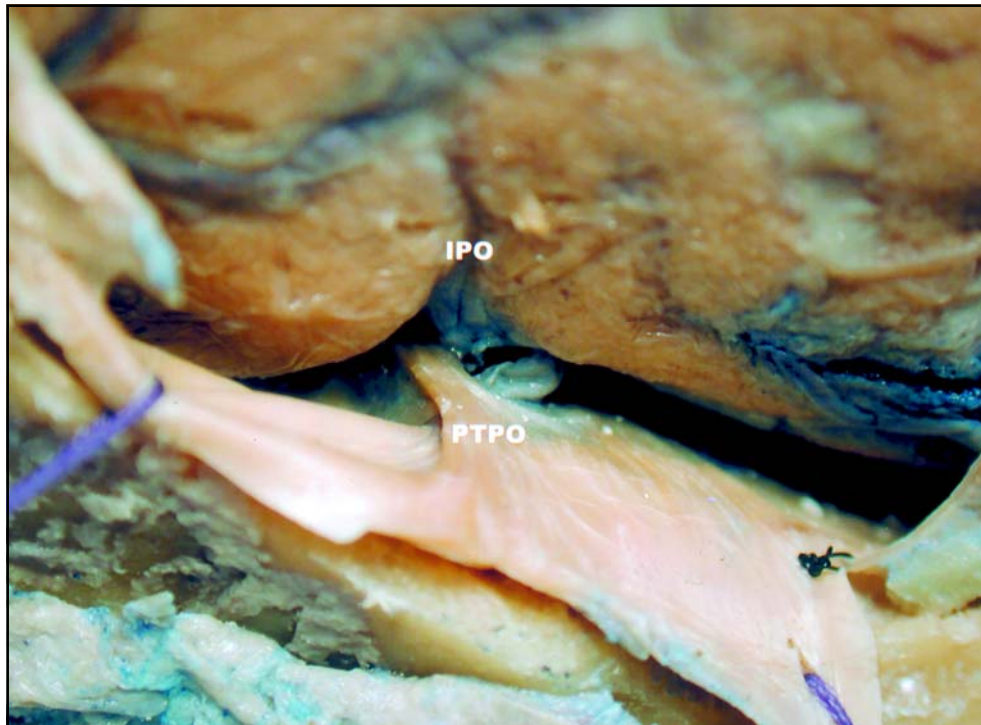


Fig 2. Vista lateral da borda inferolateral do hemisfério cerebral direito, mostrando a incisura pré-occipital (IPO) e da grande circunferência da tenda do cerebelo, mostrando a plica tentorial pré-occipital (PTPO).



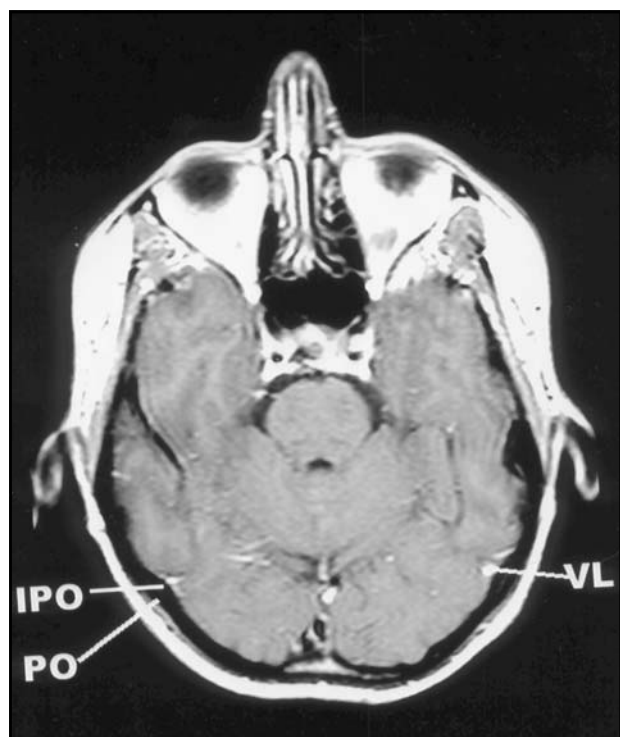


Fig 3. Corte axial de ressonância magnética mostrando a incisura pré-occipital (IPO), a protuberância óssea (PO) a ela associada e a veia de Labbé (VL).

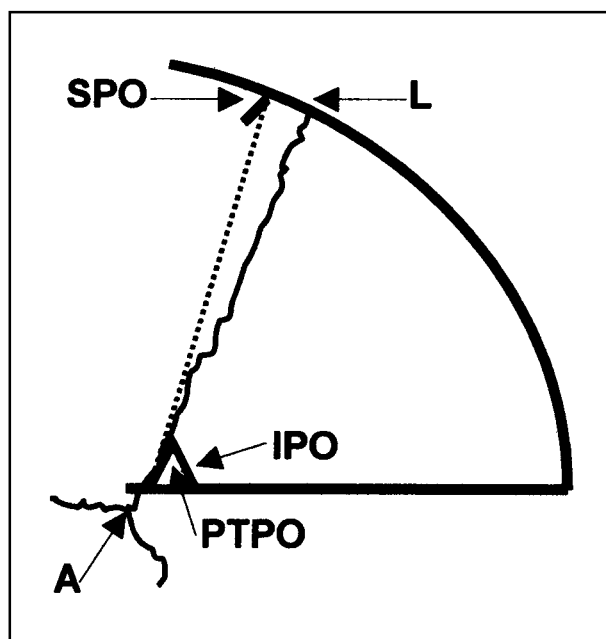


Fig 4. Esquema da face superolateral do lobo occipital esquerdo mostrando as referências ósteo-durais (lambda, sutura lambdóide, astério e plica tentorial pré-occipital) e corticais (incisura pré-occipital e sulco parieto-occipital) que permitem traçar o limite anterolateral do lobo occipital (linha sulco parieto-occipital – incisura pré-occipital). L: lambda; SL: sutura lambdóide; A: astério; PTPO: plica tentorial pré-occipital; SPO: sulco parieto-occipital; IPO: incisura pré-occipital.

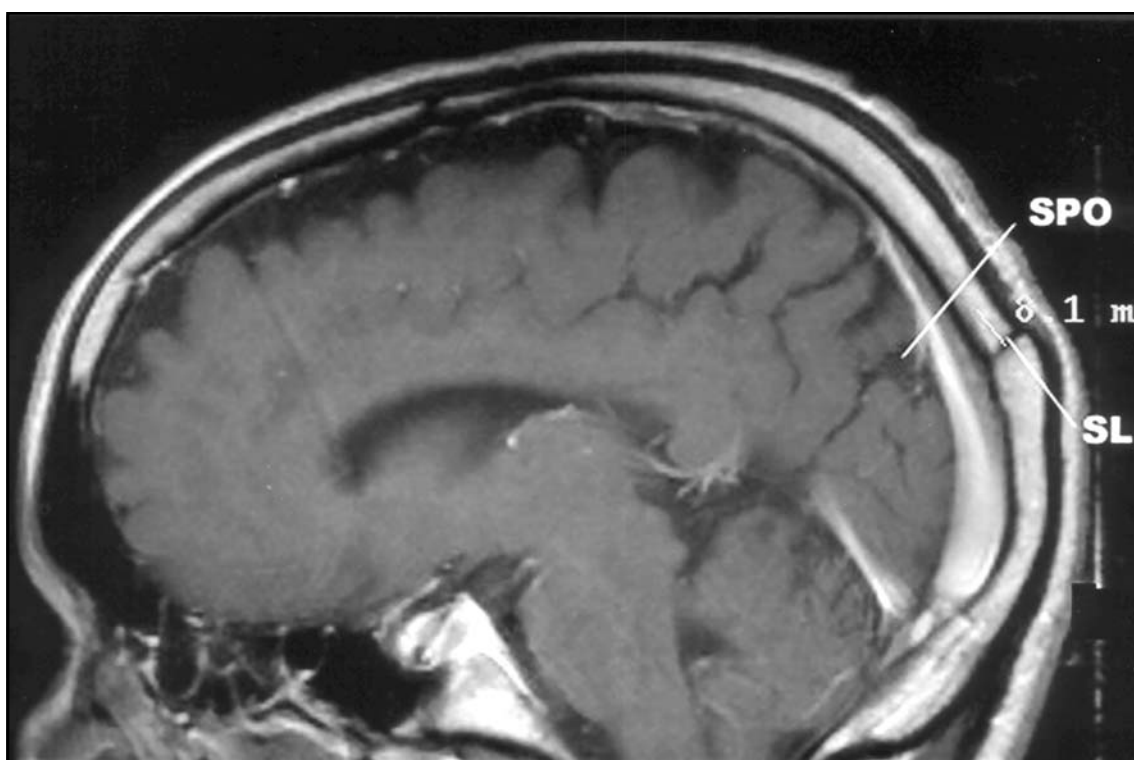


Fig 5. Corte sagital paramediano de ressonância magnética mostrando a sutura lambdóide (SL) e o sulco parieto-occipital (SPO).

Tabela 2. Frequências e percentagens de identificação da incisura pré-occipital (IPO) e da protuberância óssea (PO) associada nas imagens de tomografia computadorizada.

Achados	Lado direito		Lado esquerdo		Ambos os lados	
	Frequência	%	Frequência	%	Frequência	%
IPO	18	17,5	25	24,3	43	20,9
PO	19	18,4	26	25,3	45	21,8
IPO e PO	11	10,7	13	12,6	24	11,6
Indeterminado	55	53,4	39	37,8	84	45,7
Total	103	100	103	100	206	100

Tabela 3. Frequências e percentagens de identificação da incisura pré-occipital (IPO) e da protuberância óssea (PO) associada, nas imagens de ressonância magnética.

Achados	Lado direito		Lado esquerdo		Ambos os lados	
	Frequência	%	Frequência	%	Frequência	%
IPO	10,0	9,61	13,0	12,5	23,0	11,05
PO	9,0	8,65	6,0	5,76	15,0	7,21
IPO e PO	81,0	77,7	83,0	79,82	164,0	78,86
Indeterminado	4,0	3,84	2,0	1,92	6,0	2,88
Total	104,0	100	104,0	100	208,0	100

## DISCUSSÃO

O LO apresenta-se sob a forma de pirâmide triangular com ápice posterior (ponta do LO), base anterior, três faces (medial, superolateral e inferior) e três bordas (superomedial, inferolateral e inferomedial). Em macacos e no feto humano, o LO está completamente limitado, em sua extremidade anterolateral, pelo sulco perpendicular externo ou parieto-occipital externo<sup>1</sup>. Não ocorre o mesmo no homem adulto, em que este sulco se encontra oculto ou interrompido por pregas anastomóticas, que unem giros vizinhos. Em consequência da falta de limite anterolateral, os giros do LO apresentam-se em extensão contínua com os giros dos lobos parietal e temporal. Assim, o limite anterolateral do LO é representado de maneira arbitrária pela linha imaginária ao longo do trajeto do sulco desaparecido. Esta linha, paralela ao sulco parieto-occipital, une a terminação desse sulco, na borda superomedial do hemisfério, à incisura pré-occipital, na borda inferolateral do hemisfério.

Sobre a grande circunferência da tenda do cerebelo, na parede superior do seio transversal, aproximadamente 20 mm posterior ao ponto lateral da bor-

da superior da pirâmide petrosa (ângulo sinodural), encontra-se uma prega (dobra, ruga) da dura-máter. Ela forma uma ponte pregueada sobre a dura-máter da parede superior do seio transversal. Tal estrutura não é descrita nos textos clássicos de anatomia<sup>1,2</sup>, nem listada no *Nomina Anatomica*<sup>3</sup>. Também não foi encontrada em pesquisa bibliográfica no *Index Medicus* (para referências anteriores a 1966) e na *Medline* (para referências após 1966), quando foram cruzados os termos *dura-mater*, *tentorium cerebelli* e *plica*. Ela não é referida nos estudos clássicos de Klintworth<sup>4,5</sup> e Bull<sup>6</sup> sobre anatomia, filogenia e ontogenia da tenda do cerebelo.

Na face interna do crânio essa prega dural corresponde, geralmente, a pequena elevação ou protuberância óssea próxima do ponto onde a sutura lambdóide cruza a borda superior do sulco do seio transversal, antes de alcançar o astério. Essa protuberância e a prega do tentório, colada a ela, estão em relação direta com a incisura pré-occipital, sendo, aparentemente, a causa dessa impressão na borda inferolateral do hemisfério cerebral.

A prega dural da tenda do cerebelo é acidente anatômico constante, aparentemente responsável

pela incisura pré-occipital. Merece, portanto, denominação precisa. Sugerimos “plica tentorial pré-occipital”. O termo latino *plica* é usado em anatomia como significando prega ou dobra. A denominação proposta tem a vantagem de indicar a localização da prega dural (tentório) e de sugerir sua relação com a incisura pré-occipital e o limite anterior do LO (pré-occipital).

A protuberância óssea próxima ao ponto onde a sutura lambdóide cruza o bordo superior do sulco do seio transversal, juntamente com a plica tentorial pré-occipital colada a ela, praticamente coincide com o astério, estando poucos milímetros acima dele (Fig 4). Assim, este ponto craniométrico constitui a referência externa para a posição da incisura pré-occipital e, portanto, do limite inferolateral do LO. A protuberância óssea e a incisura pré-occipital associadas à plica tentorial pré-occipital são identificadas em 54,3% das TC e em 97,12 % das RM.

A extremidade superior do sulco parieto-occipital encontra-se logo à frente do lambda, distando deste 11,5 mm ( $\pm 4,4$ ) (Tabela 1); ambas as estruturas são facilmente identificadas na RM, distando entre si, em média, 9,67 mm. Assim, os valores obtidos nas peças anatômicas e nos exames de imagem são bastante próximos. Broca<sup>7</sup>, em medições em cadáveres, encontrou o valor de 10 mm para a distância entre o lambda e a extremidade superior do sulco parieto-occipital. Este valor é bastante próximo ao encontrado no presente material (11,5 mm).

Com a finalidade de localização cirúrgica (topografia cranioencefálica), o limite anterior do LO pode ser representado sobre o crânio. Consiste na linha que liga o ponto localizado 10 a 11 mm, aproximadamente, à frente de lambda (correspondente ao sulco parieto-occipital), ao astério (correspondente à incisura pré-occipital) (Fig 4). Estes pontos craniométricos são facilmente identificados sobre o crânio. O lambda dista, aproximadamente, 70 mm acima do ínio, enquanto o astério pode ser palpado cerca de 50 mm acima da ponta do processo mastóideo<sup>1</sup>.

A protuberância óssea e a incisura pré-occipital, em sua relação com a plica tentorial pré-occipital e a correspondência entre o lambda e a extremidade superior do sulco parieto-occipital parecem referências confiáveis para definir o limite anterolateral do LO, podendo ser aplicadas aos exames de imagem, especialmente à ressonância magnética, e à delimitação de acesso cirúrgico (topografia cranioencefálica).

## REFERÊNCIAS

1. Testut L. *Traité d'anatomie humaine*. Vol 3. Paris: Gaston Doin Editeurs, 1930: 6-15.
2. Gray H. *Anatomy descriptive and surgical*. London: John W. Parker and Son, 1858: 447-449.
3. Federative Committee on Anatomical Terminology. *Terminologia anatomica*. Stuttgart: Thieme, 1998.
4. Klintworth GK. The ontogeny and growth of the human tentorium cerebelli. *Anat Rec* 1967;158:433-442.
5. Klintworth GK. The comparative anatomy and phylogeny of the tentorium cerebelli. *Anat Rec* 1968;160:635-642.
6. Bull JW. Tentorium cerebelli. *Proc R Soc Méd* 1969;62:1301-1310.
7. Broca P. Sur la topographie cranio-cérébrale ou sur les rapports anatomiques du crane et du cerveau. *Rev d'Anthrop* 1876;5:193-248.

# Livros Grátis

( <http://www.livrosgratis.com.br> )

Milhares de Livros para Download:

[Baixar livros de Administração](#)

[Baixar livros de Agronomia](#)

[Baixar livros de Arquitetura](#)

[Baixar livros de Artes](#)

[Baixar livros de Astronomia](#)

[Baixar livros de Biologia Geral](#)

[Baixar livros de Ciência da Computação](#)

[Baixar livros de Ciência da Informação](#)

[Baixar livros de Ciência Política](#)

[Baixar livros de Ciências da Saúde](#)

[Baixar livros de Comunicação](#)

[Baixar livros do Conselho Nacional de Educação - CNE](#)

[Baixar livros de Defesa civil](#)

[Baixar livros de Direito](#)

[Baixar livros de Direitos humanos](#)

[Baixar livros de Economia](#)

[Baixar livros de Economia Doméstica](#)

[Baixar livros de Educação](#)

[Baixar livros de Educação - Trânsito](#)

[Baixar livros de Educação Física](#)

[Baixar livros de Engenharia Aeroespacial](#)

[Baixar livros de Farmácia](#)

[Baixar livros de Filosofia](#)

[Baixar livros de Física](#)

[Baixar livros de Geociências](#)

[Baixar livros de Geografia](#)

[Baixar livros de História](#)

[Baixar livros de Línguas](#)

[Baixar livros de Literatura](#)  
[Baixar livros de Literatura de Cordel](#)  
[Baixar livros de Literatura Infantil](#)  
[Baixar livros de Matemática](#)  
[Baixar livros de Medicina](#)  
[Baixar livros de Medicina Veterinária](#)  
[Baixar livros de Meio Ambiente](#)  
[Baixar livros de Meteorologia](#)  
[Baixar Monografias e TCC](#)  
[Baixar livros Multidisciplinar](#)  
[Baixar livros de Música](#)  
[Baixar livros de Psicologia](#)  
[Baixar livros de Química](#)  
[Baixar livros de Saúde Coletiva](#)  
[Baixar livros de Serviço Social](#)  
[Baixar livros de Sociologia](#)  
[Baixar livros de Teologia](#)  
[Baixar livros de Trabalho](#)  
[Baixar livros de Turismo](#)