

UNIVERSIDADE FEDERAL DO RIO GRANDE DO SUL
PROGRAMA DE PÓS-GRADUAÇÃO EM CIÊNCIAS MÉDICAS:
ENDOCRINOLOGIA

DISSERTAÇÃO DE MESTRADO

MACULOPATIA DIABÉTICA: NOVOS ASPECTOS TERAPÊUTICOS

ALBERTO LUIZ GIL

Porto Alegre, Junho de 2007

Livros Grátis

<http://www.livrosgratis.com.br>

Milhares de livros grátis para download.

UNIVERSIDADE FEDERAL DO RIO GRANDE DO SUL
PROGRAMA DE PÓS-GRADUAÇÃO EM CIÊNCIAS MÉDICAS:
ENDOCRINOLOGIA

DISSERTAÇÃO DE MESTRADO

MACULOPATIA DIABÉTICA: NOVOS ASPECTOS TERAPÊUTICOS

ALBERTO LUIZ GIL

Orientador: Prof. Dr. Jacó Lavinsky

Co-orientadora: Profa. Dra. Mirela Jobim de Azevedo

Porto Alegre, Junho de 2007

DEDICATÓRIA

À família.

SUMÁRIO

Agradecimentos.....	vi
Formato da Dissertação de Mestrado.....	viii
Lista de Abreviaturas.....	ix
Lista de Tabelas e Figuras	x

Artigo 1: Maculopatia Diabética

Resumo.....	2
Abstract.....	3
Introdução.....	4
Fatores de risco.....	4
Fisiopatologia.....	5
Classificação	8
Diagnóstico.....	9
Manifestações clínicas.....	10
Tratamento.....	13
Novos aspectos terapêuticos.....	16
Comentários.....	18
Referências.....	19

Artigo 2: Tratamento da maculopatia diabética difusa com triancinolona intravítrea e fotocoagulação a laser: ensaio clínico randomizado com avaliação morfofuncional

Resumo.....	29
Introdução.....	30
Material e métodos.....	31
Pacientes.....	31
Avaliação oftalmológica.....	33
Grupos	de 33

tratamento	
Análise estatística	34
Resultados	35
Discussão	37
Tabelas e figuras	42
Agradecimentos	47
Referências	48
Anexos	57

AGRADECIMENTOS

Ao meu orientador Prof. Dr. Jacó Lavinsky, pelos ensinamentos e oportunidades de atuação na área de retina clínica, cirúrgica, diagnóstica e na pesquisa de tratamentos alternativos na área mais nobre, apaixonante e desafiadora da oftalmologia; pela ajuda no desenvolvimento deste projeto, pelo apoio à minha formação acadêmica e pela amizade.

À minha co-orientadora Profa. Dra. Mirela Jobim de Azevedo, por me fornecer motivação permanente, compreensão e ajuda decisiva na elaboração e conclusão deste projeto, mas principalmente, pela disponibilidade e paciência infinitas.

Aos colegas Giovani Tomasetto e Carlos Muniz pela dedicação em atender os pacientes, realizar os exames específicos e manter o duplo mascaramento, ajuda sem a qual este trabalho não teria sido factível.

Ao Instituto de Oftalmologia Lavinsky pela doação do espaço físico e disponibilização da OCT, de fundamental importância para este projeto.

Aos funcionários da Zona 17 e do Centro de Referência em Retinopatia Diabética, ao fotógrafo Clóvis e aos residentes de Oftalmologia do período de coleta de dados deste trabalho (2004-2006), pela ajuda e companheirismo em diversos momentos.

À minha esposa Nurit, que contribuiu imensamente na confecção deste trabalho, pelo carinho, amor, paciência, incentivo, opiniões e por ter aceitado trilhar o caminho ao meu lado.

À minha mãe Sandra pelo amor incondicional, pela ajuda em todos os momentos da minha vida e pelo exemplo de integridade e respeito ao próximo.

Ao meu pai Israel pelo incentivo, oportunidade e pelo meu contato precoce com a medicina, de forma ética e humana. Aos dois pela base moral milenar que carrego comigo.

Aos meus avós, Jankiel e Tuba, exemplos de vida, sobrevivência e conquistas.

Aos meus irmãos, tios, primos, sobrinhos e amigos que estão no meu coração sempre.

Aos pacientes, motivação diária de estudo e aperfeiçoamento.

Esta Dissertação de Mestrado segue o formato proposto pelo Programa de Pós-Graduação em Ciências Médicas: Endocrinologia da UFRGS, sendo apresentada na forma de dois manuscritos sobre o tema da Dissertação:

1. Artigo de revisão geral do tema, que deverá ser submetido para publicação em periódico científico Qualis C ou superior;
2. Artigo original referente ao trabalho de pesquisa propriamente dito, que deverá ser submetido para publicação em periódico científico de circulação internacional Qualis B ou superior.

LISTA DE ABREVIATURAS

DM	Diabete Melito
DMRI	Degeneração Macular Relacionada à Idade
EMD	Edema Macular Diabético
ETDRS	<i>Early Treatment Diabetic Retinopathy Study</i>
FAZ	<i>Foveolar Avascular Zone</i>
FDA	<i>Federal Drug Administration</i>
HPLC	<i>High Performance Liquid Chromatography</i>
IC	Intervalo de Confiança
IRMA	<i>Intra-Retinal Microvascular Abnormalities</i>
OCT	<i>Ocular Coherence Tomography</i>
OVCR	Oclusão de Veia Central da Retina
RD	Retinopatia diabética
Teste A1c	Glicohemoglobina A1c
VEGF	<i>Vascular Endothelial Growth Factor</i>

LISTA DE TABELAS E FIGURAS

Artigo 2

Tabela 1.	Características clínicas e laboratoriais dos grupos tratados com Triancinolona e Laser durante o estudo.....	42
Tabela 2.	Parâmetros oftalmológicos dos grupos tratados com Triancinolona e Laser durante o estudo.....	43
Figura 1.	Espessura macular avaliada por OCT dos olhos tratados com Triancinolona e Laser no decorrer do estudo.....	44
Figura 2.	Avaliação de OCT no grupo Triancinolona antes e após 1 mês de tratamento.....	45
Figura 3.	Avaliação de OCT no grupo Triancinolona antes e após 1 mês de tratamento.....	46

Maculopatia Diabética*

*Diabetic Maculopathy**

Alberto Luiz Gil¹

Giovani Generali Tomasetto³

Jacó Lavinsky⁴

¹Médico Oftalmologista, Mestrando do Programa de Pós-Graduação em Ciências Médicas: Endocrinologia, Universidade Federal do Rio Grande do Sul (UFRGS), Porto Alegre, RS; Assistente do Setor de Retina do Serviço de Oftalmologia do HCPA, Porto Alegre, RS.

³Médico Oftalmologista, Mestrando do Programa de Pós-Graduação em Ciências Médicas: Endocrinologia, Universidade Federal do Rio Grande do Sul (UFRGS), Porto Alegre, RS.

⁴Professor Titular do Departamento de Oftalmologia da Faculdade de Medicina, UFRGS; Professor do Programa de Pós-Graduação em Ciências Médicas: Endocrinologia, UFRGS; Chefe do Setor de Retina do Serviço de Oftalmologia do HCPA, Porto Alegre, RS.

Endereço para correspondência:

Alberto Luiz Gil

Rua Soledade, 569 – Conj. 905A Três Figueiras – Porto Alegre – RS - Brasil

CEP: 90470-340

Telefone/Fax: +55-51-3378-9968

E-mail: albertogil@brturbo.com.br

***Artigo a ser enviado para publicação nos Arquivos Brasileiros de Oftalmologia.**

Resumo

O comprometimento macular na retinopatia diabética pode ocorrer devido a

isquemia macular, hemorragias maculares intra-retinianas e pré-retinianas, descolamento macular tracional, neovascularização e mais freqüentemente o edema macular.

Cerca de 10% da população total de pacientes com diabetes melito (DM) e 25% daqueles com mais de 20 anos de evolução da doença apresentam edema macular, constituindo a principal causa de perda visual neste grupo de pacientes⁽¹⁻³⁾. Em pacientes com DM tipo 1, o edema macular é visto raramente antes dos primeiros nove anos após o diagnóstico de DM⁽⁴⁾, ao contrário de pacientes diabéticos tipo 2 cujo início da maculopatia é mais precoce.

A detecção e o tratamento precoce do edema macular podem resultar na melhora ou na estabilização da visão.

Novas teorias sobre a fisiopatologia do edema macular surgiram nos últimos anos e novas terapias como a triancinolona sub-tenoneana ou intravítrea, os anti-VEGFs e implantes intravítreos de liberação lenta de dexametasona foram testadas a partir destes conhecimentos. Este manuscrito propõe a revisão destes conceitos e em especial, dos novos aspectos terapêuticos.

Descritores: Retina; Diabetes Mellitus; Retinopatia Diabética; Mácula; Fotocoagulação.

Abstract

The macular commitment on diabetic retinopathy can occur due to macular ischaemia, intraretinal or preretinal haemorrhages, tractional detachment, neovascularization and more frequently, macular edema.

About 10% of the diabetic population and 25% of those with more than 20 years of illness, present macular edema, constituting the main cause of visual loss in this group of patients⁽¹⁻³⁾. In diabetic type 1 patients, macular edema is rarely seen before 9 years after the diagnostic⁽⁴⁾. On the other hand, in diabetic type 2 patients, the maculopathy appears earlier.

The detection and the precocious treatment of macular edema can result a visual improvement or stabilization.

New theories about the fisiopathology of macular edema had appeared in the last years and new therapies such as sub-tenonean or intravitreal triamcinolone, the anti-VEGFs and slow liberation intravitreal implants of dexametazone were tested since this knowledge. This article considers the revision of these concepts and specially, new therapeutic aspects.

Keywords: Retina; Diabetes Mellitus; Diabetic Retinopathy; Macula; Light Coagulation.

Introdução

O edema macular é um quadro clínico caracterizado pelo acúmulo de exsudação ao nível da mácula e se manifesta por um espessamento da retina que pode ser acompanhado por exsudatos duros. Esta complicação pode ocorrer em qualquer estágio da retinopatia diabética. O dano direto nos capilares retinianos é provavelmente o principal fator contribuinte do edema macular. O vítreo também tem um papel relevante, uma vez que os pacientes que apresentam descolamento do vítreo posterior raramente desenvolvem edema macular, este dificilmente é diagnosticado após a tração vítreo-macular ser aliviada por vitrectomia⁽⁵⁾.

Fatores de risco

Os principais fatores de risco para o surgimento de edema macular são:

- Duração e tipo da diabete: o tempo de evolução da diabete está relacionado ao aparecimento da maculopatia diabética; com mais de 20 anos de evolução ela ocorre em 29% dos pacientes diabéticos tipo 1 e em 28% dos pacientes tipo 2⁽⁶⁾.
- Gravidade da retinopatia diabética: o edema macular na retinopatia não proliferativa ocorre de 2 a 6%, e na proliferativa de 20 a 63%⁽³⁾.
- Tratamento da diabete com insulina: condiciona uma incidência maior de edema macular e edema macular clinicamente significativo, respectivamente de 8% e 5%, quando comparada aos não usuários de insulina (3% e 1%)⁽⁷⁻¹⁴⁾.
- Hipertensão arterial sistêmica: tanto sistólica quanto diastólica favorecem a passagem de água e eletrólitos para a retina, por aumento da pressão hidrostática em uma rede capilar alterada⁽¹⁵⁻¹⁹⁾.
- Insuficiência renal: a hipoproteinemia diminui a pressão oncótica intravascular e conseqüentemente a reabsorção de água da retina para os vasos. Sabe-se que existe relação entre edema macular e proteinúria⁽¹⁹⁾, desta

forma, estes pacientes apresentam três vezes mais edema macular do que os pacientes sem proteinúria⁽²⁰⁻²²⁾.

Fisiopatologia

A formação do edema em todo tecido resulta de um desequilíbrio entre a filtração na extremidade arteriolar e da absorção na extremidade venosa. O sentido do movimento do fluido entre o lúmen capilar e o espaço intersticial é determinado pelos relacionamentos entre a pressão hidrostática capilar e a pressão oncótica do tecido, que promovem o movimento do fluido para fora do capilar. A pressão oncótica do plasma é normalmente muito mais elevada do que a pressão oncótica do tecido. O movimento do fluido para fora do capilar ocorre se [pressão hidrostática capilar - pressão hidrostática do tecido > pressão oncótica do plasma - pressão oncótica do tecido].

Na extremidade arterial do capilar onde a pressão hidrostática capilar é elevada, o movimento do fluido é para fora do capilar; na extremidade venosa, onde a pressão hidrostática capilar é reduzida, o líquido se move para dentro do vaso. Diversos fatores podem perturbar este relacionamento normal e levar a formação de edema. As causas incluem uma diminuição no gradiente oncótico da pressão do plasma-tecido e um aumento na pressão hidrostática capilar.

Fatores como obstrução venosa, falha cardíaca e volume intravenoso aumentado estão associados à formação de edema. Sob circunstâncias normais, o endotélio capilar retiniano é impermeável à proteína, e isto mantém um gradiente oncótico entre o tecido e o plasma elevado. Em contraste, a coriocapilar é muito mais permeável às moléculas de proteína, logo, a pressão oncótica do tecido coroidal é elevada.

O epitélio pigmentar cria normalmente uma barreira à difusão das proteínas entre a retina e a coróide. Assim, existe um gradiente oncótico substancial entre a retina

e a coróide que favorece a remoção do fluido da retina. Distúrbios na permeabilidade do endotélio capilar da retina ou do epitélio pigmentar poderiam resultar em edema retiniano por diminuição dos gradientes de pressão oncótica. Similarmente, baixas concentrações de proteína no plasma (como pode ocorrer na insuficiência renal) reduzem a pressão oncótica do plasma e levam a formação do edema. Existem evidências que sugerem uma alteração da barreira hemato-retiniana ao nível do epitélio pigmentar no edema macular diabético difuso.

Do ponto de vista fisiopatológico, o edema macular é dividido em dois tipos: o focal e o difuso. O edema focal resulta principalmente do extravasamento focal dos microaneurismas, gerando áreas localizadas de espessamento retiniano. O edema difuso é o espessamento retiniano mais amplo em todo o pólo posterior, causado por um vazamento generalizado de fluido dos capilares retinianos, anormalmente permeáveis e freqüentemente dilatados, com pouca exsudação lipídica.

É comum observar edema focal e difuso ocorrendo simultaneamente, mas existem casos em que um destes pode ser predominante. As áreas focais de edema macular são freqüentemente marcadas por anéis completos ou parciais de exsudatos duros, que resultam do depósito de lipídios em forma de anel (circinata) em torno da área comprometida.

Bioquimicamente, o exsudato duro é formado de lipoproteínas de origem plasmática. Em casos severos, os exsudatos podem também ser depositados abaixo da retina e estar associados à degeneração dos fotorreceptores. Isto é comprovado, pois os olhos com exsudatos duros sub-foveais têm uma perda visual mais profunda e irreversível da visão.

No edema difuso ocorre um extravasamento de todos os capilares retinianos na região macular e uma oclusão considerável da rede capilar retiniana, levando à má

perfusão. Alguns capilares de uma forma compensatória, a fim de aumentar o fluxo do sangue na retina, apresentam dilatações e são os responsáveis diretos por este edema. A ocorrência de poucos exsudatos sugere que o dano difuso da barreira hemato-retiniana permita a passagem de moléculas menores como a água, mas não moléculas maiores como as lipoproteínas. Outra característica clínica dos olhos com edema macular difuso inclui uma tendência à simetria bilateral, onde ambos os olhos são envolvidos freqüentemente no mesmo grau de severidade. Ainda, fatores sistêmicos geralmente estão associados com uma exacerbação do edema macular difuso. Estes incluem a retenção fluida, devido à doença cardiovascular ou renal e a hipertensão sistêmica grave. O tratamento dessas anormalidades sistêmicas pode levar a uma melhora do edema difuso.

O líquido, bem como os componentes sólidos, depositam-se ao nível da camada plexiforme externa; pela própria disposição anatômica das fibras, este material se concentra no centro; o líquido então disseca espaços na plexiforme, limitados pelas células de Muller. Estes cistos formarão o edema macular cistóide, que se manifesta clinicamente por uma alteração da coloração e perda do brilho da área foveal.

O epitélio pigmentar da retina, nesta situação, age como uma membrana semipermeável, que faz transporte ativo de líquido da retina para a coróide, podendo compensar um excesso de líquido aumentando sua atividade de bombeamento. Neste caso, a angiografia fluoresceínica mostrará difusão de contraste sem o espessamento edematoso da retina. Se o extravasamento de líquido dos capilares retinianos é muito importante ou há alteração do epitélio pigmentar, não ocorre reabsorção efetiva deste líquido e como conseqüência observamos seu espessamento edematoso⁽¹⁸⁾.

Classificação

O edema macular pode ser classificado através de diversos parâmetros; seguimos os critérios angiográficos, pois os mesmos nos permitem direcionar o tratamento e o acompanhamento do paciente.

Podemos então classificar os edemas:

a) segundo o tipo de exsudação:

1. Edema puro: por alteração da permeabilidade. Associa-se à dilatação capilar e microaneurismas.
2. Edema secundário à alterações vasculares oclusivas (oclusão arteriolar ou áreas extensas de oclusão capilar).

b) segundo a causa:

1. Edema primário: devido à própria retinopatia.
2. Edema secundário à panfotocoagulação, que ocorre em 12% dos olhos tratados e pode ser transitório^(23,24).
3. Edemas secundários a alterações isquêmicas maculares.

c) segundo as fontes do edema:

1. Edemas focais, que representam 54% dos edemas maculares diabéticos. Metade destes possuem comprometimento central e cerca de 2%, degeneração cistóide. Estão relacionados com áreas de permeabilidade alterada ou isquemia localizada, que se manifestam como um espessamento local da retina, associado ou não a exsudatos duros (único ou múltiplos).
2. Edemas difusos, que representam 25%, todos com comprometimento central e metade com degeneração cistóide. Apresentam um

espessamento da retina mais extenso, com aparecimento ou não de exsudatos sem um padrão definido.

Diagnóstico

O diagnóstico do edema se faz através do exame clínico da retina. Diversas técnicas como a oftalmoscopia indireta, oftalmoscopia direta e a biomicroscopia de fundo, com lentes de diferentes dioptrias, podem ser usadas.

O edema focal mostra um espessamento acinzentado da retina, microaneurismas e exsudatos duros. Os mecanismos de reabsorção secam a retina e provocam a precipitação de lipoproteínas que estavam em suspensão no ponto de vazamento; desta forma os exsudatos podem estar distantes do ponto de vazamento, no limite entre a retina edematosa e a retina saudável⁽¹⁶⁾, formando algumas vezes um círculo ao redor dos microaneurismas (circinata).

O edema difuso mostra um espessamento acinzentado da retina mais importante, que acomete muitas vezes toda a região macular, mas não apresenta exsudatos duros na grande maioria das vezes.

A angiografia fluoresceínica é muito importante na análise do edema macular, pois identifica as fontes do edema, no caso dos microaneurismas, comprovando um edema focal ou na ausência da fonte de extravasamento, um edema difuso; define também sua distribuição, extensão e grau de acometimento central.

No edema focal, a angiografia fluoresceínica apresenta hiperfluorescência por vazamento puntiforme dos microaneurismas, que aumenta de intensidade no decorrer do exame, concomitantemente a um borramento tardio da área de espessamento retiniano; observamos ainda hipofluorescência por bloqueio dos exsudatos duros.

No edema difuso observamos borramento tardio da retina espessada, mas sem a hiperfluorescência dos microaneurismas e portanto, sem evidências da fonte de vazamento.

No exame de tomografia de coerência óptica (OCT) podemos observar, medir e localizar o espessamento retiniano e os exsudatos duros. Com este exame podemos definir se o edema retiniano é puro em sua forma esponjosa ou associado a um edema cístico.

Manifestações clínicas

Edema focal sem comprometimento central: edema focal, localizado na área macular que não se estende à fóvea. Esta forma de edema é muito freqüente, pouco grave e pode regredir espontaneamente. Origina-se de uma área de alteração de permeabilidade, geralmente microaneurismas ao redor de uma área de oclusão capilar. À fundoscopia observa-se presença de exsudatos duros pouco importantes e localizados fora da área central, geralmente ao redor da área de vazamento; espessamento discreto da retina sem acometimento da fóvea. Angiograficamente apresenta área de permeabilidade alterada, de pequena extensão, procedente de microaneurismas ou capilares dilatados. Nesta forma de edema, o paciente não refere alteração da visão; o teste de Amsler não mostra anomalias importantes bem como os testes de cores, a perimetria ou a eletrofisiologia. O tratamento com fotocoagulação não é necessário apesar de eficaz. Sem o comprometimento da área central e com possibilidade de regressão espontânea, não parece justificar os escotomas causados pela fotocoagulação.

Edema focal com comprometimento central: igualmente freqüente, mas com maior gravidade; com fisiopatologia similar ao anterior. A oftalmoscopia pode mostrar placas de exsudatos duros depositados na fóvea ou muito próximos e espessamento da retina central. Na angiografia, apresenta acúmulo de corante ao nível da fóvea. A

acuidade visual varia muito, podendo ser normal ou bastante diminuída. As alterações funcionais vão depender do grau de edema e da duração do mesmo. O teste de Amsler estará alterado com elevada porcentagem de metamorfopsias. Alguns casos podem mostrar escotomas relativos na perimetria. O tratamento consiste na fotocoagulação focal das áreas de exsudação, com o intuito de fechar as estruturas vasculares alteradas, interrompendo o edema e produzindo a absorção dos exsudatos duros. O prognóstico em geral é bom, mas depende da condição anatômica da fóvea e do dano causado pelo edema. No caso de não ocorrer melhora entre três e seis meses após a fotocoagulação, deve-se realizar nova angiografia e tratar novamente. Frequentemente se torna necessária a repetição da fotocoagulação para complementar o tratamento e o surgimento de novos focos exsudativos.

Edema focal com comprometimento central e degeneração cistóide: é um edema macular que se estende até a fóvea e cujo líquido plasmático extravasado se acumula e diseca os espaços císticos da camada plexiforme, levando a uma desestruturação da retina neste nível. Menos freqüente que os casos anteriores e de pior prognóstico, o qual dependerá da extensão da degeneração cistóide e do tempo de evolução. Ao exame oftalmoscópico observamos quase sempre exsudatos duros com comprometimento ou não da fóvea, espessamento central com presença de cistos maculares em forma globular, com sua parede anterior e posterior formando um espaço aparentemente vazio, juntamente com uma alteração da cor do reflexo normal da fóvea. Na angiografia, além dos aspectos já descritos, ocorrem hiperfluorescências em padrão petalóide macular, nas fases tardias, demonstrando o edema cistóide. Geralmente o paciente se queixa de grave perda da acuidade visual e importante metamorfopsia. O tratamento é feito através de fotocoagulação focal de forma precoce e no caso de não

haver melhora em três meses deve-se repetir a aplicação focal ou pode-se realizar a técnica em grade.

Edema difuso: acomete todo o pólo posterior e conseqüentemente a área central, freqüentemente associado à degeneração cistóide. Este edema demonstra uma alteração muito importante do pólo posterior e se origina de microaneurismas dispersos e severa dilatação capilar, podendo vir acompanhado de áreas de oclusão capilar, anomalias vasculares intra-retinianas, difusão a partir de arteríolas e vênulas, alterações circulatórias com insuficiência vascular e quebra geral da barreira hemato-retiniana; em alguns casos há alterações por tração vítreo-retiniana e difusão por neovasos. Na oftalmoscopia podemos encontrar grande variação de alterações, desde um quadro leve sem outros sinais retinianos até quadros floridos com presença de hemorragias, placas de exsudatos duros em região central, dilatação capilar e tortuosidade venosa, acompanhados de espessamento importante da retina. A angiografia fluoresceínica ajuda a identificar as alterações vasculares e presença de degeneração cistóide.

Os pacientes em geral queixam de perda de visão. O tratamento é feito com fotocoagulação em grade que deve ser realizado precocemente após o diagnóstico; se não houver resposta após três meses deve-se repetir o tratamento.

Edema macular associado a retinopatia diabética proliferativa: quadro grave, com grande perda de acuidade visual, apresenta as características descritas acima dos edemas maculares e presença de neovasos. Devemos primeiro tratar a mácula com fotocoagulação focal ou em grade nos edemas difusos para na seqüência realizar panfotocoagulação.

Edema macular secundário a panfotocoagulação: o edema macular é uma das graves complicações desta técnica, podendo ocorrer em 10% dos pacientes que não a possuíam anteriormente⁽²⁵⁾. Este tipo de edema tende a regredir espontaneamente; cerca

de 27% persistem por mais de um ano com marcada perda de acuidade visual em 8% dos casos^(23,24). Na oftalmoscopia, observa-se espessamento retiniano sem outras alterações e na angiografia, alteração de todo pólo posterior com alteração cistóide foveal e aspecto polimicrocístico no resto. O tratamento com fotocoagulação é pouco eficaz.

Há outros tipos de denominações para os edemas maculares associados a formas infrequentes de retinopatia, como o edema em uma **retinopatia “florida”**, que é resultado de uma retinopatia muito grave que acomete pacientes diabéticos tipo 1 com mau controle metabólico durante grandes períodos de tempo; ocorrem alterações que geram um edema extremo juntamente com aparição rápida de neovasos⁽²²⁾. Outro exemplo é o edema da **retinopatia edematosa aguda** que se caracteriza por dilatação importante dos capilares, podendo atingir o pólo posterior, a papila ou ambos. Acredita-se que ocorra devido a um controle muito rigoroso e abrupto da glicemia em pacientes de mau controle.

Tratamento

Numerosos estudos clínicos mostraram que a fotocoagulação a laser é eficaz no tratamento do edema macular diabético⁽²⁶⁻³⁴⁾, usando o tratamento focal em grade ou em grade modificado. O principal estudo multicêntrico realizado a respeito foi o *Early Treatment Diabetic Retinopathy Study* (ETDRS), realizado entre 1980 e 1985 com 3700 pacientes, que demonstrou redução em 50% do risco de perda visual moderada (20/40) em pacientes com edema macular diabético clinicamente significativo tratados com fotocoagulação a laser^(26,28). Desde sua publicação a conduta para o tratamento desta doença é guiada pelos achados deste importante estudo. Para orientar o tratamento, os edemas maculares são divididos em duas principais categorias: os edemas focais e os

edemas difusos. A indicação do tratamento será nos casos de edema macular clinicamente significativos, ou seja:

- 1- edema retiniano que ocorre a uma distância de até 500 micra da fóvea.
- 2- edema retiniano que ocorre a mais de 500 micra da fóvea, mas com presença de exsudatos duros até 500 micra da fóvea.
- 3- edema retiniano com área de 1500 micra ou mais, em que qualquer parte do mesmo esteja localizado a uma distância de até 1500 micra da fóvea.

O tratamento do edema focal, segundo o protocolo do ETDRS, consta da fotocoagulação com laser de todos os pontos de vazamento localizados entre 500 micra e 3000 micra da fóvea. A princípio com miras de 50-100 micra, com duração de 0,1s, utilizando o laser de argônio azul-verde ou verde, até observar o clareamento do microaneurisma. Algumas vezes torna-se necessário repetir a aplicação, geralmente em microaneurismas maiores de 40 micra^(26,28). Lesões localizadas entre 300 a 500 micra da fóvea podem ser tratadas se a acuidade visual for menor ou igual a 20/40 e não houver risco de destruir a rede capilar perifoveal. Grupamentos de microaneurismas podem ser tratados com miras maiores, entre 200 e 500 micra de forma confluyente a 750 micra da fóvea.

O edema difuso é tratado com a técnica em grade, que consiste em aplicações de baixa intensidade com miras de 50 a 200 micra com 0,1s de duração sobre áreas de vazamento difuso ou de não perfusão capilar e pode ser repetido mais uma vez se não houver melhora do quadro após três meses^(29,31). As miras devem ser menores ao aproximarem-se da fóvea e a distância entre as aplicações, proporcional à mira das mesmas. Deve-se preservar a Zona Avascular Foveal (FAZ) e o feixe papilo-macular, formando um C para o olho direito ou um C invertido para o olho esquerdo.

O mecanismo exato de ação da fotocoagulação em grade ainda é desconhecido, como hipóteses, temos que a destruição das camadas retinianas mais externas e do epitélio pigmentar retiniano permitiria uma melhor difusão de oxigênio provindo da coriocapilar para as camadas retinianas mais internas⁽³⁵⁾ ou ainda, que as alterações da barreira hemato-retiniana provocadas pelo laser permitiriam difusão de substâncias capazes de estimular a divisão e reparação das células endoteliais, que por sua vez, restabeleceriam a função da barreira hemato-retiniana⁽³⁶⁾. A renovação das células do epitélio pigmentar melhoraria sua capacidade de bombeamento do líquido extravasado^(20,37). A abertura de janelas no epitélio pigmentar criaria novas vias de escoamento do líquido até a coriocapilar⁽³⁸⁻⁴⁰⁾. A fotocoagulação diminui o número de fotorreceptores, diminuindo o consumo de oxigênio, aumentando seu nível na limitante interna, diminuindo o fluxo sanguíneo e por conseqüência, o derrame.

O mais provável é que todos estes mecanismos funcionem simultaneamente e se apoiem mutuamente.

O uso e a eficácia do tratamento em grade foi largamente estudado⁽⁴¹⁻⁴⁴⁾. A técnica da fotocoagulação em grade modificada foi descrita por Olk^(31,32,45,46) e consiste na aplicação do laser em grade nas áreas de vazamento difuso, seguido por aplicações focais sobre microaneurismas dentro e fora da área de edema difuso. Esta técnica mostrou ser tão efetiva quanto a anterior descrita pelo ETDRS.

O prognóstico visual dos pacientes com maculopatia diabética e que realizaram tratamento com laser é variado. Alguns pacientes podem apresentar uma melhora da acuidade visual, enquanto outros demonstram uma melhora da sensibilidade global devido à redução do edema; outros ainda, podem não ter benefício algum com o tratamento⁽⁴⁷⁾. A perda visual definitiva está associada à lesão foveal irreversível e à perda da sensibilidade global que ocorre devido ao edema macular.

A melhora da acuidade visual tem sido atribuída à diminuição do edema e diminuição de áreas de isquemia. Esses fatores há poucos anos atrás, não possuíam métodos objetivos de medida. Com o surgimento da OCT e da campimetria computadorizada foi possível realizar uma medida objetiva desses fatores.

Estudos prévios avaliando pacientes com retinopatia diabética, demonstraram que olhos com edema macular difuso apresentam pior prognóstico ao tratamento com laser^(20,46,48,49) do que olhos com edema macular focal. A falta de resposta ao tratamento com laser em um número substancial de pacientes com edema macular difuso, despertou o interesse por outros métodos, incluindo tratamento cirúrgico com vitrectomia via pars-plana⁽⁵⁰⁻⁵³⁾.

Nestes estudos, o edema macular associado à tração vítrea da hialóide posterior demonstrou significativa melhora do prognóstico com a cirurgia de vitrectomia. Com o advento da OCT, a identificação destas trações permitiu a melhor indicação cirúrgica destes casos.

Novos aspectos terapêuticos

Corticosteróides intravítreos vêm sendo testados na prevenção ou tratamento de edema macular cistóide pós-cirúrgico^(54,55), vitreoretinopatia proliferativa^(56,57), neovascularização retiniana^(58,59), neovascularização da coróide^(60,61), teleangiectasias parafoveais⁽⁶²⁾, oftalmia simpática⁽⁶³⁾, edema cistóide idiopático⁽⁶⁴⁾ e edema macular secundário à oclusão de veia central da retina⁽⁶⁵⁻⁶⁷⁾. Dentre seus efeitos adversos estão citados o glaucoma corticogênico⁽⁶⁸⁾, descolamento de retina e endoftalmite infecciosa, esta última variando de 0 a 2,3% de incidência^(69,70). As complicações citadas ocorrem na primeira semana após a injeção.

Mais recentemente, estudos demonstraram bons resultados com o uso da triancinolona intravítrea no tratamento do edema macular diabético em pacientes que

obtiveram pouca melhora com o tratamento convencional (fotocoagulação a laser)^(57,71,72). Estes estudos demonstraram que a diminuição da espessura retiniana após a injeção de triancinolona alcança efeito máximo em um mês, apresentando recidiva do edema seis meses após. Alguns autores vem testando injeções repetidas de triancinolona⁽⁷³⁾ e novas informações devem surgir para definir sua eficácia e segurança.

A triancinolona de forma sub-conjuntival é usada em pacientes com edema macular cistóide secundário a uveítes ou pós-cirurgia intra-ocular^(54,55) e mais recentemente mostrou efetividade limitada em olhos com edema macular diabético difuso, tornando-se uma alternativa para pacientes de risco para injeções intravítreas.

Atualmente, estudos em progresso testam implantes intravítreos de liberação lenta de corticóides modificados, com o intuito de prolongar os efeitos dos mesmos.

O Pegaptanibe sódico é um antagonista do VEGF (vascular endothelial grown factor) que se encontra atualmente em avaliação para o tratamento de DMRI exsudativa, EMD e OVCR. O VEGF é um homodímero ligado a dissulfeto conhecido por ocorrer predominantemente em quatro isoformas aceitas em seres humanos. Cada isoforma é identificada pelo número de aminoácidos presentes por subunidade monomérica⁽⁷⁴⁾. O VEGF é um dos vários fatores de crescimento envolvidos no complexo processo da angiogênese⁽⁷⁵⁾ e apresenta uma especificidade muito elevada pelas células endoteliais vasculares. Trata-se de um potente mitógeno das células endoteliais in vitro⁽⁷⁶⁾ e induz a angiogênese e a permeabilidade vascular in vivo^(77,79). Dados recentes sugerem que o VEGF165 é o principal fator de crescimento angiogênico que contribui para a patogênese da forma neovascular da DMRI⁽⁸⁰⁻⁸⁵⁾. O VEGF também pode desempenhar um papel importante na patogênese do EMD e da quebra da barreira hemato-retiniana⁽⁸⁶⁾. Acredita-se que um inibidor do VEGF deva ter impacto sobre o início e/ou gravidade da perda visual associada ao crescimento vascular e ao aumento da

permeabilidade vascular e sangramento, que são característicos da DMRI, EMD e OVCR. Recentemente aprovado pelo FDA para o tratamento da DMRI exsudativa, o Pegaptanibe sódico está em fase experimental para o EMD.

Comentários

O advento de novos medicamentos para o tratamento do edema macular diabético abre novas perspectivas para casos antes considerados de mau prognóstico. Estudos bem delineados devem ocorrer para definir quando e em quais casos estas novas terapias devem ser empregadas. Em nossa opinião, a combinação de terapias é promissora. O uso de corticóides associados à anti-angiogênicos, seguidos ou não de fotocoagulação a laser, devem ser testados. Nesta associação, devido ao seu sinergismo de ação através de diferentes vias, a resolução do edema macular poderá ter maior efetividade e seu tempo de ação prolongado.

Referências

1. Lewis H, Ryan S. Medical and Surgical Retina. Vol 1. St.Louis: Mosby; 1995.
2. Ryan S. Retina. Vol 2. St.Louis: Mosby; 1994.
3. Tasman WS. Clinical Decisions in Medical Retinal Disease. St.Louis: Mosby; 1994.
4. Kalter-Leibovici O, Leibovici L, Loya N, et al. The development and progression of diabetic retinopathy in type I diabetic patients: a cohort study. *Diabetic Medicine* 1997;14:858-66.
5. Bonafonte S, Garcia CA. Retinopatía Diabética. St Louis: Mosby; 1996.p.132-133.
6. Harris MI, Klein R, Welborn TA, Knudman MW. Onset of NIDDM occurs at least 4-7 years before clinical diagnosis. *Diabetes Care* 1992;15:815-9.
7. Klein R. Hyperglycemia and microvascular and macrovascular disease in diabetes. *Diabetes Care* 1995;18:258-68.
8. Kullberg CE, Arnqvist HJ. Good blood glucose control characterizes patients without retinopathy after long diabetes duration. *Diabet Med* 1994;12:314-20.
9. American Diabetes Association: clinical practice recommendations 2002. Implications of the United Kingdom Prospective Diabetes Study. *Diabetes Care* 2002;25(Suppl 1):S28-32.
10. American Diabetes Association: clinical practice recommendations 2002. Implications of the Diabetes Control and Complications Trial. *Diabetes Care* 2002;25(Suppl 1):S25-7.

11. Klein R, Klein BEK, Moss SE et al. The Wisconsin epidemiologic study of diabetic retinopathy. IV. Diabetic macular edema. *Ophthalmology* 1984; 1464-1474.
12. Sjolie AK. Ocular complications in insulin treated diabetes melito: an epidemiologic study. *Acta Ophthalmol* 1985;172(suppl.):1-72.
13. The Diabetes Control and Complications Trial Research Group: the effect of intensive treatment of diabetes on the development and progression of long-term complications in insulin-dependent diabetes melito. *New Eng J Med* 1993;329:977-986.
14. The Diabetes Control and Complications Trial Research Group: the effect of intensive treatment of diabetes on the development and progression of long-term complications in insulin-dependent diabetes melito. *Arch Ophthalmol.* 1995;113:36-51.
15. Deutsch TA, O'Riordan JF, Ernest JT, Goldstich TK. Systemic blood pressure and diabetic macular edema. *ARVO Abstract. Invest OPhthalmol Vis Sci* 1983; 24 (Suppl):80.
16. Klein R, Moss SE, Klein BEK, et al. The Wisconsin epidemiologic study of diabetic retinopathy. XI. The incidence of macular edema. *Ophthalmology.* 1989;96:1501-10.
17. Deutsch TA, O'Riordan JF, Ernest JT, Goldstich TK. Systemic blood pressure and diabetic macular edema. *ARVO Abstract. Invest OPhthalmol Vis Sci* 1983; 24 (Suppl): 80.
18. Verougstraete C. La maculopathie diabétique et son traitement. *J Fr Ophthalmol* 1988;11/2:203-16.
19. Apple D. Diabetic maculopathy. In: L'Esperance FA, James WA (ed). *Diabetic retinopathy. Clinical evaluation and management.* Cv. Mosby.1981; Philadelphia.
20. Bresnick GH. Diabetic maculopathy, a critical review highlighting diffuse macular edema. *Ophthalmology* 1983;90:1301-17.

21. Aiello L, Rand LI, Brines JC, et al. Nonocular clinical risk factors in the progression of diabetic retinopathy. In Little H, Jack RL, Patz A, Forsham PH (ed). Diabetic retinopathy. Thieme-Straton 1983; New York. Pp 21-32.
22. Kingsley R, Ghosh G, Lawson P, Kohner EM. Severe diabetic retinopathy in adolescents. *Br J Ophthalmol* 1983;67:73-9.
23. McDonald HR, Schatz H. Macular edema following panretinal photocoagulation. *Retina* 1985;5:5-10.
24. Macdonald HR, Schatz H. Visual loss following panretinal photocoagulation for proliferative diabetic retinopathy. *Ophthalmology* 1985;92:388-93.
25. Ferris FL, Podgor MJ, Davis MD. The diabetic retinopathy study research group: Macular edema in diabetic retinopathy study patients. Diabetic retinopathy study report number 12. *Ophthalmology* 1987;94:754-60.
26. Early Treatment Diabetic Retinopathy Study Research Group. ETDRS Report number 1. Photocoagulation for diabetic macular edema. *Arch Ophthalmol* 1985;103:1796-806.
27. Early Treatment Diabetic Retinopathy Study Research Group. ETDRS Report number 2. Treatment techniques and clinical guidelines for photocoagulation of diabetic macular edema. *Ophthalmology* 1987;94:761-74.
28. Early Treatment Diabetic Retinopathy Study Research Group. ETDRS Report number 4. Photocoagulation for diabetic macular edema. *Int Ophthalmol Clin* 1987;27:265-72.
29. Blankenship GW. Diabetic macular edema and argon laser photocoagulation: a prospective randomized study. *Ophthalmology* 1979;86:69-75.
30. British Multicentre Study Group. Photocoagulation for diabetic maculopathy. A randomized controlled clinical trial using the xenon arc. *Diabetes* 1983;32:1010-16.

31. Olk RJ. Modified grid argon (blue-green) laser photocoagulation for diffuse diabetic macular edema. *Ophthalmology* 1986;93:938-50.
32. Olk RJ. Argon green (514nm) versus krypton red (647nm) modified grid laser photocoagulation for diffuse diabetic macular edema. *Ophthalmology* 1990;97:1101-13.
33. Reeser R, et al. Efficacy of argon laser photocoagulation in the treatment of circinate diabetic retinopathy. *Am J Ophthalmol* 1981;92:762-7.
34. Graudic A, Ramioul E, Chaine G, Coscas G. Traitement de l'oedeme maculaire cystoide diabétique par photocoagulation au laser à argon. *J Fr Ophtalmol* 1984;7:291-304.
35. Benson WE, Brown GC, Tasman W. Treatment of macular edema. In: Benson, Brown, Tasman (ed). *Diabetes and its ocular complications*. W.B.Saunders Co. 1988; Philadelphia. Pp154-62.
36. Marshall J, Clover G, et al. Some new findings on retinal irradiation by krypton and argon lasers. *Doc Ophthalmol* 1984;36:21-37.
37. Wallow IH. Repair of the pigment epithelial barrier following photocoagulation. *Arch Ophthalmol* 1984;102:126-35.
38. Peyman GA, Spitznas M, Straatsma BR. Peroxidase diffusion in the normal and photocoagulated retina. *Invest Ophthalmol* 1971;10:181-9.
39. Peyman GA, Spitznas M, Straatsma BR. Chorioretinal diffusion of peroxidase before and after photocoagulation. *Invest Ophthalmol* 1971;10:489-95.
40. Peyman GA, Bok D. Peroxidase diffusion in the normal and laser-coagulated primate retina. *Invest Ophthalmol* 1972;11:35-45.
41. Crues AF, Williams JC, Willan AR. Argon green and krypton red laser treatment of diabetic macular edema. *Can J Ophthalmol* 1988;23:262-6.

42. Kayazawa F, DeJesus GT, Miyake K. Grid-pattern laser photocoagulation for diabetic diffuse macular edema (the Japanese experience). In: Gitter KA, Schatz H, Yannuzzi LA, et al. eds. Laser photocoagulation of retinal disease. San Francisco: Pacific Medical Press; 1988:65-8.
43. MacDonald HR, Schatz H. Grid photocoagulation for diffuse macular edema. *Retina* 1985;5:65-72.
44. Casswell AG, Canning CR, Gregor ZJ. Treatment of diffuse diabetic macular edema: a comparison between argon and krypton lasers. *Eye* 1990;4:668-72.
45. Olk RJ. Argon-green vs krypton-red modified grid laser photocoagulation for diffuse diabetic macular edema. In: Gitter KA, Schatz H, Yannuzzi LA, et al. eds. Laser photocoagulation of retinal disease. San Francisco: Pacific Medical Press; 1988:75-81.
46. Lee CM, Olk RJ. Modified grid laser photocoagulation for diffuse diabetic macular edema: long-term visual results. *Ophthalmology* 1991;98:1594-602.
47. Apple D. Diabetic maculopathy. In: L'Esperance FA, James WA(ed). Diabetic retinopathy. Clinical evaluation and management. Cv. Mosby. 1981; Philadelphia.
48. Bresnick GH. Diabetic macular edema: a review. *Ophthalmology* 1986;93:989-97.
49. McMeel JW, Trempe CL, Franks EB. Symposium: current status of photocoagulation of macular disease: diabetic maculopathy. *Trans Am Acad Ophthalmol Otolaryngol* 1977;83:476-87.
50. Lewis H, Abrams GW, Blumenkranz MS, Campo RV. Vitrectomy for diabetic macular traction and edema associated with posterior hyaloidal traction. *Ophthalmology* 1992;99:753-9.

51. Harbour JW, Smiddy WE, Flynn HW Jr, Rubsamen PE. Vitrectomy for diabetic macular edema associated with a thickened and taut posterior hyaloid membrane. *Am J Ophthalmol* 1996;121:405-13.
52. Ikeda T, Sato S, Katano T, Hayashi Y. Vitrectomy for cystoid macular edema with attached posterior hyaloid membrane in patients with diabetes. *Br J Ophthalmol* 1999;83:12-4.
53. Pendergast SD, Hassan TS, Williams GA, et al. Vitrectomy for diffuse diabetic macular edema associated with a taut premacular posterior hyaloid. *Am J Ophthalmol* 2000;130:178-86.
54. Stern AL, Taylor DM, Dalburg LA, Cosentino RT. Pseudophakic cystoid maculopathy: a study of 50 cases. *Ophthalmology* 1981;88:942-6.
55. Suckling RD, Maslin KF. Pseudophakic cystoid macular edema and its treatment with local steroids. *Aust N Z J Ophthalmol* 1988;16:353-9.
56. Tano Y, Chandler D, Machemer R. Treatment of intraocular proliferation with intravitreal injection of triamcinolone acetonide. *Am J Ophthalmol* 1980;90:810-6.
57. Jonas JB, Hayler JK, Panda-Jonas S. Intravitreal injection of crystalline cortisone as adjunctive treatment of proliferative vitreoretinopathy. *Br J Ophthalmol* 2000;84:1064-7.
58. Antoszyk AN, Gottlieb JL, Machemer R, Hatchell DL. The effects of intravitreal triamcinolone acetonide on experimental pre-retinal neovascularization. *Graefes Arch Clin Exp Ophthalmol* 1993;231:34-40.
59. Danis RP, Bingaman DP, Yang Y, Ladd B. Inhibition of preretinal and optic nerve head neovascularization in pigs by intravitreal triamcinolone acetonide. *Ophthalmology* 1996;103:2099-104.

60. Challa JK, Gillies MC, Penfold PL, et al. Exudative macular degeneration and intravitreal triamcinolone: 18 month follow up. *Aust N Z J Ophthalmol* 1998;26:277-81.
61. Danis RP, Ciulla TA, Pratt LM, Anliker W. Intravitreal triamcinolone acetonide in exsudative age-related macular degeneration. *Retina* 2000;20:244-50.
62. Martinez JA. Intravitreal triamcinolone acetonide for bilateral acquired parafoveal telangiectasis. *Arch ophthalmol* 2003;121:1658-9.
63. Jonas JB. Intravitreal triamcinolone acetonide for treatment of sympathetic ophthalmia. *Am J Ophthalmol* 2004;137:367-8.
64. Scott IU, Flynn HW Jr, Rosenfeld PJ. Intravitreal triamcinolone acetonide for idiopathic cystoid macular edema. *Am J Ophthalmol* 2003;136:737-9.
65. Park CH, Jaffe GJ, Fekrat S. Intravitreal triamcinolone acetonide in eyes with cystoid macular edema associated with central retinal vein occlusion. *Am J Ophthalmol* 2003;136:419-425.
66. Kwong YY, Lai WW, Lam DS. Intravitreal triamcinolone acetonide in eyes with cystoid macular edema associated with central retinal vein occlusion. *Am J Ophthalmol* 2004;137:593-4.
67. Jonas JB, Akkoyun I, Kamppeter B, Kreissig I, Degenring RF. Branch retinal vein occlusion treated by intravitreal triamcinolone acetonide. *Eye* 2004 Apr 23.
68. Kaushik S, Gupta V, Gupta A, Dogra MR, Singh R. Intractable glaucoma following intravitreal triamcinolone in central retinal vein occlusion. *Am J Ophthalmol* 2004;137:758-60.
69. Jonas JB, Kreissig I, Degenring RF. Endophthalmitis after intravitreal injection of triamcinolone acetonide. *Arch Ophthalmol* 2003;121:1663-4.

70. Moshfeghi DM, Kaiser PK, Scott IU, Sears JE, Benz M, Sinesterra JP, Kaiser RS, Bakri SJ, Maturi RK, Belmont J, Beer PM, Murray TG, Mercado HQ, Mieler WF. Acute endophthalmitis following intravitreal triamcinolone acetonide injection. *Am J Ophthalmol* 2003;136:791-6.
71. Jonas JB, Sofker A. Intraocular injection of crystalline cortisone as adjunctive treatment of diabetic macular edema. *Am J ophthalmol* 2001 Sep;132(3):425-7.
72. Jonas JB, Kreissig I, Sofker A, Degenring RF. Intravitreal injection of triamcinolone for diffuse diabetic macular edema. *Arch Ophthalmol* 2003 Jan;121(1):57-61.
73. Jonas JB, Spandau UH, Kampeter BA, Vossmerbaeumer U, Harder B, Sauder G. Repeated intravitreal high-dosage injections of triamcinolone acetonide for diffuse diabetic macular edema. *Ophthalmology* 2006 May;113:800-4.
74. Ferrara N, Houck KA, Jakeman LB, Winer J, Leung DW. The vascular endothelial growth factor family of polypeptides. *J Cell Biochem* 1991 Nov;47(3):211-8. Review.
75. Folkman J. Tumor angiogenesis: therapeutic implications. *N Engl J Med* 1971;285:1182-6.
76. Leung DW, Cachianes G, Kuang W-J, Goeddel DV, Ferrara N. Vascular endothelial growth factor is a secreted angiogenic mitogen. *Science* 1989;246:1306-9.
77. Dvorak HF, Nagy JA, Feng D, Brown LF, Dvorak AM. Vascular permeability factor / vascular endothelial growth factor and the significance of microvascular hyperpermeability in angiogenesis. *Curr Top Microbiol Immunol*. 1999;237:97-132. Review.
78. Hofman P, Blaauwgeers HG, Torentino MJ, Adamis AP, Nunes Cardozo BJ, Vrensen GF, Schlingemann RO. VEGF-A induced hyperpermeability of blood-reti-

- nal barrier endothelium in vivo is predominantly associated with pinocytotic vesicular transport and not with formation of fenestrations. Vascular endothelial growth factor-A. *Curr Eye Res* 2000 Aug;21(2):637-45.
79. Senger DR, Galli SJ, Dvorak AM, Perruzzi CA, Harvey VS, Dvorak HF. Tumor cells secrete a vascular permeability factor that promotes accumulation of ascites fluid. *Science* 1983 Feb 25;219(4587):983-5.
80. Kliffen M, Sharma HS, Mooy CM, Kerruliet S, de Jong PT. Increased expression of angiogenic growth factors in age-related maculopathy. *Br J Ophthalmol* 1997 Feb;81(2):154-62.
81. Kvanta JÁ, Algvare PV, Berglin C, Seregard S. Subfoveal fibrovascular membranes in age-related macular degeneration express vascular endothelial growth factor. *Invest Ophthalmol Vis Sci* 1996 Aug;37(9):1929-34.
82. Lopez PF, Sippy BD, Lambert HM, Thach AB, Hinton DR. Transdifferentiated retinal pigment epithelial cells are immunoreactive for vascular endothelial growth factor in surgically excised age-related macular degeneration-related choroidal neovascular membranes. *Invest Ophthalmol Vis Sci* 1996;37:855-868.
83. Wells JA, Murthy R, Chibber R, Nunn A, Molinatti PA, Kohner EM, Gregor ZJ. Levels of vascular endothelial growth factor are elevated in the vitreous of patients with subretinal neovascularisation. *Br J Ophthalmol* 1996 Apr;80(4):363-6.
84. Krzystolik MG, Afshari MA, Adamis AP, et al. Prevention of experimental choroidal neovascularization with intravitreal anti-vascular endothelial growth factor antibody fragment. *Arch Ophthalmol* 2002;120:338-46.
85. Lip PL, Lip GY. Further pathophysiological insights into age related macular degeneration. *Br J Ophthalmol* 2001 Aug;85(8):1013.

86. Funatsu H, Yamashita H, Ikeda T, Nakanishi Y, Kitano S, Hori S. Angiotensin II and vascular endothelial growth factor in the vitreous fluid of patients with diabetic macular edema and other retinal disorders. *Am J Ophthalmol* 2002 Apr;133(4):537-43.

**Tratamento da maculopatia diabética difusa com triancinolona intravítrea e
fotocoagulação a laser: ensaio clínico randomizado com avaliação morfofuncional***

Alberto Luiz Gil¹

Mirela Jobim de Azevedo²

Giovani Generali Tomasetto¹

Carlos Henrique Gervini Muniz¹

Jacó Lavinsky¹

¹ Serviço de Oftalmologia do Hospital de Clínicas de Porto Alegre

² Serviço de Endocrinologia do Hospital de Clínicas de Porto Alegre

Palavras chave: Mácula; Triancinolona; Fotocoagulação; Diabetes Mellitus; Tomografia de Coerência Óptica.

Autor correspondente:

Alberto Luiz Gil

Rua Soledade, 569 – Conj. 905A -Três Figueiras – Porto Alegre – RS – Brasil

CEP: 90470-340

Telefone/FAX: +55-51-3378-9968

E-mail: albertogil@brturbo.com.br

*artigo a ser enviado para o British Journal of Ophthalmology

Resumo

Introdução e objetivo: O tratamento do edema macular difuso diabético atualmente é insatisfatório. O objetivo deste ensaio clínico randomizado duplo cego foi comparar o tratamento do edema macular difuso diabético com triancinolona intravítrea ou laser em grade, através de avaliação morfofuncional em pacientes com DM tipo 2.

Métodos: Quatorze pacientes (21 olhos) com edema macular difuso clinicamente significativo, sem tratamento prévio e espessura macular $>250 \mu\text{m}$ à tomografia de coerência óptica (OCT) foram randomizados para tratamento com laser ou injeção intravítrea de acetato de triancinolona. Nos tempos 0, 1, 3 e 6 meses foram realizados OCT, biomicroscopia, fundoscopia, angiografia fluoresceínica, tonometria, escotometria, acuidade visual e de contraste.

Resultados: Na fase pré-tratamento, os grupos Laser ($n = 9$) e Triancinolona ($n = 12$) não diferiram na espessura retiniana, escotometria, acuidade visual e de contraste. No grupo Triancinolona houve redução da espessura macular após 1 mês ($424,1 \pm 19,9 \mu\text{m}$ vs. $358,4 \pm 18,2 \mu\text{m}$; $P = 0,04$) com retorno aos valores iniciais a partir do mês 3 ($P = 0,02$). Não houve modificação estatisticamente significativa na escotometria macular, acuidade visual e de contraste. Não ocorreram efeitos colaterais nos tratamentos.

Conclusão: Em pacientes DM tipo 2 o tratamento em curto prazo do edema macular difuso com triancinolona intravítrea foi mais efetivo na redução da espessura macular do que com laser.

Introdução

A retinopatia diabética (RD) é a principal causa de perda visual em indivíduos adultos¹⁻⁴. O edema macular acomete 29% dos pacientes com retinopatia diabética e é a principal causa de perda visual nesta população^{1,5}.

O Early Treatment Diabetic Retinopathy Study (ETDRS)² demonstrou um benefício importante no tratamento com fotocoagulação a laser do edema macular clinicamente significativo. Apesar deste tratamento reduzir em 50% a perda visual moderada, cerca de 24% dos olhos tratados apresentaram espessamento da mácula e conseqüente diminuição visual em 36 meses, sugerindo a existência de um subgrupo de pacientes resistentes ao tratamento com fotocoagulação a laser.

Estudos prévios avaliando pacientes com retinopatia diabética demonstraram que o tratamento com laser nos olhos com edema macular difuso apresentou pior resultado do que nos olhos com edema macular focal⁶⁻⁸, despertando o interesse por outras opções terapêuticas incluindo a cirurgia com vitrectomia via pars-plana e terapia farmacológica com inibidores de proteína quinase C⁹⁻¹².

O uso de corticosteróides para doenças oftalmológicas vem sendo estudado¹³⁻²⁵ e empregado de forma intravítrea em diferentes doenças²⁷⁻³⁹. Dentre seus efeitos adversos estão citados o aumento transitório da pressão intra-ocular^{16,24,40,41,42,43}, glaucoma corticogênico⁴⁴, descolamento de retina e endoftalmite infecciosa, esta última com incidência de 0 a 2,3%⁴⁵⁻⁴⁷.

Alguns estudos demonstraram bons resultados com o uso do acetato de triancinolona intravítrea no tratamento do edema macular diabético difuso em pacientes que obtiveram pouca melhora com o tratamento convencional com fotocoagulação a laser⁴⁸⁻⁵³. Já os dados acerca da possível melhora com o uso do laser após a triancinolona

são controversos^{54,55}. Um único estudo, não controlado e com dose elevada (25 mg), avaliou o uso de injeção intravítrea de triancinolona como tratamento primário do edema macular diabético⁵⁶.

A grande maioria dos estudos com triancinolona⁴⁸⁻⁵³, assim como os estudos com fotocoagulação a laser consideraram como parâmetro de desfecho a acuidade visual, avaliando desta forma, especialmente a função foveal. É provável que uma avaliação mais completa dos aspectos morfológicos e funcionais da mácula forneça maiores informações sobre os resultados destes tratamentos. O conhecimento científico atual não esclareceu de forma definitiva alguns aspectos relevantes como a definição do melhor método de tratamento, a existência de correlação entre os resultados morfológicos e funcionais e ainda, se a avaliação do resultado funcional deve ser feita pela análise da função foveal ou de toda a mácula, através de outras análises importantes como a sensibilidade e o contraste maculares.

O objetivo deste estudo foi comparar o tratamento do edema macular difuso diabético com acetato de triancinolona intravítrea ou laser em grade, através de avaliação morfofuncional, em pacientes com DM tipo 2.

Material e Métodos

Pacientes

Neste ensaio clínico randomizado, duplo cego, contra tratamento ativo foram avaliados consecutivamente pacientes com DM tipo 2 com edema macular difuso secundário à retinopatia diabética em atendimento no Centro de Referência em Retinopatia Diabética do Hospital de Clínicas de Porto Alegre (HCPA) e no Ambulatório de Oftalmologia do HCPA, entre setembro de 2004 a junho de 2006.

Foram considerados critérios de inclusão: idade maior ou igual a 30 anos; presença de retinopatia diabética com edema macular clinicamente significativo difuso segundo critérios estabelecidos pelo ETDRS²; não ter realizado tratamento prévio com laser e/ou injeção intravítrea com acetato de triancinolona e presença de fixação central demonstrada na Tomografia de Coerência Óptica (OCT). Foram critérios de exclusão: história de glaucoma ou hipertensão ocular; cirurgia intra-ocular nos seis meses precedentes; opacidades da córnea, cristalino ou vítreo que impedissem a realização de Laser ou exames oftalmológicos; retinopatia diabética proliferativa; história de alergia a fluoresceína ou corticoesteróides; creatinina sérica >2,5 mg/dl.

O diagnóstico de DM tipo 2 foi estabelecido em pacientes com mais de 30 anos de idade no início do DM, sem episódios prévios de cetoacidose e sem tratamento com insulina nos primeiros 5 anos após o diagnóstico de DM. Todos os pacientes foram submetidos a uma avaliação clínica e laboratorial pré-tratamento que incluiu anamnese, medida da pressão arterial, glicemia de jejum (método enzimático colorimétrico glicose-peroxidase- Kit biodiagnóstica ⁵⁷), teste A1c [Cromatografia de alta precisão (HPLC) em aparelho Merck-Hitachi 9100; Valores de referência de 4,8-6,0% ⁵⁸] e creatinina sérica (Reação de Jaffé ^{59,60}). A avaliação oftalmológica constou de: OCT, acuidade visual, acuidade de contraste, escotometria, angiografia fluoresceínica, medida da pressão intra-ocular, fundoscopia indireta e biomicroscopia. Após, os pacientes foram *randomizados* (tabela-EPI INFO, PEPI Shell v3.0) em dois grupos de tratamento: Triancinolona ou Laser. Novas avaliações clínicas, laboratoriais e oftalmológicas foram realizadas após um, três e seis meses.

O protocolo do estudo foi aprovado pela Comissão de Ética do HCPA, tendo sido obtido consentimento livre e esclarecido de todos os pacientes.

Avaliação oftalmológica

Para a realização da OCT, imagens foram obtidas das camadas da retina, abrangendo os 6 mm centrais da mácula em nove medidas concêntricas. O exame foi realizado pelo mesmo investigador e no mesmo horário (entre 10:00 e 11:00 h). Tomou-se como base de análise os valores das maiores medidas encontradas (pico) de cada avaliação. O programa utilizado para análise foi o Macular Thyckness e através deste exame determinou-se a fixação do paciente (central ou excêntrica). O OCT foi realizado com o aparelho (OCT Stratus 3, Zeiss), por examinador sem conhecimento do tipo de tratamento do paciente (G.T.).

A acuidade visual foi aferida com tabela padronizada pelo ETDRS, com melhor correção refracional² (Anexo 1). A avaliação de contraste foi realizada de forma semelhante à acuidade visual, utilizando a tabela de Pelly-Robson. (Anexo 2). Na realização da escotometria (campo visual 10-2), o campímetro utilizado foi o Humphrey AII 745, da marca Carl Zeiss com o sistema operativo 12.6. As avaliações de acuidade visual e escotometria foram realizadas por investigador que desconhecia o grupo de randomização (C.M.). Na angiografia fluoresceínica, o angiógrafo utilizado foi o FF 450 PLUS IR da marca Carl Zeiss. A tonometria foi realizada em ambos os olhos com tonômetro de Perkins. A opacidade do cristalino foi avaliada através da tabela LOC II⁶¹ (Anexo 3).

Grupos de tratamento

Tratamento com Laser: o laser foi aplicado na região macular segundo a técnica de grade modificada em C invertido, preservando 500 µ da fovéola e zona avascular, com

disparos de 100 μ de diâmetro, energia variando entre 0,2 a 0,5 joules, com tempo de exposição entre 0,2 e 0,4 segundos. Foram aplicados entre 150 e 200 disparos conforme o tamanho da área retiniana². O laser utilizado foi ND YAG, CRYSTAL FOCUS (EMERED).

Laser para efeito de mascaramento: foram realizadas as mesmas etapas utilizadas para o tratamento com laser, porém foi colocada a energia em zero, resultando em simulação da aplicação para o paciente.

Tratamento com Triancinolona: foi realizada injeção intravítrea via pars plana, de 0,1 ml (4mg) de acetato de triancinolona, em ambiente cirúrgico. A medicação utilizada foi manipulada pela farmácia Ophthalmos. Este tipo de formulação difere de seu similar americano (Kenalog®) por não apresentar conservante.

Triancinolona para efeito de mascaramento: foram realizadas as mesmas etapas utilizadas para a injeção de acetato de triancinolona, em ambiente cirúrgico, sendo a simulação da injeção do medicamento realizada através de toque com pressão mínima da agulha encapada na conjuntiva do paciente.

Análise estatística

O tamanho da amostra foi calculado considerando-se como desfecho primário a espessura retiniana, medida através de OCT antes e após tratamento. Não foram identificados estudos comparando medidas de espessura retiniana após laser e injeção intravítrea de triancinolona. Para o cálculo, utilizaram-se as medidas da espessura retiniana por OCT após o tratamento com laser do estudo de Lattanzio et al.⁶² e as medidas após injeção intravítrea de triancinolona do estudo de Martidis et al.⁵⁰. Assumindo-se que o tratamento com laser levaria a uma redução média de edema macular de 100 μ m e que a injeção intravítrea de triancinolona levaria a uma redução

média de 250 μm , para um poder de 90%, e um erro α de 5%, foi calculado o número de 8 olhos em cada grupo de tratamento (diferença de 150 μm).

Para comparações, foi utilizado teste t para amostras não pareadas e pareadas, conforme indicado. ANOVA para medidas repetidas, seguida de teste de comparação múltipla, LSD (*least square difference*) foi utilizada para analisar alterações morfofuncionais da mácula e variáveis clínicas durante o estudo. Nas análises das variáveis oftalmológicas foram utilizadas como co-variáveis os valores de pressão arterial sistólica e diastólica nos diferentes tempos de avaliação.

Os valores foram expressos como média \pm desvio padrão, como porcentagem de pacientes com a característica ou como médias e intervalos de confiança de 95%. $P < 0,05$ foi considerado significativo.

Resultados

Quatorze pacientes com DM tipo 2 portadores de RD preencheram os critérios de inclusão e concordaram em participar do estudo. Foram avaliados quatro pacientes do sexo masculino e 10 do sexo feminino, com idade de $59,3 \pm 6,0$ anos (52 a 67 anos) e duração de DM de $15,0 \pm 7,3$ anos (5 a 28 anos). Destes, dois pacientes vinham em tratamento com insulina de ação intermediária, cinco utilizavam agentes anti-hiperglicêmicos (metformina, glibenclamida) e seis pacientes, insulina e agentes anti-hiperglicêmicos associados. Todos os pacientes eram hipertensos e o tratamento anti-hipertensivo utilizado foi o maleato de enalapril. Dois pacientes, um de cada grupo, utilizavam também hidroclorotiazida. Nenhum medicamento foi alterado ou incluído durante o estudo.

Sete pacientes foram randomizados para tratamento com triancinolona e sete, para tratamento com laser. Foi estudado um total de 21 olhos: 19 apresentavam RD não proliferativa moderada e dois, RD não proliferativa grave. Sete pacientes receberam tratamento em ambos os olhos: cinco pacientes do grupo Triancinolona (12 olhos) e dois pacientes (nove olhos) do grupo Laser. Os sete pacientes que não receberam tratamento binocular, dois do grupo Triancinolona e cinco do grupo Laser, apresentavam edema macular clinicamente significativo apenas em um olho.

Na Tabela 1 estão descritos os parâmetros de avaliação clínica pré-tratamento e nos meses 1, 3 e 6. Foram comparadas as características clínicas e laboratoriais no início do estudo entre os pacientes do grupo Triancinolona e grupo Laser. A pressão arterial sistólica ($P = 0,854$), pressão arterial diastólica ($P = 0,300$), glicemia de jejum ($P = 0,680$), teste A1c ($P = 0,463$) e creatinina séricos ($P = 0,156$) não foram diferentes entre os dois grupos.

No decorrer do estudo observou-se um aumento da pressão arterial sistólica no grupo tratado com Triancinolona. Já a pressão diastólica nestes pacientes elevou-se apenas nos primeiros 3 meses do estudo. Nos pacientes do grupo Laser não houve modificação significativa tanto da pressão arterial sistólica quanto diastólica. A glicemia de jejum não apresentou mudanças durante o estudo nos grupos Triancinolona e Laser, bem como o teste A1c e a creatinina sérica.

Na Tabela 2 estão descritos os parâmetros oftalmológicos pré-tratamento e nos meses 1, 3 e 6. A espessura macular ($P = 0,241$), as medidas de escotometria ($P = 0,832$), de acuidade visual ($P = 0,109$) e de contraste ($P = 0,874$) e de pressão intra-ocular ($P = 0,216$) não foram diferentes nos grupos Triancinolona e Laser na fase pré-tratamento.

A análise das medidas de OCT durante o estudo foram ajustadas para os valores de delta de pressão arterial sistólica e pressão arterial diastólica (co-variáveis). Durante o estudo ocorreu uma redução de espessura macular no grupo Triancinolona. Esta redução foi observada no primeiro mês de tratamento, sendo que no terceiro e sexto mês não houve diferença em relação aos valores iniciais. A redução observada no primeiro mês de tratamento com triancinolona foi de $30,1 \pm 2,0\%$ considerando os valores absolutos obtidos na OCT menos o valor de referência de espessura retiniana ($206 \mu\text{m}$). Os valores de espessura macular retornaram aos níveis pré-tratamento com recidiva de edema macular a partir do terceiro mês. A espessura macular não se modificou durante o estudo no grupo de olhos tratados com laser (Figura 1).

A escotometria macular, a acuidade visual e de contraste e a pressão intra-ocular não apresentaram alterações estatisticamente significativas durante o estudo, tanto no grupo Triancinolona quanto no grupo Laser. Em ambos os grupos de tratamento não foram observados durante o período de estudo o aparecimento de catarata, uveíte, vitreíte, descolamento de retina, endoftalmite ou qualquer outro efeito colateral possivelmente relacionado aos tratamentos.

Discussão

No presente estudo foi demonstrado que em pacientes com DM tipo 2 e edema macular difuso, os olhos submetidos à injeção intravítrea de triancinolona apresentaram diminuição importante da espessura retiniana no primeiro mês (Figura 2) em relação ao grupo tratado com fotocoagulação a laser, onde não ocorreu alteração significativa (Figura 3). A melhora da espessura retiniana com a Triancinolona manteve-se até o terceiro mês do estudo, havendo após recidiva do edema macular em todos os pacientes.

Este foi o primeiro ensaio clínico controlado que comparou o tratamento primário da maculopatia diabética difusa com triancinolona ao tratamento com laser. Já o uso isolado da triancinolona em pacientes com DM e edema macular difuso foi avaliado em um único estudo⁵⁶. Apesar de resultados positivos em relação à OCT e à acuidade visual, neste estudo não controlado, os autores utilizaram uma dose de triancinolona muito superior à do presente trabalho (25 mg vs. 4 mg) com ocorrência de aumento importante da pressão intra-ocular, que exigiu intervenção cirúrgica em 13% dos pacientes. Apenas um estudo recentemente publicado, comparou os resultados de triancinolona intravítrea, laser ou ambos os tratamentos (laser 30 dias após triancinolona)⁵⁵. Os resultados relatados foram semelhantes aos do presente estudo, com melhora da espessura retiniana apenas nos pacientes que receberam triancinolona. Entretanto, cerca de 40% dos pacientes haviam sido tratados com fotocoagulação anteriormente. Além disto, os autores estudaram pacientes com DM tipo 1 e DM tipo 2 e não forneceram qualquer informação sobre o controle glicêmico e pressórico dos pacientes avaliados. A função macular global não foi avaliada, sendo que a função foveal foi avaliada através da acuidade visual. Neste estudo não houve mascaramento adequado de pacientes e investigadores.

No presente estudo, a avaliação morfológica da mácula foi realizada através de OCT, permitindo a visualização das camadas da retina com resolução próxima da histológica e determinando também quantitativamente sua espessura^{63,64}. Além disto, a medida foi realizada no mesmo horário em todos os exames devido à variabilidade de espessura retiniana que ocorre durante o dia⁶⁵. Este procedimento assegurou a avaliação acurada do edema retiniano.

A recidiva do aumento de espessura retiniana em todos os pacientes, observada após o terceiro mês, relacionou-se provavelmente ao controle metabólico e pressórico inadequados dos pacientes estudados. De fato, os valores médios do teste A1c dos pacientes ($> 8,8\%$) foram acima dos usualmente preconizados⁶⁶ ($< 7\%$). Além disto, durante o estudo, os pacientes apresentaram um significativo aumento dos valores pressóricos no grupo Triancinolona, não relacionado à alteração de medicamentos anti-hipertensivos. É bem conhecido o fato de que o mau controle glicêmico é um fator de risco para a maculopatia diabética⁶⁷, assim como o controle pressórico⁶⁸. Entretanto, a amostra estudada é provavelmente representativa da maioria dos pacientes diabéticos atendidos na rotina ambulatorial. O mau controle glicêmico e pressórico é observado tanto em países em desenvolvimento, como o Brasil⁶⁹, quanto em países desenvolvidos^{70,71}. Nos estudos onde foi observado que os efeitos benéficos da triancinolona intravítrea foram mais duradouros, cerca de seis meses, os pacientes além de terem sido previamente tratados com laser, tinham melhor controle metabólico e pressórico ou não tiveram as características clínicas descritas^{49,50,52,53}.

Não se observou melhora da acuidade visual avaliada pela Tabela do ETDRS, tanto no grupo Triancinolona quanto no grupo Laser nos pacientes avaliados. Outros autores também demonstraram uma melhora do edema macular não acompanhada de melhora de acuidade visual proporcional com o uso da triancinolona^{50,51}. Provavelmente estes achados possam ser explicados pelo dano causado às células da fóvea em decorrência do edema e descolamento seroso (mácula *off*). Neste sentido, outros métodos de avaliação global da mácula (sensibilidade ao contraste utilizando a tabela de Pelly-Robson e a escotometria macular) deveriam ser também empregados. No presente estudo,

a recuperação da sensibilidade macular pós-triancinolona medida por escotometria foi cerca de 34%. Todos os pacientes que apresentaram melhora na escotometria apresentaram também redução na espessura retiniana avaliada por OCT. Entretanto, provavelmente devido ao fato de nem todos os pacientes terem realizado escotometria, a comprovação estatística desta associação morfofuncional com a resposta ao tratamento com triancinolona não ocorreu.

A dose utilizada de triancinolona, 4 mg intravítrea, não causou aumento de pressão intraocular neste estudo. Já foi demonstrado que não parece existir vantagem em utilizar doses superiores^{72,73}. Além disto, o aumento da pressão intraocular pode também acontecer com diferentes doses, como observado em estudos onde ocorreu um aumento de 20 a 80% da pressão intraocular^{16,24,41,43,50,,51}. Também não foram observados progressão ou aparecimento de catarata nos olhos estudados ou outras complicações relacionadas à injeção intravítrea, como descolamento de retina ou endoftalmite.

Entre as possíveis limitações deste estudo está o número de pacientes avaliados. Além disto, em relação à avaliação da função macular, a escotometria não pôde ser realizada em todos os pacientes, o que provavelmente explica a não significância da melhora na sensibilidade macular. Entretanto, o delineamento utilizado, os cuidados tomados em relação ao horário de realização da OCT, bem como a adoção de simulação tanto para a triancinolona quanto para o laser, reforçam a importância dos achados. Este estudo deve ser ampliado com um maior número de pacientes, onde em especial, a correlação da função macular com a espessura retiniana possa ser confirmada.

O tratamento em curto prazo com triancinolona foi eficaz e seguro nesta amostra de pacientes com DM tipo 2. É provável que para um prolongamento dos efeitos

benéficos da triancinolona, um concomitante controle glicêmico e pressórico intensificado deva fazer parte do tratamento da maculopatia diabética difusa. A alternativa de utilização do laser após a triancinolona intravítrea é ainda um tema controverso^{54,55}, devendo ser avaliada em ensaios clínicos bem delineados. A possibilidade da associação com outros fármacos de uso intravítreo como os anti-VEGFs (Pegaptanibe sódico), pode também representar uma alternativa terapêutica para melhorar os resultados do tratamento da maculopatia diabética⁷⁴.

Em conclusão, para pacientes DM tipo 2, o tratamento em curto prazo, 3 meses, do edema macular difuso com triancinolona intravítrea foi mais efetivo na redução da espessura macular do que com o laser.

Tabela 1. Características clínica e laboratoriais dos grupos tratados com Triancinolona e Laser durante o estudo

	N	Pré tratamento	1 mês	3 meses	6 meses	P ^a
PAS ¹ (mmHg)						
Triancinolona	7	135,7 ± 9,8	137,1 ± 11,1	148,6 ± 12,1	154,3 ± 19,0	0,004 ^b
Laser	7	137,1 ± 7,6	145,7 ± 11,3	154,3 ± 18,1	158,6 ± 21,2	0,059
PAD ² (mmHg)						
Triancinolona	7	80,0 ± 5,8	80,0 ± 5,8	87,1 ± 4,9	90,0 ± 11,6	0,008 ^c
Laser	7	83,6 ± 7,5	89,3 ± 8,4	91,4 ± 10,7	96,4 ± 9,4	0,044 ^d
Glicemia (mg/ dl)						
Triancinolona	7	214,5 ± 52,8	202,3 ± 54,4	191,8 ± 51,5	193,3 ± 41,4	0,231
Laser	7	201,2 ± 56,0	194,0 ± 38,2	200,8 ± 50,2	188,0 ± 33,7	0,656
A1c (%)						
Triancinolona	7	8,8 ± 1,6	8,9 ± 2,0	8,9 ± 1,9	9,3 ± 2,3	0,458
Laser	7	8,1 ± 1,6	8,3 ± 1,7	8,1 ± 1,7	7,9 ± 1,6	0,202
Creatinina (mg/ dl)						
Triancinolona	7	0,88 ± 0,26	0,92 ± 0,25	0,87 ± 0,22	0,95 ± 0,30	0,140
Laser	7	0,70 ± 0,13	0,68 ± 0,12	0,72 ± 0,12	0,68 ± 0,12	0,317

^a ANOVA para medidas repetidas

^b Teste de comparação múltipla: LSD (Least Significant Difference) P=0,049 para pré vs. 3 meses; P=0,021 para pré vs. 6 meses; P=0,047 para 1 vs. 3 meses; P=0,017 para 1 vs. 6 meses

^c Teste de comparação múltipla: LSD (Least Significant Difference) P=0,047 para pré vs. 3 meses; P=0,038 para pré vs. 6 meses

^d Teste de comparação múltipla: LSD (Least Significant Difference) P=0,047 para pré vs. 1 mês; P=0,038 para pré vs. 6 meses

¹ Pressão arterial sistólica

² Pressão arterial diastólica

Tabela 2. Características oftalmológicas dos grupos tratados com Triancinolona e Laser durante o estudo

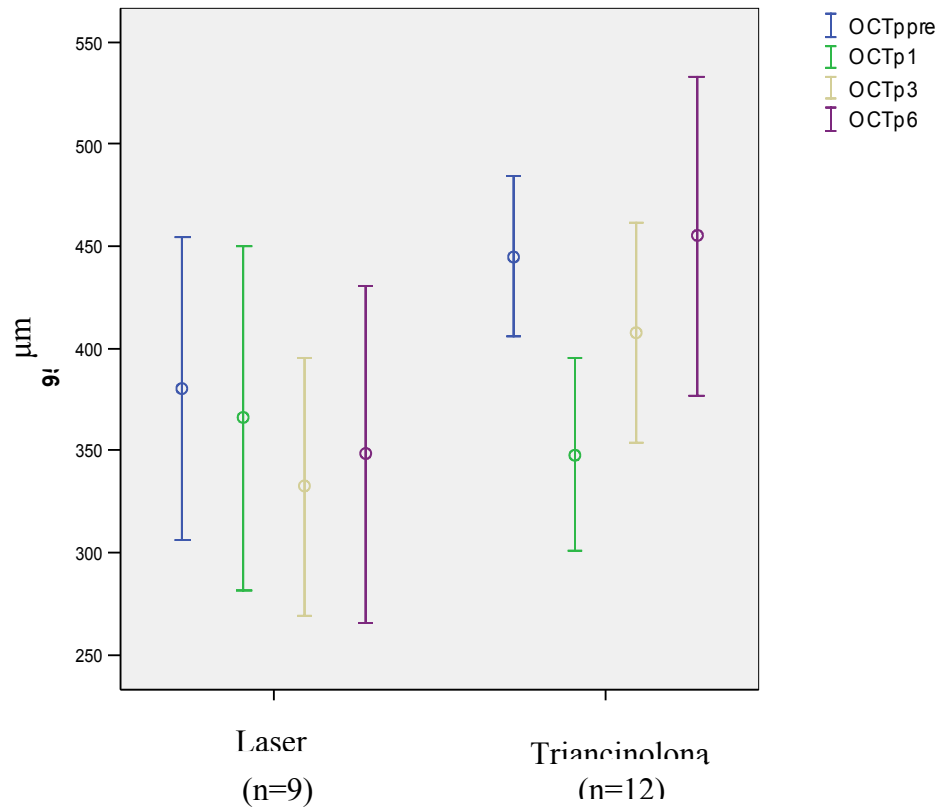
	N	Pré tratamento	1 mês	3 meses	6 meses	P*
OCT¹ (μ)						
Triancinolona	12	424,1 ± 19,9	358,4 ± 18,2	420,5 ± 33,7	424,5 ± 29,1	0,013**
Laser	9	380,4 ± 32,2	366,1 ± 36,6	332,2 ± 27,5	348,4 ± 35,8	0,132
Escotometria (dB)						
Triancinolona	11	-136,3 ± 100,8	-	-91,4 ± 48,7	-	0,073
Laser	4	-151,0 ± 157,0	-	-95,5 ± 46,5	-	0,498
Acuidade visual (ETDRS)						
Triancinolona	10	0,97 ± 0,30	-	0,84 ± 0,14	-	0,096
Laser	6	0,72 ± 0,25	-	0,73 ± 0,34	-	0,842
Contraste (Pelly-Robson)						
Triancinolona	10	0,93 ± 0,29	-	1,10 ± 0,24	-	0,170
Laser	3	0,90 ± 0,26	-	1,14 ± 0,20	-	0,721
Pressão intraocular (mmHg)						
Triancinolona	12	13,4 ± 1,8	12,5 ± 1,6	13,0 ± 2,1	13,0 ± 1,6	0,541
Laser	9	12,1 ± 1,5	12,7 ± 0,9	12,1 ± 0,9	12,4 ± 1,1	0,471

* ANOVA para medidas repetidas com PAS e PAD como co-variadas

** Teste de comparação múltipla: LSD (Least Significant Difference) P=0,040 para pré e 1 mês; P=0,020 para 1 e 3 meses; P=0,025 para 1 e 6 meses

¹ Tomografia de Coerência Óptica

Figura 1. Espessura macular avaliada por OCT dos olhos tratados com Triancinolona e Laser no decorrer do estudo.

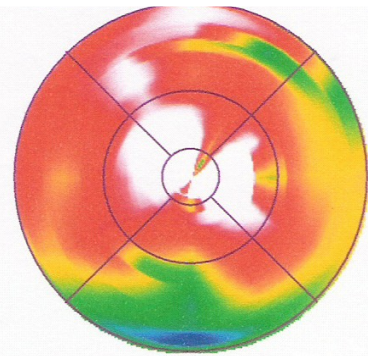
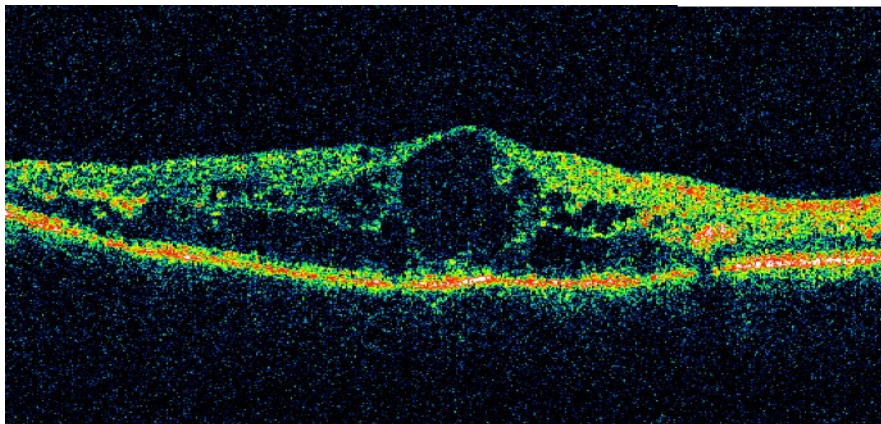


Dados expressos como médias e intervalos de confiança de 95%;

OCT = Tomografia de Coerência Óptica

Figura 2. Avaliação de OCT no grupo Triancinolona antes e após 1 mês de tratamento.

Pré-tratamento



1 mês após tratamento

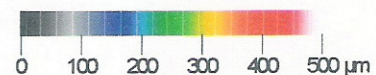
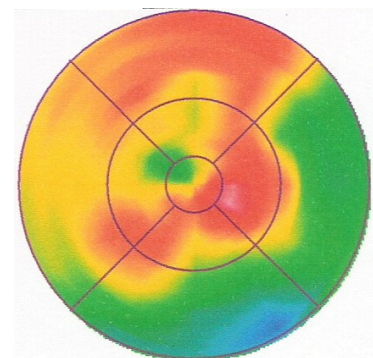
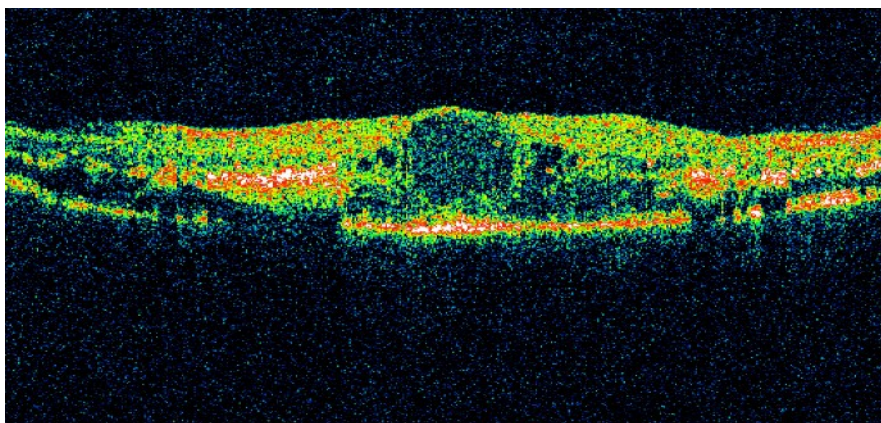
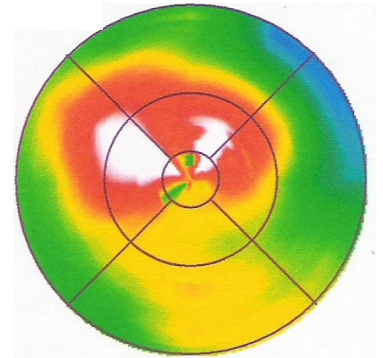
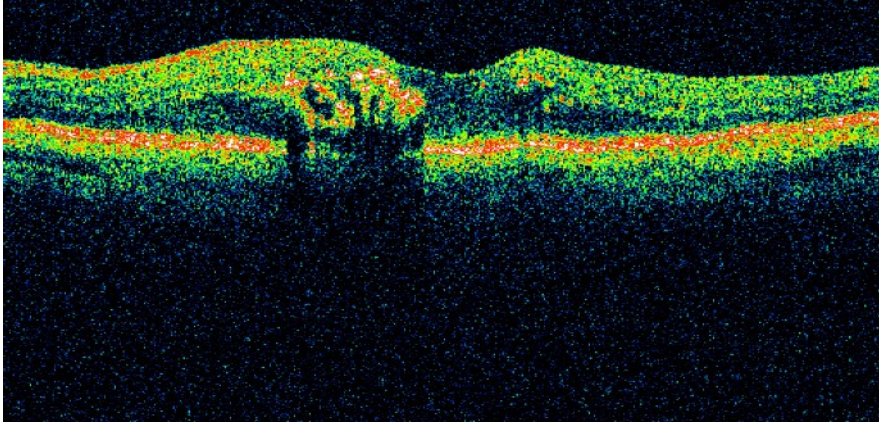
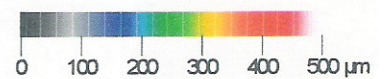
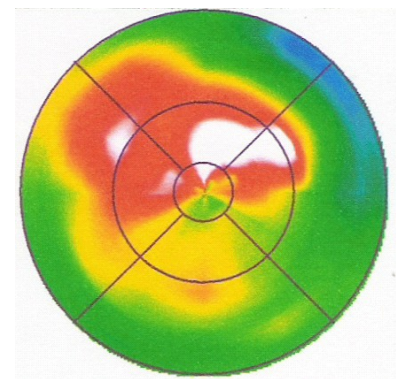
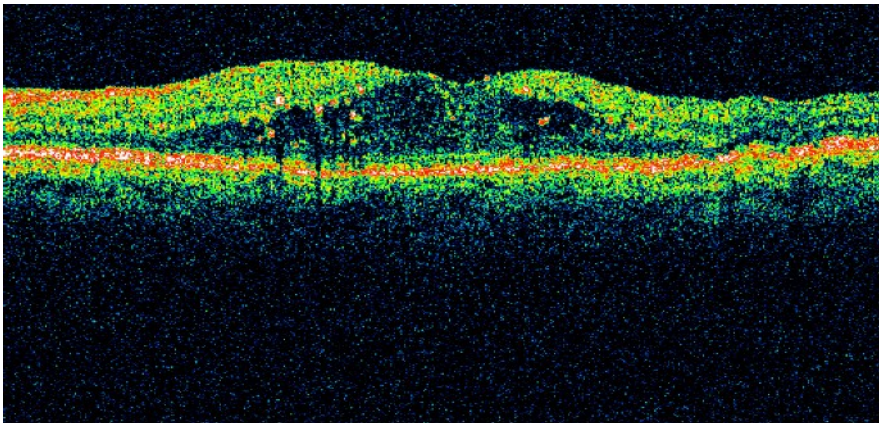


Figura 3. Avaliação de OCT no grupo Laser antes e após 1 mês de tratamento.

Pré-tratamento



1 mês após tratamento



Agradecimentos

Ophthalmos – Farmácia de Manipulação, Porto Alegre/RS, pela doação dos frascos de triancinolona utilizados no estudo e Instituto de Oftalmologia Lavinsky pela realização das Tomografias de Coerências Ópticas.

Conflito de interesses

Nenhum dos autores tem qualquer conflito de interesse relacionado ao presente estudo.

Auxílio Financeiro

Este estudo foi parcialmente financiado pelo FIPE - Hospital de Clínicas de Porto Alegre.

Referências

1. Klein R, Klein BEK, Moss SE, et al. The Wisconsin Epidemiologic Study of Diabetic Retinopathy. IV. Diabetic macular edema. *Ophthalmology* 1984;91:1464-74.
2. Photocoagulation for diabetic macular edema. Early Treatment Diabetic Retinopathy Study report number 1. Early Treatment Diabetic Retinopathy Study Research Group. *Arch Ophthalmol* 1985;103:1796-806.
3. Moss SE, Klein R, Klein BEK. Ten-year incidence of visual loss in a diabetic population. *Ophthalmology* 1994;101:1061-70.
4. Moss SE, Klein R, Klein BEK. The 14-year incidence of visual loss in a diabetic population. *Ophthalmology* 1998;105:998-1003.
5. Ferris FL III, Patz A. Macular edema. A complication of diabetic retinopathy. *Surv Ophthalmol* 1984;28(suppl):452-61.
6. Bresnick GH. Diabetic maculopathy: a critical review highlighting diffuse macular edema. *Ophthalmology* 1983;90:1301-17.
7. Bresnick GH. Diabetic macular edema: a review. *Ophthalmology* 1986;93:989-97.
8. Lee CM, Olk RJ. Modified grid laser photocoagulation for diffuse diabetic macular edema: long-term visual results. *Ophthalmology* 1991;98:1594-602.
9. Lewis H, Abrams GW, Blumenkranz MS, Campo RV. Vitrectomy for diabetic macular traction and edema associated with posterior hyaloidal traction. *Ophthalmology* 1992;99:753-9.
10. Harbour JW, Smiddy WE, Flynn HW Jr, Rubsamen PE. Vitrectomy for diabetic macular edema associated with a thickened and taut posterior hyaloid membrane. *Am J Ophthalmol* 1996;121:405-13.

11. Ikeda T, Sato S, Katano T, Hayashi Y. Vitrectomy for cystoid macular edema with attached posterior hyaloid membrane in patients with diabetes. *Br J Ophthalmol* 1999;83:12-4.
12. Pendergast SD, Hassan TS, Williams GA, et al. Vitrectomy for diffuse diabetic macular edema associated with a taut premacular posterior hyaloid. *Am J Ophthalmol* 2000;130:178-86.
13. Stern AL, Taylor DM, Dalburg LA, Cosentino RT. Pseudophakic cystoid maculopathy: a study of 50 cases. *Ophthalmology* 1981;88:942-6.
14. Suckling RD, Maslin KF. Pseudophakic cystoid macular edema and its treatment with local steroids. *Aust N Z J Ophthalmol* 1988;16:353-9.
15. Danis RP, Bingaman DP, Yang Y, Ladd B. Inhibition of preretinal and optic nerve head neovascularization in pigs by intravitreal triamcinolone acetonide. *Ophthalmology* 1996;103:2099-104.
16. Antcliff RJ, Spalton DJ, Stanford MR, et al. Intravitreal triamcinolone for uveitic cystoid macular edema: an optical coherence tomography study. *Ophthalmology* 2001;108:765-72.
17. Jaffe GJ, Ben-nun B, Guo H, et al. Fluocinolone acetonide sustained drug delivery device to treat severe uveitis. *Ophthalmology* 2000;107:2024-33.
18. Fisher S, Renz D, Schaper W, Karliczek GF. In vitro effects of dexamethasone on hypoxia-induced permeability and expression of vascular endothelial growth factor. *Eur J Pharmacol* 2001;411:231-43.
19. Antonetti DA, Wolpert EB, DeMaio L, et al. Hydrocortisone decreases retinal endothelial cell water and solute flux coincident with increased content and decreased phosphorylation of occludin. *J Neurochem* 2002;80:667-77.

20. Benhamou N, Massin P, Haouchine B, et al. Intravitreal triamcinolone for refractory pseudophakic macular edema. *Am J Ophthalmol* 2003;135:246-9.
21. Hida T, Chandler D, Arena JE, Machemer R. Experimental and clinical observations of the intraocular toxicity of commercial corticosteroid preparations. *Am J Ophthalmol* 1986;101:190-5.
22. McCuen BW II, Bessler M, Tano Y, et al. The lack of toxicity of intravitreally administered triamcinolone acetonide. *Am J Ophthalmol* 1981;91:785-8.
23. Beer PM, Bakri SJ, Singh RJ, et al. Intraocular concentration and pharmacokinetics of triamcinolone acetonide after a single intravitreal injection. *Ophthalmology* 2003;110:681-6.
24. Young S, Larkin G, Brandley M, Lightman S. Safety and efficacy of intravitreal triamcinolone for cystoid macular oedema in uveitis. *Clin Experiment Ophthalmol* 2001;29:2-6.
25. Sears JE, Hoppe G. Triamcinolone acetonide destabilizes VEGF mRNA in Muller cells under continuous cobalt stimulation. *Invest Ophthalmol Vis Sci* 2005;46:4336-41.
26. Tano Y, Chandler D, Machemer R. Treatment of intraocular proliferation with intravitreal injection of triamcinolone acetonide. *Am J Ophthalmol* 1980;90:810-6.
27. Jonas JB, Hayler JK, Panda-Jonas S. Intravitreal injection of crystalline cortisone as adjunctive treatment of proliferative vitreoretinopathy. *Br J Ophthalmol* 2000;84:1064-7.
28. Antoszyk AN, Gottlieb JL, Machemer R, Hatchell DL. The effects of intravitreal triamcinolone acetonide on experimental pre-retinal neovascularization. *Graefes Arch Clin Exp Ophthalmol* 1993;231:34-40.

29. Challa JK, Gillies MC, Penfold PL, et al. Exudative macular degeneration and intravitreal triamcinolone: 18 month follow up. *Aust N Z J Ophthalmol* 1998;26:277-81.
30. Danis RP, Ciulla TA, Pratt LM, Anliker W. Intravitreal triamcinolone acetonide in exsudative age-related macular degeneration. *Retina* 2000;20:244-50.
31. Penfold PL, Gyory JF, Hunyor AB, Billson FA. Exsudative macular degeneration and intravitreal triamcinolone: a pilot study. *Aust N Z J Ophthalmol* 1995;23:293-8.
32. Martinez JA. Intravitreal triamcinolone acetonide for bilateral acquired parafoveal telangiectasis. *Arch ophthalmol* 2003;121:1658-9.
33. Jonas JB. Intravitreal triamcinolone acetonide for treatment of sympathetic ophthalmia. *Am J Ophthalmol* 2004;137:367-8.
34. Scott IU, Flynn HW Jr, Rosenfeld PJ. Intravitreal triamcinolone acetonide for idiopathic cystoid macular edema. *Am J Ophthalmol* 2003;136:737-9.
35. Park CH, Jaffe GJ, Fekrat S. Intravitreal triamcinolone acetonide in eyes with cystoid macular edema associated with central retinal vein occlusion. *Am J Ophthalmol* 2003;136:419-425.
36. Kwong YY, Lai WW, Lam DS. Intravitreal triamcinolone acetonide in eyes with cystoid macular edema associated with central retinal vein occlusion. *Am J Ophthalmol* 2004;137:593-4.
37. Jonas JB, Akkoyun I, Kampeter B, Kreissig I, Degenring RF. Branch retinal vein occlusion treated by intravitreal triamcinolone acetonide. *Eye* 2004 Apr 23.
38. Jonas JB, Kreissig I, Degenring RF. Intravitreal triamcinolone acetonid as treatment of macular edema in central retinal vein occlusion. *Graefes Arch Clin Exp Ophthalmol* 2002;240:782-3.

39. Greenberg PB, Martidis A, Rogers AH, et al. Intravitreal triamcinolone acetonide for macular oedema due to central retinal vein occlusion [letter]. *B J Ophthalmol* 2002;86:247-8.
40. Schwartz JT, Reuling FH, Feinleib M, et al. Twin study on ocular pressure after topical dexamethasone. 1. Frequency distribution of pressure response. *Am J Ophthalmol* 1973;76:126-36.
41. Wingate RJ, Beaumont PE. Intravitreal triamcinolone and elevated intraocular pressure. *Aust N Z J Ophthalmol* 1999;27:431-2.
42. Palmberg PF, Mandell A, Wilensky JT, et al. The reproducibility of the intraocular pressure response to dexamethasone. *Am J Ophthalmol* 1975;80:844-56.
43. Jonas JB, Kreissig I, Degenrig RF. Intraocular pressure after intravitreal injection of triamcinolone acetonide. *Br J Ophthalmol* 2003;87:24-7.
44. Kaushik S, Gupta V, Gupta A, Dogra MR, Singh R. Intractable glaucoma following intravitreal triamcinolone in central retinal vein occlusion. *Am J Ophthalmol* 2004;137:758-60.
45. Jonas JB, Kreissig I, Degenring RF. Endophthalmitis after intravitreal injection of triamcinolone acetonide. *Arch Ophthalmol* 2003;121:1663-4.
46. Moshfeghi DM, Kaiser PK, Scott IU, Sears JE, Benz M, Sinesterra JP, Kaiser RS, Bakri SJ, Maturi RK, Belmont J, Beer PM, Murray TG, Mercado HQ, Mieler WF. Acute endophthalmitis following intravitreal triamcinolone acetonide injection. *Am J Ophthalmol* 2003;136:791-6.
47. Benz MS, Murray TG, Dubovy SR, et al. Endophthalmitis caused by *Mycobacterium chelonae* abscessus after intravitreal injection of triamcinolone. *Arch Ophthalmol* 2003;121:271-3.

48. Jonas JB, Kreissig I, Sofker A, Degenring RF. Intravitreal injection of triamcinolone for diffuse diabetic macular edema. *Arch Ophthalmol* 2003 Jan;121 (1):57-61.
49. Audren F, Erginay A, Haouchine B, Benosman R, Conrath J, Bergmann JF, Gaudric A, Massin P. Intravitreal triamcinolone acetonide for diffuse diabetic macular oedema: 6-month results of a prospective controlled trial. *Acta Ophthalmol Scand* 2006; 84:624-30.
50. Martidis A, Duker J S, Greenberg PB, Rogers AH, Puliafito CA, Reichel E, Bauman C. Intravitreal triamcinolone for refractory diabetic macular edema. *Ophthalmology* 2002;109:920-7.
51. Jonas JB, Spandau UH, Kampeter BA, Vossmerbauemer U, Harder B. Follow-up after intravitreal triamcinolone acetonide for diabetic macular edema. *Eur J Ophthalmol* 2006; 16(4):566-72.
52. Massin P, Audren F, et al. Intravitreal triamcinolone acetonide for diabetic diffuse macular edema. *Ophthalmology* 2004;111:218-24.
53. Gillies MC, Sutter FKP, Simpson JM, Larsson J, Ali H, Zhu M. Intravitreal triamcinolone for refractory diabetic macular edema. *Ophthalmology* 2006;113:1533-8.
54. Kang SW, Sa HS, Cho HY, Kim JI. Macular grid photocoagulation after intravitreal triamcinolone acetonide for diffuse diabetic macular edema. *Arch Ophthalmol* 2006 May;124:653-8.
55. Lam DS, Chan CK, Mohamed S, Lai TY, Lee VY, Liu DT, Li KK, Li PS, Shanmugan MP. Intravitreal triamcinolone plus sequential grid laser versus triamcinolone or laser alone for treating diabetic macular edema six-months outcomes. *Ophthalmology* 2007 Apr 23.[E-Pub]. Disponível em:

http://www.ncbi.nlm.nih.gov/entrez/query.fcgi?db=pubmed&cmd=Retrieve&dopt=AbstractPlus&list_uids=17459479&query_hl=5&itool=pubmed_docsum. Acessado em maio de 2007.

56. Nicolo M, Nasciuti F, Lai S, Ghiglione D, Borgia L, Calabria G. Intravitreal triamcinolone acetonide as primary treatment for diffuse diabetic macular edema: a prospective noncomparative interventional case series. *Eur J Ophthalmol*, 2006;16:129-33.
57. Camargo JL ZT, Paggi A, Friedman R & Gross JL.: Accuracy of Conversion Formulae for Estimation of Glycohaemoglobin. *Scand J Clin Lab Invest* 1998;58:521-528.
58. Trindler P: Determination of blood glucose using an oxidase-peroxidase system with a noncarcinogenic chromogen. *J Clin Path* 1969;22:158-161.
59. Fabiny DL E, G.: Automated reaction-rate method for determination of serum creatinine with the Centrifichem. *Clin Chem* 1971;17:696-704.
60. Talk H, Shubert GE: Enzymatische Harnstoffbestimmung in Blut Und Serum in Optischen Test Nach Warburg. *Klin Wschr* 1965;174-175.
61. Chylack LT Jr, Wolfe JK, Singer DM, et al. Longitudinal Study of the Cataract Study Group. The Lens Opacities Classification System (LOCS) II. *Arch Ophthalmol* 1993;111:831-6.
62. Lattanzio R, Brancato R, Pierro L, Brandello F, Iaccher B, Fiore T, Maestranzi G. Macular thickness measured by optical coherence tomography (OCT) in diabetic patients. *Eur J Ophthalmol* 2002 Nov-Dec;12(6):482-7.
63. Massin P, Erginay A, Haouchine B, et al. Retinal thickness measurement in healthy subjects using optical coherence tomography mapping software. *Eur J Ophthalmol* 2002;12:102-8.

64. Massin P, Vicaud E, Haouchine B, et al. Reproducibility of retinal mapping using optical coherence tomography. *Arch Ophthalmol* 2001;119:1135-42.
65. Frank RN, Schulz L, Abe K, Iezzi R. Temporal variation in diabetic macular edema measured by optical coherence tomography. *Ophthalmology* 2004;111:211-7.
66. American Diabetes Association. *Diabetes Care* 2007;30(1).
67. Stratton IM, Kohner EM, Aldington SJ, et al, UKPDS Group. UKPDS 50: risk factors for incidence and progression of retinopathy in type II diabetes over 6 years from diagnosis. *Diabetologia* 2001;44:156-63.
68. Deutsch TA, O'Riordan JF, Ernest JT, Goldstich TK. Systemic blood pressure and diabetic macular edema. *ARVO Abstract. Invest Ophthalmol Vis Sci* 1983; 24 (Suppl): 80.
69. Gomes MB, Gianella D, Faria M, Tambascia M, Fonseca RM, Réa R, Macedo G, Filho JM, Bittencourt AV, Cavalcanti S, Rassi N, Pedrosa H, Dib SA. Prevalence of type 2 diabetic patients within the targets of care guidelines in daily clinical practice: a multi-center study in Brazil. *Rev Diabetic Stud* 2006;3:73-8.
70. Saydah SH, Fradkin J, Cowie CC. Poor control of risk factors for vascular disease among adults with previously diagnosed diabetes. *JAMA* 2004;291:335-42.
71. Edwards R, Burns JA, McElduff P, Young RJ, New JP. Variations and outcomes of diabetes care by socio-economic status in Salford, UK. *Diabetologia* 2003;46:750-9.
72. Jonas JB, Spandau UH, Kampeter BA, Vossmerbaeumer U, Harder B, Sauder G. Repeated intravitreal high-dosage injections of triamcinolone acetonide for diffuse diabetic macular edema. *Ophthalmology* 2006 May;113:800-4.

73. Lam DS, Chan CK, Mohamed S, Lai TY, Tsang CW, Chan WM, Shanmugan MP. A prospective randomized trial of different doses of intravitreal triamcinolone for diabetic macular oedema. *Br J Ophthalmol* 2007 Feb;91(2):199-203.
74. Funatsu H, Yamashita H, Ikeda T, Nakanishi Y, Kitano S, Hori S. Angiotensin II and vascular endothelial growth factor in the vitreous fluid of patients with diabetic macular edema and other retinal disorders. *Am J Ophthalmol* 2002 Apr;133(4):537-43.

Anexos

Anexo 1 - Avaliação de acuidade visual segundo o ETDRS

Anexo2 - Avaliação de acuidade visual de contraste: Pelly-Robson

Anexo 3 - Sistema de classificação de opacidades do cristalino LOCS II

Livros Grátis

(<http://www.livrosgratis.com.br>)

Milhares de Livros para Download:

[Baixar livros de Administração](#)

[Baixar livros de Agronomia](#)

[Baixar livros de Arquitetura](#)

[Baixar livros de Artes](#)

[Baixar livros de Astronomia](#)

[Baixar livros de Biologia Geral](#)

[Baixar livros de Ciência da Computação](#)

[Baixar livros de Ciência da Informação](#)

[Baixar livros de Ciência Política](#)

[Baixar livros de Ciências da Saúde](#)

[Baixar livros de Comunicação](#)

[Baixar livros do Conselho Nacional de Educação - CNE](#)

[Baixar livros de Defesa civil](#)

[Baixar livros de Direito](#)

[Baixar livros de Direitos humanos](#)

[Baixar livros de Economia](#)

[Baixar livros de Economia Doméstica](#)

[Baixar livros de Educação](#)

[Baixar livros de Educação - Trânsito](#)

[Baixar livros de Educação Física](#)

[Baixar livros de Engenharia Aeroespacial](#)

[Baixar livros de Farmácia](#)

[Baixar livros de Filosofia](#)

[Baixar livros de Física](#)

[Baixar livros de Geociências](#)

[Baixar livros de Geografia](#)

[Baixar livros de História](#)

[Baixar livros de Línguas](#)

[Baixar livros de Literatura](#)
[Baixar livros de Literatura de Cordel](#)
[Baixar livros de Literatura Infantil](#)
[Baixar livros de Matemática](#)
[Baixar livros de Medicina](#)
[Baixar livros de Medicina Veterinária](#)
[Baixar livros de Meio Ambiente](#)
[Baixar livros de Meteorologia](#)
[Baixar Monografias e TCC](#)
[Baixar livros Multidisciplinar](#)
[Baixar livros de Música](#)
[Baixar livros de Psicologia](#)
[Baixar livros de Química](#)
[Baixar livros de Saúde Coletiva](#)
[Baixar livros de Serviço Social](#)
[Baixar livros de Sociologia](#)
[Baixar livros de Teologia](#)
[Baixar livros de Trabalho](#)
[Baixar livros de Turismo](#)