



João Luiz Rossi Junior

Avaliação do sistema estomatognático e de  
sincrânios de onça-pintada (*Panthera onca*) e  
puma (*Puma concolor*) capturados ou  
coletados em natureza

São Paulo  
2007

# **Livros Grátis**

<http://www.livrosgratis.com.br>

Milhares de livros grátis para download.

João Luiz Rossi Junior

Avaliação do sistema estomatognático e de sincrânios de onça-pintada (*Panthera onca*) e puma (*Puma concolor*) capturados ou coletados em natureza

Tese apresentada ao Programa de Pós-Graduação em Clínica Cirúrgica Veterinária da Faculdade de Medicina Veterinária e Zootecnia da Universidade de São Paulo para obtenção de título de Doutor em Medicina Veterinária

**Departamento:**

Cirurgia

**Área de concentração:**

Clínica Cirúrgica Veterinária

**Orientador:**

Prof. Dr. Marco Antônio Gioso

São Paulo

2007

Autorizo a reprodução parcial ou total desta obra, para fins acadêmicos, desde que citada a fonte.

## DADOS INTERNACIONAIS DE CATALOGAÇÃO-NA-PUBLICAÇÃO

(Biblioteca Virgínie Buff D'Ápice da Faculdade de Medicina Veterinária e Zootecnia da Universidade de São Paulo)

T.1844  
FMVZ

Rossi Júnior, João Luiz

Avaliação do sistema estomatognático e de sincrânios de onça-pintada (*Panthera onca*) e puma (*Puma concolor*) capturados ou coletados em natureza / João Luiz Rossi Júnior. – São Paulo: J. L. Rossi Júnior, 2007.  
132 f. : il.

Tese (doutorado) - Universidade de São Paulo. Faculdade de Medicina Veterinária e Zootecnia. Departamento de Cirurgia, 2007.

Programa de Pós-graduação: Clínica Cirúrgica Veterinária.  
Área de concentração: Clínica Cirúrgica Veterinária.

Orientador: Prof. Dr. Marco Antônio Gioso.

1. *Felidae*. 2. Manejo animal. 3. Animais em extinção. 4. Sistema estomatognático. 5. Conservação biológica. I. Título.

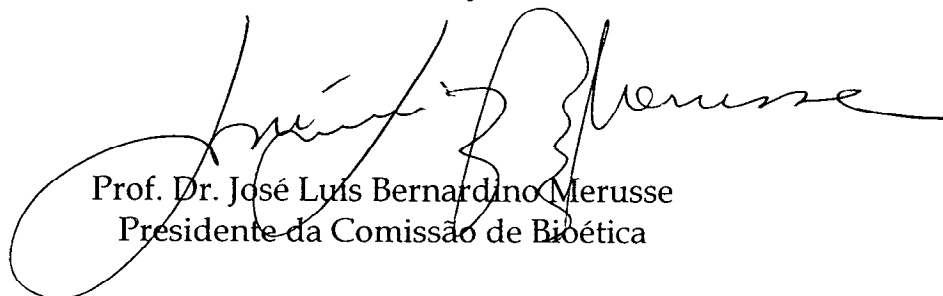


## CERTIFICADO

Certificamos que o Projeto intitulado "Estudo comparativo entre achados clínicos do sistema estomatognático de onça-pintada (*Panthera onca*) e suçuarana (*Puma concolor*) em natureza e indivíduos depositados em coleções de Museu de Zoologia", protocolado sob o nº1048/2007, utilizando 06 (seis) onças, sob a responsabilidade do Prof. Dr. Marco Antonio Gioso, está de acordo com os princípios éticos de experimentação animal da Comissão de Bioética da Faculdade de Medicina Veterinária e Zootecnia da Universidade de São Paulo e foi aprovado "ad referendum".

(We certify that the Research "Comparative study between clinical findings of the stomatognathic system of jaguar (*Panthera onca*) and suçuarana (*Puma concolor*) in nature and individuals deposited in collections of Museum of Zoology", protocol number 1048/2007, utilizing 06 (six) jaguar, under the responsibility Prof. Dr. Marco Antonio Gioso, agree with Ethical Principles in Animal Research adopted by Bioethic Commission of the School of Veterinary Medicine and Zootechny of University of São Paulo and was approved "ad referendum", meeting).

São Paulo, 01 de março de 2007



Prof. Dr. José Luis Bernardino Merusse  
Presidente da Comissão de Bioética

# FOLHA DE AVALIAÇÃO

Nome: Rossi Júnior, João Luiz

Título: Avaliação do sistema estomatognático e de sincrânios de onça-pintada (*Panthera onca*) e puma (*Puma concolor*) capturados ou coletados em natureza.

Tese apresentada ao Programa de Pós-Graduação em Clínica Cirúrgica Veterinária da Faculdade de Medicina Veterinária e Zootecnia da Universidade de São Paulo para obtenção de título de Doutor em Medicina Veterinária

Data: 26/03/2007

## Banca Examinadora

Prof. Dr. \_\_\_\_\_

Instituição: \_\_\_\_\_

Assinatura: \_\_\_\_\_

Julgamento: \_\_\_\_\_

Prof. Dr. \_\_\_\_\_

Instituição: \_\_\_\_\_

Assinatura: \_\_\_\_\_

Julgamento: \_\_\_\_\_

Prof. Dr. \_\_\_\_\_

Instituição: \_\_\_\_\_

Assinatura: \_\_\_\_\_

Julgamento: \_\_\_\_\_

Prof. Dr. \_\_\_\_\_

Instituição: \_\_\_\_\_

Assinatura: \_\_\_\_\_

Julgamento: \_\_\_\_\_

Prof. Dr. \_\_\_\_\_

Instituição: \_\_\_\_\_

Assinatura: \_\_\_\_\_

Julgamento: \_\_\_\_\_

## Dedicatória

### A Deus

“Quem me dera, ao menos uma vez,  
fazer com que o mundo saiba  
que seu nome está em tudo  
e mesmo assim ninguém  
lhe diz ao menos obrigado.”

(Renato Russo)

### Aos meus pais João e Bernadete

Obrigado por todo apoio, por torcer, rezar e se preocupar junto comigo durante toda a pesquisa. Obrigado por cuidar dos meus bichos durante minhas ausências e pelas inúmeras ajudas financeiras durante a honrosa vida acadêmica! Amo vocês!!

### Aos animais

“Por fim, com poucas exceções, os “literatos” servem-se dos animais mais do que servem a eles. Na relação homem-animal, é sempre o homem o devedor. Encontramos sujeitos que são o rebotalho da humanidade, bêbados, maus, estúpidos. Ninguém quer saber deles, exceto um cão, que se põe a seguir um fracassado desses, a obedecer-lhe, amá-lo. Quantos mendigos usam os cachorros para enternecer o transeunte, obter mais facilmente uma moeda. Mas talvez, afinal de contas, eles também amem seu companheiro.”

(Roger Grenier- “Da dificuldade de ser cão”)

O que seria da minha vida sem vocês (vamos lá, vou colocar apenas os mamíferos que é para economizar espaço!):

- a) Meus cães: Boomer (*in memoriam*), Pingo (*in memoriam*), Graccus (*in memoriam*), Ferrugem (*in memoriam*), Kadesh, Sophia e Luka.

- b) Meus gatos: John-John, Fiel, Ludwing Von Mingau (Lud), A gata (lê-se Ágata, essa coitada não tem nome até hoje!), Ludinho e Tatá (este nome é derivado da expressão: “tá tá ficando...” e no final das contas ficou em casa mesmo!)
- c) Ao meu ferret Willy, a sua convivência demonstrou ser um compêndio de Patologia Veterinária!

Serei eternamente grato aos cães de caça pelo árduo trabalho e pela convivência sempre reveladora. Faço questão de mencionar nominalmente todos estes amigos e protetores: Tarugo, Tirana, Tupã, Briosa, Sozinho, Campeão, Ferrugem, Segredo, Carancho, Baxoti, Excluído, Chibanca, Bonito, Barão, Peri, Espoleta, Sucuri e Coquinho.

### **Ao meu amor Flaviana**

“Woman I can hardly express  
My mixed emotions at my thoughtlessness  
After all I'm forever in your debt  
And woman I will try to express  
My inner feelings and thankfulness  
For showing me the meaning of success...”

*John Lennon*

### **Ao meu Orientador**

Gioso acho que chegamos ao final de uma estrada aqui na FMVZ-USP. Obrigado pela confiança, oportunidades, conselhos, ensinamentos e paciência. Sou muito grato a tudo aquilo que aprendi com você.

### **Aos amigos**

Dr. Hector Gómez, M.V. Carla Omura, M.V. Luís Arthur (Esqueleto), Dr. Fábio Futema, Dra. Lílian Rangel, M.V. Marcelo Quirino, M.V. Rafael Jorge (Malaco), M.V. Pedro



Mancini Guedes, Susan McGrath, todos tão presentes na minha vida acadêmica na pós-graduação e sempre dispostos a ajudar.

Como não mencionar os amigos da “velha guarda”: Márcio F. M. Alves (cara, serei eternamente grato a você pelas inúmeras vezes que comprou materiais de pesquisa no Canadá e enviou para cá), Walter M. Fujisawa (amigo de todas as horas), Renato P. Ghilardi (não vou colocar seus apelidos no texto para não compromete-lo!), Renata C. Ghilardi (acabou entrando para turma e foi uma ótima aquisição!), Zé Eduardo e família (sofremos as agruras da pós juntos), Talitha Monfort, e Marcos Marques (que apesar de não convivermos diariamente, sei que torce por mim). Agradeço também a todo pessoal do serviço de Oftalmologia da FMVZ-USP, do Laboratório de Dosagens Hormonais (LDH) e ao “povo da roça” do Centro de Triagem de Animais Silvestres (CETAS) da Universidade Federal de Viçosa- MG.

### **Aos professores**

Gostaria de agradecer nominalmente algumas pessoas que foram extremamente importantes na minha formação acadêmica durante a pós-graduação. Todos são considerados amigos, a quem devo respeito e consideração (e não é que rimou!!): Profa. Dra. Erika Hingst-Zaher, Profa. Dra. Denise Tabacchi Fantoni, Profa. Dra. Sílvia R. G. Cortopassi, Profa. Dra. Maria Angélica Miglino, Profa. Dra. Ana Carolina Brandão, Profa. Dra. Júlia M. Matera, Dra. Leonilda C. dos Santos, Prof. Dr. Paulo Sérgio M. de Barros, Prof. Dr. Franklin de Almeida Stermann, Prof. Dr. Idércio Luiz Signhorini, Prof. Dr. José Luís Catão-Dias, Dr. Zalmir Silvino Cubas, Prof. Dr. Jean C. Ramos da Silva, Dr. Wanderlei de Moraes, Prof. Dr. Luis Cláudio S. Lopes, Prof. Dr. Cláudio Alvarenga, Prof. Dr. Marcelo Alcindo, Prof. Dr. Stéfano Hagen, Prof. Dr. Marco Túlio das Neves (*in memoriam*), Prof. Dr. Tarcízio Antônio Rego de Paula e ao Prof. Dr. Mário de Vivo.

### **Ao pessoal do Museu de Zoologia da Universidade de São Paulo (MZUSP)**

Agradeço a todos aqueles que no passado e presente ajudaram a fazer desta coleção um importante centro de referência. Tenho que fazer menção à Bióloga Juliana Gualda de Barros que foi a pessoa que sempre me ajudou durante os trabalhos na coleção de Mastozoologia.

## **À Família**

Agradeço aos meus familiares que deram sua parcela de contribuição na pesquisa seja me alojando, seja fazendo contatos ou pela simples torcida: meus tios Roberto e Nívea e minhas primas Fernanda e Camila pela acolhida e preocupação, aos tios Francisco e Terezinha pelos conselhos e carinho, aos primos Dudu, Cláudia e Carolina pelas conversas amigas e horas de descontração. Aos primos por tabela também (cônjuges): Ana Maria, Edson (Tô) e Márcio (companheiro de mesa, besteirol e serviço de informática).

Aos tios Marcos (*in memoriam*) e Danilo (*in memoriam*), aonde quer que estejam, certamente estão felizes por este momento.

Aos queridos amigos Tarcízio, Regina, Rebeca e Tarcizinho que me receberam como um irmão na família (filho foge à faixa etária!) e sempre se preocuparam comigo.

Aos meus sogros (pasmem, tenho quatro!!): João Flávio e Berenice, Leda e Antônio. Meus cunhados Luciana, Juliana, Fernando e João. Aos tios adotivos: Cecília, Eliana e José, Cláudia e Alessandro (aos primos Matheus e Gabriela). As avós Alzira e Edith (vó adotiva). A todos obrigado pelo apoio e preocupação.

## **Aos amigos do Laboratório de Odontologia Comparada (L.O.C.)**

Aos colegas de L.O.C. que mais do isso, tornaram-se meus amigos e minha família: Fernanda Leirião, Fernanda Lopes (minha fiel motorista!), Fernanda Hoffman, Juliana Kowalesky, Cristina Espana, Vanessa Carvalho,

### **Aos fotógrafos**

Aos amigos Araquém Alcântara, que gentilmente cedeu algumas fotografias utilizadas neste trabalho e Vinícius Fonseca que cedeu a foto do puma usada na capa.

### **Aos funcionários da FMVZ-USP**

São muitos os nomes das pessoas a que devo agradecer. Um bom começo seria mencionar os nomes Sr. José Miron Oliveira da Silva, Sra. Cláudia Lima, Sra. Dayse M. A. Flexa, Sra. Joana F. D. de Vasconcelos, Sra. Elza M. Rosa B. Faquim, Srta. Alessandra A. A. de Souza, Sr. Belarmino Ney Pereira, M.V. Silvana M. Unruh, Sra. Kátia M. Massonetto, Sr. Hugo Hidalgo, Sr. Reginaldo B. da Silva e Sr. Benjamin R. de Souza.

### **Aos proprietários e funcionários da Pousada Salto Thaimaçú- Jacareacanga- PA e Fazenda Cambará- Aquidauana- MS:**

“As árvores são poemas que a Terra escreve para o Céu e nós as derrubamos para fazer papel, demonstrando nosso vazio.”

(autor desconhecido)

### **Aos amigos e parceiros de campo**

Senhor Antônio Teodoro de Melo Neto (“Tonho da onça”) e ao Biólogo Dalton M. Novaes que nos ajudaram com os trabalhos de captura na Amazônia.

## **Agradecimentos**

**À Faculdade de Medicina Veterinária e Zootecnia da Universidade de São Paulo (FMVZ-USP)** pela oportunidade de fazer parte, como aluno, desta honrosa casa.

**À Fundação de Amparo à Pesquisa do Estado de São Paulo (FAPESP)** pelo Auxílio à Pesquisa e Bolsa.

**Coordenação de Aperfeiçoamento de Pessoal de Nível Superior (CAPES)** pela Bolsa de Doutorado nos últimos meses.

**Peter Emily International Veterinary Dental Foundation** , pela confiança em nosso trabalho e pela premiação na categoria “Exotic Veterinary Dentistry”, agraciado no dia 14 de outubro de 2005, durante o 19º Fórum Anual de Odontologia Veterinária e 9º Congresso Mundial de Odontologia Veterinária , realizado em Orlando-Flórida, Estados Unidos da América.

**Brazilian Fundation**, que intermediou o recebimento do prêmio retro-mencionado no Brasil.

**Associação Brasileira de Odontologia Veterinária (ABOV)**, minha entidade-mãe, da qual me orgulho de ter participado da criação.

**Ao Centro Nacional de Pesquisa Para a Conservação de Predadores Naturais - CENAP, órgão vinculado ao Instituto do Meio Ambiente e dos Recursos Naturais Renováveis - IBAMA, pela concessão de licença de captura.**

### **As empresas**

Ao amigo Paulo Ferreira, da Metalúrgica Fermarame Ltda. de Osasco, São Paulo, que usou seus conhecimentos em incontáveis horas de trabalho para construir as armadilhas usadas na captura do Pantanal.

Ao senhor Marco Beat Schwartz, da Zootech de Curitiba, Paraná, que forneceu alguns itens da Dist Injetc para anestesia remota dos felídeos em vida-livre e sempre esteve disposto a nos ajudar.

Ao amigo Ruy Cereda, da AnimallTag de São Carlos, São Paulo, que forneceu suplementos de informática e identificação eletrônica para os animais.

Ao laboratório Fort Dodge S.A. de Campinas, São Paulo, que forneceu vacinas para os cães de caça e parte dos materiais de anestesia usados na pesquisa em natureza.

À família Turazza e funcionários da Cooper Nutri de São Paulo que sempre nos atenderam com muita atenção e tiveram preocupação em nos ajudar com as pesquisas.

Ao amigo José Marques, da Selaria Vila Hípica, do Jockey Clube de São Paulo, que criou equipamentos de grande valia no campo.

### **Uma constatação**

“Se a humanidade desaparecesse, o mundo não iria perder nada com isso.”

(Nelson Rodrigues)

### **Um pensamento**

“Um homem só pode ser considerado um sucesso se pula da cama logo cedo e vai dormir à noite, tendo feito tudo aquilo que gosta neste meio tempo.”

(Bob Dylan)

### **A quem possa interessar**

“Ao verme  
que  
primeiro roeu as frias carnes  
do meu cadáver  
dedico  
como saudosa lembrança  
estas  
memórias póstumas.”

(Machado de Assis)

## LISTA DE FIGURAS

FONTE: GRZIMEK'S ENCYCLOPEDIA OF MAMMALS, 1990	27
Figura 1- Distribuição geográfica de <i>Panthera onca</i> nas Américas	
Figura 2- Onça-pintada ( <i>Panthera onca</i> ) fotografada em cativeiro	28
FONTE: Kitchener (1991) apud Guião-Leite (2002)	33
Figura 3- g Distribuição geográfica atual do <i>Puma concolor</i>	
Figura 4- Aspecto de um indivíduo adulto de <i>Puma concolor</i> fotografado em cativeiro	34
Figura 5- Pele de onça-pintada ( <i>Panthera onca</i> ) abatida em propriedade vizinha à área de pesquisa e conservação na Amazônia, Jacareacanga-PA	67
Figura 6- Rastros e fezes de onça-pintada encontrados no campo, Jacareacanga- PA	68
Figura 7- Rastreamento de pegadas de grandes felídeos por meio de cães treinados e prático de campo na fazenda Salto Thaimaçu, Jacareacanga- PA. Imagem cortesia de Araquém Alcântara	68
Figura 8- Animal capturado na Amazônia sendo monitorizado através de auscultação cardíaca, pelo doutorando. Fotografia- cortesia de Araquém Alcântara	69
Figura 9. Lesão cicatricial no lábio inferior esquerdo em região do dente canino inferior de uma <i>Panthera onca</i> amazônica	69
Figura 10. Aspecto da fratura do dente canino inferior direito do espécime capturado na Amazônia. Pode-se notar além da fratura na porção de cúspide, a exposição da câmara pulpar e deposição de dentina terciária	70
Figura 11. Aspecto da fratura no sentido longitudinal do dente molar inferior direito do espécime capturado na Amazônia. Pode-se observar a exposição da câmara pulpar	70
Figura 12. Aspecto dos desgastes das cúspides dos dentes pré-molares e molares superiores e inferiores da <i>Panthera onca</i> capturada na Amazônia	71
Figura 13. Presença de gengivite de grau I na região do dente canino superior direito, bem como presença de cálculo dental de grau I e retração gengival de aproximadamente 4 mm no mesmo elemento dental de uma <i>Panthera onca</i> amazônica	71
Figura 14. Presença de maloclusão dos dentes incisivos inferiores. Pode-se notar que os mesmos encontram-se deslocados na direção caudal da mandíbula de uma <i>Panthera onca</i> amazônica	72
Figura 15- Disparo de dardo com anestésico por meio de zarabatana na Mata Atlântica em Viçosa, Minas Gerais. Fotografia- cortesia Prof. Dr. Tarcízio A. R. de Paula	73
Figura 16- Aspecto do indivíduo de <i>Panthera onca</i> capturado em região de Mata Atlântica em Minas Gerais, após anestesia. Fotografia- cortesia Prof. Dr. Tarcízio A. R. de Paula	73
Figura 17- Aspecto das lesões encontradas no indivíduo de <i>Panthera onca</i> . Pode-se verificar gengivite e retração gengival na região do colo do dente canino superior direito (assinalada na elipse à esquerda), fraturas de cúspides dos CSD e canino inferior esquerdo e acúmulo de cálculo dental Grau II na região vestibular do 4º pré-molar superior direito (assinalada na elipse à direita)	74
Figura 18- Detalhe do dente canino superior direito que apresentou fratura de cúspide com exposição de polpa. Pelo diâmetro do canal pulpar pode-se sugerir que a fratura ocorreu quando o animal tinha mais que cinco anos de idade	74

Figura 19- Esquema da distribuição das armadilhas dentro da propriedade rural Fazenda Cambará, Aquidauana, Mato Grosso do Sul. Nos vértices A e B foram colocadas em áreas mais altas e nos vértices C e D em áreas de várzea	76
Figura 20- Rastro de <i>Puma concolor</i> deixado em solo arenoso dentro da área de pesquisa, Aquidauana- MS	76
Figura 21- Marcações feitas com as garras de um grande felídeo no caule de uma árvore, próxima uma trilha na mata feita pela passagem do gado. Localidade de Aquidauana - MS	77
Figura 22- Crânio de porco domestico ( <i>Sus scropha</i> ) recuperado na área de pesquisa no Pantanal - MS. Notar que a região rostral do crânio encontra-se roída talvez por um grande felídeo neotropical	77
Figura 23- Crânio de capivara ( <i>Hydrochaeris hydrochaeris</i> ) encontrado na área de pesquisa no Pantanal - MS. Indivíduo predado por onça-pintada ( <i>Panthera onca</i> ) na noite anterior em que o material biológico foi coletado	78
Figura 24- Aspecto de um macho adulto de cervo-do-pantanal ( <i>Blastocerus dichotomus</i> ) encontrado dentro da área de pesquisa no Pantanal - MS	78
Figura 25- Restos de cervo-do-pantanal ( <i>Blastocerus dichotomus</i> ) encontrados na área de pesquisa do Pantanal - MS, provavelmente predado por <i>Panthera onca</i>	79
Figura 26- “Armadilha fotográfica” utilizada na área de várzea da propriedade rural. Tal dispositivo captura imagens em fotografia através de sistema automático por infravermelho que é acionado quando o animal passa na frente do equipamento	79
Figura 27- Indivíduo macho adulto de anta ( <i>Tapirus terrestris</i> ) fotografado por sistema remoto na área de pesquisa do Pantanal - MS	80
Figura 28- Bezerro nelore ( <i>Bos indicus</i> ) predado provavelmente por <i>Puma concolor</i> na área de pesquisa do Pantanal - MS. Notar que o felídeo iniciou o consumo da carcaça pelas vísceras torácicas	80
Figura 29- Bovino adulto encontrado preso em um mata-burro na área de pesquisa no Pantanal - MS. Nestas condições o animal encontra-se vulnerável a ataques de grandes felídeos neotropicais, configurando um erro de manejo na criação doméstica	81
Figura 30- Cadáver de bovino adulto encontrado atolado em uma área de várzea no Pantanal - MS	81
Figura 31- Aspecto de uma das armadilhas construídas pela Fermarame - SP. O dimensionamento foi feito de acordo com dados biométricos das espécies- alvo da pesquisa	82
Figura 32- Armadilha montada no vértice “A” da fazenda no Pantanal	82
Figura 33- Carneiro doméstico usado como isca viva para captura de grandes felídeos neotropicais. A imagem fornece a visão da entrada da armadilha para o compartimento isolado onde o carneiro era colocado.	83
Figura 34- Aspecto do puma ( <i>Puma concolor</i> ), após ter sido capturado e anestesiado no Pantanal	83
Figura 35- À esquerda demonstram-se as condições de higidez da cavidade oral do indivíduo de <i>Puma concolor</i> capturado no Pantanal. À direita (apontado pela seta), maior aproximação da região dos dentes pré-molares superiores, importante ponto de formação de cálculo dental, que se encontrava sem presença desta variável	84
Figura 36- Crânio de <i>Puma concolor</i> abatido em área vizinha à propriedade rural onde as pesquisas desenvolveram-se no Pantanal do MS	84
Figura 37- Radiografia da região mais rostral do crânio do <i>Puma concolor</i> capturado na pesquisa e posteriormente abatido em uma propriedade vizinha. Observa-se indicado pelas setas a ampla câmara pulpar do dente canino superior esquerdo e incisivo lateral esquerdo	85

Figura 38- Aspecto da organização das caixas contendo sincrânios de <i>Panthera onca</i> e <i>Puma concolor</i> depositados no MZUSP	86
Figura 39- Aspecto das peles de grandes felídeos neotropicais depositados na coleção do MZUSP	86
Figura 40- Comparação entre o tamanho os crânios de puma ( <i>Puma concolor</i> ) capturado no Pantanal- MS e de um lobo-guará ( <i>Crysocyon brachyurus</i> , MZUSP – 31981) coletado em vida livre. Notar que a conformação craniana do felídeo é proporcionalmente mais robusta do que os do canídeo, apesar de terem pesos corpóreos muito similares	89
Figura 41- Mandíbula de <i>Puma concolor</i> (MZUSP - 103252), fêmea, adulta. Notar a falta de dentes entre os caninos e o 3º pré-molar inferior devido à adaptação evolutiva dos felídeos	90
Figura 42- Crânio de indivíduo jovem de <i>Puma concolor</i> (MZUSP - 19850). Notar que as suturas cranianas estão abertas, principalmente no arco zigomático (assinalada com a seta), indicando que o indivíduo era jovem quando foi coletado	90
Figura 43- Dente canino inferior esquerdo de <i>Panthera onca</i> coletado em vida livre, com ápice aberto. O dente pode ter tido morte pulpar prematura ou o animal pode ter sido morto ainda jovem (MZUSP - 22452)	91
Figura 44- <i>Panthera onca</i> (MZUSP - 2332), macho, adulto, exibindo crista sagital bem desenvolvida (em detalhe)	91
Figura 45- Retração de crista alveolar e exposição de furca grau 3 em dentes 3º e 4º PM inferiores direito de <i>Panthera onca</i> (MZUSP - 22452)	92
Figura 46- Desgaste em porção distal da coroa e cúspide do dente canino superior direito de uma <i>Panthera onca</i> (MZUSP - 469), macho	92
Figura 47- Desgaste de esmalte em superfície distal de dente canino inferior esquerdo de sincrânio de <i>Puma concolor</i> (MZUSP - 10352), mostrado pela ponta de um explorador odontológico	93
Figura 48- Aspecto do desgaste de esmalte em superfície distal de dente canino inferior direito de sincrânio de <i>Puma concolor</i> (MZUSP - 10352), mostrado pela ponta de um explorador odontológico	93
Figura 49- Aspecto da região de oclusão dos dentes caninos direitos de um sincrânio de <i>Puma concolor</i> (MZUSP - 10352) com desgaste de esmalte	94
Figura 50- Fratura dental do molar inferior esquerdo de <i>Panthera onca</i> (MZUSP - 7161). Notar o aspecto desgastado do fragmento coronal deste dente e a reação de osteólise na crista alveolar correspondente	94
Figura 51- Fraturas de dentes caninos inferiores de sincrânio de <i>Puma concolor</i> (MZUSP - 20935) ocorridas <i>ante mortem</i> . Os dentes caninos superiores foram perdidos após sua morte	95
Figura 52- Fratura de dente quarto pré-molar superior esquerdo de <i>Panthera onca</i> (MZUSP - 7161). Notar que o terceiro pré-molar superior esquerdo sofreu desgaste <i>ante mortem</i> e que o segundo pré-molar superior esquerdo foi perdido após a morte	95
Figura 53- Aspecto de fratura longitudinal de cúspide, atingindo o colo dental do canino inferior esquerdo de sincrânio de <i>Panthera onca</i> (MZUSP - 3685), com exposição de polpa, notada pela inserção de uma agulha hipodérmica no canal pulpar	96
Figura 54- Escurecimento dental observado em dentes pré-molares e molar inferiores de <i>Panthera onca</i> (MZUSP - 17550)	96
Figura 55- Discreta giroversão do dente molar inferior direito em uma mandíbula de <i>Panthera onca</i> , coletada em vida livre (MZUSP - 3685)	97



Figura 56 “A” - Aspecto de fratura consolidada em arco zigomático esquerdo de <i>Panthera onca</i> oriunda de natureza (MZUSP - 3752). Pode-se notar que houve desalinhamento das margens da fratura, formando uma ponta de osso em direção dorsal do crânio (área assinalada)	98
Figura 56 “B”- Aspecto radiográfico da fratura de arco zigomático esquerdo de <i>Panthera onca</i> (MZUSP - 3752), na incidência látero-lateral esquerda	98
Figura 57 “A”- Aspecto de calo ósseo em região de processo coronóide direito em mandíbula de <i>Panthera onca</i> coletada em natureza (MZUSP - 13493)	99
Figura 57 “B”- Aspecto radiográfico, incidência látero-lateral oblíqua da mandíbula de <i>Panthera onca</i> (MZUSP - 13493) que apresentou fratura de processo coronóide direito	99
Figura 58 “A”- <i>Puma concolor</i> adulto com sinais de lesões em ossos cranianos e processo regenerativo (MZUSP - 5879). Não é conhecida a causa de tais lesões	100
Figura 58 “B”- Aspecto radiográfico da região de osso nasal e frontal do crânio de <i>Puma concolor</i> (MZUSP – 5879), na incidência látero-lateral esquerda, onde se observa proliferação óssea reparativa	100
Figura 59- Vista frontal do crânio de <i>Puma concolor</i> (MZUSP - 5879) avaliado. Notar que houve processo reparativo nos ossos nasais, levando à perda de simetria e no osso frontal esquerdo, que apresenta perfurações	101
Figura 60- Vista ventral de mandíbulas de <i>Panthera onca</i> (MZUSP – 7161) apresentando espessamento e assimetria do ramo horizontal esquerdo, correspondente a área de osteólise da crista alveolar do dente molar inferior esquerdo	101
Figura 61- Assimetria de arco zigomático de <i>Panthera onca</i> (MZUSP - 13493) coletada em natureza. Notar que o arco zigomático direito (seta vermelha) é mais proeminente e largo que o esquerdo (seta azul)	102
Figura 62 “A”- Formação de osteofito de 3 mm em ramo horizontal de mandíbula direita de <i>Puma concolor</i> (MZUSP - 10351), indicado pela ponta do explorador odontológico	103
Figura 62 “B”- Exame radiográfico da mandíbula de <i>Puma concolor</i> (MZUSP - 10351). Na área assinalada nota-se a proliferação óssea (osteofito)	103
Figura 63 “A”- Aspecto da formação periostal em palato de <i>Puma concolor</i> (MZUSP - 1287) unilateral, em região dos dentes canino e pré-molares sendo mensurada por paquímetro	103
Figura 63 “B”- Aspecto radiográfico do crânio de <i>Puma concolor</i> (MZUSP - 1287), feita na incidência ventro-dorsal. Nota-se na área assinalada a formação periostal em palato	104
Figura 63 “C”- Imagem radiográfica mais aproximada da área com a formação periostal em crânio de <i>Puma concolor</i> (MZUSP - 1287), feita na incidência ventro-dorsal	104

## LISTA DE QUADROS

Quadro 1- Localidades de captura e espécie capturada em vida livre	57
Quadro 2- Localidades de coleta de <i>Panthera onca</i> , depositadas na coleção de Mastozoologia do MZ-USP.	58
Quadro 3- Localidades de coleta de <i>Puma concolor</i> , depositados na coleção de Mastozoologia do MZ-USP	58
Quadro 4- Lesões estomatológicas observadas em <i>Panthera onca</i> capturada na Amazônia	72
Quadro 5- Achados estomatológicos em <i>Panthera onca</i> capturada em Mata Atlântica- MG	75
Quadro 6- Identificação dos sincrânios e enfermidades observadas em <i>Panthera onca</i> avaliadas no Museu de Zoologia- USP (MZ-USP)	87
Quadro 7- Percentuais de lesões no sistema estomatognático de <i>Panthera onca</i>	87
Quadro 8- Identificação dos sincrânios e enfermidades observadas em <i>Puma concolor</i> avaliadas no Museu de Zoologia- USP (MZ-USP)	88
Quadro 9- Percentuais de lesões no sistema estomatognático de <i>Puma concolor</i>	89

## **LISTA DE ANEXOS**

Anexo A- Licença de captura de grandes felídeos neotropicais emitida pelo Centro Nacional de Pesquisa e Conservação de Predadores Naturais	130
Anexo B- Esquema de construção do modelo de armadilha utilizada nas capturas de grandes felídeos neotropicais, produzida pela FERMARAME	131
Anexo C- Modelo de ficha odontograma adaptado para uso na coleção de Mastozoologia do MZUSP	132

## RESUMO

ROSSI JÚNIOR, J. L. **Avaliação do sistema estomatognático e de sínclânios de onça-pintada (*Panthera onca*) e puma (*Puma concolor*) capturados ou coletados em natureza.** [Evaluation of the stomatognathic system and sínclanium jaguar (*Panthera onca*) and puma (*Puma concolor*) captured or collected in nature]. 2007. 132 f. tese (Doutorado em Medicina Veterinária) - Faculdade de Medicina Veterinária e Zootecnia, Universidade de São Paulo, São Paulo, 2007.

Utilizaram-se duas onças-pintadas (*Panthera onca*) e um puma (*Puma concolor*) provenientes de natureza e 44 sínclânios das mesmas espécies. Estes animais de vida livre foram capturados respectivamente na Amazônia (Sul do Pará), na Mata Atlântica (Zona da Mata de Minas Gerais) e no Pantanal sul mato-grossense (Mato Grosso do Sul). Os animais foram avaliados mediante anestesia geral injetável, exame físico geral, exame físico da cavidade oral, documentação dos achados clínicos em fichas-odontogramas e fotografia. As duas onças-pintadas apresentaram algum tipo de enfermidade na cavidade oral variando de graus de pouco grave quanto à função do sistema estomatognático a grau severo (desgaste dental, traumatismo dental e doença periodontal), que podem levar o indivíduo a sofrer distúrbios da homeostase e possível alteração de comportamento predatório. O puma capturado no Pantanal não apresentou lesões macroscópicas que pudessem comprometer a função e higiene do sistema estomatognático. Após as observações serem feitas, todos os animais foram soltos no mesmo local da captura. Foram avaliados ainda 17 sínclânios (crânio + mandíbula) de *Panthera onca* e 27 de *Puma concolor*, todos de animais coletados na natureza ao longo de décadas, em diferentes biomas brasileiros e depositados na coleção de Mastozoologia do Museu de Zoologia da Universidade de São Paulo (MZUSP). Verificaram-se algumas evidências de lesões no sistema estomatognático envolvendo dentes, ossos alveolares, arco zigomático, ossos nasais, ossos frontais e palatinos, todas acontecidas em vida, fazendo com que os indivíduos tivessem que se adaptar a esta condição até a formação de processos reparativos.

Palavras-chave: *Felidae*. Manejo animal. Animais em extinção. Sistema estomatognático. Conservação biológica.

## ABSTRACT

ROSSI JÚNIOR, J. L. Evaluation of the stomatognathic system and sincraniums jaguar (*Panthera onca*) and puma (*Puma concolor*) captured or collected in nature [**Avaliação do sistema estomatognático e de sincrânios de onça-pintada (*Panthera onca*) e puma (*Puma concolor*) capturados ou coletados em natureza**]. 2007. 132 f. tese (Doutorado em Medicina Veterinária) - Faculdade de Medicina Veterinária e Zootecnia, Universidade de São Paulo, São Paulo, 2007.

Two jaguars (*Panthera onca*) and one puma (*Puma concolor*) proceeding from nature and 44 sincraniums of the same species. These animals of free wildlife had been captured respectively in the Amazonia (South of Pará), in Atlantic Forest (Zona da Mata de Minas Gerais) and in the south Pantanal (Mato Grosso do Sul). The animals had been evaluated after injectable general anesthesia, general physical examination, physical examination of the oral cavity, documentation of the clinical findings in dental-charts and photograph. The two jaguars presented some type of disease in the oral cavity varying from mild degree according to the function of the stomatognathic system severe degree (dental wearing, dental trauma and periodontal disease), which can lead the individual to have its homeostasis and possibly the of predatory behavior altered. The puma captured in the Pantanal did not present macroscopic injuries that could compromise the function and healthiness of the stomatognathic system. After the examinatis, all the animals were released in the same local of the capture. 17 sincraniums (skull + jaw) of *Panthera onca* had were evaluated and 27 of *Puma concolor*, all animals were collected in the nature through decades, from different Brazilian biomas and kept in the collection of Mastozoology of the Museum of Zoology of the University of São Paulo (MZUSP). Some evidences of injuries in the stomatognathic system were verified involving alveolar teeth, bones, zigomatic arch, nasal bones, frontals and palatine bones. All these variables occurred while the animal, forcing the individuals to adapt themselves to these conditions until the formation of reparative processes. Such findings possible were not the cause of death of the animals.

Key works: *Felidae*. animal handling. Animals in extinguishing. Stomatognathic system. Biological conservation.

## SUMÁRIO

1	<b>INTRODUÇÃO</b> .....	22
2	<b>REVISÃO DE LITERATURA</b> .....	24
2.1	HISTÓRIA NATURAL DAS ESPÉCIES PESQUISADAS .....	24
2.1.1	<i>Panthera onca</i> .....	24
2.1.2	<i>Puma concolor</i> .....	31
2.2	LEVANTAMENTO DE INFORMAÇÕES DE CAMPO SOBRE GRANDES FELÍDEOS NEOTROPICAIS .....	36
2.3	QUESTÕES RELACIONADAS COM O SISTEMA ESTOMATOGNÁTICO DOS GRANDES FELÍDEOS NEOTROPICAIS .....	38
2.3.1	Anatomia .....	38
2.3.2	Enfermidades do sistema estomatognático .....	44
2.3.3	Avaliação de cicatrizes encontradas no sistema estomatognático em sincrânios....	52
3	<b>OBJETIVOS</b> .....	55
4	<b>MATERIAL E MÉTODOS</b> .....	56
4.1	DELINEAMENTO EXPERIMENTAL .....	59
4.1.1	Capturas de <i>Panthera onca</i> e <i>Puma concolor</i> em vida livre .....	59
4.1.1.1	<b>Animal capturado na Amazônia</b> .....	59
4.1.1.2	<b>Animal capturado na Mata Atlântica</b> .....	62
4.1.1.3	<b>Animal capturado no Pantanal</b> .....	63
4.1.2	Animais da coleção de Mastozoologia do Museu de Zoologia-USP .....	65
5	<b>RESULTADOS</b> .....	67
5.1	ANIMAIS CAPTURADOS EM NATUREZA.....	67
5.1.1	<i>Panthera onca</i> , Amazônia (PA) .....	67
5.1.2	<i>Panthera onca</i> , Mata Atlântica (MG).....	73
5.1.3	<i>Puma concolor</i> , Pantanal (MS) .....	75
5.1.4	Animais da coleção de Mastozoologia do Museu de Zoologia-USP .....	85
6	<b>DISCUSSÃO</b> .....	105
6.1	<i>PANTHERA ONCA</i> CAPTURADA NA AMAZÔNIA .....	106
6.2	<i>PANTHERA ONCA</i> CAPTURADA NA MATA ATLÂNTICA .....	108
6.3	<i>PUMA CONCOLOR</i> CAPTURADO NO PANTANAL .....	111

6.4	SINCRÂNIOS DE <i>PUMA CONCOLOR</i> E <i>PANTHERA ONCA</i> AVALIADOS NA COLEÇÃO DE MASTOZOLOGIA DO MUSEU DE ZOOLOGIA DA UNIVERSIDADE DE SÃO PAULO (MZUSP).....	112
7	<b>CONCLUSÕES</b> .....	<b>114</b>
	<b>REFERÊNCIAS</b> .....	<b>117</b>
	<b>ANEXOS</b> .....	<b>130</b>

## 1 INTRODUÇÃO

A cavidade oral, os dentes e os tecidos associados são estruturas de fundamental importância para a sanidade de todos os animais, sejam eles domésticos ou selvagens (PACHALY, 2006).

Como a cavidade oral dá início ao trato digestório, sua sanidade é essencial para a eficiência de todos os sistemas de processamento de alimentos e nutrientes no organismo animal (PACHALY, 2006).

Espécies como a onça-pintada (*Panthera onca*) e o puma (*Puma concolor*) têm apresentado acentuada diminuição de suas populações devido à caça indiscriminada aliada à perda dos principais ecossistemas dos quais são habitantes.

Espécies focais são organismos utilizados para planejar e manejar reservas devido às suas necessidades de sobrevivência que representam importantes fatores para manter condições ecológicas sãs. Segundo Rabinowitz (2002), as onças-pintadas e os pumas são classificadas como espécies guarda-chuva, espécies indicadoras, espécies emblemáticas e espécies-chave.

Guarda-chuva porque são espécies que cobrem grandes áreas com seus movimentos diários. Indicadoras porque são aquelas particularmente sensíveis a perturbação humana e, portanto, são úteis se para determinar a qualidade do hábitat em uma área particular ou em toda uma paisagem.

Emblemáticas devido ao fato de serem organismos que podem chamar atenção para um objetivo de conservação. Por fim, espécies-chave, pois suas presenças nos ambientes de origem enriquecem o funcionamento do ecossistema de uma maneira única e significativa muito acima de sua abundância numérica. A remoção de uma espécie-chave pode induzir a mudança na estrutura do ecossistema e perdas de biodiversidade (RABINOWITZ, 2002).

A onça-pintada (*Panthera onca*) é a espécie de grande felídeo menos pesquisada no mundo. Rabinowitz (2002) considera que, por azar, a atual distribuição geográfica das onças-pintadas tem sido severamente reduzida, e a maioria das populações sobrevivem em locais remotos e de difícil acesso, o que acarreta em problemas de logística. Além destes fatores, a densidade demográfica das onças-pintadas é baixa, as mesmas são silenciosas, de hábitos noturnos e de movimentos amplos. Realizar uma investigação apropriada significa dedicar grandes períodos a viver e trabalhar no campo. Finalmente, a pesquisa pode ser onerosa e não



conduzir ao acúmulo rápido de dados, ou a obter grandes conjuntos de dados, freqüentemente necessários no ambiente acadêmico.

Um dos aspectos que vem acarretando a diminuição das populações de grandes felídeos em determinadas regiões são os constantes ataques destas espécies sobre os animais domésticos de importância econômica, visto que, com a expressiva redução de suas principais presas (outros animais silvestres), estes predadores irão satisfazer suas necessidades nutricionais com presas originadas de estoques domésticos.

Segundo Dayan et al., (2002), os dentes dos mamíferos são usados em uma variedade de estudos ecológicos e evolutivos. Os dentes figuram como indicadores do estresse ambiental (BADYAEV, 1998; KLEVEZAL; SOKOLOV, 1999), na pesquisa sistemática (THACKERAY, 1997), em comparações entre variações interespecíficas e entre populações (HARRIS; RATHBUN, 1989) e nos estudos da estrutura da comunidade (VAN VALKENBUGH; WAYNE, 1994).

Objetivou-se neste trabalho realizar o levantamento das principais afecções do sistema estomatognático de grandes felídeos neotropicais capturados em seu ambiente natural e de sínclônios oriundos de indivíduos coletados por pesquisadores e depositados na coleção de Mastozoologia (área da Biologia que estuda os mamíferos) do Museu de Zoologia da Universidade de São Paulo (MZ-USP), localizado no bairro do Ipiranga, São Paulo-SP.

## 2 REVISÃO DE LITERATURA

A revisão de literatura foi redigida em três tópicos principais, compreendendo: (1) aspectos da história natural das espécies pesquisadas, (2) levantamento de informações de campo sobre os grandes felídeos neotropicais, (3) questões relacionadas com o sistema estomatognático dos animais capturados e com os sincrânios avaliados no Museu de Zoologia da Universidade de São Paulo (MZUSP).

### 2.1 HISTÓRIA NATURAL DAS ESPÉCIES PESQUISADAS

A seguir serão abordadas as histórias naturais da onça-pintada (*Panthera onca*) e do puma (*Puma concolor*) em suas áreas de distribuição geográfica.

#### 2.1.1 *Panthera onca*

As onças-pintadas primitivas são encontradas na América do Norte em depósitos geológicos do Pleistoceno, datados em aproximadamente 1,5 milhão anos. Embora confinados atualmente à metade das Américas (do Norte do México ao Norte da Argentina), foram encontrados registros fósseis de *Panthera onca* do Norte e ao Sul dos Estados Unidos da América (E.U.A.), representando um território muito mais amplo do que hoje ocupado por esta espécie. É provável que se o ancestral primitivo das onças-pintadas foi a *Panthera gombaszoegensis*

As onças-pintadas atuais mostram uma variação do tamanho de acordo com a sua origem geográfica. Este padrão da variação do tamanho é ligado mais provavelmente a uma combinação de fatores climáticos e do habitat, visto que é vantajoso ter o corpo maior em ambientes mais frios a fim reduzir a perda de calor. Sendo assim, as maiores onças-pintadas são àquelas de ambientes menos florestados (ex: Pantanal e Cerrado) (DE LA ROSA; NOCKE, 2000).

Achados paleontológicos do Pleistoceno demonstram que o tamanho das onças-pintadas atuais foi selecionado para animais de menor tamanho. Estudos em fósseis demonstram que as onças-pintadas primitivas tinham conformação física adaptada para vida em terreno aberto (TURNER; ANTÓN, 1997).

No continente Americano, entretanto, existem poucas espécies de grandes presas que necessitem de armas poderosas para serem abatidas (ex: antas e grandes cervídeos). Atualmente, como as grandes presas naturais das onças diminuíram mais de tamanho devido à ação humana, a dieta destes predadores concentra-se em presas de médio a pequeno porte (ex: catetos, queixadas, capivaras, pacas, tatus, pequenos cervídeos). De acordo com esta teoria, quando onças-pintadas, pumas e os extintos tigres-dente-de-sabre chegaram à América do Norte, durante período glacial e encontraram uma fauna diferente da atual. Preguiças-gigantes, tatus-gigantes, mastodontes entre outros, constituíam grandes presas que os ancestrais das onças caçavam e por isso, necessitavam de poderosa musculatura, dentes e garras para subjugar-los (DE LA ROSA; NOCKE, 2000).

Deve-se notar que esta fauna de grandes mamíferos desapareceu do continente Americano, segundo teoria, pela caça exagerada praticada pelos primeiros humanos que ocuparam a região. Em períodos mais recentes, foram introduzidas outras grandes presas no continente Americano: cavalos e gado bovino, trazidos pelos colonizadores espanhóis e portugueses, que desde então fazem parte, eventualmente, da dieta dos grandes felídeos neotropicais (DE LA ROSA; NOCKE, 2000).

As onças-pintadas atuais exibem também aumento da quantidade de gordura dos membros locomotores, especialmente nas superfícies palmares e plantares, sendo que Kurtén (1973) sugere que esta mudança pode indicar uma especialização para vida nas florestas.

Uma das primeiras referências escritas para a onça-pintada foi feita por Américo Vespúcio em 1500, que mencionava "panteras" como um dos animais encontrados onde hoje é a Venezuela (HOOGESTEIJN; MONDOLFI, 1992).

A espécie foi descrita, formalmente, por Linnaeus em 1758, que utilizou a palavra *onza* como parte do nome científico da espécie descrita por ele: *Panthera onca*. Seus parentes

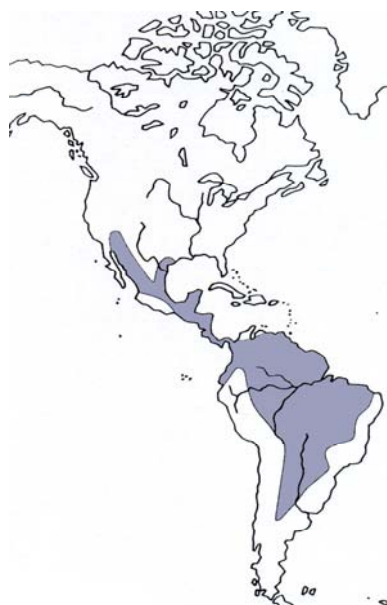taxonômicos mais próximos são o leão africano (*Panthera leo*) e o tigre indiano (*Panthera tigris bengalensis*).

A onça-pintada é a terceira maior espécie de felídeo no mundo (DE LA ROSA; NOCKE, 2000). Atualmente são reconhecidas oito subespécies, segundo revisão taxonômica feita por Larson (1997): *Panthera onca arizonensis*, *Panthera onca hernandesii*, *Panthera onca veraecrucis*, *Panthera onca centralis*, *Panthera onca onca*, *Panthera onca peruviana*, *Panthera onca paraguensis*.

Historicamente a onça-pintada era encontrada desde o sudoeste dos Estados Unidos da América até o sul da Argentina. Atualmente, *Panthera onca* é encontrada nas planícies costeiras do México até o norte da Argentina, o que representa uma redução de 50% na sua área de ocupação desde o início do século XX (W.C.S., 2007).

Esta espécie ocorria originalmente por todo o Brasil, estando correntemente restrita à região norte, até o leste do Maranhão, partes do Brasil central, Pantanal, e em algumas áreas isoladas das regiões sul e sudeste.

Leite e Galvão (2002) afirmam que as onças-pintadas desapareceram em 66% do ecossistema de Mata Atlântica, sendo que o restante da população encontra-se confinados em áreas protegidas. A Mata Atlântica ocupa o segundo lugar na lista de ecossistemas tropicais do mundo em perigo de desaparecer (UICN- The World Conservation Union, 1990) e é o de maior prioridade para conservação da biodiversidade no continente Americano (CONAMA, 1997) (LEITE et al., 2002). De todos os estados que ainda possuem fragmentos de Mata Atlântica, nos últimos 10 anos Leite et al., (2002) relatam que somente no Paraná, São Paulo, Rio de Janeiro, Espírito Santo e Bahia foram encontrados evidências da presença de onças-pintadas (Figura 1).



FONTE: GRZIMEK'S ENCYCLOPEDIA OF MAMMALS, 1990.

Figura 1- ■ Distribuição geográfica de *Panthera onca* nas Américas

Oliveira (2002) considera que alguns fatores sociais podem interferir indiretamente na sobrevivência das onças-pintadas. Este autor observou na Amazônia que proprietários rurais que mantêm trechos de floresta intactos, começam a fazer desmatamento temendo que suas propriedades sejam consideradas improdutivas e os movimentos sociais de sem terra invadam suas propriedades ou que o governo as desapropriem.

Tal situação não é favorável à onça-pintada, pois as restrições de habitat são bastante prejudiciais a esta espécie, devido a maior dependência das florestas de galeria e cursos d'água, principais habitats das suas presas (QUIGLEY et al., 1988).

O corpo é robusto, compacto e musculoso, tendo tamanho médio de 132,7 cm (110,5 a 175,4 cm). As pernas também são fortes e musculosas, as patas são bem grandes. A cauda é relativamente curta, com 57,6 cm (40 a 68 cm), o peso é de 61,4 kg (35 a 130,5 kg) (OLIVEIRA; CASSARO, 1999), podendo variar em função do habitat, sexo e presas disponíveis. O comprimento do corpo das fêmeas é em média 10 a 20% menor que dos machos (W.C.S., 2007).

A coloração varia entre amarelo bem claro e castanho-ocráceo, tendendo mais a amarelo-acastanhado. O corpo é completamente revestido por pintas negras, que chegam a formar rosetas dos mais diversos tamanhos, mas geralmente grandes e com um ou mais pontos negros no seu interior. Indivíduos melânicos não são raros. Por seu tamanho e coloração, difere de todas as outras espécies de felinos neotropicais (Figura 2).




Figura 2- Onça-pintada (*Panthera onca*) fotografada em cativeiro

O período de gestação dura de 90 a 111 dias, com número médio de dois filhotes, que permanecem com a mãe até um ano e meio. A maturidade sexual se dá nas fêmeas aos dois anos e meio, tendo uma estimativa de vida na natureza em torno de 12 anos (W.C.S., 2007).

O nome *jaguar* vem do idioma Tupi-Guarani que traduzido significa "besta selvagem que domina sua presa em um salto". *Yaguareté*, outro nome indígena comum ainda em uso pelos índios Guaranis do Paraguai, faz alusão ao corpo do animal: "como um cachorro".

De La Rosa e Nocke (2000) citam os seguintes nomes comuns conhecidos para *Panthera onca*: jaguar, tigre, tigre-real, *yaguar* (espanhol), *zac-bolay* (Maia), onça-negra, *yaguara pichuna* (Brasil), *yagua-hu*, tigre-negro, tigre-americano, onça-pintada (Brasil, Venezuela), *yaguareté* (Argentina, Paraguai), jaguar-canguçu, jaguaretê, canguçu (Brasil).

Em termos gerais as onças-pintadas são maiores que os pumas, entretanto, algumas subespécies de pumas podem ser maiores em peso que algumas de onça (ARANDA, 2002).

Com sua enorme robustez, a onça-pintada projeta uma imagem de maior força que velocidade, um lutador, mais que um atleta (EMMONS, 1989). De fato, a onça é dos grandes felídeos, o que tem uma capacidade cursorial menor (GONYEDA, 1976). Com estas características físicas torna-se difícil imaginar a onça-pintada como um exímio caçador de cervídeos. Os porcos-selvagens (*Tayssuídeos* e suínos domésticos asselvajados) aparecem então como as presas mais importantes para a onça-pintada em alguns locais.

As onças-pintadas (*Panthera onca*), apesar de serem animais de grande porte e necessitarem de grande consumo de energia, possuem espectro de presas silvestres bem amplo, sendo determinado pelo padrão de abundância das mesmas (EMMONS, 1987).

Seymour (1989) determinou em estudos de campo, que as onças-pintadas se alimentam de aproximadamente 85 espécies de presas ao longo da sua área de distribuição. Talvez este felídeo seja menos vulnerável a insuficiência de presas que o tigre, o qual depende de ungulados.

A estrutura populacional desta espécie assemelha-se ao apresentado pela puma. Trabalhos realizados na América Central e Pantanal mato-grossense demonstram um padrão de ocupação territorial similar a grande maioria dos carnívoros solitários, apresentando residentes e transeuntes, e várias fêmeas sobrepondo seus territórios ao de um macho (SCHALLER; CRAWSHAW, 1980; RABINOWITZ; NOTTINGHAM, 1986; CRAWSHAW; QUIGLEY, 1991).

As duas espécies de grandes felídeos neotropicais ocorrem simpatricamente, entretanto, segundo Emmons (1987) parecem evitar-se mutuamente em relação ao hábitat e possivelmente ao tipo de presas consumidas, eliminando desta forma a sobreposição de nicho. No entanto, isto estará condicionado às condições ambientais vigentes.

Scognamillo et al., (2003) fizeram um trabalho comparativo entre a dieta de *Panthera onca* e *Puma concolor* capturadas nos Llanos venezuelanos, região com similaridades de bioma com o Pantanal brasileiro. A heterogeneidade do ambiente pode contribuir com a coexistência destas espécies (CHESSON, 1985; KARANTH; SUNQUIST, 2000), que utilizam áreas de caça diferentes (SHORROCKS, 1991) ou podem dividir a mesma área (FIERER; KOTLER, 2000). A porcentagem baixa da sobreposição de ocupação do território pelos pumas com as onças-pintadas podem indicar diferenças no uso do espaço entre estes dois felídeos (SCOGNAMILLO et al., 2003), embora Crawshaw e Quigley (2002) relatarem que além das presas habituais, as onças-pintadas (*Panthera onca*) podem eventualmente preda indivíduos adultos de pumas (*Puma concolor*), conforme observações feitas por estes autores no Pantanal do Mato Grosso do Sul.

Onças-pintadas da América Central apresentaram dieta baseada, em grande parte, de tatus (*Dasyopus novemcinctus*) (RABINOWITZ; NOTTINGHAM, 1986), enquanto que no norte do Pantanal utilizaram freqüentemente capivaras (*Hydrochaeris hydrochaeris*) (Figura 3), cervo-do-pantanal (*Blastocerus dichotomus*) e antas (*Tapirus terrestris*) (SCHALLER; CRAWSHAW, 1980).

Tanto animais residentes como transeuntes podem utilizar animais domésticos como presas (JALKOTZY; ROSS, 1990). Atualmente, dadas às situações em que se encontram as principais áreas naturais, pode-se supor que a redução de habitat e diminuição de biomassa de presas obrigue a um maior número de predadores a se utilizarem de animais domésticos como fonte de alimento.

A onça-pitada é considerada um sério problema como predadora de gado bovino, porém alguns consideram que somente certos indivíduos matam animais domésticos. Muitas vezes, quando o “jaguar-problema” é eliminado, as perdas de gado continuam ocorrendo porque o animal causador de problemas com gado não foi abatido (LEOPOLD, 1959<sup>1</sup> apud MEDELLÍN et al., 2002, p. 128).

Existe uma grande variação de opiniões sobre o abate de onças-problema em algumas localidades do Pantanal – MT. A decisão dos proprietários rurais pecuaristas em abater os animais-problema é influenciada não só pelas perdas econômicas, mas por pressão dos vizinhos da propriedade. Dalponte (2002) afirma que pecuaristas que protegem os grandes felídeos em suas propriedades sofrem pressões de vizinhos para participar da eliminação das onças da região.

Redford (1992) adverte que a caça sem controle pode eliminar tanto as espécies presas, bem como os predadores no ambiente neotropical. A perda de cobertura vegetal e fragmentação de habitats e conseqüente diminuição das presas naturais, também causada pela caça furtiva por humanos, provavelmente, obriga as onças-pintadas a buscar alternativas de alimento fora da sua área. Rabinowitz (1986), comprovou que algumas onças-pintadas que atacaram o gado eram animais velhos, alguns tinham feridas que foram causadas por armas de fogo de baixo calibre e outros maxilares, garras e presas fraturados por capturas prévias, todos diminuindo a capacidade predadora dos animais.

A maioria das 13 onças-problema examinadas por Rabinowitz (1986) tinham feridas na cabeça. Em estudo semelhante feito na Venezuela, Hoogsteijn e Boede (1993) constataram que de 19 animais predadores de gado, 10 apresentavam feridas prévias de projéteis de armas de fogo na região do crânio e restante do corpo, com restos de chumbo incrustados em ossos, ocasionando lesões oculares, nos dentes e aparelho locomotor. Hoogsteijn et al., (2002) consideram que deve ser definido o destino de qualquer felídeo declarado como cevado (animal acostumado a se alimentar de determinado item em um

---

<sup>1</sup> LEOPOLD, A. Wildlife of México. Berkeley: University of California. 1959.



mesmo local), sendo mais conveniente sua captura e manutenção em zoológico ou até mesmo a eutanásia.

A translocação não é vista como uma técnica de manejo factível em muitas áreas, além de ser uma prática onerosa e pouco efetiva, não parece ser uma solução ao problema dos felídeos predadores de gado, pois os mesmos regressam ao local de origem e seguem predando gado no local onde foram translocados, ou simplesmente não sobrevivem (HOOGESTEIJN; MONDOLFI, 1992; RABINOWITZ, 1986). Além disso, o monitoramento de onças-problema tem sido deficiente, pouco confiável e nunca quantificado de maneira científica.

Só existem dois casos documentados de jaguares-problema translocados, ambos em Belize (RABINOWITZ, 1986). Estes únicos casos resultaram em poucas informações que podem definir se esta técnica é viável para resolver o problema. Um dos animais voltou a matar gado na área em que foi translocado, sendo abatido e ao exame físico revelou que apresentava perda de um dente canino como consequência a um ferimento por projétil de arma de fogo que atravessou o osso maxilar.

### 2.1.2 *Puma concolor*

Uma característica marcante do *Puma concolor* moderno é possuir grande variação de tamanho, que aumenta significativamente ao Norte e ao Sul da linha do equador, o que deve ser levado em consideração durante a avaliação de indivíduos fossilizados.

Esta espécie é desconhecida fora do continente Americano (TURNER; ANTÓN, 1996). O registro do fóssil é razoavelmente bom, datado em meio milhão de anos, porém sua história mais recente é desconhecida. Sugere-se que esta espécie possa ter algum relacionamento mais próximo ao guepardo e ao extinto guepardo-americano. Estudos biomoleculares sugerem que o ancestral comum dos pumas e guepardos viveu há 3,5 milhões de anos atrás.

Em 1771, o puma foi classificado por Linnaeus no gênero *Felis*, o mesmo de alguns pequenos felídeos. Atualmente foi criado um Gênero (*Puma*) para receber este táxon, alterando assim a nomenclatura científica (WOZENCRAFT, 1993), pois apesar de terem muitas características dos pequenos felídeos, são muito semelhantes aos grandes felídeos.

Os pumas apesar de fazerem vocalizações semelhantes a miados ou gritos estridentes, podem também produzir vocalizações de som grave, como os grandes felídeos. Esta espécie agacha-se enquanto se alimenta, enquanto os demais grandes felídeos tendem a se deitar e usar os membros torácicos para manipular a comida. A palavra “concolor” faz referência à cor uniforme deste táxon (DE LA ROSA; NOCKE, 2000).

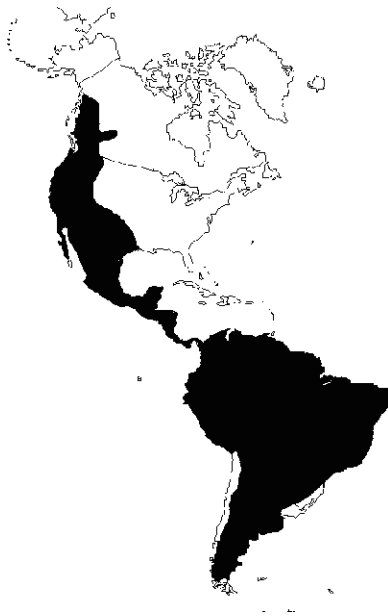Esta espécie de felídeo é descrita por De La Rosa e Nocke (2000) como mais alongada que os outros felídeos, com pescoço mais longo e corpo mais fino. Os membros pélvicos são proporcionalmente maiores que os torácicos, talvez explicando a adaptação que esta espécie tem para saltar. Suas cabeças são relativamente pequenas e curtas, com orelhas arredondadas.

De La Rosa e Nocke (2000) apontam que são reconhecidas 29 subespécies, distribuídas ao longo do continente Americano, sendo que algumas delas são fortemente ameaçadas de extinção, como a *florida-panther* (*Puma concolor cougar*) encontrada na Flórida-EUA.

De La Rosa e Nocke (2000) citam os seguintes nomes comuns para *Puma concolor*: puma, leão-da-montanha, *catamount*, pantera, *léon*, *léon colorado*, *léon de montaña*, *léon Americano* (espanhol), *táxi-cah* (Maia), *mitzli* (Asteca), leopardo (México), *léon sabanero* (Colômbia), onça-vermelha (Brasil), onça-baia (Brasil), puma (Brasil), *mischipichin* (*Ojibwa*). Os nomes “cougar” e “puma” derivam da linguagem dos nativos da América do Sul. O primeiro vem do Tupi-Guarani e é traduzido como “semelhante a veado”, enquanto “puma” deriva da linguagem de índios peruanos *quéchuas* e significa “animal mágico e poderoso” (KOBALENKO, 1997).

O *Puma concolor* tem ampla distribuição latitudinal, abrangendo assim, os mais diversos habitats, ocorrendo desde o Canadá até o Chile, incluindo também o Brasil, (REDFORD; EISENBERG, 1992).

FRANKLIN et al., (1999) consideram esta espécie associada com as áreas florestais ou áreas secas abertas, tais como os pampas no sul da América do Sul, habitando locais com grandes variações de topografia de relevo e vegetação (NOWELL; JACKSON, 1996) (Figura 3).



Fonte: Kitchener (1991) apud Guião- Leite (2002).

Figura 3- g Distribuição geográfica atual do *Puma concolor*

Em regiões tropicais, a pelagem é curta e eriçada, em latitudes extremas é mais longa, densa e macia e numa mesma região a coloração pode variar consideravelmente, sendo que os filhotes chegam a apresentar manchas negras. Existem dois tipos básicos de coloração, a vermelha e a cinza. A vermelha tem variações em dourado e canela, e predomina em regiões tropicais. A cinza tende do prateado ao azulado e animais mais escuros são encontrados nas florestas úmidas na costa norte do Pacífico, sendo formas negras ou melânicas registradas nas Américas do Sul e Central, mas nunca na América do Norte (KITCHENER, 1991 apud GUIÃO-LEITE, 2002).

*Puma concolor* é a segunda maior espécie de felídeo do Brasil. Seu corpo é longo e esguio, com comprimento médio (cabeça e corpo) de 108 cm (90 a 153,7 cm), os membros são fortes e a cauda longa, com 61,5 cm (46,9 a 81,5 cm). O peso é, em média, 39,2 kg (22,7 a 73,8 kg) (OLIVEIRA; CASSARO, 1999). O período de gestação varia entre 84 e 98 dias, com número de filhotes por parto de um a seis. Os hábitos são solitários e terrestres, com atividade tanto noturna (predominantemente) quanto diurna (Figura 4)




Figura 4- Aspecto de um indivíduo adulto de *Puma concolor* fotografado em cativeiro

Uma população de pumas foi caracterizada por Lindzey (1987), apresentando indivíduos adultos (machos e fêmeas) residentes, fêmeas residentes com filhotes e animais transeuntes que podem ser indivíduos maduros sexualmente, mas que ainda não se acasalaram. Geralmente estes animais podem se dispersar por outras áreas ou vagar pelos territórios de seus pais até que pela morte de um residente, ele estabeleça seu próprio território.

O puma é essencialmente carnívoro e predador generalista, sendo os cervídeos suas principais presas em todo seu território, principalmente na América do Norte (RABINOWITZ; NOTTINGHAM, 1986; EMMONS, 1987; IRIARTE et al., 1990a).

Os pumas podem alcançar cervídeos em corridas de curtas distâncias, mas preferem espreitar e se lançar sobre a presa. Este felídeo pode saltar 6 a 10 metros em um único movimento. Suas técnicas de caça e de matar são semelhantes aos demais grandes felídeos: agarra a região escapular das presas com os membros torácicos, cravando as garras na lateral da presa, para depois morder e esmagar os ossos da parte de trás do pescoço. Wilson (1984), em trabalho de campo, observou que a forma predominante de abate de presas era feito com uma mordida na garganta que esmagava a traquéia de guanacos (*Lama guanicoe*).

Populações de pumas observadas em Idaho- E.U.A., demonstraram que os felídeos matavam grandes presas como alces machos (*Cervus canadensis*) e os *deer mule* (*Odocoileus hemionus*) quebrando as vértebras do pescoço (HORNOCKER, 1970). Esta constatação sugere que este método de caça rápido e eficiente seja usado para matar grandes presas, que apresentam potencial periculosidade para o felídeo. Este tipo de diferenciação de técnica de abater presas foi observado em onças-pintadas que davam uma mordida específica nos ossos temporais de capivaras, fazendo uma punção com os dentes caninos (SCHALLER; VASCONCELOS, 1978).

Iriarte et al., (1990b) revisaram a literatura sobre hábitos alimentares de *Puma concolor* e verificaram que esta espécie consumia presas de maior tamanho em regiões onde a *Panthera onca* não ocorria. Estes autores propuseram duas explicações não-excludentes para a variação de dietas do puma em áreas tropicais de simpátricas com onças-pintadas: uma estrutura mais fechada do habitat faz as presas maiores mais disponíveis ou favorece a seleção de presas menores pelos pumas que estão mais adaptadas em explorar presas de menor tamanho, sendo esta seleção influenciada pela competição com as onças-pintadas.

Scognamillo et al., (2003) fizeram um trabalho comparativo entre a dieta de *Panthera onca* e *Puma concolor* capturados nos Llanos venezuelanos, como já mencionado, região com similaridades de bioma com o Pantanal brasileiro. Foi observado por estes autores que os pumas consomem mais catetos, cervos, capivaras e jacarés. O tamanho do nicho alimentar do puma era maior que o das onças-pintadas. A capivara foi a presa selvagem mais frequente nas 50 matanças (30%). O estoque doméstico representou 58% destas matanças.

Normalmente, os pumas arrastam a carcaça da presa para uma área abrigada, consumindo as vísceras primeiro (fígado, coração, pulmões, podendo abrir o estômago da presa para alcançar os órgãos da cavidade torácica). Depois de saciadas, os pumas cobrem o restante da carcaça com folhas e terra, podendo voltar para consumir a presa durante vários dias após o abate (DE LA ROSA; NOCKE, 2000).

Apesar da crescente pressão de hábitat sobre os grandes felídeos neotropicais, a puma (*Puma concolor*) pode suportar uma restrição de hábitat maior, pois esta espécie habita uma grande variedade de ecossistemas (ANDERSON, 1983; CRAWSHAW; QUIGLEY, 1991). Sendo um animal generalista, capturando larga variedade de presas de pequeno e médio porte em relação à onça-pintada (*Panthera onca*), a puma poderia sobreviver em ambientes bem degradados, desde que houvesse número satisfatório de presas que também suportassem tais variações.

A União Internacional para Conservação da Natureza e dos Recursos Naturais (IUCN) lista as subespécies *Puma concolor cougar* e o *Puma concolor coryi* como criticamente ameaçadas. No Chile o puma é tido como “vulnerável” na maioria das regiões, mas no norte é considerada “ameaçada”. A Lista dos Animais Ameaçados de Extinção do Instituto Brasileiro do Meio Ambiente e dos Recursos Naturais Renováveis (IBAMA) não faz distinção entre as diferentes subespécies, classificando todas como de menor preocupação. O comércio internacional para as subespécies *cougar*, *coryi* e *costaricensis* é proibido pelo Apêndice I da Convenção em Comércio Internacional de Espécies Ameaçadas (CITES). O comércio de

outras subespécies está regulamentado no Apêndice II e é extremamente limitado (CITES Appendix II).

## 2.2 LEVANTAMENTO DE INFORMAÇÕES DE CAMPO SOBRE GRANDES FELÍDEOS NEOTROPICAIS

Profissionais que trabalham com espécies em ambientes naturais, às vezes, deparam-se com a necessidade de estimar o tamanho de populações de espécies de hábito noturno (DUCKWORTH, 1998 apud TOMAS; MIRANDA, 2004) que apresentam densidades baixas ou de difícil captura e recaptura.

Para poder realizar pesquisas, é necessário efetuar estudos de levantamento populacional na região onde ela desenvolve-se. A maior parte dos pesquisadores faz levantamentos de campo com objetivos variados. Karanth et al., (2004) descrevem alguns métodos que são utilizados em grandes felídeos em vida livre (*Panthera tigris bengalensis*), modelo este utilizado como parâmetro comparativo para *Panthera onca* e *Puma concolor*:

Para estimativa de distribuição espacial, pode-se determinar as proporções da área de estudo ocupado pela espécie ou determinar todos os lugares em que ela ocorre. As estimativas da abundância relativa são realizadas utilizando-se dois diferentes pontos no tempo ou espaço, empregando o número de animais identificados em fotografias (armadilhas fotográficas) durante período de 100 noites ou através da localização de fezes ou pegadas encontradas em um raio de 100 km de caminhada.

Karanth et al., (2004) afirmam que nenhum método pode fornecer 100% de certeza que uma determinada espécie esteja ausente pelo fato de não terem sido encontrados rastros ou não ter conseguido fotos em armadilhas fotográficas. Os mesmos autores afirmam que na maioria das vezes, o conhecimento biológico das necessidades de hábitat da espécie ajuda bastante a determinar sua ausência.

O uso de armadilhas segue algumas normas. Karanth et al., (2004) afirmam que a não utilização dos melhores locais de armadilhamento disponíveis, que podem ser identificados por conhecimentos de campo, diminuem a probabilidade de captura (menos animais capturados e menos recapturas, enfraquecendo assim a estimativa populacional).

Karanth et al., (2004) afirmam que o uso de armadilhamento para captura de tigres (*Panthera tigris bengalensis*), modelo adotado nesta pesquisa de doutorado, só funciona adequadamente em densidades superiores a 2-3 tigres/100 km<sup>2</sup>.

Segundo Taber et al., (1997), nas áreas onde *Panthera onca* e *Puma concolor* cohabitam, os pumas parecem consumir presas de porte menor do que as onças-pintadas, embora estas conclusões sejam preliminares por causa dos tamanhos de amostra pequenos de estudos precedentes e das dificuldades em identificar os restos de presas ou fezes das duas espécies de felídeos neotropicais (EMMONS, 1987; IRIARTE et al., 1990; CRAWSHAW; QUIGLEY, 1991; TABER, 1997).

Estudos de campo utilizando cães treinados para rastrear e acuar grandes felídeos foram descritos por Scognamillo et al., (2003), Ceballos et al., (2002), Hoogsteijn e Mondolfi (1992); Crawshaw e Quigley (1991); Hornocker (1970). Estes autores consideram que o uso de cães é uma técnica efetiva e segura, pois evita que os felídeos fiquem presos em armadilhas no campo por períodos prolongados. Em áreas onde as pesquisas se desenvolvem perto de assentamentos humanos, o uso de armadilhas de espera pode colocar em risco a vida dos felídeos capturados e mantidos nestes sistemas, pois os mesmos ficam vulneráveis a ação de caçadores furtivos (CEBALLOS et al., 2002).

A imobilização química de felídeos selvagens é um procedimento perigoso tanto para os animais como para a equipe de trabalho (MORATO et al., 2002). Estes mesmos autores consideram que a associação de cloridrato de tiletamina com cloridrato de zolazepan (Telazol®, Fort Dodge), na dose 6,6 a 16,4 mg/kg, possui vantagens como pequeno volume de injeção requerido, ampla margem de segurança, manutenção dos reflexos de proteção e rápida indução anestésica. Entretanto, a duração e a qualidade da recuperação desta associação farmacológica é altamente variável, dependendo da espécie, idade, estado de saúde e dose (SCHOEBERT, 1987; SPELMAN et al., 1997).

Protocolos anestésicos alternativos foram propostos por Scognamillo et al., (2003), utilizando medetomedina (50 µg/kg) + cloridrato de cetamina (5,0 mg/kg). Em consequência do estresse causado a indivíduos de *Panthera onca* e *Puma concolor* após serem perseguidos por cães de caça, a dosagem foi aumentada para 150 µg/kg de medetomedina associada com 5 mg/kg de cloridrato de cetamina.

Hornocker (1970) descreveu a captura de pumas nos E.U.A. utilizando mistura de cloridrato de cetamina (11 mg/kg) associada com cloridrato de xilazina (1,5 mg/kg), administrados via intramuscular.

## 2.3 QUESTÕES RELACIONADAS COM O SISTEMA ESTOMATOGNÁTICO DOS GRANDES FELÍDEOS NEOTROPICAIS

A seguir serão apresentadas particularidades anatômicas dos felídeos pesquisados, bem como as principais enfermidades que acometem estas espécies.

### 2.3.1 Anatomia

Segundo Van Valkenburgh (1987), alguns aspectos evolutivos determinaram diferenças de morfologia e comportamento das Famílias *Canidae* e *Felidae*. A cabeça relativamente pequena dos felídeos em relação ao seu peso é provavelmente devido a dois fatores, ambos relacionados com comportamento de predação. O primeiro fator é que os felídeos tendem a ter membros com musculatura mais pesada do que os canídeos porque escalam árvores (algumas espécies mais do que outras), e lutam com suas presas (LEYHAUSEN, 1979; EISENBERG, 1985). Os canídeos, na sua maioria, matam suas presas utilizando-se apenas de mordidas, não escalam e não lutam diretamente com elas (ESTES; GODDARD, 1967; MECH, 1970; EWER, 1973).

O segundo fator que contribui para que o crânio seja relativamente pequeno nos felídeos é que estes possuem a região mais rostral relativamente mais curta em relação a caixa craniana (RADINSKY, 1984). Este encurtamento do crânio dos felídeos resultou em maior força na mordida e uma vantagem mecânica em relação aos canídeos, que precisam de mais massa muscular para produzir a mesma potência na mordida (VAN VALKENBURGH, 1987). Por outro lado, um felídeo e um canídeo com os músculos de medidas similares, obrigam o felino a produzir mais força em seus dentes caninos durante a mordida.

A dinâmica da mordida difere também entre os felídeos e canídeos. Pelas características de predação, é mais provável que os dentes caninos dos felídeos entrem em contato com ossos durante a mordida para abate, ficando sujeitos a maior estresse nas porções oblíquas e mesiolateral.

Os felídeos utilizam mordidas relativamente mais profundas e poderosas, podendo freqüentemente fraturar vértebras e crânio (grandes felídeos) ou matar por sufocamento quando empregadas na região da traquéia e nariz (pequenos felídeos) (EATON, 1970;



LEYHAUSEN, 1979). Os canídeos por sua vez causam ferimentos rasos, com pouca chance de atingir ossos, embora grandes espécies possam morder diretamente o crânio de ungulados jovens (MECH, 1970; EWER, 1973). O impacto repentino dos dentes caninos ao osso, poderia resultar em grande estresse aos dentes.

Os felídeos são máquinas preparadas para caça, adaptadas a espreitar, perseguir, agarrar, e rapidamente matar a presa com eficiência, poder e velocidade (DE LA ROSA; NOCKE, 2000).

O crânio dos felídeos possui formato arredondado característico para esta Ordem, com a região rostral encurtada e região lateral mais larga proporcionalmente, devido ao formato dos arcos zigomáticos e processos retro orbitais, que suportam os grandes músculos temporais. As órbitas grandes e projetadas rostralmente fornecem a visão binocular excelente (ELBROCH, 2006).

A seleção natural otimizou o projeto de uma maxila dos felídeos que fosse razoavelmente larga, contribuindo para uma ação poderosa da mordida e do corte da presa (SEIDENSTICKER; LUMPKIN, 2004).

Em sua descrição anatômica da conformação do crânio, mandíbula e musculatura associada, Elbroch (2006) faz as seguintes afirmações: “os músculos temporais foram aumentados nos carnívoros, acompanhando modificações na mandíbula. A borda caudal da fossa massetéica permite a inserção dos músculos temporais e a fixação deles à mandíbula, sendo esta característica comum aos felídeos. A crista sagital externa bem desenvolvida, a largura dos ossos zigomáticos, os processos retro orbitais longos e o processo coronóide permitiram o desenvolvimento dos músculos temporais dos carnívoros. A mandíbula ligeiramente curvada e o comprimento encurtado da mesa dental aumenta o poder da mordida ainda mais”.

Elbroch (2006) descreve as cristas occipital e sagital como muito bem desenvolvidas na onça-pintada e no puma servem de ancoragem para potentes músculos cervicais, permitindo que estes predadores ataquem o pescoço de suas presas que podem ter até sete vezes seu tamanho, apertando os dentes caninos na parte caudal da garganta, levando à morte o animal caçado.

Analisando o crânio e a dentição de um puma, encontram-se características numerosas que indicam ser esta uma espécie dependente da história natural baseada na predação de animais vivos e do abate rápido. A musculatura do corpo e dos membros é ideal para que o animal seja rápido em perseguições curtas e para matar rapidamente. O coração e os pulmões são pequenos e inadequados para perseguições longas, mas adaptados ao abate

rápido das presas. As patas são grandes e dotadas de garras retráteis que funcionam para ajudar a agarrar a presa.

Elbroch (2006) afirma que a forma e a função dos dentes são instrumentos importantes para se conhecer os hábitos de vida de um animal. A análise dos dentes foi uma ferramenta importante para compreensão da evolução e taxonomia, tornando possível classificar mamíferos e outros animais.

Existem vários trabalhos na literatura científica sobre os dentes dos felídeos, motivados principalmente por esforços em compreender a evolução das especializações extremas vistas entre as espécies, como no extinto tigre-dente-de-sabre (TURNER; ANTÓN, 1997).

Se comparado com os canídeos, os felídeos possuem um menor número de dentes (canídeos  $N= 42$  e felídeos  $N= 30$ , embora existam algumas exceções nestas duas Famílias). Essa redução pode ser explicada pela especialização, visto que um canídeo pode cortar a carne e outros tecidos relativamente macios e retém também a habilidade de rachar os ossos, o felídeo pode somente cortar seu alimento (TURNER; ANTÓN, 1997). Se forem observados gatos domésticos alimentando-se, nota-se que estes animais não têm o menor interesse em esmagar os ossos ou em extrair conteúdo do canal medular, embora os dentes dos grandes felídeos sejam poderosos o suficiente para fazer danos consideráveis aos ossos (TURNER; ANTÓN, 1997).

Se for examinada a mordida de um gato doméstico, a onça-pintada ou pequeno felídeo selvagem, observa-se uma característica muito importante para a Família *Felidae*: o arranjo em forma de tesoura da oclusão dos dentes carniceiros. Este arranjo é realçado pelo fato de que a articulação da mandíbula é mais baixa, favorecendo que a interseção entre os dentes terceiro e quarto pré-molares superiores e os dentes quarto pré-molar inferior e molar inferior, formem um arranjo de tesoura.

Uma segunda característica que define a dentição de um felídeo é o notável tamanho dos dentes caninos. Estes dentes nos gatos domésticos são pequenos, mas pontiagudos, sendo na onça-pintada, puma ou tigre estruturas cônicas maciças, especialmente os dentes caninos superiores (TURNER; ANTÓN, 1997). Tais dentes não são meramente para ser exibidos (“*display*”), mas são usados extensivamente para agarrar e matar presas, uma vez que são mantidas firmemente pelas garras afiadas, ou ainda podem também ser empregados nas lutas entre rivais (TURNER; ANTÓN, 1997).

Os dentes incisivos são horizontais em relação a superfície oclusal. Elbroch (2006) descreve estes dentes como pequenos, em forma de “formão”, posicionados na parte rostral da

boca e enraizados no osso incisivo do crânio (incisivos superiores), e os dentes incisivos inferiores na mandíbula. São usados para beliscar, raspar e rasgar. Os mamíferos carnívoros usam as bordas afiadas destes dentes para cortar carnes macias. Morse (2001) descreve que uma puma usou seus dentes incisivos para rasgar a pele e abrir a cavidade de uma grande presa, dando acesso aos órgãos internos.

Elbroch (2006) afirma que os dentes molares dos felídeos são encontrados no final de cada hemi-arco dental superior e inferior, totalizando um elemento dental para cada quadrante da cavidade oral. No caso do conjunto de dentes molares superiores, os mesmos possuem tamanho diminuto e não têm importância no processo de mastigação.

Outra característica dos carnívoros é a capacidade articular da mandíbula, que possui músculos poderosos, que permitem que se mova verticalmente (DE LA ROSA; NOCKE, 2000). A articulação da mandíbula possui grande força de compressão, sendo focalizada na abertura e fechamento da boca, típicos da função de esmagamento (ELBROCH, 2006).

Os dentes caninos são longos e delgados, com polpa dental que pode ser vista quando as cúspides destes dentes sofrem fraturas ou desgastes severos (ELBROCH, 2006).

Os felídeos perderam evolutivamente a maioria dos dentes pré-molares, assim, geralmente, há um espaço (diastema) entre os dentes caninos e os pré-molares na região mandibular.

Os dentes carniceiros, formados pelo conjunto dos dentes terceiro e quarto pré-molares superiores e o dentes quarto pré-molar e molar inferiores possuem cúspides afiadas. A presença deste conjunto de dentes com função específica (modificados para agir como ferramentas, cortando a carne das presas) é uma evidência que classifica uma espécie como da Ordem Carnívora (DE LA ROSA; NOCKE, 2000), mesmo aquelas com hábitos alimentares onívoros cujos dentes carniceiros se aplainaram em função de uma dieta pobre em carne.

Estes dentes especializados são fortes e bem desenvolvidos. São adaptados claramente e excepcionalmente ao corte de “carne” (músculos da presa), não possuindo nenhuma função de moer os alimentos, pois a musculatura maciça da região mandibular permite pequeno movimento lateral durante a mastigação. Desta forma, os felídeos engolem porções inteiras de carne, sem triturá-la, dependente de suas fortes enzimas digestivas para fragmentar o bolo alimentar (DE LA ROSA; NOCKE, 2000).

Turner e Antón (1997) afirmam que em animais da Família *Felidae* é comum encontrar-se um ou mais dentes caninos fraturados, abaixo da linha gengival. Muitas destas fraturas são causadas durante a predação, sendo observadas em grandes felídeos que levaram coices na face ao tentar subjugar grandes herbívoros. Os dentes caninos funcionam também,

junto com os incisivos, para ajudar a rasgar a carcaça das presas, sendo que esta ação, segundo Turner e Antón (1997) pode levar ao desgaste dental ou aumentar as lesões de regiões da face que sofreram o impacto do coice.

Tucker (1954) afirma que os predadores quando mastigam tecidos duros, especialmente ossos, normalmente o fazem escolhendo rotineiramente um lado dos hemiarcos dentais. Com isso podem acontecer assimetrias funcionais, similares àquelas que ocorrem devido a brigas e ataques.

Dependendo do grau de desgaste sofrido pelos dentes, o prejuízo à mordedura pode ser grande. Colyer (1936) em extensiva pesquisa descritiva sobre as anormalidades e deformidades dentais em várias espécies, relatou alguns casos de fratura mandibular ou maxilar.

Tucker (1954), em estudos funcionais com os mesmos sínclônios observados por Colyer (1936), verificou que aumentos de tensão em pontos específicos da maxila e mandíbula, causados por desgastes dentais, podem levar à fratura destes ossos, devido a uma força vetorial paralela aos ossos alveolares.

A avaliação de idade dos animais pode ser estimada avaliando-se o nível de desgaste dos dentes (ELBROCH, 2006). Enquanto um animal vive e se alimenta, seus dentes desgastam-se no sentido cúspide-ápice radicular. Nos carnívoros, a linha de inserção da gengiva nos dentes caninos é opção para estimar-se a idade do indivíduo (ELBROCH, 2006). Segundo este autor, com um pouco de experiência é possível identificar crânios de indivíduos jovens, adultos, meia-idade e velhos.

Elbroch (2006) afirma que freqüentemente faltam dentes em crânios de animais mais velhos e que este achado pode ser diferenciado de perdas ocorridas *ante mortem*. Se forem observados dentes quebrados, mas arredondados na borda da fratura, o achado indica sinal de desgaste e que esta perda ocorrera quando o carnívoro era vivo, e tinha idade mais avançada.

LeCount (1986) utilizou dentes caninos fraturados em seus critérios para estimar a idade de ursos-pretos no campo. Dois ou mais dentes caninos fraturados, amarelados, e alisados foram considerados indicativos de ursos com aproximadamente dezesseis anos ou mais.

As suturas cranianas (pontos de união de dois ossos do crânio) são freqüentemente visíveis como uma linha ou uma rachadura entre ossos obviamente distintos do crânio. Quase todas as suturas do crânio são muito visíveis ao nascimento e em animais imaturos, mas quando a maioria dos mamíferos envelhecem, determinadas suturas fundem-se e tornam-se difíceis de discernir a olho nu. Em alguns mamíferos, as taxas de fusão das suturas variam de

acordo com a nutrição ou em espécies domésticas, se o indivíduo é castrado ou não (AMOROSI, 1989).

Utilizando-se da avaliação das linhas de sutura cranianas, pode-se fazer a estimativa de idade do indivíduo. Elbroch (2006) afirma que a região basoccipital e da bolha auditiva são as áreas preferenciais para estas avaliações.

A avaliação da idade de animais selvagens e domésticos pode ser feita a partir de exame histológico dos dentes (HOLLISTER, 1917; DYER, 1981; LENSINK, 1954; HUNGERFORD et al., 1999). O processo de formação da dentina é rítmico, com fases de atividades que se alternam com fases quiescentes (CATE, 1988). Essas fases refletem-se na dentina já formada como linhas incrementais que, embora nem sempre evidentes, são mais bem observadas em lamelas desgastadas longitudinais.

Essas linhas que criam um padrão incremental são formadas em ângulo reto com os túbulos dentinários e no geral, denunciam o padrão rítmico linear de deposição num sentido centrípeto e na direção da raiz. Também indicam os fronts sucessivos da deposição de dentina. O menor intervalo percebido entre linhas incrementais é chamado de Von Ebner (CATE, 1988). Representam a formação diária do tecido e estão separadas por intervalos aproximados de 6  $\mu\text{m}$  na coroa. Uma vez que a deposição de dentina radicular é mais lenta, as linhas de Von Ebner ocorrem mais freqüentemente com uma distância de 3,5  $\mu\text{m}$  entre si. São mais bem evidenciadas com luz polarizada e especialmente proeminentes nos dois terços internos da dentina coronária (CATE, 1988).

Somando as informações sobre forma e função das principais estruturas do sistema estomatognático, Elbroch (2006) faz algumas considerações a respeito de diferenciações anatômicas que as espécies de grandes felídeos neotropicais podem apresentar. Segundo este autor, os pumas imaturos têm a caixa craniana grande e arredondada. Com a idade, o crânio torna-se proporcionalmente menor enquanto a região rostral estende-se cranialmente, e as cristas sagital e occipital aumentam para suportar os músculos maiores. Nos machos, a crista sagital é mais desenvolvida e o músculo zigomático é proporcionalmente mais extenso do que nas fêmeas.

Hoffmeister (1986) distingue crânios de pumas de onças-pintadas da seguinte maneira: se a medida da mesa dental maxilar for de 69 milímetros ou mais, em um macho, ou 64 milímetros ou mais em uma fêmea, trata-se de um crânio de onça-pintada. O comprimento axial dos dentes quarto pré-molares superiores das onças-pintadas machos mede

A constituição física da onça-pintada é considerada por alguns autores excessiva (ARANDA, 2002). EMMONS (1989) afirma que a estrutura mastigatória desta espécie pode estar adaptada para romper tegumentos duros de algumas presas, como casco de quelônios ou placas osteodérmicas de crocodilianos, entretanto esta afirmação parece ser débil, pois a robustez da onça-pintada não se limita apenas ao aparelho mastigatório (ARANDA, 2002).

De forma única, somente observada em comportamento predatório de onças-pintadas, este grande felídeo utiliza regularmente uma poderosa mordida no crânio de suas presas, enquanto as demais espécies de grandes felídeos tendem a preferir sufocamento ou métodos de estrangulação para abater a presa (ARANDA, 2002).

### 2.3.2 Enfermidades do sistema estomatognático

A alimentação oferecida para grandes felídeos em cativeiro pode conter níveis adequados de nutrição, todavia a diversidade de textura requerida para manter a integridade dos dentes e gengivas muitas vezes não é levada em conta (WIGGS; LOBPRISE, 1997), levando à formação de gengivite e periodontite (ADANIA et al., 1998). Deve-se levar em consideração os valores nutricionais dos alimentos, pois a carência ou excesso de minerais e vitaminas também leva ao comprometimento periodontal (TARTER, 1989).

As anormalidades da dentição e outras lesões orais podem ser resultados do desenvolvimento anormal dos tecidos, displasia ou influências do meio ambiente (AMAND; TINKELMAN, 1985).

Wiggs e Lobprise (1997) consideram que os dentes podem sofrer processos mecânicos que levam ao seu desgaste prematuro. A abrasão é causada quando se tem uma ação mecânica sobre o dente que causa estresse no esmalte e dentina. O atrito é um processo de desgaste normal na coroa, usualmente causado devido à mastigação.

A superfície dental é capaz de suportar certo limite fisiológico de atrito. Se os dentes possuem injúrias ou maloclusão, este limite é vencido e o atrito causa desgaste excessivo dos dentes, o que pode ocorrer em lutas ou contato freqüente com objetos duros e grades de recintos (FORRIER et al., 1969; BRINKMAN; WILLIAMS, 1975).

Seguindo padronização adotada por Davies e Pedersen (1955), modificada por Aguiar et al., (2004), o desgaste dental pode ser classificado da seguinte maneira:

- Nível 0: sem desgaste.
- Nível 1: desgaste somente de esmalte.
- Nível 2: formação de dentina terciária.
- Nível 3: exposição da câmara coronária.
- Nível 4: desgaste total da coroa até o nível radicular, com separação completa das raízes nos dentes multirradiculados.

Amand e Tinkelman (1985) descrevem que os carnívoros podem ter pré-molares mal separados, Rossi Júnior (2002) encontrou este mesmo problema em onças-pintadas (*Panthera onca*) e pumas (*Puma concolor*) mantidos em cativeiro. Problemas de oclusão são relatados em animais selvagens (ROSSI JÚNIOR, 2002) e se manifestam da mesma maneira que nos carnívoros domésticos (GIOSO, 1998). Este tipo de problema é comum nos animais com hábitos agressivos mantidos em cativeiro, devido ao hábito de morder barras de aço ou estruturas de concreto de recintos, fraturando os dentes.

Estes mesmos autores afirmam que os dentes decíduos podem apresentar exposição de polpa, a qual pode evoluir para a morte e necrose, causando prejuízo ao dente permanente sucessor. Os dentes decíduos mais acometidos são os caninos, devido a fraturas e displasias principalmente em ursídeos, felídeos e grandes primatas mantidos em cativeiro (BRINKMAN e WILLIAMS, 1975; WALLACH; BOEVER, 1983). Gioso e Rossi Júnior, (2001) em trabalhos específicos com *Panthera onca* e *Puma concolor* mantidos em cativeiro relatam inúmeros casos de fraturas de dentes de grandes felinos na região de cúspides e incisivos. Porém Rossi Júnior (2002) não encontrou fraturas nestas espécies em vida livre no Pantanal.

Van Valkenburgh (1988) afirma que a ocorrência de fraturas de ossos e dos dentes pode também ser mais elevada entre a espécie onde estas estruturas podem sofrer estresse ocasional durante a predação. Por exemplo, sugere-se que animais com hábitos arborícolas possuem mais chances de fraturas acidentais de ossos (devido a quedas) do que animais de hábitos terrestres (ALEXANDER, 1981, 1984; BRANDWOOD et al., 1986).

Van Valkenburgh (1988) estabeleceu o seguinte padrão para avaliação de dentes fraturados ou desgastados:

- fratura: se o dente apresentou desgaste e posterior fratura *ante mortem*.
- desgaste: foi classificado em três categorias:
  - 1: leve, quase nenhum desgaste aparente observado como nas facetas dos dentes carniceiros ou nas cúspides;

- 2: moderado, aparente nas facetas dos carniceiros e dentes caninos, desgaste da maioria das cúspides dos dentes;
- 3: grave, em dentes maiores, como os caninos, carniceiros, pré-molares e molares com cúspides bem arredondadas.

Van Valkenburgh (1988) observou que a frequência das fraturas dentais aumentava com idade, verificada posteriormente por técnicas de histologia e contagem das linhas de Von Ebner. Neste estudo não era conhecida a idade dos animais ao morrer; o autor supõe que animais com maior desgaste dental eram supostamente mais velhos do que os com menor desgaste. O estudo ainda considerou que a taxa de atrito dental é influenciada diretamente pela dieta. Carlsson et al., (1966) e Berkovitz e Poole (1977) em pesquisa feita com em ratos e doninhas em laboratório, mostraram que o desgaste era mais rápido quando fornecidos alimentos grosseiros.

O hábito de predação produz na dentina e esmalte grande força de tensão, entretanto os dentes dos carnívoros, incluindo os felídeos, são mais preparados para suportar força de compressão do que tensão (ANDREASEN, 1982).

Van Valkenburgh (1988) afirma que a perda completa ou parcial de um dente funcionalmente importante deve ser considerada um ferimento sério para o predador. Rabinowitz (2000) cita que em caso de fratura dental, o animal deve ser tratado imediatamente para evitar prejuízos à predação e óbito do animal devido à incapacidade de alimentar-se.

Verstraete et al., (1996a) em pesquisa realizada com gatos asselvajados isolados em uma ilha na costa da África do Sul, buscaram documentar a prevalência de anormalidades dentais congênitas, de desenvolvimento e traumáticas. A limitação deste trabalho foi à impossibilidade de avaliar macroscopicamente o trauma periodontal e lesões periapicais menores. Os dentes foram examinados pela inspeção visual cuidadosa, e a morfologia radicular foi estuda depois que os dentes tinham sido removidos do osso alveolar. Neste estudo não foi utilizado exame radiográfico.

Sabe-se que a gengivite pode ser um fenômeno precursor da doença periodontal e os sinais clínicos de ambas, em animais silvestres, foram descritos por Amand e Tinkelman (1985) da seguinte maneira: halitose, anorexia, mobilidade dental, sangramento e salivação excessiva. Estes mesmos autores consideram a gengivite uma comum ocorrência em felídeos mantidos em cativeiro. A causa da gengivite é a formação de placa bacteriana e cálculo, além



de fatores predisponentes e modificadores, como infecções secundárias, desnutrição, infecções virais, doença renal e tipo de alimentação.

A placa bacteriana segundo Wiggs e Lobprise (1997) é o fator determinante da doença periodontal, evoluindo para cálculo e gengivite. É composta por uma matriz orgânica de glicoproteínas salivares, bactérias orais e polissacarídeos extracelulares que se aderem à superfície do dente.

Os componentes inorgânicos da matriz da placa supragengival são compostos principalmente de cálcio e fósforo, com pequena porção de magnésio, potássio e sódio. O total do conteúdo inorgânico da placa é baixo, mas gradualmente ocorre a evolução da placa para cálculo.

Wiggs e Lobprise (1997) classificam a placa bacteriana sobre os dentes, através do índice de placa, que varia de grau 0 a III em ordem crescente de deposição:

- Grau 0: sem placa bacteriana.
- Grau I: possui uma fina camada de filme na margem gengival.
- Grau II: moderado acúmulo de filme, presença de placa no sulco gengival.
- Grau III: abundante material de consistência macia no interior do sulco gengival.

Estes sinais aparecem juntos ou separados, conforme a gravidade da doença. Vale ressaltar que a placa bacteriana é, em geral, invisível a olho nu. Desta forma há índices de placa que se baseiam na utilização de evidenciadores de placa, como eosina, fucsina e outros (HEFFERREN et al., 1994) para se quantificar a placa, gengivite e cálculo dental. Todavia, há vários índices, semelhantes entre si, propostos por diversos autores, desde a década de 1960 (HEFFERREN et al., 1994).

Hungerford et al., (1999) realizaram avaliações orais em duas populações de *raccoons* (*Procyon lotor*) nos E.U.A., sendo uma encontrada em área agrícola com disponibilidade limitada ao alimento e lixo humanos, e outra população encontrada em uma área recreativa com grande acesso aos alimentos humano-associados. A cavidade oral foi examinada e fotografada. Foi extraído um dente pré-molar dos animais com mais de um ano de idade para determinar a idade baseada na deposição dos anéis de cemento no interior do dente (GRAU et al., 1970).

Para estabelecer parâmetros de avaliação dos animais, Hungerford et al., (1999) adotaram índices para caracterizar a doença oral: índice de gengivite, índice de cálculo dental, índice de desgaste dental e índice de perda de ligamento periodontal.

No total, 107 (20%) dos 546 *raccoons* tinham fraturas ou ausência de dentes, sendo mais freqüente os achados referentes aos dentes caninos. A cárie foi observada em 37 (7%) de 546 animais. Os dentes mais afetados eram os molares e os últimos pré-molares.

A proporção dos *raccoons* com cáries dentais era mais elevada nos adultos do que filhotes ou nos jovens e aumentava de acordo com a idade dos indivíduos. Havia cinco vezes mais animais com cáries na área recreativa do que na área agrícola. A cárie foi associada com a fermentação oral do carboidrato ingerido, processo que ocorre nos seres humanos (SANZ et al., 1990), sendo mais prevalente entre os *raccoons* capturados na área recreativa (HUNGERFORD et al., 1999).

As deficiências nutricionais específicas podem conduzir à doença gengival e periodontal (SPOLSKY, 1990). Também, a consistência, composição do carboidrato do alimento (VOSBURGH et al., 1982) e a presença de níveis bacterianos aumentados no alimento deteriorado (ROBINSON, 1979) podem predispor à doença periodontal nos animais.

O diagnóstico de lesão periodontal em crânios de felinos é prejudicado, pois não há possibilidade de avaliar lesões macroscópicas em tecidos moles (VERSTRAETE et al., 1996b). Entretanto a hiperemia causada pelo processo inflamatório pode ser deduzida pelo aumento do diâmetro dos forâmenes e pelo aspecto áspero do processo alveolar, evidenciando assim perdas ósseas. Verstraete et al., (1996) utilizaram índices de perdas ósseas alveolares horizontais propostas por Brothwell (1981) em estudos arqueológicos, para quantificar a doença periodontal em crânios de felinos asselvajados.

Neste estudo, a prevalência elevada de periodontite na população de gatos ferais assemelhou-se àquela nos gatos domésticos encaminhados para cuidados veterinários (CROSSLEY, 1994). A ocorrência de periodontite na população selvática é explicada por Verstraete et al., (1996b) como consequência de predisposição genética, doença sistêmica associada (calicivirose), doenças metabólicas (hipervitaminose A causada pela ingestão de aves inteiras) e por traumas causados na gengiva quando os gatos mordiam ossos de aves, que predispunha à periodontite.

Rossi Júnior (2002) observou que o escurecimento, também descrito como manchamento dental externo, esteve presente em *Panthera onca* e *Puma concolor* avaliados em cativeiro, porém sua ocorrência foi baixa. O mesmo autor relata que os dentes mais acometidos nestas espécies foram caninos, terceiro e quarto pré-molares superiores e molares

inferiores. A dieta pode influenciar no escurecimento superficial do esmalte e internamente os traumatismos que levam ao rompimento de vasos pulpares e penetração de substância nos túbulos dentinários podem causar o escurecimento do elemento dental (ROSSI JÚNIOR, 2002).

Alterações em mucosa palatina foram descritas por Fitch e Fagan (1982) em guepardos que possuíam primariamente maloclusão dos dentes molares inferiores. Tal deformidade manifestava-se inicialmente por celulite na mucosa palatina onde o dente mantinha contato oclusal; a mucosa sofria alteração de cor, podendo evoluir para perfuração do osso palatino, atingindo a cavidade nasal, com complicações sistêmicas (bacteremia).

Fitch e Fagan (1982) afirmam que a erosão focal palatina parece ser resultado de fatores dietéticos, sendo encontrada em animais cativos a partir dos 10 meses de idade. Esta enfermidade foi observada em 19 guepardos que eram alimentados com dietas comerciais, estando ausente em 39 guepardos que se alimentavam de presas. Os mesmos autores afirmam que as alterações oclusais relacionadas poderiam ser resultado do trauma durante o desenvolvimento dos dentes, aparelho mastigatório ou de outras causas de desenvolvimento relacionadas como o desequilíbrio nutritivo, como a deficiência dietética.

A dieta é claramente um fator ambiental. Em pesquisa feita por Corru8

tamanho irregular, a forma ou a ausência dos dentes pode ser herdado (TIECKE et al., 1959). No estudo feito por Fitch e Fagan (1982), aproximadamente 86% de guepardos vivos com lesão no palato devido à maloclusão do molar inferior eram descendentes de indivíduos importados da África em 1970.

Em contra-partida aos estudos feitos por Hungerford et al., (1999), Fitch e Fagan (1982) e Corruccini e Beecher (1982), acompanhou-se a dieta de cães da raça American Foxhound (ROBINSON; GORREL, 1996) e de felinos asselvajados australianos (CLARKE; CAMERON, 1997). Estes grupos receberam alimentação natural (carcaças com ossos, músculos e tecidos associados) e ração comercial. Os autores afirmam que a alimentação natural não influenciou na formação de enfermidades orais, uma vez que a ocorrência destas foi igual nos animais alimentados com dieta natural e ração comercial.

Rossi Júnior (2002) em um estudo comparativo entre 42 *Panthera onca* e 36 *Puma concolor* mantidos em cativeiro e quatro *Panthera onca* e quatro *Puma concolor* capturados em vida livre no Pantanal do Mato Grosso do Sul, também verificou que a prevalência de enfermidades orais é alta nos animais em cativeiro e que os animais em natureza não apresentam os mesmos problemas, embora a diferença entre as amostras das duas análises sejam grandes.

Com relação as deformidades adquiridas, Dyer (1981) relata o caso de um urso-pardo (*Ursus arctos*) recém abatido; verificou que havia considerável perda óssea no ramo esquerdo da mandíbula. A porção caudal da mandíbula foi fraturada provavelmente por um projétil de arma de fogo, pois ao exame radiográfico observou muitos fragmentos de chumbo (1 milímetro ou menos de diâmetro). O urso, entretanto, não morreu imediatamente em virtude deste ferimento, pois foi observada evidência de proliferação óssea de até 3 milímetros, limitando a margem da fratura no corpo do mandíbula. Neste caso, o ramo vertical da mandíbula mostrou proliferação muito pequena. Estima-se que o urso viveu entre um a seis meses após o ferimento, baseado na quantidade de osso e tecido regenerativo com pouca substituição por osso lamelar. O impacto do projétil produziu uma fratura completa do ramo vertical. Tal ferimento predispôs à infecção bacteriana exógena do osso, especialmente nas feridas causadas por tiros, que podem ter evoluído em intervalo de tempo curto (DYER, 1981). Neste caso o autor supõe que nenhuma alteração foi significativa a ponto de impedir o animal de alimentar-se.

As fraturas do corpo da mandíbula são associadas geralmente à laceração na membrana da mucosa oral, que permite o influxo dos microorganismos presentes na cavidade oral (DYER, 1981).

Apesar da extensão do ferimento, algumas características indicam que não houve infecção bacteriana na mandíbula (DYER, 1981): focos localizados de proliferação óssea, nenhuma mudança na junção têmporo-mandibular, nenhuma mobilidade dental, não se observou osteomielite disseminada, o forâmen mentoniano não foi ampliado (o que indicaria o aumento de vascularização devido à infecção local), ausência de lise ou seqüestro ósseo.

Lensink (1954) também descreveu um caso semelhante com outro urso-pardo (*Ursus arctos*) no Alaska, em que ambos os ramos mandibulares horizontais (presumidamente incluindo a sínfise mandibular) foram fraturados por projétil de arma de fogo. O urso sobreviveu por um ano ou mais e subseqüentemente foi abatido. As extremidades livres da mandíbula uniram-se o que resultou em uma maxila encurtada em aproximadamente 2,5 cm, causando maloclusão severa. Nenhum desgaste diferencial foi observado na dentição do urso neste caso, indicando que nenhuma anomalia oclusal resultou do ferimento ou que o urso não sobreviveu o suficiente para produzir o desgaste observável. O fato é que o animal apresentou 5,0 cm de camada de gordura subcutânea, demonstrando que não teve maiores problemas em obter alimento e consumi-lo.

Nos casos em que ocorre um impacto muito intenso sobre os dentes, pode haver extensão da linha de fratura aos alvéolos, necrosando os cementócitos, o que impede o ligamento periodontal de promover a união da

imobilização química. Não foi descartada, porém, a possibilidade da exodontia ter sido a via de acesso para as bactérias.

Wobeser (1992) fez revisão de fichas de necrópsia de 241 lobos e 316 coiotes, coletados em natureza e encaminhados para o Departamento de Patologia de uma faculdade de Medicina Veterinária canadense e comparou com trabalho análogo feito no Alaska- E.U.A. A ocorrência de traumas cranianos nos animais norte-americanos foi de 27% da população estudada, enquanto que, no Canadá, apenas 1% dos animais apresentaram tais lesões. Wobeser (1992) afirma que esta diferença deve-se a técnica empregada durante as avaliações dos animais. No caso norte-americano, todos os animais necropsiados foram submetidos primeiramente à retirada da pele para posterior avaliação do crânio. Utilizando esta técnica, foi possível encontrar alterações sugestivas de formação subperiosteal do osso em resposta a ferimento ou hemorragia (WOBESER, 1992).

Ainda como uma das causas de alterações vistas no sistema estomatognático, Sonne et al., (2005) afirmam que o estresse ambiental (poluição e infecções) e fatores genéticos podem afetar a alterações no fenótipo (PALMER e STROBECK, 1986), levando a assimetrias de características bilaterais. A exposição a poluentes antropogênicos é suspeita de ser um fator do estresse ambiental, que pode conduzir rompimento da cadeia de retro-alimentação do sistema endócrino. Como conseqüências, podem ser vistas assimetrias de traços bilaterais como tamanho dos ossos cranianos e dos dentes em ursos-polares (*Ursus maritimus*). Em estudos em laboratório com ratos houve correlação significativa entre estressores audiogênicos, temperatura e a assimetria craniana e dental.

### 2.3.3 Avaliação de cicatrizes encontradas no sistema estomatognático em sínclônios

Doenças, lutas e parasitas deixam sinais visíveis nos crânios e nos demais ossos dos animais. Os parasitas e doenças podem remodelar os ossos, causando aumentos de volume ou esfoliam o tecido ósseo. O material em decomposição orgânico serve de ambiente para crescimento de larvas de insetos necrófagos. Alterações na superfície óssea do crânio ou no osso alveolar e nas raízes dos dentes que sofreram remodelação podem revelar enfermidades que o animal sofreu quando vivo (ELBROCH, 2006).

Cicatrizes podem ser causadas por lutas por território e devido a comportamento de predação entre espécies. As feridas na cabeça são muito sérias e resultam freqüentemente na

morte, mas se o animal sobreviver ocorrerá formação de processos reparativos. Perfurações causadas por projéteis de arma de fogo e os ossos alveolares de elementos dentais perdidos são reparados inicialmente por um tecido ósseo esponjoso mais macio, que preenche a área comprometida (ELBROCH, 2006).

Os dentes caninos podem ser fraturados em tentativas de captura com armadilhas ou quando o animal morde alguma estrutura muito rígida ou pouco usual. Animais que sofrem fraturas dentais e são soltos ou fogem para natureza, freqüentemente morrem devido à incapacidade de caçar. Contudo se o animal sobreviver, os dentes quebrados sofrerão desgastes das bordas das fraturas e terão um aspecto mais alisado, podendo ter alteração de cor com tempo. É comum encontrarem-se animais carnívoros e onívoros idosos com sinais de fraturas, contudo as bordas dos dentes fraturados apresentam-se alisadas e arredondadas devido à adaptação do animal em voltar a caçar, lutar e até mesmo tentar escapar de armadilhas (ELBROCH, 2006).

Os animais podem fraturar os dentes de várias maneiras, principalmente os dentes caninos. Os predadores golpeiam freqüentemente a cabeça ao caçar uma presa, especialmente a porção caudal do crânio. Procurar as marcas feitas pelos dentes caninos que perfuram o crânio e as vértebras cervicais das presas pode ajudar a diferenciar a espécie de predador que atacou uma segunda espécie (ELBROCH, 2006).

De acordo com Childs (1998), os danos à porção rostral do crânio são indícios que ajudam diferenciar entre ataques de onça-pintada e de puma. As onças quando atacam, freqüentemente puxam para baixo a presa pelo nariz ou pela cabeça, matando por perfuração do crânio ou por fratura da coluna cervical, enquanto que os pumas mordem a parte ventral do pescoço (região da traquéia), ou mordem o pescoço na região da veia jugular, matando por sufocamento ou por hemorragia.

Alterações na superfície do crânio de animais podem ser causadas por ação de aves necrófagas. Neste caso, verificam-se marcas triangulares na superfície externa do crânio. Os sinais correlacionados com a forma que o indivíduo foi abatido também são achados freqüentes no crânio de animais. O crânio pode ser rachado, amassado, ou quebrado, podendo ser encontrados sinais de perfurações por projéteis de armas de fogo, que variam de diâmetro e extensão dos danos no tecido ósseo de acordo com o calibre da arma utilizada. Este é um sinal certo de o animal tem sido abatido por um humano (ELBROCH, 2006).

Pode-se procurar na superfície do crânio sinais de perfurações causadas por objeto pérfuro-cortante (faca) durante a retirada da pele do animal. Quando um animal é golpeado por um carro, o crânio normalmente encontra-se esmagado, aplainado, ou fragmenta-se assim

que os tecidos moles (pele, gordura e musculatura) são removidos ou se decompõe naturalmente (ELBROCH, 2006).

Tempos depois que o animal morre, roedores silvestres alimentam-se de restos do sistema nervoso central, deixando como evidências perfurações arredondadas características e a superfície interna do crânio áspera (devido ao hábito de roer) (ELBROCH, 2006).



### 3 OBJETIVOS

Realizou-se o levantamento das principais afecções do sistema estomatognático de grandes felídeos neotropicais capturados em seu ambiente natural e de sínclônios oriundos de indivíduos coletados por pesquisadores e depositados na coleção de Mastozoologia (área da Biologia que estuda os mamíferos) do Museu de Zoologia da Universidade de São Paulo (MZ-USP), localizado no bairro do Ipiranga, São Paulo-SP, objetivou-se:

- verificar se as diferentes técnicas de captura usadas no campo eram viáveis em ambientes de Amazônia, Mata Atlântica e Pantanal.
- verificar se as técnicas de diagnóstico usadas em animais mantidos em cativeiro são viáveis de serem aplicadas no campo.
- avaliar se estas espécies apresentavam, em condições de natureza, as mesmas enfermidades que os animais de cativeiro.
- avaliar se os animais apresentavam problemas no sistema estomatognático e se este foi motivo para dificuldade ou incapacidade de predação.
- observar alterações de simetria craniana nos sínclônios avaliados no MZUSP.

#### 4 MATERIAL E MÉTODOS

Para dar continuidade à pesquisa anterior que foi objeto de dissertação de mestrado pelo programa de pós-graduação em Clínica Cirúrgica Veterinária do Departamento de Cirurgia da Faculdade de Medicina Veterinária e Zootecnia da Universidade de São Paulo (FMVZ-USP), quando se avaliaram lesões do sistema estomatognático das mesmas espécies, mas em cativeiro, foram avaliadas em natureza um puma (*Puma concolor*) e duas onças-pintadas (*Panthera onca*) e 27 sínclônios de pumas (*Puma concolor*) e 17 sínclônios de onças-pintadas (*Panthera onca*), totalizando quarenta e quatro espécimes avaliados (N=44).

Para obter-se autorização específica para captura e coleta de materiais em animais de vida livre foi necessária consulta e autorização junto ao Centro Nacional de Pesquisa Para a Conservação de Predadores Naturais - CENAP, órgão responsável pela coordenação e desenvolvimento de atividades de manejo, pesquisa e conservação, a nível nacional, com as espécies de predadores naturais que ocorrem no país, vinculado ao Instituto do Meio Ambiente e dos Recursos Naturais Renováveis- IBAMA.

Desta forma, buscaram-se informações da ocorrência das seguintes afecções do sistema estomatognático dos animais capturados em vida livre (os diferentes graus indicam a gravidade da lesão em ordem crescente), segundo Rossi Junior (2002):

- Placa bacteriana (graus 0, I, II, III).
- Gengivite (graus 0, I, II, III).
- Cálculo dental (graus 0, I, II, III).
- Exposição de furca (graus 0, I, II, III).
- Mobilidade dental (graus 0, I, II, III).
- Retração gengival (mm).
- Bolsa periodontal (mm).
- Desgaste dental.
- Escurecimento dental.
- Fratura dental.
- Exposição de polpa.
- Cárie.
- Hiperplasia gengival.
- Maloclusão dental.
- Ausência dental.

- Úlcera em mucosa oral.

Nos sínclônios, buscaram-se informações da ocorrência das seguintes afecções do sistema estomatognático, seguindo metodologia semelhante a de Rossi Junior (2002):

- Reabsorção da crista alveolar.
- Cálculo dental.
- Exposição de furca.
- Giroversão.
- Fratura dental.
- Exposição de polpa.
- Escurecimento dental.
- Desgaste dental.
- Assimetria craniana.

As localidades de coleta dos animais avaliados e outras informações estão descritas nos quadros 1, 2 e 3.

<b>Espécie</b>	<b>Localidade</b>	<b>Região- Ambiente</b>
<i>Panthera onca</i>	Zona rural de Viçosa-MG	Sudeste- Mata Atlântica
<i>Panthera onca</i>	Jacareacanga- PA	Norte- Amazônia
<i>Puma concolor</i>	Aquidauana- MS	Pantanal

Quadro 1- Localidades de captura e espécie capturada em vida livre

<b>Identificação (MZIB-USP)</b>	<b>Localidade de coleta</b>	<b>Região</b>
13493	Vila Bravo, Rio Tocantins-PA	Norte
11469	Serrinha, Ria Japurá- AM	Norte
17550	Rio Camador- AM	Norte
3685	Taperinha- PA	Norte
11474	Puruzinho, Rio Madeira	Norte
3686	Taperinha-PA	Norte
13596	Itaituba-PA	Norte
21606	Serra da Lua-RR	Norte
22452	Chapada dos Guimarães-MT	Centro Oeste
3420	Ex C. Pires-GO	Centro Oeste
3752	Goiás	Centro Oeste
7161	Aquidauana-MS	Centro Oeste
6806	Ilha do Bananal-GO	Centro Oeste
2330	Ribeirão Preto-SP	Sudeste
469	Bauru-SP	Sudeste
2551	Santos-SP	Sudeste
3331	São Paulo	Sudeste

Quadro 2- Localidades de coleta de *Panthera onca*, depositadas na coleção de Mastozoologia do MZ-USP

<b>Identificação (MZIB-USP)</b>	<b>Localidade de coleta</b>	<b>Região</b>
8121	Serra Cachimbo-PA	Norte
19850	Iquiri-AC	Norte
11471	Maraã-AM	Norte
17565	Santa Cruz da Serra-RO	Norte
11470	Serrinha, Rio Japurá-AM	Norte
24904	Itaituba-PA	Norte
7343	Plácido de Castro-PA	Norte
3334	Rio Araguaia-GO	Centro Oeste
28868	Santa Rita do Rio Pardo-MS	Centro Oeste
9418	Anhembi-SP	Sudeste
10351	Anhembi-SP	Sudeste
10352	Anhembi-SP	Sudeste
9637	Anhembi-SP	Sudeste
3801	Valparaíso-SP	Sudeste
32286	Km 321 Rod. Brig. Faria Lima-SP	Sudeste
9811	Boa Esperança do Sul-SP	Sudeste
10467	Boa Esperança do Sul-SP	Sudeste
20935	Serra Cantareira, São Paulo	Sudeste
27764	Subaúma-SP	Sudeste
1637	São Paulo-SP	Sudeste
2687	São Manoel-SP	Sudeste
8878	Anhembi-SP	Sudeste
9425	Anhembi-SP	Sudeste
9010	Anhembi-SP	Sudeste
8870	Anhembi-SP	Sudeste
1287	Avanhandava-SP	Sudeste
32194	Águas de Santa Bárbara-SP	Sudeste

Quadro 3- Localidades de coleta de *Puma concolor*, depositados na coleção de Mastozoologia do MZ-USP

## 4.1 DELINEAMENTO EXPERIMENTAL

Serão apresentadas as técnicas empregadas na avaliação dos felídeos pesquisados.

### 4.1.1 Capturas de *Panthera onca* e *Puma concolor* em vida livre

Durante a pesquisa foram examinados três grandes felídeos neotropicais (duas *Panthera onca* e um *Puma concolor*), sendo que uma *Panthera onca* na Amazônia, uma *Panthera onca* na Mata Atlântica e um *Puma concolor* no Pantanal.

As técnicas de captura foram distintas nos biomas pesquisados, sendo descritas a seguir:

#### 4.1.1.1 Animal capturado na Amazônia

Durante os dias que antecederam a captura, foram realizados encontros com nativos da região para fazer um levantamento de informações sobre a área de pesquisa e sobre os hábitos dos grandes felídeos na localidade. Foram ouvidos proprietários rurais, trabalhadores rurais, turistas que visitavam a região e todas estas informações reunidas levaram à decisão de como realizar os trabalhos.

Foi realizada a captura de uma onça-pintada (*Panthera onca*), fêmea, adulta, na propriedade Pousada Salto Thaimaçu, localizada nas coordenadas geográficas S 09.03.46/W 056.35.36, município de Jacareacanga, Pará.

Devido ao fato da licença de pesquisa ter sido solicitada junto ao IBAMA e o órgão levou mais que 60 dias para dar parecer sobre o pedido, a autorização para pesquisa foi considerada em “caráter precário”, segundo a legislação ambiental em vigor em 2002 (Portaria nº 332, de 13 de março de 1990, Art. 5º, parágrafo único, IBAMA).

Utilizou-se como método, o rastreamento das pegadas dos grandes felinos realizado por um prático de campo, ex-caçador credenciado pelo IBAMA, Sr. Antônio Teodoro de Melo Neto e pelo biólogo Dalton Marques Novaes, auxiliados por uma matilha de cães de caça treinados para localizar grandes felinos.

Os trabalhos de campo iniciaram-se de madrugada, sendo que a equipe de captura formada por oito pessoas deslocou-se em veículos com tração nas quatro rodas durante duas horas até chegar a locais onde pudesse haver rastros recentes deixados pelo felídeo. Este processo de trabalho foi por tentativa e erro, uma vez que se dependia do acaso em escolher uma dada localidade na propriedade em que o felídeo tivesse recentemente por ela passado.

De acordo com os sinais indiretos deixados pelo animal (rastros, fezes e marcações com garras em árvores), os responsáveis pela captura (Médico Veterinário, Biólogo e prático de campo) discutiram sobre a viabilidade de iniciar o rastreamento do felídeo (necessidade de rastros com menos de 2-3 horas), para, então, o ex-caçador liberar os cães treinados para seguir os rastros e acuar os grandes felinos, permitindo que a equipe pudesse se aproximar para fazer a contenção química.

Foi utilizado protocolo anestésico do tipo dissociativo, aplicando-se associação de cloridrato de tiletamina com cloridrato de zolazepan (Telazol®, Fort Dodge), na dose 10 mg/kg, via intramuscular. A suplementação anestésica feita após 30 minutos foi feita com cloridrato de cetamina (Vetaset®, Fort Dodge), na dose 2,0 mg/kg, via intravenosa. A técnica para injetar o anestésico no animal foi o uso de projetor remoto de dardos (modelo 35N®, Dist Inject- Suíça), propelido por cápsula de gás carbônico (CO<sub>2</sub>), e municiado com dardos modelo Speedy (capacidade volumétrica= 3,5 ml com agulha com físga de fixação, Dist Inject- Suíça).

Depois de realizada a acuação do felídeo (neste caso o mesmo se alojou dentro do tronco oco de uma árvore caída na floresta) e as medidas de segurança para que o mesmo não pudesse se ferir ou atacar algum membro da equipe, foi feito o disparo do equipamento remoto de anestesia. Na medida em que a onça-pintada entrava em plano anestésico, os cães foram retirados do local para minimizar os ruídos que poderiam interferir na anestesia.

Uma vez que o grande felídeo estivesse apto para o exame do sistema estomatognático, estendeu-se uma lona no chão, aplicou-se pomada oftálmica com cloranfenicol (Epitezan®) em ambos os olhos, utilizaram-se tampões de ouvido e uma venda sobre os olhos para minimizar os efeitos luminosos e sonoros que pudessem interferir durante a anestesia.

Realizou-se a pesagem do indivíduo, pois caso houvesse necessidade de aplicar outros fármacos, a dosagem seria feita em função do peso real do animal e não mais por estimativa.

Foram anotadas informações biométricas (peso, medidas corpóreas, morfometria oral), exame físico geral, colheita de ectoparasitas, colheita de material para genética (pêlos e sangue), colocação de identificação eletrônica (microchip Avid®, número 0977200001070643) para posteriormente realizar-se o exame físico da cavidade oral e documentação fotográfica. Os dados que não do sistema estomatognático foram usados em outros projetos.

A monitorização anestésica foi realizada por meio de auscultação para mensuração das frequências cardíaca e respiratória (estetoscópio Littman Cardiológico®, 3M), e oximetria de pulso para aferição da saturação de oxigênio (oxímetro Nonin®). A pressão arterial não invasiva foi monitorada por meio de esfigmomanômetro digital (Omron®) e a temperatura corpórea por meio de ototermômetro modelo Thermoscan 6012® (Braun Kronberg). Tais parâmetros não foram objetivo desta pesquisa.

A avaliação clínica do animal foi realizada sob os aspectos físicos gerais e odontológicos e através de documentação fotográfica (câmera digital Nikon Coolpix 995®, *flash* circular Nikon modelo SL-1®, *flash* externo Nikon *Speedlight* SB-80DX®, lente externa acoplável Nikon *Wide Converter* WC-E63®). Mesmo contando com equipamento próprio para registro de imagens, contou-se ainda com a participação do fotógrafo, Sr. Araquém Alcântara, que gentilmente cedeu algumas fotografias para ilustrar esta tese.

Quanto à saúde do sistema estomatognático buscou-se avaliar se o animal apresentava assimetrias cranianas, cicatrizes na pele ou qualquer outra evidência de alterações que pudessem alterar a higidez deste sistema. Foi realizada palpação de linfonodos mandibulares, inspeção das condições dos lábios, mucosa nasal, vestibular e palatina. Observou-se ainda se a língua apresentava alterações de conformação, presença de úlceras ou vesículas na mucosa deste órgão.

Os dentes foram avaliados fisicamente através de exame direto utilizando-se espelho clínico, sonda milimetrada e explorador odontológico, dente a dente, em todas as suas faces anatômicas (mesial, distal, vestibular, palatina/lingual e oclusal). Não se utilizaram métodos auxiliares de diagnóstico, como radiografia odontológica.

Todos os procedimentos realizados no animal duraram uma hora e meia e o tempo total de anestesia, desde o disparo do equipamento remoto até a recuperação do animal, durou aproximadamente quatro horas. A onça-pintada foi mantida em seu ambiente e a equipe de

captura somente abandonou o animal após este levantar-se e caminhar para o interior da floresta sozinho.

#### **4.1.1.2 Animal capturado na Mata Atlântica**

A captura realizada em Minas Gerais ocorreu em caráter emergencial, pois um indivíduo de onça-pintada (*Panthera onca*) estava atacando criações domésticas, notadamente cães, em propriedades rurais próximas à Viçosa.

Proprietários rurais procuraram as autoridades locais dizendo que uma “onça” estava matando porcos, bezerros, galinhas e cães na região havia dois meses, sendo que os ataques estavam ficando mais intensos e se aproximando das casas rurais.

Antes de fazerem contato com as autoridades e com os pesquisadores, os proprietários rurais tentaram improvisar uma armadilha para capturar o grande felídeo.

Após serem acionados, os analistas ambientais do IBAMA da Gerência de Belo Horizonte acompanharam pessoalmente os trabalhos de captura e, portanto, não houve emissão de licença ambiental.

O método empregado foi o uso de uma armadilha aramada, construída no Departamento de Veterinária da Universidade Federal de Viçosa (UFV), e como isca foi utilizado um cão, colocado em um compartimento isolado, servindo apenas como atrativo para que o grande felídeo entrasse na armadilha, sem haver possibilidade de contato entre os animais.

Após 12 horas de espera, a onça-pintada entrou na armadilha e foi capturada pela equipe conjunta formada pelo IBAMA e Centro de Triagem de Animais Silvestres (CETAS) da UFV.

Foi utilizado protocolo anestésico tipo dissociativo, aplicando-se associação de tiletamina com zolazepan (Telazol®, Fort Dodge), na dose 10 mg/kg, via intramuscular, injetado por meio de dardo (Mini-Jet®, capacidade volumétrica= 5,0 ml, agulha lisa, Dist Inject - Suíça) e zarabatana (Dist Inject - Suíça).

Após o animal entrar em plano anestésico (por volta de 20 minutos após a aplicação da dose inicial), o felídeo foi removido da armadilha para serem realizados os exames e catalogação de informações. O cão usado como isca foi entregue ao proprietário rural onde haviam acontecido os últimos ataques da onça-pintada.



O animal apresentava escoriações pelo corpo, já que havia conseguido fugir da armadilha improvisada pelos locais. O fato que chamou mais atenção foi que a onça-pintada havia fugido da armadilha na noite anterior e no dia seguinte foi capturada pela equipe multi-institucional.

Os procedimentos de avaliação do animal seguiram a mesma técnica descrita para o animal capturado na Amazônia. A documentação fotográfica foi feita com câmera digital da marca Mirage™, sem modelo específico. O animal recebeu identificação eletrônica por meio de implante de *microchip* no tecido subcutâneo entre as escápulas (Avid®, nº 09772000001090285).

Após o final dos trabalhos, o animal foi removido pelos analistas do IBAMA e levado para uma área distando 300 km do local da captura, onde foi solto. A responsabilidade desta transferência foi assumida pelos analistas e não contou com a aprovação da equipe de pesquisadores da UFV.

#### **4.1.1.3 Animal capturado no Pantanal**

Por meio da iniciativa de um proprietário rural do Pantanal, foi realizado contato com o grupo de pesquisadores e feito um convite para pesquisar grandes felídeos neotropicais na localidade. Efetuou-se um levantamento da propriedade “Fazenda Cambará”, localizada sob as coordenadas: UTC (21 K 624 154/7.845.188) e geográficas (S 19 29 01/W 55 49 01), no Estado do Mato Grosso do Sul, a 1.400 km de São Paulo.

Nesta ocasião, conseguiu-se localizar na área da propriedade dois indivíduos da espécie *Panthera onca* e três de *Puma concolor*, todos identificados por métodos indiretos (localização de rastros e carcaças de animais predados por estes felídeos). Os indivíduos da espécie *Panthera onca* eram um adulto e outro sub-adulto e foram rastreados próximos a uma grande área de várzea.

Foram instalados três sistemas remotos de captura de imagem (“armadilhas fotográficas”) no campo, em locais onde foram encontrados rastros de grandes felídeos e poderiam ser trilhas usadas pelos animais em suas patrulhas pelo território (modelos TEALTH CAM® MC2-G, STEALTH CAM® MC2-GRT- Texas- E.U.A. e modelo DEER CAM DC-200- Winscounsin- E.U.A).

Destes cinco animais localizados na Fazenda Cambará, após autorização do CENAP-IBAMA (número da licença: 014/05, cópia Anexo A), conseguiu-se capturar por meio de armadilha um indivíduo de *Puma concolor*.

Foram utilizadas cinco armadilhas aramadas, fabricadas especialmente pela metalúrgica Fermarame-SP, sob os auspícios da FAPESP (processo: 02/13008-5), em tela de aço galvanizado e com medidas e resistência apropriadas para conter um grande felídeo. O espaço entre as barras foi dimensionado de maneira que os felídeos não tivessem oportunidade de mordê-las e ferir-se (Anexo B).

As armadilhas foram distribuídas em locais escolhidos previamente pela equipe de captura, ocupando os vértices de um retângulo, que na verdade eram os limites entre áreas secas e de várzea da propriedade rural. Aproximadamente no centro, à direita deste retângulo, localizavam-se a casa sede, dos empregados e o curral, que não era ocupado.

Como iscas foram utilizados carneiros de tamanho médio, colocados em um compartimento especial da armadilha, isolado fisicamente do grande felídeo, caso este fosse capturado. Diariamente a armadilha era visitada pelos pesquisadores à cavalo para verificar se houvera sucesso de captura e para levar alimento e água fresca para o carneiro usado como atrativo. Ao completar uma semana no campo, o carneiro era substituído por outro.

Após vinte dias de espera, um indivíduo fêmea, jovem, adulta de *Puma concolor* foi capturado em uma armadilha localizada no vértice direito oposto a área de várzea da propriedade.

Foi utilizado protocolo anestésico do tipo dissociativo, aplicando-se associação de tiletamina com zolazepan (Telazol®, Fort Dodge), na dose 8,0 mg/kg, via intramuscular. Não houve necessidade de suplementação anestésica. A imobilização química foi feita utilizando-se equipamento remoto de anestesia propelido por CO<sub>2</sub> (modelo 55®, Dist Inject - Suíça), municiado com dardo modelo Unic® (Dist Inject - Suíça).

Depois de anestesiado, o animal foi retirado da armadilha, pesado e monitorado quanto aos sinais vitais da mesma maneira que os animais capturados na Amazônia e Mata Atlântica, para fins de monitorização anestésica.

A técnica de avaliação do sistema estomatognático foi a mesma utilizada nos outros animais já descritos.

A documentação fotográfica foi efetuada por câmera digital Nikon Coolpix 995®, *flash* circular Nikon modelo SL-1®, *flash* externo Nikon Speedlight SB-80DX®, lente externa acoplável Nikon Wide Converter WC-E63®. Infelizmente houve um incidente com a

câmera fotográfica durante os trabalhos e algumas imagens foram perdidas ou ficaram com baixa qualidade para serem utilizadas neste trabalho.

Sob orientação do CENAP-IBAMA foi utilizada uma coleira de couro, especialmente produzida pela Selaria Vila Hípica do Jockey Club de São Paulo, sob os auspícios da FAPESP (processo 02/13008-5), para identificar o animal capturado e para facilitar seu reconhecimento caso fosse avistado ou que entrasse na armadilha novamente. Este material foi preso ao pescoço do animal e o mesmo foi solto no local onde foi capturado.

Os demais felídeos encontrados na área da propriedade rural não foram capturados, pois não se aproximaram da armadilha.

#### 4.1.2 Animais da coleção de Mastozoologia do Museu de Zoologia - USP

Devido às dificuldades de ampliar as amostras em ambiente de vida livre, foram acrescentados a esta pesquisa, sincrânios (crânio + mandíbula) pertencentes à coleção de referência em Mastozoologia do Museu de Zoologia (MZ), relacionado ao Instituto de Biociências da Universidade de São Paulo (IB-USP). Outro fator que despertou o interesse pelo uso do material depositado no MZ-USP foi a possibilidade de repetibilidade das avaliações caso fosse necessário e o fato da maioria das amostras serem oriundas de natureza.

Durante as avaliações dos sincrânios, foram descartados animais que não possuíam dados de identificação da localidade de coleta ou que foram coletados em locais fora do território nacional.

Foram avaliados macroscopicamente 27 sincrânios de pumas (*Puma concolor*) e 17 (N=17) sincrânios de onças-pintadas (*Panthera onca*), todos coletados em natureza e depositados na coleção do Museu por diversos pesquisadores, ao longo das últimas décadas. Com relação a espécie *Panthera onca* foram avaliados, porém descartados deste estudo, oito (N=8) sincrânios da coleção do MZ-USP, pois não apresentavam referências sobre localidades de coleta.

O material foi avaliado em uma bancada de trabalho dentro da coleção de Mastozoologia do MZ-USP. A documentação fotográfica foi feita por meio de câmera digital Canon Rebel® Digital, *flash* circular Sony modelo HVL-RLA®, *flash* externo Canon Speedlight 380 EX®, lente Sigma macro 105 mm f. 2.8, lente Canon 18-55 mm f. 3.5-5.6.

Todos os achados foram anotados em fichas-odontogramas preparadas especialmente para serem utilizadas no MZUSP (Anexo C).

Foram utilizados métodos auxiliares de diagnóstico (radiografia) apenas nos sínclônios que apresentavam assimetrias ou outras alterações de ossos cranianos ou mandíbula. Tais exames foram feitos no Serviço de Radiologia do Hospital Veterinário (HOVET) da Faculdade de Medicina Veterinária e Zootecnia da Universidade de São Paulo (FMVZ-USP). Para tanto foi utilizado aparelho da Techno-Design de 500 mA, calibrado para 40 Kv, 100 mA, 4 mAs, 40 ms, com uso de mesa Bucky.

Foram feitas avaliações macroscópicas relacionadas com:

- Reabsorção da crista alveolar.
- Cálculo dental.
- Exposição de furca.
- Giroversão.
- Fratura dental.
- Exposição de polpa.
- Escurecimento dental.
- Desgaste dental.
- Assimetria craniana.

## 5 RESULTADOS

A seguir serão apresentados os resultados obtidos para cada animal capturado em natureza e os sincrânios avaliados no MZUSP.

### 5.1 ANIMAIS CAPTURADOS EM NATUREZA

Para facilitar a exposição dos resultados expõe-se os achados para cada bioma onde foram capturados os grandes felídeos.

#### 5.1.1 *Panthera onca*, Amazônia (PA)

Durante a fase de entrevistas dos moradores da região, foi apresentada uma pele de onça-pintada, morta havia alguns anos, comprovando que na região havia o animal. Este material foi entregue para o proprietário rural da localidade onde os trabalhos estavam sendo realizados (Figura 5).



Figura 5- Pele de onça-pintada (*Panthera onca*) abatida em propriedade vizinha à área de pesquisa e conservação na Amazônia, Jacareacanga-PA

Foi realizado o rastreamento indireto dos grandes felinos por meio de ex-caçador profissional, auxiliado por matilha de cães de caça treinados para localizar grandes felídeos (Figuras 6 e 7).



Figura 6- Rastros e fezes de onça-pintada encontrados no campo, Jacareacanga- PA



Figura 7- Rastreamento de pegadas de grandes felídeos por meio de cães treinados e prático de campo na fazenda Salto Thaimaçu, Jacareacanga- PA. Imagem cortesia de Araquém Alcântara

Uma vez que o grande felídeo fora localizado, realizou-se a imobilização química e depois de atingido o plano anestésico adequado, foram mensurados os primeiros parâmetros fisiológicos do animal (Figura 8).



Figura 8- Animal capturado na Amazônia sendo monitorizado através de auscultação cardíaca, pelo doutorando. Fotografia- cortesia de Araquém Alcântara

Macroscopicamente ao exame físico direto da cavidade oral observaram-se as seguintes lesões no indivíduo da espécie *Panthera onca* (Figura 9):

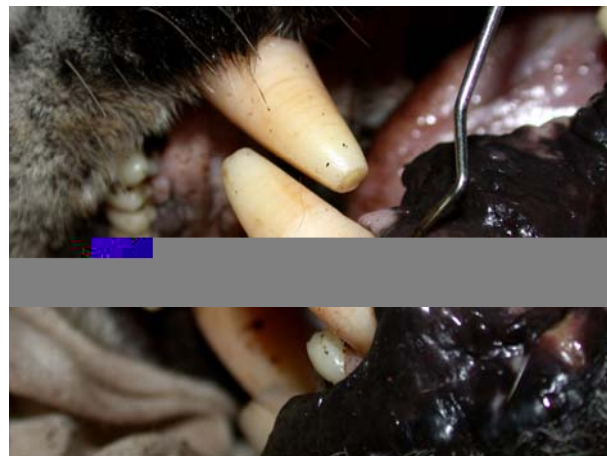

Figura 9- Lesão cicatricial no lábio inferior esquerdo em região do dente canino inferior de uma *Panthera onca* amazônica

Ao exame físico observou-se que o indivíduo capturado apresentava fratura de cúspide do dente canino inferior direito, com exposição de polpa e deposição de dentina terciária (Figura 10).

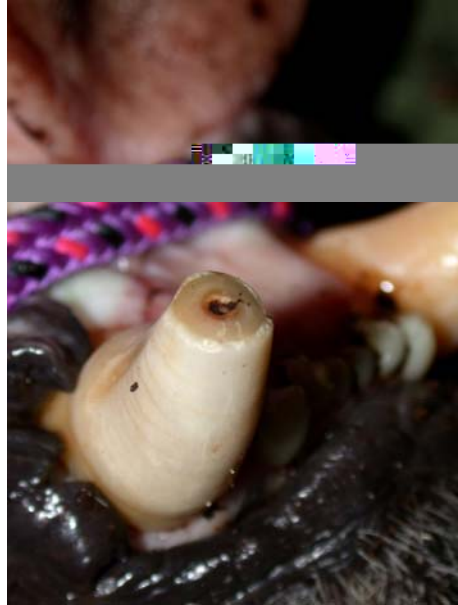


Figura 10- Aspecto da fratura do dente canino inferior direito do espécime capturado na Amazônia. Pode-se notar além da fratura na porção de cúspide, a exposição da câmara pulpar e deposição de dentina terciária

O animal apresentou ainda fratura longitudinal do dente molar inferior direito, com exposição de polpa (Figura 11).

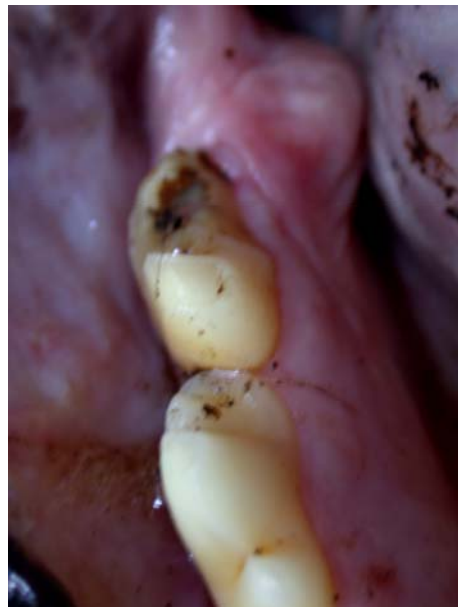

Figura 11- Aspecto da fratura no sentido longitudinal do dente molar inferior direito do espécime capturado na Amazônia. Pode-se observar a exposição da câmara pulpar



O animal apresentou desgaste das cúspides dos dentes pré-molares e molares (Figura 12); a gengivite apresentava-se discreta (grau I) assim como o acúmulo de cálculo dental (grau I) nos dentes canino e quarto pré-molar superior direito (Figura 13).

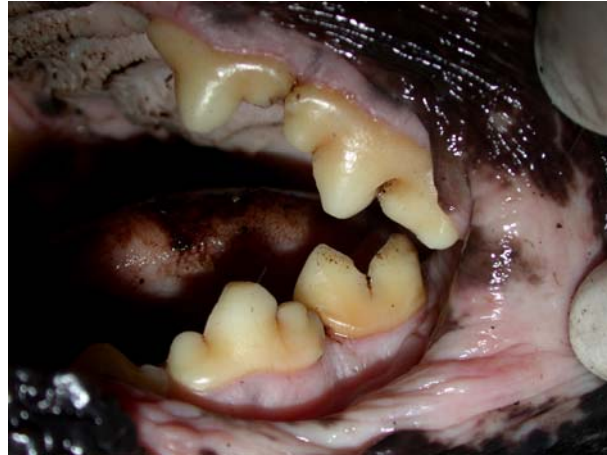

Figura 12- Aspecto dos desgastes das cúspides dos dentes pré-molares e molares superiores e inferiores da *Panthera onca* capturada na Amazônia

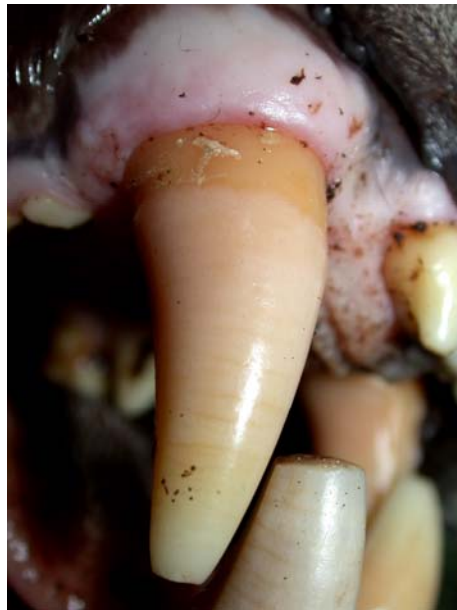

Figura 13- Presença de gengivite de grau I na região do dente canino superior direito, bem como presença de cálculo dental de grau I e retração gengival de aproximadamente 4 mm no mesmo elemento dental de uma *Panthera onca* amazônica

Quanto à oclusão, o animal apresentou maloclusão dos dentes incisivos inferiores, com posicionamento rostro-caudal destes elementos dentais (Figura 14).

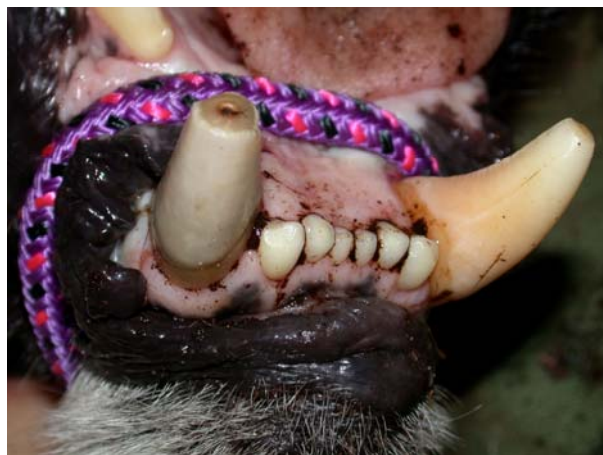

Figura 14- Presença de maloclusão dos dentes incisivos inferiores. Pode-se notar que os mesmos encontram-se posicionados em direção caudal da mandíbula desta *Panthera onca* amazônica

Não foi relatado pelo proprietário rural predação de criações domésticas ou contra vidas humanas.

Os achados clínicos odontológicos podem ser resumidos no quadro 4:

<b>Enfermidade oral</b>	<b>Classificação do grau de severidade da enfermidade e sua localização</b>
Placa bacteriana	Grau I na região do dente CSD
Gengivite	Grau I na região do dente CSD e 4 PMSD
Cálculo dentário	Grau I na região do dente CSD e 4 PMSD
Retração gengival	3 mm na região vestibular do dente CSD e CSE
Desgaste dental	Cúspides dos dentes caninos, pré-molares e molares
Fratura dental	Cúspide do dente CID e longitudinal no dente MID
Exposição de polpa	Dente CSD, com deposição de dentina terciária
Maloclusão	Dentes incisivos inferiores, com deslocamento rostro-caudal

Legenda:

- CSD: canino superior direito
- CSE: canino superior esquerdo
- 4 PMSD: quarto pré-molar superior direito
- MID: molar inferior direito

Quadro 4: Lesões estomatológicas observadas na *Panthera onca* capturada na Amazônia

Não foram realizados procedimentos de tratamento neste indivíduo devido as grandes dificuldades logísticas enfrentadas. O animal não apresentou alterações macroscópicas na mucosa oral ou na língua.



O animal apresentou algumas alterações dentais, que são detalhadas nas figuras 17 e 18, a seguir:

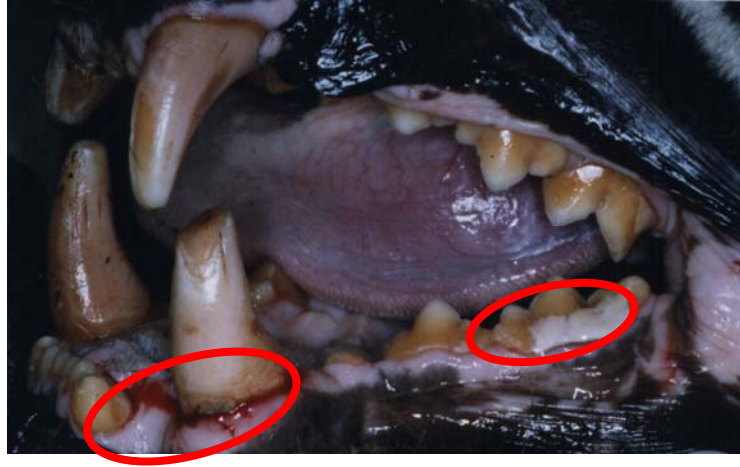

Figura 17- Aspecto das lesões encontradas no indivíduo de *Panthera onca*. Pode-se verificar gengivite e retração gengival na região do colo do dente canino superior direito (assinalada na elipse à esquerda), fraturas de cúspides dos CSD e canino inferior esquerdo e acúmulo de cálculo dental Grau II na região vestibular do 4º pré-molar superior direito (assinalado na elipse à direita)



Figura 18- Detalhe do dente canino superior direito que apresentou fratura de cúspide com exposição de polpa. Pelo diâmetro do canal pulpar pode-se sugerir que a fratura ocorreu quando o animal tinha mais que cinco anos de idade

Não foi autorizada pelos técnicos do IBAMA a manutenção do indivíduo em cativeiro temporário para realização de tratamento odontológico. Foram explicados os riscos de translocar o animal sem os devidos cuidados odontológicos e sem uso de rádio-localizador,

porém a decisão técnica foi pela imediata translocação e soltura em nova área, não tendo notícias deste animal até o presente momento em que este trabalho estava sendo escrito.

As lesões orais encontradas no animal estão resumidas no quadro 5:

<b>Enfermidade oral</b>	<b>Classificação do grau de severidade da enfermidade e localização da mesma</b>
Gengivite	Grau II na região do dente CSD e Grau I no 4 PMSD
Cálculo dentário	Grau I na região do dente CSD e Grau II no 4 PMSD
Retração gengival	3 mm na porção mesial do dente CSE
Desgaste dental	Cúspides dos dentes: CSE, CID e II (todos)
Fratura dental	Cúspide do dente CSD e CIE
Exposição de polpa	Dente CSD e CIE, com deposição de dentina terciária

Legenda:

- CSD: canino superior direito
- CSE: canino superior esquerdo
- II: incisivo inferior
- CIE: canino inferior direito
- CSE: canino superior esquerdo
- 4 PMSD: quarto pré-molar superior direito
- MID: molar inferior direito

Quadro 5: Achados estomatológicos em *Panthera onca* capturada na Mata Atlântica- MG

Por estar trabalhando com animais capturados em seu ambiente natural, o órgão ambiental responsável (CENAP/IBAMA) não permite que sejam feitos tratamentos invasivos nos animais, sob a justificativa de não haver nenhum estudo prévio nas mesmas condições e espécies, além dos riscos de problemas durante o procedimento ou pós-operatório, e de que não haveria meios para resolvê-los.

### 5.1.3- *Puma concolor*, Pantanal (MS)

Para realizar a captura deste indivíduo, foram feitos previamente estudos de viabilidade na propriedade rural.

Geograficamente a disposição da propriedade era de um retângulo, sendo que próximo ao centro, ficava localizada a sede e demais benfeitorias (Figura 19).

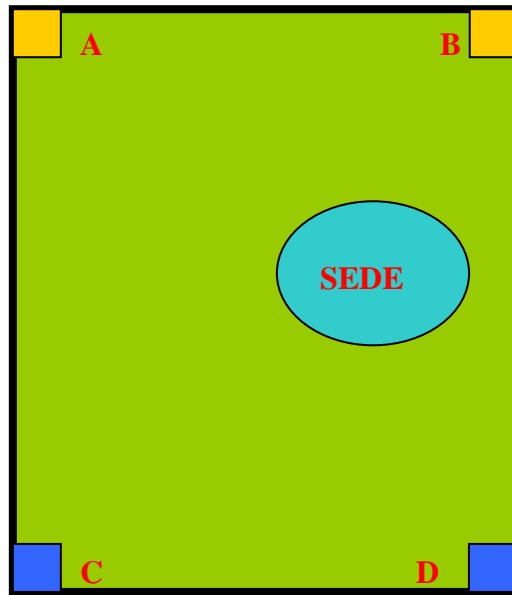


Figura 19- Esquema da distribuição das armadilhas dentro da propriedade rural Fazenda Cambará, Aquidauana, Mato Grosso do Sul. Nos vértices A e B foram colocadas em áreas mais altas e nos vértices C e D em áreas de várzea

Em vários dias de idas ao campo, conseguiu-se identificar sinais indiretos da presença de grandes felídeos, como seus rastros (Figura 20) e marcações de território em árvores (Figura 21).




Figura 20- Rastro de *Puma concolor* deixado em solo arenoso dentro da área de pesquisa, Aquidauana-MS



Figura 21- Marcações feitas com as garras de um grande felídeo no caule de uma árvore, próxima uma trilha na mata feita pela passagem de gado. Localidade de Aquidauana- MS

Podem-se observar diferenças entre territórios ocupados presumivelmente por onças-pintas e pumas. Neste caso, encontraram-se próximas à área de várzea presas provavelmente abatidas por *Panthera onca* (Figuras 22, 23, 24 e 25).



Figura 22- Crânio de porco doméstico (*Sus scropha*) recuperado na área de pesquisa no Pantanal-MS. Notar que a região rostral do crânio encontra-se roída talvez por um grande felídeo neotropical



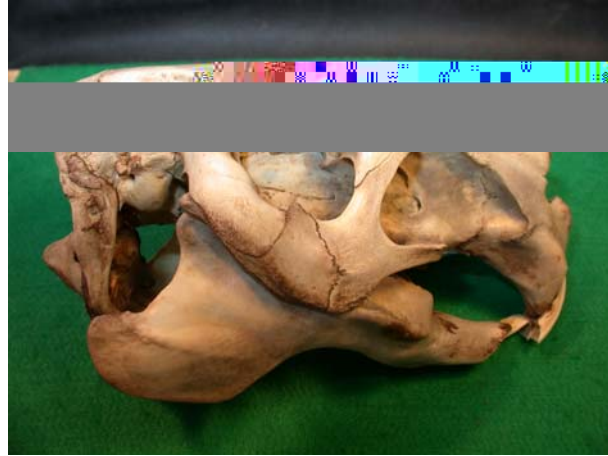

Figura 23- Crânio de capivara (*Hydrochaeris hydrochaeris*) encontrado na área de pesquisa no Pantanal-MS. Indivíduo provavelmente predado por onça-pintada (*Panthera onca*) na noite anterior em que o material biológico foi coletado




Figura 24- Aspecto de um macho adulto de cervo-do-pantanal (*Blastocerus dichotomus*) encontrado dentro da área de pesquisa no Pantanal-MS





Figura 25- Restos de cervo-do-pantanal (*Blastocerus dichotomus*) encontrados na área de pesquisa do Pantanal-MS, provavelmente predado por *Panthera onca*

Utilizando-se de sistema remoto de captura de imagens (“armadilha fotográfica”, Fig 26), adquirido com fomento da *Peter Emily International Veterinary Dental Foundation*, foi possível identificar uma anta (*Tapirus terrestris*) que habitava a área de várzea da propriedade (Figura 27), entretanto não foi fotografado nenhum grande felídeo neste sistema.



Figura 26- “Armadilha fotográfica” utilizada na área de várzea da propriedade rural. Tal dispositivo captura imagens em fotografia através de sistema automático por infravermelho que é acionado quando o animal passa na frente do equipamento



Figura 27- Indivíduo macho adulto de anta (*Tapirus terrestris*) fotografado por sistema remoto na área de pesquisa do Pantanal- MS

Em uma área mais alta da fazenda, próxima ao vértice “A” da propriedade, encontrou-se uma carcaça de bezerro, provavelmente predado por puma (*Puma concolor*) (Figura 28).



Figura 28- Bezerro nelore (*Bos indicus*) predado provavelmente por *Puma concolor* na área de pesquisa do Pantanal-MS. Notar que o felídeo iniciou o consumo da carcaça pelas vísceras torácicas

Com relação ao uso de estoques domésticos como fonte de alimentação, percebeu-se que alguns problemas de manejo facilitavam os ataques dos felídeos na região, como deixar bezerros em pastos pertos de matas e a não vistoria freqüente dos animais no campo (Figuras 29 e 30).



Figura 29- Bovino adulto encontrado preso em um mata-burro na área de pesquisa no Pantanal- MS. Nestas condições o animal encontra-se vulnerável a ataques de grandes felídeos neotropicais, configurando um erro de manejo na criação doméstica



Figura 30- Cadáver de bovino adulto encontrado atolado em uma área de várzea no Pantanal- MS

Nos vértices “A” e “B” foram instaladas as armadilhas em locais mais altos e nos vértices “C” e “D” as armadilhas da área de várzea (Figuras 31 e 32).



Figura 31- Aspecto de uma das armadilhas construídas pela Fermarame - SP. O dimensionamento foi feito de acordo com dados biométricos das espécies-alvo da pesquisa




Figura 32- Armadilha montada no vértice “A” da fazenda no Pantanal

Após vinte dias de trabalhos, foi capturado um indivíduo jovem de *Puma concolor* no Pantanal do Estado do Mato Grosso do Sul, utilizando-se de carneiro como isca (Figura 33).





Figura 33- Carneiro doméstico usado como isca viva para captura de grandes felídeos neotropicais. A imagem fornece a visão da entrada da armadilha para o compartimento isolado onde o carneiro era colocado

O animal capturado era uma fêmea, apresentava condições físicas normais, pesou 35 kg (Figura 34) e ao exame físico externo não apresentava nenhuma alteração. Ao exame da cavidade oral, o animal não apresentou nenhum sinal aparente de problemas no sistema estomatognático (Figura 35).



Figura 34- Aspecto do puma (*Puma concolor*), após ter sido capturado e anestesiado no Pantanal - MS

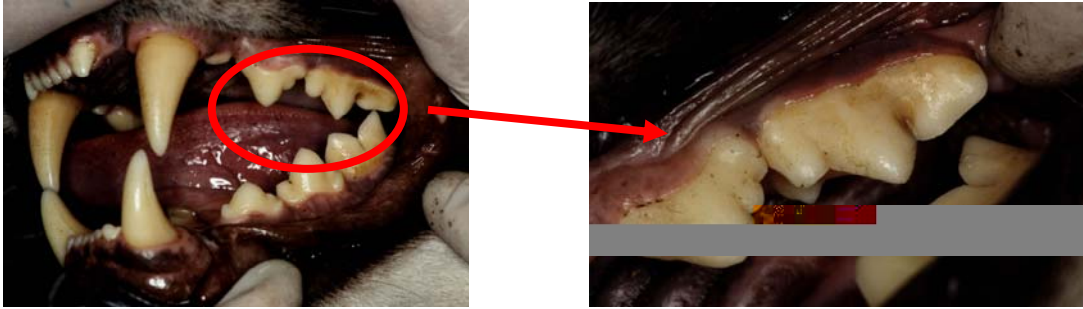

Figura 35- À esquerda demonstram-se as condições de higiene da cavidade oral do indivíduo de *Puma concolor* capturado no Pantanal. À direita (apontado pela seta), maior aproximação da região dos dentes pré-molares superiores, importante ponto de formação de cálculo dental, que se encontrava sem presença desta variável

Após os procedimentos serem realizados e o animal recuperado da anestesia (três horas após aplicação do anestésico), o mesmo foi solto no local de captura, portando uma coleira para diferenciação no campo.

Após seis meses da captura, um trabalhador rural vizinho à propriedade onde as pesquisas estavam sendo feitas informou que o puma capturado havia sido abatido por campeiros que creditaram ao animal a perda de alguns bezerros.

O crânio do animal foi resgatado, devolvido pelos campeiros da propriedade vizinha à Fazenda Cambará- Aquidauana - MS (Figura 36).




Figura 36- Crânio de *Puma concolor* abatido em área vizinha à propriedade rural onde as pesquisas desenvolveram-se, no Pantanal do MS

De posse do crânio, constatou-se que a fêmea de puma era um indivíduo realmente jovem, pois possuía suturas cranianas abertas, crista sagital e occipital pouco proeminentes, dentes sem sinais de desgaste de cúspides ou alterações de ossos alveolares que fossem

relacionadas à doença periodontal. Pôde-se realizar exame radiográfico dos dentes, verificando-se que a idade aproximada do indivíduo era em torno de 1,5 a 2 anos, pois o diâmetro do canal pulpar era amplo (Figura 37).

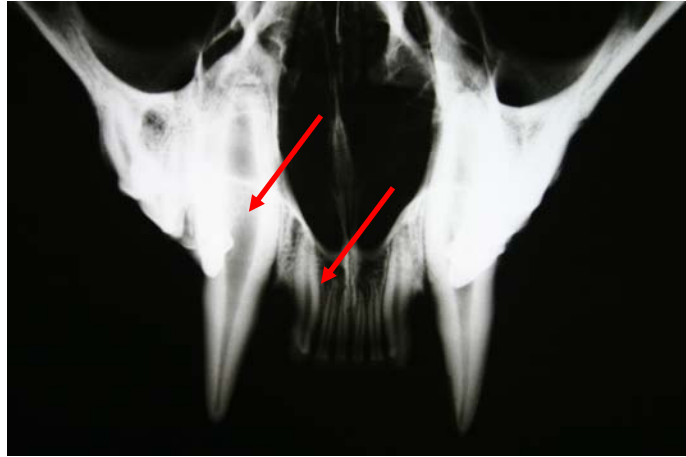


Figura 37- Radiografia da região mais rostral do crânio do *Puma concolor* capturado na pesquisa e posteriormente abatido em uma propriedade vizinha. Observa-se indicado pelas setas a ampla câmara pulpar do dente canino superior esquerdo e incisivo lateral esquerdo

#### 5.1.4 Animais da coleção de Mastozoologia do Museu de Zoologia-USP

Foi permitido aos pesquisadores o acesso irrestrito ao acervo de grandes felídeos neotropicais depositados na coleção de Mastozoologia do Museu de Zoologia da Universidade de São Paulo (MZUSP). Os espécimes eram acondicionados em caixas separadas por conjuntos de sincrânios (crânio + mandíbula) individuais (Figura 38) e alguns possuíam outros órgãos, como a pele, para serem avaliados e confrontados (Figura 39).



Figura 38- Aspecto da organização das caixas contendo sincrânios de *Panthera onca* e *Puma concolor* depositados no MZUSP



Figura 39- Aspecto das peles de grandes felídeos neotropicais depositados na coleção do MZUSP

Os principais sinais de enfermidades no sistema estomatognático, encontradas pela análise dos sincrânios, avaliadas macroscopicamente, são mencionados nos quadros 6, 7, 8 e 9:



Identificação MZIB-USP	Sexo	Faixa etária	RA	CD	EF	GV	FD	EP	ED	D	AC
13493	NI	JOVEM	-	-	-	-	X	X	-	-	x
11469	NI	JOVEM	-	-	-	-	-	-	-	-	-
17550	NI	ADULTO	-	-	-	-	-	-	-	-	-
3685	M	ADULTO	X	-	X	-	X	X	-	-	-
11474	M	JOVEM	-	-	-	-	-	-	-	-	-
3686	M	ADULTO	-	-	X	-	-	-	-	-	-
13596	NI	ADULTO	-	-	-	-	-	-	-	X	-
6806	NI	ADULTO	-	-	-	-	X	-	-	-	-
21606	NI	ADULTO	-	-	-	X	-	-	-	X	-
22452	NI	JOVEM	X	-	X	-	X	-	-	-	-
3420	NI	ADULTO	-	-	-	-	X	-	-	-	-
3752	M	ADULTO	-	-	-	-	-	-	-	X	X
7161	NI	ADULTO	-	-	-	-	X	-	-	X	X
2330	M	ADULTO	-	-	-	-	X	-	-	X	-
469	M	ADULTO	-	-	-	-	-	-	-	X	-
2551	F	ADULTA	-	-	-	X	-	-	-	X	-
3331	M	ADULTO	-	-	-	-	X	-	X	-	-

Legenda das tabelas:

\_ ausência de lesão macroscópica

X presença de lesão macroscópica

NI: não identificado

RA: reabsorção da crista alveolar

CD: cálculo dental

EF: exposição de furca

GV: giroversão

FD: fratura dental

EP: exposição de polpa

ED: escurecimento dental

D: desgaste dental

AC: assimetria craniana

Quadro 6: Identificação dos sínclônios e enfermidades observadas em *Panthera onca* avaliadas no Museu de Zoologia- USP (MZ-USP)

No quadro 7 são apresentados os percentuais das lesões encontradas em *Panthera onca* avaliadas no MZUSP.

Tipo de lesão	Percentual (%)	Número de sínclônios
fratura dental	47,0	8
desgaste dental	41,0	7
exposição de furca	18,0	3
assimetria craniana	18,0	3
retração da crista alveolar	12,0	2
giroversão	12,0	2
exposição de polpa	12,0	2
escurecimento dental	6,0	1
cálculo dental	0,0	0
Total	100%	N= 17

Quadro 7- Percentuais de lesões no sistema estomatognático de *Panthera onca*

<b>Identificação MZIB-USP</b>	<b>Sexo</b>	<b>Faixa etária</b>	<b>RA</b>	<b>CD</b>	<b>EF</b>	<b>GV</b>	<b>FD</b>	<b>EP</b>	<b>ED</b>	<b>D</b>	<b>AC</b>
8121	F	ADULTA	-	-	-	-	X	X	-	X	-
19850	NI	ADULTO	-	-	-	-	-	-	-	X	-
11471	NI	ADULTO	-	X	-	-	-	-	-	-	-
17565	NI	ADULTO	-	-	-	-	-	-	-	-	-
11470	M	ADULTO	X	-	-	-	-	-	-	-	-
24904	NI	ADULTO	-	-	-	-	X	-	-	-	-
7343	NI	ADULTO	-	-	-	-	-	-	-	-	-
28868	NI	ADULTO	-	-	-	-	X	-	-	-	-
3334	M	ADULTO	-	X	-	-	X	-	-	X	-
10351	M	ADULTO	-	X	-	-	X	-	-	X	-
9418	M	ADULTO	-	-	-	-	X	-	-	X	-
10352	F	ADULTA	-	X	-	-	-	-	-	X	-
9637	F	ADULTA	-	-	-	-	-	-	-	X	-
3801	M	ADULTO	-	-	-	-	-	-	-	X	-
32286	NI	ADULTO	-	-	-	-	-	-	-	-	-
9811	F	ADULTA	-	-	-	X	-	-	-	-	-
10467	NI	ADULTO	-	-	-	-	-	-	-	X	-
20935	NI	ADULTO	-	-	-	-	X	X	-	X	-
27764	M	ADULTO	X	X	-	-	X	X	-	-	-
1637	NI	ADULTO	-	X	-	X	-	-	-	-	-
2687	M	ADULTO	-	-	-	-	X	-	-	X	-
8878	M	ADULTO	-	-	-	-	X	-	-	X	-
9425	F	ADULTA	-	-	-	-	-	-	-	X	-
9010	F	ADULTA	-	-	-	-	-	-	-	-	-
8870	F	ADULTA	-	-	-	-	-	-	-	-	X
1287	NI	JOVEM	-	X	-	-	-	-	-	-	-
32194	NI	ADULTO	X	X	-	-	X	X	-	-	-

Legenda das tabelas:

Tipo de lesão	Percentual (%)	Número de sínclônios
desgaste dental	52,0	15
fratura dental	41,4	12
cálculo dental	31,0	9
exposição de polpa	13,8	4
retração da crista alveolar	10,3	3
giroversão	6,8	2
assimetria craniana	6,8	2
exposição de furca	0,0	0
escurecimento dental	0,0	0
Total	100%	N= 27

Quadro 9- Percentuais de lesões no sistema estomatognático de *Puma concolor*

Todas as amostras de materiais foram avaliadas no Museu de Zoologia da USP. Pôde-se observar particularidades anatômicas importantes que servem para tentar compreender porque os grandes felídeos têm características tão distintas de forma de abate, mordida e como diferenciar sínclônios encontrados no campo entre as duas espécies de grandes felídeos neotropicais, que são mostradas nas figuras 40 e 41.



Figura 40- Comparação entre o tamanho os crânios de puma (*Puma concolor*) capturado no Pantanal-MS e de um lobo-guará (*Crysocyon brachyurus*, MZUSP – 31981) coletado em vida livre. Notar que a conformação craniana do felídeo é proporcionalmente mais robusta do que do canídeo, apesar de terem pesos corpóreos muito similares

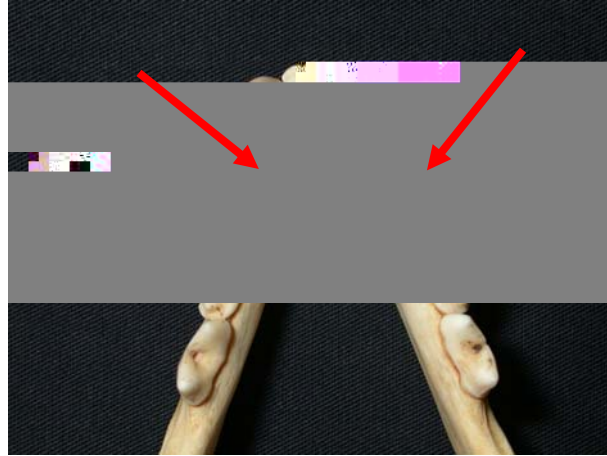


Figura 41- Mandíbula de *Puma concolor* (MZUSP - 103252), fêmea, adulta. Notar a falta de dentes entre os caninos e o 3º pré-molar inferior devido à adaptação evolutiva dos felídeos

Alguns sincrânios eram de animais jovens coletados em natureza (Figura 42 e Figura 43).

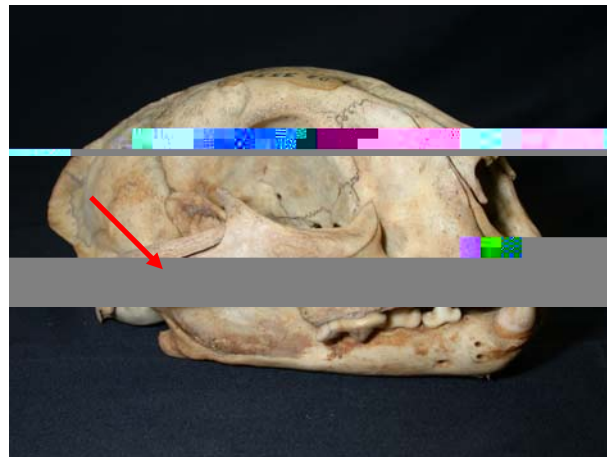

Figura 42- Crânio de indivíduo jovem de *Puma concolor* (MZUSP - 19850). Notar que as suturas cranianas estão abertas, principalmente no arco zigomático (assinalada com a seta), indicando que o indivíduo era jovem quando foi coletado

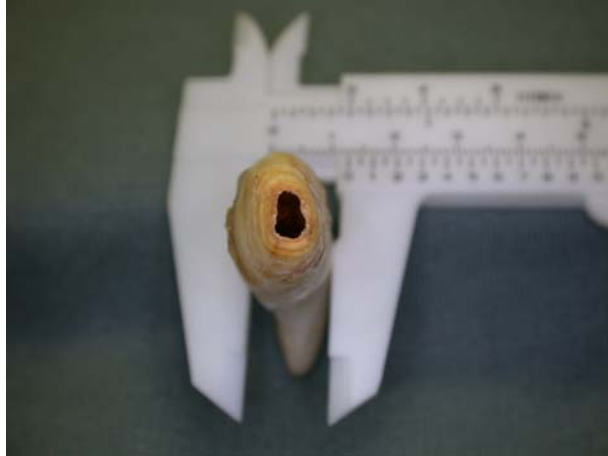

Figura 43- Dente canino inferior esquerdo de *Panthera onca* coletado em vida livre, com ápice aberto. O dente pode ter tido morte pulpar prematura ou o animal pode ter sido morto ainda jovem (MZUSP - 22452)

Os animais considerados como velhos foram identificados utilizando como parâmetro a altura da crista sagital e occipital (Figura 44).

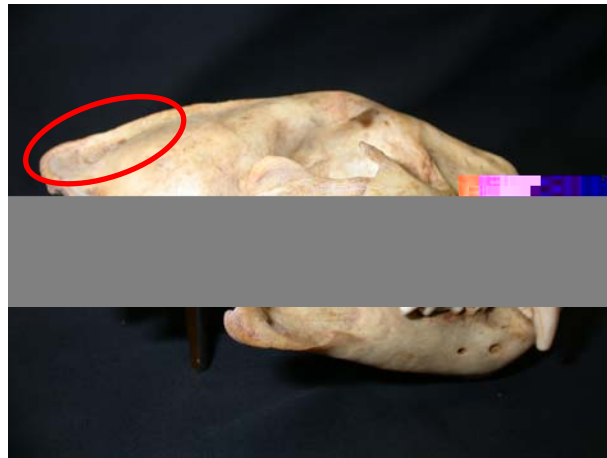

Figura 44- *Panthera onca* (MZUSP - 2332), macho, adulto, exibindo crista sagital bem desenvolvida (em detalhe)

As ocorrências individuais das variáveis relacionadas com a doença periodontal, tais sejam: reabsorção alveolar, cálculo dental e exposição de furca, foram as seguintes para as duas espécies pesquisadas no MZUSP (Figura 45):

- Retração de crista alveolar ocorreu em 12,0% de sínclônios de *P. onca* e 10,3% em *P. concolor*.
- Cálculo dental não ocorreu em de *P. onca* e 31,0% (nove animais dos 27 avaliados) em *P. concolor*, em pelo menos um elemento dental.
- Exposição de furca ocorreu em 18,0% em *P. onca* e nenhuma em *P. concolor*.

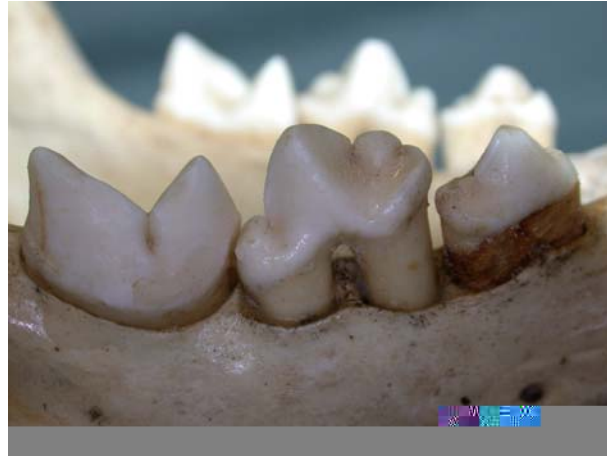

Figura 45- Retração de crista alveolar e exposição de furca grau 3 em dentes 3° e 4° PM inferiores direito de *Panthera onca* (MZUSP - 22452)

O desgaste dental *ante-mortem* (Figura 46) de pelo menos um elemento dental por cavidade oral ocorreu em 41% (sete sínclônios) de *Panthera onca* e 52% (15 sínclônios) de *Puma concolor*. A destruição amelo-dentinária não pôde ser diferenciada entre abrasão, fratura e cárie, devido a falta de exame histopatológico.

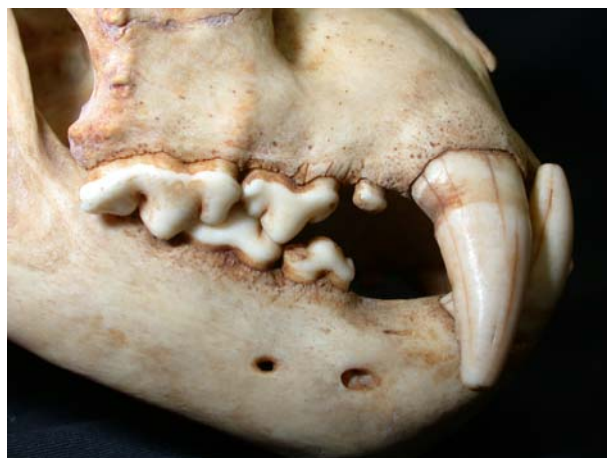

Figura 46- Desgaste em porção distal da coroa e cúspide do dente canino superior direito de uma *Panthera onca* (MZUSP - 469), macho

Um sínclânio de *Puma concolor* apresentou desgaste bilateral de esmalte dental dos dentes caninos inferiores que aparentemente estava associado com problemas oclusais (Figuras 47, 48 e 49).

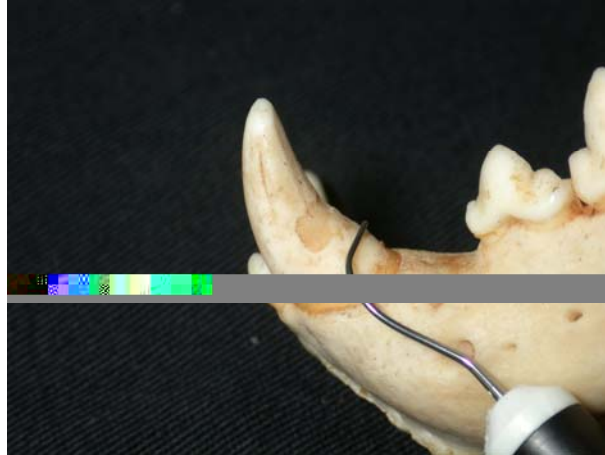

Figura 47- Desgaste de esmalte em superfície distal de dente canino inferior esquerdo de sínclânio de *Puma concolor* (MZUSP - 10352), mostrado pela ponta de um explorador odontológico

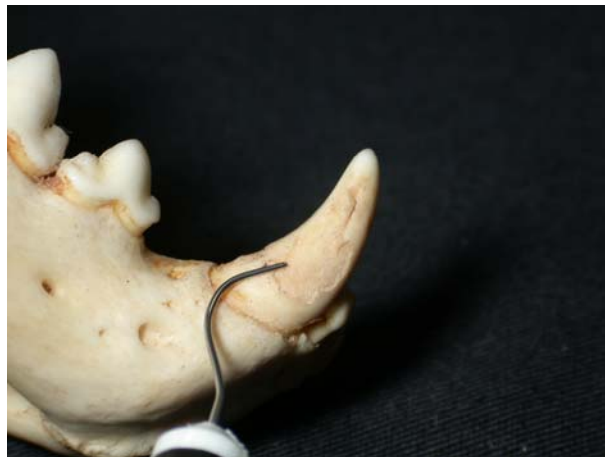

Figura 48- Aspecto do desgaste de esmalte em superfície distal de dente canino inferior direito de sínclânio de *Puma concolor* (MZUSP - 10352), mostrado pela ponta de um explorador odontológico

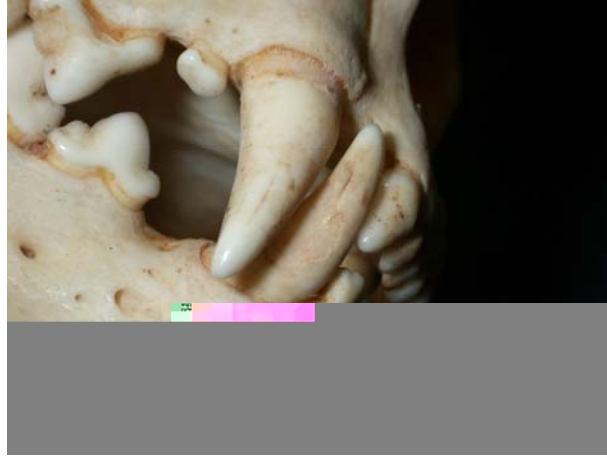

Figura 49- Aspecto da região de oclusão dos dentes caninos direitos de um sínclânio de *Puma concolor* (MZUSP - 10352) com desgaste de esmalte

A fratura dental *ante mortem* (Figura 50) foi encontrada em 47,0% (oito sínclânios) de *Panthera onca* e 41,4% (12 sínclânios) de *Puma concolor*, sendo observada a remodelação da crista do osso alveolar correspondente a perda do elemento dental (Figuras 51 e 52).

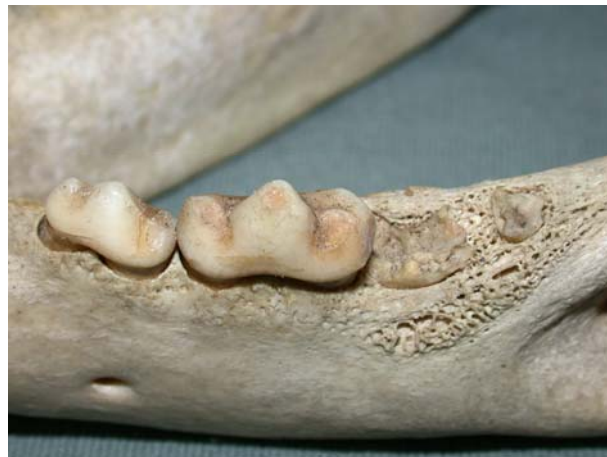

Figura 50- Fratura dental do molar inferior esquerdo de *Panthera onca* (MZUSP - 7161). Notar o aspecto desgastado do fragmento coronal deste dente e a reação de osteólise na crista alveolar correspondente



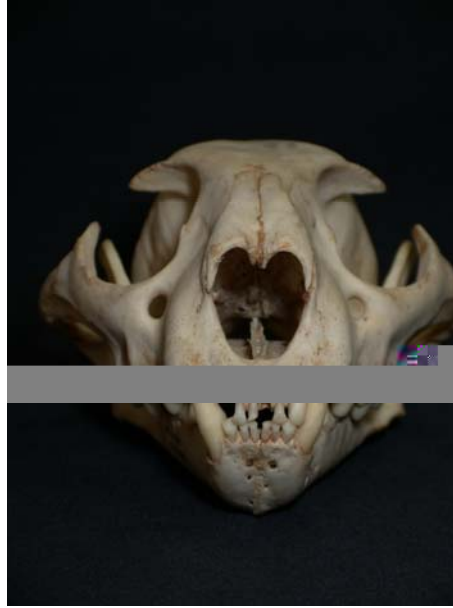

Figura 51- Fraturas de dentes caninos inferiores de sínclânio de *Puma concolor* (MZUSP - 20935) ocorridas *ante mortem*. Os dentes caninos superiores foram perdidos após sua morte

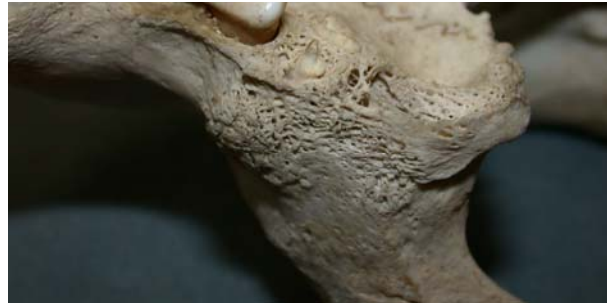

Figura 52- Fratura de dente quarto pré-molar superior esquerdo de *Panthera onca* (MZUSP - 7161). Notar que o terceiro pré-molar superior esquerdo sofreu desgaste *ante mortem* e que o segundo pré-molar superior esquerdo foi perdido após a morte

A exposição de polpa (Figura 53) esteve presente em 12% (dois sínclânios em 18) de *Panthera onca* e 14% (quatro sínclânios em 27) de *Puma concolor*.

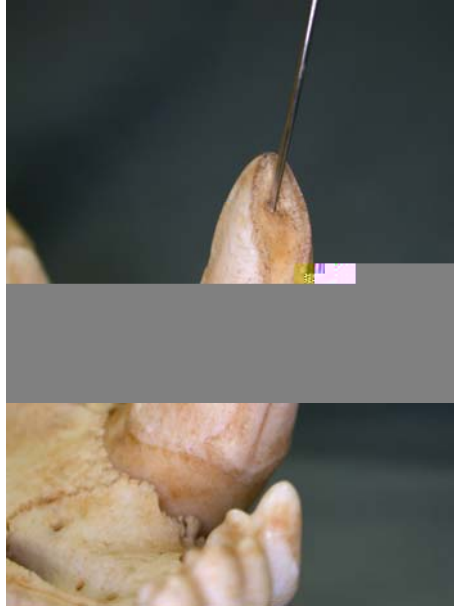


Figura 53- Aspecto de fratura longitudinal de cúspide, atingindo o colo dental do canino inferior esquerdo de sínclânio de *Panthera onca* (MZUSP - 3685), com exposição de polpa, notada pela inserção de uma agulha hipodérmica no canal pulpar

O escurecimento dental (Figura 54) estava presente em 6,0% (um caso entre 18) em *Panthera onca* e 0,0% em *Puma concolor*.

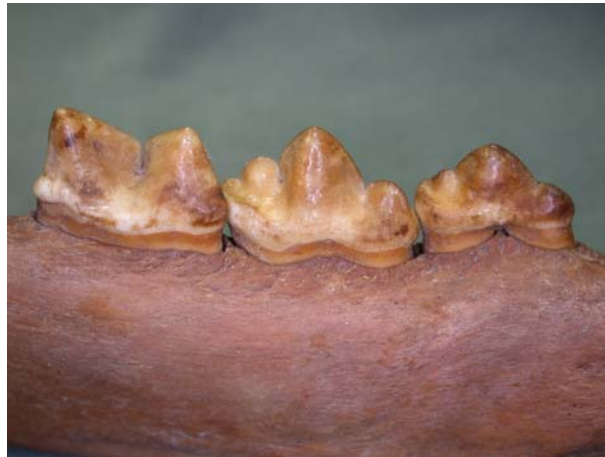

Figura 54- Escurecimento dental observado em dentes pré-molares e molar inferiores de *Panthera onca* (MZUSP - 17550)

A alteração do posicionamento dental (maloclusão) (Figura 55) esteve presente em 12% (dois sín-crânios) de *Panthera onca* e de dois sín-crânios de *Puma concolor* (7%). Em nenhum dos casos identificados os animais apresentaram dentes supranumerários.

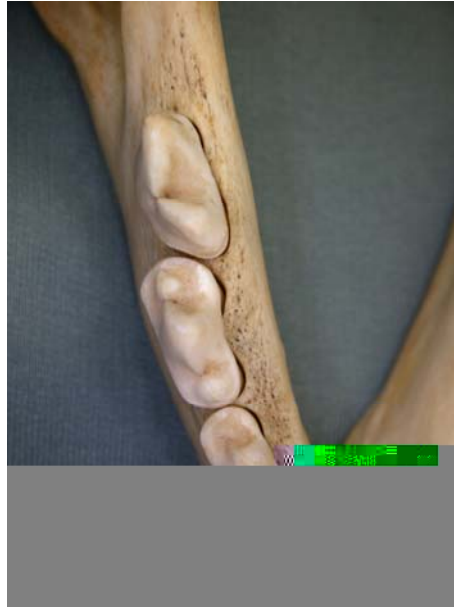

Figura 55- Discreta giroversão do dente molar inferior direito em uma mandíbula de *Panthera onca*, coletada em vida livre (MZUSP - 3685)

As assimetrias cranianas foram contabilizadas somando-se os achados relacionados com fraturas de ossos do crânio e mandíbula (Figuras 56 “A” e “B”, 57 “A” e “B”, 58 “A” e “B”, 59) e achados relacionados com diferenças de conformação de ossos bilaterais dos sín-crânios de *Panthera onca* e de *Puma concolor* (Figuras 60, 61, 62 e 63).

Estas alterações de simetria estiveram presentes em 18,0% em *Panthera onca* e 6,8% em *Puma concolor*. Junto das imagens dos crânios acompanham suas respectivas radiografias.

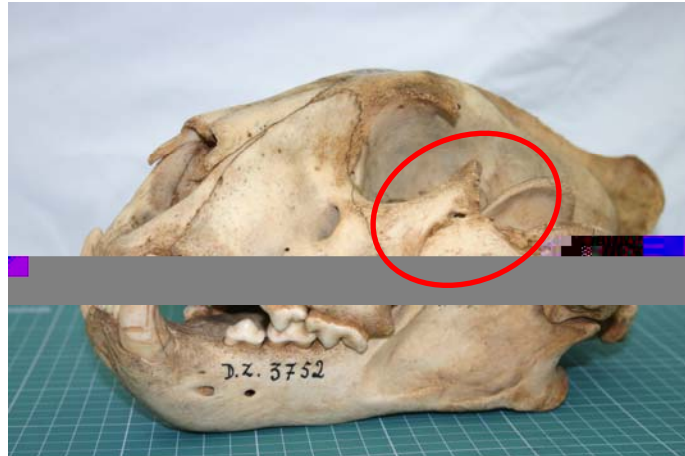


Figura 56 “A” - Aspecto de fratura consolidada em arco zigomático esquerdo de *Panthera onca* oriunda de natureza (MZUSP - 3752). Pode-se notar que houve desalinhamento das margens da fratura, formando uma ponta de osso em direção dorsal do crânio (área assinalada)

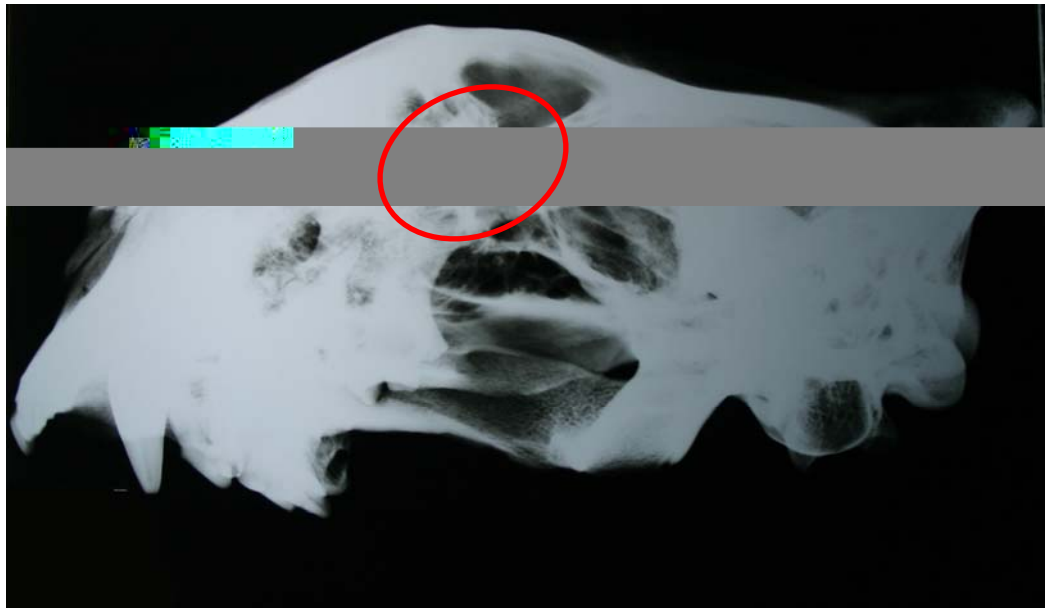


Figura 56 “B” - Aspecto radiográfico da fratura de arco zigomático esquerdo de *Panthera onca* (MZUSP - 3752), na incidência látero-lateral esquerda

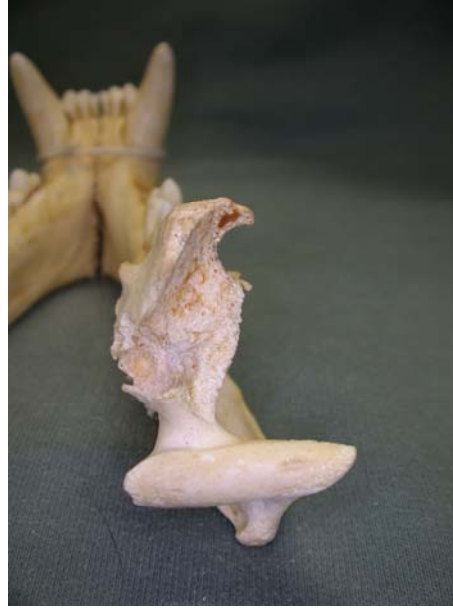

Figura 57 "A"- Aspecto de calo ósseo em região de processo coronóide direito em mandíbula de *Panthera onca* coletada em natureza (MZUSP - 13493)

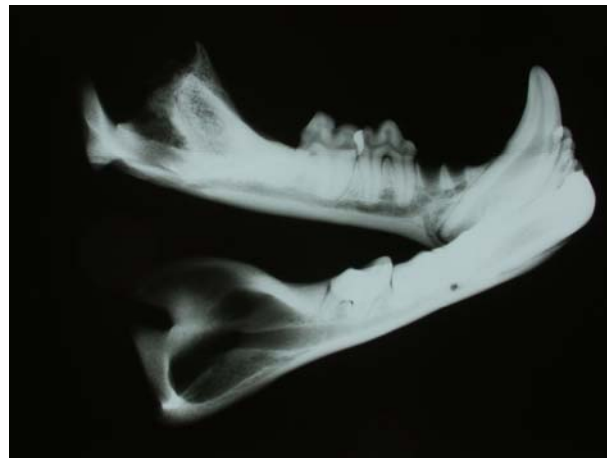

Figura 57 "B"- Aspecto radiográfico, incidência látero-lateral oblíqua da mandíbula de *Panthera onca* (MZUSP - 13493) que apresentou fratura de processo coronóide direito

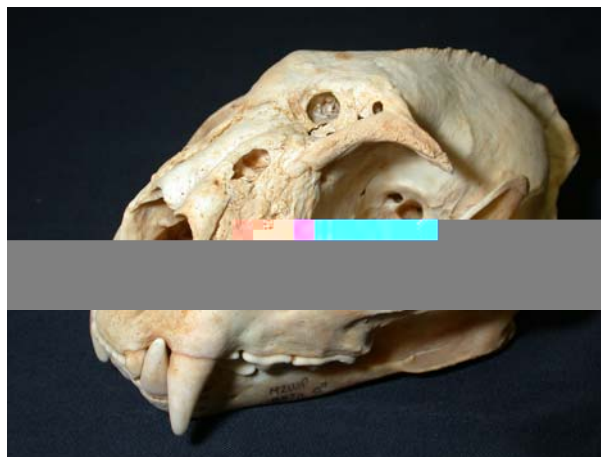

Figura 58 “A”- *Puma concolor* adulto com sinais de lesões em ossos cranianos e processo regenerativo (MZUSP - 5879). Não é conhecida a causa de tais lesões

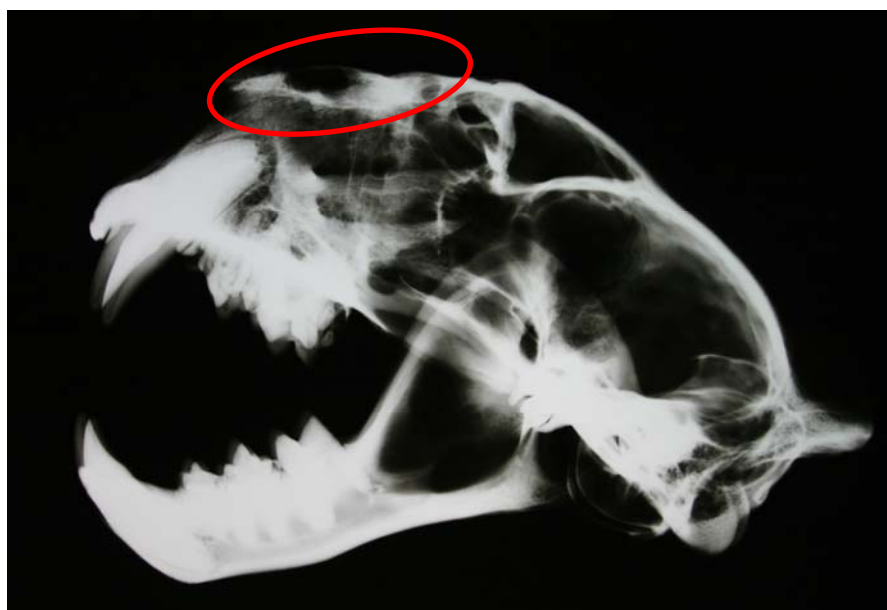

Figura 58 “B”- Aspecto radiográfico da região de osso nasal e frontal do crânio de *Puma concolor* (MZUSP – 5879), na incidência látero-lateral esquerda, onde se observa proliferação óssea reparativa

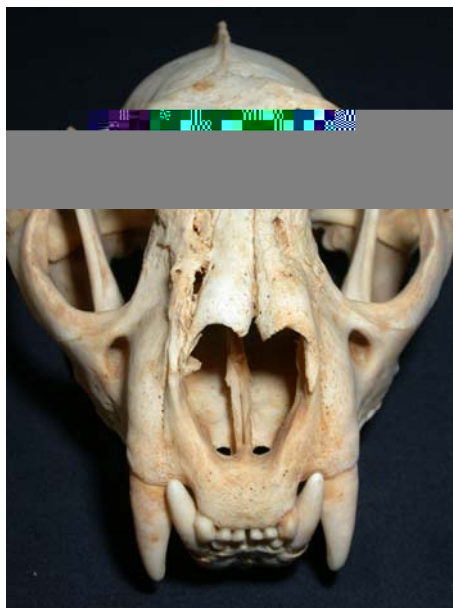


Figura 59- Vista frontal do crânio de *Puma concolor* (MZUSP - 5879) avaliado. Notar que houve processo reparativo nos ossos nasais, levando à perda de simetria e no osso frontal esquerdo, que apresenta perfurações

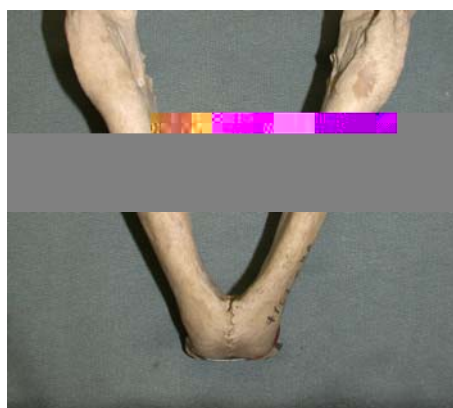

Figura 60- Vista ventral de mandíbulas de *Panthera onca* (MZUSP – 7161) apresentando espessamento e assimetria do ramo horizontal esquerdo, correspondente a área de osteólise da crista alveolar do dente molar inferior esquerdo

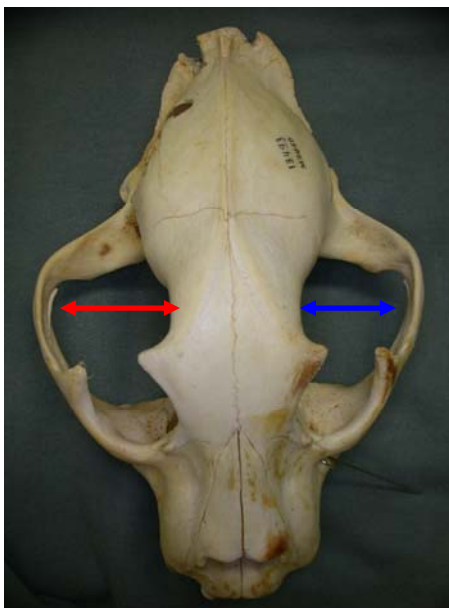


Figura 61- Assimetria de arco zigomático de *Panthera onca* (MZUSP - 13493) coletada em natureza. Notar que o arco zigomático direito (seta vermelha) é mais proeminente e largo que o esquerdo (seta azul)

Observou-se a formação de osteofito de 3 milímetros de comprimento em ramo horizontal, na porção lingual de mandíbula de *Puma concolor* (Figura 62 “A” e “B”), também contabilizado como “assimetria craniana”.

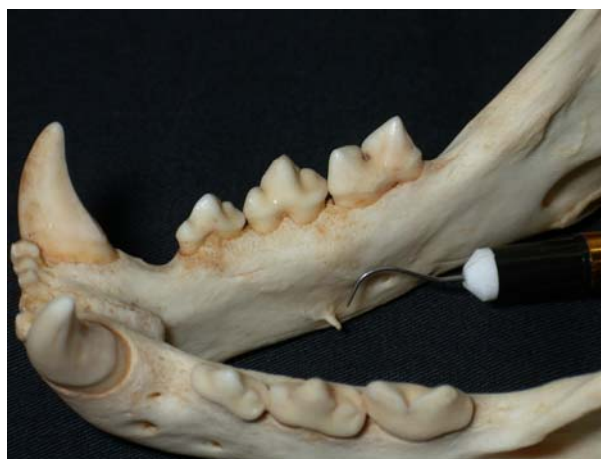

Figura 62 “A”- Formação de osteofito de 3 mm em ramo horizontal de mandíbula direita de *Puma concolor* (MZUSP - 10351), indicado pela ponta do explorador odontológico

Ao exame radiográfico realizado no Hospital Veterinário da Faculdade de Medicina Veterinária e Zootecnia da Universidade de São Paulo (HOVET-FMVZ-USP) a imagem obtida pode ser vista na Figura 62 “B”.



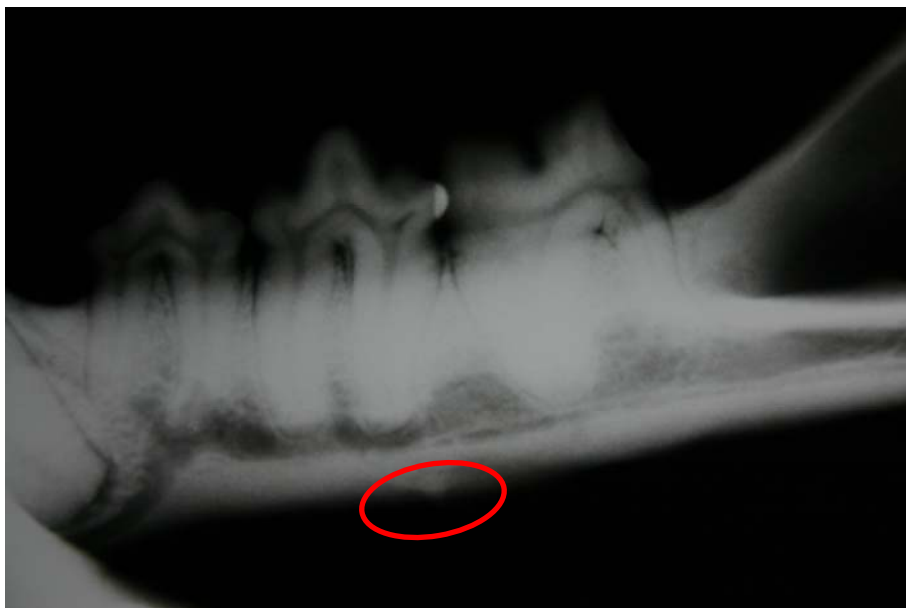

Figura 62 “B”- Exame radiográfico da mandíbula de *Puma concolor* (MZUSP - 10351). Na área assinalada nota-se a profilação óssea (osteofito)

Foi encontrado, num sínclânio de *Puma concolor* adulto (MZUSP- 1287), uma formação periostal em palato com aproximadamente 22 milímetros de comprimento por 12 milímetros de largura. Não havia nenhuma deformidade em cavidade nasal ou margens do osso alveolar (Figura 63 “A”, “B” e “C”).

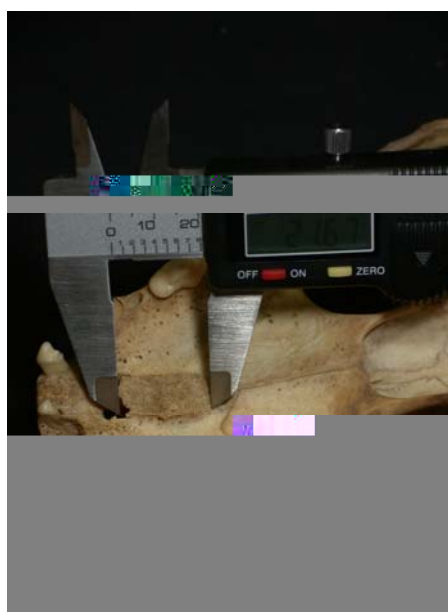

Figura 63 “A-” Aspecto da formação periostal em palato de *Puma concolor* (MZUSP - 1287) unilateral, em região dos dentes canino e pré-molares sendo mensurada por paquímetro

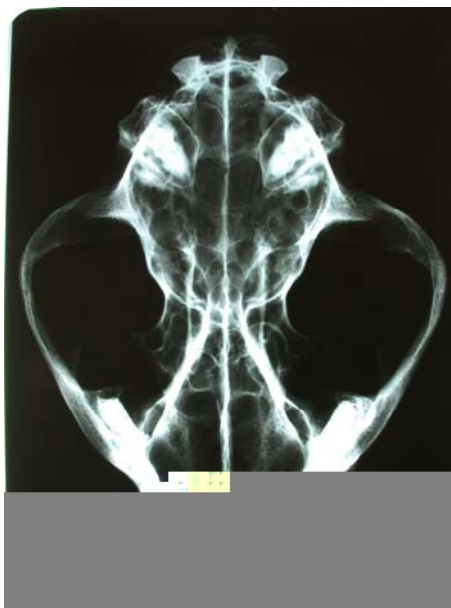

Figura 63 “B”- Aspecto radiográfico do crânio de *Puma concolor* (MZUSP - 1287), feita na incidência ventro-dorsal

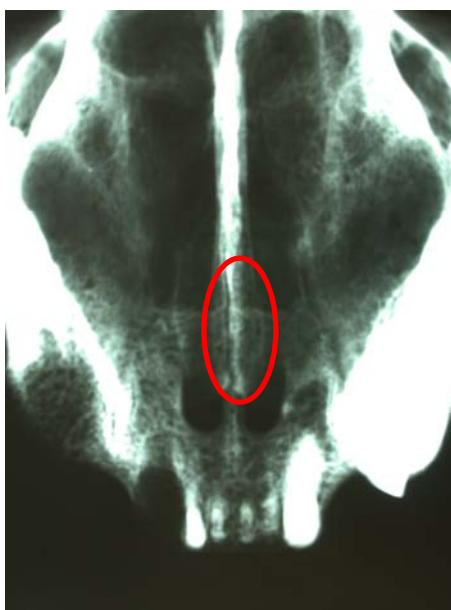

Figura 63 “C”- Imagem radiográfica mais aproximada da área com a formação periosteal em crânio de *Puma concolor* (MZUSP - 1287), feita na incidência ventro-dorsal

## 6 DISCUSSÃO

De maneira geral, as afirmações de Rabinowitz (2002) sobre a importância das onças-pintadas e pumas nos ecossistemas avaliados são reais e ao mesmo tempo alarmantes.

As observações de Oliveira (2002) sobre a diminuição de habitat devido ao desmatamento que alguns proprietários rurais fazem com medo de invasões em suas propriedades e conseqüente desapropriação foi observado também no Pantanal do Mato Grosso do Sul. Nesta localidade onde as pesquisas se desenvolveram, começa a haver pressão de movimentos sociais e principalmente desmatamento para produção de carvão, o que diminui a oferta de presas e de florestas e campos onde os grandes felídeos neotropicais vivem.

As observações de Dalponte (2002) sobre a pressão de proprietários rurais sobre áreas de preservação e conseqüente perseguição aos felídeos ocorreu na Amazônia, onde pudemos recuperar uma pele de *Panthera onca* abatida anos atrás e principalmente no Pantanal do Mato Grosso do Sul, local onde foi capturado um puma que posteriormente foi abatido em uma propriedade vizinha da onde os trabalhos estavam sendo conduzidos.

A avaliação do sistema estomatognático, particularmente dos dentes dos grandes felídeos neotropicais capturados em natureza e aqueles depositados no Museu de Zoologia da Universidade de São Paulo (MZUSP), serviu para obterem-se estimativas da qualidade de vida dos animais em natureza, uma vez que lesões apresentadas podem interferir nos hábitos destes predadores (RABINOWITZ, 1986; HARRIS; RATHBUN, 1989; THACKERAY, 1997; BADYAEV, 1998; KLEVEZAL; SOKOLOV, 1999; AGUIAR, 2002), além de provar que é uma técnica viável para complementar informações.

A seguir serão discutidos separadamente os achados dos animais avaliados na Amazônia, Mata Atlântica, Pantanal e sínclônios do Museu de Zoologia da Universidade de São Paulo (MZUSP).

## 6.1 *PANTHERA ONCA* CAPTURADA NA AMAZÔNIA

A técnica empregada na Amazônia pelo sistema de identificação indireta do felídeo através da localização de rastros e marcações de território, mostrou-se viável mesmo em ambiente com maior densidade de vegetação e alta umidade. A captura foi feita por meio de prático de campo e cães treinados, seguindo os trabalhos feitos por Hornocker (1970), Crawshaw e Quigley (1991), Hoogestein; Mondolfi (1992), Ceballos et al., (2002) e por Scognamillo et al., (2003). Esta forma de trabalho foi viável no ambiente de floresta amazônica, uma vez que este método é mais rápido e direto. O fator determinante para a escolha deste método foi a topografia do terreno na localidade, que favorecia a progressão dos cães e equipe de pesquisadores e pelo fato da iniciativa privada custear as despesas relativas com este método.

Esta técnica é mais rápida que o sistema de armadilhamento, porém só pôde ser realizada, após se obter apoio financeiro do proprietário rural, que custeou todas as despesas do trabalho do prático e cães.

O protocolo anestésico usado foi seguro e permitiu que os pesquisadores fizessem suas análises com segurança para o animal e equipe, corroborando as informações de Morato et al.

Concorda-se parcialmente com os resultados apresentados na pesquisa com felinos asselvajados australianos, realizada por Clarke e Cameron (1997) e cães da raça American Foxhound, por Robinson e Gorrel (1997). Outros autores como Van Valkenburgh (1988) e Verstraete et al., (1996 a e b) afirmam que a alimentação natural e a de cativeiro não influencia na formação de enfermidades orais nestas espécies.

O motivo desta discordância é o fato de outros autores (HOLLISTER, 1917; CORRUCINI; BEECHER, 1982; FITCH; FAGAN, 1982 e HUNGERFORD et al., 1999), que fizeram suas pesquisas com grandes felídeos africanos, observarem que a incidência de lesões orais relacionadas com a doença periodontal é menor em animais selvagens do que nas mesmas espécies cativas devido ao fator nutricional.

A observação de fraturas dentais pode estar relacionada ao fato do animal capturado ser classificado como adulto devido as várias cicatrizes apresentadas pelo corpo e pela quantidade de desgaste dental observada. Esta afirmação é baseada em trabalhos de Turner e Antón (1997), Colyer (1936), Elbroch (2006) e LeCount (1986), sendo que todos eles utilizaram níveis de desgaste e fratura para fazer estimativa de idade sem métodos indiretos e em condições de campo.

O indivíduo capturado na Amazônia possuía fratura de cúspide do dente canino superior direito e do dente quarto pré-molar superior direito, concordando com as afirmações de Forrier et al., (1969), Brinkman et al., (1975) e Wiggs e Lobprise (1997), que relataram inúmeros casos de fraturas destes dentes em ursídeos, felídeos e grandes primatas mantidos em cativeiro.

Tais achados podem estar relacionados com o hábito de alguns indivíduos de *Panthera onca* predarem animais com sistemas de revestimento duro como o casco de quelônio e placas osteodérmicas de crocodilianos (SEYMOUR, 1989).

Além das fraturas dentais, o animal apresentou canal pulpar com deposição de dentina terciária. Amand e Tinkelman (1985) consideram que o abscesso dento-alveolar seja mais freqüente em cativeiro que em vida livre, com o que cremos ser verdadeiro, mas estudos comparando ambos os grupos devem ser efetuados.

Concordamos com Wiggs e Lobprise (1997) quanto à descrição dos sinais clínicos da gengivite, já que estes também foram encontrados neste estudo. Não foram utilizados índices de gengivite pelo tempo exíguo para pesquisá-los, já que para eles há uma padronização. Optou-se por pesquisar a presença ou não de várias lesões. Não se encontraram na literatura propostas para estes índices serem aplicados em animais destas espécies, as quais podem ser, ao nosso ver, adaptadas daquelas usadas para cães ou felinos domésticos.

O animal apresentou discreto acúmulo de placa bacteriana (grau I), segundo a nomenclatura adotada por Wiggs e Lobprise (1997), o que mostra ocorrência desta formação nos felinos selvagens estudados conforme também relataram Amand e Tinkelman (1985). Vale ressaltar que não se utilizaram evidenciadores de placa bacteriana, o que possivelmente elevaria a detecção desta ocorrência. Provavelmente alguns achados de indutos moles sobre os dentes poderiam ser apenas “matéria Alba” e não placa bacteriana organizada, o que seria diferenciado por aplicação dos evidenciadores ou pelo jato forte de água da seringa tríplice de odontologia.

A onça-pintada apresentou ainda cálculos dentais nas superfícies vestibulares dos dentes canino superior direito e quarto pré-molar superior direito assim como nas observações de Aguiar (2004) realizadas em *Didelphis albiventris* (gambá-de-orelhas-brancas), embora em espécies distintas. Não foram utilizados “índices de cálculo” pelo tempo exíguo e dificuldades de aplicá-los em condições de campo.

Com relação à maloclusão dental, este achado é descrito por Amand e Tinkelman (1985) em que 5 a 12% dos mamíferos selvagens apresentam este tipo de anormalidade,

podendo chegar a 40% nos primatas. Em cativeiro, estes percentuais podem duplicar ou quadruplicar, segundo os autores.

Fich e Fagan (1982) observaram este problema em guepardos que eram alimentados em cativeiro com ração comercial macia e em indivíduos consangüíneos, descendentes de animais importados da África. Não se pode afirmar se a maloclusão dos dentes incisivos inferiores foi causada por causa genética, pois não há comparativos da quantidade de indivíduos que seja significativa para fazer esta inferência. Estudos mais aprofundados de levantamentos da prevalência de maloclusão em carnívoros selvagens necessitam ser realizados.

Rabinowitz (1986) apud Medellín et al., (2002) e Hoogsteijn et al., (2002) afirmam que animais com problemas dentais podem passar a ser predadores de criações domésticas. Este fato não foi observado na localidade da Amazônia talvez pelo fato da área preservada ser grande, a caça furtiva de presas de grandes felídeos possivelmente inexistente e a quantidade de criações domésticas ser pequena.

Não foi realizado tratamento odontológico no animal por que o órgão responsável pela emissão de licença de captura não autorizou que fossem feitos quaisquer procedimentos invasivos no animal. Somada à questão de licenciamento, era totalmente inviável realizar tais procedimentos, pois todos os equipamentos disponíveis funcionavam acionados por energia elétrica e neste caso, estávamos no meio da Floresta Amazônica, sem este recurso.

## 6.2 *PANTHERA ONCA* CAPTURADA NA MATA ATLÂNTICA

A captura de uma onça-pintada, macho, adulto, na Mata Atlântica de Minas Gerais atualiza o trabalho feito por Leite et al., (2002) que não haviam conseguido registros fidedignos da presença deste predador neste bioma e neste Estado.

A quantidade de armadilha aramada e a falta de sistema remoto de captura de imagens (“armadilhas fotográficas”) foram condicionadas neste caso, pela emergência na captura do grande felídeo. Não houve tempo para serem enviadas as armadilhas que estavam disponíveis em São Paulo, porém, a eficiência do grupo de pesquisadores da UFV e o acaso supriram a carência de mais equipamentos nesta captura.

A técnica empregada na Mata Atlântica em Minas Gerais foi o sistema de armadilhamento e espera, feitos na área onde o felídeo estava atacando criações domésticas.

Tal prática só foi possível porque havia garantia de que a integridade física do animal seria garantida. Ceballos et al., (2002) afirmam que armadilhas montadas em locais próximos a assentamentos humanos podem expor os predadores à ação de caçadores furtivos.

Considera-se que além da técnica usada para escolher o tipo de armadilha, local de montagem e espécie usada como isca foram acertados para esta captura, porém o fator acaso foi decisivo para que os trabalhos acontecessem em um intervalo de tempo tão curto (aproximadamente 12 horas entre a montagem da armadilha e a captura da onça-pintada), já que Karanth et al., (2004) afirmaram que um esforço de captura só pode ser considerado válido se a densidade populacional fosse superior a 2 ou 3 tigres/100 km<sup>2</sup> (modelo de pesquisa usado como referência já que trata de um grande felídeo que ocupa ambiente tropical, possui hábitos solitários e grande dispersão pelo território).

Com relação aos achados odontológicos, concordamos com as afirmações feitas por Wiggs e Lobprise (1997) quanto à descrição dos sinais clínicos da gengivite, já que estes sinais também foram encontrados em nosso estudo.

Na Mata Atlântica o animal apresentou discreto acúmulo de placa bacteriana (Grau I), segundo a nomenclatura adotada por Wiggs e Lobprise (1997) e Hungerford et al., (1999), o que mostra prevalência desta formação nos felídeos selvagens estudados conforme também relataram Amand e Tinkelman (1985); Gioso e Rossi Júnior (2001).

Provavelmente este indivíduo apresentou estes processos mórbidos em virtude da fratura do dente contra-lateral, que pode ter acarretado mudança na dinâmica mastigatória favorecendo apenas o lado sem dor na mastigação e assim levando ao acúmulo da placa bacteriana, que em sua evolução culminou com a formação do cálculo dental, fato este constatado por Tucker (1954).

Assim como no caso do animal capturado na Amazônia, supõe-se que os achados relativos ao sistema amelo-cementário (desgaste e fratura de esmalte e dentina) estejam relacionados com a idade mais avançada do animal de Mata Atlântica, uma vez que ele apresentou porte físico, cicatrizes externas e problemas dentais compatíveis com as afirmações feitas por Colyer (1936), LeCount (1986), Turner e Antón (1997), Elbroch (2006) e no que diz respeito à estimativa de idade.

As fraturas nos dentes caninos superior direito e canino inferior esquerdo podem ter feito com que o animal tenha predado animais domésticos (porco, garrote, cão e galinha), sendo que esta constatação já foi relatada por Rabinowitz (1986), Hoogsteijn e Boede (1993).

Degradações ambientais também podem ter levado o grande felídeo a mudar seu comportamento de predação (QUIGLEY et al., 1988; LEITE; GALVÃO, 2002; LEITE et al., 2002). Diminuições nos estoques de presas fazem com que os predadores busquem alternativas em estoques domésticos (REDFORD, 1992; LEOPOLD, 1959<sup>2</sup> apud MEDELLÍN et al., 2002, p. 128).

Segundo trabalhos de Jalkotzy e Ross (1990), este indivíduo capturado na Mata Atlântica também poderia ser considerado como transeunte, pois neste caso, onças-pintadas que estão migrando dentro de uma região, sem ser seu território, podem alimentar-se de criações domésticas. Somente estudos com rádio-telemetria poderiam elucidar esta questão.

Apesar dos pesquisadores desta tese disporem de equipamento de rádio-telemetria e os terem disponibilizado para este caso, os analistas ambientais do órgão responsável pela captura optaram em fazer a translocação do animal, sem se preocupar em fazer um estudo de médio a longo prazo, talvez pelas dificuldades encontradas pelo IBAMA em disponibilizar pessoal para esta finalidade.

É sabido, através de estudos feitos por Hoogesteijn et al., (2002) e Rabinowitz (1986), que a translocação é uma técnica de uso muito restrito e desaconselhável neste caso onde o felídeo estava cevado com criações domésticas.

Da mesma forma que não foi possível colocar rádio-colar na onça-pintada, não foi permitido que o animal fosse levado para cativeiro transitório nas proximidades de onde fora capturado para receber atendimento especializado relacionado com os problemas orais apresentados.

Esta decisão, que foi tomada pelos analistas ambientais, pode ser em parte justificada pela grande responsabilidade em manter um animal capturado em ambiente natural em cativeiro, porém a chance desta onça-pintada vir a ter uma evolução dos processos mórbidos relacionados com a cavidade oral e em função disto continuar predando animais domésticos ou até mesmo morrer em devido à incapacidade de caçar foi relatada por Rabinowitz (2000).

---

<sup>2</sup> LEOPOLD, A. Wildlife of México. Berkeley: University of California. 1959.



### 6.3 PUMA CONCOLOR CAPTURADO NO PANTANAL

A técnica de captura para grandes felídeos neotropicais adotada no Pantanal foi o uso de armadilhas aramadas. Nesta prática, além de conhecer todos os fatores relacionados com o sucesso da técnica, já mencionados no item 6.2, requer-se uma parcela de acaso como relata Rabinowitz (2002) ao mencionar que a “sorte” também faz parte deste tipo de pesquisa, ou seja, a decisão de entrar na armadilha depende única e exclusivamente do felídeo. Este autor lembra que a densidade geográfica e os hábitos dos grandes felídeos neotropicais contribuem pelo baixo sucesso para se conseguir amostras significativas.

Esta captura foi programada com antecedência e por isso foi possível captar recursos para aquisição de “armadilhas fotográficas”. O número de animais capturados só não foi maior devido à morosidade dos órgãos competentes responsáveis pela emissão de licenças de pesquisa e fomento, que consumiram praticamente 24 meses da pesquisa.

Mesmo assim, obteve-se sucesso de captura de uma fêmea jovem de puma próxima à área onde provavelmente abateu um bezerro, apesar de terem sido rastreadas por métodos indiretos duas onças-pintadas e três pumas na propriedade rural.

Foi verificado que as onças-pintadas estavam mais ativas na área de várzea da propriedade, enquanto que os pumas (incluindo a capturada) estavam mais ativas na área mais alta da fazenda, corroborando trabalho de Franklin et al., (1999). Assim como afirmado por Chesson (1985), Emmons (1987), Shorrocks (1991), Karanth e Sunquist (2000), Scognamillo et al., (2003) as duas espécies localizadas pareciam não ocupar o mesmo território de caça e nem compartilhar das mesmas presas.

A forma de predação do bezerro foi de acordo com as descrições feitas por De La Rosa e Nocke (2000), uma vez que a puma consumiu mais as vísceras e deixou a carcaça escondida para posterior consumo.

O indivíduo capturado no Pantanal não apresentou sinais macroscópicos de alterações no sistema estomatognático, corroborando os achados para *Puma concolor* capturados no Pantanal por Rossi Júnior (2002).

No momento da captura, a idade do animal foi estimada como sendo jovem devido ao aspecto saudável da dentição e gengiva.

Infelizmente a afirmação de Dalponte (2002) de que áreas vizinhas a propriedades com ideais conservacionistas podem fazer pressão em erradicar os grandes felídeos foi comprovada. Os trabalhos de pesquisa nesta área no Pantanal foram suspensos em definitivo,

pois um animal que fazia parte do experimento veio a ser abatido em uma propriedade vizinha.

Tal fato desestimulou o investimento de recursos (Auxílio Pesquisa FAPESP processo 02/13008-5 e doação da *Peter Emily International Veterinary Dental Foundation* - E.U.A.) e de esforços de pesquisa na localidade, visto que não bastaram a anuência e ajuda dos proprietários rurais da Fazenda Cambará, para que houvesse garantia de vida aos grandes felídeos neotropicais na região, já que os animais não conhecem limites de propriedades ou distinguem pessoas com ou sem escrúpulos.

Após a recuperação do crânio do indivíduo, pôde-se trazê-lo para o Laboratório de Odontologia Comparada (LOC) da Faculdade de Medicina Veterinária e Zootecnia da Universidade de São Paulo (FMVZ-USP) e realizaram-se radiografias orais, que determinaram que a idade estimada do animal fosse em torno de 1,5 a 2 anos, devido ao padrão de deposição de dentina na parede do canal pulpar. Segundo as afirmações de Cate (1988) de que a dentina sofre um padrão intermitente de deposição e que isto ocorre ao longo da vida do animal, concluiu-se que a idade aproximada era esta, porém o método de histologia e contagem das linhas incrementais de Von Ebner parece ser o método mais preciso embora neste caso, não tenha sido usado ainda.

Somadas a estas avaliações, corroborou-se a afirmação de Elbroch (2006) de que a região basoccipital e de bolha auditiva com suturas abertas indicam um indivíduo jovem.

#### 6.4 SINCRÂNIOS DE *PUMA CONCOLOR* E *PANTHERA ONCA* AVALIADOS NA COLEÇÃO DE MASTOZOOLOGIA DO MUSEU DE ZOOLOGIA DA UNIVERSIDADE DE SÃO PAULO (MZUSP)

Com relação aos trabalhos com sincrânios, as análises neste tipo de material foram extremamente valiosas, pois revelaram condições adversas que os animais enfrentaram em ambiente natural, que provavelmente não tenham sido determinantes das suas mortes.

Esta etapa da pesquisa valorizou trabalhos anteriores onde pesquisadores obtiveram licença para abater animais em vida livre e depositaram o material em instituições públicas de ensino e pesquisa, compartilhando o conhecimento com outras gerações de pesquisadores. Outro fator a ser considerado durante os trabalhos feitos no MZUSP é a possibilidade de no

futuro a pesquisa ser ampliada, da mesma maneira que ocorreu com Colyer (1936) e posteriormente complementado por Tucker (1954).

Os processos reparativos encontrados nos ossos do crânio e dentes são indicativos de que os animais passaram por enfermidades e conseguiram sobreviver a elas. As afirmações de Elbroch (2006) guiaram os trabalhos com os sincrânios, ajudando a distinguir lesões ocorridas antes da morte (*ante-mortem*) e depois dela (pós-morte).

Os dentes perdidos em vida (*ante mortem*) possuíam a borda do osso alveolar correspondente remodelado ou completamente absorvido, conforme verificado na onça-pintada (MZUSP - 7161) ou no puma (MZUSP - 32194), de acordo com as informações de Dyer (1981), Baart e Kwast (1982), LeCount (1986), Verstraete et al., (1996b) e Elbroch (2006). Os dentes perdidos após a morte (pós-morte) não possuíam nenhum remodelamento do osso alveolar (*Puma concolor*, MZUSP - 20935), semelhante aos achados de Elbroch (2006).

Ainda com relação aos achados *ante-mortem*, alguns sincrânios de ambas espécies apresentaram destruição amelo-dentinária, comprometendo a superfície dental (*Puma concolor* MZUSP - 10352 e *Panthera onca* MZUSP - 469). Estes achados foram semelhantes aos descritos por Rossi Júnior (2002) em grandes felídeos neotropicais mantidos em cativeiro, porém não vistos em outros indivíduos das mesmas espécies capturadas no Pantanal do Mato Grosso do Sul. Acreditamos que o aumento significativo do número de sincrânios oriundos de natureza, descritos nesta tese, fez com que estes achados aumentassem de frequência.

Foi observado que alguns dentes sofreram interrupção de crescimento seja pela morte pulpar ou, obviamente, pelo abate do indivíduo (*Panthera onca*, MZUSP - 22452 e 3685), o que impediu a deposição de dentina na parede do canal pulpar. De acordo com Cate (1988), a deposição de dentina é rítmica, daí a suposição de que o animal ou a polpa dental morrera antes da coleta do indivíduo na natureza.

Foi interessante constatar que algumas alterações de conformação craniana congênitas ou adquiridas só foram possíveis de ser constatadas em peças anatômicas, como no sincrânio de *Panthera onca* (MZUSP - 13493).

Não se sabia até o presente momento que grandes felídeos neotropicais podiam sobreviver em ambiente natural, suportando processos dolorosos como fraturas de mandíbula e de arco zigomático e mesmo assim, terem forças para se manter vivos, pelo menos até a formação de um processo reparativo orgânico. Foram observados crânios de *Panthera onca* (MZUSP - 3752 e 13493) e *Puma concolor* (MZUSP - 5879) que apresentavam grandes alterações em ossos da face e de mandíbula, porém em todos eles, houve processo reparador

que levou à formação de extensos calos ósseos com conseqüente assimetria de ossos bilaterais. Tais achados foram descritos por Colyer (1936), Lensink (1954), Tucker (1954), Dyer (1981), Rabinowitz (1986), Van Valkenburgh (1988) e Hoogesteijn et al., (1993), porém em ursos e leões oriundos de natureza.

De acordo com as observações feitas por Shafer et al., (1997), as áreas que sofreram grande trauma poderiam virar focos de infecção. Este processo foi observado em sínclânio da espécie *Panthera onca* (MZUSP - 3752, 13493, 7161) e da espécie *Puma concolor* (MZUSP - 32194, 5879, 10351).

O escurecimento dental presente em apenas um indivíduo de *Panthera onca* (MZUSP - 3331) causou dúvida sobre como esta alteração aconteceu. Pelo fato da pigmentação estar aderida ao esmalte dental pode ter sido uma conseqüência no preparo da peça anatômica (sínclânio) como pode ser impregnação de origem alimentar, conforme relatou Rossi Júnior (2002).

As proporções anatômicas apresentadas por Eaton (1970), Leyhausen (1979), Radinsky (1984), Van Valkenburgh (1988), Elbroch (2006) e as adaptações morfológicas sofridas ao longo do processo evolutivo pelos felídeos puderam ser melhores observadas nos trabalhos com os sínclânios (MZUSP – 103252 e 2332).

No que diz respeito as observações feitas por estes autores, pôde-se apenas concordar com eles, e nada de novo relacionado com anatomia craniana foi acrescentada. O acesso à coleção de Mastozoologia do MZUSP teve grande influência no aprendizado do doutorando, pois a partir desta oportunidade, o mesmo passou a dar maior importância às coleções de referência de espécimes coletados na natureza.

A assimetria craniana foi vista em um sínclânio de *Panthera onca* (MZUSP - 13493). Não se pode afirmar o que a causou, porém Sonne et al., (2005) afirmaram que estressores ambientais, como a poluição, podem causar esta alteração genética com influências fenotípicas, como assimetrias bilaterais. Tal afirmação foi feita em trabalho de pesquisa com ursos-polares (*Ursus maritimus*) e nenhum achado foi descrito em grande felídeo neotropical. Por outro lado, não dispomos de ferramentas para fazer maiores afirmações sobre este achado no presente momento.

Foi observada também assimetria em ramo horizontal da mandíbula de uma *Panthera onca* (MZUSP - 7161). Esta assimetria estava correlacionada com processo de osteólise que estava ocorrendo na região do dente molar inferior esquerdo que fora fraturado *ante-mortem*. Tal processo não causou a morte do animal, porém infere-se que tenha sido muito doloroso (RABINOWITZ, 2000).

Foi encontrada no ramo horizontal da mandíbula de um *Puma concolor* (MZUSP - 10351) uma proliferação óssea de 3 mm de comprimento aproximadamente. Sugere-se que esta formação possa ter sido causada por um corpo estranho que ficou alojado na região e causou o processo reativo no osso. Wobeser (1992) verificou processo semelhante em formações subperiostais em resposta a um ferimento ou hemorragia em lobos.

Os achados relacionados com a doença periodontal em animais capturados em natureza e os coletados e depositados no MZUSP corroboram os achados para estas espécies por Rossi Júnior (2002).

Uma hipótese de que os pumas depositados no MZUSP tenham apresentado mais evidências relacionadas com a doença periodontal talvez possa ser explicada em parte pela maior tolerância desta espécie em sobreviver em ambientes degradados, conforme relatou Anderson (1983); Crawshaw e Quigley (1991). Dos 27 pumas avaliados, 19 eram da região Sudeste e provavelmente associados à Mata Atlântica, o segundo bioma mais ameaçado do mundo, segundo a UICN (1990). Se tomarmos ainda como analogia o trabalho feito por Hungerford et al., (1999), foi constatado que carnívoros oportunistas que vivem em ambientes degradados apresentam maiores índices de alterações estomatológicas relacionadas com a doença periodontal.

A maloclusão dental observada em um sínclínio de *Panthera onca* (MZUSP - 3685) corrobora as observações feitas por Rossi Júnior (2002) para esta espécie quando avaliada em cativeiro, porém não se pode afirmar se o fator genético está associado também como sugere Fitch e Fagan (1982).

Não foi encontrado na literatura relato sobre formação periostal em osso do palato de grandes felídeos neotropicais, como tórus. Baseados nos trabalhos de Wobeser (1992), pode-se presumir que tal processo pode ter sido decorrente de um corpo estranho aderido entre a mucosa palatina e o osso do palato.

## 7 CONCLUSÕES

- As diferentes técnicas de capturas de grandes felídeos neotropicais são viáveis nos biomas de Amazônia, Mata Atlântica e Pantanal.
- As técnicas usadas no diagnóstico de enfermidades orais em *Panthera onca* e *Puma concolor* em condições de vida livre são viáveis, porém a falta de portabilidade de alguns equipamentos reduz a atuação do profissional.
- Foram observadas lesões do sistema estomatognático de *Panthera onca* e *Puma concolor* em condições naturais que também acometem indivíduos em cativeiro.
- Alterações comportamentais podem ser decorrentes de alterações no sistema estomatognático que levaram a dificuldade ou incapacidade de predação.
- Grandes felídeos neotropicais também estão sujeitos a alterações relacionadas com assimetrias de ossos bilaterais do crânio.

## REFERÊNCIAS

- ADANIA, C. H.; DINIS, L. S. M.; SILVA, M. G.; FILONI, C.; SILVA, J. C. R. Avaliação das condições veterinárias e de manejo dos pequenos felinos neotropicais em cativeiro no Estado de São Paulo. **Rev. Educ. Contin. do CRMV-SP**, São Paulo, v. 1, p. 44-54, 1998.
- AGUIAR, M. S.; FERIGOLO, J.; ROSSI JÚNIOR, J. L.; GIOSO, M. A. Atrição dental em *Didelphis albiventris* e *D. marsupilis* (Marsupialia, Didelphimorphia, Didelphidae) do Sul do Brasil. **Ciência Rural**, v. 34, n. 4, p. 1127-1132, jul-ago, 2004.
- ALEXANDER, R. M. Factors of safety in the structure of animals. **Sci. Prog.**, v. 67, p. 109-130, 1981.
- ALEXANDER, R. M. Optimum strengths for bones liable to fatigue and accidental failure. **J. Theor. Biol.**, v. 109, p. 621-636, 1984.
- AMAND, W. B.; TINKELMAN, C. L. Oral disease in captive wild animal. In: HARVEY, C. E. **Veterinary dentistry**. Philadelphia: W. B. Saunders Company, 1985. p. 289-308.
- AMOROSI, T. **A postcranial guide to domestic neo-natal and juvenile mammals**. Oxford: BAR International Series, 1989, 533 p.
- ANDERSON, A. E. A critical review of literature on Puma (*Puma concolor*). **Col. Div. Wild. Rept.**, v. 45, p. 33-34, 1983.
- ANDREASEN, J. O. **Traumatic injuries of the teeth**. Philadelphia: W. B. Saunders, 1982.
- ARANDA, M. Importância de los pecaríes para la conservación del jaguar em México. In: MEDELLÍN, R. A.; EQUIHUA, C.; CHETKIWICZ, C. L. B.; CRAWSHAW JR, P. G.; RABINOWITZ, A.; REDFORD, K. H.; ROBINSON, J. G.; SANDERSON, E. W.; TABER, A. (Ed.). **El jaguar en el nuevo milenio**. México: Fondo de Cultura Económica, Universidad Nacional Autónoma de México, Wildlife Conservation Society, 2002. p. 101-105.
- BAART, J. A.; VAN DER KWAST, W. A. M. In: KRUGER, E.; SHILLI, L. **Oral and maxillof. Traumatol.** Chicago: W. Publishing Company, 1982. p. 397,

BADYAEV, A. V. Environmental stress and developmental stability in dentition of the Yellowstone grizzly bears. **Behav. Ecol.** v. 9, p. 339-344, 1998.

BERKOVITZ, B. K. B.; POOLE, D. F. G. Attrition of teeth in ferrets. **J. Zool.** (Lond.), v. 183, p. 411-418, 1977.

BRANDWOOD, A.; JAYES, A. S.; ALEXANDER, R. M. Incidence of healed fracture in the skeletons of birds, mollusks and primates. **J. Zool.** (Lond.), v. 208, p. 55-62, 1986.

BRINKMAN, R. J. ; WILLIAMS, R. V. Root canal and capping on a white handed Gibbon. **J Zoo Anim Med**, v. 6, p. 26, 1975.

BROTHWELL, D. R. **The excavation, treatment and study of human skeletal remains**, 3<sup>rd</sup> ed., Ithaca: Cornell University Press, 1981, p. 154-155.

CARLSSON, G. E.; HUGOSON, A.; PERSSON, G. Dental abrasion in the white rat. III. Effects of various types of diet. **Odontol. Revy.**, v. 17, p. 149-152, 1966.

CATE, A. R. T. **Histologia bucal- desenvolvimento, estrutura e função**. Rio de Janeiro: Editora Guanabara Koogan S.A., 1988. p. 137.

CEBALLOS, G.; CHÁVEZ, C.; RIVERA, A.; MANTEROLA, C.; WALL, B. Tamaño poblacional y conservación del jaguar em la reserva de la biosfera Calakmul, Campeche, México. In: MEDELLÍN, R. A.; EQUIHUA, C.; CHETKIWICZ, C. L. B.; CRAWSHAW JR, P. G.; RABINOWITZ, A.; REDFORD, K. H.; ROBINSON, J. G.; SANDERSON, E. W.; TABER, A. (Ed.). **El jaguar en el nuevo milenio**. México: Fondo de Cultura Económica, Universidad Nacional Autónoma de México, Wildlife Conservation Society, 2002. p. 403-417.

CITES - CONVENTION ON INTERNATIONAL TRADE IN ENDANGERED SPECIES OF WILD FAUNA AND FLORA. 1997, Harare. p. 9-20.

CHESSON, P. L. Coexistence of competitors in spatially and temporally varying environments: a look at the combined effects of different sorts of variability. **Theor. Pop. Biol.**, v. 123, p. 263-287, 1985.

CHILDS, J. **Tracking the felids of the Borderlands**. El Paso, TX: Printing Corner Press, 1998. p. 77.



CLARKE, D. E.; CAMERON, A. Dental conditions in feral australian cats. In: WORLD VET. DENTAL CONGRESS, 4., 1997, Inglaterra. **Proceedings...** 1997.

COLYER, F. **Variations and diseases of the teeth of animals**. Cambridge: Cambridge University Press, 1936. p. 660-690.

CONAMA. **Política de conservação e desenvolvimento sustentável da Mata Atlântica**. Brasília: CONAMA, 1997.

CORRUCCINI, R. S.; BEECHER, R. M. Occlusal variation related to soft diet in a nonhuman primate. **Science**, v. 218, p. 74-76, 1982.

CRAWSHAW, Jr. P. G.; QUIGLEY, H. B. Jaguar spacing, activity, and habitat use in a seasonally flooded environmental in Brazil. **Journal of Zoology**, v. 233, p. 357-370, 1991.

CRAWSHAW, Jr. P. G.; QUIGLEY, H. B. Hábitos alimentarios del jaguar y del puma en el Pantanal, Brasil, com implicaciones para su manejo y conservación. In: MEDELLÍN, R. A.; EQUIHUA, C.; CHETKIWICZ, C. L. B.; CRAWSHAW JR, P. G.; RABINOWITZ, A.; REDFORD, K. H.; ROBINSON, J. G.; SANDERSON, E. W.; TABER, A. (Ed.). **El jaguar en el nuevo milenio**. México: Fondo de Cultura Económica, Universidad Nacional Autónoma de México, Wildlife Conservation Society, 2002. p. 223-235.

CROSSLEY, D. A. Survey of feline dental problems encountered in a small animal practice in NW England. [20] p. In: **EUROPEAN VETERINARY DENTAL SOCIETY FORUM**, 2., 1994.

CUBAS, Z. S.; SILVA, J. C. R.; CATÃO-DIAS, J. L. **Tratado de animais selvagens – medicina veterinária**. São Paulo: Roca, 2006. p. 1068.

CULLEN, JR. L.; RUDRAM, R.; PADUA-VALADARES, C. **Métodos de estudos em biologia da conservação & manejo da vida silvestre**. Curitiba: Editora UFPR, 2004. p. 243-284.

DALPONTE, J. C. Dieta del jaguar y depredación de ganado en el Norte del Pantanal, Brasil. In: MEDELLÍN, R. A.; EQUIHUA, C.; CHETKIWICZ, C. L. B.; CRAWSHAW JR, P. G.; RABINOWITZ, A.; REDFORD, K. H.; ROBINSON, J. G.; SANDERSON, E. W.; TABER, A. (Ed.). **El jaguar en el nuevo milenio**. México: Fondo de Cultura Económica, Universidad Nacional Autónoma de México, Wildlife Conservation Society, 2002. p. 209-221.

DAVIES, T. G. H.; PEDERSEN, P. O. The degree of attrition of deciduous teeth and first permanent molars of primitive and urbanized Greenland natives. **British Dental Journal**, v. 99, n. 2, p. 35-43, 1955.

DAYAN, T.; WOOL, D.; SIMBERLOFF, D. Variation and covariation of skulls and teeth: modern carnivores and the interpretation of fossil mammals. **Paleobiology**, v. 28, n. 4, p. 508-526, 2002.

DE LA ROSA, C. L.; NOCKE, C. C. **A guide to the carnivores of central america. The order carnivora in central america. The wild cats.** Austin: University of Texas Press, 2000. p. 1-16.

DRAZNER, F. H. Bacterial endocarditis in the dog. **Compend. on Contin. Educ.**, v. 1, p. 918-924, 1979.

DUCKWORTH, J. W. The difficulty of estimating population densities of nocturnal forest mammals from transect counts of animals. **J. of Zoology**, v. 246, p. 466-468, 1998.

DYER, D. L. Analysis of bony changes following trauma to a black bear mandible. **J. of Wildl. Dis.**, v. 17, n. 1, p. 97-100, 1981.

EATON, R. L. The predatory sequence, with emphasis on killing behaviour and its ontogeny, in the cheetah (*Acinonyx jubatus*). **Z. Tierpsychol.** v. 27, p. 492-504, 1970.

EISENBERG, J. F. Form and function: the phylogenesis of predatory behaviour. **Aust. Mammal.**, v. 8, p. 195-200, 1985.

ELBROCH, M. **Animal skulls. A guide to North America Species.** Mechanicburg: Stackpole Books, 2006. 730 p.

EMMONS, L. Jaguar predation on chelonians. **Journal of Herpetology**, v. 23, p. 311-314, 1989.

EMMONS, L. H. Comparative feeding ecology of felids in a neotropical rainforest. **Behav. Ecol. Sociobiol.**, v. 20, p. 271-283, 1987.

ESTES, R. D.; GODDARD, J. Prey selection and hunting behaviour of the African wild dog. **J. Wildl. Mgmt.**, v. 31, p. 52-70, 1967.

EWER, R. F. **The carnivores.** Ithaca: Cornell University Press, 1973. [230]p.

FIERER, N.; KOTLER, B. P. Evidence for micropatch partitioning and effects of boundaries on patch use in two species of gerbils. **Funct. Ecol.**, v. 14, p. 176-182, 2000.

FITCH, H. M.; FAGAN, D. A. Focal palatine erosion associated with dental malocclusion in captive cheetahs. **Zoo Biol.**, 1982.

FORRIER, R. C.; MILLER, T.; SWIGERT, J. Case report- Root canal therapy on two polar bears. **Proc. Am. Assoc.**, n. 155, p. 115-1119, 1969.

FRANKLIN, W. L.; JOHNSON, W. E.; SARNO, R. J.; IRIARTE. Ecology of the Patagonia puma *Felis concolor patagonica* in southern Chile. **J. A. Biological Conservation**, v. 90, p. 33-40, 1999.

GIOSO, M. A. **Análise morfométrica óssea e dental e sua relação com características físicas do cão (*Canis familiaris*) como fator predisponente para a doença periodontal.** 1998. Tese (Doutorado em Cirurgia) - Faculdade de Medicina Veterinária e Zootecnia, Universidade de São Paulo, São Paulo, 1998.

GIOSO, M. A.; ROSSI JÚNIOR, J. L. Prevalence of oral lesions in *Puma concolor* and *Panthera onca* in the state of São Paulo, Brazil. In: ANNUAL VETERINARY DENTAL FORUM, 15., 2001, Texas: United States of America. **Anais...**

GONYEDA, W. J. Adaptative differences in body proportions of large felids. **Acta Anatómica**, v. 96, p. 81-96, 1976.

GUIÃO-LEITE, F. L. G. **Análise morfológica do testículo e do processo espermatogênico da onça-parda (*Puma concolor*, WOZENCRAFT, 1993) adulta. 2002.** Dissertação (Mestrado no setor de Morfologia)- Departamento de Medicina Veterinária, Universidade Federal de Viçosa, 2002.

GRAU, G. A.; SANDERSON, G. C.; ROGERS, J. P. Age determination of raccoons. **The J. of Wildl. Manag.**, v. 34, p. 364-372, 1970.

**GRZIMEK'S ENCYCLOPEDIA OF MAMMALS**, Philadelphia: McGraw-Hill Publishing Company, 1990. v. 4, p. 20-21.

HARRIS, E. F.; RATHBUN, T. A. Small tooth sizes in a nineteenth century South Carolina plantation slave series. **Am. J. of Phys. Antrop.**, v. 78, p. 411-420, 1989.

HARVEY, C. E. **Veterinary dentistry**. Philadelphia: W. B. Saunders Company, 1985. p. 289-308.

HEFFERREN, J. J.; SCHIFF, T. G.; SMITH, M. Assessment methods and clinical outcomes: chemical and microbial composition, formation, and maturation dynamics of pellicle, plaque, and calculus. **J. Vet. Dentistry**, v. 11, n. 11, p. 75-79, 1994.

HILLSON, S. **Teeth**. Cambridge: Cambridge University Press, 1990. p. 376.

HOFFMEISTER, D. **Mammals of Arizona**. Tucson: University of Arizona Press, 1986. p. 602.

HOLLISTER, N. Some effects on environment and habit on captive lions. In: PROCEEDINGS OF U.S. NATIONAL MUSEUM, 1917, **Anais...** Washington: Government Printing Office, 1917. v. 53, n. 2196, p. 177-193.

HOOGESTEIJN, R.; MONDOLFI, E. **El jaguar. Tigre americano**. Caracas: Armitaño Editores, 1992. [187]p.

HOOGESTEIJN, R.; BOEDE, E. Jaguar predation and conservation: cattle mortality by felines on Three Ranches in the Venezuelan Llanos. Symposium of Zoological Society of London, v. 65, Oxford, 1993.

HOOGESTEIJN, R.; BOEDE, E. O.; MONDOLFI, E. Observaciones de la depredación de bovinos por jaguares en Venezuela y los programas gubernamentales de control. In: MEDELLÍN, R. A.; EQUIHUA, C.; CHETKIWICZ, C. L. B.; CRAWSHAW JR, P. G.; RABINOWITZ, A.; REDFORD, K. H.; ROBINSON, J. G.; SANDERSON, E. W.; TABER, A. (Ed.). **El jaguar en el nuevo milenio**. México: Fondo de Cultura Económica, Universidad Nacional Autónoma de México, Wildlife Conservation Society, 2002. p. 183-197.

HORNOCKER, M. G. An analysis of mountain lion predation upon mule deer and elk in the Idaho Primitive Area. **Wild. Monographs**, v. 21, p.1-39, 1970.

HUNGERFORD, L. L.; MITCHELL, M. A.; NIXON, C. M.; ESKER, T. E.; SULLIVAN, J. B.; KOERKENMEIER, R.; MARRETTA, S. M. Periodontal and dental lesions in raccoons from a farming and a recreational area in Illinois. **J. of Wild. Dis.**, v. 35, n. 4, p. 728-734, 1999.

IBAMA. INSTITUTO BRASILEIRO DO MEIO AMBIENTE E DOS RECURSOS NATURAIS RENOVÁVEIS. **Lista nacional das espécies da fauna brasileira ameaçada de extinção**, Brasil, 2007. Disponível em: <http://www.mma.gov.br/port/rbf/fauna/index.cfm>>. Acesso em: 6 de fev. 2007.

IRIARTE, J. A.; FRANKLIN, W. L.; JOHNSON, W. E. Diets of sympatric raptors in southern Chile. **J. of Raptor Res.**, v. 24, p. 41-46, 1990a.

IRIARTE, J. A.; FRANKLIN, W. L.; JOHNSON, W. E.; REDFORD, K. H. Biogeographic variation of food habits and body size of the American puma. **Oecol.**, v. 85, p. 185-190, 1990b.

JALKOTZY, M. G.; ROSS, P. I. **Management plan for cougars in Alberta**. Alberta Forestry Lands and Wildlife, Fish and Wildlife Division. 1990. 91p.

KARANTH, U.; NICHOLS, J. D.; CULLEN, JR. L. Armadilhamento fotográfico de grandes felinos: algumas considerações importantes. In: CULLEN, JR. L.; RUDRAM, R.; PADUA-VALADARES, C. **Métodos de estudos em biologia da conservação & manejo da vida silvestre**. Editora UFPR: Curitiba. 2004. p. 269-284.

KARANTH, K. U.; SUNQUIST, M. E. Behavioural correlates of predation by tiger (*Panthera tigris*), leopard (*Panthera pardus*) and dhole (*Cuon alpinus*) in Nagarahole, India. **J. Zool.** (Lond.), v. 250, p. 255-265, 2000.

**KITCHENER, A.** *The natural history of the wild cats*. London: Christopher Helm, 1991. [190]p.

KOBALENKO, J. **Forest Cats of North America**. Ontario: Firefly Books, 1997. [230]p.

KURTÉN, B. Geographic variation in size in the puma (*Felis concolor*). **Comm. Biolog.**, v. 63, p. 1-8, 1973.

KLEVEZAL, G. A.; SOKOLOV, A. A. Retrospectively evaluating the condition of a reindeer population that inhabited the Novaya Zemlya Archipelago during nuclear tests. **Zoolog. Zhurnal**, v. 78, p. 102-111, 1999.

LARSON, S. E. Taxonomic re-evaluation of the jaguar. **Zoo Biol.**, v. 16, p. 107-120, 1997.

LeCOUNT, A. **Black bear field guide: a manager's manual**. Phoenix: Arizona Game and Fishing Department, p. 62-66, 1986.

LEITE, M. R. P.; BOULHOSA, R. L. P.; GALVÃO, F.; CULLEN Jr., L. Conservación del jaguar en las áreas protegidas del bosque atlántico de la costa de Brasil. In: MEDELLÍN, R. A.; EQUIHUA, C.; CHETKIWICZ, C. L. B.; CRAWSHAW JR, P. G.; RABINOWITZ, A.; REDFORD, K. H.; ROBINSON, J. G.; SANDERSON, E. W.; TABER, A. (Ed.). **El jaguar en el nuevo milenio**. México: Fondo de Cultura Económica, Universidad Nacional Autónoma de México, Wildlife Conservation Society, 2002. p. 25-42.

LEITE, M. R. P.; GALVÃO, F. El jaguar, el puma y hombre en tres áreas protegidas del Bosque Atlántico Costero de Paraná, Brasil. In: MEDELLÍN, R. A.; EQUIHUA, C.; CHETKIWICZ, C. L. B.; CRAWSHAW JR, P. G.; RABINOWITZ, A.; REDFORD, K. H.; ROBINSON, J. G.; SANDERSON, E. W.; TABER, A. (Ed.). **El jaguar en el nuevo milenio**. México: Fondo de Cultura Económica, Universidad Nacional Autónoma de México, Wildlife Conservation Society, 2002. p. 237-250.

LENSINK, C. J. Deformed jaw in an Alaskan brown bear (*Ursus arctos*). **J. Mammal.** v. 35, p. 438-439, 1954.

LEYHAUSEN, P. **Cat behaviour**. New York: Garland STPM Press, 1979. [160]p.

LINDZEY, F. Mountain lion. In: NOVAK, M.; BAKER, J. A.; OBBARD, M. E.; MALLOCH, B. **Wild furbearer management and conservation in North America**. Ministry of Natural Resources, Ontario; Canada: 1987. p. 656-668.

MCBURNEY, S.; VEITCH, A. M.; PIERRE-YVES, D. Bacterial valvular endocarditis in a black bear from Labrador. **J. of Wild. Diseases**, v. 36, n. 4, p.788-791, 2000.

MECH, L. D. **The wolf**. Minneapolis: University of Minnesota Press, 1970. [250]p.

MORATO, R. G.; MOURA, C. A.; CRAWSHAW, Jr., P. G. Inmovilización química de jaguares libres con una combinación de tiletamina y zolazepam. In: MEDELLÍN, R. A.; EQUIHUA, C.; CHETKIWICZ, C. L. B.; CRAWSHAW JR, P. G.; RABINOWITZ, A.; REDFORD, K. H.; ROBINSON, J. G.; SANDERSON, E. W.; TABER, A. (Ed.). **El jaguar en el nuevo milenio**. México: Fondo de Cultura Económica, Universidad Nacional Autónoma de México, Wildlife Conservation Society, 2002.

MORSE, S. **Northern Woodlands**. Corinth; VT: Northern Woodlands, 2001. [180]p.

NOWELL, K.; JACKSON, P. **Wild Cats**. Status survey and conservation action plan. Gland, Switzerland: IUCN/SSC Cat Specialist Group, 1996.

OLIVEIRA, T. G. Evaluación del estado de conservación del jaguar en el Este de la Amazonia y Noreste de Brasil. In: MEDELLÍN, R. A.; EQUIHUA, C.; CHETKIWICZ, C. L. B.; CRAWSHAW JR, P. G.; RABINOWITZ, A.; REDFORD, K. H.; ROBINSON, J. G.; SANDERSON, E. W.; TABER, A. (Ed.). **El jaguar en el nuevo milenio**. México: Fondo de Cultura Económica, Universidad Nacional Autónoma de México, Wildlife Conservation Society, 2002. p. 419-436.

OLIVEIRA, T. G.; CASSARO, K. **Guia de identificação dos felinos brasileiros**. 2. ed.. São Paulo: Sociedade de Zoológicos do Brasil. 1999. p.49-54.

PACHALY, J. R. Odontoestomatologia. In: CUBAS, Z. S.; SILVA, J. C. R.; CATÃO-DIAS, J. L. **Tratado de animais selvagens – medicina veterinária**. São Paulo: Roca, 2006. p. 1068.

PALMER, A. R.; STROBECK, C. Fluctuating asymmetry: measurement, analysis and pattern. **Ann. Rev. Ecol. Syst.** v. 17, p. 391-421, 1986.

QUIGLEY, H. B.; CRAWSHAW, JR. P. G.; SCHALLER, G. B. Ecology and conservation of the jaguar in the Pantanal region of Brazil. **Nat. Geogr. Soc.**, 1988. 35 p.

RABINOWITZ, A. **Jaguar**. Washington: Island Press/Shearwater Books, 2000, p. 334-342.

RABINOWITZ, A. Jaguar predation on domestic livestock in Belize. **Wildlife Bulletin**, v. 14, p. 170-174, 1986. In: MEDELLÍN, R. A.; EQUIHUA, C.; CHETKIWICZ, C. L. B.; CRAWSHAW JR, P. G.; RABINOWITZ, A.; REDFORD, K. H.; ROBINSON, J. G.; SANDERSON, E. W.; TABER, A. (Ed.). **El jaguar en el nuevo milenio**. México: Fondo de Cultura Económica, Universidad Nacional Autónoma de México, Wildlife Conservation Society, 2002.

RABINOWITZ, A. R.; NOTTINGHAM, JR. B. G. Ecology and behaviour of the jaguar (*Panthera onca*) in Belize, Central America. **J. Zool. Lond.** v. 210, p. 149-159, 1986.

RADINSKY, L. Basicranial axis length v. skull length in analysis of carnivore skull shape. **Biol. J. Linn. Soc.** v. 22, p. 31-41, 1984.

REDFORD, K. The empty forest. *BioScience*, v. 42, p. 412-422, 1992. In: MEDELLÍN, R. A.; EQUIHUA, C.; CHETKIWICZ, C. L. B.; CRAWSHAW JR, P. G.; RABINOWITZ, A.; REDFORD, K. H.; ROBINSON, J. G.; SANDERSON, E. W.; TABER, A. (Ed.). **El jaguar en el nuevo milenio**. México: Fondo de Cultura Económica, Universidad Nacional Autónoma de México, Wildlife Conservation Society, 2002.

REDFORD, K. H.; EISENBERG, J. F. **Mammals of the neotropics**, Chicago: Univ. Chicago Press, 1992. v. 2.

ROBINSON, P. T. A literature review of dental pathology and aging by dental means in nondomestic animals. Parts I and II. **J. of Zoo An. Med.**, v. 10, p. 57-65, 81-91, 1979.

ROBINSON, J. G. A.; GORREL, C. The oral status of a pack of Foxhounds fed a “natural” diet. In: WORLD VET. DENTAL CONGRESS, 4., 1996, Birmingham. **Proceedings...**

ROSSI JÚNIOR, J. L. **Estudo comparativo entre os achados clínicos de lesões orais em onça-pintada (*Panthera onca*) e suçuarana (*Puma concolor*) mantidas em cativeiro no Estado de São Paulo e indivíduos de vida livre no Pantanal sul mato-grossense**. 2002. 97 p. Dissertação (Mestrado em Cirurgia) - Faculdade de Medicina Veterinária e Zootecnia, Universidade de São Paulo, São Paulo, 2002.

SANZ, M.; NEWMAN, M. G.; NISENGARD, R. Periodontal microbiology. In: F. A. CARRANZA (Ed.), *Glickman's clinical periodontology*. 7th ed. Philadelphia, Pennsylvania: W.B. Saunders Co., p. 342-372. 1990.

SCHALLER, G. B.; CRAWSHAW, JR. P. G. Movement patterns of jaguar. **Biotr.**, v. 12, p. 161-168, 1980.

SCHALLER, G. B.; VASCONCELOS, J. M. C. Jaguar predation on capybara. **Z. Säugetierk.**, v. 43, p. 296-301, 1978.

SCHOBERT, E. Telazol® - use in wild and exotic animals. **Vet. Med.**, v. 82, p. 1080-1085, 1987.

SCOGNAMILLO, D.; MAXIT, I. E.; SUNQUIST, M.; POLISAR, J. Coexistence of jaguar (*Panthera onca*) and puma (*Puma concolor*) in a mosaic landscape in the Venezuelan Llanos. **J. Zool.**, Lond. v. 259, p. 260-279, 2003.

SEIDENSTICKER, J.; LUMPKIN, S. **Smithsonian Answer Book: Cats**. Cat facts. Washington: Smithsonian Books, 2004. p. 1-81.



SEYMOUR, K. L. *Panthera onca*. Mammalian Species, v. 340, p. 1-9, 1989

SHAFER, W. G.; HINE, M. K.; LEVY, B. M. **Patologia bucal**. Rio de Janeiro: Interamericana, 1979. p. 728.

SHORROCKS, B. A need for niche? **Trends Ecol. Evol.** v. 6, p. 262-263, 1991.

SONNE, C.; RIGET, F. F.; DIETZ, R.; KIRKEGAARD, M.; BORN, E. W.; LETCHER, R.; MUIR, D. C.G. Trends in fluctuating asymmetry in East Greenland polar bears (*Ursus maritimus*) from 1892 to 2002 in relation to organohalogen pollution. **Science of the Tot. Envir.**, v. 341, p. 81-96, 2005.

SPELMAN, L. H.; SUMNER, P. W.; KARESH, W. B.; STOSHOPF, M. K. Tiletamine-zolazepan anesthesia in north america river otters (*Lutra canadensis*) and its partial antagonism with flumazenil. **J. of Zoo and Wild. Med.**, v. 28, p. 418-423, 1997.

SPOLSKY, V. The epidemiology of gingival and periodontal disease. In: F. A. CARRANZA (Ed.), **Glickman's clinical periodontology**, Philadelphia: W.B. Saunders Co., 1990. 7<sup>th</sup> ed. p. 302-329.

TABER, A. B.; NOVARO, A. J.; NERIS, N.; COLMAN, F. H. The food habits of sympatric jaguar and puma in the Paraguayan Chaco. **Biotr.**, v. 29, n. 2, p. 204-213, 1997.

TARTER, P. E. Dental rinses for home dental care. **Pet. Vet.**, v. 35, 1989.

THACKERAY, J. F. Morphometric, palaeoecological and taxonomic considerations of southern African zebras: attempts to distinguish the quagga. **South Afr. J. of Science**, v. 93, p. 89-93, 1997.

TIECKE, R. W.; STUTEVILLE, O. H.; CALANERA, J. C. **Pathol. Phys. of oral dis.** St. Louis: C. V. Mosley, 1959.

TOMAS, W. M.; DE MIRANDA, G. H. B. Uso de armadilhas fotográficas em levantamentos populacionais. In: CULLEN, JR. L.; RUDRAM, R.; PADUA-VALADARES, C. **Métodos de estudos em biologia da conservação & manejo da vida silvestre**. Curitiba: Editora UFPR, 2005. p. 243-267.

TUCKER, R. Studies in functional and analytical craniology. **Aust. J. Zool.** v. 2. p. 427-430, 1954.

TURNER, A.; ANTÓN, M. **The big cats and their fossil relatives**. New York: Columbia University Press, 1997, p. 39-90.

IUCN. THE WORLD CONSERVATION UNION. **Our common future**. IUCN, Gland. 1990

VAN VALKENBURGH, B.; WAYNE, R. Shape divergence associated with size convergence in sympatric East African jackals. **Ecology**, v. 75, p. 1567-1581, 1994.

VAN VALKENBURGH, B. Incidence of tooth breakage among large, predatory mammals. **The Am. Naturalist**, v.. 131, n. 2, p. 291-301, 1988.

VAN VALKENBURGH, B.; RUFF, C. B. Canine tooth strength and killing behaviour in large carnivores. **J. of Zoology**, v. 212, p. 379-397, 1987.

VERSTRAETE, F. J. M.; VAN AARDE, B. A.; NIEUWOUTD, B. A.; MAUER, E.; KASS, P. H. The dental pathology of feral cats on Marion Island, Part I: congenital, developmental and traumatic abnormalities. **J. Comp. Path.** v. 115, p. 265-282, 1996a.

VERSTRAETE, F. J. M.; VAN AARDE, B. A.; NIEUWOUTD, B. A.; MAUER, E.; KASS, P. H. The dental pathology of feral cats on Marion Island, Part II: periodontitis, external odontoclastic resorption lesions and mandibular thickening. **J. Comp. Path.** v. 115, p. 283-297, 1996b.

VOSBURGH, K. M.; BARRIERS, R. B.; SIKARSKIE, J. G.; ULLREY, D. E. A soft versus hard diet and oral health in captive timber wolves (*Canis lupus*). **J. of Zoo An. Med.**, v. 13, p. 104-107, 1982.

WALLACH, J. D.; BOEVER, W. J. **Diseases of exotic animals**. Philadelphia: W. B. Saunders, 1983, p.345-403.

WIGGS, R. B.; LOBPRISE, H. B. Exotic animal oral disease and dentistry. In: **Veterinary dentistry. principles & practice**. New York: Lippincott- Raven, 1997. p.538-556.

WILSON, P. Puma predation on guanacos in Torres del Paine National Park, Chile. **Mammalia**, v. 48, n. 4, 1984.


WOBESER, G. Traumatic, degenerative, and developmental lesions in wolves and coyotes from Saskatchewan. **Journal of Wildlife Diseases**, v. 28, n. 2, p. 268-275, 1992.

WOZENCRAFT, C. A Taxonomy of the felidae. **Cat News**, v.18, n. 24, 1993.

W.C.S.. Wildlife Conservation Society, **All about jaguars: ecology**. New York; 2002.

Disponível em: <http://wcs.org/490/jag-index/jag-allabout/jag-aboutecology/>>. Acesso em: 28 de jan. 2007.

ANEXO A - Licença de captura de grandes felídeos neotropicais emitida pelo Centro Nacional de Pesquisa e Conservação de Predadores Naturais.



Ministério do Meio Ambiente  
Instituto Brasileiro do Meio Ambiente e dos Recursos Naturais Renováveis  
Diretoria de Fauna e Recursos Pesqueiros / Coordenação Geral de Fauna  
Centro Nacional de Pesquisa para a Conservação de Predadores Naturais  
**CENAP**

Número da licença: <b>014/05</b>	Número de registro no IBAMA: <b>XXXXXXX</b>	Período de validade: <b>12 meses</b>	Número do Processo no IBAMA: <b>XXXXXXX</b>
-------------------------------------	--	---	--

**Objetivo**

<input checked="" type="checkbox"/> Captura/coleta de animais silvestres/material zoológico	<input type="checkbox"/> Zoológico
<input type="checkbox"/> Transporte de animais silvestres/material zoológico	<input type="checkbox"/> Instituição científica
<input type="checkbox"/> Coleta e transporte de material botânico (pesquisa científica)	<input checked="" type="checkbox"/> Pesquisador
<input checked="" type="checkbox"/> Transporte de produtos/subprodutos da fauna	<input type="checkbox"/> Expositor/concursionista
<input type="checkbox"/> Exposição e/ou concurso de animais silvestres	


<b>Marco Antonio Gioso</b> CPF – 088.554.888-48 <b>João Luiz Rossi Junior</b> CPF – 147.930.748-39 <b>Flaviana Lima Guião Leite</b> CPF – 201.527.938-52	Av. Prof. Dr. Orlando Marques de Paiva, 87, Bl. 08 Cidade Universitária São Paulo - SP
--	--

Transportador: os mesmos	Meio de transporte: Aéreo / Rodoviário
Procedência/local de captura/local de pesquisa: Fazendas Serra Dourada e Cambará Aquidauana - MS	Responsável pela expedição (no caso de coleta/captura): Marco Antonio Gioso

Espécie(s):	Nome científico:	Nome comum:	Observação
00/00/06	<i>Panthera onca</i>	Onça-pintada	
00/00/06	<i>Puma concolor</i>	Onça parda	

OBS: 1- OS RESPONSÁVEIS PELA EXPEDIÇÃO DEVERÃO APRESENTAR RELATÓRIO FINAL AO TÉRMINO DA VALIDADE DESTA LICENÇA, E ENCAMINHAR CÓPIA DAS PUBLICAÇÕES RESULTANTES DOS TRABALHOS OBJETOS DA PRESENTE LICENÇA. 2- ESTA LICENÇA NÃO AUTORIZA O USO DO MATERIAL BIOLÓGICO PARA ACESSAR INFORMAÇÃO DE ORIGEM GENÉTICA, CONTIDA NO TODO OU PARTE DO ESPÉCIME VEGETAL, FUNGICO, MICROBIANO OU ANIMAL, EM SUBSTÂNCIAS PROVINIENTES DO METABOLISMO.

ZONA ECONÔMICA EXCLUSIVA, VISANDO ATIVIDADE EXPLORATORIA PARA IDENTIFICAR COMPONENTES DO PATRIMÔNIO GENÉTICO E INFORMAÇÃO SOBRE O CONHECIMENTO TRADICIONAL ASSOCIADO, COM POTENCIAL DE USO COMERCIAL.

Local e data de emissão: <b>Atibaia/SP, 27 de setembro de 2005</b>	Carimbo e assinatura da autoridade expedidora:  <b>Rose Lillian Gasparini Morato</b> Chefe de Centro Especializado Portaria Nº 007/05 CENAP / IBAMA
---	--

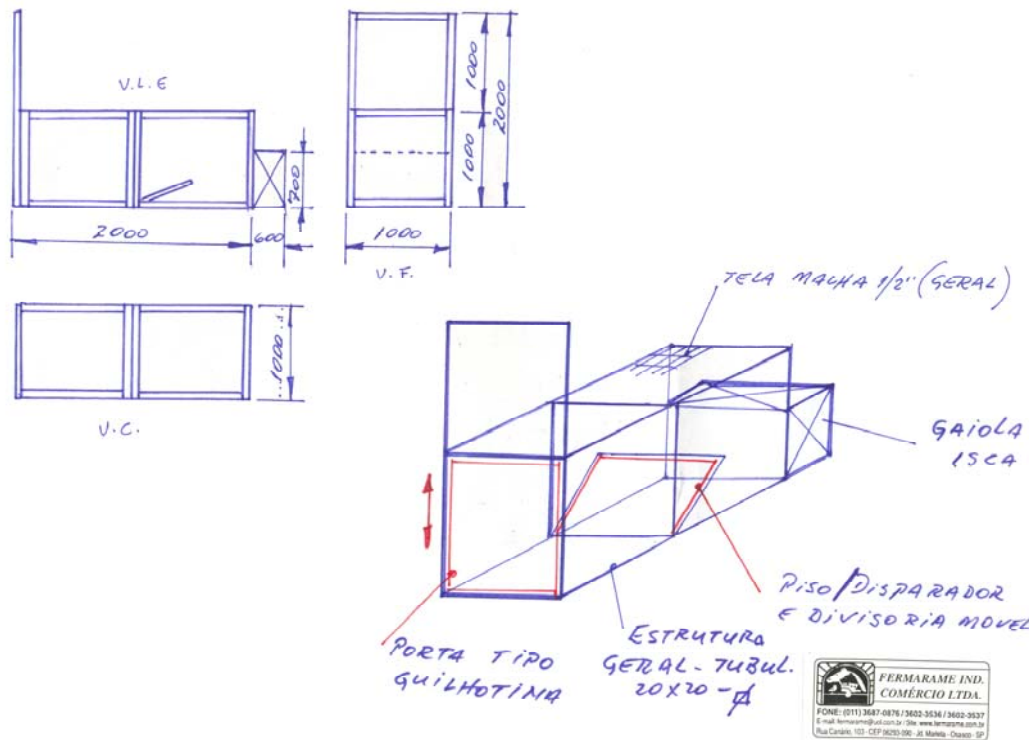
-VÁLIDA EXCLUSIVAMENTE NO TERRITÓRIO NACIONAL;  
-SÃO ISENTAS DE COBRANÇA DE TAXA (RECOLHIMENTO DE DR); INSTITUIÇÕES CIENTÍFICAS, PESQUISADORES E ZOOLOGICOS PÚBLICOS;  
-VÁLIDAS SOMENTE SEM EMENTAS OU RASURAS;

**ESTA LICENÇA NÃO AUTORIZA:**  
-CAPTURA/COLETA E TRANSPORTE DE ESPÉCIES AMEAÇADAS DE EXTINÇÃO, SALVO QUANDO CONSTANTE DE PROJETO ESPECÍFICO APROVADO;  
-CAPTURA/COLETA E TRANSPORTE DE MATERIAL BIOLÓGICO NAS ÁREAS DE INFLUÊNCIA DE EMPREENDIMENTOS SUJEITO AO LICENCIAMENTO AMBIENTAL, CONFORME RESOLUÇÃO CONAMA DE Nº237 DE 19/12/97, SALVO QUANDO ESPECIFICADO;  
-CAPTURA/COLETA/TRANSPORTE DE FAUNA E FLORA EM ÁREAS DE DOMÍNIO PRIVADO, SEM O CONSENTIMENTO EXPRESSO OU TÁCITO DO PROPRIETÁRIO NOS TERMOS DOS ARTIGOS 595,596,597 E 598 DO CÓDIGO CIVIL;  
-CAPTURA/COLETA E TRANSPORTE DE FAUNA E FLORA EM UNIDADES DE CONSERVAÇÃO FEDERAIS, ESTADUAIS, DISTRITAIS OU MUNICIPAIS, SALVO QUANDO ACOMPANHADAS DO CONSENTIMENTO DO ÓRGÃO ADMINISTRADOR.

1ª via: interessado 2ª via: Processo/IBAMA Formulário modelo 09.008


Fonte: CENAP- IBAMA, Atibaia- SP.

ANEXO B - Esquema de construção do modelo de armadilha utilizada nas capturas de grandes felídeos neotropicais, produzida pela FERMARAME.




Fonte: Fermarame, Osasco-SP.

ANEXO C - Modelo de ficha odontograma adaptado para uso na coleção de Mastozoologia do MZUSP.



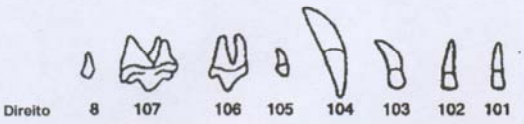
**Universidade de São Paulo**  
**Faculdade de Medicina Veterinária e Zootecnia**  
**Laboratório de Odontologia Comparada**




Nome Científico: \_\_\_\_\_  
 Identificação: \_\_\_\_\_  
 Nome comum: \_\_\_\_\_  
 Idade: \_\_\_\_\_ Sexo: \_\_\_\_\_ Peso: \_\_\_\_\_  
 Instituição: \_\_\_\_\_  
 Localidade: \_\_\_\_\_ Ambiente: \_\_\_\_\_  
 Coletor: \_\_\_\_\_ Data Coleta: \_\_\_\_\_

Dr: \_\_\_\_\_  
 Data: \_\_\_\_\_


Direito






Esquerda

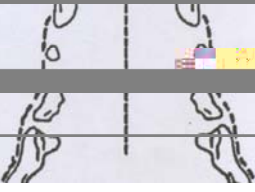
407 406 405 404 403 402 401




301 302 303 304 305 306 307



**Legenda**

	Retração Alveolar (RA) em mm Exposição de Furca (EF) Grau I, II, III Cálculo Dental (CD) Grau I, II, III	Hipoplasia do Esmalte (HE) Lesão de Reabsorção (LR) Cárie (CA)
	Fratura Dental (FD) Exposição de Polpa (EP) Fratura de Esmalte (FE) Erosão de Esmalte (EE)	Apinhamento Dental (AD) D. _____ Persistência de Decíduo (PD) Lesão de Palato (LP)

(PM ou AM)



**Observações**

**Exame físico**

Assimetria craniana ( ) \_\_\_\_\_ Assimetria mandibular ( ) \_\_\_\_\_  
 Oclusão: ( ) Normal ( ) Outras: \_\_\_\_\_ Conservação do síntrico: ( ) bom ( ) regular ( ) ruim  
 Observações: \_\_\_\_\_

Fonte: Laboratório de Odontologia Comparada da Faculdade de Medicina Veterinária e Zootecnia da Universidade de São Paulo (LOC.-FMVZ-USP).

# Livros Grátis

( <http://www.livrosgratis.com.br> )

Milhares de Livros para Download:

[Baixar livros de Administração](#)

[Baixar livros de Agronomia](#)

[Baixar livros de Arquitetura](#)

[Baixar livros de Artes](#)

[Baixar livros de Astronomia](#)

[Baixar livros de Biologia Geral](#)

[Baixar livros de Ciência da Computação](#)

[Baixar livros de Ciência da Informação](#)

[Baixar livros de Ciência Política](#)

[Baixar livros de Ciências da Saúde](#)

[Baixar livros de Comunicação](#)

[Baixar livros do Conselho Nacional de Educação - CNE](#)

[Baixar livros de Defesa civil](#)

[Baixar livros de Direito](#)

[Baixar livros de Direitos humanos](#)

[Baixar livros de Economia](#)

[Baixar livros de Economia Doméstica](#)

[Baixar livros de Educação](#)

[Baixar livros de Educação - Trânsito](#)

[Baixar livros de Educação Física](#)

[Baixar livros de Engenharia Aeroespacial](#)

[Baixar livros de Farmácia](#)

[Baixar livros de Filosofia](#)

[Baixar livros de Física](#)

[Baixar livros de Geociências](#)

[Baixar livros de Geografia](#)

[Baixar livros de História](#)

[Baixar livros de Línguas](#)

[Baixar livros de Literatura](#)  
[Baixar livros de Literatura de Cordel](#)  
[Baixar livros de Literatura Infantil](#)  
[Baixar livros de Matemática](#)  
[Baixar livros de Medicina](#)  
[Baixar livros de Medicina Veterinária](#)  
[Baixar livros de Meio Ambiente](#)  
[Baixar livros de Meteorologia](#)  
[Baixar Monografias e TCC](#)  
[Baixar livros Multidisciplinar](#)  
[Baixar livros de Música](#)  
[Baixar livros de Psicologia](#)  
[Baixar livros de Química](#)  
[Baixar livros de Saúde Coletiva](#)  
[Baixar livros de Serviço Social](#)  
[Baixar livros de Sociologia](#)  
[Baixar livros de Teologia](#)  
[Baixar livros de Trabalho](#)  
[Baixar livros de Turismo](#)