

José Gilberto de Brito Henriques

**Lesões Menores de Pele como Marcadores de
Disrafismos Espinhais Ocultos em Recém-Nascidos**

Belo Horizonte - Minas Gerais

Brasil

2006

UFMG

Livros Grátis

<http://www.livrosgratis.com.br>

Milhares de livros grátis para download.

José Gilberto de Brito Henriques

**Lesões Menores de Pele como Marcadores de
Disrafismos Espinhais Ocultos em Recém-Nascidos**

Dissertação apresentada ao programa de Pós-Graduação em Cirurgia da Faculdade de Medicina da Universidade Federal de Minas Gerais como requisito parcial para obtenção do grau de Mestre em Medicina.

Orientador: Prof. Dr. Sebastião Nataniel Silva Gusmão.

Faculdade de Medicina
Universidade Federal de Minas Gerais
Belo Horizonte - Minas Gerais

Brasil

2006

Universidade Federal de Minas Gerais

Reitor

Prof. Dr. Ana Lúcia Almeida Gazzola

Pró-Reitor de Pós-Graduação

Prof. Dr. Jaime Arturo Ramirez

Diretor da Faculdade de Medicina

Prof. Dr. Geraldo Brasileiro Filho

Coordenador do Centro de Pós-Graduação

Prof. Dr. Francisco José Penna

Colegiado do Programa de Pós-Graduação em Cirurgia

Prof. Dr. Tarcizo Afonso Nunes (coordenador)

Prof. Dr. Edson Samesima Tatsuo (subcoordenador)

Prof. Dr. Cláudio de Souza

Prof. Dr. Marcelo Dias Sanches

Profa. Dra. Ivana Duval Araújo

José Gilberto de Brito Henriques

**Lesões Menores de Pele como Marcadores de
Disrafismos Espinhais Ocultos em Recém-Nascidos**

Dissertação apresentada e defendida perante a Comissão Examinadora

constituída pelos Professores Doutores:

Hélio Rubens Machado

Faculdade de Medicina da USP de Ribeirão Preto

Guilherme Cabral Filho

Faculdade de Medicina da UFMG

Sebastião Nataniel Silva Gusmão

Faculdade de Medicina da UFMG (orientador)

Suplentes:

Geraldo Pianetti Filho

Faculdade de Medicina da UFMG

Marcelo Eller Miranda

Faculdade de Medicina da UFMG

Belo Horizonte - Minas Gerais

Brasil

2006

Dedico esta obra

A minha esposa, Karina.

*Que de tão completa e amada fez-me ver
que a Medicina é, na verdade, a segunda
maior paixão da minha vida!*

A meu Pai, José Miguel.

*Meu primeiro exemplo! Meu primeiro herói!
Que, a seu jeito, incentivou e foi substrato
do projeto de vida dos três filhos. E, a seu
jeito, continua e continuará sempre sendo!*

Ao Professor Pianetti.

*Meu Pai adotivo (se ele me permite...)!
Por todo o investimento e confiança. Por ser
minha referência dentro e fora dos Hospitais.
Por ser o meu Grande Orientador!*

Agradecimentos

Muitos!

Faculdade de Medicina e Hospital das Clínicas da UFMG, por serem minha casa!

Professor Petrônio Costa, por realizar as ultra-sonografias e Professores Henrique Leite e Eduardo Tavares, por apoiarem o projeto.

Professor Alcino Lázaro da Silva, por ter sempre estado presente em minha formação e ao Professor Sebastião Gusmão por me apoiar e orientar na pós-graduação.

Professor Helio Rubens Machado, pela sugestão fundamental que mudou o enfoque e redirecionou o estudo.

Ao então acadêmico Teófilo Pires, pelo brilhantismo e eficiência com que participou do trabalho.

Fabiana Utsch, por ajudar no projeto e análise do estudo.

Aos então colegas de residência e hoje amigos, Alex Nagem e Tales Ulhoa.

Meu irmão, José Miguel, pelas ajudas "contra" o computador!

Minha maravilhosa família, a "original" e a "agregada", pelo eterno apoio e momentos de alegria! Nada seria ou teria graça sem vocês!

Amigos do "Boca-Frôcha", pelas indispensáveis horas de ciência e prosopopéia!

Às muitas pessoas que estiveram presentes durante o trabalho e assim permitiram sua realização.

Aos pacientes que participaram do estudo (hoje com quatro, cinco anos!).

Por contribuírem com nossa melhora como médicos.

Lista de Tabelas

Tabela 1 - Dados Avaliados no Protocolo de Casos e Controles.....	24
Tabela 2 - Lesões de pele encontradas em 144 pacientes.....	27
Tabela 3 - Idade gestacional e idade materna.....	34
Tabela 4 - Distribuição em classes sócio-econômicas.....	35
Tabela 5 - Pacientes com alterações à ultra-sonografia.....	36

Lista de Figuras

Figura 1 – Tufo de pêlos.....	29
Figura 2 – <i>Dimple</i> raso.....	29
Figura 3 – <i>Dimple</i> profundo.....	30
Figura 4 – Sulco glúteo profundo.....	30
Figura 5 – Sulco glúteo torcido.....	31
Figura 6 – Cicatriz atrófica.....	31
Figura 7 – Apêndice cutâneo.....	32
Figura 8 – Tumoração.....	32
Figura 9 – Hemangioma.....	33
Figura 10 – Nevus.....	33
Figura 11 – Tumoração em região lombar.....	60
Figura 12 - Ultra-sonografia sagital lombar. Lipoma.....	60
Figura 13 - Ultra-sonografia axial lombar. Lipoma.....	61
Figura 14 – Ressonância Magnética. Lipoma.....	61
Figura 15 – Sulco glúteo torcido.....	62
Figura 16 – Ultra-sonografia sagital lombar. Medula baixa.....	63
Figura 17 – Ressonância Magnética. Medula Baixa.....	63
Figura 18 – <i>Dimple</i> profundo.....	64
Figura 19 - Ultra-sonografia sagital. Seio dérmico.....	65
Figura 20 – Ultra-sonografia axial. Seio dérmico.....	65
Figura 21 – Transoperatório. Seio dérmico.....	65
Figura 22 – Mancha em glabella, <i>nevus</i> em L1-L2 e pé torto congenito.....	66
Figura 23 – Tumoração em linha média torácica.....	68
Figura 24 - Ultra-sonografia axial.....	68
Figura 25 – Ultra-sonografia sagital.....	68
Figura 26 – Hemangiomas em região lombar direita, face medial da coxa e perna direitas e planta do pé á direita.....	69

Resumo

Recém-nascidos com disrafismos espinhais ocultos podem não apresentar alterações clínicas ao nascimento mas, algumas vezes, podem apresentar estigmas cutâneos que indicam a malformação. Neste trabalho foi estudada a associação de estigmas menores de pele (lesões discretas, que na maioria das vezes não são consideradas no exame inicial do paciente) com os disrafismos ocultos. Dois mil e dez recém-nascidos foram avaliados quanto à presença de estigmas cutâneos em linha mediana da região dorsal. Os pacientes foram avaliados através de busca ativa. Para todos os 2010 pacientes foram registrados a idade gestacional, o tipo de parto, sexo, etnia, idade materna e se houve gestação de alto risco. Os pacientes com estigmas cutâneos formaram o grupo de casos. Para cada paciente deste grupo, um outro, de mesmo sexo, idade gestacional e etnia, foi selecionado para o grupo controle. Todos os pacientes dos dois grupos foram avaliados quanto a dados pessoais, sociais e médicos. Todos eles foram submetidos à ultrasonografia da coluna vertebral. Nos casos em que a ultra-sonografia mostrou alterações ou foi inconclusiva foi solicitada ressonância magnética. Dos 2010 pacientes, 144 apresentaram estigmas cutâneos. Destes, oito (5,5%) tiveram alterações à ultra-sonografia e seis deles à ressonância magnética. Não houve alterações nos exames do grupo controle. Os estigmas cutâneos mais freqüentes foram os tufos de pêlos e fossetas (*dimples*) sacrococcígeas. As alterações mais freqüentes à ultra-sonografia foram os seios

dérmicos. As lesões menores de pele não foram marcadores de disrafismos espinhais ocultos na população estudada. Entretanto, em quatro pacientes, a ultra-sonografia foi decisiva para o tratamento. Portanto, não há indicação estatística para a solicitação de exames complementares em pacientes com estigmas cutâneos menores, entretanto, devido à facilidade de realização da ultra-sonografia, seu baixo custo e seu caráter inócuo para o paciente é justificável sua realização devido à possibilidade do diagnóstico e tratamento precoces.

Palavras-chave: Disrafismo Espinhal Oculto. Estigmas Cutâneos. Lesões de Pele. Ultra-Sonografia. Recém-Nascido.

Abstract

Minor Skin Lesions as Markers of Occult Spinal

Dysraphism in Neonates

Neonates with occult spinal dysraphisms (OSD) may not present any clinical manifestations, but may be associated to cutaneous stigmas that indicate dysraphism. Association of minor cutaneous stigmas (discreet skin lesions, most of which are not assessed) with OSD was investigated in this study, as well as the use of ultra-sonography (US) as a screening method for those patients. Two thousand and ten neonates were evaluated through active search. The pediatrician and the neurosurgeon performed, both, the search for the presence of cutaneous stigmas on the midline of the dorso. For all of them were recorded the gestational age, type of delivery, gender, ethnicity, age of mother, whether it was a high-risk gestation. Patients with skin lesions comprised the case group. For each case, another neonate of the same gender, gestational age and ethnicity was select as a control. Both groups were evaluated with respect to personal, social and medical information. Spinal US was performed in all case and control patients – if altered or inconclusive, it was completed with magnetic resonance (MRI). Of the 2,010 patients, 144 presented cutaneous stigmas. Out of these, eight had alterations to US (5.5%) and six of them to MRI. There were not alterations to US in the control group. The most frequent lesions were tufts of hair and dimples; through US, the most frequent finding were dermal

sinuses. The so-called minor skin lesions were not markers of OSD in the evaluated population. However, in four patients of the study, US was decisive for the surgical decision. From the statistic point of view, there is no indication for complementary exams in patients with minor cutaneous stigmas. However, due to the feasibility, simplicity and low cost of the spinal US, the exam is justified in the benefits of early diagnosis, regardless of the need of immediate surgical treatment.

Key Words: Occult Spinal Dysraphism. Skin Marker. Spinal Ultrasound. Neonates.

Índice

1. Introdução.....	14
2. Revisão da Literatura.....	17
3. Pacientes e Métodos.....	22
4. Resultados.....	26
5. Discussão.....	38
6. Conclusão.....	43
7.Referências Bibliográficas.....	45
8. Anexo 1 - Tabela de Controle dos Recém-Nascidos.....	52
9. Anexo 2 – Protocolo do Estudo.....	54
10. Anexo 3 – Escala de Classes Sociais.....	56
11. Anexo 4 – Casos Ilustrativos.....	58
11.1. Caso 1 – Lipoma.....	59
11.2. Caso 2 – Medula Baixa.....	62
11.3. Caso 3 – Seio Dérmico.....	64
11.4. Caso 4 – Ultra-Sonografia Normal.....	66
11.5. Caso 5 – Linfangioma.....	67
11.6. Caso 6 – Hemangioma.....	69
12. Anexo 5 – Artigos.....	70
12.1. Minor Skin Lesion as Markers of Occult Spinal Dysraphism – Prospective Study.....	71
12.2. Uso da Ultra-Sonografia na Triagem de Disrafismos Espinerais Ocultos.....	77
12.3. Ultra-Sonografia da Medula Espinhal e da Coluna Vertebral.....	83

Introdução

Introdução

O termo disrafismo espinhal é usado para designar a fusão incompleta ou a malformação de estruturas ósseas e neurais da região da coluna vertebral por erros no fechamento do tubo neural durante a quarta semana da embriogênese (TAVAFOGHI *et al.*, 1978). A incidência destes defeitos é de 0,5 a 5 casos a cada 1000 nascimentos e há variação geográfica significativa (NORTHRUP & VOLCIK, 2000). A doença acomete menos frequentemente os negros e sua prevalência é maior em classes sociais menos favorecidas (PIANETTI *et al.*, 2002). A história familiar de defeitos no tubo neural e a deficiência de folato na mãe são os fatores predisponentes que mostram maior correlação com a ocorrência de disrafismos. Já foram também associados à doença: o uso de contraceptivos orais, estimulantes da ovulação, diabete melito da mãe, deficiência de zinco, uso de anticonvulsivantes (especialmente o ácido valpróico e a carbamazepina) (CORNETTE *et al.*, 1998). A história familiar é positiva em cerca de 10% dos casos: se o casal já tem um filho com disrafismo a chance de ocorrência da doença em nova gestação é de 3,5% a 5,5% (PIANETTI *et al.*, 2002). Os disrafismos espinhais ocultos (DEO) podem não apresentar manifestações clínicas no recém-nascido mas podem vir associados a estigmas cutâneos que indicam o disrafismo: lipomas, tufo de pêlos, fossetas sacro-coccígeas (*dimples*), alterações no sulco glúteo, apêndices cutâneos, dentre outras menos comuns. O diagnóstico destas lesões é difícil pois não há

manifestação clínica na maioria das vezes e os estigmas cutâneos não são tão definidos e evidentes e podem ser desconsiderados pelo pediatra no exame inicial do recém-nascido. A ultra-sonografia (US) e a ressonância magnética (RM) são os exames de escolha para a triagem e confirmação diagnóstica do DEO.

O objetivo deste estudo foi avaliar a associação dos DEO com estigmas cutâneos menores em recém-nascidos (lesões de pele discretas, que em sua maioria não são investigadas). Foi utilizada a US como método de triagem para estes pacientes.

Revisão da Literatura

Revisão da Literatura

Os DEO formam um grupo de diferentes doenças em que o defeito congênito na linha média da região dorsal é coberto por pele íntegra. Da mesma forma que os disrafismos abertos e fechados, os DEO são resultantes de alterações no desenvolvimento do tubo neural durante uma de suas três fases na embriogênese, podendo envolver não só o ectoderma mas também o mesoderma (KRISS & DESAY, 1998). Há diversas formas de DEO, dentre elas, as lipomielomeningoceles, seios dérmicos, filo terminal espesso, diastematomielia, cistos neuroentéricos. SCHROPP *et al.* (2005) encontraram 14 diferentes malformações espinhais em 358 pacientes operados devido a DEO. A fisiopatologia da maioria das formas de DEO resulta no ancoramento da medula que perde sua movimentação fisiológica dentro do saco dural. A medula presa pode evoluir com isquemias do tecido nervoso e graus variados de comprometimento neurológico.

A ocorrência de malformações envolvendo simultaneamente a pele e o sistema nervoso pode ser justificada pelo fato de ambos apresentarem a mesma origem ectodérmica (TAVAFOGHI *et al.*, 1978). A presença de lesões de pele em pacientes com manifestações clínicas de disrafismo espinhal ocorre de 51% a 100% das vezes (HALL *et al.*, 1981; GIBSON *et al.*, 1995; WALER, 1992). A relação inversa: ocorrência de DEO na presença de lesões de pele é que ainda não é bem definida. E, por isso, a necessidade de

exames complementares em pacientes com estigmas cutâneos menores não tem indicação precisa.

Diversos estudos já abordaram a associação de estigmas cutâneos com a os DEO. GIBSON *et al.* (1995) afirmaram que mais de 80% dos pacientes com disrafismos espinhais têm estigmas cutâneos em linha média. Eles avaliaram 4989 recém-nascidos e encontraram 95 deles (1,9%) com estigmas cutâneos em linha média. Houve alterações à US de coluna vertebral em 7,4%.

BADEMCI *et al.* (2006) avaliaram 5499 crianças a procura de pacientes com enurese noturna. Encontraram 422 pacientes. Destes, 16 (3,8%) apresentavam estigmas cutâneos e quatro deles tinham medula presa à RM. A prevalência de medula presa neste estudo foi de 0,1% nas 5499 crianças.

Alguns autores como ROBINSON *et al.* (2005), GIBSON *et al.* (1995); HALL *et al.* (1981), afirmam que alguns estigmas cutâneos são mais importantes que outros no papel de marcadores de DEO. Entre os autores não há consenso sobre qual lesão deve ser investigada ou qual pode ser ignorada. Outro fator de importância prática citado na literatura é o número de estigmas cutâneos em cada paciente. GUGGISBERG *et al.* (2004), encontraram DEO em apenas três pacientes de um grupo de 36 crianças que

apresentavam apenas um estigma cutâneo. No segundo grupo avaliado, com 18 pacientes apresentando dois ou mais estigmas, foram encontrados 11 pacientes com DEO.

Diversos exames já foram e são ainda usados para avaliar pacientes com estigmas cutâneos em linha média da região dorsal. A radiografia simples de coluna foi inicialmente usada. Com a evolução dos métodos, a radiografia foi complementada e, a seguir, substituída pela tomografia computadorizada, US e pela RM. O padrão ouro para o diagnóstico é a RM, entretanto seu custo e a necessidade de sedação do paciente para a realização do exame são as principais desvantagens quando comparadas à US.

O uso da US para diagnóstico de lesões da coluna vertebral é difundido desde a década de oitenta do século passado. Suas aplicações envolvem: diagnóstico de lesões medulares traumáticas (FILIPPIGH *et al.*, 1994; MONTALVO *et al.*, 1984); uso intra-operatório em cirurgias do trauma e tumores medulares (MIRVIS & GEISLER, 1990; RUBIN *et al.*, 1988; MAIURI *et al.*, 2000); uso pré-operatório e evolutivo em pacientes com disrafismos espinhais (BYRD & RADKOWSKI, 1991; CONIGLIO *et al.*, 1996); diagnóstico pré-natal dos disrafismos (SATTAR *et al.*, 1998); e o diagnóstico dos disrafismos espinhais ocultos ao nascimento.

Em neurocirurgia pediátrica a US de coluna é facilitada, principalmente em recém-nascidos, devido à ossificação incompleta dos elementos posteriores das vértebras mais caudais. Isto permite a visualização do conteúdo do canal vertebral e estruturas ósseas apresentando boa correspondência com achados de RM (KORSVIK & KELLER, 1992). Outros autores também relataram a eficiência da US na triagem de pacientes com suspeita de DEO (SCHEIBLE *et al.*, 1983; GIBSON *et al.*, 1995; AZZONI *et al.*, 2005). HUGHES *et al.* (2003) compararam os resultados das US e RM de 40 pacientes com DEO. Em seis pacientes (40%) houve concordância completa entre os dois exames. Em sete (47%) a concordância foi parcial. Em dois (13%) não houve concordância. Os autores concluem o trabalho recomendando a US como método de triagem, entretanto, quando ocorrer qualquer dúvida ou alteração no exame deve-se solicitar a RM.

Pacientes e Métodos

Pacientes e Métodos

Trabalho enviado e aprovado pela Câmara do Departamento de Cirurgia da Universidade Federal de Minas Gerais seguindo as determinações da Resolução da CNS 196/96. Foram avaliados 2010 pacientes e 288 deles foram submetidos à US após apresentação do termo de consentimento livre e esclarecido.

Durante o período de um ano, 2010 recém-nascidos do Hospital das Clínicas da Universidade Federal de Minas Gerais foram avaliados por meio de busca ativa quanto à presença de estimas cutâneos em linha média da região dorsal. A idade dos pacientes variou entre um e dois dias de vida e de todos eles foram registrados a idade gestacional, tipo de parto, sexo, etnia, idade da mãe, se houve gestação de alto risco e presença de estigma cutâneo (anexo 1). Os pacientes foram avaliados após o parto, sempre por um dos membros da equipe de trabalho. Não foi esperado o encaminhamento ou pedido de avaliação pela pediatria. As lesões de pele consideradas para o estudo, os aqui chamados estigmas cutâneos menores, foram as que não eram tão exuberantes e que haviam sido desconsiderados pela avaliação inicial da pediatria.

Dois grupos foram considerados para o estudo. Os pacientes que apresentavam lesões de pele formaram o grupo de casos. Para cada paciente deste primeiro grupo um outro recém-nascido de mesmo sexo, idade

gestacional e mesma etnia foi selecionado para o grupo de controles. O estudo teve amostragem pareada.

Todos os casos e controles foram incluídos no protocolo do estudo (anexo 2) que avaliou diversos dados sobre os recém-nascidos, sua história familiar, pré-natal e parto (tabela 1).

Tabela 1 - Dados Avaliados no Protocolo de Casos e Controles

Pais	Pré-natal e Parto	Recém-nascido
Idade	Número de consultas	Idade gestacional
História pregressa	Ultra-sonografias	Apgar
História familiar	Uso de ácido fólico	Etnia
História de estigmas cutâneos	Outros medicamentos	Perímetro cefálico
Etilismo e tabagismo	Tipo de parto	Estigmas cutâneos
Consangüinidade	Intercorrências	Exame físico
Renda mensal		Exames complementares
Classe social		

Para que fossem evitados dados subjetivos, a classe sócio-econômica foi avaliada através estimativa da renda familiar mensal e através da escala da

Associação Nacional de Empresas de Pesquisa - ANEP em que as famílias são avaliadas quanto aos bens da casa e quanto ao grau de instrução dos pais (anexo 3). A pontuação somada permite classificar a família em sete classes diferentes, em ordem decrescente de "A" a "E".

Todos os pacientes do grupo de casos foram fotografados e submetidos à US de coluna vertebral. Quando a US mostrou alterações ou foi inconclusiva a RM foi solicitada. Foi realizada US também em todos os pacientes do grupo controle.

Para a realização do exame de US, o paciente é colocado em decúbito ventral com um coxim sob o tórax e abdome o que permite a flexão da coxa. É solicitado ao acompanhante que alimente a criança minutos antes do exame ou mesmo no decorrer deste para se obter melhor cooperação do paciente sem a necessidade de sedação. O decúbito lateral pode ser usado quando é necessário avaliar a mobilidade das raízes da cauda eqüina. É utilizada sonda linear de 5-9 MHz. e gel para US aquecido.

Resultados

Resultados

Nos 2010 pacientes avaliados houve discreto predomínio do sexo masculino: 1039 (52%). A etnia predominante foi a feodérmica com 1120 pacientes (56%), enquanto a leucodérmica representou 28% e a melanodérmica 16%. A idade gestacional no parto teve um valor mínimo de 32 semanas e máximo de 46 semanas com média de 38,6 e desvio padrão de 1,6. A idade materna mínima foi de 13 anos e a máxima de 47. Houve uma média de 25,3 anos para idade materna com desvio padrão de 6,5. O parto foi normal em 67% das vezes. Em 245 pacientes (12,2%) a gestação foi considerada de alto risco pela obstetrícia.

Tabela 2 - Lesões de pele encontradas em 144 pacientes

Lesão	Número de Pacientes	Lesão	Número de Pacientes
Pêlos	67	Apêndice Cutâneo	10
<i>Dimple</i> Raso	32	<i>Dimple</i> Profundo	09
Sulco Glúteo Profundo	30	Tumoração	02
Sulco Glúteo Torcido	16	Hemangioma	01
Palpação Alterada	14	Nevus	01
Manchas	11	Associações	39

Os estigmas cutâneos foram encontrados em 144 dos 2010 pacientes o que representou 7,2% da amostra (tabela 2). Trinta e nove dos 144 pacientes apresentavam mais de um estigma cutâneo. Alguns dos estigmas cutâneos considerados para o estudo estão ilustrados a seguir. Os estigmas encontrados foram: tufo de pêlos (figura 1); *dimples* rasos, que são pequenas depressões na região lombar ou sulco interglúteo em que é possível ver o fundo do canal (figura 2); *dimples* profundos, lesões de mesmo aspecto dos *dimples* rasos porém em que não é possível ver o fundo do canal (figura 3); sulco glúteo profundo, que é uma exacerbação ou acentuação do sulco interglúteo (figura 4); sulco glúteo torcido, apresenta-se como uma irregularidade do sulco interglúteo (figura 5); palpação alterada, protuberância ou ausência dos elementos posteriores das vértebras; cicatrizes atróficas (figura 6); apêndices cutâneos, que se apresentam como excesso de pele pediculado (figura 7); tumorações (figura 8); hemangiomas, lesões vasculares (figura 9); *nevus*, lesões pigmentadas com menos de um centímetro de diâmetro (figura 10).

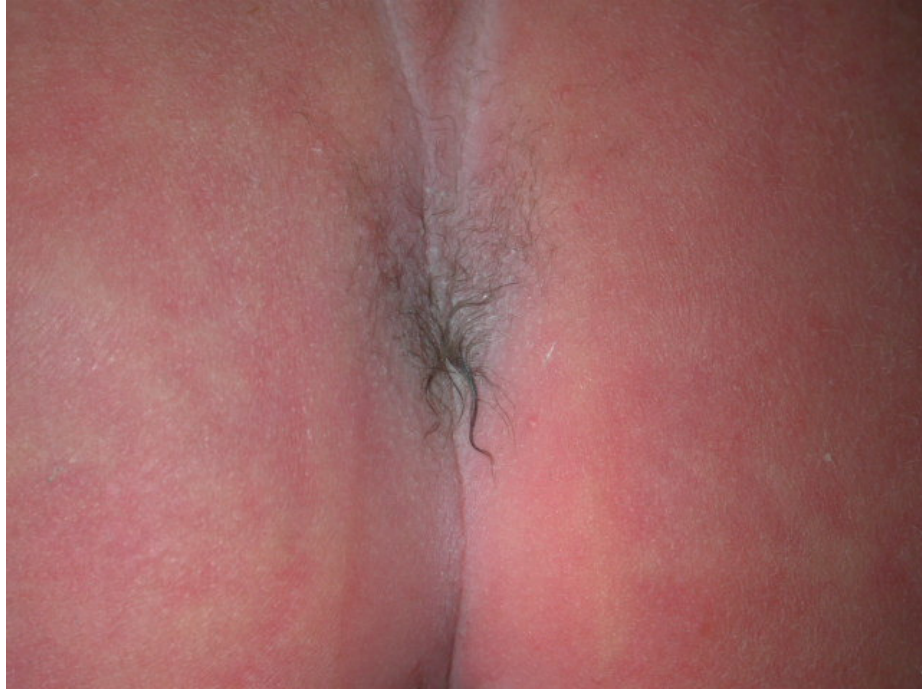

Figura 1 – Tufo de pêlos

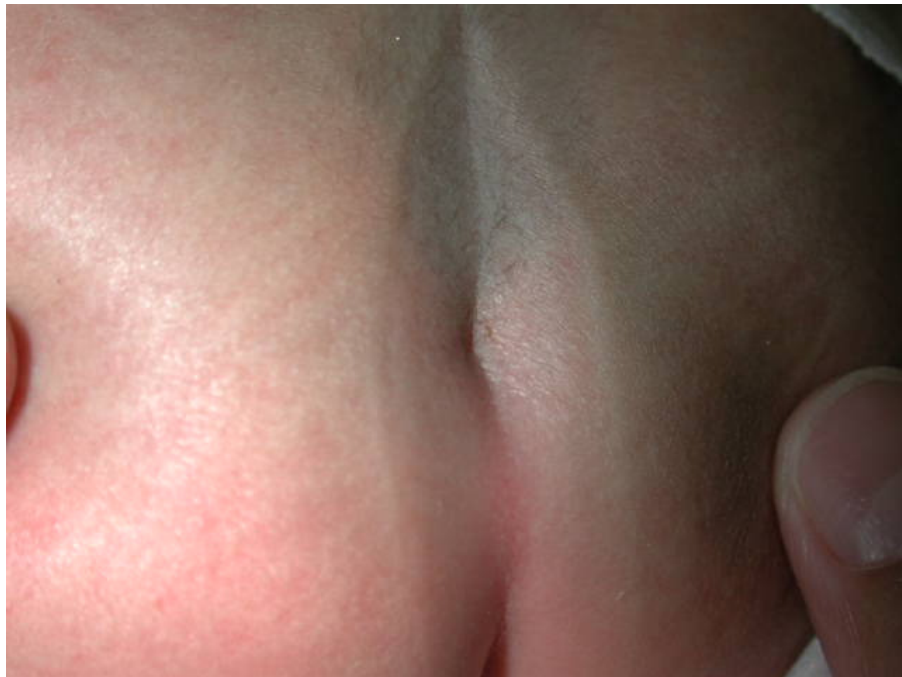

Figura 2 – *Dimple* raso.

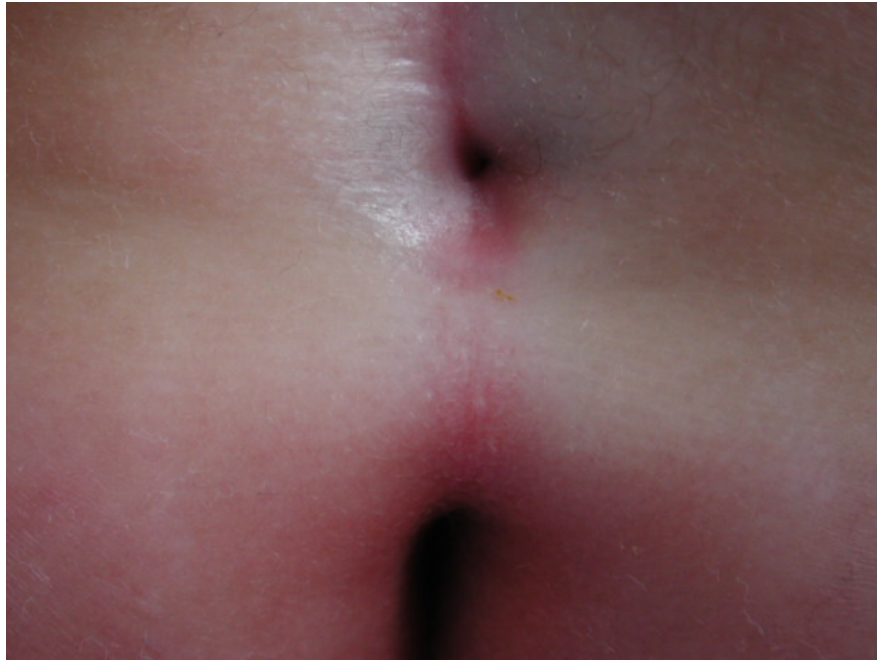

Figura 3 - *Dimple* profundo.

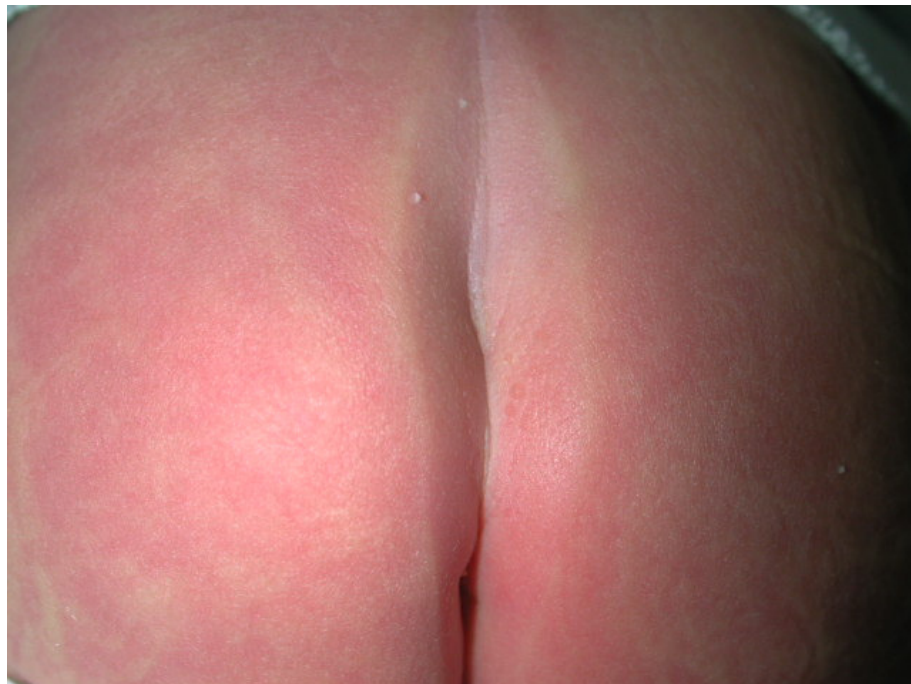

Figura 4 - Sulco glúteo profundo

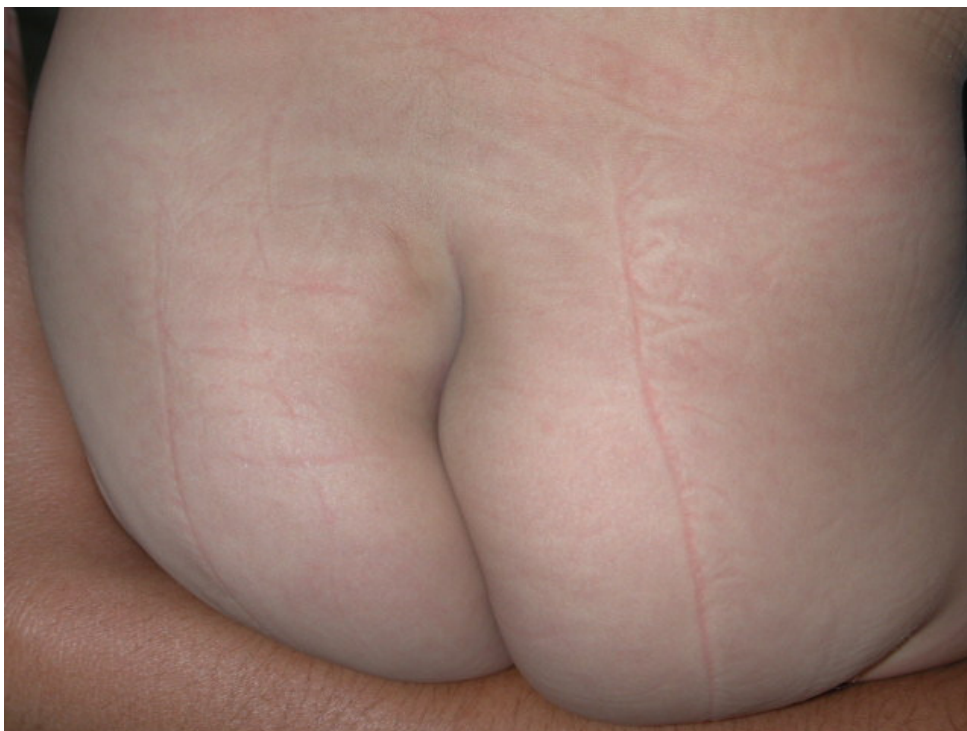

Figura 5 - Sulco glúteo torcido.

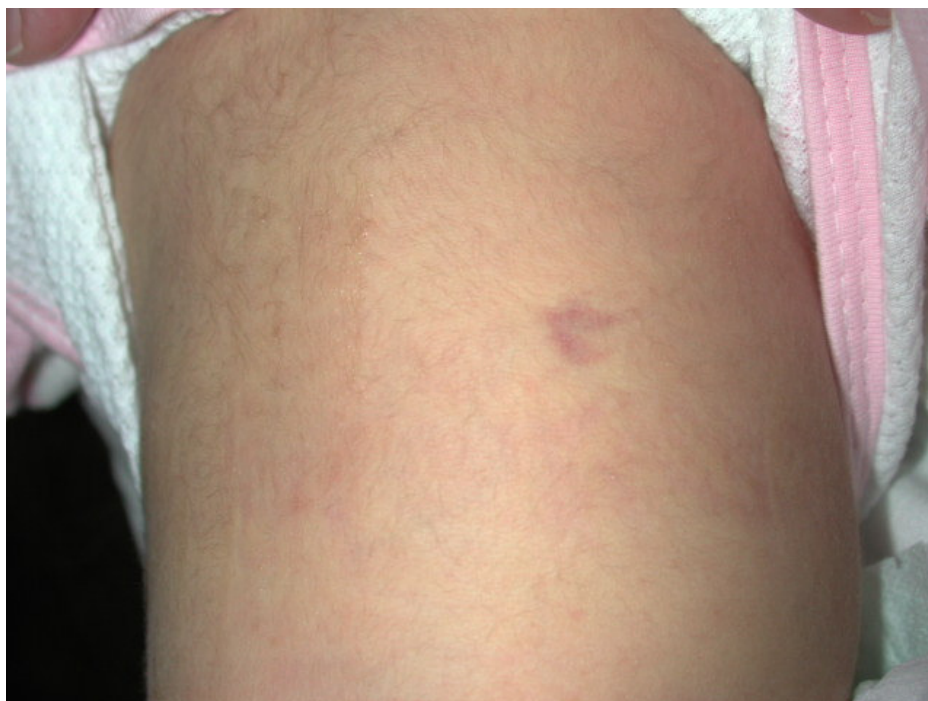

Figura 6 - Cicatriz atrófica.

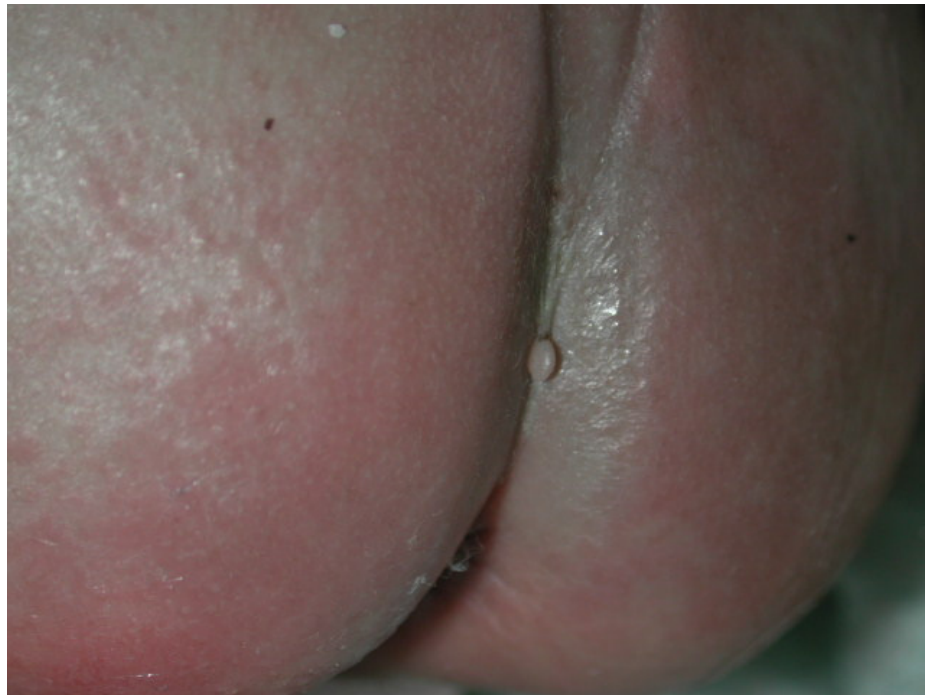

Figura 7 - Apêndice cutâneo

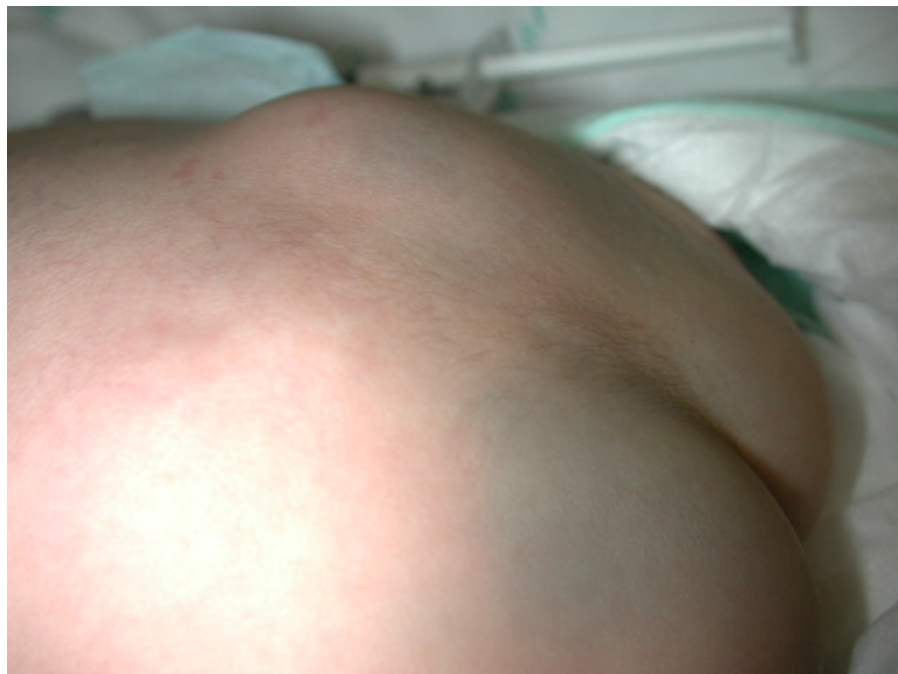

Figura 8 - Tumoração.

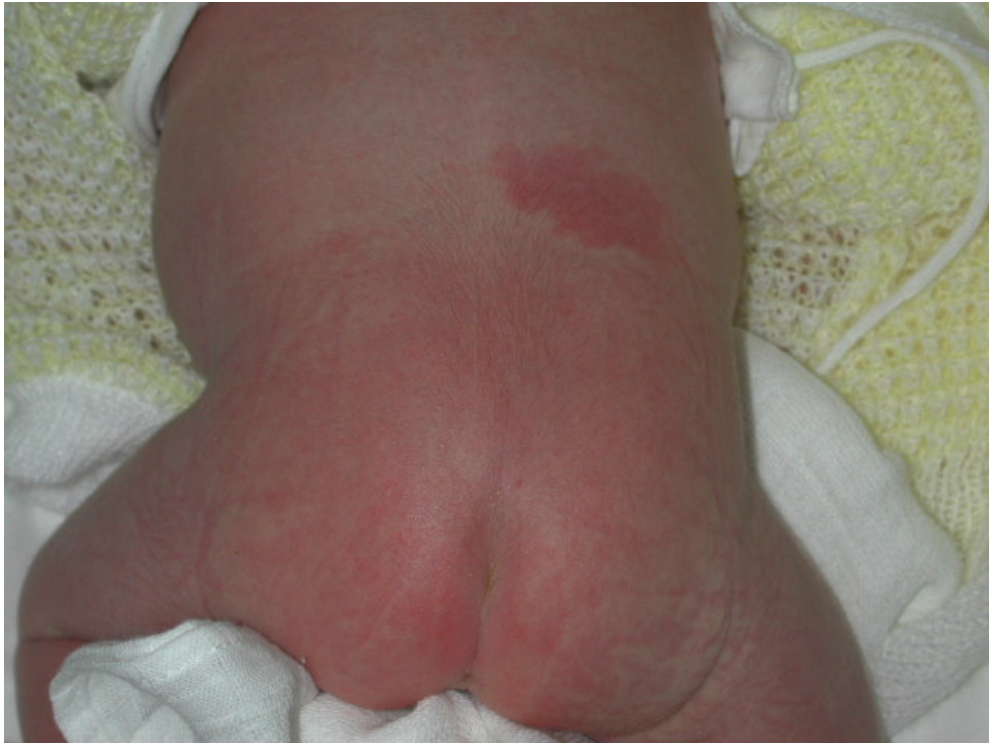

Figura 9 – Hemangioma.

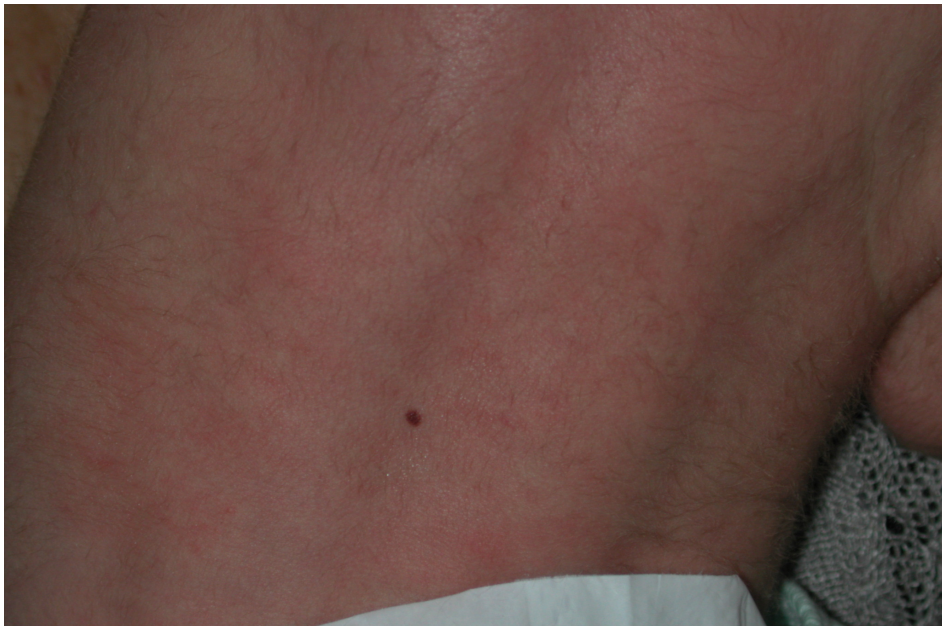

Figura 10 – *Nevus*.

Entre os 144 pacientes com lesões de pele também houve discreto predomínio do sexo masculino (54%) e o predomínio dos feodérmicos permaneceu: 48%. Não houve diferença significativa entre casos e controles quando avaliadas a idade materna e a idade gestacional (tabela 3).

Tabela 3 – Idade gestacional e idade materna para casos e controles

	Casos (144)		Controles (144)	
	Idade Gestacional (semanas)	Idade Materna (anos)	Idade Gestacional (semanas)	Idade Materna (anos)
Média	38,7	25,4	38,2	25
Mínimo	33	14	32	15
Máximo	42	47	44	42
Desvio Padrão	1,5	6,6	1,6	6,3

O uso de ácido fólico durante o período recomendado (um mês antes da concepção até o primeiro trimestre da gravidez) foi relatado por apenas 6,2% das mães do grupo de casos e por 11,5% dos controles. Os dados sobre a classe sócio-econômica mostraram uma renda mensal média de

R\$ 564,63 (US\$ 229,52) para os casos e R\$ 488,62 (US\$ 182,36) para os controles. A distribuição dos pacientes em classes está na tabela 4.

Tabela 4 – Distribuição em classes sócio-econômicas para casos e controles.

Classe Social	Casos (%)	Controles (%)
A1	0	0
A2	0	0
B1	0,7	0
B2	6,3	9,3
C	50	37,5
D	36,1	40,6
E	6,9	6,3
Não Informou	0	6,3

Os 144 pacientes com estimas cutâneos foram submetidos à US da coluna vertebral e oito (5,5%) apresentaram alterações ao exame, em todos eles foi feita RM. As lesões de pele, os resultados das US e das RM estão resumidos na tabela 5. Não foram encontradas alterações nas US em nenhum dos pacientes do grupo de controle.

Dos oito pacientes com alterações à US, três apresentaram *dimples* profundos e um apresentou *dimple* raso. Destes quatro pacientes com

dimples, em três, a US e a RM demonstraram seio dérmico. Todos os três foram operados. Em um dos pacientes com *dimple*, apesar da US evidenciar o seio dérmico, o achado não foi confirmado pela RM.

Tabela 5 – Pacientes com alterações à ultra-sonografia

Estigma cutâneo	Resultado da Ultra-Sonografia	Resultado da Ressonância
Dimple Profundo	Seio dérmico	Seio dérmico
Dimple Profundo	Seio dérmico	Seio dérmico
Dimple Profundo	Seio dérmico	Normal
Dimple Raso	Seio dérmico	Seio dérmico
Pêlos e palpação alterada	Disrafismo ósseo L3-L5	Disrafismo ósseo
Pêlos	Canal alargado	Normal
Tumoração	Lipoma intra-dural	Lipoma intra-dural
Sulco Glúteo Torcido	Medula baixa (L3-L4)	Medula (L3-L4)

Dois pacientes com alterações à US apresentaram pequenos tufos de pêlos. Em um deles a palpação vertebral também mostrava alterações que foram confirmadas pela US e RM. Este paciente apresentava disrafismo ósseo de L3 a L5 e foi mantido apenas o acompanhamento ambulatorial. No outro paciente com tufo de pêlos a US mostrou canal vertebral lombar

extremamente alargado. A RM confirmou o alargamento do canal e não foi necessário qualquer tipo de tratamento.

Um dos pacientes apresentou tumoração paravertebral. A US e a RM mostraram lipoma intrarraqeano. A paciente foi operada com 18 meses de idade devido a paresia em membro inferior esquerdo, com marcha em pé eqüino.

Houve também um paciente com sulco glúteo torcido que a US e a RM mostraram medula baixa. O ápice do cone medular estava entre L3 e L4 e o filo terminal era espesso. A família não autorizou o tratamento cirúrgico. Este paciente está em acompanhamento há cinco anos. Seu exame físico é normal e a ultima RM de controle, aos quatro anos de idade, mostrou que a medula continua entre L3 e L4.

Discussão

Discussão

Nos 2010 pacientes avaliados a média da idade gestacional foi de 38,6 semanas, com desvio padrão pequeno de 1,6. Isso ocorreu porque foram avaliados preferencialmente os recém-nascidos em bom estado geral, que estavam em condições de alta hospitalar. Em 33% das vezes o parto foi por cesariana e em 29% das vezes a gestação foi de alto risco. Estas porcentagens elevadas ocorreram devido ao fato de o Hospital das Clínicas da UFMG ser um centro de referência regional.

Na literatura foram encontrados dois outros estudos que avaliaram prospectivamente a ocorrência de estigmas cutâneos em recém-nascidos. A incidência encontrada por Powell *et al.* (1975), que avaliaram 1997 recém-nascidos, foi de 3% e a de Gibson *et al.* (1995) foi de 1,9% ao avaliarem 4989 crianças. Nos 2010 pacientes investigados em nossa série, 7,2% apresentaram estigma cutâneo. Esta incidência maior pode ser justificada por dois fatores: a busca e exame físico dos pacientes foram feitos pelos autores - os pacientes não foram encaminhados pela pediatria - e, neste estudo, foram avaliados estigmas cutâneos menores, que não foram considerados no exame inicial da pediatria.

As lesões de maior incidência encontradas na literatura (HALL *et al.*, 1981; SERNA *et al.*, 1993; POWELL *et al.*, 1975; HERMAN *et al.*, 1993; ANDERSON, 1975; HIGGINBOTTOM *et al.*, 1980) foram os pêlos e *dimples*, o que

correspondeu aos achados da amostra. Associações com mais de uma lesão de pele, que ocorreram em 39 pacientes, também são descritas por POWELL *et al.* (1975); WALER (1992) e GUGGISBERG *et al.* (2004).

O grupo de casos não apresentou predomínio de sexo ou etnia quando comparado aos controles, porém nenhum dos oito pacientes com alterações à US era de etnia melanodérmica. Não houve diferença entre as classes sociais de casos e controles. Houve predominância das classes C e D com renda mensal familiar muito baixa em ambos os grupos. Isto também pode ser justificado devido ao caráter assistencial do Hospital das Clínicas da UFMG.

A despeito do comprovado efeito protetor contra a ocorrência de defeitos de fechamento do tubo neural, o uso da complementação de ácido fólico pelas mães foi extremamente incorreto e, na maioria das vezes, ausente. Isto pode ser explicado pelo baixo nível de escolaridade e renda das famílias.

A US mostrou-se excelente método de triagem para os pacientes com suspeita de DEO. A interpretação do exame não apresenta grandes dificuldades técnicas. O exame é rápido, não necessita sedação, apresenta baixo custo e idealmente deve ser realizado pelo próprio neurocirurgião, dado o grande número de informações possíveis durante sua realização.

Deve-se saber, entretanto, que a US de coluna vertebral é um exame de triagem. Na maioria das vezes, quando o exame mostrar algum tipo de alteração, a RM será o melhor método de imagem para confirmação do diagnóstico. A radiografia de coluna lombo-sacra como método de triagem para DEO apresenta valor contestável (SILVERMAN & JERALD, 1993). Isso ocorre porque os recém-nascidos podem apresentar ossificação incompleta dos elementos posteriores das últimas vértebras lombares e sacrais sem que ocorram malformações (SCHEIBLE *et al.*, 1983).

Apenas oito (5,5%) dos 144 pacientes com estigma cutâneo apresentaram alterações à US. Não houve correlação estatisticamente significativa entre estigmas cutâneos menores e DEO na amostra avaliada. Dos oito pacientes com alteração à US, seis tiveram confirmação das alterações pela RM. Em dois deles merece destaque o diagnóstico precoce. O primeiro apresentava discreta tumoração paravertebral. A US mostrou lesão irregular que do subcutâneo invadia o canal raqueano e prendia a ponta do cone medular. A RM confirmou a lipomielomeningocele. O segundo paciente mostrava irregularidade no sulco glúteo ao exame físico. A US mostrou a ponta do cone medular entre L3 e L4, com filo terminal espesso (com 03 milímetros). O achado também foi confirmado pela RM. Em recém-nascidos, o nível mais baixo e considerado normal do cone medular é na face superior do corpo de

L3 (WALER, 1992). Em ambos os pacientes, apesar dos estigmas cutâneos que não eram tão importantes, a US permitiu diagnóstico precoce.

Conclusão

Conclusão

As chamadas lesões de pele menores não foram marcadores de DEO na amostra avaliada. Entretanto, em quatro pacientes do estudo a US foi decisiva para conduta neurocirúrgica. Sob o ponto de vista populacional e econômico não há indicação de exames complementares nos pacientes com estigmas cutâneos menores. Porém, devido à praticidade, simplicidade e baixo custo da US de coluna vertebral a realização do exame é bem indicada, dados os benefícios do diagnóstico precoce, seja ou não necessário o tratamento cirúrgico imediato.

Referências Bibliográficas

Referências Bibliográficas

Anderson FM. Occult spinal Dysraphism: A series of 73 Cases. Pediatrics 1975; 55(6): 826-34.

Azzoni R, Gerevini S, Cabitza P. Spinal cord sonography in newborns: anatomy and diseases. J Pediatr Orthop B. 2005 May;14(3):185-8.

Bademci G, Saygun M, Batay F, Cakmak A, Basar H, Anbarci H, Unal B. Prevalence of primary tethered cord syndrome associated with occult spinal dysraphism in primary school children in Turkey. Pediatr Neurosurg. 2006;42(1):4-13.

Byrd SE, Radkowski MA. The radiological evaluation of the child with a myelomeningocele. J Natl Med Assoc 1991 Jul;83(7):608-14

Coniglio SJ, Anderson SM, Ferguson JE 2nd. Functional motor outcome in children with myelomeningocele: correlation with anatomic level on prenatal ultrasound. Dev Med Child Neurol 1996 Aug;38(8):675-80

Cornette L, Verpoorten C, Lagae L, Plets C, Van Calenbergh F, Casaer P. Closed spinal dysraphism: a review on diagnosis and treatment in infancy. Eur J Paediatr Neurol. 1998;2(4):179-85.

Filippigh P, Clapuyt P, Debauche C, Claus D. Sonographic evaluation of traumatic spinal cord lesions in the newborn infant. *Pediatr Radiol* 1994;24(4):245-7

Gibson PJ, Britton J, Hall DMB, Hill CR. Lumbosacral skin markers and identification of occult spinal dysraphism in neonates. *Acta Paediatr* 1995; 84: 208-09.

Guggisberg D, Hadj-Rabia S, Viney C, Bodemer C, Brunelle F, Zerah M, Pierre-Kahn A, de Prost Y, Hamel-Teillac D. Skin markers of occult spinal dysraphism in children: a review of 54 cases. *Arch Dermatol*. 2004 Sep;140(9):1109-15.

Hall DE, Udvarhelyi GB, Altman J. Lumbosacral skin lesions as markers of occult spinal dysraphism. *JAMA* 1981; 246: 2606-08.

Herman TE, Oser RF, Shackelford GD. Intergluteal dorsal dermal sinuses – The role of neonatal spinal sonography. *Clin Pediat* 1993; 10: 627-8.

Higginbottom MC, Jones KL, James HF, Bruce DA, Schut L. Aplasia cutis congenita: a cutaneous marker of occult spinal dysraphism. *J Pediat* 1980; 96(4): 687-89.

Hughes JA, De Bruyn R, Patel K, Thompson D. Evaluation of spinal ultrasound in spinal dysraphism. *Clin Radiol*. 2003 Mar;58(3):227-33.

Kriss VM, Desai NS. Occult spinal dysraphism in neonates: assessment of high-risk cutaneous stigmata on sonography. *AJR Am J Roentgenol*. 1998 Dec;171(6):1687-92.

Korsvik HE, Keller MS. Sonography of occult dysraphism in neonates and infants with MR imaging correlation. *Radiographics* 1992; 12(2):297-308.

Maiuri F, Iaconetta G, Gallicchio B, Stella L. Intraoperative sonography for spinal tumors. Correlations with MR findings and surgery. *J Neurosurg Sci* 2000; 44(3):115-22.

Mirvis SE, Geisler FH. Intraoperative sonography of cervical spinal cord injury: results in 30 patients. *AJNR Am J Neuroradiol* 1990 Jul-Aug;11(4):755-61.

Montalvo BM, Quencer RM, Green BA, Eismont FJ, Brown MJ, Brost P. Intraoperative sonography in spinal trauma. *Radiology* 1984 Oct;153(1):125-34.

Northrup H, Volcik KA. Spina bifida and other neural tube defects. *Curr Probl Pediatr* 2000; 30(10): 313-32.

Pianetti G, Herval LMA, Henriques JGB. Espinha bífida. In: Fonseca LF, Pianetti G, Xavier CC (ed). *Compêndio de Neurologia Infantil*. Belo Horizonte. Editora Medsi, 2002; 211-15.

Powell KR, Cherry JD, Hougren TJ, Blinderman EE, Dunn MC. A prospective search for congenital dermal abnormalities of the craniospinal axis. *J Pediatr* 1975; 87(5): 744-50.

Robinson AJ, Russell S, Rimmer S. The value of ultrasonic examination of the lumbar spine in infants with specific reference to cutaneous markers of occult spinal dysraphism. *Clin Radiol*. 2005 Jan;60(1):72-7.

Rubin JM, DiPietro MA, Chandler WF, Venes JL. Spinal ultrasonography. Intraoperative and pediatric applications. *Radiol Clin North Am* 1988 Jan;26(1):1-27.

Sattar TS, Bannister CM, Russell SA, Rimmer S. Pre-natal diagnosis of occult spinal dysraphism by ultrasonography and post-natal evaluation by MR scanning. *Eur J Pediatr Surg* 1998; 8(suppl):31-3.

Scheible W, James HE, Leopold GR, Hilton SVW. Occult spinal dysraphism in infants: screening with high resolution real-time ultrasound. *Radiol* 1983; 146: 743-46.

Schropp C, Sorensen N, Collmann H, Krauss J. Cutaneous lesions in occult spinal dysraphism-correlation with intraspinal findings. *Childs Nerv Syst.* 2005 May 4 (8):799-807.

Serna MJ, Vázquez-Doval J, Vanaclocha V, Zubieta JL, Quintanilla E. Occult spinal dysraphism: a neurosurgical problem with a dermatologic hallmark. *Pediat Dermatol* 1993; 10(2): 149-52.

Silverman FN, Jerald PK. Coffey's Pediatric X-Ray Diagnosis – An Integrated Imaging Approach. 9th ed. Chicago, 1993; 1733-1737.

Tavafoghi V, Ghandchi A, Hambrick GW Jr, Udverhelyi GB. Cutaneous signs of spinal dysraphism. Report of a patient with a tail-like lipoma and review of 200 cases in the literature. Arch Dermatol. 1978 Apr;114(4):573-7.

Waler JA. Occult spinal dysraphism. AJDC 1992; 146: 835-36.

Anexo 1

Tabela de Controle dos Recém-Nascidos.

Anexo 2

Protocolo do Estudo.

Anexo 3

Escala de Classes Sociais da Associação
Nacional de Empresas de Pesquisa - ANEP.

Anexo 4

Casos Ilustrativos

Caso 1 - Lipoma

Paciente sexo feminino, leucodérmica, nascida de parto Cesário, com 38 semanas e peso adequado para a idade gestacional. Mãe de 23 anos, saudável, segunda gestação, sem história familiar relevante, não fez complementação com ácido fólico. Pais não consaguíneos e pertencentes à classe social E.

Paciente apresentava pequena tumoração em região lombar medial, macia, indolor, sem sinais flogísticos, que não aumentava seu tamanho às manobras de valsalva (figura 11).

A US evidenciou massa amorfa que se iniciava no subcutâneo e invadia o canal vertebral, aderindo-se e deslocando a medula espinhal que tinha o cone medular bastante alargado (figura 12 e 13). A RM confirmou os achados (figuras 14).

Com 18 meses de idade a paciente apresentou paresia em membro inferior esquerdo e deambulação na ponta do pé. Nesta mesma época foi operada. A evolução foi sem intercorrências e a paciente ainda é acompanhada.

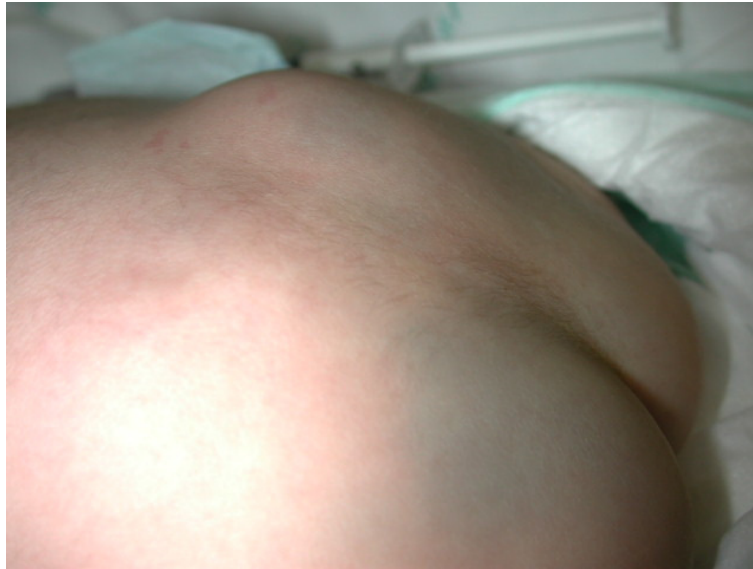


Figura 11 - Tumoração em região lombar.

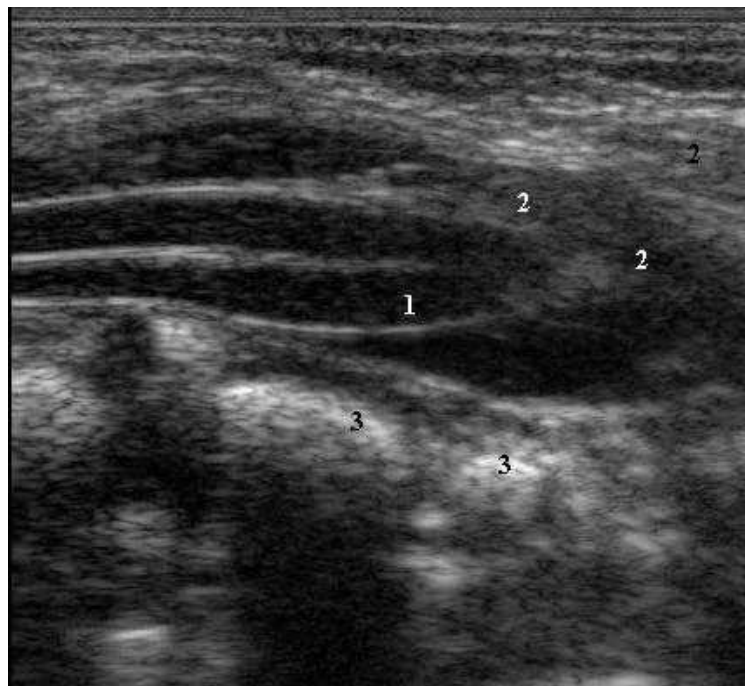


Figura 12 - Ultra-sonografia sagital lombar. Lipoma.

- 1) Cone medular (com a anatomia distorcida).
- 2) Lipoma invadindo canal vertebral e envolvendo cone medular.
- 3) Corpos vertebrais malformados.

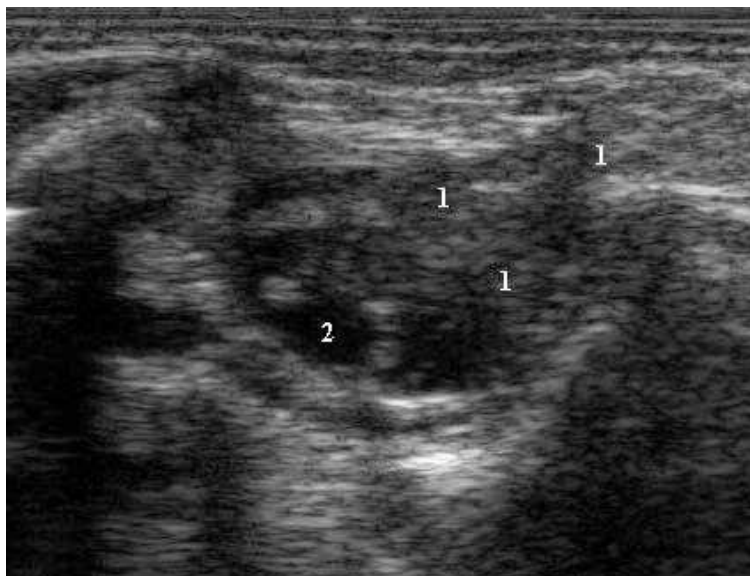


Figura 13 - Ultra-sonografia axial lombar. Lipoma.

1) Lipoma invadindo o canal vertebral

2) Espaço subaracnóideo

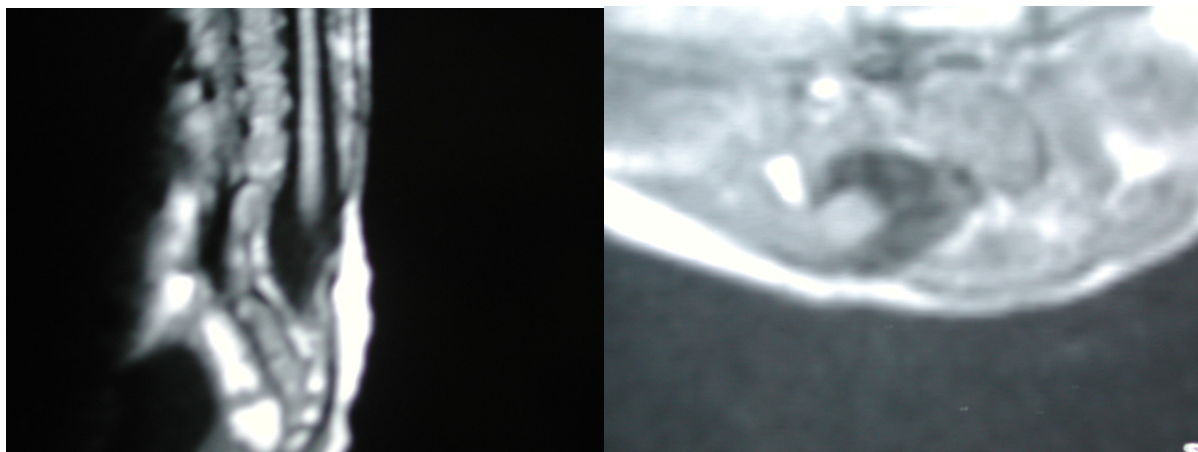


Figura 14 - Ressonância Magnética. Lipoma.

Caso 2 – Medula Baixa

Paciente sexo masculino, leucodérmico, nascido de parto normal, com 40 semanas e peso pequeno para a idade gestacional. Mãe de 22 anos, saudável, quinta gestação. A mãe teve três abortos. A irmã do paciente tinha pé torto congênito. A mãe fez complementação com ácido fólico durante a gestação. Pais não consaguíneos e pertencentes à classe social B2.

Paciente apresentava sulco interglúteo irregular ao exame físico (figura 15). A US evidenciou ápice do cone medular entre L3 e L4 (figura 16) e filo terminal com três milímetros de espessura. A RM confirmou o nível medular (figura 17).

Foi proposto tratamento cirúrgico aos pais mas estes não autorizaram a cirurgia. O paciente já é acompanhado há cinco anos. Seu exame físico é normal e as RM de controle mantêm o mesmo padrão do exame inicial.

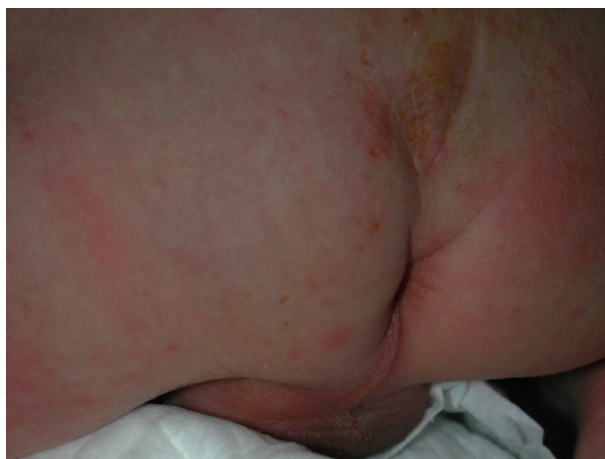

Figura 15 – Sulco glúteo torcido.

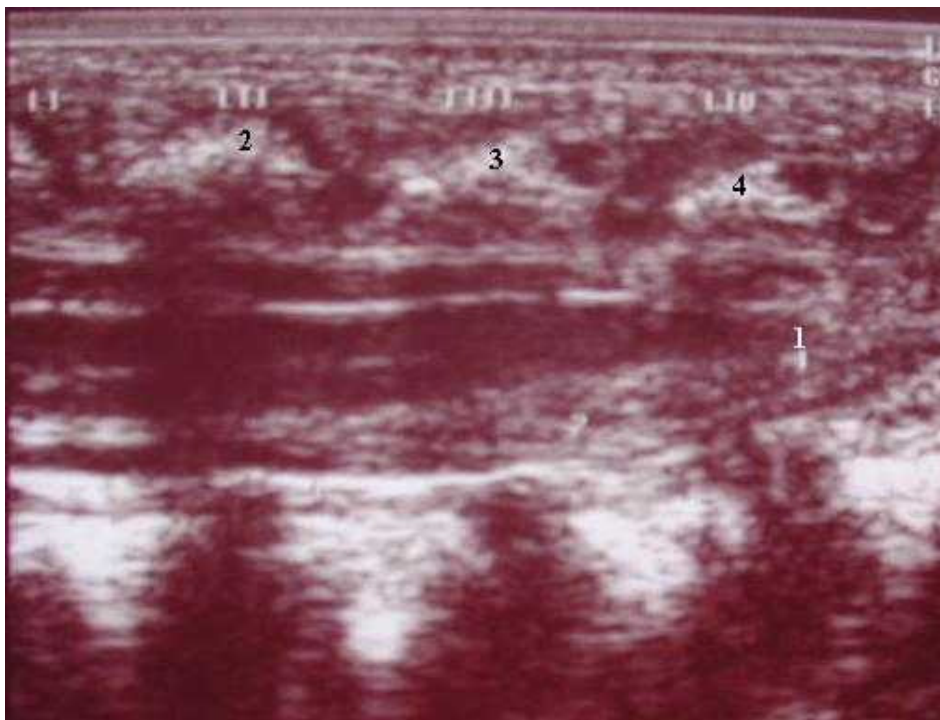


Figura 16 – Ultra-sonografia sagital lombar. Medula baixa.

- 1) Ápice do cone medular
- 2) Processo espinhoso L2
- 3) Processo espinhoso L3
- 4) Processo espinhoso L4

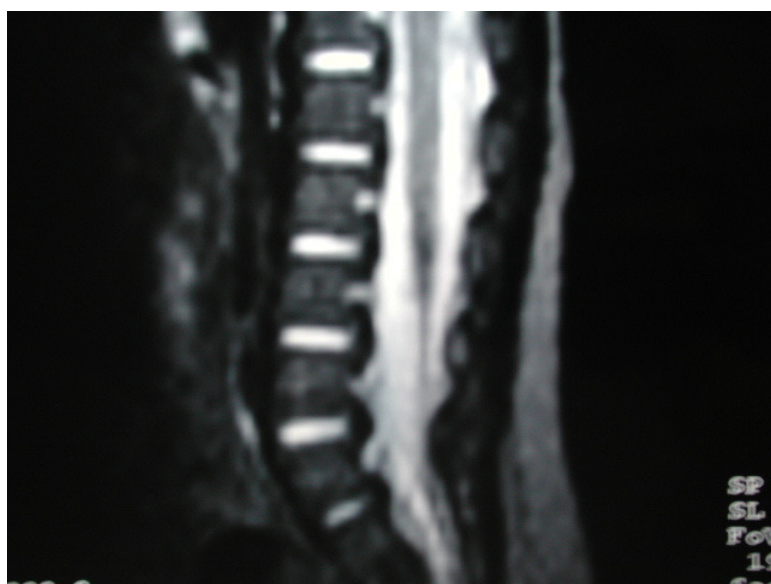

Figura 17 – Ressonância Magnética. Medula Baixa.

Caso 3 – Seio Dérmico

Paciente sexo masculino, leucodérmico, nascido de parto Cesário, com 38 semanas e peso adequado para a idade gestacional. Mãe de 32 anos, saudável, terceira gestação, sem história familiar relevante, não fez complementação com ácido fólico durante a gestação. Pais não consaguíneos e pertencentes à classe social D.

Paciente apresentava *dimple* profundo em região lombar medial. Não havia qualquer tipo de secreção ou massas palpáveis (figura 18).

A US evidenciou lesão que comunicava o subcutâneo com o canal raqueano (figuras 19 e 20). Após a confirmação do seio dérmico pela RM o paciente foi operado (figura 21).

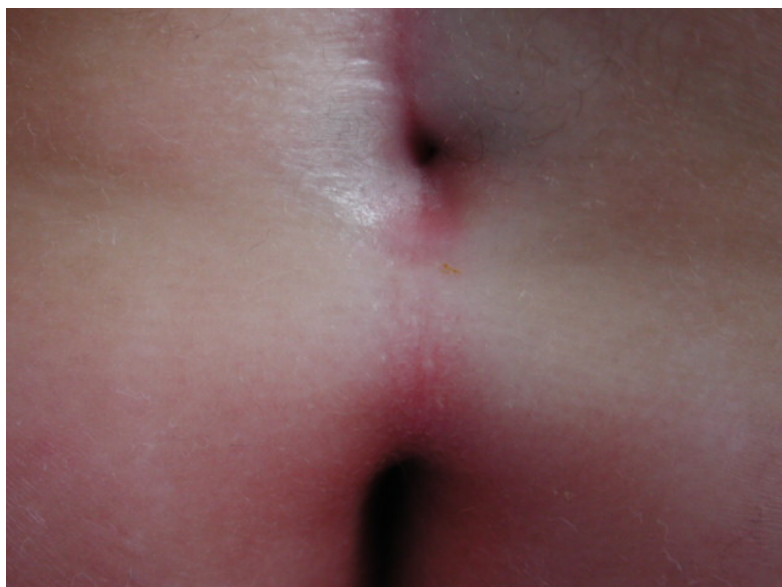

Figura 18 – *Dimple* profundo.

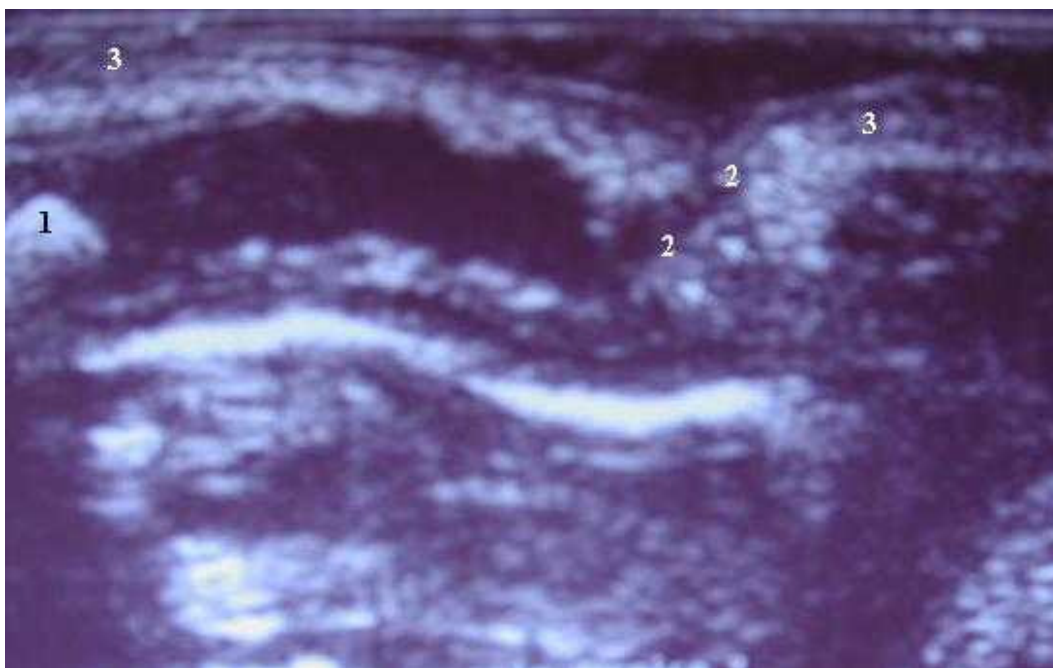


Figura 19 - Ultra-sonografia sagital. Seio dérmico.

1) Vértebra sacral 2) Seio dérmico 3) Subcutâneo

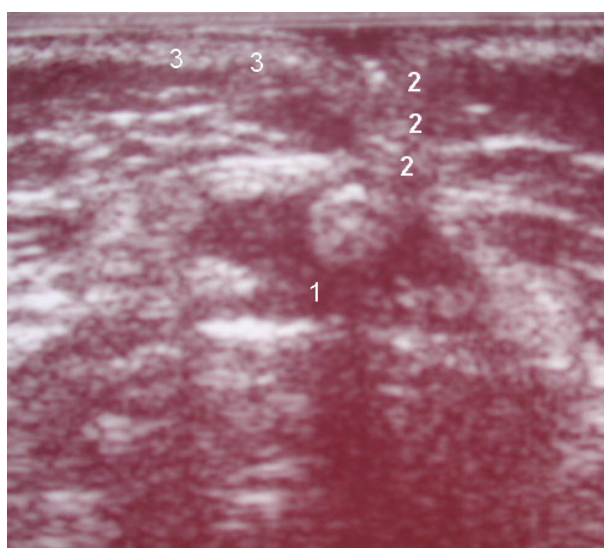


Figura 20 - Ultra-sonografia axial.

Seio dérmico. 1) canal vertebral
2) Seio dérmico 3) Subcutâneo

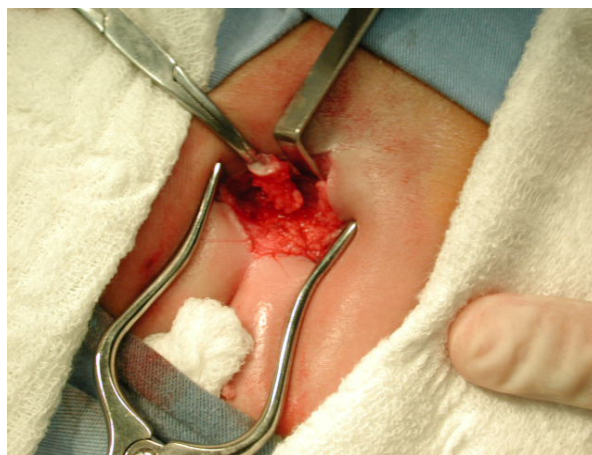


Figura 21 - Transoperatório.

Seio dérmico.

Caso 4 – Ultra-sonografia normal

Em alguns casos a ultra-sonografia foi útil na exclusão de lesões do sistema nervoso central.

Paciente sexo masculino, leucodérmico, nascido de parto Cesário, com 38 semanas. Mãe de 29 anos, saudável, segunda gestação. A irmã do paciente havia sido operada devido a hidrocefalia.

Paciente apresentava mancha sobre a glabela, *nevus* pigmentar em linha média da região lombar (sobre L1-L2) e pé torto congênito a direita (figura 22).

A US não mostrou qualquer alteração.

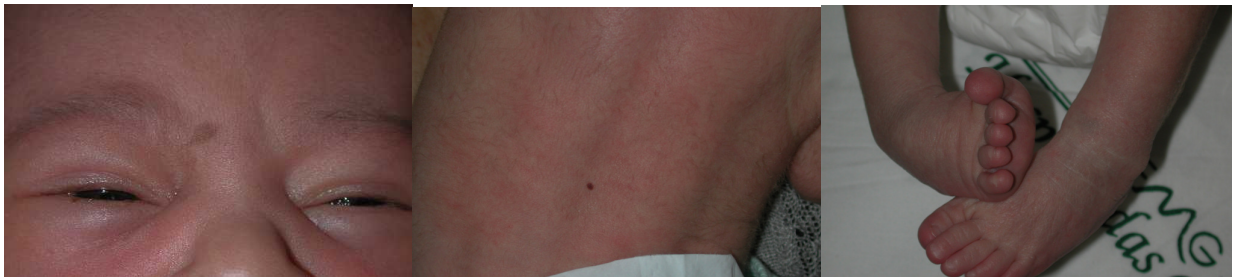

Figura 22 – Mancha em glabela, *nevus* em L1-L2 e pé torto congênito em paciente com exames complementares sem alterações.

Caso 5 – Linfangioma.

Outro caso em que a ultra-sonografia excluiu acometimento do sistema nervoso.

Paciente sexo feminino, leucodérmica, nascida de parto Cesário, com 38 semanas e peso adequado para a idade gestacional. Mãe de 22 anos, saudável, segunda gestação. Não havia história familiar relevante. Não fez complementação com ácido fólico. Pais não consaguíneos e pertencentes à classe social D.

Paciente apresentava tumoração em região torácica, macia, indolor, sem sinais flogísticos, que não aumentava seu tamanho às manobras de valsalva (figura 23).

A US evidenciou lesão cística, entre o subcutâneo e a musculatura, que não se relacionava com o canal vertebral (figuras 24 e 25). A hipótese diagnóstica foi de linfangioma.

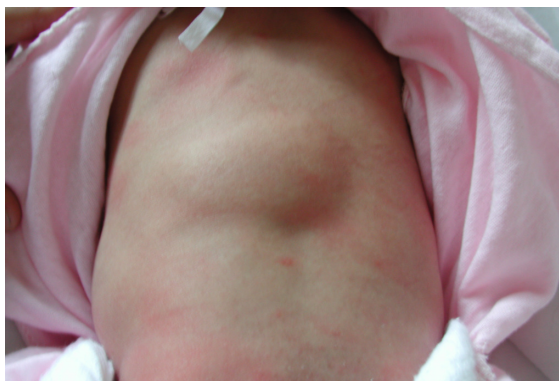

Figura 23 – Tumoração em linha média torácica.

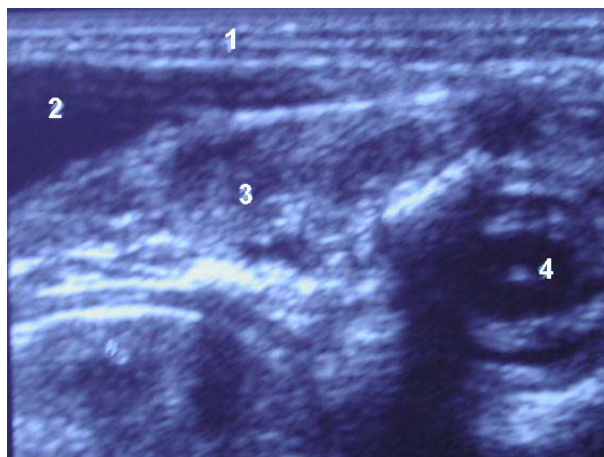


Figura 24 - Ultra-sonografia axial.

- 1) Subcutâneo
- 2) Cisto
- 3) Musculatura
- 4) Medula espinhal

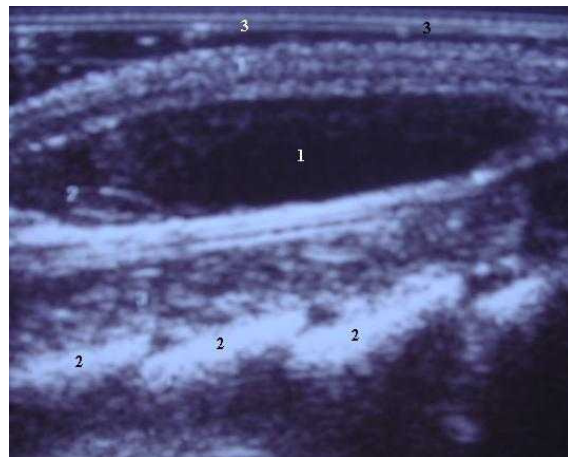


Figura 25 – Ultra-sonografia sagital.

- 1) Cisto
- 2) Processos espinhosos
- 3) Subcutâneo

Caso 6 – Hemangioma.

Paciente sexo masculino, leucodérmico, nascido de parto normal, com 39 semanas e peso adequado para a idade gestacional. Mãe de 20 anos, saudável, primeira gestação. Não havia história familiar relevante, não fez complementação com ácido fólico durante a gestação. Pais não consaguíneos e pertencentes à classe social E.

Paciente apresentava hemangioma em região lombar, principalmente à direita e atingindo a linha média (figura 26). Além deste estigma, ainda havia outra lesão semelhante que acometia a face medial da coxa e perna direitas (figura 26) e atingia o pé em sua face medial da região plantar (figura 26).

O exame neurológico era adequado para a idade e a US foi normal.

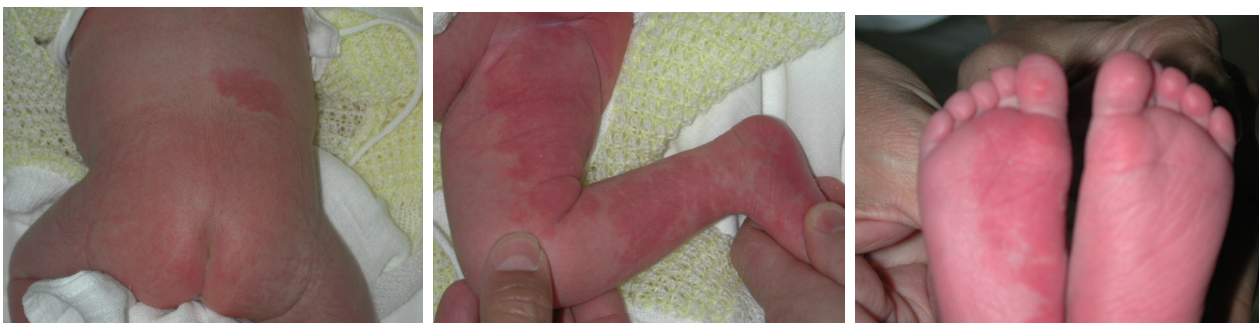

Figura 26 – Hemangiomas em região lombar direita, face medial da coxa, perna e região plantar à direita.

Anexo 5

Artigos Publicados

Livros Grátis

(<http://www.livrosgratis.com.br>)

Milhares de Livros para Download:

[Baixar livros de Administração](#)

[Baixar livros de Agronomia](#)

[Baixar livros de Arquitetura](#)

[Baixar livros de Artes](#)

[Baixar livros de Astronomia](#)

[Baixar livros de Biologia Geral](#)

[Baixar livros de Ciência da Computação](#)

[Baixar livros de Ciência da Informação](#)

[Baixar livros de Ciência Política](#)

[Baixar livros de Ciências da Saúde](#)

[Baixar livros de Comunicação](#)

[Baixar livros do Conselho Nacional de Educação - CNE](#)

[Baixar livros de Defesa civil](#)

[Baixar livros de Direito](#)

[Baixar livros de Direitos humanos](#)

[Baixar livros de Economia](#)

[Baixar livros de Economia Doméstica](#)

[Baixar livros de Educação](#)

[Baixar livros de Educação - Trânsito](#)

[Baixar livros de Educação Física](#)

[Baixar livros de Engenharia Aeroespacial](#)

[Baixar livros de Farmácia](#)

[Baixar livros de Filosofia](#)

[Baixar livros de Física](#)

[Baixar livros de Geociências](#)

[Baixar livros de Geografia](#)

[Baixar livros de História](#)

[Baixar livros de Línguas](#)

[Baixar livros de Literatura](#)
[Baixar livros de Literatura de Cordel](#)
[Baixar livros de Literatura Infantil](#)
[Baixar livros de Matemática](#)
[Baixar livros de Medicina](#)
[Baixar livros de Medicina Veterinária](#)
[Baixar livros de Meio Ambiente](#)
[Baixar livros de Meteorologia](#)
[Baixar Monografias e TCC](#)
[Baixar livros Multidisciplinar](#)
[Baixar livros de Música](#)
[Baixar livros de Psicologia](#)
[Baixar livros de Química](#)
[Baixar livros de Saúde Coletiva](#)
[Baixar livros de Serviço Social](#)
[Baixar livros de Sociologia](#)
[Baixar livros de Teologia](#)
[Baixar livros de Trabalho](#)
[Baixar livros de Turismo](#)