

**UNIVERSIDADE FEDERAL DO TRIÂNGULO MINEIRO**

**NEOPLASIAS EM 240 NECRÓPSIAS DE PACIENTES HIV  
POSITIVOS, REALIZADAS NO HOSPITAL ESCOLA DA  
FACULDADE DE MEDICINA DA UNIVERSIDADE  
FEDERAL DO TRIÂNGULO MINEIRO**

**ADILHA MISSON RUA MICHELETTI**

Uberaba, MG, 2007

# **Livros Grátis**

<http://www.livrosgratis.com.br>

Milhares de livros grátis para download.

**ADILHA MISSON RUA MICHELETTI**

**NEOPLASIAS EM 240 NECRÓPSIAS DE PACIENTES HIV  
POSITIVOS, REALIZADAS NO HOSPITAL ESCOLA DA  
FACULDADE DE MEDICINA DA UNIVERSIDADE  
FEDERAL DO TRIÂNGULO MINEIRO**

Tese apresentada ao Curso de Pós-graduação em Patologia, Área de Concentração Anatomia Patológica e Patologia Forense, da Universidade Federal do Triângulo Mineiro, como requisito parcial para obtenção de Título de Doutor.

ORIENTADORA: Prof<sup>a</sup>. Dr<sup>a</sup>. Sheila Jorge Adad

CO-ORIENTADOR: Prof. Dr. Eddie Fernando  
Cândido Murta

Maio, 2007

M57n Micheletti, Adilha Misson Rua.

Neoplasias em 240 necropsias de pacientes HIV positivos, realizadas no Hospital Escola da Faculdade de Medicina da Universidade Federal do Triângulo Mineiro / Adilha Misson Rua Micheletti. - - 2007.

85 f. : tab. ; graf. ; fig.

Tese (Doutorado em Patologia)-Universidade Federal do Triângulo Mineiro, Uberaba, MG, 2007.

Orientador: Profa. Dra. Sheila Jorge Adad.

1. HIV. 2. Síndrome da imunodeficiência adquirida. 3. Autopsia. 4. Neoplasias. I. Título. II. Adad, Sheila Jorge.

CDU 616.98:578.828HIV

Ao meu marido pela  
compreensão, carinho,  
apoio e cumplicidade em  
todos os meus sonhos.

Aos meus pais e irmãos  
pelo carinho e incentivo.

À Deus por me conceder saúde e disposição para a realização deste trabalho.

À Prof<sup>ª</sup>. Sheila Jorge Adad pela orientação, carinho, dedicação, amizade e exemplo.

Ao Dr. Antônio Nascimento por rever alguns casos de linfoma e realizar colorações e técnicas auxiliares no diagnóstico.

À Dra. Maria Azniv H. Souza pelo carinho, incentivo e apoio.

Ao Dr. Mário León Silva-Vergara pelo incentivo.

Ao Dr. Eddie Fernando Cândido Murta pela co-orientação nesta pesquisa.

Ao Prof. Sebastião Tosta Júnior pelo incentivo e amizade.

À Dr<sup>ª</sup>. Ana Cristina Araújo Lemos Silva pelo auxílio em vários casos e por compartilhar comigo as mesmas ansiedades.

Às acadêmicas Ana Carolina Sandoval Macedo e Gisele Barbosa e Silva pela dedicação ao trabalho que lhes foi confiado.

Aos funcionários da Disciplina de Patologia Especial e Serviço de Patologia Cirúrgica pelo carinho e apoio na realização deste trabalho, em especial à Luzia, Eliângela e Anuska, responsáveis pelas colorações imuno-histoquímicas.

Apoio financeiro: Fundação de Amparo à Pesquisa do Estado de Minas Gerais (FAPEMIG) financiamento do projeto CDS – 2029/05 e concessão de bolsa de iniciação científica; Conselho Nacional de Desenvolvimento Científico e Tecnológico (CNPq/Bolsa de Produtividade em Pesquisa); Universidade Federal do Triângulo Mineiro.

## SUMÁRIO

<b>LISTA DE FIGURAS.....</b>	<b>viii</b>
<b>LISTA DE QUADROS, GRÁFICOS E TABELAS.....</b>	<b>x</b>
<b>LISTA DE ANEXOS.....</b>	<b>xii</b>
<b>ABREVIATURAS.....</b>	<b>xiv</b>
<b>INTRODUÇÃO.....</b>	<b>16</b>
<b>OBJETIVOS.....</b>	<b>30</b>
<b>MATERIAL E MÉTODOS.....</b>	<b>33</b>
<b>RESULTADOS.....</b>	<b>37</b>
<b>DISCUSSÃO.....</b>	<b>52</b>
<b>CONCLUSÕES.....</b>	<b>64</b>
<b>RESUMO.....</b>	<b>67</b>
<b>ABSTRACT.....</b>	<b>70</b>
<b>ILUSTRAÇÕES.....</b>	<b>73</b>
<b>REFERÊNCIAS BIBLIOGRÁFICAS.....</b>	<b>78</b>
<b>ANEXOS.....</b>	<b>A</b>



**PRANCHA 1** (Figuras 1 a 6)..... 74

Figuras 1 e 2 - Sarcoma de Kaposi, HE (caso 35)

Figura 3 - Sarcoma de Kaposi, imuno-histoquímica CD31 (caso 35)

Figura 4 - Linfoma de grandes células B, HE (caso 15)

Figura 5 - Linfoma de grandes células B, imuno-histoquímica CD20 (caso 15)

Figura 6 - Linfoma de grandes células B, hibridização *in situ* para EBV (caso 15)

**PRANCHA 2** (Figuras 7 a 12)..... 75

Figura 7 - Linfoma de grandes células B, HE (caso 43)

Figura 8 - Linfoma de grandes células B, imuno-histoquímica CD20 (caso 43)

Figura 9 - Linfoma de grandes células B, hibridização *in situ* para EBV (caso 43)

Figuras 10 e 11 - Neoplasia mesenquimal maligna meníngea de origem muscular, HE (caso 42)

Figura 12 - Neoplasia mesenquimal maligna meníngea de origem muscular, imuno-histoquímica actina 1A4 (caso 42)

**PRANCHA 3** (Figuras 13 a 18)..... 76

Figura 13 - Mieloma múltiplo, HE (caso 49)

Figura 14 - Mieloma múltiplo, imuno-histoquímica CD79a (caso 49)

Figura 15 - Teratoma benigno de ovário, HE (caso 40)

Figuras 16, 17 e 18 - Teratoma maligno de testículo, HE (caso 47)

**PRANCHA 4** (Figuras 19 a 24)..... 77

Figura 19 - Carcinoma embrionário, HE (caso 11)

Figura 20 - Hemangioma hepático, HE (caso 22)

Figura 21 - Hepatocarcinoma, HE (caso 32)

Figura 22 - Adenocarcinoma de intestino, HE (caso 33)

Figura 23 - Carcinoma papilífero de tireóide, HE (caso 22)

Figura 24 - Adenoma de adrenal, HE (caso 40)

<b>Quadro 1</b> – Distribuição dos casos de necrópsias de HIV positivos com neoplasias, em relação ao total de HIV e número total de necrópsias, por ano no período de 1989 a 2004.....	39
<b>Gráfico 1</b> – Distribuição dos casos de necrópsias de HIV com neoplasia em relação ao total de HIV positivo e número global de necrópsias por ano no período de 1989 a 2004.....	40
<b>Quadro 2</b> – Comparação entre o grupo HIV total e o subgrupo com neoplasia em relação ao sexo e idade.....	40
<b>Quadro 3</b> – Sexo, idade, cor, estado da infecção por HIV, causa do óbito e tipo de neoplasia em cada caso.....	42
<b>Quadro 4</b> – Perfil imuno-histoquímico e localização dos SK.....	46
<b>Quadro 5</b> – Perfil imuno-histoquímico e localização dos LNH.....	47
<b>Quadro 6</b> – Distribuição das neoplasias nos pacientes HIV positivos, segundo a idade e sexo.....	49
<b>Tabela 1</b> – Comparação do número de casos HIV com e sem neoplasias segundo os períodos pré e pós-HAART.....	50
<b>Tabela 2</b> – Comparação do número de casos HIV com e sem neoplasias consideradas associadas à SIDA (SK e LNH), segundo os períodos pré e pós-HAART.....	51

<b>Anexo 1.</b> Relatório de aprovação do projeto de tese pelo Comitê de Ética em Pesquisa da Universidade Federal do Triângulo Mineiro.....	B
<b>Anexo 2.</b> Ficha dos dados das necrópsias obtidos através de laudos/relatórios.....	P

CD4 – antígeno de superfície de linfócito T auxiliar

DNA – ácido desoxirribonucléico

EBV – Epstein Barr vírus

EUA – Estados Unidos da América

GIST – tumor estromal gastrointestinal

HAART – terapia anti-retroviral altamente eficaz

HE – hematoxilina e eosina

HIV – vírus da imunodeficiência adquirida

HPV – papilomavírus humano

LCA – antígeno leucocitário comum

LH – linfoma de Hodgkin

LNH – linfoma não Hodgkin

NIC – neoplasia intra-epitelial cervical

RNA – ácido ribonucléico

SIDA – síndrome da imunodeficiência adquirida

SK – sarcoma de Kaposi

SNC – sistema nervoso central

UFTM – Universidade Federal do Triângulo Mineiro

Os primeiros casos de SIDA foram detectados no início da década de 80 e, desde então, vem se espalhando rapidamente por todo o planeta. A doença, inicialmente restrita a

certos grupos de risco como homossexuais e usuários de drogas, apresenta hoje ampla distribuição e não se restringe mais a grupos específicos. Atualmente é comum a forma de transmissão heterossexual e o número de mulheres infectadas é cada vez maior, com tendência para uma relação entre homens e mulheres de 1:1. Mais de 36 milhões de pessoas, entre crianças e adultos, estão infectados no mundo e aproximadamente 15 mil novas infecções ocorrem a cada dia (CARPENTER et al, 1991; FONSECA, 1995; ANSARI et al, 2002).

Em 1983, Luc Montagnier identificou um retrovírus associado a essa síndrome (BARRE-SINOUSSE et al, 1983). O HIV, da família dos retrovírus humanos, caracteriza-se pela presença de uma enzima chamada transcriptase reversa, que transcreve o RNA viral em DNA, sendo este incorporado ao genoma da célula hospedeira. A ação do vírus leva à diminuição dos linfócitos T CD4, com progressiva deterioração da imunidade celular, o que culmina com o aparecimento da SIDA. A queda na imunidade celular explica dois grandes grupos de problemas nesses pacientes: as infecções e as neoplasias.

Alguns estudos estimam que cerca de 40% dos pacientes com SIDA irão desenvolver algum tipo de câncer, principalmente aqueles associados à infecção por outros vírus como SK (associado ao herpes vírus humano tipo 8), LNH de células B (associado ao Epstein-Barr vírus) e carcinoma epidermóide do colo uterino (associado ao HPV dos tipos 16 e 18) (SCHECTER, 2001; GOEDERT, 2000). Esses são os tipos de tumores mais frequentes, mas há relatos sugerindo também maior incidência de outras neoplasias, tais como: carcinoma escamoso de cabeça/pescoço e região anal, plasmocitoma, melanoma, carcinoma de pequenas células do pulmão, carcinoma basocelular e tumores germinativos (SMITH et al, 1998). Ainda demonstrando os tipos de neoplasias mais comumente associadas à SIDA, MOHAR et al (1995), estudando 202 pacientes com diagnóstico de SIDA e câncer de quatro centros de saúde do México, no período de 1983 a 1992,

encontraram 171 casos de SK, 33 LNH, 1 carcinoma de colo uterino e 3 carcinomas de reto em 199 homens e 3 mulheres com idade média de 34,5 anos. Todas as pacientes do sexo feminino apresentavam LNH e um dos casos era associado a carcinoma do colo uterino; seis pacientes tinham duas neoplasias concomitantes.

SCHECTER (2001) comenta que o herpes vírus humano tipo 8, o Epstein Barr vírus e o HPV induzem oncogênese alterando o ciclo celular através de desativação do gene supressor de tumor p53, gene RB e o inibidor da ciclina p21 ou por estimulação de oncogenes como o *c-myc* e o *bcl-2*. Em pacientes imunocomprometidos, essas células geneticamente alteradas não seriam destruídas pelo sistema imune, favorecendo o desenvolvimento de neoplasias em pacientes com SIDA.

Segundo KIEFF (1998), pelo menos cinco fatores devem estar implicados na relação da infecção por HIV e neoplasias associadas a vírus. Em primeiro lugar, os pacientes com SIDA são jovens para apresentar outras neoplasias não relacionadas às infecções virais. Segundo, as condições associadas à transmissão do HIV favorecem a contaminação por outros vírus que podem causar infecções latentes e subseqüentes neoplasias. Em terceiro lugar, alguns vírus que causam infecção latente desenvolveram estratégias para escapar do sistema imune, persistindo latente dentro das células ou alterando o crescimento celular. Esses mecanismos poderiam favorecer a transformação maligna dessas células. Quarto, o HIV altera os componentes celular e humoral da resposta imune, diminuindo a resposta imune celular antiviral, aumentando a possibilidade de infecções virais persistentes e dessa forma favorecendo o desenvolvimento de neoplasias associadas a essas infecções. Por último, a integração do DNA viral à célula do hospedeiro pode alterar a regulação de certos genes e estimular ou iniciar oncogenes.

No início da década de 80, SK e LNH eram consideradas apenas doenças oportunistas e epidêmicas em pacientes com SIDA; porém, em seguida, foram

incorporadas entre as enfermidades definidoras de SIDA. Da mesma forma, a neoplasia de colo uterino passou a ser considerada doença definidora de SIDA em 1993 (GRULICH et al, 1997; GOEDERT et al, 1998; BIGGAR et al, 1996).

O risco de LNH em pessoas com SIDA é aproximadamente 150 a 250 vezes maior, quando comparado com a população geral. No entanto, esse risco varia de acordo com o tipo histológico do linfoma. Três subtipos histológicos fazem parte das doenças definidoras de SIDA: LNH difuso de grandes células, LNH de pequenas células não clivadas (Burkitt, Burkitt-like ou não Burkitt) e LNH primário do SNC (COTÉ et al, 1997).

O SK é a neoplasia mais freqüente em pacientes com SIDA, apresentando alta incidência em homossexuais. Essa neoplasia, na população em geral manifesta-se como primária da pele; entretanto, nos pacientes com SIDA, ocorre frequentemente em linfonodos e vísceras, principalmente no trato gastrointestinal e, às vezes, sem manifestação cutânea como ocorreu em 2 dos 10 casos de SIDA descritos por GUARDA et al (1984).

A alta incidência de SK em homossexuais é bem conhecida (BIERHOFF et al, 1991; KLATT et al, 1994; BIERHOFF et al, 1995/96; HOFMAN et al, 1999). Vários estudos demonstram isto como o de GUARDA et al (1984) que analisaram 13 autópsias de pacientes jovens, homossexuais com SIDA e encontraram 10 casos de SK e 12 casos de infecção por citomegalovírus, esta última também freqüente em homossexuais com SIDA. Além dos 10 casos de SK, os autores identificaram 1 LNH primário do SNC. No trabalho de HSIAO et al (1997), em que foram estudadas 16 autópsias de pacientes com SIDA em Taiwan, identificou-se uma grande freqüência de SK e LNH de células B de alto grau (37,5 e 25%, respectivamente). Segundo os autores isso poderia estar relacionado à população de estudo e a alta freqüência de homossexuais no grupo (56%).



Desde o final da década de 80 vários autores têm relatado maior prevalência de infecção por HPV e neoplasias intra-epiteliais cervicais em pacientes com sorologia positiva para HIV. Entretanto, as pacientes com SIDA apresentam maior freqüência de doenças sexualmente transmissíveis e, tanto a infecção por HPV, quanto a infecção por HIV são transmitidas por contato sexual. Com isso resta saber se a infecção por HIV é realmente um fator de risco ou apenas uma associação indireta com a infecção por HPV (PROVENCHER et al, 1988; SCHRAGER et al, 1989; HENRY et al, 1989; FEINGOLD et al, 1990; MAIMAN et al, 1990; SCHAFFER et al, 1991; VERMUND et al, 1991; MATORRAS et al, 1991; CARPENTER et al, 1991; JOHNSON et al, 1992; BRAUN, 1994; HO et al, 1994; FONSECA, 1995; RUSSOMANO et al, 2000; AUGE et al, 2000; CARLUCCI et al, 2001).

Outro aspecto importante são as diferenças observadas entre estudos realizados em países desenvolvidos e subdesenvolvidos. Um trabalho realizado no Brasil revelou que as doenças infecciosas foram a principal causa de morte em HIV positivos (92,4% dos casos) e apenas 2 dos 92 pacientes (2,2%) morreram de neoplasia (CURY et al, 2003). LUCAS et al (1996) descreveram 7 casos (2,8%) de LNH de células B em 247 necrópsias de pacientes HIV positivos na África, nenhum deles com diagnóstico antes do óbito. Os autores comentam que a raridade deste tumor na África, quando comparada à sua freqüência nos países industrializados, está associada à imunossupressão e baixa sobrevivência dos pacientes africanos. Isso pode ser ilustrado por uma pesquisa realizada na Alemanha que encontrou uma prevalência menor de infecções oportunistas (48,3%) e maior de neoplasias (20,6%) quando comparada aos trabalhos citados acima (KAISER et al, 2000).

A utilização de novas e recentes terapias anti-retrovirais causou mudanças na morbidade e mortalidade dos indivíduos portadores do HIV. Além de contribuir para diminuição de infecções oportunistas, principalmente pneumocistose, citomegalovirose e

micobacterioses, as novas terapias também afetaram a incidência das neoplasias relacionadas à SIDA (KLATT et al, 1994; HOFMAN et al, 1999; MASLIAH et al, 2000). Alguns estudos mostram diminuição do número de casos de SK e LNH primário do SNC e queda menos significativa nos casos de LNH sistêmico. Entretanto, a incidência de neoplasia do colo uterino não sofreu alteração significativa após o início do uso da HAART (BROCKMEYER et al, 1998; GATES et al, 2002). Um estudo realizado na Austrália (GRULICH et al, 2001) demonstrou diminuição significativa dos casos de SK e menor declínio dos casos de LNH, sendo o LNH agora a neoplasia mais comum associada à SIDA na Austrália. Por outro lado, outros estudos demonstram que não houve alteração na frequência de SK e houve um discreto aumento nas frequências de LNH e carcinomas (KLATT et al, 1994; BIERHOFF et al, 1995/96; HOFMAN et al, 1999). KLATT et al (1994) encontraram uma frequência de 7,5% e 9,6% de óbitos por LNH antes e depois de 1988, respectivamente e, de 4,4% por SK tanto antes quanto depois de 1988. MASLIAH et al (2000) não observaram alterações nas frequências de SK (27,1%) e LNH (11,8%) no período de 1982 a 1998 em 390 necrópsias de pacientes HIV positivos.

Com isto, devido ao aumento da prevalência de infecção pelo HIV e à melhora nos esquemas de tratamento anti-retroviral e na terapia preventiva das infecções oportunistas, uma população cada vez maior de pacientes com SIDA têm apresentado maior sobrevida, sendo necessário compreender o comportamento das principais doenças (infecciosas e neoplásicas) neste grupo de pacientes (BROWN et al, 1996).

Sendo assim, a necrópsia é um importante meio de compreender o curso natural das doenças e, além disso, muitos dos pacientes com SIDA não têm diagnosticadas, ainda em vida, a infecção pelo HIV e as doenças oportunistas. Nesses casos, a necrópsia contribui para o melhor entendimento do espectro da infecção pelo HIV, das principais doenças associadas (infecções e neoplasias) e das principais causas de morte (RIDOLFO et al,

1996; SATYANARAYANA et al, 2003; CURY et al, 2003), além de possibilitar a análise das alterações na frequência de patologias associadas à SIDA através dos anos, em estudos retrospectivos (MASLIAH et al, 2000). Com isto, os diversos achados em estudos de necrópsias serão úteis não só para o diagnóstico das patologias, como também para a prevenção das mesmas e seu tratamento mais adequado (KAISER et al, 2000; MARKOWITZ et al, 1996; SEHONANDA et al, 1996).

Nesse sentido, HUI et al (1984) estudaram 12 necrópsias de pacientes com SIDA e encontraram 15 diagnósticos, entre eles, neoplasias e infecções que não foram diagnosticados clinicamente antes do óbito, demonstrando a importância da necrópsia para o conhecimento das complicações e doenças oportunistas que acometem esses pacientes. Dentre as neoplasias, os autores identificaram dois casos de SK, um LNH sistêmico e um LNH de SNC, sendo que este último não havia sido detectado antes do óbito.

LOUREIRO et al (1988) estudaram 20 autópsias de pacientes com SIDA e linfomas em geral e encontraram 8 casos de LNH primários do SNC e 12 casos sistêmicos; em 2 casos havia associação com SK. Seis casos foram diagnosticados apenas na autópsia e vários apresentavam infecções oportunistas associadas que não haviam sido detectadas antes do óbito, demonstrando mais uma vez a importância das necrópsias nesses casos.

Porém, existe grande preocupação com relação à contaminação dos patologistas e técnicos de autópsia pelo vírus HIV, durante a realização das mesmas. Diante disto, alguns autores propõem a realização de biópsias com agulhas após o óbito e demonstram que mesmo esses pequenos fragmentos são importantes para diagnosticar doenças oportunistas em pacientes HIV positivos, que não foram detectadas previamente. GUERRA et al (2001) analisaram 150 necrópsias de pacientes com SIDA através de material obtido dos principais órgãos por biópsia percutânea e encontraram 27,3% de diagnósticos que não haviam sido suspeitados clinicamente. Dentre esses casos diagnosticaram 13 LNH (8,67%)

e um caso de SK (0,6%). SATYANARAYANA et al (2003) também analisaram 44 necrópsias realizadas através da coleta de material com agulha e encontraram 9% de LNH; não descreveram outras neoplasias.

Os trabalhos mais abrangentes de necrópsias de pacientes com SIDA na Literatura internacional descrevem os achados globais, infecções e neoplasias, dando maior ênfase às primeiras. A frequência de neoplasias em geral está abaixo de 20% e o principal achado e causa de óbito são as infecções oportunistas como citomegalovirose, pneumocistose e micobacterioses, além das infecções fúngicas (MOSKOWITZ et al, 1985; KLATT et al, 1994; SEHONANDA et al, 1996; WALEWSKA-ZIELECKA et al, 1996; HSIAO et al, 1997; HOFMAN et al, 1999; ANSARI et al, 2002).

KLATT et al (1994) descrevem a maior série de casos de autópsias de HIV positivos que encontramos na Literatura (565 casos na cidade de Los Angeles-EUA). Os autores comparam os achados em dois períodos (1982-1988 e 1989-1993) delimitados pelo início da terapia contra o HIV. As frequências de LNH foram de 12,9 e 15,9% e as frequências de SK foram de 24,1 e 24,7%, no primeiro e segundo períodos, respectivamente. Foram encontradas outras neoplasias em 21 casos (3,7%) que são: 3 LH, 3 adenocarcinomas de pulmão, 3 leucemias, 2 carcinomas papilíferos de tireóide, 2 carcinomas transicionais de bexiga, 1 seminoma de testículo, 1 carcinoma de células transicionais de próstata, 1 carcinossarcoma de próstata, 1 sarcoma sinovial de retroperitônio, 1 ganglioneuroblastoma de adrenal, 1 carcinoma basocelular da pele, 1 carcinoma espinocelular de seio paranasal e 1 adenocarcinoma de sítio primário indeterminado. O órgão mais acometido e envolvido na causa do óbito foi o pulmão (58,7%) seguido do SNC (18,8%), trato gastrointestinal (7,4%), coração (2,6%) e outros (6,6%); septicemia foi causa do óbito em 5,9% dos casos.

Outra grande série de casos (HOFMAN et al, 1999) descreve 395 autópsias de HIV positivos no sul da França. Os autores comentam que os principais achados continuam sendo as infecções oportunistas, principalmente citomegalovirose, toxoplasmose e candidíase, que o órgão mais acometido é o pulmão e que as neoplasias tornaram-se mais freqüentes após 1989, particularmente devido ao aumento da freqüência de LNH e carcinoma, pois a freqüência de SK não se alterou. O SK ocorreu em 10% dos casos (71% deles na forma disseminada) e os linfomas em geral ocorreram em 14% (55 casos). Apenas 34 casos de linfomas em geral foram diagnosticados antes do óbito demonstrando mais uma vez a importância das necrópsias em pacientes com SIDA. Os subtipos de linfomas foram: 27 LNH de grandes células primários do SNC, 10 LNH de Burkitt, 7 LNH disseminados de grandes células B e 11 LH. Outros tumores encontrados pelos autores foram: 10 carcinomas escamosos broncogênicos, 6 adenocarcinomas de pulmão, 1 hepatocarcinoma associado a carcinoma neuroendócrino do pâncreas, 1 adenocarcinoma de tireóide e 2 glioblastomas. As principais causas do óbito foram insuficiência respiratória em 50% dos casos e complicações neurológicas em 20% .

MARKOWITZ et al (1996) descrevem 252 casos de autópsias em HIV positivos na região de Bronx, Nova York-EUA, entre 1982 e 1995, com idade média de 38,7 anos, sendo 25,8% do sexo feminino. Os autores encontraram 23 LNH num total de 252 autópsias (9,1%) sendo 8 primários do SNC e, 22 SK em 252 autópsias (8,7%), sendo 17 desses viscerais. Outras neoplasias foram: 1 carcinoma papilífero de tireóide, 1 carcinoma hepatocelular e 1 carcinoma escamoso de cabeça e pescoço. A causa do óbito estava relacionada às neoplasias em 8,2% dos casos.

RIDOLFO et al (1996) encontraram, em 363 necrópsias de HIV positivos, uma freqüência semelhante de SK (61 casos, 16,8%) e LNH (60 casos, 16,5%). Além disso, os autores demonstraram que a probabilidade de desenvolver LNH é maior em pacientes HIV

positivos que apresentam SK do que em pacientes HIV que apresentam outras complicações da SIDA, tais como pneumocistose e candidíase, sugerindo um agente etiológico comum para as duas neoplasias ou um mecanismo semelhante em que uma neoplasia facilitaria o aparecimento da outra.

Na Literatura latino-americana encontram-se freqüentes relatos de casos e alguns trabalhos, por vezes de necrópsias, descrevendo pequenas séries de um único tipo de tumor, como SK, além de vários trabalhos clínicos descrevendo a associação da infecção pelo HPV com neoplasia intra-epitelial cervical e SIDA. Recentemente, EZA et al (2006) observando a escassez de estudos em autópsias de pacientes HIV positivos na América do Sul, realizaram um trabalho retrospectivo no Peru, no período de junho de 1999 a julho de 2004 com 16 necrópsias de pacientes com SIDA e observaram 2 casos de neoplasia (1 LNH e 1 SK). Os autores também comentam a importância das autópsias em pacientes com SIDA, pois encontraram uma taxa de 82% de diagnósticos clinicamente relevantes que não haviam sido detectados antes do óbito.

No Brasil encontramos 7 trabalhos descrevendo as alterações infecciosas e neoplásicas em séries de necrópsias de pacientes com HIV/SIDA (MICHALANY et al, 1987; GUIDUGLI NETTO et al, 1990; CARVALHO et al, 1994; EDELWEISS, 1994; BORGES et al, 1997; BASÍLIO-DE-OLIVEIRA, 2000; CURY et al, 2003). Um deles é uma análise crítica baseada em dados da Literatura e na experiência de 328 necrópsias de pacientes com SIDA e 1200 exames anátomo-patológicos de pacientes HIV positivos realizados de 1985 a 1993 no Serviço de Patologia do Hospital de Clínicas de Porto Alegre (EDELWEISS, 1994). A autora não descreve os achados das necrópsias do serviço e apenas comenta os dados de outros trabalhos. Outros dois estudos avaliaram apenas as alterações na tireóide (BASÍLIO-DE-OLIVEIRA, 2000) e trato gastrointestinal (CARVALHO et al, 1994). Na pesquisa sobre tireóide, foram estudados prospectivamente

100 autópsias de pacientes com SIDA que faleceram por complicações da doença antes da introdução da HAART. O autor encontrou 2% de SK e 4% de carcinoma papilífero oculto, além de várias infecções virais, bacterianas e fúngicas (BASÍLIO-DE-OLIVEIRA, 2000).

CARVALHO et al (1994) estudaram as alterações no trato gastrointestinal de 45 necrópsias de pacientes com SIDA, num período de 3 anos e 8 meses; encontraram lesões infecciosas e neoplásicas em 82,3% dos casos; várias infecções oportunistas foram observadas e 7 casos (15,5%) de neoplasias foram diagnosticadas, entre elas: 4 SK, 2 carcinomas intramucosos anais e 1 LNH gástrico. MICHALANY et al (1987) analisaram 15 necrópsias de pacientes com SIDA, do sexo masculino, 60% homossexuais e encontraram 2 casos de SK e 1 caso de LNH primário do SNC. GUIDUGLI NETTO et al (1990) estudaram 58 necrópsias de HIV e identificaram neoplasias em 16 (27,6%): 12 casos de SK e 4 LNH, sendo 3 de grandes células imunoblástico do SNC e 1 linfocítico difuso; 56 pacientes eram do sexo masculino e 2 do sexo feminino; 72,6% eram homossexuais. BORGES et al (1997), em estudo realizado em Uberlândia-MG, com 52 necrópsias de pacientes com SIDA, observaram 5 (9,6%) casos de neoplasias: 1 LH, 2 LNH, 1 SK e 1 adenocarcinoma de intestino delgado. Os pacientes tinham idade média de 33,3 anos e 69,2% eram do sexo masculino; os autores encontraram 46% de concordância entre os diagnósticos clínicos e *post mortem* e 48% de novos diagnósticos detectados apenas na necrópsia. Outro trabalho, realizado em São José do Rio Preto-SP (CURY et al, 2003), avaliou 92 necrópsias de pacientes com SIDA (6,22% do total de 1478 necrópsias) e identificaram apenas 3 neoplasias (3,3% dos casos de autópsias de SIDA), sendo 2 LNH e 1 LH. Os autores comentam que a alta incidência de infecções oportunistas e baixa de neoplasias associadas à SIDA deve-se, provavelmente, a pouca adesão ao tratamento observada na maioria dos pacientes do grupo de estudo (CURY et al, 2003).

Estudo específico sobre neoplasia em pacientes HIV positivos submetidos à necrópsia não foi feito em Uberaba. Foram feitos cinco estudos em necrópsias de pacientes com SIDA em nosso Hospital, dois desses analisando as alterações nas supra-renais (DUCH et al, 1998; RODRIGUES et al, 2002), dois avaliando as alterações renais (LAGUNA-TORRES et al, 1998; LAGUNA-TORRES et al, 2000) e um, pulmonar (PEREIRA et al, 2002). DUCH et al (1998) analisaram as alterações nas supra-renais de 14 autópsias de pacientes com SIDA, 13 do sexo masculino, com idade média de 29,9 anos. O principal achado foi inflamação em 100% dos casos e o principal agente etiológico foi citomegalovírus com 7 casos (50%); não foram descritos casos de neoplasias. RODRIGUES et al (2002) avaliaram as supra-renais de 128 necrópsias de pacientes com SIDA e também encontraram como principal achado inflamação em 99,2% dos casos e, como principal agente infeccioso, citomegalovírus (48,4%). Esses autores observaram 2 casos (1,6%) de neoplasias nas supra-renais sendo 1 caso de metástase de carcinoma embrionário e 1 metástase de granulomatose linfomatóide. PEREIRA et al (2002) avaliaram os agentes infecciosos nos pulmões de 40 necrópsias de pacientes com SIDA e não descreveram casos de neoplasias. LAGUNA-TORRES et al (1998) analisaram as alterações renais em 119 casos de autópsias de pacientes com SIDA e encontraram 4 (3,4%) tumores: 2 fibromas medulares, 1 adenoma cortical e 1 metástase de carcinoma. O principal achado nesses 119 casos de autópsias de SIDA foi nefrite túbulo-intersticial (56%), seguida de necrose tubular aguda (36%); criptococo foi o principal agente infeccioso com 16 (13,4%) casos. Posteriormente, LAGUNA-TORRES et al (2000) publicaram outro trabalho correlacionando os achados morfológicos dos 119 casos acima com dados clínico-laboratoriais.

Realizamos também anteriormente, através do exame de Papanicolaou, avaliação citológica de 153 mulheres HIV positivas e 169 HIV negativas e encontramos maior



freqüência de lesão escamosa intra-epitelial de baixo grau no grupo HIV positivo, principalmente nas pacientes com contagem de células CD4 menor que 350 células/mm<sup>3</sup> (MICHELETTI, 2004). Não houve diferença estatisticamente significativa entre os grupos com relação à freqüência de lesão intra-epitelial de alto grau e carcinoma invasivo, provavelmente porque nosso número de casos era pequeno, em se tratando de exame de Papanicolaou (7 casos de lesão de alto grau e 2 carcinomas invasivos no grupo HIV positivo *versus* 3 lesões de alto grau e 1 carcinoma invasivo no grupo HIV negativo). No entanto, para um estudo de necrópsias, o número de casos de pacientes HIV que foram autópsiadados no Hospital Escola da UFTM é bastante considerável quando comparado com outros serviços no Brasil. Além disso, é sempre interessante realizar estudos em diferentes locais porque existem diferenças regionais nas freqüências de lesões desenvolvidas pelos pacientes HIV. Por essas razões, propomo-nos a identificar as neoplasias encontradas em 240 necrópsias de pacientes HIV positivos realizadas na Disciplina de Patologia Especial/Serviço de Patologia Cirúrgica do Hospital Escola da Faculdade de Medicina da UFTM, no período de 1989 a 2004.

## **GERAL**

Identificar e descrever as neoplasias em necrópsias de pacientes HIV positivos realizadas na Disciplina de Patologia Especial/Serviço de Patologia Cirúrgica da UFTM no período de janeiro de 1989 a dezembro de 2004.

## **ESPECÍFICOS**

- 1- Determinar o total de necrópsias de HIV positivos no período de estudo e avaliar os casos de neoplasias nesse grupo.
- 2- Identificar e descrever as neoplasias benignas e malignas, verificando quais as mais freqüentes possivelmente relacionadas ao HIV.
- 3- Analisar faixa etária e sexo nos casos com neoplasias.

- 4- Avaliar a relação das neoplasias com a causa do óbito e o estado da infecção pelo HIV.
- 5- Comparar a frequência das neoplasias em pacientes HIV positivos segundo os períodos pré e pós-tratamento com HAART.

Trata-se de estudo retrospectivo de casos de necrópsias de pacientes HIV positivos realizadas na Disciplina de Patologia Especial/Serviço de Patologia Cirúrgica do Hospital Escola da Faculdade de Medicina da UFTM.

Inicialmente, foi feito um levantamento dos laudos provisórios (macroscópicos) das necrópsias realizadas no serviço no período compreendido entre janeiro de 1989 a dezembro de 2004, ou seja 15 anos, totalizando 1620 necrópsias. A partir desses relatórios foram separados os casos que apresentavam informações clínicas e/ou patológicas com relação à infecção por HIV, totalizando 250 necrópsias.

A seguir, realizou-se uma pesquisa dos resultados das sorologias desses pacientes no banco de dados do Hemocentro Regional de Uberaba, com a finalidade de obter

confirmação sorológica dos 250 casos selecionados no levantamento inicial. Desses, 240 apresentaram sorologia positiva para HIV, constituindo então o grupo de estudo.

Montou-se então um formulário padrão que deveria conter as principais alterações morfológicas descritas nos laudos, dos diversos órgãos e sistemas (sistema respiratório, cardiovascular, SNC, trato gastrintestinal, fígado e vias biliares, sistema endócrino, sistema genital e sistema urinário). Para o preenchimento desse formulário foram analisados os laudos definitivos das necrópsias de todos os 240 casos anteriormente selecionados. Após o preenchimento dos formulários, começou-se o trabalho de revisão dos casos.

Foram selecionados os casos em que se identificou alguma neoplasia, totalizando 49 necrópsias; foram revistos os laudos e lâminas desses casos. Foi dada maior atenção aos órgãos nos quais havia neoplasia. Os casos foram revistos com relação ao comportamento das neoplasias, faixa etária e sexo acometidos, relação do diagnóstico da neoplasia com a causa do óbito e estado da infecção pelo HIV (se portador ou paciente com SIDA). Esses dados foram obtidos dos laudos definitivos das necrópsias que contêm resumos dos prontuários médicos ou através de revisão dos prontuários.

Foram revistos os prontuários dos pacientes com SK para verificar se apresentavam história de bi/homossexualismo. Por fim, as neoplasias foram divididas em dois períodos, pré e pós-tratamento com HAART, antes e após 1997, respectivamente, a fim de avaliar se houve aumento ou diminuição do número de casos com o uso dessa medicação.

Realizou-se estudo imuno-histoquímico para confirmação e classificação dos casos de LNH e SK. A técnica utilizada foi estreptavidina-biotina-peroxidase. Nos SK utilizaram-se os anticorpos CD31, CD34 e fator VIII. Nos casos de LNH utilizaram-se os anticorpos LCA, CD20 e CD3. Além destes, foram utilizados outros marcadores como desmina, actina 1A4, CD79a, citoceratina AE1/AE3, antígeno de membrana epitelial,

antígeno carcinoembrionário e proteína S-100 em outros tumores, quando necessário para confirmação diagnóstica.

Quatro casos suspeitos de LNH ou que apresentavam infecções concomitantes no SNC, foram enviados em consulta para o Dr. Antônio Nascimento que trabalha na Clínica Mayo nos EUA. Foram realizados estudo imuno-histoquímico e hibridização *in situ* para EBV nos quatro casos.

Os resultados foram descritivos e expressos em termos de frequência das neoplasias identificadas nessas 240 necrópsias de pacientes HIV positivos quanto ao sexo, faixa etária, período de estudo, comportamento biológico dos tumores, relação com a causa do óbito e estado da infecção por HIV . Os dados com relação às frequências das neoplasias nos pacientes HIV nos períodos pré e pós-HAART foram analisados pelo Teste do Qui-quadrado. As idades médias dos grupos HIV total e HIV com neoplasia foram comparadas pelo Teste t. As diferenças foram consideradas significativas quando o valor de p foi inferior a 0,05.

No período de janeiro de 1989 a dezembro de 2004 foram realizadas 1620 necrópsias pela Disciplina de Patologia Especial/Serviço de Patologia Cirúrgica do Hospital Escola da Faculdade de Medicina da UFTM. Deste total, 240 (14,8%) pacientes tiveram confirmação de sorologia positiva para HIV e formaram nosso grupo de estudo. Cento e setenta e três (72%) eram do sexo masculino e 67 (28%) do sexo feminino. A idade média dos pacientes foi de  $34,8 \pm 10,7$  anos, variando de 16 a 69 anos. A idade média dos homens foi de  $35 \pm 11$  anos e, a idade média das mulheres,  $34 \pm 9,9$  anos.

Em 49 (20,4%) das 240 necrópsias de HIV positivos foram encontradas neoplasias, cuja distribuição anual no período de estudo está representada no Quadro 1 e no Gráfico 1.

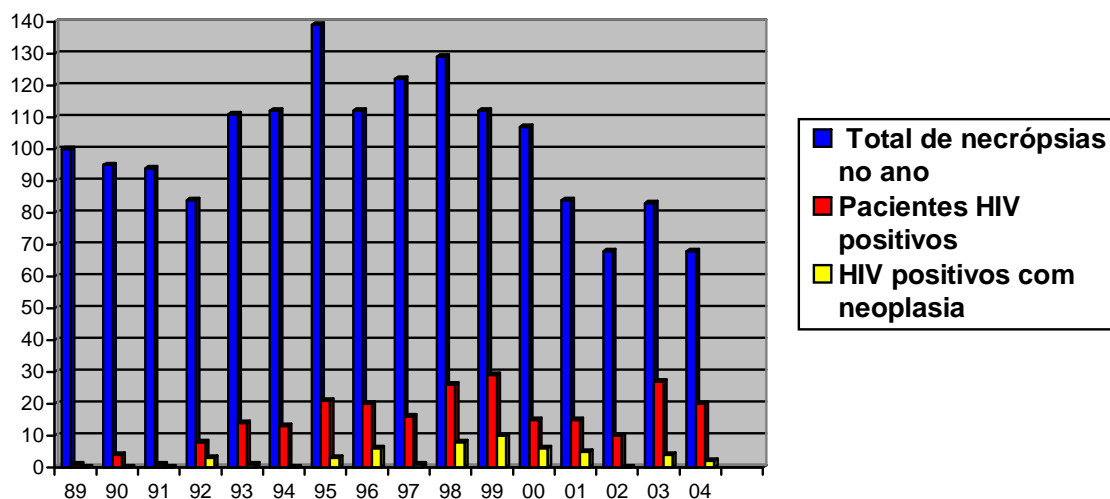
**Quadro 1 – Distribuição dos casos de necrópsias de HIV positivos com neoplasias, em relação ao total de HIV e número total de necrópsias, por ano no período de 1989 a 2004.**

Ano	Número total de necrópsia	HIV positivos		HIV com neoplasia	
		n	% do total de necrópsia	n	% do total HIV
1989	100	1	1%	0	0
1990	95	4	4,2%	0	0
1991	94	1	1,1%	0	0
1992	84	8	9,5%	3	37,5%
1993	111	14	12,6%	1	7,1%
1994	112	13	11,6%	0	0
1995	139	21	15,1%	3	14,3%
1996	112	20	17,8%	6	30%
1997	122	16	13,1%	1	6,2%
1998	129	26	20,1%	8	30,8%
1999	112	29	25,8%	10	34,5%
2000	107	15	14%	6	40%
2001	84	15	17,8%	5	33,3%
2002	68	10	14,7%	0	0
2003	83	27	32,5%	4	14,8%
2004	68	20	29,4%	2	10%
<b>Total</b>	<b>1620</b>	<b>240</b>	<b>14,8%</b>	<b>49</b>	<b>20,4%</b>

HIV: vírus da imunodeficiência humana; n: número de casos.



**Gráfico 1 – Distribuição dos casos de necrópsias de HIV com neoplasia em relação ao total de HIV positivo e número global de necrópsias por ano no período de 1989 a 2004.**



O primeiro ano de estudo foi o com menor número de pacientes HIV (1 em 100). A partir de 1993 houve um maior número de necrópsias de HIV. Nota-se, por outro lado, uma redução do número total de necrópsias, especialmente dos indivíduos não HIV, nos últimos anos.

Dentre os pacientes HIV com neoplasia, 30 (61,2%) eram do sexo masculino e 19 (38,8%) do sexo feminino. As idades médias em cada grupo estão descritas no Quadro 2.

**Quadro 2 – Comparação entre o grupo HIV total e o subgrupo com neoplasia em relação ao sexo e idade.**

HIV	n	IDADE			
		média	desvio padrão(±)	mínima	máxima
<b>TODO O GRUPO HIV</b>	240	34,8	10,7	16	69
Masculino	173	35	11	16	69
Feminino	67	34	9,9	20	62
<b>HIV COM NEOPLASIA</b>	49	38	11,6	16	65
Masculino	30	35,8	12,2	16	65

Feminino	19	40	8,7	21	56
----------	----	----	-----	----	----

Teste t. HIV total *versus* HIV com neoplasia  $p=0,0611$ ; HIV total masculino *versus* feminino  $p=0,5169$ ; HIV com neoplasia masculino *versus* feminino  $p=0,1989$ . HIV: vírus da imunodeficiência humana; n: número de casos.

A idade média do grupo HIV com neoplasia ( $38 \pm 11,6$  anos) foi um pouco maior que do grupo HIV total ( $34,8 \pm 10,7$  anos); embora essa diferença não possa ser considerada estatisticamente significativa, parece haver uma tendência nesse sentido ( $p=0,06$ ). No grupo HIV total a idade média dos homens ( $35 \pm 11$  anos) foi discretamente maior que das mulheres ( $34 \pm 9,9$  anos) e no grupo HIV com neoplasia ocorreu o inverso, a idade média dos pacientes do sexo feminino ( $40 \pm 8,7$  anos) foi um pouco maior que do sexo masculino ( $35,8 \pm 12,2$  anos); entretanto, essas diferenças também não foram estatisticamente significantes.

No total de 49 necrópsias de HIV positivos que apresentavam neoplasias, foram detectados 57 tumores, sendo 37 benignos e 20 malignos. O Quadro 3 mostra os principais dados anátomo-clínicos desses 49 casos HIV positivos com neoplasia.

**Quadro 3 – Sexo, idade, cor, estado da infecção por HIV, causa do óbito e tipo de neoplasia em cada caso de necropsia de HIV.**

Caso	Número da necropsia	Sexo	Idade (anos)	Cor	SIDA	Causa do óbito	Tipo de neoplasia
1	HE06-92	M	43	NB	Sim	Abscessos pulmonares e septicemia	Adenomas renais
2	HE19-92	M	24	B	Sim	Broncopneumonia	SK disseminado (pulmões, pleura, pericárdio, esôfago, estômago, intestino, pele, diafragma, linfonodos e traquéia)
3	HE63-92	F	43	NB	Sim	Pneumonia	Leiomiomas uterinos
4	HE04-93	M	29	NB	Sim	Septicemia por estafilococo	Adenocarcinoma gástrico difuso de células em anel de sinete, perfurado, com carcinomatose peritoneal discreta
5	HE17-95	M	61	B	Sim	Choque hipovolêmico devido ao envolvimento do trato digestivo por SK	SK visceral (esôfago, estômago e intestino delgado)
6	HE26-95	F	33	NB	Sim	Tuberculose disseminada	Hemangioma hepático
7	HE67-95	F	27	B	Sim	Broncopneumonia	NIC I
8	HE33-96	F	35	NB	Sim	Encefalite por CMV e broncopneumonia gangrenosa bacteriana	Adenoma de células renais
9	HE58-96	M	57	B	Sim	Histoplasmose disseminada	Hemangioma hepático
10	HE63-96	M	25	NB	Sim	Criptococose disseminada	Hemangioma hepático
11	HE65-96	M	26	B	Não	Tromboses múltiplas associadas a carcinoma embrionário	Carcinoma embrionário de retroperitônio
12	HE89-96	M	32	B	Sim	Infecção disseminada por criptococo e CMV	Fibroma da medular renal
13	HE90-96	M	47	B	Sim	Meningoencefalite por criptococo	Lipoma submucoso no intestino grosso
14	HE111-97	M	44	B	Sim	Hipertensão intracraniana por neurotoxoplasmose	Lipoma submucoso no intestino grosso
15	HE37-98	M	16	NB	Sim	Broncopneumonia bilateral	LNH de grandes células B primário do SNC
16	HE41-98	M	52	NB	Não	Caquexia associada à adenocarcinoma gástrico	Adenocarcinoma gástrico difuso de células em anel de sinete
17	HE56-98	M	32	B	Sim	Septicemia e infecção disseminada por ameba de vida livre	GIST maligno da serosa gástrica Hemangioma hepático
18	HE84-98	M	26	B	Sim	Broncopneumonia hemorrágica e caquexia associada à neoplasia	SK (baço, fígado e linfonodos)
19	HE97-98	M	32	NB	Sim	Broncopneumonia	LNH de grandes células B primário do SNC
20	HE118-98	M	36	B	Sim	Pneumocistose pulmonar associada a SARA	Fibroma da medular renal
21	HE119-98	F	49	B	Sim	Broncopneumonia e hérnia de amígdalas cerebelares devido à criptococose disseminada	Leiomioma uterino
22	HE123-98	M	27	B	Sim	Pneumocistose pulmonar e SARA	Carcinoma papilífero de tireóide Hemangioma hepático
23	HE07-99	M	27	B	Sim	Histoplasmose disseminada e broncopneumonia	Hemangioma hepático
24	HE28-99	M	27	NB	Sim	Meningite por criptococo	Hemangioma hepático
25	HE29-99	M	65	B	Sim	Pneumocistose pulmonar	Meningioma
26	HE38-99	F	34	NB	Sim	Diarréia e erosão no duodeno/ distúrbio hidroeletrólítico e NTA	Leiomioma uterino Papiloma de bexiga
27	HE44-99	F	38	B	Sim	Broncopneumonia e toxoplasmose disseminada	Leiomioma uterino
28	HE53-99	F	21	NB	Sim	Hemorragia subaracnóide	NIC II
29	HE61-99	F	34	B	Sim	Toxoplasmose disseminada e	Leiomioma uterino

						broncoaspiração	
30	HE74-99	F	46	NB	Sim	Broncopneumonia, aspergilose brônquica e embolia pulmonar	Leiomioma uterino
31	HE100-99	F	40	NB	Sim	Encefalite necrosante por toxoplasma e broncopneumonia	Leiomioma uterino
32	HE104-99	M	37	B	Sim	Metástases pulmonares e broncopneumonia	Carcinoma hepatocelular com metástases para pulmões, pleura, diafragma e linfonodos Lipoma interatrial
33	HE04-00	F	47	B	Não	Tromboembolismo pulmonar	Adenocarcinoma intestinal com metástases para fígado, pulmões e linfonodos
34	HE07-00	M	32	B	Sim	Histoplasmose disseminada	Hemangioma hepático
35	HE29-00	M	31	B	Sim	SK e CMV disseminados/ broncopneumonia e NTA	SK disseminado (pulmões, pleura, pericárdio, esôfago, estômago, linfonodos e pele)
36	HE37-00	M	44	B	Sim	Criptococose, CMV, SK e estrogiloidíase disseminados/ infarto séptico e tuberculose pulmonares	SK (epicárdio, pulmões, duodeno e jejuno) Hemangioma hepático
37	HE46-00	M	40	B	Sim	Infecção herpética disseminada e embolia pulmonar	Hemangioma hepático
38	HE64-00	M	65	NB	Sim	Criptococose disseminada e broncopneumonia	Carcinoma epidermóide <i>in situ</i> da glândula
39	HE38-01	F	33	NB	Sim	Pneumocistose pulmonar	Adenoma de células renais
40	HE43-01	F	38	B	Sim	Histoplasmose disseminada e broncopneumonia	Teratoma maduro benigno do ovário Adenoma de supra-renal
41	HE45-01	F	45	B	Sim	Miocardite provavelmente viral	Leiomioma uterino
42	HE73-01	F	51	NB	Sim	Broncopneumonia aspirativa	Neoplasia mesenquimal maligna da meninge com diferenciação muscular Leiomioma uterino
43	HE74-01	M	48	NB	Sim	Micobacteriose disseminada	LNH de grandes células B primário do SNC
44	HE61-03	F	56	NB	Sim	Hérnia de amígdala cerebelar por criptococose disseminada	Adenoma folicular de tireóide
45	HE62-03	M	24	B	Sim	Toxoplasmose disseminada e broncopneumonia bacteriana e por cândida	Hemangioma hepático
46	HE72-03	F	48	B	Sim	Micobacteriose disseminada	Leiomioma uterino
47	HE74-03	M	26	B	Não	SARA pós-quimioterapia	Teratoma maduro maligno do testículo com metástases para pulmões e linfonodos
48	HE20-04	F	41	B	Sim	Micobacteriose disseminada, CMV, pneumocistose e broncopneumonia	LNH de grandes células B primário do SNC Adenoma de células de Hürthle da tireóide
49	HE51-04	M	28	B	Sim	Broncopneumonia, abscessos hepáticos e septicemia	Mieloma múltiplo envolvendo pâncreas, duodeno, fígado, medula óssea e serosa do intestino delgado

M: masculino; F: feminino; B: branco; NB: não branco; SIDA: síndrome da imunodeficiência adquirida; HIV: vírus da imunodeficiência humana; SK: sarcoma de Kaposi; LNH: linfoma não Hodgkin; SNC: sistema nervoso central; NIC: neoplasia intra-epitelial cervical; GIST: tumor do estroma gastrointestinal; CMV: citomegalovírus; SARA: síndrome da angústia respiratória do adulto; NTA: necrose tubular aguda.

Nos 49 casos HIV com neoplasia a causa do óbito estava relacionada mais frequentemente a problemas pulmonares (30 casos/61,2%) e do SNC (7 casos/14,3%). Septicemia/infecções disseminadas ocorreram em 23 (47%) casos; 16 (32,7%) dos 49 casos faleceram por complicações associadas às neoplasias malignas. Alguns pacientes apresentavam associação de problemas como causa do óbito.

Na realidade devemos lembrar, considerando o número total de necrópsias HIV, que as neoplasias malignas foram responsáveis pela morte de 16 (6,7%) dos 240 casos, sendo ainda muito mais comum a morte por infecção na nossa casuística de HIV como um todo.

Ocorreram no total 20 casos com neoplasias malignas e não houve concomitância de neoplasias malignas nos mesmos indivíduos. As 16 neoplasias relacionadas ao óbito foram: 5 SK, 4 LNH, 2 adenocarcinomas gástricos, 1 carcinoma embrionário, 1 carcinoma hepatocelular, 1 adenocarcinoma intestinal, 1 teratoma maligno de testículo e 1 mieloma múltiplo. Quatro desses 16 pacientes eram portadores do HIV sem sinais de SIDA (8,2% do subgrupo HIV com neoplasia): 1 homem de 26 anos com carcinoma embrionário, 1 homem de 52 anos com adenocarcinoma gástrico, 1 mulher de 47 anos com adenocarcinoma intestinal e 1 homem de 26 anos com teratoma maligno de testículo. Em 4 dos 20 casos HIV positivos com neoplasias malignas o óbito não teve relação com os tumores, possivelmente por serem ainda iniciais ou neoplasias pouco agressivas: 1 pequeno GIST maligno na parede gástrica, 1 carcinoma papilífero de tireóide, 1 neoplasia mesenquimal maligna de meninge com diferenciação muscular e 1 carcinoma *in situ* da glândula.

Analisando-se ainda o Quadro 3, em relação aos tipos de neoplasias benignas e malignas, nota-se que ocorreram:

- 5 SK disseminados;
- 4 LNH do SNC;
- 1 neoplasia mesenquimal maligna de meninge com diferenciação muscular;
- 1 meningioma;
- 1 mieloma múltiplo;
- 12 neoplasias hepáticas (11 hemangiomas e 1 carcinoma hepatocelular);
- 3 neoplasias gástricas malignas (2 adenocarcinomas e 1 GIST maligno);
- 3 neoplasias intestinais (2 lipomas e 1 adenocarcinoma);
- 10 casos de leiomiomas uterinos;
- 2 casos de NIC sendo 1 grau I e outro grau II;
- 1 carcinoma *in situ* da glândula;
- 1 teratoma benigno de ovário;
- 1 teratoma maligno de testículo;
- 1 carcinoma embrionário primário do retroperitônio;
- 5 neoplasias renais (3 adenomas e 2 fibromas medulares);
- 1 papiloma de bexiga;
- 4 tumores de glândulas endócrinas (1 adenoma de supra-renal, 1 carcinoma papilífero de tireóide, 1 adenoma folicular de tireóide e 1 adenoma de células de Hürthle de tireóide);
- 1 lipoma atrial.

Nos cinco casos de SK havia lesões disseminadas em diversos órgãos; todos os pacientes eram do sexo masculino, cujas idades variavam de 24 a 61 anos. Três pacientes

tinham história de bi/homossexualismo. Quatro dos 5 casos envolviam tubo digestivo e apenas 2 tinham envolvimento cutâneo (Figuras 1 a 3). Os sítios de envolvimento e o padrão imuno-histoquímico dos SK estão descritos no Quadro 4.

**Quadro 4 – Perfil imuno-histoquímico e localização dos SK.**

Caso	Número	Topografia	CD31	CD34	Fator VIII
2	HE 19-92	Pulmões, pleura, pericárdio, esôfago, estômago, intestino, pele, linfonodos, traquéia e diafragma	+	+	+
5	HE 17-95	Esôfago, estômago e intestino delgado	+	+	+
18	HE 84-98	Baço, fígado e linfonodos	+	+	+
35	HE 29-00	Pulmões, pleura, pericárdio, esôfago, estômago, linfonodos e pele	+	+	+
36	HE 37-00	Epicárdio, pulmões, duodeno e jejuno	+	+	+

Os casos de LNH tratavam-se de 4 LNH difusos de grandes células B primários do SNC (3 homens de 16, 32 e 48 anos e 1 mulher de 41 anos). Dois tiveram como causa do óbito insuficiência respiratória e dois, septicemia. Os LNH não foram diagnosticados antes do óbito em nenhum dos 4 pacientes. Foi realizado estudo imuno-histoquímico em todos os casos conforme descrito no Quadro 5. Dois desses casos (15 e 43) e outros 2 casos suspeitos de LNH foram enviados em consulta para o Dr. Antônio Nascimento na Clínica Mayo nos EUA, aonde foi realizado, além do estudo imuno-histoquímico, hibridização *in situ* para EBV (Figuras 4 a 9). Os casos 15 e 43 foram confirmados como LNH de grandes células B, fortemente positivos para EBV e, os outros dois casos, foram diagnosticados como encefalites necrosantes, um por histoplasma e toxoplasma (HE60-95) e outro apenas por toxoplasma (HE100-99); ambos apresentavam intensa reação inflamatória crônica simulando LNH.

**Quadro 5 – Perfil imuno-histoquímico e localização dos LNH.**

Caso	Número	Topografia	LCA	CD20	CD3
15	HE 37-98	Cérebro	+	+	-
19	HE 97-98	Cérebro	+	+	-
43	HE 74-01	Cérebro	+	+	-
48	HE 20-04	Cérebro	+	+	-

Houve 1 caso de neoplasia maligna de meninge em mulher de 51 anos, inicialmente diagnosticada como LNH primário da meninge, caracterizada por vários nódulos aderidos à dura-máter constituídos por células grandes e redondas, com nucléolos evidentes, cromatina grosseira, citoplasmas eosinofílicos, por vezes plasmocitóides. Após revisão do caso e estudo imuno-histoquímico, tendo em vista que a neoplasia foi forte e difusamente positiva para desmina e actina 1A4, concluiu-se o caso como neoplasia maligna com diferenciação muscular, provavelmente um rabdiossarcoma alveolar (Figuras 10 a 12). O tumor foi negativo para os marcadores linfóides (LCA, CD20, CD79a e CD3), citoceratina AE1/AE3, antígeno de membrana epitelial, antígeno carcinoembrionário, proteína S-100 e CD34. Como não foi encontrado outro sítio acometido pela neoplasia, concluímos ser primária da meninge.

Houve também 1 caso de mieloma múltiplo em um homem de 28 anos envolvendo pâncreas, duodeno, fígado, medula óssea e serosa do intestino delgado. A neoplasia foi positiva para o marcador de linhagem plasmocitária CD79a (Figuras 13 e 14).

Não houve casos de carcinoma invasivo de colo uterino; no entanto, foram encontrados 2 casos de lesões precursoras: 1 NIC I (27 anos de idade) e 1 NIC II (21 anos de idade). Em 10 casos foram encontrados leiomiomas uterinos, cujas idades variavam entre 34 a 51 anos. Houve 1 caso de carcinoma epidermóide *in situ* da glândula, em homem de 65 anos, um teratoma maduro benigno de ovário em paciente de 38 anos (Figura 15) e 1 teratoma maligno de testículo com metástases para pulmões e linfonodos (Figuras 16 a 18), em paciente de 26 anos, apenas portador do vírus HIV. Houve 1 caso de carcinoma



embrionário retroperitoneal com metástases e trombozes múltiplas, em homem de 26 anos, também apenas portador do vírus HIV sem evidências de SIDA (Figura 19).

Doze neoplasias hepáticas estavam presentes: 11 hemangiomas cavernosos (Figura 20), apenas 1 em paciente do sexo feminino, com idades variando entre 24 e 57 anos; um hepatocarcinoma (Figura 21) com metástases para pulmões, pleura, diafragma e linfonodos em homem de 37 anos que tinha SIDA e hepatite B.

No tubo digestivo, havia 6 tumores, sendo 3 gástricos e 3 intestinais. Foi encontrado 1 pequeno GIST maligno na serosa gástrica em homem de 32 anos, que faleceu por septicemia e infecção por ameba de vida livre. Ocorreram 2 casos de adenocarcinomas gástricos difusos com células em anel de sinete, em pacientes do sexo masculino de 29 e 52 anos de idade. O mais velho era apenas portador do vírus HIV e foi a óbito por caquexia devido à neoplasia. Houve 1 adenocarcinoma intestinal (Figura 22) com metástases para fígado, pulmões e linfonodos em mulher de 47 anos, sem critérios de SIDA, apenas portadora do HIV, além de 2 lipomas de intestino grosso (pacientes do sexo masculino de 44 e 47 anos).

No sistema urinário, foram encontradas 6 neoplasias: 3 adenomas renais, 2 fibromas medulares renais e 1 papiloma de bexiga.

No sistema endócrino encontramos 4 neoplasias, sendo 3 em tireóide e 1 em supra-renal. Houve 1 carcinoma papilífero de tireóide em homem de 27 anos (Figura 23), 1 adenoma folicular de tireóide em mulher de 56 anos e 1 adenoma de células de Hürthle de tireóide em mulher de 41 anos. O tumor de supra-renal era um adenoma (Figura 24), em mulher de 38 anos.

Outros tumores também encontrados foram 1 lipoma atrial em homem de 37 anos e 1 meningioma em homem de 65 anos. O resumo desses achados encontra-se no Quadro 6.

**Quadro 6 – Distribuição das neoplasias nos pacientes HIV positivos, segundo a idade e sexo.**

TIPO DE NEOPLASIA	n	% do total HIV	Idade (v mín-máx)	Sexo M:F
<b>SK</b>	5	2,0%	24-61	5:0
<b>LNH do SNC</b>	4	1,7%	16-48	3:1
<b>Meningioma</b>	1	0,4%	65	1:0
<b>Neoplasia mesenquimal maligna de meninge de origem muscular</b>	1	0,4%	51	0:1
<b>Mieloma múltiplo</b>	1	0,4%	28	1:0
<b>Hemangioma hepático</b>	11	4,6%	24-57	10:1
<b>Hepatocarcinoma</b>	1	0,4%	37	1:0
<b>GIST maligno gástrico</b>	1	0,4%	32	1:0
<b>Adenocarcinoma gástrico</b>	2	0,8%	29-52	2:0
<b>Adenocarcinoma intestinal</b>	1	0,4%	47	0:1
<b>Lipoma de intestino grosso</b>	2	0,8%	44-47	2:0
<b>Leiomiomas uterinos</b>	10	4,2%	34-51	0:10
<b>NIC I</b>	1	0,4%	27	0:1
<b>NIC II</b>	1	0,4%	21	0:1
<b>Carcinoma epidermóide <i>in situ</i> da glândula</b>	1	0,4%	65	1:0
<b>Teratoma benigno de ovário</b>	1	0,4%	38	0:1
<b>Teratoma maligno de testículo</b>	1	0,4%	26	1:0
<b>Carcinoma embrionário de retroperitônio</b>	1	0,4%	26	1:0
<b>Adenoma renal</b>	3	1,2%	33-43	1:2
<b>Fibroma da medular</b>	2	0,8%	32-36	2:0
<b>Papiloma de bexiga</b>	1	0,4%	34	0:1
<b>Adenoma folicular de tireóide</b>	1	0,4%	56	0:1
<b>Adenoma de células de Hürthle de tireóide</b>	1	0,4%	41	0:1
<b>Carcinoma papilífero de tireóide</b>	1	0,4%	27	1:0
<b>Adenoma de supra-renal</b>	1	0,4%	38	0:1
<b>Lipoma atrial</b>	1	0,4%	37	1:0

SK: Sarcoma de Kaposi; LNH: linfoma não Hodgkin; SNC: sistema nervoso central; NIC: neoplasia intra-epitelial cervical; GIST: tumor do estroma gastrointestinal; n: número de casos com determinado tipo de neoplasia; v mín-máx: idade mínima e máxima; M:F relação sexo masculino: feminino.

Das 49 necrópsias de HIV positivos com neoplasias, 9 apresentavam associação de 2 tipos de tumores. Hemangioma cavernoso hepático apresentou-se associado com GIST gástrico, carcinoma papilífero de tireóide e SK disseminado (casos 17, 22 e 36, respectivamente). Dois casos de leiomiomas uterinos apresentavam, concomitantemente, neoplasia mesenquimal maligna de meninge com diferenciação muscular e papiloma de bexiga (casos 42 e 26, respectivamente). O hepatocarcinoma apareceu em associação com lipoma atrial (caso 32), o teratoma de ovário com adenoma de supra-renal direita (caso 40) e o adenoma de células de Hürthle tireoideano com LNH do SNC (caso 48).

As Tabelas 1 e 2 apresentam a frequência das neoplasias em geral e das consideradas associadas à SIDA, segundo os períodos pré e pós-tratamento com HAART (em Uberaba, a partir do ano de 1997).

**Tabela 1 – Comparação do número de casos HIV com e sem neoplasias segundo os períodos pré e pós-HAART.**

Neoplasia		Pré-HAART (1989-1996)		Pós-HAART (1997-2004)	
		n	%	n	%
<b>Sim</b>	<b>(n=49)</b>	13	(15,9%)	36	(22,8%)
<b>Não</b>	<b>(n=191)</b>	69	(84,1%)	122	(77,2%)
<b>Total</b>	<b>(n=240)</b>	82	(100,0%)	158	(100,0%)

Teste Qui-quadrado p=0,2737. HAART: terapia anti-retroviral altamente eficaz; n: número de casos.

**Tabela 2 – Comparação do número de casos HIV com e sem neoplasias consideradas associadas à SIDA (SK e LNH), segundo os períodos pré e pós-HAART.**

SK ou LNH		Pré-HAART (1989-1996)		Pós-HAART (1997-2004)	
		n	%	n	%
<b>Sim</b>	<b>(n=9)</b>	2	(2,4%)	7	(4,4%)
<b>Não</b>	<b>(n=231)</b>	80	(97,6%)	151	(95,6%)
<b>Total</b>	<b>(n=240)</b>	82	(100,0%)	158	(100,0%)

Teste Qui-quadrado  $p=0,6804$ . SK: sarcoma de Kaposi; LNH: linfoma não Hodgkin; HAART: terapia anti-retroviral altamente eficaz; n: número de casos.

Embora tenha ocorrido maior número de casos de neoplasias no período de 1997 a 2004 (22,8% *versus* 15,9%), assim como ao serem comparadas apenas as neoplasias relacionadas à SIDA, ou seja SK e LNH (4,4% *versus* 2,4%), as diferenças não foram estatisticamente significantes.

Avaliamos neste estudo todas as neoplasias, tanto benignas como malignas, encontradas em 240 necrópsias de indivíduos HIV positivos. Todavia, é importante analisar se essas neoplasias têm relação com a imunodepressão provocada pelo HIV.

Segundo o sistema de classificação do *Centers for Disease Control and Prevention* (CDC) de 1993, algumas neoplasias definem o diagnóstico de SIDA em portadores do HIV: SK, LNH de células B de alto grau primário do SNC e carcinoma invasivo do colo do útero (BROWN et al, 1996; MIRANDA, 2003).

Dentre 1620 necrópsias realizadas pela Disciplina de Patologia Especial/Serviço de Patologia Cirúrgica do Hospital Escola da Faculdade de Medicina da UFTM, no período de 1989 a 2004, 240 eram de pacientes HIV positivos e dessas, 49 (20,4%) apresentavam alguma neoplasia.

Existem vários trabalhos na Literatura avaliando as alterações em necrópsias de pacientes HIV positivos; porém, a maioria deles com número de casos inferior a 100 necrópsias e geralmente dando maior ênfase às infecções. Encontramos poucos trabalhos com mais de 300 casos como os de KLATT et al (1994), RIDOLFO et al (1996), HOFMAN et al (1999) e MASLIAH et al (2000) com 565, 363, 395 e 390 casos, respectivamente. No Brasil, os trabalhos com maior número de casos de autópsias de pacientes com SIDA são o de CURY et al (2003) com 92 casos, o de RODRIGUES et al (2002) com 128 casos, o de BASÍLIO-DE-OLIVEIRA (2000) com 100 casos e o de LAGUNA-TORRES et al (1998) com 119 casos; porém, esses três últimos descreveram apenas as alterações encontradas na adrenal, tireóide e rim, respectivamente.

Todos os trabalhos de necrópsias de pacientes com SIDA descrevem maior frequência de infecções que de neoplasias, variando a frequência de neoplasia de 3,3% (CURY et al, 2003) a 28,9% (HOFMAN et al, 1999). Encontramos uma frequência relativamente alta de neoplasias (20,4%) principalmente se comparada aos trabalhos de países subdesenvolvidos. Entretanto, talvez isso se deva ao fato de considerarmos todas as neoplasias, benignas e malignas e, não apenas aquelas associadas à SIDA (SK, LNH e carcinoma de colo uterino), como faz a maioria dos trabalhos que analisamos. A finalidade de analisarmos todas foi tentar observar se alguma outra neoplasia, além dessas citadas poderia também estar relacionada à infecção por HIV.

Os 240 pacientes HIV deste trabalho apresentavam idade média de  $34,8 \pm 10,7$  anos sendo 72% do sexo masculino e 28% do sexo feminino. Comparando com trabalhos brasileiros encontramos idades médias semelhantes: 33,3 anos (BORGES et al, 1997) e 34,8 anos (CURY et al, 2003). MICHALANY et al (1987) descreveram 15 pacientes HIV positivos com idade média um pouco acima (36,3 anos). Os trabalhos internacionais, principalmente de países industrializados, apresentam pacientes com idade média um

pouco acima da nossa, em torno de 38 anos (KLATT et al, 1994; MARKOWITZ et al, 1996; HOFMAN et al, 1999; MASLIAH et al, 2000). Isso pode ser devido a uma melhor adesão ao tratamento ou a melhor qualidade da assistência médica recebida por esses pacientes e, conseqüentemente, maior sobrevida.

Com relação ao sexo, todos os trabalhos que encontramos mostraram um maior número de pacientes do sexo masculino, com uma relação em geral de 3 a 4 homens para 1 mulher (MARKOWITZ et al, 1996; BORGES et al, 1997; HOFMAN et al, 1999; CURY et al, 2003). Alguns trabalhos demonstraram uma população quase que absoluta de pacientes do sexo masculino como GUIDUGLI NETTO et al (1990), KLATT et al (1994) e MASLIAH et al (2000).

Em nosso estudo, os pacientes HIV com neoplasia apresentavam idade média de 38  $\pm$ 11,6 anos, ou seja, maior que a idade média do grupo HIV positivo total (34,8  $\pm$ 10,7 anos). Isso deve estar associado, provavelmente, ao fato da incidência das neoplasias em geral aumentarem com o aumento da idade. Além disso, no grupo HIV com neoplasia havia uma maior quantidade proporcional de mulheres do que no grupo HIV total, possivelmente devido ao grande número de leiomiomas que observamos.

As neoplasias mais freqüentes em pacientes HIV positivos foram hemangioma hepático (4,6% dos pacientes HIV) e leiomioma uterino (4,2% do total de pacientes HIV e 15% das mulheres HIV positivas). Ambos são tumores benignos freqüentes na população geral (FLETCHER, 2000; KUMAR et al, 2005). Hemangioma é a neoplasia mais freqüente no fígado, ocorrendo em ambos os sexos, em todas as idades, com freqüência de 0,4 a 20% na população geral (FLETCHER, 2000). A freqüência que observamos de hemangioma hepático (4,6% dos HIV positivos) estaria então, dentro da faixa esperada para a população geral. Os leiomiomas uterinos ocorrem em cerca de 20 a 25% das mulheres em idade reprodutiva, principalmente no final desse período, próximo à

menopausa (FLETCHER, 2000). Observamos uma frequência de 15% desse tumor nas mulheres HIV positivas o que estaria abaixo do esperado para a população geral do sexo feminino.

Em seguida, os tumores mais frequentes foram SK e LNH (2% e 1,7% do total de necrópsias de pacientes HIV positivos, respectivamente). O primeiro é um tumor raro em nosso meio, exceto, quando associado à SIDA ou à pacientes transplantados. Sua forma clássica ocorre, em 90% dos casos, em pacientes do sexo masculino, idosos, na Europa Oriental ou descendentes do mediterrâneo (KUMAR et al, 2005). As neoplasias linfóides de células B correspondem a 4% dos novos casos de câncer por ano em todo o mundo (JAFFE et al, 2001) e, o subtipo de LNH difuso de grandes células B corresponde a 20% dos LNH, ocorrendo com discreto predomínio no sexo masculino, com idade média de 60 anos; a localização primária no SNC é rara (KUMAR et al, 2005).

No Brasil, BORGES et al (1997) descreveram uma frequência semelhante à nossa de SK (1,9%) e CURY et al (2003) não tiveram casos dessa neoplasia. Por outro lado, trabalhos em países industrializados encontraram, em geral, uma frequência maior de SK, como KLATT et al (1994) com 24,7% de SK em 565 necrópsias de pacientes com SIDA e, MASLIAH et al (2000), com 27,1% de SK em 390 necrópsias de HIV positivos.

Ainda no Brasil, GUIDUGLI NETTO et al (1990) e MICHALANY et al (1987) descreveram frequências maiores de SK, 20,6% e 13,3%, respectivamente; entretanto, ambos os autores tinham uma população quase ou exclusivamente de pacientes do sexo masculino com grande porcentagem de homossexuais, 67,2 e 60%, respectivamente. É amplamente discutida e aceita na Literatura a associação de SK com bi/homossexualismo (BIERHOFF et al, 1991; KLATT et al, 1994; BIERHOFF et al, 1995/96; HOFMAN et al, 1999). Dos nossos 5 casos de SK todos os pacientes eram do sexo masculino e 3 tinham



história de bi/homossexualismo, o que está de acordo com o descrito na Literatura (GUARDA et al, 1984; HSIAO et al, 1997).

Com relação à localização, os cinco SK eram disseminados e apenas 2 tinham comprometimento cutâneo associado. Quatro casos envolviam o trato digestivo que é um sítio freqüente de envolvimento desses tumores quando disseminados (MARKOWITZ et al, 1996). CARVALHO et al (1994) estudando lesões no trato gastrointestinal de 45 necrópsias de pacientes com SIDA, descreveram 4 SK, tendo sido a neoplasia mais freqüente nessa localização.

Encontramos 4 casos de LNH em nosso estudo (1,7% do total HIV), todos primários do SNC. Os trabalhos americanos e europeus apresentam uma freqüência maior de LNH quando comparados aos estudos brasileiros e africanos. KLATT et al (1994) analisaram 565 necrópsias de HIV positivos, sendo 531 homens e 34 mulheres; o LNH foi líder entre as neoplasias como causa de morte (8,5%). Outros trabalhos como o de HOFMAN et al (1999) na França, MARKOWITZ et al (1996) nos EUA e RIDOLFO et al (1996) na Itália, descreveram freqüências de 14%, 9,1% e 16,5% de LNH, respectivamente. Por outro lado, trabalhos realizados com populações africanas descreveram freqüências de LNH mais próximas da nossa, embora discretamente maiores, como LUCAS et al (1996) com 2,8% e ANSARI et al (2002) com uma freqüência de 3% desse tumor.

No Brasil os principais trabalhos descreveram freqüências de LNH menores do que nos EUA e Europa; porém, maiores que a encontrada em nosso estudo. BORGES et al (1997), analisaram 52 casos de necrópsias de pacientes com SIDA; observaram 5,8% de linfomas em geral, sendo 1 LH, 1 LNH de grandes células T pleomórfico e 1 LNH centrocítico-centroblástico. Os 4 casos de LNH que descrevemos eram LNH difusos de grandes células B. CURY et al (2003) encontraram 2 LNH e 1 LH em 92 casos de SIDA

(3,3% de linfomas em geral). GUIDUGLI NETTO et al (1990) e MICHALANY et al (1987) encontraram 7% e 6,6% de linfomas em geral, em 58 e 15 casos de autópsias de pacientes com SIDA, respectivamente. Alguns autores como LUCAS et al (1996) comentaram que a diferença observada entre os países desenvolvidos e subdesenvolvidos com relação à frequência de neoplasias em pacientes com SIDA está associada às infecções oportunistas mais frequentes e baixa sobrevivência dos pacientes nos últimos quando comparados aos primeiros. Nós também observamos tal diferença e compartilhamos da opinião dos autores acima.

Esse fato pôde ser constatado também previamente quando analisamos as alterações na citologia cérvico-vaginal de pacientes HIV positivas (MICHELETTI, 2004). Nesse trabalho observamos maior frequência de infecção por HPV e lesão escamosa intra-epitelial de baixo grau nas pacientes HIV positivas quando comparadas às pacientes HIV negativas. Entretanto, tal diferença não foi observada para as lesões escamosas intra-epiteliais de alto grau e para o carcinoma invasivo do colo uterino. Acreditamos que isso se deva também à baixa sobrevivência das pacientes HIV positivas que estudamos, visto que no colo uterino as neoplasias intra-epiteliais são de evolução lenta e, nossas pacientes complicam com infecções oportunistas, falecendo talvez antes de desenvolverem neoplasias invasivas.

No atual trabalho a frequência de lesões no colo uterino foi baixa; encontramos apenas 1 caso de NIC I e 1 caso de NIC II e não foram observados casos de carcinoma invasivo do colo uterino, corroborando a idéia do parágrafo acima. Um estudo clínico brasileiro (FONSECA, 1995), que avaliou os problemas ginecológicos mais frequentes em mulheres HIV positivas concluiu que o HIV está associado a maior frequência de NIC e infecções genitais, em especial aquelas causadas por HPV. Apesar disso, estudos recentes não estão encontrando uma maior frequência de carcinoma cervical invasivo, mesmo na

África, onde a prevalência do HIV é a mais alta (THOMAS, 2001; MELO et al, 2003). Outras grandes séries de autópsias de pacientes com SIDA também não descreveram casos de carcinoma invasivo do colo uterino (KLATT et al, 1994; MARKOWITZ et al, 1996; HOFMAN et al, 1999).

Com relação à localização dos LNH, o SNC é um sítio primário incomum na população geral; porém, em pacientes com SIDA, LNH tende a envolver primariamente o SNC, motivo pelo qual esse tumor foi incluído entre as doenças definidoras de SIDA (BIGGAR et al, 1996; GRULICH et al, 1997; GOEDERT et al, 1998). Todos os nossos casos de LNH envolviam o SNC. LUCAS et al (1996) avaliando 247 necrópsias de pacientes com HIV na África encontraram 7 LNH de células B, sendo 3 primários do SNC e 4 viscerais. MARKOWITZ et al (1996) encontraram 23 LNH em 252 necrópsias de pacientes com SIDA, sendo que 13 envolviam o SNC. LOUREIRO et al (1988) estudaram 20 casos de linfomas em geral, em pacientes com SIDA e 8 eram primários do SNC. Por outro lado, ANSARI et al (2002) encontraram 3 LNH em 104 pacientes HIV positivos e nenhum deles envolvia o SNC; também MOHAR et al (1995) estudando 202 pacientes com SIDA e neoplasias no México observaram 33 casos de LNH e apenas 3 eram primários do SNC.

RIDOLFO et al (1996) chamam a atenção para a importância do diagnóstico dos linfomas em geral, pois em 60 casos de LNH apenas 25 (41,6%) foram diagnosticados antes do óbito. BORGES et al (1997) também demonstraram a dificuldade em diagnosticar esses tumores antes do óbito, porque dos 3 casos de linfomas em geral, apenas 1 foi suspeitado clinicamente e os outros 2 diagnosticados apenas na necrópsia. Os 4 casos de LNH que descrevemos foram diagnosticados apenas na necrópsia. Esse dado reforça a importância da necrópsia, pois em todos esses casos a hipótese era de infecção.

Como pode ser visto, há estudos que mostram maior prevalência de LNH (MARKOWITZ et al, 1996; BORGES et al, 1997; HOFMAN et al, 1999; GUERRA et al, 2001; CURY et al, 2003) e outros apresentam maior frequência de SK (GUARDA et al, 1984; GUIDUGLI NETTO et al, 1990; KLATT et al, 1994; MASLIAH et al, 2000; ANSARI et al, 2002) em pacientes HIV positivos. Em nosso estudo, essas frequências foram semelhantes (1,7% e 2%, respectivamente). Outros autores também encontraram frequências semelhantes dessas duas neoplasias como EZA et al (2006), KAISER et al (2000), RIDOLFO et al (1996) e HUI et al (1984).

Como demonstrado no Quadro 6 encontramos outras neoplasias em pacientes HIV positivos, além daquelas classicamente descritas como associadas à SIDA. MARKOWITZ et al (1996) nos EUA, analisaram um total de 252 casos de SIDA e encontraram também outros tumores malignos como 1 carcinoma papilífero de tireóide, 1 hepatocarcinoma e 1 carcinoma de células escamosas da cabeça e pescoço. HOFMAN et al (1999) descreveram além dos SK e LNH, 10 carcinomas escamosos broncogênicos, 6 adenocarcinomas de pulmão, 1 hepatocarcinoma associado a carcinoma neuroendócrino do pâncreas, 1 adenocarcinoma de tireóide e 2 glioblastomas; entretanto, não fizeram relação dessas outras neoplasias com HIV. KLATT et al (1994) encontraram outras neoplasias, além de LNH e SK, em 21 (3,7%) de 565 casos de necrópsias de SIDA: 3 LH, 3 adenocarcinomas de pulmão, 3 leucemias, 2 carcinomas papilíferos de tireóide, 2 carcinomas transicionais de bexiga, 1 seminoma de testículo, 1 carcinoma de células transicionais de próstata, 1 carcinossarcoma de próstata, 1 sarcoma sinovial de retroperitônio, 1 ganglioneuroblastoma de adrenal, 1 carcinoma basocelular da pele, 1 carcinoma espinocelular de seio paranasal e 1 adenocarcinoma de sítio primário indeterminado. Esses autores concluíram que as neoplasias encontradas estavam dentro da taxa esperada naquela faixa etária para a população geral. Todas as neoplasias que encontramos também estavam dentro da faixa

etária esperada, exceto dois casos de neoplasias malignas: um adenocarcinoma gástrico difuso em homem de 29 anos (caso 4) e um mieloma múltiplo em paciente do sexo masculino de 28 anos (caso 49).

Um outro trabalho americano também questionou a relação da infecção por HIV com outras neoplasias, tais como carcinoma de pulmão, LH e tumor de células germinativas (BROWN et al, 1996). Em nosso estudo, não houve casos de neoplasia primitiva de pulmão, tampouco de LH; contudo, tivemos 1 caso de carcinoma embrionário primário do retroperitônio e 2 casos de teratomas, um benigno de ovário e outro maligno de testículo. BROWN et al (1996) afirmaram-se que, apesar de incomum, haveria relação do adenocarcinoma de pulmão em pacientes HIV positivos tabagistas com contagem de linfócitos CD4 menor que 120 células/mm<sup>3</sup>. O LH teria como característica no paciente HIV positivo, uma maior frequência nas 3<sup>a</sup> e 4<sup>a</sup> décadas de vida, enquanto na população geral tem uma distribuição bimodal: abaixo de 35 anos e acima de 50 anos. Com relação às neoplasias de células germinativas, provavelmente é uma coincidência, visto que a idade de maior incidência dessas patologias (HIV e tumor de células germinativas) é a mesma.

A causa do óbito nos 49 casos HIV com neoplasias, estava associada principalmente a comprometimento pulmonar (61,2%) e septicemia/infecções disseminadas (47%). Outros trabalhos de necrópsias, avaliando as infecções e neoplasias em pacientes com SIDA, também analisaram as causas de óbito e encontraram como principais causas comprometimento pulmonar e do SNC (KLATT et al, 1994; HOFMAN et al, 1999).

A causa do óbito em nosso estudo estava diretamente associada à neoplasia maligna em 16 necrópsias (6,7% do total HIV). MARKOWITZ et al (1996) estudaram 252 autópsias de pacientes com SIDA e observaram que as neoplasias estavam associadas a 8,2% dos óbitos. Em estudo brasileiro recente com 92 casos de necrópsias de SIDA, 92,4%

dos pacientes morreram devido a infecções e, apenas 2,2%, morreram por neoplasias (CURY et al, 2003). Devemos salientar ao compararmos esses dados, que nos detivemos apenas ao estudo das necrópsias de pacientes HIV positivos (portadores e doentes) com neoplasias, enquanto os outros autores avaliaram todas as necrópsias de pacientes com SIDA (infecções e neoplasias) e não incluíram os pacientes apenas portadores do HIV.

Comparamos as freqüências das neoplasias em pacientes HIV positivos segundo os períodos pré e pós-tratamento com HAART (em Uberaba a partir de 1997). Apesar de haver maior número de casos de neoplasias em geral no período de 1997 a 2004 (22,8% *versus* 15,9%) e também maior número de casos de SK e LNH nesse período (4,4% *versus* 2,4%), essas diferenças não foram estatisticamente significantes. Três outros trabalhos (KLATT et al, 1994; BIERHOFF et al, 1995/6; HOFMAN et al, 1999) também observaram um aumento do número de neoplasias em pacientes com SIDA após a introdução da HAART, principalmente devido ao aumento do número de casos de LNH e carcinomas (este último tumor citado apenas por HOFMAN et al, 1999). Por outro lado, MASLIAH et al (2000) não observaram mudança na freqüência de neoplasias em pacientes com SIDA após a introdução da HAART.

Concluimos então que as neoplasias mais freqüentes em necrópsias de pacientes HIV positivos do nosso estudo, considerando-se as associadas à SIDA, foram SK e LNH; as outras neoplasias freqüentes nesse material, principalmente hemangioma hepático e leiomioma uterino, não parecem ter associação com a infecção por HIV, pois ocorreram na mesma freqüência ou até com freqüência menor que aquela observada na população geral. Dois tumores chamaram atenção por surgirem em faixas etárias atípicas nos pacientes com SIDA: adenocarcinoma gástrico e mieloma múltiplo.

Além disso, observamos que as neoplasias estavam associadas à causa do óbito em 6,7% das autópsias de indivíduos HIV positivos. Por fim, a introdução da HAART em

nosso meio não parece, até o momento, aumentar a frequência de neoplasias em pacientes HIV positivos.

1- No período de 1989 a 2004 foram realizadas 1620 necrópsias pela Disciplina de Patologia Especial/Serviço de Patologia Cirúrgica da UFTM, das quais 240 (14,8%) eram de pacientes HIV positivos, diagnosticando-se neoplasias em 49 (20,4%) deles.

2- A idade média dos pacientes HIV positivos foi de  $34,8 \pm 10,7$  anos e a idade média dos pacientes HIV com neoplasia foi discretamente maior ( $38 \pm 11,6$  anos); entretanto, não houve diferença estatisticamente significativa entre os grupos quanto à idade.

3- As principais neoplasias nos pacientes HIV positivos foram SK e LNH, considerando-se as que poderiam ter relação com a infecção por HIV.

4- Outras neoplasias, que não parecem associadas ao HIV até o momento, ocorreram em dois casos com apresentações atípicas com relação à faixa etária: um adenocarcinoma gástrico e um mieloma múltiplo.



5- As frequências de SK e LNH em nosso material foram semelhantes às de outros trabalhos realizados em países subdesenvolvidos e menores que aquelas dos países desenvolvidos.

6- Não houve casos de necrópsias de pacientes HIV positivas com carcinoma invasivo do colo uterino.

7- Houve predomínio do sexo masculino tanto no grupo HIV positivo (240 casos) como em todo, quanto no grupo HIV com neoplasia (49 casos).

8- Em 16 (6,7%) das 240 necrópsias dos pacientes HIV positivos a morte estava diretamente relacionada às neoplasias malignas. Quatro desses indivíduos eram apenas portadores do HIV sem quadro de SIDA.

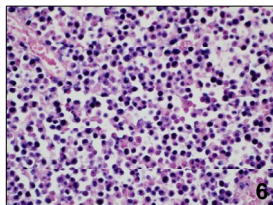
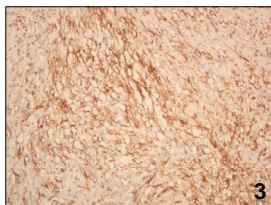
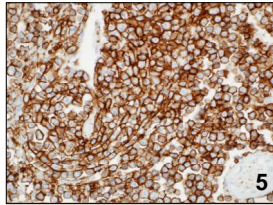
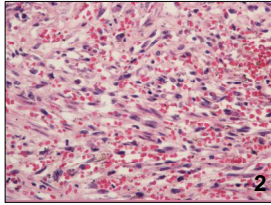
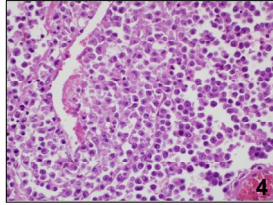
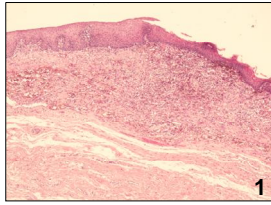
9- Ocorreu maior número de neoplasias no período pós-HAART em relação ao pré-HAART, tanto na comparação dos tumores em geral (22,8% *versus* 15,9%), quanto para SK/LNH (4,4% *versus* 2,4%); entretanto, talvez pelo pequeno número de casos, a diferença não foi estatisticamente significativa.

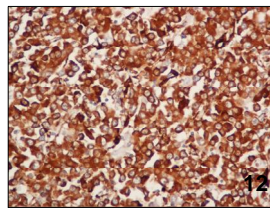
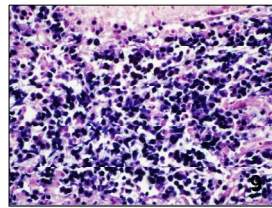
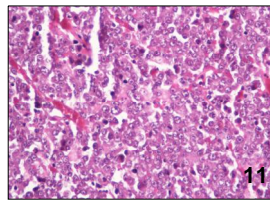
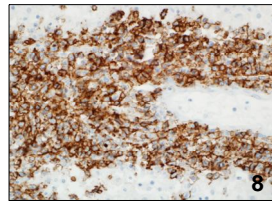
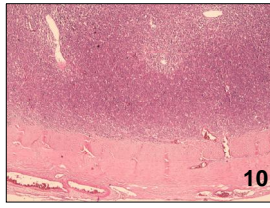
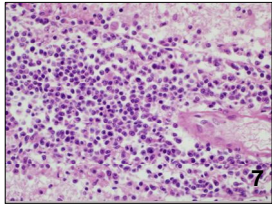
Analizamos a frequência de neoplasias em 240 necrópsias de pacientes HIV positivos realizadas em 15 anos na UFTM (1989 a 2004), num total de 1620 autópsias. A idade dos pacientes HIV variou de 16 a 69 anos ( $34,8 \pm 10,7$  anos); 173 (72%) eram do sexo masculino. A idade média dos pacientes HIV com neoplasia foi de  $38 \pm 11,6$  anos. Foram encontradas 57 neoplasias em 49 pacientes, 37 benignas e 20 malignas. Houve 5 SK disseminados, 4 LNH primários do SNC, 1 meningioma, 1 mieloma múltiplo, 1 neoplasia mesenquimal maligna da meninge com diferenciação muscular, 12 neoplasias hepáticas (11 hemangiomas e 1 carcinoma hepatocelular), 3 neoplasias gástricas malignas (1 tumor do estroma gastrintestinal e 2 adenocarcinomas), 3 neoplasias intestinais (2 lipomas e 1 adenocarcinoma), 10 leiomiomas uterinos, 1 caso de NIC I e 1, de NIC II, 1 carcinoma *in situ* da glândula, 1 teratoma benigno de ovário e

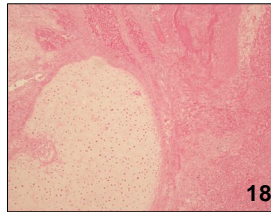
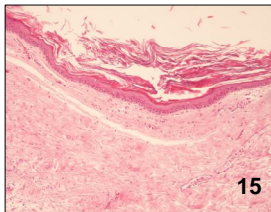
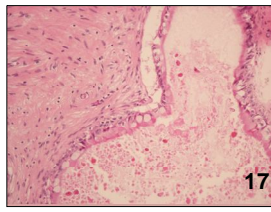
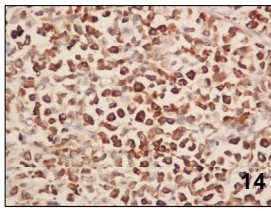
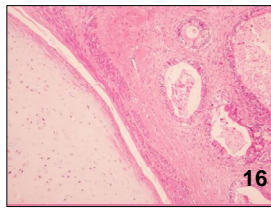
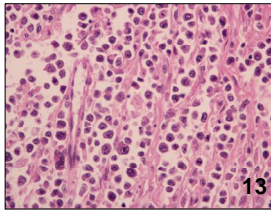
1 teratoma maligno de testículo, 1 carcinoma embrionário primário do retroperitônio, 1 lipoma atrial, 5 neoplasias renais (3 adenomas e 2 fibromas medulares), 1 papiloma de bexiga, 4 tumores de glândulas endócrinas (1 adenoma de supra-renal, 1 carcinoma papilífero de tireóide, 1 adenoma folicular de tireóide e 1 adenoma de células de Hürthle de tireóide). As neoplasias consideradas definidoras de SIDA são SK, LNH e carcinoma invasivo do colo de útero. Em nosso material a frequência de SK foi quase a mesma de LNH, 2% e 1,7% do total de necrópsias HIV positivas. Todos os casos de SK foram em pacientes do sexo masculino e 3 eram bi/homossexuais. Todos os LNH eram primários do SNC, do tipo difuso de grandes células B. Não encontramos carcinoma invasivo do colo uterino; encontramos apenas 2 casos de lesões precursoras (1 NIC I e 1 NIC II). As outras neoplasias ocorreram dentro da frequência e faixa etária esperada para a população geral, exceto 1 adenocarcinoma gástrico em paciente com 29 anos de idade e 1 mieloma múltiplo em paciente com 28 anos. A causa do óbito estava associada à neoplasia em 16 (6,7%) pacientes do total HIV positivo; 4 desses eram apenas portadores do HIV. Ocorreu maior número de neoplasias no período pós-HAART em relação ao pré-HAART, entretanto a diferença não foi estatisticamente significativa.

We analyzed the frequency of neoplasia among 240 necropsies on HIV-positive patients that were performed over a 15-year period at UFTM (1989 to 2004), out of a total of 1620 autopsies. The age of the HIV patients ranged from 16 to 69 years ( $34.8 \pm 10.7$  years); 173 (72%) were male. The mean age of the HIV patients with neoplasia was  $38 \pm 11.6$  years. Fifty-seven neoplasias were found in 49 patients: 37 benign and 20 malignant. There were 5 cases of disseminated KS, 4 primary NHL of the CNS, 1 meningioma, 1 multiple myeloma, 1 malignant mesenchymal neoplasia of the meninges with muscle differentiation, 12 hepatic neoplasias (11 hemangiomas and 1 hepatocellular carcinoma), 3 malignant gastric neoplasias (1 gastrointestinal stromal tumor and 2 adenocarcinomas), 3 intestinal neoplasias (2 lipomas and 1 adenocarcinoma), 10 uterine leiomyomas, 1 CIN I, 1 CIN II, 1 *in situ* carcinoma of

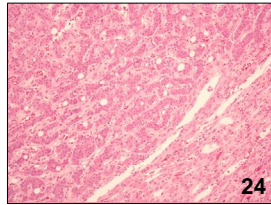
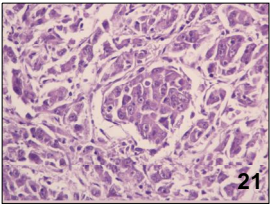
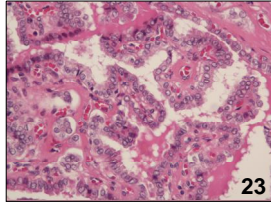
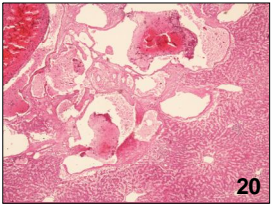
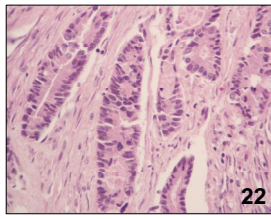
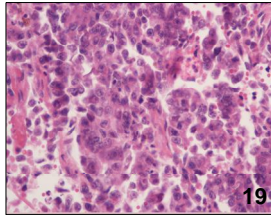
penis, 1 benign ovarian teratoma, 1 malignant testicular teratoma, 1 primary embryonal carcinoma of the retroperitoneum, 1 atrial lipoma, 5 renal neoplasias (3 adenomas and 2 medullary fibromas), 1 bladder papilloma and 4 endocrine gland tumors (1 supra-renal adenoma, 1 papillary carcinoma of thyroid, 1 follicular adenoma of thyroid and 1 Hürthle cell adenoma of thyroid). The types of neoplasia that are considered to define AIDS are KS, NHL and invasive carcinoma of the uterine cervix. Among our sample, the frequencies of KS and NHL were almost the same: 2% and 1.7% of all the necropsies on HIV-positive individuals. All the case of KS were in male patients and three were bisexual or homosexual. All the cases of NHL were primary to the CNS, of diffuse large B-cell type. We did not find any invasive carcinoma of the uterine cervix, and we only found two cases of precursory lesions (one CIN I and one CIN II). The other neoplasias occurred within the frequency and age group expected for the general population, except for one gastric adenocarcinoma in a 29-year-old patient and one multiple myeloma in a 28-year-old patient. The cause of death was associated with the neoplasia in 16 (6.7%) of the HIV-positive patients; four of these only had HIV. There were greater numbers of neoplasias after HAART started to be used, in relation to the pre-HAART era, although the difference was not statistically significant.











## PRANCHA 1

**Figura 1** – Fotomicrografia de esôfago com Sarcoma de Kaposi demonstrando na submucosa proliferação fusocelular ricamente vascularizada. HE, 40x (Caso 35)

**Figura 2** – Detalhe da lesão anterior constituída por células fusiformes com hipercromasia, formando fendas ou luzes intracitoplasmáticas ricas em hemácias. HE, 400x

**Figura 3** – Imuno-histoquímica do caso 35 demonstrando positividade para CD31 nas células fusiformes do Sarcoma de Kaposi. 200x

**Figura 4** – Neoplasia constituída por proliferação difusa de células linfóides atípicas com núcleos grandes ou médios, cromatina grosseira e nucléolos evidentes; os citoplasmas são eosinofílicos ou discretamente basofílicos. HE, 400x (Caso 15)

**Figura 5** – Coloração imuno-histoquímica com CD20 do caso anterior, fortemente positiva nos citoplasmas e membranas das células neoplásicas, caracterizando um linfoma difuso de grandes células B. 400x

**Figura 6** – Hibridização *in situ* para EBV no linfoma do caso 15 demonstrando positividade nuclear na grande maioria das células tumorais. 400x

## PRANCHA 2

**Figura 7** – Neoplasia linfóide constituída por células redondas, hipercromáticas, médias e grandes dispostas predominantemente em torno dos vasos sanguíneos. HE, 400x (Caso 43)

**Figura 8** – Imuno-histoquímica para CD20 do caso anterior demonstrando forte positividade citoplasmática e de membrana característica do linfoma de grandes células B. 400x

**Figura 9** - Hibridização *in situ* para EBV no linfoma do caso 43 demonstrando positividade nuclear na grande maioria das células tumorais. 400x

**Figura 10** – Neoplasia maligna com crescimento expansivo aderida à dura-máter. HE, 40x (Caso 42)

**Figura 11** – Detalhe da fotomicrografia anterior demonstrando neoplasia constituída por células redondas com núcleos volumosos, por vezes plasmocitóides, com nucléolos evidentes e citoplasmas eosinofílicos ou levemente basofílicos. HE, 400x

**Figura 12** – Imuno-histoquímica demonstrando positividade forte e difusa para actina 1A4 no tumor da figura anterior caracterizado como neoplasia mesenquimal maligna com diferenciação muscular, provavelmente primária da meninge. 400x

### PRANCHA 3

**Figura 13** – Mieloma múltiplo constituído por proliferação difusa de células plasmocitóides, imaturas e atípicas. HE, 400x (Caso 49)

**Figura 14** – Imuno-histoquímica positiva para CD79a no caso da figura anterior demonstrando a origem plasmocitária da neoplasia. 400x

**Figura 15** – Teratoma maduro benigno de ovário constituído em parte por cisto dermóide. Notar cisto revestido por epitélio estratificado pavimentoso ceratinizado. HE, 100x (Caso 40)

**Figura 16** – Teratoma maduro maligno de testículo constituído por glândulas atípicas e cartilagem madura em meio a estroma conjuntivo fibroso. HE, 100x (Caso 47)

**Figura 17** – Detalhe da neoplasia da figura anterior mostrando o epitélio mucossecretor das glândulas. HE, 200x

**Figura 18** – Outra área da neoplasia de testículo constituída em grande parte por tecido necrótico e blocos de cartilagem madura. HE, 100x (Caso 47)

## PRANCHA 4

**Figura 19** – Carcinoma embrionário. Notar ninhos e cordões de células atípicas com nucléolos evidentes, carioteca irregular e citoplasmas eosinofílicos. HE, 400x (Caso 11)

**Figura 20** – Hemangioma cavernoso hepático constituído por proliferação de grandes canais vasculares revestidos por endotélio sem atipias. HE, 40x (Caso 22)

**Figura 21** – Hepatocarcinoma representado por proliferação de células atípicas com macronúcleolos e citoplasmas levemente basofílicos e amplos, formando ninhos ou trabéculas infiltrativas. HE, 400x (Caso 32)

**Figura 22** – Adenocarcinoma bem diferenciado de intestino grosso: observar glândulas infiltrativas com discreta atipia citológica. HE, 400x (Caso 33)

**Figura 23** – Carcinoma papilífero de tireóide formando papilas revestidas por células com cariomegalia, núcleos claros e fendas nucleares. HE, 400x (Caso 22)

**Figura 24** – Adenoma de supra-renal constituído por proliferação nodular e bem delimitada de células redondas sem atipias, com citoplasmas amplos e eosinofílicos. HE, 100x (Caso 40)

1. ANSARI, N. A.; KOMBE, A. H.; KENYON, T. A.; HONE, N. M.; TAPPERO, J. W.; NYIRENDA, S. T.; BINKIN, N. J.; LUCAS, S. B. Pathology and causes of death in a group of 128 predominantly HIV-positive patients in Botswana, 1997-1998. **The International Journal of Tuberculosis and Lung Disease**, v. 6, p. 55-63, 2002.
2. AUGÉ, A. P. F.; PIATO, S.; FRADE, A. B.; PAES, R. P.; MOURA, C. M. C.; SANTOS, A. L. D.; VAZ, A. Frequência de neoplasia intra-epitelial cervical em portadoras do vírus da imunodeficiência humana. **Revista Brasileira de Ginecologia e Obstetrícia**, v.22, p.573-577, 2000.
3. BARRE-SINOUSSE, F.; CHERMANN, J. C.; REY, F.; NUGEYRE, M. T.; CHAMARET, S.; GRUEST, J.; DAUGUET, C.; AXLER-BLIN, C. Isolation of a T-lymphotropic retrovirus from a patient at risk for acquired immune deficiency syndrome. **Science**, v.220, p.868-871, 1983.
4. BASILIO-DE-OLIVEIRA, C. A. Infectious and neoplastic disorders of the thyroid in AIDS patients: an autopsy study. **Brazilian Journal of Infectious Diseases**, v. 4, p. 67-75, 2000.
5. BIERHOFF, E.; WEISS, A.; TSCHUBEL, K.; PFEIFER, U. Epidemiological and pathomorphological autopsy findings in AIDS. **Verhandlungen der Deutschen Gesellschaft für Pathologie**, v. 75, p. 163-165, 1991.

6. BIERHOFF, E.; WEISS, A.; WOLF, H. K.; EWIG, S.; ROCKSTROH, J.; PFEIFER, U. Autopsy findings in patients with human immunodeficiency virus infection with emphasis on the risk factor of hemophilia. **General & Diagnostic Pathology**, v. 141, p. 295-304, 1995/96.
7. BIGGAR, R. J.; ROSENBERG, P. S.; COTÉ, T. R. Kaposi sarcoma and non-Hodgkin linfoma following the diagnosis of SIDA. The Multistate SIDA/Cancer Match Study Group. **International Journal of Cancer**, v.68, p.754-758, 1996.
8. BORGES, A. S.; FERREIRA, M. S.; NISHIOKA, S. A.; SILVESTRE, M. T. A.; SILVA, A. M.; ROCHA, A. Agreement between premortem and postmortem diagnoses in patients with acquired immunodeficiency syndrome observed at a brazilian teaching hospital. **Revista do Instituto de Medicina Tropical de São Paulo**, v. 39, p. 217-221, 1997.
9. BRAUN, L. Role of human immunodeficiency virus infection in the pathogenesis of human papillomavirus-associated cervical neoplasia. **American Journal of Pathology**, v.144, p.209-214, 1994.
10. BROCKMEYER, N.; BARTHEL, B. Clinical manifestation and therapies of AIDS associated tumors. **European Journal of Medical Research**, v 23, p. 127-147, 1998.
11. BROWN, M. A.; NADLER, J. P. Infections in HIV-infected patients with malignancy. **Infections Disease Clinics of North America**, v. 10, p. 401-412, 1996.
12. CARLUCCI, M.; CIMMINO, A.; FIORE, M. G.; LEPERA, A.; TANTIMONACO, L.; RICCO, R. The pap test in HIV-positive women. **Pathologica**, v.93, p.651-653, 2001.
13. CARPENTER, C. C.; MAYER, K. H.; STEIN, M. D.; LEIBMAN, B. D.; FISHER, A.; FIORE, T. C. Human immunodeficiency virus infection in North American women: experience whit 200 cases and a review of the literature. **Medicine**, v. 70, p. 307-325, 1991.
14. CARVALHO, M. G.; RODRIGUES, M. A.; MARQUES, M. E.; FRANCO, M.; MONTENEGRO, M. R. Lesions of the gastrointestinal tract in acquired immunodeficiency syndrome: study of 45 consecutive necropsies. **Revista da Sociedade Brasileira de Medicina Tropical**, v. 27, p. 135-141, 1994.
15. COTÉ, T. R.; BIGGAR, R. J.; ROSENBERG, P. S.; DEVESA, S. S.; PERCY, C.; YELLIN, F. J.; LEMP, G.; HARDY, C.; GOEDERT, J. J.; BLATTNER, W. A. Non-Hodgkin lymphoma among people with SIDA: Incidence, presentation and public health burden. SIDA/Cancer Study Group. **International Journal of Cancer**, v.73, p.645-650, 1997.
16. CURY, P. M.; PULIDO, C. F.; FURTADO, V. M. G.; PALMA, F. M. C. Autopsy findings in AIDS patients from a reference hospital in Brazil: analysis of 92 cases. **Pathology, Research and Practice**, v. 199, p. 811-814, 2003.

17. DUCH, F. M.; RÉPELE, C. A.; SPADARO, F.; REIS, M. A.; RODRIGUES, D. B. R.; FERRAZ, M. L. F.; TEIXEIRA, V. P. A. Alterações morfológicas da glândula supra-renal na síndrome da imunodeficiência adquirida. **Revista da Sociedade Brasileira de Medicina Tropical**, v. 31, p. 257-261, 1998.
18. EDELWEISS, M. I. A. Necrópsias na Síndrome da Imunodeficiência Adquirida: devemos continuar a fazê-las? **Revista do Hospital de Clínicas de Porto Alegre (HCPA)**, v. 14, p. 98-101, 1994.
19. EZA, D.; CERRILLO, G.; MOORE, D. A.; CASTRO, C.; TICONA, E.; MORALES, D.; CABANILLAS, J.; BARRANTES, F.; ALFARO, A.; BENAVIDES, A.; RAFAEL, A.; VALLADARES, G.; AREVALO, F.; EVANS, C. A.; GILMAN, R. H. Postmortem findings and opportunistic infections in HIV-positive patients from a public hospital in Peru. **Pathology, Research and Practice**, v. 202, p. 767-775, 2006.
20. FEINGOLD, A. R.; VERMUND, S. H.; BURK, R. D.; KELLEY, K. F.; SCHRAGER, L. K.; SCHREIBER, K.; MUNK, G.; FRIEDLAND, G. H.; KLEIN, R. S. Cervical cytologic abnormalities and papillomavirus in women infected with human immunodeficiency virus. **Journal of Acquired Immune Deficiency Syndrome**, v.3, p.896-903, 1990.
21. FLETCHER, C. D. M. **Diagnostic Histopathology of Tumors**. 2. ed. Hong Kong: Churchill Livingstone, 2000. 2 v. 1851 p. il. ISBN 0-443-0-7992-7.
22. FONSECA, E. C. Aspectos gineco-obstétricos da Síndrome da Imunodeficiência Adquirida (SIDA). **Femina**, v. 23, p. 755-758, 1995.
23. GATES, A. E.; KAPLAN, L. D. AIDS malignancies in era of highly active antiretroviral therapy. **Oncology**, v. 16, p. 657-665, 2002.
24. GOEDERT, J. J. The Epidemiology of Acquired Immunodeficiency Syndrome Malignancies. **Seminars in Oncology**, v.27, p.390-401, 2000.
25. GOEDERT, J. J.; COTÉ, T. R.; VIRGO P.; SCOPPA, S. M.; KINGMA, D. W.; GAIL, M. H.; JAFFE, E. S.; BIGGAR, R. J. Spectrum of SIDA associated malignant disorders. **Lancet**, v.351, p.1833-1839, 1998.
26. GRULICH, A. E.; WAN, X.; LAW, M. G. Rates of non-SIDA defining cancers in people with SIDA. **First National SIDA Malignancy Conference, Bethesda**, p.28-30, 1997.
27. GRULICH, A. E.; LI, Y.; McDONALD, A. M.; CORRELL, P. K.; LAW, M. G.; KALDOR, J. M. Decreasing rates of Kaposi's sarcoma and non-Hodgkin's lymphoma in the era of potent combination anti-retroviral therapy. **AIDS**, v. 30, p. 629-633, 2001.
28. GUARDA, L. A.; LUNA, M. A.; SMITH, J. L. Jr.; MANSELL, P. W.; GYORKEY, F.; ROCA, A. N. Acquired immunodeficiency syndrome: postmortem findings. **American Journal of Clinical Pathology**, v. 81, p. 549-557, 1984.



29. GUERRA, I.; ORTIZ, E.; PURTU, J.; ATARÉS, B.; ETXEBARRÍA, M. A.; PABLOS, M. Value of limited necropsy in HIV-positive patients. **Pathology, Research and Practice**, v. 197, p. 165-168, 2001.
30. GUIDUGLI NETTO, J.; COLLARILE, D. C.; BORGES, A. F. A.; BIANCALANA, M. L. N.; STEFANO, H. N. V. Microscopic findings in patients with acquired immunodeficiency syndrome. **Revista Paulista de Medicina**, v. 108, p. 205-212, 1990.
31. HENRY, M. J.; STANLEY, M. W.; CRUIKSHANK, S.; CARSON, L. Association of human immunodeficiency virus-induced immunosuppression with human papillomavirus infection and cervical intraepithelial neoplasia. **American Journal of Obstetric and Gynecology**, v.160, p.352-353, 1989.
32. HO, G. Y. F.; BURK, R. D.; FLEMING, I.; KEIN, R. S. Risk for genital human papillomavirus in women with human immunodeficiency virus-induced immunosuppression. **International Journal of Cancer**, v.56, p.788-792, 1994.
33. HOFMAN, P.; SAINT-PAUL, M. C.; BATTAGLIONE, V.; MICHIELS, J. F.; LOUBIERE, R. Autopsy findings in the Acquired Immunodeficiency Syndrome (AIDS). A report of 395 cases from the South of France. **Pathology, Research and Practice**, v. 195, p. 209-217, 1999.
34. HSIAO, C. H.; HUANG, S. H.; HUANG, S. F.; SONG, C. L.; SU, I. J.; CHUANG, C. Y.; YAO, Y. T.; LIN, C. T.; HSU, H. C. Autopsy findings on patients with AIDS in Taiwan. **Journal of microbiology, immunology and infection**, v. 30, p. 145-159, 1997.
35. HUI, A. N.; KOSS, M. N.; MEYER, P. R. Necropsy findings in acquired immunodeficiency syndrome: a comparison of premortem diagnoses with postmortem findings. **Human Pathology**, v. 15, p. 670-676, 1984.
36. JAFFE, E. S.; HARRIS, N. L.; STEIN, H.; VARDIMAN, J. W. **World Health Organization Classification of Tumours. Pathology & Genetics. Tumours of Haematopoietic and Lymphoid Tissues**. Lyon: IARC Press, 2001. 351 p. il. ISBN 92-832-2411-6.
37. JOHNSON, J. C.; BURNETT, A. F.; WILLET, G. D.; YOUNG, M. A.; DONIGER, J. High frequency of latent and clinical human papillomavirus cervical infections in immunocompromised human immunodeficiency virus-infected women. **Obstetric and Gynecology**, v.79, p.321-327, 1992.
38. KAISER, A.; WENG, L. P.; BROCKHAUS, W.; WUNSCH, P. H. Opportunistic infections and HIV-associated malignancies. An evaluation of 58 cases within 10 years. **Medizinische Klinik**, v. 95, p. 482-486, 2000.
39. KIEFF, E. Current Perspective on the Molecular Pathogenesis of Virus-Induced Cancers in Human Immunodeficiency Virus Infection and Acquired Immunodeficiency Syndrome. **Journal of the National Cancer Institute Monographs**, v.23, p.7-14, 1998.

40. KLATT, E. C.; NICHOLS, L.; NOGUCHI, T. T. Evolving trends revealed by autopsies of patients with the Acquired Immunodeficiency Syndrome. 565 autopsies in adults with Acquired Immunodeficiency Syndrome, Los Angeles, Calif, 1982-1993. **Archives of Pathology & Laboratory Medicine**, v. 118, p. 884-890, 1994.
41. KUMAR, V.; ABBAS, A. K.; FAUSTO, N. **Robbins e Cotran: Patologia – Bases Patológicas das Doenças**. Tradução de Maria da Conceição Zacharias et al. 7. ed. Rio de Janeiro: Elsevier, 2005. 1592p. il. ISBN: 85-352-1391-0.
42. LAGUNA-TORRES, V. A.; REIS, M. A.; MENEGAZ, R. A.; PELÁ, G. A.; PRATA, A. Alterações anatomopatológicas renais em indivíduos com a síndrome da imunodeficiência adquirida. **Revista da Sociedade Brasileira de Medicina Tropical**, v. 31, p. 465-472, 1998.
43. LAGUNA-TORRES, V. A.; REIS, M. A.; CORREIA, D.; SILVA-VERGARA, M. L.; PRATA, A. Alterações renais clínico-laboratoriais em pacientes com a síndrome da imunodeficiência adquirida em relação aos achados anatomopatológicos. **Revista da Sociedade Brasileira de Medicina Tropical**, v. 33, p. 207-215, 2000.
44. LOUREIRO, C.; GILL, P. S.; MEYER, P. R.; RHODES, R.; RARICK, M. U.; LEVINE, A. M. Autopsy findings in AIDS-related lymphoma. **Cancer**, v. 62, p. 735-739, 1988.
45. LUCAS, S. B.; De COCK, K. M.; PEACOCK, C.; DIOMANDE, M.; KADIO, A. Effect of HIV infection on the incidence of lymphoma in Africa. **East African Medical Journal**, v. 73, p. 29-30, 1996.
46. MAIMAN, M.; FRUCHTER, R. G.; SERUR, E.; REMY, J. C.; FEUER, G.; BOYCE, J. Human immunodeficiency virus infection and cervical neoplasia. **Gynecology Oncology**, v.38, p.377-382, 1990.
47. MARKOWITZ, G. S.; CONCEPTION, L.; FACTOR, S. M.; BORCZUK, A. C. Autopsy patterns of disease among subgroups of an inner-city Bronx AIDS population. **Journal of Acquired Immunodeficiency Syndromes and human retrovirology**, v. 13, p. 48-54, 1996.
48. MASLIAH, E.; TERESA, R. M.; MALLORY, M. E.; HANSEN, L. Changes in pathological findings at autopsy in AIDS cases for the last 15 years. **AIDS**, v. 14, p. 69-74, 2000.
49. MATORRAS, R.; ARICETA, J. M.; REMENTERIA, A.; CORRAL, J.; GUTIERREZ, T. G.; DIEZ, J.; MONTOYA, F.; RODRIGUEZ-ESCUADERO, F. J. Human immunodeficiency virus-induced immunosuppression: a risk factor for human papillomavirus infection. **American Journal of Obstetric and Gynecology**, v.164, p.42-44, 1991.
50. MELO, V. H.; ARAÚJO, A. C. L.; RIO, S. M. P.; CASTRO, L. P. F.; AZEVEDO, A. A.; CASTRO, M. M. Problemas ginecológicos mais freqüentes em mulheres

soropositivas para o HIV. **Revista Brasileira de Ginecologia e Obstetrícia**, v.25, p. 661-666, 2003.

51. MICHALANY, J.; MATTOS A. L.; MICHALANY, N. S.; FILIE, A. C.; MONTEZZO, L. C. Acquired immunodeficiency syndrome (AIDS) in Brazil. Necropsy findings. **Annals of Pathology**, v. 7, p. 15-24, 1987.
52. MICHELETTI, A. M. R. **Alterações na citologia cérvico-vaginal de pacientes infectadas com o vírus da imunodeficiência humana (HIV), relacionadas ao estado da doença, níveis de células CD4 e carga viral**. 2004. 80 f., il. color. Tese (Mestrado em Anatomia Patológica e Patologia Forense) – Universidade Federal do Triângulo Mineiro, Uberaba.
53. MIRANDA, A. M. Evolução natural da infecção por HIV – aspectos clínicos. **Revista Portuguesa de Clínica Geral**, v. 19, p. 587-597, 2003.
54. MOHAR, A.; VOLKOW, P.; SÁNCHEZ MEJORADA, G.; SADA, E.; SOTO, J. L.; PÉREZ, F.; RUIZ PALACIOS, G.; PONCE DE LEÓN, S. SIDA Y neoplasias en México. **Salud Pública de México**, v.37, p. 533-538, 1995.
55. MOSKOWITZ, L.; HENSLEY, G. T.; CHAN, J. C.; ADAMS, K. Immediate causes of death in acquired immunodeficiency síndrome. **Archives of Pathology & Laboratory Medicine**, v. 109, p. 735-738, 1985.
56. PEREIRA, S. A. L.; RODRIGUES, D. B. R.; CORREIA, D.; REIS, M. A.; TEIXEIRA, V. P. A. Identificação de agentes infecciosos pulmonares em autopsias de pacientes com a síndrome da imunodeficiência adquirida. **Revista da Sociedade Brasileira de Medicina Tropical**, v. 35, p. 635-639, 2002.
57. PROVENCHER, D.; VALME, B.; AVERETTE, H. E.; GANJEI, P.; DONATO, D.; PENALVER, M.; SEVIN, B. U. HIV status and positive Papanicolau screening: identification of a high-risk population. **Gynecology Oncology**, v.31, p.184-188, 1988.
58. RIDOLFO, A. L.; SANTAMBROGIO, S.; MAININI, F.; VAGO, L.; GERVASONI, C.; GORI, A.; PARRAVICINI, C.; MONFORTE, A. A.; GALLI, M. High frequency of non-Hodgkin's lymphoma in patients with HIV-associated Kaposi's sarcoma. **AIDS**, v. 10, p. 181-185, 1996.
59. RODRIGUES, D.; REIS, M.; TEIXEIRA, V.; SILVA-VERGARA, M.; CORREIA FILHO, D.; ADAD, S.; LAZO, J. Pathologic findings in the adrenal glands of autopsied patients with acquired immunodeficiency syndrome. **Pathology, Research and Practice**, v. 198, p. 25-30, 2002.
60. RUSSOMANO, F.; REIS, A.; CAMARGO, M. J.; GRINSZTEJN, B. Neoplasias intraepiteliais cervicais (NIC) em mulheres portadoras do HIV. **Femina**, v.28, n.8, p.425-428, 2000.
61. SATYANARAYANA, S.; KALGHATGI, A. T.; MALAVIVA, A. K.; BHARDWAJ, J. R.; MURALIDHAR, A.; JAWED, K. Z.; CHATTERJEE, T.;

TREHAN, A.; SIROHI, D. Needle necropsy in AIDS. **Indian Journal of Pathology & Microbiology**, v. 46, p. 416-419, 2003.

62. SCHAFER, A.; FRIEDMAN, W.; MIELKE, M.; SCHWARTLANDER, B.; KOCH, M. A. The increase frequency of cervical dysplasia-neoplasia in women infected with the human immunodeficiency virus is related to the degree of immunosuppression. **American Journal of Obstetric and Gynecology**, v.164, p.593-599, 1991.
63. SCHECTER, W. P. Human Immunodeficiency Virus and Malignancy. **Archives Surgery**, v.136, p.1419-1425, 2001.
64. SCHRAGER, L. K.; FRIEDLAND, G. H.; MAUDE, D.; SCHREIBER, K.; ADACHI, A.; PIZZUTI, D. J.; KOSS, L. G.; KLEI, R. S. Cervical and vaginal squamous cell abnormalities in women infected with human immunodeficiency virus. **Journal of Acquired Immune Deficiency Syndromes**, v.2, p.570-575, 1989.
65. SEHONANDA, A.; CHOI, Y. J.; BLUM, S. Changing patterns of autopsy findings among persons with Acquired Immunodeficiency Syndrome in an inner-city population. A 12-year retrospective study. **Archives of Pathology & Laboratory Medicine**, v. 120, p. 459-464, 1996.
66. SMITH, C.; LILLY, S.; MANN, K. P.; LIVINGSTON, E.; MYERS, S.; LYERLY, H. K.; MIRALLES, G. D. AIDS-related malignancies. **Annals of Medicine**, v.30, p.323-344, 1998.
67. THOMAS, J. O. Acquired Immunodeficiency Syndrome-associated cancers in Sub-Saharan Africa. **Seminars of Oncology**, v. 28, p. 198-206, 2001.
68. VERMUND, S. H.; KELLEY, K. F.; KLEIN, R. S.; FEINGOLD, A. R.; SCHREIBER, K.; MUNK, G.; BURK, R. D. High risk of human papillomavirus infection and cervical squamous intraepithelial lesions among women with symptomatic human immunodeficiency virus infection. **American Journal of Obstetric and Gynecology**, v.165, p.392-400, 1991.
69. WALEWSKA-ZIELECKA, B.; KAMINSKI, Z.; NOWOSLAWSKI, A. AIDS pathology: infections and neoplasms in 55 fatal AIDS cases. A postmortem study. **Polish Journal of Pathology**, v. 47, p. 163-170, 1996.

# Livros Grátis

( <http://www.livrosgratis.com.br> )

Milhares de Livros para Download:

[Baixar livros de Administração](#)

[Baixar livros de Agronomia](#)

[Baixar livros de Arquitetura](#)

[Baixar livros de Artes](#)

[Baixar livros de Astronomia](#)

[Baixar livros de Biologia Geral](#)

[Baixar livros de Ciência da Computação](#)

[Baixar livros de Ciência da Informação](#)

[Baixar livros de Ciência Política](#)

[Baixar livros de Ciências da Saúde](#)

[Baixar livros de Comunicação](#)

[Baixar livros do Conselho Nacional de Educação - CNE](#)

[Baixar livros de Defesa civil](#)

[Baixar livros de Direito](#)

[Baixar livros de Direitos humanos](#)

[Baixar livros de Economia](#)

[Baixar livros de Economia Doméstica](#)

[Baixar livros de Educação](#)

[Baixar livros de Educação - Trânsito](#)

[Baixar livros de Educação Física](#)

[Baixar livros de Engenharia Aeroespacial](#)

[Baixar livros de Farmácia](#)

[Baixar livros de Filosofia](#)

[Baixar livros de Física](#)

[Baixar livros de Geociências](#)

[Baixar livros de Geografia](#)

[Baixar livros de História](#)

[Baixar livros de Línguas](#)

[Baixar livros de Literatura](#)  
[Baixar livros de Literatura de Cordel](#)  
[Baixar livros de Literatura Infantil](#)  
[Baixar livros de Matemática](#)  
[Baixar livros de Medicina](#)  
[Baixar livros de Medicina Veterinária](#)  
[Baixar livros de Meio Ambiente](#)  
[Baixar livros de Meteorologia](#)  
[Baixar Monografias e TCC](#)  
[Baixar livros Multidisciplinar](#)  
[Baixar livros de Música](#)  
[Baixar livros de Psicologia](#)  
[Baixar livros de Química](#)  
[Baixar livros de Saúde Coletiva](#)  
[Baixar livros de Serviço Social](#)  
[Baixar livros de Sociologia](#)  
[Baixar livros de Teologia](#)  
[Baixar livros de Trabalho](#)  
[Baixar livros de Turismo](#)